一、概 述

定 义

- 冠心病是冠状动脉性心脏病的简称
- 广义冠心病所包括的病因除了动脉粥样硬化外还包括冠脉的痉挛、栓塞、炎症、外伤和先天性畸形等
- 非动脉粥样硬化性的病因十分少见（<10%）
- 窄义上的冠心病就是指冠状动脉粥样硬化性心脏病

流行病学

- 冠心病是一个全球性的健康问题
- 为当今人类一大灾难性疾病
- 50年代以来，冠心病成为西方发达国家致死的首因
- 国内冠心病发病率也呈逐年增加趋势

流行病学

- 美国每年：冠心病患者约600万例

发生心脏事件约150万例次

用于冠心病开支为500亿美元

流行病学

- 国内:冠心病发病率10年增加2-3倍

  急性心肌梗塞10年增加2倍以上

  发病总趋势是北方高于南方

  冠心病致死率位肿瘤、脑血管意

  外后居第三位

二、临床基础

动脉粥样硬化斑块形成机制

- 三种学说：

  内皮损伤及血小板对损伤的反应

  动脉平滑肌细胞增殖

  脂质浸润

动脉粥样硬化斑块形成机制

- 现代观念：

  内皮细胞损伤，血小板反应脂质浸润，动脉平滑肌细胞增殖和结缔组织合成增加

分　型

WHO1979年规定“缺血性心脏病的命名法及诊断标准”将其分为五型

一. 心绞痛

劳力心绞痛

自发性心绞痛

二. 心肌梗塞

急性心肌梗塞

陈旧性心肌梗塞

三. 心力衰竭

四. 心律失常

五. 猝死

现行分型法

- 隐匿型冠心病（无症状性心肌缺血）
  心绞痛型
  心肌梗塞型
  心肌硬化型（心力衰竭或心律失常型）
  缺血性心肌病（充血型与限制型）
  X综合征（微血管性心绞痛）
  心性猝死

发病机理

- 心肌供血减少：

  固定狭窄、痉挛、血栓形成

- 心肌耗氧增加：

  常用指标：心率、收缩压

病理解剖和病理生理

- 至少一支冠脉主支狭窄75%以上（截面积）
- 心绞痛发作前

  心脏、肺顺应性降低
- 心绞痛发作时

  左室收缩、舒张功能降低

  心肌电生理异常，心律失常

临床表现

症状：发作性胸痛，其特征：

（一）部位：

胸骨后或心前区，范围大

放射至颈、肩、左臂尺侧等

（二）性质：

压迫感、紧缩感、烧灼感、闷痛等

（三）诱因：

体力活动、激动、饱食、寒冷、吸烟等

（四）持续时间及缓解方式：

持续数分钟，

其他实验室检查

- **X线**：无异常或心脏大、肺淤血
- **心电图**：

（一）静息心电图：常正常，可有ST-T改变及心律失

常

（二）发作时心电图ST段及T波缺血性改变

（三）心电图负荷试验：出现典型心绞痛或/及典型心

肌缺血心电图改变

其他实验室检查

- 放射性核素：核素心肌显像可以显示缺血区、明确缺血的部位和范围大小。结合运动试验再显像，可提高检出率
- 冠状动脉造影：为冠心病诊断的“金标准”，可以明确冠状动脉有无狭窄、狭窄的部位、程度、范围等，并可据此指导进一步治疗所应采取的措施。结合左心室造影，可以对心功能进行评价

其他实验室检查

- 心肌酶学检查：是急性心肌梗塞的诊断和鉴别诊断的重要手段之一。临床上根据血清酶浓度的序列变化和特异性同工酶的升高等肯定性酶学改变可明确诊断为急性心肌梗塞
- 心血池显像：可用于观察心室壁收缩和舒张的动态影像，对于确定室壁运动及心功能有重要参考价值

三、心脏的血液供应

心肌的血液供应

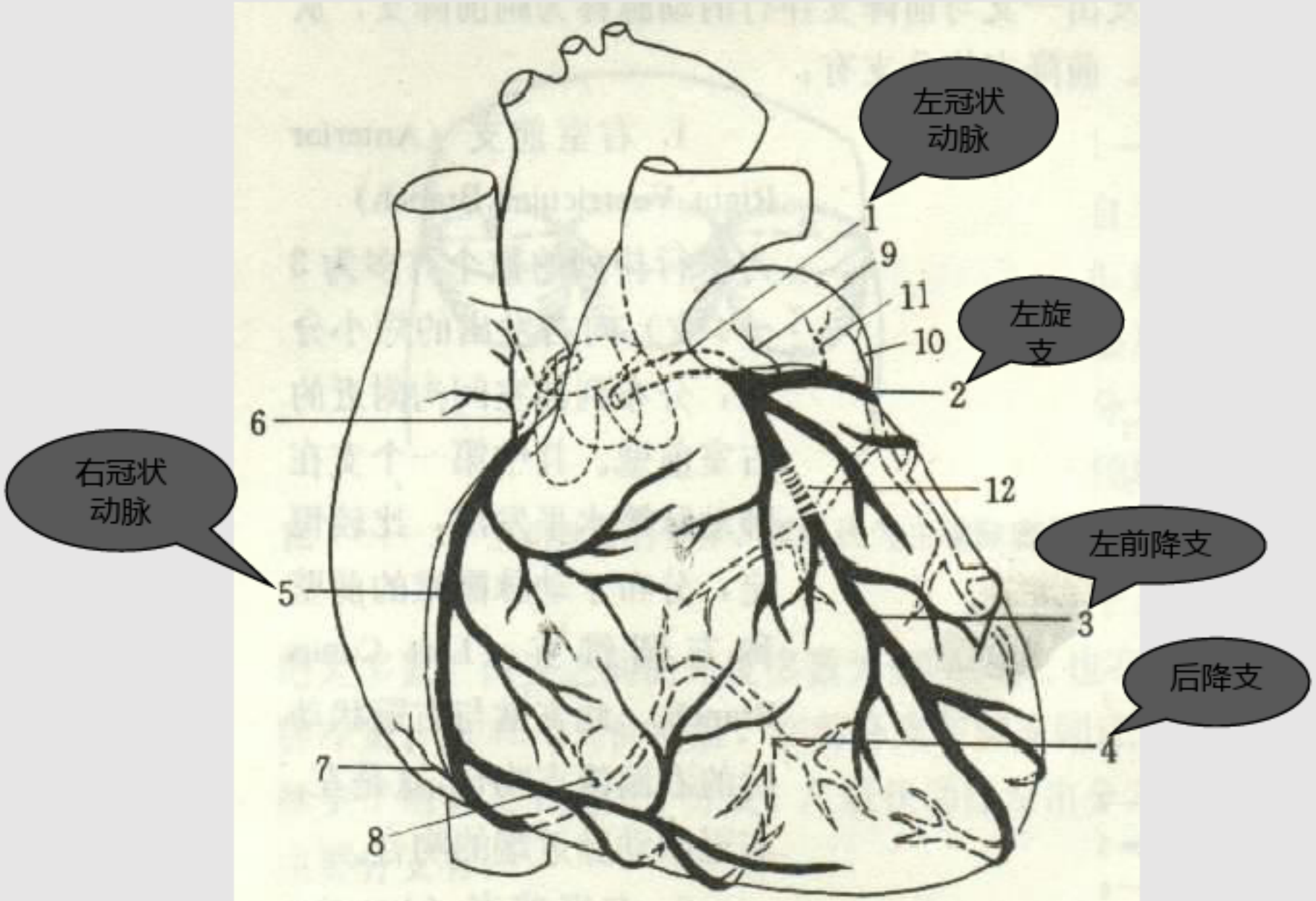
左冠状动脉
1
9
11
左旋支
10
2
6
右冠状动脉
12
左前降支
5
3
后降支
4
7
8

Coronary Arteries and Cardiac Veins 冠状动脉和心脏静脉

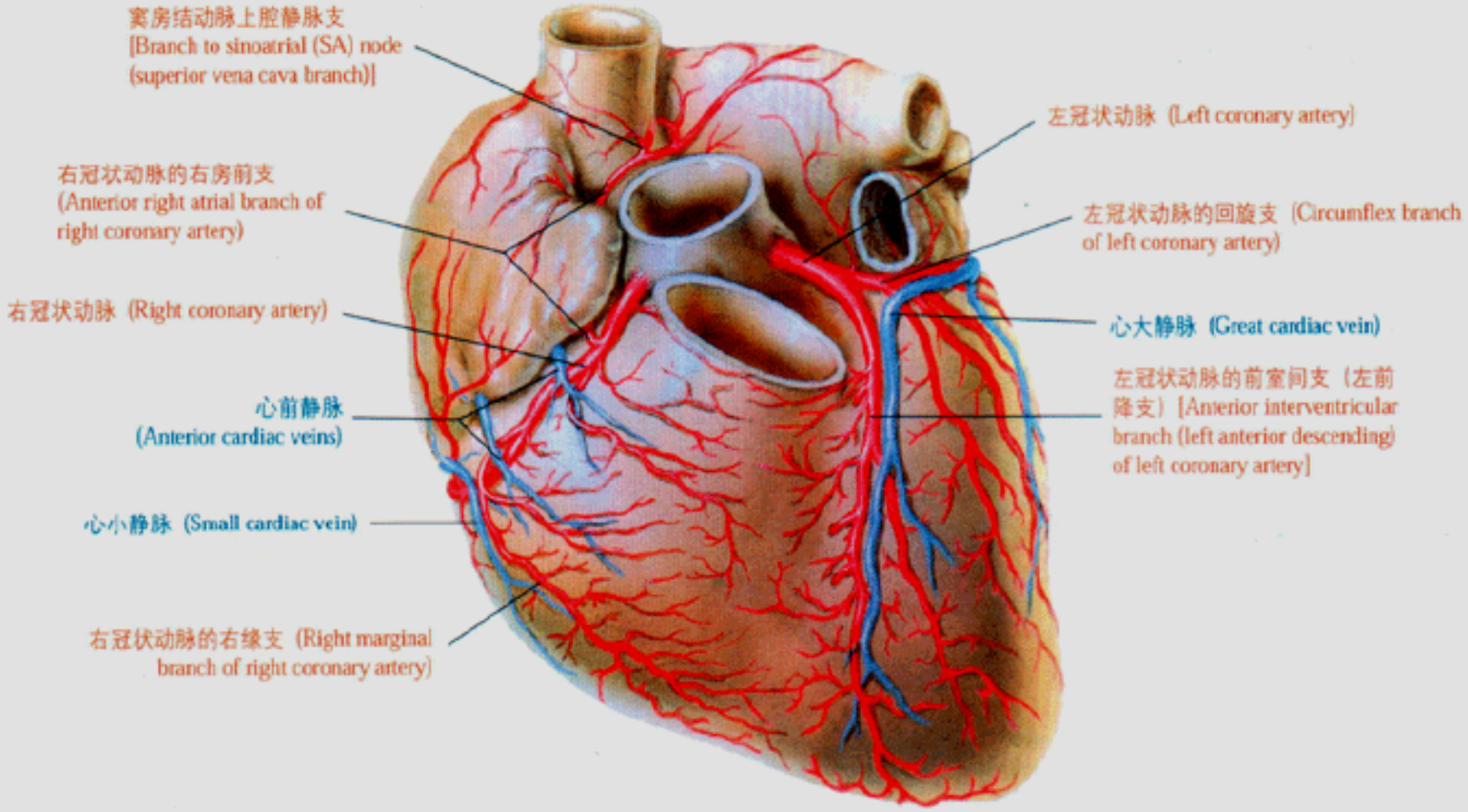

胸肋面 (Sternocostal surface)

Coronary Arteries and Cardiac Veins 冠状动脉和心脏静脉

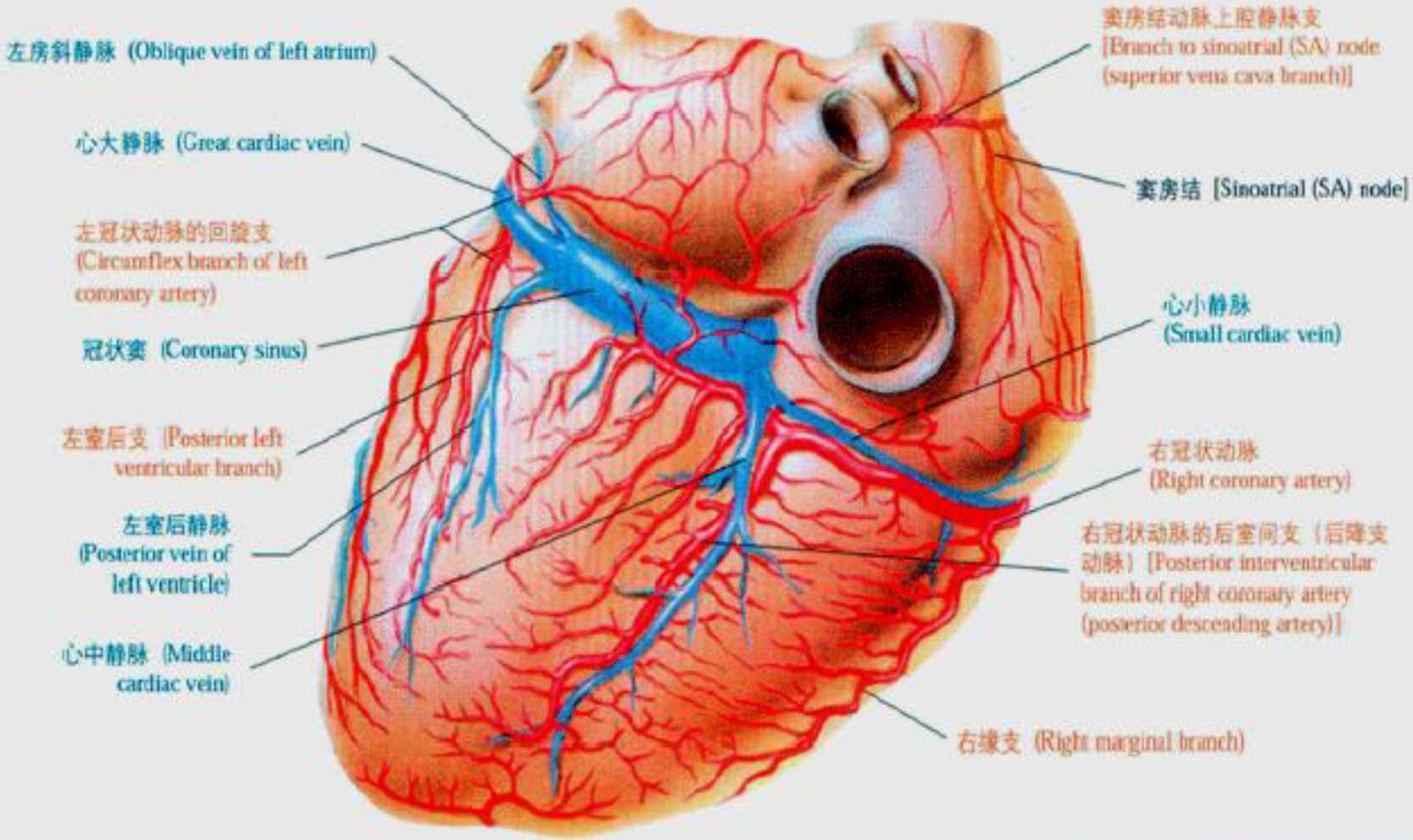

膈面 (Diaphragmatic surface)

Coronary Arteries: Arteriographic Views (continued)
冠状动脉：动脉造影（继续）

左冠状动脉：左前斜位 (Left coronary artery: left anterior oblique view)

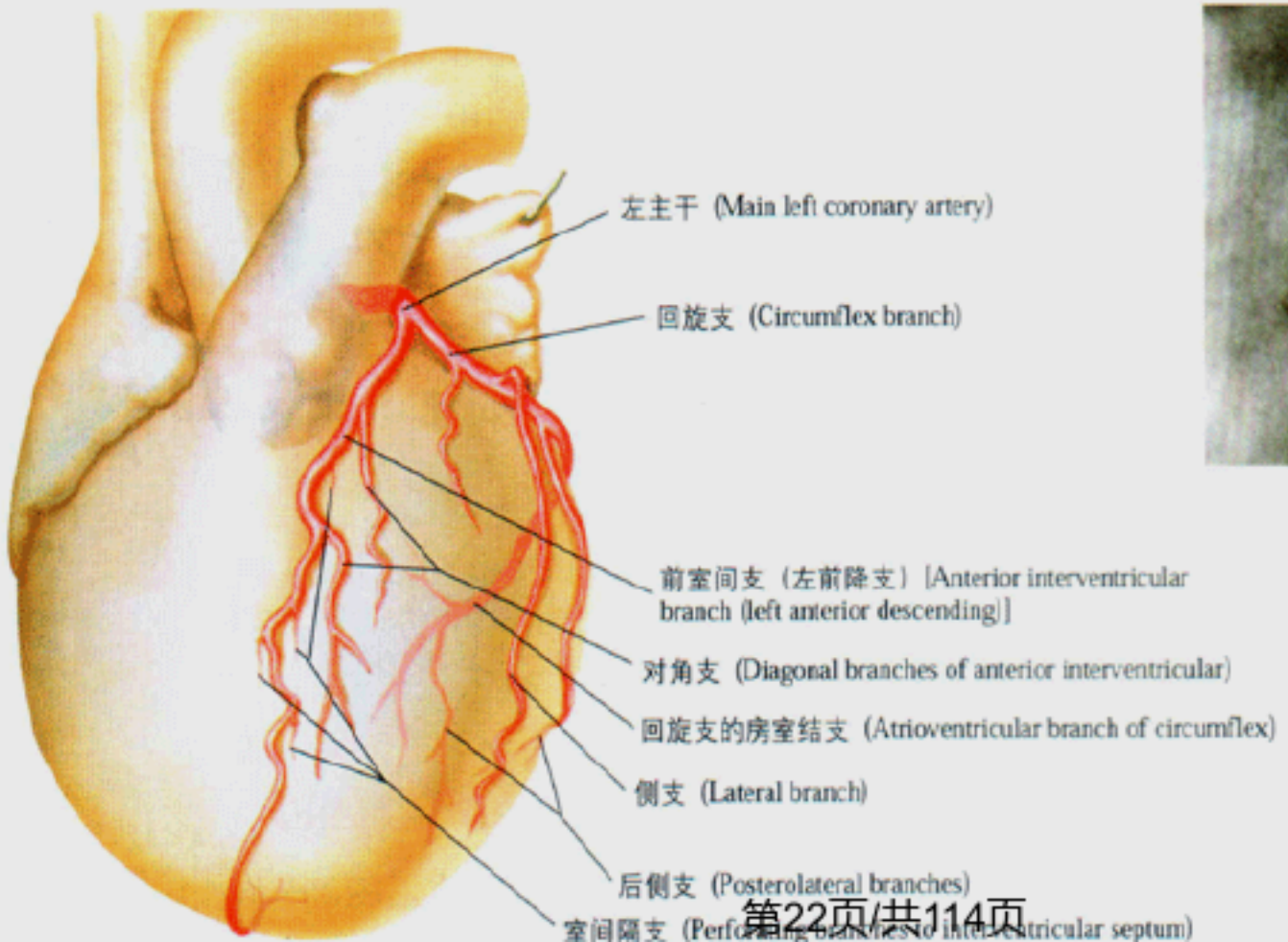

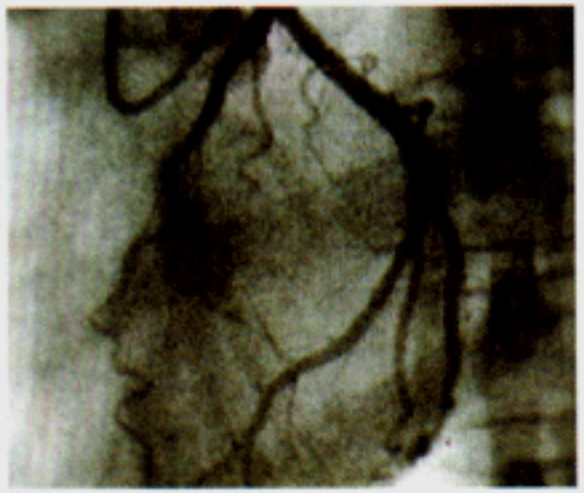

动脉造影图 (Arteriogram)

Coronary Arteries: Arteriographic Views (continued)
冠状动脉：动脉造影（继续）

左冠状动脉：右前斜位 (Left coronary artery: right anterior oblique view)

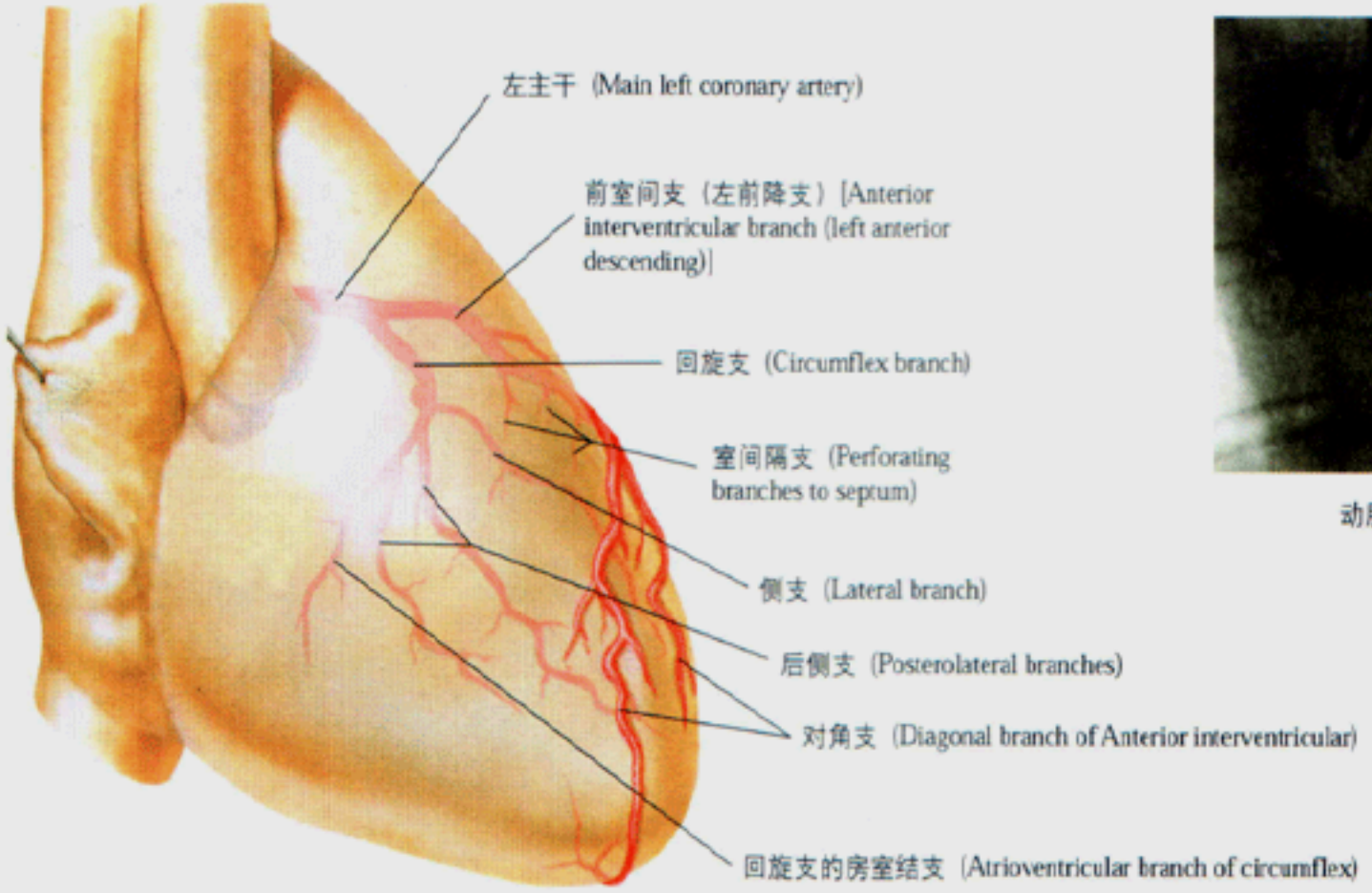

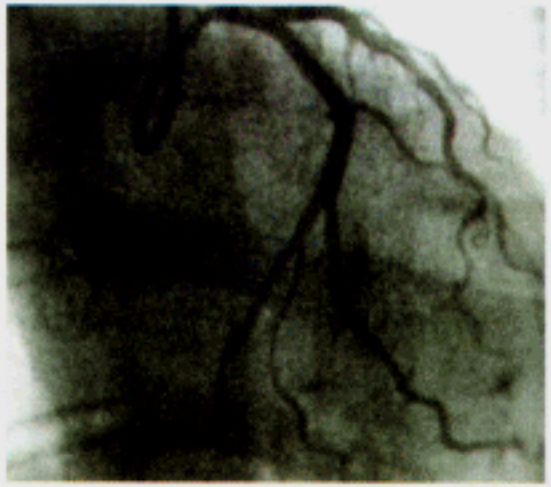

动脉造影图 (Arteriogram)

Coronary Arteries: Arteriographic Views
冠状动脉：血管造影

右冠状动脉：左前斜位 (Right coronary artery: left anterior oblique view)



动脉造影图 (Arteriogram)

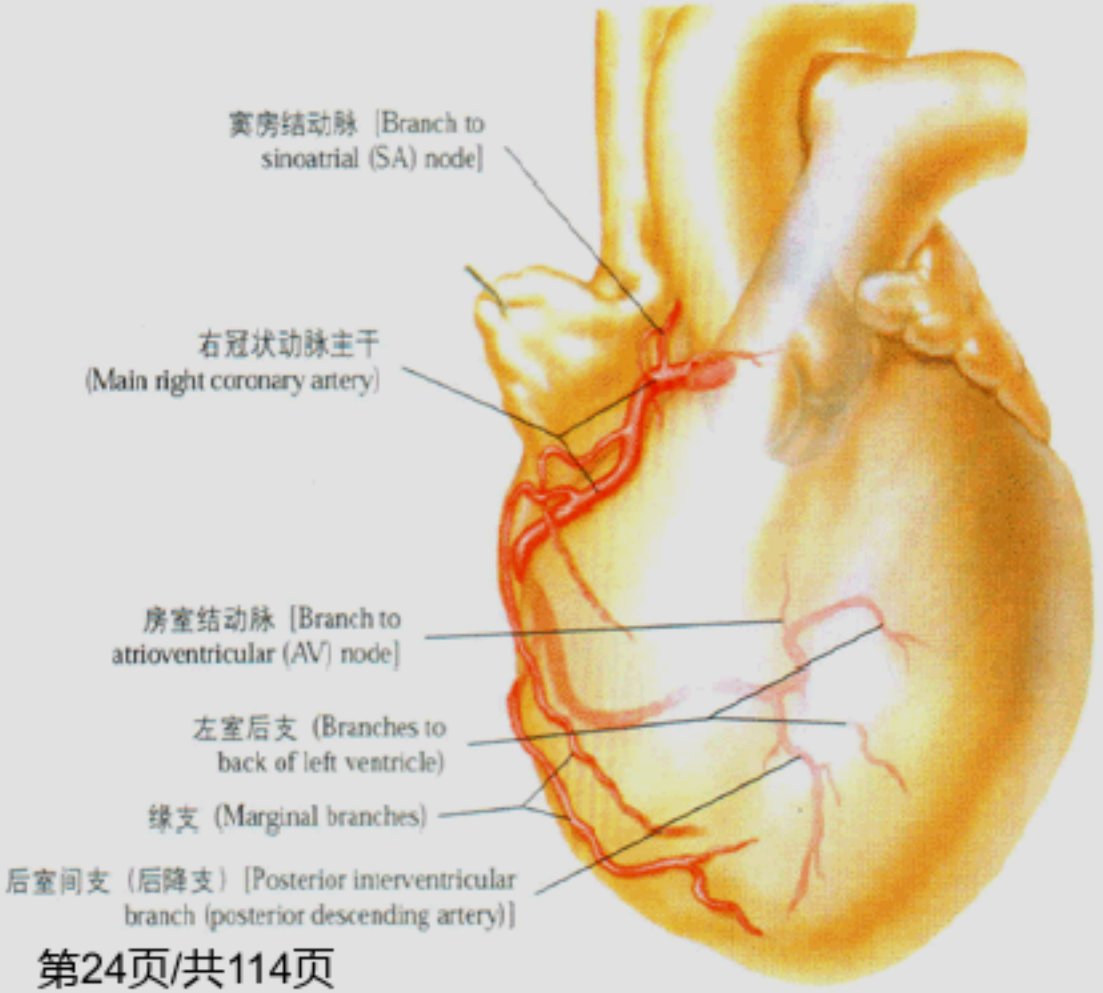

Coronary Arteries: Arteriographic Views
冠状动脉：血管造影

右冠状动脉：右前斜位 (Right coronary artery: right anterior oblique view)

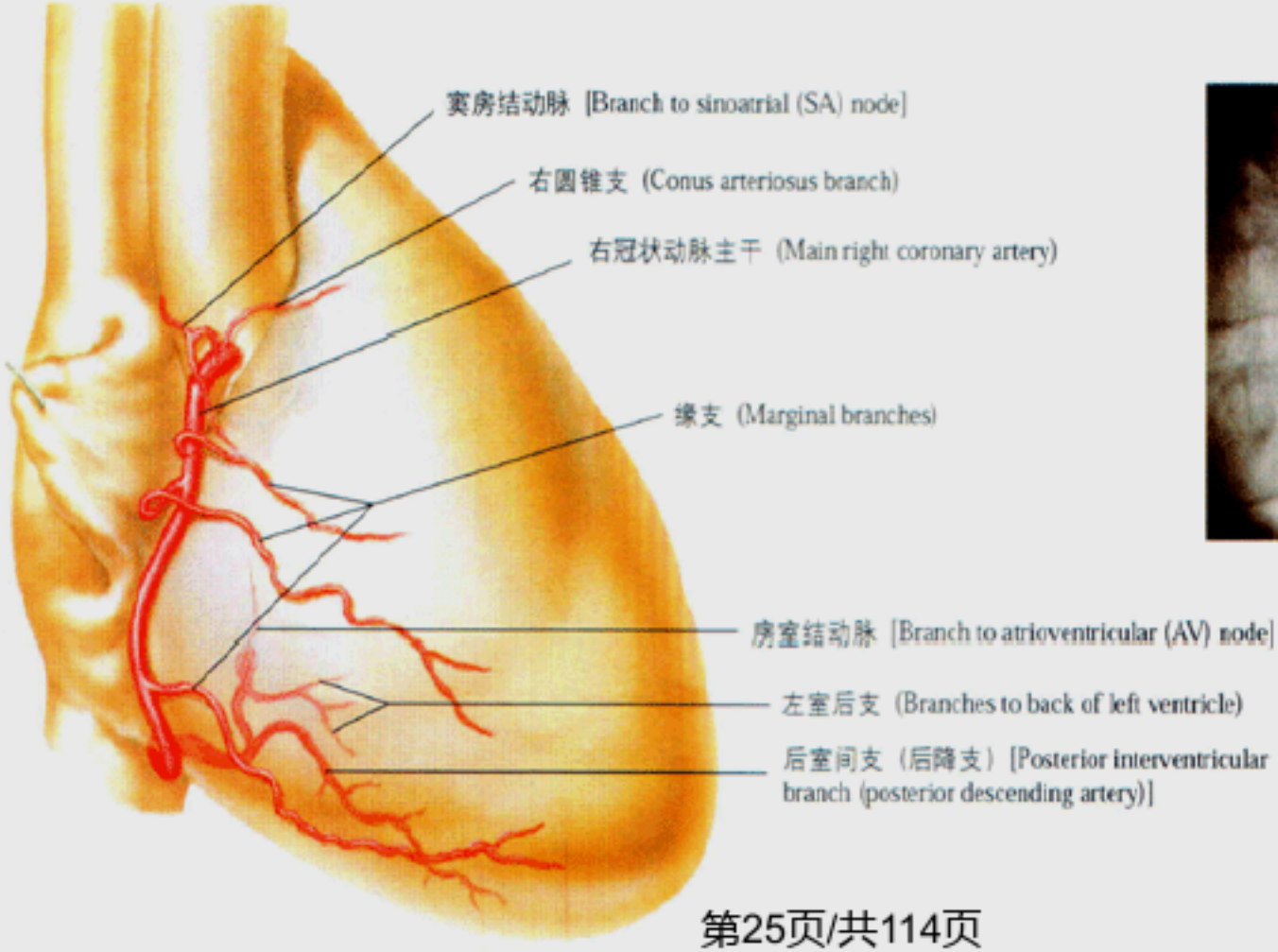

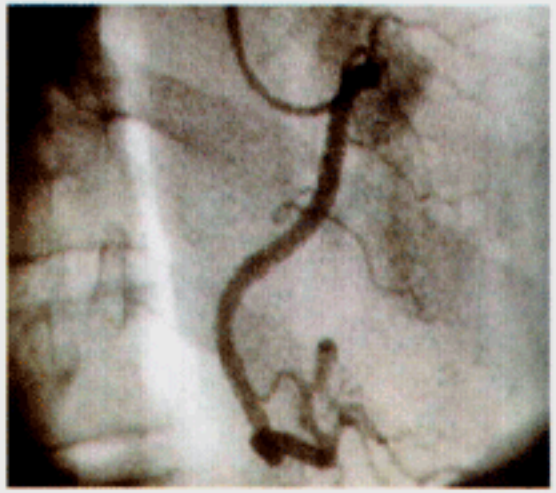

动脉造影图 (Arteriogram)

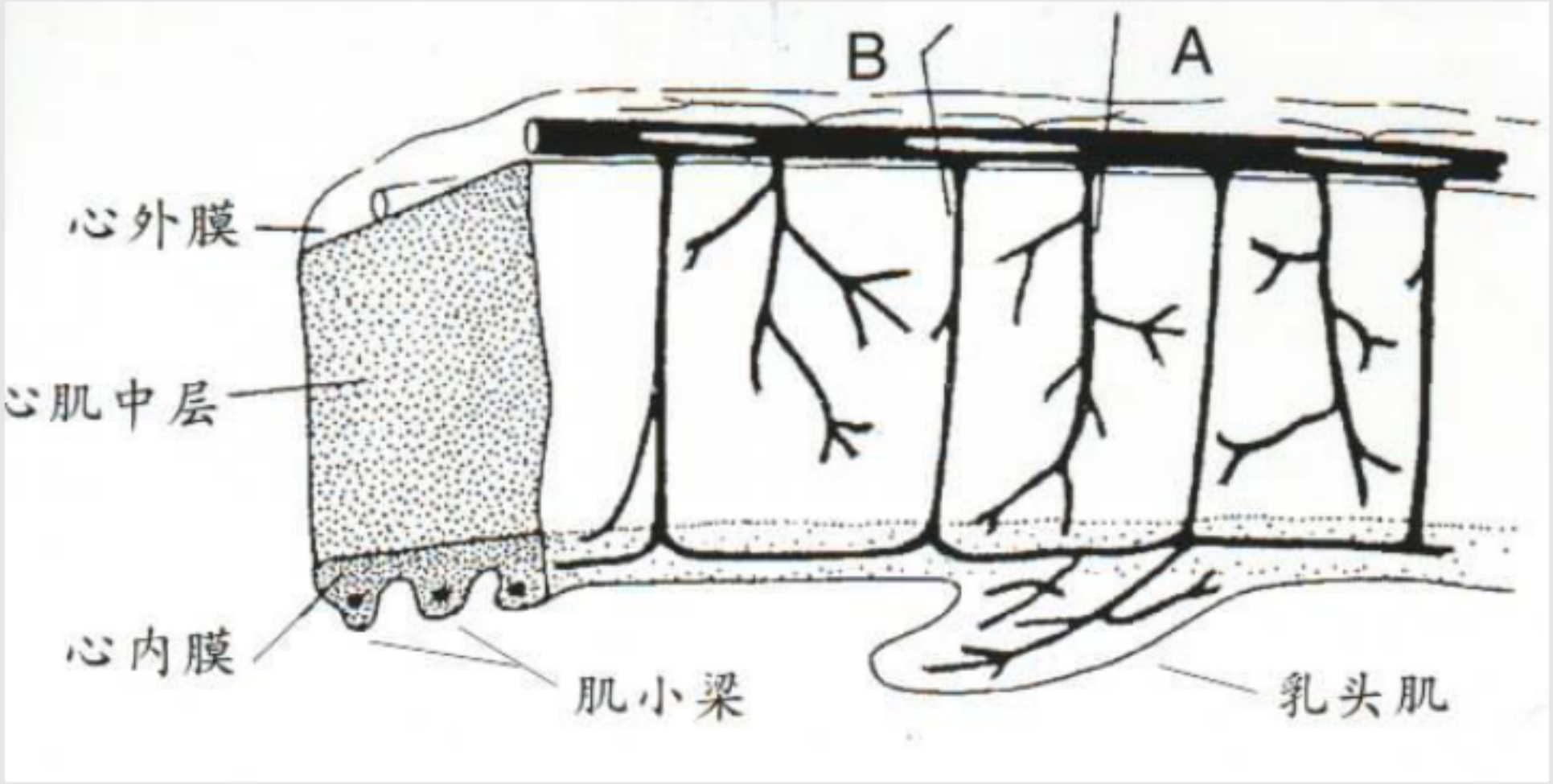
B
A
心外膜
心肌中层
心内膜
肌小梁
乳头肌

- 左前降支 → 左室前壁中下部、室间隔前2 / 3
  → 及心尖前部
- 回旋支 → 左室前壁上部、侧壁、后壁及其
  → 乳头肌
- 右冠状动脉的后降支即室间隔后1/3 → 右室壁、左室下壁
- 右冠状动脉的后降支（右优势型）

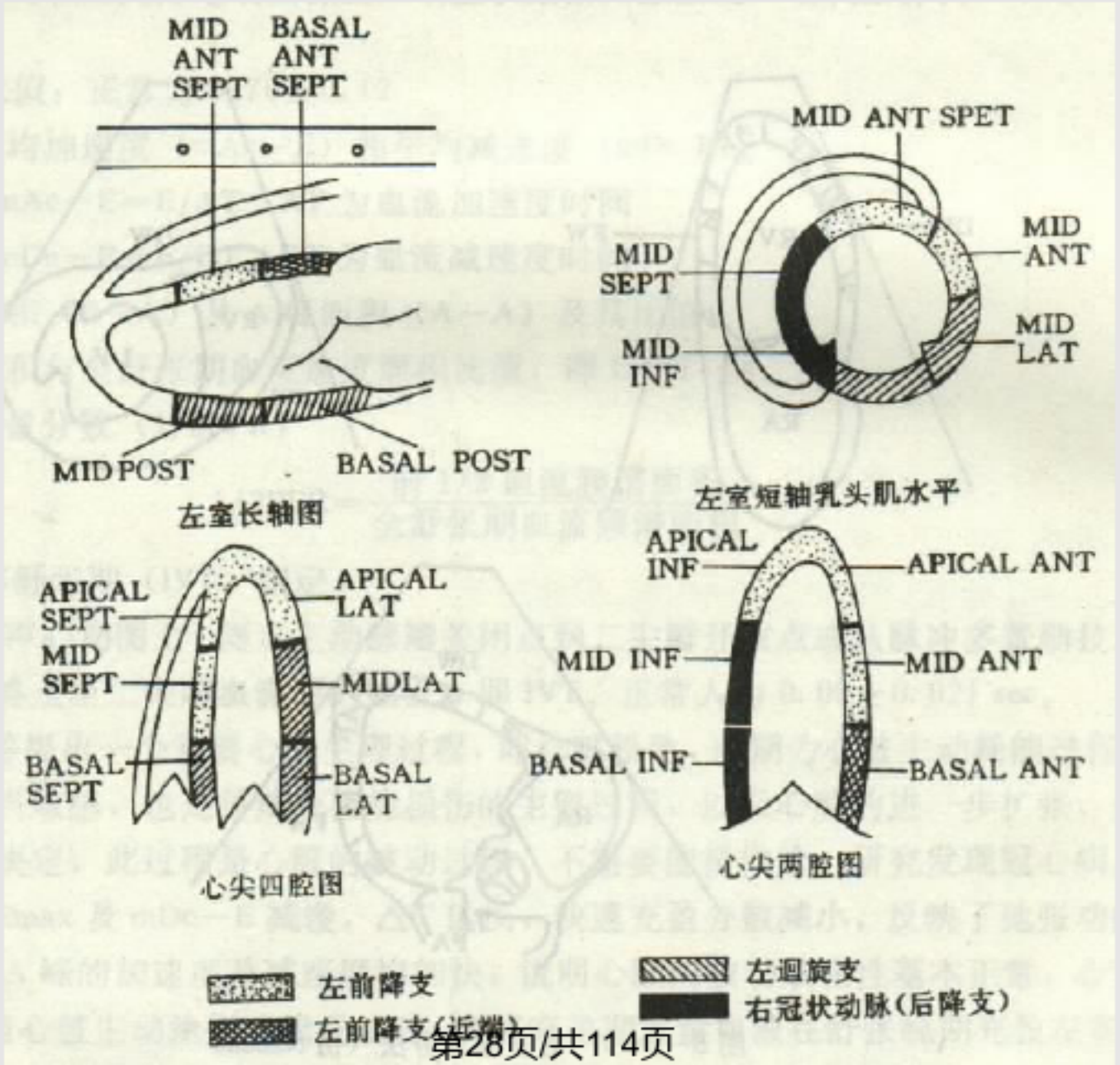
MID ANT SEPT
BASAL ANT SEPT
MID POST
BASAL POST
左室长轴图
MID ANT SPET
MID SEPT
MID ANT
MID INF
MID LAT
左室短轴乳头肌水平
APICAL SEPT
APICAL LAT
MID SEPT
MIDLAT
BASAL SEPT
BASAL LAT
心尖四腔图
APICAL INF
APICAL ANT
MID INF
MID ANT
BASAL INF
BASAL ANT
心尖两腔图
左前降支
左前降支(近端)
左回旋支
右冠状动脉(后降支)

冠脉循环的特点

- 途径短，流速快（大）
- 血流量大（250ml/min），占CO的5%，心脏重300g，仅占体重0.5%
- 灌注压高（大），和主A压接近

冠脉循环的特点

- 动静脉血氧差大，冠状A血氧含量为200ml/L，冠状窦血氧含量为50～60ml/L，动静脉血氧差为140ml/L，心脏的氧摄取率达70%
- 血流量和回流有时相性
- 代谢调节作用大于N调节

冠脉循环的特点

- 心肌毛细胞血管密度大，几乎每个心肌细胞有一条毛细血管，弥散途径短，最大弥散距离为9μm，而骨骼肌为18μm，有利于心肌细胞获取氧与营养物质
- 吻合支少而细，易发生心肌梗死

三、超声心动图检查

（The Echocardiographic Examination）

1、冠状动脉的超声检查

- 常规二维及经食管超声心动图

能实时显示左、右冠状动脉起始部位及近心端的空间方位与形态结构特征

- 左冠状动脉

  起自主动脉根部短轴切面3～4点钟

  内径3～6mm

  管壁厚约1.4～2.0mm

  主干分支为前降支和左旋支

- 主动脉根部短轴→稍调整探头方位→左冠状动脉主干→顺时针旋转探头30°长轴图像→发现分叉处→指向肺动脉瓣者为左前降支，其下方者为左旋支

- 右冠状动脉

开口在主动脉根部短轴切面

约10～11点钟位置

内径2～4mm

- 主动脉根部短轴→探头稍向右上方翘→主动脉根部右上缘10～11点处可见右冠状动脉长轴图像
- 左室长轴切面清晰显示主动脉前壁→向内旋转探头→再略向上扬→右冠状动脉

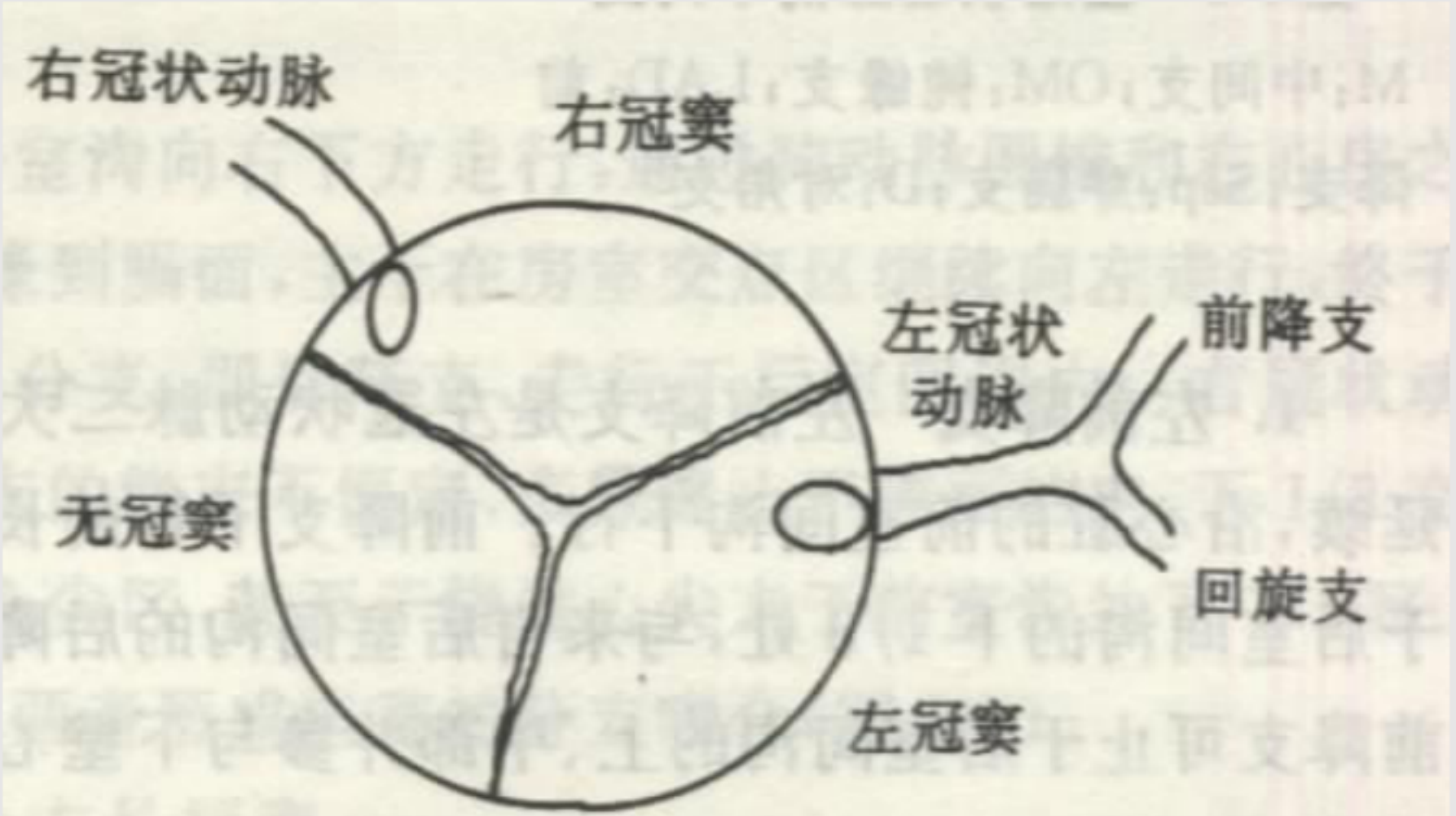

图 3-1　主动脉窦解剖示意图

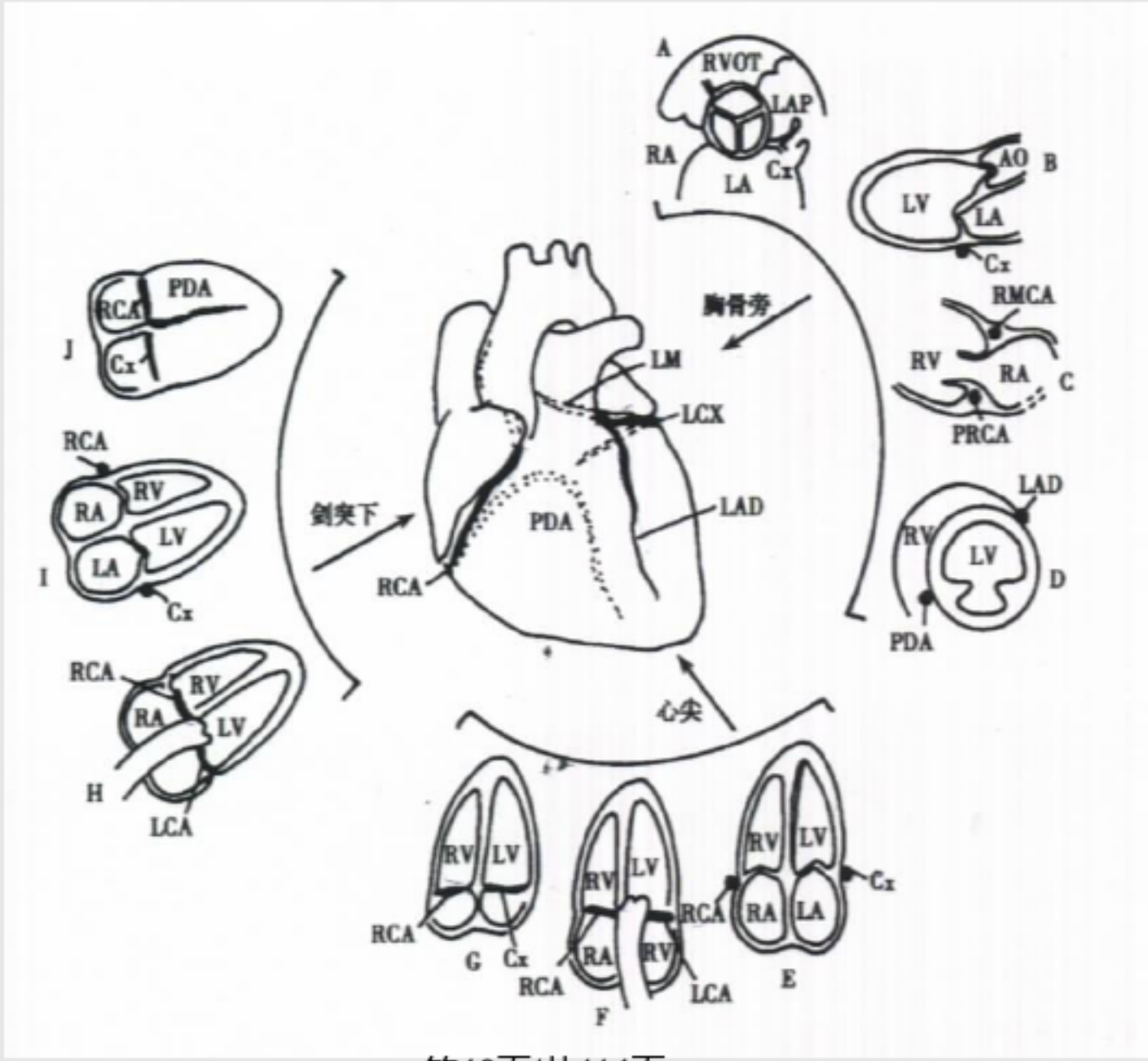
A
RVOT
LAP
RA
LA
Cx
B
AO
LV
LA
Cx
C
RMCA
RV
RA
PRCA
D
LAD
RV
LV
PDA
胸骨旁
LM
LCX
LAD
PDA
RCA
剑突下
心尖
J
PDA
RCA
Cx
I
RCA
RV
RA
LV
LA
Cx
H
RCA
RV
RA
LV
LCA
G
RV
LV
RCA
Cx
F
RV
LV
RA
RV
RCA
LCA
E
RV
LV
RCA
RA
LA
Cx

- 血管内超声
  - 是近年发展的一种新型超声显像技术
  - 血管内超声用30MHz的导管超声探头，直接插到冠状动脉的狭窄处，不但可以确切观察冠脉的内径截面积，而且可以了解冠状动脉粥样斑块的结构、厚薄、有无钙化等，有利于预测斑块是否稳定
  - 为了解冠状动脉的生理与病理变化提供最直观的影像学依据

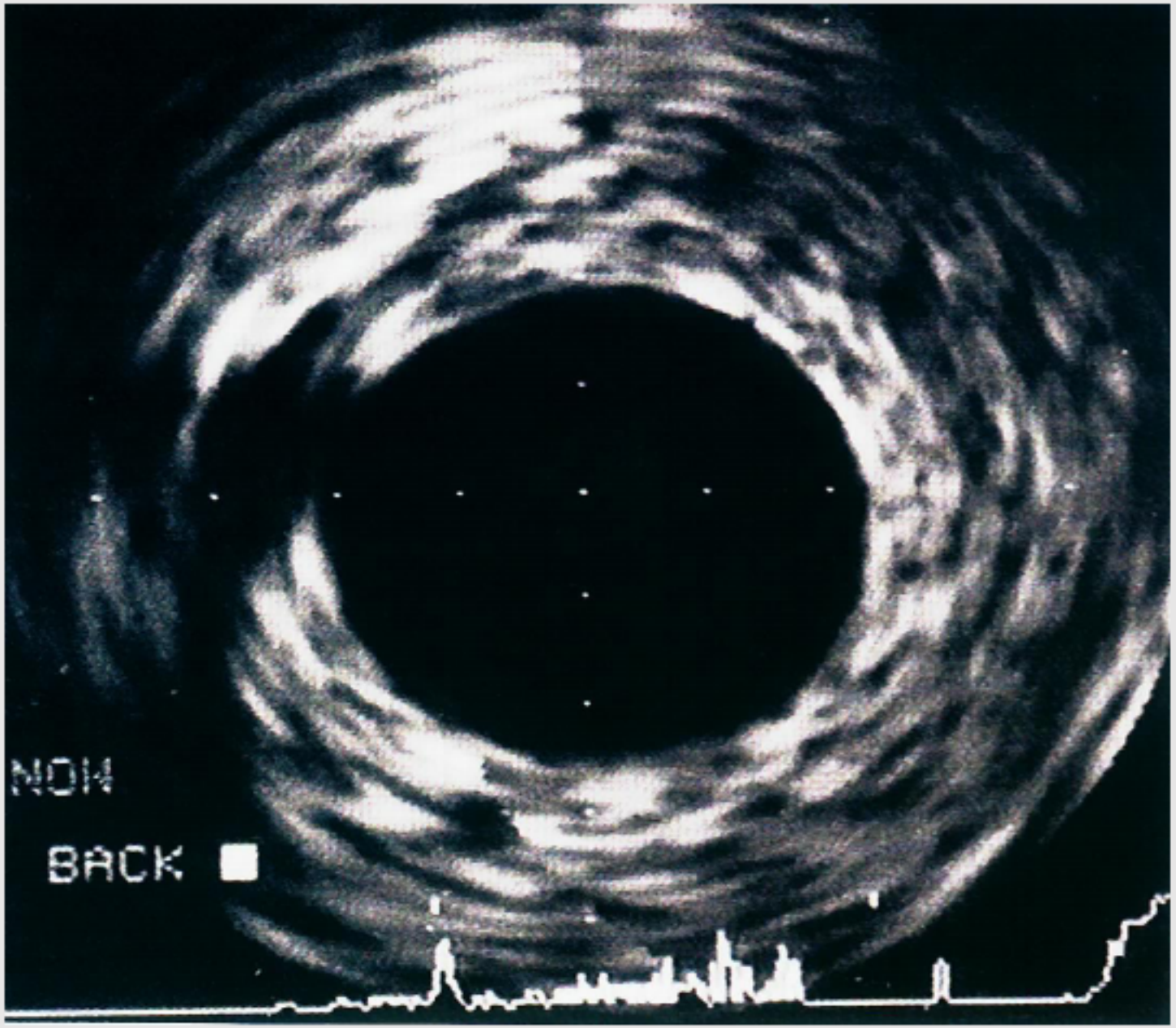
NOW
BACK

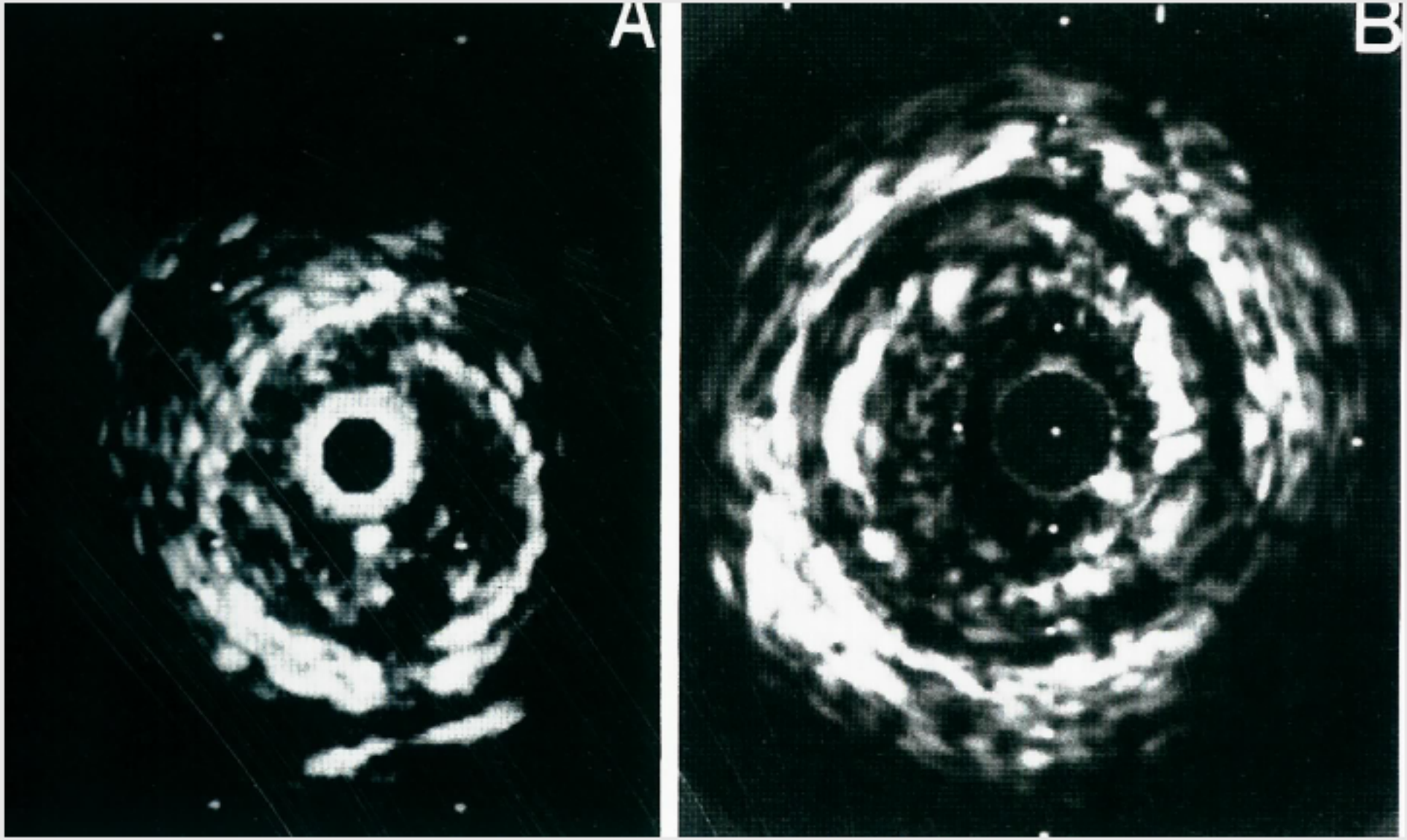
A
B

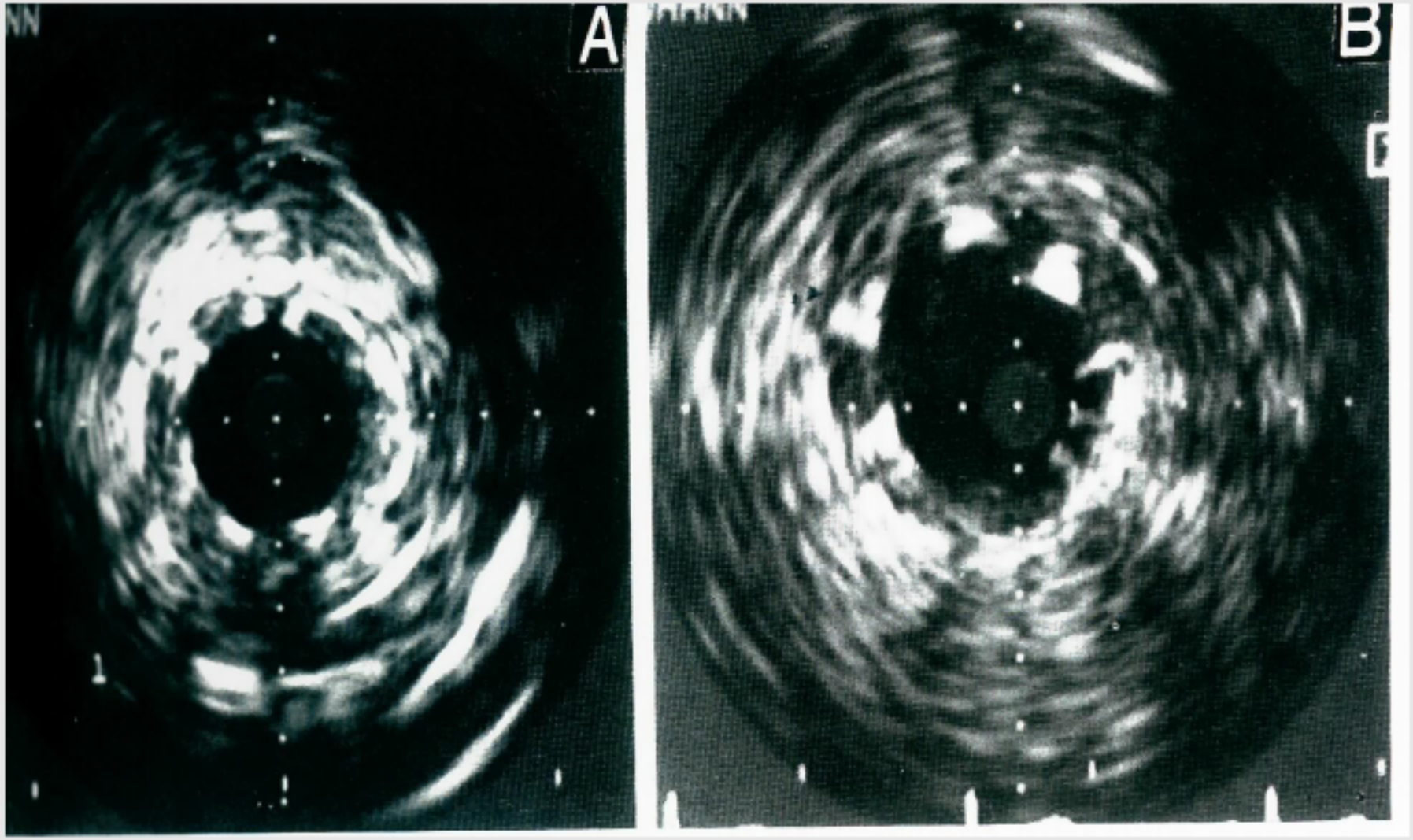
A
B

2、冠状动脉血流显像

- 双期灌注以舒张期为主
- 收缩期冠脉内灌注的血流量约占心动周期搏出量的1/3，而舒张期则占2/3
- 血流方向由心底　　心尖
- 舒张期冠状动脉内血流持续时间长，峰值血流速度快，流速为30-80cm/s，收缩期血流速度为12～20cm/s




A

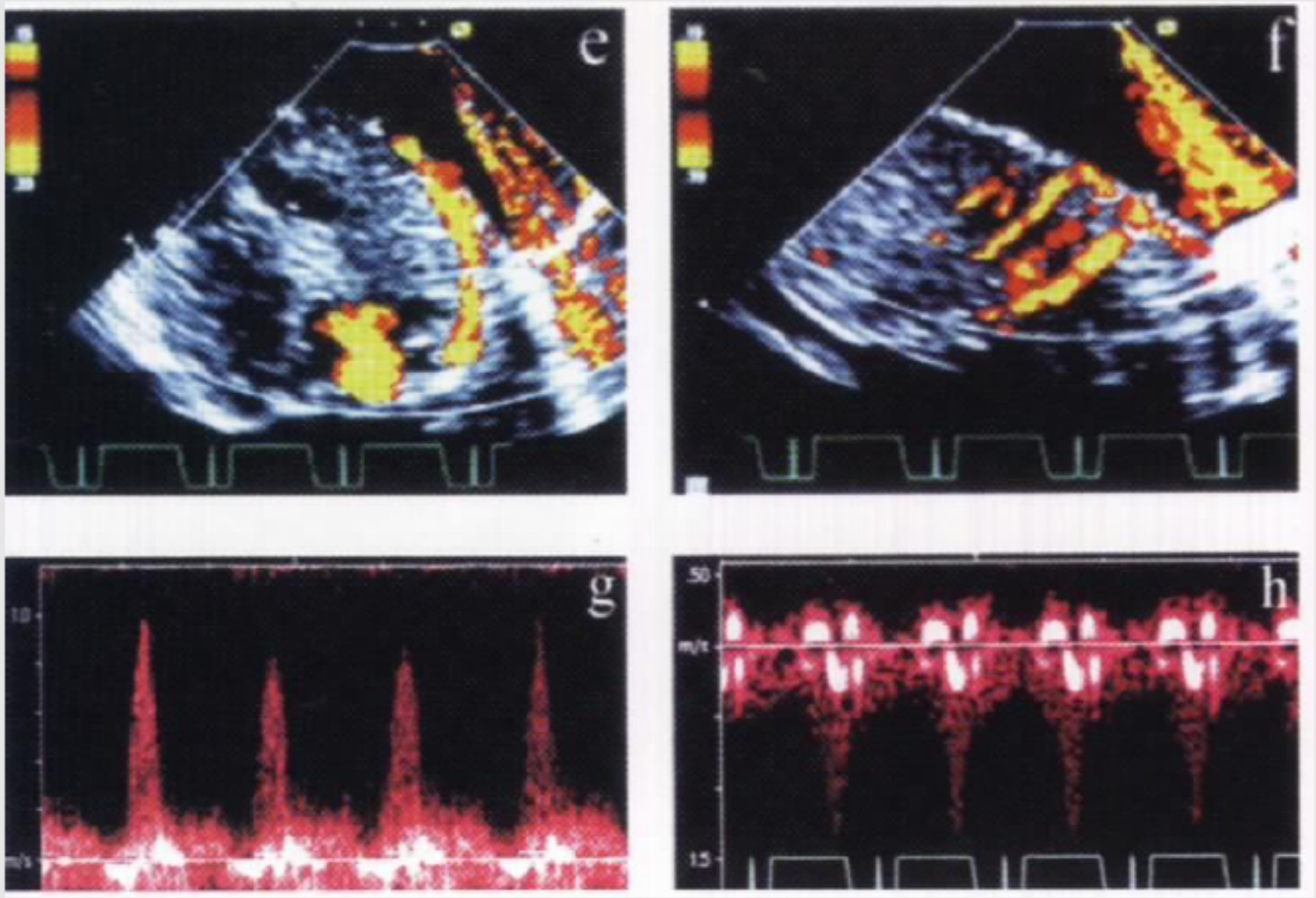
e
f
g
h
50
m/s
15

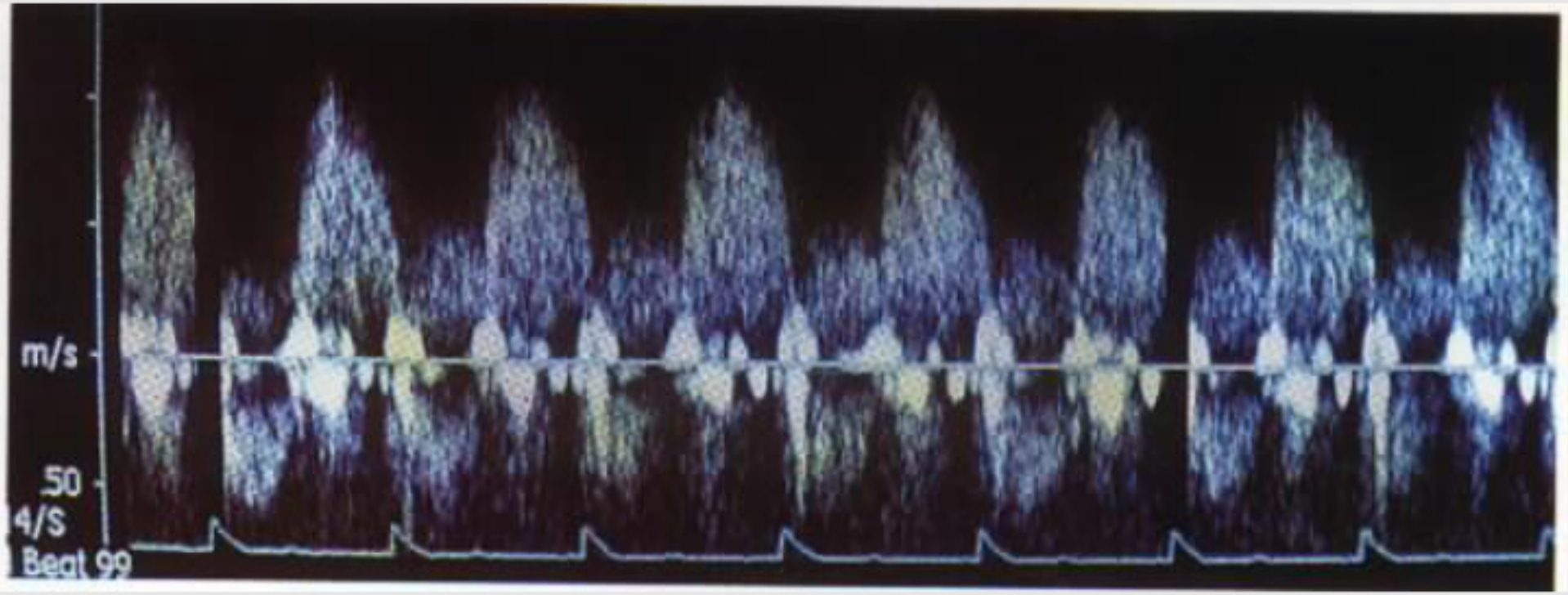
m/s
50
4/S
Beat 99

3、缺血心肌的检测

- 节段性室壁运动异常
  - 收缩期运动异常（心内膜收缩期运动异常）：运动幅度减低、运动消失或反向运动
  - 收缩期室壁增厚（收缩期心内膜与心外膜的间距）异常：收缩期室壁增厚率降低、消失

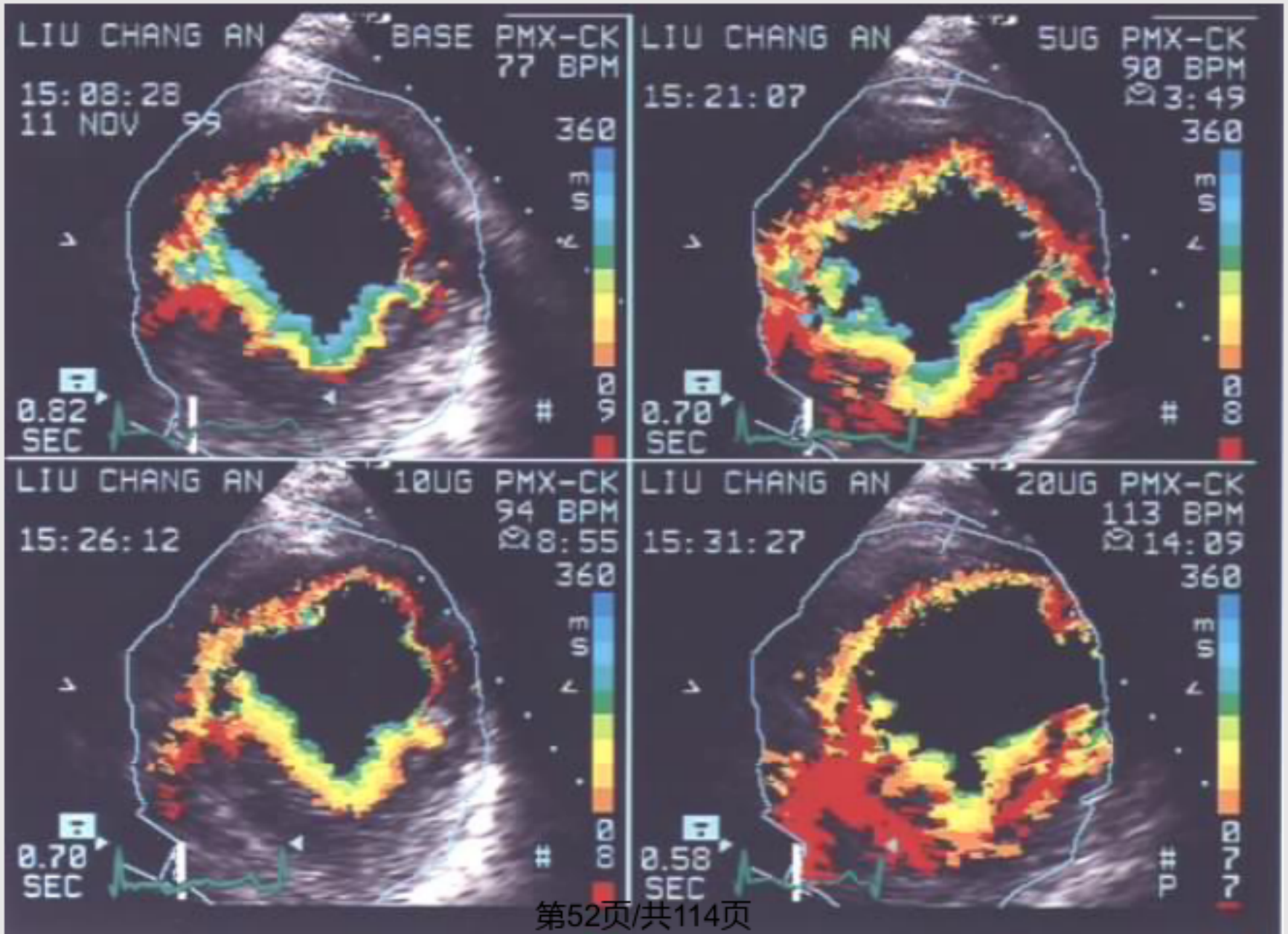
LIU CHANG AN
BASE PMX-CK
77 BPM
15:08:28
11 NOV 99
360
m
s
0.82
SEC
LIU CHANG AN
5UG PMX-CK
90 BPM
3:49
15:21:07
360
m
s
0.70
SEC
LIU CHANG AN
10UG PMX-CK
94 BPM
8:55
15:26:12
360
m
s
0.70
SEC
LIU CHANG AN
20UG PMX-CK
113 BPM
14:09
15:31:27
360
m
s
0.58
SEC

4、室壁运动障碍的定性定量检测

冠状动脉阻塞导致心肌缺血，即刻表现为心肌运动的异常

判断心肌缺血的部位和范围

16节段划分法

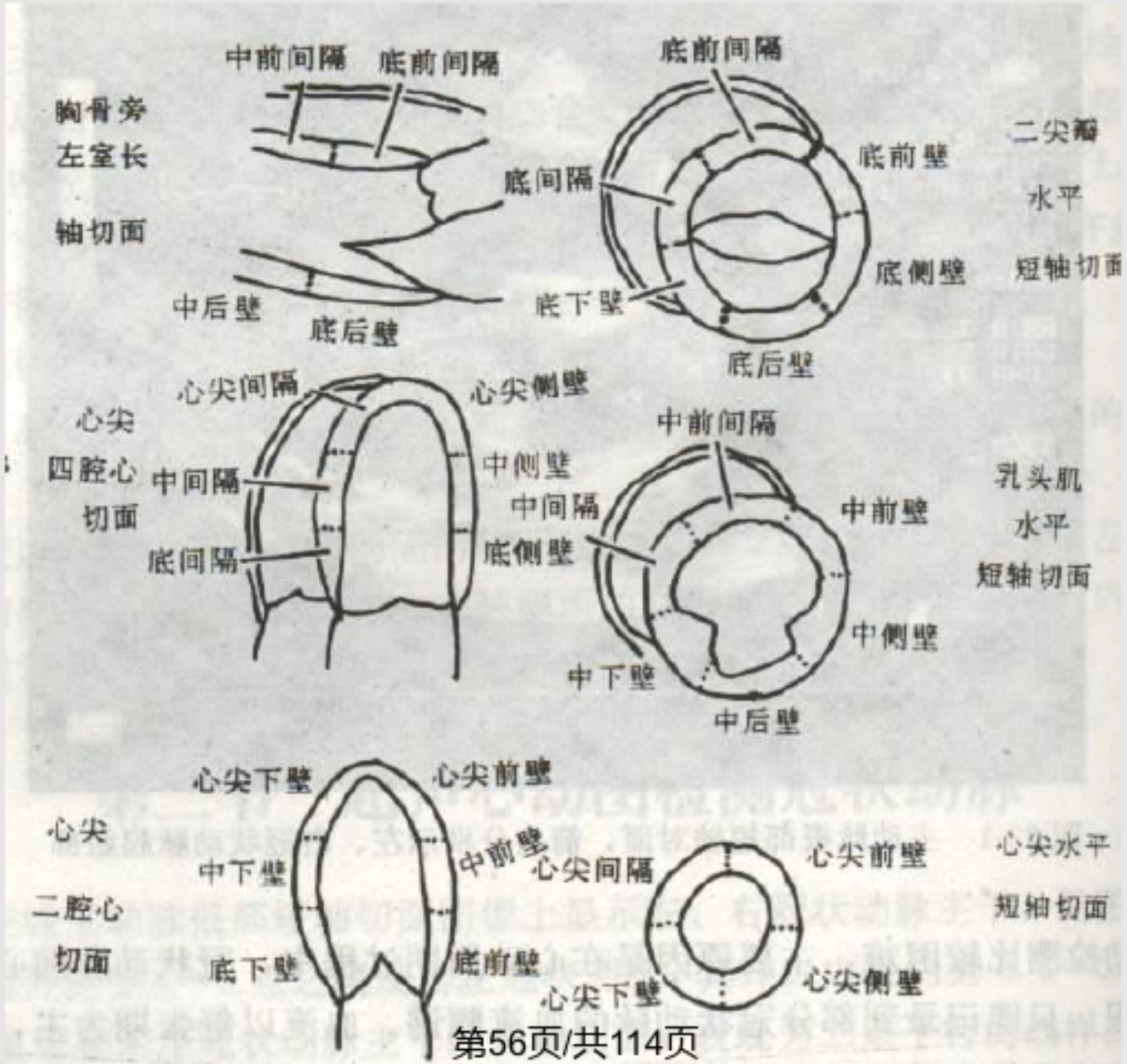
中前间隔
底前间隔
胸骨旁
左室长
轴切面
中后壁
底后壁
底前间隔
底间隔
底前壁
底侧壁
底下壁
底后壁
二尖瓣
水平
短轴切面
心尖间隔
心尖侧壁
心尖
四腔心
切面
中间隔
中侧壁
底间隔
中前间隔
中间隔
底侧壁
中前壁
中侧壁
中下壁
中后壁
乳头肌
水平
短轴切面
心尖下壁
心尖前壁
心尖
二腔心
切面
中下壁
中前壁
底下壁
底前壁
心尖间隔
心尖前壁
心尖下壁
心尖侧壁
心尖水平
短轴切面

室壁运动记分法

正常	1分
减弱	2分
运动消失	3分
矛盾运动	4分
室壁瘤	5分

室壁运动指数：

总分/节段数

指数1表示正常，＞1为异常

室壁运动异常的几种变化

以室壁运动障碍估计心肌梗死的范围具有一些局限性：即高估急性心肌梗死范围而低估陈旧性心肌梗死范围

因为有牵动效应和顿抑心肌存在，有些心内膜下心梗不一定出现室壁运动障碍

室壁运动异常与

心电图的Q波型心肌梗死（透壁型心梗）

具有很好的一致性

非Q波型心梗的一致性较差

观察非梗死区心肌功能状态具有重要的预后价值

如某一节段出现代偿性增强则提示该段血管有病变

如非梗死区不出现代偿性运动增强则提示为多支病变

收缩期室壁增厚率异常是心肌缺血的另一种表现形式

- 正常心肌收缩时，室壁厚度增加
- 心肌发生急性缺血或心肌梗死时，收缩期室壁增厚率减低
- 收缩期室壁增厚率：

（收缩末期室壁厚度 - 舒张末期室壁厚度）/舒张末期室壁厚度×100%

正常 > 30%

陈旧性心肌梗死的室壁呈均匀

一致性的回声增强

四、心肌梗塞并发症（Complications of Myocardial Infarction）

1、室壁瘤形成

- 是急性心梗较常见的并发症，多发生在梗死后5天～3个月内，前壁和心尖部透壁梗死区最常发生，是梗死扩展的最终结果

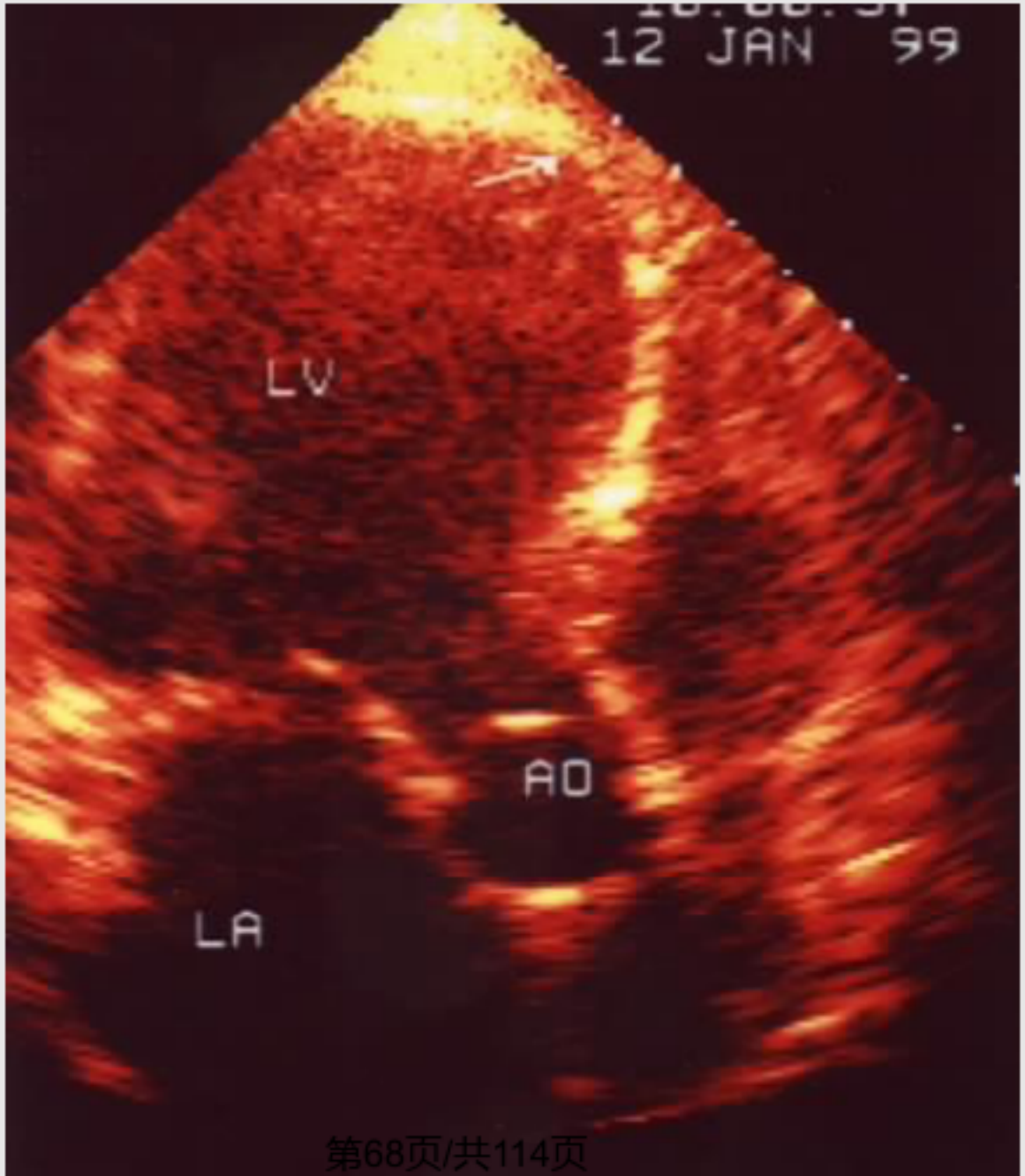
12 JAN 99
LV
AO
LA

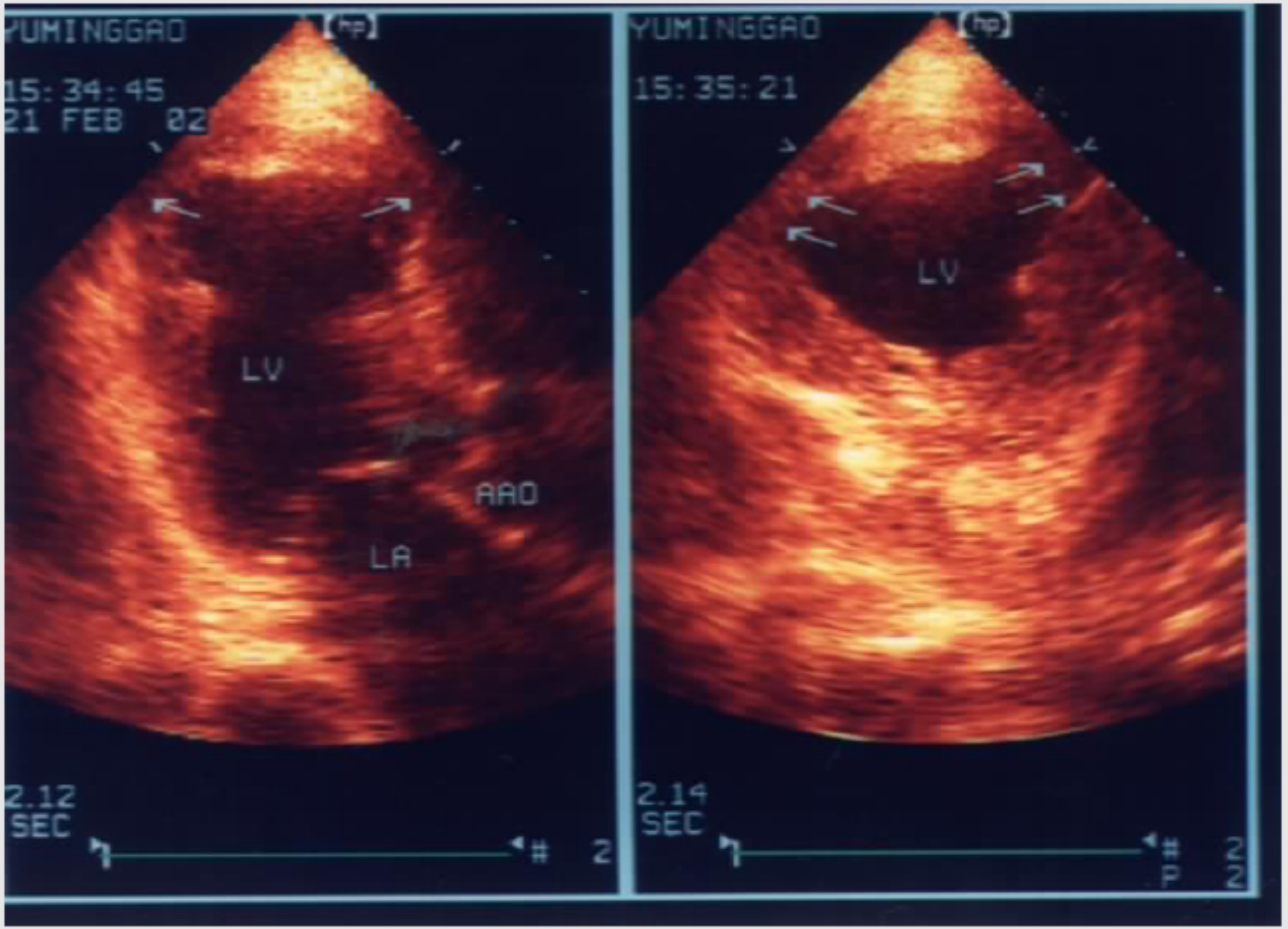
YUMINGGAO
15:34:45
21 FEB 02
LV
AAO
LA
2.12
SEC
YUMINGGAO
15:35:21
LV
2.14
SEC

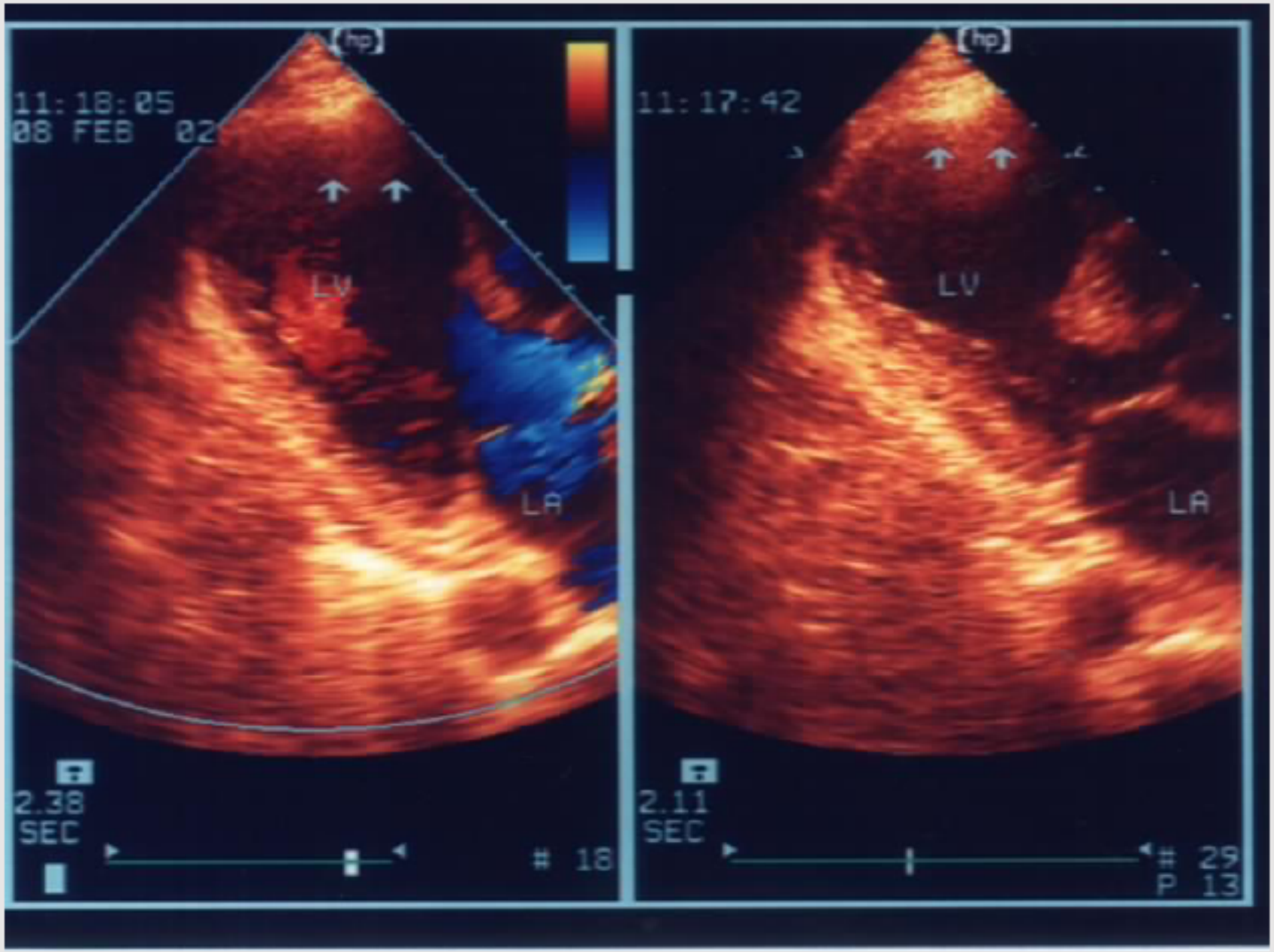
11:18:05
08 FEB 02
LV
LA
2.38
SEC
18
11:17:42
LV
LA
2.11
SEC
29
P 13

2、室间隔穿孔

- 是急性心梗致命性并发症，多发生于心梗后3～7天，多发生于透壁性心梗，好发于近心尖处前间隔与游离壁相邻处
- 发生后出现室水平左向右分流

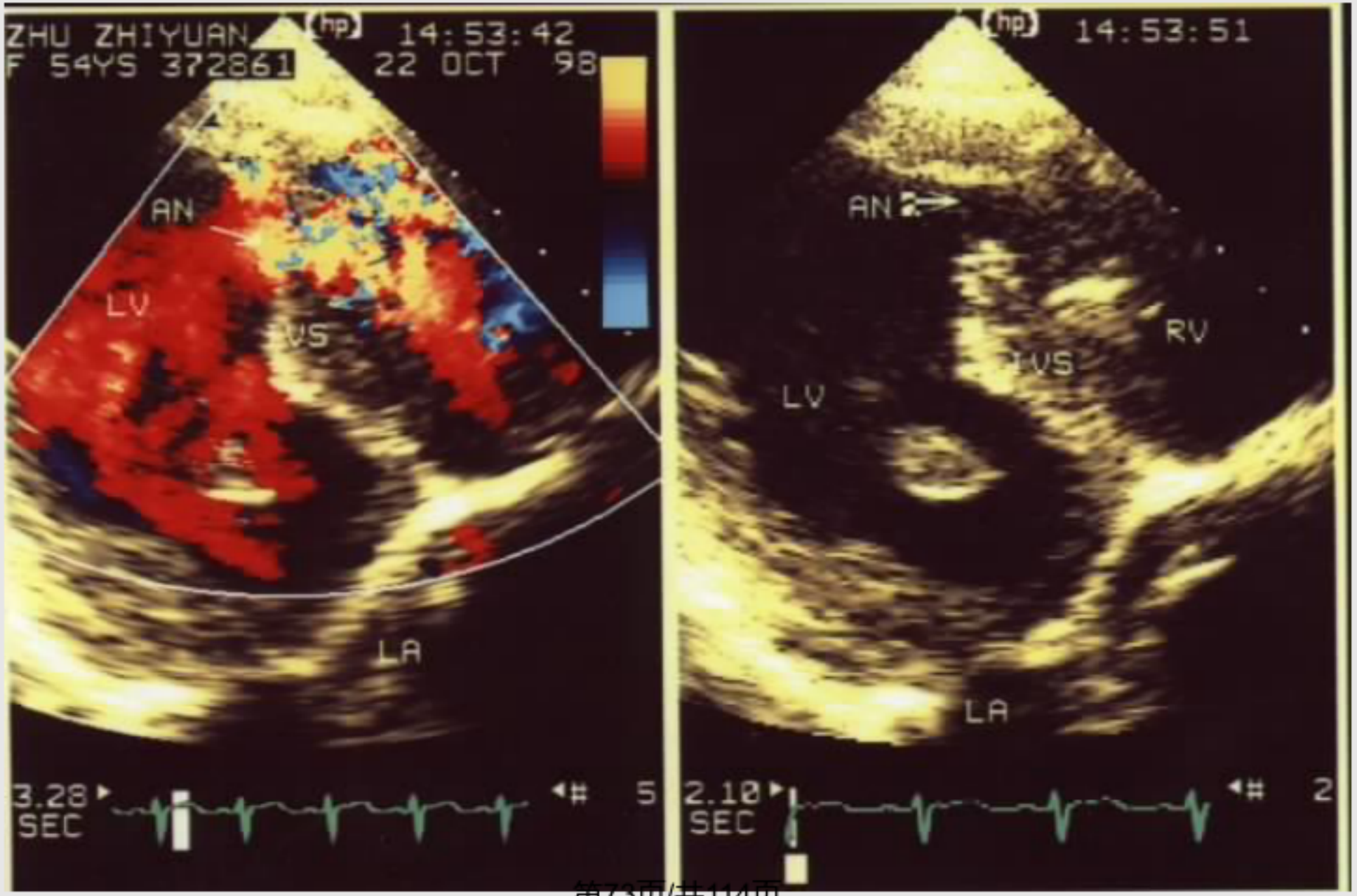
ZHU ZHIYUAN
F 54YS 372861
14:53:42
22 OCT 98
AN
LV
VS
LA
3.28
SEC
5
14:53:51
AN
RV
VS
LV
LA
2.10
SEC
2

3、乳头肌功能不全和乳头肌断裂

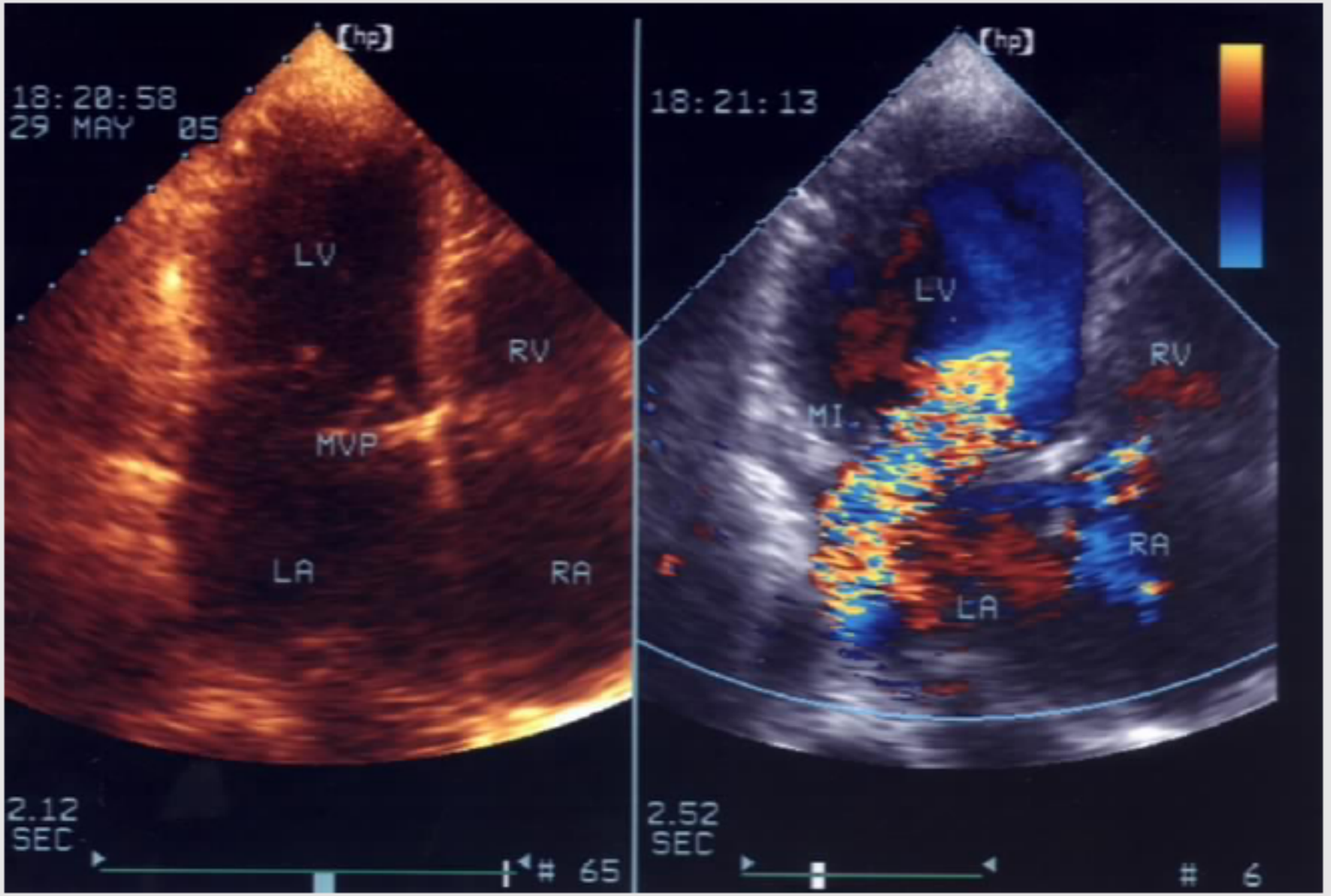
18:20:58
29 MAY 05
LV
RV
MVP
LA
RA
2.12
SEC
65
18:21:13
LV
RV
MI
RA
LA
2.52
SEC
6

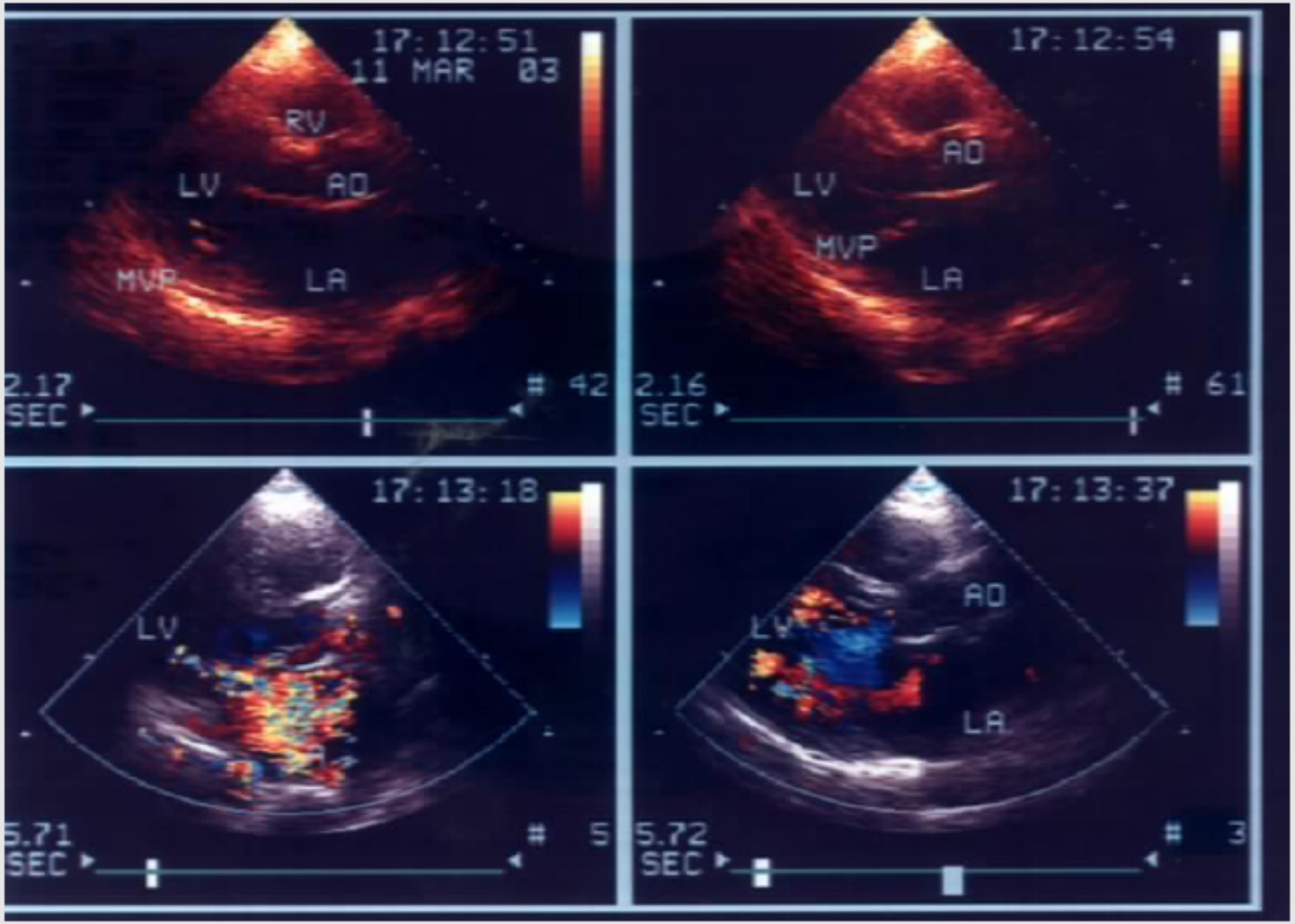
17:12:51
11 MAR 03
RV
LV
AO
MVP
LA
2.17
SEC
42
17:12:54
AO
LV
MVP
LA
2.16
SEC
61
17:13:18
LV
5.71
SEC
5
17:13:37
AO
LV
LA
5.72
SEC
3

4、附壁血栓

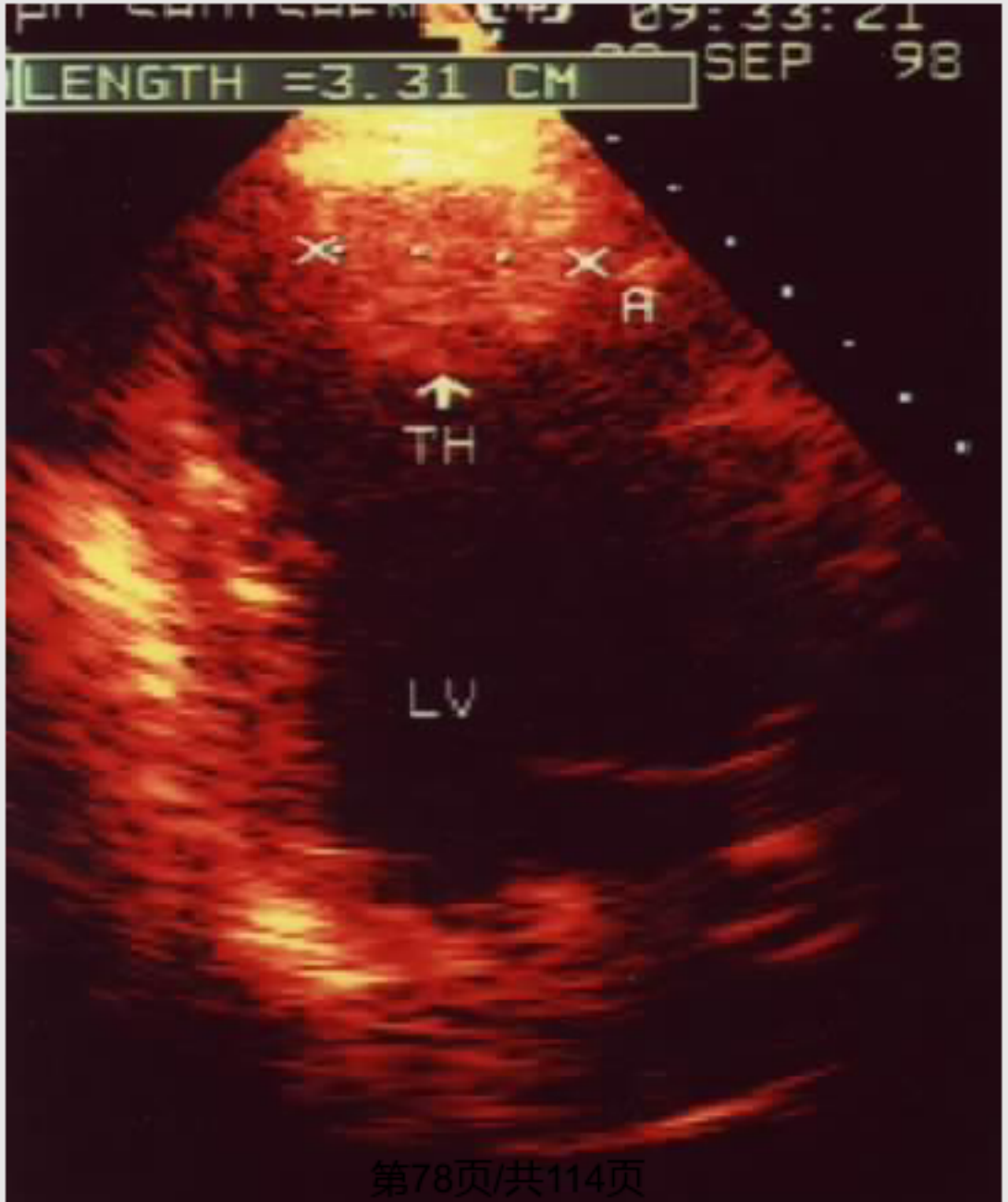
09:33:21
SEP 98
LENGTH =3.31 CM
A
TH
LV

5、其他

心室游离壁破裂

心肌梗塞的扩展和延展

右心室梗塞

梗死延展

- 急性心肌梗死四周内，处于同一支病变血管供血部位的心肌重新发生坏死，有心肌梗死范围大小或坏死范围的真正增加，使心力衰竭和病死率明显增加
- 多发生在急性心肌梗死后的第 1～17天，有一半以上发生在10天以内
- 梗死延展的新梗死坏死区常与原来的梗死区比邻

梗死扩展

- 梗死心肌节段随后发生的面积扩大，而没有梗死心肌量的增加
- 由于梗死区心肌细胞拉长、错位或（和）重新排列，使心肌梗死区变薄、心室扩张，然后形成牢固的纤维化瘢痕
- 无新的心肌坏死发生，整个心肌梗死的范围并未增加

梗死扩展

- 总发生率约为35%
- 多发生在急性心肌梗死后数小时至数天内，引起局部心肌呈球样扩张和室壁瘤，并诱发心力衰竭，使病死率增加
- 容易引起附壁血栓和心脏破裂

五、负荷超声心动图（Stress Echocardiography）

- 运动负荷：坐位踏车、仰卧位蹬车和活动平板
- 静态负荷：冷加压试验、握力试验和心房调搏
- 药物负荷：使用药物包括交感神经兴奋剂，如多巴酚丁胺、肾上腺


THE FIRST AFFILIATED OF HUBEI MEDICAL UNIVERSITY
Page 5/8
aseline 68
C4
5 MCG 04:04/75
AC4
RECOVERY 04:14/81
AC4

六、心肌造影

原　理

- 经静脉注射声学造影剂，经肺循环随冠脉循环灌注至心肌组织细胞中，通过检测造影剂背向散射信号增强引起心肌视频灰度增加，定量了解心肌血流灌注及冠脉储备功能，以此评价冠心病的一种新的诊断方法

心肌声学造影剂特性

- 对人体安全、无明显毒副作用
- 微气泡不影响血流动力学变化，能自溶自解不造成栓塞
- 微气泡直径最好在2～4um之间，能经静脉注射通过肺循环到达左心
- 微气泡具有足够长的半衰期，经注入后在心腔内维持约20～30秒时间
- 能使心肌显影

心肌声学造影的分析方法

- 直接观察法

直接观察心肌显影程度，了解血流灌注范围，根据造影后心肌的回声强度，对心肌节段进行评分

心肌声学造影的分析方法

- 视频密度法

用心肌灰阶分析时间强度曲线上各参数变化来评价心肌血流灌注

心肌声学造影的分析方法

- 谐波多普勒法

评价冠状动脉及其分支血流频谱参数分析峰值流速，流速积分及血流持续时间等

心肌声学造影的临床应用

- 确定心肌灌注床的大小

选择性冠脉内注入声学造影剂后，可确定该冠脉灌注的分布区域

心肌声学造影的临床应用

- 确定缺血心肌并测定危险区面积及梗塞区范围，动态评价灌注缺损区减小、消失或再灌注

心肌声学造影的临床应用

- 以冠脉血管使用扩张剂前后血流变化或心肌造影显示时间—强度曲线来了解血流/容积关系，并评价冠脉储备功能

心肌声学造影的临床应用

- 通过梗塞心肌区心肌造影的峰值强度与造影剂的微泡浓度比能较好地反映局部室壁收缩功能，估价心肌梗塞区心肌存活性

心肌声学造影的临床应用

- 了解梗塞后侧支循环建立，即从正常冠脉内注入声学造影剂后，若同时使狭窄或闭塞冠脉的供血区显影，可判断侧支循环存在。其亦是评价临床病情转归、疗效及估价预后的较好方法

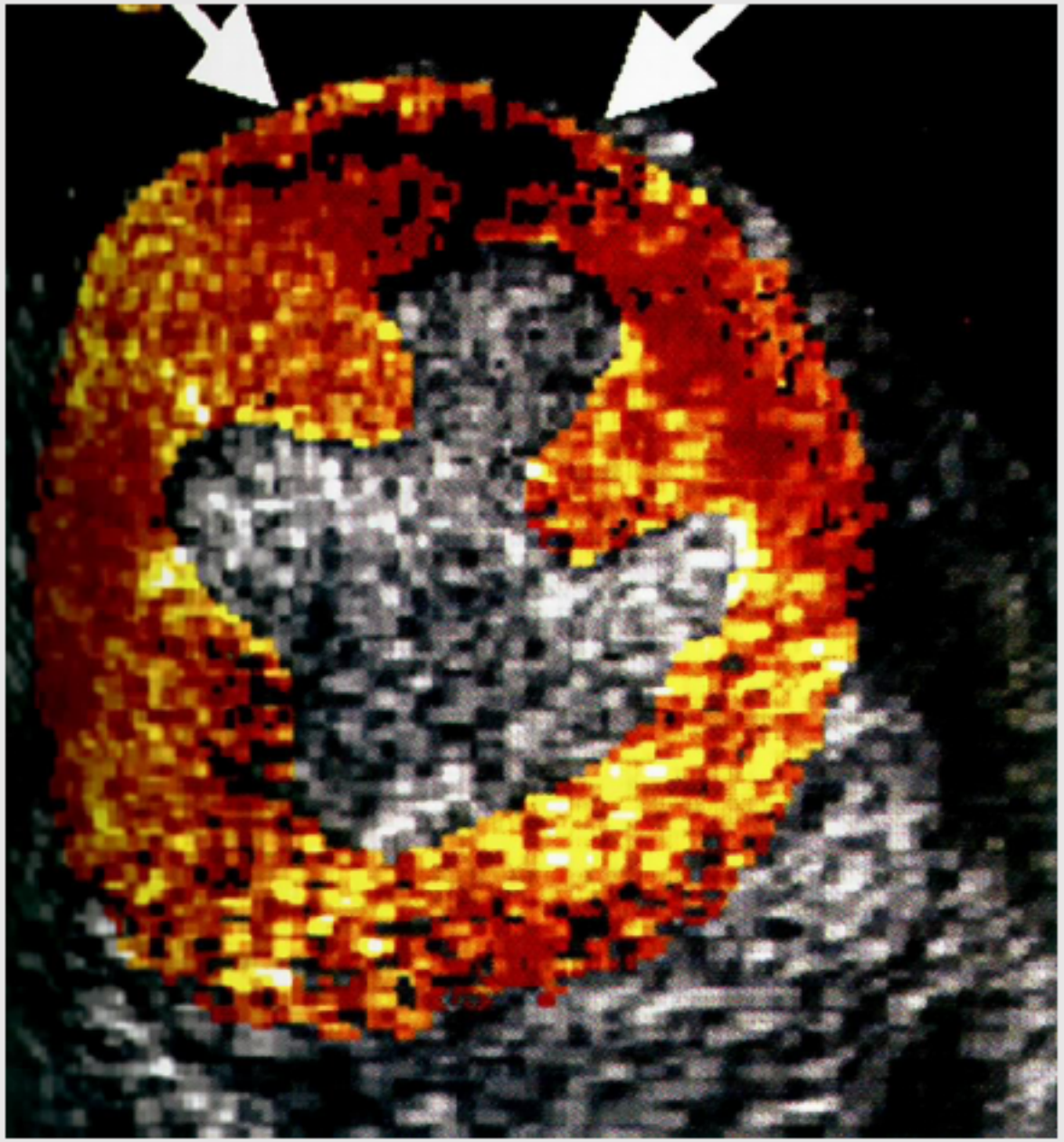

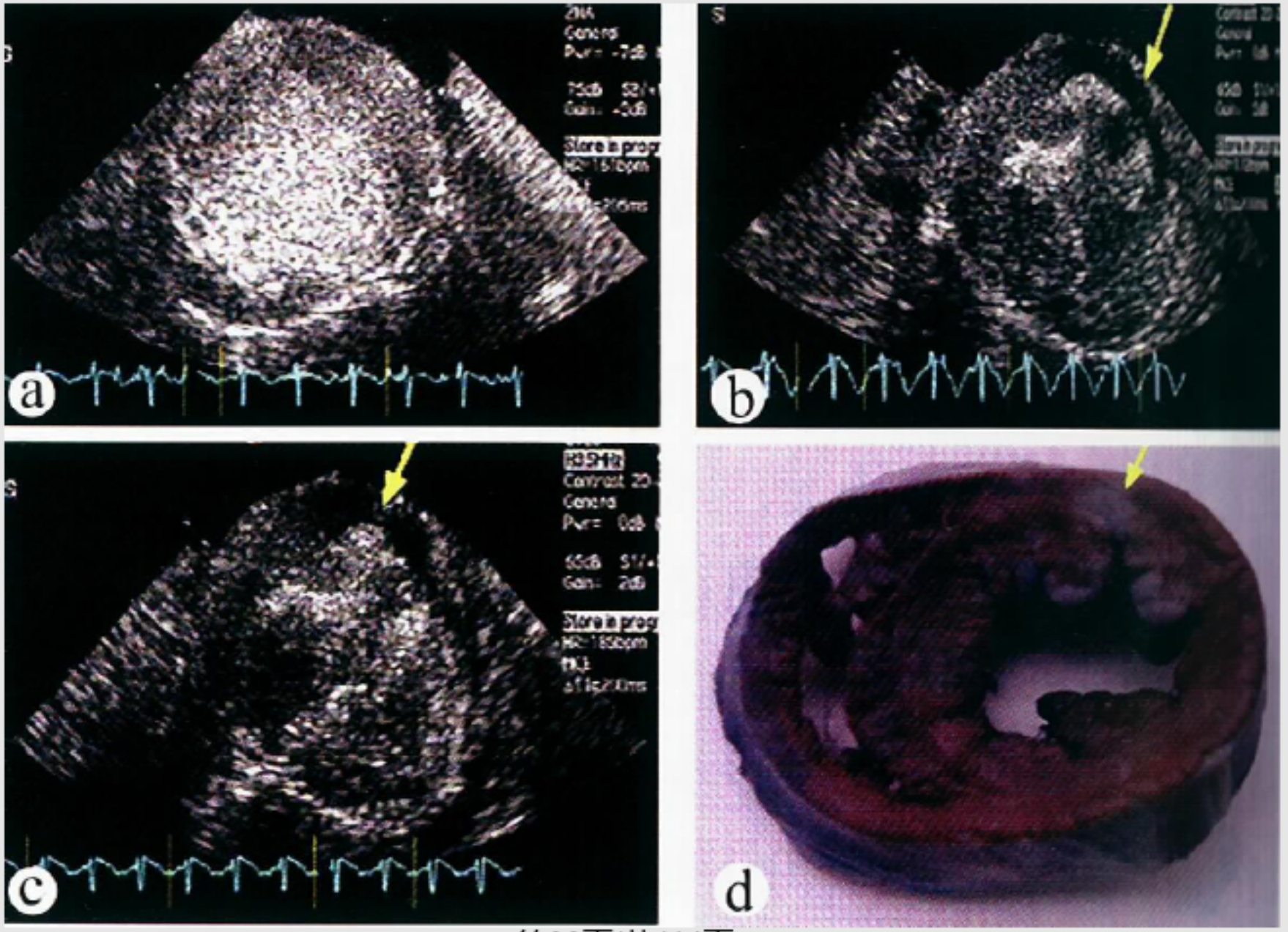
a
b
c
d

七、缺血性心肌病

- 是冠心病的一种特殊类型
- 是由于长期、严重的冠状动脉供血不足，使心肌组织发生营养障碍和萎缩，导致心肌纤维增生
- 最常见的病因是冠状动脉粥样硬化引起的冠状动脉狭窄和闭塞，因此缺血性心肌病可视为冠状动脉粥样硬化性心脏病的代用词

- 临床特点：心脏进行性扩张，易发生心律失常和心力衰竭，酷似扩张型心肌病，也称为心律失常型和心力衰竭型冠心病
- 绝大多数缺血性心肌病患者都有不同程度的心绞痛或心肌梗死病史
- 预后差，对现有多种治疗效果不佳

诊断要点

- 肯定条件
  - 有明确冠心病史；心脏明显扩大；心功能不全
- 否定条件
  - 排除冠心病某些并发症如室壁瘤、室间隔穿孔和乳头肌功能不全导致的二尖瓣关闭不全及心律失常引起的心脏扩大和心衰
  - 除外其他心肌病或其他原因引起的心脏扩大和心衰

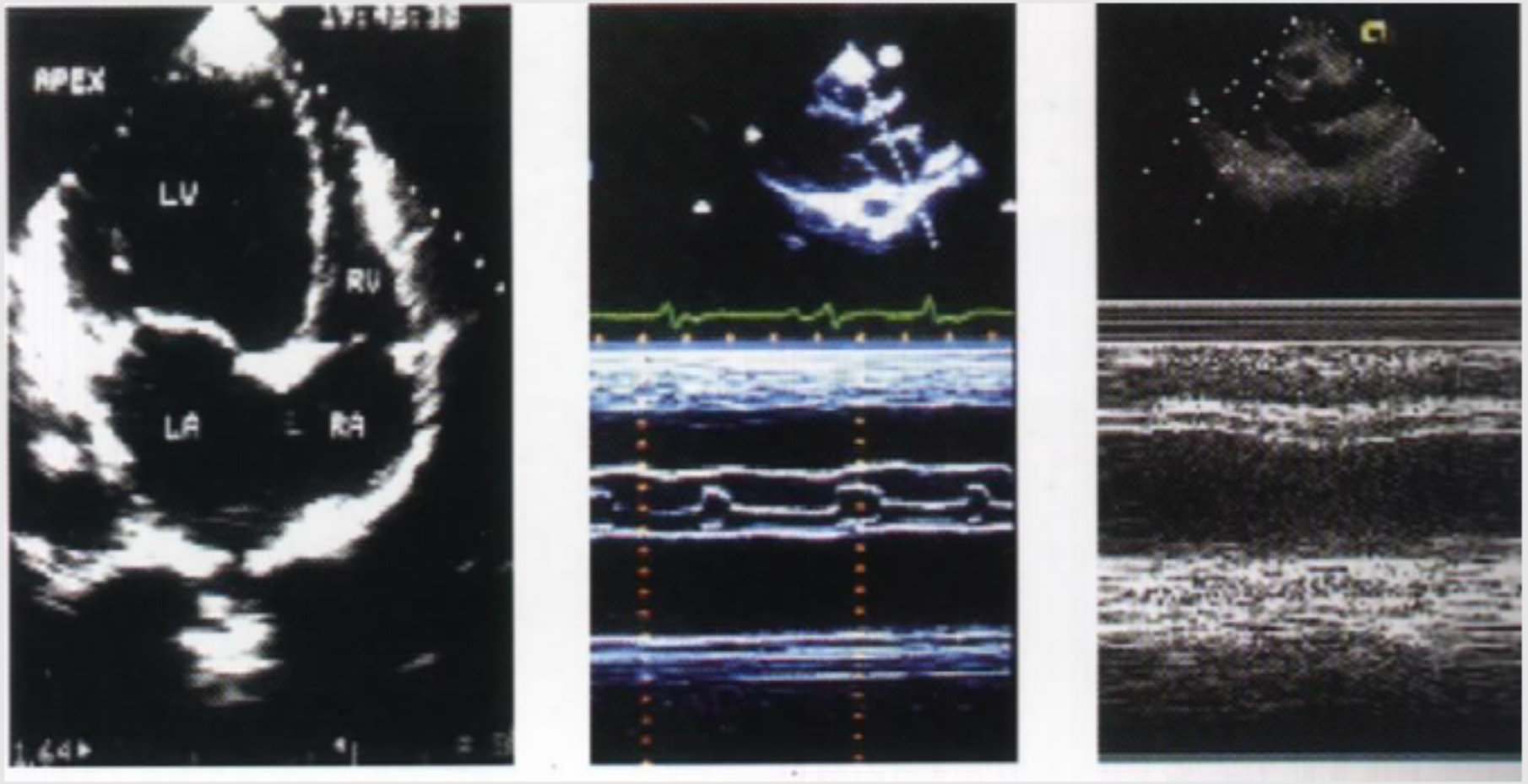
APEX
LV
RV
LA
RA

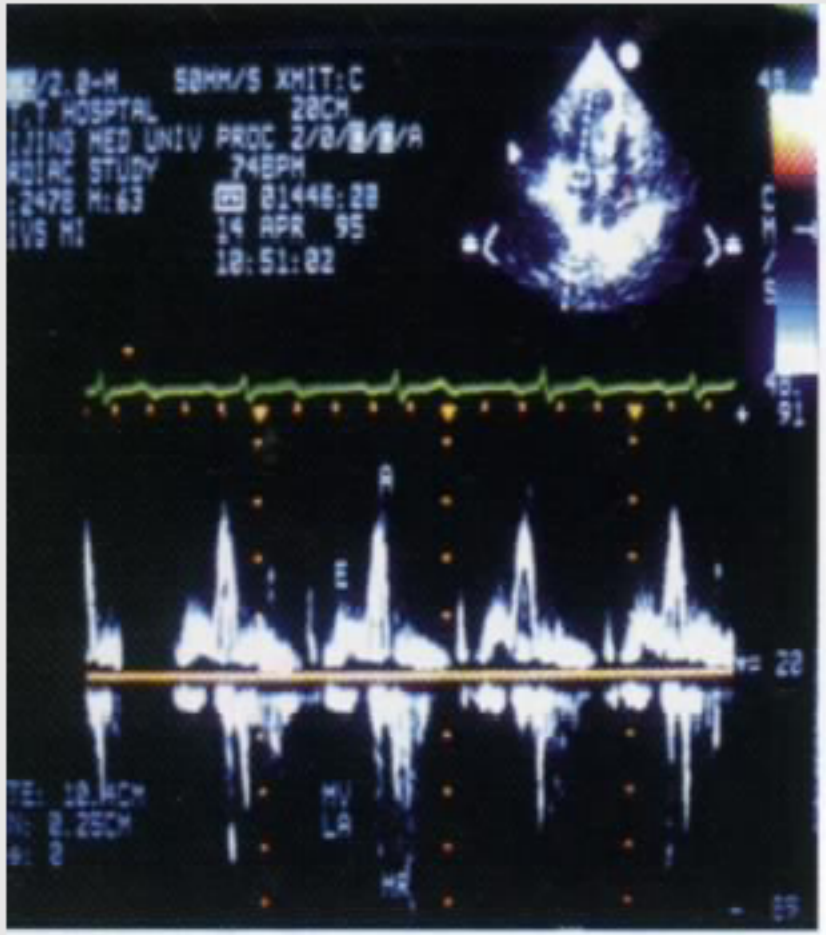
50MM/S XMIT:C
20CM
14 APR 95
10:51:02
A
E
MV
LA

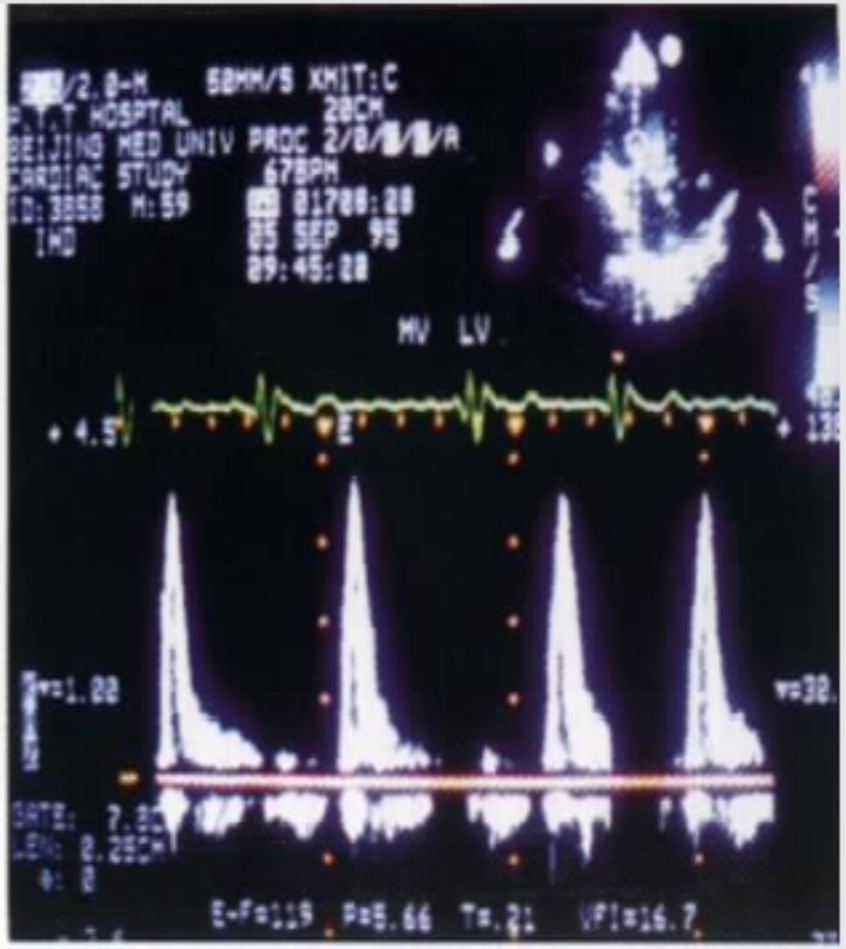
50MM/S XMIT:C
20CM
MV LV
E-F=119 P=5.66 T=.21 VFI=16.7

Thank you



谢谢您的欣赏。