心包疾病及心脏肿瘤的超声诊断

心 包 疾 病

一）心 包 积 液

临床与病理

1、全身性疾病　　尿毒症、某些血液病等

2、心脏疾病　　心衰、外伤、心肌梗塞等

3、炎症　　细菌、病毒感染

4、肿瘤　　心包转移肿瘤

超声表现

方法：左室长轴、四腔观、

心尖至二尖瓣环短轴观

- M型超声心动图：

1、心包腔内液性暗区；

2、大量积液时心尖抬举，出现“荡击征”（心尖波群收缩期出现、舒张期消失）

3、心脏摆动使心壁呈同向运动；

4、随呼吸的时相性变化：吸气时腔V回流增多——右室内径增大；吸气末肺V回流减少——左室内径变小；

右室前壁、室间隔和左室后壁三者呈同相运动

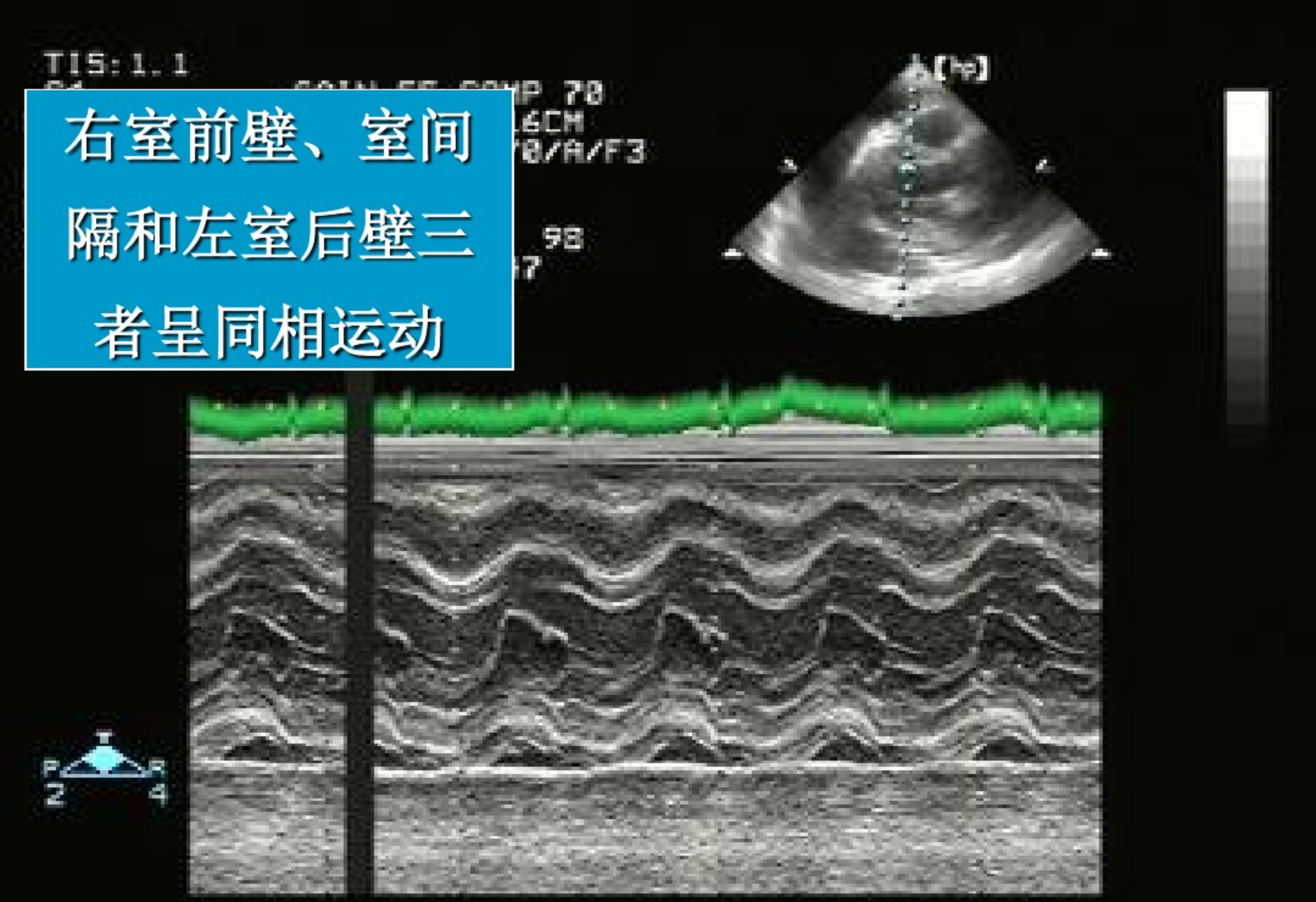

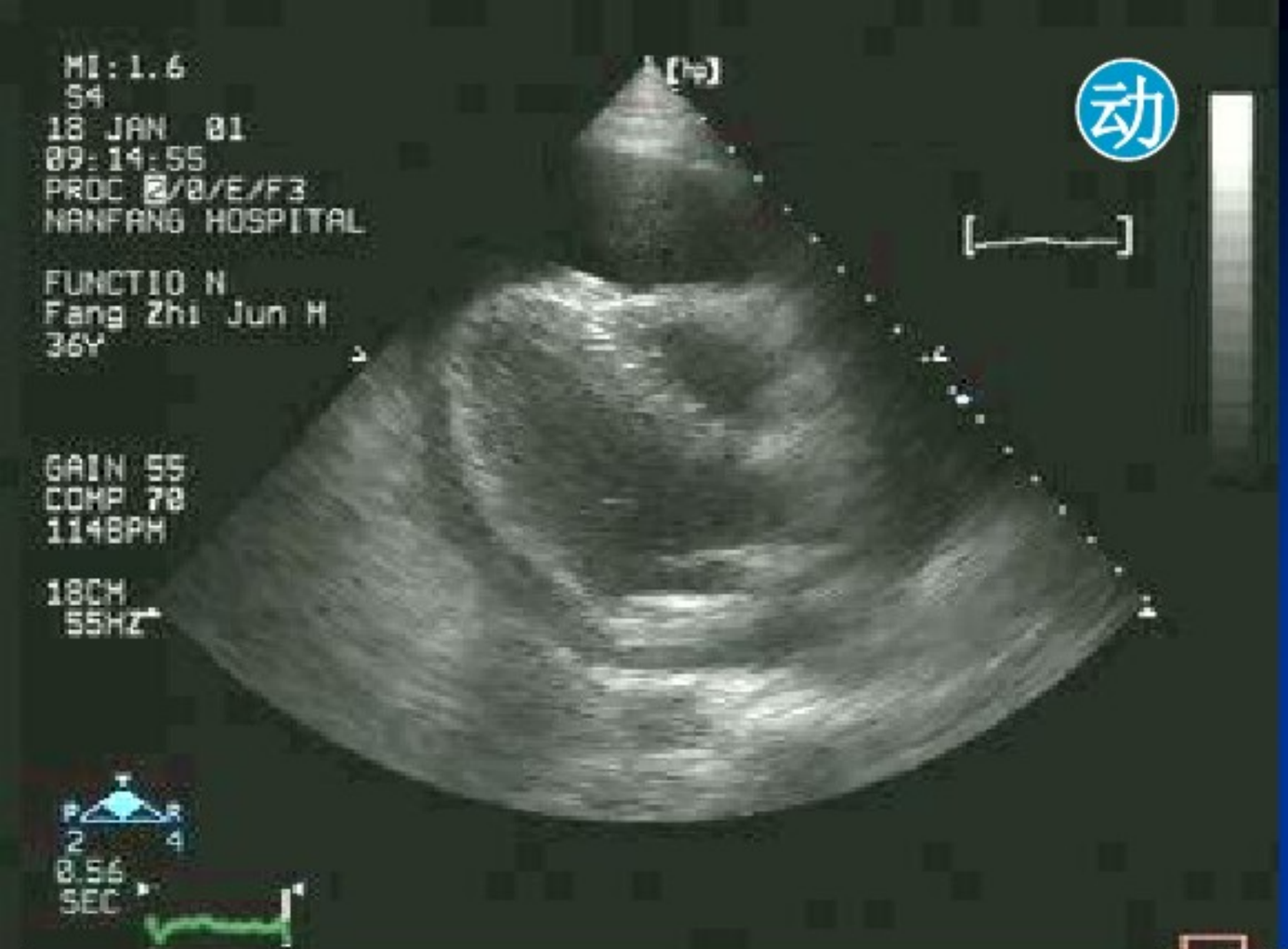
MI:1.6
S4
18 JAN 01
09:14:55
PROC 2/0/E/F3
NANFANG HOSPITAL
FUNCTIO N
Fang Zhi Jun M
36Y
GAIN 55
COMP 70
114BPM
18CM
55HZ
8.56
SEC
动

“荡击征”

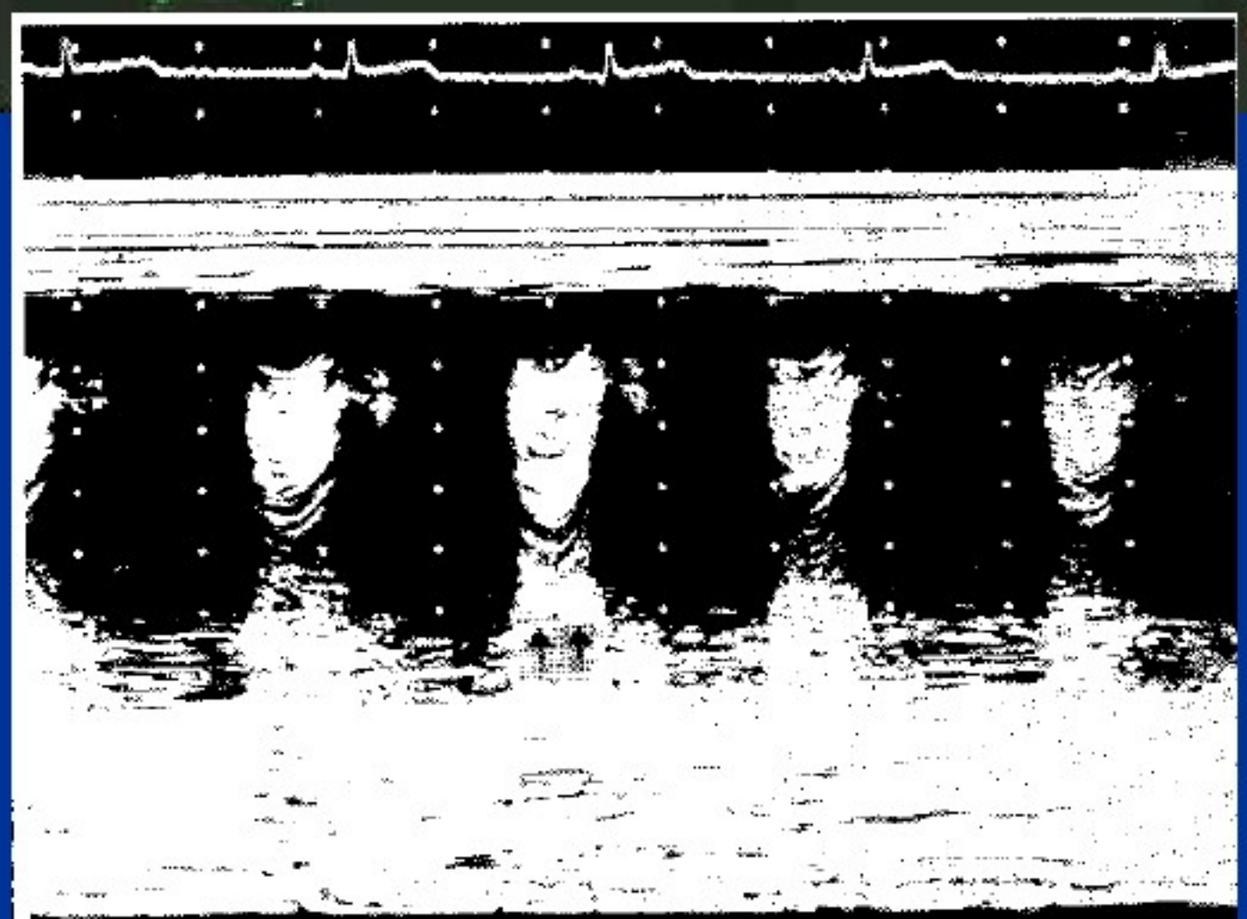

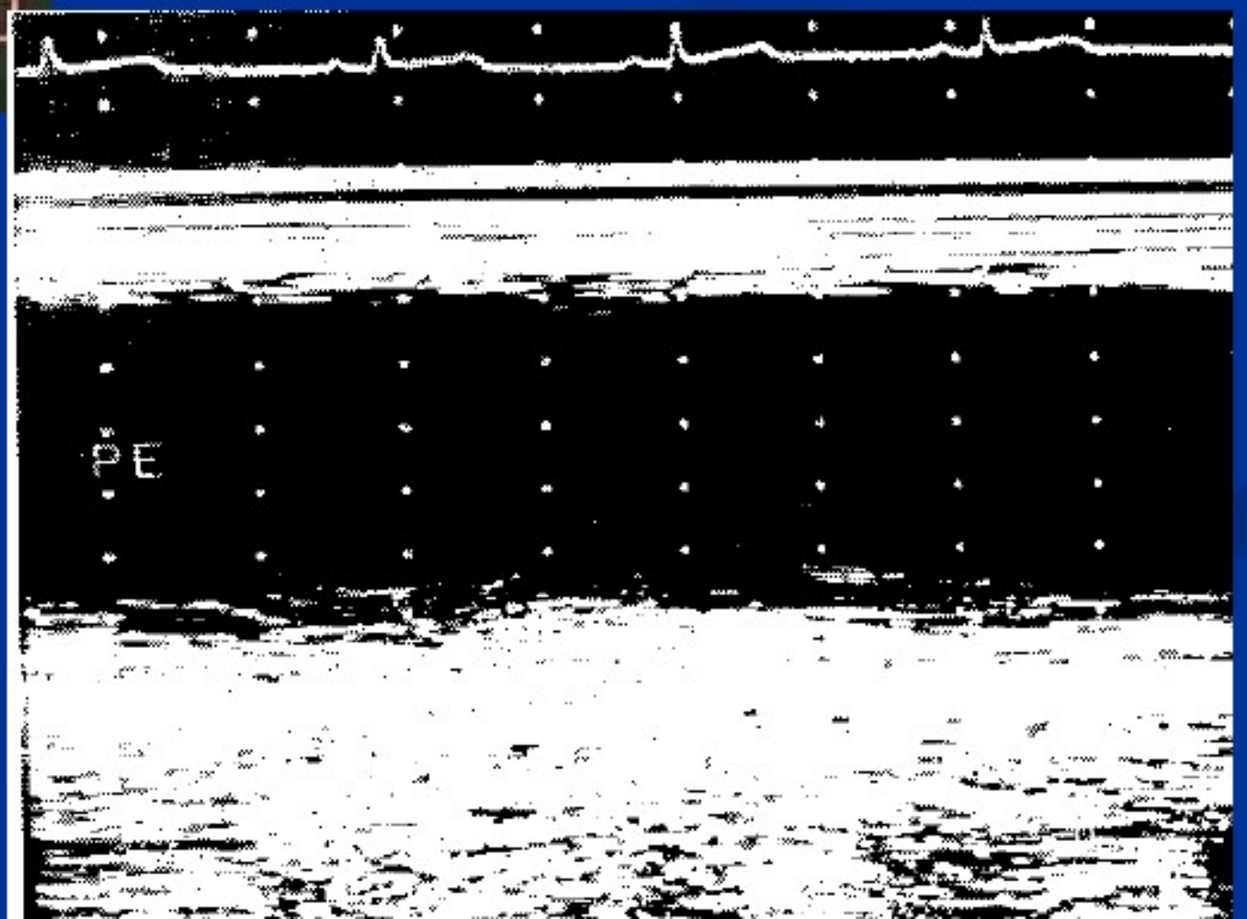
PE

- 二维超声心动图：

1、少量心包积液时，左室长轴观于左室后壁 后及左房室沟处可见心包积液；右室前壁前、心尖部、心脏外侧、前方、后方也可见液性暗区；

2、大量积液致心脏变小，以右室为明显；

3、心脏摆动征；

4、包裹性积液呈局限性暗区，内可见絮状回声；

- 心包积液的定量诊断：

微量（30-50ml）：暗区位于房室沟附近，宽0.2-0.3cm

少量（50-200ml）：左室后下壁，1cm以内；

中量（200-500ml）：房室沟、后下壁、心尖区；右室前壁前0.5-1cm，左室后壁后1-2cm；

大量（500ml以上）：无回声暗区包绕整个心脏，右室前壁前大于1.5cm，左室后壁后大于2cm；可伴心脏缩小，心脏摆动征；


MI:1.6
94
26 DEC 08
11:07:49
PROC 2/0/E/F3
NANFANG HOSPITAL
FUNCTIO N
GAIN 55
COMP 70
898PM
16CM
61HZ
F R
2 4
0.72
SEC


PE
LV
LA
L
160
B:60/1/20
V01008
12
MI:0.6
.AU
MV
LV
.PV
Vol
D1= 2

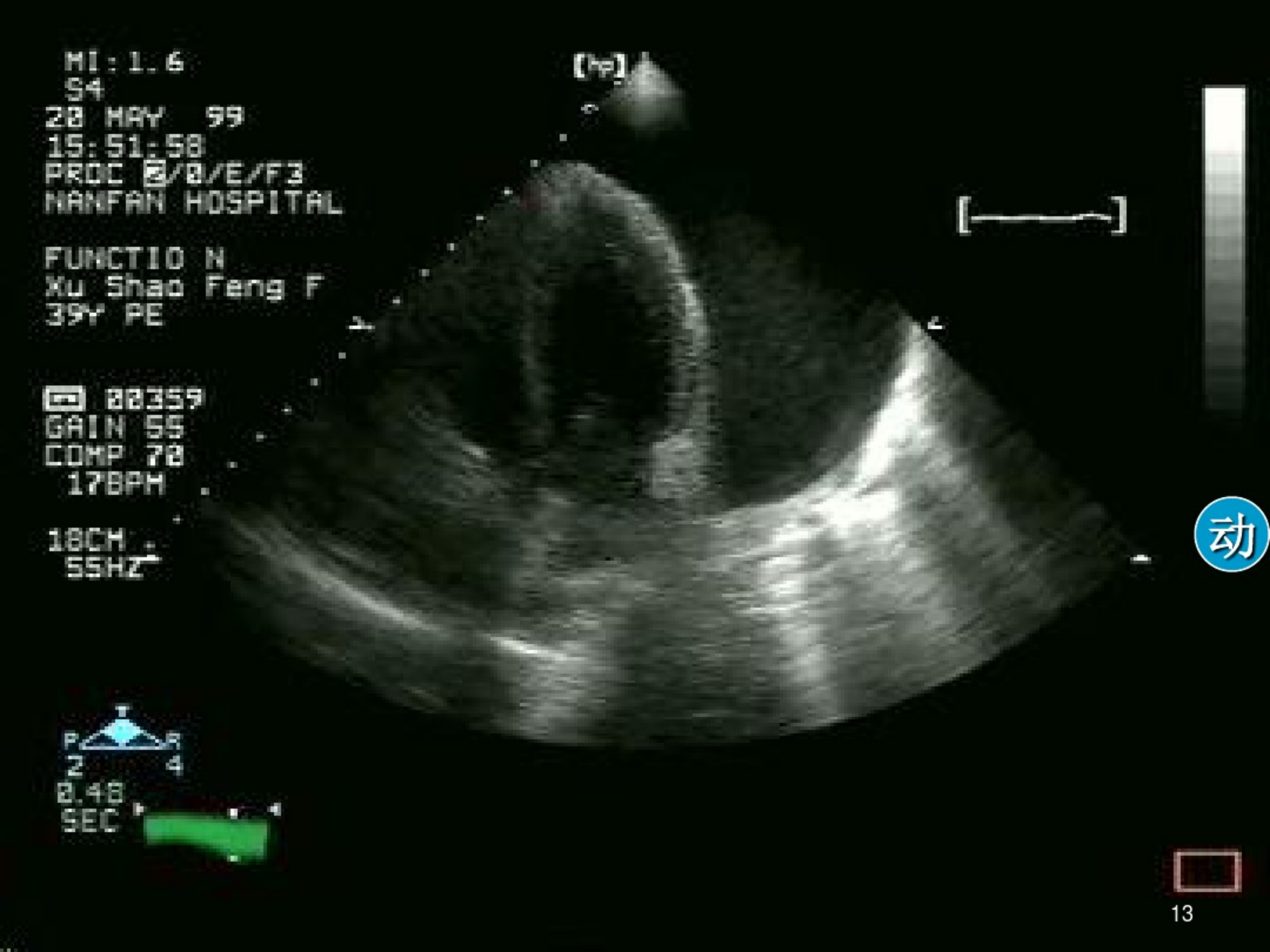
MI:1.6
S4
28 MAY 99
15:51:58
PROC 2/0/E/F3
MANFAN HOSPITAL
FUNCTIO N
Xu Shao Feng F
39Y PE
80359
GAIN 55
COMP 70
178PM
18CM
55HZ
P R
2 4
0.48
SEC
动
13

MI:1.7
S4 2.1/4.2
10 SEP 99
11:03:10
PROC 2/0/E/FB
NANFAN HOSPITAL

FUNCTIO N
LIU GUANG QUAN
M,31Y,260907.
99-1033.DN2

GAIN 55
COMP 70
88BPM

18CM
25HZ

RV
LV
AO
LA
PE

2.1 4.2

B型

MI:1.7
S4 2.1/4.2
29 DEC 99
09:18:26
PROC 2/0/E/FB
NANFAN HOSPITAL

FUNCTIO N
DENG XIAO MEI
F,29Y,ZA445
99-1456.DN2.

GAIN 55
COMP 70

RV
MVO

HYDROPERICARDIUM

少量心包液
LVPW少量液暗区

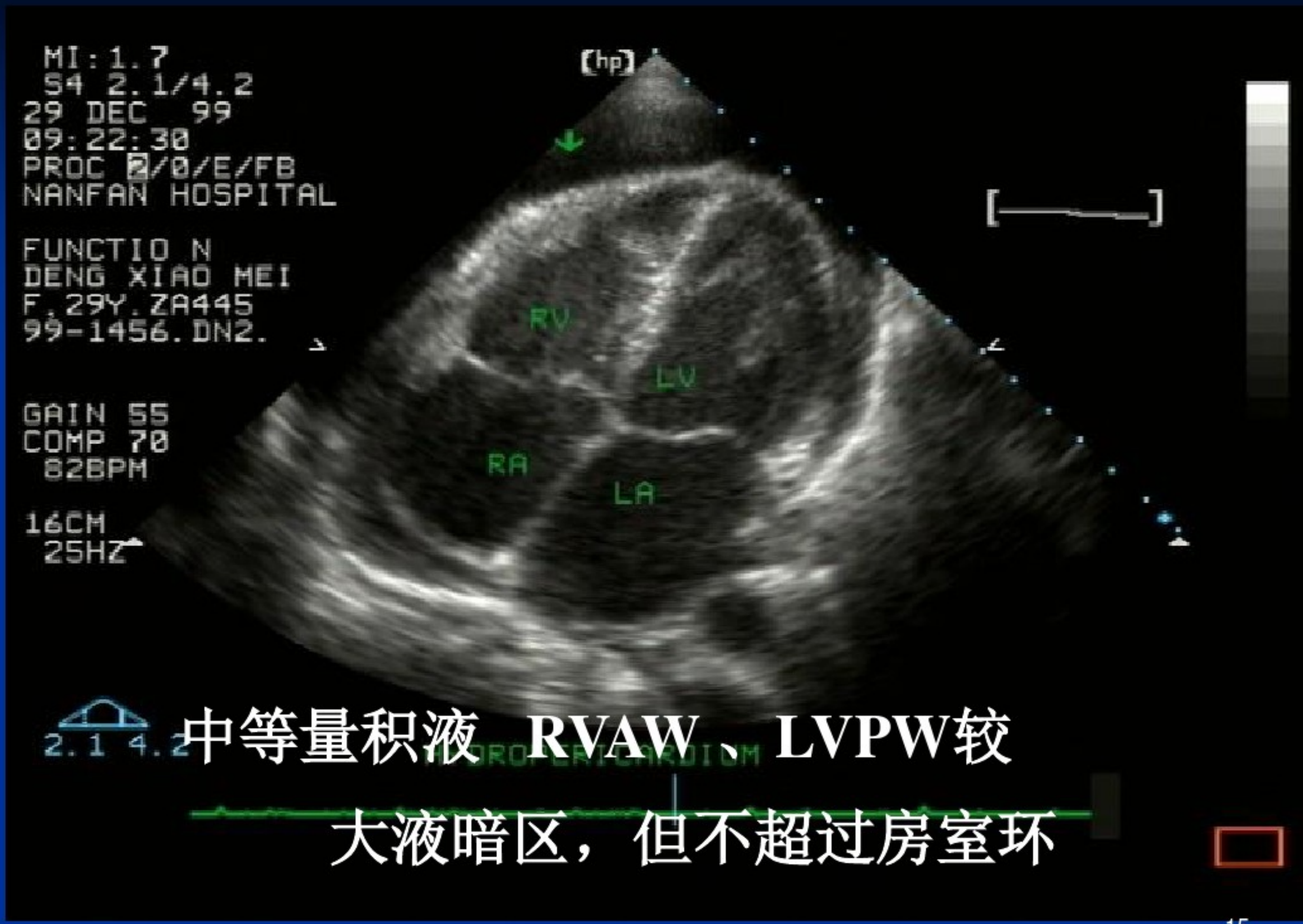
MI:1.7
S4 2.1/4.2
29 DEC 99
09:22:30
PROC 2/0/E/FB
NANFAN HOSPITAL
FUNCTIO N
DENG XIAO MEI
F,29Y,ZA445
99-1456.DN2.
GAIN 55
COMP 70
82BPM
16CM
25HZ
2.1 4.2
RV
LV
RA
LA
中等量积液，RVAW、LVPW较
大液暗区，但不超过房室环

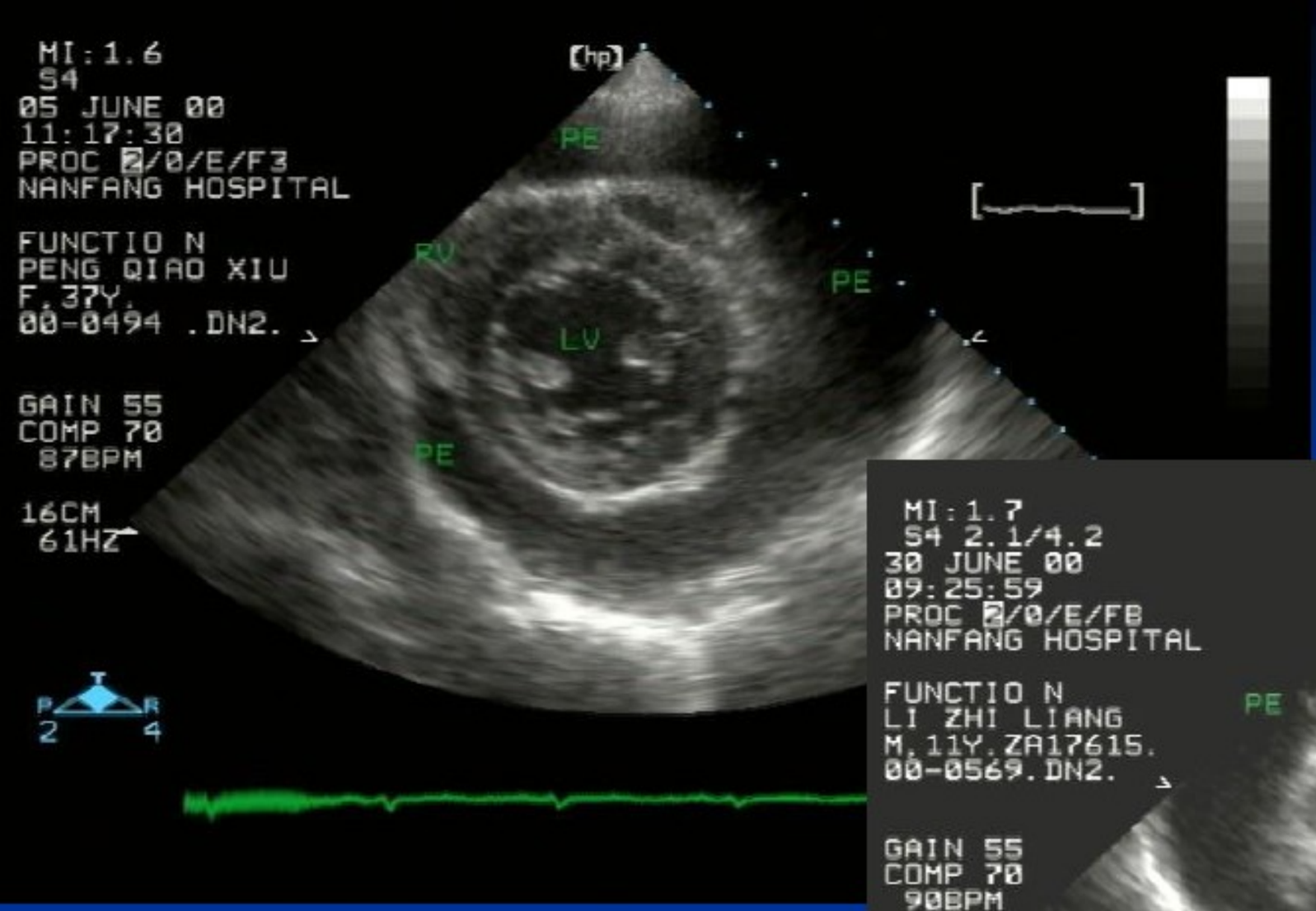

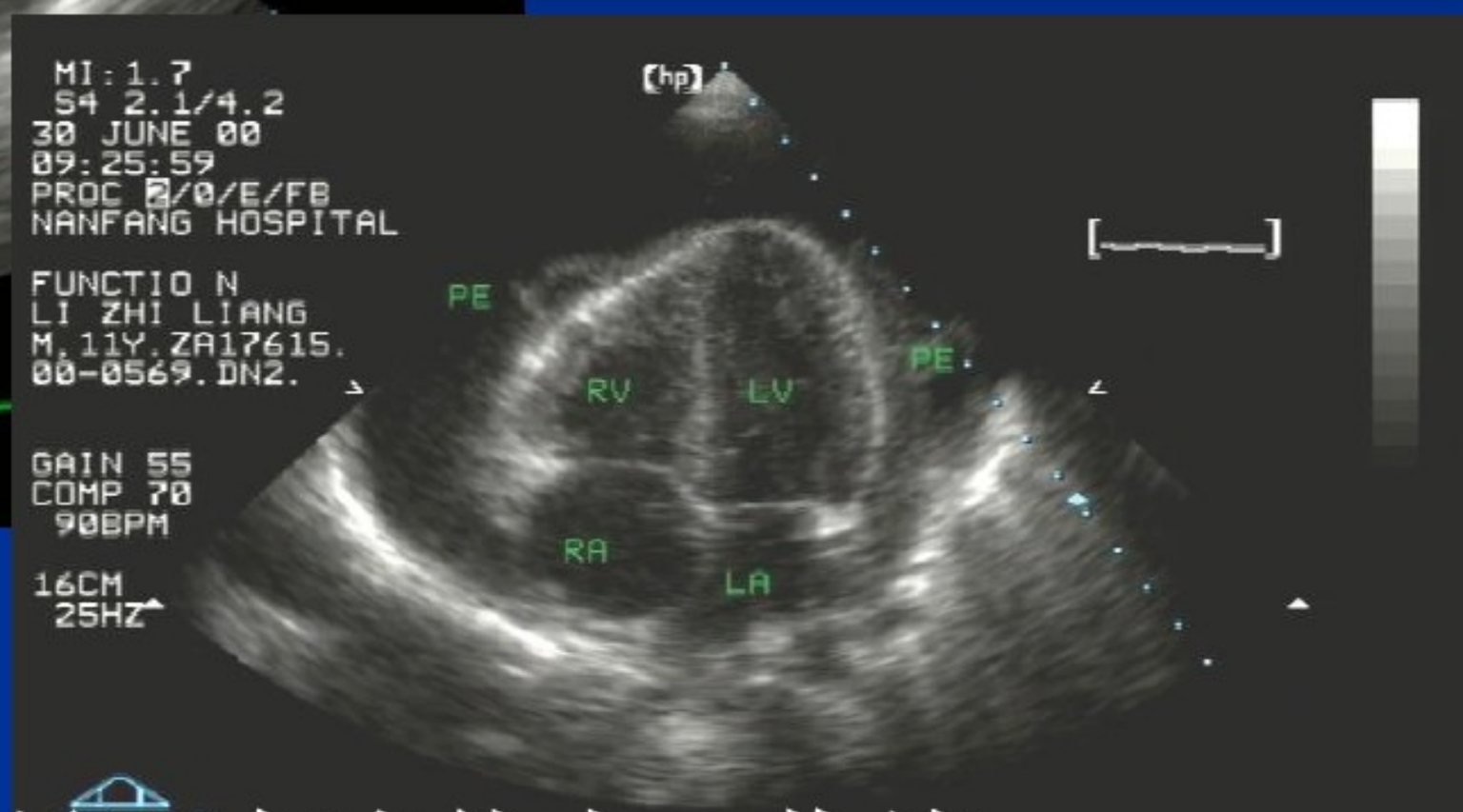

大量积液 心脏“悬吊”在液体中，收缩期向前，舒张期向后，称“摆动心”

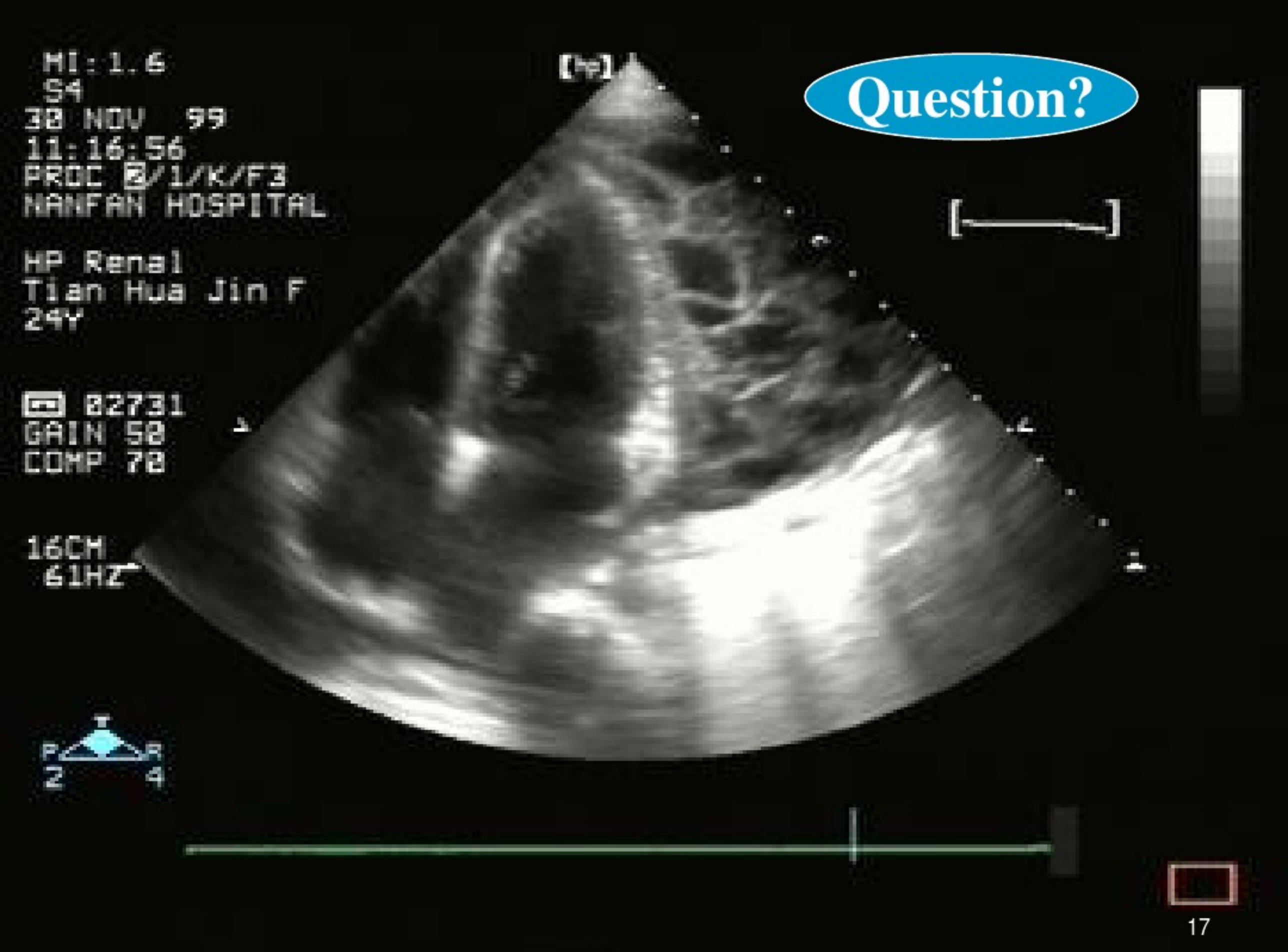
MI:1.6
S4
30 NOV 99
11:16:56
PROC 2/1/K/F3
MANFAN HOSPITAL
HP Renal
Tian Hua Jin F
24Y
02731
GAIN 50
COMP 70
16CM
61HZ
P
R
2
4
Question?
17

[鉴别诊断]

1、正常心包脂肪垫

2、左侧胸腔积液

[临床价值]

敏感性及准确性较高

可进行介入诊断与治疗

二）心包填塞

心包积液——心包腔压力大于心腔压力——心壁塌陷、充盈受限（心房-右室-左室）

【超声表现】

右房收缩期塌陷

右室舒张期塌陷

心室腔大小的呼吸相改变：　吸气右室大、左室小

呼气右室小、左室大

[鉴别诊断]

缩窄性心包炎

[临床价值]

确定心包积液及定量

三）缩窄性心包炎

【临床与病理】

缩窄性心包炎（pericardial constriction）是由急性心包炎发展而来，以炎症性、尤其是结核性最多见，心包脏层与壁层增厚，钙化，呈广泛粘连，形成坚硬的纤维外壳， 限制心肌的舒张功能。

【超声表现】：

（1）心包增厚：可达1cm，回声增强。心包钙化时可见心包强光带。

（2）心脏外形改变：心脏外形变形，如缩窄部位位于房室环处，则于四腔切面显示心脏形态酷似“葫芦状”。

（3）房室大小改变：左、右心房增大，心室内径正常或稍小。

（4）室壁活动受限：左室壁舒张中晚期运动受限，呈平直状，或向后运动消失。室间隔弹跳征，舒张期出现异常后向运动。

（5）下腔静脉、肝静脉扩张、舒张期倒流（呼气）

（6）吸气显著延长左室等容舒张时间、减小二尖瓣最大流速；E/A增大，呼气时明显，吸气时E峰降低

>25%

[鉴别诊断]

限制型心肌病

[临床价值]

确定心包积液及定量

四）心包肿瘤

【临床与病理】

【超声表现】

心包积液

心包腔内团块状回声

心脏肿瘤

[病理与临床]

原发性心脏肿瘤：良性：粘液瘤、
乳头状弹力纤维瘤
横纹肌瘤
恶性：血管肉瘤

继发性心脏肿瘤：

切面超声心动图：

肿瘤回声：肿瘤部位

内部回声

肿瘤与心壁的关系

肿瘤形态与轮廓

肿瘤活动度

肿瘤的大小、数目

心腔形态的改变：心房肿瘤使心房扩大，心室肿瘤使心室增厚、心腔狭小；

一、心脏原发性性肿瘤

一）粘液瘤：90%发生在左心房

超声表现：

形态：多呈椭圆形，边界整齐，5-6cm，部分表面有小突起，提示有脱落的危险，

部位：蒂常附着于房间隔卵圆窝处，少数附着于游离壁、房室环、房室瓣。

活动度：肿瘤随血流进入或越过二尖瓣口，随心动周期活动；

房室大小：心房大、右室大

CDFI：

Patient: XIAO YOUDI Birthdate: AFF HOSP OF SNMC

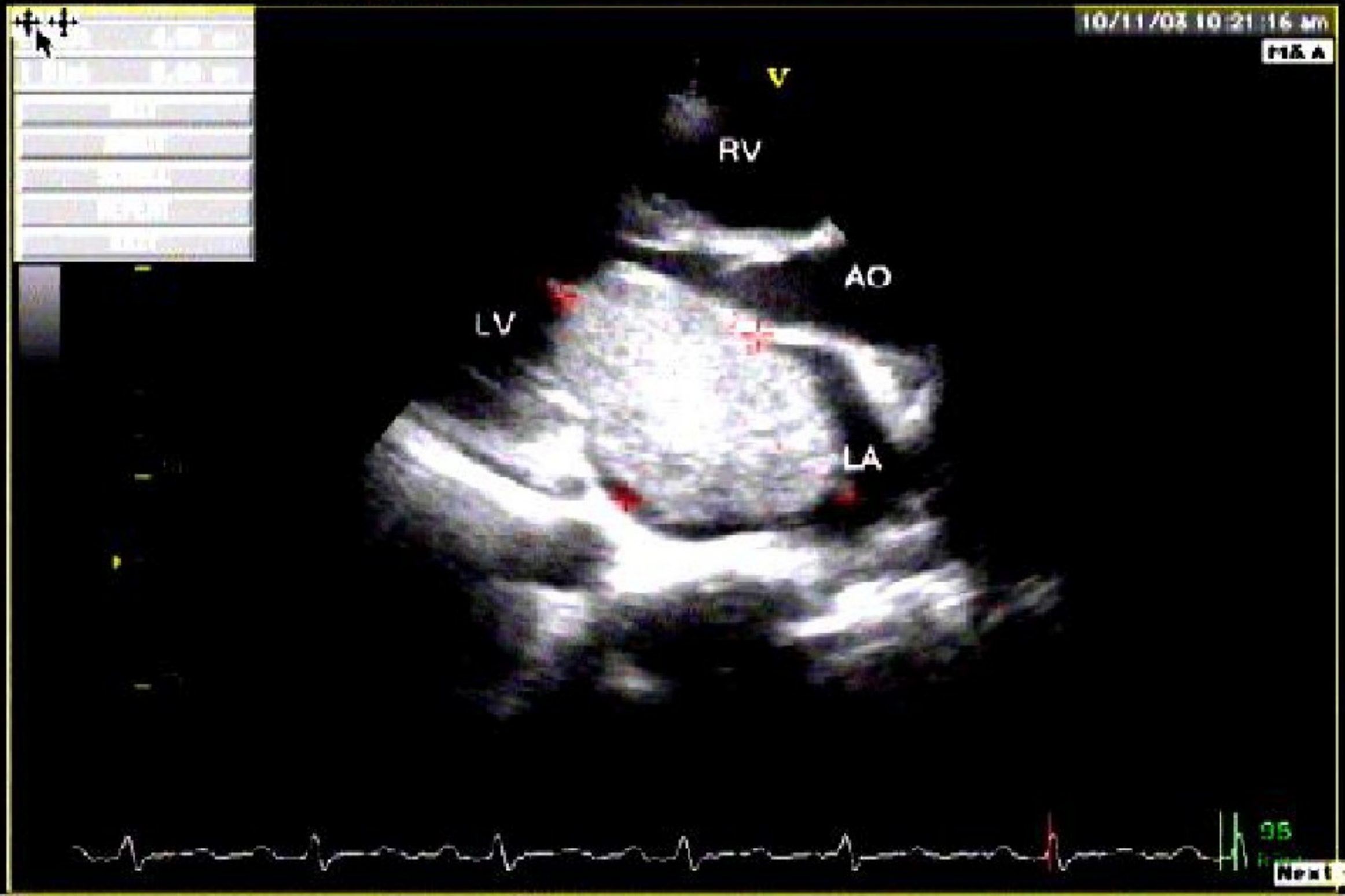

Done Page Setup... Print... Save as PICT-file...


RV
LV
RA
LA

Patient: XIAO YOUDI Birthdate: AFF HOSP OF GNMC

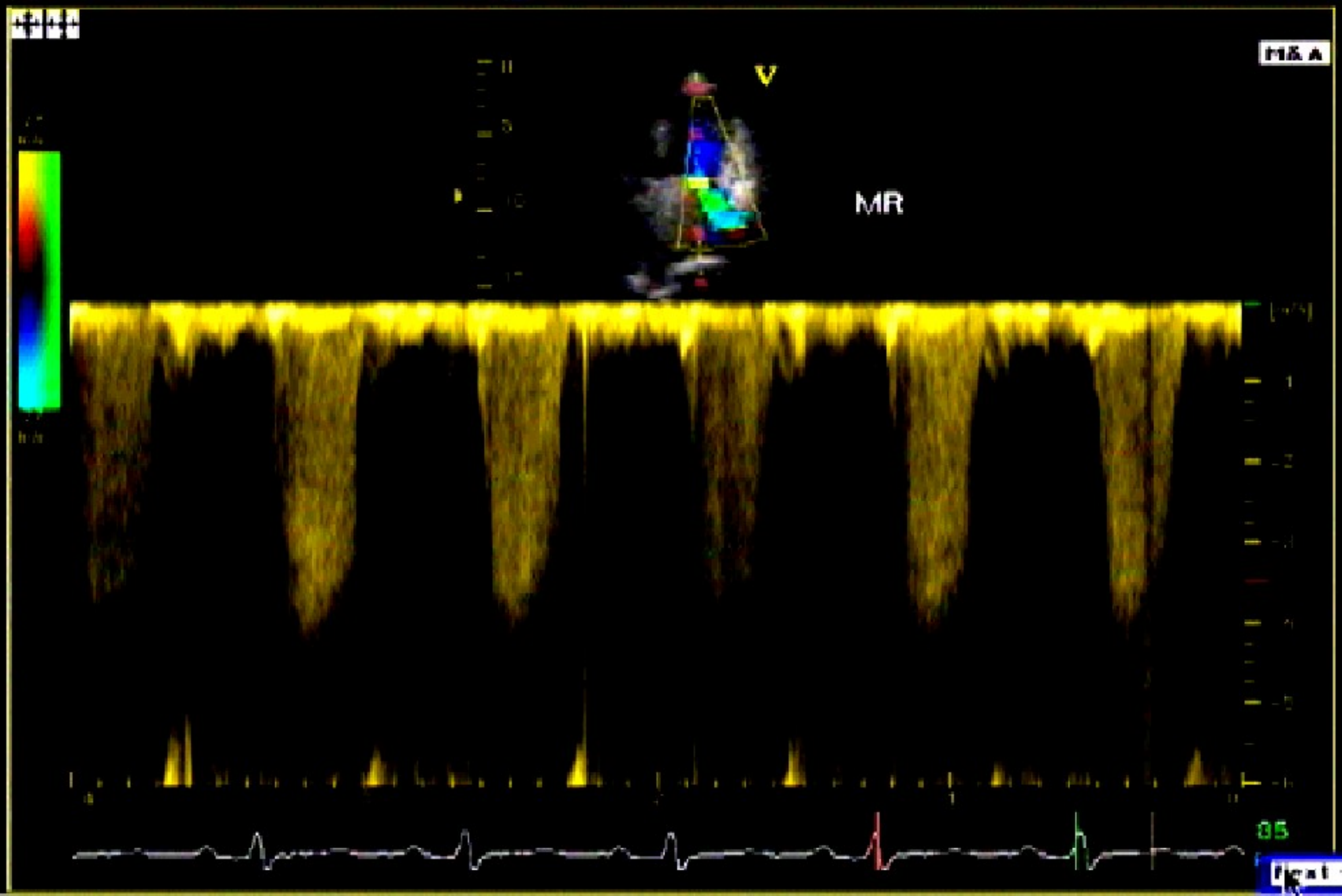

Done | Page Setup... | Print... | Save as PICT-file...

[鉴别诊断]

1、 心腔内血栓

2、 赘生物

[临床价值]

确定肿瘤附着部位、数目

心内赘生物

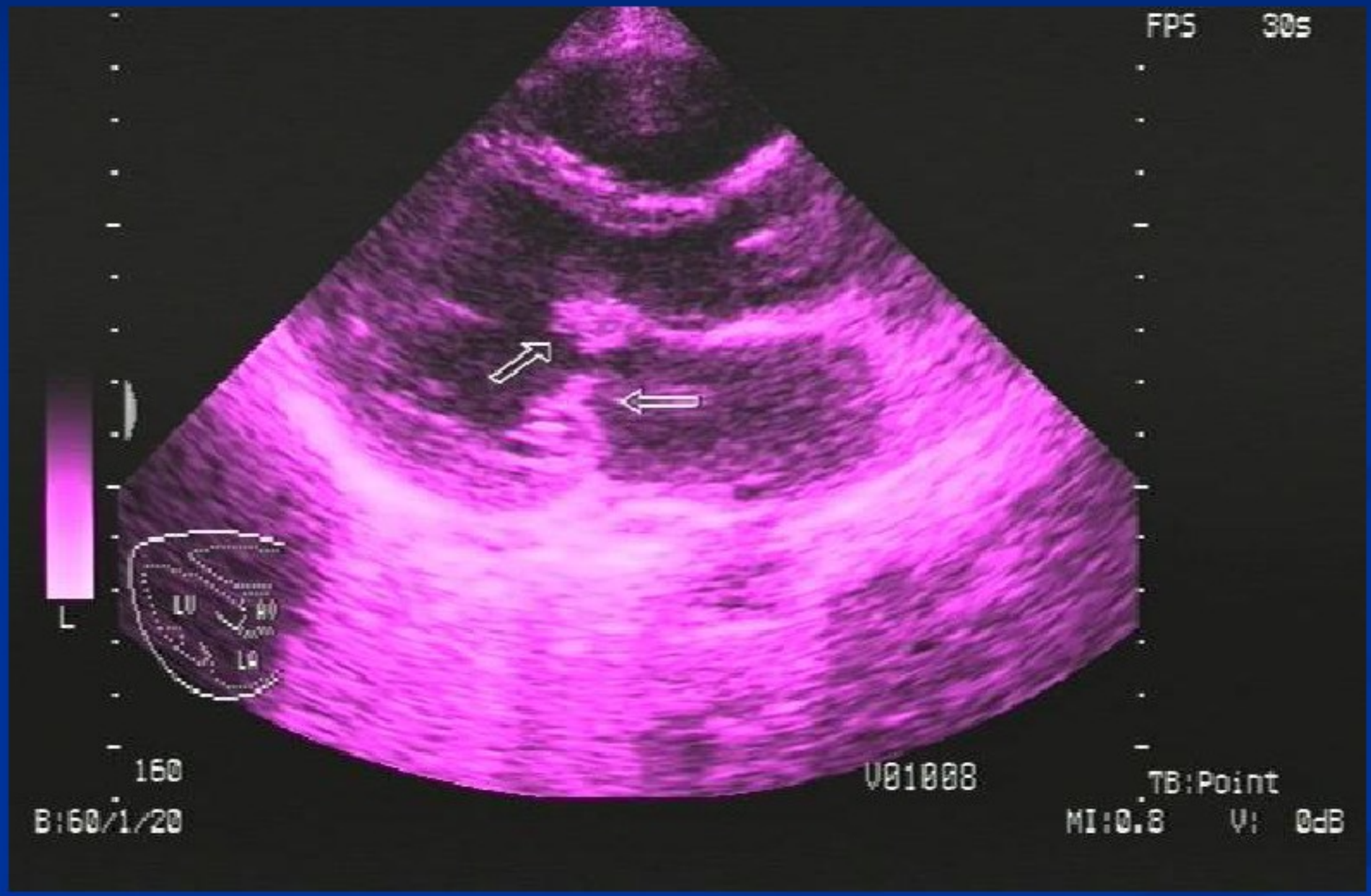

二、转移性心脏肿瘤

[病理与临床]

心包和心外膜转移

心肌转移

爬行生长转移

[超声表现]

心包、心腔、心壁见稍高回声团块、边界不清

心包积液

心腔内血流受阻

[临床价值]

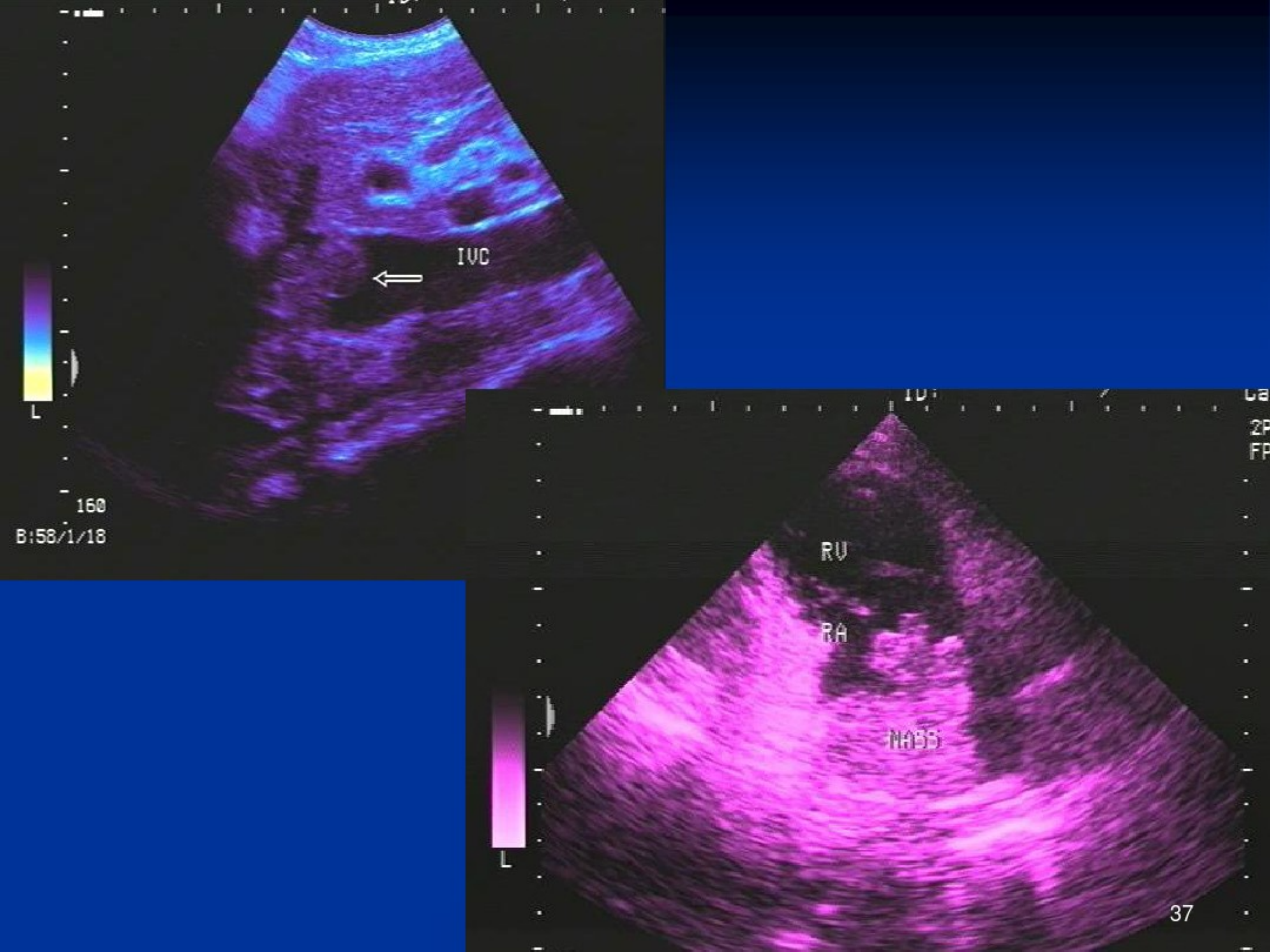
IVC
L
160
B:58/1/18
RV
RA
NABS
L
37

心内血栓

[临床与病理]

心腔内血栓最常见部位为左房内血栓，并发于二尖瓣疾病及心房纤颤；心室内血栓为急性心肌梗死或梗死后室壁瘤的并发症。

[超声表现]

好发部位：左心耳、左房后壁及侧壁、左室(心尖)

超声心动图表现：

自发性显影：

共同特征：形状不规则，回声中等偏低，
内部回声欠均匀；
基底宽，不活动或活动度小；
陈旧性机化血栓回声增强；
部分血栓可呈乒乓球样漂浮；



图 7-4-111　左心房血栓二维图像



图 7-4-113　右心房血栓二维图像(经食管探测)

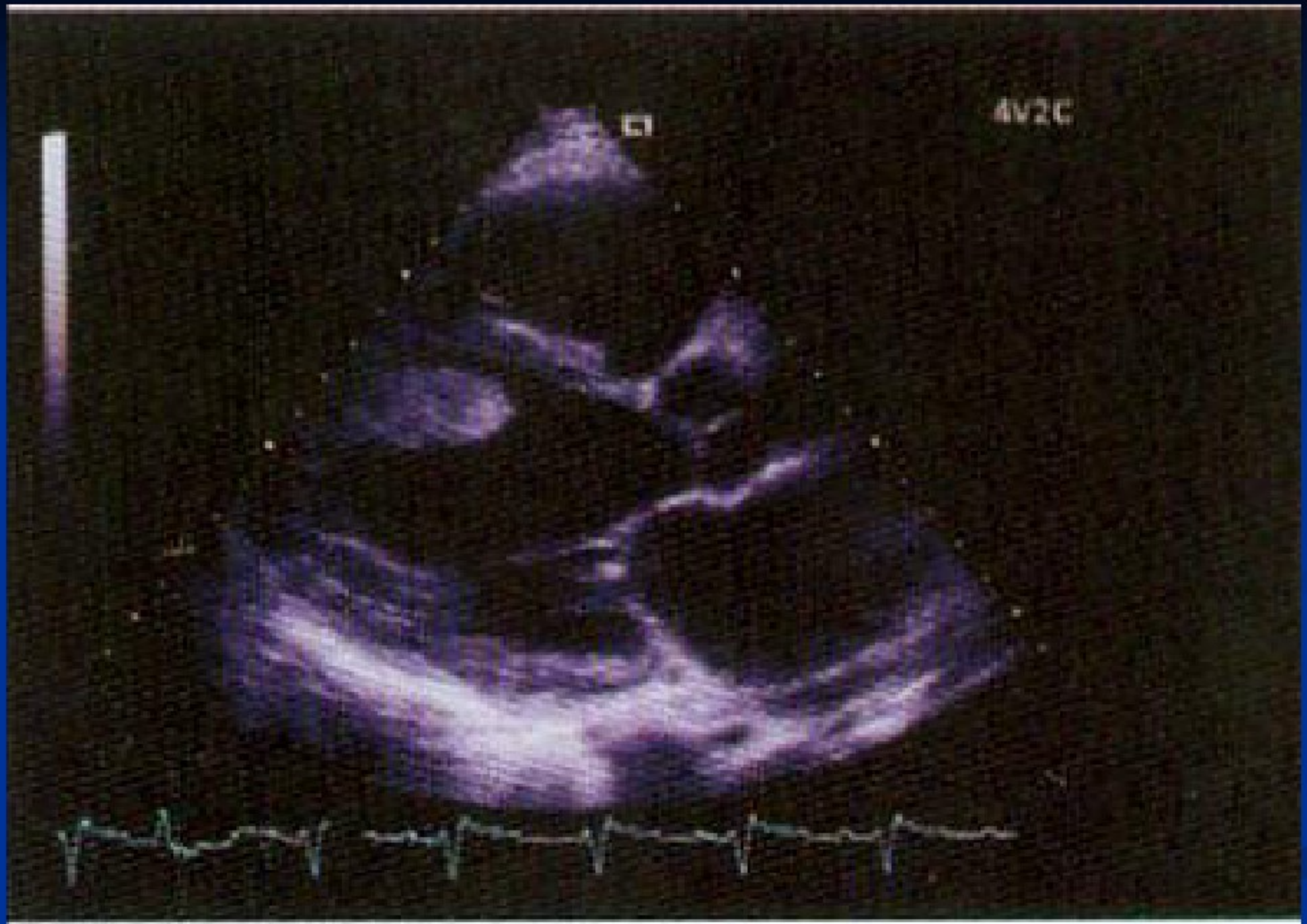

图 7-4-114　左心室血栓二维图像

主动脉夹层

【病理与临床】

主动脉壁中层胶原及弹力纤维变性坏死、囊性变（先天、后天），形成夹层动脉壁——内膜出现破口——血流经裂口流进中层，将内膜与中层剥离；夹层与主动脉腔相通——向远端扩展；

裂口的大小约1～2cm，常为横向不规则纹状。一旦血液流过裂口，**仅需几秒钟**就可形成这一严重而致命的疾病。血液流过裂口后，多半形成主动脉半圆周的夹层，全圆周的环形主动脉夹层者很少见。

血液由此裂口进入造成主动脉壁的另一管腔，称为**假腔**，而原来的主动脉腔称为**真腔**。

分型：

Ⅰ型：起始于升主动脉并延伸至降主动脉；

Ⅱ型：起始并局限于升主动脉；

Ⅲ型：起始于降主动脉并向远端延伸；

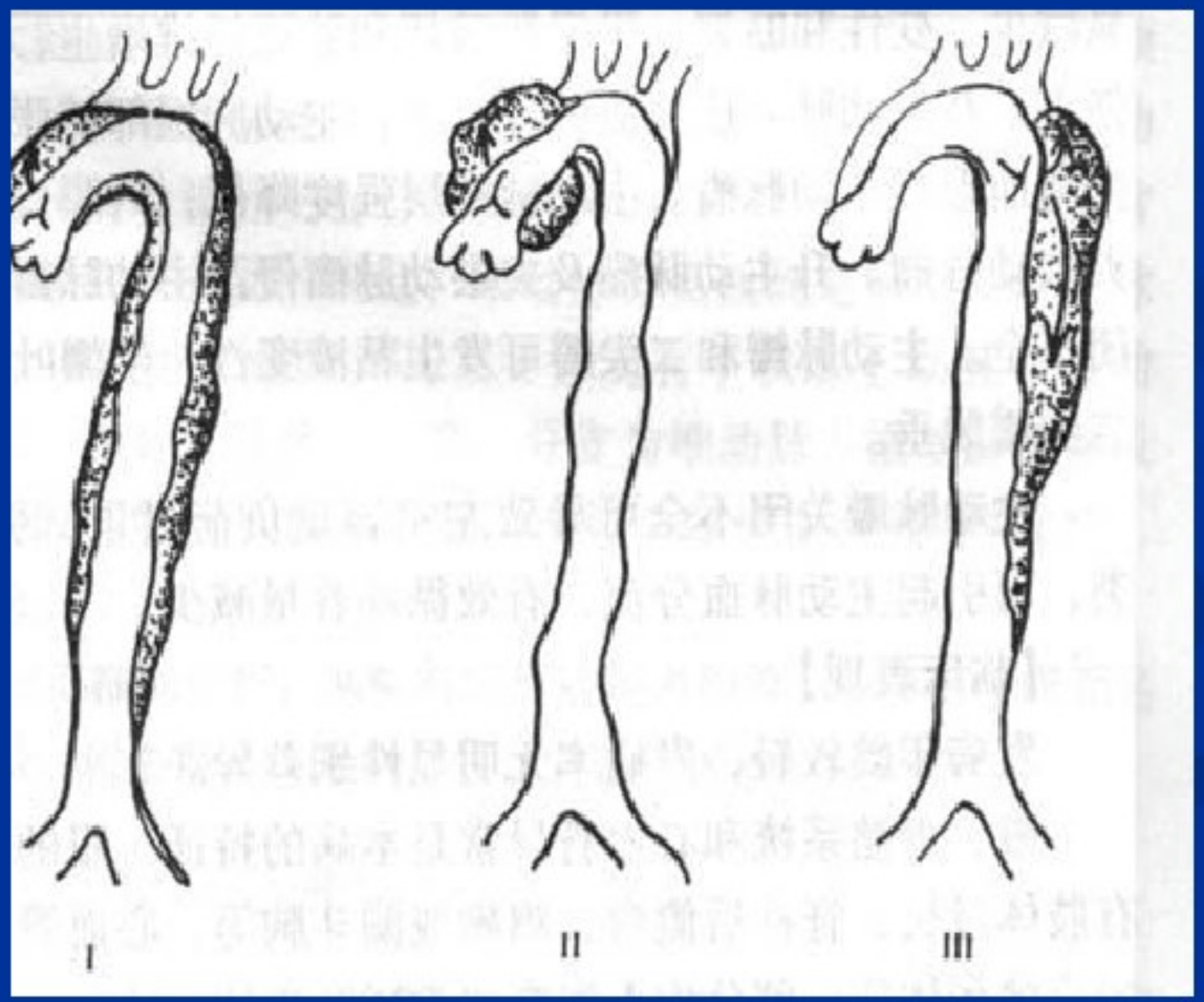

【超声表现】

M超声心动图表现：升主动脉扩张，可见真假2腔

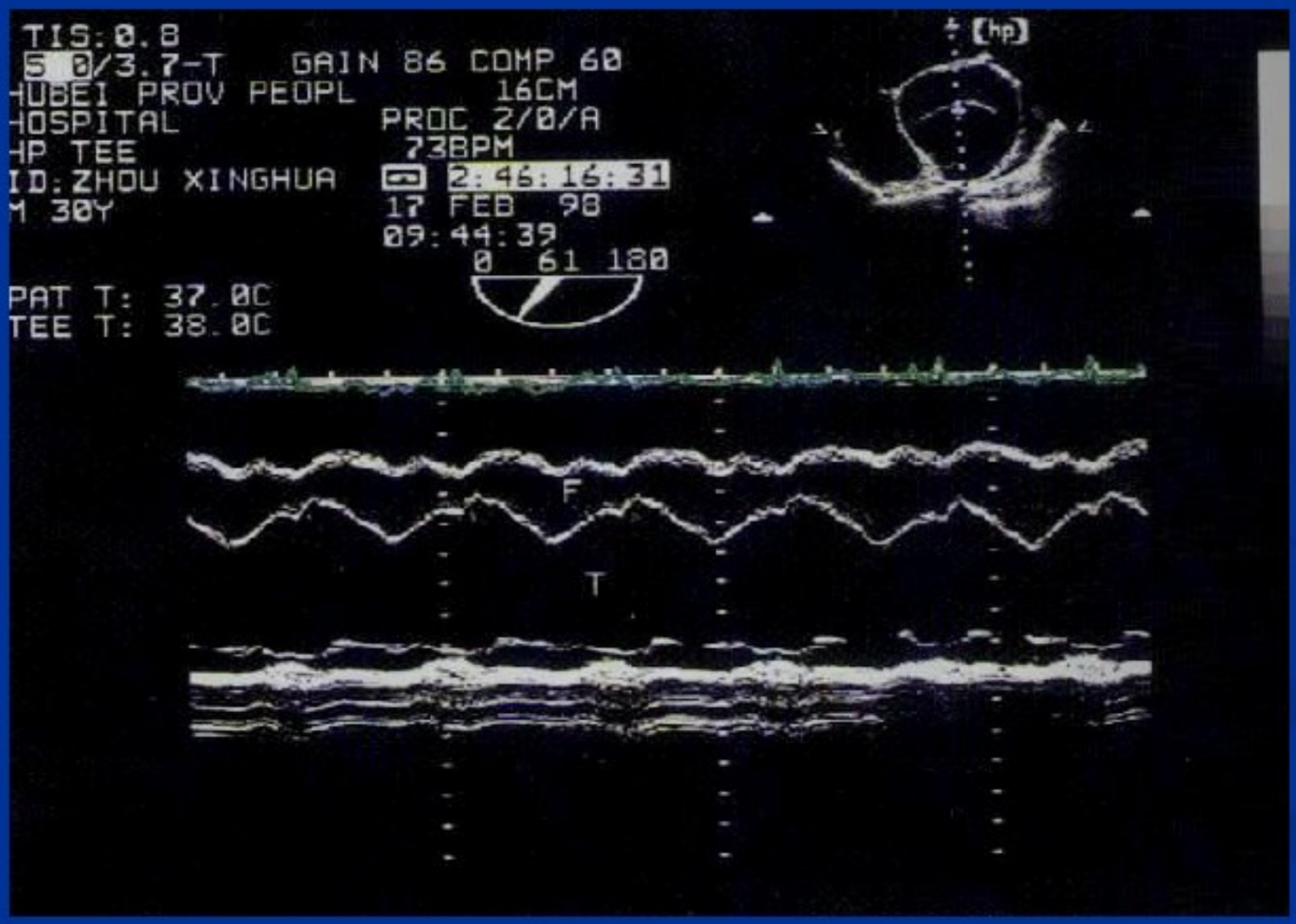

二维超声心动图表现

直接征象

主动脉增宽 4～8cm

主动脉腔内撕裂的内膜光带

真假腔

内膜破口

假腔内血栓形成

伴发征象

主动脉瓣病变

心包积液

纵隔血肿

室壁运动障碍

1、**主动脉扩张**　分离段内径增宽（40～83mm）。

2、**内膜分离**　由于内膜的剥离，主动脉腔内可呈现飘动的条索状回声带，将主动脉分割成**真腔**和**假腔**，这是诊断夹层分离的**基本特征**。撕裂的内膜在心动周期中是波动的，收缩期由真腔向假腔移动，舒张期反向移动。

主动脉夹层分离

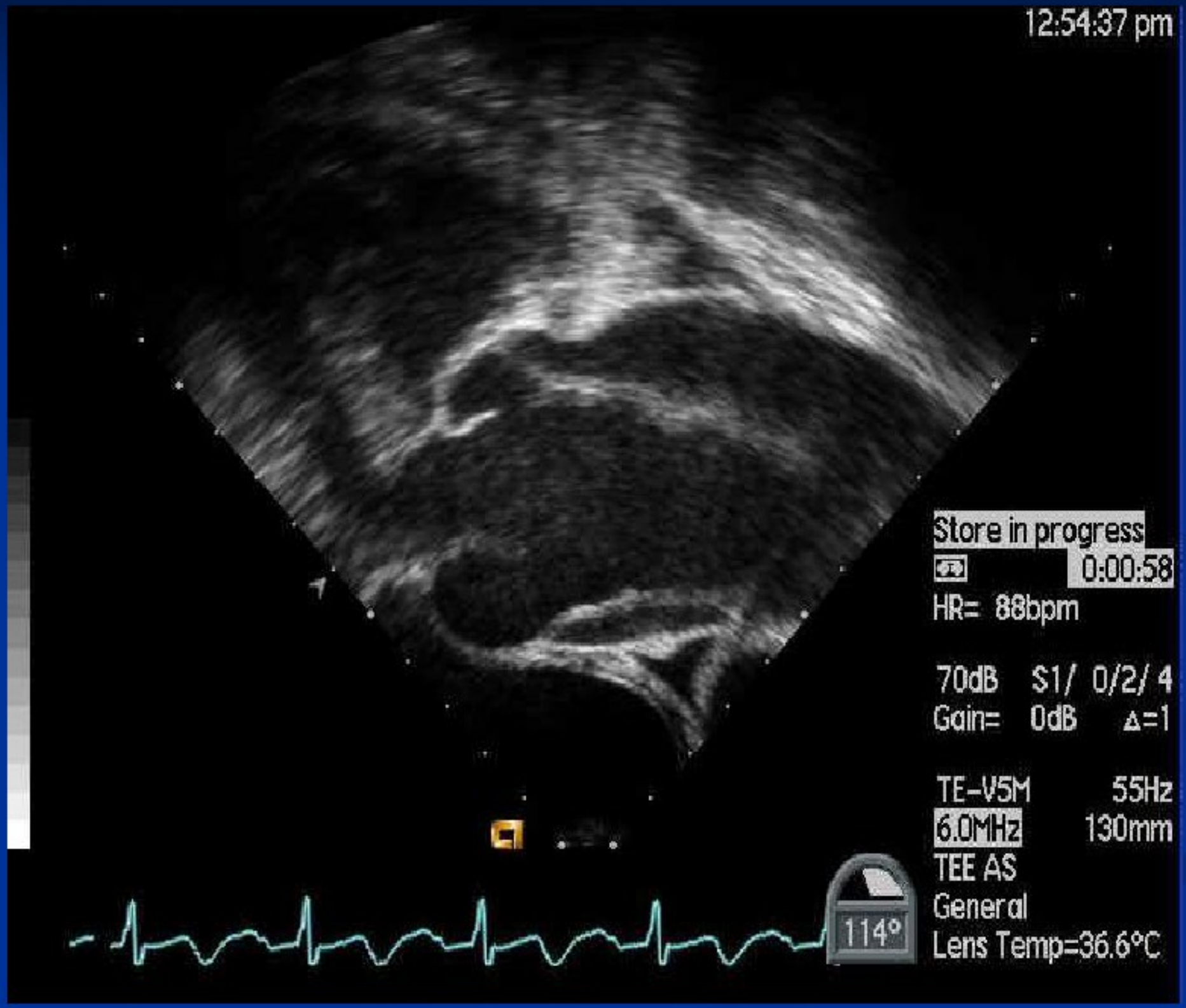
12:54:37 pm
Store in progress
0:00:58
HR= 88bpm
70dB S1/ 0/2/ 4
Gain= 0dB Δ=1
TE-V5M 55Hz
6.0MHz 130mm
TEE AS
General
Lens Temp=36.6°C
114°

真假腔的鉴别：

①由于撕裂的内膜在心动周期中可以摆动，造成收缩期真腔扩大，假腔缩小，舒张期则反之。

②假腔内有烟云状回声

③假腔内可见血栓。

④假腔内血流速度缓慢，而真腔内血流速度较快

⑤在慢性患者中，假腔内径一般大于真腔。

升主动脉夹层

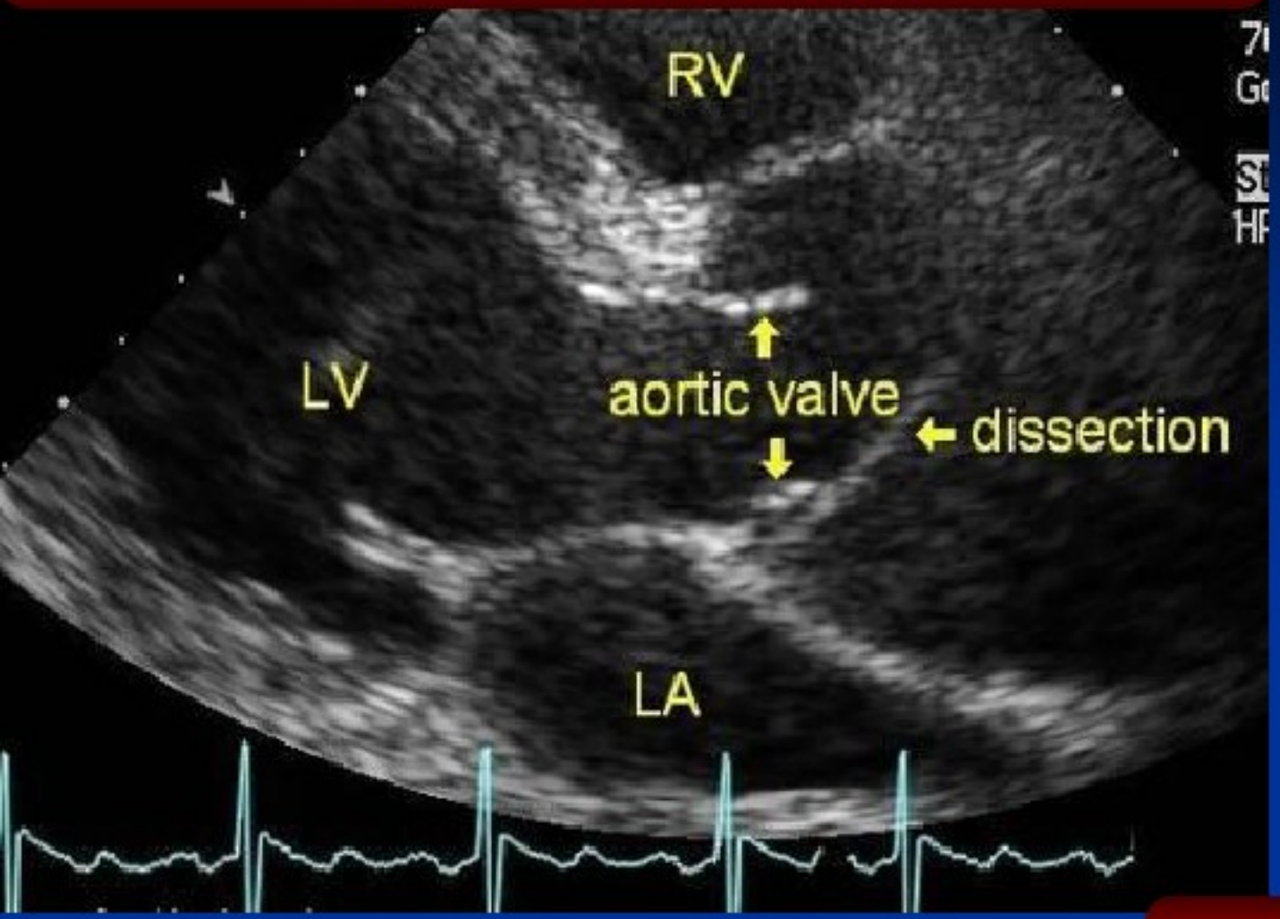

腹主动脉夹层



升主动脉夹层





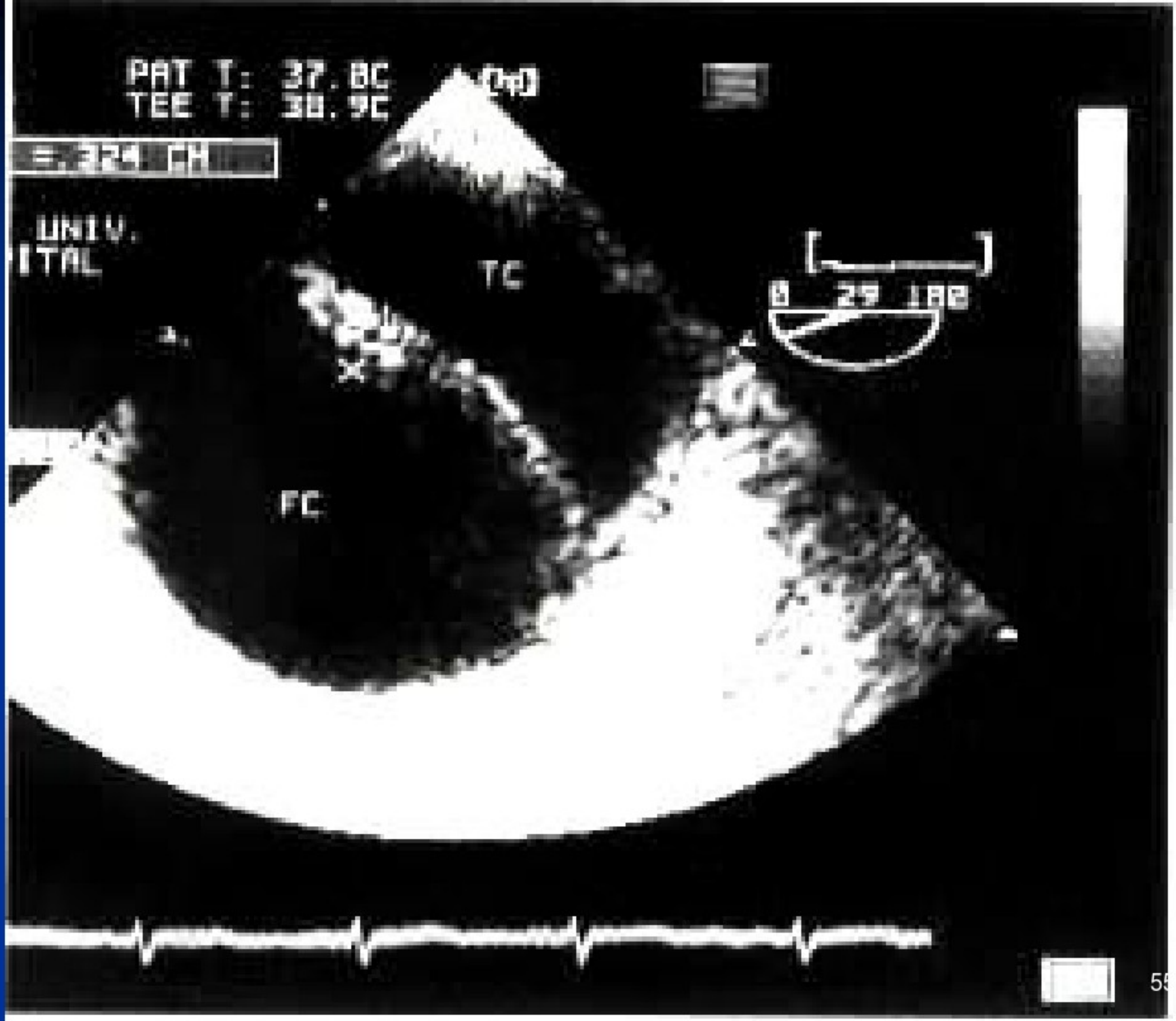
PAT T: 37.8C
TEE T: 38.9C
UNIV.
ITAL
TC
29
TC

CDFI：

- 夹层动脉瘤病变处血管扩张，内见线样长条回声光带，并飘动。该光带将动脉壁合成真假两腔；
- 彩色多普勒：假腔内见红蓝相间血流，真腔受压狭窄，出现五彩血束；
- 脉冲多普勒：在假腔内检测到收缩期正向、舒张期反向湍流频谱。狭窄真腔内检测到高速湍流频谱



动脉横切面显示内膜剥离
形成真腔、假腔

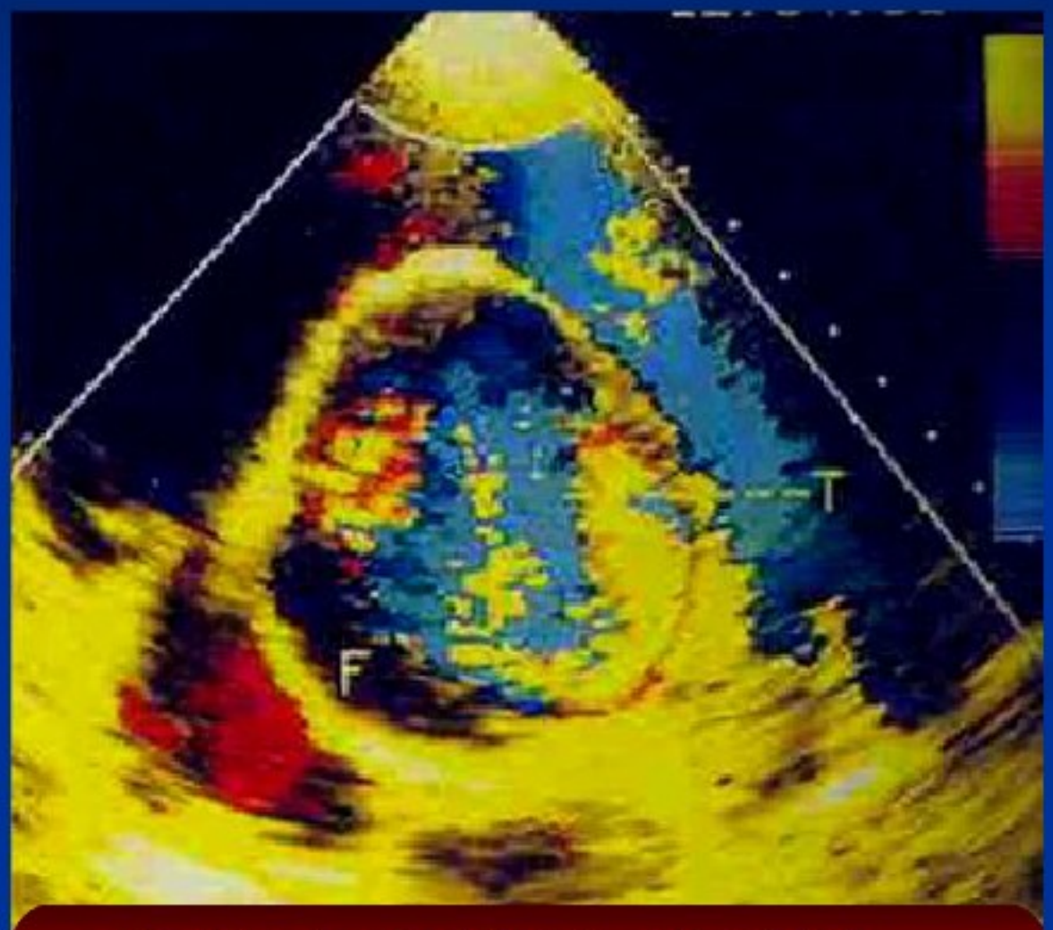

真腔内血流呈五彩状，
假腔内血流黯淡

经食管超声心动图

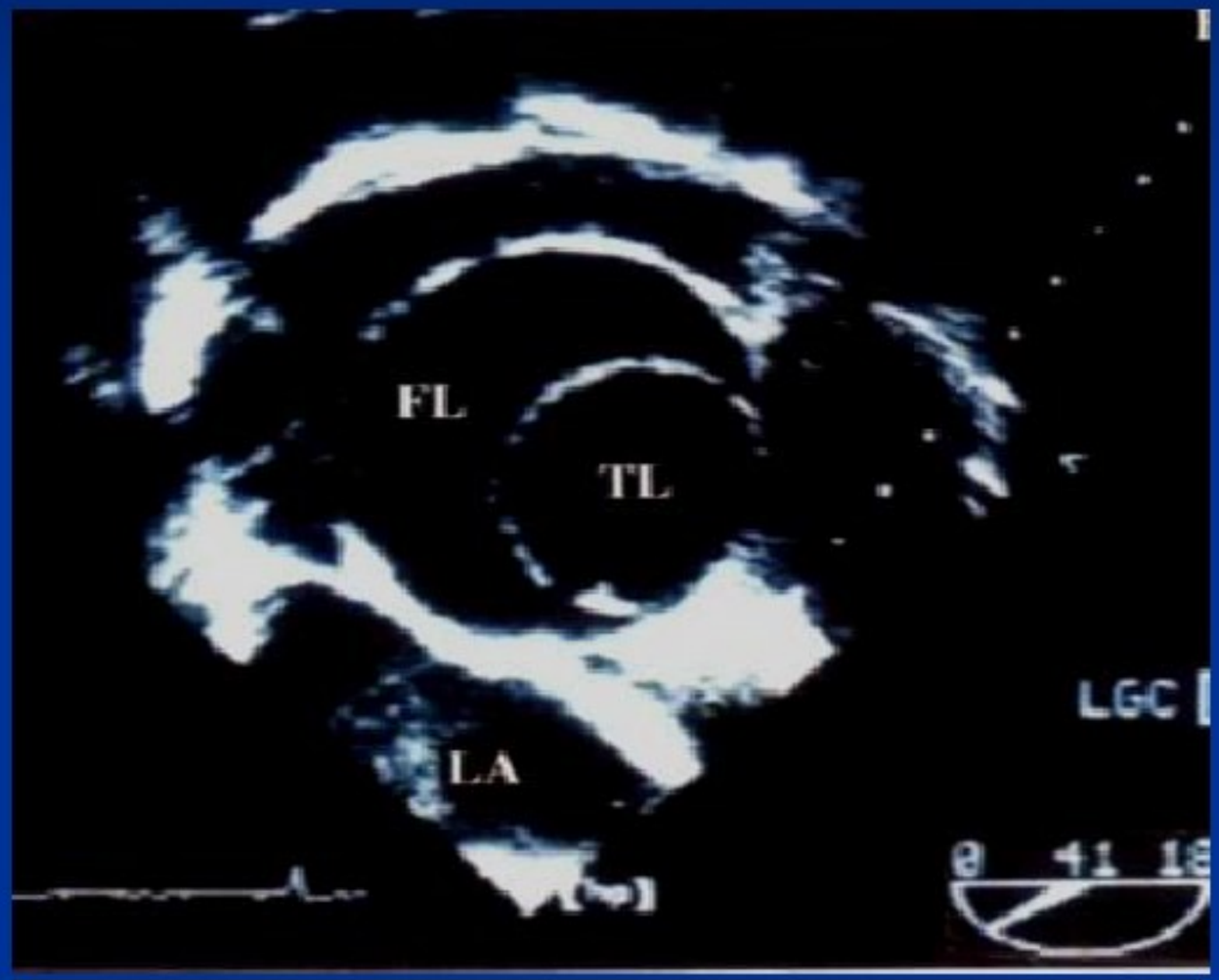

内膜环状剥离

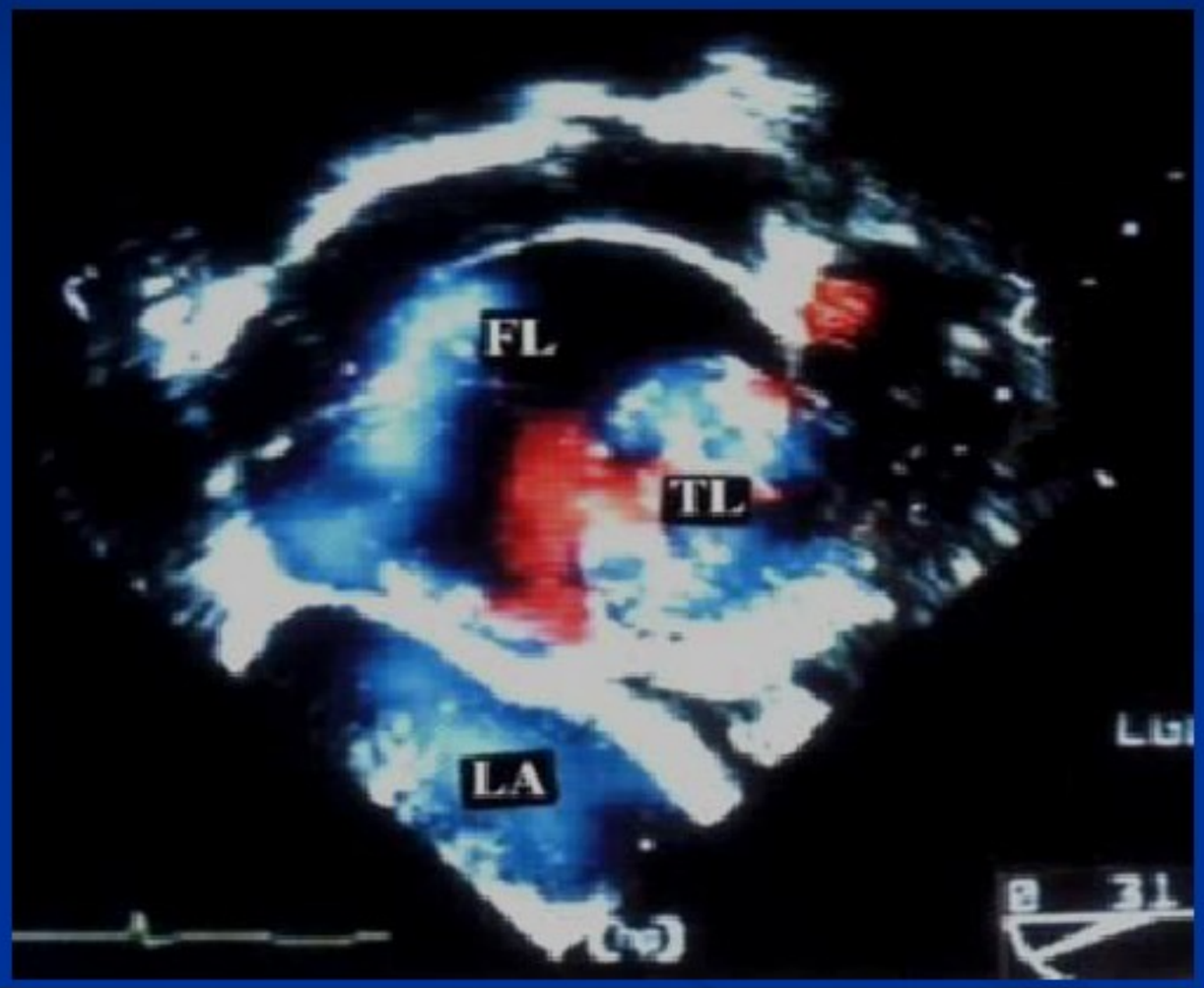

真假腔的区分


PAT T: 37.0C
TEE T: 38.9C
5.2MHZ
61
61
59

1、二尖瓣狭窄可能被_____声像图所排除

A. A波存在

B. 收缩期关闭速度减慢

C. 二尖瓣前后叶异向运动

D. 正常舒张期斜率

2、二尖瓣狭窄的左室内径_____，左房内径_____。

A. 增大，增大

B. 减小，减小

C. 增大，减小

D. 减少，增大

3、二尖瓣狭窄患者，超声心动图二尖瓣前叶反射曲线上的C点相当于_____。

A. E点

B. 第二心音

C. 开瓣音（snap ）

D. 第一心音

4、当图像证实是主动脉根部切面时，其前方有一无回声区，为_____一部分。

A. 左房

B. 左室

C. 右房

D. 右室

5、风心病二尖瓣狭窄声像图特征：

1、瓣膜增厚

2、瓣口开放受限呈“弓形”

3、左房扩大

4、前瓣有震颤表现

