超声心动图

Echocardiography, UCG

一、超声心动图的种类及正常表现

（一）超声心动图及功能

- 运用超声波的原理，实时动态显示心脏和大血管解剖结构和运动
- 实时显示心脏和大血管血流状态
- 检测心功能

（二）超声心动图种类

常规种类

1. 二维超声心动图(2DE)
2. M型超声心动图
3. 多普勒超声心动图

特殊种类

1. 经食管超声、声学造影
2. 介入性超声、血管内超声
3. 负荷超声、三维超声

检查体位



体位－侧卧位

体位－仰卧位



二、二维超声心动图常用切面

（一） 胸骨旁左室长轴

（二） 胸骨旁短轴 — 心底短轴

二尖瓣水平短轴

乳头肌水平短轴

（三） 心尖四腔心切面

（一） 胸骨旁左室长轴

探查方法：

探头置胸骨左缘3、4肋间

经心尖和主动脉根部做心脏的纵切面扫查

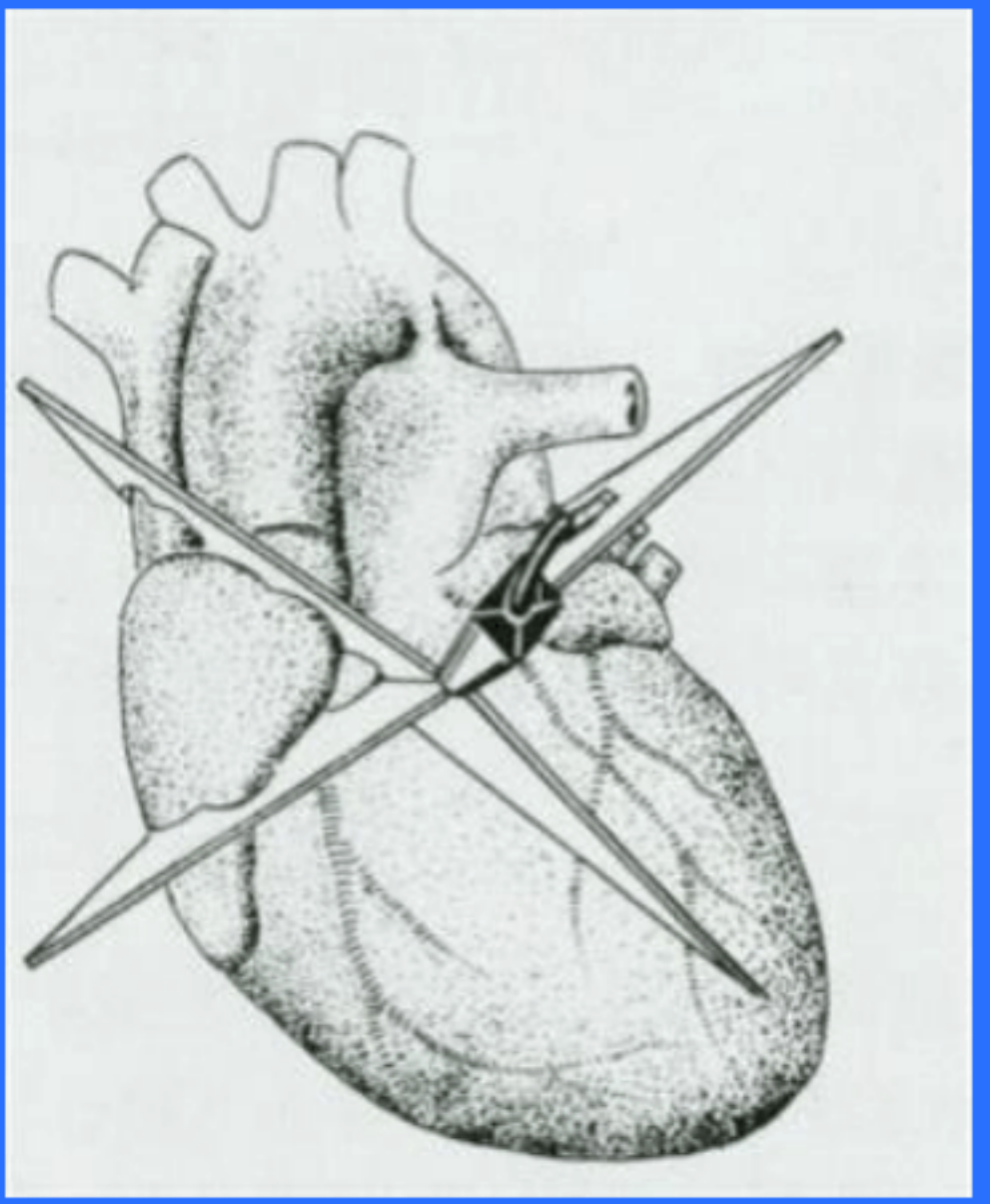

（一）胸骨旁左室长轴

图象方位：

右心在前，左心在后

心尖在左，心底在右

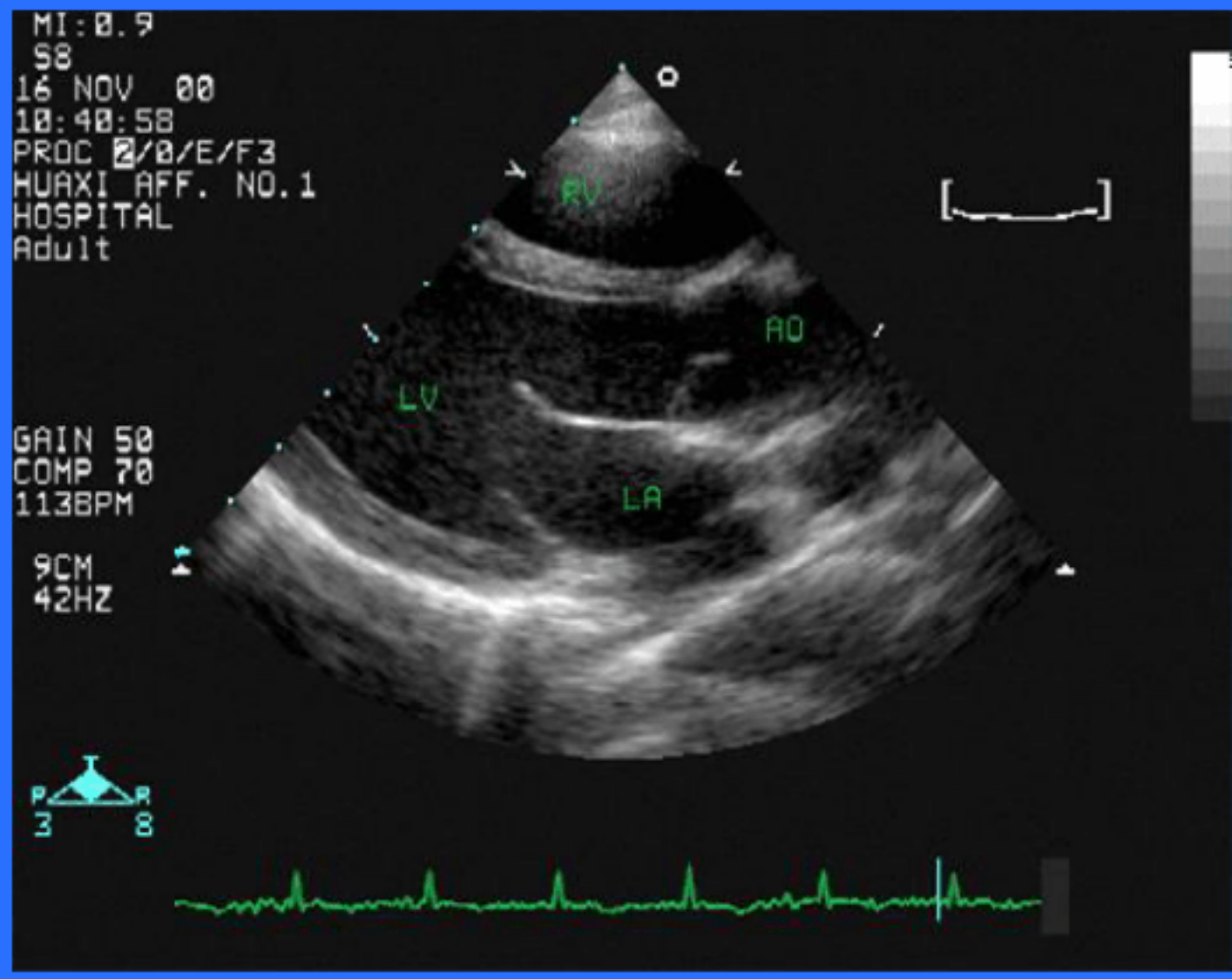

（一）胸骨旁左室长轴

超声所见：

右室、室间隔、

左室、左室后壁、

右室流出道、

主动脉及主动脉瓣、左房，二尖瓣

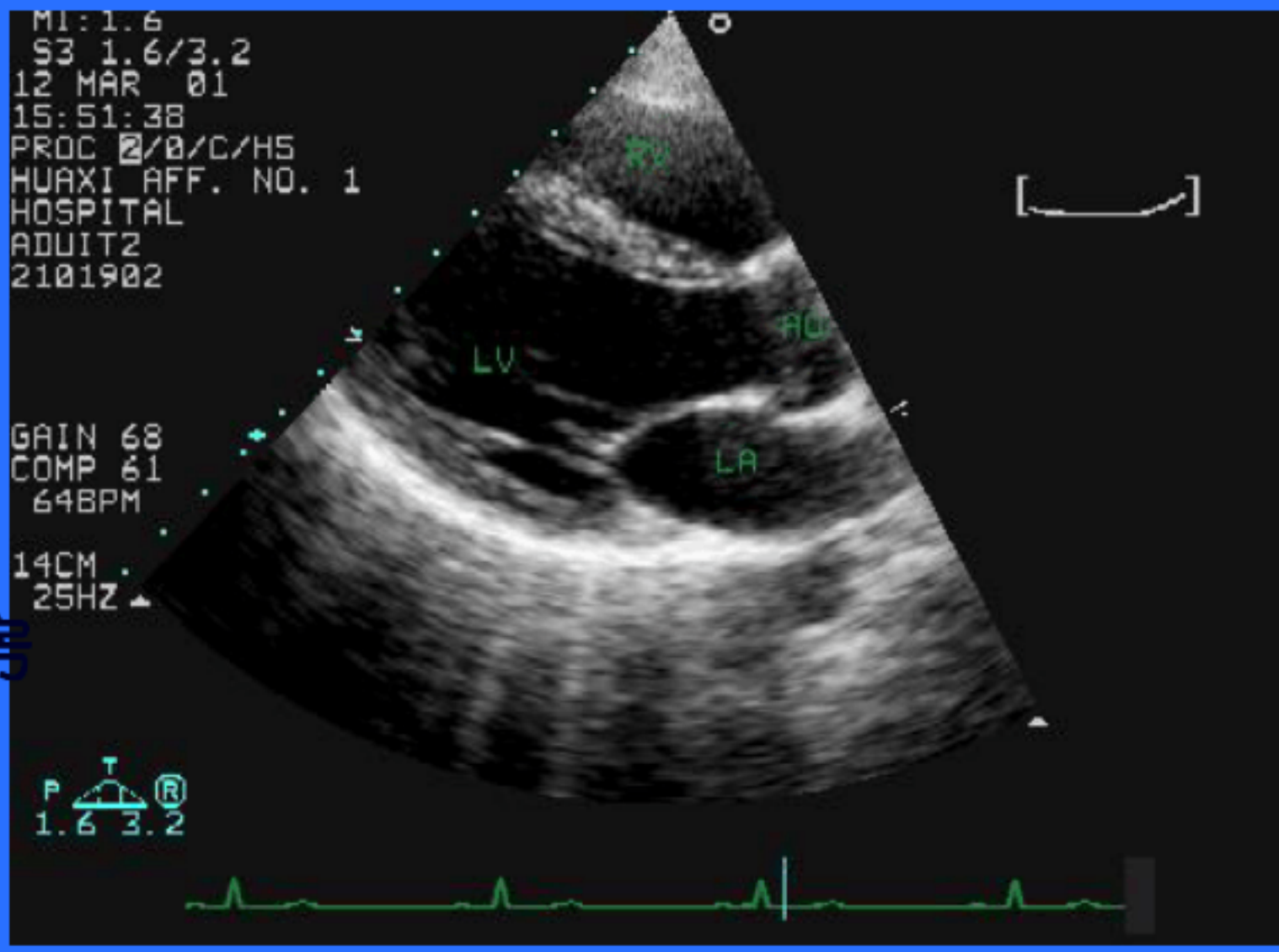

（二）胸骨旁心脏短轴

探查方法：与左室长轴垂直，由下向上可获得一系列心脏短轴：

1. 心底短轴
2. 二尖瓣水平短轴
3. 乳头肌水平短轴

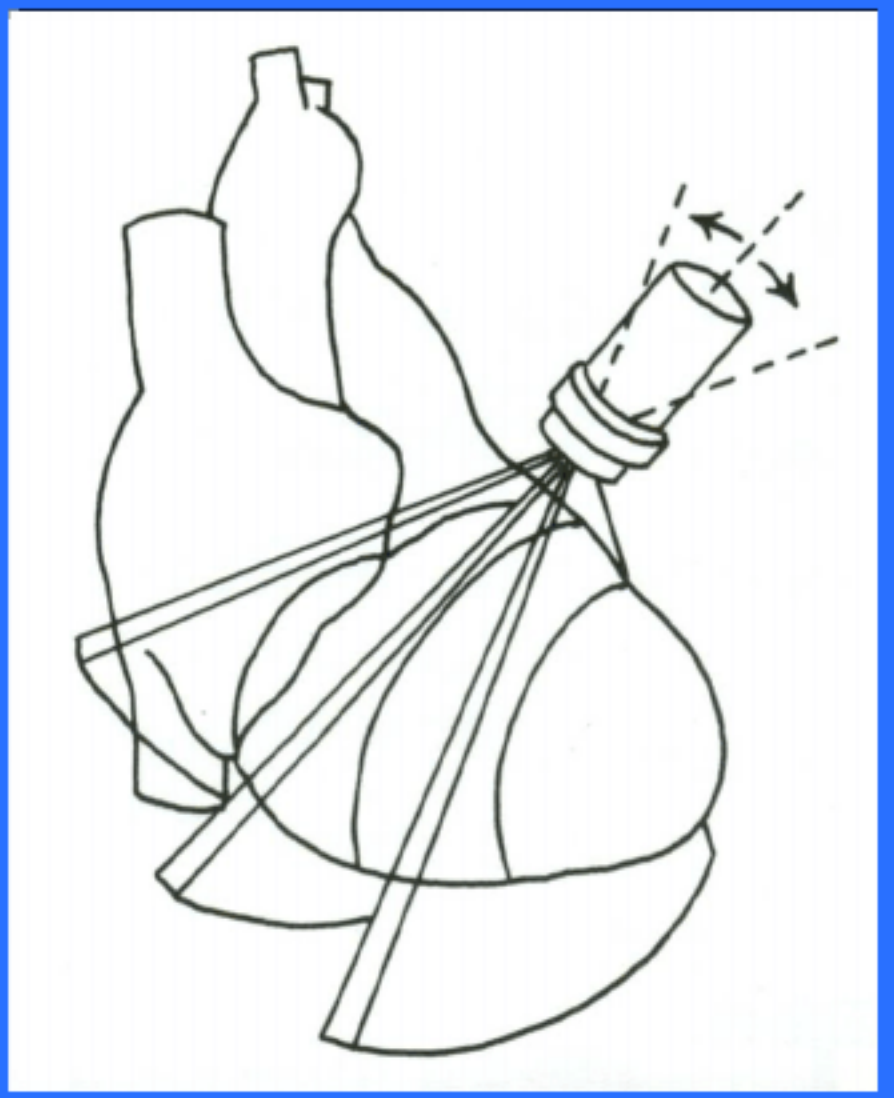

1.心底短轴

超声所见：

主动脉呈圆形显示在中央，收缩期主动脉瓣开放贴近管壁，舒张期关闭呈“Y”字形。

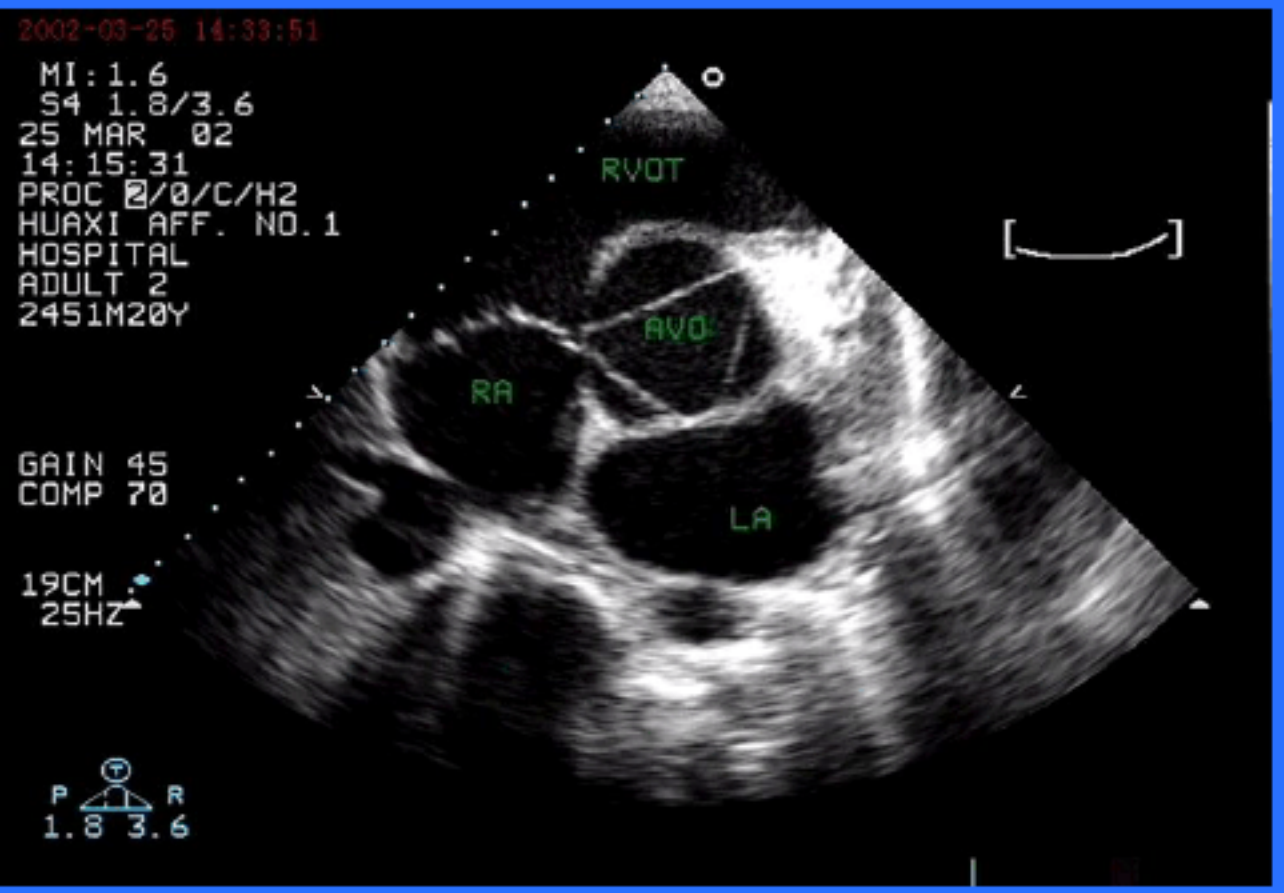

主动脉瓣开放

主动脉瓣关闭

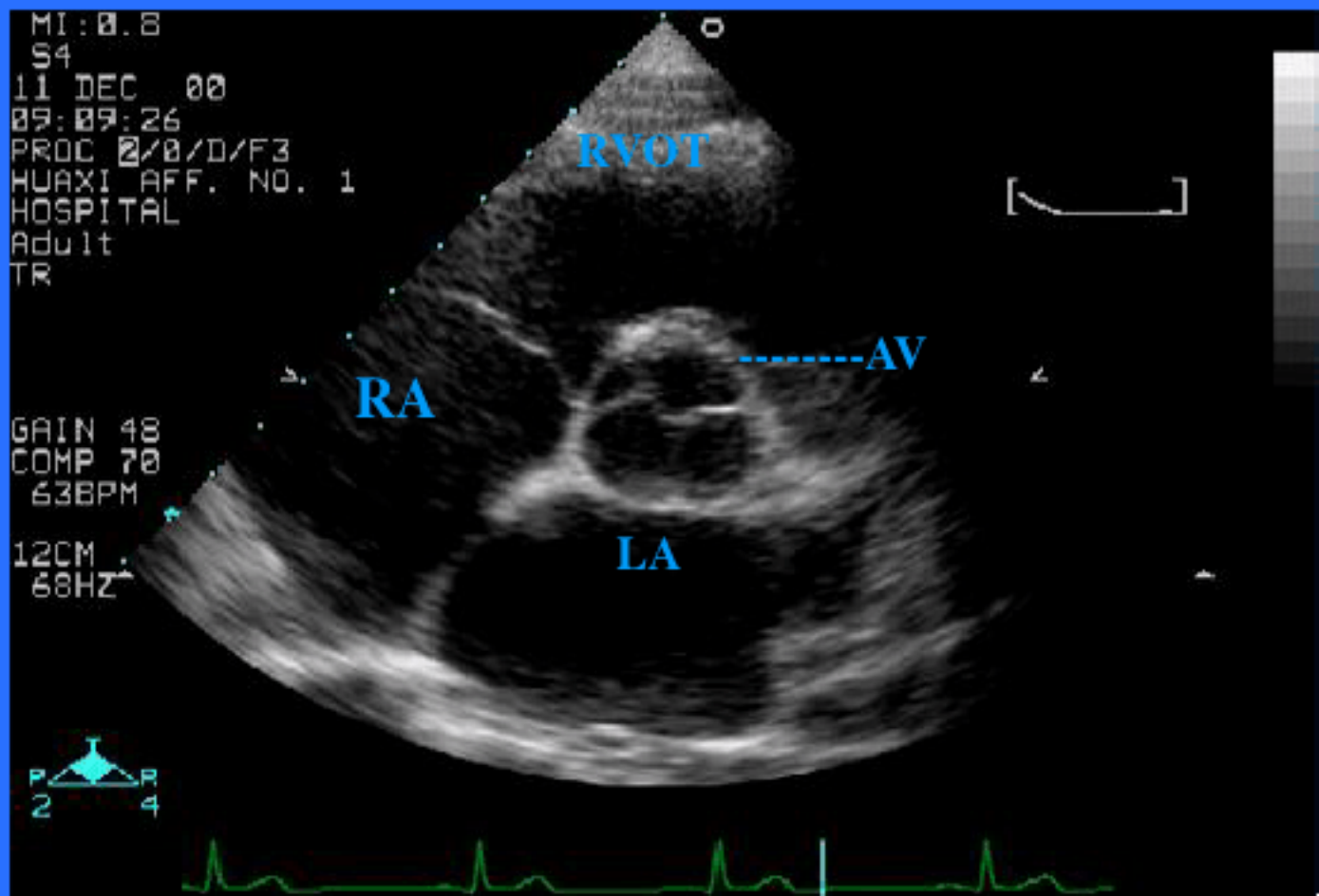

2.二尖瓣口水平短轴

超声所见：

左室呈圆形，右室呈新月形

舒张期二尖瓣前后叶开放呈鱼口状

收缩期关闭呈“—”字形

2.二尖瓣口水平短轴

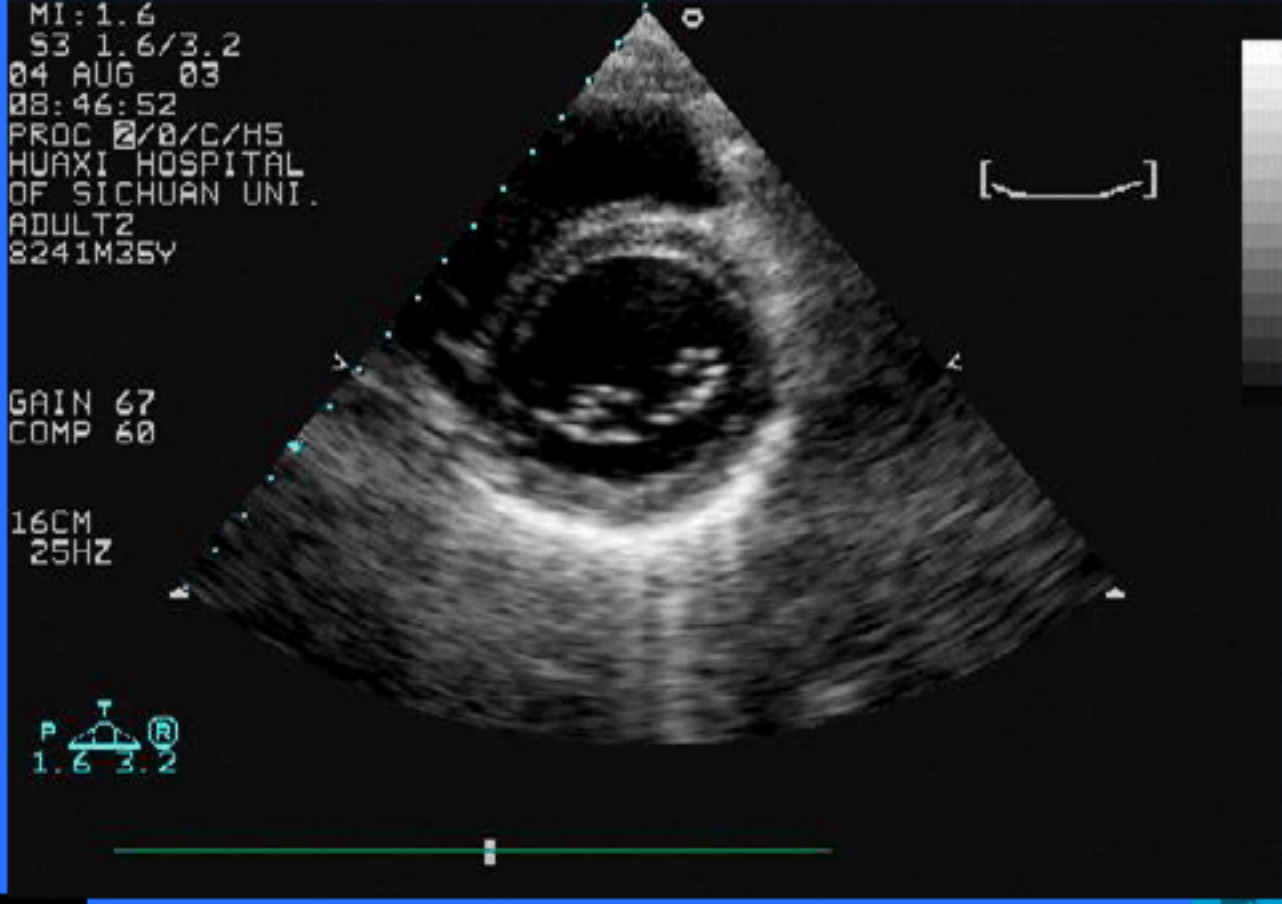
MI:1.6
S3 1.6/3.2
04 AUG 03
08:46:52
PROC 2/0/C/H5
HUAXI HOSPITAL
OF SICHUAN UNI.
ADULT2
8241M35Y
GAIN 67
COMP 60
16CM
25HZ
P
R
1.6 3.2


MI:0.9
X4
10 APR 2003
A/7/H5
HUA XI HOSPITAL
SCMC
3D GAIN 51
3D COMP 50
108BPM
14CM
21HZ
T
P
B
2.0 4.0
0.63
SEC
13
P 10

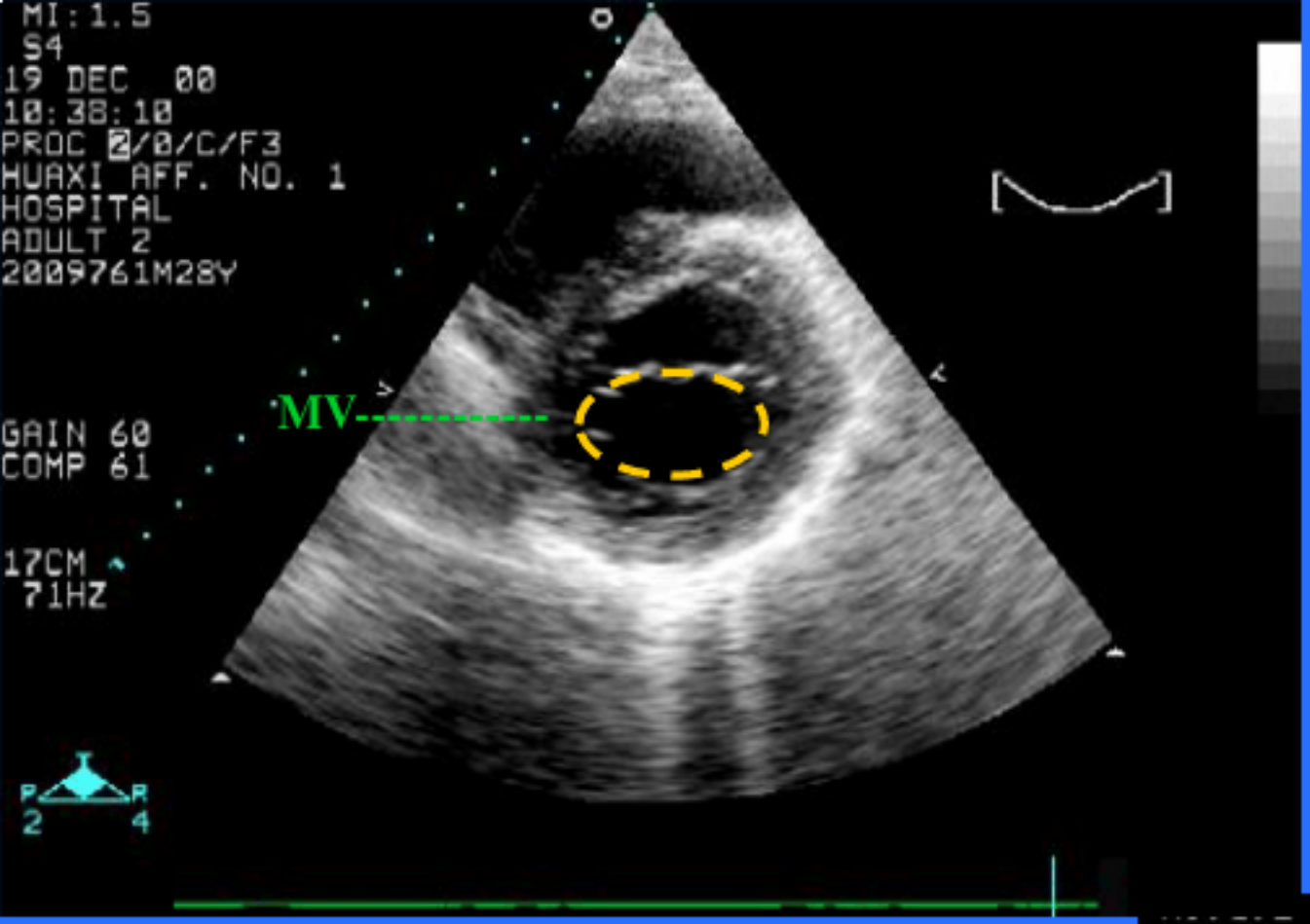
MI:1.5
S4
19 DEC 00
10:38:10
PROC 2/0/C/F3
HUAXI AFF. NO. 1
HOSPITAL
ADULT 2
2009761M28Y
MV
GAIN 60
COMP 61
17CM
71HZ
P
R
2
4

二尖瓣口水平短轴

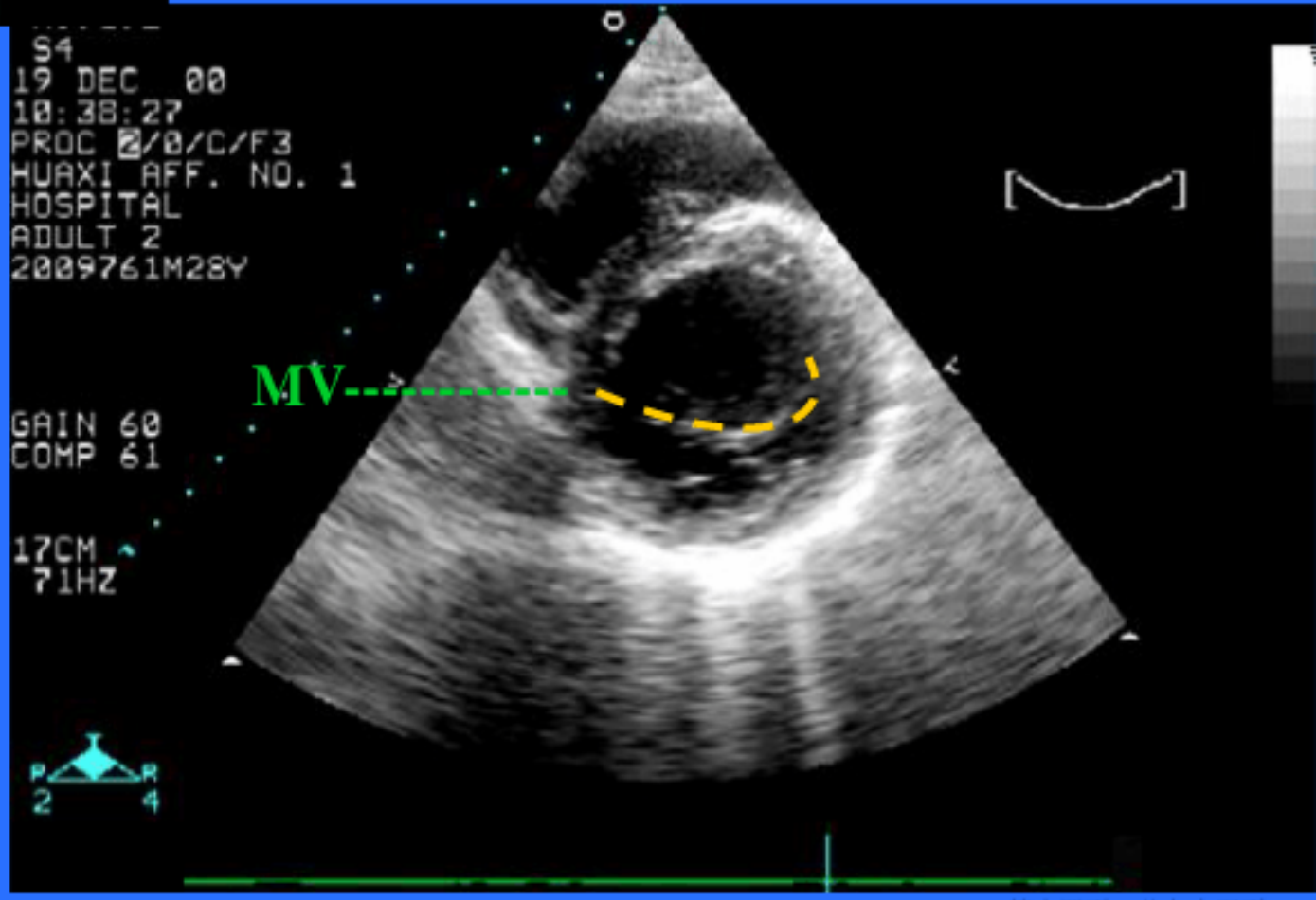
S4
19 DEC 00
10:38:27
PROC 2/0/C/F3
HUAXI AFF. NO. 1
HOSPITAL
ADULT 2
2009761M28Y
MV
GAIN 60
COMP 61
17CM
71HZ
P
R
2
4

3. 乳头肌水平短轴

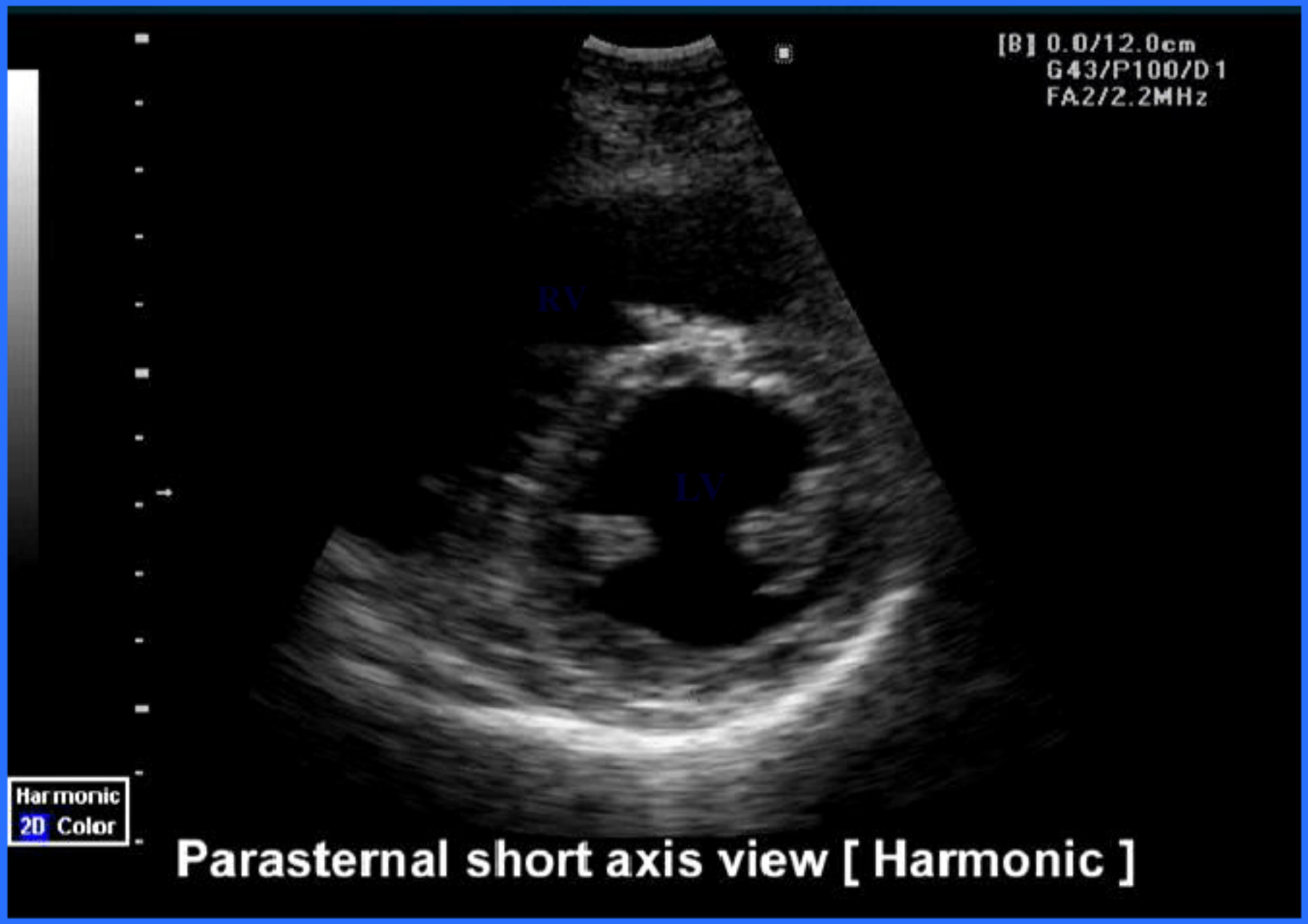
[B] 0.0/12.0cm
G43/P100/D1
FA2/2.2MHz
RV
LV
Harmonic
2D Color
Parasternal short axis view [Harmonic]

（三）心尖四腔心切面

探查方法：

探头放在心尖搏动处，使超声束由心尖向右上方指向心底

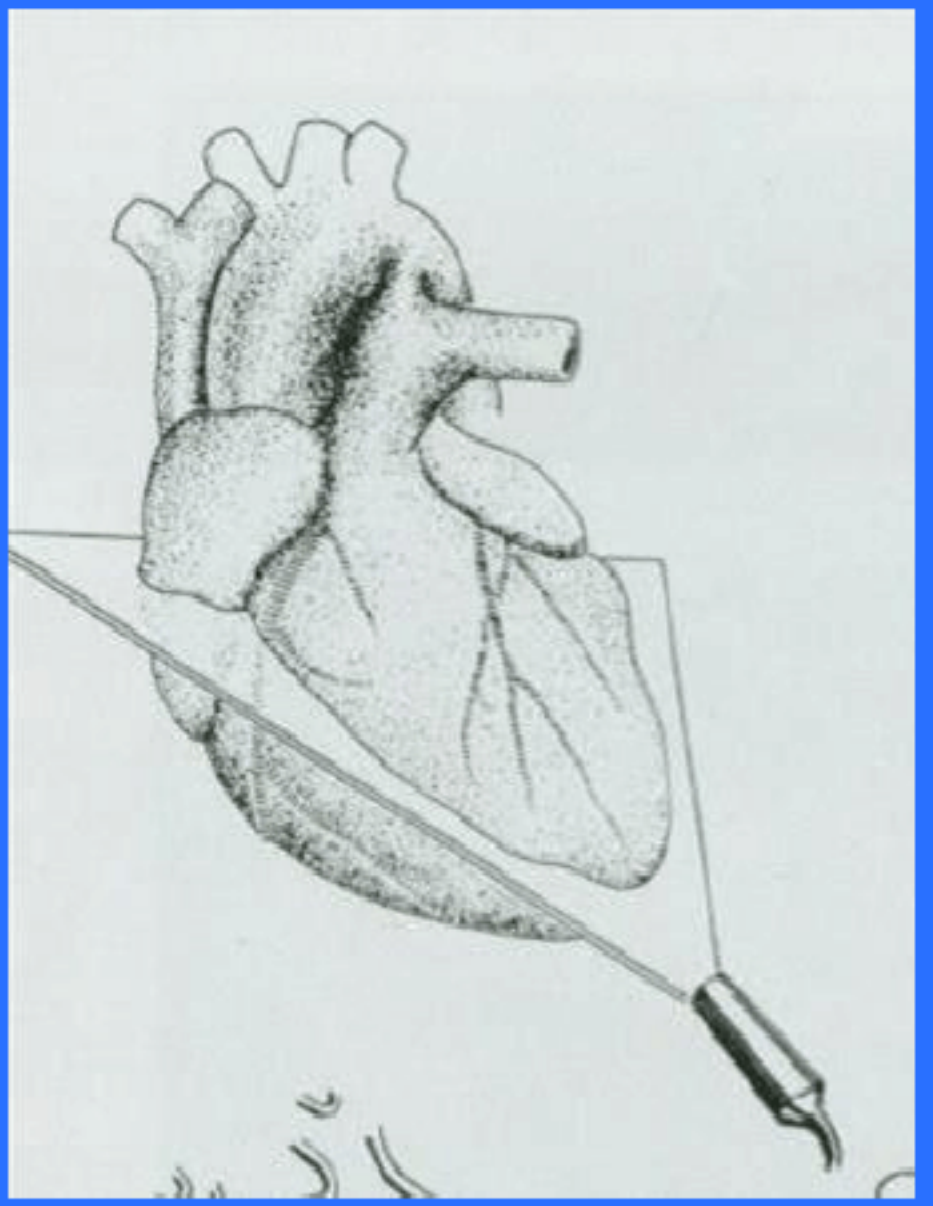

（三）心尖四腔心切面

图象方位：

心尖在上，心底在下

显示内容：

四个心腔，二、三尖瓣

房、室间隔

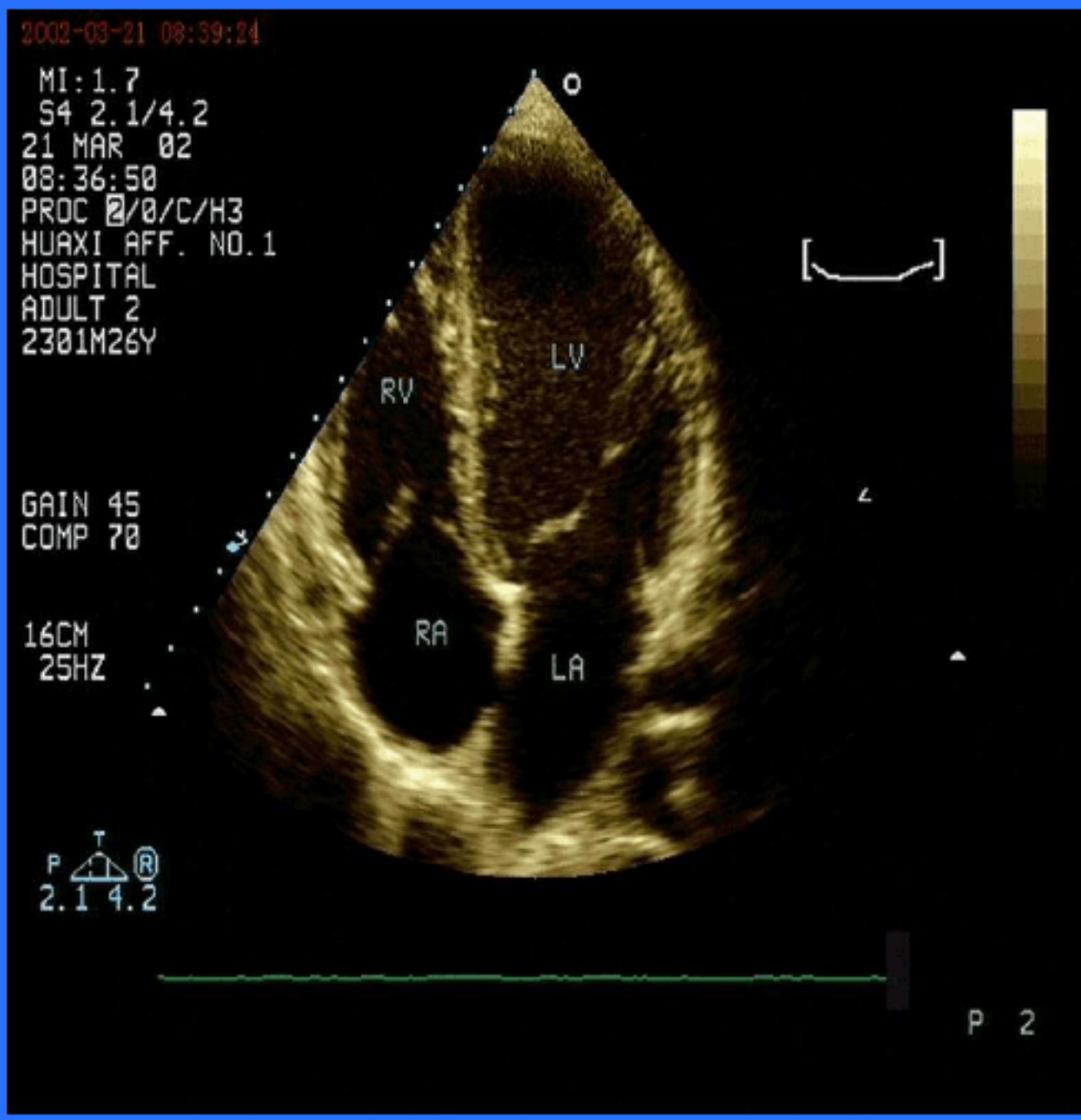

（四）心尖五腔心切面

探查方法：

在四腔心基础上

声束前倾

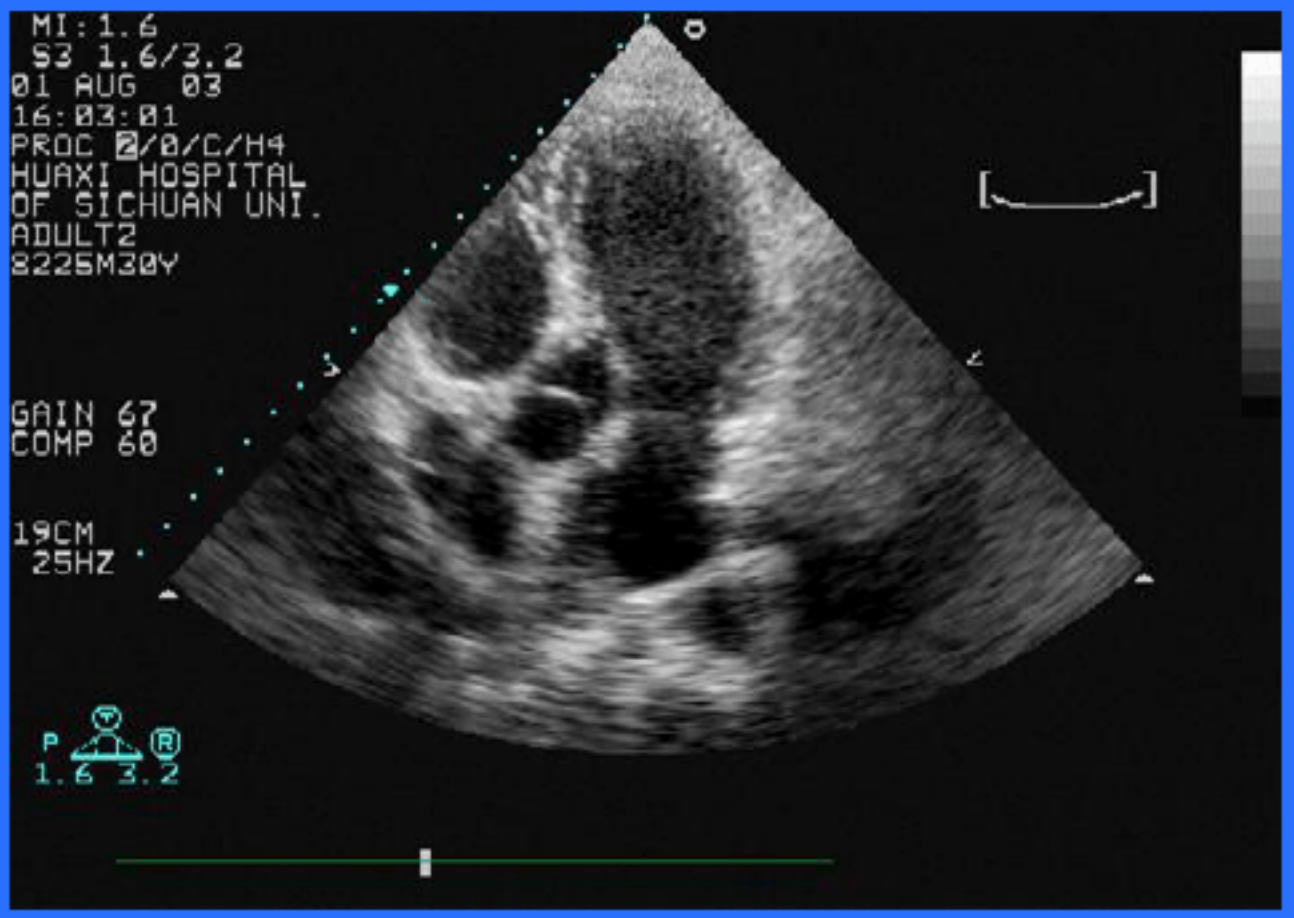

超声所见：

同四腔

多显示主动脉

三、M型超声心动图

观察声束所指的某一条线上心脏结构的界面反射，因此它所形成的图象是一曲线而不是 切面，故不能观察心脏的形态、轮廓、空间方位及毗邻关系，一般与二维超声心动图结合，在一些标准区域做测量，测定室壁、瓣膜的运动

幅度与速度以及测定心功能。

（一）M型常见波群

1. 心底波群 (E、F)

2. 二尖瓣波群(C、D）

3. 心室波群（A、B）

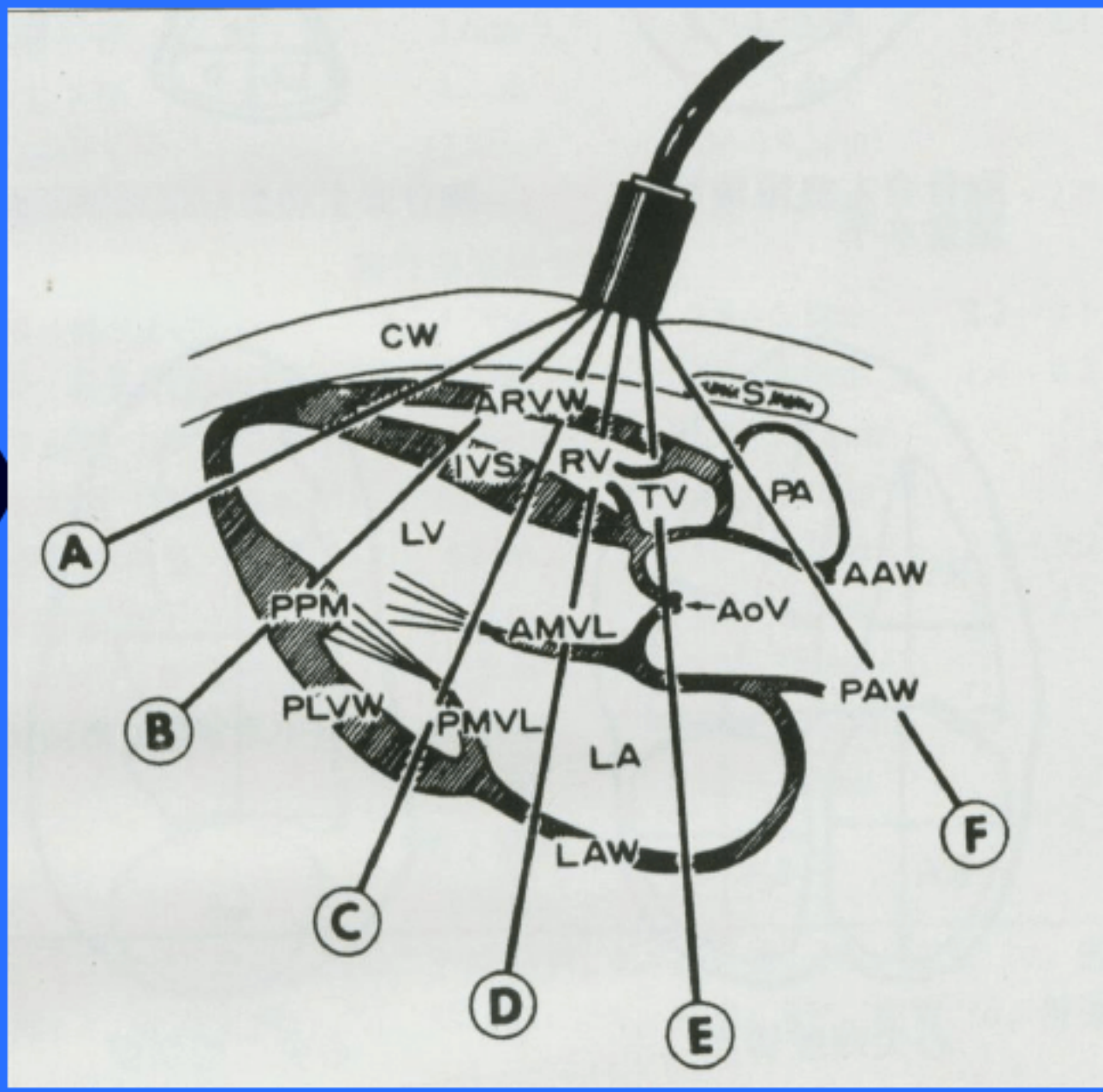

1. 心底波群

探查方法： 取样线经主动脉瓣水平

超声所见：

主动脉壁活动呈两条同步曲线

主动脉瓣收缩期开放贴近管壁

舒张期闭合呈一条直线

1. 心底波群

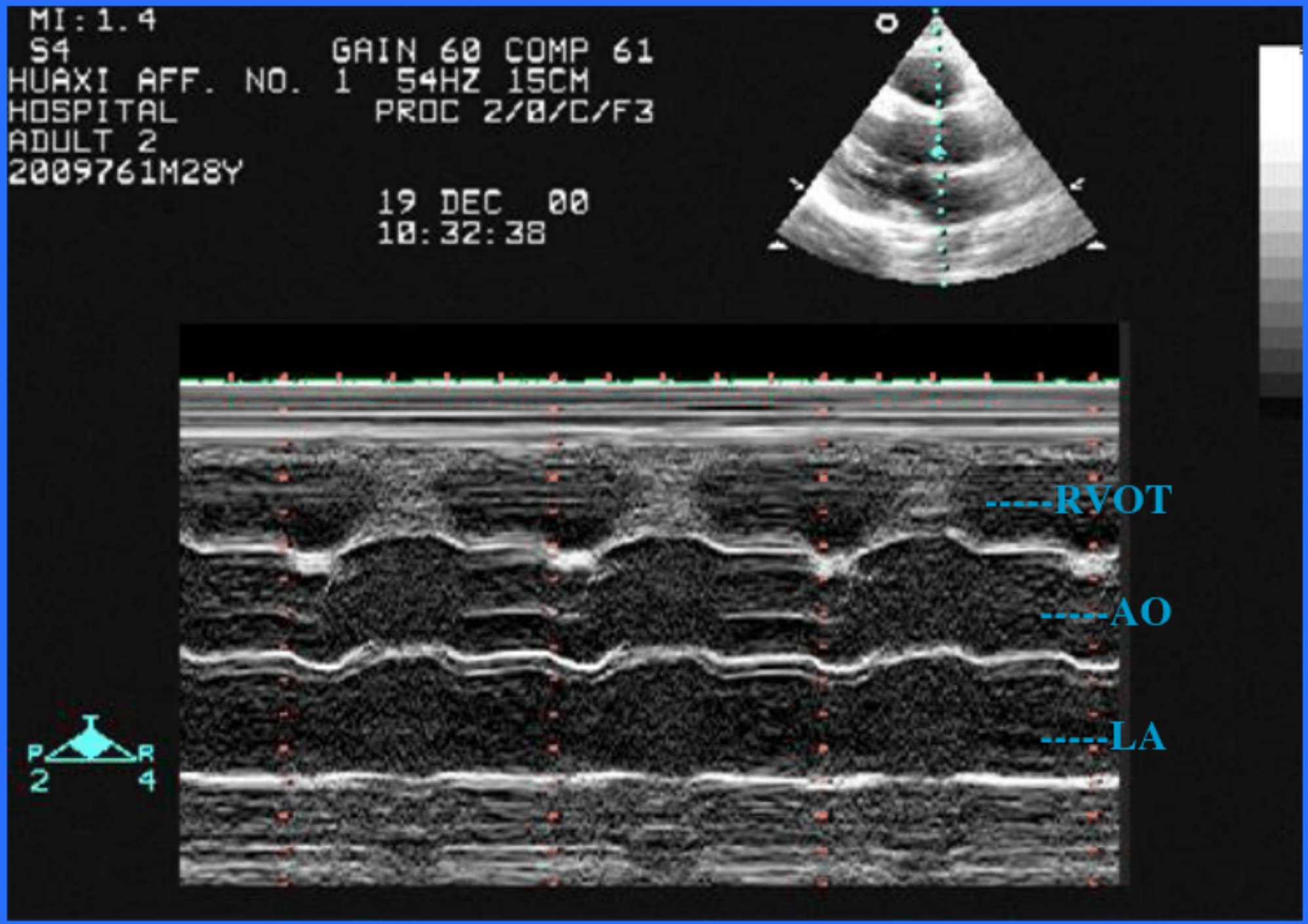
MI:1.4
S4
GAIN 60 COMP 61
HUAXI AFF. NO. 1 54HZ 15CM
HOSPITAL
PROC 2/0/C/F3
ADULT 2
2009761M28Y
19 DEC 00
10:32:38
-----RVOT
-----AO
-----LA
P
R
2
4

2. 二尖瓣波群

探查方法： 取样线经二尖瓣瓣尖

超声所见：

舒张期

二尖瓣前叶曲线呈双峰（E峰、A峰），E峰即心室快速充盈期，A峰即心室缓慢充盈期。后叶与前叶呈镜向活动

收缩期

二尖瓣前、后叶共同形成的关闭线CD段

2. 二尖瓣波群

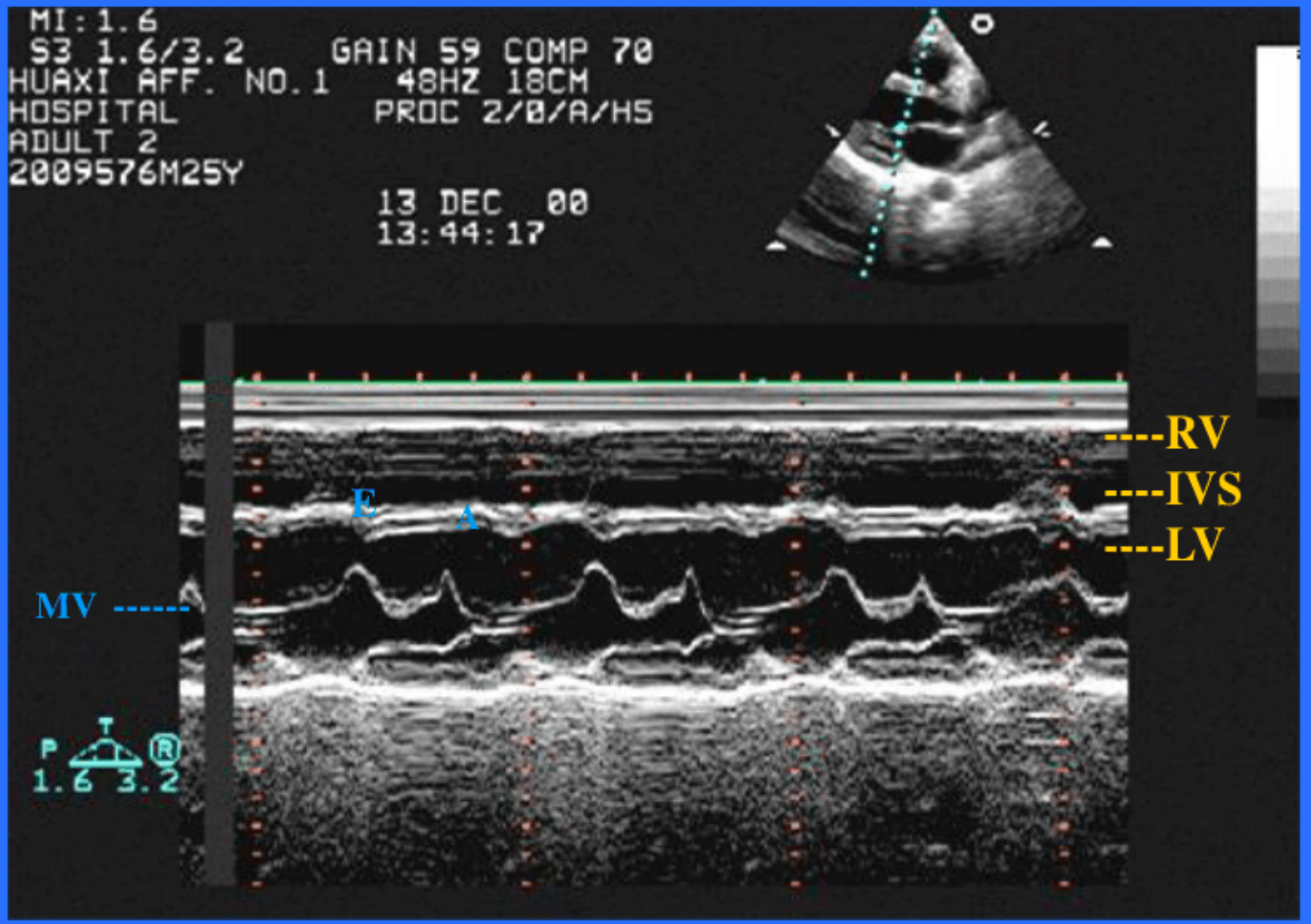
MI:1.6
S3 1.6/3.2 GAIN 59 COMP 70
HUAXI AFF. NO.1 48HZ 18CM
HOSPITAL PROC 2/0/A/H5
ADULT 2
2009576M25Y
13 DEC 00
13:44:17
E
A
MV ------
----RV
----IVS
----LV
P
R
1.6 3.2

3. 心室波群

探查方法：取样线经二尖瓣腱索水平

超声所见：

（1）室间隔（IVS）活动曲线

收缩期增厚向左室

舒张期变薄向右室

（2）左室后壁（LVPW）与室间隔呈逆向运动

二者之间为左室(LV)腔

注意：M型检测心功能即在此区

3. 心室波群

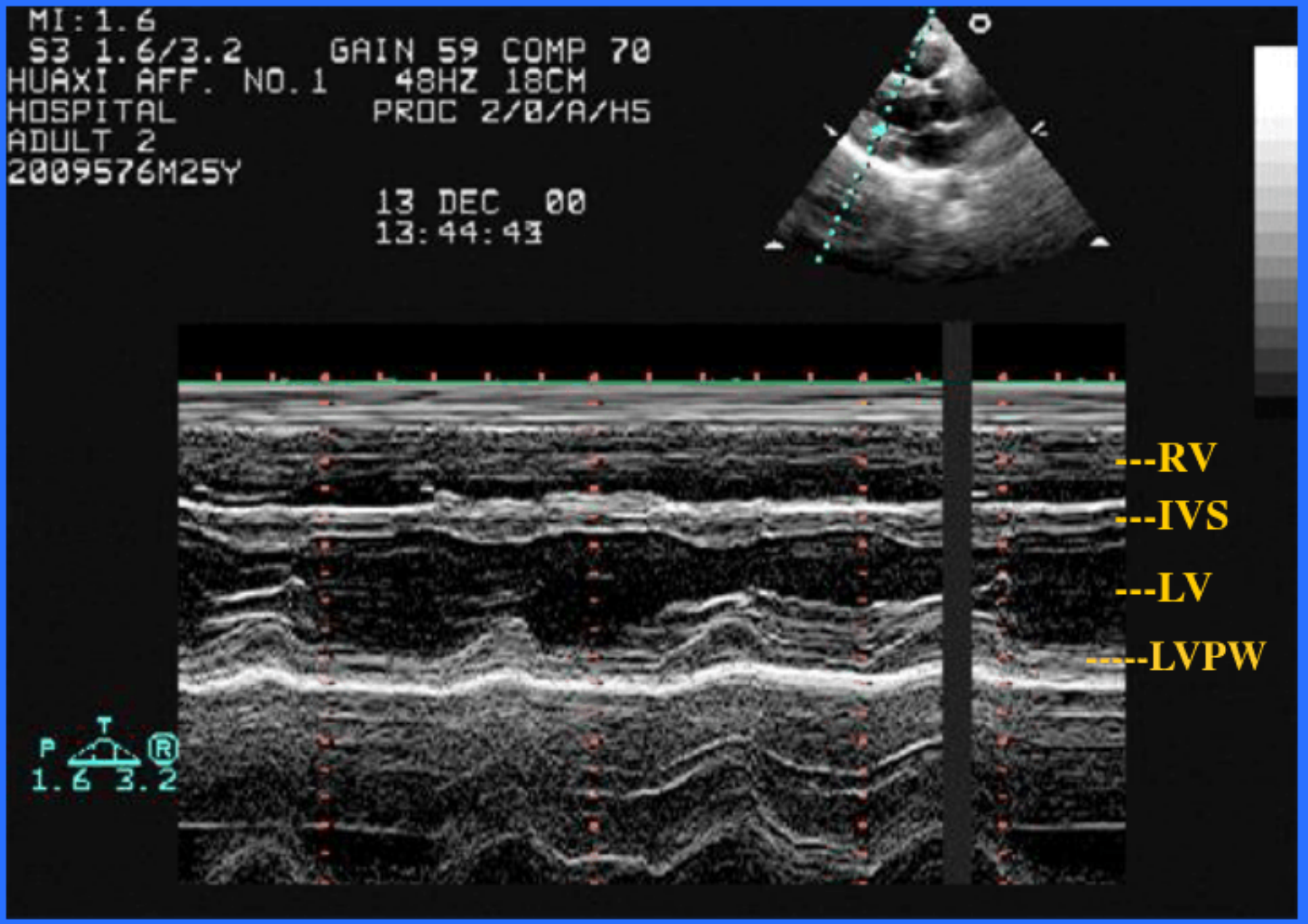
MI:1.6
S3 1.6/3.2 GAIN 59 COMP 70
HUAXI AFF. NO.1 48HZ 18CM
HOSPITAL PROC 2/0/A/H5
ADULT 2
2009576M25Y
13 DEC 00
13:44:43
---RV
---IVS
---LV
-----LVPW
P T R
1.6 3.2

四、多普勒超声心动图

应用多普勒原理，提供心血管系统的血流信息，结合二维超声心动图提供的心血管系统的解剖信息，对心血管系统疾病做出无创诊断。

◆ 多普勒效应：

当探头（声源）发射一定频率的超声波，其在介质中传播时，遇到运动的界面时如血液中的红细胞，超声波就要发生反射，探头接收到的声波频率与探头发射的声波频率之间有一定的差异，这种频率的改变称为频移，此现象称为多普勒效应。界面（红细胞）向着探头运动时频率增高，呈正频移，反之呈负频移。界面不运动时，接收频率与发射频率相同，无频移产生。

$$f_d = 2f_0 V \cos\theta / c$$

$$V = f_d c / 2f_0 \cos\theta$$

f_d：多普勒频移

f_0：探头频率

c：超声在组织中的传播速度（1540m\s）

θ：超声束与血流方向的夹角

多普勒超声心动图包括

1. 彩色多普勒血流显像(CDFI)：Color Doppler flow imaging

CDFI是在二维声像图上，通过多普勒对血流进行多点信息的采集，将采集到的多普勒信息经计算机进行彩色编码，以不同的颜色和亮度表示血流的方向和速度。

可以观察

（1） 观察血流发生的时相

连接心电图后，可以确定收缩期及舒张确定心动周期不同时相的血流动态，对观察分流及反流有很大帮助

（2） 判断血流方向

朝向探头的血流为红色，背离探头的血流为蓝色

（3） 测定血流速度

仪器上带有显示流速的标尺（m/s或cm/s），流速快色彩明亮，流速低色彩暗淡

（4） 判断血流性质

层流表现为单色，湍流及涡流表现为红蓝黄绿青，即五彩镶嵌的血流图像。

彩色多普勒血流显像（CDFI）

在切面UCG上实时显示血流。红迎蓝离，形象直观，直接显示分流、返流或狭窄病变

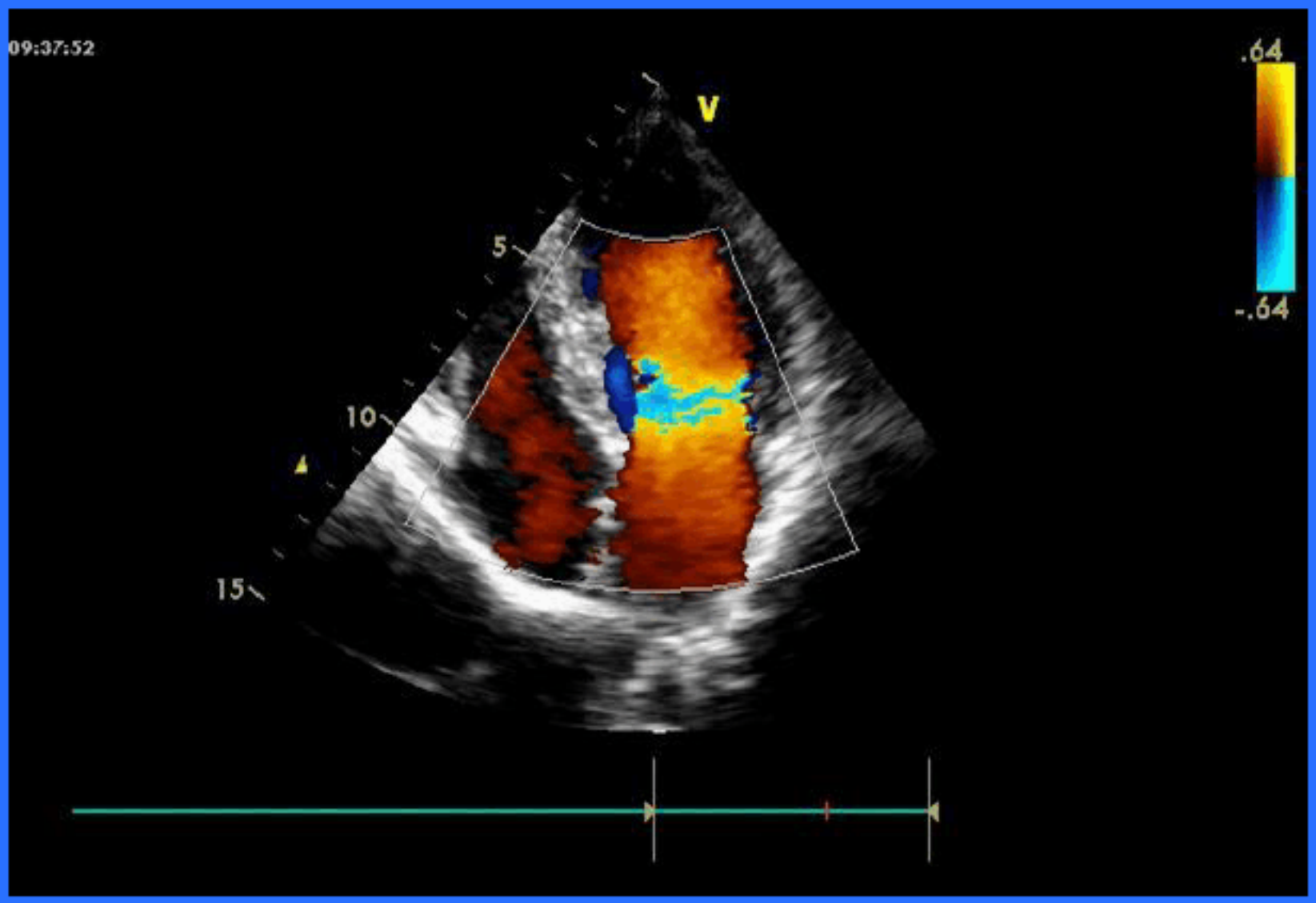

2. 频谱多普勒

（1）脉冲多普勒(PW)：以脉冲的形式间断发放超声波,反映某一部位、某一深度的血流信息，可精确定位，不能测高速血流。pw优点：定位性强；
pw缺点：不能测高速血流。

（2）连续多普勒(CW)：连续发放超声波，反映取样线上所有的血流信息，不能精确定位，但可获取最大流速。优点：可以测高速血流；
缺点：定位差。

横轴代表时间，纵轴代表流速

基线上为正向频谱，下为负向频谱

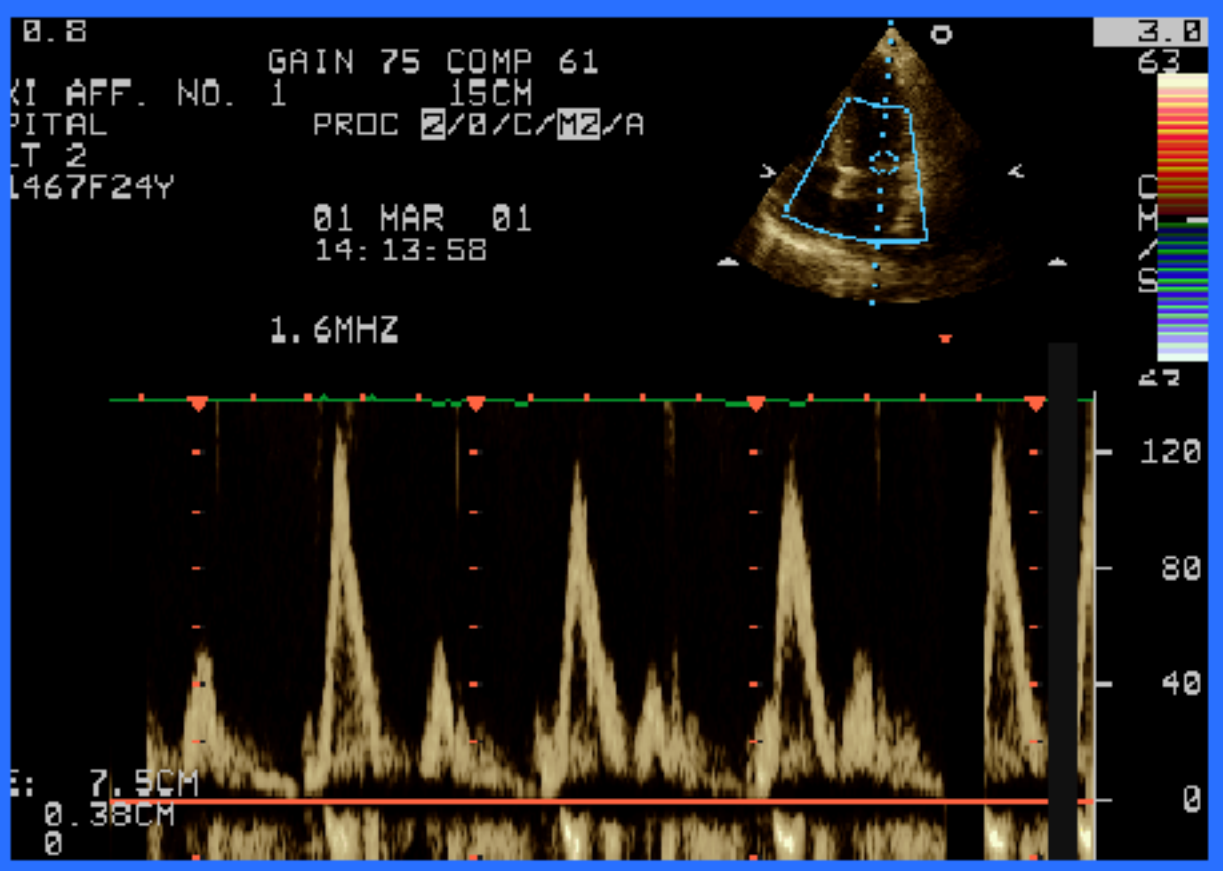

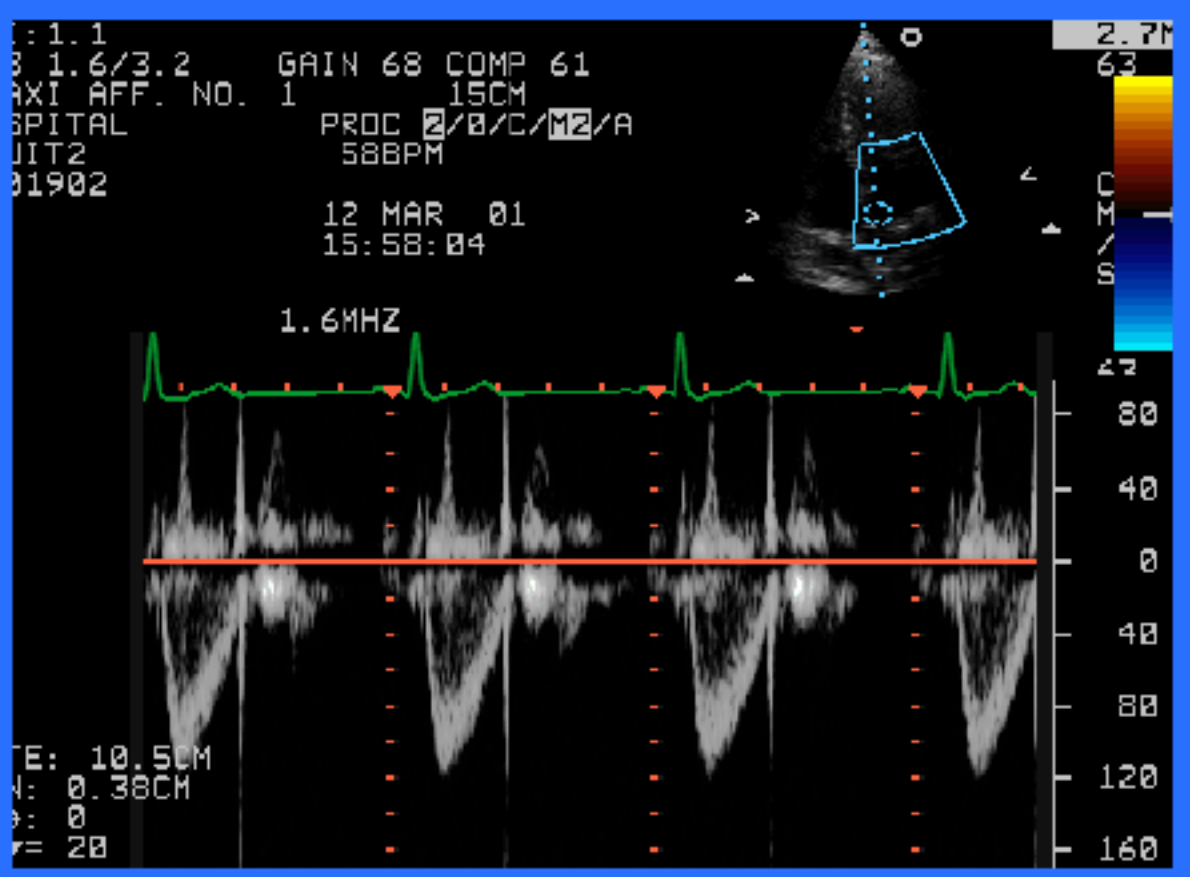

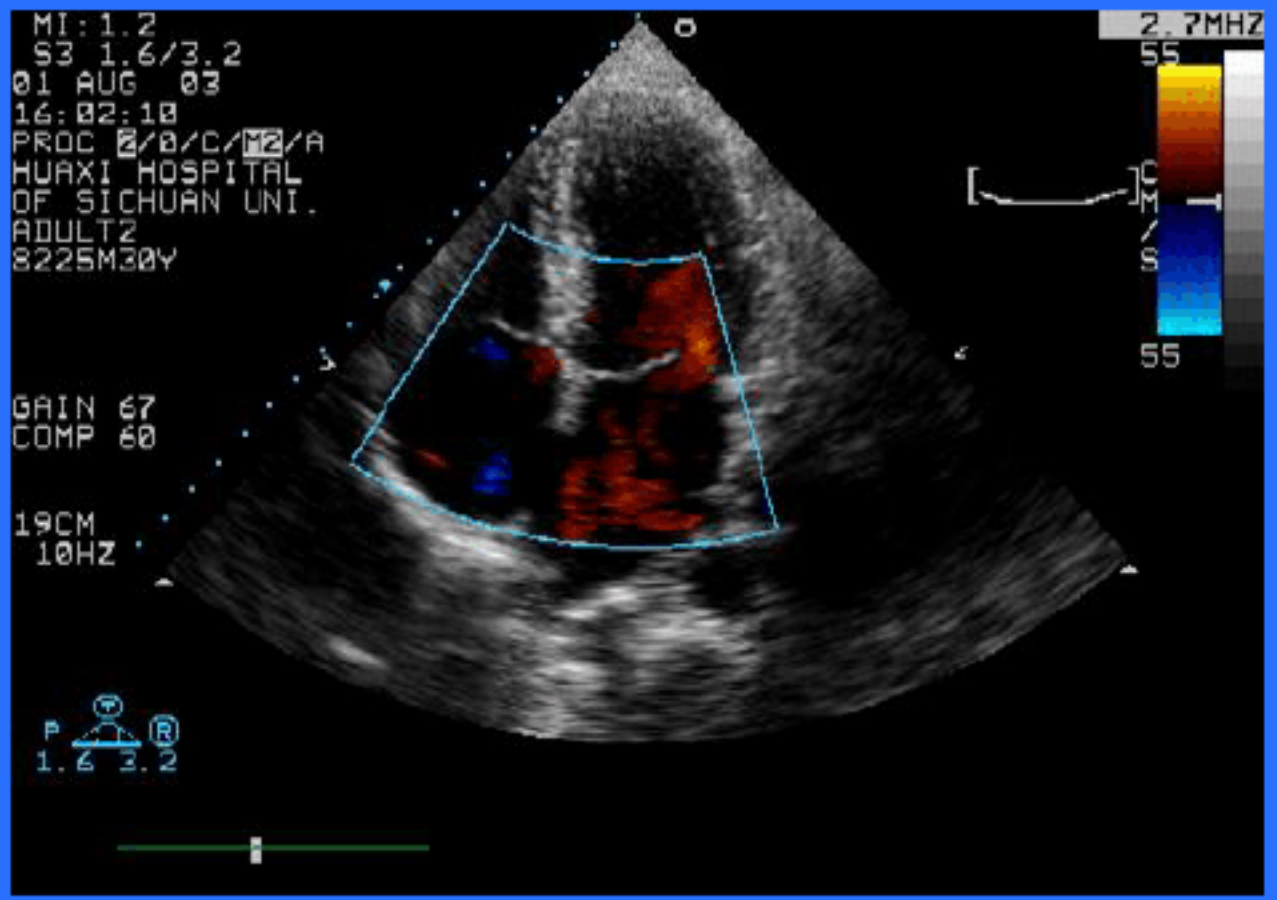
MI:1.2
S3 1.6/3.2
01 AUG 03
16:02:10
PROC 2/0/C/M2/A
HUAXI HOSPITAL
OF SICHUAN UNI.
ADULT2
8225M30Y
GAIN 67
COMP 60
19CM
10HZ
2.7MHZ
55
55

二、三尖瓣血流及频谱

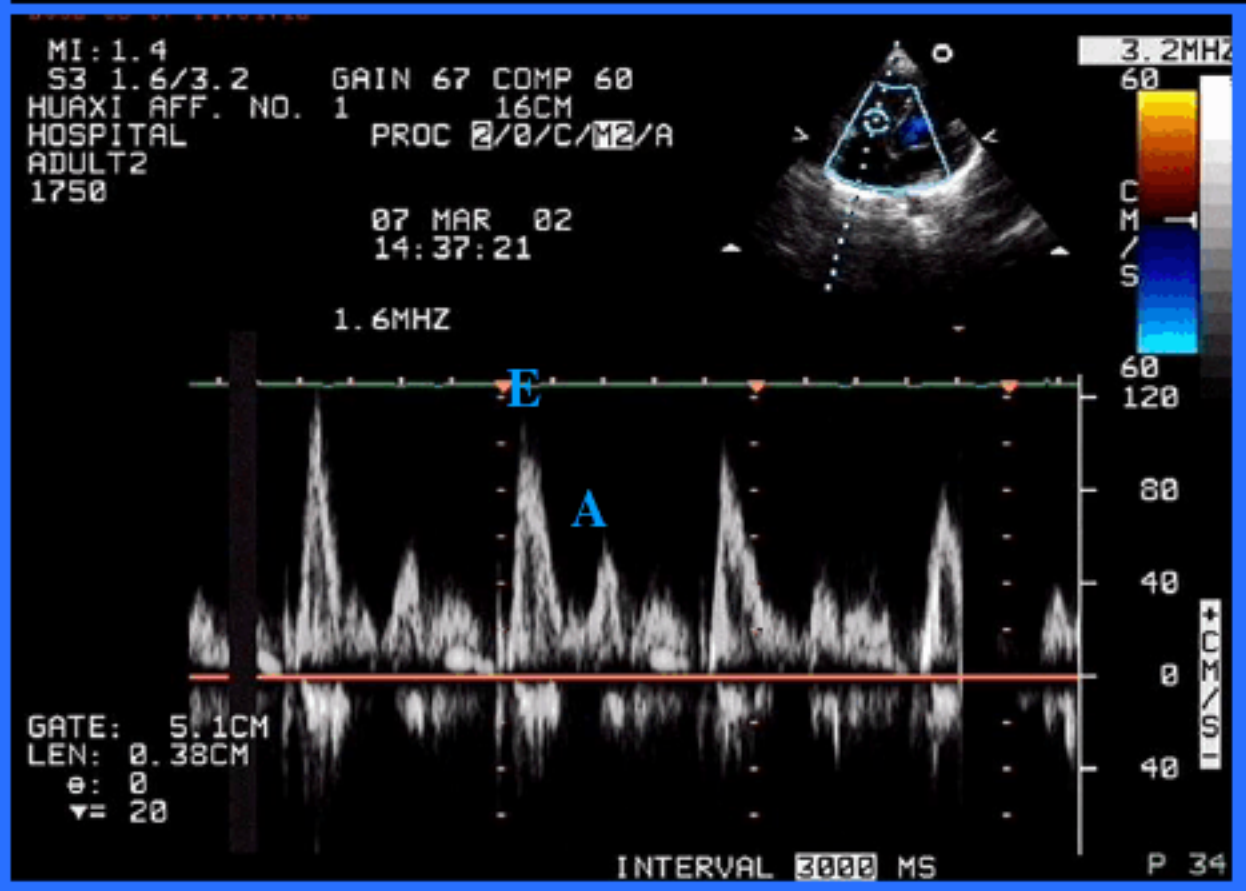
MI:1.4
S3 1.6/3.2
HUAXI AFF. NO. 1
HOSPITAL
ADULT2
1750
GAIN 67 COMP 60
16CM
PROC 2/0/C/M2/A
07 MAR 02
14:37:21
1.6MHZ
3.2MHZ
60
60
E
A
120
80
40
0
40
GATE: 5.1CM
LEN: 0.38CM
INTERVAL 3000 MS
P 34

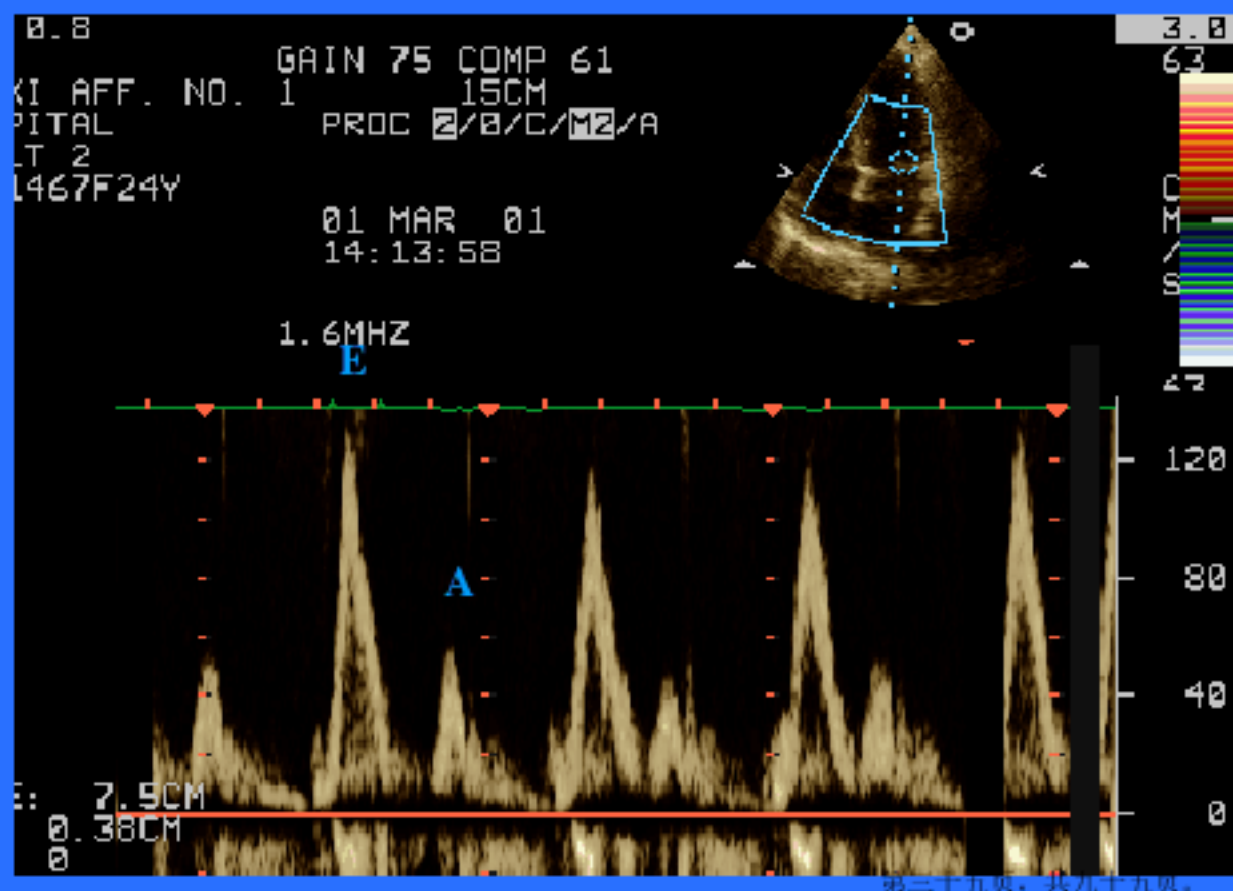
GAIN 75 COMP 61
15CM
PROC 2/0/C/M2/A
01 MAR 01
14:13:58
1.6MHZ
E
A
120
80
40
0
7.9CM
0.38CM

主动脉瓣血流及频谱

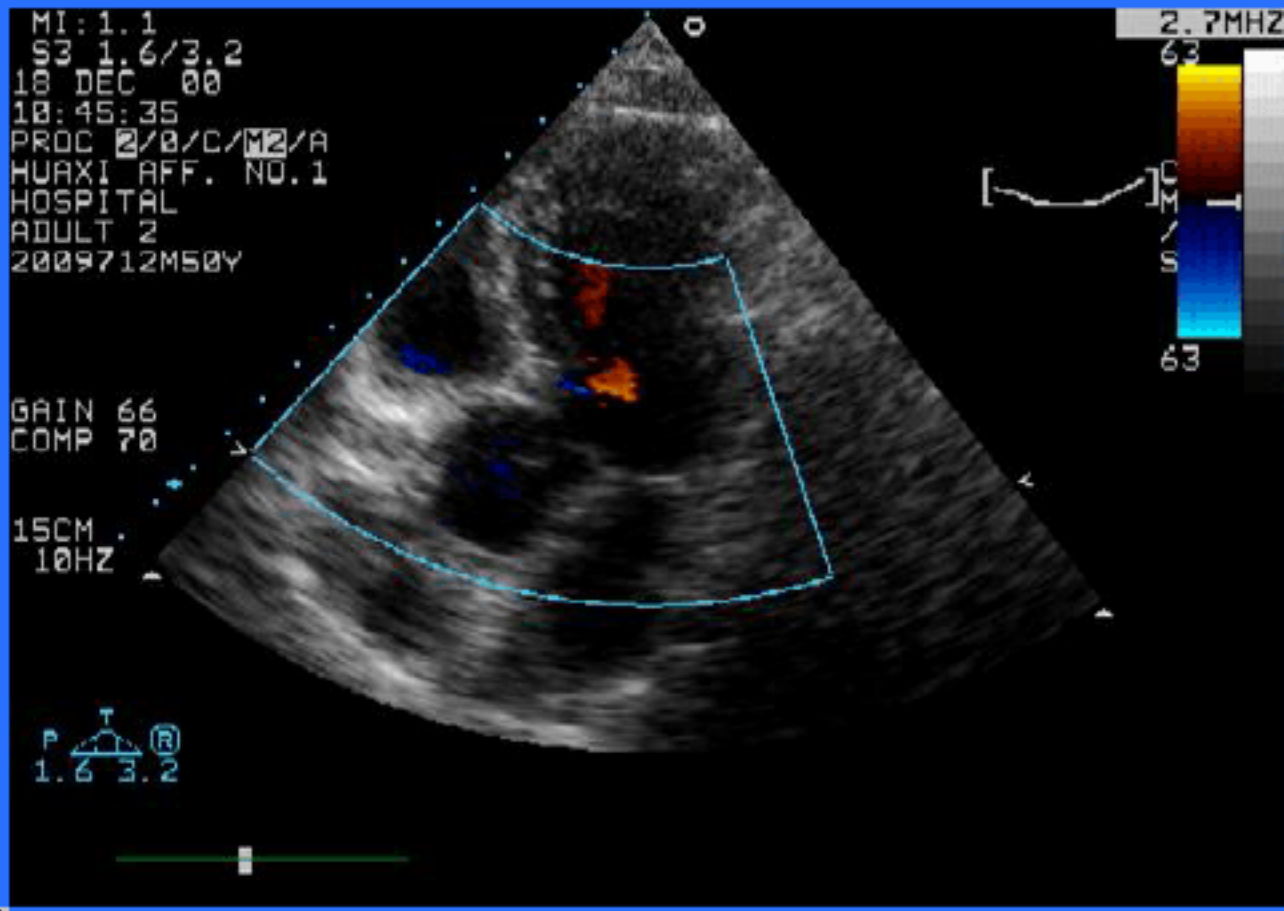
MI:1.1
S3 1.6/3.2
18 DEC 00
10:45:35
PROC 2/0/C/M2/A
HUAXI AFF. NO.1
HOSPITAL
ADULT 2
2009712M50Y
GAIN 66
COMP 70
15CM
10HZ
2.7MHZ
63
63

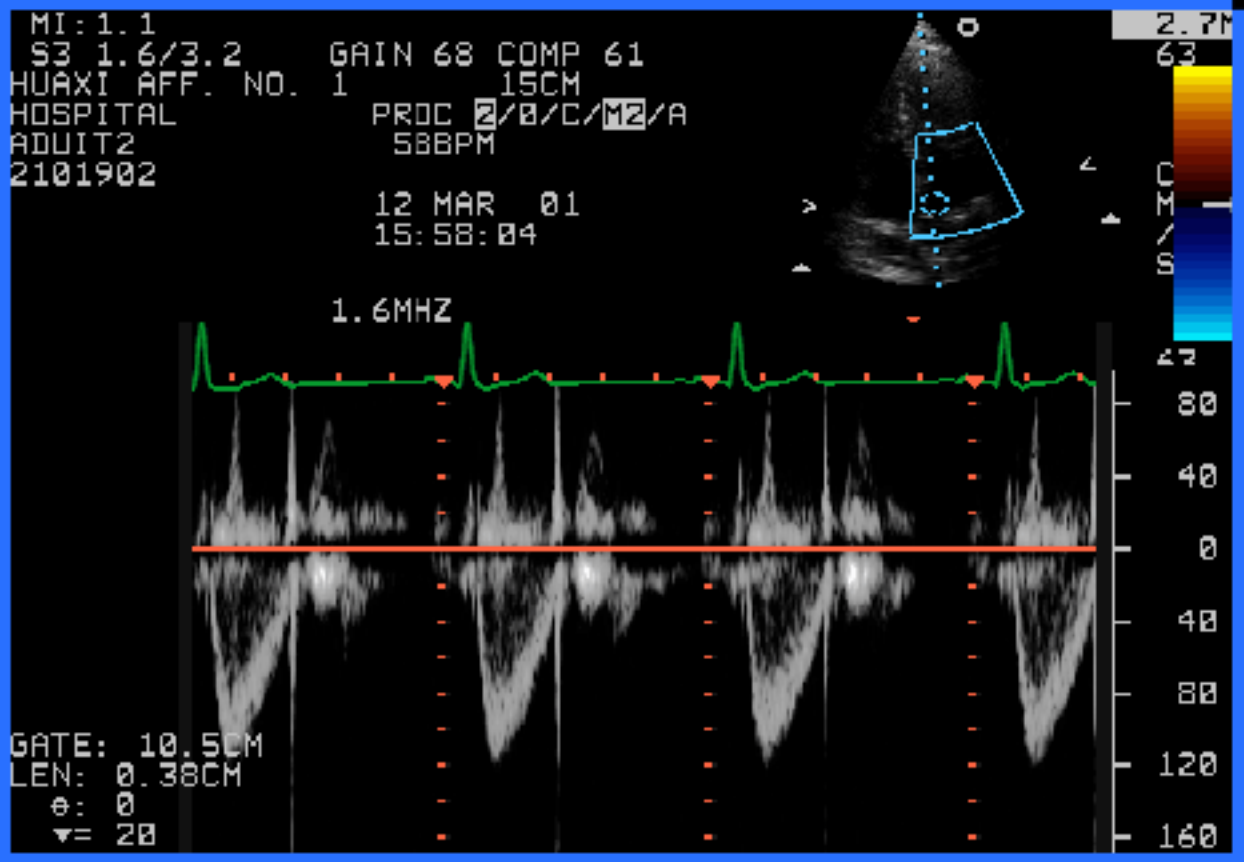
MI:1.1
S3 1.6/3.2
GAIN 68 COMP 61
HUAXI AFF. NO. 1
15CM
HOSPITAL
PROC 2/0/C/M2/A
ADUIT2
58BPM
2101902
12 MAR 01
15:58:04
1.6MHZ
63
80
40
0
40
80
120
160
GATE: 10.5CM
LEN: 0.38CM
θ: 0
▼= 20

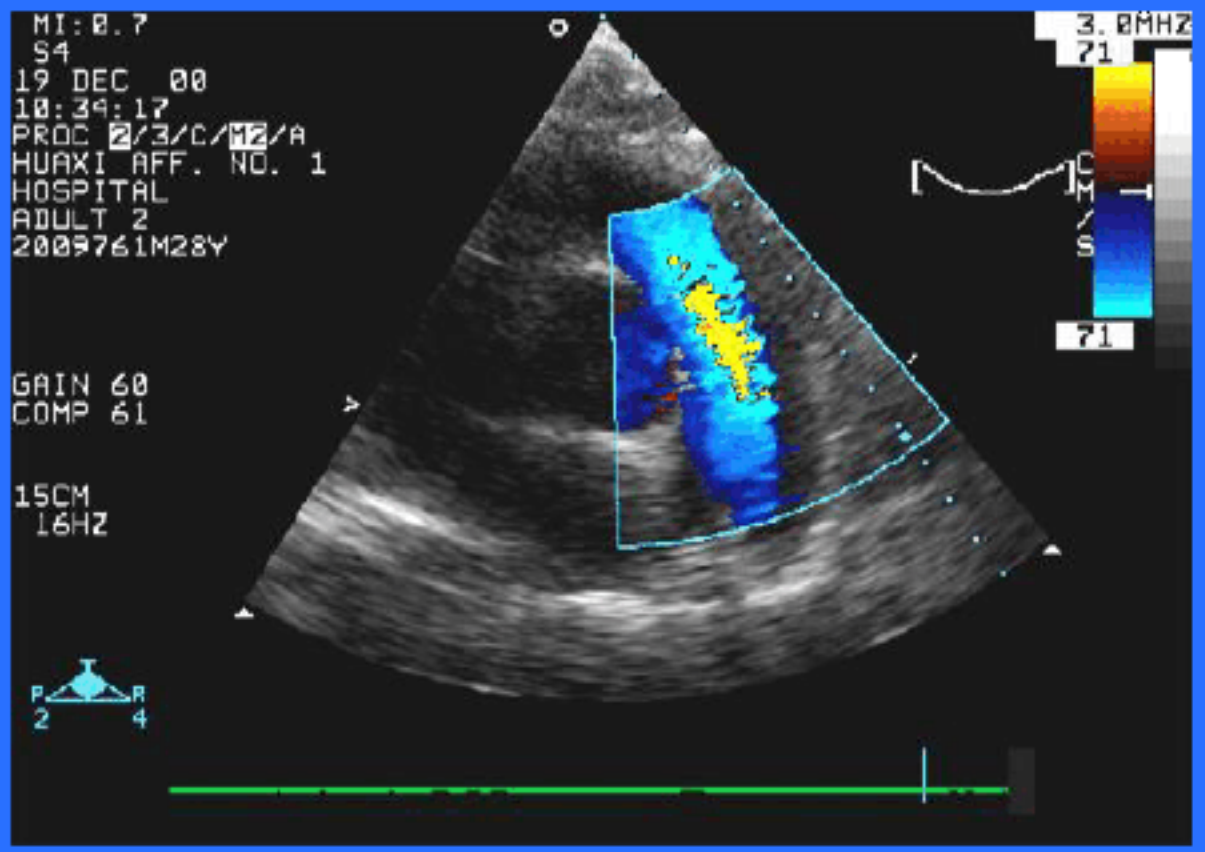
MI:0.7
S4
19 DEC 00
10:39:17
PROC 2/3/C/M2/A
HUAXI AFF. NO. 1
HOSPITAL
ADULT 2
2009761M28Y
GAIN 60
COMP 61
15CM
16HZ
3.0MHZ
71
71

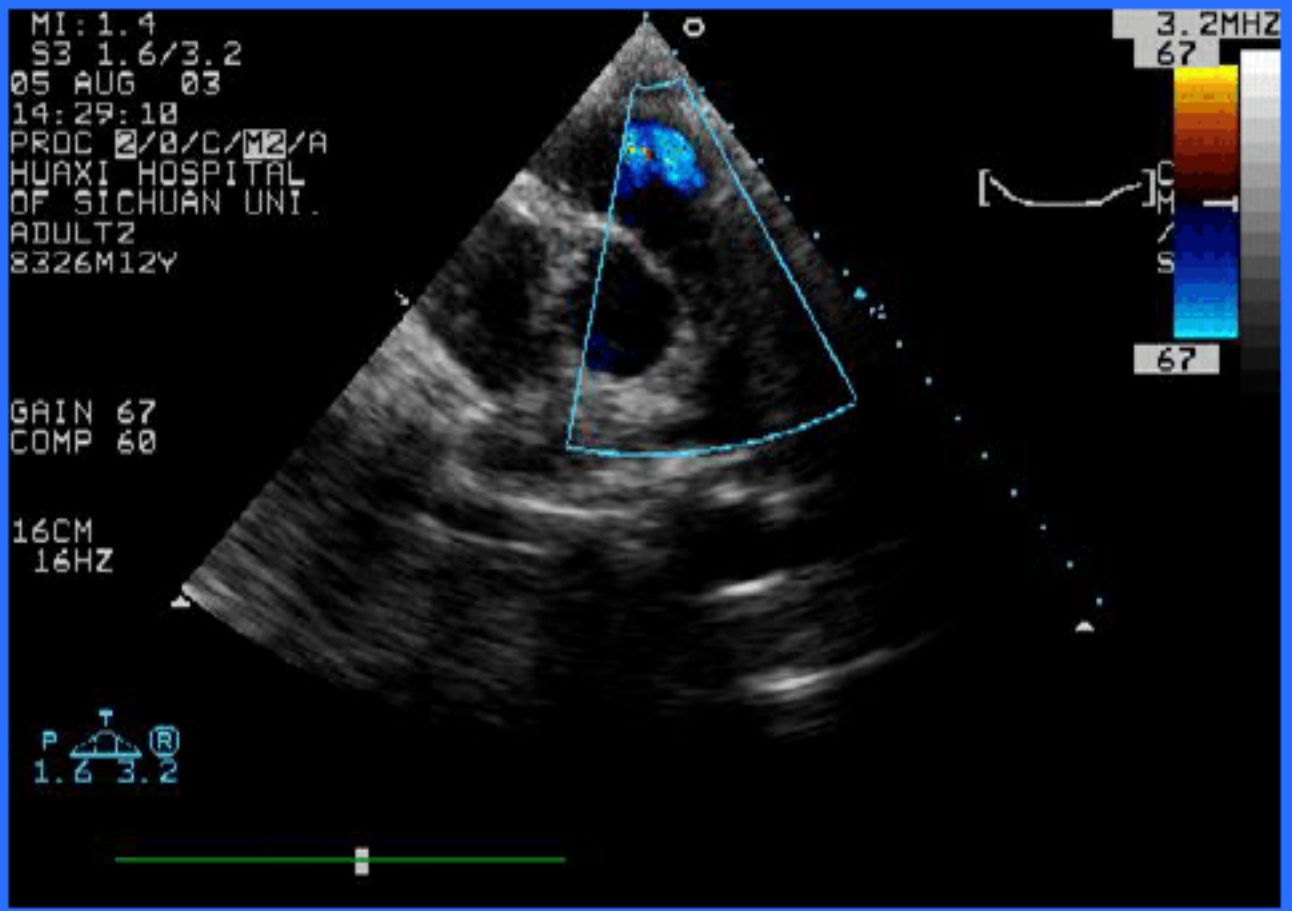
MI:1.4
S3 1.6/3.2
05 AUG 03
14:29:10
PROC 2/0/C/M2/A
HUAXI HOSPITAL
OF SICHUAN UNI.
ADULT2
8326M12Y
GAIN 67
COMP 60
16CM
16HZ
3.2MHZ
67
67

MI:1.5
S4 2.1/4.2
GAIN 45 COMP 70
HUAXI AFF. NO. 1
13CM
HOSPITAL
PROC 2/0/C/H3
Adult
818PM
RAO-ABB2
18 NOV 00
11:38:58
1.8MHZ
0
40
80
120
160
GATE: 6.5CM
LEN: 0.35CM
DELAY1 0 MS
EVERY 5 BEATS

肺动脉瓣血流及频谱

五、常见心血管疾病的超声诊断

（一）冠心病

（二）风湿性心脏病

（三）先天性心脏病

（四）心肌病和其他

（一）冠状动脉粥样硬化性心脏病

概念：指冠状动脉粥样硬化使血管腔狭窄阻塞，导致心肌缺血缺氧而引起的心脏病变。

病理表现：冠状动脉粥样硬化性斑块，斑块溃疡，继发血栓形成，使管腔狭窄、阻塞。

临床表现：隐匿性冠心病，心绞痛，心肌梗死，心律紊乱，心衰，猝死。

冠心病的超声表现

节段性室壁运动异常

收缩期心内膜运动异常

运动正常 收缩期心内膜向心运动幅度≥5mm

运动减弱 收缩期心内膜向心运动幅度2－4mm之间。多见于不同程度的心肌缺血。

运动消失 收缩期心内膜向心运动幅度＜2mm，心肌变薄，回声增强多见于严重心肌缺血及急性和陈旧性心肌梗塞。

运动增强 室壁运动幅度高于正常。常见于急性心肌梗塞时未受累的代偿心肌。

冠心病并发症超声表现

乳头肌功能不全：　缺血或梗塞的左室乳头肌收缩功能障碍，导致程度不等的二尖瓣关闭不全

乳头肌断裂：　二尖瓣呈连枷样运动，左室内见乳头肌的断端。二尖瓣脱垂，二尖瓣大量返流

室壁瘤：　收缩期室壁向外运动，瘤颈较宽

血栓：常见于梗塞部位，可与室壁广泛附着，也可有一定活动度

室间隔穿孔：室间隔连续中断，CDFI:可见收缩期分流信号

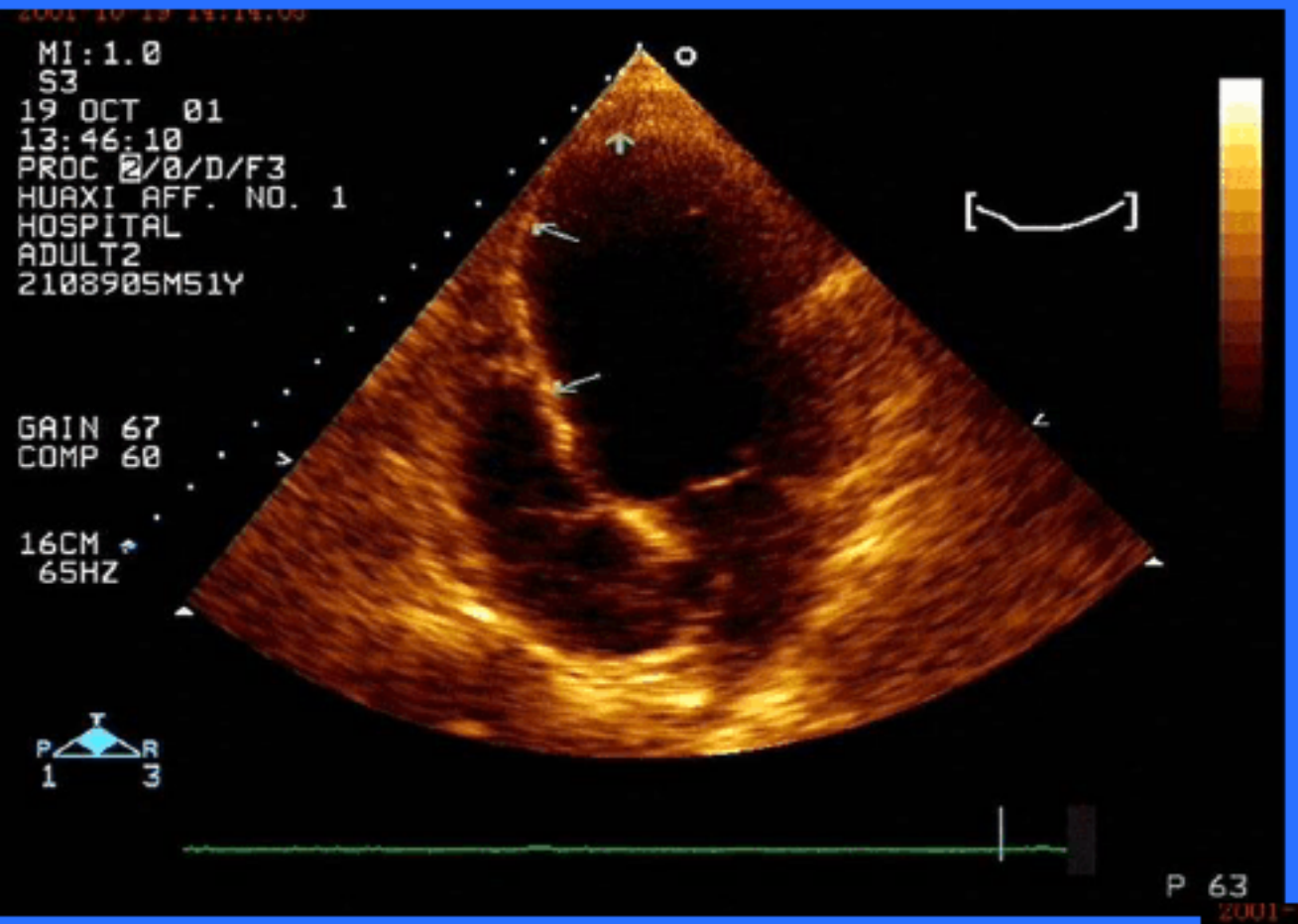
MI:1.0
S3
19 OCT 01
13:46:10
PROC 2/0/D/F3
HUAXI AFF. NO. 1
HOSPITAL
ADULT2
2108905M51Y
GAIN 67
COMP 60
16CM
65HZ
P 63

形态异常

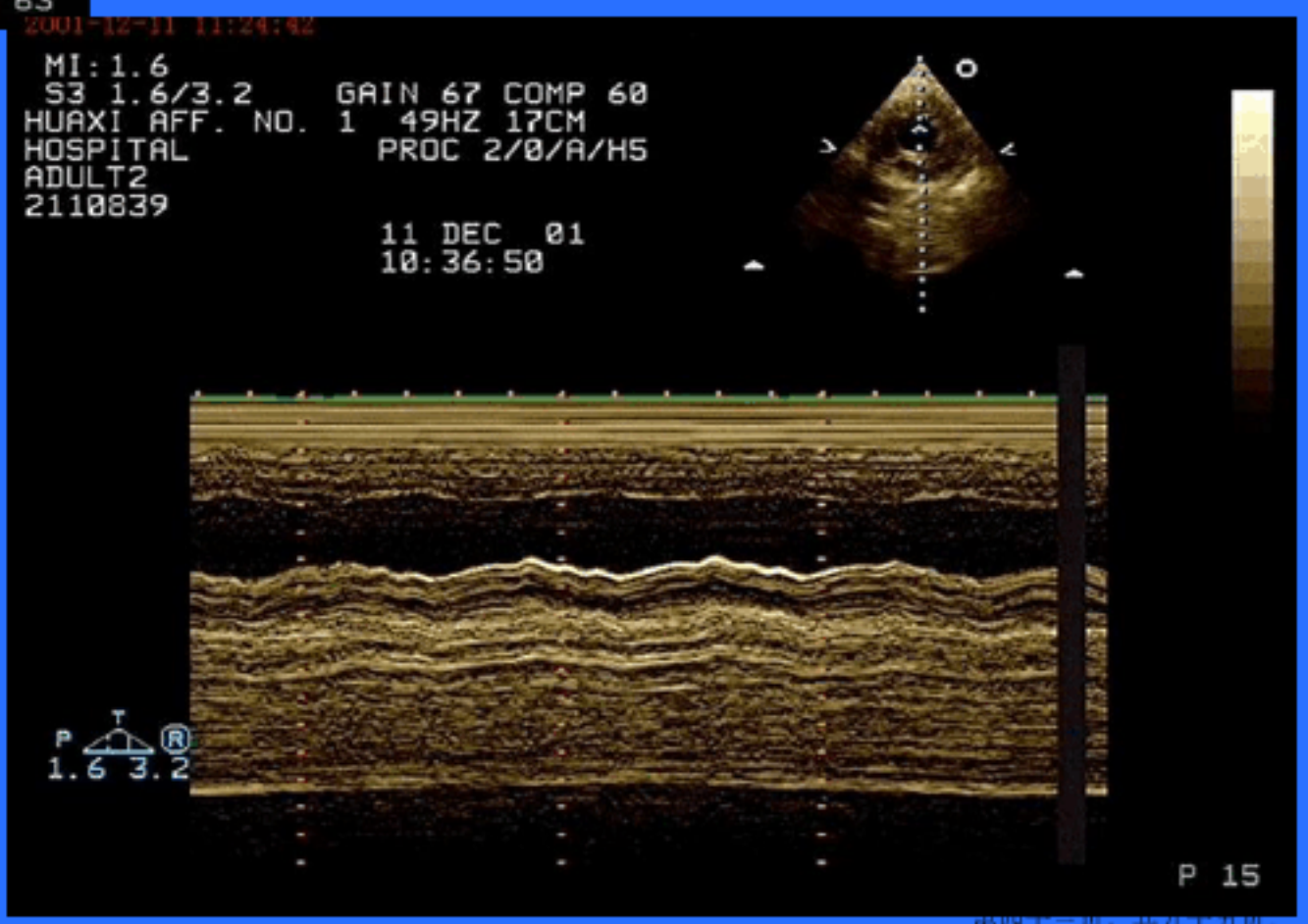
MI:1.6
S3 1.6/3.2
GAIN 67 COMP 60
HUAXI AFF. NO. 1 49HZ 17CM
HOSPITAL
PROC 2/0/A/H5
ADULT2
2110839
11 DEC 01
10:36:50
P 15

运动、回声异常

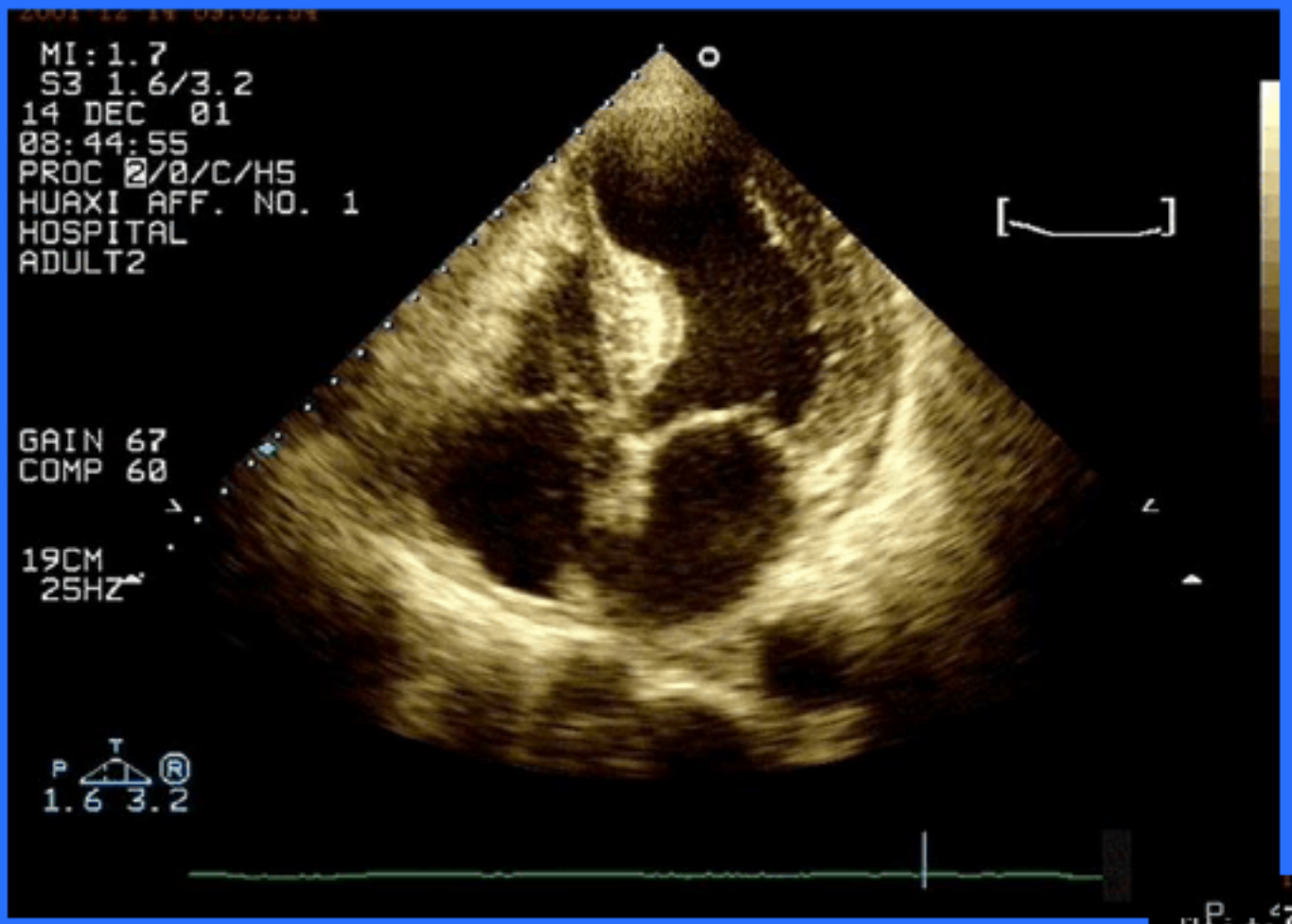
MI:1.7
S3 1.6/3.2
14 DEC 01
08:44:55
PROC 2/0/C/H5
HUAXI AFF. NO. 1
HOSPITAL
ADULT2
GAIN 67
COMP 60
19CM
25HZ
1.6 3.2

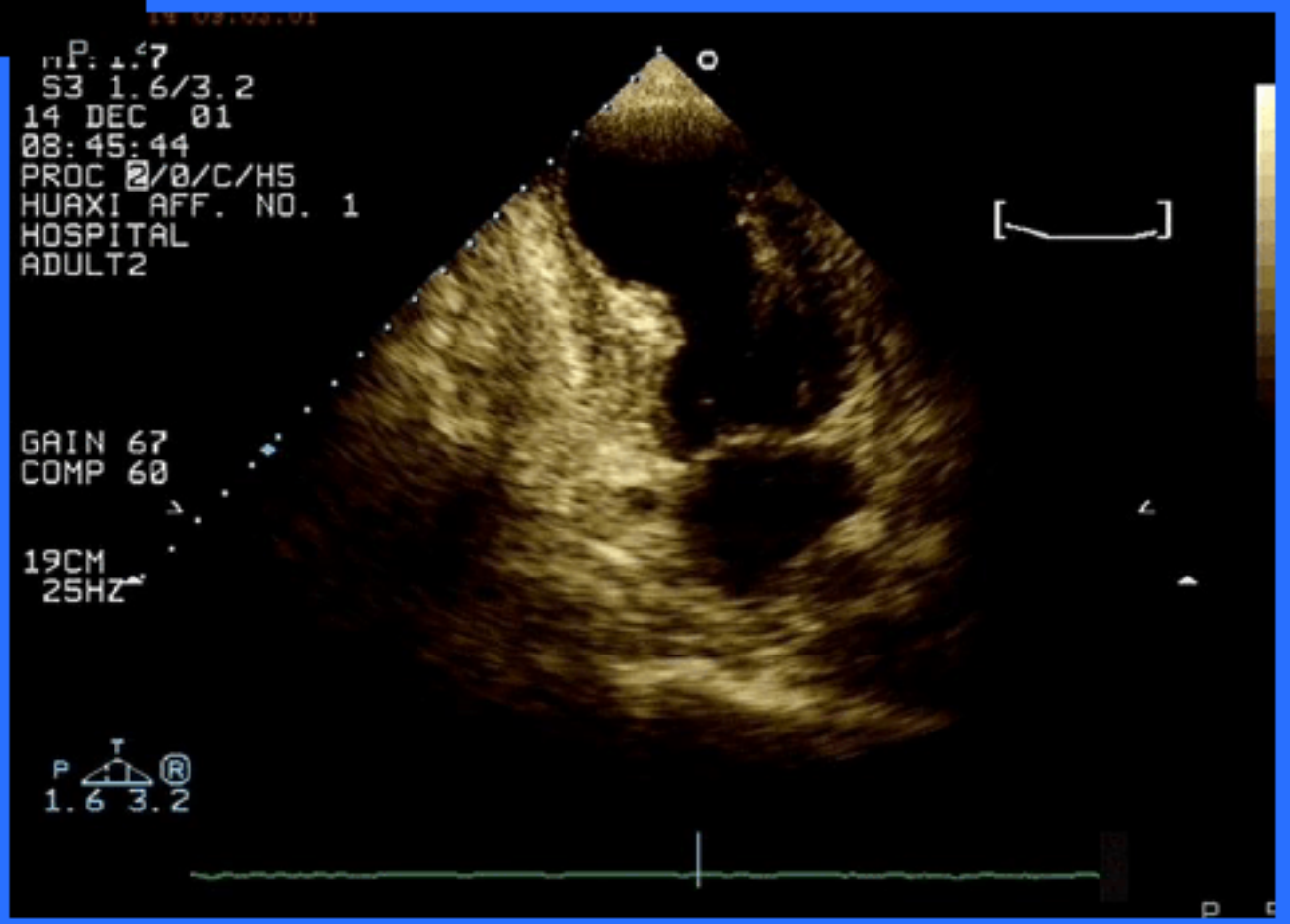
MI:1.7
S3 1.6/3.2
14 DEC 01
08:45:44
PROC 2/0/C/H5
HUAXI AFF. NO. 1
HOSPITAL
ADULT2
GAIN 67
COMP 60
19CM
25HZ
1.6 3.2

心尖部室壁瘤

左室下壁室壁瘤

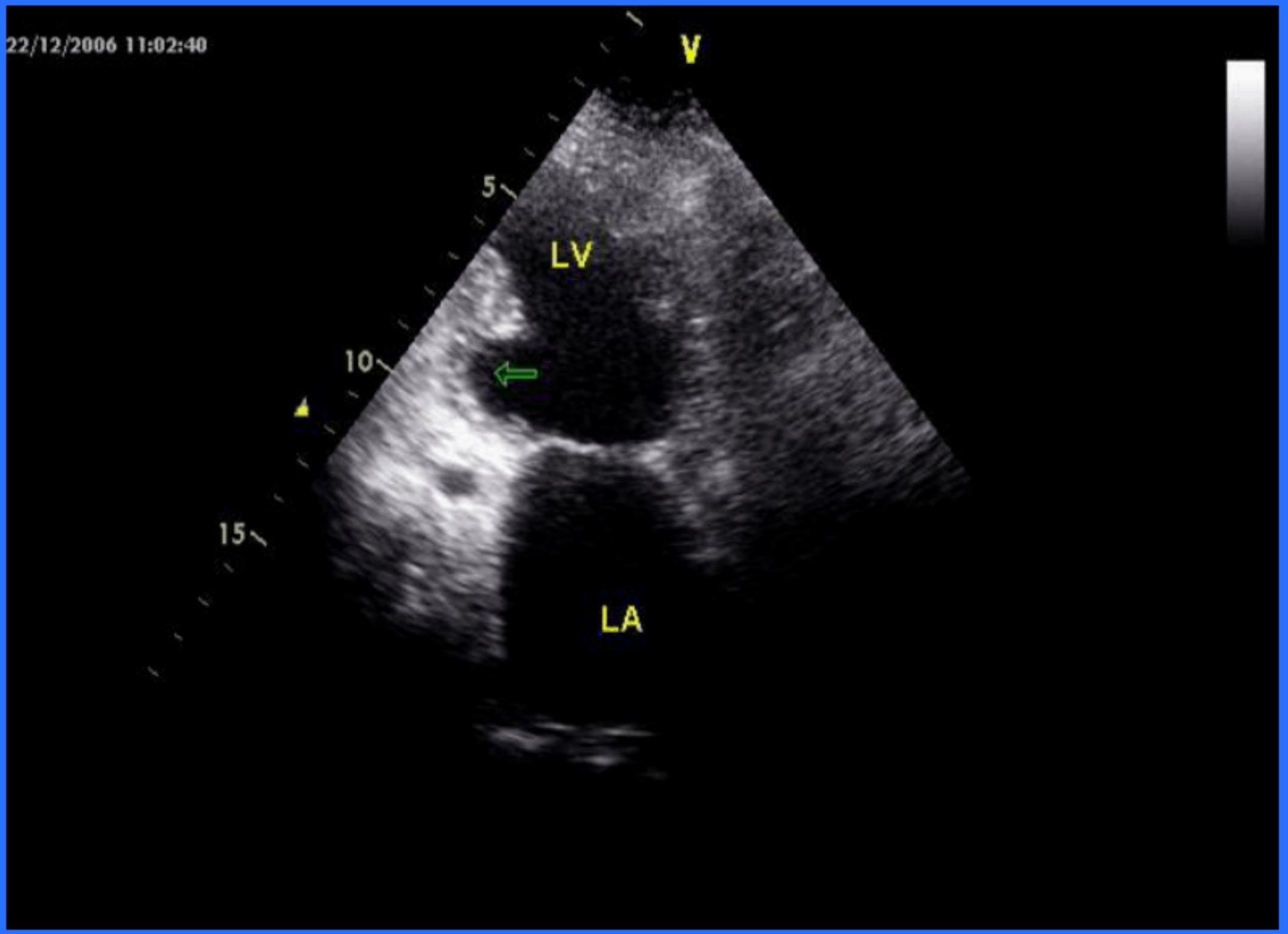

心尖部血栓


INNER MONLUO A MEDICAL COLLEGE FIRST HO PG.5
PT:LI SHUANG XI M 62Y,220493,
5/S
08-AUG-02
08:24:38PM
4V2C - 8
3.5 MHz 200mm
HEART
61dB -/+B/B/D
GAIN= 3dB Δ=2
2:2 100%
LV
LA
ALL/SELECTED
*SELECT
OTHER PRIOR
IMAGE

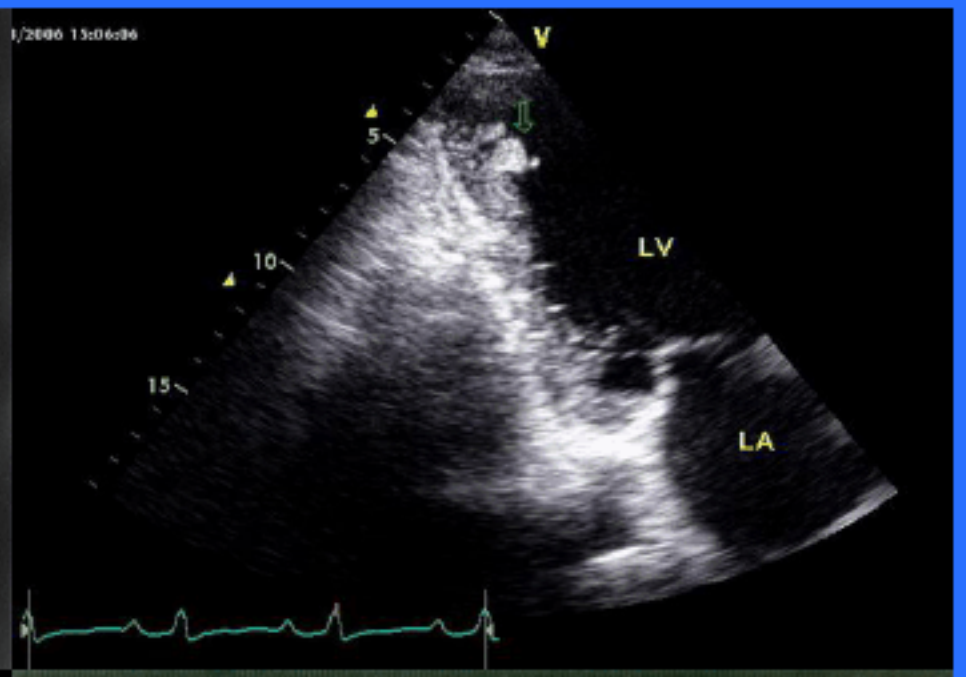
V
5
10
15
LV
LA

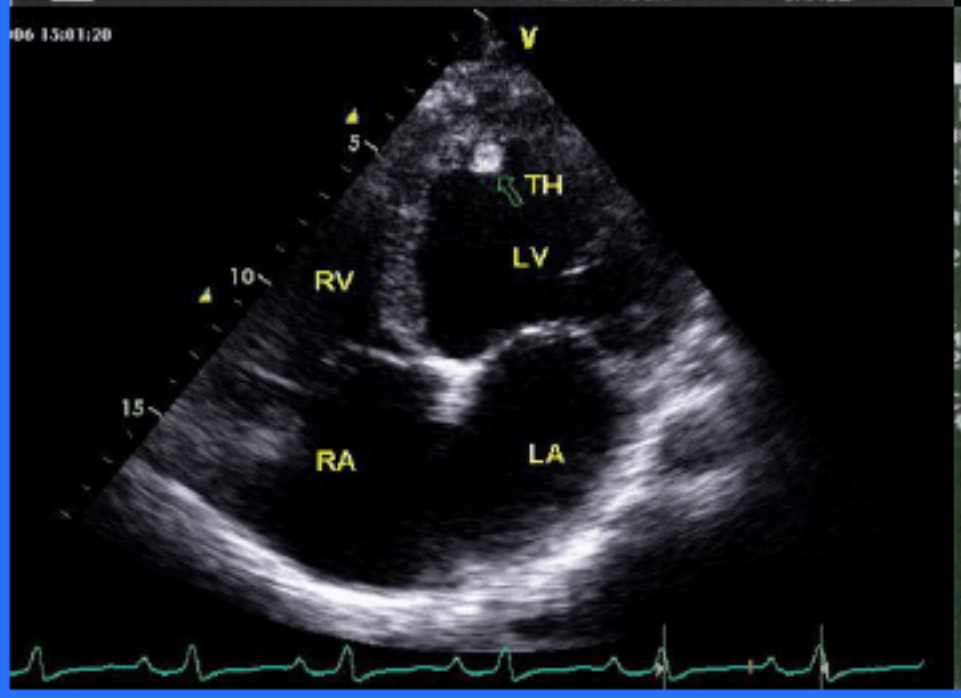
V
5
TH
LV
10
RV
15
RA
LA

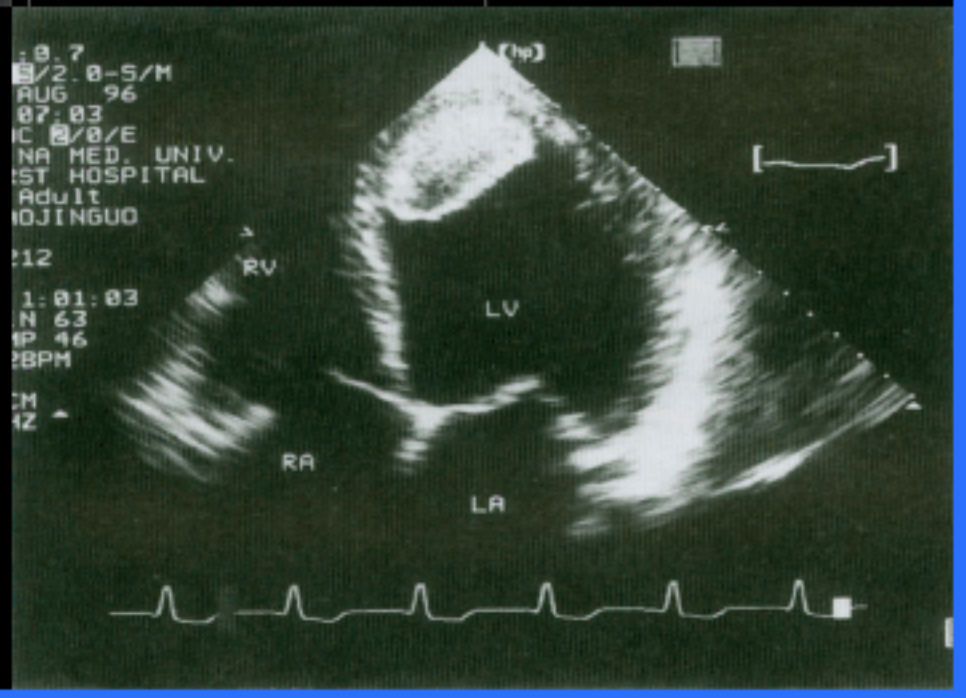
AUG 96
Adult
RV
LV
RA
LA

室间隔穿孔

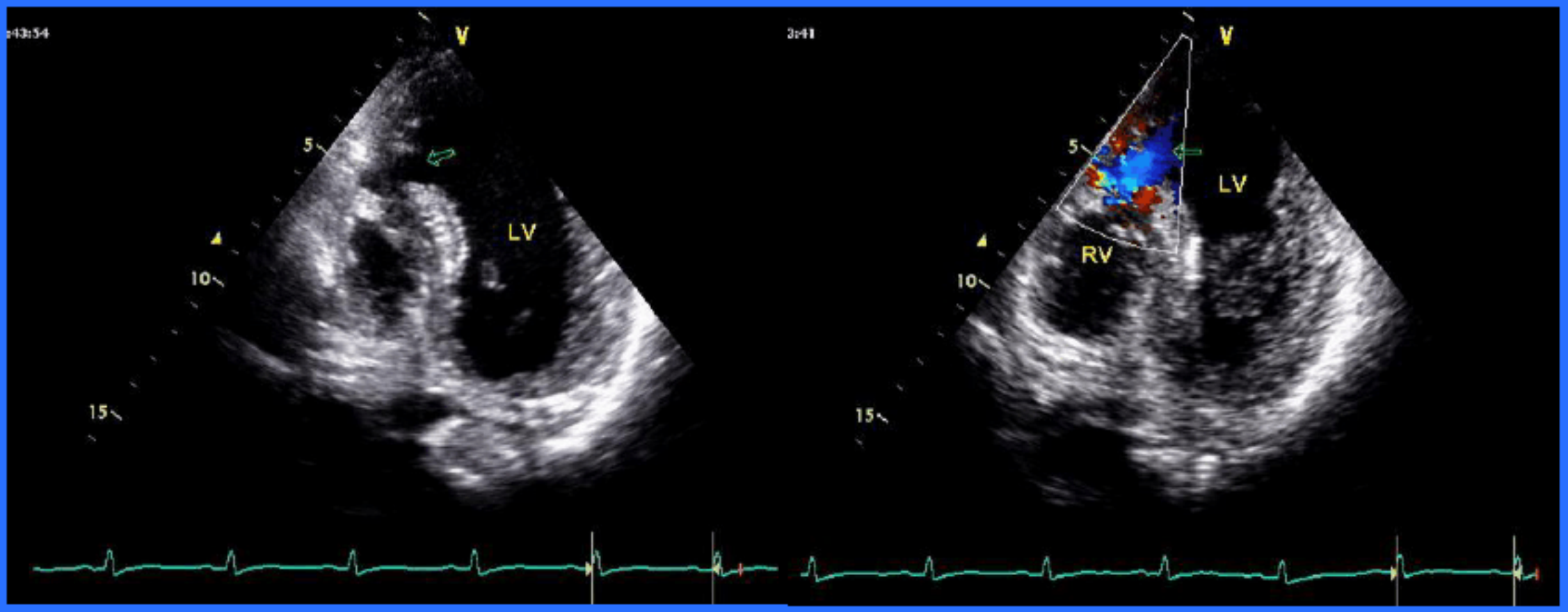

（二）风湿性心脏病

病理表现：

风湿性心脏病包括急性风湿性心脏炎、亚急性风湿性心脏炎和慢性风湿性瓣膜病。急性及亚急性风湿性心脏炎无明显影像学表现

慢性风湿性瓣膜病是急性风湿性心脏炎反复多次发作后，引起瓣膜增厚、交界处粘连，活动度减低，瓣缘纤维化、钙化，挛缩，引起瓣膜损害。

单纯二尖瓣病变占７０％－８０％，二尖瓣合并主动脉瓣病变占２０％－３０％

1. 二尖瓣狭窄

- 二尖瓣叶增厚、钙化，回声增强增粗，以瓣尖为著，活动受限，前叶开放成圆顶状或气 球样，侵及腱索乳头肌其回声也增强
- 左房增大　＞40mm　与狭窄程度成正比。
- 右室增大　肺动脉及左、右肺动脉增宽
- 左房、左心耳血栓
- 肺动脉高压：收缩压＞30mmHg
- M型超声心动图二尖瓣前叶正常的E、A双峰消失，曲线呈城墙样改变，二尖瓣后叶与前叶的运动曲线平行呈前后叶同向运动，前后瓣叶回声均增强。

- 二尖瓣开放面积缩小

正常　4—6cm²

轻度　1.5——2.0cm²

中度　1.0—1.4 cm²

重度　＜1.0 cm²

测量方法：

面积法　二尖瓣口短轴测量（常用）

频谱法　二尖瓣口血流频谱测量

- 频谱法测二尖瓣口面积

压差降半时间（PHT）

左房、左室舒张早期压差下降一半所需的时间，与MS程度成反比。正常40-60ms

二尖瓣口面积（MVA）= 220 / PHT

适用于单纯重度MS的患者

对轻中度MS患者测值欠准确

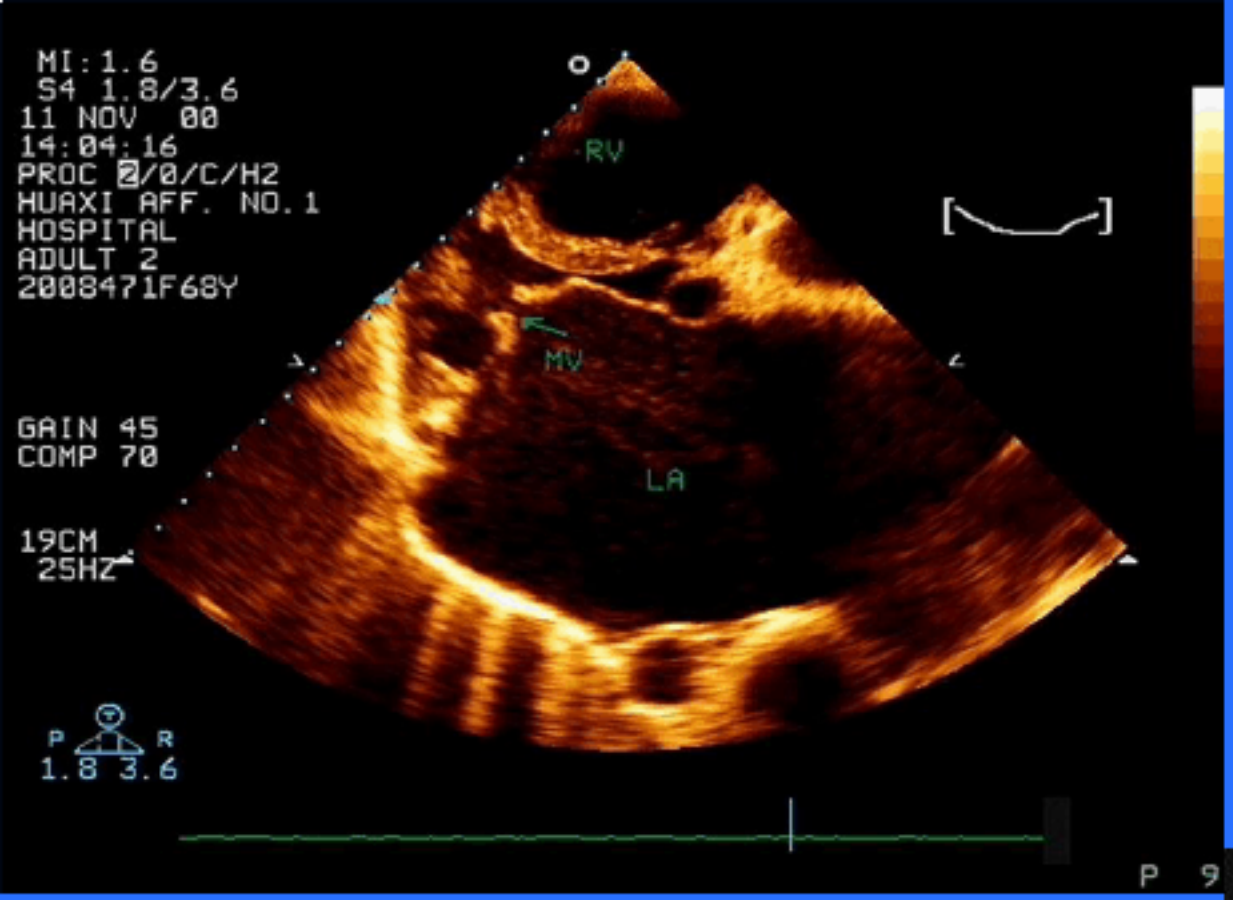

二尖瓣狭窄

① 左房、右室增大

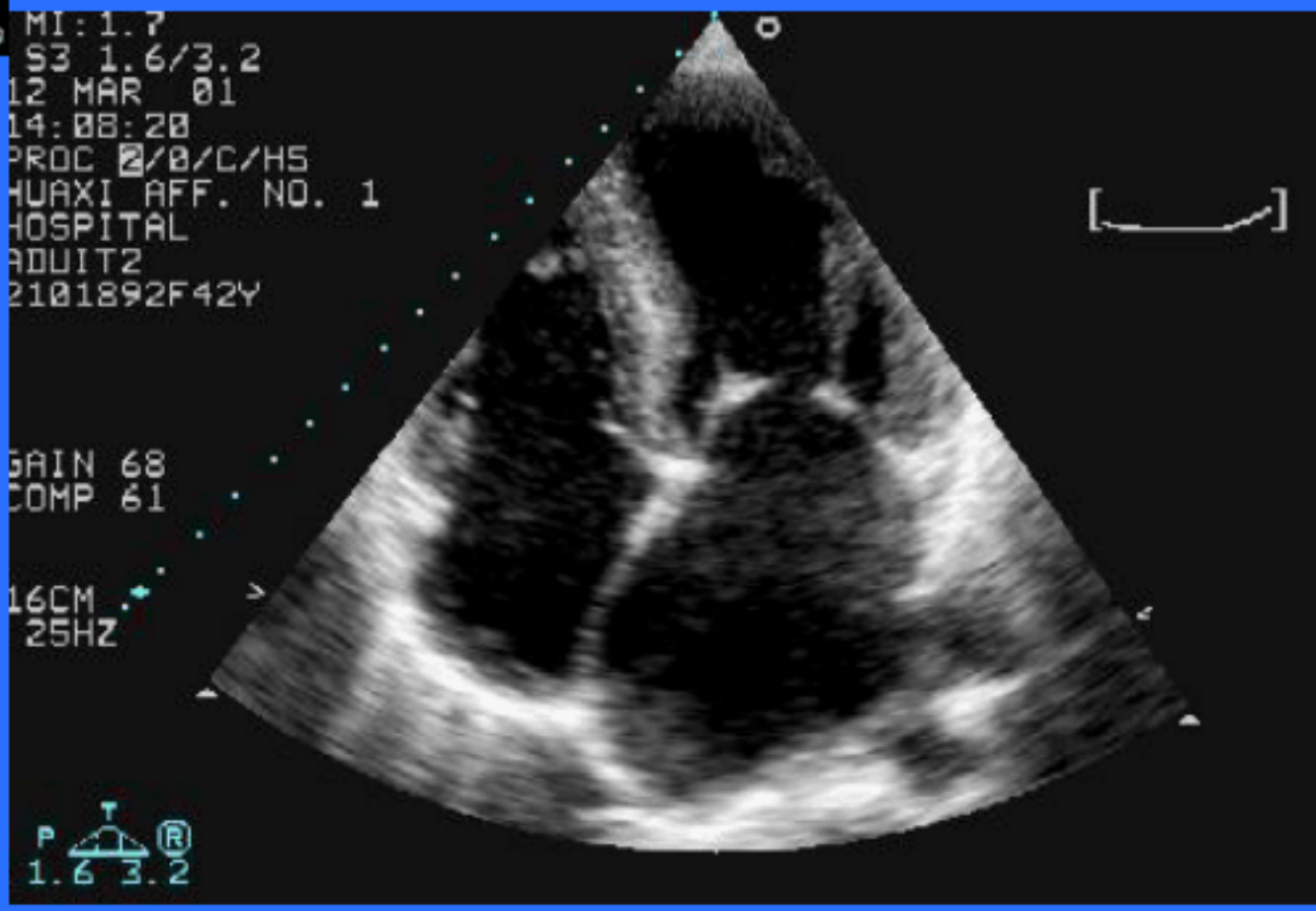

二尖瓣狭窄

② 二尖瓣增厚、粘连、瓣口面积减小

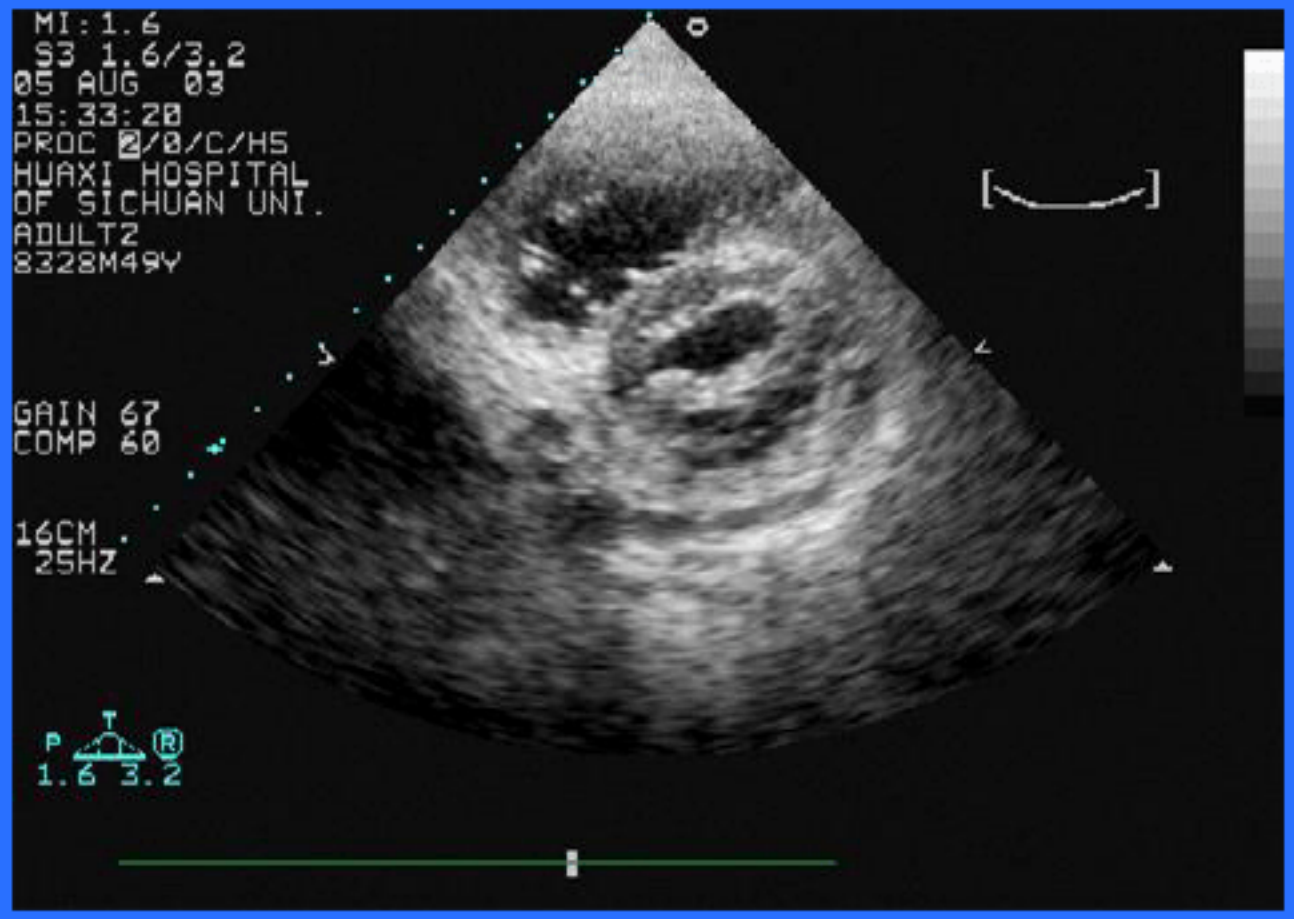

二尖瓣狭窄

② 二尖瓣增厚、粘连、瓣口面积减小

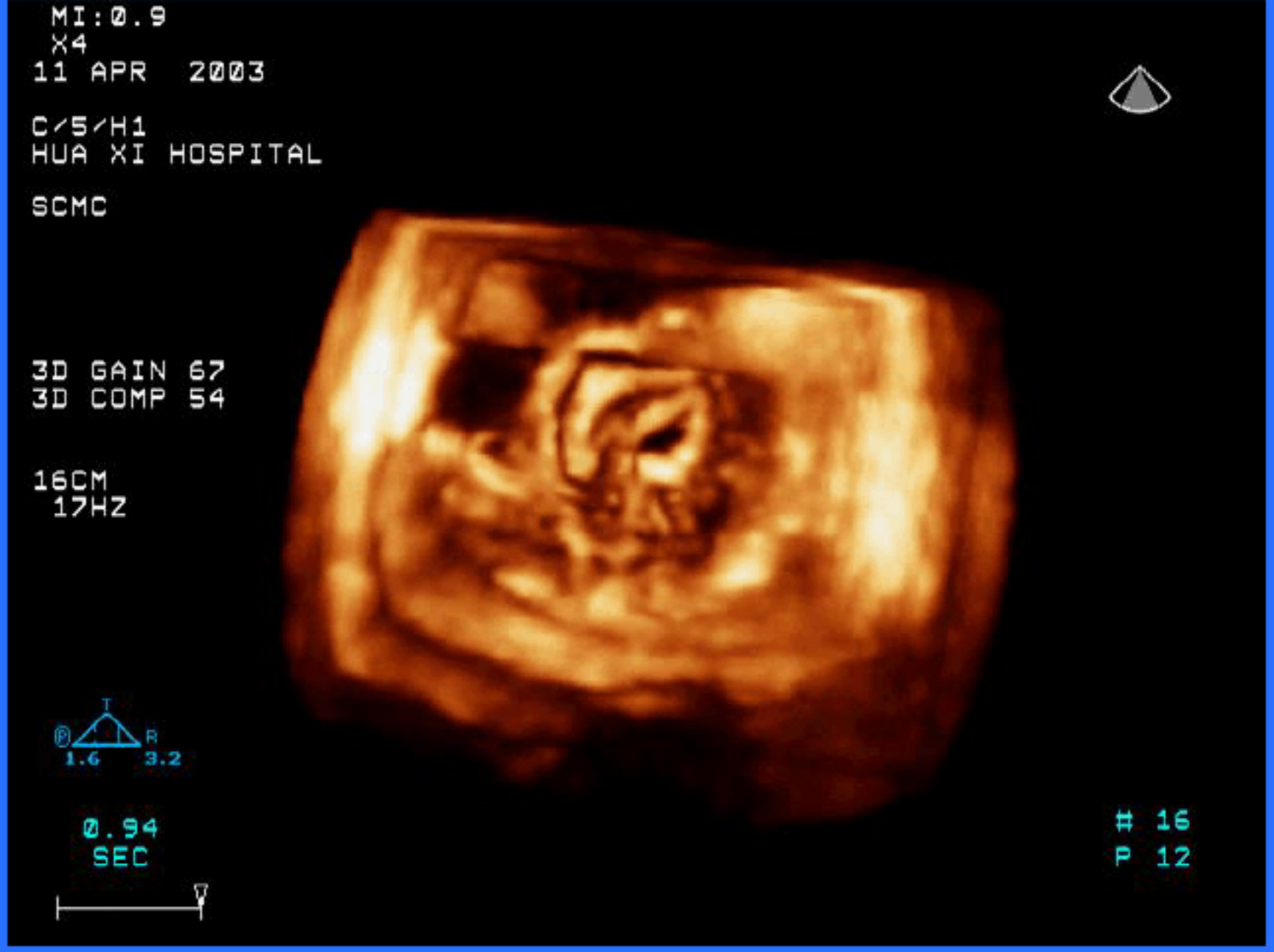

二尖瓣狭窄(实时三维超声)

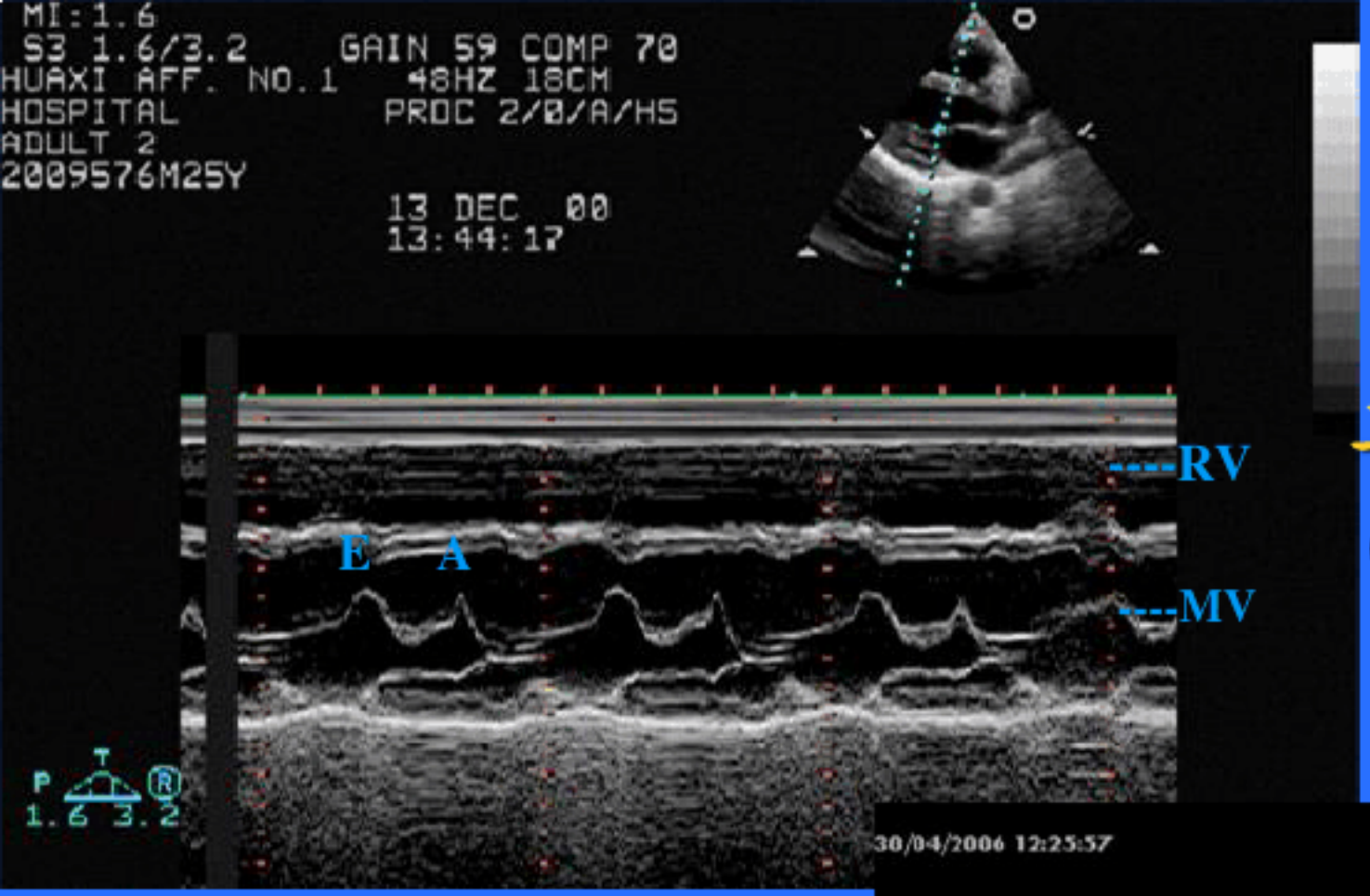

二尖瓣狭窄

③ 二尖瓣前后叶同向运动（城垛样曲线）

正常二尖瓣曲线

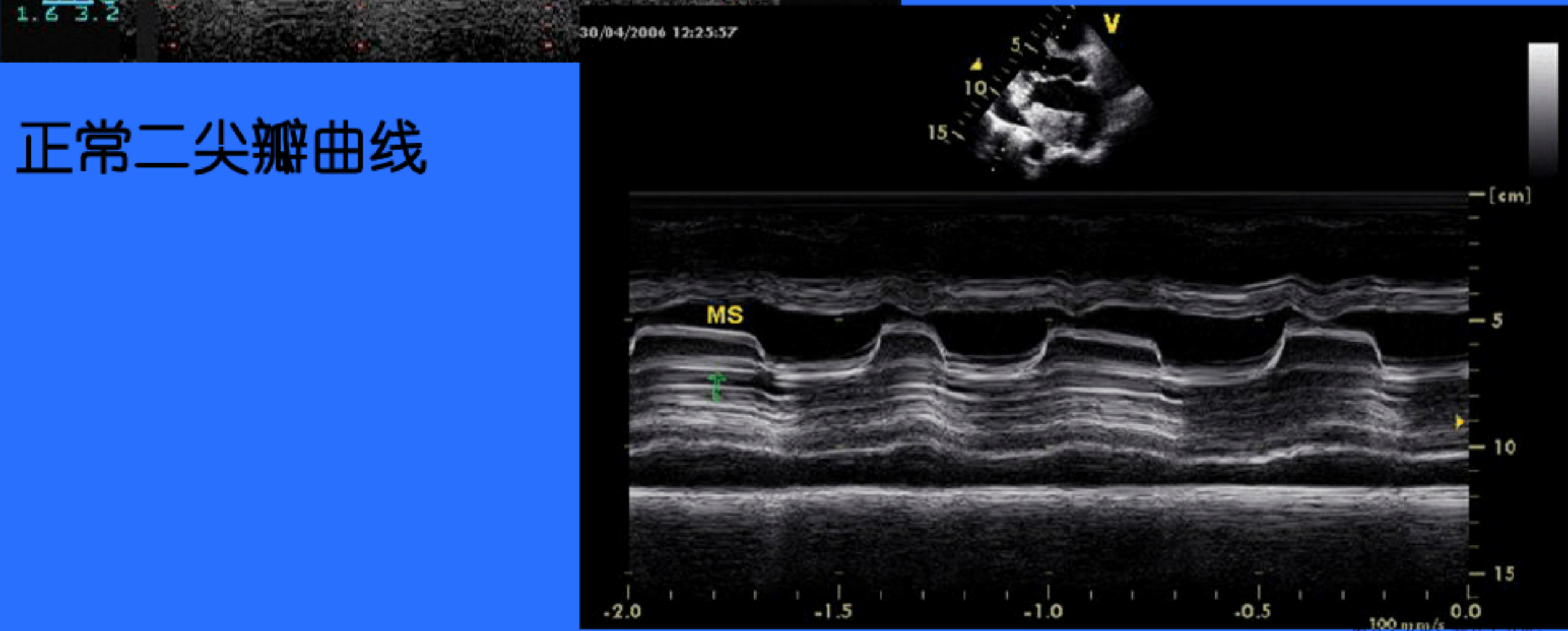

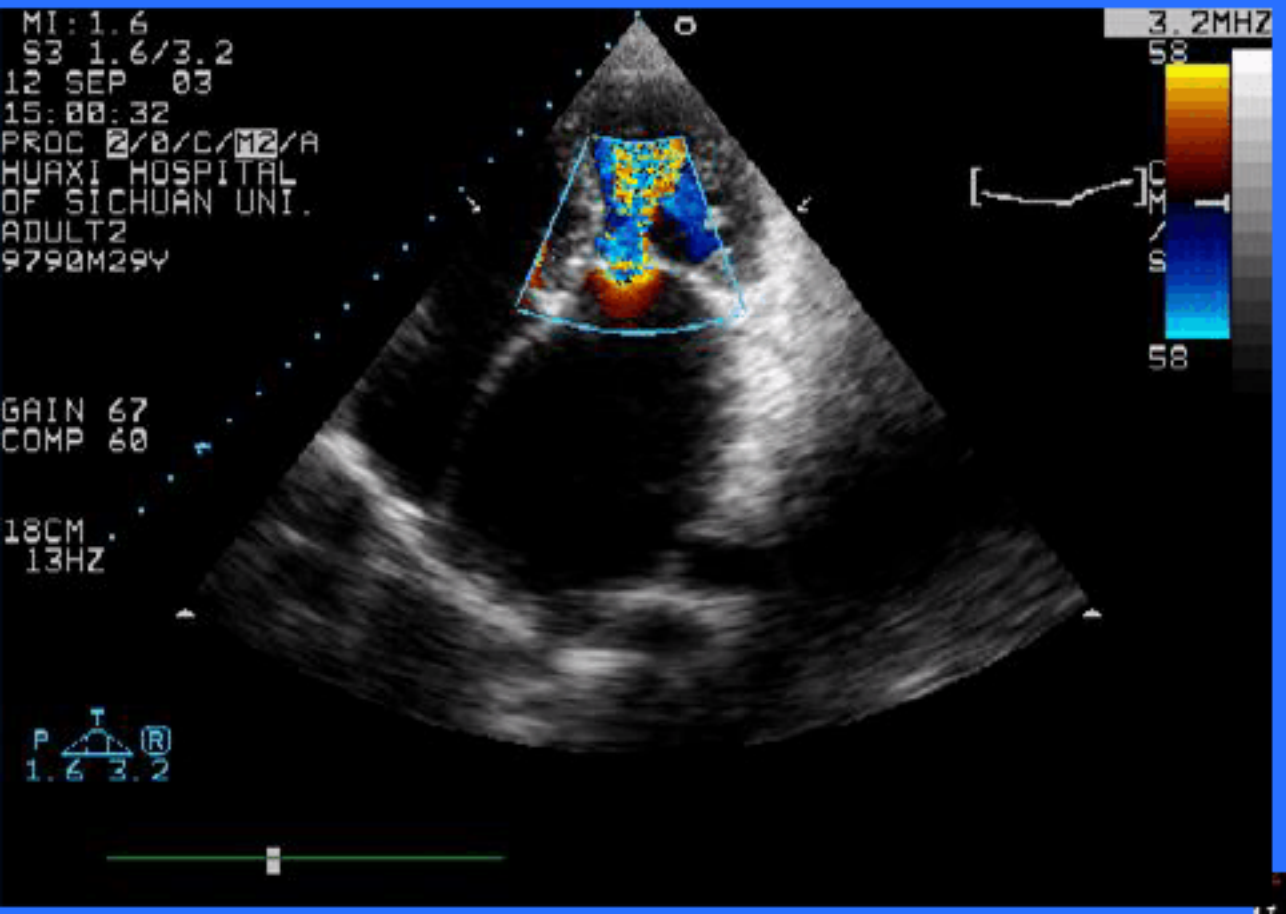

二尖瓣狭窄

－前向花色血流

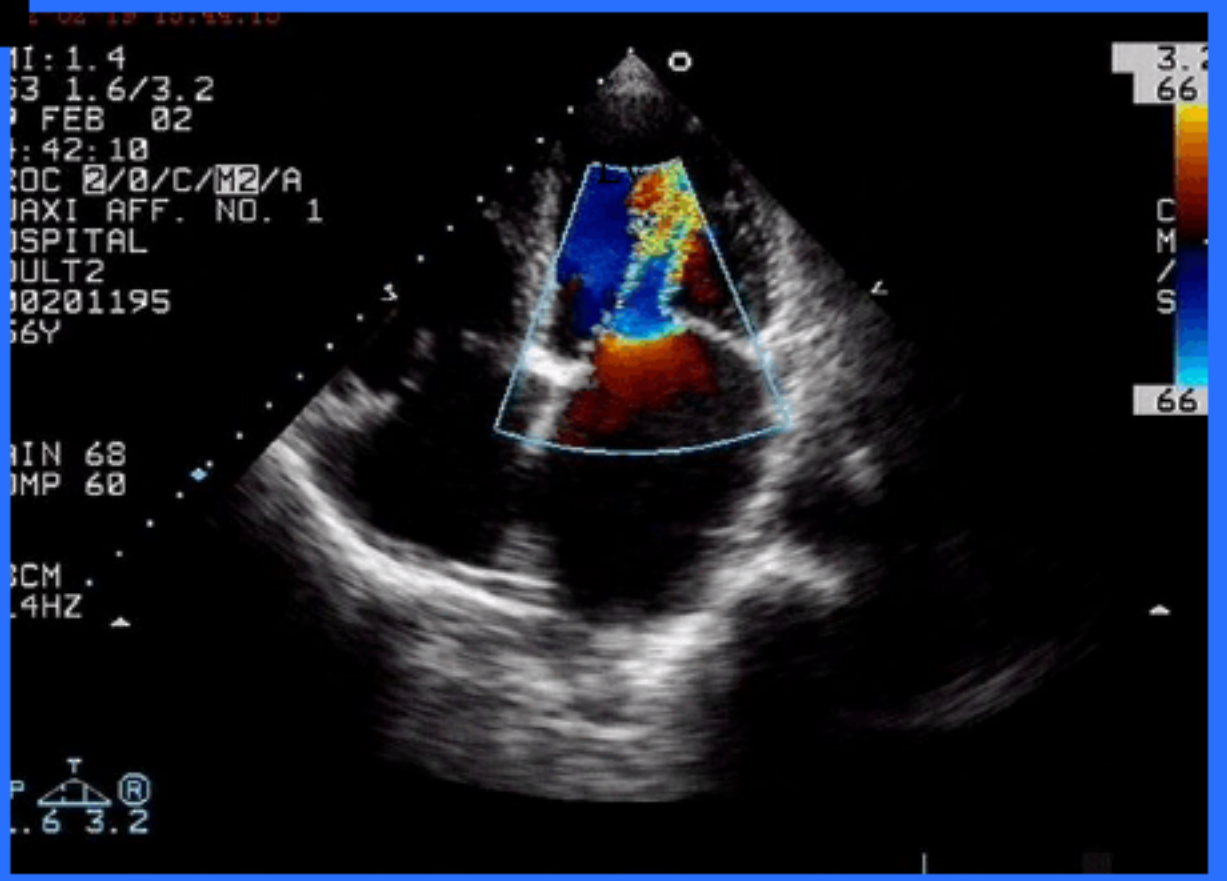

④舒张期二尖瓣口血流加速呈花色

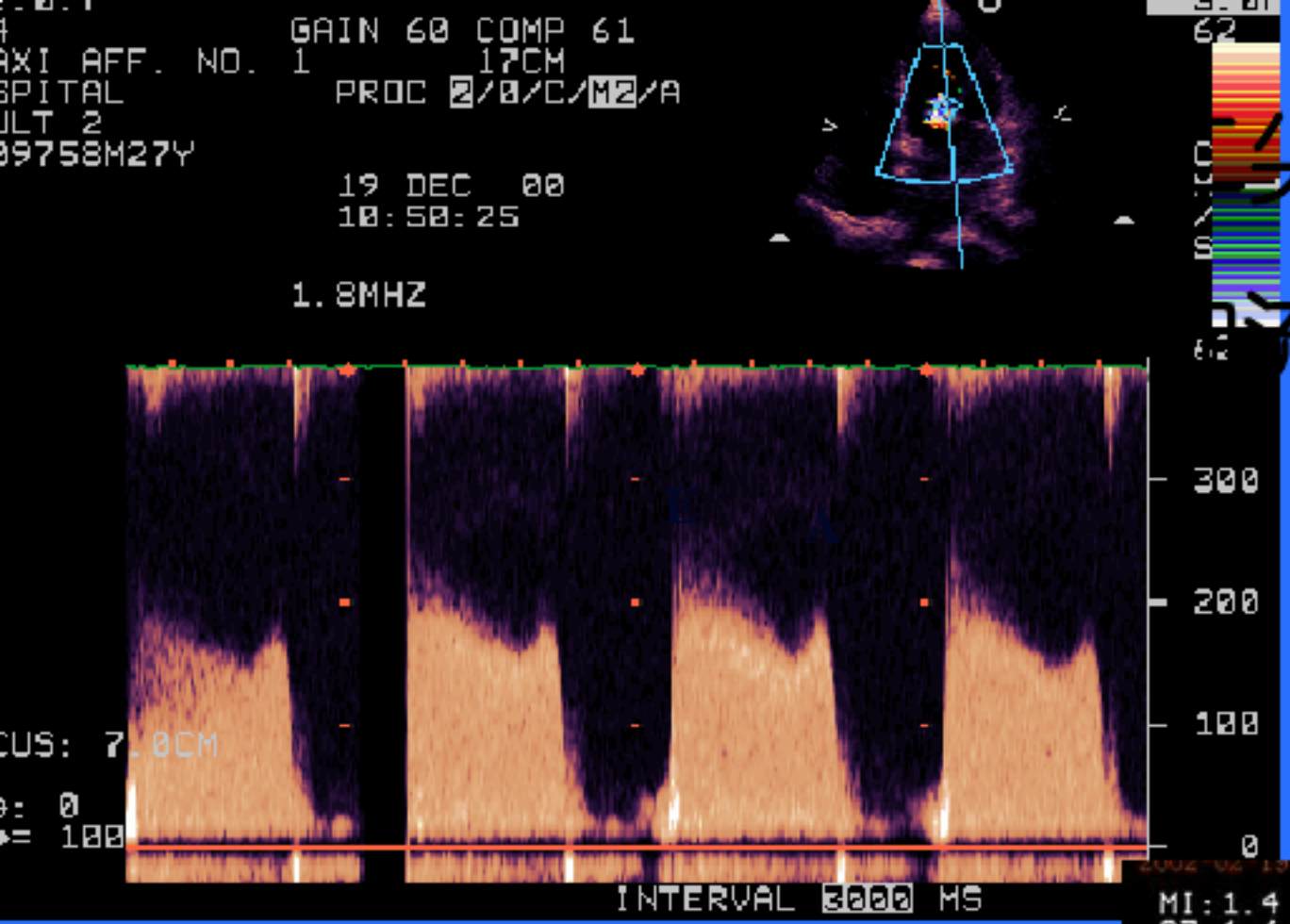

二尖瓣狭窄

彩流频谱

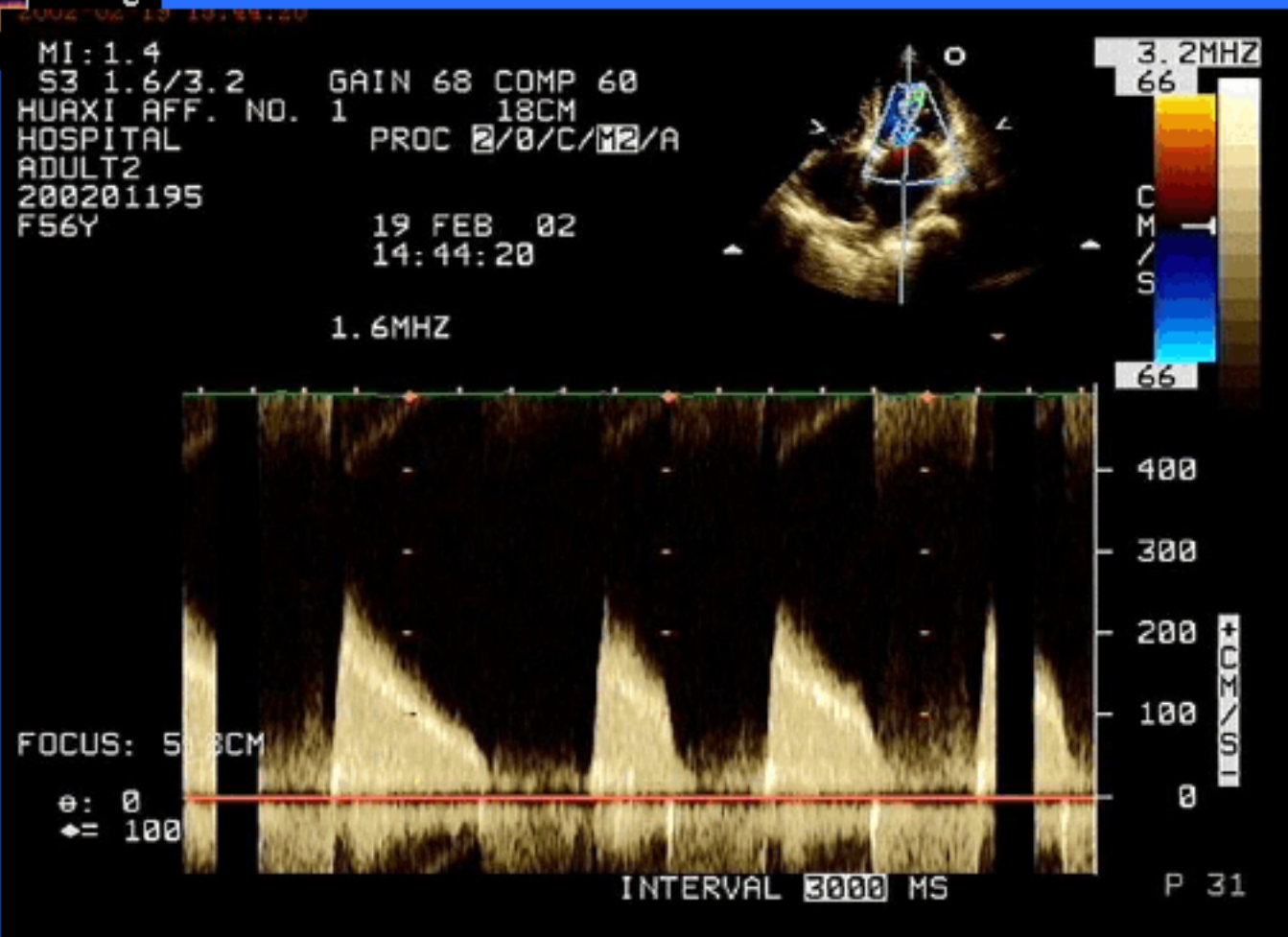

二狭伴房颤

血流频谱

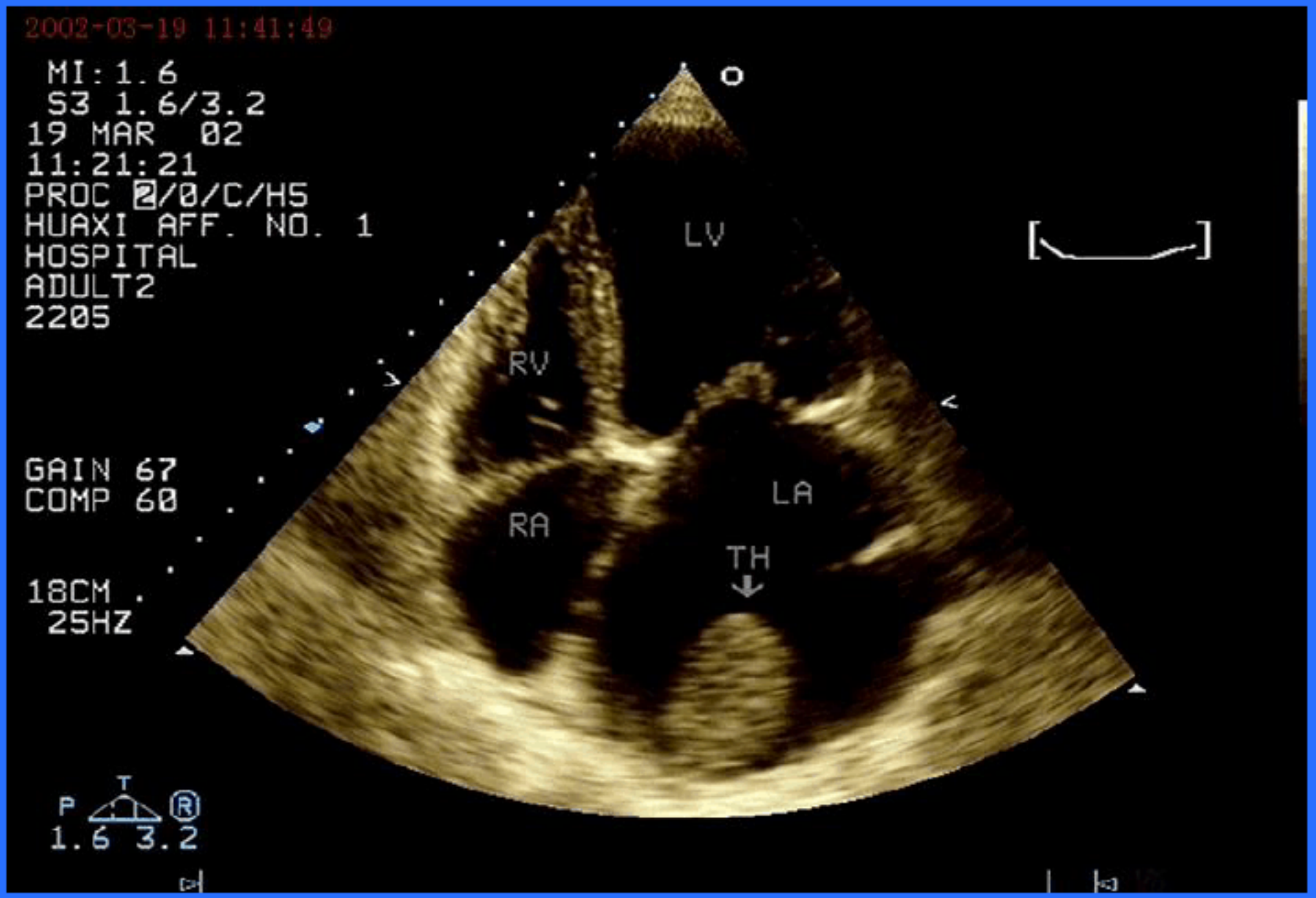

二尖瓣狭窄

⑤ 左房、左心耳血栓

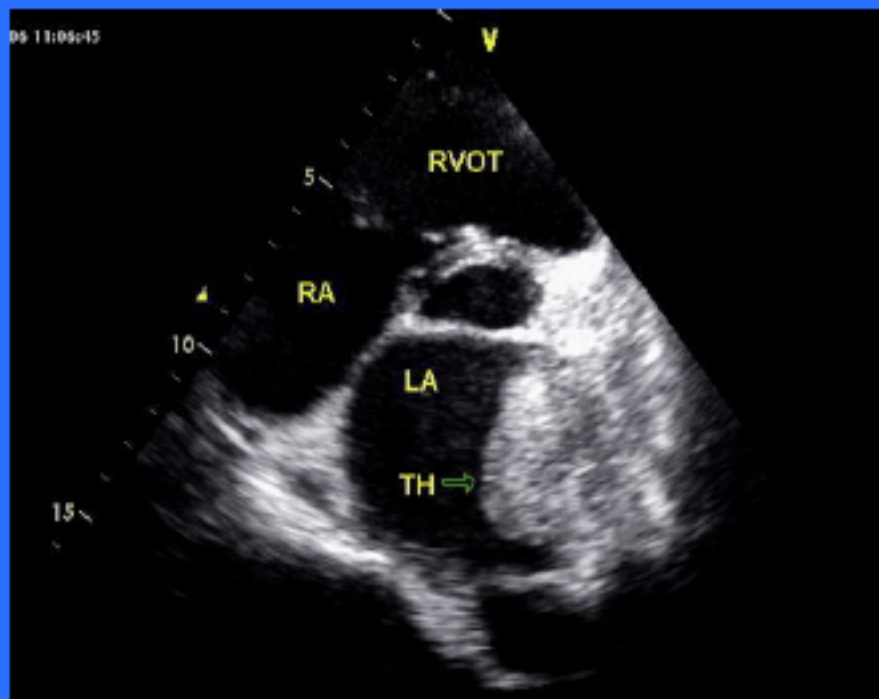
RVOT
RA
LA
TH
5
10
15

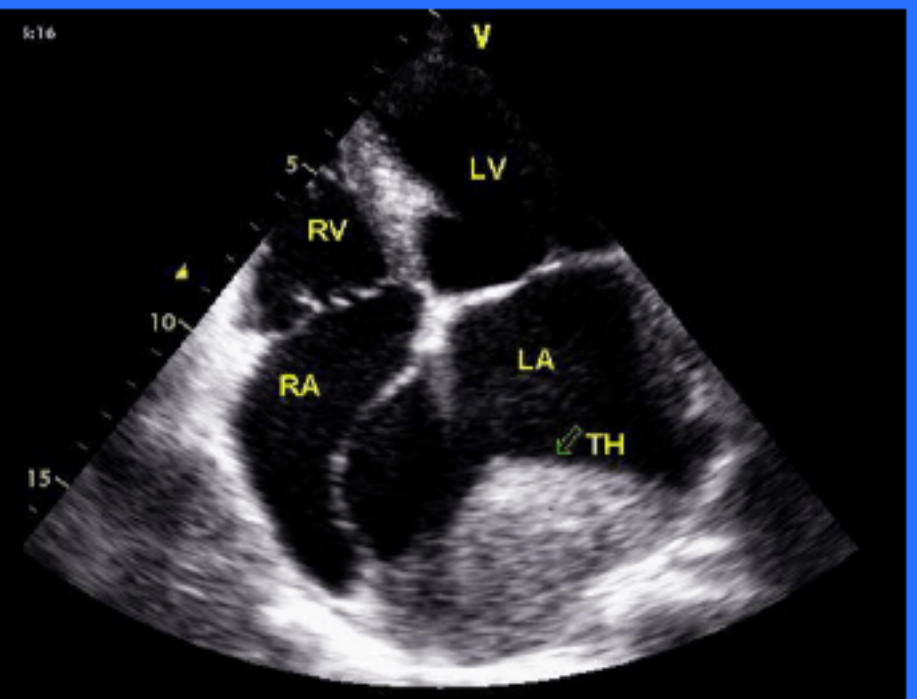
LV
RV
RA
LA
TH
5
10
15

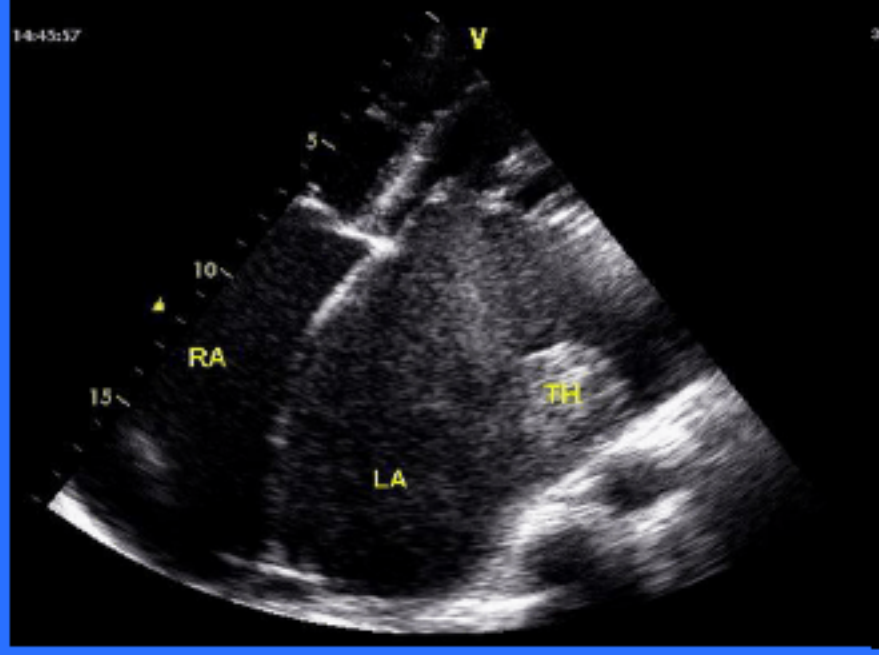
RA
LA
TH
5
10
15


5
10
15

2. 二尖瓣关闭不全

◆ 二尖瓣膜增厚、僵硬、缩短→瓣叶对合不良，出现裂隙（≥2mm才能检出），腱索、乳头肌粘连、缩短→瓣叶不能完全闭合。

◆ M型与二维超声对其诊断无特异性，只是辅助诊断,CDFI是诊断MI的主要方法。

◆ 多普勒超声心动图：收缩期自二尖瓣口向左房侧出现以蓝色为主的花彩血流束

据彩色返流束长度及面积对MI进行半定量分析

	返流束长度(cm)	返流束面积（cm^2）
轻度	返流在二尖瓣附近（＜1.5）	＜4
中度	返流达左房中部（1.5-2.9）	4—8
重度	返流达左房顶（＞3.0）	＞8

- 左房、左室增大

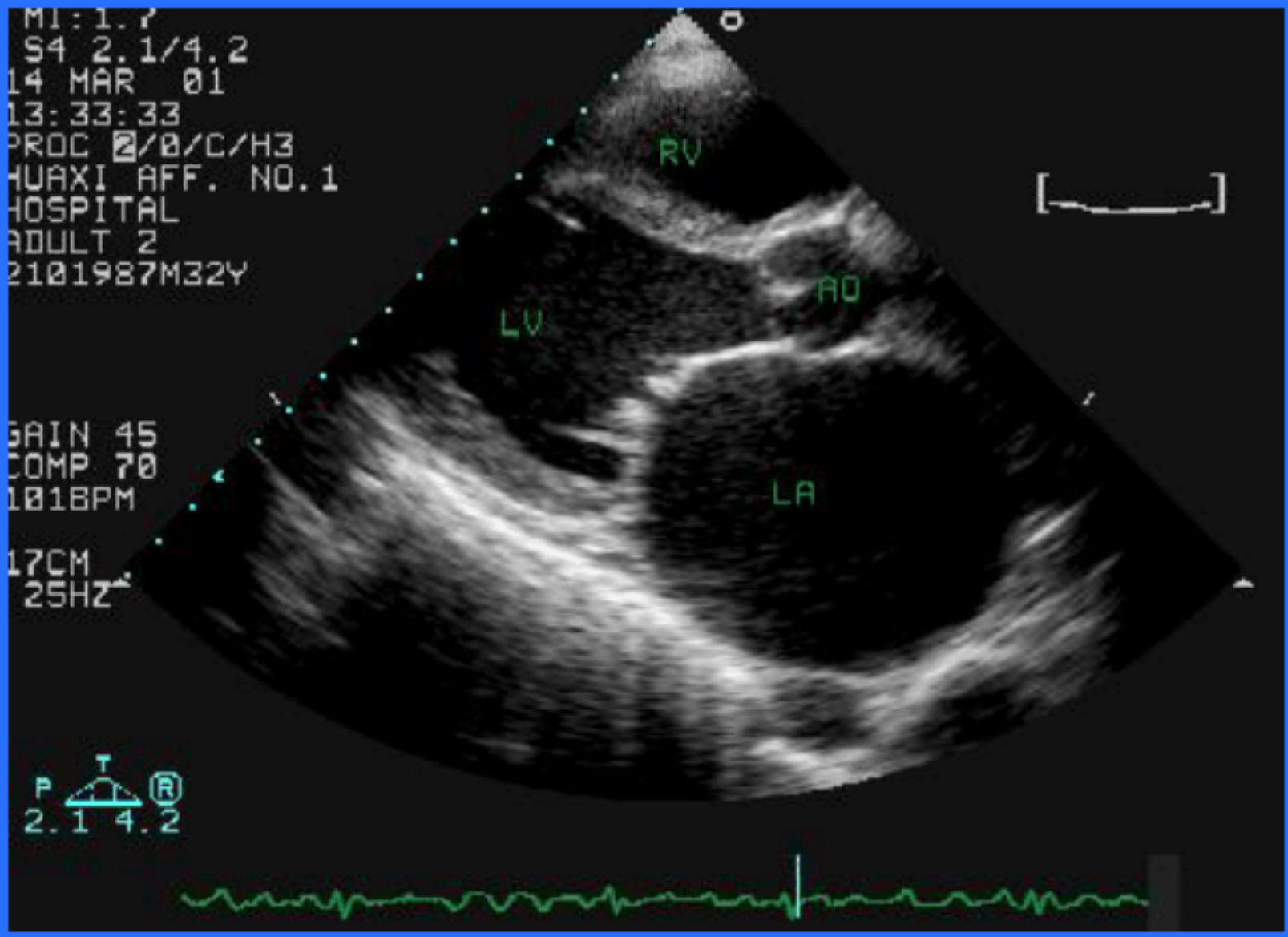

二尖瓣关闭不全

① 左房、左室增大
② 二尖瓣关闭裂隙

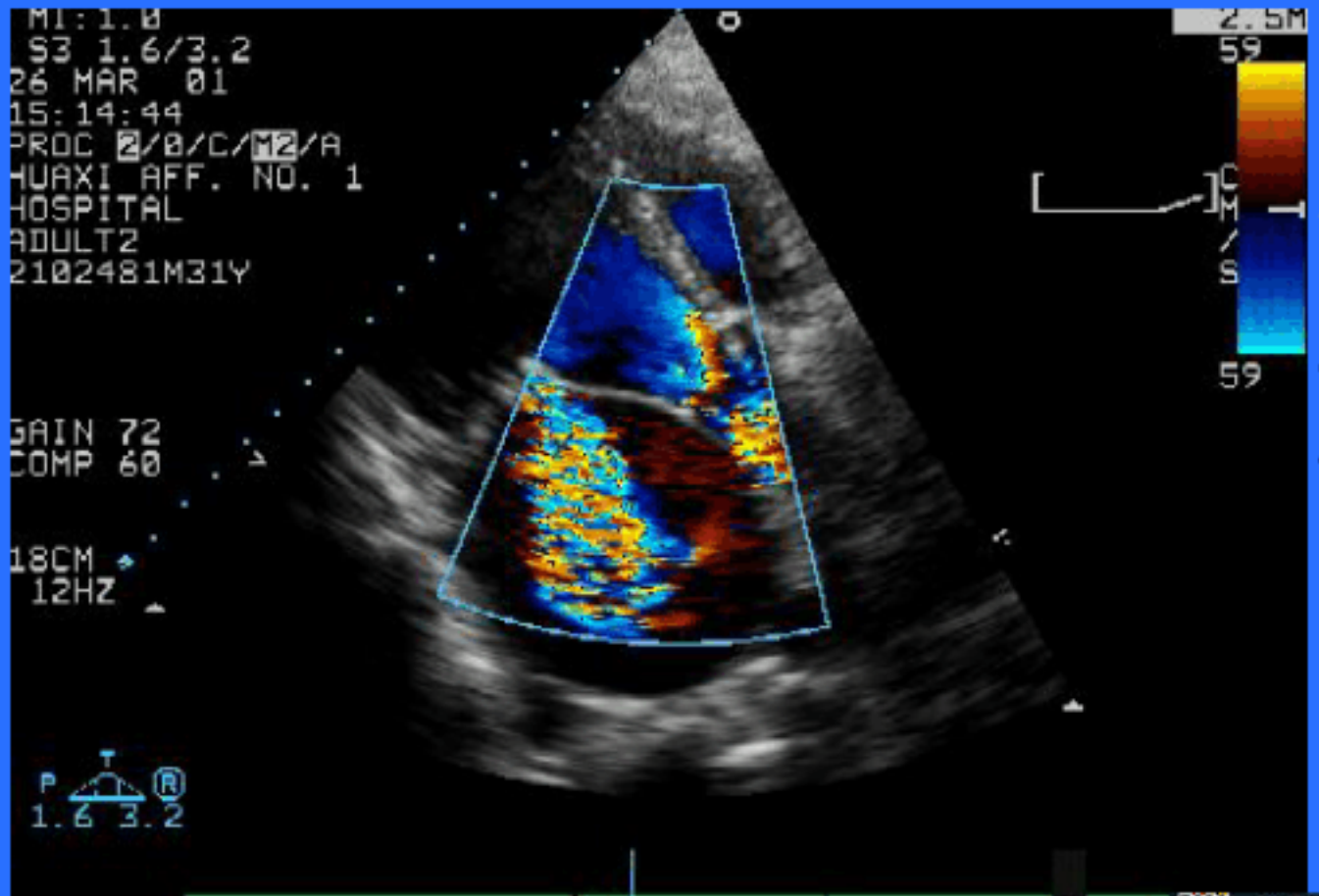

二尖瓣返流

③ 收缩期二尖瓣上蓝色为主返流血流

二尖瓣返流

④ CW：收缩期负向血流频谱

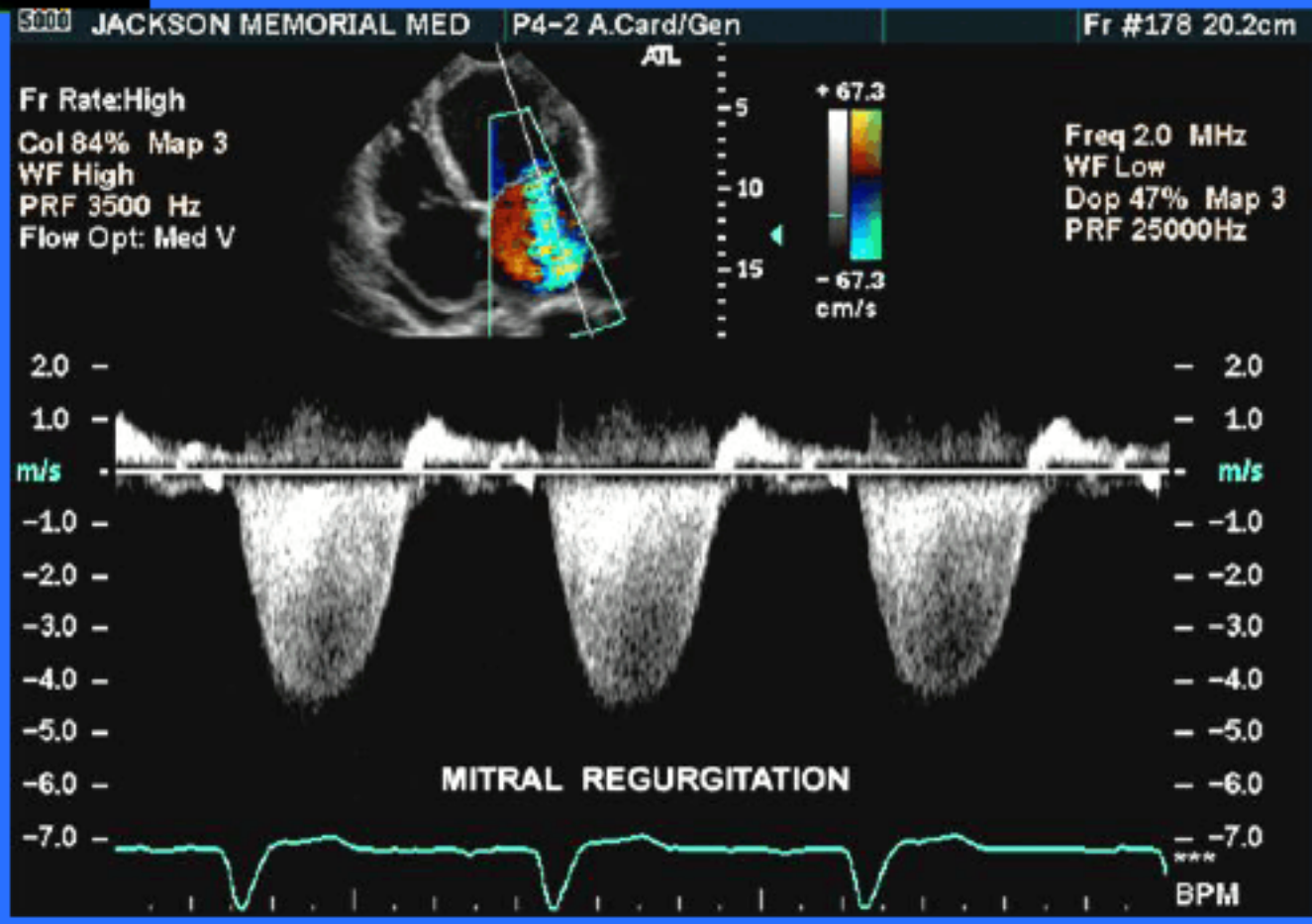

3. 主动脉瓣狭窄

- 主动脉瓣增厚、回声增强、钙化，瓣交界粘连，瓣口面积减小
- 左室壁对称性增厚
- 主动脉瓣口收缩期蓝色为主细窄血流束
- CW：收缩期峰值血流速＞2m/s

- 主动脉瓣狭窄程度的判断

狭窄程度	平均压差 (mmHg)	峰值血流速度 (m／s)
轻度	10-25	＜ 3.5
中度	25-50	3.5-4.4
重度	＞ 50	＞ 4.5

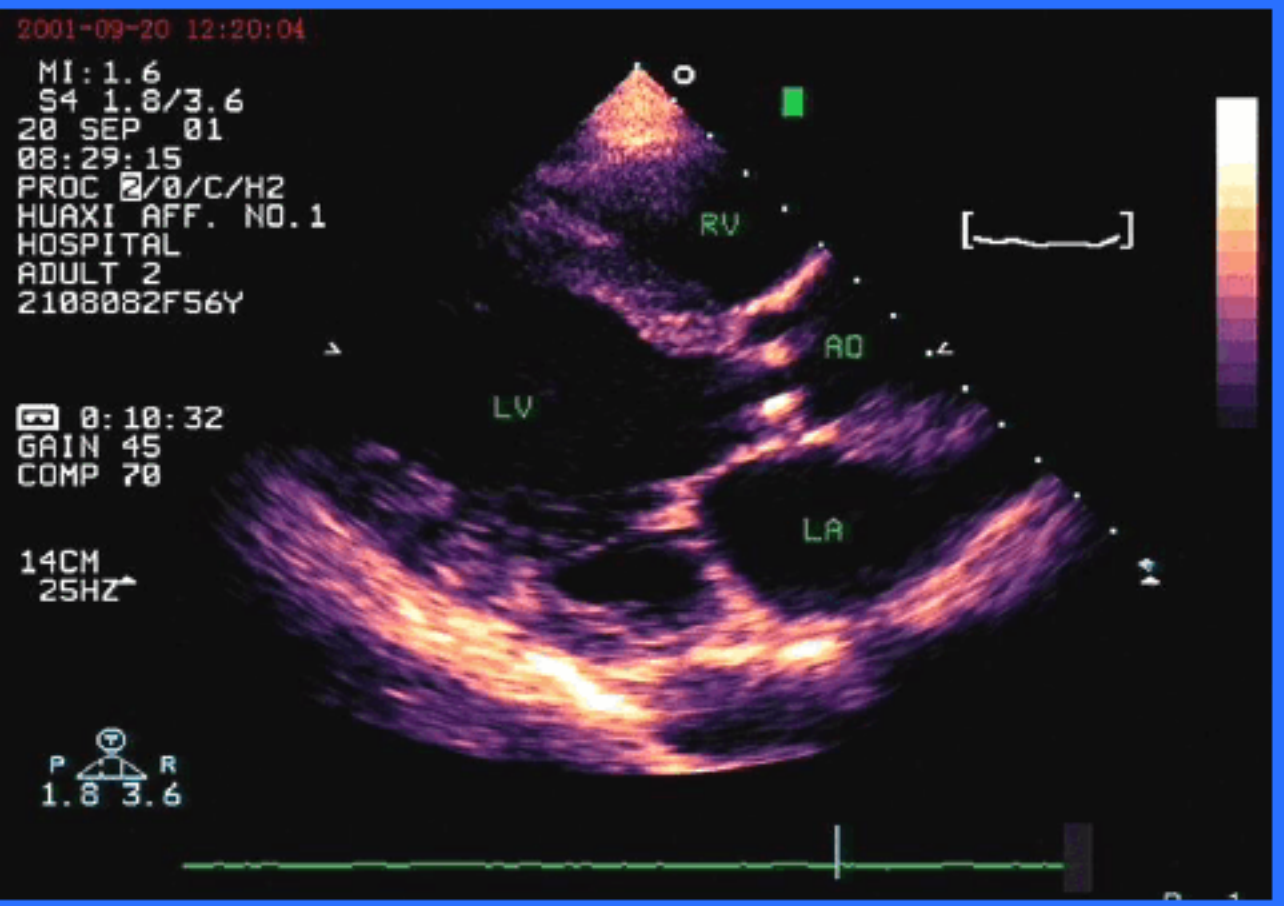

瓣交界粘连，瓣口面积减小

主动脉瓣狭窄

主动脉瓣增厚、回声增强、钙化

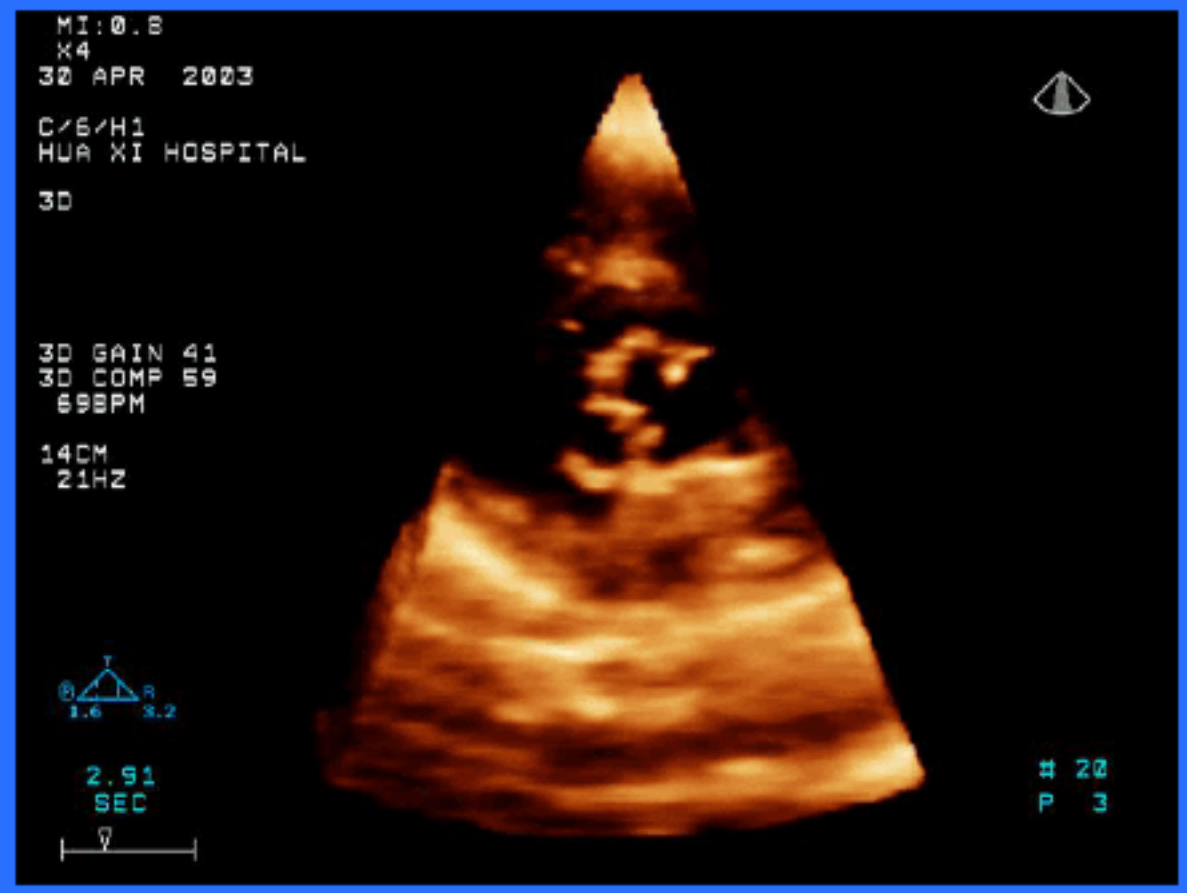

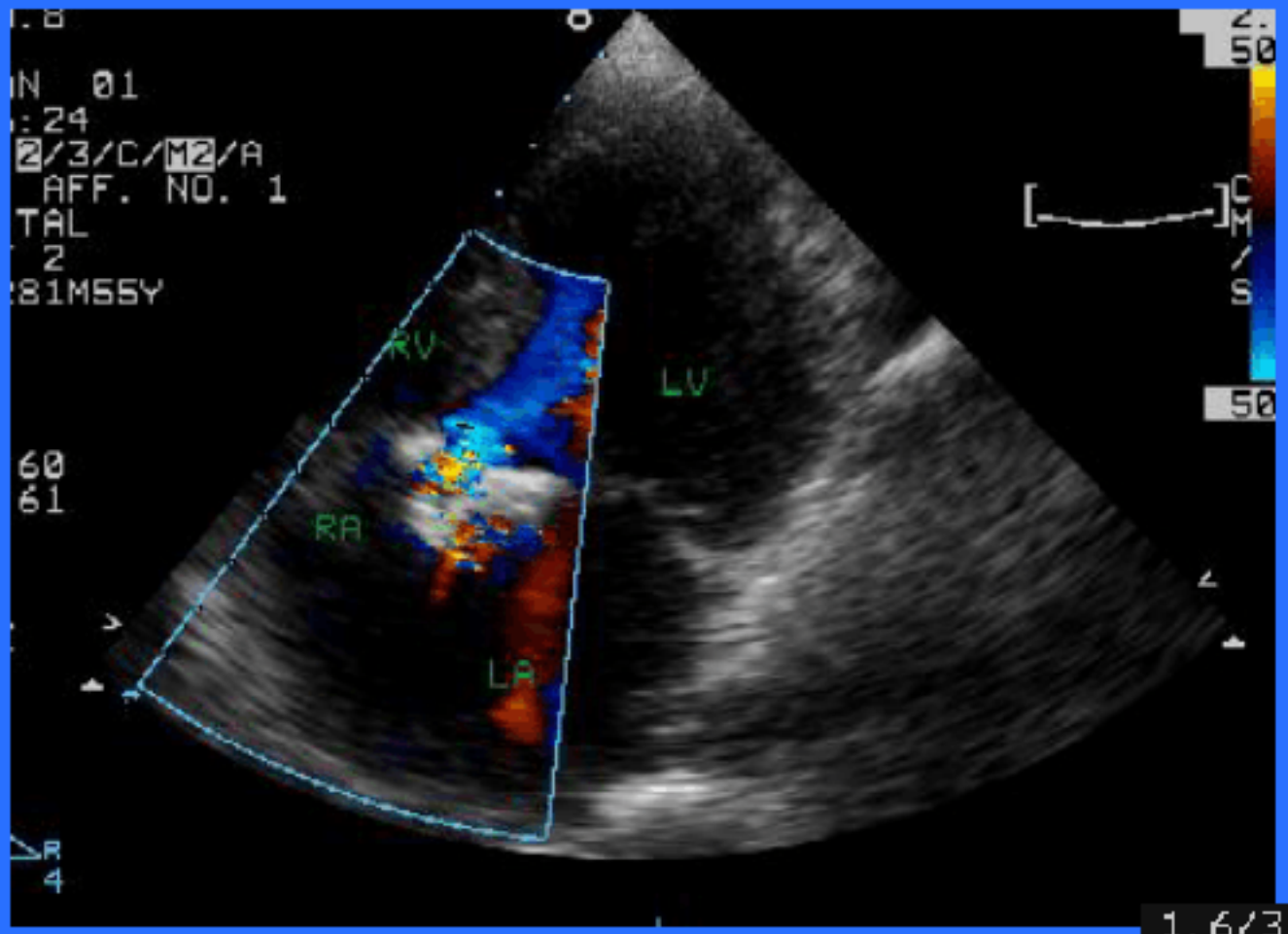

主动脉瓣狭窄

CW：收缩期峰值血流速＞2m/s

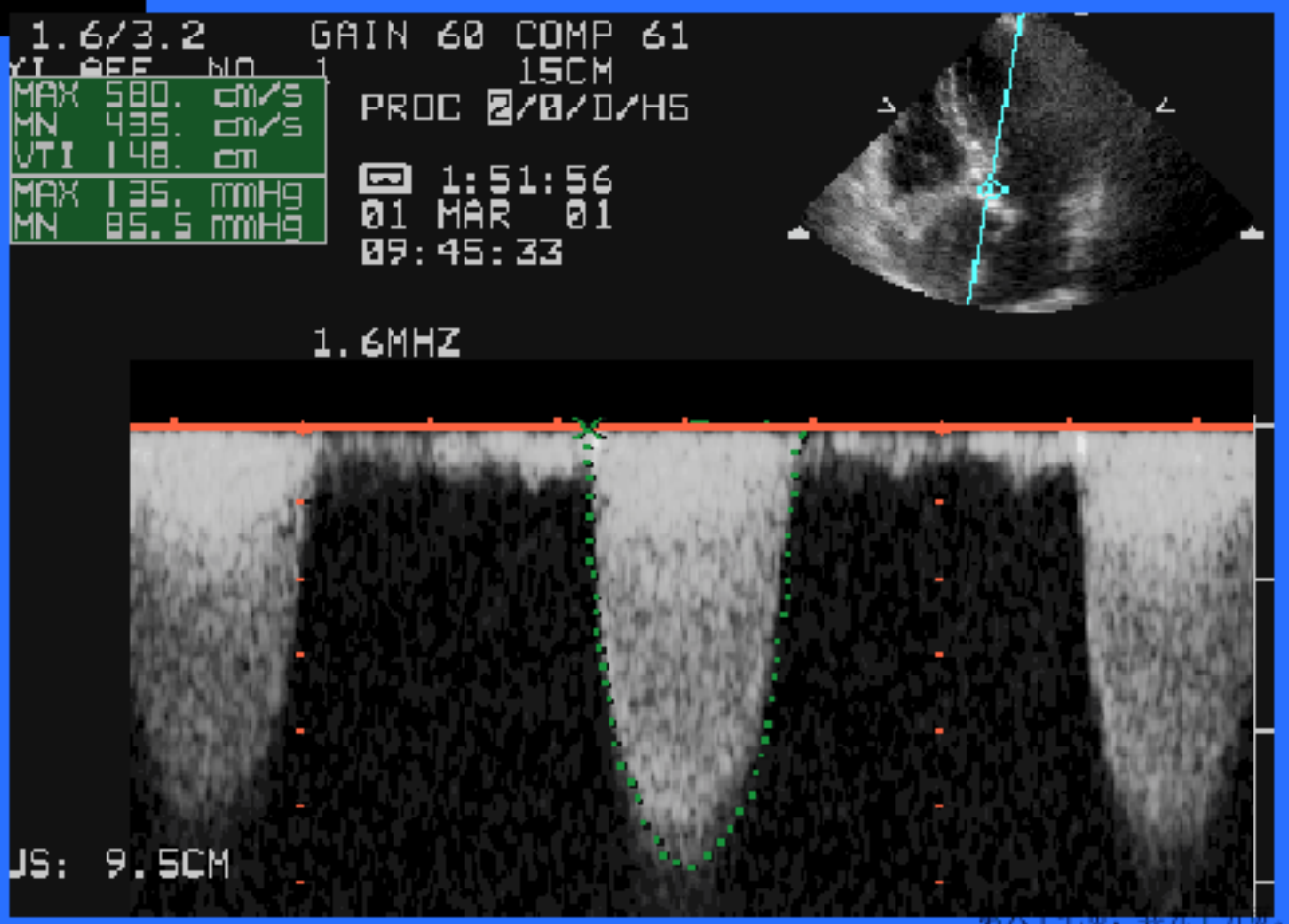

主动脉瓣狭窄

主动脉瓣口收缩期蓝色为主细窄血流束

4. 主动脉瓣关闭不全

主动脉瓣关闭裂隙，左房、左室增大

M型：主动脉瓣关闭线呈双线

CDFI：舒张期主动脉瓣下红色为主返流束

CW：舒张期正向湍流频谱

根据返流信号的范围大小判断返流量

- 轻度返流：返流信号不超过二尖瓣前叶瓣尖水平，反流束宽度＜3mm
- 中度返流：返流信号达乳头肌水平，反流束宽度3-6mm
- 重度返流：返流信号达心尖部，反流束宽度＞6mm

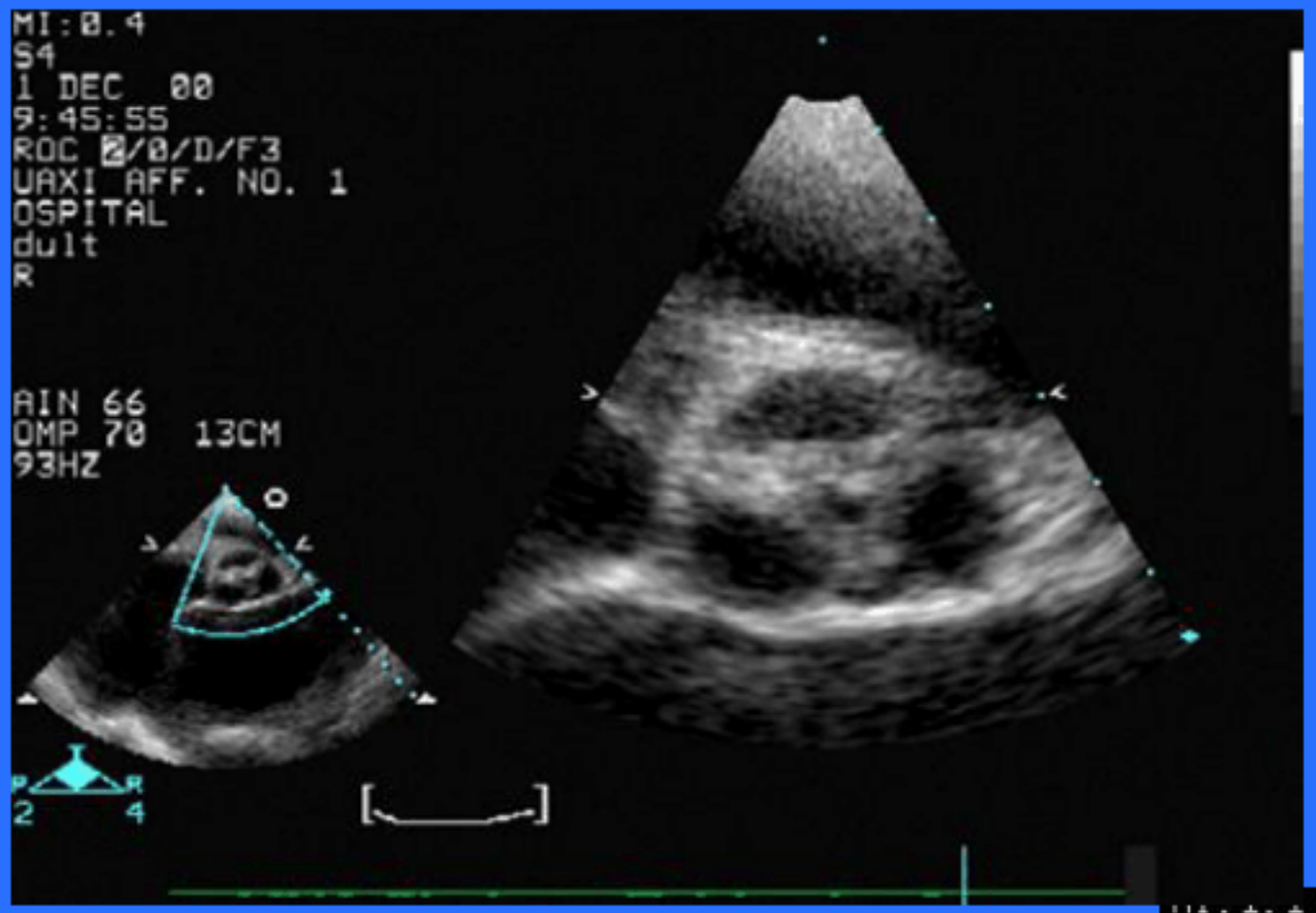
MI:0.4
S4
1 DEC 00
9:45:55
ROC 2/0/D/F3
UAXI AFF. NO. 1
OSPITAL
dult
R
AIN 66
OMP 70 13CM
93HZ
P R
2 4

主动脉瓣关闭不全

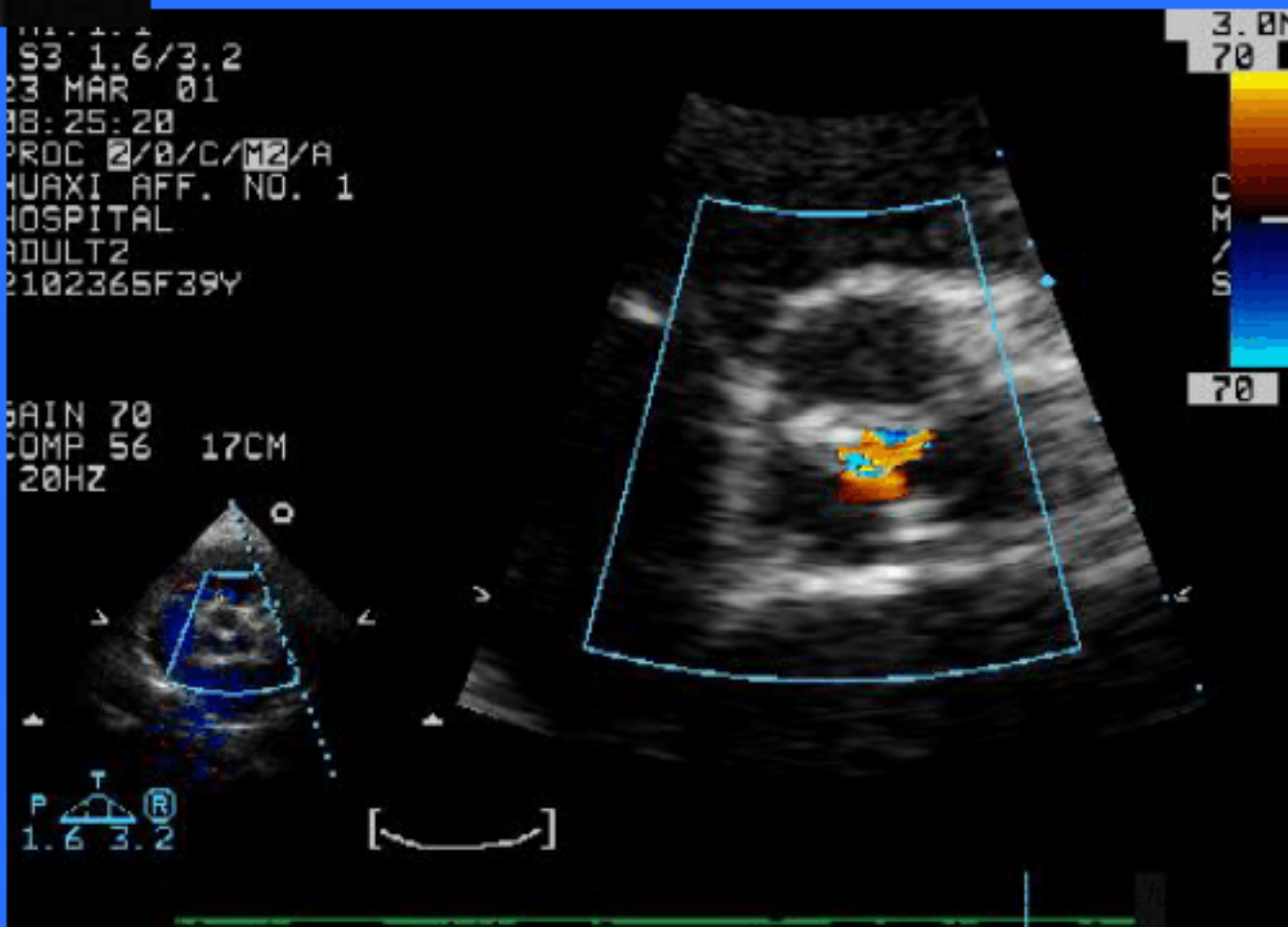
S3 1.6/3.2
23 MAR 01
08:25:20
PROC 2/0/C/M2/A
HUAXI AFF. NO. 1
HOSPITAL
ADULT2
2102365F39Y
3.0M
70
CM/S
70
GAIN 70
COMP 56 17CM
20HZ
P T R
1.6 3.2

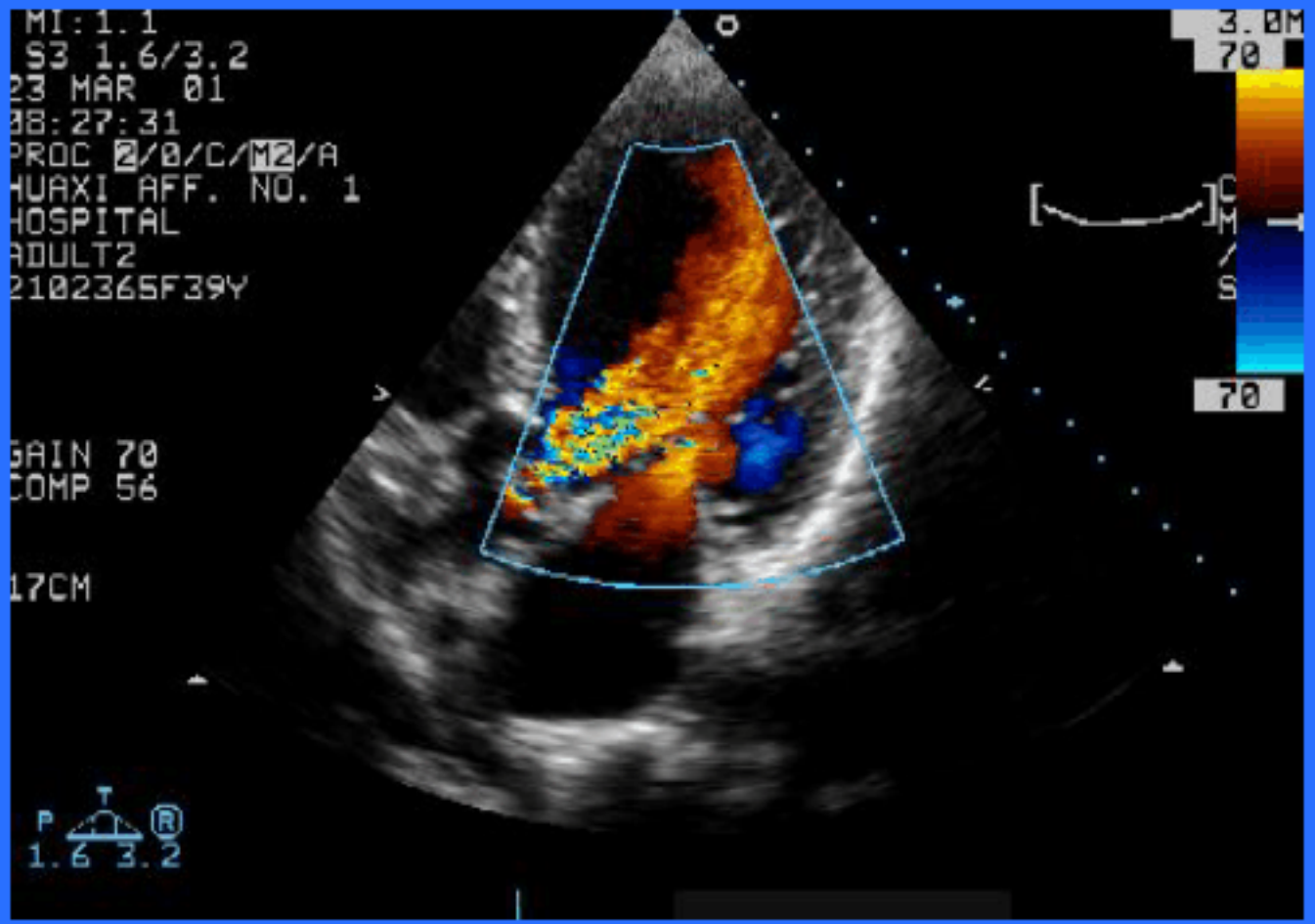

主动脉瓣反流CW：

舒张期正向湍流频谱

主动脉瓣反流

CDFI：

舒张期主动脉瓣下红色

为主返流束

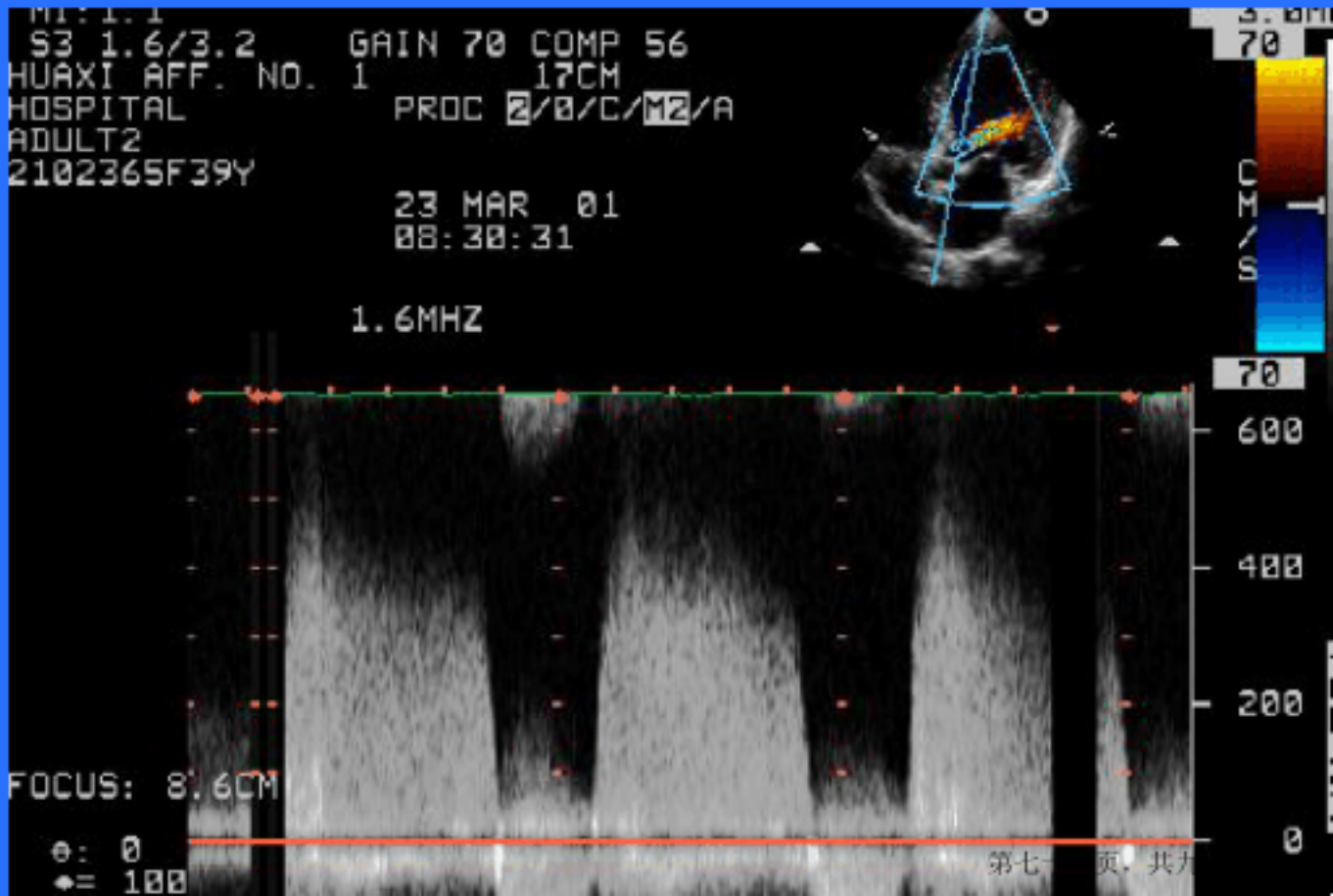

5. 联合瓣膜损害

即上述征象的不同组合，但由于互相影响，与单一瓣膜病变的表现有所不同

（三）先天性心脏病

- 房间隔缺损
- 法乐氏四联症（TOF）

1．房间隔缺损（ASD）

形成机理：

第二房间隔发育异常或第一房间隔过度吸收

病理生理：

L→R分流，右房、室血流量增加

临床表现：

L2-3收缩期杂音，P2亢进，S2固定分裂。

ECG表现：

不完全性或完全性右束支传导阻滞、右室肥厚

超声表现：

房间隔连续性中断

右房、右室增大

房水平双期左→右红色过隔血流

PW：以舒张期为主的双期正向分流频谱

声学造影：右房内负性造影区

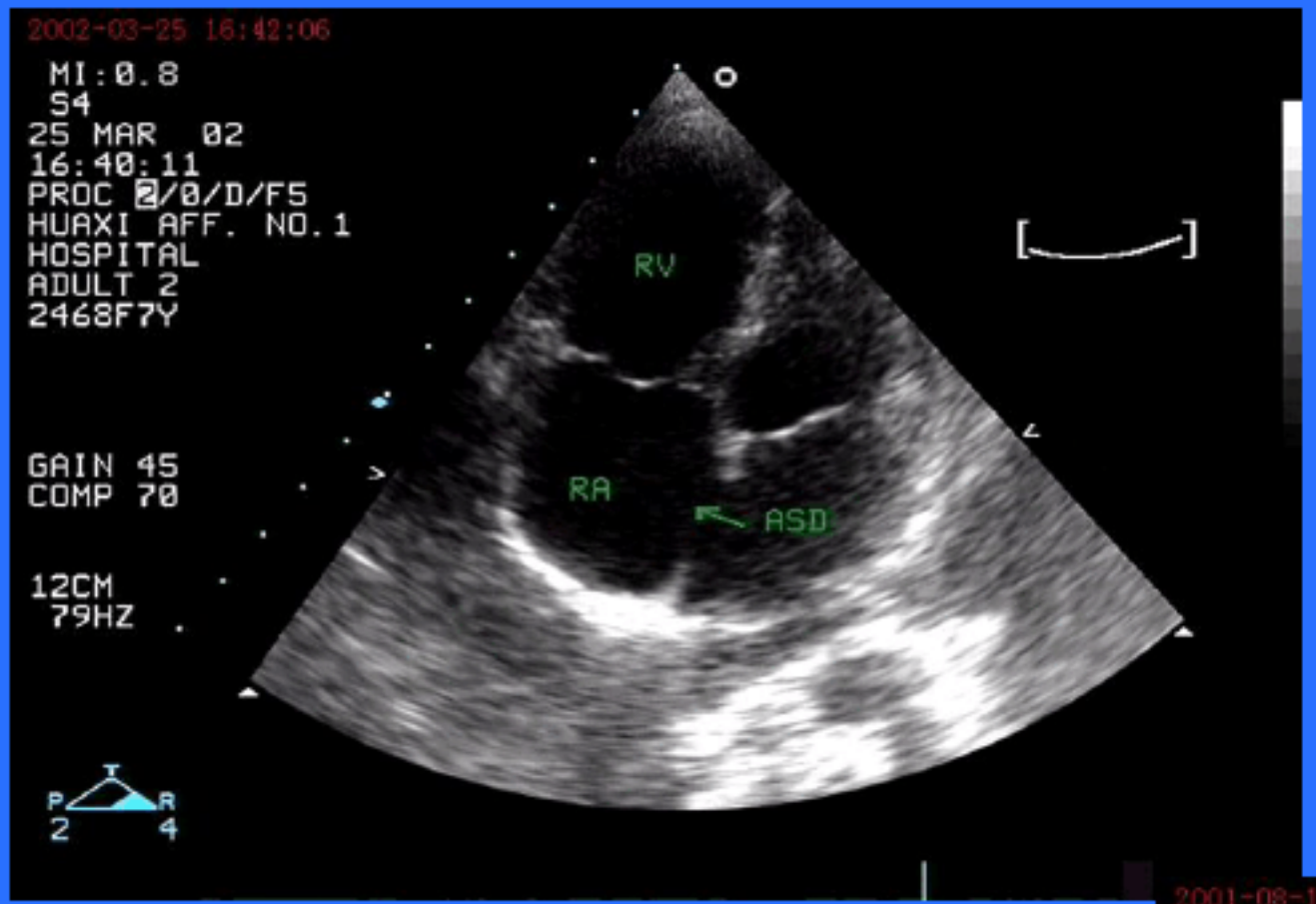
2002-03-25 16:42:06
MI:0.8
S4
25 MAR 02
16:40:11
PROC 2/0/D/F5
HUAXI AFF. NO.1
HOSPITAL
ADULT 2
2468F7Y
GAIN 45
COMP 70
12CM
79HZ
RV
RA
ASD
P
T
R
2
4

房间隔连续性中断

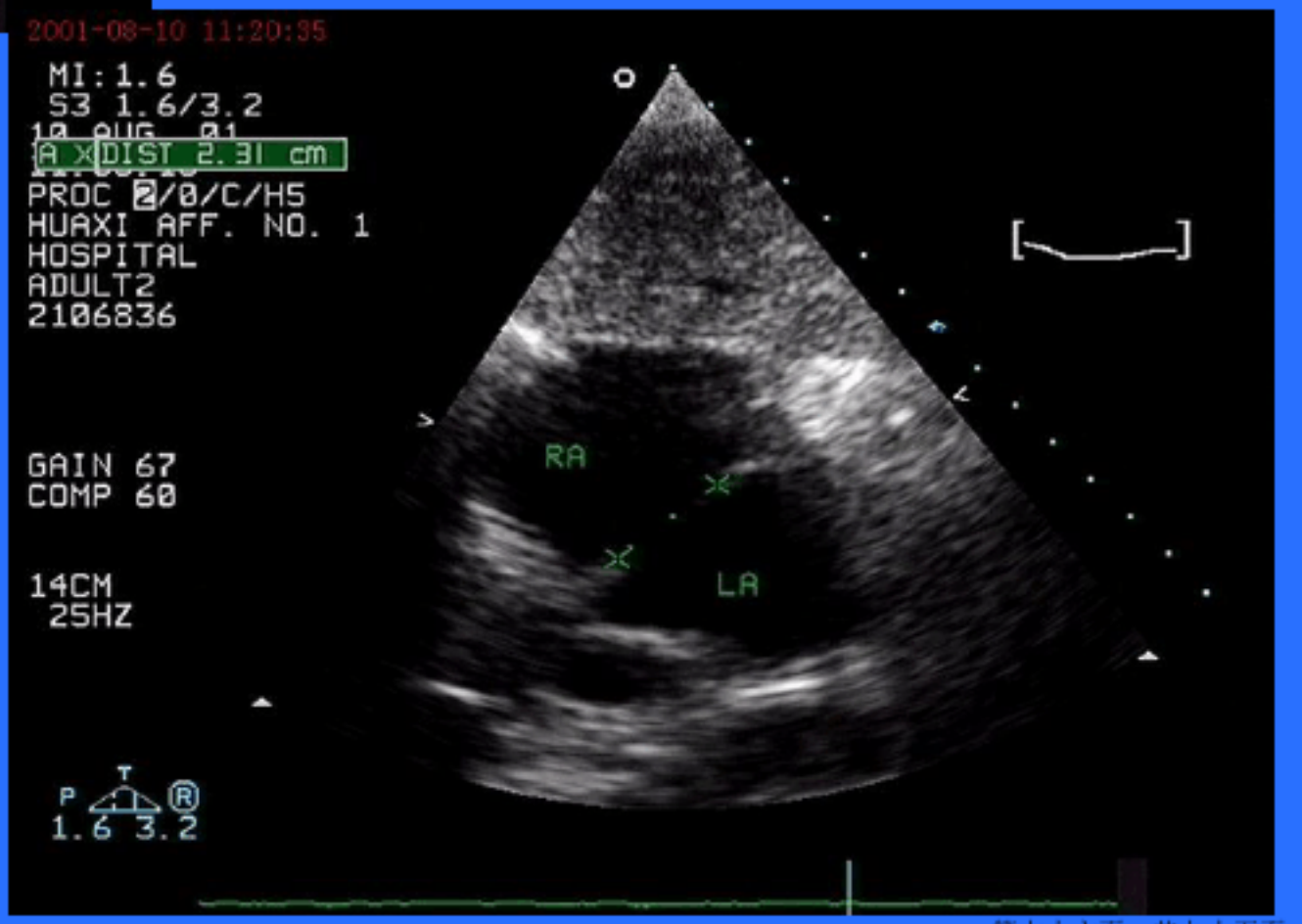
2001-08-10 11:20:35
MI:1.6
S3 1.6/3.2
A X DIST 2.31 cm
PROC 2/0/C/H5
HUAXI AFF. NO. 1
HOSPITAL
ADULT2
2106836
GAIN 67
COMP 60
14CM
25HZ
RA
LA
P
T
R
1.6 3.2

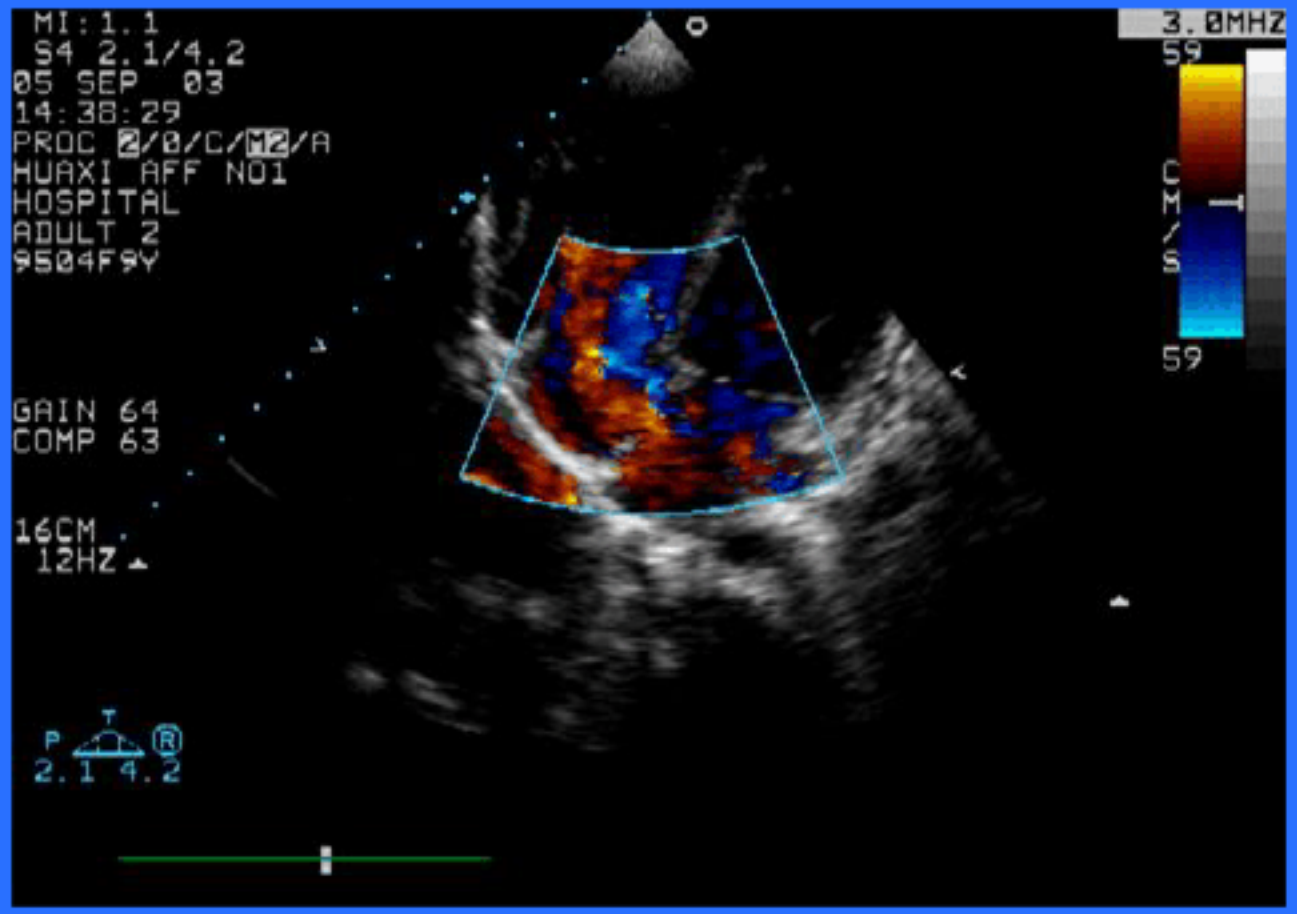
MI:1.1
S4 2.1/4.2
05 SEP 03
14:38:29
PROC 2/0/C/M2/A
HUAXI AFF NO1
HOSPITAL
ADULT 2
9504F9Y
GAIN 64
COMP 63
16CM
12HZ
3.0MHZ
59
CM/S
59
P
2.1 4.2

房水平左向右分流

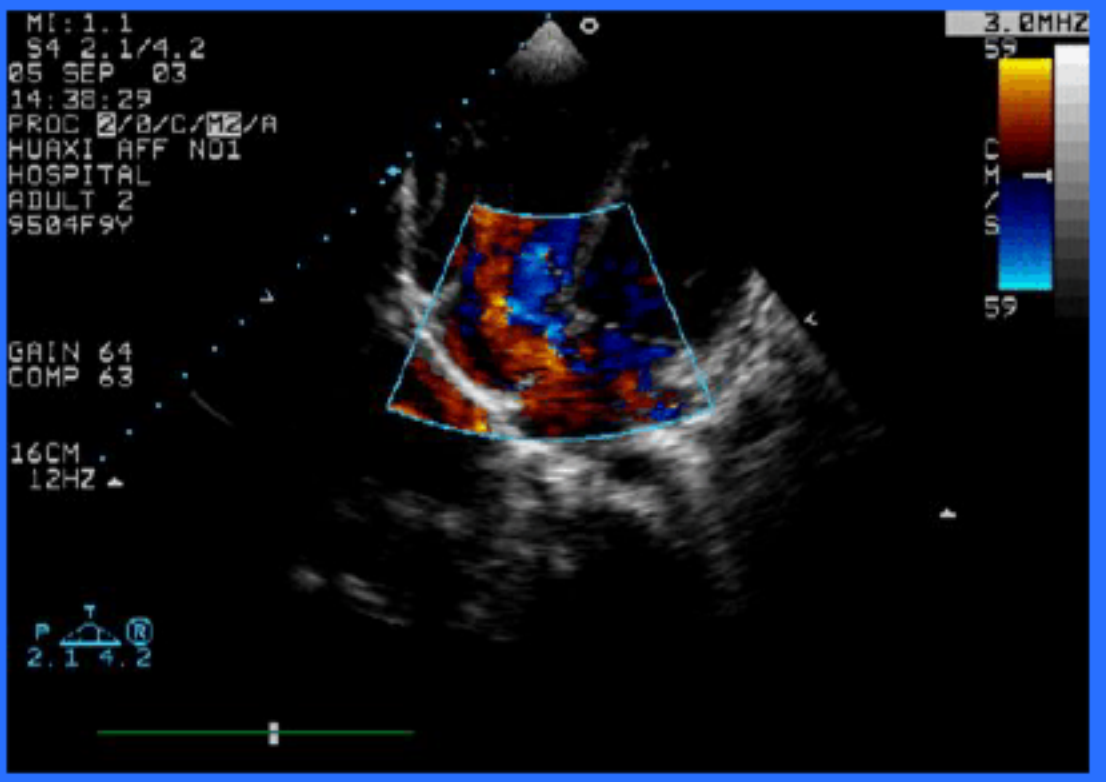
MI:1.1
S4 2.1/4.2
05 SEP 03
14:38:29
PROC 2/0/C/M2/A
HUAXI AFF NO1
HOSPITAL
ADULT 2
9504F9Y
GAIN 64
COMP 63
16CM
12HZ
3.0MHZ
59
CM/S
59
P
2.1 4.2

4. 法氏四联症（TOF）

病理特征

- 肺动脉狭窄 肺动脉瓣狭窄、右室漏斗部（右室流出道）狭窄、肺动脉和其分支狭窄
- 室间隔缺损 累及膜部、肌部和漏斗部，三部间隔未能在同一平面对合，缺损较大。
- 主动脉骑跨

二维超声心动图表现：

- 主动脉前壁与室间隔连续中断形成一较大的室缺。主动脉前壁向右向前移位，室间隔残端位于主动脉前后壁中间——骑跨，骑跨的主动脉可明显增宽
- 左房、左室偏小
- 肺动脉狭窄　右室流出道狭窄，肺动脉及分支狭窄
- 右室肥厚 右室壁增厚　室间隔增厚
- 右房、右室增大

CDFI与频谱多普勒

- 室缺处呈红蓝交替的双向分流束，色泽暗淡

红色　　左向右分流

蓝色　　右向左分流

缺口处可取到双向的低速湍流频谱。

- 在右室流出道或肺动脉瓣口可见蓝五彩射流束，其血流频谱呈收缩期负向高速湍流，有时形态呈反匕首状

法氏四联症

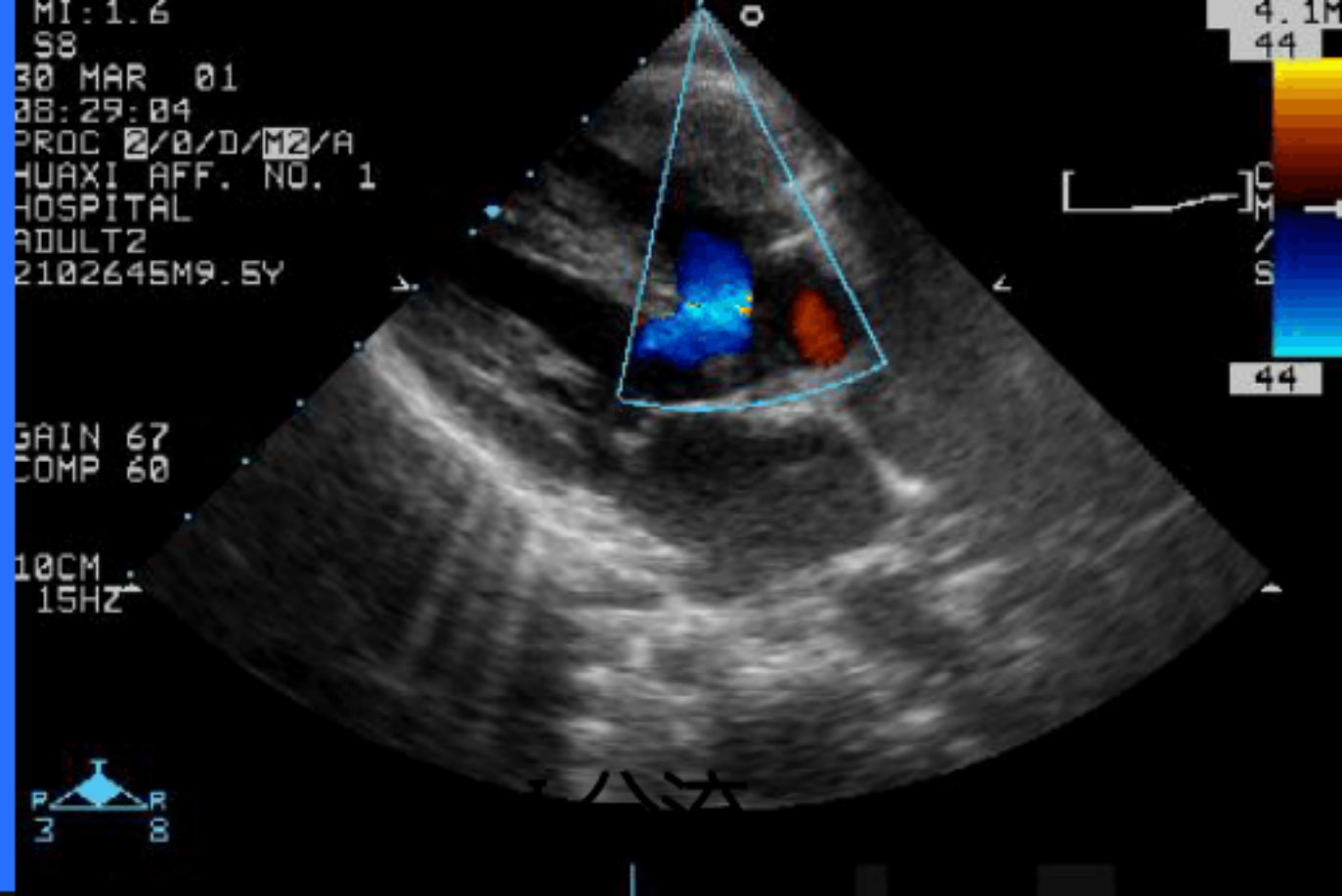
MI:1.6
S8
30 MAR 01
08:29:04
PROC 2/0/D/M2/A
HUAXI AFF. NO. 1
HOSPITAL
ADULT2
2102645M9.5Y
GAIN 67
COMP 60
10CM
15HZ
P
R
3
8
44

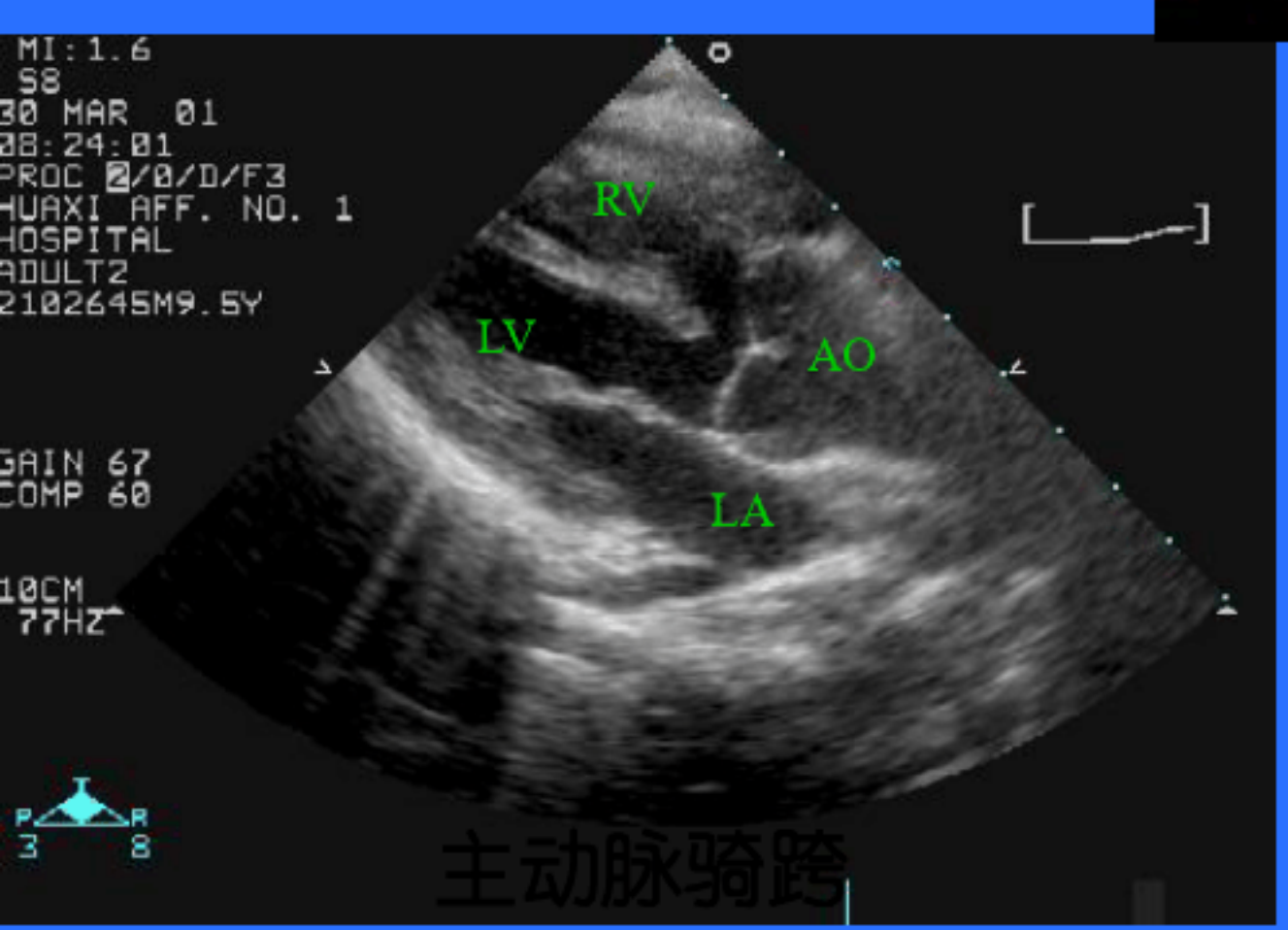
MI:1.6
S8
30 MAR 01
08:24:01
PROC 2/0/D/F3
HUAXI AFF. NO. 1
HOSPITAL
ADULT2
2102645M9.5Y
GAIN 67
COMP 60
10CM
77HZ
P
R
3
8
RV
LV
AO
LA

主动脉骑跨

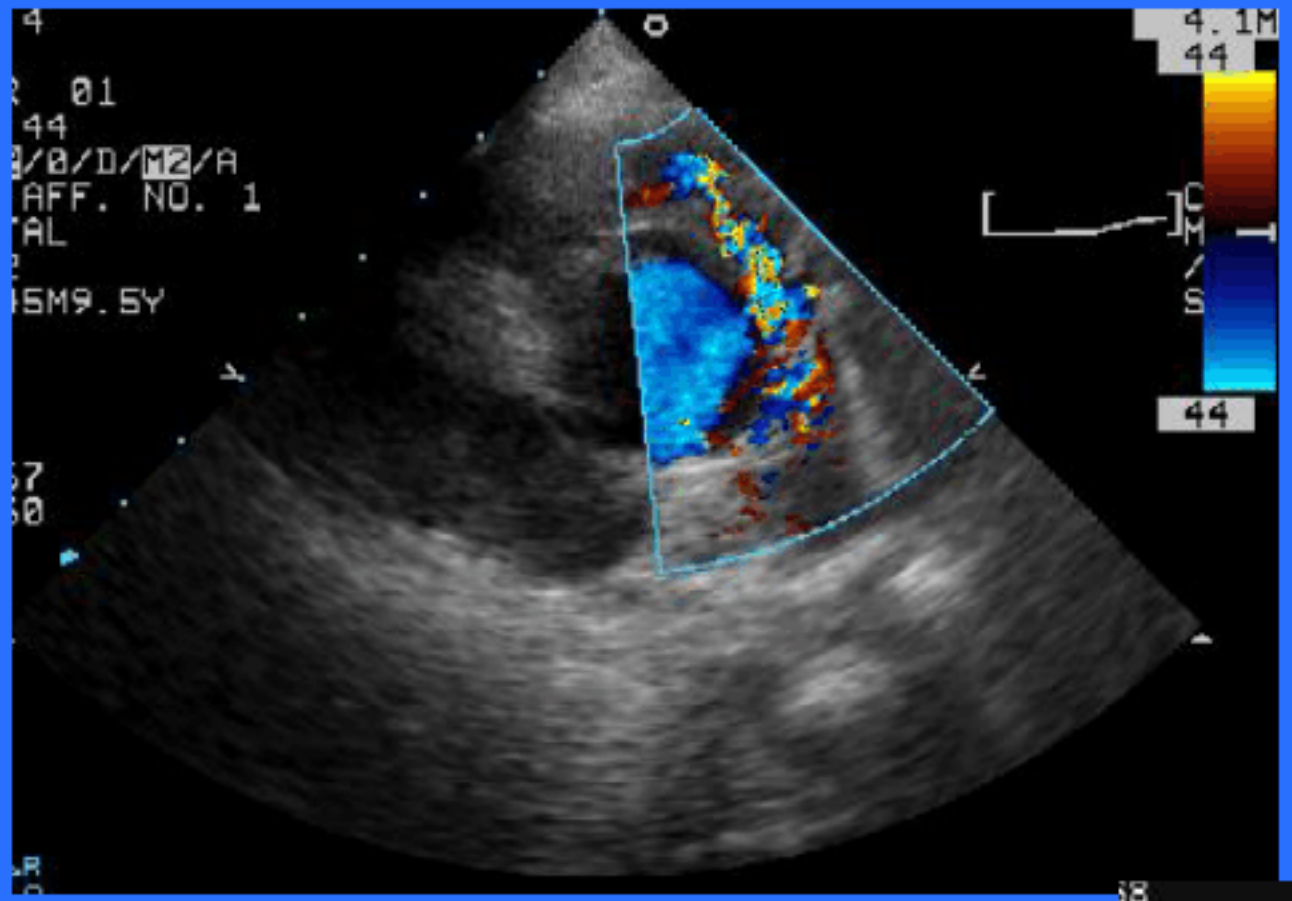

肺动脉口狭窄血流频谱

肺动脉口狭窄血流

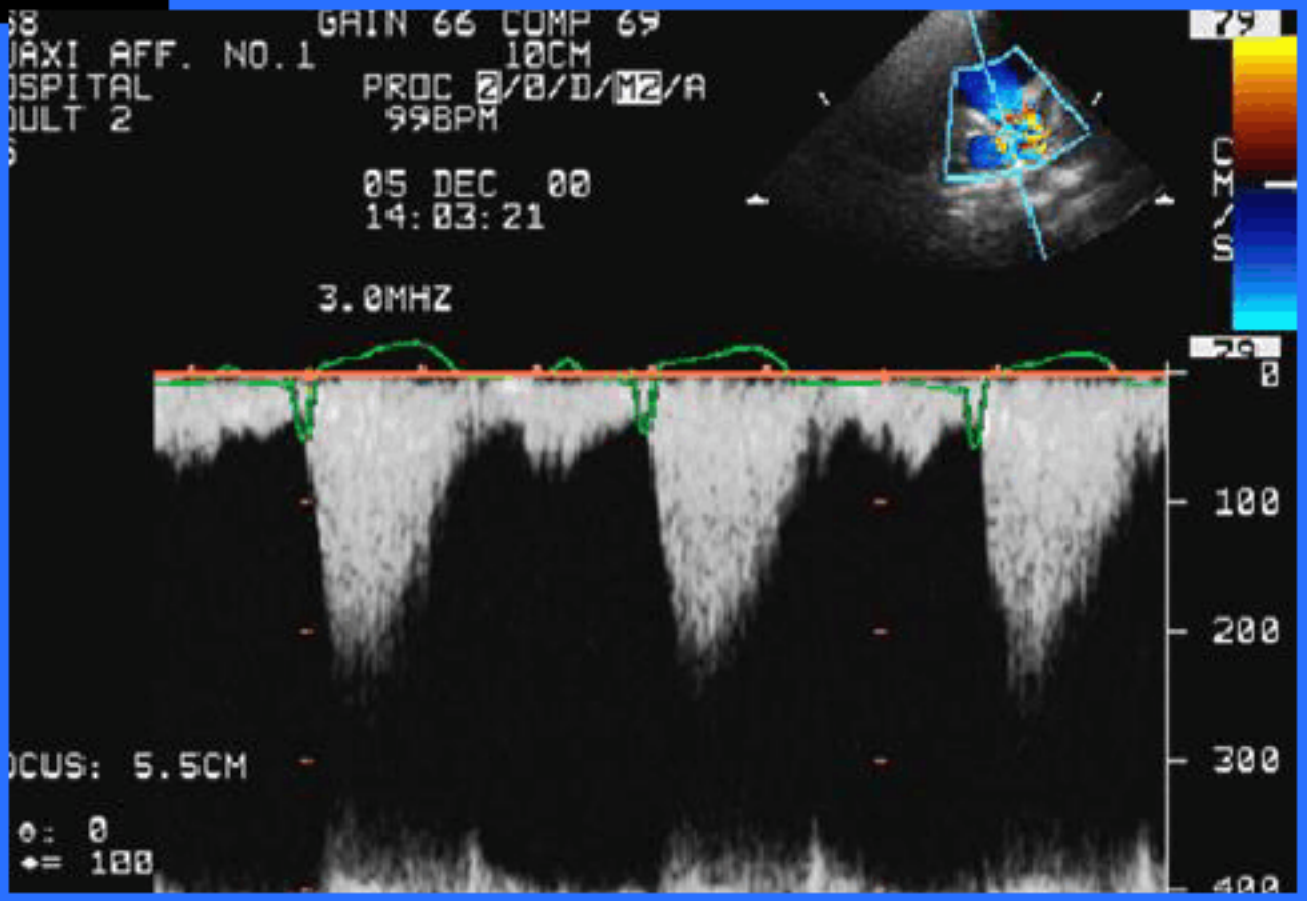

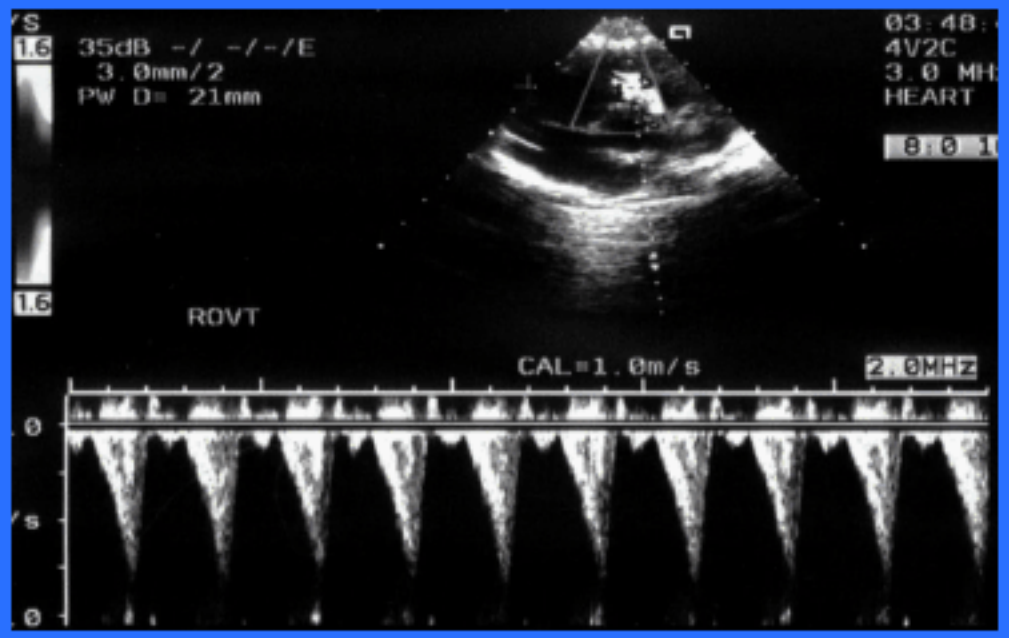
35dB -/ -/-/E
3.0mm/2
PW D= 21mm
ROVT
CAL=1.0m/s
2.0MHz

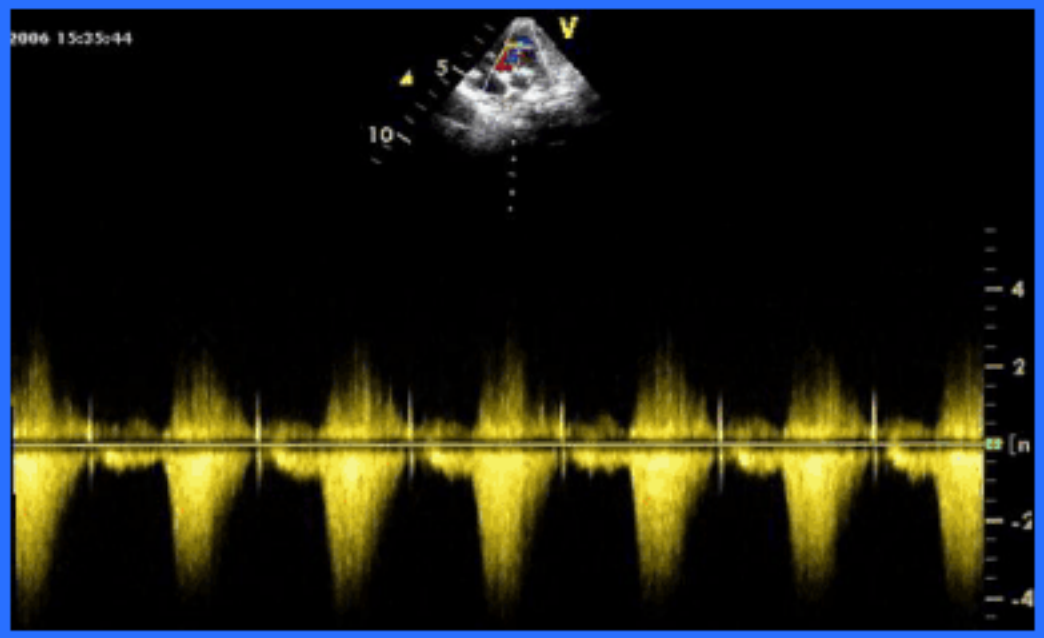

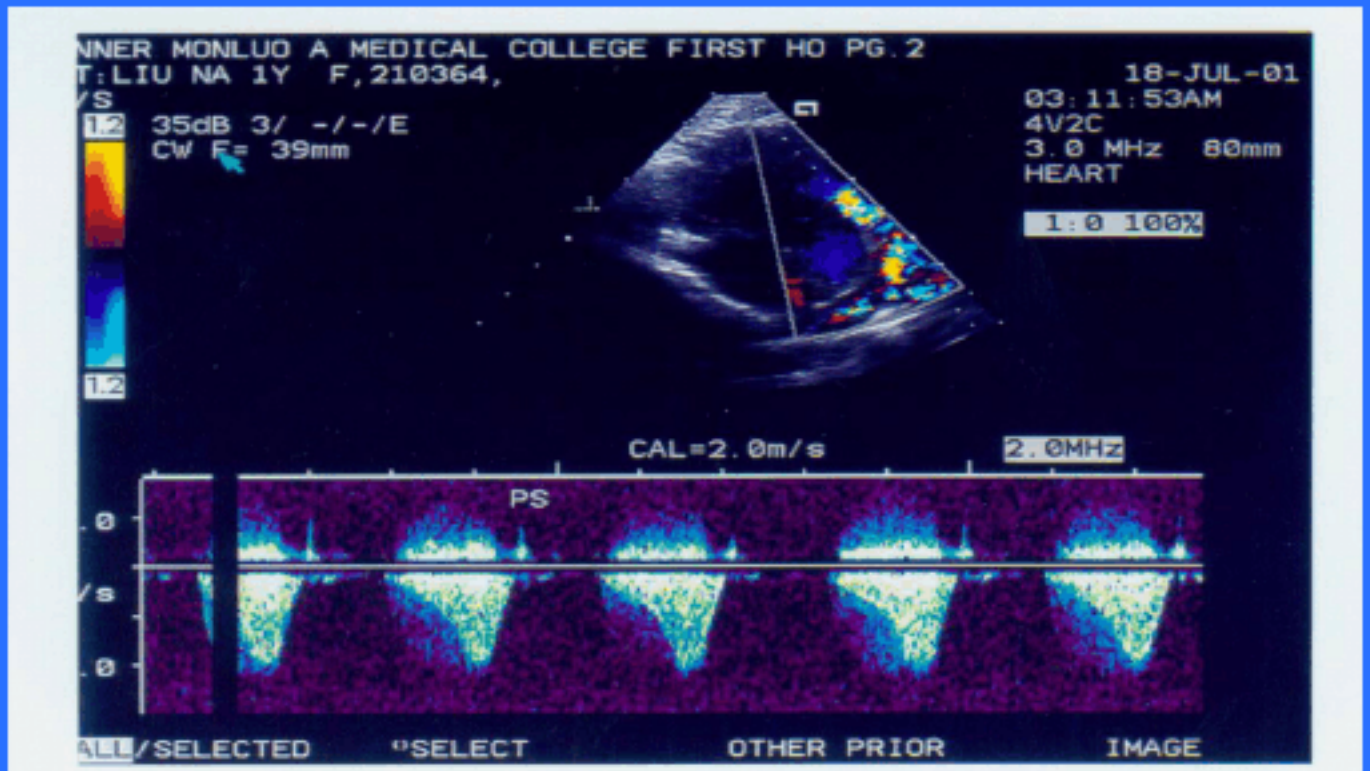
NNER MONLUO A MEDICAL COLLEGE FIRST HO PG.2
T:LIU NA 1Y F,210364,
18-JUL-01
03:11:53AM
35dB 3/ -/-/E
CW F= 39mm
4V2C
3.0 MHz 80mm
HEART
1:0 100%
CAL=2.0m/s
2.0MHz
PS
ALL/SELECTED
*SELECT
OTHER PRIOR
IMAGE

（四）心肌病和其他

1. 肥厚型心肌病
2. 扩张型心肌病
3. 心包积液

1.肥厚型心肌病（HCM）

病因不明，常有家族史，与常染色体显性遗传有关。

病理非对称性心肌肥厚，最常累及室间隔，心肌纤维增粗和排列紊乱伴纤维组织增生。

二维超声表现

- 左室壁非对称性肥厚　主要以室间隔增厚为明显，厚度>1.5 cm，与左室后壁厚度之比≥1.3cm;肥厚的心肌回声增粗增强呈“毛玻璃样”或斑点状反射。左室后壁厚度正常或轻度增厚。
- 左室流出道狭窄<20mm(梗阻型）肥厚的室间隔向 左室流出道突出
- 二尖瓣前叶收缩期向前运动（SAM现象） M 型示CD段向前弧性隆起，凸向室间隔

CDFI与频谱多普勒

梗阻性 HCM 左室流出道内出现收缩期五彩镶嵌的射流束，射流频谱呈单峰，逐渐加速突然减速的匕首状，流速明显增高>2m／s。

左室与LVOT间压差>20mmHg提示有梗阻。

- CW可以对梗阻程度做出诊断

轻：＜30mmHg

中：30-50mmHg

重度：＞50mmHg

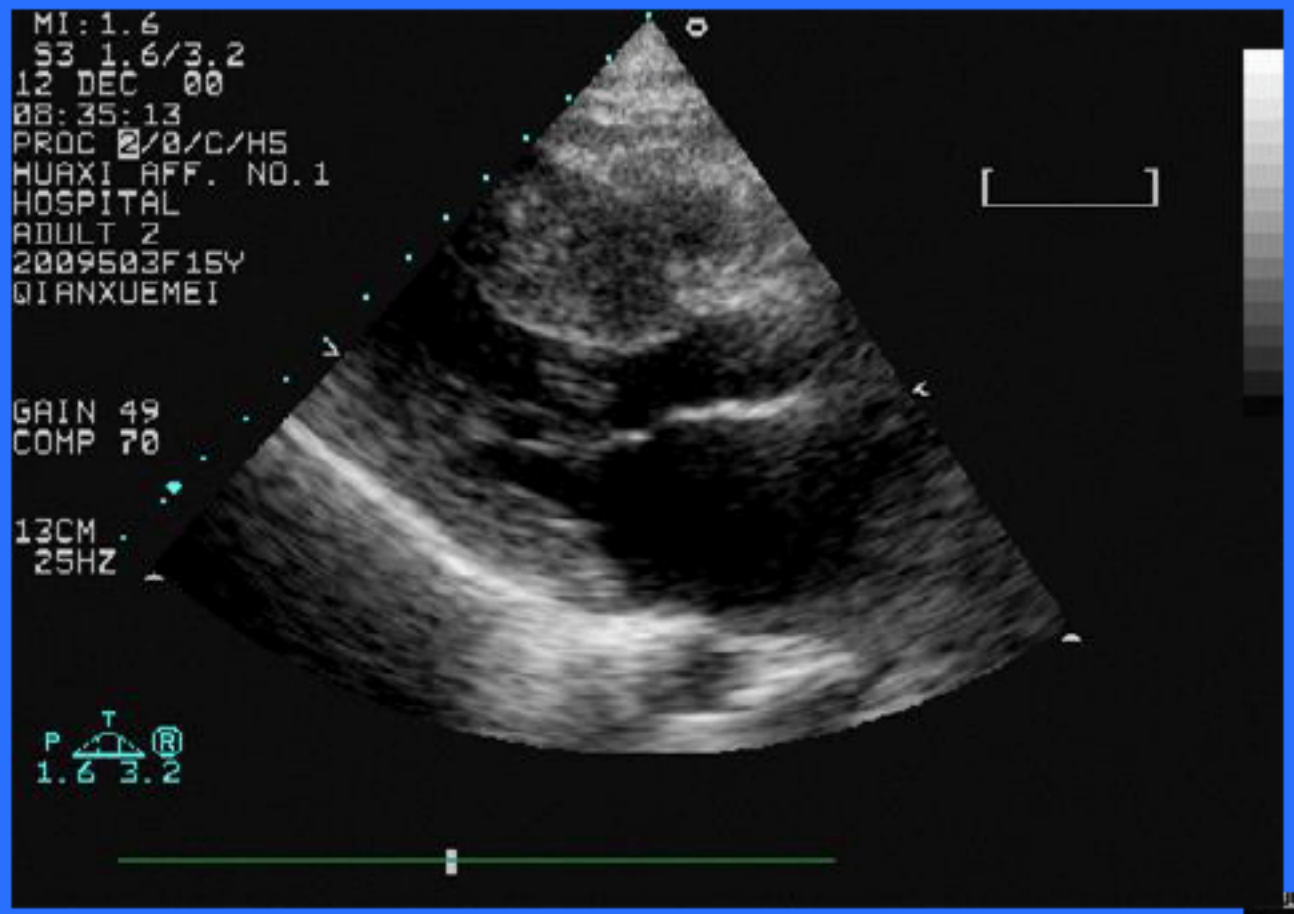
MI:1.6
S3 1.6/3.2
12 DEC 00
08:35:13
PROC 2/0/C/H5
HUAXI AFF. NO.1
HOSPITAL
ADULT 2
2009503F15Y
QIANXUEMEI
GAIN 49
COMP 70
13CM
25HZ
P T R
1.6 3.2

室间隔非对称性增厚


INCOR - S.P. BRASIL
P4-2 A.Card/caio
11:26:13
Map 3
150dB/C3
Persist Low
Fr Rate Low
2D Opt:HRes
LV
LA
HYPERTROPHIC OBSTRUCTIVE CARDIOMYOPATHY
50
BPM

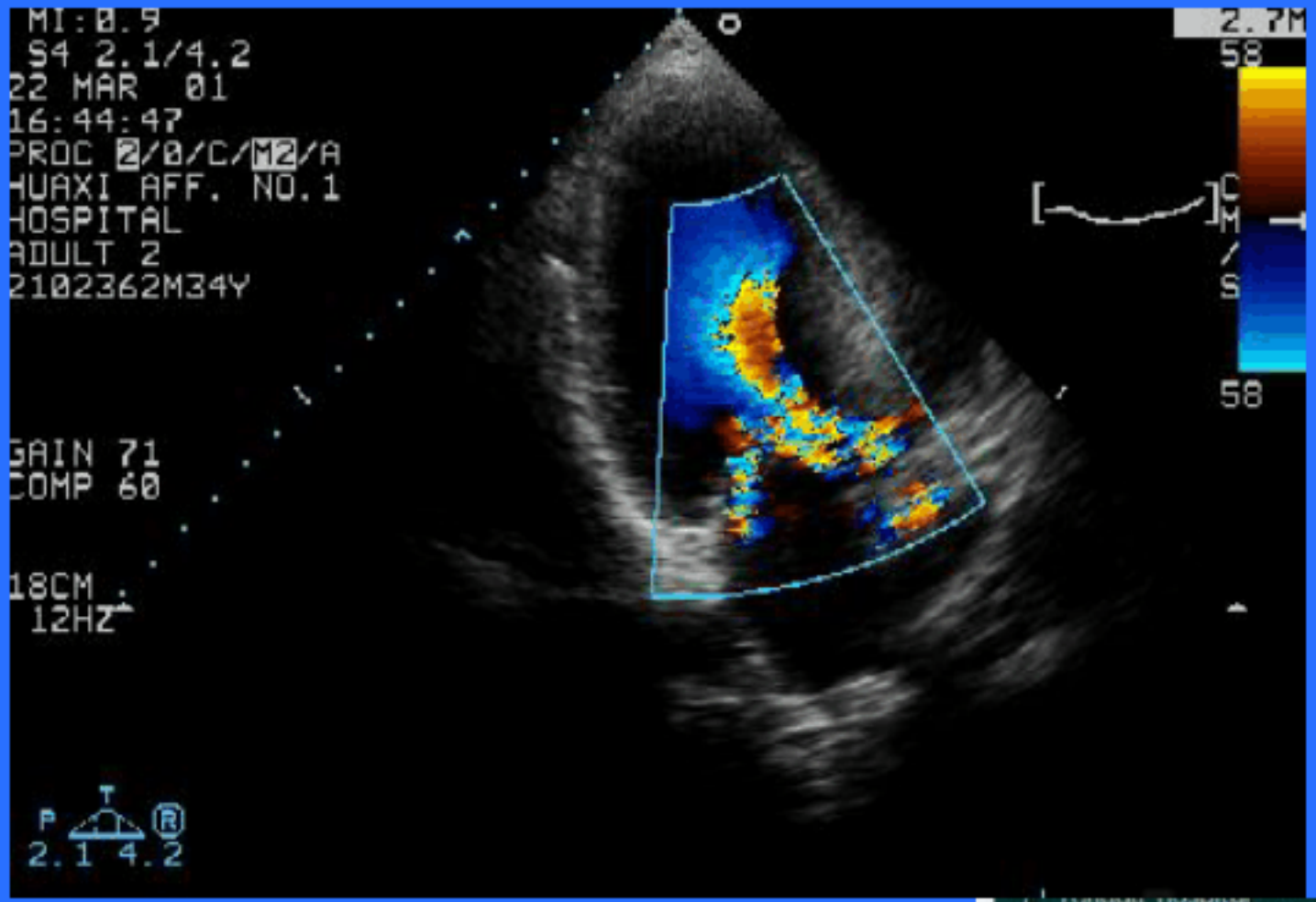

左室流出道血流频谱

左室流出道狭窄血流

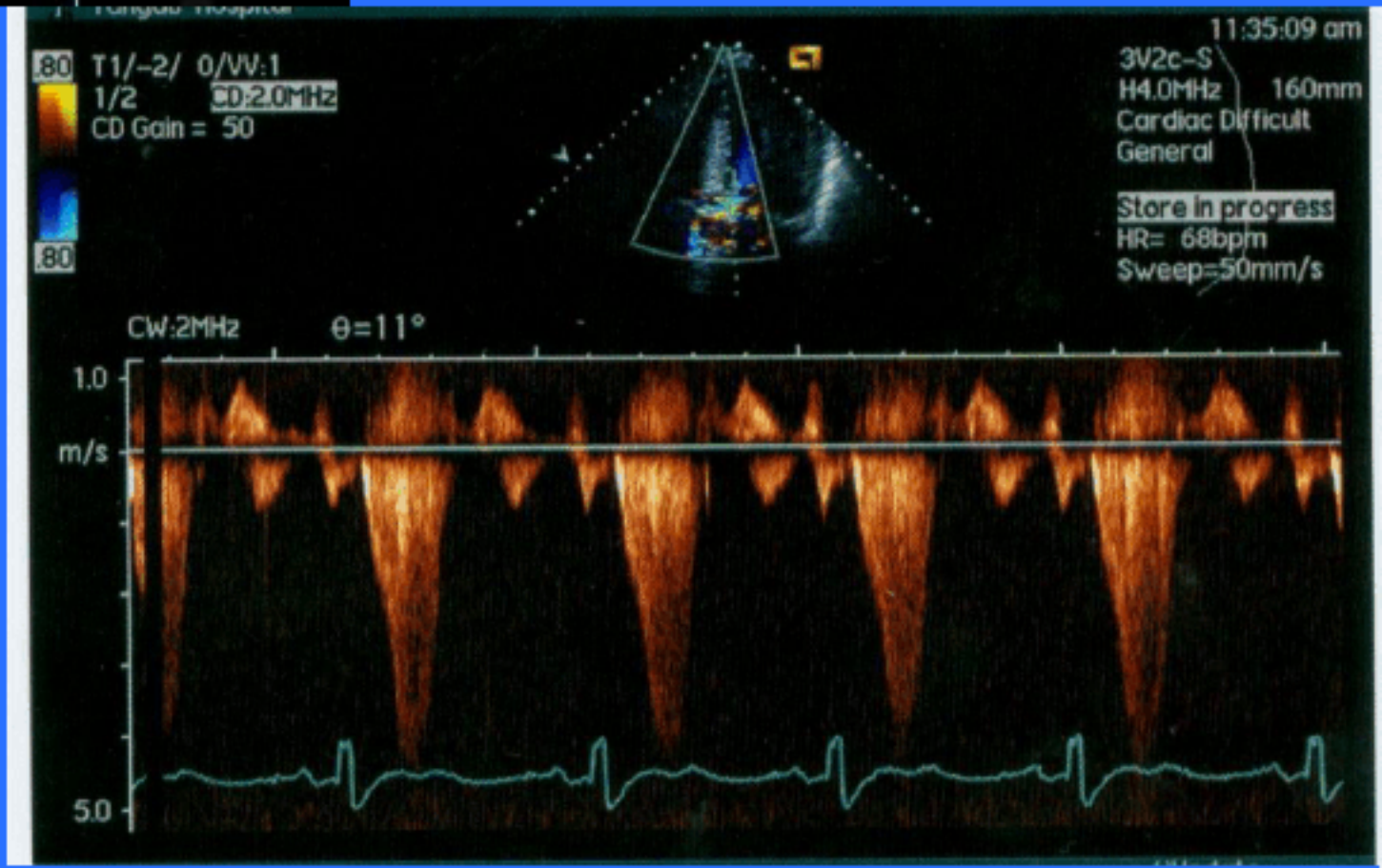

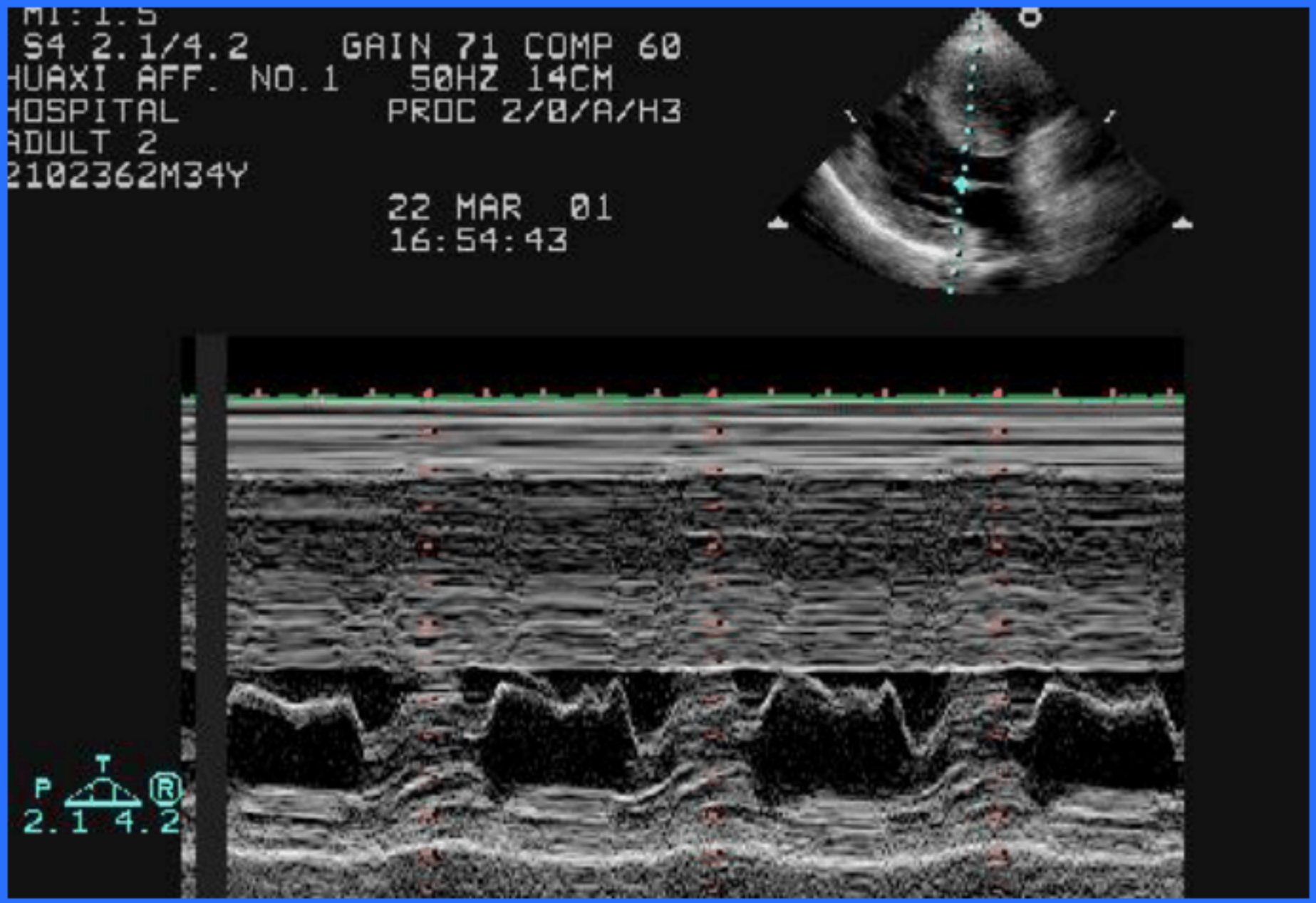
MI:1.5
S4 2.1/4.2 GAIN 71 COMP 60
HUAXI AFF. NO.1 50HZ 14CM
HOSPITAL PROC 2/0/A/H3
ADULT 2
2102362M34Y
22 MAR 01
16:54:43
P
T
R
2.1 4.2

SAM现象

2. 扩张型心肌病（DCM）

超声表现：

① 全心增大，左室为主

② 室壁运动普遍减低

③ 心功能降低

④ 常继发二尖瓣、三尖瓣反流

左房、室增大

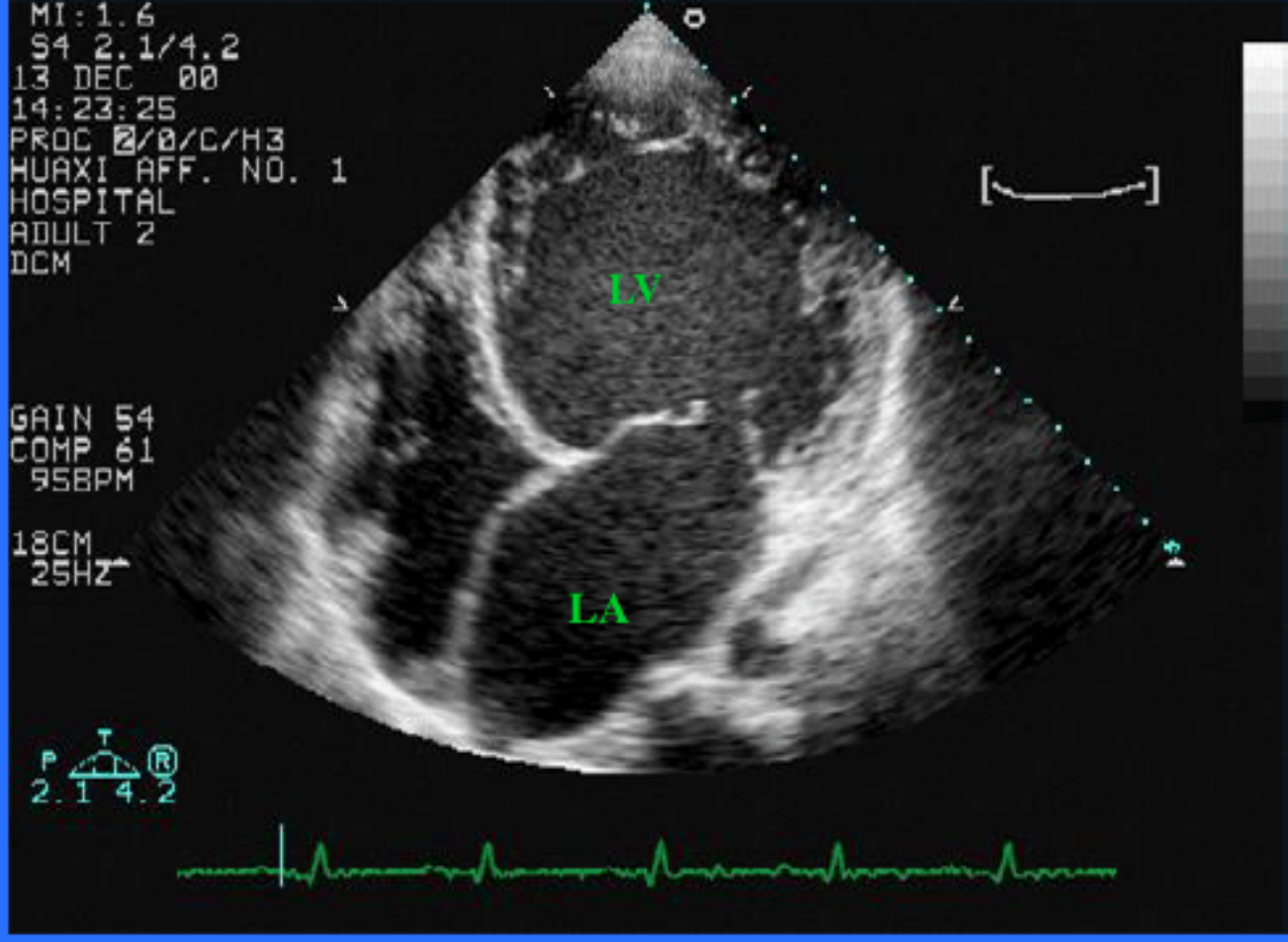
MI:1.6
S4 2.1/4.2
13 DEC 00
14:23:25
PROC 2/0/C/H3
HUAXI AFF. NO. 1
HOSPITAL
ADULT 2
DCM
GAIN 54
COMP 61
95BPM
18CM
25HZ
LV
LA
P
T
R
2.1 4.2

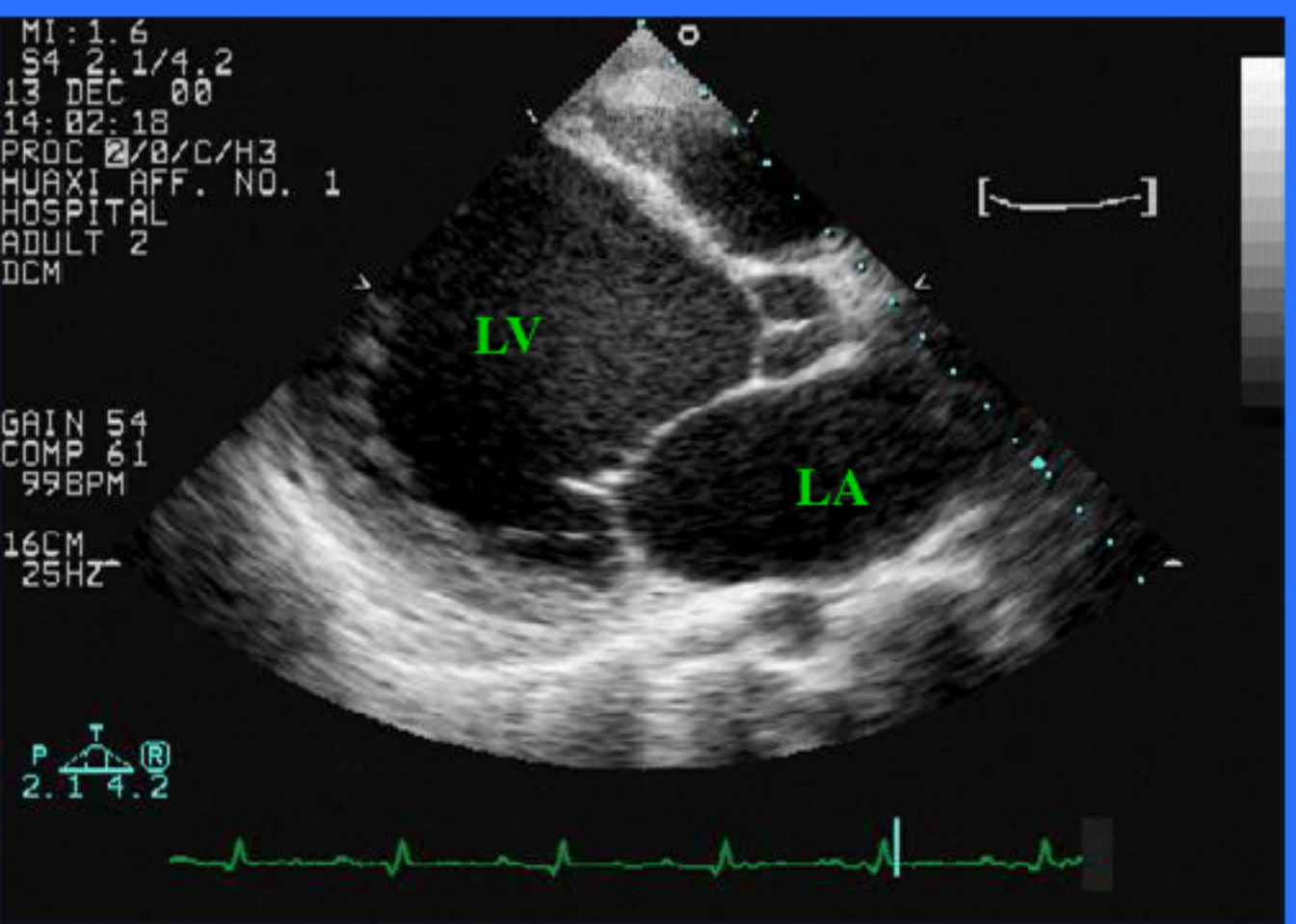
MI:1.6
S4 2.1/4.2
13 DEC 00
14:02:18
PROC 2/0/C/H3
HUAXI AFF. NO. 1
HOSPITAL
ADULT 2
DCM
GAIN 54
COMP 61
99BPM
16CM
25HZ
LV
LA
P
T
R
2.1 4.2

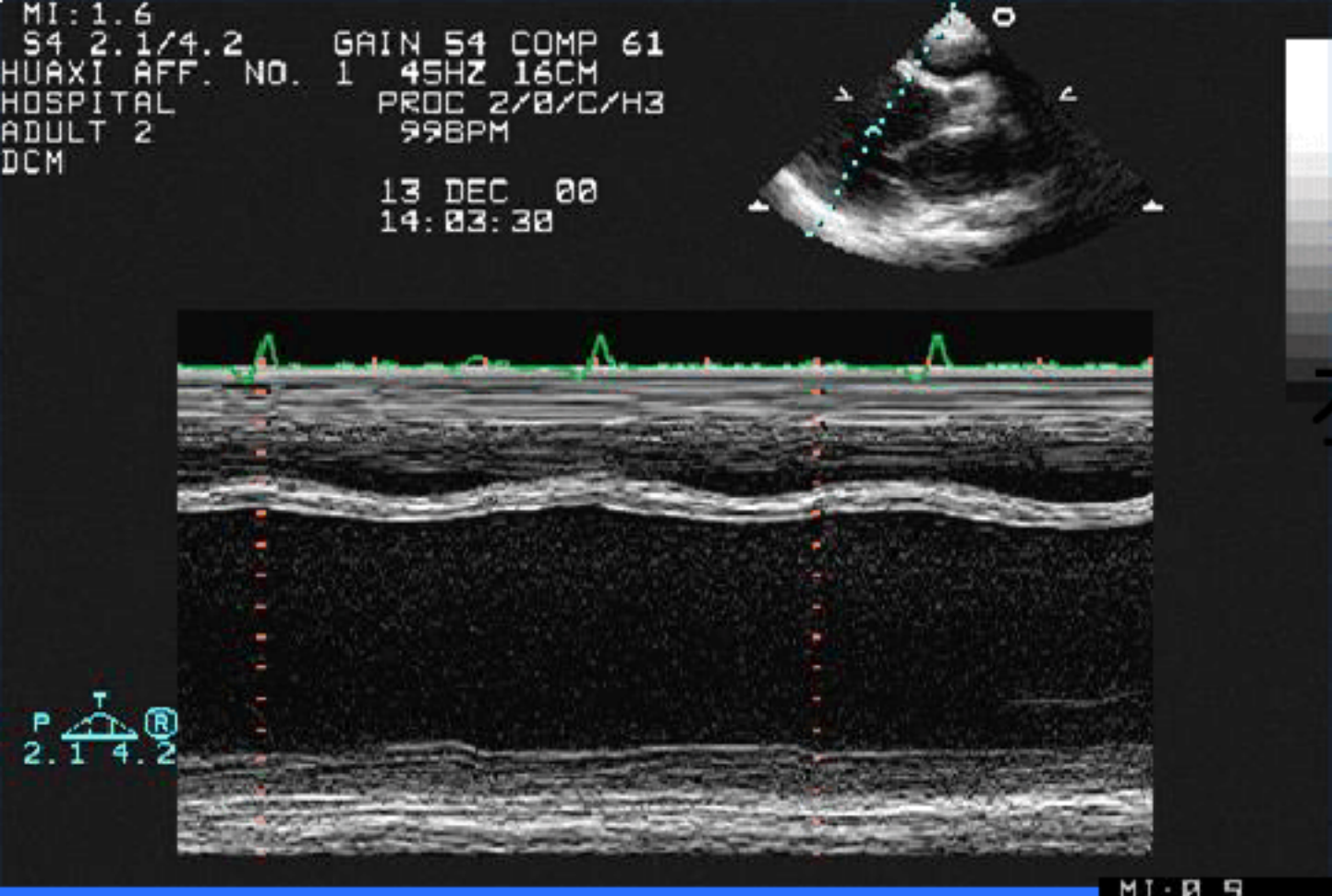

左室收缩功能减低

二尖瓣返流

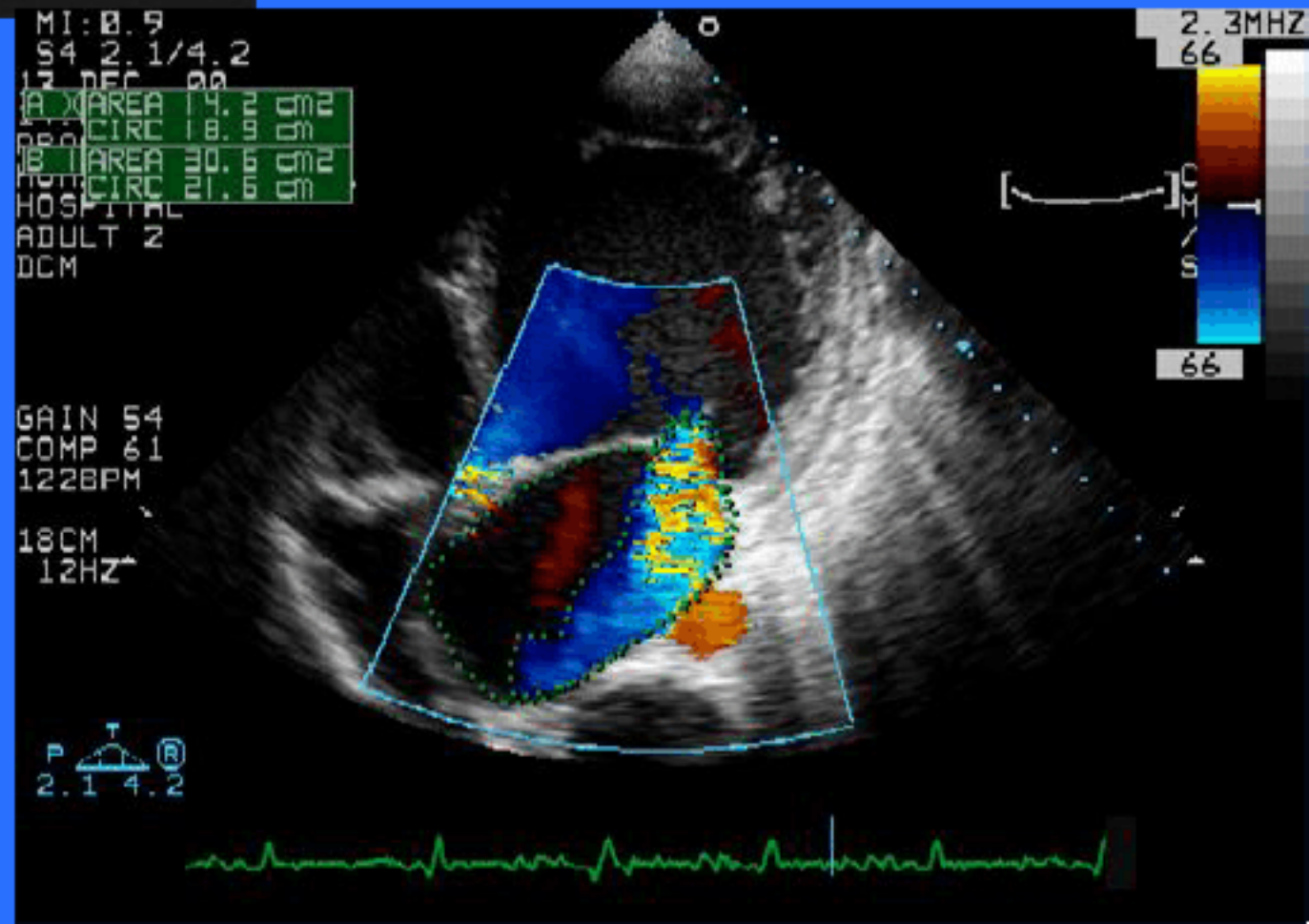

3. 心包积液（PE）

超声表现：

心包脏层、壁层分离，其间可见无回声区，即心脏部分或全部被液性暗区包绕

大量心包积液时出现心脏“摆动征”

定量

少量：舒张期最大宽度3-5mm，50-100ml

中量：舒张期最大宽度5-10mm，100-300ml

大量：舒张期最大宽度10-20mm，300-1000ml

极大量：舒张期最大宽度＞20mm，＞1000ml

心包积液

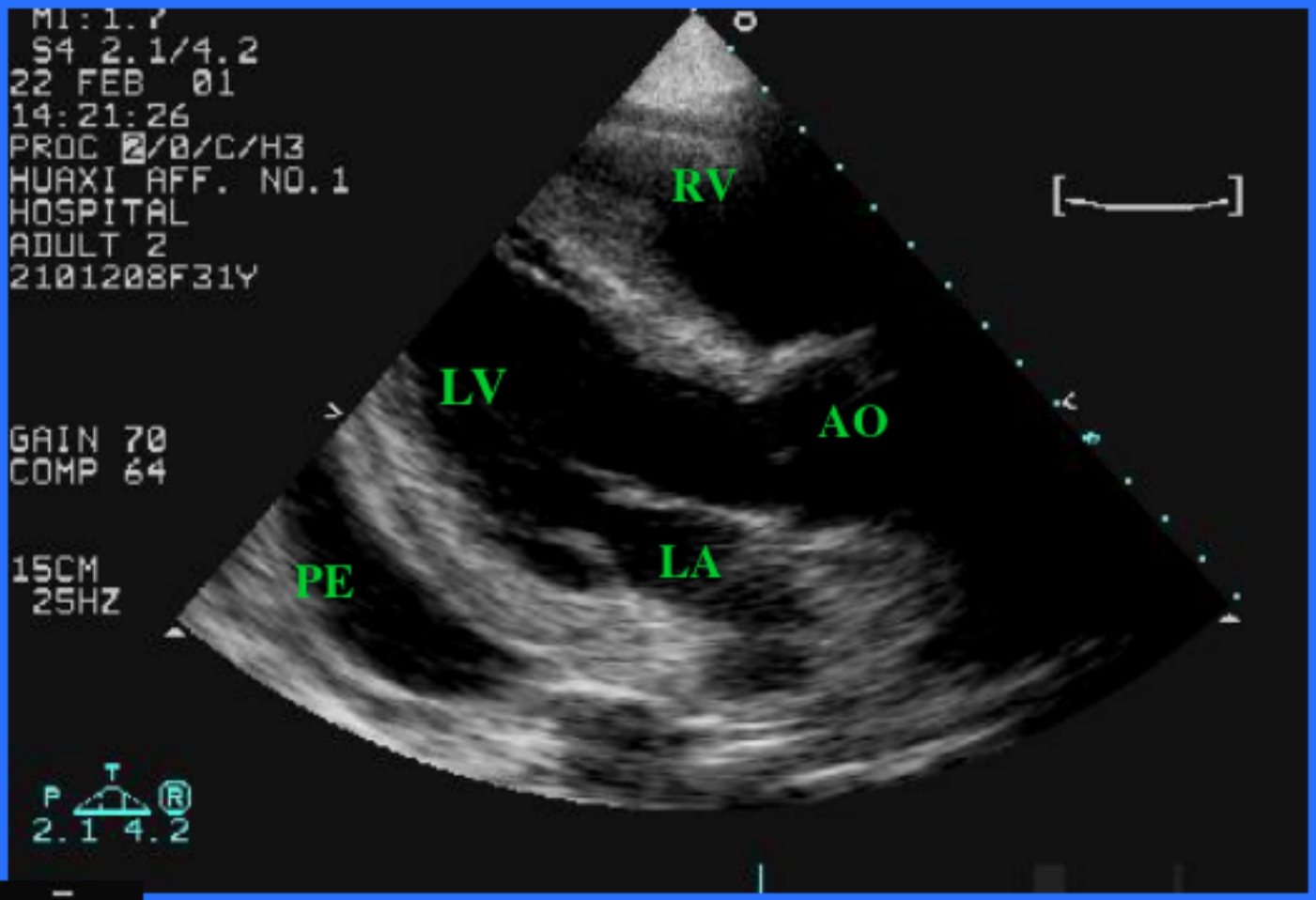
MI:1.7
S4 2.1/4.2
22 FEB 01
14:21:26
PROC 2/0/C/H3
HUAXI AFF. NO.1
HOSPITAL
ADULT 2
2101208F31Y
GAIN 70
COMP 64
15CM
25HZ
RV
LV
AO
LA
PE
P
R
2.1 4.2

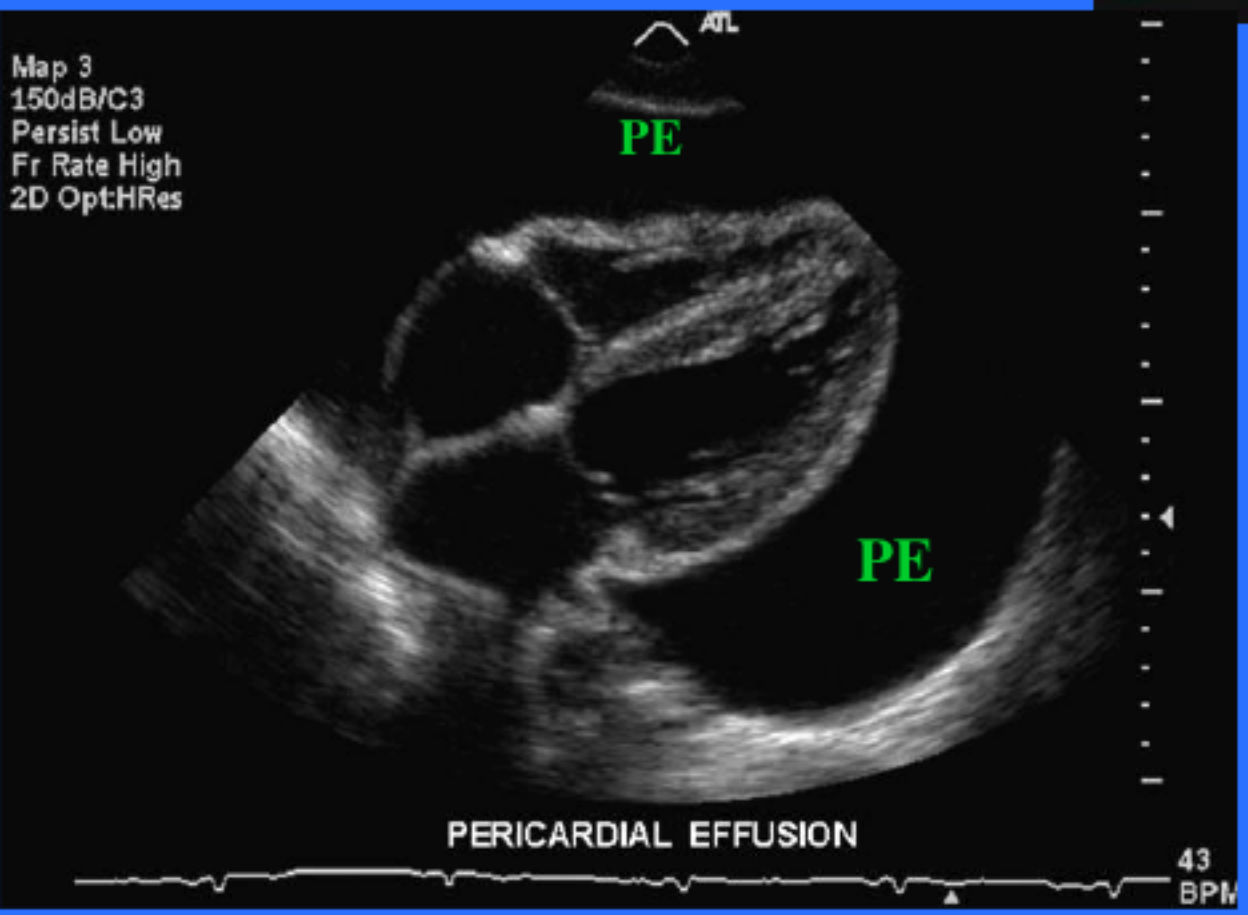
Map 3
150dB/C3
Persist Low
Fr Rate High
2D Opt:HRes
PE
PE
PERICARDIAL EFFUSION
43
BPM