A LIPPINCOTT MANUAL®

The Washington Manual of Echocardiography

华盛顿超声心动图手册

随书附赠
"在线资源"

〔美〕瑞威·瑞泽林格姆 主 编
〔美〕梅耶西·马坎
〔美〕胡里奥·佩雷斯 副主编
张 军 主 译

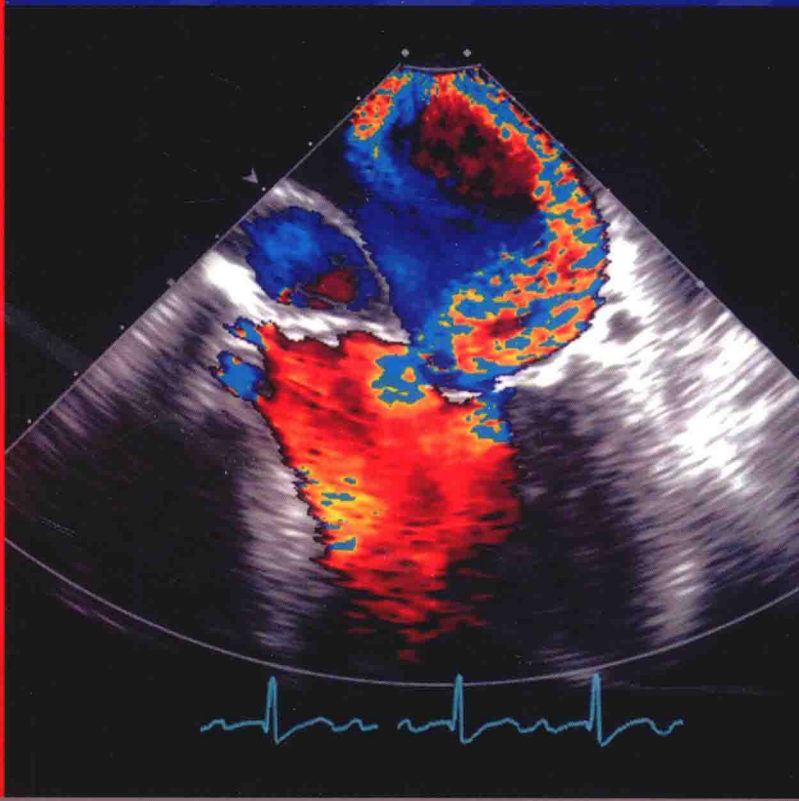

lters Kluwer

天津出版传媒集团
天津科技翻译出版有限公司

Washington University in St. Louis
SCHOOL OF MEDICINE

The Washington Manual of Echocardiography

华盛顿
超声心动图手册

主　编　〔美〕瑞威·瑞泽林格姆

副主编　〔美〕梅耶西·马坎
胡里奥·佩雷斯

主　译　张　军

副主译　苏海砾　郑敏娟

天津出版传媒集团

天津科技翻译出版有限公司

著作权合同登记号:图字:02-2013-53

图书在版编目(CIP)数据

华盛顿超声心动图手册 / (美) 瑞泽林格姆(Rasalingam,R.) 主编 ; 张军等译. —天津:天津科技翻译出版有限公司, 2016.4

书名原文: The Washington Manual of Echocardiography

ISBN 978-7-5433-3592-9

Ⅰ.①华… Ⅱ.①瑞… ②张… Ⅲ.①超声心动图-手册 Ⅳ.①R540.4-62

中国版本图书馆 CIP 数据核字(2016)第 029265 号

本书提供了药物的适应证、副作用和剂量疗程,可能根据实际情况进行调整。读者须阅读药品包括盒内的使用说明书,并遵照医嘱使用。本书的作者、编辑、出版者或发行者对因使用本书信息所造成的错误、疏忽或任何后果不承担责任, 对出版物的内容不做明示的或隐含的保证。作者、编辑、出版者或发行者对由本书引起的任何人身伤害或财产损害不承担任何责任。

授权单位: Lippincott Williams & Wilkins Inc.
出　　版: 天津科技翻译出版有限公司
出 版 人: 刘 庆
地　　址: 天津市南开区白堤路 244 号
邮政编码: 300192
电　　话: 022-87894896
传　　真: 022-87895650
网　　址: www.tsttpc.com
印　　刷: 天津市银博印刷集团有限公司
发　　行: 全国新华书店
版本记录: 635×940　32 开本　11 印张　320 千字
2016 年 4 月第 1 版　2016 年 4 月第 1 次印刷
定价:98.00 元

(如发现印装问题,可与出版社调换)

译者名单

主　译　张　军

副主译　苏海砾　郑敏娟

译　者　(按姓氏笔画排序)

于　铭　朱　霆　朱永胜　孙　超

苏海砾　李　军　宋宏萍　张　军

罗　文　郑敏娟　孟　欣　韩增辉

编者名单

Suzanne V. Arnold, MD, MHA
Advanced Research Fellow, Cardiovascular Division, Washington University School of Medicine, St. Louis, Missouri
Sudeshna Banerjee, MD
Cardiologist, Oregon Heart & Vascular Institute, Sacred Heart Medical Center, Springfield, Oregon
Daniel H. Cooper, MD
Assistant Professor of Medicine, Cardiovascular Division, Washington University School of Medicine, St. Louis, Missouri
Christopher L. Holley, MD, PhD
Instructor in Medicine, Cardiovascular Division, Washington University School of Medicine, St. Louis, Missouri
Pei-Hsiu Huang, MD
Interventional Fellow, Cardiovascular Division, Brigham and Women´s Hospital and Harvard Medical School, Boston, Massachusetts
Stephanie N. Johnson, RDCS
St. Louis, Missouri
Thomas K. Kurian, MD
Electrophysiology Fellow, Cardiovascular Division, Washington University School of Medicine, St. Louis, Missouri
Brian R. Lindman, MD
Assistant Professor of Medicine, Cardiovascular Division, Washington University School of Medicine, St. Louis, Missouri
Jose A. Madrazo, MD
Assistant Professor of Medicine, Cardiovascular Division, Washington University School of Medicine, St. Louis, Missouri
Majesh Makan, MD, FACC, FASE
Associate Professor of Medicine, Associate Director of Echocardiography, Washington University School of Medicine, St. Louis, Missouri
Anupama Rao, MD
Medical Officer, Division of Cardiovascular Sciences, National Heart, Lung and Blood Institute
Bethesda, Maryland
Ravi Rasalingam, MD, FACC
Assistant Professor of Medicine, Division of Cardiology, Washington University School of Medicine, St. Louis, Missouri
Mohammed K. Saghir, MD
Fellow, Cardiovascular Division, Washington University School of Medicine, St. Louis, Missouri
Michael Yeung, MD
Interventional Fellow, Cardiovascular Division, Washington University School of Medicine, St. Louis, Missouri

中文版前言

作为一种无创、实时的影像学方法，超声心动图技术不仅能够显示心脏结构，而且能够观察血流状态，评估心功能及治疗效果，是诊断心血管疾病的有效工具。其在临床诊断和研究中发挥着越来越重要的作用，临床应用价值已经得到大家的公认。然而，我国临床医学缺乏超声心动图专项规范培训，导致目前我国心血管临床医师对超声心动图技术缺乏系统的了解，在一定程度上影响了其临床应用。

尽管目前有种类繁多的超声心动图参考书籍，但依然缺乏一种适用于初学者，深入浅出、侧重于临床实践技能、便于查询的实用性超声心动图手册。《华盛顿超声心动图手册》一书从临床工作需要出发，对超声心动图在临床多种疾病诊断中的应用进行了简明扼要的阐述，重点强调了临床诊断思路和操作技巧，重要参数均引自美国心脏病学会和美国超声心动图学会指南，可以作为随身携带的工具书，对于超声专业的初学者、非超声专业的临床医师均具有很大的帮助。

本书的翻译工作得到了第四军医大学附属西京医院超声科的大力支持，感谢我们的各位同事在此书翻译工作中的辛劳付出。

张　军　苏海砾

2015 年 10 月

前　言

嘟！嘟！嘟！寻呼机的声音标志着午夜又有一名心脏病患者来就诊。我们医院和全国其他医院会诊时经常会用到超声心动图。然而，一位心脏病科医师面对着各种各样的新程序和新知识，能够具备准确操作并解读超声心动图的能力仍然是一项艰巨的任务。尽管市面上有大量关于超声心动图的优秀全面的教科书，但是我们的同事经常抱怨缺少一本手册，它能够帮助介绍该领域或者提示超声心动图检查的关键因素和结果。因此，本书的主要目的不仅是帮助新医生快速入门，而且能提供深化和精炼这门技术的简洁实用的技巧。

尽管社会经济环境充满挑战，但超声心动图在心脏病患者的诊治中所扮演的角色越来越重要，应用越来越广泛。这些与超声技术广泛的可用性、操作的简便性、无电离辐射以及能够提供实时丰富的解剖和血流动力信息相关。这项技术的持续发展不仅提高了信息的质量和准确性，也拓展了其在心脏病领域之外的应用。例如，使用便携手持式超声设备已成为现实的一部分，尤其是急诊室和重症监护的医师将该技术用于有心脏不适患者的快速评估。本书将会成为所有对本领域感兴趣医师的宝贵资料。

最后，本书是由在忙碌的教学医院工作和培训的心脏病科同事所编写的。在他们接触的有趣且富有挑战性的案例中，他们以受训者的独特视角汇总了该领域所需要的核心知识。我们希望本书不仅传授超声心动图的基本知识，也能进一步激发本领域内的研究热情。

瑞威·瑞泽林格姆

梅耶西·马坎

胡里奥·佩雷斯

献　词

谨以此书献给：

华盛顿大学心脏病学奖学金项目和巴恩斯-犹太医院的心脏病诊断实验室。

致　谢

我们要感谢参与编写本书的华盛顿大学心脏科的同事们，尤其要感谢使我们认识到这类教科书必要性的安尤帕玛·饶(Anupama Rao)医生和迈克尔·杨(Micharl Yeung)医生以及他们对我们编写该书的鼓励与支持。还要感谢我们的助理黛比·爱尔蒙德-泰勒(Debbie Ermold-Taylor)女士对原稿筹备最后阶段的帮助。本书的超声心动图像都是由我们巴恩斯-犹太(Barnes-Jewish)医院心脏诊断实验室经验丰富和敬业的超声心动图技师们所提供。

目 录

第1章 超声心动图成像原理简介

Jose A. Madrazo , Suzanne V. Arnold

重要概念

- 脉冲波多普勒超声对取样容积范围内的血流是很敏感的，但可测量的峰值速度受限。
- 连续波多普勒超声可以测量高速血流，但却不能准确定位声束的位置。
- M 型超声有高时间分辨力的优势，但在评估与声束成一定角度的感兴趣区时，受角度限制，结果受影响。

主要公式

- 简化的伯努利公式：ΔP (mmHg)=4 × V^2 （其中 V：m/s，1mmHg=0.133kPa)
- $A_{LVOT}=\pi\times(D_{LVOT}/2)^2$
- 每搏量=$A_{LVOT}\times VTI_{LVOT}$
- QP/QS (肺循环/体循环)=$A_{RVOT}\times VTI_{RVOT}/A_{LVOT}\times VTI_{LVOT}$
- 主动脉瓣开放面积(连续性多普勒方程法)=$A_{LVOT}\times VTI_{LVOT}/VTI_{AoV}$

其中，D_{LVOT}：左心室流出道直径；A_{LVOT}：左心室流出道面积；A_{RVOT}：右心室流出道面积；VTI_{LVOT}：左心室流出道速度-时间积分；VTI_{RVOT}：右心室流出道速度-时间积分；VTI_{AoV}：主动脉瓣上速度-时间积分。

超声心动图是通过发射超声波来获得心脏和其他结构的图像信息的。

- 超声波是机械振动波，可以用频率或每秒振动的次数即赫兹

(Hz)来描述。

• 超声探头的频率会影响图像的分辨力和穿透组织的能力。

高频超声=高分辨力图像、低穿透力。

低频超声=低分辨力图像、高穿透力。

• 超声是指振动频率>20kHz 的声波。

超声心动图一般使用的超声成像频率是 2~7MHz。

• 经胸超声心动图使用的是低频探头(2~4MHz),超声可较好地穿透胸壁肌肉组织,获得较深部位的图像,但图像分辨力会相应降低。

• **关键点**:对于一些肥胖患者,有时降低探头的频率,反而可以提高图像质量。

• 经食管超声心动图因不需要穿透更深的组织,可以选用更高的探头频率(3.5~7MHz)来获得更高分辨力的图像。

• 压电晶片是可以将电能转换为机械波即超声波,或可将超声波转换为电能的晶体。超声探头正是利用这些特殊的晶体,晶体的数目、性能等决定获得图像的特性。

• **谐波成像**:组织和造影剂气泡不仅可以反射超声,还以多倍于发射频率的频率产生谐振(称为谐波)。谐波图像指的是应用特定探头接收多倍于发射频率的超声,例如,发射频率是 3MHz,接收频率是 6MHz,即二次谐波。谐波图像可以提高信噪比,并有助于检出心内膜边界信号。

• **机械指数(MI)**:超声作用于组织后产生的机械压力。在超声造影模式中,低 MI 是很重要的,这样可保证造影剂气泡不被快速破坏。

• **帧频**:帧频为单位时间内可以连续显示静止图像的幅数。多幅静态图像的连续显示形成了动态的效果。因此,帧频越高,时间分辨力越好,但图像质量下降,反之亦然。

• **关键点**:降低图像深度或采用较小的扇扫显示角度可有效地提高帧频,获得高时间分辨力的图像。

• **脉冲重复周期**:超声探头以固定频率发射一个超声脉冲,之后

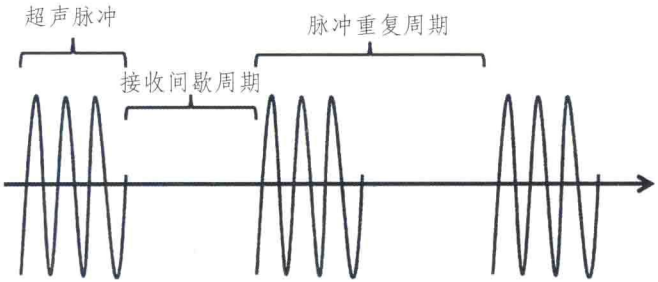

图 1–1　超声波标准命名法。

是一个被预先定义为接收间歇周期的时间间歇，然后再发射下一个脉冲，如此重复来获得图像。脉冲的持续时间+接收周期的时间，就等于脉冲重复周期。这个周期越长，可以获得更深部的图像(图 1–1)。

常规成像模式

M 型超声心动图

• M 型超声心动图可以沿着一条超声声束传播的路径，描述出声束方向上各组织器官位置随时间变化的运动轨迹。X 轴表示时间，Y 轴表示各时刻组织的位置运动(图 1–2)。

• **关键点：**M 型成像可精细观察沿着声束方向、各个组织点随时间轴线的运动轨迹。

• 由于 M 型超声图像具有很高的采样频率（每秒发射高达 1000 次的脉冲波），因此 M 型超声有很好的轴向分辨力，能精确反映各结构的相对位置和运动幅度。

• M 型超声比二维超声有更高的时间分辨力，因此，M 型超声可更好地反映一些结构细微的运动幅度或运动时间的异常，如肥厚型心肌病的二尖瓣前叶在收缩期前叶特异性的前向运动及心脏压塞时右心室舒张期塌陷等改变，均可通过 M 型超声得到更好的显示。

二维超声心动图

• 探头的位置决定了可以显示的心脏结构的剖面图像，这个二维图像通过快速连续的刷新显示，即可以呈现像电影一样的视频动态图

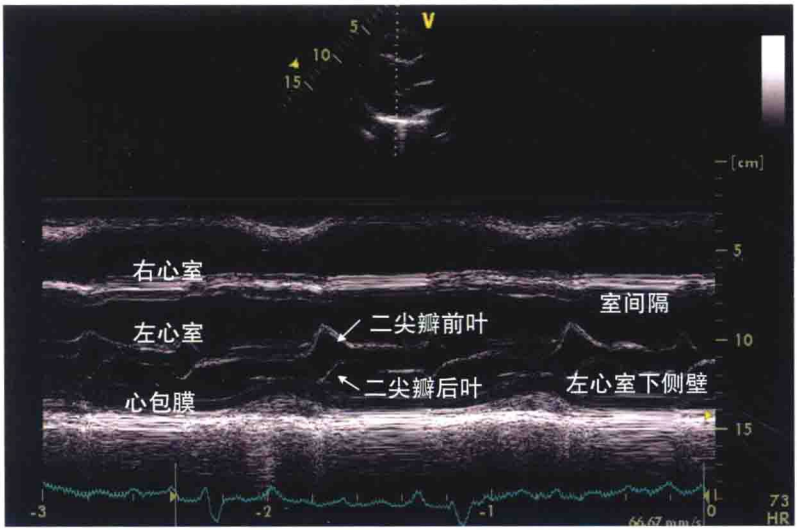

图 1–2　M 型超声左心室长轴观切面，可以显示在整个心动周期中心脏结构中的“冰锥”样运动改变(箭头所示)。

像。每秒钟刷新显示的帧或图像的数量即为帧频，帧频越高，图像实时效果越好。

• 成人超声心动图中，近探头处的结构显示在屏幕的上方，超声探头上的标记点或标记凹槽对应的组织结构通常显示在屏幕的右侧。

• **关键点**：以探头上标记点为原始方向，假设探头像把虚拟的刀片，切出一个断面图像。通过这个刀片的放置位置、旋转或者倾斜，来获得你想“切出”的心脏的切面图像。

• 将多个二维的心脏切面叠加在一起，并在大脑中将它们“拼接”重建，即构建一个三维的心脏结构。

三维超声心动图

• 连续、多个二维切面可以叠加在一起，重建出一个三维立体结构。现代三维超声心动图专用探头就是发射金字塔形的超声束并成像，进而完成三维重建的(此处的超声声束不像“刀片”，而是在探头顶部发出的一个锥形声束)。

多普勒原理和应用

多普勒效应

• 1842 年，奥地利的物理学家克里斯琴·多普勒发现，沿着声波发射方向，如果观察者和声源之间有相对运动，则声波的接收频率与发射频率不同——即多普勒效应。

• 当声源固定且发射频率不变时，声波的反射频率与发射频率相同。

• 但如果声源是运动的，声波的接收频率会发生改变（频移），偏差值与声源的运动速度成比例。

—如果物体是朝向探头移动，接收频率比发射频率高，则称作“正向多普勒频移”。

—如果物体是背离探头移动，接收频率比发射频率低，则称作“反向多普勒频移”（图 1–3）。

• 物体移动方向与声束的夹角会影响多普勒频移的测量结果，即测量角度如与血流方向呈一定角度，就有可能影响测量的准确性。

从以下数学公式可看出，多普勒频移测量值与物体实际运动速度成正比，与超声声束角度成反比，即：速度$_{测量}$=cosθ×速度$_{实际}$（图 1–4）。

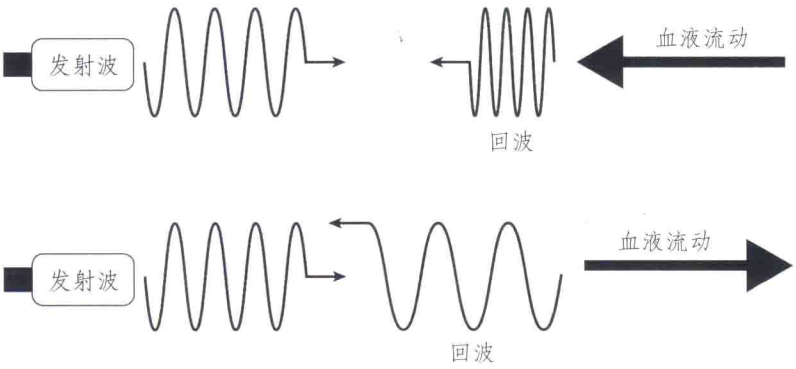

图 1–3　物体的移动方向和速度与超声波反射频率间的关系（多普勒频移）。

• **关键点**：为了不低估血液射流的速度，超声声束应该尽量与血流方向平行。只有当声束与血流方向成0°夹角时，所测的速度才与实际速度相当。

	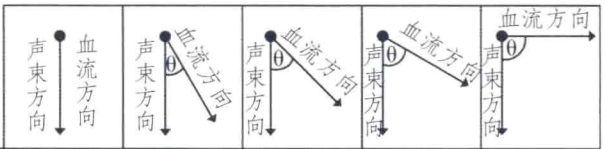				
角度（θ）	0	30°	45°	60°	90°
cosθ	1	0.87	0.7	0.5	0
测量值(m/s)	5	4.35	3.5	2.5	0

图 1–4　声束与血流方向角度对测量结果的影响。

脉冲波多普勒

• 脉冲波多普勒(PW)模式下，探头发射超声脉冲，在二维图像中测定给定位置(采样容积)内的多普勒频移。

• 脉冲重复频率(PRF)指的是1秒钟内发射脉冲的个数，它与脉冲周期成反比。低脉冲重复频率的超声可以检测更深的组织。

• PRF决定了能够检测到多普勒频移的深度。

• PRF越低，两个发射脉冲之间的间隔越长，因此可以探测到较深部位的信号，反之亦然。

• Nyquist极限(又称采样定理，或奈奎斯特极限)：是以美国工程师哈里·奈奎斯特命名的物理定理。即每个单位时间内采样的脉冲个数，至少是通道信号带宽的2倍，才能保证能还原观测采样的信号。实际应用中，Nyquist极限=1/2 PRF。

如果血流速度超过Nyquist极限，频谱所显示的速度和方向都不准确，会呈现镜像折返现象。

• PW所能测量的最大速度是有限制的。最大可测速度由Nyquist极限来决定。大于Nyquist极限速度的部分，会显示在标尺的对侧，即混叠(图1–5)。

• **关键点：**使用较高 PRF 可以获得较高的 Nyquist 极限测量速度，适用于测量表浅组织内的高速血流。如果所测量的感兴趣区内的血流出现混叠现象，可以尝试变换观测角度，以减少探头表面与感兴趣区之间的距离，提高可检测的速度极限。

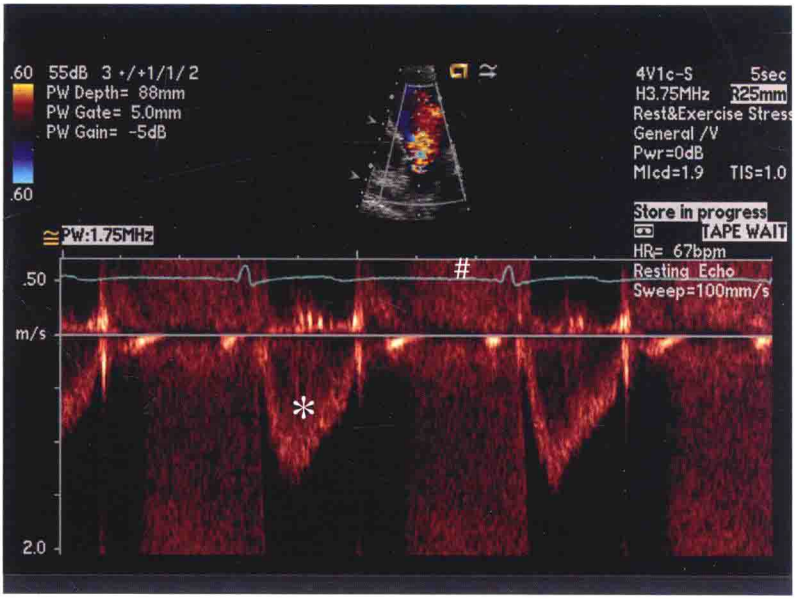

图 1–5　左心室流出道内的频谱多普勒图像。舒张期主动脉高速反流频谱，因最大速度超过 Nyquist 极限而发生镜像混叠(#)；而较低速度的收缩期血流(*)没有发生镜像混叠。

连续波多普勒

• 连续波(CW)多普勒模式中，探头内部的部分晶体固定用于发射超声波，其他的晶体则用于连续接收反射回来的频率偏差，即频移。

• 因超声波是连续发射的，CW 没有最高速度的限制（即没有混叠现象发生），因此，CW 可以检测高速流动的血流速度。

• 但 CW 显示的是沿着一个声束发射方向上的所有频移，无法区别沿声束传播深度范围内各个点的频移，因而 CW 对高速血流的定位能力较差(表 1–1)。

• **关键点**:CW 可以检测整个声束传播路径上的最高速度，但却不能确定最高速度的具体位置，即它无法确定这个相对运动发生的深度位置。

• 飞利浦公司生产的 Pedoff 探头是由 2 个晶片组成的无影像 CW 探头,一个晶片用于发射超声波,一个用于接收超声波。在一些穿透条件较困难的患者的胸骨旁或胸骨上切面观测时,这种体积很小的探头,可以精确检测连续波多普勒数据。

高脉冲重复频率(HPRF)脉冲超声

• 目的是解决 CW 超声对深度信息检测不清,以及 PW 超声对于高速流速测量发生的混叠现象。

• HPRF 是对常规 PW 的改进,其工作原理是在第一个脉冲还没被接收时,就发射一个或多个新的脉冲。这样就缩短了 PRF,既可提高 Nyquist 极限,又可同时获得多个相邻感兴趣区范围内的频移信号,因而扩大了所探测到的总感兴趣区的范围。

• HPRF 降低了对探测深度的准确定位,但提高了频谱多普勒对高速运动速度精确性测量的能力,因而是一种相对定位模糊的频谱多普勒。

• **关键点**:HPRF 是测定声束方向上高速运动的理想方法，常用于检测左心室流出道梗阻部位的高速血流(如肥厚型梗阻性心肌病)。

表 1-1 不同多普勒的特性

种 类	优 点	缺 点	应用范围
CW	可测高速血流	不能确定高速运动的精确位置	测量瓣膜狭窄或反流时的高速血流
PW	测定特定深度位置的血流速度	无法测量高速运动	常规房室瓣、主动脉、肺动脉及肺静脉内的血流速度
HPRF	提高了 Nyquist 极限	不能明确高速运动的具体位置	左心室流出道狭窄处的血流速度测定

彩色多普勒

• 彩色多普勒是在 PW 的基础上改进而成，可在二维平面上同步进行多点采样。每个采样点的速度依据预先设定的图谱被赋予颜色，叠加在二维图像上(图 1–6)。

• 通常朝向探头的血流标记为红色，背离探头的血流标记为蓝色(即红迎蓝离)。

• 在同一色系中，血流速度越快显示的颜色越明亮，但是一旦超过 Nyquist 极限的速度，则会产生混叠并显示为相反的颜色(即蓝色变红色，红色变蓝色)。

• 为了更好显示紊流，许多超声仪器在彩色色谱中加入了第三种颜色(比如绿色或是黄色)，这样就可以显示血流速度和方向变化更多的状态。如有必要，也可关闭这种显示功能，这样显示出的血流方向更简洁、直观。

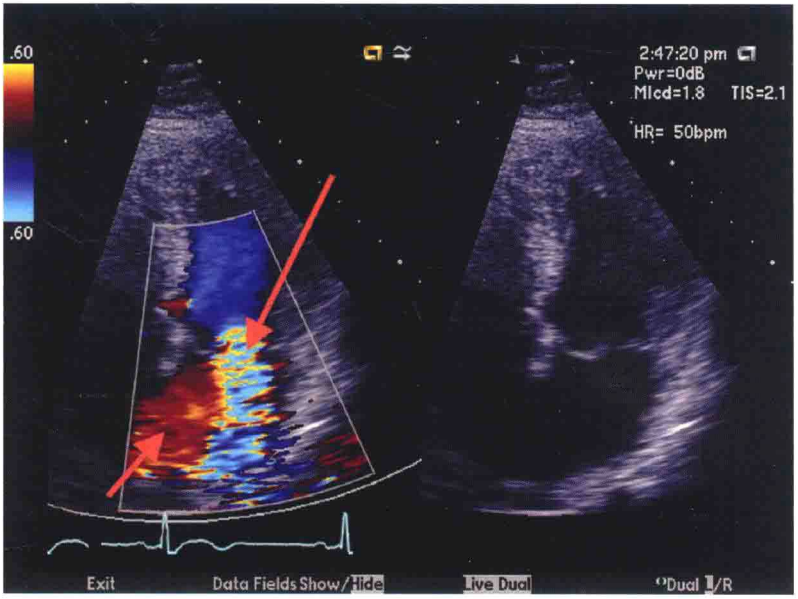

图 1–6　彩色多普勒血流图。清楚显示收缩期左心房、左心室内的血流大小和方向。短箭头所示为肺静脉流向左心房的血流，朝向探头呈现红色。长箭头所示的是左心室反流回左心房的血流，流动方向背离探头，颜色标示为蓝色。

• 彩色多普勒可以在给定区域内更快捷地显示血流的位置、方向及大小，同时可以显示湍流情况。

组织多普勒成像(TDI)

• TDI 也是 PW 成像的另一种表现形式，其利用多普勒成像原理来评价心肌组织运动速度(其速度值通常<20cm/s)，这比血流运动速度低许多(血流运动速度一般都是在 m/s 水平)。

• 在常规的 PW 中，心肌组织产生的低速运动信号相对于血流信号过小，因而被滤除了。而在 TDI 模式中，低速滤波功能被关闭，频谱图像专门显示来源于组织运动的高振幅、低速频移信号。

• **关键点**：TDI 通常用于评价舒张功能，比如右心室心功能、心肌应变等。

常用的血流动力学原理及应用

每搏量和其他流体参数

• 通过瓣膜的血容量可以通过瓣口面积、流过瓣口的血流速度来计算。具体公式如图 1–7 所示。

• 每搏量(SV)是心脏每次收缩射出血流的量。一种简单的算法是通过测量左心室流出道(LVOT)的流速、左心室流出道面积来计算。

• LVOT 横断面面积可以通过测得其直径来计算。假设 LVOT 是圆形的，面积就可依据以下公式计算：

$$左心室流出道面积(cm^2)= \pi\times(左心室流出道直径/2)^2$$

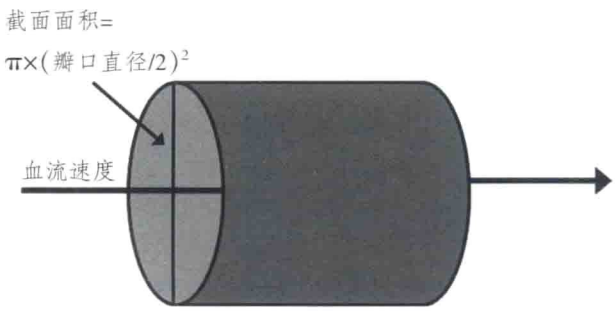

图 1–7　血流量计算示意图。

• **关键点**：LVOT 通常在胸骨旁左心室长轴观收缩早期至中期时测量最清楚，在放大状态时也可清楚显示其边界。

• 如果血流通过的瓣口内径是固定不变的(像花园浇水软管)，那用入口的面积(cm^2)乘以流速(cm/s)就可计算出血流量(cm^3/s)。血流量再乘以射血时间就是血流的总量。然而，心脏的泵血是呈波动性的，不同心动周期瓣口流速也有变化，因此，为了能较准确地计算出每次心跳泵出的血量，我们必须用整个收缩期的时间的速度分布规律来得到一个速度平均值。

• 对整个时间段进行血流速度频谱的描记，即得到速度-时间积分(VTI)值。

1)左心室流出道速度-时间积分(VTI_{LVOT})反映的是一个心动周期内，一个血细胞在内径与左心室流出道内径相同的圆柱体内运动的距离。

2)在计算左心室流出道速度-时间积分时，首先获得左心室流出道的血流频谱，再对其进行描记。

• **关键点**：VTI_{LVOT} 最好在心尖五腔心或心尖左心室长轴切面测量。

• LVOT 面积(cm^2)乘以每搏红细胞运动的距离(厘米/每次心跳)就是每搏量(SV)(cm^3 或毫升/次)。

$SV=(VTI_{LVOT})\times LVOT_{面积}$

• SV 乘以心率即是心输出量(CO)，再除以体表面积(BSA)就是心输出指数(CI)。

CO (L/min) = SV(毫升/次)/1000 ×心率(次/分)

CI [L/(min·m^2)] = CO(L/min) / BSA(m^2)

• 上述推理过程适用于任何通过瓣口来测量血流的情形。

• 例如，从体积法可以准确计算推导出二尖瓣反流量。先计算有多少血液进入左心室(二尖瓣瓣环面积× 瓣环水平舒张期频谱 VTI)，再减去每搏量 SV，就可得到收缩期流回左心房的血流量，即反流体积。后续章节将有关于这个内容的详细讨论。

• 这个原理还可以用于量化右向左分流。Qp 为肺循环血流量，Qs 为收缩期血流量，如 Qp/Qs>1.5 即说明比值升高。Qp 计算方法与上述相似，即右心室流出道面积乘以收缩期右心室流出道 VTI，Qs 即 SV，

可由上面公式计算而得。

$$Qp/Qs=(RVOT_{面积})\times(VTI_{RVOT})/(LVOT_{面积})\times(VTI_{LVOT})$$

- **关键点**：右心室流出道直径及局部 VTI 在主动脉瓣口水平的短轴切面测量最佳。或者也可用肺动脉瓣环的直径和肺动脉瓣局部的 VTI 测量来替代。

心腔压力的评估和伯努利原理

- 在超声心动图的临床应用中，伯努利原理是一个用来推导流体运动能量的重要的物理法则。如血流通过一个瓣膜或瓣口，根据伯努利原理可以将其看作是流体流经一个直径不等的圆柱形管腔，流体本身所携带的总能量是守恒不变的，但能量的计算中存在多个变量，当流体从一个部位流入另一个部位时，其能量的表现方式可以发生改变，如从压力能转化为动能。

- 这个系统中的主要生理学变量是血液的流速和压力，其他的变量如血流加速度、黏滞摩擦力、能量梯度等，为了简化都可以忽略不计。当血流通过某一管腔/孔隙局部时，V_1、V_2 分别表示前后两端的血流速度。

1）压力能 1(P_1)+动能 1= 压力能 2(P_2)+动能 2

2）血流动能= $\frac{1}{2}\rho\times V^2$，其中 ρ 是血液密度，1/2 ρ≈4

3）上述公式可以写成：

$P_1+4\times V^2_1=P_2+4\times V^2_2$

或者 $P_1-P_2(\Delta P)=4\times V^2_1-4\times V^2_2$

4）因通过管腔/孔隙局部近心端的流速 V_2 通常要远小于通过局部的峰值流速，所以 V_2 常常可忽略不计。

简化的伯努利公式为：$\Delta P(mmHg)=4\times V^2$

- 应用简化的伯努利公式，可以计算通过心腔之间的压差。如果一个心腔的压力是已知的（或已估测出来），那么相邻腔室的压力就可通过这个瓣口压差值计算出来。

- 简化伯努利公式常被用于估测肺动脉收缩压（PASP）。但不存在右心室流出道梗阻、狭窄或肺动脉瓣狭窄时，PASP 就等于右心室收缩压（RVSP）。三尖瓣反流（TR）峰值速度反映了右心室收缩压与右心

房之间的压差。

1)4 ×(TR 峰值流速)^2= RVSP–RA 压力

2)RVSP= 4×(TR 峰值流速)^2+ RA 压力

RA 压力可以通过测量颈静脉压(JVP)或在超声心动图中测量下腔静脉内径计算而得(见第 5 章)。

连续性原理

• 连续性原理是质量守恒定律的扩展。在不可压缩流体力学中,因流量保持不变,流速会随着管腔截面积不同而变化。简言之,在一段管腔内,血液流入的量必须等于流出的量(图 1–8)。

• 因此,通过测量感兴趣区的 VTI 值和横截面积 A,即可算出通过该横截面的血流量。

• 连续性原理的流体公式:$(A_1)\times(VTI_1)=(A_2)\times(VTI_2)$

• 上述流体公式常用于测量主动脉瓣(AoV)狭窄(AS)时主动脉面积。当主动脉瓣狭窄时,最窄的地方流速最高,用连续波超声多普勒可以测得狭窄局部的流速, 于是主动脉瓣口面积 AVA 就可以用如下公式计算。

$(AVA)\times(CW\ 测量的\ VTI_{AoV})=(LVOT_{面积})\times(PW\ 测量的\ VTI_{LVOT})$

或者,$AVA=(LVOT_{面积})\times(VTI_{LVOT})/(VTI_{AoV})$

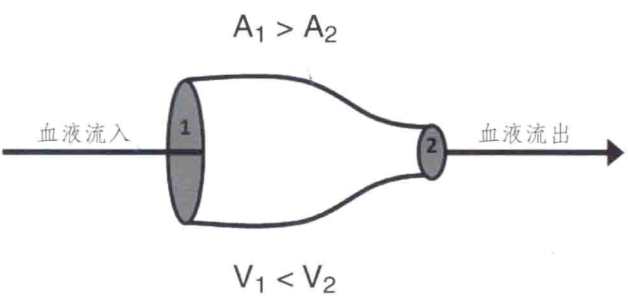

图 1–8　连续性原理示意图。流体通过不同横截面时的情形与血液进出心脏时相同。

表 1–2 概述了多普勒超声心动图在心腔血流动力学指标测量中的应用。

表 1–2 多普勒超声心动图用于测量心脏血流动力学指标汇总

血流动力学	需要的参数	计算方法
每搏量	VTI_{LVOT}, LVOT 直径	SV= π×(LVOT 直径/2)^2 ×(VTI_{LVOT})
心输出量	VTI_{LVOT}, LVOT 直径，心率(HR)	CO= π×(LVOT 直径/2)^2 ×(VTI_{LVOT})×HR
RA 压力/CVP	下腔静脉(IVC)内径(见第 5 章)	IVC≤2.1cm 且呼吸变化率 >50%时，为 0~5mmHg IVC>2.1cm 且呼吸变化率 <50%时，为 10~20mmHg IVC 不在上述范围的，RA 压力值可以归为中等压力，约为 5~10mmHg
PASP	三尖瓣反流，IVC 内径 E/e′(参见第 4 章)	4×(三尖瓣反流的峰值流速)^2 +RA 压力值
LVEDP[a]		• <5：正常 • >15：LVEDP 升高

注：LVEDP[a]，左心室舒张末压力

（朱霆 译）

第2章 经胸超声心动图综合检查

Pei-Hsiu Huang

准备工作

优质的超声心动图检查需要充分的准备工作(图 2–1)。

患者体位

低能量超声束无法充分显示位于胸骨后方的整个心脏结构。

小贴士：

- 患者取左侧卧位使心脏偏向侧面。
- 使用靠垫辅助患者向左侧倾斜。
- 左臂高举过头以充分扩展肋间隙。

保证患者的舒适度是关键！

检查者体位

保证体位舒适以避免过多中断或过快结束检查。在患者两侧均可进行检查。

小贴士：

- 检查床的高度应适宜，以保证检查者肘部可微屈休息。
- 适当调整患者体位以保证在没有倚靠的情况下完成检查。

探头的持握

小贴士：

- 探头应握于拇指与食指、中指间(投飞镖状)。
- 手指移至探头末端。
- 小指放在患者胸壁上以固定探头。
- 注意探头定向标志以确定扫查切面方向。

仪器设置

将仪器移至检查床头端，检查者座位应置于患者胸部水平。每次检查务必记录以下信息：

患者身份信息 姓名、出生日期、患者身份证号

重要资料 身高/体重(标化测量)、血压(评估血流动力学状态)



图 2-1　超声心动图设置。

其他准备工作	
声窗 选择能够获取合适亮度且清晰图像的声窗。成像质量不佳会对二维测量精确度和多普勒图像质量造成影响。	• 首先获取“大图”。 • 沿肋间隙移动探头。 • 小幅度逐步移动探头。
呼吸 心脏位置随呼吸发生变化。	• 大部分胸骨旁及心尖系列切面需在呼气末屏气采集。 • 心尖两腔及剑下(肋下)切面需在吸气末屏气采集。
探头压力 适度施压以使探头充分接触检查面。但过度施压将会造成患者局部压痛,特别是在骨表面痛觉敏感部位。	• 探头在皮下组织增厚的区域(脂肪组织或乳房等)扫查时,应适当加压以获取清晰图像。 • 一旦获取清晰图像,压力可稍减。 • 换肋间扫查移动探头时不加压。
超声耦合剂 超声波在探头与患者体表间传导的介质。	• 检查时应使用足量的耦合剂。 • 患者体表耦合剂过薄时再次增加用量。

图像调节

二维增益

需充分显示心脏结构，而心腔内血池应显示为(无回声)暗区(图 2–2)。

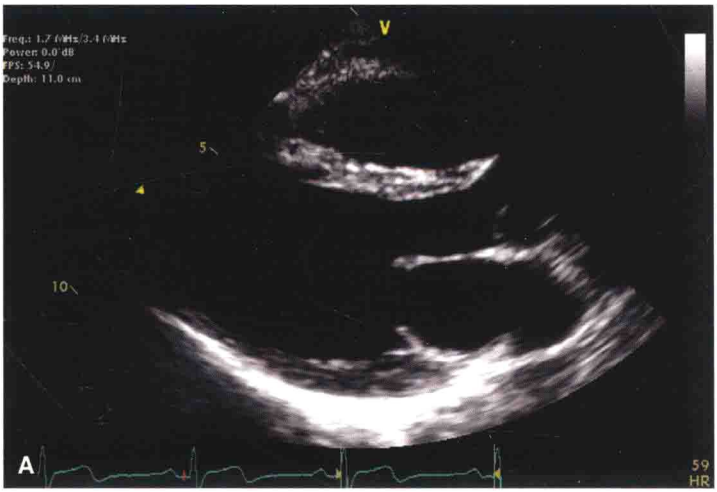

图 2–2A　增益适中。

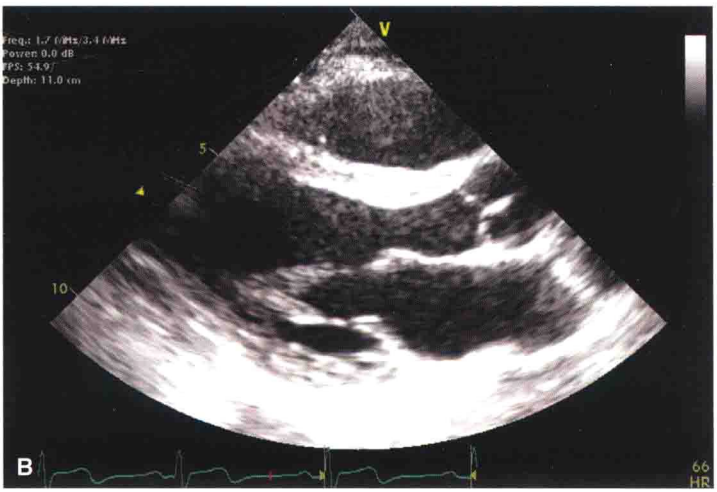

图 2–2B　增益过高。

图像深度

应选取距探头最远的心脏边界外 1~2cm 为合适深度，以保证心脏结构能够完整显示(图 2-3)。

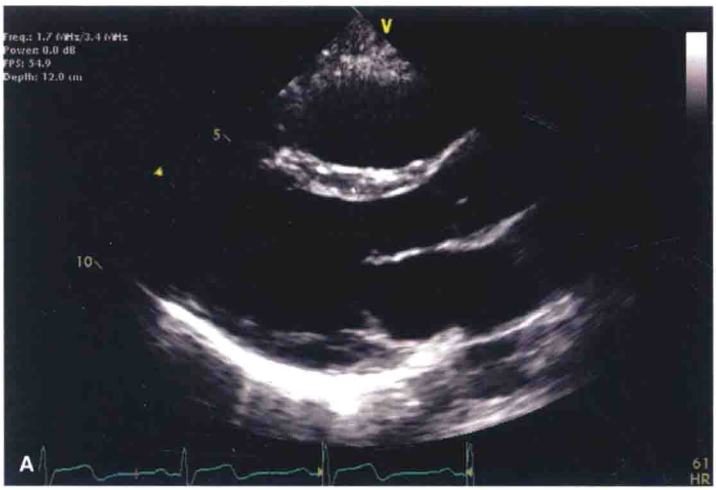

图 2-3A　深度适宜。

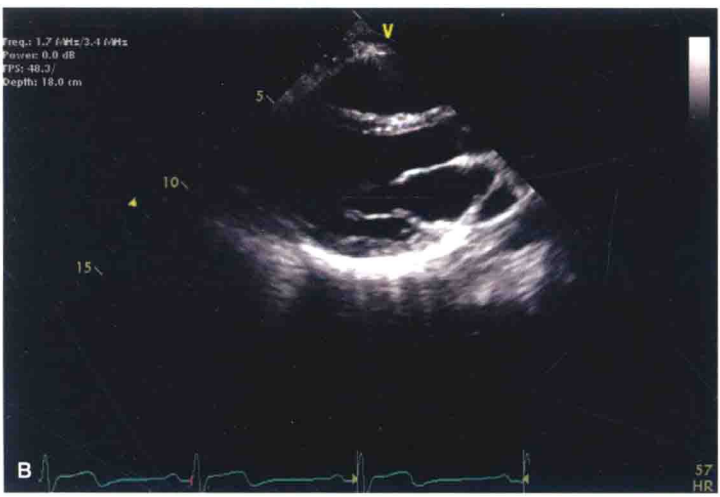

图 2-3B　深度过大。

注：有些研究室为便于相关检查切面的比较，故选取固定的默认深度。此时则需在默认深度及适宜深度均采集图像。

彩色多普勒

调整彩色多普勒取样窗应恰好覆盖感兴趣结构范围，以避免造成时间分辨力的降低和彩色图像质量的损失。默认 Nyquist 极限设置为 50~60cm/s(图 2–4)。

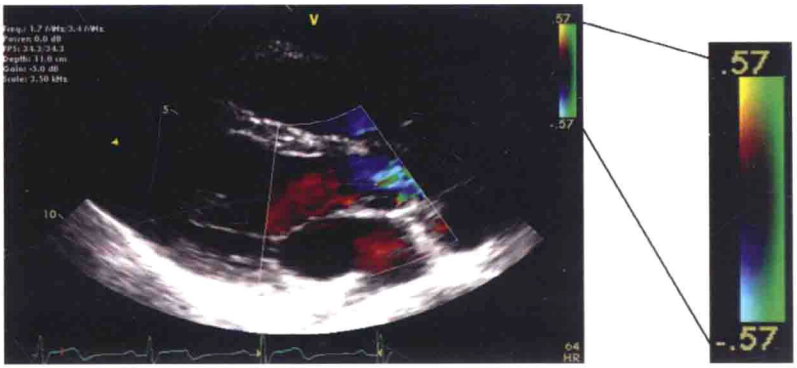

图 2–4　彩色多普勒取样窗与 Nyquist 极限频率(标尺)。

彩色增益

调校方法：将取样窗移至心外区域，调高多普勒增益至可见噪声信号，再逐渐减低增益至噪声信号消失。

探头频率

首先选择频率为 1.7/3.4MHz（发射/接收：二次谐波成像）的探头进行扫查(图 2–5)。然后根据成像需要选择高频(适宜近场成像)或低频(用于深部显示)探头。

图 2–5　探头设置。

焦点

图像欠佳或出现伪像时可尝试调节超声焦点(图 2–6)。

脉冲波多普勒取样容积大小

流入道/流出道血流：3~4mm。

静脉血流：5~7mm。

组织或瓣环运动速度：5~7mm。

不当的取样容积大小可能影响多普勒信号采集，使多普勒频谱无法清晰识别边界。

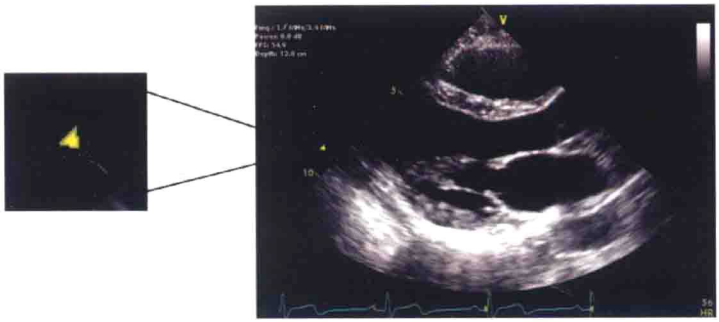

图 2–6　超声束聚焦点(箭头所示)。

频谱增益

应调节至背景暗而频谱信号明亮,确保增益不至于过低。增益过高的图像可致血流速度高估。测量需在频谱清晰的边界进行,避免在频带增宽处(羽毛状)测量,尤其在增益过高或多普勒信号差的图像上测量(图 2–7)。

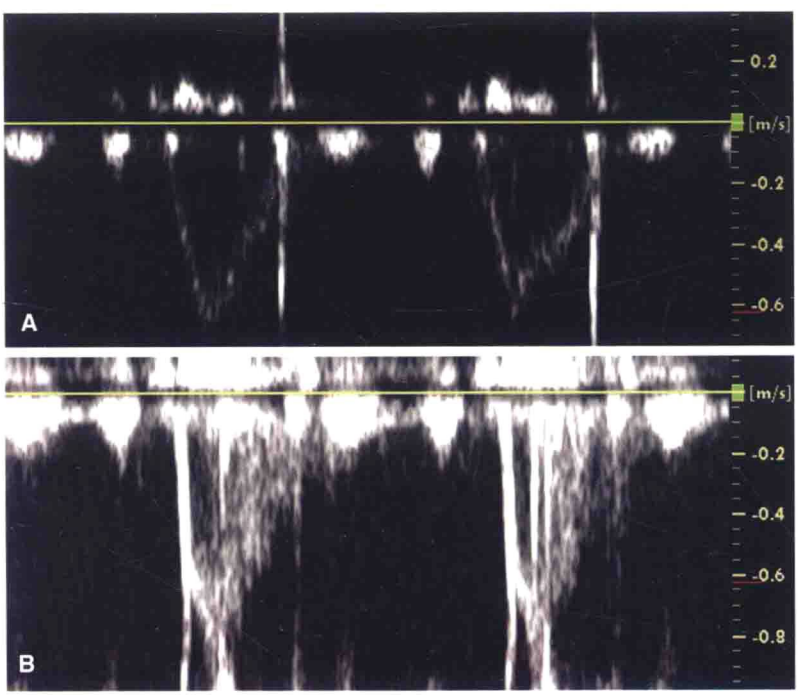

图 2–7　(A)脉冲波多普勒增益适宜;(B)增益过高。

扫描速度

正常心率时，M 型及多普勒频谱扫描速度宜选择为 50mm/s。需获得更高的时间分辨力图像时，可将扫描速度调至 100mm/s（图 2-8）。

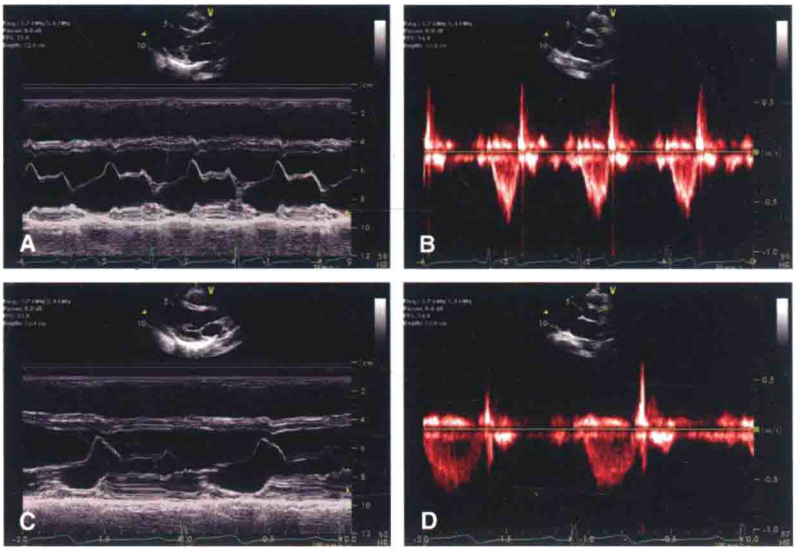

图 2-8　胸骨旁长轴（PLAX）切面二尖瓣水平 M 型及胸骨旁短轴（PSAX）切面右心室流出道（RVOT）频谱多普勒，扫描速度为 50mm/s（A，B）及 100mm/s（C，D）。

胸骨旁长轴(PLAX)切面

见图 2-9。

获取图像:

- 第三或第四肋间隙，探头标志点指向患者右肩方向。
- 探头尽量靠近胸骨，但避免置于胸骨上。
- 探头向上方移动（高位 PLAX 切面）可测量主动脉根部数据。

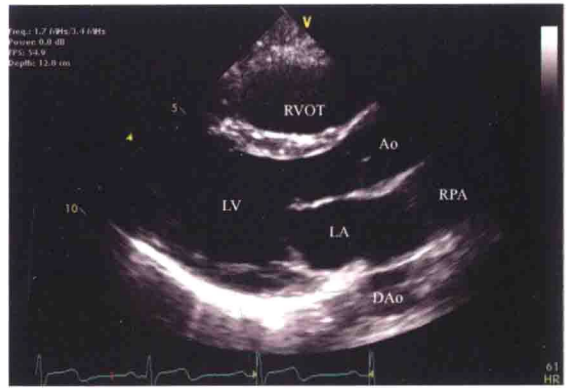

图 2-9 胸骨旁长轴观。N:探头标志点。

二维超声检查

结构

- 心腔:LA、LV、LVOT、RVOT、Ao、DAo、RPA
- 瓣膜:MV、AoV

主要特征

- MV 前后瓣叶的对合。
- AoV 瓣叶的对合。右冠瓣靠近 RVOT,左冠瓣或无冠瓣在其对侧面。
- LV 腔径最大(在两侧乳头肌之间的平面扫查)。

多普勒检查

彩色多普勒

- MV 与 AoV:彩色取样窗内应包含 IVS、AoV、MV 等结构。
- 评价偏心性反流、室间隔缺损及主动脉瓣反流程度的评估时尤其有用。

M 型超声检查

心腔

- 左心室中部水平可观察前室间隔及下侧壁(后壁)。

瓣膜

- MV 及 AoV 结构及瓣叶运动情况。

右心室流入道切面

见图 2–10 。

获取图像：

- 在 PLAX 切面位置上将探头尾部向患者左肩方向倾斜。
- 扫查平面逐渐向前方移动直至 TV 出现在平面内。

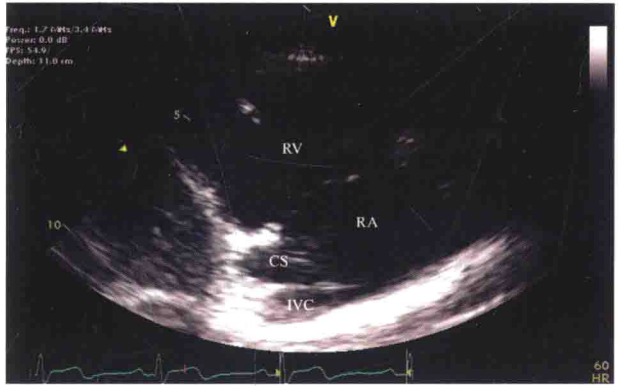

图 2–10　右心室流入道(RVIT)观。N:探头标志点。

二维超声检查

结构

- 心腔:RA、RV、IVC、CS
- 瓣膜:TV

主要特征

- 是观察 TV 后瓣的唯一切面。
- TV 瓣叶的对合。

多普勒检查

彩色多普勒

- TV：彩色取样窗内应包含 RA、TV、RV 等结构。

频谱多普勒

- CW:取样线置于 TV 反流束最窄径处(如未见明确反流束最窄径处则置于瓣叶对合点处)。

疑难解答

扫查该切面倾斜探头时常受肋骨阻碍,可用以下方法增大声窗:

- 由右心室向侧方滑动探头。
- 如仍难获得满意图像可将探头移至下一肋间。

胸骨旁短轴(PSAX)切面

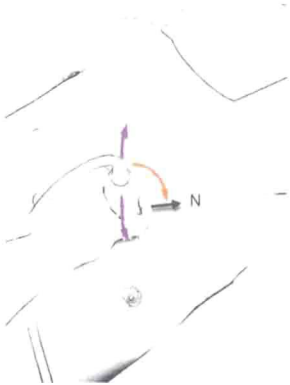

获取图像：

- 在 PLAX 切面位置上将探头顺时针旋转 90°(红色箭头所示)。
- 探头尾部略朝向右肩方向倾斜可获得接近心尖的切面，背离右肩方向倾斜可获得接近基底部的切面。

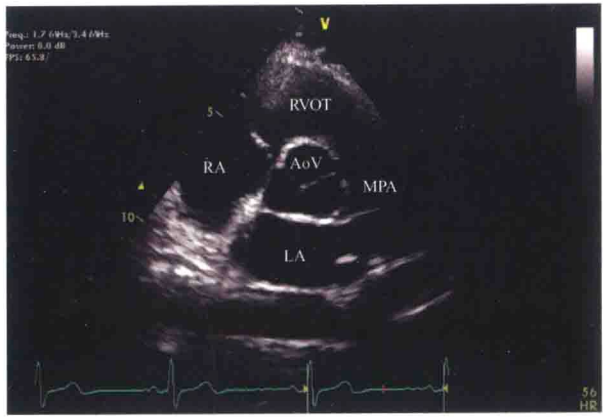

图 2–11　胸骨旁短轴(PSAX)观。N:探头标志点。

二维超声检查(主动脉瓣水平)

见图 2–11。

结构

- 心腔:LA、RA、RV/RVOT、MPA
- 瓣膜:AoV、TV、PV

主要特征

- 主动脉根部环形结构及 AoV 三个瓣叶。

多普勒检查(主动脉瓣水平)

彩色多普勒

- AoV:彩色取样窗应包括 AoV。
- PV:彩色取样窗应包括 RVOT、PV、MPA。
- TV:彩色取样窗应包括 RA、TV、房间隔等。

频谱多普勒

- PW:PV(取样容积置于 RVOT,PV 下方 1cm 处)。
- CW:取样线置于 TV 或 PV 反流束最窄径处,或瓣叶对合点处。

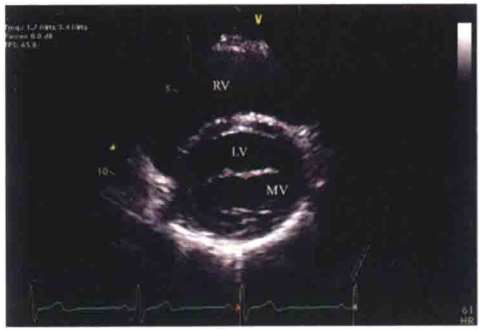

图 2-12　二维超声检查，二尖瓣水平。

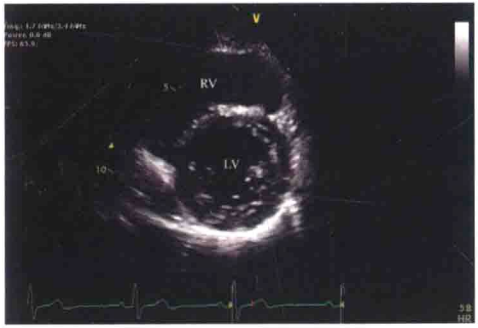

图 2-13　二维超声检查，乳头肌水平。

二维超声检查(二尖瓣水平)

见图 2-12。

结构

- 心腔：LV、RV
- 瓣膜：MV

主要特征

- MV 前、后瓣叶及其在左心室中心的对合点。

提示：如瓣叶开放位于内侧，则顺时针旋转探头以获取完整图像；如开放位于外侧则逆时针旋转探头。

多普勒检查(二尖瓣水平)

彩色多普勒

- MV：彩色取样窗应包含 MV。

频谱多普勒

- 该切面内无明显用途。

二维超声检查(乳头肌水平)

见图 2-13。

结构

- 心腔：LV、RV

主要特征

- LV 呈圆环形。
- 前外侧乳头肌与后内侧乳头肌结构。

多普勒检查(乳头肌水平)

彩色及频谱多普勒于该切面内均无明显用途。

疑难解答(PSAX)

该切面上常见肋骨伪像干扰，应滑移探头避开肋骨可减轻其干扰。

心尖四腔心(A4C)切面

见图 2-14。

获取图像:

- 探头置于心尖搏动最强处附近(而非正好该点处)进行扫查。
- 探头尾部背离患者右肩方向倾斜。

二维超声检查

结构

- 心腔:LA、RA、LV(后间隔及前侧壁)、RV、肺静脉
- 瓣膜:MV、TV

主要特征

- 显示左心室最长径。
- 清晰显示左心室各节段内膜。
- MV 与 TV(隔瓣及前瓣)对合。
- RV 游离壁及 TV 瓣环运动。

多普勒检查

彩色多普勒

- MV: 彩色取样窗内应包含 LA、MV、LV 流入道。
- TV:彩色取样窗内应包含 RA、TV、RV、房间隔,室间隔。

频谱多普勒

- PW:MV (取样容积置于瓣尖; 测量血流量时置于瓣环水平),肺静脉。
- CW:取样线置于反流束最窄径处或 MV 或 TV 瓣叶对合点处。
- TD:MV 瓣环间隔侧及侧壁侧;TV 瓣环侧壁侧。

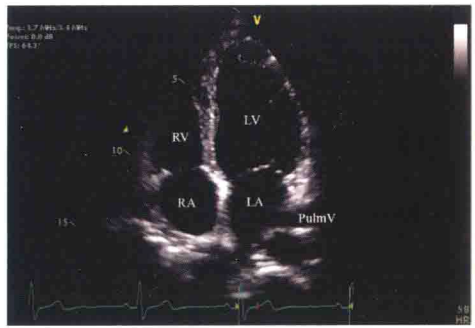

图 2-14 心尖四腔(A4C)观。N:探头标志点。

疑难解答

常见问题

- 切面可见心室, 但未见心房时:应向上/下倾斜探头。
- MV/TV 的对合或 LV/RV 图像缺失:应顺时针或逆时针旋转探头。
- 心尖不在图像中间:应向内或向外移动探头。

提示:最佳声窗位置取决于患者左侧卧位角度(如平卧位时心尖靠近内侧)。

心尖五腔心(A5C)切面

见图 2–15。

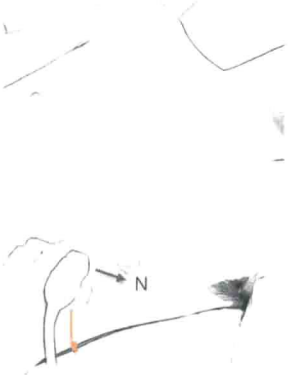

获取图像：

- 探头尾部由 A4C 切面位置向患者左腰部倾斜（红色箭头所示）。

提示：显示主动脉瓣的切面位于 A4C 切面稍前方。

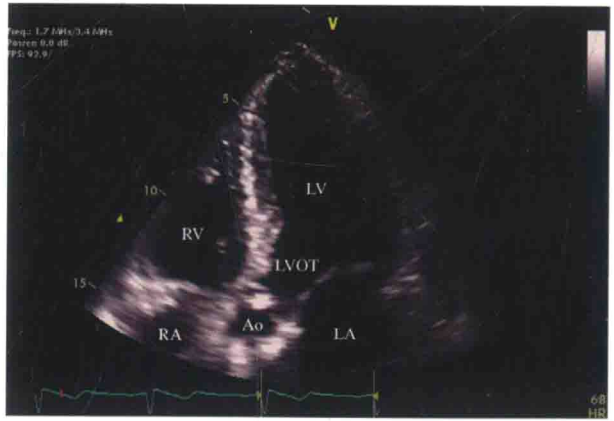

图 2–15　心尖五腔(A5C)观。N:探头标志点。

二维超声检查

结构

- 心腔:LA、RA、LV、LVOT、RV、Ao
- 瓣膜:MV、TV、AoV

主要特征

- 与 A4C 切面类似,可显示 LVOT、AoV 及主动脉根部。

多普勒检查

彩色多普勒

- 彩色取样窗内应包含 AoV。

频谱多普勒

- PW:LVOT(取样容积置于 AV 下方 1cm 处)。
- CW：主动脉瓣反流时取样线置于反流束最窄径处,评价主动脉狭窄时置于瓣叶对合点。

心尖两腔心(A2C)切面

见图 2–16 。

获取图像：

- 探头从 A4C 切面位置逆时针旋转约 30°(红色箭头所示)。

避免探头向内移动导致左心室显示不足。

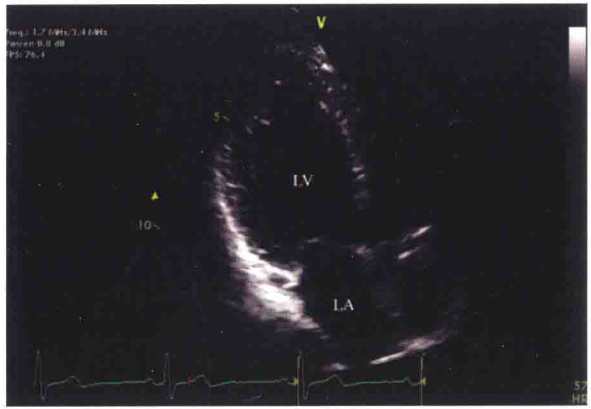

图 2–16　心尖两腔(A2C)观。N:探头标志点。

二维超声检查

结构

- 心腔:LA、LV(前壁及下壁)
- 瓣膜:MV

主要特征

- 显示内膜清晰的左心室最长径。
- MV 瓣叶的对合。
- 有时可见 LAA 与 CS。

多普勒检查

彩色多普勒

- MV：彩色取样窗应包含 LA、MV、LV 流入道。

频谱多普勒

- PW：取样容积一般置于 MV 瓣尖；测量血流量时置于二尖瓣环水平。
- CW:取样线置于瓣叶对合点。

疑难解答

该切面图像不佳的原因有：

- 探头旋转时发生位置滑动。
- 探头未置于心尖。

提示：一只手将探头固定，另一只手旋转探头。

心尖长轴(APLAX)切面

见图 2–17。

获取图像：

- 探头从 A2C 切面位置逆时针旋转约 30°(红色箭头所示)。

避免探头向内移动导致左心室显示不足。

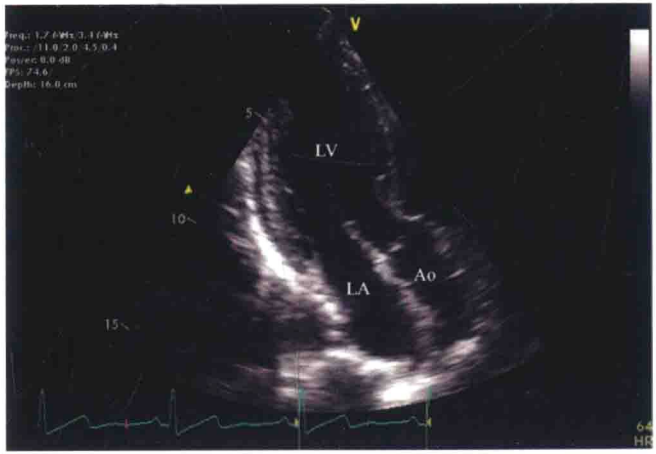

图 2–17　心尖长轴(APLAX)观。N:探头标志点。

二维超声检查

结构

- 心腔:LA、LV[前间隔及下侧壁(后壁)]、Ao
- 瓣膜:MV、AoV

主要特征

- MV 及 AoV 瓣叶的对合。

多普勒检查

彩色多普勒

- MV 与 AoV:彩色取样窗应包含 IVS、AoV、MV。

频谱多普勒

- PW:LVOT、MV 流入道。
- CW:测量二尖瓣反流时取样线置于 MV,测量主动脉狭窄时置于 AoV。

肋下(剑下)冠状切面

见图 2–18。

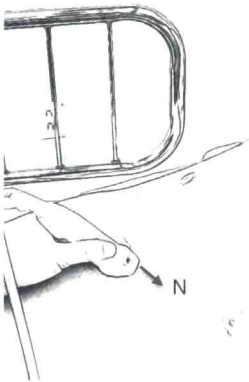

获取图像：

- 患者平卧位，探头置于剑下二指处以 45°向上适度加压。
- 探头指向患者左肩方向。

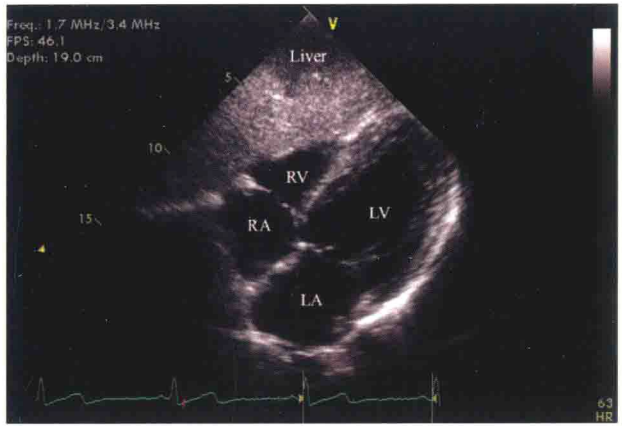

图 2–18　肋下(剑下)冠状切面观。N：探头标志点。

二维超声检查

结构

- 心腔：LA、RA、LV、RV
- 瓣膜：MV、TV

主要特征

- 观察左心室功能。
- 检查心包积液及心脏压塞情况。
- 探查房间隔缺损。

多普勒检查

彩色多普勒

- MV：彩色取样窗应包含 LA、MV。
- TV：彩色取样窗应包含 RA、TV。
- 房间隔。

频谱多普勒

- CW：取样线置于 TV 反流束最窄径处或瓣叶对合点处。

疑难解答

- 探头略置于剑突右侧以利用肝脏的低声阻抗成像。
- 采集吸气末图像。
- 屈膝以松弛腹壁肌肉。
- 降低探头频率以增加声束深部穿透能力。

肋下(剑下)矢状切面

见图 2–19。

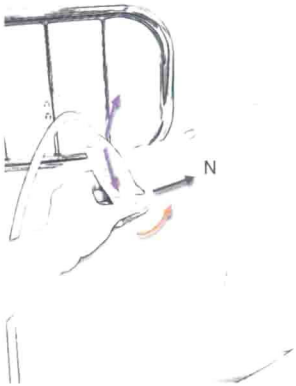

获取图像：

- 探头垂直于患者身体。
- 由冠状切面旋转探头至标志点指向患者头部。
- 探头尾部稍向患者左侧倾斜可观察 IVC，向右侧倾斜可观察腹主动脉。

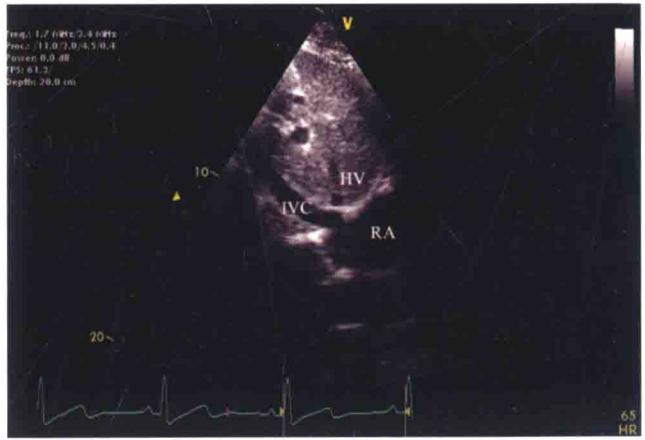

图 2–19　肋下(剑下)矢状切面。N：探头标志点。

二维超声检查

结构

- 心腔：RA、IVC、肝静脉、DAo(未显示)

主要特征

- IVC 内径及其随呼吸变化情况(如正常呼吸未见明显变化时需行“以鼻吸气”动作)。

多普勒检查

彩色多普勒

- IVC 及肝静脉。
- 观察 DAo 内湍流情况。

频谱多普勒

- PW：肝静脉及 DAo。

胸骨上窝(SSN)切面

见图 2–20。

获取图像：

- 肩后置枕以充分舒展颈部。
- 探头置于胸骨上窝上方。
- 探头标志点指向患者头部，探头尾部也向患者头部略倾斜。

图 2–20　胸骨上窝(SSN)观。N:探头标志点。

二维超声检查

结构

- 心腔:LA、主动脉弓、头臂干(BCA)、左颈总动脉(LCA)、左锁骨下动脉(LSC)、右肺动脉(RPA)

主要特征

- 探查与主动脉离断、主动脉缩窄及动脉导管未闭相关的异常解剖结构。

多普勒检查

彩色多普勒

- 主动脉弓分支:彩色取样窗应包括全部主动脉弓分支。

频谱多普勒

- PW 取样容积置于 DAo 近段（中度至重度 AR 时可见全舒张期逆行血流)或出现湍流的位置。
- CW 取样线置于 AoV 测量主动脉瓣上湍流。

图像质量不佳时操作技巧

肺气肿(过度通气肺)患者

慢性肺病患者胸腔内心脏位置下移。

- 尝试低于正常胸骨旁声窗位置扫查。常于肋下(剑下)可探及最佳胸骨旁切面观。
- 嘱患者平躺。
- 探头方向与正常检查时一致,所有切面均可获得。

肥胖症患者

- 降低探头频率以获得更高的深部穿透力。
- 适度增加按压力度以更好地压缩脂肪组织。
- 调节合适的图像宽度和深度。
- 降低图像帧频。

(张军　译)

第3章 造影在超声心动图中的应用

Stephanie N. Johnson , Majesh Makan

造影优化的关键点

- 机械指数(MI)<0.5
- 优化时间增益补偿和整体增益设置
- 降低近场增益
- 聚焦点置于心底部
- 探头置于显示心脏全貌的地方
- 增强多普勒信号以利于边界包络线的测量
- 超声准确的造影时间和造影剂剂量得益于医师与护士良好的沟通

适应证

- 常规超声心动图图像质量较差,≥2 节段室壁显示不清
- 增加心室容积测量的准确性
- 负荷试验中增强心内膜边缘
- 增强多普勒信号
- 评估左心室血栓,左心室室壁瘤
- 心脏内肿块

禁忌证

- 孕妇、哺乳期妇女
- 超声造影剂过敏者
- 右向左、双向或短暂性右向左分流者
- 对血液、血液制品或白蛋白敏感者(指造影剂 Optison™)

基本原则

在超声心动图检查中应用超声造影能起到至关重要的作用，它能够为患者的诊断和治疗提供更多的信息。造影剂由微泡构成，微泡与心腔内的红细胞混合后增强了超声信号散射，从而将血液与心肌组织界面显示得更加清楚。Optison™ 是包裹全氟丙烷的人血清白蛋白微球，Definity™ 是包裹全氟丙烷的脂质微球，因此在使用前必须混匀。FDA（美国食品和药物管理局）已批准将造影剂用于左心室造影和增强心内膜边界清晰度。

心脏超声造影的适用人群

图像质量差：任何一个切面上存在 2 个或 2 个以上的室壁节段显示不清。

增强多普勒信号

- 瓣膜狭窄和关闭不全。
- 开始注射造影剂时即可获得最佳的多普勒信号。这有助于避免彩色信号扩散（blooming）伪像和高估多普勒信号。
- 增强频谱多普勒信号边界，有助于测量（图 3–1）。

排除左心室心尖部的病变：左心室血栓、室壁瘤、假性室壁瘤、心尖肥厚、心肌致密化不全（图 3–2）。

- **关键点：**暂时将聚焦点从心底移动至心尖来评估左心室心尖部病变。

评估节段性室壁运动异常

运动/药物负荷试验

- 确保全部心肌节段的可见性。

提高射血分数和左心室容量计算的准确性（图 3–3）

重症监护室（ICU）和急诊室（ER）设置

- ICU 患者通常由于机械通气、胸腔置管、绷带包扎、肺部疾病以及体位限制等原因而难以成像。
- 大多数患者是仰卧位成像，而不是左侧卧位成像。
- 当患者胸痛时，在 ER 中应用心脏超声造影，可对所有心肌节段性室壁运动异常提供完整的分析。

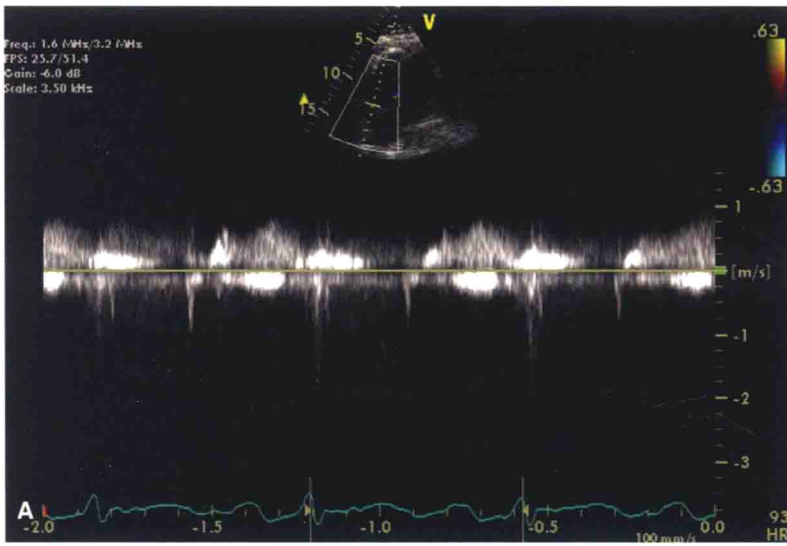

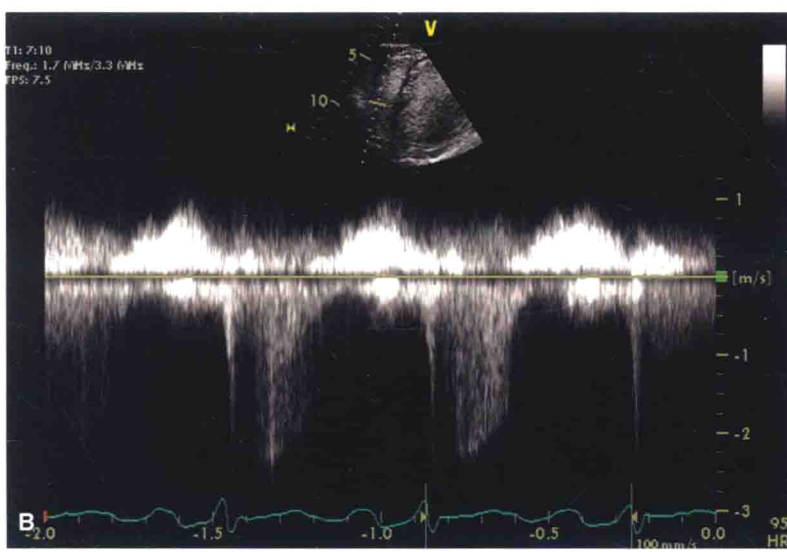

图 3–1　(A)三尖瓣反流患者的频谱多普勒图像无清晰的频谱形态。(B)经过造影后，三尖瓣反流的频谱边界可清晰显示并准确测量。

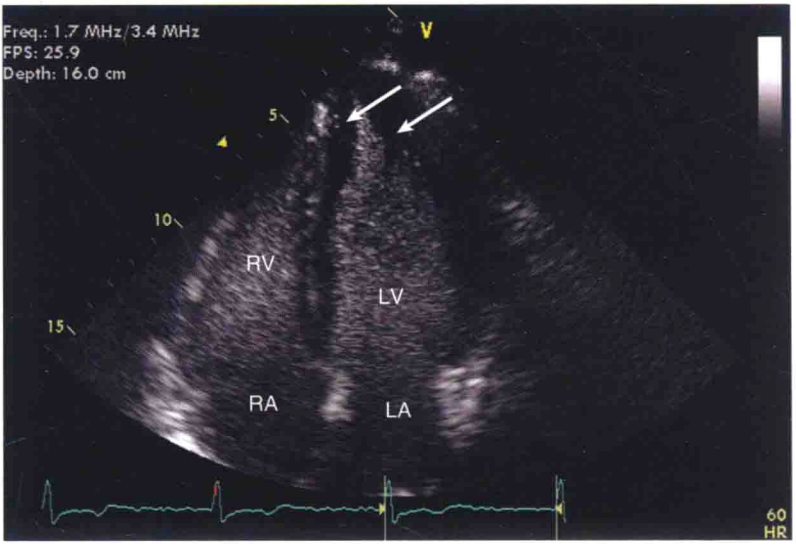

图 3–2　超声造影心尖四腔心切面显示：在心脏舒张期左心室心尖部心肌局部增厚(箭头所示)。

- **关键点**：尽管静脉造影有助于提高心内膜显影的清晰度，但无法减少由于探头或患者体位选择不合适而造成图像的透视变形(foreshortening)。因此应在造影前尽量优化图像。

鉴别心脏内肿块

- 造影时血栓不增强，在心腔内勾画出轮廓，显示为“黑色”肿块。
- 心腔内肿瘤的轮廓同样可被造影剂勾画出来。
- 造影剂的使用增加了发现心腔内肿块的敏感性，同时也有助于与心腔内正常结构鉴别(图 3–4)。

Definity™(Lantheus Medical Imaging)造影剂的准备

(1)Definity™ 造影剂必须在小瓶混合器里摇动混匀。混匀后它从一种透明液体变成乳白色液体，完成这个过程后才能使用。

(2)抽出 1.5mL 的 Definity™ 造影剂，并用 8.5mL 的生理盐水稀释。

(3)将机械指数(MI)调至 0.5 以下实现左心室造影剂最大充填。

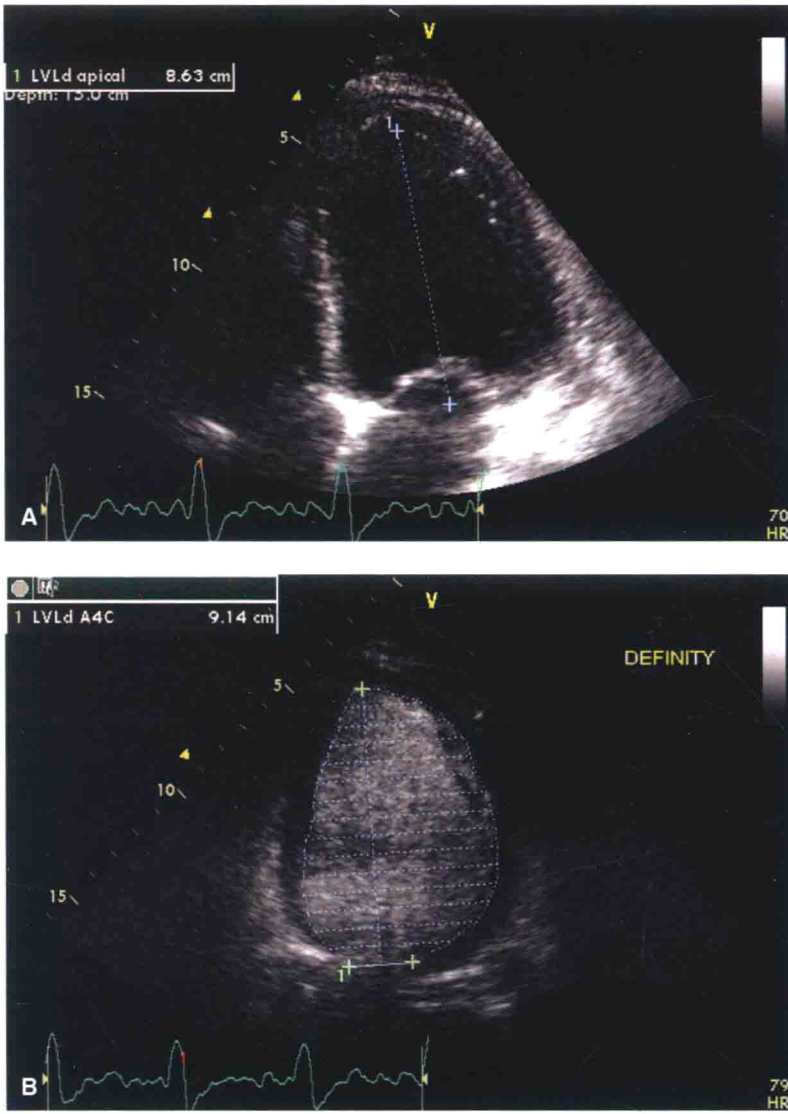

图 3–3 常规心尖四腔心切面舒张末期(A)和超声造影心尖四腔心切面舒张末期(B)测量左心室容积和长径的精确度不同。

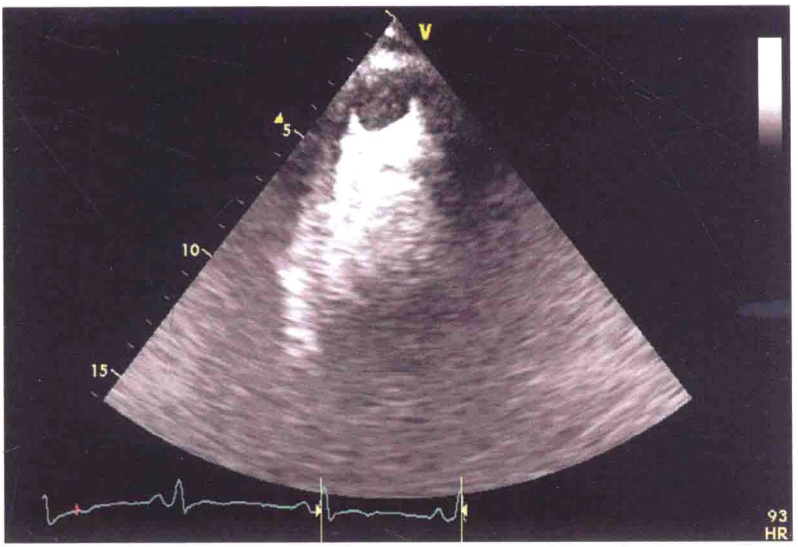

图 3–4　心尖两腔心切面造影图像显示：左心室心尖部运动消失并见“黑色”卵圆形肿块附着，符合血栓表现。

(4)调节增益使心内膜边缘显示最佳。

(5)缓慢注入生理盐水冲洗，否则将导致心尖部造影剂衰减。

(6)再用 1mL 生理盐水缓慢冲洗。

(7)必要时，重复一次。根据图像的质量调整造影剂的注入速率。

Optison™(GE Healthcare)造影剂的准备

(1)抽出 3mL 的 Optison™ 造影剂，用 5mL 的生理盐水稀释。

(2)掌间晃动直至变成乳白色。

(3)将机械指数调低到 0.3~0.4。

(4)注射 1~2mL 的 Optison™ 造影剂溶液，紧接着用生理盐水缓慢冲洗。

(5)调节增益至心内膜边界显示清晰。

(6)必要时，重复一次。根据图像的质量调整造影剂的注入速率。

常见错误

高机械指数：

(1)破坏造影剂微泡。

(2)可见到黑暗的漩涡状伪像，以超声声束聚焦的地方最为显著。

(3)解决方案：降低机械指数和重新缓慢注射造影剂。

衰减：

(1)造影剂注入过快或过多都会造成衰减。

(2)表现为心尖部明亮的造影剂“池”，伴后方回声衰减。

(3)解决方案：等待心脏内过多的造影剂消退，或将聚焦点移至心尖，并提高机械指数来破坏造影剂微泡。然后将机械指数调低，将聚焦点调回至心底（图 3–5）。

左心室造影剂充盈不足：

(1)尤其在心尖部或左心室扩大的患者中常见(图 3–6)。

(2)因混合了未增强的血液，左心室内造影剂呈涡流。

(3)解决方案：快速注入更多的造影剂，这将有助于推动造影剂达心尖部。

振动抑菌生理盐水造影剂

注射振动生理盐水造影剂的适应证：

(1)不明原因右心室扩大的患者。

(2)疑似短暂性脑缺血发作(TIA)或脑血管意外(CVA)患者，年龄小于 55 岁。

(3)评估卵圆孔未闭(PFO)/房间隔缺损(ASD)。

(4)房间隔瘤。

(5)增强三尖瓣反流，以估测肺动脉收缩压(因频谱宽，不如用商用造影剂评估准确)。

禁忌证：

(1)已确诊的室间隔缺损。

(2)孕妇。

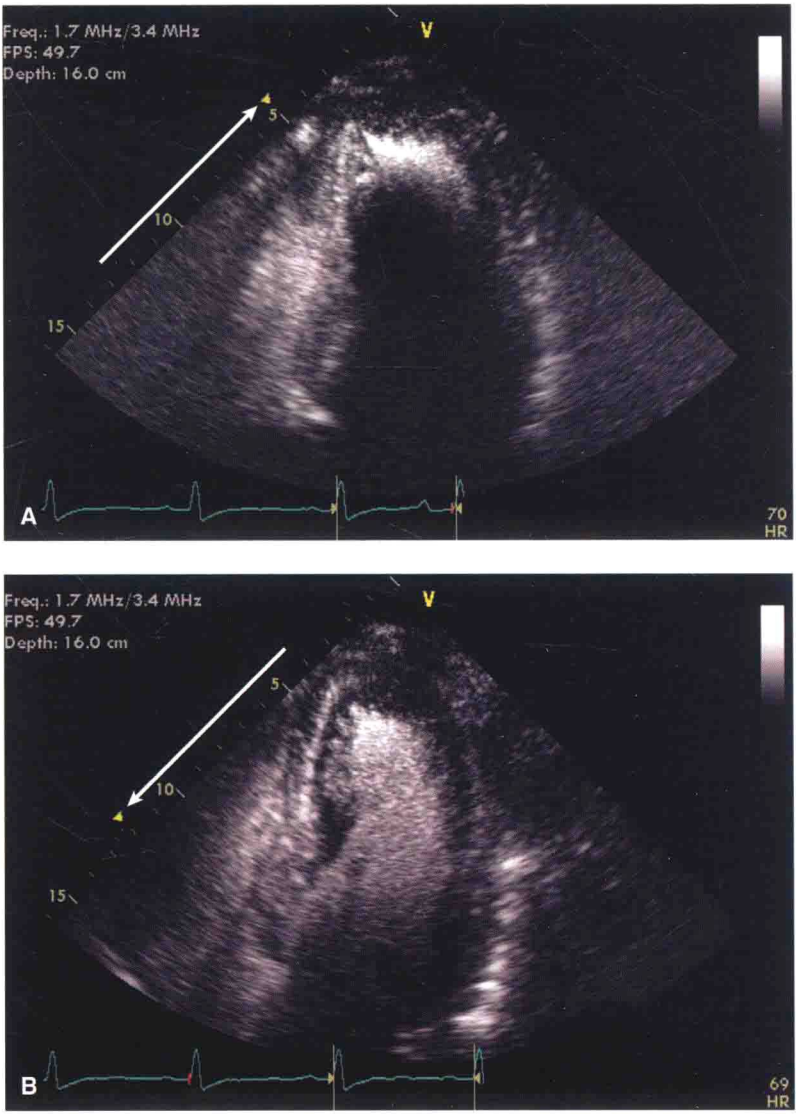

图 3–5　(A)心尖四腔心切面显示：左心室心尖部造影剂的聚集造成左心室腔中部及基底部的回声衰减。将聚焦点暂时移到心尖部“破坏”多余的微泡并使邻近心腔可视化。然后将聚焦点重新调回至常规位置——心底部(B)。

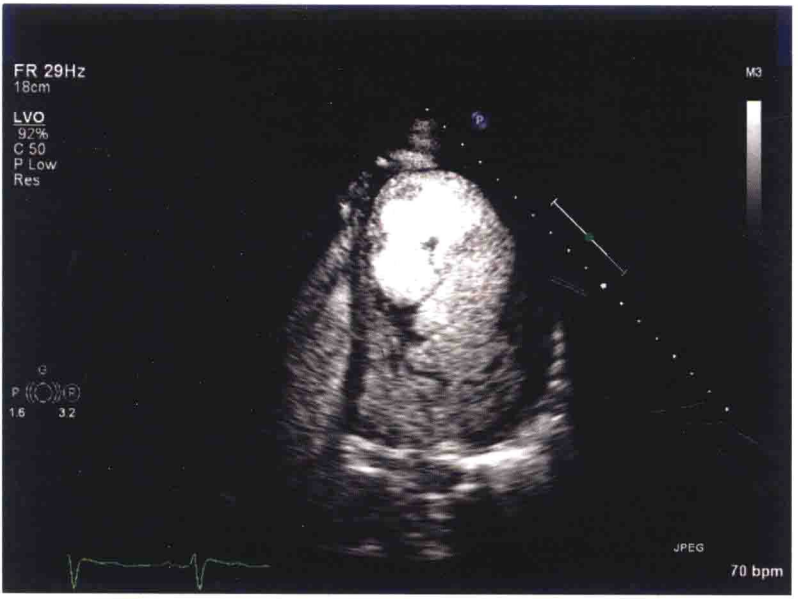

图 3–6　由于造影剂量不足，扩张的左心室内见未增强的涡流血流信号。

振动抑菌生理盐水造影剂的准备

如果患者同时预定了造影剂和振动生理盐水造影剂，那么在造影前应先使用生理盐水造影剂评估分流。

(1)用 10mL 注射器抽取 8mL 抑菌生理盐水，再准备一个空的 10mL 注射器，二者用三通管连接。

(2)预留 1mL 空气在生理盐水注射器内，但确保静脉通道内及三通管接口中没有气体。

(3)将三通管连接患者的通道关闭，将液体从一侧注射器内快速推向另一注射器内，重复多次，直至溶液变成泡沫状。

(4)注射振动生理盐水。

(5)嘱患者做 Valsalva 动作，重复注射。

(6)采集 8~10 个心动周期录像，包括平静注射时和 Valsalva 动作注射时(长时间的录像采集对评估心外分流非常重要)。

注射振动生理盐水

(1)主要用来发现心脏分流。

(2)生理盐水“气泡”通常太大,不能通过肺循环到左心室,除非存在不通过肺毛细血管床的右向左分流。

(3)分流可定义为房水平心内分流(PFO, ASD)或心外分流(肺或肝的动-静脉畸形)。

(4)左向右分流可视为右心房出现造影剂充盈缺损,因为从左心房分流至右心房内的血流不显影, 被右心房内注射的振动生理盐水勾画出来(图 3-7)。

(5)如果怀疑存在永存左上腔静脉畸形(PLSVC),生理盐水气泡应从左臂静脉注入,从胸骨旁左心室长轴切面观察显影过程。如果存在 PLSVC,冠状静脉窦先于右心室显影(图 3-8)。

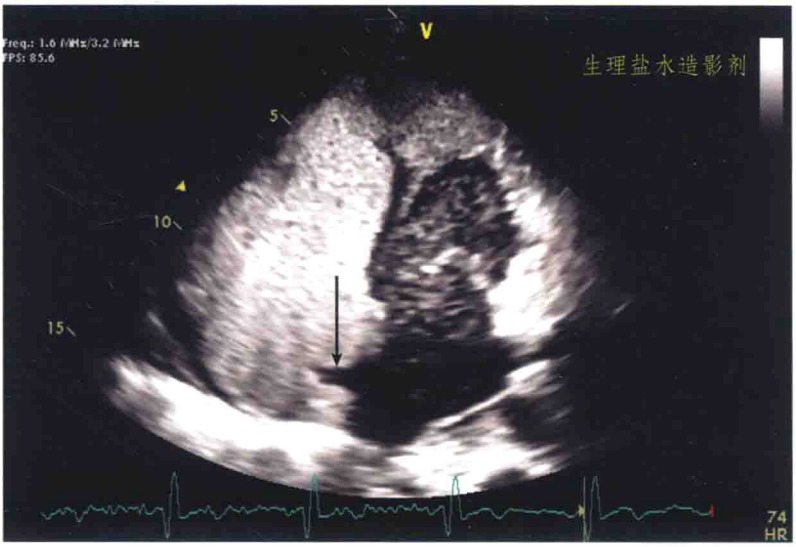

图 3-7　注射生理盐水气泡后心尖四腔心切面显示由于左向右分流导致的右心房造影剂充盈缺损(箭头所示)。

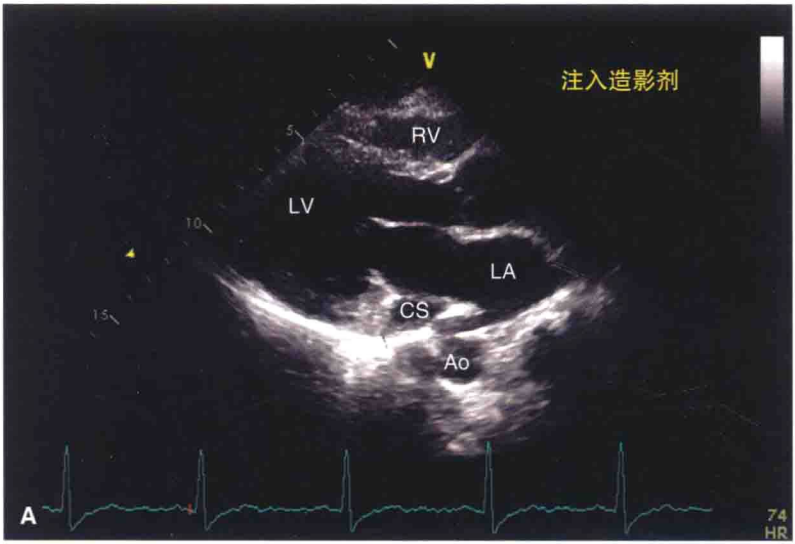

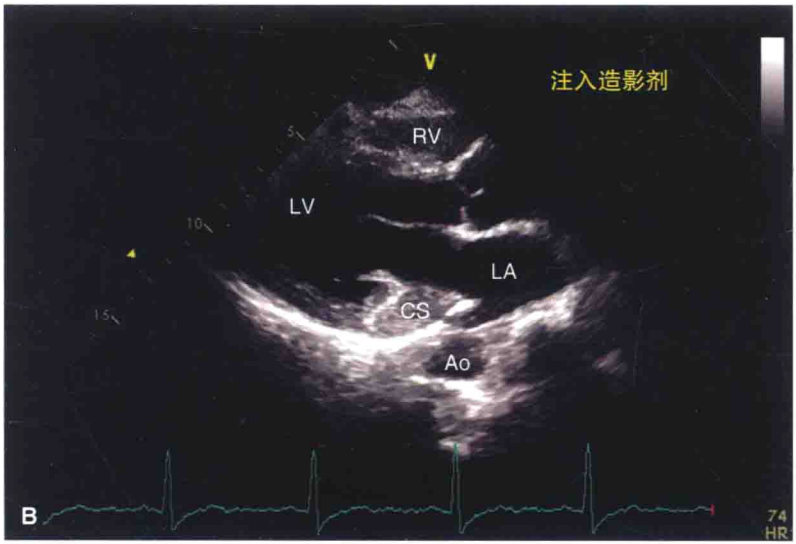

图 3–8　永存左上腔静脉患者左臂静脉注入造影剂。(A)经胸左心室长轴切面显示扩张的冠状静脉窦。(B)注射振动生理盐水早期，冠状静脉窦先于右心室显影。(待续)

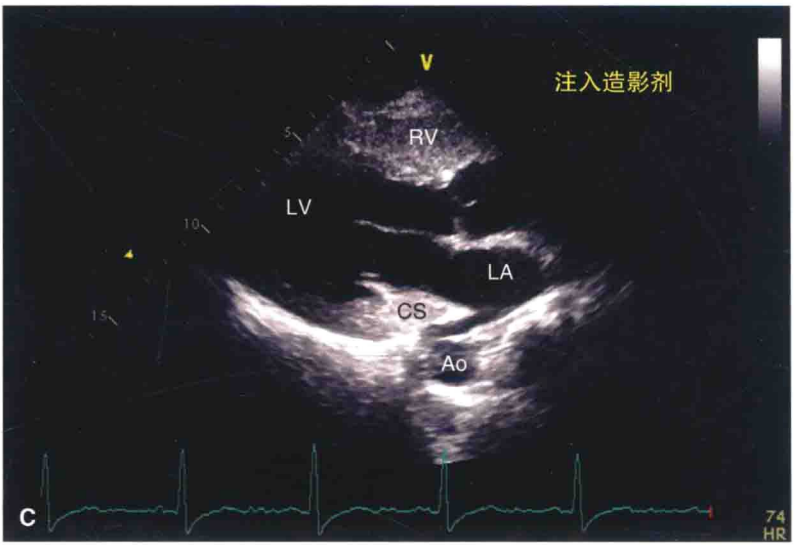

图 3-8(续)　(C)注射振动生理盐水稍后,冠状静脉窦和右心室均显影。

- **关键点**:注射生理盐水后,以下特征提示:①心内快速分流,左心室内造影剂浓集(3~4 个心动周期内),造影强度在 Valsalva 动作时增加,或仅在 Valsalva 动作时显示(PFO),如果分流显著,右心室可能会扩大(ASD);②心外延迟分流(5 或 6 个心动周期后),随心动周期微泡缓慢进入左心室,在左心室内缓慢聚集,微泡通过肺静脉进入左心房。

- **关键点**:假性造影(微弱、弥散的微泡),可短暂地在左心房和左心室看到微泡(1~2 个心动周期),Valsalva 动作后肺静脉内"停滞"血液释放引起的自发显影,与注射振动生理盐水无关。这一假性显影现象可通过重复 Valsalva 动作而不注射生理盐水证实。而假阴性振动生理盐水造影可能与无法瞬时使右心房压力高于左心房压力有关(如不恰当的 Valsalva 动作、重度左心室舒张功能障碍),或注射振动生理盐水的肘前静脉远离房间隔,特别是存在一个明显的下腔静脉瓣时。后一种情况,可能需要经股静脉注射振动生理盐水以排除房水平分流存在。

(宋宏萍 译)

第4章 左心室收缩与舒张功能的定量评估

Christopher L. Holley

重要概念

- 正常左心室(LV)大小：胸骨旁左心室长轴切面内径<5.3cm(女性)，<5.9cm (男性)；心尖四腔心切面舒张末期标化单位体表面积(BSA)容积指数≤75mL/m²。
- 正常 LV 收缩功能：射血分数≥55%。
- 正常 LV 质量指数(BSA)：<89mL/m²(女性)，<103mL/m²(男性)。
- 正常左心房(LA)容积指数(BSA)：<(22±6)mL/m²。
- 正常 LV 舒张功能可以用二尖瓣环的组织多普勒成像(TDI)快速评估；e′≥10cm/s(外侧)或 e′≥8cm/s(内侧)。

主要切面

- 胸骨旁左心室长轴切面：LV、LA 和主动脉根部的二维测量。
- 胸骨旁左心室短轴切面：LV 重量评估。
- 心尖四腔心切面：LV 和 LA 容积描记、多普勒评估二尖瓣口血流及瓣环运动速度。

引言

左心室(LV)功能的准确定量评估是超声心动图的一个重要方面。由于“正常”测量值随性别和体型有较显著的变化，所以在报告中使用测量数据相对于人体表面或身高的指数更为可靠。

图像质量优化：

图像采集的调节设置在第 1 章有详细的叙述。调整患者体位和嘱

患者呼气结束时屏气都有助于提高图像质量。

当常规超声对 2 个及 2 个以上节段心内膜都不能达到良好的观察效果时，应考虑使用超声心肌造影（见第 3 章）。

应用技巧：

（1）对于心脏大小与功能的评估应尽可能应用定量方法，而避免使用定性诊断。

（2）使用多切面评估。

（3）注意非标准切面，这些切面上心腔大小、形状发生改变，无法参考正常标准值范围。

左心室测量

1. 胸骨旁左心室长轴切面（PLAX）

• 在此切面上做最基本的二维测量并且对照正常值上限（图 4–1，表 4–1）。

1）分别在舒张末期和收缩末期二尖瓣瓣尖水平测量 LVIDd 和 LVIDs。

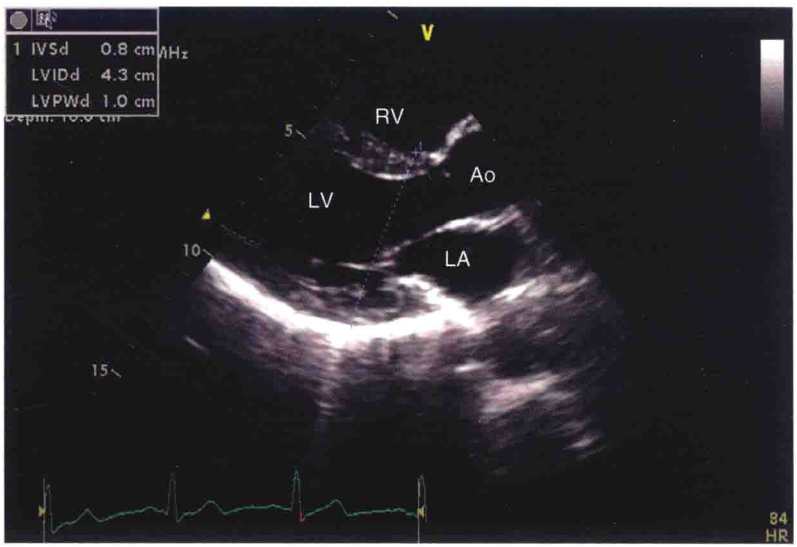

图 4–1　在二尖瓣瓣尖水平，胸骨旁长轴切面进行左心室二维测量。

表 4-1 二维测量

	LVIDd(cm)	SWT 或 PWT(cm)	RWT	主动脉(cm)	左心房(cm)
正常上限	5.3(女) 5.9(男)	1	0.42	4[a]	4
严重异常	≥6.3	≥1.7	≥0.53	§	≥5.2

注:[a]表示随年龄和 BSA 变化的范围。(Adapted from Lang RM, Bierig M, Devereux RB, et al. Recommendations for chamber quantification: a report from the American Society of Echocardiography's Guidelines and Standards Committee and the Chamber Quantification Writing Group, developed in conjunction with the European Association of Echocardiography, a branch of the European Society of Cardiology. *J Am Soc Echocardiogr*. 2005;18:1440-1463).
§见图 4-2。

2)在舒张末期二尖瓣瓣尖水平测量 LVIDd 和 LVIDs。

3)主动脉(AO)根部内径,主动脉窦部,嵴部和升主动脉近端(见第 9 章和第 10 章)(图 4-2)。

4)左心房大小:心尖四腔心(A4C)切面测量的左心房容积较胸骨旁左心室长轴(PLAX)切面左心房内径测量更准确。

- M 型超声测量使用时应注意由波束角引起的误差(图 4-3)。

2. 心尖四腔和两腔心切面(A4C 和 A2C)

- 最基本评估应包括左心房容积测量,收缩期和舒张期的左心室容积测量,从而计算出左心室射血分数(表 4-2)。

1)LA 容积是收缩末期在二尖瓣(MV)环水平描记测量,排除肺静脉和左心耳。

2)LV 容积测量描记时应排除乳头肌和小梁,确保使用非缩短切面(顶点应置于瓣环内而非瓣环外)。

3)舒张末期的左心室长轴内径也用于 LV 质量的计算,这是确保图像不会被缩短的另一种方法。

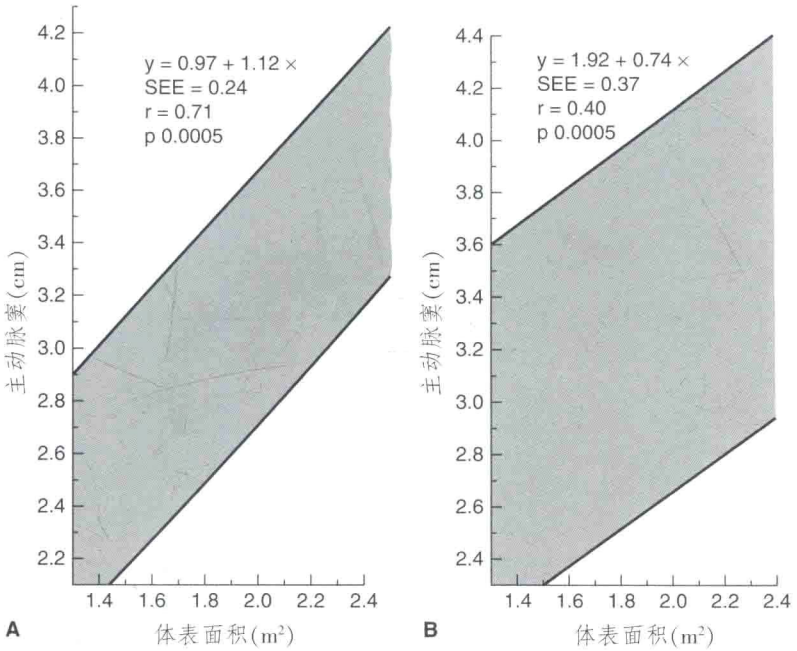

图 4-2　<40 岁(A)和≥40 岁(B)成人主动脉窦部主动脉内径与单位体表面积标化数值的 95%正态置信区间。(Reprinted from Roman MJ, Devereux RB, Kramer-Fox R, et al. Two-dimensional echocardiographic aortic root dimensions in normal children and adults. *Am J Cardiol*. 1989;64:507–512, with permission from Elsevier.)

- **关键点**:如果心尖图像被缩短,使用造影剂显像不能增加心腔测量的准确性。在注射造影剂和减少机械指数前应优化探头和调整患者体位。

左心室收缩功能

1. 首选方法是改良双平面 Simpson 法估测(表 4-3)。如果没有局部室壁运动异常,可用单平面 Simpson 法估测来代替。

- 双平面 Simpson 法估测:在 A4C 和 A2C 切面分别描记收缩末期和舒张末期的左心室内膜(应排除乳头肌和小梁),系统自动计算左心室容积;

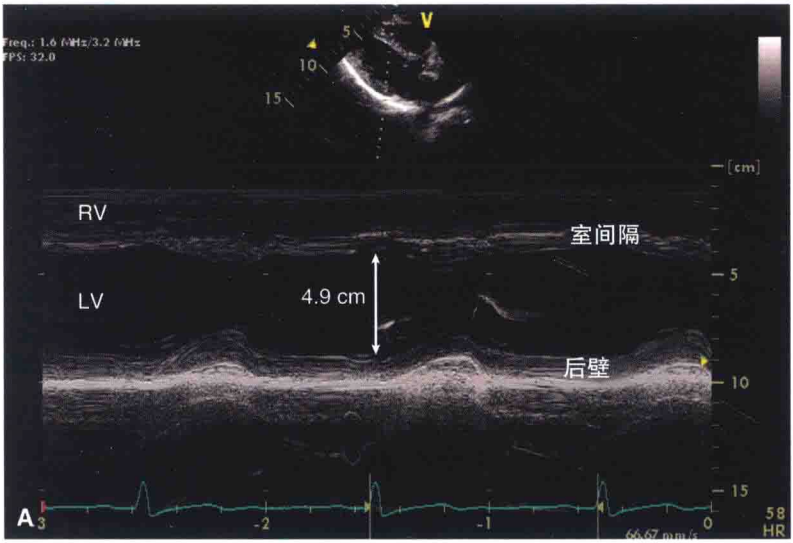

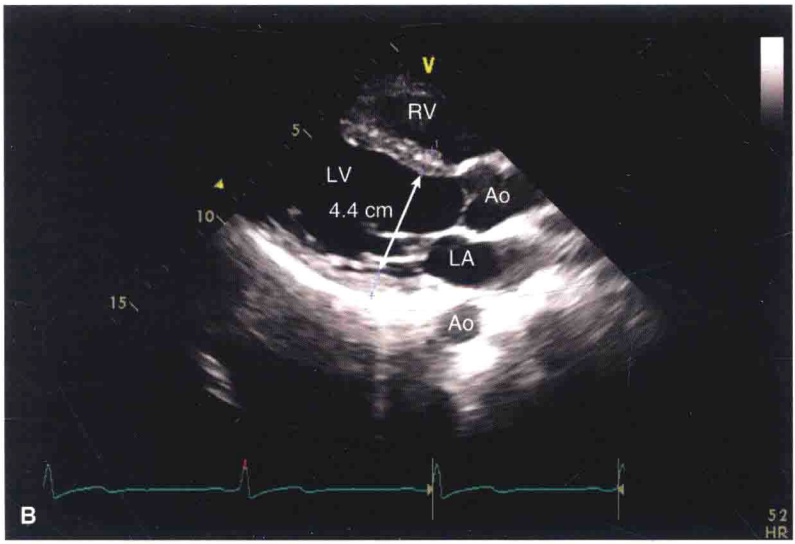

图 4-3　同一患者胸骨旁左心室长轴切面因 M 型斜置于左心室长轴(A)导致测量的舒张末期 LV 内径高于 2D 测量(B)。

表 4-2　容积和质量

	左心房容积指数(标化BSA)(mL/m²)	左心室舒张容积指数(标化BSA)(mL/m²)	左心室收缩容积指数(标化BSA)(mL/m²)	2D 方法测得左心室质量指数(标化BSA)(g/m²)
正常上界	29	75	30	88
严重异常	≥40	≥97	≥43	≥131

Adapted from Lang RM, Bierig M, Devereux RB, et al. Recommendations for chamber quantification: a report from the American Society of Echocardiography's Guidelines and Standards Committee and the Chamber Quantification Writing Group, developed in conjunction with the European Association of Echocardiography, a branch of the European Society of Cardiology. *J Am Soc Echocardiogr*. 2005;18:1440-1463.

表 4-3　左心室功能评估

	LVEF(%)	二维整体纵向应变峰值(平均,%)
正常	≥55%	≤-18.6%[a]

注:[a] 负号表示缩短,即数值越大表示缩短程度越大。

- 单平面 Simpson 法估测:A4C 或 A2C 切面描记收缩末期和舒张末期的左心室内膜(应排除乳头肌和小梁),系统自动计算左心室容积(图 4-4)。
- EF =(EDV - ESV)/ EDV

2. LVEF 不仅受心肌功能本身影响，还受左心室几何形态影响。例如,左心室向心性肥厚的患者 EF 值可能正常甚至增加,但心肌本身存在明显的功能障碍。这是因为 LVEF 依赖于心内膜向内位移,该位移与相对室壁厚度(RWT)没有关系。LV 应变能发现心肌内在功能障碍并且不受左心室几何形态影响。收缩应变通过比较舒张末期的原始心肌长度(L_0)和其收缩末期最终长度(L_f),应用($L_f - L_0/L_0$)比值来描述心肌变形能力。二维左心室应变技术通过跟踪心肌内不同像素或“斑点”的运动位移,评估左心室运动的异常。从心尖四腔、心尖两腔及

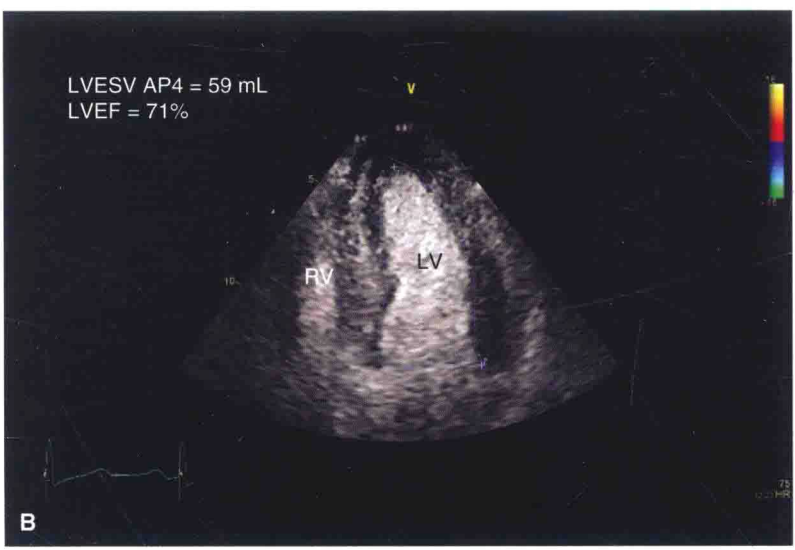

图 4-4　左心室肥厚患者，分别通过使用单平面改良 Simpson 方法计算 LVEF (A，B)和二维整体纵向应变峰值(GLPS)(C)来量化左心室收缩功能。注意尽管 LVEF 正常(71%)，但 GLPS 显著降低(-14%)。(待续)

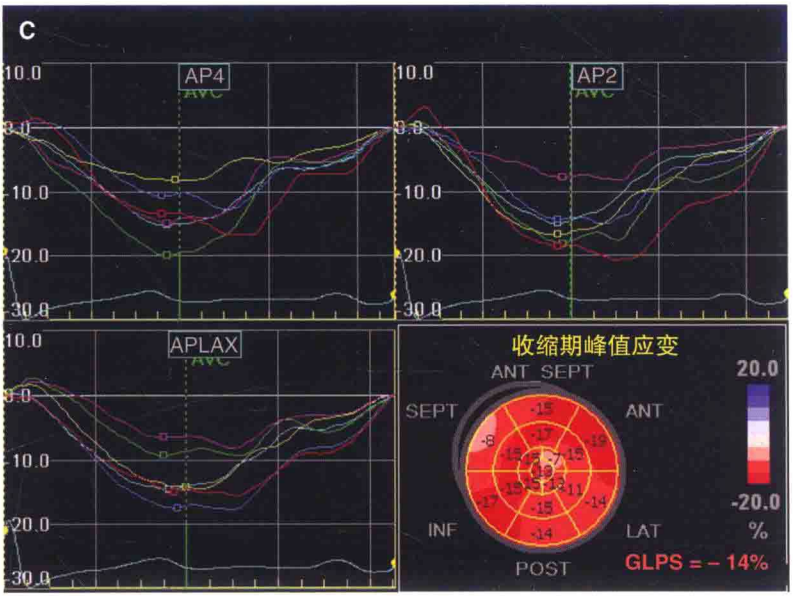

图 4–4(续)

心尖左心室长轴切面,可以计算出左心室壁整体或平均收缩期峰值应变,这一指标可以作为评价左心整体收缩功能的指标(图 4–4C)。但目前应变测量中的伪像使其临床应用受到一定限制。

左心室质量

1. 推荐二维方法(图 4–5A 和 B)

• 面积–长度方法(使用 SAX 心外膜面积/心内膜面积来确定心肌厚度,再加上经 A4C 切面的左心室长轴)假设 LV 形状是一个扁长的椭圆。

• 当出现明显的左心室形状改变时,应用截断椭圆球体方法(需上述方法加心尖四腔心切面的二尖瓣环宽度)。

• 大多数仪器可实现自动计算。

2. 线性方法:经胸骨旁左心室长轴(PLAX)切面,在舒张末期使用左心室内径(LVIDd)、室间隔厚度(SWT)和左心室后壁厚度(ILWT)。

• 左心室质量= $0.8\times\{1.04\ [(LVIDd+ILWT+SWT)^3-(LVID)^3]\}+0.6g$

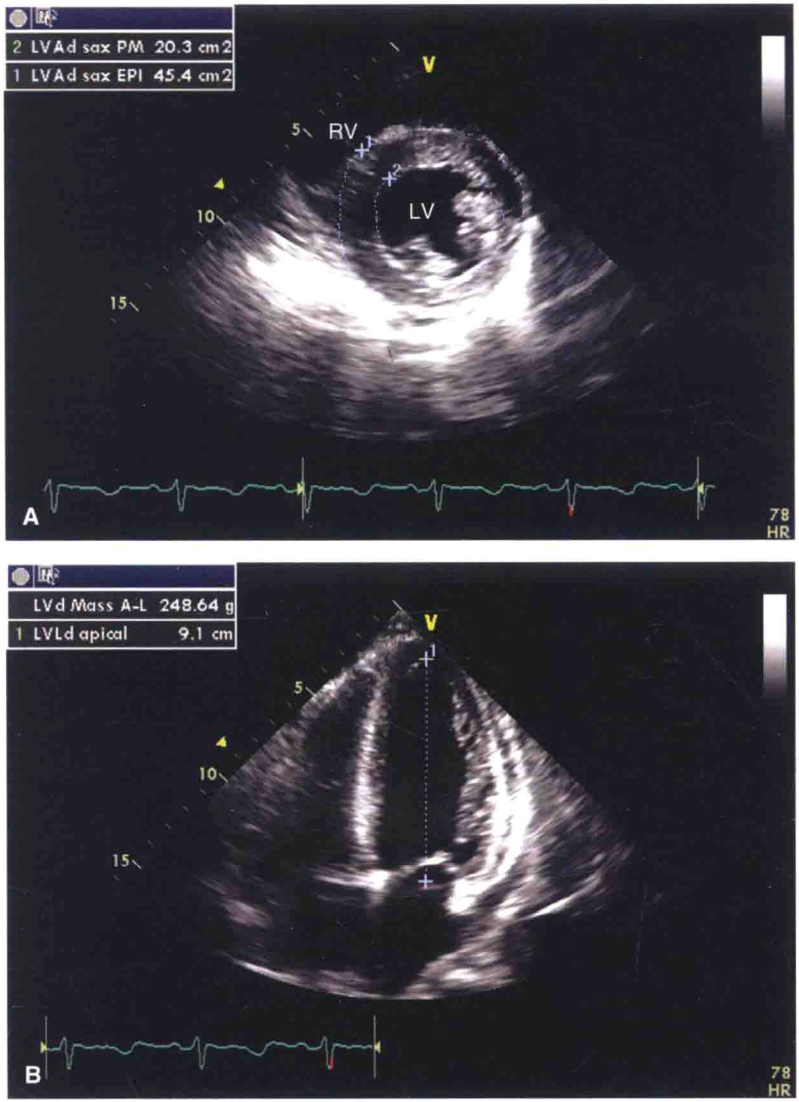

图 4-5 应用面积-长度法计算 LV 质量。(A)于胸骨旁左心室短轴切面，在左心室中部水平描记心内膜和心外膜(不包括乳头肌)。(B)舒张末期心尖四腔心切面自二尖瓣环至左心室心尖部测量左心室长轴内径。

• 判断心肌是否肥厚是根据 PLAX 切面相对室壁厚度(RWT),以及计算得出的左心室质量(体表面积标化指数)(表 4–4)。RWT 是室壁厚度除以左心室长轴前后径。

• RWT = 2×ILWT/ LVIDd

舒张功能评估

见表 4–5 和图 4–6。

1. 多普勒超声心动图技术不同于介入性直接检测方法，是通过左心房和左心室之间压力阶差间接地评估左心室舒张功能。

2. 二尖瓣血流的脉冲波(PW)多普勒:E 峰和 A 峰。

• A4C 切面,在二尖瓣瓣尖位置测量 PW 多普勒。

• 主要参数:

E :舒张早期二尖瓣峰值血流速度。

A :舒张晚期二尖瓣峰值血流速度。

DT :减速时间(从 E 峰顶点到基线的时间)。

IVRT：等容舒张时间（主动脉瓣关闭至二尖瓣开放之间的时间)。

• 左心室充盈通常主要发生在舒张早期，因为左心室快速舒张，

表 4–4　左心室质量和相对室壁厚度(RWT)的关系

	LVMI≤ 95(女)或 115(男)	LVMI>95(女)或 115(男)
RMT≤0.42	正常	离心性肥厚
RMT>0.42	向心性重构	向心性肥厚

注:LVMI, 左心室质量指数(g/m²)。

Adapted from Lang RM, Bierig M, Devereux RB, et al. Recommendations for chamber quantification: a report from the American Society of Echocardiography's Guidelines and Standards Committee and the Chamber Quantification Writing Group, developed in conjunction with the European Association of Echocardiography, a branch of the European Society of Cardiology. *J Am Soc Echocardiogr*. 2005;18:1440–1463.

表 4-5 用于分类舒张功能障碍分期的定量范围指标

分类		1 级	2 级	3/4 级
	正常	受损	假性	限制性
E/A	≥0.8	0.8	0.8~1.5	>2
DT (ms)	<200	>200	160~200	≤160
e′ 侧壁(cm/s)	≥10	≥10	<10	<10
e′ 间壁(cm/s)	≥8	≥8	<8	<8
E/e′ (间壁)	≤8	≤8	9~14	≥15
E/e′ (侧壁)	≤8	≤8	9~14	≥12
E/e′ (平均)	≤8	≤8	9~14	≥13

Adapted from Nagueh SF, Appleton CP, Gillebert TC, et al. Recommendations for the evaluation of left ventricular diastolic function by echocardiography. *J Am Soc Echocardiogr*. 2009;22:107-133.

左心室压力骤降,将血液从左心房“吸入”,即形成 E 峰,E>A;

• 心肌弛缓功能降低,导致在舒张晚期出现充盈受限,即 E<A;

• 在舒张功能障碍更严重的阶段,由于无效充盈引起左心房压力升高,这个比值可能“正常化”,此时左心房血液受压力作用被“推”进了左心室;即 E>A(假性)或 E>>A(限制性);

• 老龄化本身会导致渐进的舒张障碍,65 岁左右时 E = A (E/A=1),70 岁左右时 E<A;

• 瓦氏动作(Valsalva)闭气阶段可通过暂时减少左心房充盈压,鉴别“假性正常”患者心肌弛缓功能受损情况。这同样可用于“可逆性的”限制性充盈障碍类型。但这种方法因为每位患者屏气效果有差异,最终能达到的降低左心房压力的效果存在个体差异,因而在临床应用中受到一定限制。

• 心肌舒张受损时,IVRT 和 DT 延长是由于舒张早期左心室压力下降速率降低,从而降低了充盈梯度(损失了“吸力”)。对更严重的舒张功能障碍, IVRT 和 DT 会缩短,继发于左心房压显著上升和左心室顺应性降低(“推力”增加)。

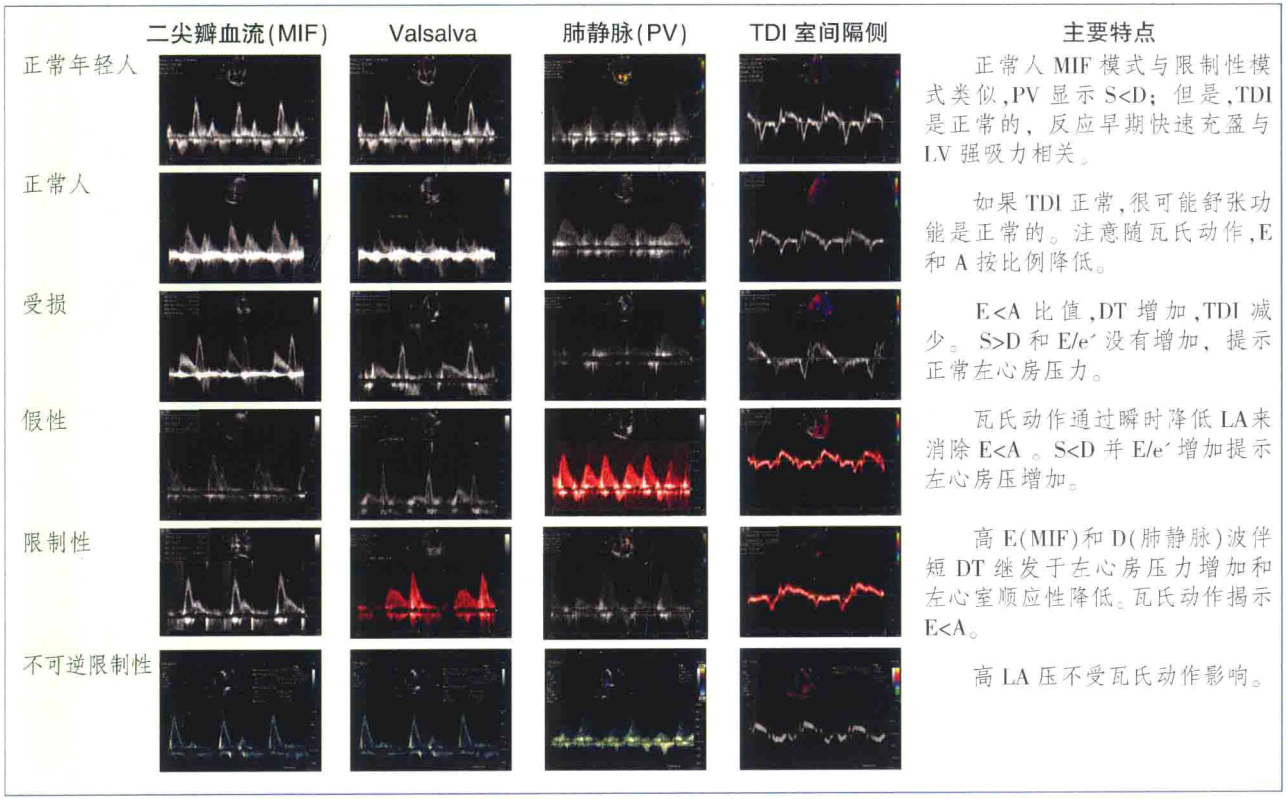

图 4-6　应用舒张功能指标进行舒张功能障碍阶段分类。

- **关键点**：LV 强“吸力”意味着左心室舒张功能正常，包括主动弛缓功能正常，低充盈压下心室顺应性正常。需要“推”血进入左心室意味着严重的舒张功能不全，因为此心房充盈压升高以推动血液进入顺应性显著降低的左心室。多普勒模式诊断出来的舒张功能假性正常和限制性降低，预示着患者心力衰竭的发病率增加。

- **关键点**：可能很难单独用二尖瓣血流模式判断舒张功能，因为：(a) E 峰和 A 峰融合可能不允许这种分析，(b) 难以区别正常、假性正常或限制性减低。因此二尖瓣血流应与舒张功能的其他指标联合使用，尤其是组织多普勒成像(TDI)。

3. 二尖瓣环的 TDI
   - 评价舒张功能最敏感和可靠的超声心动图指标(只要没有局部影响环部运动的因素)。相比其他指标这个参数更可靠。
   - A4C 切面，脉冲波多普勒的取样容积置于二尖瓣环的室间隔侧或外侧。
   - e′ = 二尖瓣环的组织多普勒速度；正常室间隔≥8cm/s，侧壁≥10cm/s。

     信号为低频率，高振幅且记录速度远低于血流速度。

     侧壁瓣环运动速度通常比室间隔侧快（除任何局部影响瓣环运动的情况，如缩窄性心包炎）。

     相比二尖瓣血流，受前负荷影响较小。
   - E/e′比值与 LA 压力相关。

     LA 压力正常：E/e′ ≤ 8（室间隔，侧壁，或两者平均）。

     LA 平均压力增加（>20mmHg）：E/e′ ≥15（室间隔），E/e′ ≥12(侧壁)，E/e′≥13（平均）。

     E/e′ = 9~14 是不确定的范围，但如果出现以下充盈压升高的附加特征时，可能与 LA 压力升高相关：LA 容积≥ 34mL/m^2，肺动脉收缩压> 35mmHg(患者无原发性肺部疾病)，瓦氏动作 E/A 比值变化≥0.5，肺静脉频谱峰值速度 S <D，肺静脉反向波(Ar)持续时间超过二尖瓣 A 峰持续时间≥ 30ms(见下)。
4. 肺静脉频谱：S/D（收缩期到舒张期充盈率）

• A4C 切面,脉冲波多普勒置于左心房后壁(右上肺静脉)。

• **关键点:** 右上肺静脉靠近房间隔并且与多普勒取样线最接近平行。探头轻微向前倾斜(几乎到心尖五腔切面)最适合观察静脉。这对于获得良好的多普勒频谱图像质量是至关重要的。

• 正常:呈三相波(S1、S2、D)或与 S 波融合的双相波。还可以在心房收缩时看到短暂的反向波(Ar)。S1 表示心房舒张,数值在心房纤颤时下降;S2 表示肺循环的血流传送,其值因 LA 压力上升和二尖瓣反流而下降。D 波在二尖瓣 E 峰后出现,并反映左心室弛缓功能。正常模式是 S 波主导伴短暂的反向波。

• 异常充盈压:心室收缩时因为 LA 平均压力上升充盈减弱,心房充盈主要在心室舒张期早期(S<D)。随着左心室顺应性下降,左心室舒张末期压力(LVEDP)增加,Ar 持续时间(≥30ms 超过二尖瓣 A 峰持续时间)和振幅增加(>35cm/s)(即伴随心房收缩,左心室充盈压升高,血液反流回肺静脉)。

• **关键点:** 尽管多普勒超声心动图是评估左心室舒张功能的主要方法,这些测量总是在二维图像基础上进行的;例如,如果有明显的左心室肥厚(LVH)、心肌病和左心房扩大,舒张功能不可能正常。应用二维成像来证实 LA 压力升高的多普勒结果,并提示为什么多普勒参数可能不符合也并不反映左心室舒张功能的原因,如明显二尖瓣环钙化或心包粘连限制二尖瓣环运动。

(郑敏娟　孙超　译)

第5章 右心室功能与肺循环血流动力学

Suzanne V. Arnold

重要概念

- 右心室大小应小于左心室。
- 右心室功能异常表现：三尖瓣环运动减低，右心室射血时间小于三尖瓣反流时间。
- 右心室压力增高表现：收缩期室间隔变平，三尖瓣反流速度增快，右心室流出道加速度时间缩短，右心室流出道血流频谱出现切迹。
- 右心室容量负荷增高表现：舒张期室间隔平坦，明显的肺动脉瓣反流。
- 右心房压力增高表现：下腔静脉增宽，房间隔向左心房弯曲。

主要切面

- 胸骨旁长轴及右心室流入道切面：初步观察右心房、右心室大小及三尖瓣反流。
- 胸骨旁短轴切面：评价室间隔平坦、三尖瓣反流、右心室流出道血流及肺动脉瓣反流。
- 心尖四腔心切面：观察右心房及右心室大小的最佳切面，定性评估右心室功能，三尖瓣、瓣环运动、三尖瓣反流及房间隔等。
- 剑下切面：评估右心室高压及下腔静脉。

右心室解剖与生理

1. 右心室在结构和功能上与左心室有着本质的不同，因此很多常用于评价左心室功能的方法不能用于右心室。

2. 右心室是一个包绕着左心室的薄壁的椎体结构，分为流入道和流出道两个部分。流入道包括三尖瓣、乳头肌、腱索、心肌；流出道包括圆锥、漏斗部及肺动脉瓣。还有右心室独有的特殊结构：室上嵴、突起小梁及调节束。

3. 与左心室不同，右心室柔顺性好，能量效率高，可将血液泵入低阻力高容量的肺循环。当后负荷快速增高时，右心室则无法维持正常的每搏量。

4. 右心室收缩来源于三种独立的机制：游离壁向室间隔方向的向内收缩（如风箱运动，较小的横向收缩即可带来较大的容积变化）；纵向心肌纤维的收缩及由于左心室收缩造成的游离壁的运动。右心室的这种收缩类型与左心室收缩类型有着根本的不同。左心室收缩的驱动力主要来源于环形心肌层，它可以明显减小左心室的大小。而右心室缺乏这种心肌纤维，因此必须更多地依赖于纵向心肌的收缩。另外，尽管右心室心肌也发生螺旋状收缩，但这对右心室收缩的贡献很小。

5. 右心室与左心室是相互依赖的，拥有共同的环形心肌纤维，共享室间隔及心包膜。据估计，右心室约 65%的压力及容量输出源自左心室运动。

右心室大小和功能

二维超声心动图

1. 对于肺栓塞、肺动脉高压、右心室心肌梗死、左心室辅助装置及先天性心脏病的患者，右心室功能评价具有重要意义。

2. 与左心室不同，右心室具有复杂的立体结构，很难使用单一的二维超声切面进行显示。因此需要进行多切面扫查来明确右心室扩大。

3. 定性诊断：标准心尖四腔心切面（A4C）是与左心室大小比较评价右心室大小的最佳切面。

轻度增大：右心室增大，但是小于左心室；

中度增大：右心室大小接近左心室；

重度增大：右心室大于左心室，心尖主要由右心室构成。

4. 定量标准：

胸骨旁长轴切面右心室流出道近端内径>3.3cm；

胸骨旁短轴切面右心室流出道远端内径>2.7cm；

心尖四腔心切面舒张期右心室基底部内径>4.2cm。

5. 由于右心室扩大,外形更接近于球形,心输出量更趋向于接近左心室(图 5-1)。

- **关键点**:定性评估右心室大小时,准确放置探头的位置往往具有重要意义。心尖四腔心切面时,如果探头位置偏上,右心室就会看起来较大。

M 型超声心动图

1. 应在剑下切面、三尖瓣腱索水平、心电图 R 波顶点时,测量右心室壁厚度(正常≤5mm)(图 5-2)。

2. 由于右心室收缩主要依赖于纵向心肌的收缩,可使用三尖瓣瓣环收缩幅度(TAPSE)测量值进行评价。在心尖四腔心切面,M 型取样线可调向右心室游离壁与三尖瓣平面的结合部。TAPSE 是舒张期与收缩期三尖瓣根部位移差,当小于 1.7cm 时为异常(此标准敏感性较低,但特异性较高)(图 5-3)。

多普勒

1. 右心室功能可用心功能指数(MPI)或 Tei 指数进行评价,即等容时间与心室射血时间之比,可同时评价收缩与舒张功能。为了测量该值,需要测量记录三尖瓣反流时间(使用连续波多普勒)及右心室流

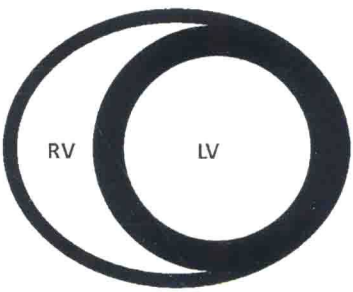

A 正常心脏



B 右心室容量负荷增加

图 5-1 (A)正常左心室及右心室形态;(B)右心室容量负荷过度时左、右心室的形态改变。

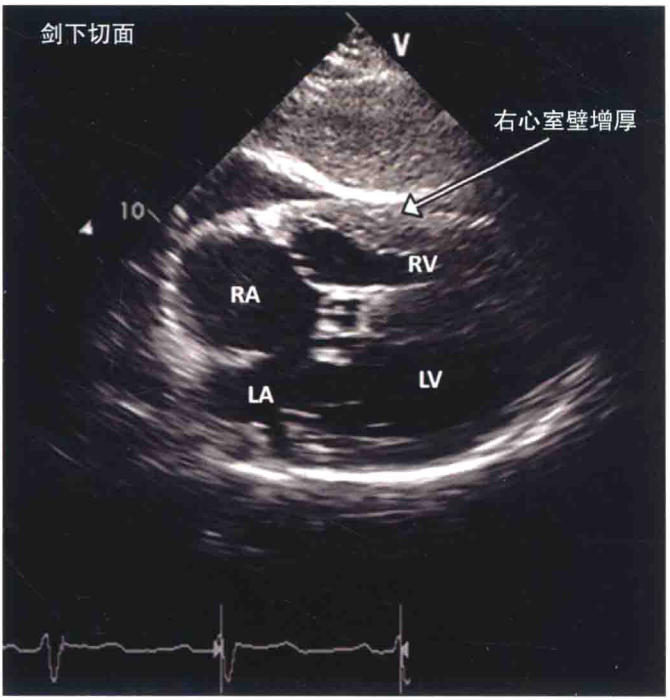

图 5-2　剑下切面清晰显示右心室壁肥厚的轮廓。为了测量准确，需放大二维图像或使用 M 型超声。

出道射血时间(使用脉冲波多普勒)。由于三尖瓣反流的发生是从高压腔到低压腔(例如从右心室到右心房)，反流是全收缩期的，包括等容收缩期及舒张期。因此，三尖瓣反流时间减去射血时间即可得到等容收缩期的时间(图 5-4)。

2. MPI=[等容收缩期时间(IVCT)+等容舒张期时间(IVRT)]/射血时间；IVCT+IVRT=三尖瓣反流时间-右心室流出道射血时间。

- MPI=(三尖瓣反流时间-右心室流出道射血时间)/右心室流出道射血时间；
- 正常值<0.4，右心室收缩与舒张功能异常时该值增加。

组织多普勒也可用来定量评价右心室收缩功能。三尖瓣环侧壁组织多普勒收缩速度(Sa)小于 10cm/s 意味着右心室功能异常(图 5-5)。

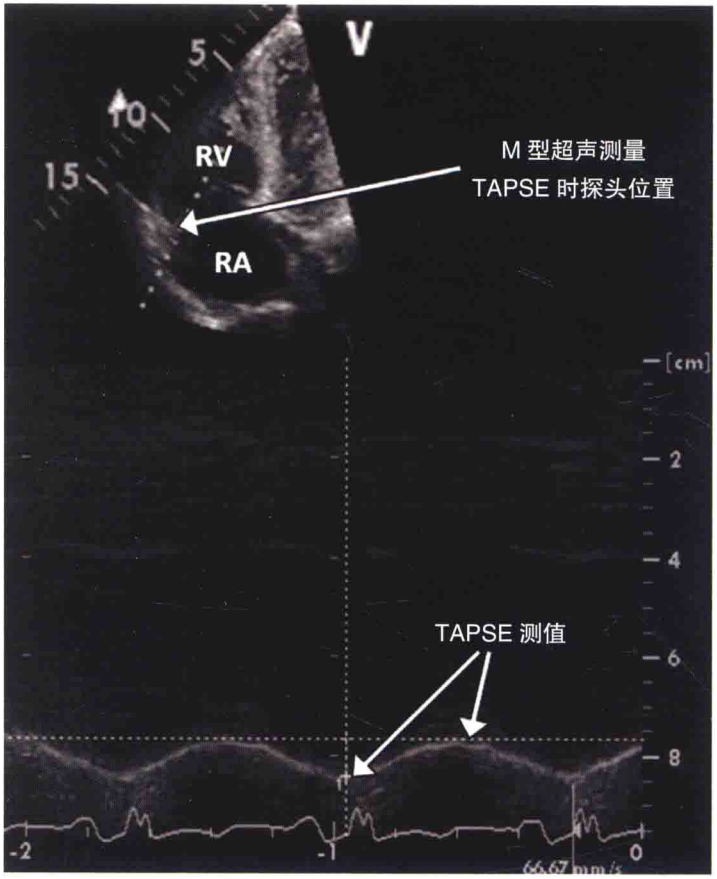

图 5-3　M 型超声探头放置于从右心室心尖部到右心室游离壁和三尖瓣环交叉点测量 TAPSE。

右心室病理表现

右心室容量负荷过度

1. 典型者见于左向右分流时，如房间隔缺损、肺静脉异位引流、动静脉畸形或严重的肺功能不全(图 5-6)。

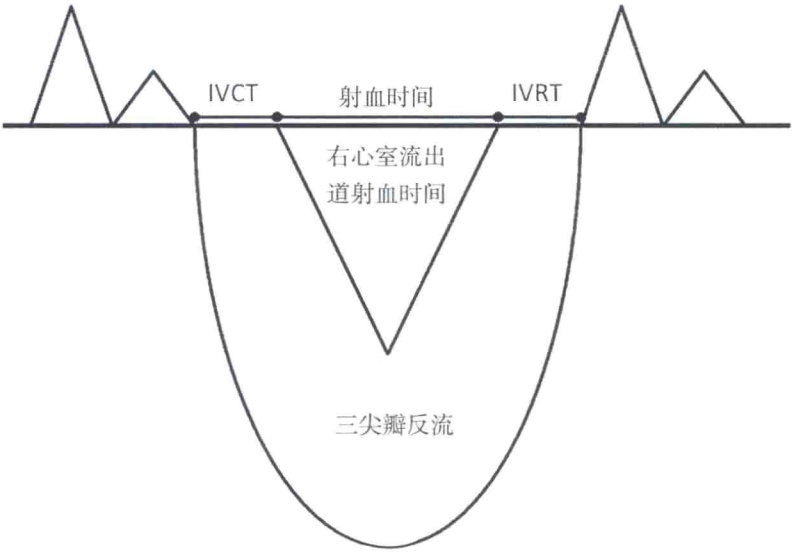

图 5–4　右心室流出道血流与三尖瓣反流多普勒频谱的模拟叠加，显示可测量的间期，用来计算右心室心功能指数。

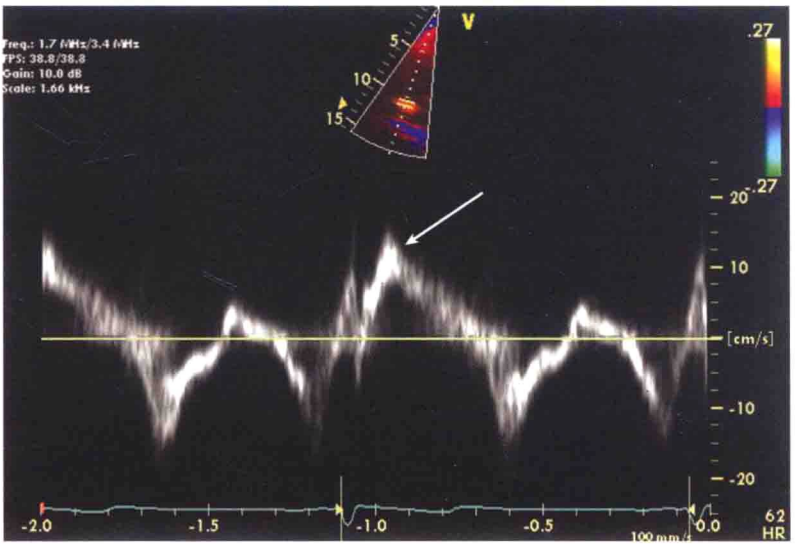

图 5–5　三尖瓣环侧壁组织多普勒显示正常收缩峰值速度约为 11.5cm/s（箭头所示）。

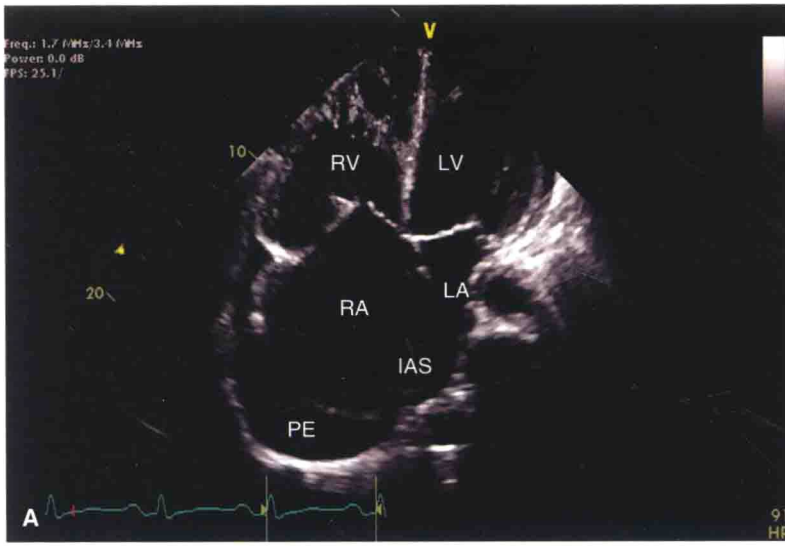

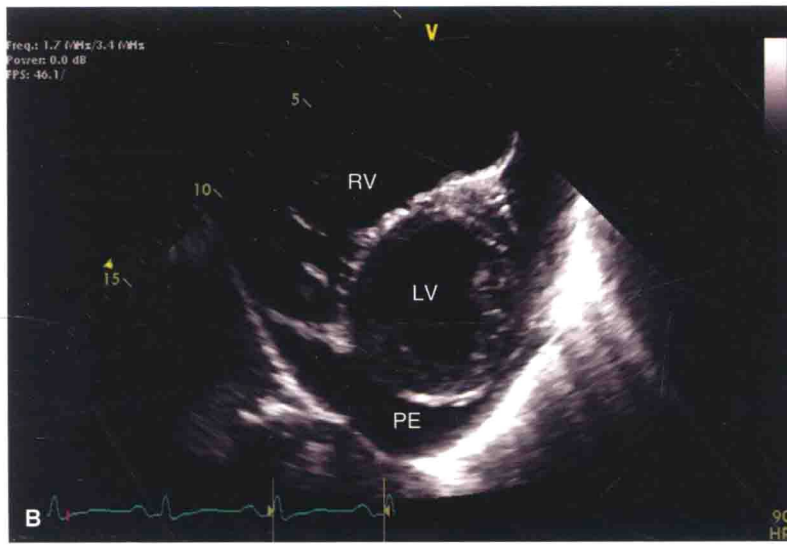

图 5–6　动静脉畸形患者(右腰动脉回流至下腔静脉),可见右心室容量负荷过重的典型表现。(A)心尖四腔心切面显示明显增大的右心房及右心室,房间隔向左心房弯曲,左心室后壁少至中量的心包积液。(B)胸骨旁短轴切面显示收缩期室间隔矛盾运动。(待续)

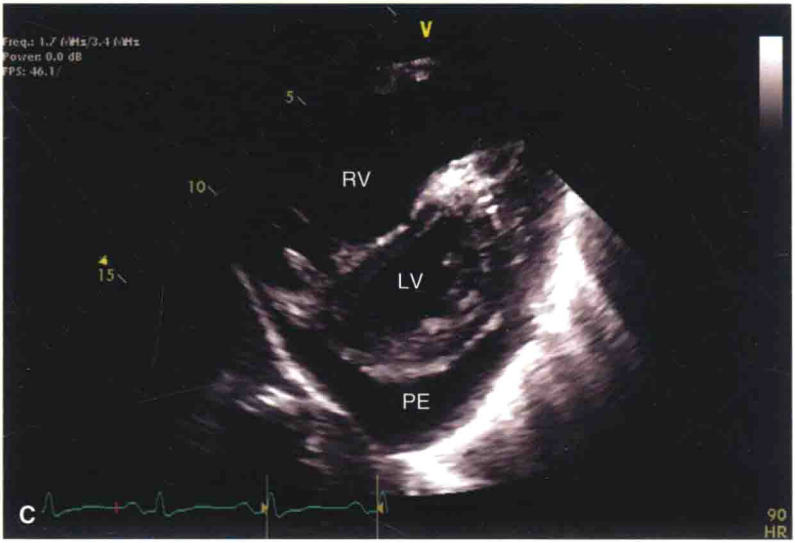

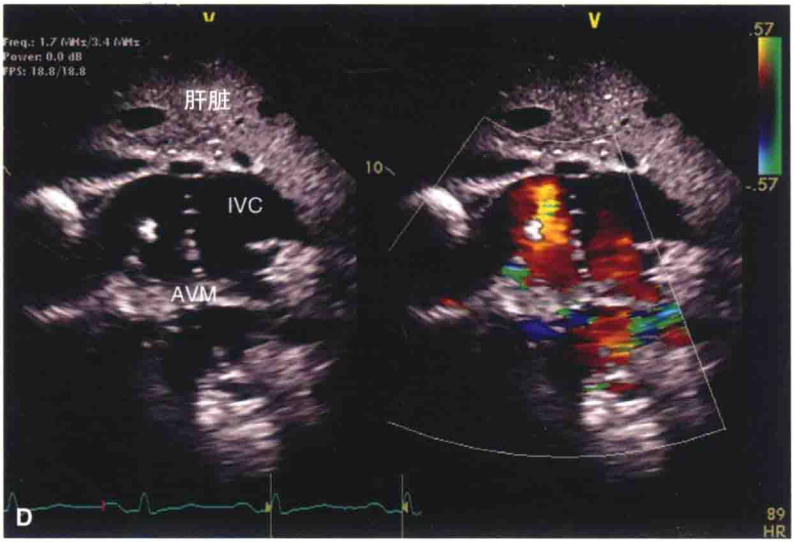

图 5-6(续)　(C)胸骨旁短轴切面显示舒张期室间隔平坦。(D)剑下切面双幅图像显示增宽的下腔静脉，彩色多普勒显示来自后腰动脉的大面积分流。

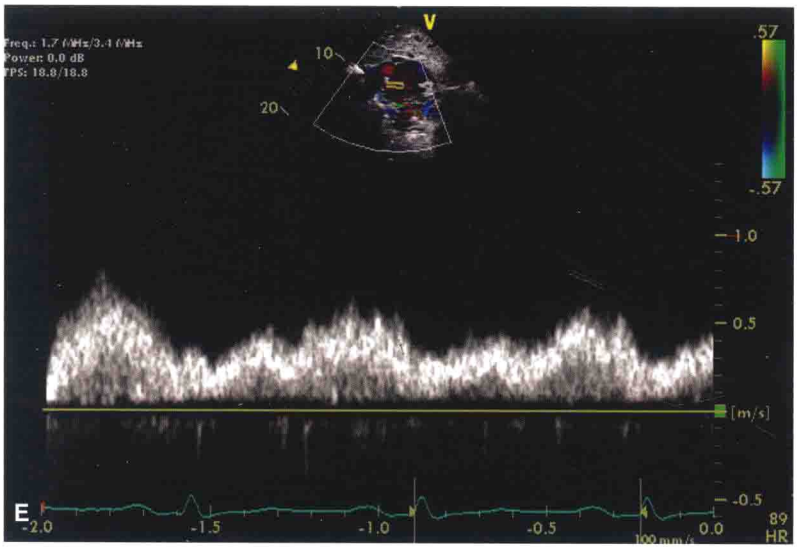

图 5-6(续) (E)频谱多普勒显示分流为一个充填的连续频谱。

- **关键点**:与房间隔缺损不同,室间隔缺损患者最初一般发生的是左心室容量负荷增加(而不是右心室),是因为分流的血液进入了肺循环,右心室没有"遭遇"过多的血容量。

2. 典型表现为:右心室扩大,舒张期室间隔变平坦(图 5-6)。房间隔缺损分流的最佳观察切面为剑下切面,并需要降低彩色标尺,多普勒取样线与血流方向平行。该分流一般血流速度较低(约 2m/s),频谱形态表现为收缩晚期与舒张早期的宽尖峰及心房收缩造成的末期小峰。伴随着大量的左向右分流,通过分流远端的所有瓣膜的血流将明显增加(即通过三尖瓣与肺动脉瓣的血流增加),即可观察到随之而来的右心压力增高的表现。

右心室压力负荷过度

1. 常发生于肺动脉高压、肺动脉狭窄,或某些先天性心脏病中右心室成为功能左心室时。急性肺动脉栓塞时,肺动脉压力急剧增高,因为右心室不能及时适应后负荷的急剧变化,可造成右心室衰竭。肺动

脉压缓慢增高时，右心室壁肥厚，并发生球形重构，可维持比急性肺高压时更高压力下的收缩功能。

2. 右心室压力可通过三尖瓣反流及右心室流出模式来估测。当肺动脉瓣不存在较大跨瓣压差时（如肺动脉瓣狭窄），右心室压力接近肺动脉压力。

3. 肺动脉高压的定性征象：肺动脉增宽（胸骨旁主动脉瓣水平短轴切面肺动脉直径>3cm），右心室壁肥厚（剑下切面三尖瓣腱索水平右心室壁舒张末期厚度>5mm），收缩期室间隔平坦（即"D"形左心室，最佳观察切面为乳头肌水平胸骨旁短轴切面，代表右心室压力明显增高并接近左心室压力），三尖瓣反流速度增高，右心室流出道血流加速时间缩短（<90ms），右心室流出道时间-速度积分减少，肺动脉瓣收缩中期提前关闭。

- **关键点**："60/60 征"——发生急性肺动脉栓塞时，右心室流出道血流加速时间可以缩短，小于 60ms，次于局部的血流动力学改变，不能准确反映肺动脉的平均压力。这种现象被较低的三尖瓣反流速度所证实，仅仅反映了肺动脉收缩峰压的轻度增高（压差小于 60mmHg）。

- **关键点**：McConnell 征象——除了肺动脉血流动力学的改变以外，急性肺动脉栓塞还可造成局部右心室壁运动异常，表现为右心室基底部至游离壁中部严重的运动减低及心尖收缩增强。

右心室心肌梗死

1. 如果心电图提示急性下壁心肌梗死，特别是导联Ⅲ的 ST 段抬高大于导联Ⅱ时，或者在心前区右侧导联可观察到时，需要进行超声心动图检查仔细评估右心室功能。

2. 典型征象可以是除右心室之外，左心室下壁的运动减低或消失。右心室功能异常的定量证据是右心室 MPI 增高，TAPSE 减低，并且没有慢性改变（无右心室壁肥厚、正常或轻度增高的肺动脉压）。

3. 临床上，这些患者为前负荷依赖，血容量减少，而且硝酸甘油可以造成明显的低血压。

致心律失常性右心室发育不良

致心律失常性右心室发育不良(ARVD)是一种少见的先天性心脏疾病,其表现为局部的或弥漫性的右心室心肌组织脂肪化。临床已经证实,局部右心室心肌的这种脂肪浸润可导致室性心动过速,从而造成晕厥或者心源性猝死。超声心动图表现包括右心室增大、游离壁变薄、局部室壁瘤及右心室收缩功能异常。室壁瘤最常见于右心室基底部下壁、心尖部及流出道前壁。与右心室心肌梗死不同,左心室在ARVD时表现正常。缺乏上述表现时并不能完全排除ARVD诊断。

肺循环血流动力学

肺动脉压力估测

1. 肺动脉收缩压及舒张压估测可使用改良伯努利方程,其利用跨越心脏两个腔室间血流的速度计算两腔的压力差值。$\triangle P(mmHg)=4\times V^2(m/s)$(见第1章)。

2. 估测右心室收缩压时[在没有右心室流出道及肺动脉瓣狭窄时,接近肺动脉收缩压(PASP)],应尝试多切面显示三尖瓣反流:胸骨旁长轴/右心室流入道切面、胸骨旁大血管短轴切面、心尖四腔心切面及剑下切面。多普勒曲线完整时,使用三尖瓣反流的最大速度测量峰值速度(反流最暗部分)。

- $\triangle P=4\times V^2$
- 右心室收缩压-右心房收缩压=4×(三尖瓣反流最大速度)^2
- PASP≈4×(三尖瓣反流最大速度)^2+平均右心房压
- 正常PASP<35 mmHg

- **关键点:**三尖瓣重度反流时,因为右心房压增高,多普勒频谱经常呈现低速形态,峰值提前。这种情况下,估测右心房压均值较为困难,因此无法准确估测PASP。

肺动脉舒张末压可使用肺动脉瓣反流估测(胸骨旁大血管短轴切面)。肺动脉反流的末期速度代表了肺动脉与右心室间的舒张末压差(图5-7)。

- 肺动脉舒张末压-右心室舒张末压=4×(肺动脉瓣反流末期速度)^2
- 肺动脉舒张末压≈4×(肺动脉瓣反流末期速度)^2+右心房压

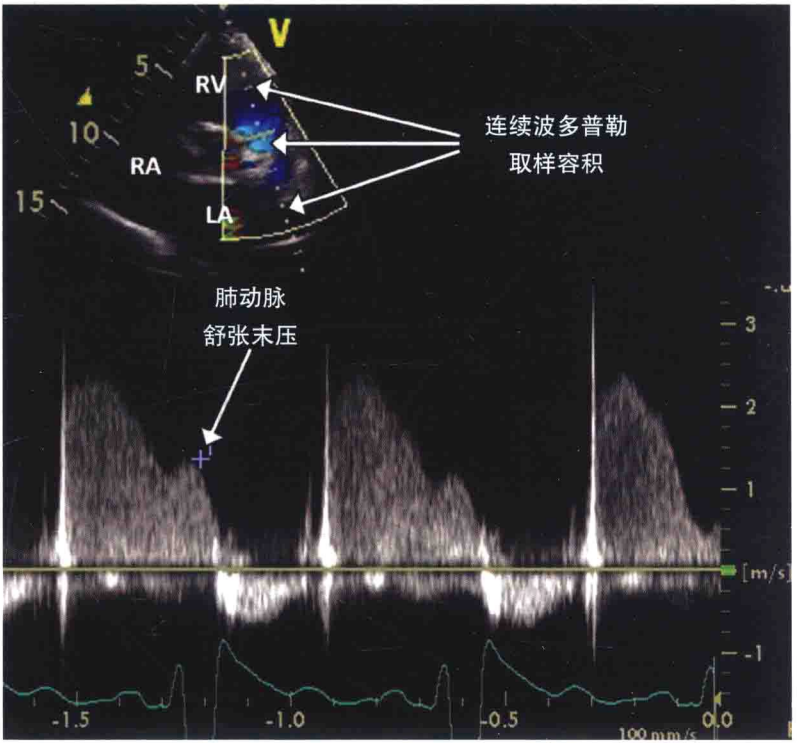

图 5–7　肺动脉瓣连续多普勒频谱显示了肺动脉瓣反流舒张末期速度，用来估测肺动脉舒张末压。

- 正常肺动脉舒张末压<15mmHg

3. 平均肺动脉压力可使用右心室流出道血流加速时间或肺动脉反流峰值速度估测。右心室流出道血流加速时间测量，应取胸骨旁大血管短轴切面，脉冲波多普勒取样容积位于肺动脉瓣下 1~2mm。应显示出“关闭卡嗒音”而不是“开放卡嗒音”。右心室流出道血流加速时间=至右心室流出道血流脉冲波多普勒顶点的时间(图 5–8)。

- (1)肺动脉平均压≈80–1/2×右心室流出道血流加速时间
- 如果肺动脉压力增高明显，右心室流出道血流频谱收缩中期可见切迹，源自肺动脉瓣早期瞬间关闭。
- (2)肺动脉平均压≈4×(肺动脉瓣反流峰值流速)^2+右心房压
- 正常肺动脉平均压≤25mmHg

• **关键点**:使用多普勒测量压力阶差时,务必确保心动周期规整。如果存在心律失常,则需要测量 5~10 个心动周期,取其平均值。

右心房平均压估测

1. 下腔静脉(IVC)是顺应性非常明显的一支血管,扮演着右心房蓄水池的角色,因此,其内径及呼吸节律变化可以反映右心系统的血流动力学变化,从而用来估测右心房平均压。

2. 下腔静脉内径测量:剑下切面,平静呼吸或吸气动作,下腔静脉右心房入口下 0.5~3cm 处。将 M 型超声探头放置于下腔静脉管腔处测量可更准确(图 5-9)。

• IVC≤2.1cm,呼吸变化>50%,右心房压=0~5 mmHg

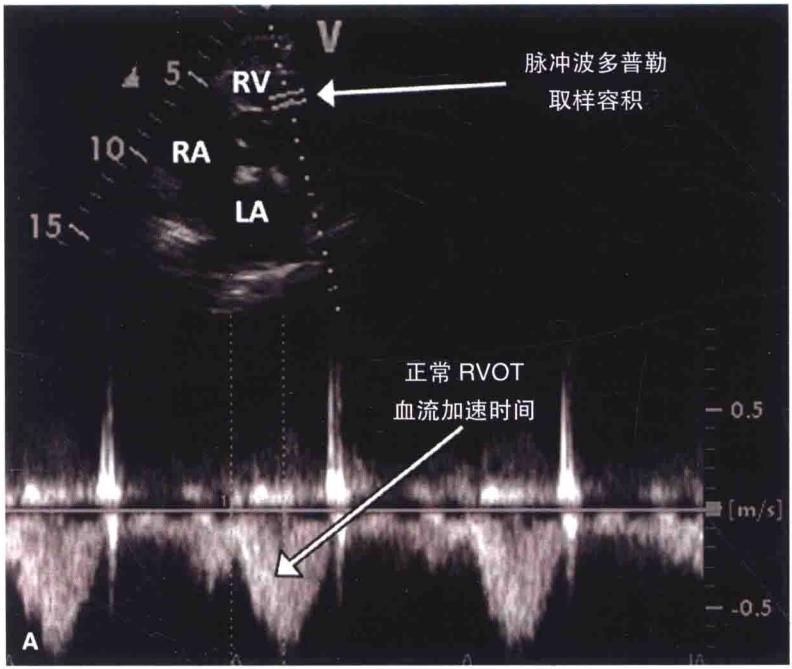

图 5-8 右心室流出道脉冲波多普勒频谱,取样容积正确放置,可保证只有关闭卡嗒音被记录。自从血流开始至峰值速度计算右心室流出道血流加速时间,可估测平均肺动脉压。(A)右心室流出道血流加速时间正常(AT 段)。(待续)

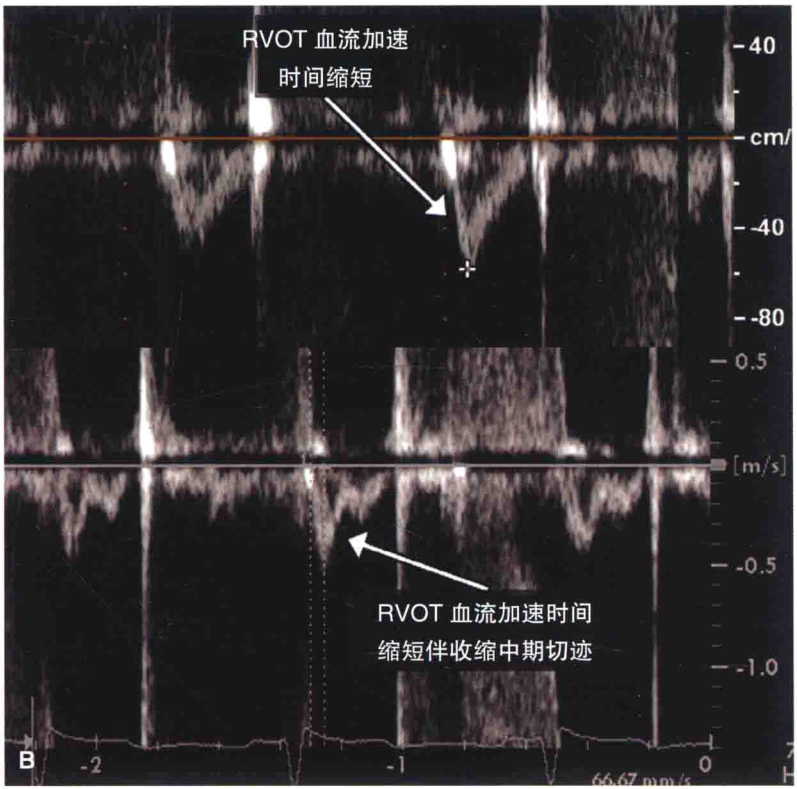

图 5-8(续)　(B)右心室流出道血流加速时间缩短及收缩中期切迹，提示肺动脉平均压增高。

- IVC>2.1cm，呼吸变化<50%，右心房压=10~20mmHg
- 下腔静脉变化不符合上述范畴时，可使用 5~10 mmHg 的中间值，也可使用其他估测右心房压的替代方法。

- **关键点**：测量下腔静脉内径时，需确认内径变细(提示正常的右心房压)是呼吸造成的变化，而不是探头压力或患者活动造成的。

3. 肝静脉多普勒可以证实下腔静脉出现的异常。右心房平均压正常时，肝静脉收缩期血流远远大于舒张期血流。如果没有严重的三尖瓣反流，收缩期血流的减少提示右心房平均压增高(图 5-10)。

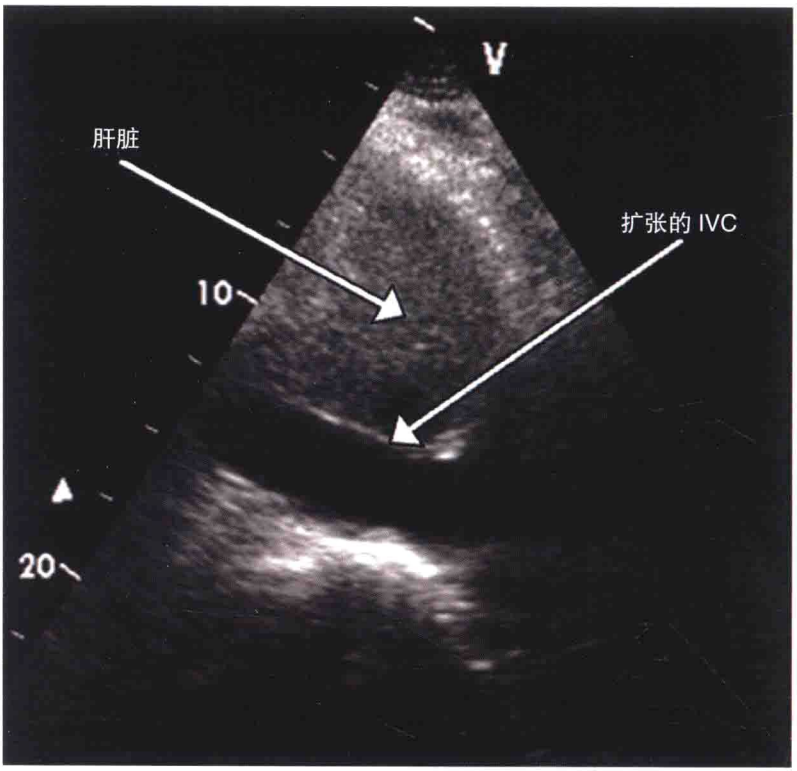

图 5-9 剑下切面显示扩张的下腔静脉。下腔静脉的测量位置应该接近下腔静脉的右心房入口。

4. 在年轻患者、机械通气患者及永存下腔静脉瓣的患者，以下腔静脉增宽估测右心房压增高并不十分可靠。对于这些患者，应使用三尖瓣血流多普勒替代法估测右心房压力。

- 使用三尖瓣下血流（脉冲波多普勒取样容积置于三尖瓣瓣尖）测得三尖瓣下血流早期峰速(E 峰)。使用三尖瓣环侧壁组织多普勒获得三尖瓣环的早期运动速度(e′峰)。
- 若 E/e′>6，表明右心房平均压>10mmHg。

例外：当多普勒估测结果与心导管结果不符时

当多普勒估测的右心压力的结果与侵入性导管检查不符时，原因

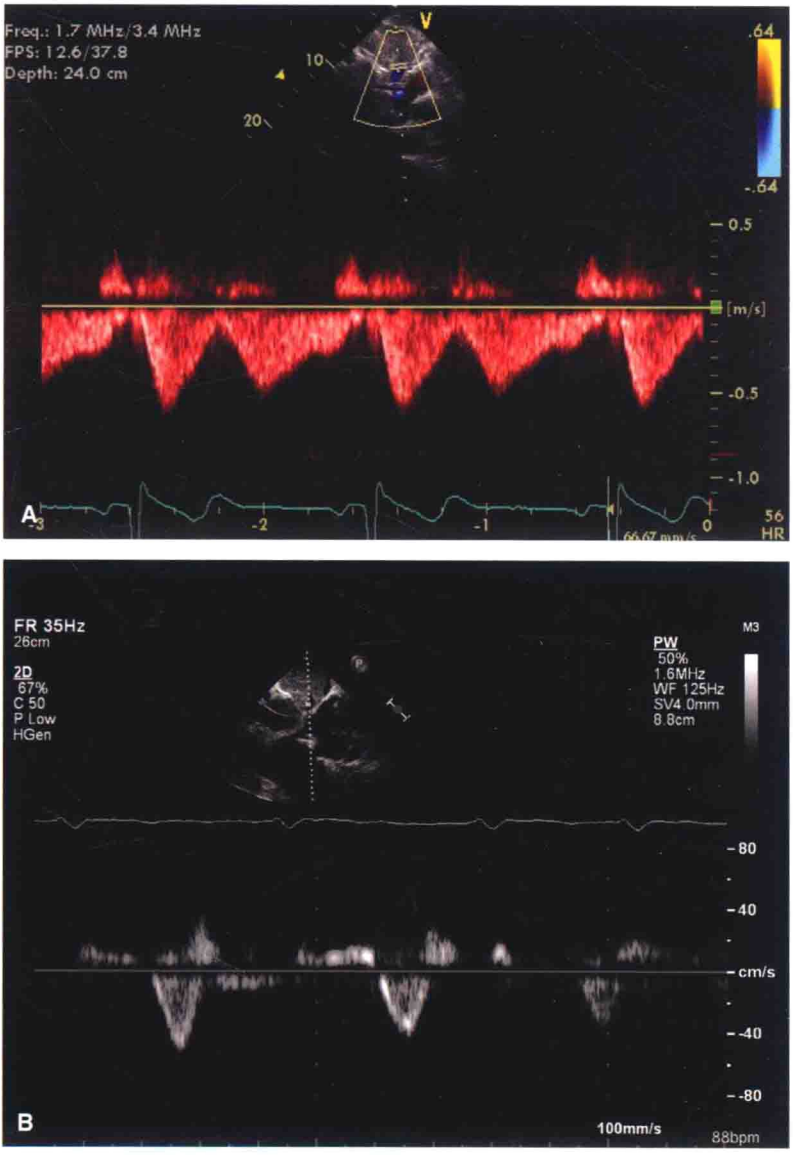

图 5–10　(A)右心房压力正常的患者，肝静脉多普勒频谱正常，血流以收缩期为主。(B)肺动脉重度高压患者，右心房压力增高，肝静脉频谱异常，收缩期血流明显减少，以舒张期为主。

可能如下：

1. 如果探头方向与三尖瓣反流的方向不平行，可能会低估反流的峰值速度，从而导致低估肺动脉收缩压(PASP)(见第 1 章)。另外，三尖瓣反流多普勒频谱因频带增宽，如果测量不到准确的速度，则可能高估 PASP。需要注意的是，当使用改良伯努利方程时，速度测量的任何误差都会被平方级放大。

2. 利用下腔静脉估测右心房平均压，发生错误时会导致高估或者低估肺动脉压。

3. 如果存在严重的三尖瓣反流，则不能准确地估测右心房平均压。

4. 如果偶然误将二尖瓣反流频谱当作三尖瓣反流频谱来估测肺动脉压力时，则会导致肺动脉压被严重高估。当肺动脉压接近血压时，必须保证测量的是三尖瓣反流频谱而不是二尖瓣反流频谱。因为三尖瓣反流时间永远长于二尖瓣反流(因为右心室的等容舒张期及收缩期较长)，并且会显示出呼吸性变化。

使用多种方法来证实你的发现将会提高肺动脉压估测的准确性和一致性。除急性肺动脉栓塞之外，三尖瓣反流速度较高应该伴随着右心室流出道血流加速时间的缩短，应该能观察到支持肺动脉高压诊断的其他阳性发现(例如：右心室壁肥厚或右心室增大、“D”型左心室、肺动脉增宽、下腔静脉及冠状静脉窦扩张、肝静脉收缩期血流减少及房间隔向左心房弯曲等)。

(韩增辉 译)

第6章 负荷试验检测心肌缺血和存活性

Daniel H .Cooper , Jhomas K kurian

重要概念

- 超声心动图负荷试验是一种能够在适用的患者中检测负荷诱发心肌缺血的检查手段。
- 心肌缺血表现为负荷试验过程中出现局部室壁运动异常和室壁增厚率的改变。
- 运动负荷超声心动图对预后判断价值较高，优于药物负荷试验检查。
- 出现假阴性结果的原因包括：未达到目标心率，最大负荷时图像采集滞后，单支病变特别是左旋支的单纯病变，负荷试验前应用了抗心绞痛药物或β受体阻滞剂。
- 出现假阳性结果的原因包括：HTN，左心室肥厚(LVH)，冠状动脉痉挛，传导异常(左束支传导阻滞，起搏器植入术中)继发的室间隔矛盾运动。
- 为避免以上缺陷，应该认识到以下几点的重要性：达到足够的负荷水平(>85%最高预期心率)，及时完成图像采集(运动负荷后60秒内完成超声图像采集)，在多个切面证实室壁运动异常。
- 多巴酚丁胺负荷试验能够通过增加静脉注射剂量出现的双相反应来判断心肌的存活性。

基本原则

1. 应用负荷超声心动图发现心肌缺血是基于缺血表现呈阶梯式出现的原则(图6–1)。

2. 冠状动脉疾病(CAD)所致心肌缺血在运动和药物负荷试验中

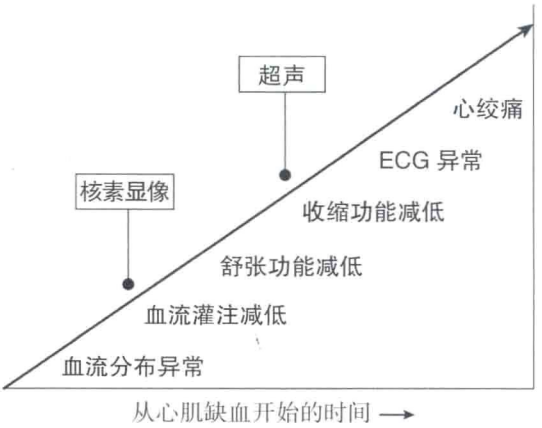

图 6-1 心肌缺血后的阶梯式改变，显示在哪个阶段负荷超声和负荷核素显像能够发现异常。(Schinkel AFL, Bax JJ, Geleijnse ML, et al. Noninvasive evaluation of ischaemic heart disease: myocardial perfusion imaging or stress echocardiography? *Eur Heart J.* 2003;24:789-800, by permission of Oxford University Press.)

的表现逐渐加重，最终引发局部或整体室壁增厚率的异常。

3. 检查的目的是发现是否出现心肌缺血，或当基础状态存在室壁运动及左心室射血分数(LVEF)减低时，检测是否有存活心肌和左心室的收缩功能储备。

4. 达到足够负荷水平对保证该项检查诊断 CAD 的敏感度是至关重要的。

- 达到 85%最高预期心率(MPHR=220-年龄)能够显著提高检测的敏感度。
- 另外，如果异常变化与较低水平(亚最高)负荷表现一致，则能够提高检测的特异度。

5. 负荷试验过程中医务人员必须保持持续的监测，包括不断询问受检者是否有不适症状，并进行连续的心电图监测和间断性的血压测量。

- 应配备装有心肺复苏设备和药品的急救车。
- 发生心肌梗死/死亡的风险约为 1/2500。

解剖

1. 超声心动图负荷试验通过获取心尖(四腔心、两腔心)切面和胸骨旁典型的短轴和长轴切面,全面观察室壁各个节段的运动。

2. 掌握典型的冠状动脉各分支血流供应的范围和不同节段的相关知识是非常重要的。

- 能够在多个切面证实可疑的心肌损害,特别是在某个切面图像质量不理想时尤为重要。
- 将异常发现与冠状动脉狭窄的特定部位相对应(图 6-2)。

前降支(LAD):前壁、前间隔、心尖部和(或)心尖下壁。

左旋支:前侧壁、下侧壁。

右冠状动脉:下壁、后间隔(基底部、中部)和(或)下侧壁(依左、右冠状动脉发育优势而定)。

远心端与近心端的区别:比如,前降支近心端病变会导致前间隔(室间隔穿支)和前壁(对角支)的基底部至远心端室壁运动的异常,而

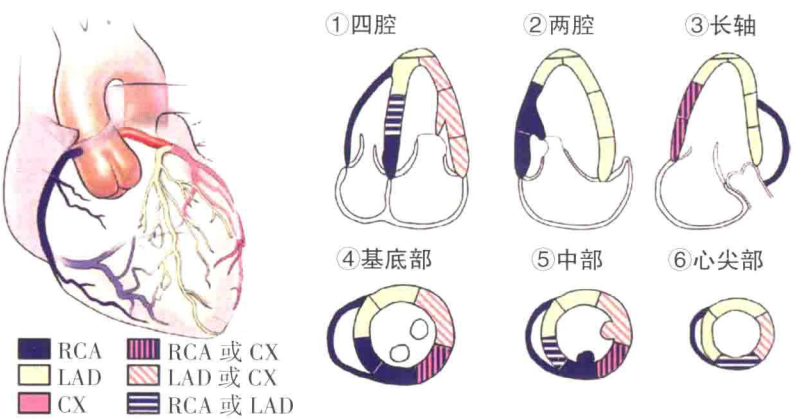

图 6-2　多个标准超声心动图切面显示 17 节段模型,彩色编码表示典型的冠状动脉分支的供血范围。(Reprinted from Lang RM, Bierig M, Devereux RB, et al. Recommendations for Chamber Quantification: A Report from the American Society of Echocardiography's Guidelines and Standards Committee and the Chamber Quantification Writing Group, Developed in Conjunction with the European Association of Echocardiography, a Branch of the European Society of Cardiology. *JASE*. 2005;18:1440-1463, with permission from Elsevier.)

前降支远心端的病变仅仅影响到心尖。

运动负荷超声心动图

总体而言，各种运动负荷试验方案都包括了心脏负荷阶梯式增加以增加心肌需氧量，这些是由运动平板和蹬车试验完成的。

- 最常用的 Bruce 方案采用运动平板测试，根据出现的症状确定试验终点，其运动等级和速度每 3 分钟提高一级。
- 代谢率(METS)由设备自动计算出来，而且是一项很重要的预后预测因素(小于 65 岁的患者，如果 METS<5 提示预后不良)。

绝对禁忌证

- 急性心肌梗死。
- 高风险不稳定性心绞痛。
- 未控制的室性或室上性心动过速。
- 重度高血压：收缩压(SBP) >200mmHg 和(或)舒张压(DBP)>110mmHg。
- 有症状的重度主动脉狭窄。
- 未得到控制的有症状的充血性心力衰竭(CHF)。
- 急性肺栓塞或肺梗死。
- 急性心肌炎或心包炎。
- 急性主动脉夹层。

相对禁忌证

- 冠状动脉左主干狭窄。
- 中度瓣膜狭窄。
- 心电图异常。
- 心动过缓或心动过速。
- 肥厚型心肌病(HCM)或其他类型的流出道梗阻。
- 精神或体能异常无法进行运动试验。
- 重度房室传导阻滞(AVB)。

终止负荷试验的绝对指征

心脏负荷增大的情况下，收缩压下降>10mmHg 且伴有其他的心

肌缺血的证据。

- 中至重度的心绞痛。
- 中枢神经系统症状逐渐加重(运动失调或接近昏厥)。
- 低灌注体征(发绀、苍白)。
- 无法监测血压/心电图。
- 患者要求。
- 持续性室性心动过速。
- 在没有 Q 波的导联上(除 V 或 AVR),ST 段抬高≥1.0mm。

终止负荷试验的相对指征

- 在心脏负荷增大的情况下,收缩压下降>10mmHg,没有其他的心肌缺血出现。
- ECG 改变,如显著的 ST 段下移(>2mm,水平或斜行向下)或显著的电轴偏移。
- 其他心律失常(多灶性非持续性室性或室上性心动过速、重度传导阻滞、心动过缓)。
- 疲劳、气短、喘息、小腿肌肉痉挛、跛行。
- 越来越明显的胸痛。
- 高血压反应[收缩压>220mmHg 和(或)舒张压>115mmHg]。

多巴酚丁胺负荷超声心动图

1. 药物负荷试验适用于无法进行运动负荷试验的患者。多巴酚丁胺是药物负荷试验时最常选用的药物。

- 同运动一样，多巴酚丁胺负荷也都是通过增加心肌的收缩力(正性肌力作用),加快心率(变律性),升高血压来增加心肌的需氧量。

2. 在基础状态和逐渐增大多巴酚丁胺剂量过程中采集图像。

- 通常采用 4~5 个 3 分钟的阶梯剂量:5、10、20、30、40μg/(kg·min)。
- 通常需要用阿托品(0.2~0.4mg/min 至最大剂量)提高心率,以达到目标心率，特别是在患者基础状态存在心动过缓或使用了 β 受体阻滞剂时,应用该药还能减少 Bezold-Jarisch 反射(重度迷走神经反应),此种反射多发生于老年人(左心室腔小)和低血容量的患者。

3. 副作用

- 紧张、恶心、头痛,因期前收缩引起的心悸都并不少见。
- 发生室性心律失常和心肌梗死的风险约为 1/2000。

分析解读

基础状态 TTE

1. 在负荷试验前需要进行基础状态 TTE 检查，需特别注意其他能够引起与心肌缺血相同症状的病因。

- 特别是需要排除近期左心室功能减低、心脏压塞、肺栓塞表现、重度主动脉狭窄和主动脉夹层的情况。

2. 没有急性冠脉综合征(ACS)、陈旧性心肌梗死或心肌病时,有胸痛甚至严重 CAD 的患者，其静息图像上的室壁运动和增厚率也应该是正常的。

3. 同时也应注意,有些室壁运动异常并非冠心病所引起。例如,“假性低动力”指的是左心室下壁由于受膈肌挤压在舒张期变平坦,这种挤压作用在收缩期并不显现,此时左心室变圆,因此显得左心室下壁运动幅度减低呈“低动力”状态,但其室壁增厚率是正常的。引起室壁运动异常的病理性因素包括浸润性疾病（如肉状瘤病)、传导异常(如左束支传导阻滞)、心脏外科术后(室间隔矛盾运动、心肌补片修补)、右心异常(如容量负荷或压力负荷过大)和负荷诱发的心肌病。

最大负荷 TTE

1. 在所有能够获得的切面(胸骨旁短轴或长轴,心尖四腔心和两腔心)上比较左心室的整体和局部的功能。

- 评价每个心肌节段的室壁增厚率和运动。
- 将所有 17 个节段的每一个节段采用 5 分法进行分级。1 分:正常;2 分:室壁运动减低,室壁增厚率<30%;3 分:室壁无运动,室壁增厚率<10%;4 分:矛盾运动,收缩期室壁向外运动;5 分:室壁瘤,室壁节段性收缩期和舒张期均向外膨出。
- 室壁运动评分指数(WMSI)可由上述评分算出,并用于评价局部室壁运动异常的程度。
- WMSI=各节段室壁运动评分之和/观察的节段数(正常=1)。

2. 室壁运动异常应该在多个切面上被证实。

• 比如，在胸骨旁左心室长轴切面观察到的前间隔搏幅减低，应该在胸骨旁左心室短轴切面上证实。另外，注意观察由同一支冠状动脉供血的其他节段有没有因运动幅度减低而受到影响。

3. 对于负荷诱发的室壁运动异常的患者，在患者离开检查室之前，务必采集恢复期图像并确保其室壁运动已经恢复。

错误的结果

1. 假阴性

• 未达到最大负荷(<85% MPHR)是最常见的原因。

• 最大运动负荷结束后，图像采集过晚(>60s)。

• 单支病变比多支病变更易漏诊，因为其室壁运动异常的范围较小。

• 左旋支狭窄更易被漏诊，因为其供血范围较大。

• 左心室显著肥厚和左心室腔较小(增加漏诊室壁运动异常的可能性)。

• 使用 β 受体阻滞剂或抗心绞痛药物。

2. 假阳性

• 无心外膜冠状动脉病变的心肌缺血。

—负荷引起的高血压反应。

—左心室肥厚。

—微小血管病变(如糖尿病)。

—冠状动脉痉挛(尤其见于多巴酚丁胺负荷试验)。

• 无心肌缺血病因，负荷试验却诱发出室壁运动异常。

—非缺血性心肌病。

—长期高血压。

—室间隔矛盾运动(如左束支传导阻滞)。

预后判断

1. 阴性预测值(NPV)

• 如果运动负荷超声心动图为阴性，3 年无心血管事件（心肌梗死或死亡)生存率约为 99%。

• 药物负荷超声心动图阴性患者心血管事件发生率略高些，可能是因为其选择的是一些不能进行运动试验的受检者。

2. 当负荷试验有异常发现时，发生心脏事件的风险会显著升高。

通常,以下因素提示预后较差:

- 低阈值即出现缺血表现(运动或药物负荷)。
- 大面积(4~5 个心肌节段)缺血。
- 在最大运动负荷时,左心室没有缩小,甚至出现左心室腔扩大。

其他

1. 负荷超声心动图与心肌灌注显像

- 通常,与心肌灌注显像相比,负荷超声心动图特异度较高而敏感度略低,敏感度较低主要是与单支(特别是左旋支)病变有关。
- 总体而言,因为两者的敏感度和特异度相差甚小,所以在有症状的具有中度冠心病风险的患者中,两者检测的准确度和对预后判断的价值均相近。

2. 由于在负荷试验中,达到目标心率至关重要,因此在检查当天,通常应停用 β 受体阻滞剂。

- 但是对于已知患有冠心病的患者,有些医生认为在做此项检查时不需要停药,以藉此评价药物治疗的影响。

3. 由于心内膜的显示非常重要,因此对心内膜显示不清晰的患者,应考虑进行心脏超声造影。

负荷试验判断心肌存活性

基本原则

1. 负荷超声心动图诊断心肌存活性是基于对心肌收缩功能储备的检测。

2. 当 20%或更大范围的室壁运动受到心肌缺血或梗死的影响时,室壁增厚率就会降低。

3. 因此,尽管在基础状态时出现室壁低动力状态,仍有很大一部分心肌是存活的,当给予适当的刺激后会发生正常的室壁增厚。

4. "冬眠"心肌是指慢性缺血后发生的低动力状态,提示冠状动脉循环重建后能恢复正常的心肌功能,预后良好。

5. 平静状态下,变薄而纤维化(回声增强)的低动力节段,心肌存活的可能性较小。

6. 多巴酚丁胺静脉注射剂量逐渐增大后,低动力节段出现的不同反应能区分存活心肌与心肌瘢痕。

检查方案

1. 初始剂量大多从 2.5μg/(kg·min) 开始，然后阶梯式增加至 5、7.5、10 和 20μg/(kg·min)。

2. 如果在 20~30μg/(kg·min)时，室壁运动仍持续改善，可以增加至 40μg/(kg·min)。

3. 在平静状态和阶梯式注射不同剂量多巴酚丁胺的各个阶段，分别采集经胸超声心动图的图像，包括胸骨旁短轴和长轴、心尖四腔心和两腔心等切面。

4. 如果用药后没有出现心功能改善或进一步减低，应当终止试验。

5. 检查中特别注意事项：医务人员应警惕出现心律失常的风险，并给予严密的监护。

6. 根据界定，这些受检者都有不同程度心肌瘢痕性的结构性心肌病变，它正是室性折返性心律失常的基础，特别是在静脉注射多巴酚丁胺时。

分析解读

1. 平静状态图像

• 应记录基础状态下每个出现室壁厚度和运动异常的节段。

2. 回声增强，明显变薄(<0.6cm)的节段是没有活性的瘢痕，在冠状动脉循环重建后不会有所改善。

• 应认真评估并存的瓣膜病变，这可能会增大外科手术的风险，影响手术方式的选择。

3. 负荷图像

• 受累节段在负荷时的功能改善应进行定量测量。

• 心肌存活的定义：两个或两个以上的室壁节段运动改善一级或以上(如无运动→运动减低，正常或运动增强)。

• 受累节段对多巴酚丁胺不同的反应如表 6-1 所示。

• 多巴酚丁胺负荷超声心动图发现的“双相”反应(即低剂量时，室壁增厚率改变，高剂量时变差)是最可靠的诊断存活心肌的标准。

• 多巴酚丁胺静注后左心室功能变差提示无存活心肌(预后差)，应当立刻停止试验。

表 6–1 不同原因所致局部室壁运动消失的多巴酚丁胺超声心动图的表现特征

患者类型	低剂量多巴酚丁胺	最大剂量多巴酚丁胺	存活心肌	明显冠状动脉狭窄
心肌瘢痕/梗死	无增强	无增强	否	有
冬眠心肌	增强	减低	是	有
非缺血性心肌病	增强	增强	是	无

其他

β 受体阻滞剂会降低检出存活心肌的能力，如果服用 β 受体阻滞剂的患者出现了有限存活心肌表现，应在停药后再次重复该项检查。

（朱永胜 译）

第 7 章 缺血性心脏病及心肌梗死并发症

Michael Yeung

重要概念

- 超声心动图在急性胸痛的临床评估中有重要作用，可通过观测室壁运动异常来确定可能的缺血区域，亦可排除主动脉夹层、肺动脉栓塞等其他胸痛原因。
- 快速计算每搏量(SV)可为不稳定患者提供更多信息。

$$SV=CSA_{LVOT}\times VTI_{LVOT}$$

- 彩色多普勒血流及声振生理盐水检查有助于室间隔穿孔(VSR)的定位。
- 心肌梗死(MI)发生时或之后出现心包积液提示可能存在左室壁破裂。
- 因接收冠状动脉后降支单独供血，后内乳头肌常受累，而致急性缺血性二尖瓣反流(MR)。
- 急性 MR 的病因及程度评估可能需要 TEE 检查。
- 室壁瘤颈部内径与瘤体最宽处内径比值小于 0.5 提示可能为假性室壁瘤。

急性期胸痛综合征的评估

1. 急性期内，超声心动图能够迅速发现新的室壁运动异常及动力学变化，从而起到综合评估胸痛综合征的作用。此外，超声心动图还可扫查纵隔内其他重要脏器病变，如主动脉夹层、肺动脉栓塞、心包炎等，故可作为急诊重要检查手段。

2. 前述(第 6 章)缺血后阶梯式改变中论述了冠状动脉血流量下

降的进展以及不同诊断模式精确检测其临床特征的能力。超声心动图可早期发现心肌松弛功能受损，甚至早于收缩期心内膜增厚的下降。

• **关键点**：缺血的表现可见于——

(1)收缩期心内膜下心肌增厚下降(<40%)，新出现的节段性室壁运动异常。

(2)心内膜心肌增厚时间延迟(常于收缩期前半程内完成)，导致收缩运动延迟或收缩后增厚。

通过运动障碍及心肌变薄的区域，可区分梗死与缺血。

3. 超声心动图检查前回顾 ECG 有助于缺血受累部位的定位和关联。如患者既往有心肌梗死病史，若能获取原超声心动图资料有助于比较节段及整体的左心室功能。

4. 通过增强对节段性室壁运动异常和心肌增厚的显示，造影剂可极大提高超声心动图诊断急性期 MI 的准确性。

5. 如需进一步探讨冠状动脉解剖和节段分布，请查阅第 6 章。

急性心肌梗死的动力学并发症

1. 心肌梗死后反复发作的胸痛应立即考虑并评估复发缺血、心肌梗死后心包炎、心包积液、主动脉夹层或左心室破裂。

2. 心肌梗死后心源性休克可能发生于右心室功能不全、左心室功能不全、乳头肌断裂所致的急性 MR，以及左心室破裂所致的心脏压塞。右心功能不全可通过典型的颈静脉怒张、外周水肿及显著肺水肿等临床表现区别于左心功能不全。

3. 新出现的全收缩期杂音可能提示：①乳头肌功能不全或断裂所致缺血性二尖瓣反流；②缺血性室间隔缺损(室间隔穿孔)。

左心室功能不全及心源性休克

1. 超声心动图可提供重要的定量信息，如心腔大小、心室收缩和舒张功能、瓣膜血流动力学及心包改变。

2. 每搏量(SV)是重要的间接测量指标，可辅助评估患者血流动力学状态(心输出量=每搏量×心率)。

3. 通过左心室流出道横截面积和脉冲波多普勒血流速度 - 时间积分的乘积,能够可靠地计算出 SV。

4. 二尖瓣充盈早期血流(E 峰)和瓣环运动速度(e′)与肺动脉毛细血管楔压(PCWP)相关。间隔侧 E/e′≥15 相当于 PCWP>20mmHg,反之 E/e′≤8 相当于 PCWP<15mmHg。E/e′为 9~14 时与 PCWP 升高关系不确定,需评估其他参数(如左心房扩大程度、肺动脉收缩压升高)(见第 4 章)。

室间隔缺损(穿孔)

1. 室间隔缺损(VSD)显著增加心肌梗死(MI)死亡率,常发生于 MI 后 3~6 天。

2. 危险因素包括:年龄(>65 岁)、高血压、女性、初次梗死、单支冠状动脉血管病变。典型症状为 MI 后数日内反复发作胸痛并低血压,约 50%患者可闻及全收缩期粗糙杂音和震颤。

3. VSD 发生多累及左前降支和右冠状动脉血管。从解剖上看,左前降支供应室间隔心尖部,而供应下室间隔基底部的右冠状动脉病变易引起后室间隔的穿孔(图 7–1 和图 7–2)。

4. VSD 特点可简单可复杂;复杂者常为多处,或在不同切面循心肌走向匐行。

5. 彩色多普勒血流显像对于确定左向右分流部位十分重要。偏离长轴的切面可更好地观察穿孔位置。

6. 最常见的两处分别为:近下壁室间隔和心尖部前壁。

7. 对肺动脉高压加重情况及左右心室功能的辅助评估有助于预后的判断。

8. 对于简单型的心尖部 VSD 可行经皮封堵术。

- **关键点**:所见任何近室间隔的彩色干扰或湍流均需偏离长轴方向仔细观察并取频谱多普勒。

左心室游离壁破裂

1. 心脏游离壁破裂是致命的,约 40%的左心室游离壁破裂发生于心肌梗死后第 1 天,约 85%发生于心肌梗死后 1 周。心肌梗死后血

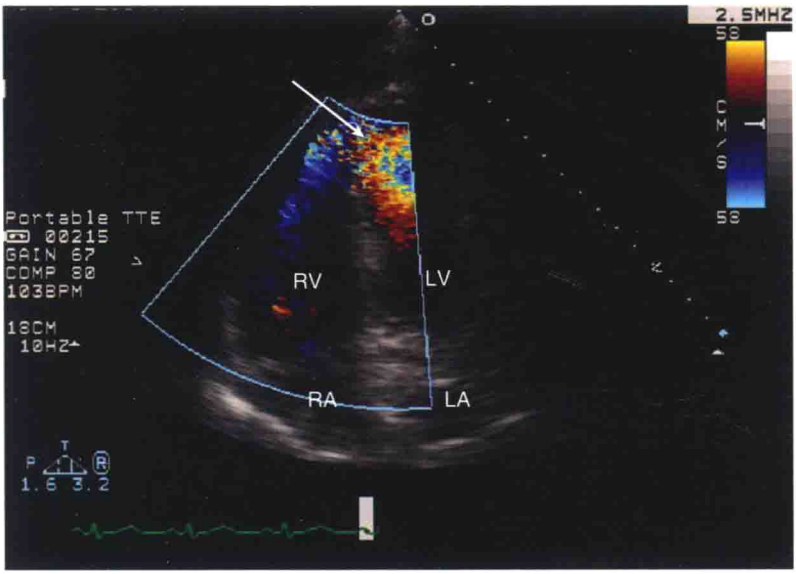

图 7–1　心尖四腔观彩色多普勒显示左右心室间经心尖部 VSD(箭头所示)贯通。

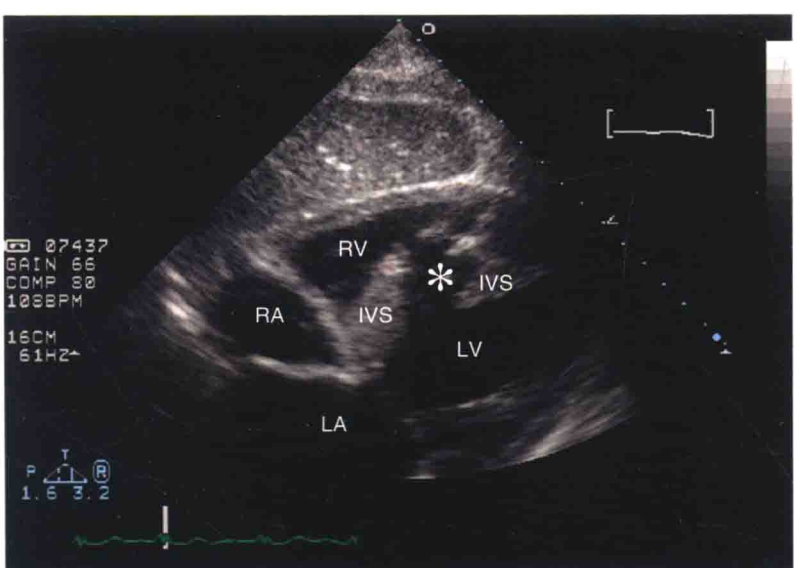

图 7–2　剑下观显示室间隔(IVS)内一形态复杂窦行性 VSD(*)。

流动力学状态迅速恶化应高度怀疑此并发症，并应及时评估心肌破裂及透壁性心肌梗死(常发生于前壁)。

2. 此症易发因素包括：女性、老年(>65 岁)、单支冠状动脉病变(常为完全闭塞)、前壁、透壁性心肌梗死。无再灌注、未及时使用溶栓剂也与游离壁破裂的发生相关。

3. 心肌梗死时常见心包积液(急性期可达 25%)。但持续加重的心包积液合并梗死区室壁显著变薄时，应高度怀疑左心室壁破裂。此外，心包内纤维样高回声可能提示为血液。彩色血流多普勒能够增加诊断率，有助于确定心肌破裂位置(图 7–3 和图 7–4)。

乳头肌断裂及缺血性二尖瓣反流

1. 缺血性二尖瓣反流(IMR)可加重心肌梗死复杂程度，一般表现为急性期低血压发作，肺水肿(主要影响右上肺叶)。

2. 根据 IMR 定义，二尖瓣叶和瓣下装置正常。毗邻瓣膜的心肌缺血、梗死和重塑导致 IMR 的发生。

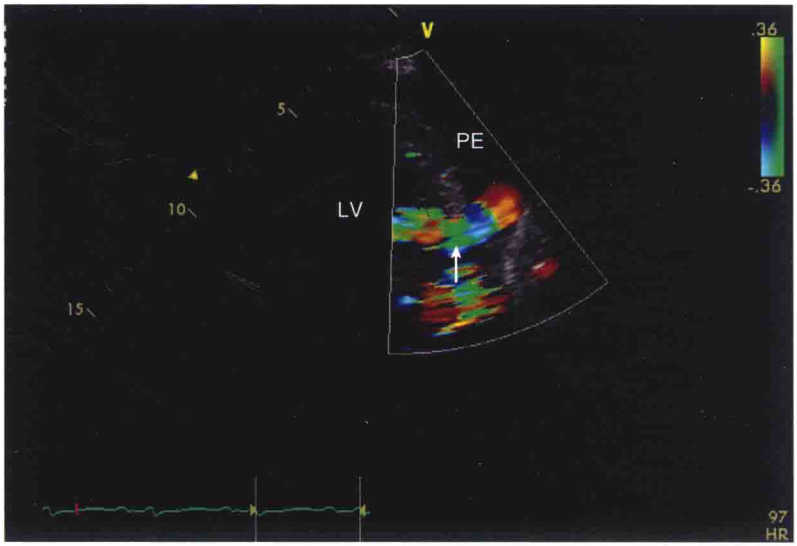

图 7–3　心尖四腔心彩色血流多普勒。彩色多普勒有助于显示游离壁破裂部位，此例中为前侧壁(箭头所示)。注意观察大量心包积液。

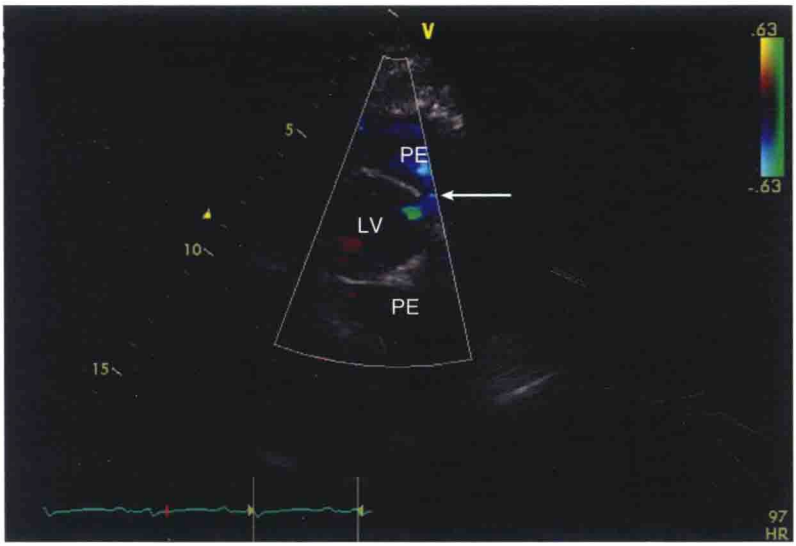

图 7-4　短轴切面彩色多普勒显示左心室壁破裂(箭头所示)。

3. IMR 多为继发于二尖瓣后叶错位和(或)由心肌运动不良+/-重构导致后内乳头肌(PMP)的牵拉引起。少数 IMR 或为发生于 MI 急性期的乳头肌断裂。PMP 因由单只冠状动脉(右冠支或左旋支)供血最易受累。相反,前外侧乳头肌(ALP)接受左前降支和左旋支双血供(图 7-5 和图 7-6)。

4. 急性心肌梗死及二尖瓣反流(MR)状态下,不应只关注 MR 程度,而应同时关注瓣叶异常运动(脱垂或连枷)。左心室呈高动力状态、左心房大小正常时,如可见 MR 反流束呈偏心型、持续时间缩短(因左心房压迅速升高),应怀疑为急性 IMR。二尖瓣充盈 E 峰显著升高。

5. 鉴别急性 IMR 与慢性反流的超声心动图特征包括左心大小和瓣环大小(急性 IMR 时正常)。

6. 常规超声心动图对极度偏心性反流常难以准确评估和定量,TEE 的高分辨力有助于诊断。

7. 合并 IMR 患者的死亡率高于非缺血性 MR,故重度缺血性二尖瓣反流定量参考值较低(有效反流口面积≥20mm^2,反流量≥30mL)。

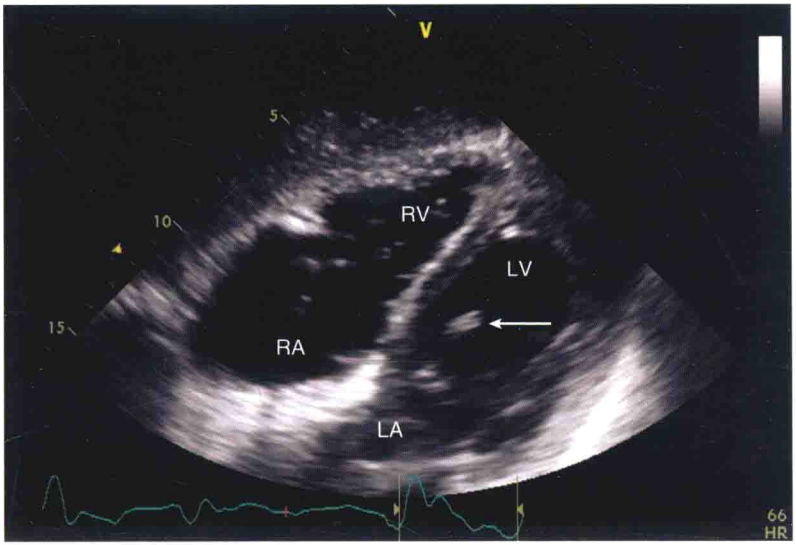

图 7–5　非标准剑下切面。1 例下壁心肌梗死患者出现不明原因低血压。二尖瓣腱索附着一椭圆形结构(箭头所示)，为断裂的后内乳头肌一部分。

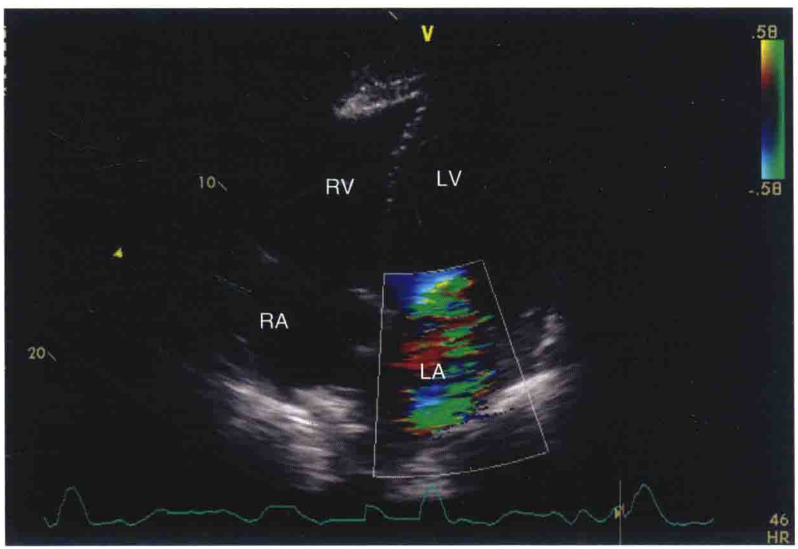

图 7–6　与图 7–5 为同一患者，心尖四腔观彩色多普勒可显示合并继发于乳头肌断裂的重度二尖瓣反流。

• **关键点**:IMR 程度可能因其偏心性及受左心房压影响的反流量而致低估。评估重度脱垂或连枷的瓣叶运动对作出诊断极有价值。

心包积液

1. 透壁性心肌梗死时常见少量单纯心包积液，且多持续时间较短。此种积液来自于炎症渗出,罕见心脏压塞。

2. 心肌梗死后大量心包积液应怀疑心室游离壁破裂，尤其是心包腔积液内可见血栓或纤维成分等出血征象。

3. 心肌梗死后综合征是一种心肌梗死后 6 周至 3 个月发生的一组临床综合征,是由心包炎症所致的反复发作的胸痛和 ECG 广泛 ST 段抬高等表现。炎症过程导致心包的渗透性增强,从而心包腔内液体积聚。

• **关键点**:剑下观是观察心包积液总量常用的最佳部位,尤其对小腔及血肿更佳。

急性动态性左心室流出道梗阻

1. 急性动态性左心室流出道梗阻主要见于发生前壁心肌梗死的老年女性。此类患者常有长期高血压病史,继而引起基底部室间隔肥厚,左心室腔变小。这种梗阻是由于前室间隔和下侧壁的代偿性运动增强所致。从而出现不同于典型肥厚型心肌病表现的二尖瓣前叶前向运动(SAM)征,产生相应的 LVOT 梗阻及二尖瓣反流。

2. ICU 患者血容量不足时,应用正性肌力药物治疗也可出现该症。

3. Takotsubo 心肌病或应激性心肌病患者中此症的发生率可达 25%。

• **关键点**:患者应用正性肌力药物后且无其他原因出现的血流动力学状态恶化时,应怀疑急性动态性左心室流出道梗阻。

左心室假性室壁瘤

1. 左心室假性室壁瘤为心室游离壁破裂后血液破入心包腔,并

由机化的血凝块或血栓包裹限制而形成。最常见于心肌梗死后，也可见于创伤或心脏手术后。

2. 正常左心室心肌与瘤腔间呈显著的锐角。

3. 心室腔与被隔断的心包腔之间由细小的瘤颈相连。

4. 假性室壁瘤与真性室壁瘤可通过以下特征区别：

- 瘤颈内径与瘤体最大内径比<0.5。
- 彩色及频谱多普勒显示狭窄的瘤颈处双向往返血流。
- 心包腔内可见血流自显影（血液淤滞）及血栓形成。

5. 发生频率上，假性室壁瘤最常见于下后壁（图 7–7），其次为下侧壁以及心尖部（图 7–8）。

6. 假性室壁瘤因其破裂和死亡的高风险性，明确其诊断十分重要。

Takotsubo 综合征

1. 也称为应激性心肌病或心尖球囊综合征。

2. 表现典型者发生于刚经历心理或生理应激事件的绝经后女性。

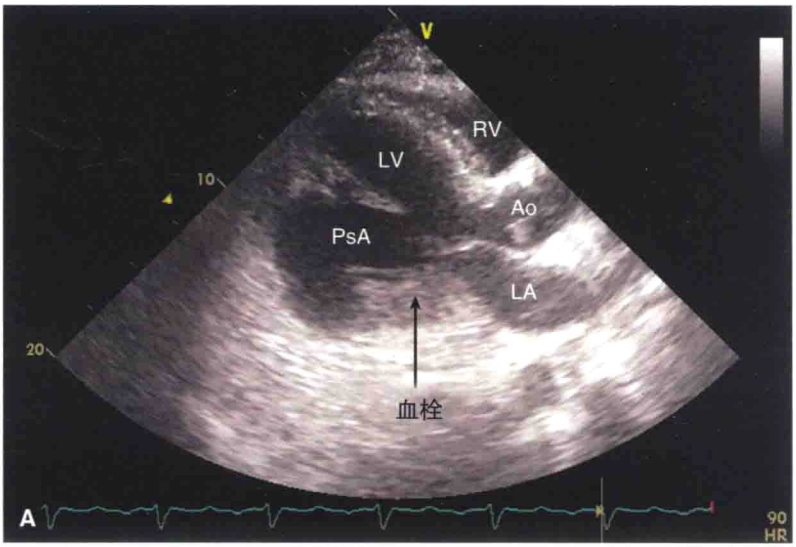

图 7–7　胸骨旁左心室长轴（A）及胸骨旁左心室短轴（B）切面显示左心室下侧壁基底部巨大假性室壁瘤（PsA）。瘤体内可见血栓。（待续）

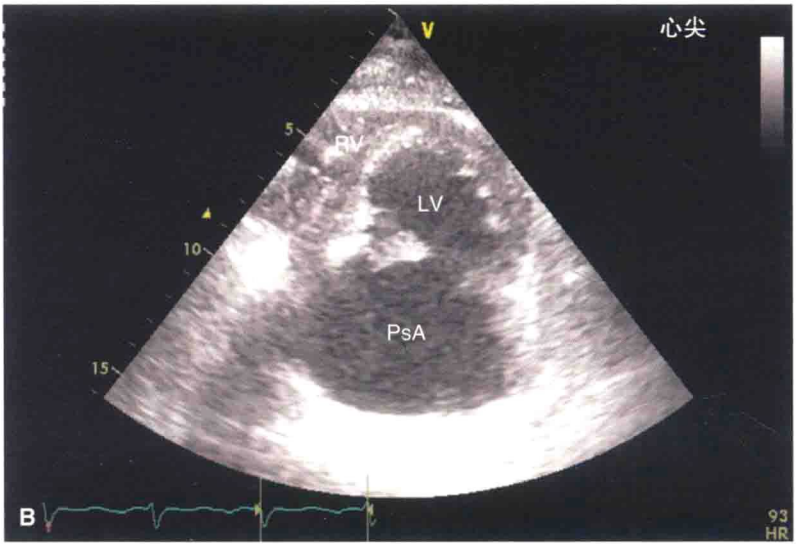

图 7-7(续)

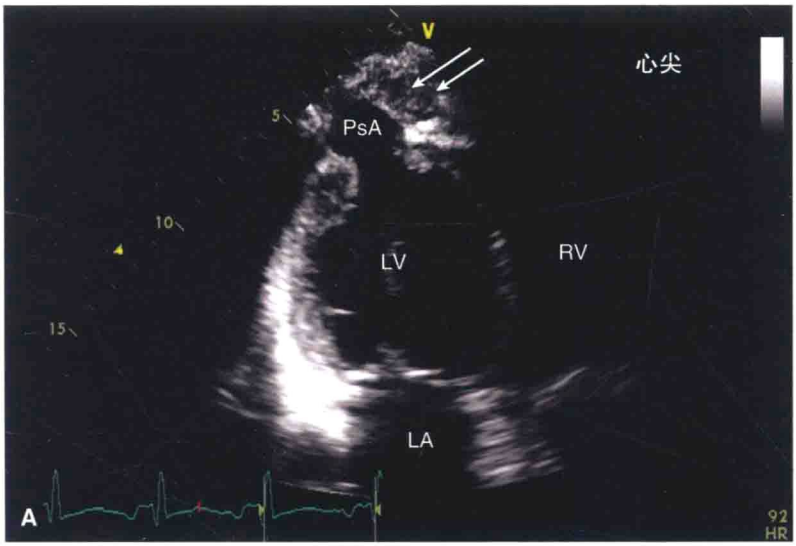

图 7-8 (A)斜心尖长轴切面可见心尖部假性室壁瘤(PsA)。可见狭窄瘤颈和心包腔内血栓(箭头所示)。(待续)

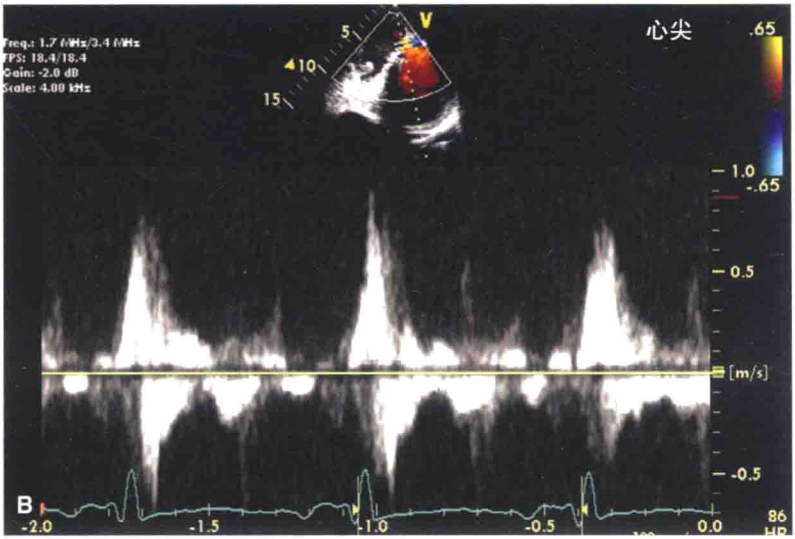

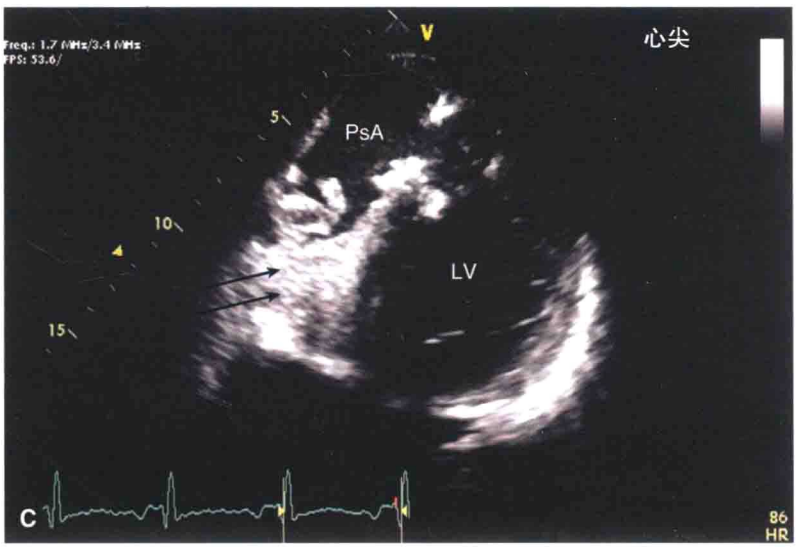

图 7–8(续)　(B)频谱多普勒显示假性室壁瘤处双向血流。(C)斜心尖两腔心切面完整显示假性室壁瘤(PsA)及瘤内血栓(箭头所示)。

3. 该症发病极似心肌梗死，表现为 ST 段抬高，心肌梗死后生化指标轻度升高。然而心导管检查并不能发现冠状动脉梗阻性病变以解释患者症状。

4. 超声心动图表现虽有变异，但常可见心尖部呈气球样扩张，基底部收缩增强，形似日本学者报道的“章鱼壶样”(Takotsubo)。

5. 治疗方法与心力衰竭的治疗方法相似，常于数天至数月内恢复。

6. 该症超声心动图表现见第 8 章。

急性心肌梗死的慢性并发症

左心室室壁瘤与血栓形成

1. 左心室室壁瘤常继发于透壁性心肌梗死，心室壁变薄并发生重构。

2. 各处均可发生，最常见于心尖部。

3. 室壁瘤的并发症包括左心室内血栓形成和室性心律失常。

4. 超声心动图上大多血栓显示为暗淡的不匀质结构，但发生广泛纤维化后也可显示为高回声。常发生于运动不良或瘤样膨出室壁处，可呈层片状或带蒂(易脱落发生栓塞)。

5. 造影超声心动图可明显提高血栓的检出，并有助于鉴别肌小梁或瓣下结构等正常结构。

• **关键点**：正常肌小梁被误认为血栓的主要原因是减小深度的心尖切面。尤其是在心脏扩大心尖部瘤样膨出时使肌小梁更加显著。相反，血栓也易被误诊。选择靠侧位的探头位置或用造影剂使心腔显影可更好显示真实的左心室腔，降低误诊率。

右心室功能不全

1. 右心室心肌梗死可见于约 35%下壁心肌梗死并伴有低血压的患者中。

2. 超声心动图可见右心室扩张，运动减弱。右心房压升高导致 IVC 扩张，其内径随呼吸变化率下降，房间隔突向左心房。

3. 受左心室和正常左前降支血供的作用影响，右心室心尖部可能表现为收缩正常。

4. 因瓣环扩张，常可见三尖瓣反流(TR)。

5. 重度 TR 所致右心压力负荷过大的其他特征表现包括：胸骨旁短轴切面所见舒张期室间隔弧度消失。

6. 表现为突发低血氧症的下壁心肌梗死患者，因右心室心肌梗死后右心压力升高，应怀疑是否存在卵圆孔未闭(PFO)或突发右向左分流。可用彩色多普勒、声振生理盐水或经食管超声成像检查。

（孟欣 译）

第8章 心肌病

Christopher L. Holley

重要概念

- 肥厚型心肌病(HCM)特点是,在无压力的超负荷状态下左心室壁肥厚,大约35%的病例不伴有流出道的梗阻。
- 梗阻性肥厚型心肌病(HOCM)是肥厚型心肌病的一种类型,有流出道的梗阻,压力阶差>30mmHg,常伴有非对称性的室间隔肥厚(ASH)、收缩期的二尖瓣前向运动(SAM征)及反常的二尖瓣反流(MR)。
- 扩张型心肌病(DCM)常伴随左心室质量和容积增加,EF<55%,舒张功能普遍存在障碍,常伴有中心型(功能)二尖瓣反流。
- 限制型心肌病(RCM)是排除心室肌肥厚及心腔扩大后的限制性充盈。诊断该病前,需要进行全面的检查以排除所有潜在病因,如淀粉样变及其他系统性疾病。
- 致心律失常型右心室发育不良(ARVD),超声心动图表现包括:RVOT内径>30mm及右心室功能障碍,但左心室正常。常见右心室肌小梁排列紊乱。
- 应激性(Takotsubo)心肌病是指心尖和基底部室壁运动降低的暂时性左心室功能障碍,但需心血管造影以排除冠心病。
- 心肌致密化不全是属于发育障碍性心肌病,超声心动图发现左心室内异常肌小梁形成。

主要切面

- HCM:胸骨旁长轴切面(PLAX)显示异常的室间隔,或者下侧壁增厚。
- HOCM:胸骨旁长轴切面(二维和M型)寻找ASH及SAM,四腔心

切面(A4C)以多普勒证实并定位 LVOT 的压差。

- DCM：胸骨旁长轴切面及四腔心切面显示左心室腔直径及容积增大，四腔心切面以多普勒证实舒张功能障碍，并寻找二尖瓣反流。
- RCM：四腔心切面通过二尖瓣的频谱多普勒评估限制性充盈和二尖瓣环组织多普勒速度减低。
- ARVD：胸骨旁长轴(PLAX)及胸骨旁短轴(PSAX)切面证实右心室流出道增宽，非标准的四腔心切面评估右心室功能并寻找结构的异常。
- 应激性心肌病：胸骨旁长轴及四腔心切面显示心尖圆钝及基底段的收缩亢进。
- 心肌致密化不全：心尖部及胸骨旁短轴切面超声造影增强可证实左心室内异常的肌小梁形成。

欧洲心脏病学会(ESC)对心肌病的定义：心肌疾病是指排除冠状动脉性心脏病、高血压、瓣膜疾病及先天性心脏病所引起的心肌异常后的心肌结构和功能上均出现异常的一种疾病(Elliott, P, et al. Classification of the cardiomyopathies: a position statement from the European Society Of Cardiology Working Group on Myocardial and Pericardial Diseases.*Eur Heart J.* 2008;29:270–276)。分为五大类：

- 肥厚型心肌病(HCM，包括梗阻性)
- 扩张型心肌病(DCM)
- 致心律失常型右心室发育不良(ARVD)
- 限制型心肌病(RCM)
- 其他(包括应激性心肌病和心肌致密化不全)

肥厚型心肌病(HCM)

肥厚型心肌病表现为不伴压力负荷的室壁厚度及质量的增加。此种情况可导致心肌肥厚，但需要排除如高血压和瓣膜疾病(尤其是主动脉瓣狭窄)所致的心肌肥厚。

背景知识

1. 成人发病率约为 1:500，男女无差异。

2. 是年轻人心源性死亡的重要原因。

3. 大部分患者在静息状态下没有流出道的梗阻。

• 35%的患者无论是静息状态还是应激状态下都不出现梗阻。

超声心动图表现

1. 左心室(LV)向心性或偏心性肥厚(包括质量)。

• 室间隔与左心室下侧壁的厚度>1.5cm(胸骨旁长轴或胸骨旁短轴切面)。

• 无左心室扩张。

2. HOCM:HCM 伴随梗阻的生理学改变。

• 左心室流出道梗阻是动态变化的,在心脏收缩期会随时间增加。

• 室间隔基底部的 ASH(见图 8-1A)。

• SAM 征:二尖瓣前叶向室间隔移动。

SAM 征:

—左心室长轴切面的二维及 M 型图像上显示最佳(见图 8-1B)。

—伴随严重梗阻时, 收缩中期可见二尖瓣前叶触及室间隔(图 8-2)。

—由于瓣下压力的降低,LVOT 梗阻可导致收缩中期主动脉瓣关闭或抖动(图 8-3A)。

• 继发于 SAM 征所致瓣叶闭合不全的后向偏心性二尖瓣反流(图 8-3B)。

(1)由于二尖瓣反流峰值出现在收缩中期至晚期,因此可能受 LVOT 内的压差影响。

(2)中央的或者前向的反流提示二尖瓣自身的病理改变。

(3)二尖瓣反流束的峰值速度及收缩压(SBP)可用来评估预期的 LVOT 内压差大小,并可作为一项可靠的检测。在图 8-4 中,连续波多普勒测得压差值和血压,同时显示 LVOT 射流束及叠加于其上较宽的二尖瓣反流束。

—MR 峰值压差=LVSP-LAP

∴ LVSP=MR 峰值压差+LAP

—SBP=LVSP-LVOT 压差

∴ LVOT 压差=LVSP-SBP

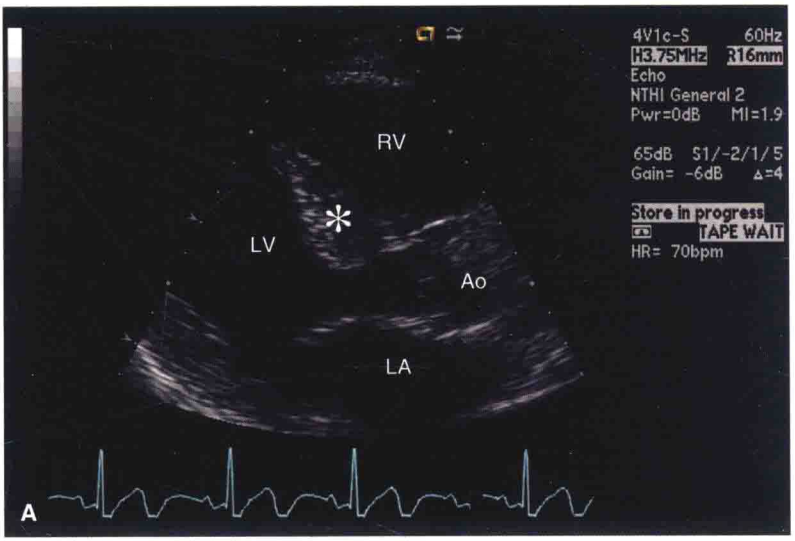

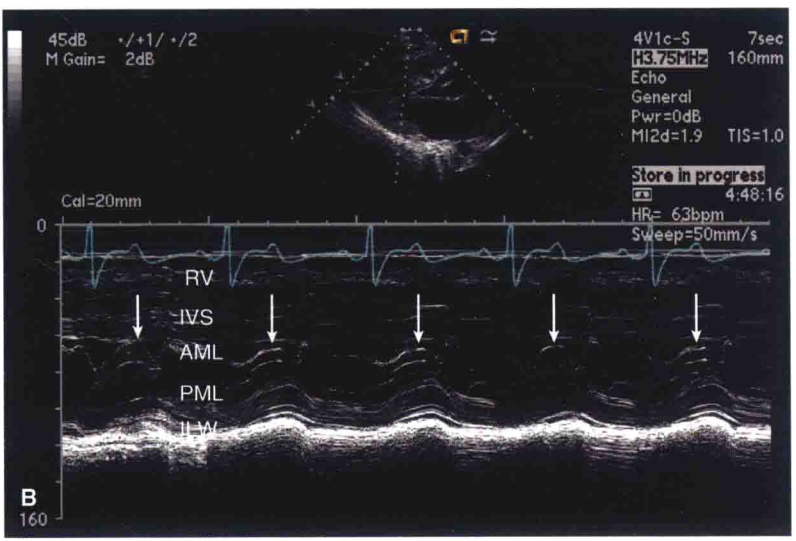

图 8–1　(A)标准左心室长轴切面显示 HOCM，室间隔基底部呈偏心性肥厚(*)；(B)同一患者 M 型超声图像，证实二尖瓣前叶收缩期 SAM 征(箭头所示)。

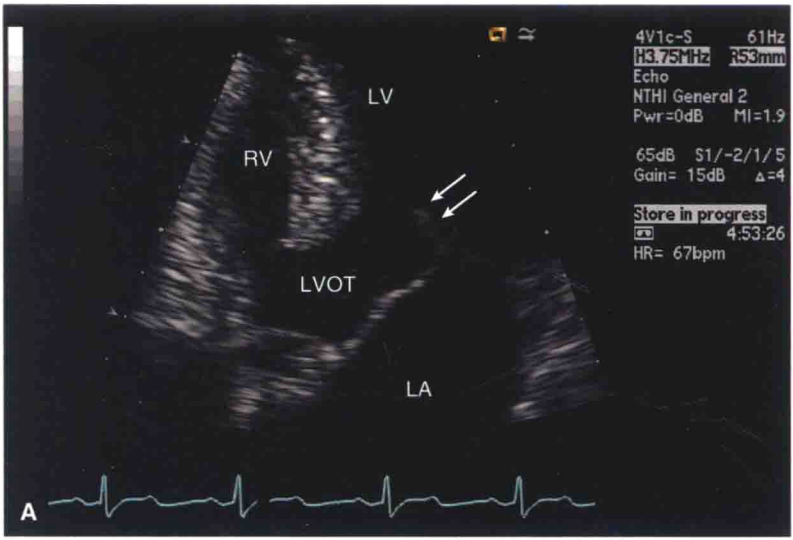

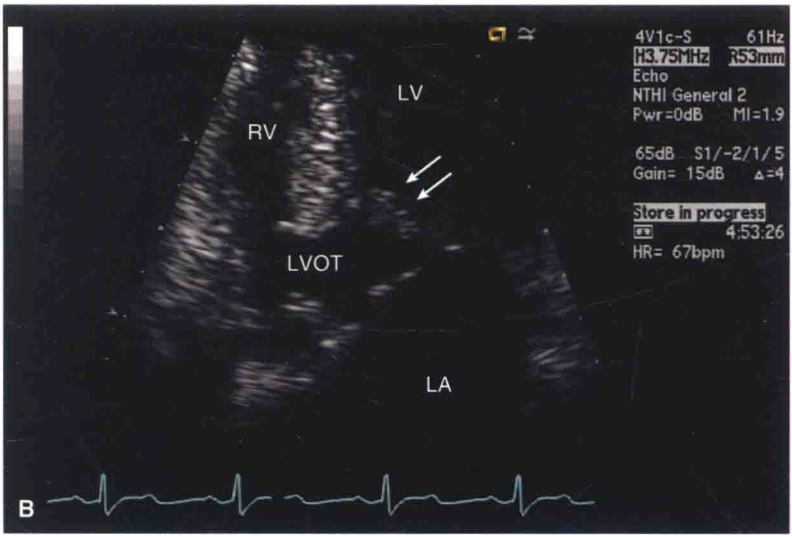

图 8-2 (A)心尖四腔心切面显示收缩早期的二尖瓣;(B)收缩中期,证实收缩期瓣叶的前向运动(箭头所示)及二尖瓣触及室间隔,提示显著的 LVOT 梗阻。

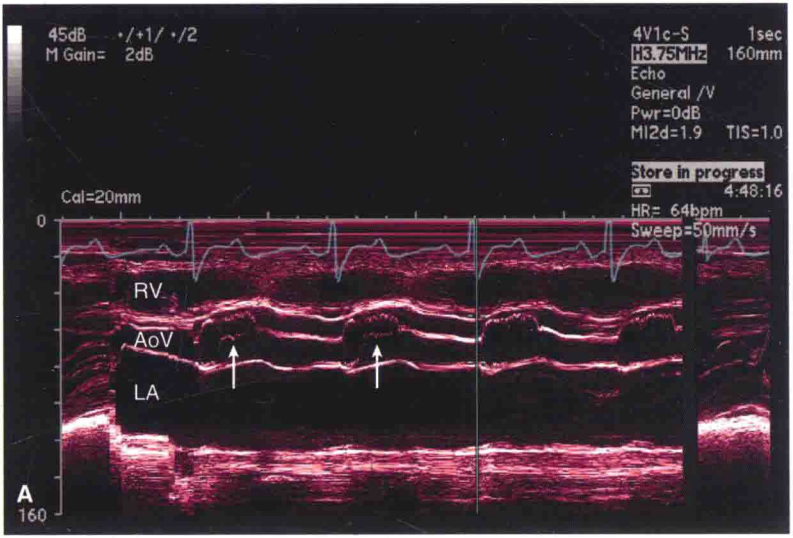

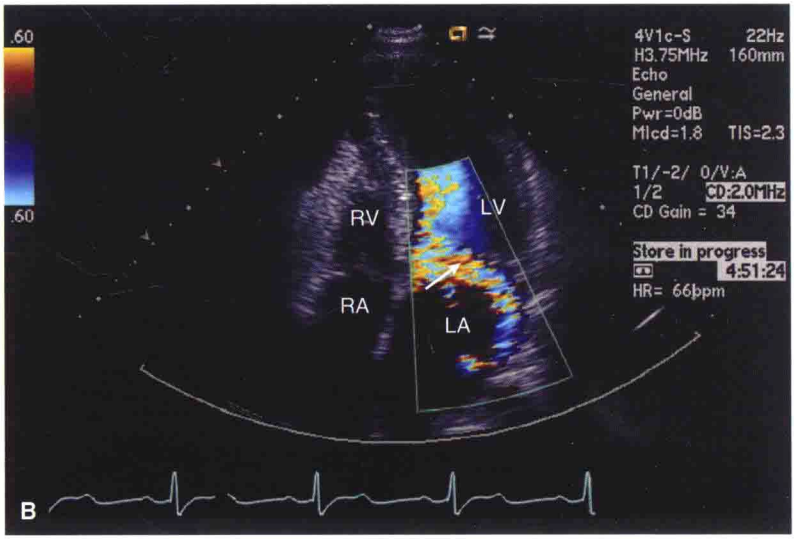

图 8-3　(A)收缩中期，由于动态的 LVOT 梗阻(箭头所示)，主动脉瓣关闭；(B)收缩中期，由于二尖瓣的 SAM 运动，二尖瓣反流(箭头所示)束方向靠后。

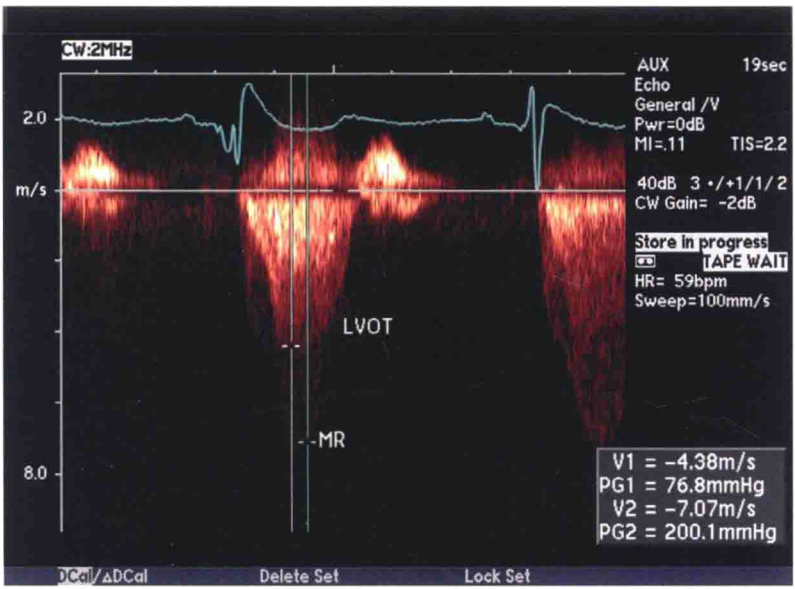

图 8-4 CW 显示较高的速度，较宽的二尖瓣反流束叠加于 LVOT 的晚期峰值。在本研究中，测得的压差正确，患者的收缩压为 120mmHg 可作为额外的指标。

• 主动脉下压差：≥30mmHg(速度≥2.7m/s)。

(1)由于梗阻的动态本质，CW 显示晚期峰值多普勒形态("宽匕首"样)(图 8-5A)。左心室腔内压差由于高动力性的 LV 功能及小 LV 腔，来自于 LVOT 压差，呈"窄刃"样及"尖头"样晚期峰值压差(图 8-5B)。这些都相对于流出道梗阻固定的情况下(如瓣膜型主动脉瓣狭窄，主动脉下隔膜)(图 8-5C)，早期至中期峰值多普勒形态而言。

(2)PW 或高脉冲重复频率(HPRF)多普勒应该被用于确定梗阻的部位。彩色多普勒常表现为湍流(图 8-6)。

(3)压差受前负荷及后负荷的影响。

—在超声心动图检查中做 Valsalva 动作(在应变相位中降低前负荷)、亚硝酸异戊酯(短效血管扩张药物以降低后负荷)吸入或应用正性肌力药物(增加心肌收缩力)可激发压差改变或导致压差增加。

—可通过输液(增加前负荷)或应用血管收缩药物(增加后负荷)来减少压差。

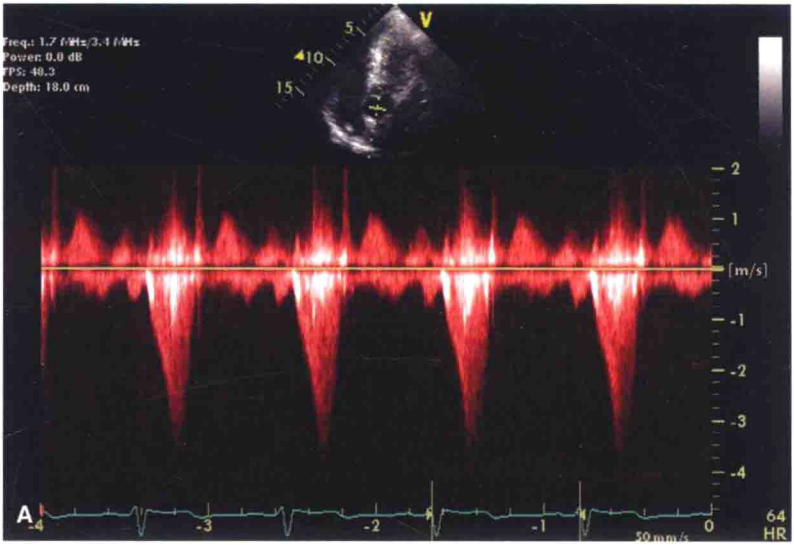

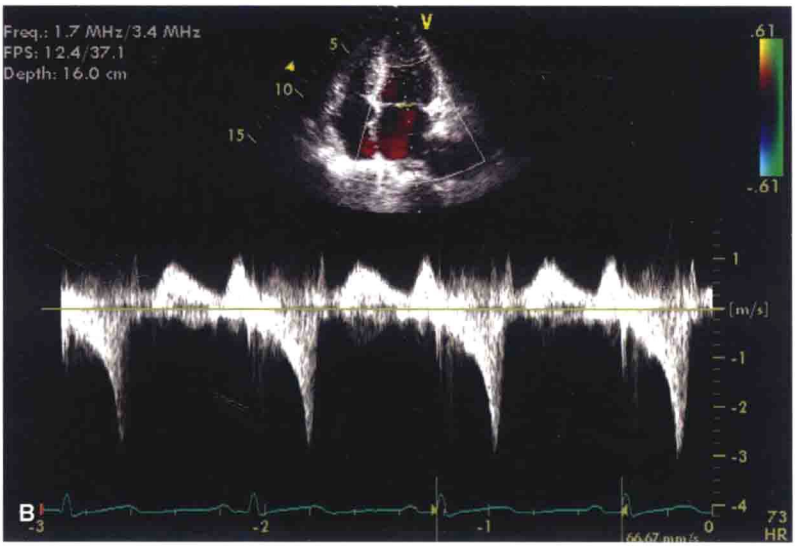

图 8–5　(A)典型 LVOT“宽匕首”样晚期峰值压差；(B)左心室腔内“窄刃”样晚期峰值压差。（待续）

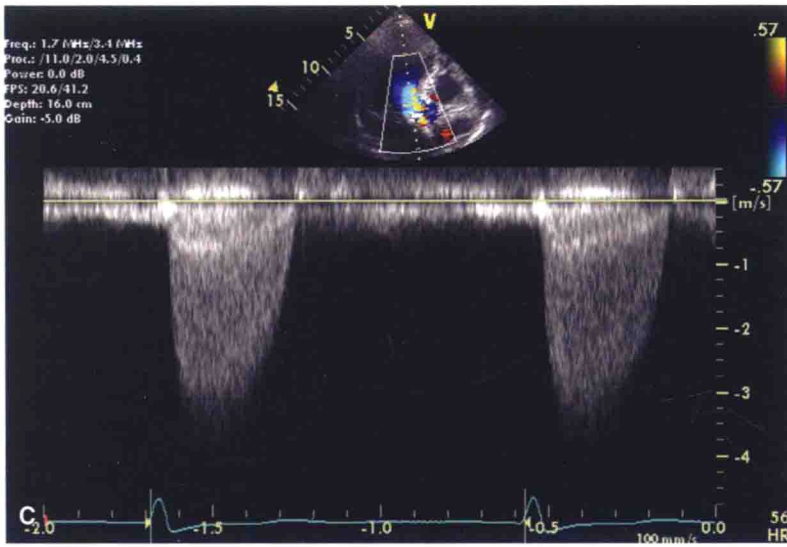

图 8-5(续) (C)固定的中期峰值主动脉狭窄压差。

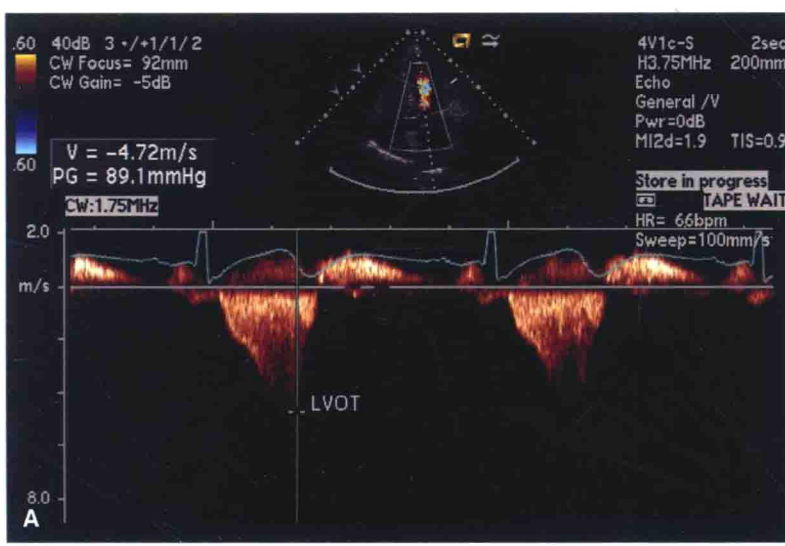

图 8-6 (A)显示 HOCM 特征性 CW 多普勒。(待续)

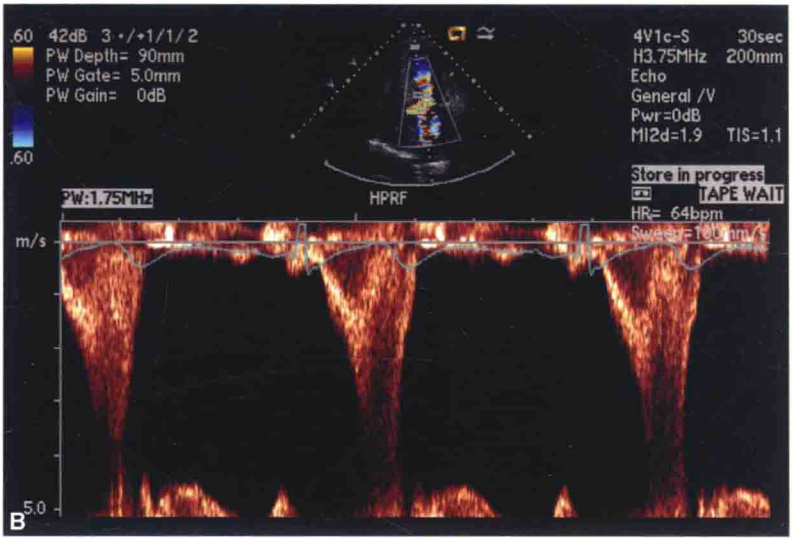

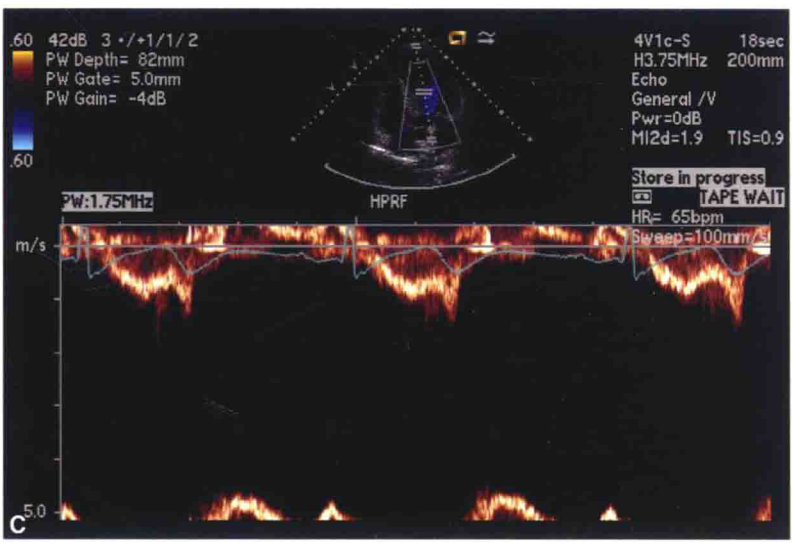

图 8-6(续)　(B)和(C)显示 HPRF 多普勒定位于瓣下射流处，峰值速度约 4.7m/s(B)和非中央的左心室腔内(C)。

- 如果一个早期峰值的瓣下压差在动态动作时不发生改变，应采取 TEE 检查排除主动脉下隔膜（类似于主动脉瓣狭窄的固定的主动脉下梗阻）。

- **关键点**：监测血流动力学，多普勒评估峰值速度的外形和改变有助于区别 HOCM 的动态 LVOT 梗阻与主动脉下隔膜的固定 LVOT 梗阻。主动脉下隔膜多见主动脉瓣关闭不全，HOCM 可见偏心的、靠后方的二尖瓣反流。

扩张型心肌病(DCM)

诊断左心室扩张或左心室收缩功能障碍需排除心室负荷异常(如高血压、瓣膜疾病)或者冠状动脉疾病引起的整体收缩障碍。

背景知识

1. 25%的病例有家族史(西方人群)。
2. 其余病例常伴有炎症、中毒或代谢性疾病。
   - 心肌炎(可由感染、中毒、免疫介导)。
   - 药物/酒精。
   - 内分泌疾病(如甲状腺疾病)。
   - 营养性疾病(维生素 B 缺乏/脚气病)。
   - 心动过速介导。
   - 产后心肌病。

超声心动图表现

1. 左心室质量均匀增加（因为心脏在各个径线上显著增大），但室壁厚度正常或者变薄。
2. 心室腔扩大(容积增大)(表 8-1，图 8-7A，B)。

表 8-1　扩张型心肌病心腔直径

	LVIDd	LV 舒张期容积	LV 收缩期容积
女	>5.3cm	>104mL	>49mL
男	>5.9cm	>155mL	>58mL

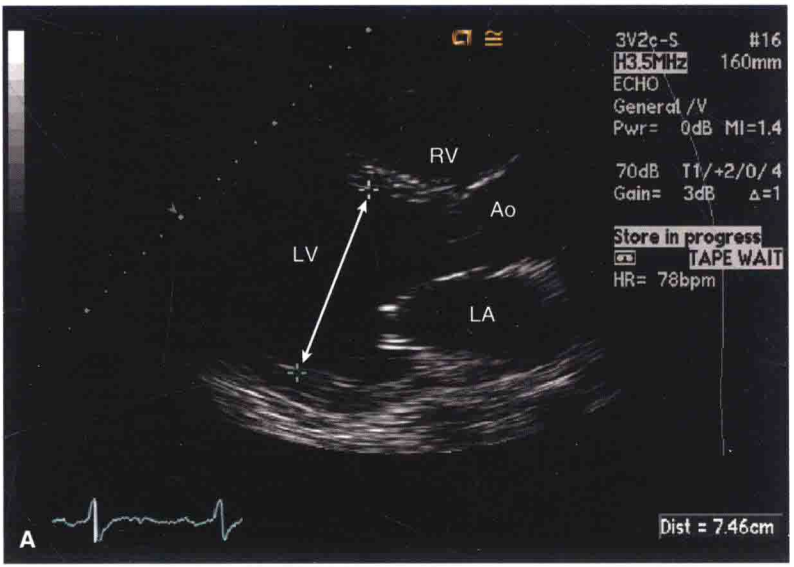

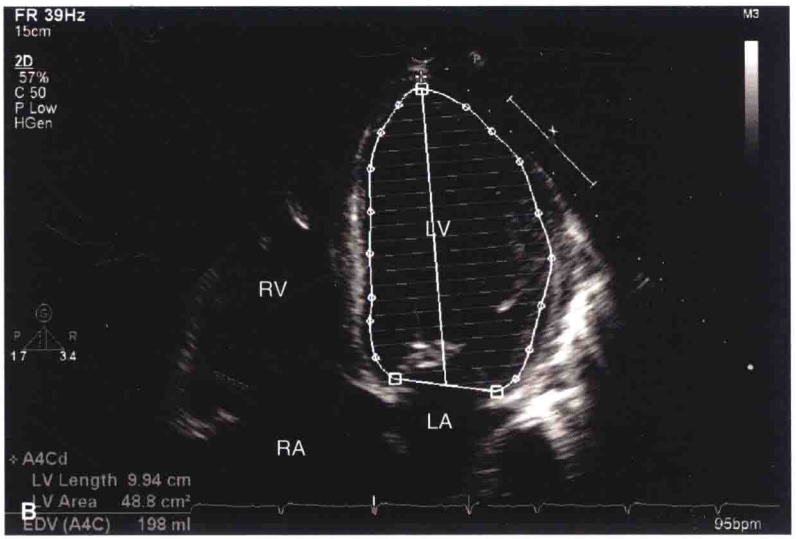

图 8–7　(A)标记左心室舒张期内径为 7.46cm。(B)另一患者有显著的扩张型心肌病，其左心室舒张容积为 198mL。见表 8–1 中正常值。(待续)

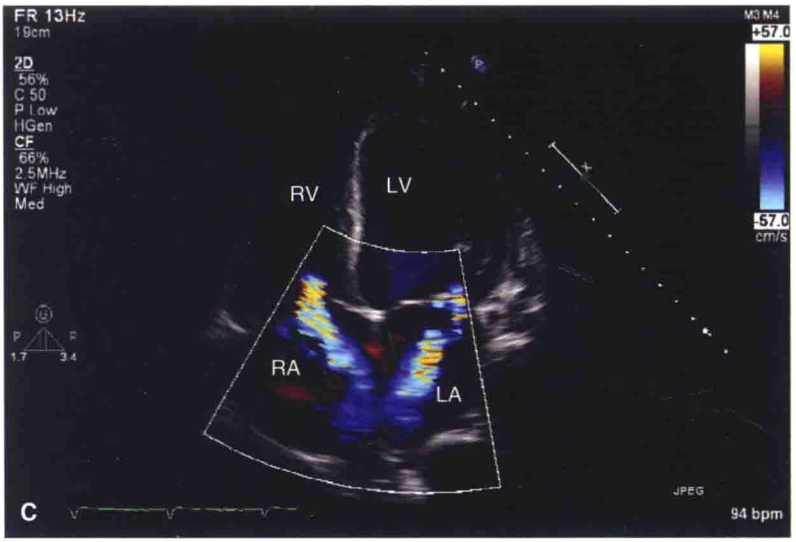

图 8-7(续) (C)继发于二尖瓣环和三尖瓣环扩张的功能性二尖瓣反流和三尖瓣反流。

- 球形增大[此类患者左心室长轴/短轴比接近 1.0 (正常为 1.5)]。
- 由于二尖瓣环扩大，乳头肌向顶端移位导致二尖瓣关闭不全，则二尖瓣反流常见;此改变常被称为“功能性二尖瓣反流”(图 8-7C)。

3. 收缩功能受损:EF<55%。

- 由于左心室舒张容积的增加,尽管 EF 减低,但心搏量可能维持正常。
- 当 DCM 存在严重收缩功能障碍时，应寻找是否存在附壁血栓(静脉注射造影剂,通过左心室腔的非透声区可提高诊断敏感度)。

4. 舒张充盈受限。

- E/e′ 升高证实左心房平均压升高。

- **关键点:**DCM 常影响所有的四个心腔,因此,提供心脏大小,功能及左、右心室充盈压的定量评估非常重要。由于心脏增大,横向探头位置采集图像对于获取清晰的图像非常重要。

限制型心肌病(RCM)

RCM 是指在心室舒张和收缩容积正常(或减低)情况下,心室生理功能受限。严格来说,原发性 RCM 的心室壁厚度正常,而继发性 RCM 可由浸润性疾病(如淀粉样变性)引起,这类疾病最终导致心室质量的增加。

背景知识

1. 家族性:家族性淀粉样变性病(如甲状腺素运载蛋白异常)、血色沉着病、糖原贮积病、Fabry 病(X- 连锁隐性溶酶体贮积症)及心肌肌钙蛋白突变。

2. 非家族性:AL 淀粉样变,心内膜纤维化[包括嗜酸性粒细胞增多症、药物引起(如血清素)]、类癌、辐射、化疗(如氨茴环霉素)、硬皮病(见 19 章关于系统性疾病引起的心肌病)。

超声心动图表现

1. 舒张充盈受限,双房增大,收缩功能正常,无心室扩张。

2. 由于左心室失去顺应性,二尖瓣血流呈限制性充盈。

- E>100cm/s,E/A>2,DT≤160ms,e′<8(间隔),e′<10(侧壁),E/e′≥15(间隔),E/e′≥12(侧壁),E/e′≥13(间隔和侧壁均数)(见第 4 章表 4–5)。

3. 与缩窄性心包炎(患者处理方案有重要区别)较难区分,然而,RCM 组织多普勒心肌速度显著减低及吸气时肝内多普勒血流明显反向,可用于区别这两种疾病。

4. 心肌可表现为异常点状强回声,常提示为浸润性疾病,如果房间隔受累,则常提示淀粉样变性。

5. 弥漫性体血管角质瘤(Fabry 病)的左心室心肌呈“双层”征,表现为心内膜及心肌层回声增强,是由于心内膜下层“消失”与糖鞘磷脂的分离和聚积于特定的室壁层。

6. 嗜酸性粒细胞增多综合征:心脏病变包括心肌嗜酸性粒细胞浸润,导致心肌坏死及心尖部血栓充填。心内膜纤维化最终导致限制性心肌病(图 8–8)。

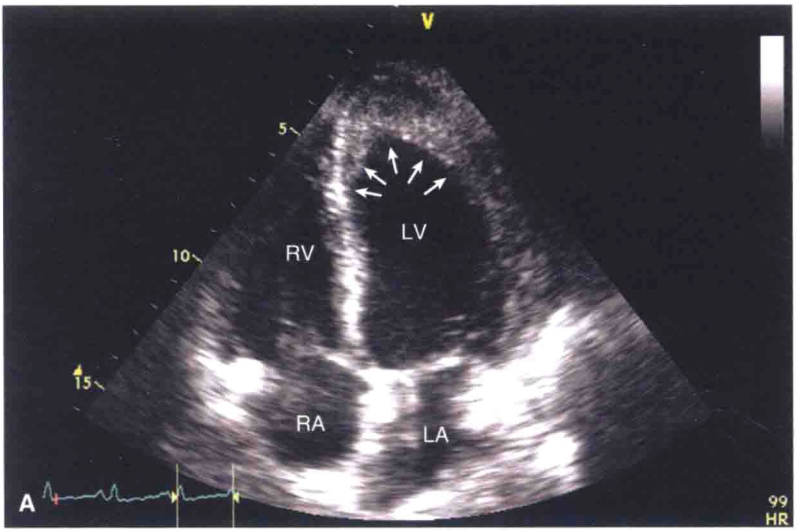

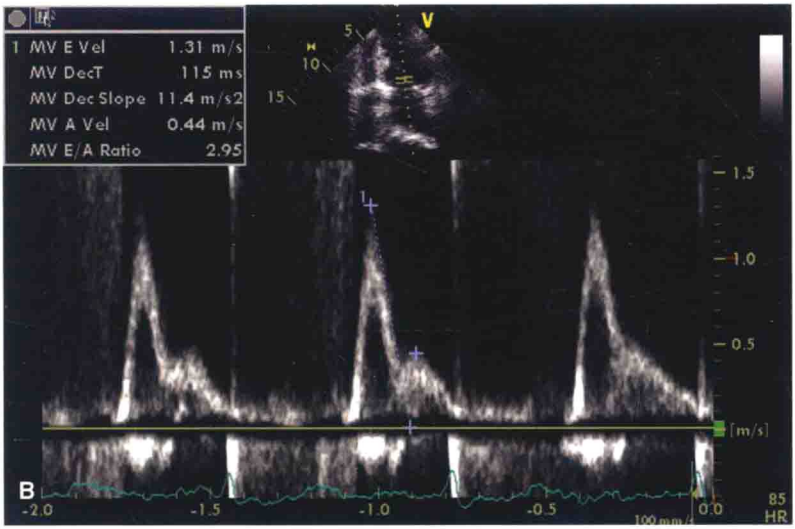

图 8-8 (A)高嗜酸性粒细胞综合征患者心尖四腔心切面显示血栓位于左心室心尖部(箭头所示)。(B)限制性的二尖瓣血流多普勒，E/A 比值≥2，且 E 波减速时间<160ms。

- **关键点**：左心室心尖部血栓典型地发生于室壁无运动处或动脉瘤形成处。嗜酸性粒细胞增多综合征是个例外，血栓的形成不伴随局部室壁运动异常。

致心律失常型右心室发育不良(ARVD)

ARVD 是右心室功能障碍(整体或局部)，伴或不伴左心室疾病，存在组织学证据和(或)心电图异常。

背景知识

患病率约为 1:5000。

超声心动图表现

1. 左心室大小和功能正常。
2. 右心室增大(图 8–9A)。
   - 胸骨旁左心室长轴切面或短轴切面测得舒张期右心室流出道内径>30mm。
3. 右心室功能减低。
4. 普遍的右心室形态异常。
   - 小梁排列紊乱(图 8–9B)。
   - 调节束反射增强。
   - 囊状动脉瘤。

应激性心肌病(Takotsubo 心肌病)

见第 7 章。

无统一的标准，但常用修订版 Mayo 临床标准

1. 在躯体或情绪应激情况下发生的急性胸痛，中段至远端左心室包括心尖部，瞬间的运动功能减退，无运动或运动障碍(图 8–10)。
2. ECG 异常，类似于急性冠脉综合征，肌钙蛋白略升高。
3. 冠脉造影证实无冠状动脉的梗阻或急性斑块破裂。
4. 无证据表明存在心肌炎及嗜铬细胞瘤。

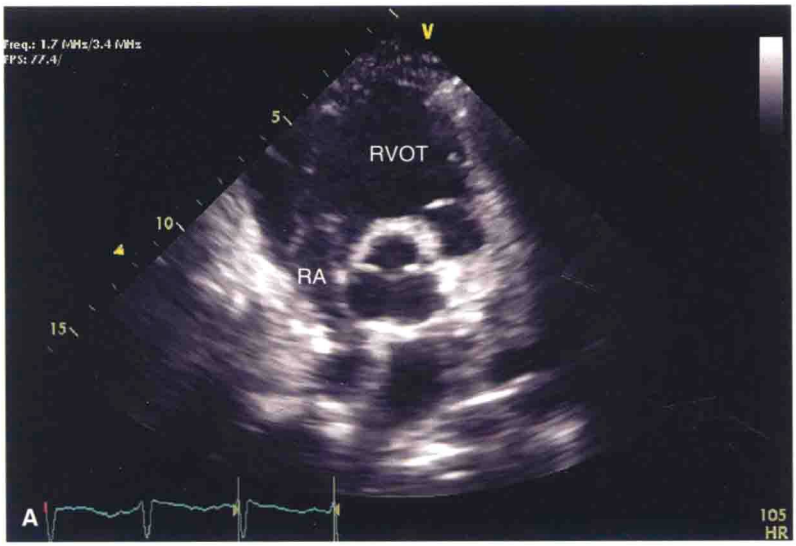

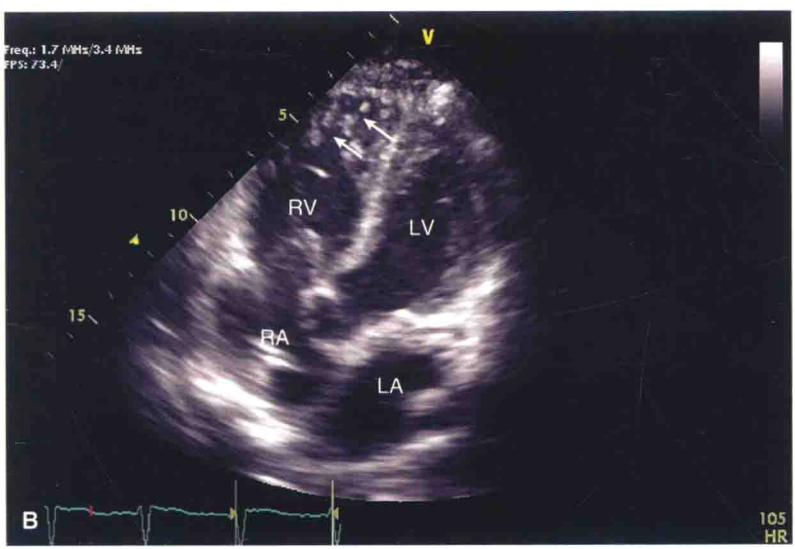

图 8-9　ARVD 患者。(A)左心室短轴切面显示明显的 RVOT 增宽。(B)胸骨旁四腔心切面证实右心室内过度的小梁形成(箭头所示)。

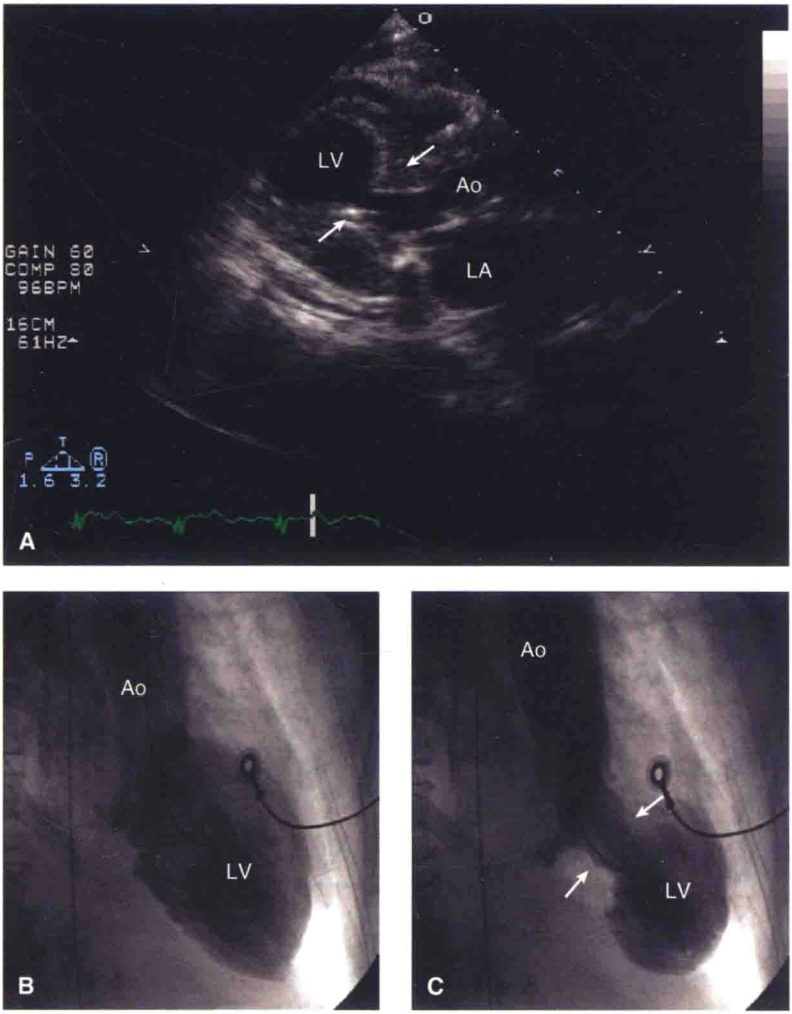

图 8–10　应激性心肌病患者(A)收缩期左心室长轴切面，箭头所示为收缩亢进的室间隔基底部以及圆钝的心尖部。(B)同一患者舒张期左心室造影图像。(C)收缩期左心室造影图像。该患者出现肺水肿及心源性休克，心电图显示前侧壁 ST 段抬高。血清肌钙蛋白峰值为 9μg/dL。

背景知识

1. 典型的患者常为绝经后存在严重的情绪应激(如配偶死亡)或生理应激(如外科手术、严重的疼痛、颅内出血)的妇女。

2. 症状为急性胸痛和(或)可逆的左心衰竭。

超声心动图表现

1. 超声心动图不能明确诊断应激性心肌病！需行冠状动脉造影以排除冠状动脉疾病。

2. 应激性心肌病是指表现为暂时性左心室心尖部圆钝的一种心肌病(见图 8–10)。

- 近心尖部心肌收缩运动减低：常超过一支冠状动脉供血范围。
- 基底部的心肌收缩运动亢进。

3. 可能同时影响左心室和右心室。

4. 心肌酶检查结果显示心肌损伤比预期严重。

5. 亦存在少见的“反转”的应激性心肌病模式，表现为基底部室壁运动减低而心尖部正常；以及“左心室中段”应激性心肌病模式，表现为左心室中段运动减低，而心尖部及基底部运动正常。

- **关键点：** 超声心动图显示典型的室壁收缩模式随时间改变的特征，有助于确定该疾病。

左心室心肌致密化不全

背景知识

1. 过度突起的左心室内小梁及深陷其间的隐窝，心外膜变薄，心内膜增厚。

2. 在系列的连续性超声心动图检查中的发生率为 0.014%。

3. 常为家族性，有证据显示可发生在 25%的无症状的家属中。

- 认为在胚胎发育中(5~8 周)左心室心肌小梁正常的致密化过程失败。

4. 临床表现：普遍表现为心力衰竭(收缩及舒张期)、血栓栓塞、心律失常(房颤及室性心动过速)。

超声心动图表现

1. 左心室小梁伴深陷的隐窝（于左心室心尖部或左心室长轴切面至少应显示有 4 处)(图 8–11)。

- 主要累及心尖部及下壁/侧壁中段。
- 彩色多普勒证实小梁深处可见血流。
- “双层”室壁，未致密化的心内膜层厚度≥2×致密化的心外膜厚度(如小梁比单纯左心室扩张时所见小梁粗大)。

2. 无其他心脏异常。

- **关键点**：应用超声造影使得左心室腔不透明，提高了小梁间隐窝和血栓在左心室非致密化不全中的检出敏感率。

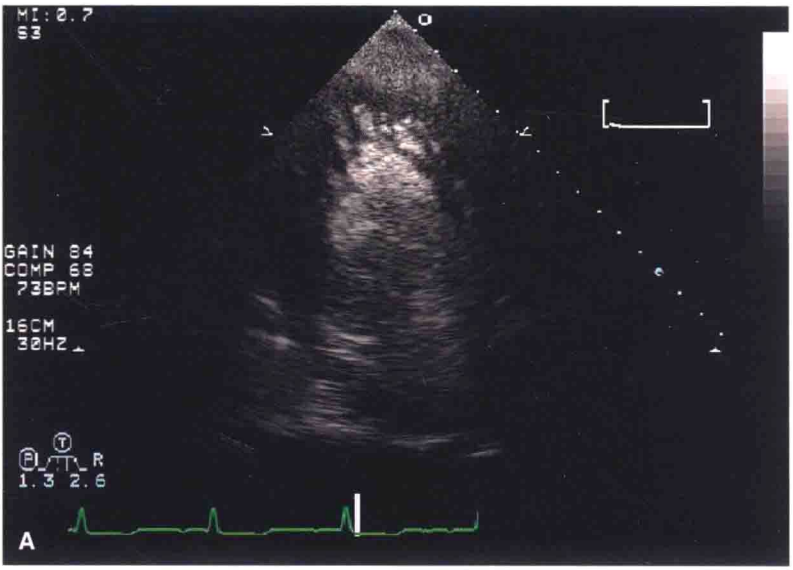

图 8–11　心肌致密化不全。(A)和(B)分别显示非致密化的左心室在心尖四腔和心尖两腔切面中的超声造影图像。注意显著增粗的小梁和深陷其中的隐窝。

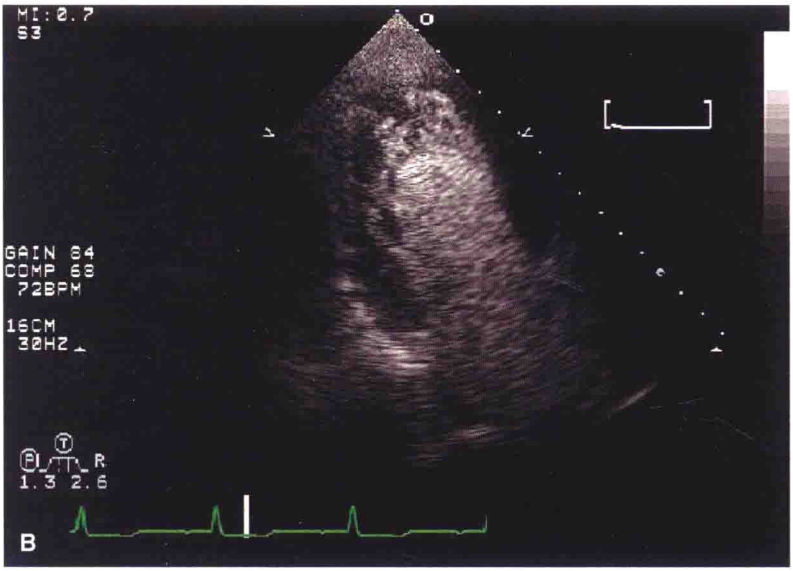

图 8–11(续)

(李军 译)

第 9 章

主动脉瓣疾病

Brian R. Lindman, Suzanne V. Arnold

重要概念

- 左心室流出道(LVOT)内径测量是主动脉瓣口面积(AVA)的主要误差来源。
- 确保数据内在一致性(AVA,压差,LVEF)。
- 瓣下梗阻:评价 LVOT 内血流。
- 小剂量多巴酚丁胺试验有助于排查有低血流、低压差的疑似重度主动脉瓣狭窄(AS)患者。
- 左心室大小、形态及功能有助于鉴别急性主动脉瓣反流(AR)(左心室大小正常)与慢性 AR(左心室扩大)。

主要切面

- 胸骨旁长轴切面——AS 程度的基本扫描切面 (瓣膜开放能力、钙化)及 AR(反流束宽度、LV 大小)程度的初判;LVOT 的测量。
- 胸骨旁短轴切面——AoV 形态。
- 心尖长轴及心尖五腔心切面——AS 及 AR 的定量测量:LVOT 和 AoV 压差,多普勒测量压力降半时间(AR-PHT)。
- 心尖四腔心切面——慢性 AR 的 LV 内径及其功能。
- TEE——获得更清晰的瓣叶形态,AVA 的测量,AR 程度。

主动脉瓣狭窄程度

见表 9-1。

表 9-1 主动脉瓣狭窄程度

	主动脉硬化	轻度	中度	重度
主动脉射流速度(m/s)	≤2.5	2.6~2.9	3.0~4.0	>4.0
平均压差(mmHg)	–	<20(<30[a])	20~40[b](30~50[a])	>40[b](>50[a])
AVA(cm^2)	–	>1.5	1.0~1.5	<1.0
标化 AVA(cm^2/m^2)	–	>0.85	0.60~0.85	<0.6
速度比	–	>0.50	0.25~0.50	<0.25

注:[a]ESC 指南;[b]AHA/ACC 指南。

AVA,主动脉瓣口面积。

Adapted from Baumgartner H, Hung J, Bermejo, et al. Echocardiographic assessment of valve stenosis: EAE/ASE recommendations for clinical practice. *J Am Soc Echocardigr*. 2009;22(1):1–23, with permission from Elsevier.

主动脉瓣反流程度

见表 9-2。

解剖

瓣叶

- 正常主动脉瓣为三叶瓣。
- 人群中二叶瓣发生率为 1%~2%,单叶瓣及四叶瓣罕见。瓣叶数目异常可导致先天性瓣膜狭窄或反流。

瓣环

- 瓣叶呈半月样附着于瓣环上,形成"皇冠"状结构连接于房室组织。
- 瓣叶均连接于窦管接合部。

主动脉窦

- 主动脉根部近段与左心室流出道移行处可见三个膨出的窦样结构,形成与主动脉瓣叶相连的支撑结构。
- 窦部及相对应的瓣叶均以冠状动脉的起源命名。

表 9-2　主动脉瓣反流程度

	轻度	中度	重度
结构性参数			
LA 大小	正常[a]	正常或扩大	多扩大[b]
主动脉瓣叶	正常或异常	正常或异常	异常/连枷或较大对合不严
多普勒参数			
LVOT 内反流束宽度：彩色血流[c]	中心性反流束宽度较窄	中等宽度	中心性反流束宽度较宽；或偏心性反流束
反流束密度：CW	不全或暗淡	密集	密集
反流束减速率：CW (PHT, ms)[d]	较慢 >500	中等 200~500	急剧 <200
降主动脉内舒张期反向血流：PW	舒张早期短暂反向血流	中等	全舒张期显著反向血流

定量参数[e]

VC 宽度，cm[c]	<0.3	0.3~0.60		>0.6
反流束宽度/LVOT 宽度，%[c]	<25	25~45	46~64	≥65
反流束 CSA/LVOT CSA，%[c]	<5	5~20	21~59	≥60
反流量，毫升/每搏	<30	30~44	45~59	≥60
RF，%	<30	30~39	40~49	≥50
EROA，cm^2	<0.10	0.10~0.19	0.20~0.29	≥0.30

注：[a] 排除其他导致左心室扩张的原因。二维测量正常值：LV 最小径≤2.8cm/m^2，LV 舒张末容积≤82mL/m^2。

[b] 例外：如为急性 AR，心腔尚未扩张。

[c] Nyquist 极限设置为 50~60cm/s。

[d] LV 舒张压升高或扩血管治疗时，PHT 将缩短，而长期重度 AR 时可延长。

[e] 如表中所示，定量参数中将中度反流组分为轻至中度和中至重度。

LA，左心房；LVOT，左心室流出道；CW：连续波；PHT，压力降半时间；PW，脉冲波；VC，反流束最窄径；CSA，横截面积；RF，反流分数；EROA，有效反流口面积。

Adapted from Baumgartner H, Hung J, Bermejo, et al. Echocardiographic assessment of valve stenosis: EAE/ASE recommendations for clinical practice. *J Am Soc Echocardigr*. 2009;22(1):1-23, with permission from Elsevier.

• 发出冠状动脉的两个主动脉窦分别命名为左冠窦和右冠窦，无冠脉发出的窦部命名为无冠窦。

窦管接合部

窦部上方缩窄与升主动脉管腔近段连接处。

主动脉瓣狭窄

病理生理学

主动脉瓣狭窄(AS)的病理生理包括瓣膜的病变及狭窄后心室相应的改变。越来越多的研究表明，瓣膜的病变存在粥样硬化斑块形成及继发钙化产生的动态生物学演变过程。

瓣膜梗阻→室内压升高以维持正常心输出量

↓

室壁肥厚以降低室壁应力

(Laplace 定理：室壁应力=压力×半径/2×厚度)

↓

LVH→(1)左心室顺应性下降，主动充盈功能受损，左心房收缩的前负荷升高

(2)LVEDP 升高→心内膜下心肌缺血(心肌灌注压下降)，肺充血

↓

进行性瓣膜梗阻，肥厚，纤维化，室壁应力增加

↓

缺血，心律失常，充盈压升高，左心室扩张，收缩功能不全，LVEF 下降

↓

心绞痛，晕厥，呼吸困难

病因学与形态学

见表 9-3、图 9-1。

表 9-3　主动脉瓣疾病的病因及形态

病因	流行病学,表现及相关特点
正常	无症状
钙化/退行性变	是美国最常见的病因之一
	发病年龄多为 70~90 岁(平均年龄 75 岁)
	危险因素与 CAD 相似
	三叶瓣及二叶瓣均可见钙化所致狭窄
二叶瓣畸形	人群发病率 1%~2%(最常见的先天性病变)
	发病年龄多为 60~80 岁(平均年龄 67 岁)
	较三叶瓣更易发生心内膜炎
	与主动脉疾病相关(如夹层、动脉瘤、缩窄等)
风湿性	全球范围内最常见病因,美国少见
	发病年龄多为 20~50 岁
	常合并二尖瓣病变

Adapted from Zoghbi WA, Enriquez-Sarano M, Foster E, et al. Recommendations for evaluation of the severity of native valvular regurgitation with two-dimentional and Doppler echocardiography. *J Am Soc Echocardigr.* 2003;16 (7):777–802, with permission from Elsevier.

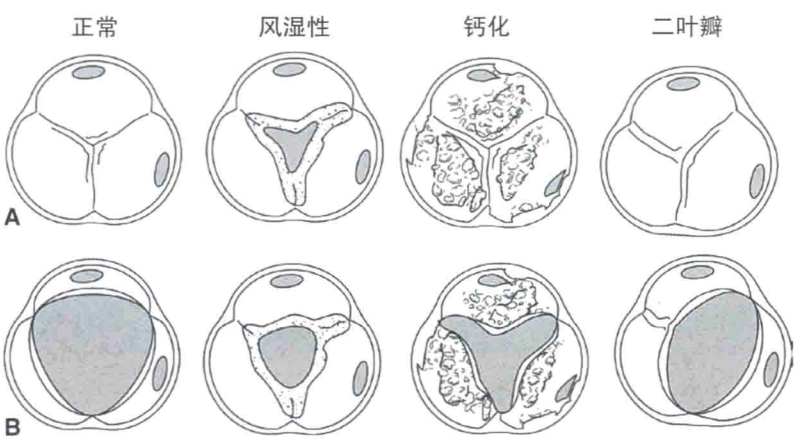

图 9-1　主动脉瓣疾病于舒张期(A)与收缩期(B)的典型表现提示其病因(Adapted from C. Otto,*Principles of Echocardiography*, 2007.)

AS 的超声心动图评估

1. 二维评估

(1)瓣叶

—瓣叶的运动

主动脉瓣口面积(AVA)可在胸骨旁短轴观测量——如 TEE 检查应用二维短轴成像及相应彩色多普勒放大的双幅图像可进一步确保边缘正确显示。

确保瓣口面积的直观评估值与其他测量一致;如见瓣叶开放尚可但测得压差远高于期望值,则考虑可能存在瓣上/瓣下梗阻。反之,如见瓣叶钙化及狭窄,但压差低于期望值,则需考虑:①多普勒取样线与血流不平行;②低流量、低压差、低 LVEF 的 AS;③低流量、低压差、正常 LVEF 的 AS(详见下文)。

胸骨旁长轴切面上所见瓣叶的偏心性关闭、穹顶样凸起或脱垂可能提示二叶瓣畸形。

• **关键点**:胸骨旁长轴(PLAX)切面可探及右冠窦(靠近 RV)和无冠窦。胸骨旁短轴(PSAX)切面可探及房间隔侧的无冠窦、靠近右心室流出道(RVOT)的右冠窦及靠近左心房(LA)的左冠窦。

—主动脉瓣二叶瓣畸形(BAV)——最常见左、右冠瓣融合(约 80%)及右、无冠瓣融合(约 20%);二叶瓣收缩期可见椭圆形瓣口,舒张期时常被误认为三叶瓣,尤其是存在融合脊时。瓣叶运动受限可致穹顶样瓣叶。瓣膜反流常为偏心性及向后方(图 9-2E)。可能合并主动脉异常(主动脉根部扩张、缩窄)。

—风湿性主动脉瓣病变——瓣叶增厚、融合,严重影响瓣尖运动,导致瓣膜呈穹顶样凸起。

—钙化——重点观察钙化的位置分布和数量,这可能提示病因并影响预后。老年钙化性 AS 中,瓣体与主动脉根部均可见明显钙化。

(2)瓣上或瓣下梗阻

—瓣下梗阻:可为固定性的(如主动脉瓣下隔膜)或动力性的(如梗阻性肥厚型心肌病)。瓣下隔膜常选取心尖长轴或心尖五腔心切面观察,多为隧道样纤维圆环或独立的纤维嵴。常合并继发于左心室流出道(LVOT)湍流的 AR 影响主动脉瓣。而动力性梗阻常见原因为收

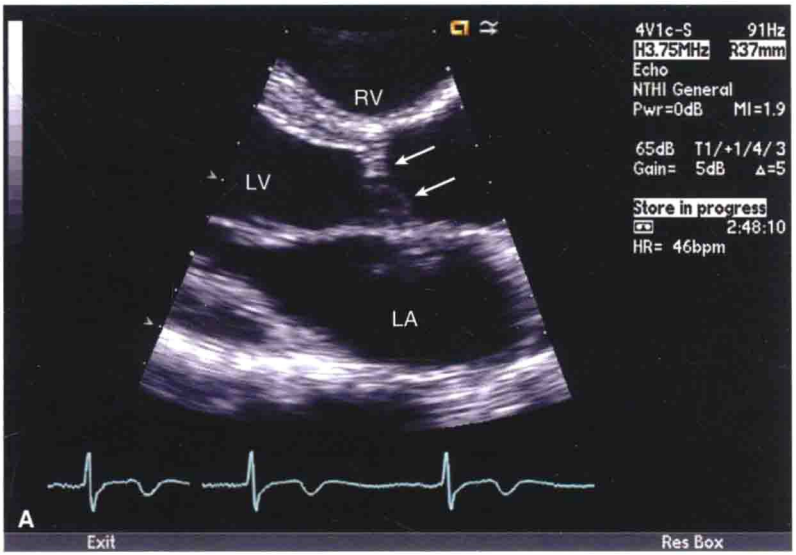

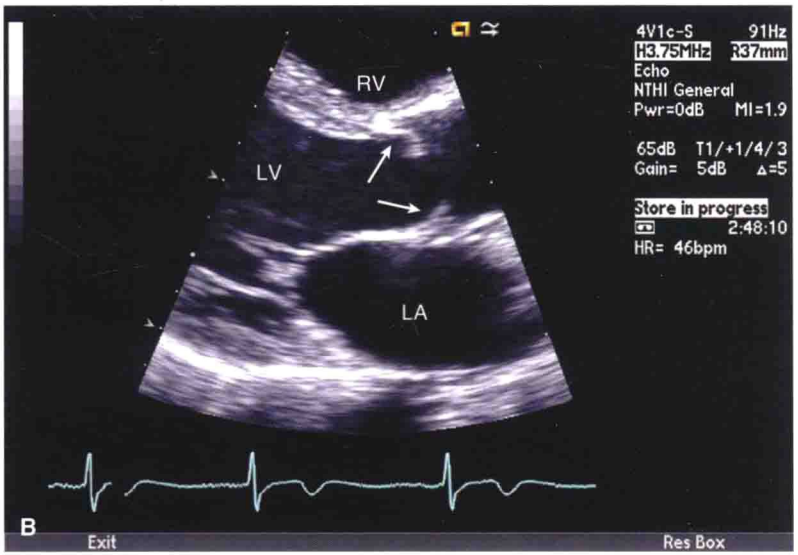

图 9-2　BAV 患者图像。观察主动脉瓣运动情况和收缩期半月瓣数目。(A)舒张期 PLAX 切面，主动脉瓣脱垂超瓣环平面(箭头所示)。(B)收缩期 PLAX 切面，主动脉瓣叶运动受限，呈穹顶样凸起。(待续)

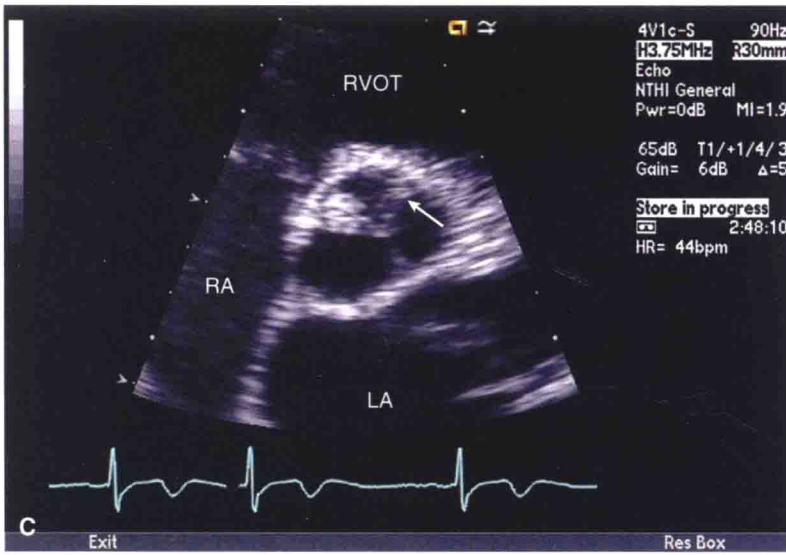

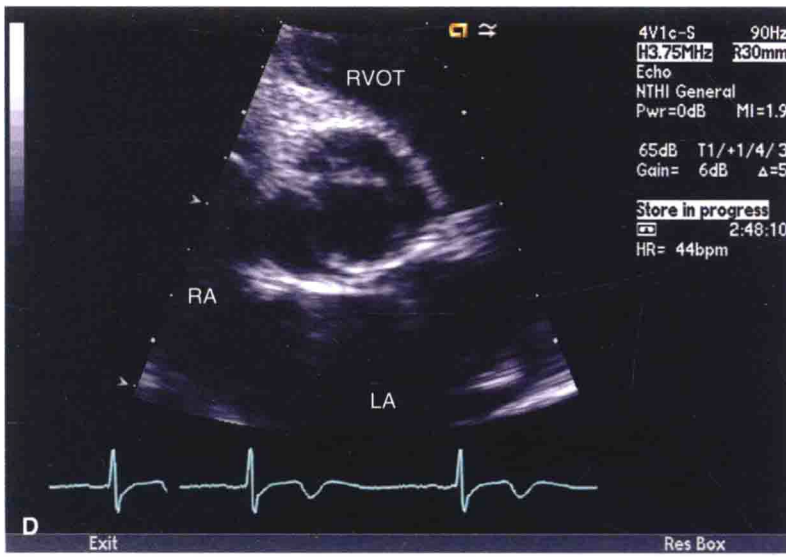

图 9-2(续) (C)舒张期 PSAX 切面,可见主动脉瓣因存在融合脊显示似三个瓣叶(箭头所示)。(D)收缩期 PSAX,可见左、右冠瓣融合致瓣叶开放呈"足球"状。(待续)

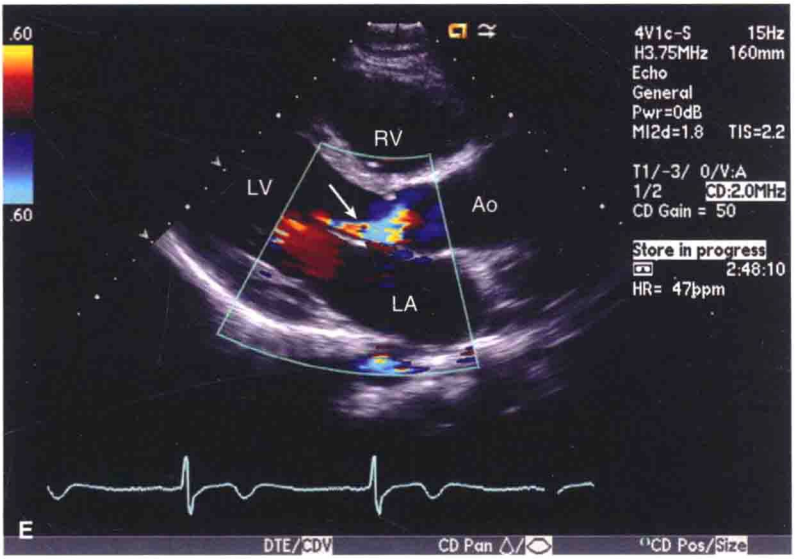

图 9-2(续)　(E)舒张期 PLAX 切面彩色多普勒血流显像,可见朝向左心室后方的偏心性反流束(箭头所示)。

缩期二尖瓣前叶受牵拉入 LVOT 而产生的收缩期前向运动(SAM),造成收缩晚期压差迅速升高。变化性指的是改变前、后负荷的诱导动作可致狭窄处压差的变化。

—瓣上梗阻:是一种少见的先天性畸形,高位 PLAX 切面为最佳观察切面。

(3)主动脉根部内径

—测量收缩期(主动脉瓣开放时)瓦氏窦、窦管接合部及升主动脉内径(图 9-3)。

—马方综合征(患者主动脉"梨形"扩张累及窦部和窦管接合部较升主动脉严重)及 BAV(患者可出现主动脉窦部、窦管接合部、升主动脉的扩张)时应予以重视;因为主动脉扩张易发生夹层和破裂。

(4)左心室流出道内径

—AS 患者 AVA 错误测量的主要原因(测量误差在连续性方程中被乘方!)。

—收缩中期 PLAX 切面放大后测量(即主动脉瓣叶开放时)。

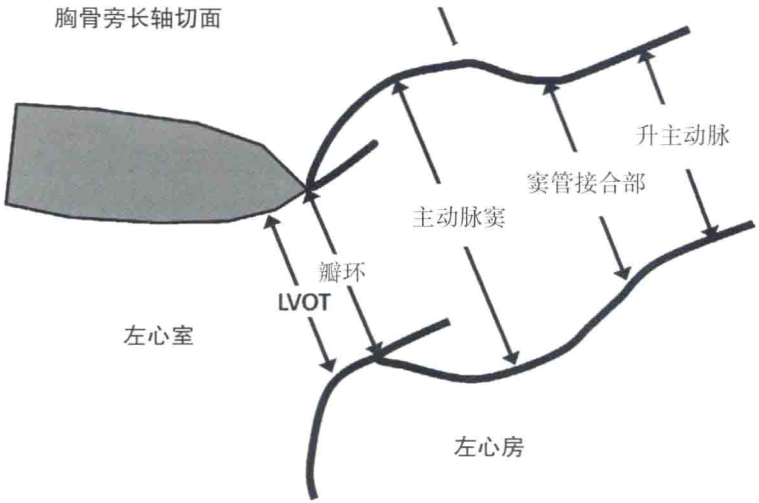

图 9-3 标准或高位 PLAX 切面左心室流出道及主动脉根部结构，示意测量部位。

—紧邻主动脉瓣下方与瓣膜平行位置上测量。

—LVOT 内径约为 2.0cm（常为 1.6~2.4cm），但精确测量十分重要，并给出报告，这样可以通过对一系列检查结果的比较而提高准确性(即在一系列的评估中 LVOT 内径的测量应保持稳定)。

(5)主动脉瓣环内径

—于瓣叶附着点之间测量。

—行经导管主动脉瓣置换术前需精确测量该内径，以便帮助评估拟植入的人工瓣的大小。

(6)左心室内径

主动脉狭窄(AS)患者可出现显著左心室肥厚和继发扩张，该现象对干预治疗具有重要提示作用。

(7)左心室功能

—LVEF 是 AS 患者随访的重要参数；即使在无症状患者中，LVEF≤50%即为 1 类手术指征。

2. 多普勒测量

(1)左心室流出道内脉冲波多普勒

心尖三腔心或五腔心切面上应将取样容积置于紧邻主动脉瓣下

方 LVOT 处，使其仅可见瓣膜关闭弹响，避免频带增宽或多普勒信号的“羽毛样”伪像(图 9–4)。

- **关键点：**错误的 PW 取样位置可导致速度 - 时间积分(VTI)与速度测量失真，影响连续性方程计算瓣口面积的准确性。主动脉瓣 CW 频谱内部偶可见另一明亮的内部边界，而这是 LVOT 的流速和 VTI (图 9–5)。

(2)主动脉瓣连续波多普勒

应采集多部位(心尖、胸骨上窝、胸骨右缘)的连续波多普勒(CW)频谱，以确保取样线与峰速血流方向平行。上述部位探查时应结合使用专用多普勒频谱探头(图 9–6)。

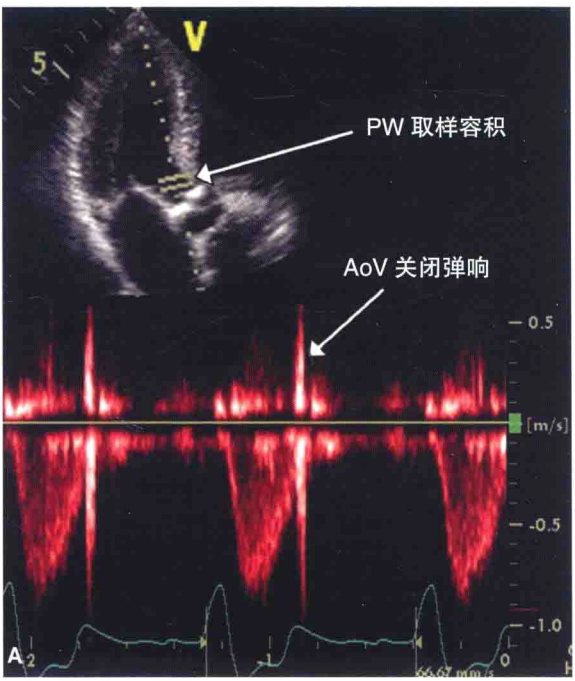

图 9–4　(A)LVOT 内 PW 取样容积正确位置，可见主动脉瓣关闭弹响，几乎无频带增宽。(待续)

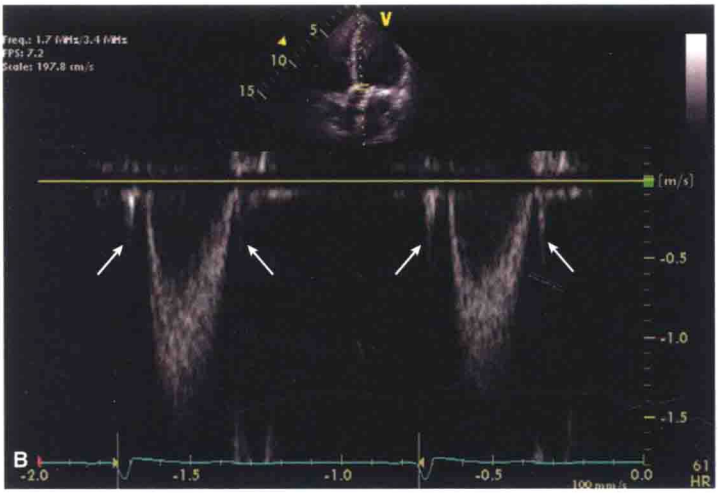

图 9-4(续) (B)取样容积位置不当,距主动脉瓣过近。频谱可见主动脉瓣开放和关闭弹响(箭头所示),多普勒频带增宽,致 VTI 高估。

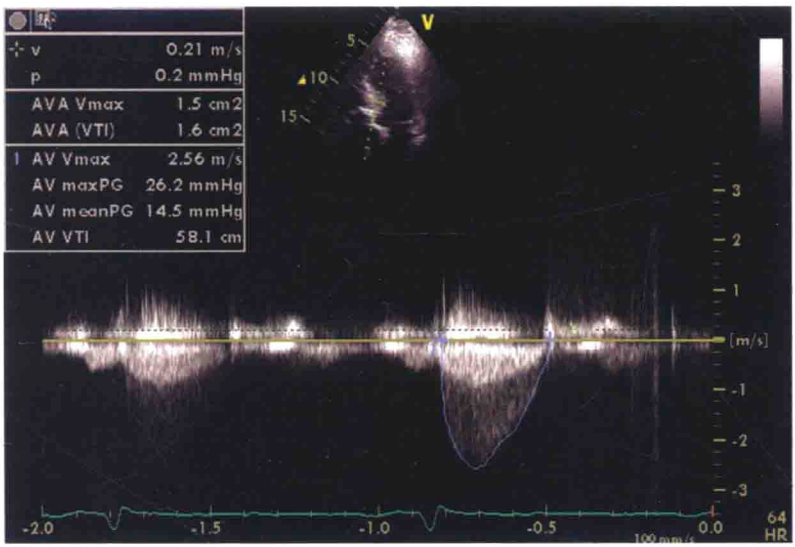

图 9-5 LVOT 内 CW 多普勒频谱可见两条边界:暗淡边界(已描出)代表主动脉瓣血流速度,内部明亮边界代表 LVOT 速度。

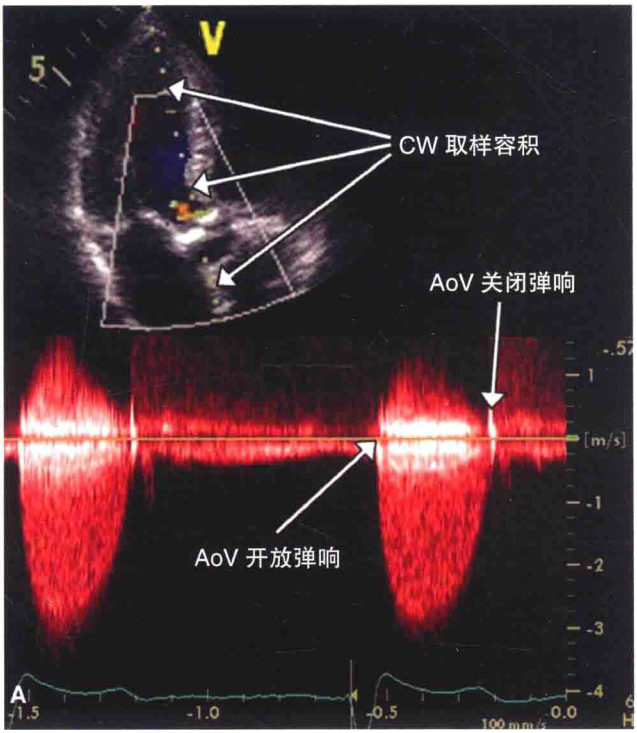

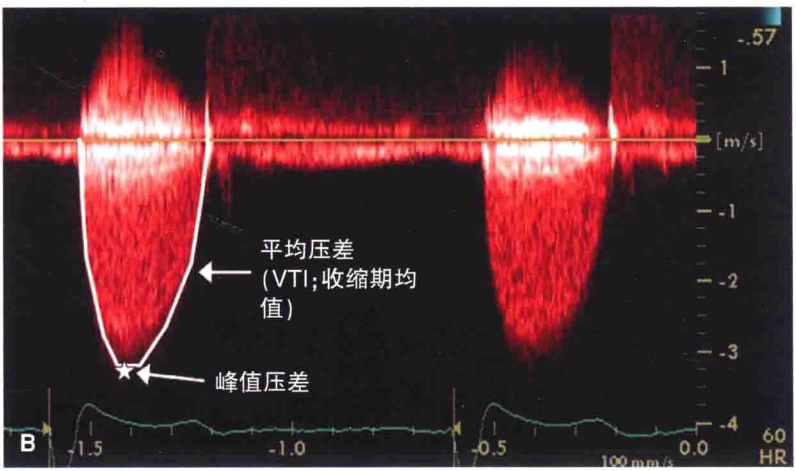

图 9-6　(A)经过主动脉瓣的 CW 多普勒可显示最高速度。(B)描记多普勒边界以测量平均压差和峰值压差。

(3)主动脉瓣压差平均值及峰值

—应于 CW 多普勒频谱上测量。

— 峰值压差可依据峰值速度根据简化伯努利方程计算：$\Delta P=4v^2$。

— 平均压差反映收缩期 LV 与主动脉间的平均压力差；通过描记主动脉瓣多普勒频谱信号边界、仪器自动计算射血期每个瞬间的平均压差获得(图 9–6)。

— 重度 AS：平均压差>40mmHg。

• **关键点**：测量压差时确保在明亮清晰的图像上描画多普勒边界。由造影或不当多普勒设置导致的频带增宽或“羽毛样”边界可导致压差的高估。

---

(4)主动脉瓣面积

—计算基于连续性方程原理，即通过 LVOT 的血容量与经主动脉瓣射出的血容量相等：$AVA \times VTI_{AoV}=CSA_{LVOT} \times VTI_{LVOT}$(CSA：计算得到的面积)(图 9–7)。

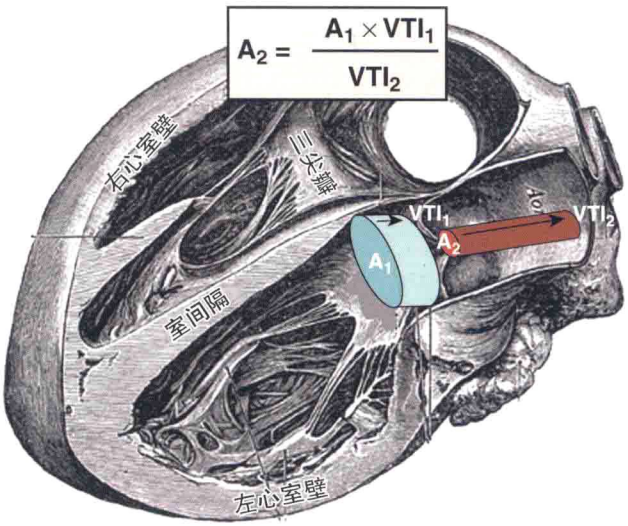

图 9–7　应用连续性方程测量 AVA。

—计算 AVA：$AVA=CSA_{LVOT}\times VTI_{LVOT}/VTI_{AoV}$。

—患者非正常体型时需按体表面积进行标化。

—重度 AS：$AVA<1cm^2$，$AVA/BSA<0.6cm^2/m^2$。

(5)非内径参数

—由于 LVOT 内径测量不准确可导致 AVA 的计算误差增大，故现已采纳不依赖于内径测量的指标。

—该指标为计算 LVOT 与 AoV 峰值速度或 VTI 的比值。

—重度 AS：LVOT/AoV VTI 比值<0.25，轻度 AS：LVOT/AoV VTI 比值>0.5。

(6)心房纤颤(以及其他不规则心律)

记录五个以上连续心动周期 LVOT 及 AoV 多普勒频谱，测量其 VTI 平均值以获得压差和 AVA。

3. 运动试验

症状不明显的重度 AS 患者选择最佳手术治疗时机时，应行运动负荷试验以评估功能储备、症状、运动时血压反应及心电图变化。

4. 小剂量多巴酚丁胺负荷超声心动图用于检测低流量、低压差所致的 LVEF 减低的 AS 患者。

(1)临床问题：明显 LV 功能不全及低血流量患者的跨主动脉瓣压差常低于重度 AS 患者(>40mmHg)。低流量、低压差、低 LVEF 的重度 AS 患者通常是指：$AVA<1cm^2$；LVEF<40%；平均压差<30~40mmHg。假性重度 AS 是指 AoV 开放受限不是由于瓣叶僵硬(如“真性”重度 AS)所致，而是因左心室功能不全导致跨瓣血流减少，不足以推动瓣叶开放。鉴别“真性”与假性重度 AS 对于决定患者是否适于主动脉瓣置换至关重要。

(2)为什么需要进行多巴酚丁胺负荷超声心动图检查？多巴酚丁胺可提高心肌收缩力和加快心率，此二者均可增加跨瓣血流率。该检查有助于判断：①是否具有收缩力储备；②鉴别真性重度 AS 与假性重度 AS。

(3)收缩力储备：注射多巴酚丁胺后每搏量($CSA_{LVOT}\times TVI_{LVOT}$)增加 20%；其他测量包括室壁运动、LVEF 及跨瓣血流率的增加。无收缩力储备提示手术死亡风险升高。

(4)真性重度 AS 与假性重度 AS：真性重度 AS 在注射多巴酚丁

胺后瓣口面积增加<0.3cm²,最终瓣口面积≤1cm²。

5. 低流量、低压差、正常 LVEF 的 AS 患者

临床问题:见于 LVEF 正常或升高,左心室显著向心性重构,心腔缩小致左心室内总血容量显著减少的患者。尽管存在重度 AS 和正常 LVEF,左心室血容量减少也将导致跨瓣血流量和压差均减小。如计算的 AVA 符合重度分组,则该部分患者的预后与压差升高的重度 AS 患者相当。

6. 与有创性检查的关系

(1)通常完善的超声心动图即可为临床处理提供充分的信息。如无创检查结果不明或与 AS 程度的临床指征相矛盾时,应考虑采用导管术测量有创性血流动力学指标。

比较超声心动图指标与有创性检查指标时应重点注意:

—应使用双腔压力导管同时测量 LV 与主动脉内的压力以获取准确的血流动力学参数,而非由 LV 向主动脉"撤回"导管进行测量。

—有创性血流动力学指标采用 Gorlin 公式计算 AVA,具有血流依赖性且易出现自身错误。

—有创性测量中常用的峰值-峰值压差是一项非生理学数据,且与超声心动图测量的峰值瞬时压差不一致(后者常偏高)(见第 13 章,图 13-6)。两种方法测量的峰值瞬时压差值相近似。

—有创性方法测得的压差偏低可能是由于压力恢复[狭窄处远端血流动能恢复(转化)为压力的现象]。多普勒评估最大压力差选取紧靠瓣膜的远端位置,而有创性测量则选取主动脉射流稍下游处,此处压力已充分恢复。这一现象在主动脉根部内径较小(<3cm)的患者中尤为重要。

—平均跨瓣压差是有创和无创检查中相关性最高的指标。

自然进程

AS 是一种进展性疾病,一般在瓣膜面积<1.0cm² 前无明显症状。AS 患者未发现症状前整体预后良好,猝死风险每年小于 1%。

无事件生存率[未行主动脉瓣置换术(AVR),未死亡]下降的预测因子包括:主动脉射流峰值速度升高,瓣膜钙化加重,合并 CAD。一旦患者出现症状,其平均生存时间为 2~3 年,且猝死风险升高。

主动脉瓣反流

病理生理学

1. 急性 AR

大量反流突然进入正常大小(或较小)并正常(减低)顺应性的 LV
↓
LVEDP 和 LAP 迅速升高
LV 增加心率和收缩力以维持 CO
↓
维持前向 SV/CO 的能力不足
↓
肺水肿 (LVEDP 和 LAP 升高)
心源性休克 (前向 SV/CO 下降)
心肌缺血 (冠脉灌注压下降,心肌需氧量增加)

注:LV,左心室;LVEDP,左心室舒张末压力;LAP,左心房压;CO,心输出量;SV,每搏量。

2. 慢性 AR

反流容量负荷
↓
代偿机制:
(1)LV 扩张加重→LVED 容积增加,心腔顺应性增加
(2)LV 后负荷升高刺激 LV 肥厚加重(离心性或向心性)
↓
此代偿机制可维持相对较低 LVEDP、充足前向 SV/CO 和冠脉灌注压
↓
失代偿
↓
反流容积负荷持续增加
心室持续扩张→室壁应力增加
无法持续肥厚以降低后负荷
收缩功能不全→LVEF/SV/CO 下降
LVEDP 升高
↓
CHF 症状 (充血及 CO 下降所致)
心绞痛 (冠脉灌注压下降及显著 LVH)

注:LV,左心室;LVED,左心室舒张末;LVEDP,左心室舒张末压力;EF,射血分数;SV,每搏量;CO,心输出量;CHF,充血性心力衰竭。

病因学

AR 是由于主动脉瓣和(或)主动脉根部支撑结构的病变而导致的。AR 常为隐袭发展,也可急性出现。

常见	• BAV • 风湿性疾病 • 钙化性退行性变 • 感染性心内膜炎 • 原发性主动脉扩张 • 黏液瘤性病变 • 系统性高血压 • 升主动脉夹层 • 马方综合征
少见	• 外伤 • 胶原性瓣膜病(强直性脊柱炎、类风湿关节炎、莱特综合征、巨细胞血管炎、惠普尔病) • 梅毒性主动脉炎 • 成骨不全症 • 埃勒斯-当洛斯综合征 • 主动脉瓣下隔膜 • 嵴上型室间隔缺损致主动脉瓣脱垂 • 抑制食欲药物
急性	• 感染性心内膜炎 • 升主动脉夹层 • 外伤

AR 的超声心动图评估

1. 二维评估

(1)瓣叶

—瓣膜运动:是否存在某个瓣叶脱垂?

—瓣叶数目:如 BAV 合并偏心性 AR?

—瓣叶上是否附着异物,如赘生物?

—钙化?

(2)主动脉根部内径及形态

—瓣膜支撑结构是否完整？是否存在夹层征象？根部是否扩张？

• **关键点**：常需将探头向上一肋间移动或向内倾斜，以便获取完整的清晰的图像及完成主动脉根部测量。

(3)左心室内径

—慢性 AR 患者可见左心室扩张；随访中左心室收缩末内径（LVESD）和舒张末内径（LVEDD）至关重要→LVESD 达 5cm 或 LVEDD 达 7cm 时即使无症状也应及时手术。

—慢性 AR 患者心室发生离心性肥厚(LV 质量和室壁厚度增加，心腔扩大)(见第 4 章，表 4–4)。

(4)左心室功能

—慢性 AR，LVEF 可长期维持相对正常；然而即使在无症状患者中，LVEF≤50%时也应及时手术。

—如出现重度 AR 时心室大小正常且呈高动力状态，一般多为急性或亚急性反流。

2. 多普勒测量：影响 AR 多普勒测量的因素有：反流容积、充盈压、偏心性反流、合并反流性或狭窄性病变、血压等。应综合分析超声心动图全部信息以判断反流程度。

(1)定性测量

—彩色多普勒反流束宽度

• 彩色反流束宽度相对于 LVOT 宽度的比值。

• 极度偏心性反流测量精度下降(往往低估)。

• 胸骨旁长轴或短轴切面(放大)测量，或 TEE 120°长轴观测量(注：心尖切面上由于侧方声束分辨力降低导致的反流束显示增宽可致高估)。

• <25%为轻度 AR，≥65%为重度 AR。

• 由于 AR 反流束长度主要依赖于反流口的驱动压力而非反流口大小，故不可用于评估 AR 程度。

—多普勒反流束最窄径

• 反流血流最窄处内径反映反流口的内径。相对不依赖于心脏负荷及血流率。

• 为了正确测量，需识别反流束的三部分（近端会聚区、反流束最窄径、LVOT 内增宽区）以精确测量。可避免将 LVOT 内增宽的流束误认为反流口。

• 仅测量高速彩色宽度而非反流束周边的低速血流，以避免高估反流口宽度。

• 于胸骨旁长轴或短轴切面（放大）测量，或于 TEE 120°长轴切面测量。

• 反流束最窄径<0.3cm 为轻度 AR；>0.6cm 为重度 AR（图 9-8）。

—压力降半时间（PHT）

• 舒张期内主动脉与 LV 间压差降至一半时所需的时间。

• 于心尖三腔心或五腔心切面上易于用 CW 多普勒测量。

• 反流束多普勒信号强度/密度也可作为 AR 反流量的定量指标。

• 易受 LV 顺应性、LV 充盈压、合并显著 MR、AR 的长期性等因素影响。

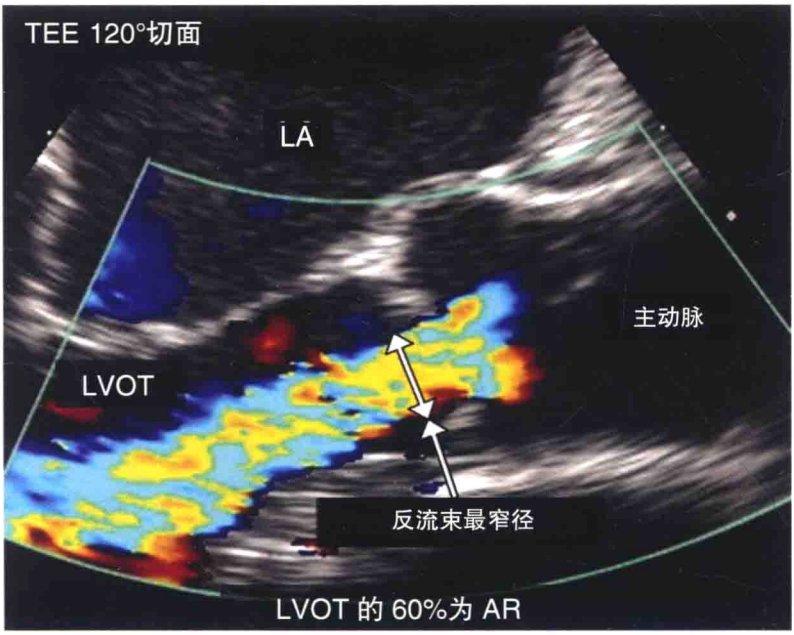

图 9-8 TEE 食管中段 LVOT 长轴切面显示 AR 反流束及反流束最窄径的测量。

• PHT<200ms 为重度 AR，PHT>500ms 为轻度 AR(图 9-9)。

—舒张期主动脉血流反向

• 主动脉血流反向可于降主动脉近端(胸骨上窝切面)或腹主动脉(剑下切面)应用 PW 多普勒测量。

• 全舒张期血流反向提示中度以上 AR，见于腹主动脉时特异性最高(图 9-10)。

• 反向血流 VTI 接近前向血流 VTI 时，提示重度 AR。

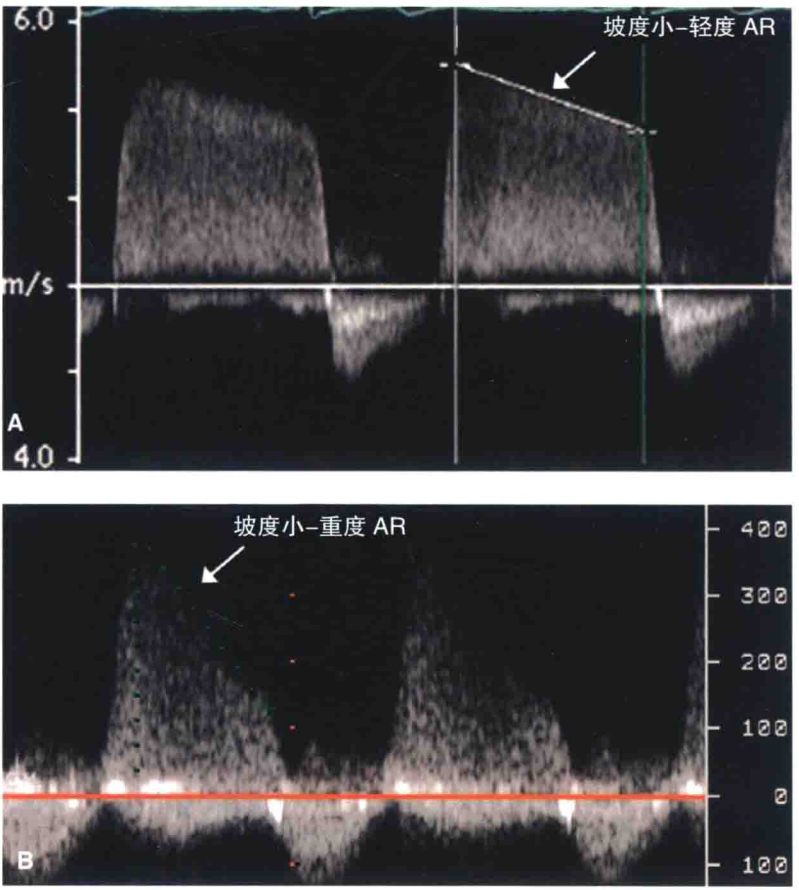

图 9-9　轻度(A)和重度(B)AR 的压力降半时间测量。

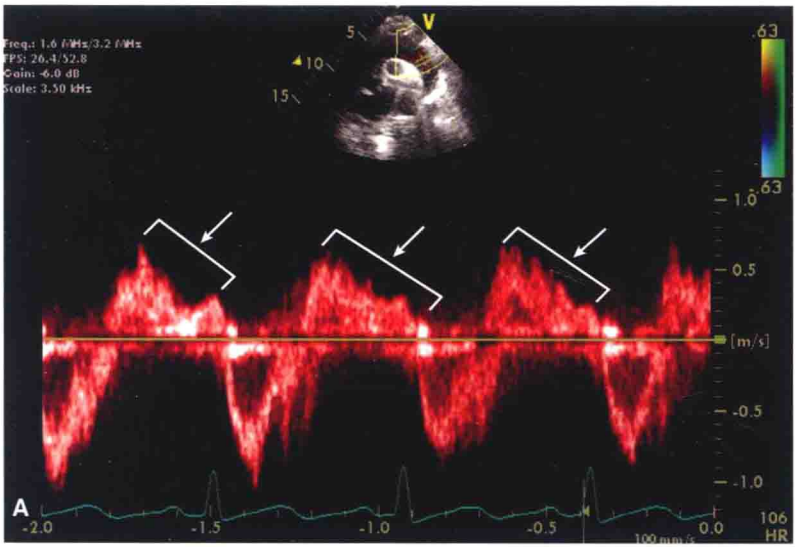

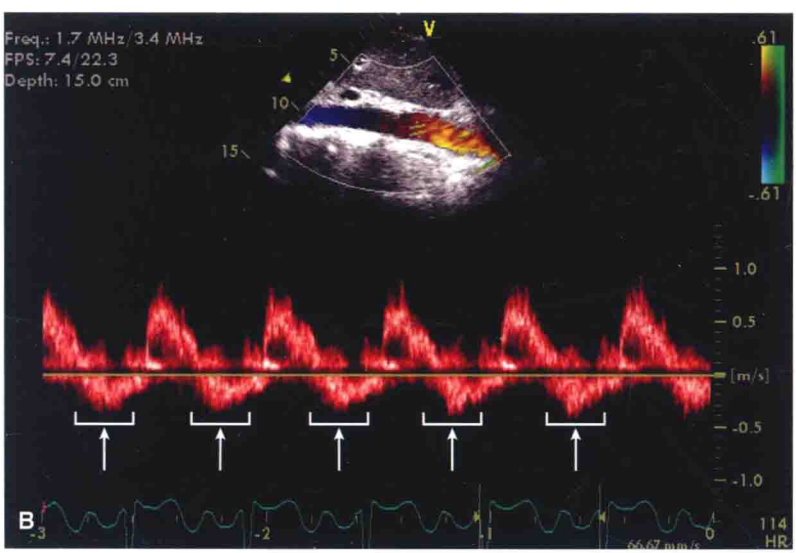

图 9-10　降主动脉近端(A)和腹主动脉(B)PW 多普勒显示全舒张期血流反向(箭头所示),反向血流 VTI 与正向血流 VTI 接近,提示为重度 AR。

• **关键点**：主动脉正常且顺应性好的年轻患者中或可见早期短暂的舒张期血流反向。需与异常的全舒张期血流反向相鉴别。

(2)定量测量：与二尖瓣反流不同，AR 定量测量方法虽可行但较少使用。AR 程度多由前述定量方法和二维评估结果综合判断。

—近端等速表面积 (PISA)

• 反流血液接近反流口时呈逐层加速。应用彩色多普勒，适当调低混叠速度，可获得清晰红蓝接合界面，此界面至反流口的距离为 PISA 半径。PISA 为血液由主动脉回流至关闭的主动脉瓣时，达到所设定的混叠速度时的血液表面积。

• $PISA=2\pi\times(PISA\ 半径)^2$

• 应于“放大”的心尖五腔心或心尖长轴切面显示。常不易测量。

—反流量 (RegurgV)

• 每一心动周期通过瓣膜的反流血液容积。

• 三种计算方式：

(1)PW 多普勒测量跨主动脉瓣与跨二尖瓣血流量差值

跨主动脉瓣血流量为 $SV_{总}$(前向血流量与反流量)，跨二尖瓣血流量为 $SV_{前向}$(仅前向血流)

$SV_{总}=CSA_{LVOT}\times VTI_{LVOT}$

$SV_{前向}=CSA_{二尖瓣环}\times VTI_{二尖瓣环}$

注：于二尖瓣环水平测量 PW 多普勒。

$RegurgV=SV_{总}-SV_{前向}$

存在 MR 时该方法不可用。

(2)应用二维 LV 容积测量方法计算 $SV_{总}$

$SV_{总}=LVEDV-LVESV$(Simpson 法)

$RegurgV=SV_{总}-SV_{前向}$

RegurgV=二维 LV 每搏量-跨二尖瓣血流量

(3)PISA

$RegurgV=EROA\times VTI_{AR\ 束}$

• 每心动周期：反流量<30mL 为轻度 AR，≥60mL 为重度 AR。

—反流分数 (RegurgF)

• 反流量与跨瓣前向血流量的比值。

• RegurgF= RegurgV/$SV_{总}$ ($SV_{总}$ =CSA_{LVOT}×VTI_{LVOT})。

• RegurgF<30%为轻度 AR，≥50%为重度 AR。

—有效反流口面积 (EROA)

• EROA=PISA×混叠速度/AR 峰值速度

或

• EROA= RegurgV/$VTI_{AR束}$

• EROA<0.1cm^2 为轻度 AR，≥0.3cm^2 为重度 AR。

3. TEE

补充 TTE 对 AR 的测量。

更清晰显示瓣叶形态和主动脉根部内径，如心内膜炎、主动脉夹层。

4. 自然进程

见表 9-4。

表 9-4 主动脉瓣反流的自然进程

无症状、LV 收缩功能正常患者	**每年**
发展为有症状和(或)LV 功能不全	<6%
发展为无症状 LV 功能不全	<3.5%
猝死	<0.2%
无症状 LV 功能不全患者	
发展为有心脏症状	>25%
有症状患者	
死亡率	>10%

From Bonow RO, Carabello BA, Chatterjee K, et al. ACC/AHA 2006 guidelines for the management of patients with valvular heart disease. *JACC*. 2006;48(3):e1-e148, with permission from Elsevier.

(张军 译)

第10章 二尖瓣疾病

Brian R. Lindman, Suzanne V. Arnold

重要概念

- 二尖瓣口面积（MVA）和平均跨瓣压差的矛盾现象在二尖瓣狭窄(MS)时可能与心输出量或心率相关。
- Wilkins 评分：仔细观察瓣叶活动度、厚度和钙化；瓣下结构的增厚可能预示着球囊扩张瓣膜成形术的有效性。
- 离心反流束：怀疑有严重反流。
- 反流严重程度分级：不能只依靠一种测量方法。

主要切面

- 胸骨旁左心室长轴切面——初步筛查二尖瓣狭窄和二尖瓣反流严重程度；评价瓣下结构。
- 胸骨旁短轴切面——测量二尖瓣口面积。
- 心尖切面——定量测量二尖瓣狭窄和二尖瓣反流：平均压差、近端等速表面积(PISA)和体积测量、左心房和左心室体积和功能。
- 经食管超声心动图——高分辨力切面观察二尖瓣反流病因学和严重程度(比如：PISA，肺静脉反流)和进行 Wilkins 评分，对于制订干预方案很重要。

二尖瓣狭窄严重程度

见表 10-1。

表 10-1 决定二尖瓣狭窄严重程度的标准

	轻度	中度	重度
二尖瓣面积(cm^2)	>1.5	1.0~1.5	<1.0
平均压差(mmHg)	<5	5~10	>10
肺动脉瓣收缩压(mmHg)	>30	30~50	>50

From Baumgartner H, Humg J, Bermejo J, et al. Echocardiographic assessment of valve stenosis: EAE/ASE recommendations for clinical practice. *J Am Soc Echocardiogr*. 2009;22(1):1-23, with permission from Elsevier.

二尖瓣反流严重程度

见表 10-2。

解剖

瓣叶:前瓣和后瓣各有三个皱褶(图 10-1)。

瓣环

- 房室间的连接,位于二尖瓣瓣叶插入点。
- 根据相连的瓣叶,瓣环可分为前半部分和后半部分。前半部分附着于左右纤维三角,并且在结构上起更好的支持作用。
- 瓣环扩大可能导致功能性反流或者钙化导致狭窄。

瓣下附属器

- 乳头肌:前外乳头肌和后内乳头肌;前外乳头肌常接受双血供(左前降支和左旋支),后内乳头肌常接受单血供(左旋支或者右冠状动脉)。
- 腱索:原发、继发和第三方腱索将乳头肌连接至瓣叶;这些腱索可以发生延长、缩短、断裂、钙化或者融合。

心室

- 心室的大小或者形状会影响到二尖瓣功能。当心室扩大并接近椭球形时,乳头肌变得更加靠近心尖并限制二尖瓣瓣叶关闭,从而导致二尖瓣反流。

表 10-2　二尖瓣反流严重程度的判断标准

	轻度	中度	重度
严重程度的特异性表现	• 小的中央射流 <4cm² 或者占左心房面积<20%[a] • 反流束紧缩口宽度<0.3cm • 没有或微小的流束会聚[b]	二尖瓣反流表现大于轻度，但是没有达到重度反流标准	• 反流束紧缩口宽度≥0.7cm，伴随大量中央 MR 射流（占据左心房面积达到 40%以上），或者伴随任何面积的接壁射流，在左心房中形成涡流[a] • 大的流束会聚[b] • 肺静脉收缩期的反流 • 显著的连枷样二尖瓣瓣叶或断裂的乳头肌
支持表现	• 肺静脉显著收缩期血流 • A 峰显著的二尖瓣流入血流[c] • 低密度，抛物线型 CW 多普勒二尖瓣反流信号 • 正常的左心室大小[d]	介于中间的信号表现	• 高密度，三角形 CW 多普勒二尖瓣反流束 • E 峰显著的二尖瓣流入血流(E>1.2m/s)[c] 扩大的左心房、左心室[e]（特别是左心室功能正常时）
定量参数[f]			
反流量(毫升/搏)	<30	30~44	45~59	≥60
RF(%)	<30	30~39	40~49	≥50
EROA(cm²)	<0.20	0.20~0.29	0.30~0.39	≥0.40

注：CW，连续波多普勒；EROA，有效反流孔面积；MR，二尖瓣反流；RF，反流分数。

[a] Nyquist 极限 50~60cm/s。

[b] 小的或大的流束会聚分别定义为流束会聚半径<0.4cm 或中央射流束半径>0.9cm，伴随 Nyquist 极限 40cm/s 时基线翻转；离心射流分离点(cutoff)较高，必须做角度校正。

[c] 患者年龄通常大于 50 岁或者有松弛功能受损，没有二尖瓣狭窄或者其他引起左心房压升高的其他原因。

[d] 左心室大小仅针对慢性改变。正常二维测量：左心室短轴≤2.8cm/m²，左心室舒张末体积≤82mL/m²，左心房最大前后径≤2.8cm/m²，最大左心房体积≤36cm/m²(2;33;35)。

[e] 在没有左心房、左心室扩大和急性二尖瓣反流其他病因情况下。

[f] 定量参数可以帮助中度反流组分类：轻至中度和中至重度。

Adapted from Zoghbi WA, Enriquez-Sarano M, Foster E, et al. Recommendations for evaluation of the severity of native valvular regurgitation with two-dimensional and Doppler echocardiography. *J Am Soc Echocardiogr*. 2003;16(7):777–802, with permission from Elsevier.

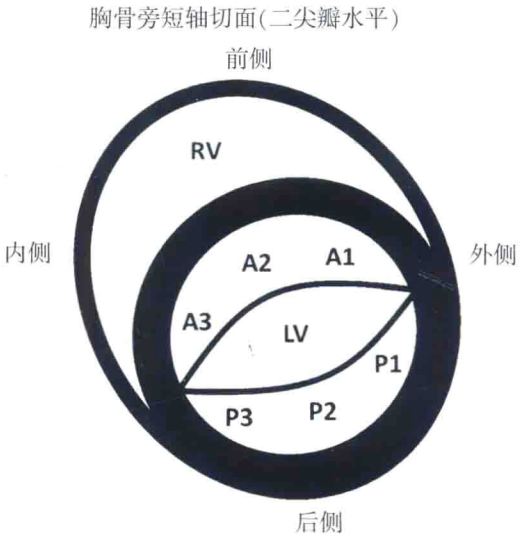

图 10–1　二尖瓣水平胸骨旁短轴切面示意图,显示不同扇区从外至内升序排列。

左心房

如果左心房扩大,将导致瓣环扩大并影响二尖瓣瓣叶关闭,导致二尖瓣反流。

- **关键点**:三尖瓣和肺动脉瓣通过右心室漏斗部分隔,与三尖瓣和肺动脉瓣不同,二尖瓣与主动脉瓣具有直接的连续性,仅由一个纤维连接分隔。这可能是心内膜炎等病理变化的结果,心内膜炎可在两处瓣膜播散,并引起瓣环和主动脉根部脓肿。

二尖瓣狭窄

病理生理学

见图 10–2。

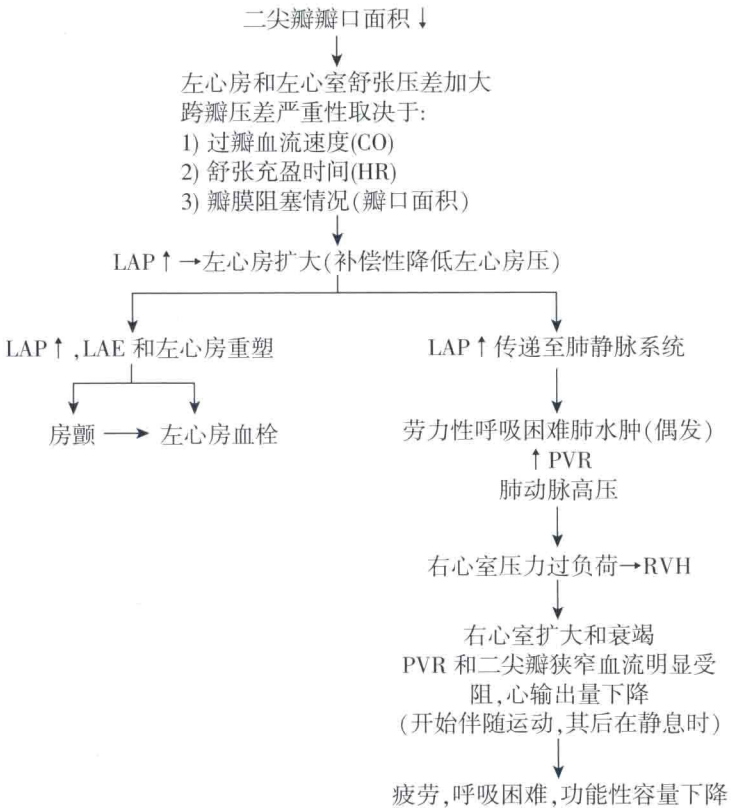

注:LA,左心房;LV,左心室;CO,心输出量;HR,心率;LAP,左心房压;LAE,左心房扩大;PVR,肺血流阻抗;RV,右心室;RVH,右心室肥大。

图 10-2　二尖瓣狭窄病理生理和伴随的超声心动图特征。

病因学

风湿性 **(最常见)**	• 2/3 为女性 • 可能伴有二尖瓣反流 • 狭窄瓣口常呈“鱼口样”改变(PSAX 切面)(图 10-3),伴随前瓣膨隆(PLAX 和心尖切面)(图 10-4),后瓣运动明显减弱 • 风湿热会引起纤维化、增厚和钙化,导致二尖瓣融合和(或)腱索的融合 • 与钙化的二尖瓣狭窄相反,这个过程一般从瓣下附属器开始,随着病情的加重,延续至瓣叶

其他病因(不常见)	• 先天性的 • 二尖瓣瓣环钙化(如钙化的二尖瓣狭窄)——进程从瓣环开始,延续至瓣叶。显著的钙化会影响二尖瓣环的大部分面积,与风湿性二尖瓣狭窄不同,风湿性二尖瓣狭窄仅影响瓣尖 • 胸部放射检查 • 二尖瓣修复功能不全 • 黏多糖类疾病 • 恶性肿瘤 • 系统性红斑狼疮 • 风湿性关节炎 • 二尖瓣反流手术引起的医源性原因:过度缝合的二尖瓣瓣环成形,经导管二尖瓣修复术和二尖瓣 Alfieri 缝合术(病变瓣叶边缘与正常瓣叶边缘进行缘对缘缝合) • 由于左心房流出道限制导致功能性二尖瓣狭窄(二尖瓣瓣叶正常) —肿瘤(典型的心房黏液瘤) —左心房血栓 —心内膜炎伴随大量赘生物 —三房心(先天性左心房隔膜)

二尖瓣狭窄的超声心动图评估

二维评估

- 瓣叶:
  瓣膜运动
  增厚
  钙化
- 瓣下附属器:
  腱索融合、缩短、纤维化和钙化
- 二尖瓣瓣口面积测量

舒张中期在胸骨旁短轴切面包络勾画二尖瓣口。

这可能是评估二尖瓣狭窄严重程度的准确方法,不依赖血流、心腔顺应性和其他瓣膜疾病;但是也有可能出错。在胸骨旁短轴切面,应从心尖到心底进行扫查,以确保在瓣尖水平进行测量。有时观察胸骨

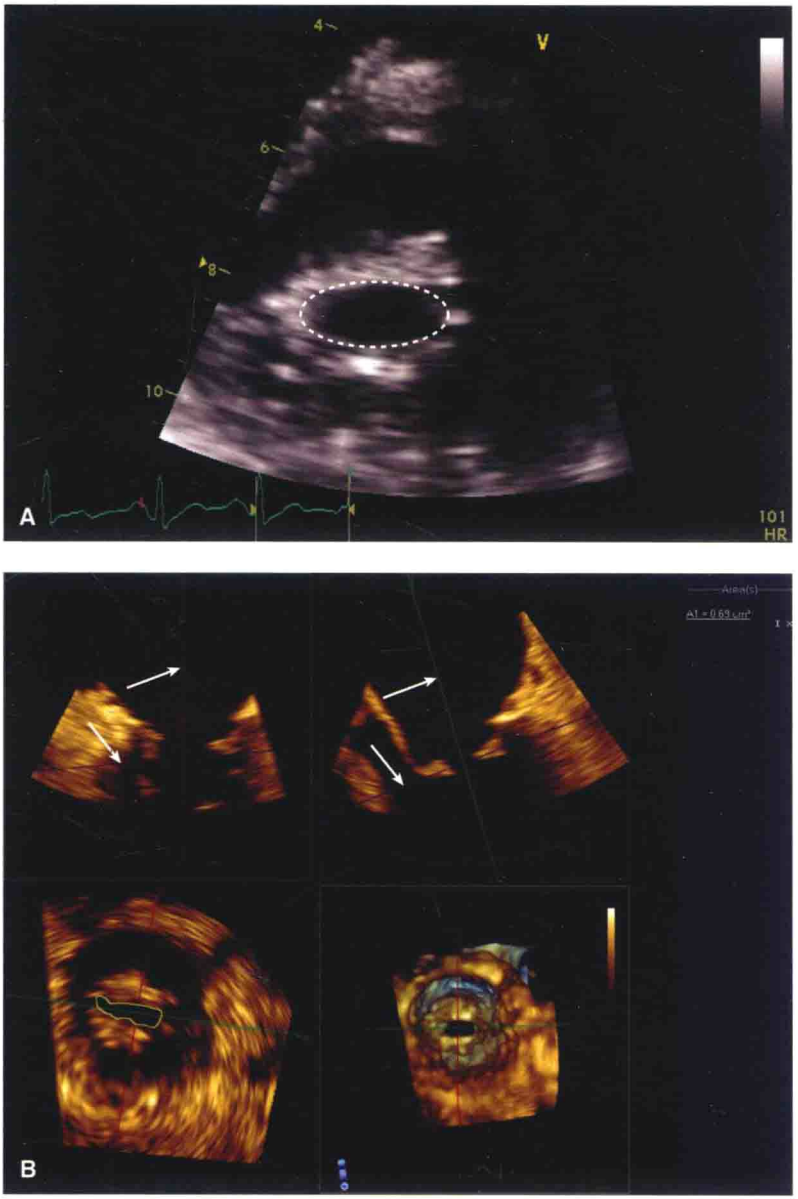

图 10-3　(A)二尖瓣瓣尖二维 PSAX 切面测量舒张中期开口面积。(B)严重狭窄二尖瓣三维 PSAX 切面面积测量。注意在三维成像，通过调整双平面 TEE 图像(箭头所示)，很容易确定开口位置。

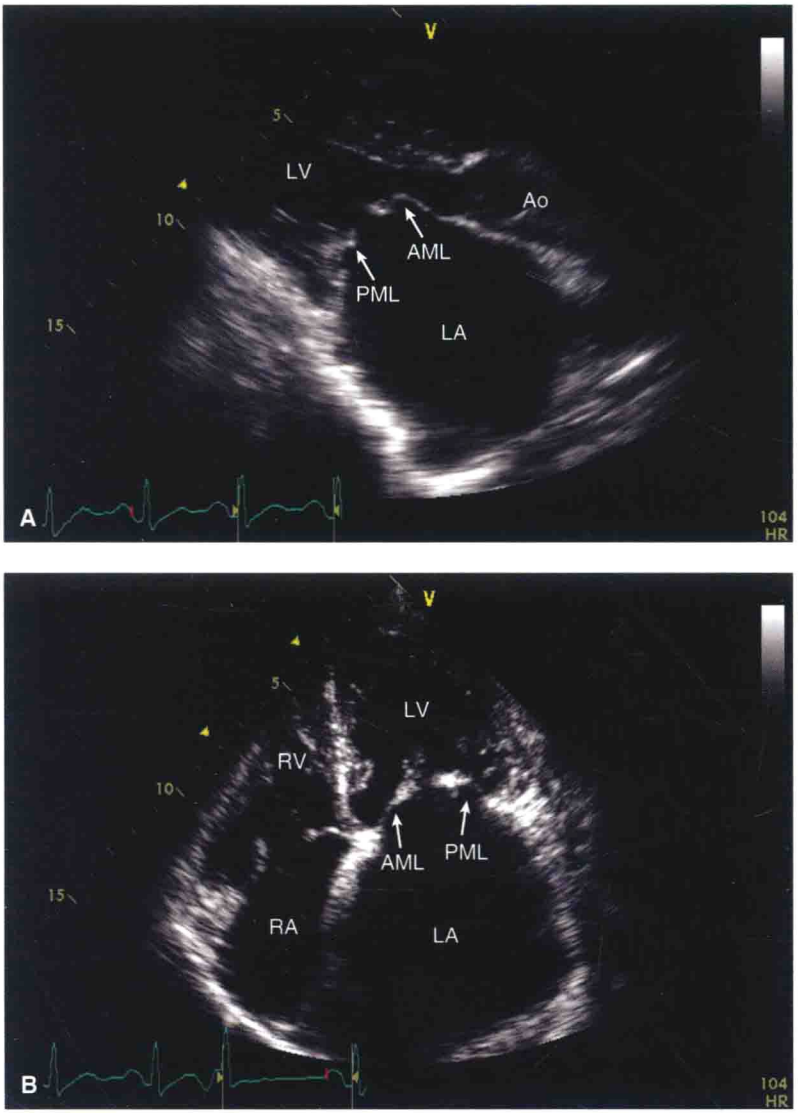

图 10-4 胸骨旁长轴(A)和心尖四腔心(B)切面显示二尖瓣前叶膨隆和后瓣增厚固定,与风湿性二尖瓣疾病一致(箭头所示)。(待续)

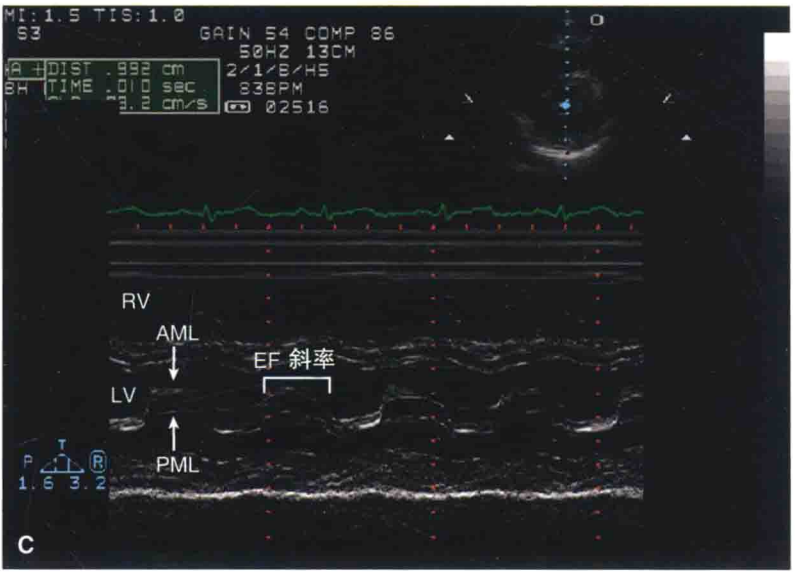

图 10-4(续)　(C)M 型超声显示增厚的二尖瓣瓣叶的典型特征,后瓣的追踪和减低的 EF 斜率。

旁长轴切面解剖将有利于确认短轴正确的平面。三维成像将特别有助于提高准确性(图 10-3)。

左心房大小

- 显著的二尖瓣狭窄将导致左心房实质性扩张,并导致心房心律失常和血栓形成。
- Wilkins 评分标准见表 10-3。

多普勒测量

- 二尖瓣瓣口面积

(1)压力降半时间法(PHT)

—PHT 是指跨二尖瓣压力降低至其峰值压力一半时所需的时间;通过二尖瓣口的 CW 多普勒频谱的 E 峰减速斜率进行测量。

- **关键点**:如果多普勒频谱包括一个单纯的陡峭的斜率,然后接着一个较长的不倾斜的斜率,应测量后者。这种滑雪型的斜率开始并不能反映充盈期真实的左心房和左心室间的压差。

表 10-3 Wilkins 评分标准

分级	动度	厚度	钙化	瓣下增厚
1	高活动度瓣叶仅仅伴随瓣尖运动受限	瓣叶厚度接近正常(4~5mm)	单发的回声增强区	二尖瓣瓣叶下较少增厚
2	瓣叶中部和基部具有正常的动度	瓣叶中间厚度正常,边缘厚度相对增厚(5~8mm)	散在的回声增强区,分布在瓣叶边缘	增厚的腱索结构延伸至1/3腱索长度
3	舒张期瓣膜连续向前运动,主要来自基部	增厚区域达到整个瓣叶(5~8mm)	回声增强区延伸至瓣叶中部	增厚延伸至腱索远端1/3
4	舒张期瓣叶没有或有少量的向前运动	所有瓣叶组织相对增厚(>8~10mm)	广泛的增强回声覆盖瓣叶组织大部	所有腱索结构广泛增厚和缩短,并延伸至乳头肌

Adapted from Baumgartner H, Hung J, Bermejo J, et al. Echocardiographic assessment of valve stenosis: EAE/ASE recommendations for clinical practice. *J Am Soc Echocardiogr*. 2009;22(1):1–23, with permission from Elsevier.

—MVA=220/PHT。

—在下列情况下 PHT 不应用于评价二尖瓣瓣口面积：瓣膜成形后即刻(第一个 72 小时)；如果二尖瓣是人工瓣膜，在存在房缺的情况下；存在严重的 AR 或者左心室充盈压力比较高时(图 10-5)。

(2)连续方程方法

—与使用 LVOT 和 AoV 测量瓣口面积(AVA)类似。

—$MVA=\pi\times(D_{LVOT}/2)^2\times(VTI_{LVOT}/VTI_{二尖瓣})$。$D_{LVOT}$ 是左心室流出道内径(cm)，VTI_{LVOT} 是利用脉冲波频谱多普勒测量 LVOT，$VTI_{二尖瓣}$ 是利用连续波频谱多普勒通过二尖瓣测量的。

—在出现房颤或中度及以上的二尖瓣和主动脉瓣反流时，这个方法是不准确的。

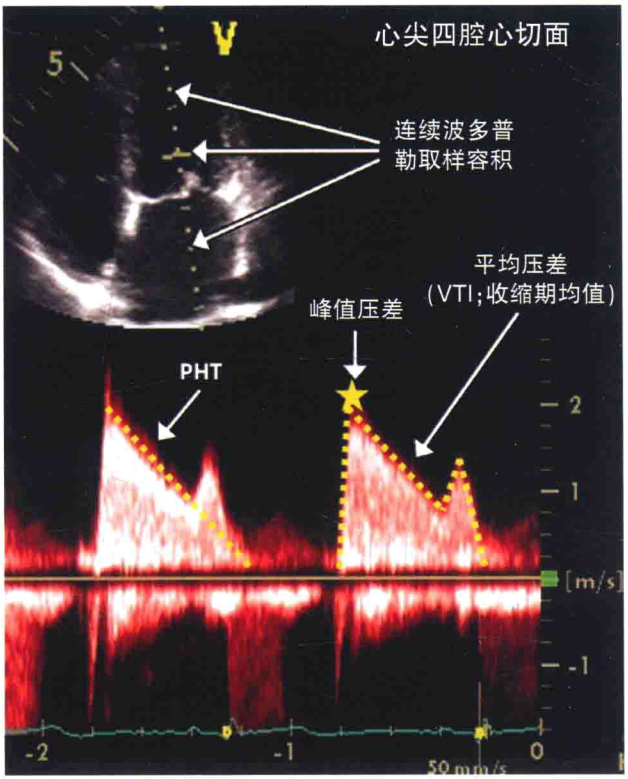

图 10-5　二尖瓣流入血流的连续波多普勒频谱图和压力降半时间测量。

(3)PISA 方法

—放大二尖瓣切面，并将 Nyquist 极限的基线向二尖瓣流入血流方向移动，以便允许更早期的彩色混叠和测量一个较大的流出半径。

—$MVA=(\pi r^2 \times V_{混叠}/V_{峰值流速}) \times \alpha/180°$。

—因为准确测量流入半径(r)和二尖瓣开放角度存在误差(α)，因而使用受限。

• 平均和峰值二尖瓣压力

在心尖扫查平面通过二尖瓣获得 CW 多普勒信号，多普勒频谱轮廓包络测量压差。

峰值压差采用峰值流速和校正伯努利方程来计算：$\Delta P=4\times V^2$。

平均压差反应了舒张期左心房和左心室间平均压力阶差。它通过平均瞬时压差来计算(勾勒 CW 多普勒二尖瓣频带)。

• 临床上平均压差更加有价值;但是也要认识到其受心率、舒张充盈时间、心输出量和伴随二尖瓣反流的影响(图 10–6)。

• **关键点**:在报告二尖瓣压差时,应当常规包括心率,以用来比较严重病例和警示相关内科医生可能在舒张充盈期产生的影响。

• 肺动脉压

估测肺动脉收缩压(PASP)和平均肺动脉压(参见第 5 章)。

房颤(和其他异常心律)

• 当测量 PHT 和二尖瓣压差时,平均数值来自多个心动周期(推荐 5 个)。

TEE

• 针对二尖瓣和瓣下结构,提供一个较好的观测手段来评估经皮球囊瓣膜成形术的适应证。

• 评估二尖瓣反流程度。

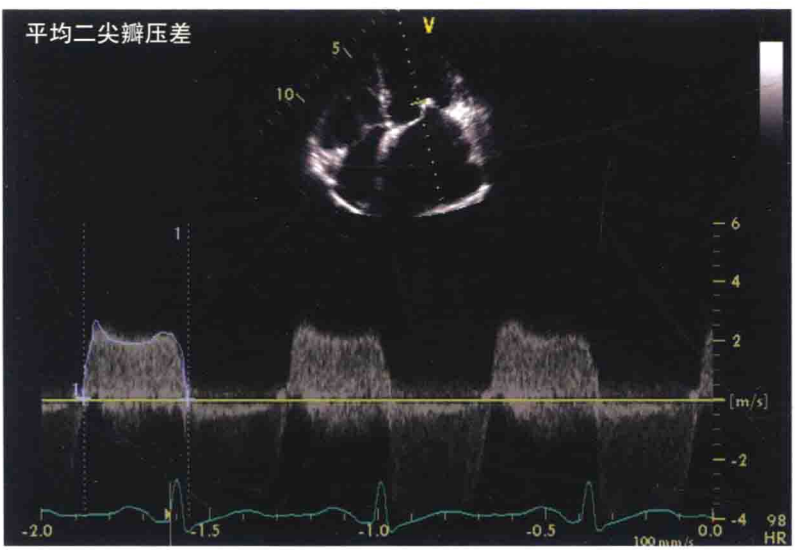

图 10–6　二尖瓣流入血流连续波多普勒追踪来测量平均二尖瓣压差。

评估左心房或左心耳血栓。

• 评价二尖瓣压差时常常不如 TTE 准确，因为很难使多普勒测量线与血流平行。

• **关键点**：经皮球囊瓣膜成形术在中度至重度二尖瓣反流或存在左心房血栓的情况下是禁用的。

运动试验

• 对决定二尖瓣狭窄时功能容量和血流动力学影响非常有帮助。

• 测量平均二尖瓣压差和肺动脉压力是二尖瓣狭窄患者运动超声心动图最重要的部分。

与有创导管测量关联

• 当临床和超声心动图测量结果不一致时，有助于评估二尖瓣狭窄的严重程度。

• 超声心动图不清楚时能够有创测量肺动脉压力。

• 在左心房（采用跨膈穿刺）和左心室采用同步压力记录是测量平均二尖瓣压力最准确的方法。

• 二尖瓣面积采用 Gorlin 公式计算。

自然进程

• 二尖瓣狭窄常进展缓慢，伴随较长潜伏期，在风湿热和瓣环狭窄发展到有意义引起症状间（运动时内径常<2~2.5cm^2 或静息时<1.5cm^2）可能潜伏长达几十年。未经治疗的二尖瓣狭窄患者十年生存期取决于症状的严重程度：没有症状或有轻微症状的患者一般 80%可达到十年生存期，而那些具有明显限制性症状的患者只有 0~15%具有十年生存期。一旦形成严重的肺动脉高压（pulmonary HTN），平均生存期一般为 3 年。未治疗患者的死亡率将很大程度归因于进展性肺动脉和体循环淤血、体循环栓塞、肺动脉栓塞和感染。

二尖瓣反流

病理生理学

见图 10-7。

A:急性二尖瓣反流

突发大容量负荷加载于正常体积和顺应性的左心房和左心室

↓

左心室舒张压(LVEDP)和左心房压(LAP)快速上升
左心室前负荷增加(来自容量负荷),通过 Frank-Startling 机制和儿茶酚氨类使心率和收缩性上升以维持前向 SV/CO

↓

可能不足以维持前向 SV/CO,尽管有超过正常的 LVEF,因为较大一部分由于左心房较低的阻抗而回射到左心房

↓

肺水肿(左心房压上升)　　低血压(或休克)(SV/CO 下降趋势)

B:慢性二尖瓣反流

渐进的容量负荷加载于左心房和左心室

↓

LVEDP 上升和 LAP 上升

↓

补偿性左心房和左心室扩张来容纳容量负荷,获得较低压力;
这将有助于减少肺淤血
左心室肥厚(偏心性的)由左心室扩张刺激产生(增加的室壁压力-拉普拉斯定律)

↓

前负荷上升,左心室肥厚,减少的或正常的后负荷
(左心房低阻抗提供了左心室负荷卸载)→大量完全的 SV
(正常及以上的 LVEF)和正常前向 SV

↓

"二尖瓣反流导致更多的二尖瓣反流"
(恶性循环导致左心室和瓣环扩张→二尖瓣反流上升)

↓

收缩功能不全→LVEF 下降,收缩末容积增加→LVEDP/容量上升,左心房压上升

↓

肺淤血和肺高压　　前向 SV/CO 减少

图 10-7　(A)急性二尖瓣反流病理生理学和超声心动图特征。(B)慢性二尖瓣反流病理生理学和超声心动图特征。

病因学

退行性/二尖瓣脱垂综合征	• 常作为 Barlow 病或者纤维弹性缺乏症的主要条件发生，但也常伴有遗传性结缔组织紊乱(如马方综合征、Ehlers-Danlos 综合征、成骨不全症) • 发生在 1%~2.5%的人群中 • 2/3 为女性 • 后瓣(P2 瓣)最常见脱垂(图 10–8) • 最常见的二尖瓣手术原因 • 黏液性增生和软骨形成可能发生在瓣叶、腱索或瓣环
扩张性心肌病	• 二尖瓣反流归因于左心室增大引起的瓣环扩大以及左心室扩大和重塑(以阻止充足的瓣叶粘连)引起的乳头肌移位 • 可能发生在非缺血性或缺血性扩张型心肌病（存在前壁梗死时，常有大量机械原因引起二尖瓣反流）
缺血性	• 缺血性二尖瓣反流通常是一个误称，因为这主要是后壁梗死二尖瓣反流，而不是由活动性缺血引起的二尖瓣反流（尽管二尖瓣反流可能单独归因于缺血或由于缺血而加重） • 二尖瓣反流主要引起左心室功能不全，而不是乳头肌功能不全 • 二尖瓣反流机制通常包括一个或两个下列因素： —由于左心室扩大引起的瓣环扩张 —局部左心室重塑伴随乳头肌移位(左心室扩大和乳头肌附着室壁运动障碍可能使瓣叶结合处向心尖移位，引起瓣叶的帐篷样改变)(图 10–9) • 二尖瓣反流很少由急性乳头肌破裂发展而来（通常后中乳头肌具有单独血供）
风湿性	• 可能是单纯二尖瓣反流或合并二尖瓣反流/狭窄 • 由于瓣叶和腱索的增厚或钙化引起

感染性心内膜炎	• 常由瓣叶组织损坏引起(如穿孔)
其他原因	• 先天性(如瓣裂、降落伞式或有孔型) • 浸润性疾病(如淀粉样变) • 系统性红斑狼疮(如 Libman-Sacks 结节) • 肥厚型心肌病伴左心室流出道梗阻 • 二尖瓣瓣环钙化 • 二尖瓣人工瓣膜瓣周漏 • 药物中毒(如苯酚)
急性原因	• 乳头肌断裂 • 腱索断裂 • 感染性心内膜炎

二尖瓣反流

二维评估

• 病因学

通过二维超声评价二尖瓣反流的病因有着重要的疾病管理意义(如脱垂、帐篷式瓣叶、心室形状和功能、室壁运动异常和乳头肌移位)。

• 瓣叶

1)瓣膜运动(如脱垂——瓣叶呈弓样,超过瓣环平面>1mm;帐篷样——瓣叶结合发生深入左心室;连枷样——瓣尖向左心房运动)(图10-10)。

2)是否有外生物附着于瓣叶(如赘生物)或穿孔?

3)钙化。

• 瓣下附属物

乳头肌移位。

撕裂或延长的腱索。

• 二尖瓣环

评价扩张或者钙化程度。

• 左心房内径

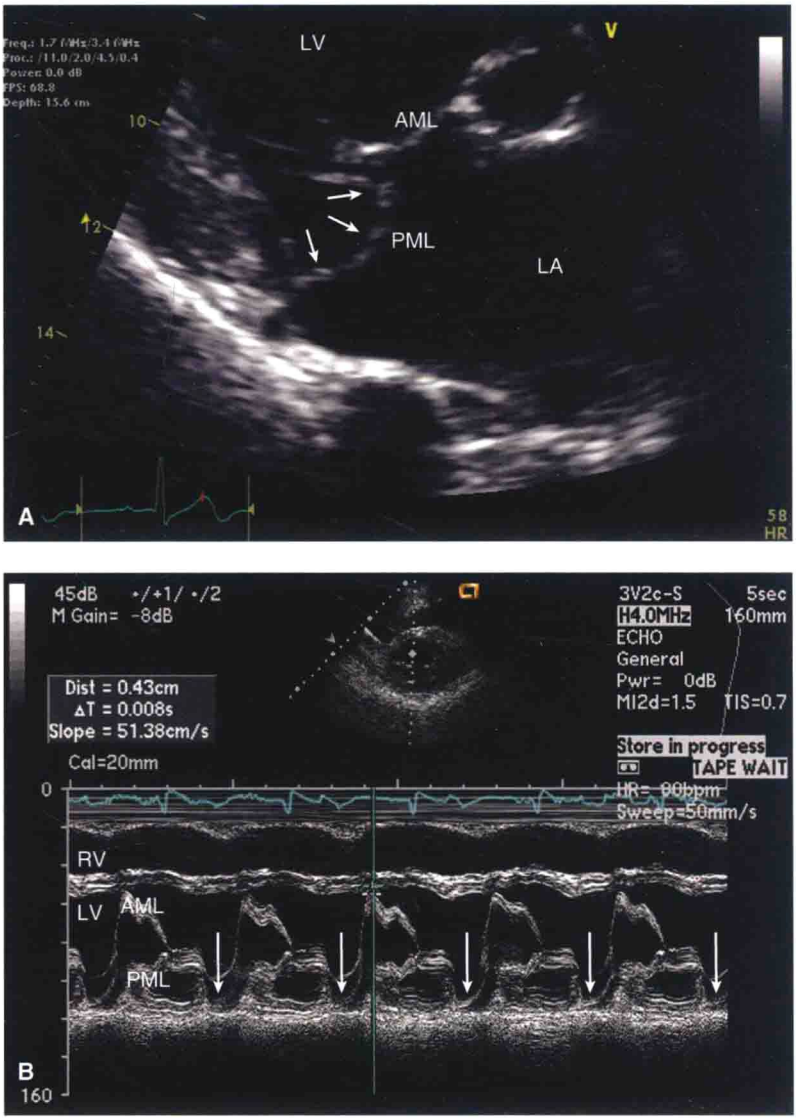

图 10–8　胸骨旁长轴切面放大的二维图像(A)和 M 型超声心动图(B)显示二尖瓣后瓣脱垂(箭头所示)。

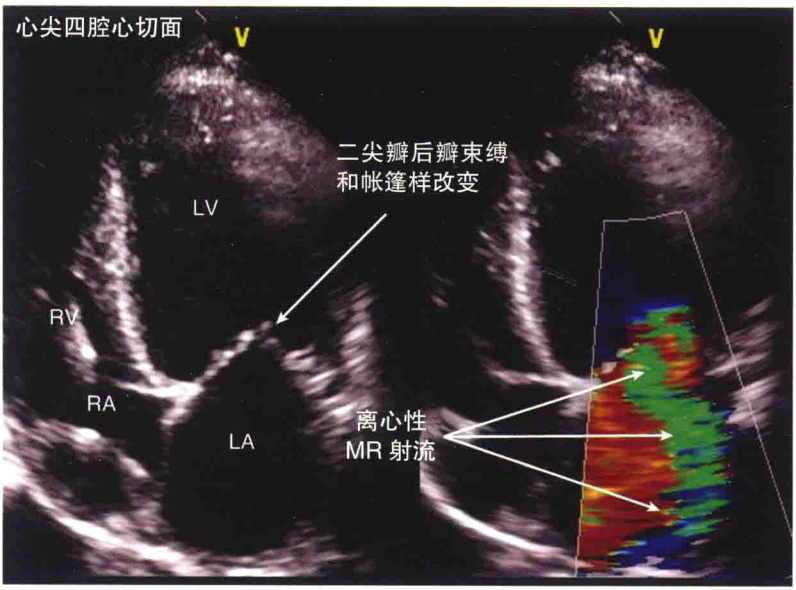

图 10-9　二尖瓣后瓣帐篷样改变伴随瓣间连接向心尖移位，导致离心性后外侧反流。

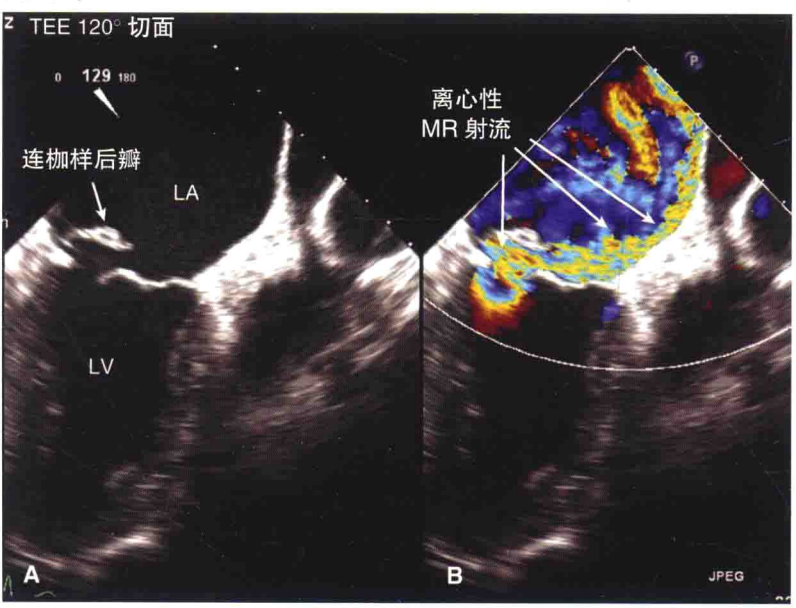

图 10-10　(A)连枷样后瓣指向左心房。这些解剖异常提示重度二尖瓣反流，比如在此病例中彩色多普勒血流所示(B)。

慢性重度二尖瓣反流将导致左心房扩大;左心房内径和容量可能能够解释容量过度负荷的程度和慢性改变。

• 左心室内径和功能

1)在收缩末期和舒张末期测量左心室内径是评价心室对过度容量负荷反应的重要方法。

2)慢性重度二尖瓣反流最终会导致心室扩张。扩大的收缩末期内径(≥4.0cm)是手术指征,即使患者没有明显症状。

多普勒测量

• 彩色多普勒射流区

彩色射流区取决于仪器设定、血流动力学、射流离心率、孔径几何学、肺静脉对流和左心房顺应性,必须谨慎解读。

在心尖四腔心切面测量和胸骨旁左心室长轴切面测量;常常是定性的评价,定量评价标准见图 10–1。

• 多普勒射流紧缩口宽度

这是反流束最窄处的直径,并反映反流孔的内径。在胸骨旁长轴切面测量(放大模式),是近端流束会聚和反流束扩张的最窄部位。其相对负荷和流速是独立的(图 10–11)。

近端等速表面积(PISA)

• 当从较宽的左心室向较窄的二尖瓣孔移动时,反流血流加速呈

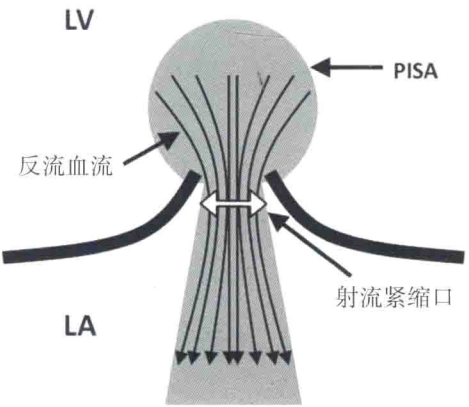

图 10–11　示意图显示二尖瓣反流血流会聚和当血流流回左心房流束最窄的位置(所谓的射流紧缩口)。

“半球样层面”。

• 当流速超过 Nyquist 极限时，将会出现混叠的表现；即从蓝色至红色或红色至蓝色的变化，取决于血流相对于探头的方向。

• 采用连续原理，彩色混叠半球样等速表面积和混叠流速的乘积必须等于 EROA 和血流通过孔径的流速(峰值二尖瓣反流速度)的乘积。

• 半球样等速表面积=$2\pi r^2$。

• 有效反流孔径面积(EROA)=$2\pi r^2$×混叠速度/峰值二尖瓣反流速度。

• **关键点**：为提高 PISA 半径用以准确测量，Nyquist 极限基线将向反流血流方向移动，以至于反流血流混叠出现较早。因此，这个方向对 TTE 和 TEE 是不同的，因为探头放置的位置是不同的(图 10-12)。

• 反流容积

每搏或每秒通过瓣膜的反流血流容积。

由以下三种方法计算：

1)经主动脉和经二尖瓣容积血流的不同：

容积$_{经主动脉}$=CSA_{LVOT}×VTI_{LVOT}

容积$_{经二尖瓣}$=$CSA_{二尖瓣}$×$VTI_{二尖瓣}$

在二尖瓣瓣环平面采用 PW 多普勒：

反流容积(RegurgV)=容积$_{经二尖瓣}$−容积$_{经主动脉}$

在有显著的 AR 时是无效的。

2)二维左心室每搏量和前向性搏出量($SV_{前向}$)：

二维左心室每搏量=LVEDV−LVESV(校正 Simpson 方法)

$SV_{前向}$ =CSA_{LVOT}×VTI_{LVOT}

反流容积=二维左心室每搏量−$SV_{前向}$

3)PISA：

EROA=$2\pi r^2$×混叠速度/峰值二尖瓣反流速度

反流容积(mL)=EROA×$VTI_{二尖瓣反流射流}$

• 反流分数

通过瓣膜的反流血流与顺向血流的比例。

反流血流=反流容积/$SV_{总}$ ($SV_{总}$ =$CSA_{二尖瓣环}$×$VTI_{二尖瓣环}$)

• EROA

EROA=反流容积/$VTI_{二尖瓣反流射流}$

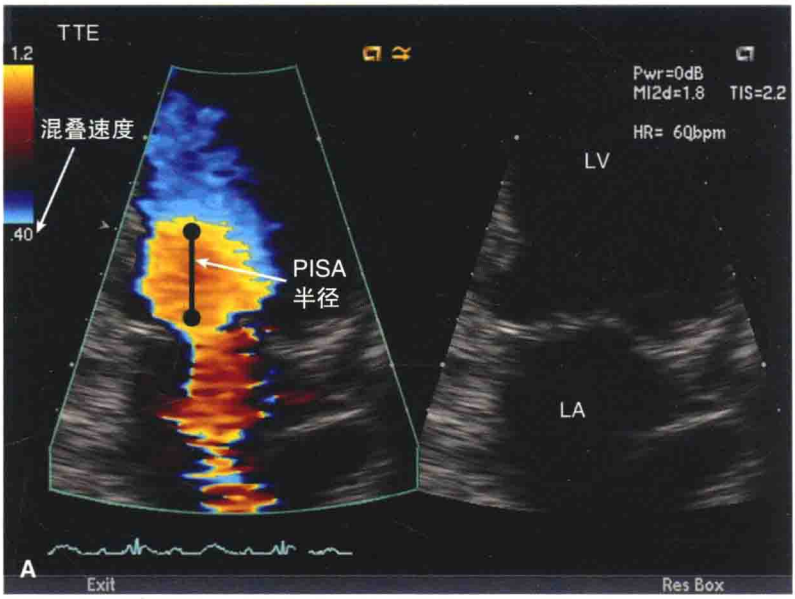

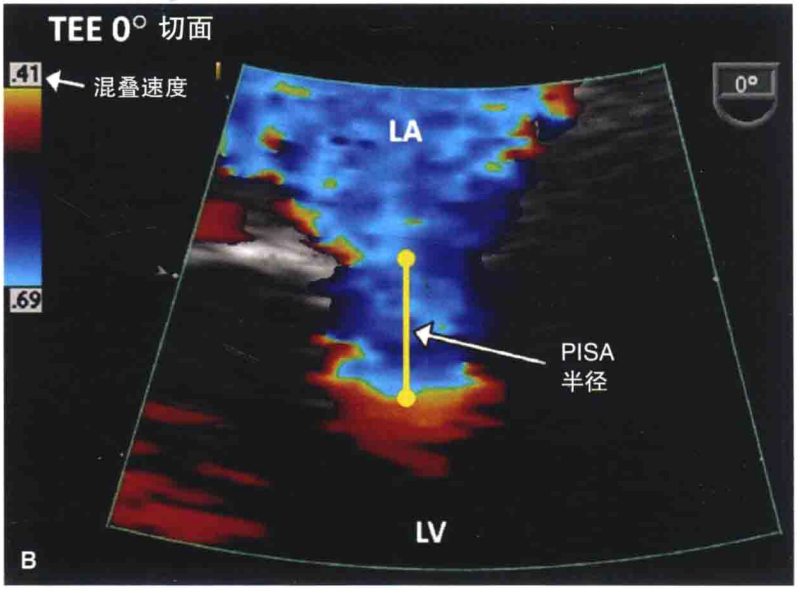

图 10–12　采用放大的 TTE(A)和 TEE(B)切面测量 PISA 半径。注意：Nyquist 基线移动基于与探头位置相关的二尖瓣反流的方向。

• 直接测量

(1)对于严重二尖瓣反流,左心房压力较高;因此在二尖瓣流入血流中 E 峰应当高(>1.2cm/s)。二尖瓣流入血流 E/A 反转模式(心肌舒张功能受损)实质上排除严重的二尖瓣反流。

(2)在连续波多普勒频谱上二尖瓣反流射流密度(和流入血流多普勒密度相似)和形态(早期达峰)可能会有帮助。

连续波多普勒频谱包络密度/辉度与血流体积成比例。对于重度二尖瓣反流,二尖瓣反流射流束密度与二尖瓣流入密度相似。

二尖瓣反流束速度由左心房和左心室压差决定。在重度(常常是急性)二尖瓣反流,左心房压力将会非常高,因此,左心房和左心室的差异将会很快平衡。这将会产生一个反流束,伴随收缩早期锋利的下降曲线(如 V 形)(图 10-13A)。

(3)收缩期血流反向可能在肺静脉中发现,表明有重度的二尖瓣反流(图 10-13B)。

(4)慢性重度二尖瓣反流时需评估肺动脉压。当随访伴有纵向的二尖瓣反流患者时,升高的肺动脉压可能是二尖瓣反流恶化的标志。

TEE

• 在评价患有急性或慢性二尖瓣反流患者时,能够对 TTE 提供重要的补充信息。

• 更好地观测瓣叶,以明确是否有脱垂或是连枷样运动。

• 高分辨力图像可以更准确地评价 PISA 和射流紧缩口宽度。

• 可以扫查所有肺静脉以提供收缩期血流反向(重度二尖瓣反流的标志)的证据。

• 在评价心内膜炎时特别有意义,可以评价赘生物(大小和动度),瓣叶损害(穿孔)和感染的程度(包括二尖瓣和主动脉瓣间的纤维连接,伴随脓肿或窦道形成)。

自然进程

• 二尖瓣反流的自然病史和进程取决于病因、伴随的左心室功能不全和诊断时的二尖瓣反流严重程度。二尖瓣脱垂,伴有少量或没有二尖瓣反流,常常会有一个良性的预后和正常的生活期望。其中,一小部分患者(10%~15%)会发展为重度二尖瓣反流。伴有正常左心室功能的无症状代偿期的重度二尖瓣反流患者预后不定,但常常会维持很

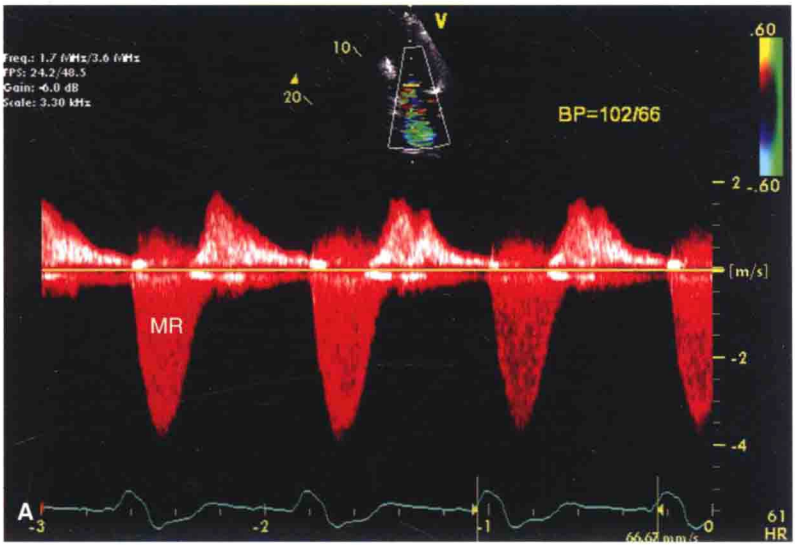

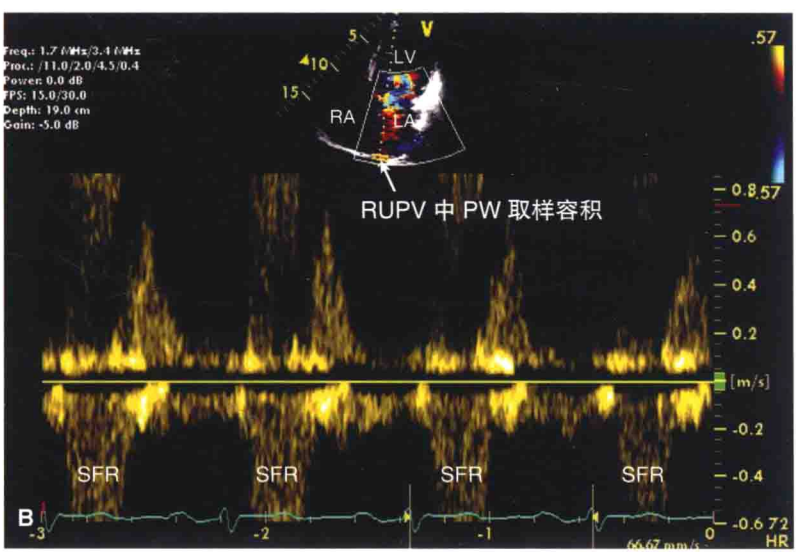

图 10–13　右上肺静脉 PW 多普勒取样显示：(A) 浓密的早期达峰二尖瓣反流束和(B)收缩期血流翻转，表明有重度二尖瓣反流。

多年。术后死亡率上升的独立的因素包括:术前 EF<60%(期待高动力学左心室伴有重度二尖瓣反流)、NYHA 功能型分级Ⅲ~Ⅳ级症状、年龄、伴发的 CAD、AF 和 EROA>40mm^2。

由扩张型心肌病(DCM)引起的缺血性二尖瓣反流和二尖瓣反流患者,由于存在并发疾病,其自然病史总体来说比退行性二尖瓣反流严重。在慢性心肌梗死患者,缺血性二尖瓣反流与心肌梗死后和血管重塑后的死亡率上升有关。其对死亡率的影响随着二尖瓣反流程度的加重而上升。此外,缺血性二尖瓣反流是未来慢性心力衰竭的一个重要的预测指标。在 DCM 患者中出现二尖瓣反流非常常见(60%以上患者),并与死亡率上升有关。由 DCM 引起的缺血性二尖瓣反流和二尖瓣反流,由于"二尖瓣反流导致更多的二尖瓣反流",这些患者的心室进一步扩张,心室功能下降,慢性心力衰竭症状加重。

(罗文 译)

第11章 肺动脉瓣疾病

Anupama Rao

重要概念

- 肺动脉狭窄(PS)常合并各种先天性心脏病。
- PS 可发生于瓣膜、瓣下或瓣上部位。
- 良性肿瘤性病变是获得性肺动脉瓣疾病的常见原因,可导致狭窄及反流。
- 重度肺动脉反流(PR)最常见于肺动脉高压或法洛四联症矫治术后的患者。
- 重度 PR 时,CW 多普勒可显示 PR 反流束迅速减速。重度 PR,右心室舒张末期压力升高导致肺动脉瓣(PV)提前开放时,可见收缩前期前向血流。

主要切面

TTE

- 倾斜于右心室流出道(RVOT)的胸骨旁长轴及短轴切面。
- 剑下切面。

TEE

- 高位食管切面 0°~20°。
- 中位食管切面 50°~90°(右心室流入/流出道切面)。
- 低位食管切面 110°~140°。

解剖

肺动脉瓣为调节右心室与肺动脉之间血流的半月瓣结构。由向肺动脉内开放的三个瓣叶组成,分别为前瓣、右瓣、左瓣。瓣叶于瓣环水

平由扇形纤维环相连结。

生理

肺动脉瓣于心室收缩期右心室压力高于肺动脉压力时开放，于收缩末期肺动脉压力高于右心室压力时关闭。肺动脉瓣的关闭产生第二心音的 P2 成分。

肺动脉狭窄

肺动脉狭窄包括固定型和动态型右心室向肺循环血流的梗阻，最常见于先天性心脏病。

病因

先天性心脏病 (最常见)	• 法洛四联症 • 大动脉转位 • 单叶瓣式肺动脉狭窄 • Noonan 综合征(约 60%)合并 PS
其他原因 (罕见)	• 类癌综合征 • 风湿性心脏病 • 瓦氏窦瘤、主动脉瘤或巨大纵隔肿瘤压迫 • 心脏肿瘤压迫 RVOT

梗阻可出现于瓣下、瓣膜水平或瓣上部位。

• 瓣膜：发育不良，二叶瓣或单叶瓣畸形。

• 瓣下：漏斗部/RVOT 狭窄，可见于法乐四联症或右心室双腔心、先天性 VSD、重度右心室肥厚、周边组织或肿瘤压迫。

• 瓣上：主肺动脉水平或远端分支的梗阻（如 Noonan 综合征及 William 综合征)(图 11-3)。

二维超声心动图

• 右心室肥厚(右心室舒张末期正常厚度<5mm)(图 11-1A)。

• 右心室扩张(图 11-1B 和图 11-1C)。

• 肺动脉瓣叶增厚，收缩期呈穹顶样。

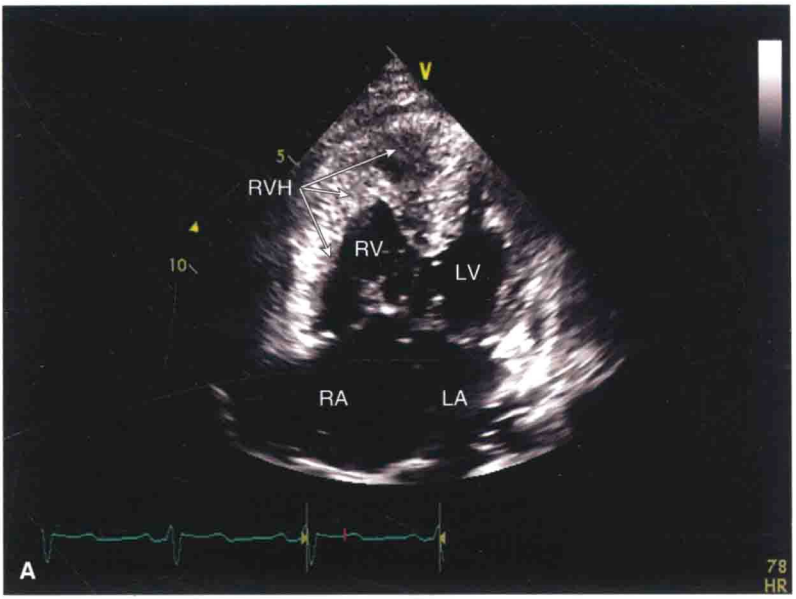

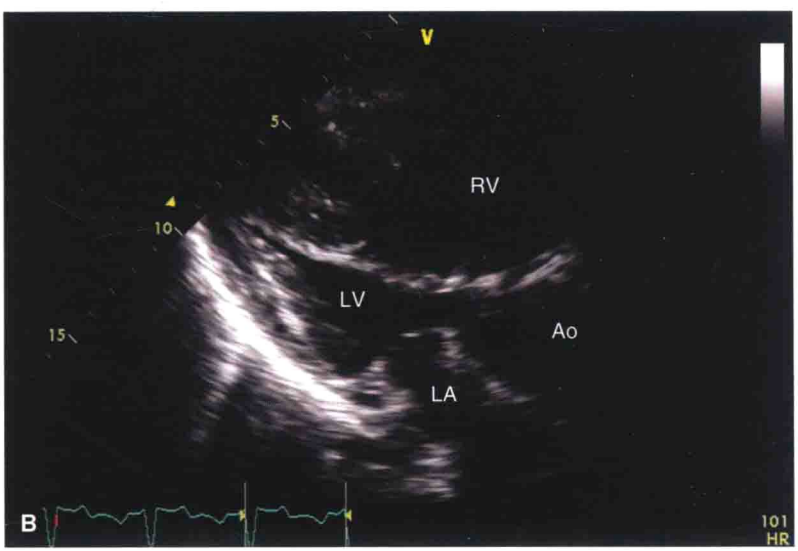

图 11–1　(A)房室管缺损患者心尖四腔心切面显示显著右心室肥厚(箭头所示)。重度原发性肺动脉高压患者(B)胸骨旁长轴和(C)胸骨旁短轴切面显示右心室显著扩张并重构。胸骨旁短轴切面可见左右心室形态翻转,左心室缩小呈新月形“D”字样,右心室增厚呈圆形。这些变化反映右心压力显著升高。(待续)

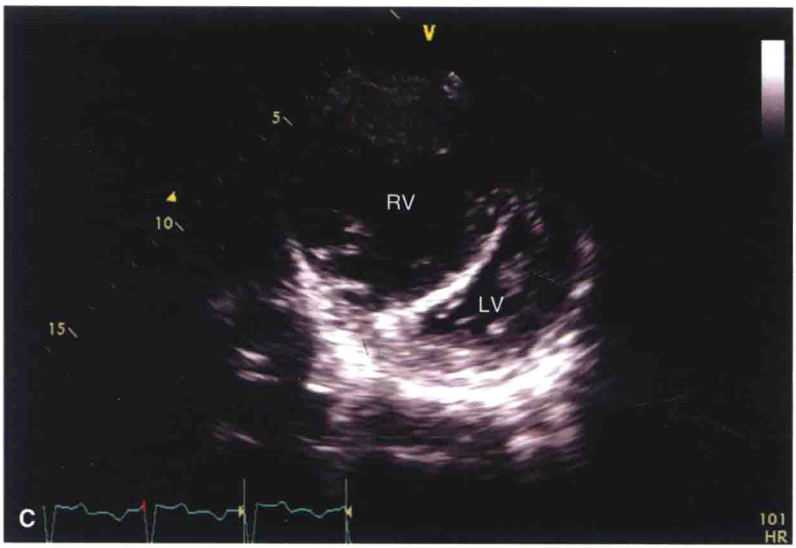

图 11-1(续)

• 肺动脉狭窄远端扩张。

M 型超声心动图

• 舒张期 PV "a"波显著加强(右心房收缩力加强以对抗瓣膜狭窄)。

• 右心室肥厚(肋下切面测量最佳)。

PW 及 CW 多普勒

• 正常情况下收缩期跨肺动脉瓣压力差较低。

• 应用 CW 多普勒，可通过改良的伯努利方程计算峰值跨瓣压差:$\Delta P=4V^2$。胸骨旁短轴切面测量最佳,可获得平行于血流方向的多普勒取样位置(图 11-2)。

• 多处狭窄的情况下,PW 多普勒有助于确定梗阻部位。

• 肺动脉收缩压=右心室收缩压-肺动脉瓣跨瓣压。

• 应用连续性方程可计算肺动脉瓣面积(PVA)。CSA=横截面积;SV=每搏量;VTI=速度 - 时间积分（连续性方程的准确性受 RVOT 横

截面积测量难度影响)。

$$SV_{RVOT} = SV_{PA}$$

$$SV = CSA \times VTI$$

$$CSA_{RVOT} \times VTI_{RVOT} = CSA_{PA} \times VTI_{PA}$$

$$PVA = CSA_{PA} = (CSA_{RVOT} \times VTI_{RVOT})/VTI_{PA}$$

表 11-1　判定肺动脉狭窄程度的参数

	峰值压差	峰值速度
轻度	<36mmHg	<3m/s
中度	36~64mmHg	3~4m/s
重度	>64mmHg	>4m/s

From Baumgartner, H, Hung J, Bermejo J, et al. Echocardiographic Assessment of Valve Stenosis: EAE/ASE Recommendations for Clinical Practice; *J Am Soc Echocardiogr*. 2009 Jan; 22(1):19-20, with permission from Elsevier.

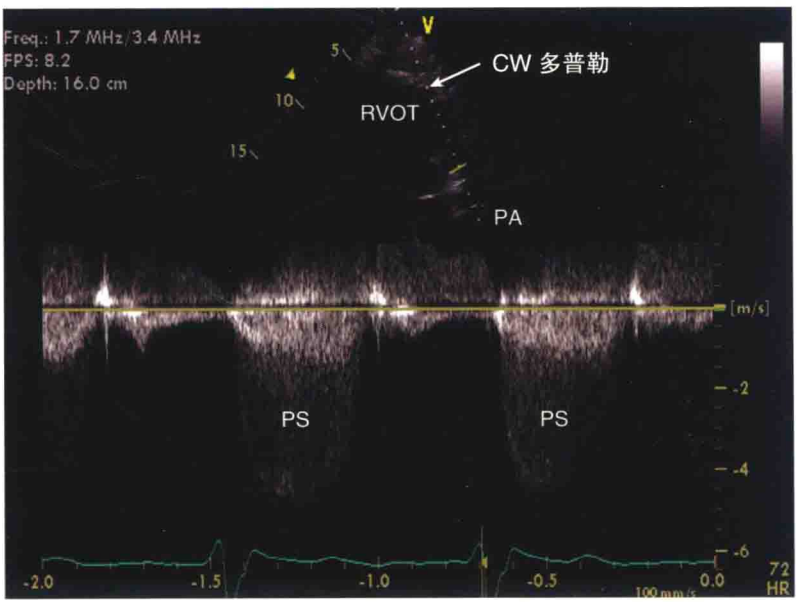

图 11-2　重度肺动脉狭窄患者 CW 多普勒显示峰值速度>4m/s。

- **关键点**：动态性漏斗部狭窄可区别于瓣膜狭窄，流束易呈“匕首”样，收缩期达峰延迟，提示为动态性梗阻；反之瓣膜狭窄收缩期流束达峰提前，不因血流动力学变化而改变。

彩色多普勒

- 联合应用 PW 和 CW 多普勒有助于确定狭窄流束的方向和位置。
- 彩色多普勒可见湍流(图 11-3)。

肺动脉反流

肺动脉反流(PR)临床上十分常见。几乎所有人都存在微量至轻度的非病理性的 PR。病理性 PR 常见于肺动脉高压。

- **关键点**：显著的 PR 最常见于肺动脉高压的情况下。

病因

肺动脉高压	• 原发性肺动脉高压 • 继发性肺动脉高压(最常见原因)
其他原因	• 感染性心内膜炎(罕见) • 黏液瘤样变性 • 心脏肿瘤疾病（常见于肝肿瘤转移、三尖瓣受累） • 法洛四联症(尤其是跨瓣修复术后) • 梅毒 • 药物(甲基麦角新碱、增高利特、芬氟拉明) • 马方综合征 • 大动脉炎 • Swan-Ganz 导管或球囊瓣膜成形术或肺动脉瓣手术所致医源性损伤 • 先天性肺动脉瓣缺失或冗长

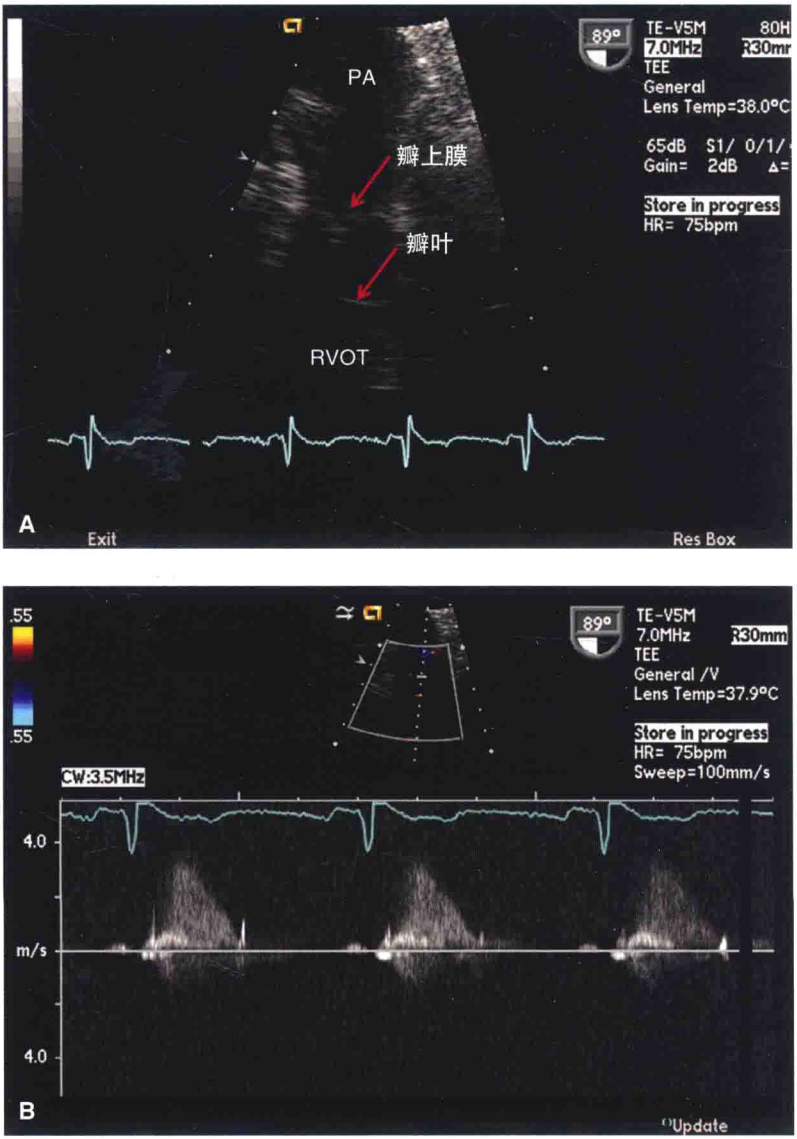

图 11-3　瓣上狭窄患者。(A)TEE 放大图像显示瓣上膜样结构相对于瓣叶的位置。(B)CW 多普勒显示压差升高。

二维超声心动图

- RV 扩张提示 RV 容量超负荷。
- RVOT 及主肺动脉增宽。
- 肺动脉瓣叶对合不良。
- 心内膜炎致肺动脉瓣赘生物。

M 型超声心动图

- 右心室扩张(最常见于慢性 PR)。
- 舒张期室间隔变平,提示 RV 容量超负荷(非 PR 典型征象)。
- 受 RVEDP 升高影响,肺动脉瓣提前开放(QRS 波前开放)。

CW 及 PW 多普勒

- 应用舒张末肺动脉反流流速判定肺动脉舒张末压力:$\Delta P=4V^2+$右心房压。
- 反流束频带致密,迅速减速,舒张期血流提前中断等均提示重度 PR(图 11-4)。
- 收缩期肺动脉瓣前向血流提示 RVEDP 升高(图 11-5)。

彩色多普勒

- 应显示舒张期由瓣叶对合点朝向右心室内的反流束。
- 轻度肺动脉反流时,反流束宽度较窄,瓣叶结合处可见狭窄的流束。
- PR 加重时,反流束宽度增加,可充满 RVOT(图 11-6)。

- **关键点:**重度 PR 彩色多普勒反流束可因右心室与肺动脉间压力迅速平衡而显得短暂。仅观察彩色多普勒可能忽略重度 PR,因此应常参考频谱多普勒。

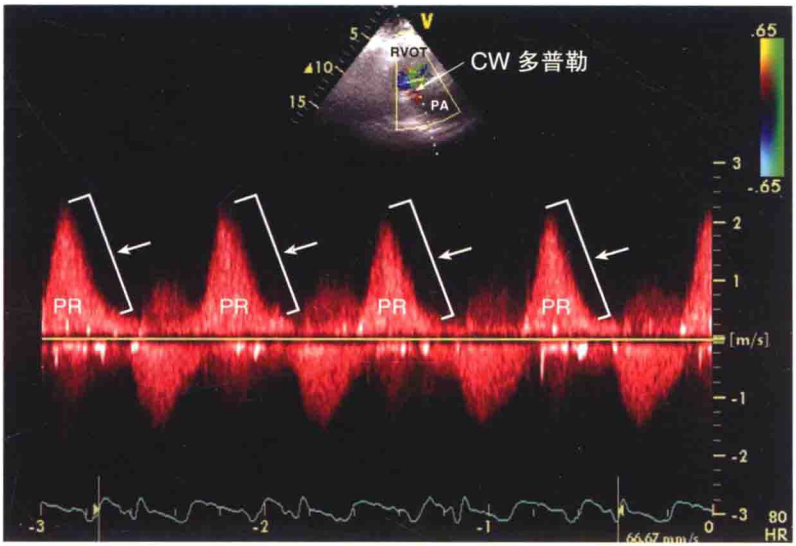

图 11–4　TTE 胸骨旁短轴切面上肺动脉 CW 多普勒显示舒张期反流束致密频带，减速时间缩短（箭头所示），提示重度 PR。

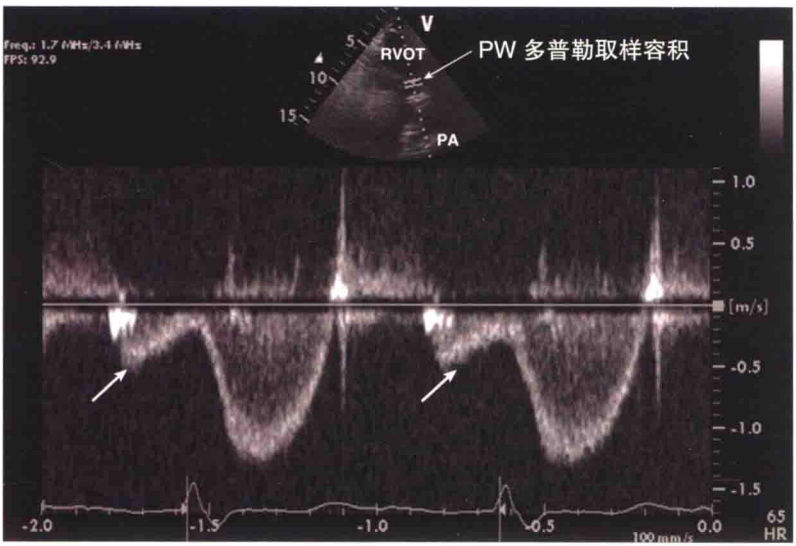

图 11–5　TTE 胸骨旁短轴切面上 RVOT 的 PW 多普勒显示由于舒张期右心室与肺动脉间压力提前平衡而导致的收缩前期前向血流（箭头所示）。可见于肺动脉瓣提前开放的重度 PR。

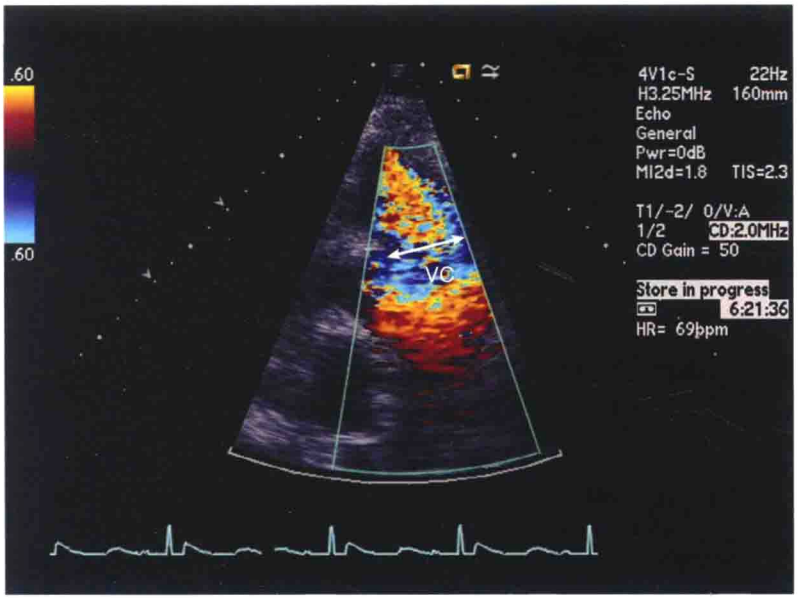

图 11-6 RVOT 彩色多普勒显示重度 PR 的宽大流束。

（孟欣 译）

第12章 三尖瓣疾病

Daniel H. Cooper, Thomas K. Kurian

重要概念

严重三尖瓣反流

- 反流束紧缩口宽度>0.7cm。
- 三尖瓣反流(TR)面积占右心房面积≥40%。
- 瓣叶对合不良。
- 三尖瓣瓣环扩张>4cm。
- 密集、早期达峰三尖瓣反流连续波多普勒频谱包络。
- 肝静脉收缩期血流反向。
- 右心房/右心室扩大。
- 右心室容量负荷过度。

严重三尖瓣狭窄

- 瓣叶增厚、钙化、融合、固定。
- 舒张期瓣叶膨隆。
- 右心房增大。
- 三尖瓣峰值流速升高>1m/s。
- 平均三尖瓣压差>7mmHg。
- 压力降半时间>190ms。

主要切面

- 胸骨旁右心室流入道切面(RVIT)。
- 胸骨旁短轴右心室流入/流出道切面。
- 心尖四腔心切面。
- 剑下四腔心切面。

三尖瓣反流

基本原则

三尖瓣反流很常见。几乎 80%~90%的人都会有不同程度的三尖瓣反流。

三尖瓣反流的原发瓣膜病因包括 Ebstein 畸形(见第 17 章)、良性肿瘤(见第 19 章)、心内膜炎(见第 14 章)、黏液瘤样变性和风湿性疾病。继发病因包括任何引起右心房、右心室扩大(如肺高压、左心室功能不全、左向右分流、右心室梗阻)从而导致三尖瓣环扩张的因素。

轻度三尖瓣反流一般是良性的。中度至重度三尖瓣反流一般伴随长期生存率下降,即使不存在肺高压或心室功能不全。

TTE 评价三尖瓣反流

基本原则

- 三尖瓣由三个解剖结构分明的瓣叶组成,分别为前瓣、后瓣和隔瓣。
- 与二尖瓣相比,三尖瓣瓣叶较薄,瓣环较大,位置更靠近心尖,并且与肺动脉瓣不直接连接。

- **关键点:**房室瓣常常和各自心室独自连接。房室瓣的相对位置还有重要的衍生意义。心室位置可能发生改变的先天性心脏病患者,可以通过更靠心尖的三尖瓣来确认右心室。房室通道的缺损可以通过同一切面的房室瓣来确认。通过三尖瓣隔瓣明显向心尖移位这一表现可以确诊 Ebstein 畸形。

- 三尖瓣位于二尖瓣的右前方,通过漏斗部与肺动脉瓣分隔。

- **关键点:**这一点是与左心对比而言,左心没有漏斗部存在,二尖瓣和主动脉瓣通过纤维连接结构分隔。这一点的衍生意义在于对二尖瓣和主动脉瓣病理的影响,比如心内膜炎能够蔓延至瓣膜,引起瓣环或主动脉根部脓肿。

二维超声心动图

• 一般而言，应当采用所有可以获得的切面来评价三尖瓣位置、厚度、动度及连接。

A. 胸骨旁右心室流出道切面(RVIT)能够显示后瓣和前瓣，另外，在胸骨旁短轴和心尖四腔心切面能够显示前瓣和隔瓣(见图 12–1A)。

B. Ebstein 畸形：(a)隔瓣向心尖部移位(>0.8cm/m^2)；(b)大的帆样前瓣和右心室游离前壁存在大量牵拉附着物；(c)由于三尖瓣向心尖移位从而继发引起右心室房化(见图 12–1B)。右心室体积是否受到影响是决定预后的主要因素。

C. 风湿性三尖瓣疾病导致腱索增厚，进而发展至瓣尖增厚或融合及运动受限。二尖瓣一般会同时受累。

D. 良性肿瘤能够引起五羟色胺诱导的纤维化，可以导致短而厚的三尖瓣瓣叶，运动受限，可呈“梅花样”表现，并固定在开放位(见图 12–4)。

• **关键点：**五羟色胺样物质可以在肺循环中灭活，因此只有右心的瓣膜受到影响。但是，如果心房水平存在右向左分流，则左心瓣膜也可能受累。良性肿瘤三尖瓣疾病是原发瓣膜疾病，区别于三尖瓣牵拉，也区别于一般的右心室扩张，瓣叶一般正常。

E. 心内膜炎、反复的心肌活检(比如，心脏移植患者)、黏液瘤样变性、闭合性胸腔创伤可能会引起连枷样瓣叶(图 12–2)。

• 心腔大小及双室功能

A. 严重的三尖瓣反流常常引起右心房和右心室扩大。

B. 三尖瓣瓣环扩大>4cm 常常在严重三尖瓣反流中出现，除非是急性三尖瓣反流。

C. 当肺动脉高压、左心室功能衰竭和右心室心肌梗死时，右心室收缩功能可能受累。

• 室间隔

A. 当右心室容量负荷过度时，会出现室间隔矛盾运动伴随舒张期平坦。

B. 右心室压力过度负荷可能最终发展引起“D”型左心室，因为收

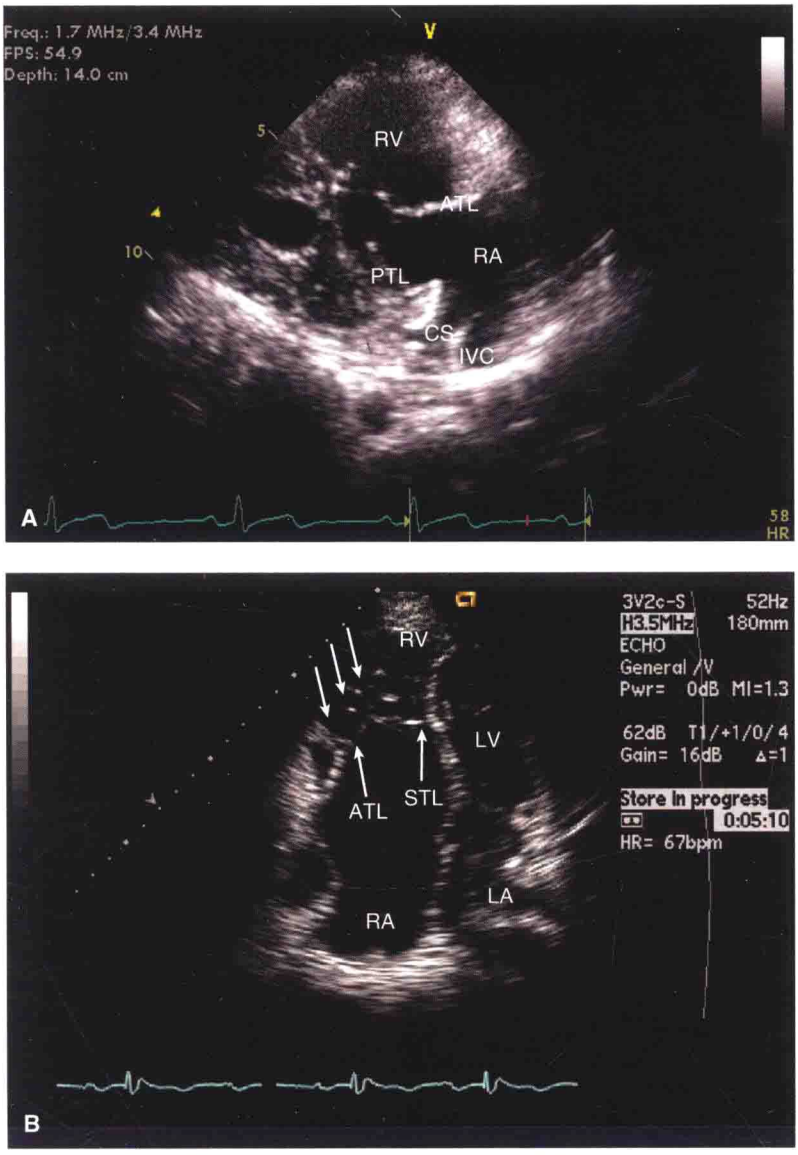

图 12-1 (A)右心室流入道切面显示没有三尖瓣疾病的患者的三尖瓣后叶和前叶；(B)心尖四腔心切面显示 Ebstein 畸形的患者三尖瓣隔瓣向心尖移位，长的帆样前瓣连接到右心室游离壁(箭头所示)。

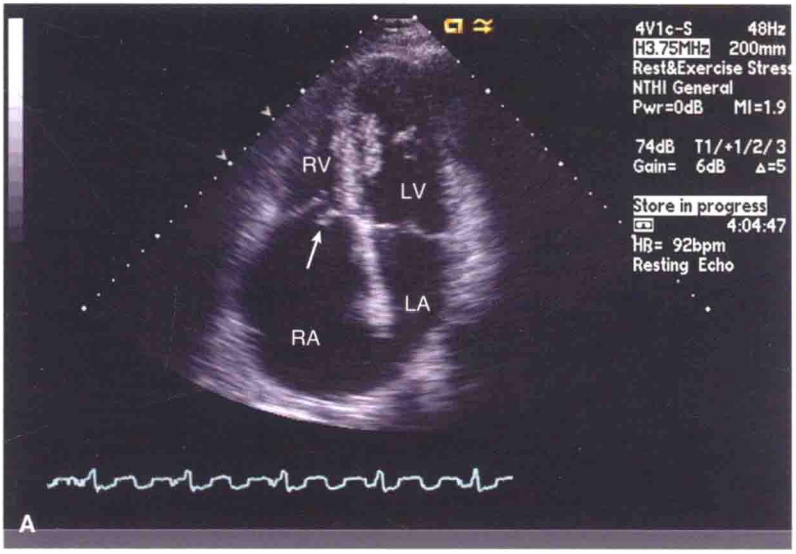

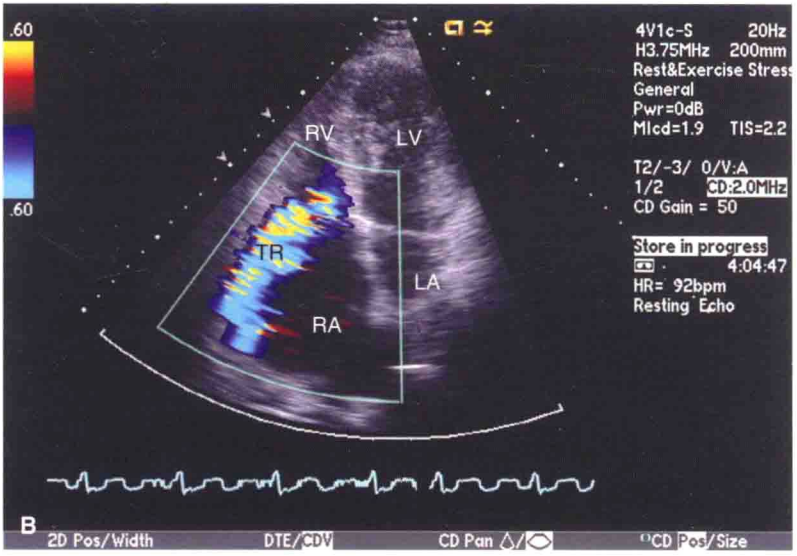

图 12-2　(A)采用彩色多普勒和不采用彩色多普勒技术从心脏移植患者获取的心尖四腔心切面(因心房吻合引起的双房纵径较长)。三尖瓣连枷样隔瓣(箭头所示)显示伴随连续重度离心三尖瓣反流(B),作为心脏活检的并发症。连枷样瓣叶的典型后果是反流束方向朝向受影响的瓣叶对侧。

缩期及舒张期室间隔平坦。

• 严重三尖瓣反流可能导致下腔静脉扩张(>2.1cm)。

• 在有赘生物(心内膜炎)或者提升瓣叶对合不良的情况下,应注意心内导管或起搏器/除颤仪导线。

彩色多普勒

• 三尖瓣反流束所占右心房面积及反流紧缩口宽度是最常用的评价三尖瓣反流严重程度的方法。

重度三尖瓣反流:三尖瓣反流束占右心房面积≥40%;反流束宽度≥0.7mm(图 12-3)。

• PISA 方法(不常使用)

重度三尖瓣反流:如果 Nyquist 极限为 30cm/s,PISA 半径 >10mm(如果 Nyquist 极限为 40cm/s,PISA 半径 >7mm)。

重度三尖瓣反流:EROA≥0.4cm^2,每搏反流体积≥45mL。

PW 和 CW 多普勒

• 三尖瓣反流连续波多普勒频谱包络密度与三尖瓣反流程度相关。

重度三尖瓣反流:三尖瓣反流频谱包络密度和流入血流频谱密度相同,并早期达峰,因为右心房和右心室间的压力很快达到平衡。

• 重度三尖瓣反流时,会出现三尖瓣流入速度提高(>1.0m/s)。

• 肝静脉血流脉冲波多普勒(剑下切面):

正常或轻度三尖瓣反流:收缩期显著;

中度三尖瓣反流:收缩期圆钝;

重度三尖瓣反流:收缩期血流反向。

• 估测肺动脉收缩压(PASP)

三尖瓣反流连续波多普勒:(校正伯努利方程) $4V^2$+平均右心房压(RAP)。

• **关键点**:重度三尖瓣反流时,准确测量平均右心房压是很困难的,因此肺动脉收缩压也很难测量。

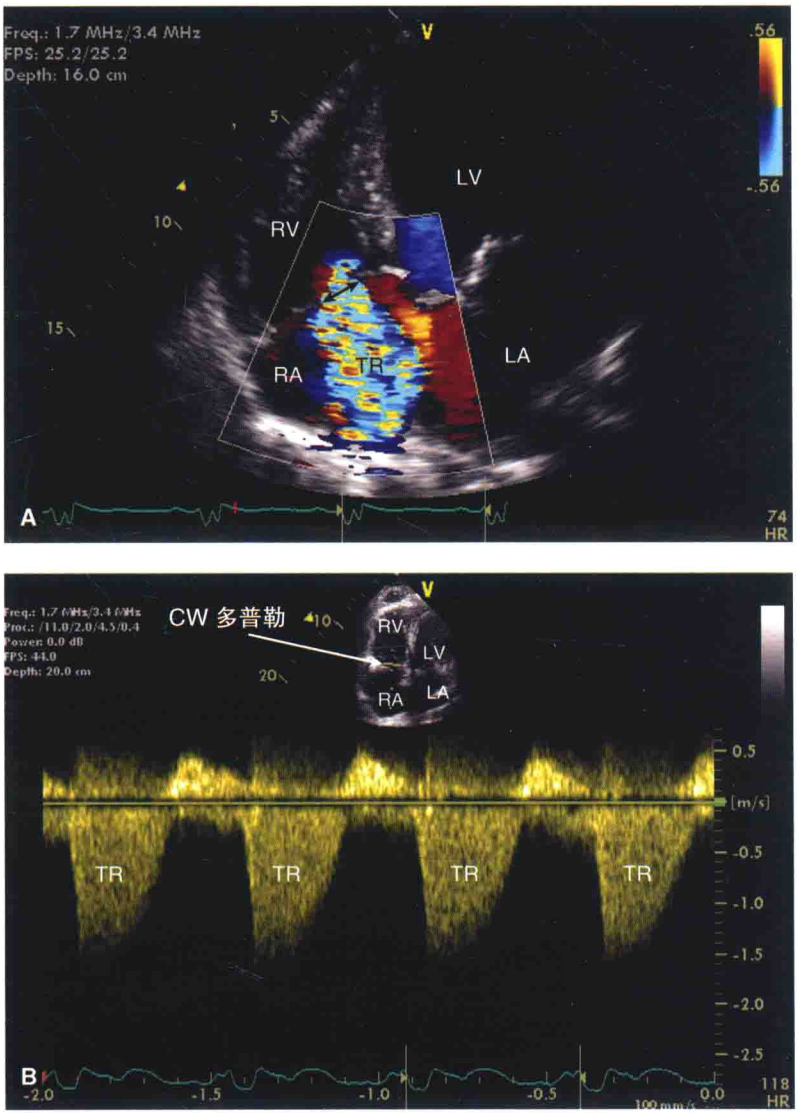

图 12–3　(A)心尖四腔切面彩色多普勒显示重度三尖瓣反流，伴有较宽的反流紧缩口(箭头所示)，反流束充填了右心房大部分面积。(B)频谱多普勒显示三尖瓣反流较早达峰，低流速和密集的多普勒频带。

其他

• 如果右心室压力升高，相似体积的三尖瓣射流在彩色多普勒图像上比没有右心室压力负荷加大的患者更加明显。

• 心腔体积、双房功能、室间隔运动、估测肺动脉收缩压和瓣叶形态学在上述病因学鉴别诊断中均有所帮助。

• 详细的三尖瓣评估对于合并二尖瓣疾病的患者特别重要。

对于优化结果，重度二尖瓣狭窄或二尖瓣反流会在重度三尖瓣反流、右心室功能不全或充血性心力衰竭之前发生。

当给伴有右心室瓣环扩大和重度三尖瓣反流患者进行二尖瓣手术时，应当考虑三尖瓣瓣环重塑。

三尖瓣狭窄

基本原则

• 三尖瓣狭窄比较罕见，常伴有风湿性心脏病。它几乎不独立出现(比如，常伴有二尖瓣或主动脉瓣疾病)。

不常见病因：先天性结构异常、心内膜炎、良性肿瘤和较大右心房肿瘤或可导致假性三尖瓣狭窄(图 12–4)。

TTE 评价三尖瓣狭窄

二维超声心动图

• 瓣叶/腱索形态学和活动度

瓣叶增厚，接合处融合，瓣下附属结构的回缩和增厚都是风湿性心脏病的特点。

舒张期瓣叶膨隆是风湿性三尖瓣狭窄的特征(图 12–5)。

• 心腔体积

右心房扩大在重度三尖瓣狭窄时比较常见。

• 下腔静脉扩大可能在重度三尖瓣狭窄时出现。

M 型超心动图

EF 斜率下降反映了三尖瓣狭窄时瓣叶运动受限。

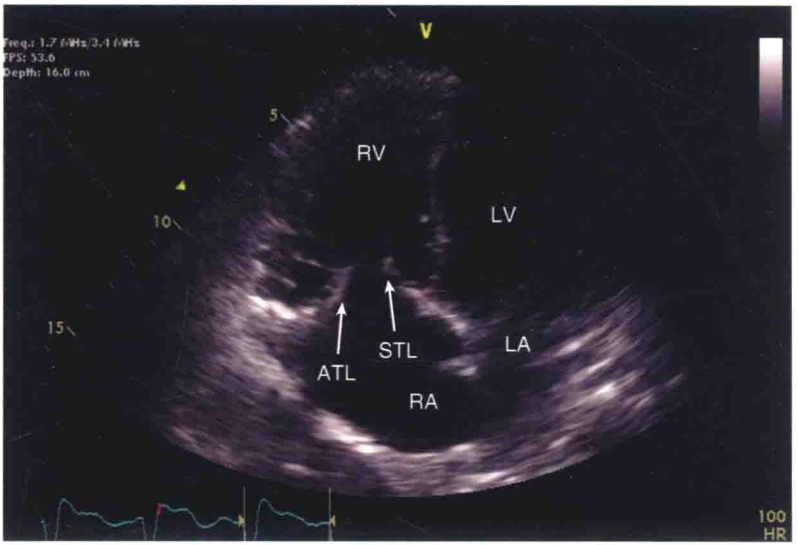

图 12–4　心尖四腔心切面(重点观察右心室)显示增厚,梅花样隔瓣叶和前瓣叶固定在开放位置。这种表现可能提示有类癌样病变存在。

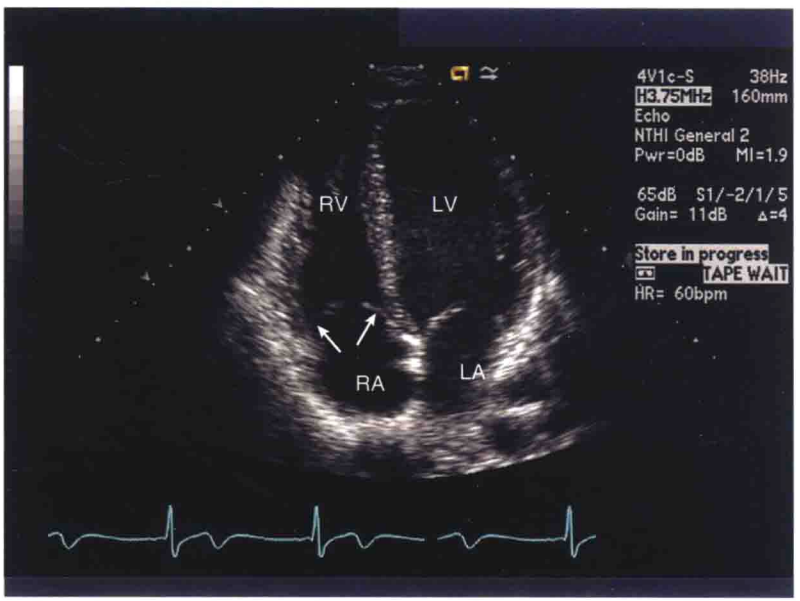

图 12–5　三尖瓣瓣叶膨隆(箭头所示)提示风湿性三尖瓣狭窄。

多普勒

- 三尖瓣流入道血流速度增大>1m/s(图 12-6)。
- 平均三尖瓣压差：

正常 2mmHg；中度 2~5mmHg；重度≥5mmHg。

- 压力降半时间≥190ms 经常伴随着重度三尖瓣反流。

其他

对于将要进行二尖瓣手术的患者需要对三尖瓣进行仔细的评价，以排除三尖瓣修复的需要，因为它可以很轻微或被忽视，特别是没有获取足够的影像学资料时。

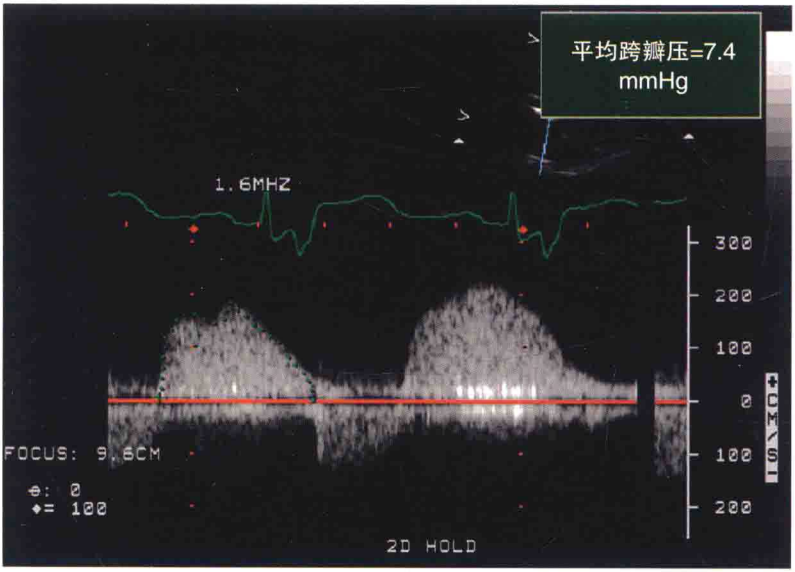

图 12-6 三尖瓣狭窄伴随高密度、低平的流入多普勒频带。平均跨瓣压明显提高(约 7.4mmHg)。

(罗文 译)

第13章 人工瓣膜超声评价

Jose A. Madrazo

重要概念

- 在任何可能的情况下，一定要了解所评价人体人工瓣膜的型号、尺寸以及使用年限。
- 应在瓣膜置换早期就开始进行系列超声心动图检查。
- 跨瓣压力增高的原因可能是：
  - 瓣膜功能不良或梗阻
  - 各种原因引起的跨瓣血流增加：
    —瓣膜反流
    —高输出量状态
  - 人工瓣膜匹配不良
- 由于受人工瓣膜的遮挡及伪像的干扰，需要通过多个超声切面来评估瓣膜置换术后患者的心脏结构与功能。对于有多个人工瓣膜的患者，如果临床高度怀疑人工瓣膜功能失调时，有必要使用TEE。

关键点

- 对于严重的人工瓣膜功能失调应该注意以下内容：
  - **主动脉瓣**
    狭窄：
    —峰值流速>4m/s
    —平均压差>35mmHg
    —左心室流出道(LVOT)与主动脉瓣(AoV)内的流速或血流速

度-时间积分(VTI)比值<0.25

—主动脉加速时间>100ms

反流：

—反流束宽度>左心室流出道血流宽度的 65%(Nyquist 极限为 50~60cm/s 时)

—充填型反流束,压力减半时间(PHT)<200ms

—LVOT TVI>>RVOT TVI

—降主动脉全舒张期显著逆流

- **二尖瓣**

狭窄：

—速度峰值≥2.5m/s

—平均压差>10mmHg

—流入 MV 的 PHT>200ms

反流：

—早期致密形峰值射流(三角形)

—有效瓣口反流面积(EROA)>0.5cm^2

—反流束面积>8cm^2

—流颈≥0.6cm

—每搏反流容积≥60mL;反流分数>50%

—肺静脉收缩期逆流入一根或多根静脉

—MV/LVOT TVI 比值>2.5

因为有多种不同类型的人工瓣膜,并且这些瓣膜容易造成伪像和声影,所以超声心动图对于人工瓣膜的评估是一项具有挑战性的任务(图 13-1)。

了解可行的瓣膜类型有助于准确判断可能显现的图像、压差和生理性的反流。

人工瓣膜一般分为生物瓣和机械瓣。

- 生物瓣可植入支架(更高的配置)、无支架、自体移植物或异体移植物。
- 机械瓣可植入球形笼或倾斜盘(单盘或双盘)。

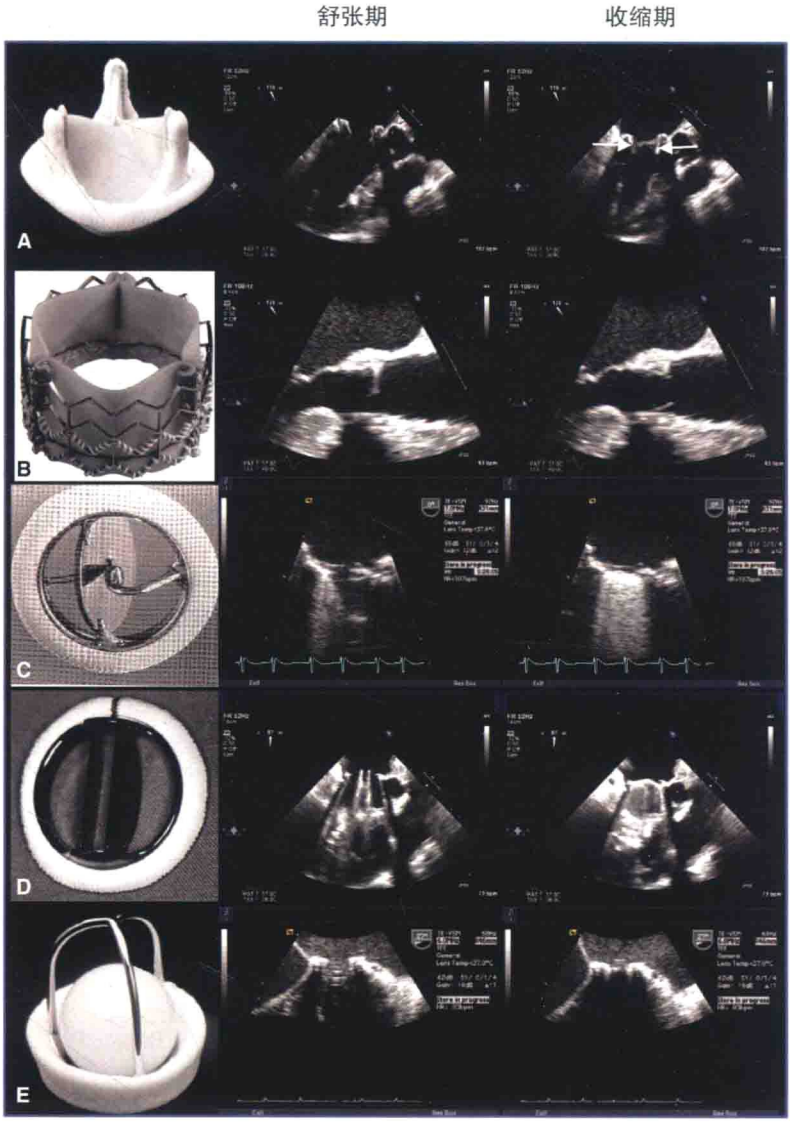

图 13-1　在心脏舒张期及收缩期 TEE 显示的不同类型人工瓣膜及其 TEE 图像。(A)二尖瓣位置的生物瓣膜。注意重要的支撑物(箭头所示)。(B)Edwards SAPIEN 经管型主动脉瓣。(From Baim DS, *Grossman's Cardiac Catheterization, Angiography, and Intervention, Seventh Edition*. Philadelphia: Lippincott Williams & Wilkins, 2006.)(C)单叶倾斜盘瓣膜(From Weyman AE. *Principles and Practice of Echocardiography. 2nd ed.* Philadelphia: Lea & Febiger; 1994.)(D)双叶瓣倾斜盘瓣膜。(E)球笼瓣膜。

反流

大多数机械瓣会出现植入后的生理性反流(图 13-2)。了解瓣膜的类型将有助于判定可能出现的反流模式。一些常见的例子如下:

- 双叶瓣倾斜盘瓣膜将会出现两束反流喷射侧束 (St Jude 型的只是一较小的中央反流喷射束)。
- 单个倾斜盘瓣膜将会在瓣膜交界点处出现一中央区域的反流。(通常比二叶瓣反流区域大一些)。

与病理性的瓣膜反流(图 13-3)相比,瓣周漏(通常是单向的、偏心的湍流束)通常发生在改装的瓣膜置换术或者是植入瓣膜前需要做广泛钙化祛除术的情况下(较新的经皮置入瓣膜术将很少出现小的瓣周反流射束)。

- **关键点:** 一般生理性瓣下反流束长度<1~2cm, 并且是对称低速的(非湍流)。

通过指定瓣膜和确认可出现的现象来开始评估。查看瓣膜和瓣环的稳定性。整个人工瓣膜的过度运动("摇摆")表明瓣膜裂开。在可视的情形下估测瓣叶或瓣盘的运动情况。注意钙化、血栓或机化物的出现。

- **关键点:** 不像原始瓣膜的心内膜炎,修复瓣膜通常始于缝制处环部的感染,因其紧贴瓣环继而累及瓣叶。

人工瓣膜通常会产生声束末端的声影,从而使得瓣周及瓣后区域难以直观观察。为了减少声影首先应选择标准切面和一些非标准切面检测感兴趣区,然后行瓣膜修补术(比如,为了评估二尖瓣置换术后二尖瓣反流程度,与心尖四腔心切面相比,胸骨旁和肋下切面图像能显示左心房而不伴明显的伪像)。对于临床高度怀疑瓣膜功能失调特别是有多个人工瓣膜的患者,TEE 检查是必要的(图 13-4)。

除了 TEE 之外,传统的荧光透视法或者栅型 CT 扫描可以用来评估机械瓣瓣叶的开放和关闭角度。赘生物(活跃的瘢痕组织形成)或血栓可能会损害瓣盘的运动,从而导致病理性梗阻和反流。

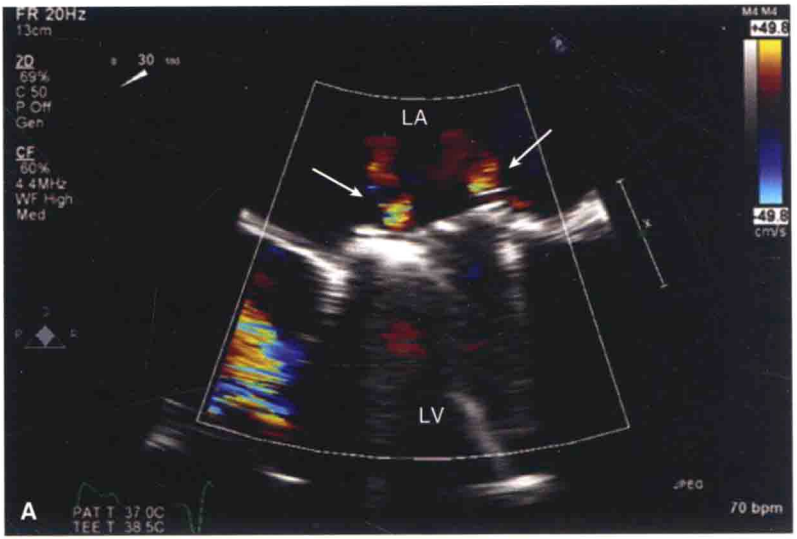

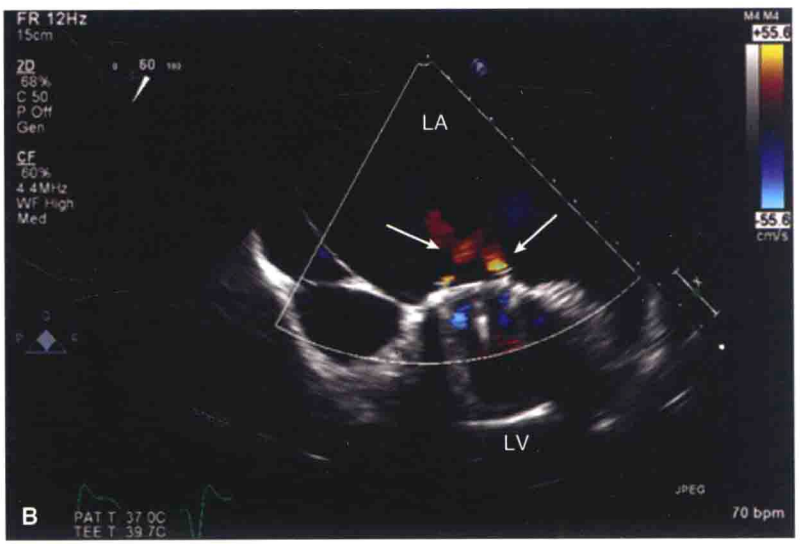

图 13-2　正常的“生理性”反流的 TEE 图像。(A,B)双叶倾斜盘瓣膜的小束瓣周反流喷射束(箭头所示)。(待续)

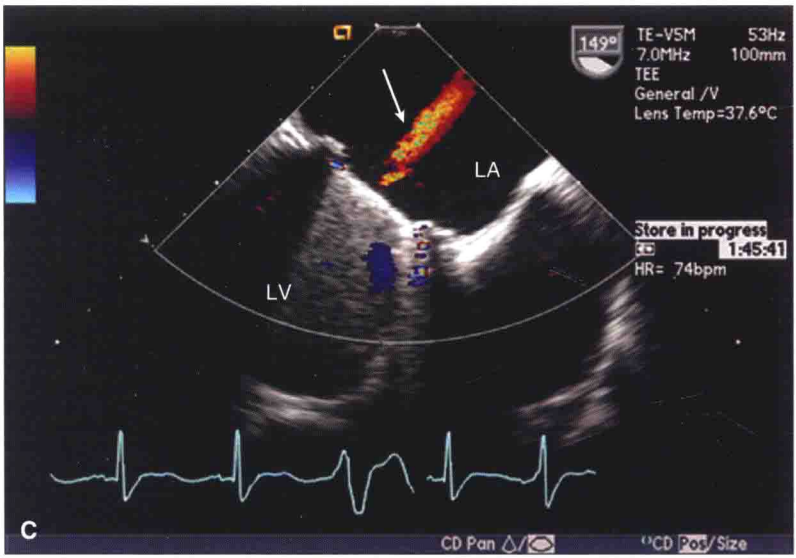

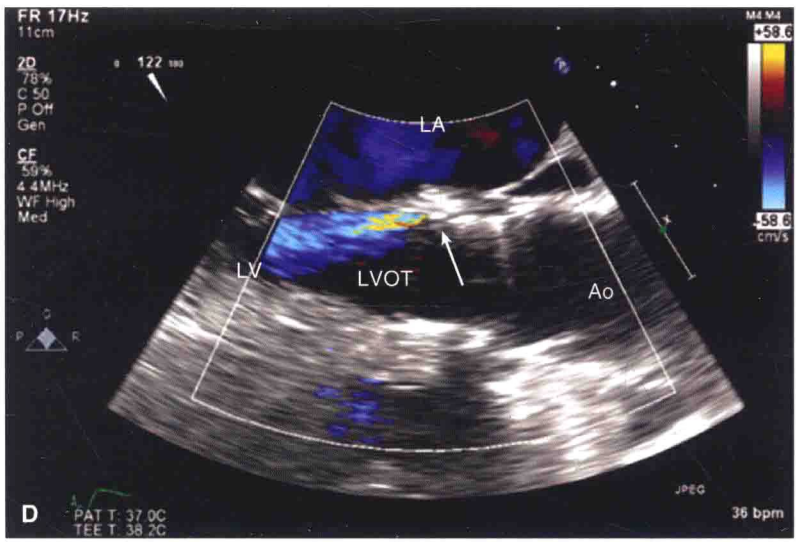

图 13-2(续) (C)单叶倾斜盘瓣膜的较大中央喷射束(箭头所示)。Edwards SAPIEN 型经皮植入瓣膜的轻微瓣周反流(箭头所示)。

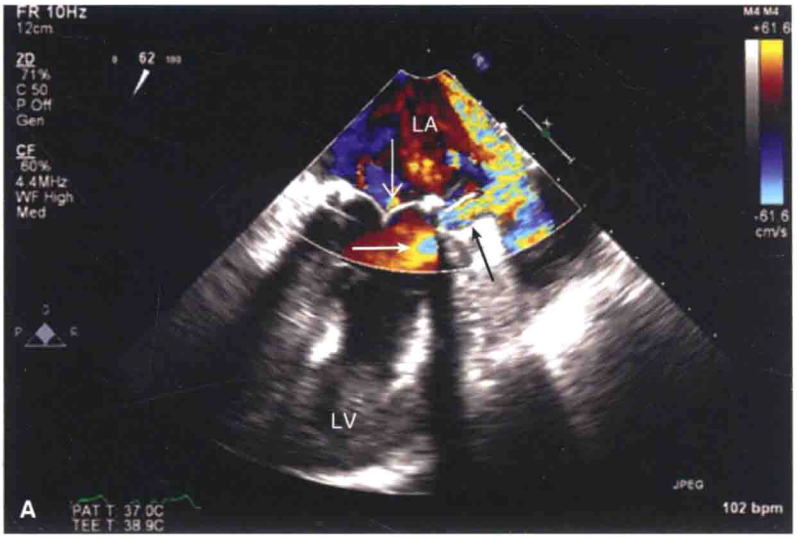

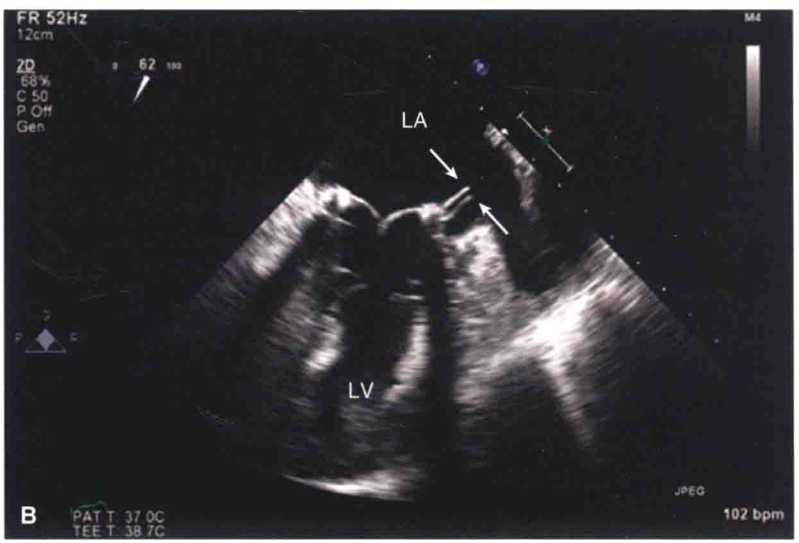

图 13–3　病理性瓣周反流。(A)在二尖瓣位置的人工瓣 60°方向的 TEE 图像上呈现出严重的瓣周反流(黑箭头所示)和轻微"病理性"的中央反流(开口白箭头所示),注意心室面血流会聚区(PISA)的面积(白箭头所示)。(B)缝合处裂开缝隙清晰可见(箭头所示)。

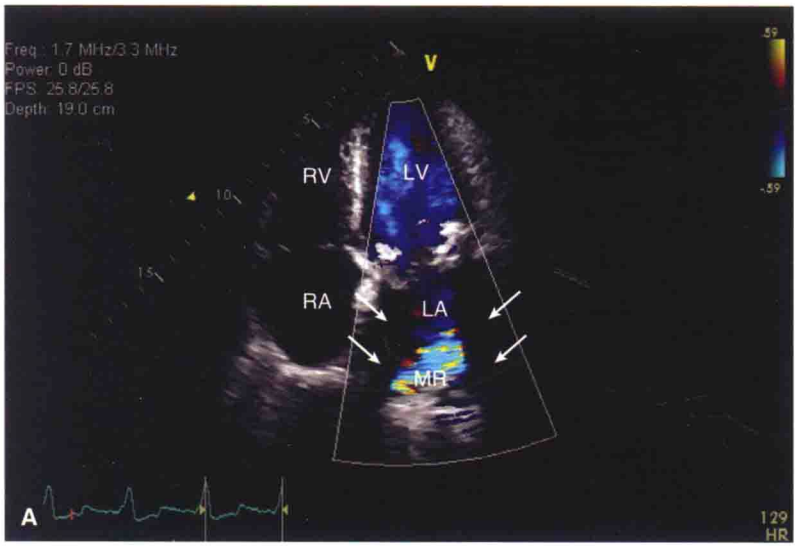

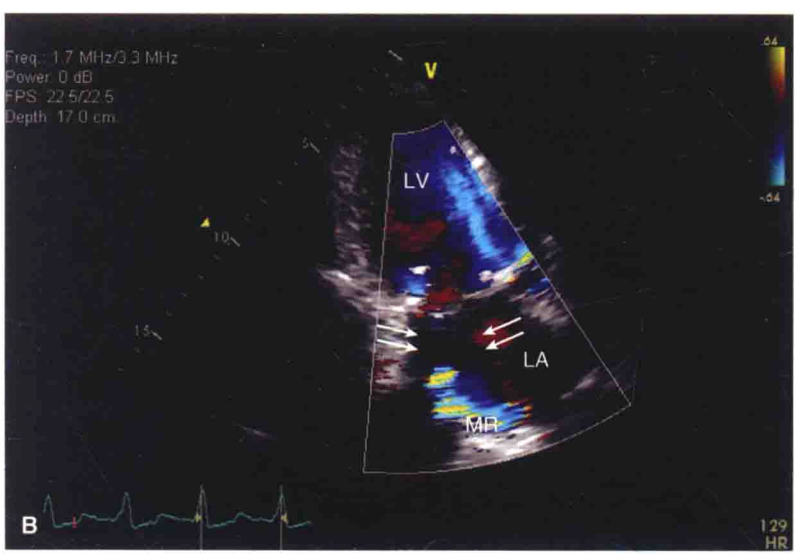

图 13–4　严重的二尖瓣瓣周反流可能被漏掉。超声声束的人工衰减(箭头所示)仅使得在这些(A)心尖四腔心和(B)心尖切面图像上的二尖瓣反流束的末端部分是可视的。(待续)

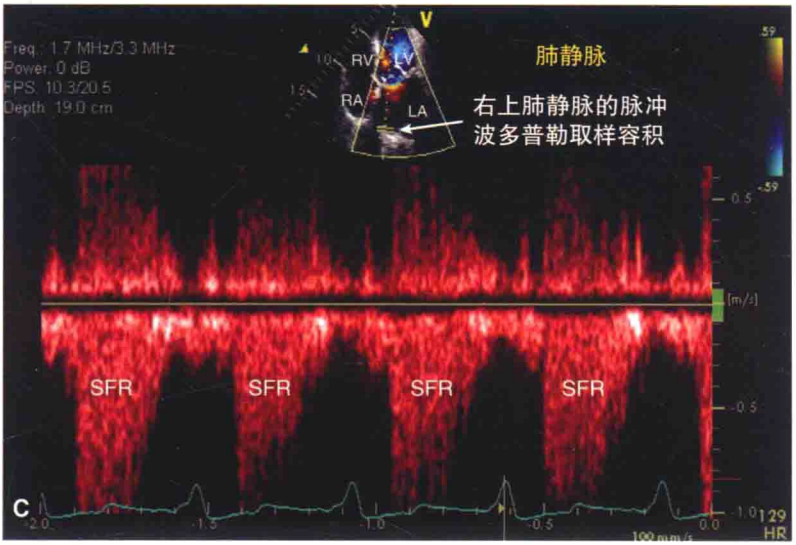

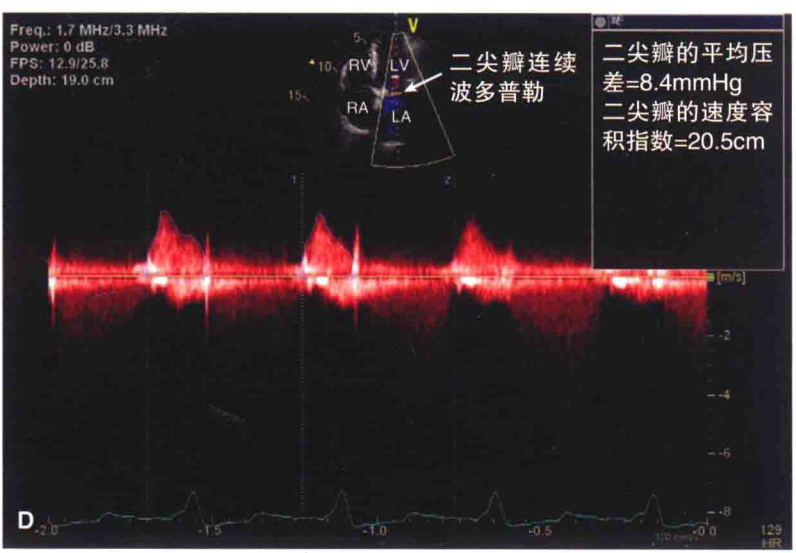

图 13–4(续)　二尖瓣反流束到达左心房后部伴随(C)肺静脉收缩期逆流，从而增加了左心房室压差(D)。(待续)

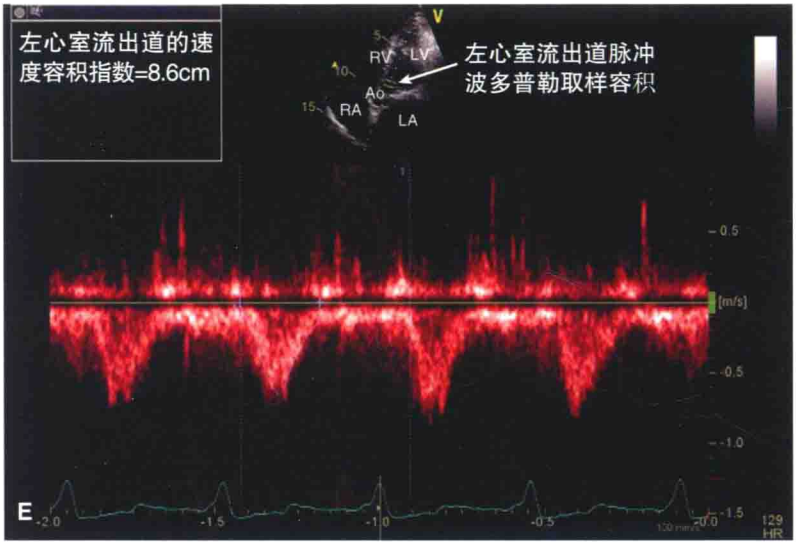

图 13-4（续） 二尖瓣的速度容积指数几乎是所测得的伴有持续严重二尖瓣反流的左心室流出道的速度容积指数的 2.5 倍。

彩色多普勒：

• 在瓣膜开放期探查瓣膜的血流特点和速度。血流会聚时伴随的混叠现象可能是瓣膜狭窄或通过瓣口血流增加的首要线索。

• 在瓣膜关闭期估测瓣膜的反流程度。如果出现瓣周的反流，注意反流的起源和方向。对侧瓣膜表面（二尖瓣修复瓣的左心室面）有血流会聚经常是异常的，可能是瓣周漏唯一明显的征象（图 13-5）。

重度反流

了解患者的瓣膜型号和尺寸很有必要。这对于预测有效瓣口面积（EOA）和瓣膜反流程度会有所帮助。为了了解所预测的瓣膜，可以参考表 13-1。EOA 应该被体表面积所矫正（EOAi）。瓣膜植入后的年限能够帮助预测其临床意义（生物瓣膜比机械瓣膜退化得较早一些，不论是生物瓣还是机械瓣都会有赘生物的形成，尤其在主动脉位置的人工瓣膜更易形成）。对于主动脉和二尖瓣位置的人工瓣膜的基本指南在相关文献上会有更细致的图表。这或许是用以前的发现去与基线

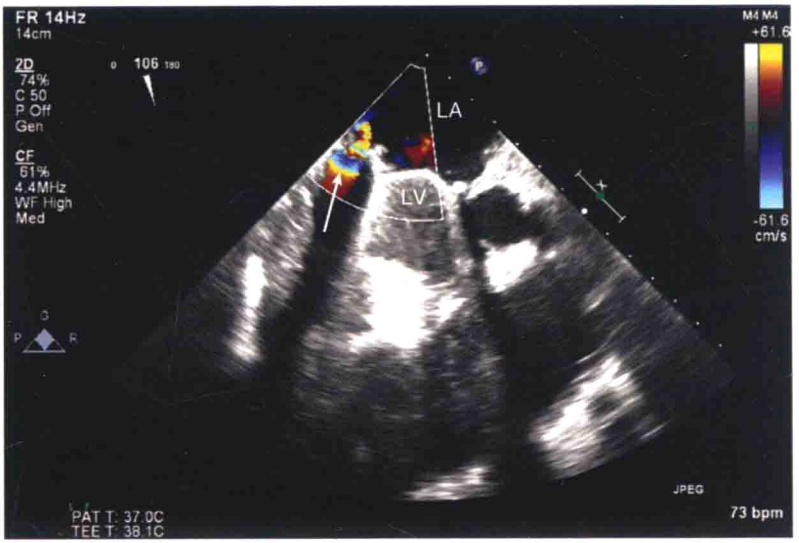

图 13–5　严重的二尖瓣瓣周反流可能被漏掉。TEE 显示重度二尖瓣反流患者二尖瓣位置双叶倾斜盘瓣膜心室面血流会聚并伴有混叠伪像(箭头所示)。

多普勒所测得的反流程度和植入瓣膜不久后所测得的瓣口面积比较的较好策略(表 13–1)。

- **关键点**:如果以前的超声心动图可用,一定要了解过去的反流程度,并在可能的情况下与实时所测的值进行对比。随着时间延长反流量增加时,应该高度怀疑人工瓣膜的异常。

跨瓣压差的增加可能是问题所在的唯一线索,重度反流或许在出现狭窄(瓣膜或瓣下狭窄)、跨瓣血流的增加(比如明显的反流或者高血流动力状态),或者操作不当(不正确的脉冲波多普勒的位置及测量)时能观测到。

与原始瓣膜相比,所有的人工瓣膜都会存在固有的狭窄。从根本上来说,瓣膜与患者的体表面积和血流动力学需求相比可能太小了,即人们所知的患者的人工瓣膜匹配不良(PPM)。当主动脉的有效瓣口面积指数(EOAi)<0.65cm^2/m^2 或者二尖瓣的 EOAi<1.2cm^2/m^2 时,患者的 PPM 是非常严重的。因此,由于通过人工瓣膜瓣口的每搏输出量的

表 13-1 正常功能的主动脉和二尖瓣位置的人工瓣膜的预期值

瓣膜类型	峰值流速 (m/s)	峰值压差 (mmHg)	平均压差 (mmHg)
主动脉瓣位置			
St. Jude	2.3 ± 0.6	22 ± 12	12 ± 7
Bjork-Shiley	2.6 ± 0.5	27 ± 9	14 ± 6
Starr-Edwards	3.2 ± 0.2	40 ± 3	24 ± 4
Tissue	2.1 ± 0.5	19 ± 9	11 ± 5
二尖瓣位置			
St. Jude	1.6 ± 0.3	11 ± 4.0	5 ± 2.0
Bjork-Shiley	1.6 ± 0.3	10 ± 3	5 ± 2
Starr-Edwards	1.8 ± 0.4	13 ± 5	5 ± 2
Beall	1.8 ± 0.2	13 ± 4	6 ± 2
Tissue	1.5 ± 0.3	9.9 ± 3.4	4.8 ± 1.7

Adapted from Nanda NC, Cooper JW, Mahan EF, et al. Echocardiographic assessment of prosthetic valves. *Circulation*. 1991;84 (Suppl 1):228–239, with permission.

增加,甚至当人工瓣膜正常运行时也会出现跨瓣压差的增加。结果将会出现左心室肥大(主动脉瓣位的 PPM 所致)和肺动脉高压(二尖瓣位的 PPM 所致)以及与这些状态相关的患病率和死亡率的提高。

对于植入人工瓣膜的患者，临床上另一个重要的概念是压力恢复现象。根据 Bernoulli 原理,液体流过狭窄处时速度会加快,而压力会降低(即液体获得动能却丢失了压力能)。当液体流经狭窄处末端时会减速而重获丢失的部分压力能,这称为压力恢复现象。因此,多普勒测量的瞬时峰值压差可能比通过心导管检查术所测的瞬时峰值压差（压力恢复后流体信号出现在主动脉)明显增高。压力恢复现象对于通过小的二叶机械瓣（如 19mm 型的瓣膜）的患者并伴有维持层流的细主动脉(直径≤3cm)时被高度重视。因为连续波多普勒在二叶机械瓣内测量局限性高速血流及因而发生的瞬时反流不是在主动脉和左心室之间的真正反流量,因而这种差异是加大的。

- **关键点**：当比较心导管描记术和超声心动图描记术所测压差时，最好使用平均压差。峰值压差通常在心导管描记术使用左心室与主动脉间“峰值–峰值”压力差后得知，这个值总是比使用多普勒超声心动图所测量的左心室与主动脉间的瞬时压力差低(图 13–6)。

- **关键点**：瓣膜狭窄和瓣膜反流通常都将导致跨瓣压差的增加。然而，瓣膜狭窄将导致经瓣膜型的压差维持时间段较长。因此，二尖瓣狭窄的压力减半时间(PHT)较长，相似的，主动脉狭窄的峰值加速时间(AT)增加了(图 13–7)。AT 和 PHT 正常时，升高的压差提示瓣膜反流、高血流状态、患者的人工瓣膜匹配不良(PPM)，或者是技术方面原因，如压力恢复而不是瓣膜梗阻。

运用所讨论的原理，根据美国超声心动图学会指南所提供的系统方法(图 13–8)去评估主动脉瓣和二尖瓣位置的人工瓣膜的高度反流(表 13–2)。

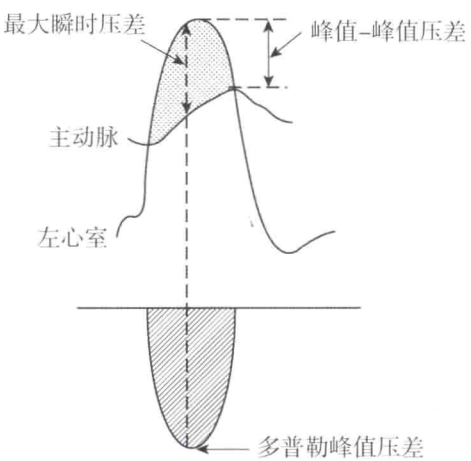

图 13–6　从左心室到主动脉有创性的实时压力追踪与多普勒所测压差的对比。

压差增高原因	高血流状态/正常瓣膜	瓣膜狭窄
二尖瓣多普勒		
压力减半时间	正常 (<130ms)	升高 (>200ms)
主动脉多普勒		
加速时间	正常 (<100ms) 三角形	升高 (>100ms) 圆形边界

图 13-7 高血流状态与瓣膜狭窄分别所致的伴有高压差的修复瓣膜的多普勒剖面。

表 13-2 预期参数值与预示二尖瓣修复瓣膜可能或明显狭窄的参数值

	正常[a]	可能狭窄[c]	提示重度狭窄[a,c]
峰值速度(m/s)[b,d]	<1.9	1.9~2.5	≥2.5
平均压差(mmHg)[b,d]	≤5	6~10	>10
VTI_{prMv}/VTI_{Lvo}[b,d]	<2.2	2.2~2.5	>2.5
EOA(cm^2)	≥2.0	1~2	<1
PHT(ms)	<130	130~200	>200

注：VTI_{prMv}/VTI_{Lvo}，二尖瓣位修复瓣的速度容积指数与左心室流出道的速度容积指数的比值。

[a] 如果所列正常或异常参数大部分是正确的，就能推测出正常或者异常的最高特异性。

[b] 一些生物瓣膜的截断值可能比表格里所示稍微高一些。

[c] 参数值应非常接近于瓣膜功能和(或)其他能被考虑到的因素，像血流量的增加、心率加快，或者 PPM。

[d] 这些参数在二尖瓣修复瓣膜出现明显反流时也会出现不一致。

(From Zoghbi WA, Chambers JB, Dumesnil JG, et al. Recommendations for evaluation of prosthetic valves with echocardiography and Doppler ultrasound. *J Am Soc Echocardiogr*. 2009;22(9): 975 - 1014, with permission from Elsevier.)

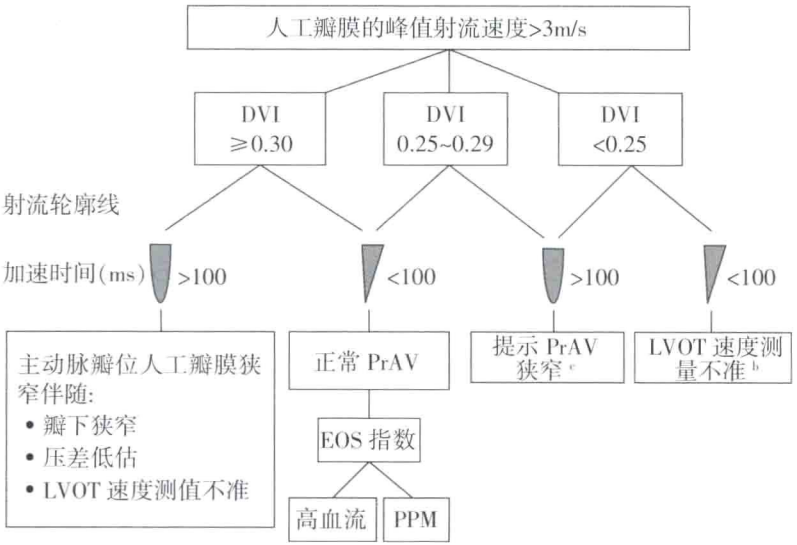

图 13-8　对于主动脉修复瓣增高的峰值射流速度包含 DVI，射流线轮廓及加速时间的逻辑评估。

[a] 接近瓣膜部位的脉冲波多普勒取样(尤其当连续波多普勒所测射流速度≥4m/s 时)。

[b] 远离瓣膜部位(心尖水平)的脉冲波多普勒取样(尤其当射流速度为 3~3.9m/s 时)。

[c] 如果瓣膜类型和尺寸已知，狭窄有效瓣口面积(EOA)与参考值相比较会进一步证实。荧光透视法和经食管超声心动图对于远期瓣膜评估尤其对于二叶瓣是有帮助的。(Adapted from Zoghbi, Chambers JB, Dumesnil JG, et al. Recommendations for evaluation of prosthetic valves with echocardiography and Doppler ultrasound. *J Am Soc Echocardiogr*. 2009;(9): 975–1014).

(苏海砾　郑敏娟　译)

第14章 感染性心内膜炎

Mohammed K. Saghir, Sudeshna Banerjee, Daniel H. Cooper

重要概念

- 在解释超声心动图所显示的心脏瓣膜和瓣环上的团状物时，必须结合临床表现来考虑。
- 当临床高度怀疑心内膜炎时，首选进行 TEE 检查。
- 二尖瓣合并主动脉瓣感染是常见的，因为它们之间是直接相延续的，只有一条纤维组织带相隔。因此，应十分仔细地检查主动脉瓣根部脓肿。
- 赘生物回声强度通常与周围组织相似，并呈现出独立的运动，而且好发于自体瓣叶前缘压力低的一侧。
- 出现赘生物却不伴有相应瓣叶反流的情况是很少见的，这时要考虑其他能够形成瓣膜团状物的原因。
- 累及自体瓣膜的心内膜炎通常先从瓣叶开始，然而人工瓣膜并发心内膜炎通常从人工瓣环和自体瓣环缝合处开始。

感染性心内膜炎(IE)是一种发生在心脏内膜表面的微生物感染性炎症。通常累及瓣膜，而且赘生物形成是其特征性表现。其常见并发症包括心脏瓣膜关闭不全、心肌脓肿形成、心包积液、心律失常、血栓和充血性心力衰竭。IE 患者的易感因素包括心脏瓣膜结构异常(如二叶式主动脉瓣)、室间隔缺损、人工心脏瓣膜、高龄、静脉用药、血液透析、糖尿病和口腔卫生不良等。

IE 依然是一种临床诊断，因此应综合考虑持续阳性的血培养、血管内置管、心脏起搏器、体格检查以及病史等。心内膜炎的 Duke 诊断标准突出强调这一点，指出当超声心动图显示心内膜受累(主要诊断

标准之一)时,再符合以下任一项证据其诊断即成立:

1. 出现赘生物(与组织等回声,独立运动,附着在瓣叶上、人工材料上或反流束所经过的心内膜上,又无法用解剖学结构来解释);

2. 出现脓肿;

3. 新发人工瓣膜开裂;

4. 新发心脏瓣膜反流。

经胸壁与经食管超声心动图比较

1. 在具有中度 IE 风险患者的评估中,TTE 仍是一项很好的首选检查手段(图 14–1)。但是:

- TTE 的分辨力低于 TEE 而且会漏诊直径<0.5cm 的赘生物。
- TTE 对 IE 诊断的敏感性为 40%~63%,特异性为 90%~98%。
- 如果经 TTE 诊断为 IE,后续仍应当使用 TEE 评估其他瓣膜功能及其并发症,如脓肿、瘘道形成、真菌性动脉瘤、假性动脉瘤和瓣叶穿孔。

2. Duke 标准中对高风险患者首先选择 TEE,对不适合做 TTE 的患者也首先选择 TEE 检查。

- 高风险患者的定义是存在人工心脏瓣膜、先天性心脏病、既往心内膜炎、新发的杂音、心力衰竭或有 IE 症状的患者。
- 高频 TEE 探头紧贴心脏,可以清楚地显示心底部和主动脉,主动脉瓣和二尖瓣显示得尤其清晰。
- TEE 对 IE 的诊断敏感性为 90%~99%,特异性为 91%~99%。
- 高度怀疑的 IE 患者,如果 TEE 阴性,可在 7~10 天后再次行 TEE 检查赘生物。

赘生物

IE 伴发的赘生物通常是一种由微生物、炎性细胞、血小板和纤维蛋白等组成的混合物。

赘生物通常发生在受累的自体瓣叶前缘压力较低的一侧或在人工瓣膜的瓣环上。

因为瓣叶对合差或者出现破损,所以几乎总是伴随着瓣膜反流(图 14–2)。

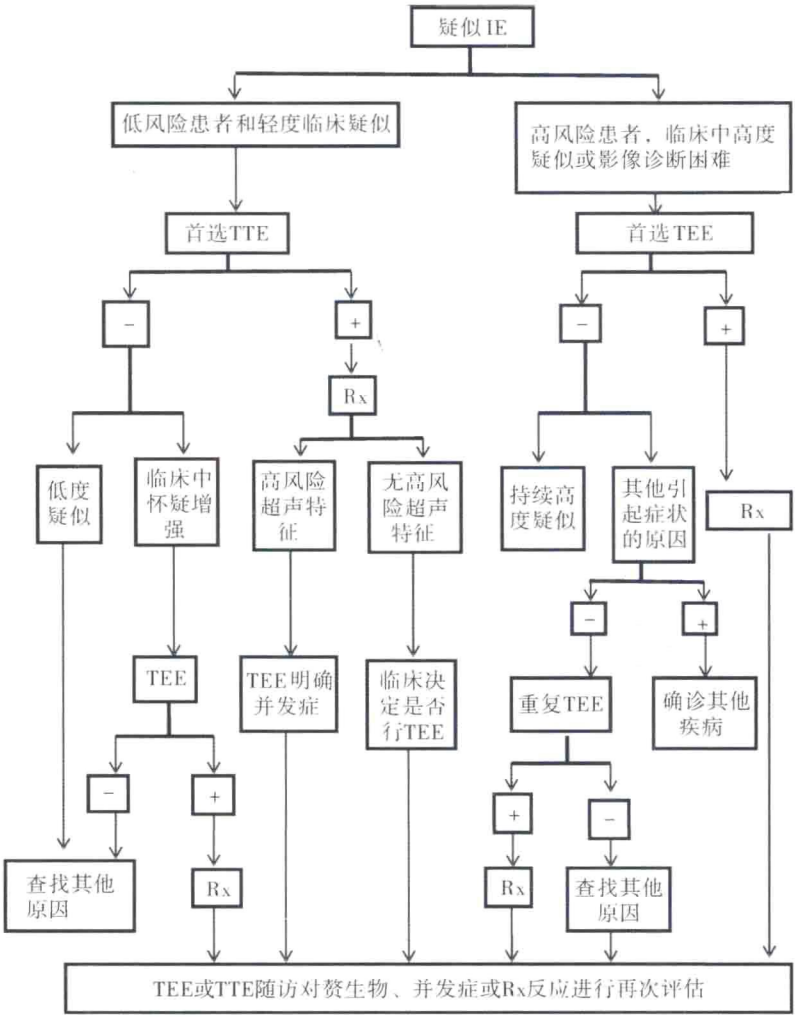

图 14-1　应用超声心动图检查评估疑似 IE 患者流程图。(From AHA Scientific Statement: Infective Endocarditis: Diagnosis, antimicrobial therapy, and management of complications: A statement for healthcare professionals from the Committee on Rheumatic Fever, Endocarditis, and Kawasaki Disease, Council on Cardiovascular Disease in the Young, and the Councils on Clinical Cardiology, Stroke, and Cardiovascular Surgery and Anesthesia, American Heart Association: Endorsed by the Infectious Diseases Society of America. *Circulation*. 2005;111: e394–e434.)

Rx：针对心内膜炎的抗生素治疗。

• **关键点**：对靠近心脏瓣膜的团状回声，如果不伴有瓣膜反流，应当考虑其他可能的诊断，例如显示生长于房间隔的黏液瘤的一部分（图 14–3）。

赘生物也可在受反流或瘘口血流冲击的心内膜处发现，因此被称作“射流性赘生物”。

赘生物偶尔也可以引起阻塞和假性瓣膜狭窄。

采集超声图像时应该注意以下事项：

• 有无赘生物及其大小、形状、位置。

• 瓣膜的血流动力学。

仔细评估整个瓣膜，观察有无喷射性反流。

减小彩色多普勒取样框以获得最大的彩色多普勒帧频。

评估容量负荷过重的相关证据或反流严重性的表现（例如，严重主动脉瓣反流患者在降主动脉内出现的全舒张期反向血流）。

• 检查瓣膜完整性。穿孔可能表现为多束喷射性反流伴瓣叶高压腔面湍流（图 14–4）。

仔细检查起搏器导线和心腔内插管，观察是否存在赘生物（图14–5）。TEE 被用来显示起搏器导线感染，并且用来确定三尖瓣的启闭是否受到起搏器导线的影响。

• **关键点**：如果受感染的瓣膜产生喷射反流直接冲击内膜壁，应当仔细检查该区域是否存在并发赘生物。

脓肿

主动脉瓣环与二尖瓣环之间存在纤维连接，所以左侧心内膜炎较右侧心内膜炎更易发现合并瓣周脓肿。

TEE 是鉴别脓肿的最佳选择。TTE 对脓肿的诊断敏感性<25%。

脓肿形成并非“特异性”细菌所引起的。

赘生物伴发脓肿的比例为 5%~30%。

仔细寻找低回声区域，这些区域可能被周围增厚的不匀质回声分为多个小腔。使用二维和彩色多普勒探测脓肿是否引发瘘道形成（图 14–6）。

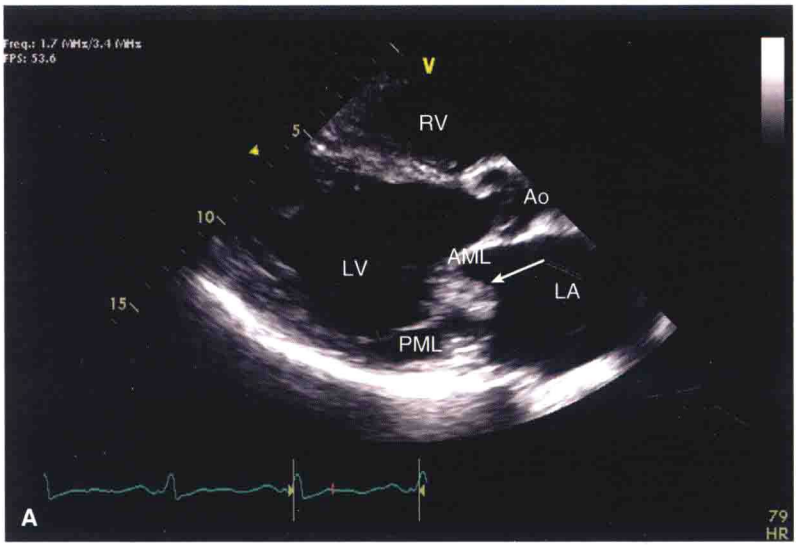

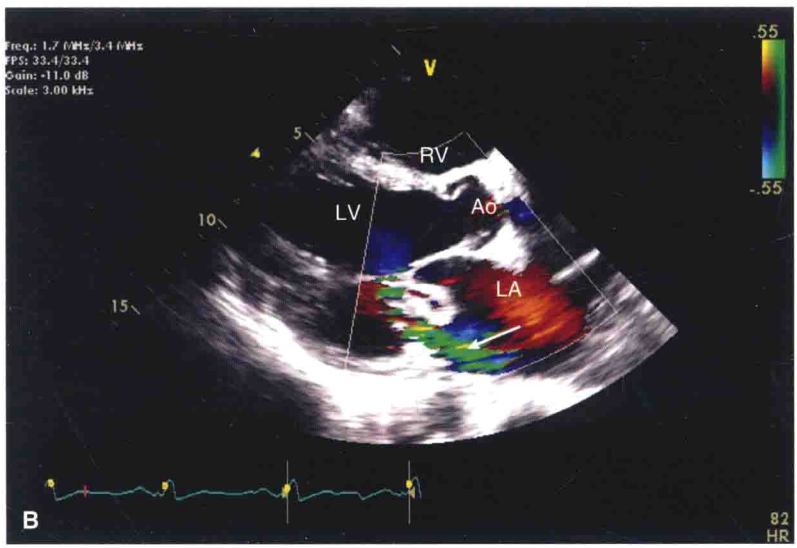

图 14–2 (A)胸骨旁左心室长轴切面显示二尖瓣前叶心房面团状回声，提示赘生物形成(箭头所示)。(B)引起二尖瓣闭合不良，并导致中度至重度二尖瓣后向反流(箭头所示)。

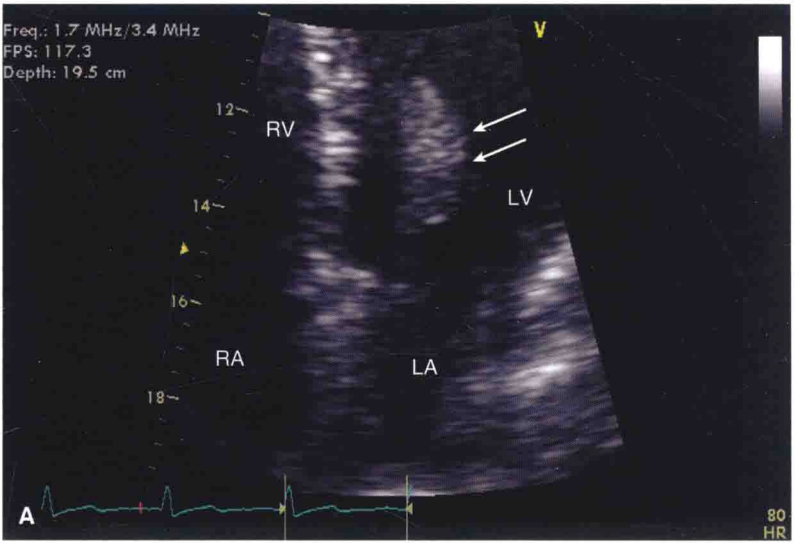

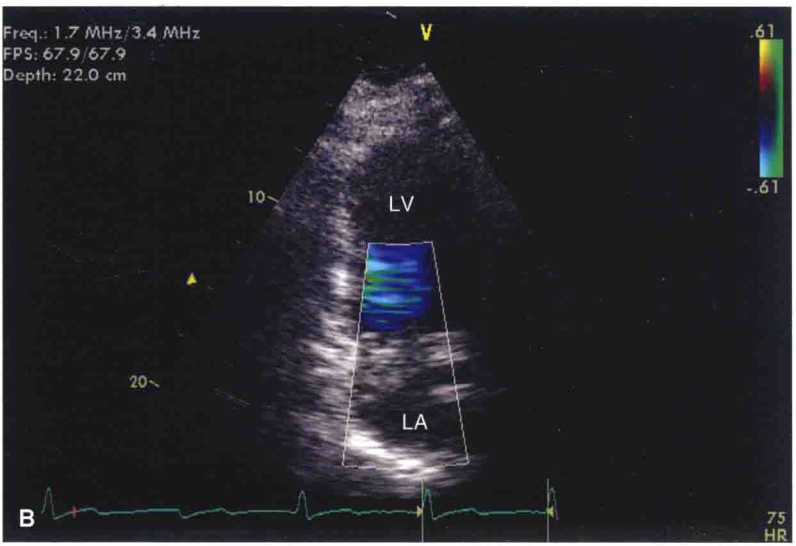

图 14-3　(A)心尖四腔心切面应用局部放大观察二尖瓣，发现团状回声(箭头所示)附着于二尖瓣前叶(AML)。(B)但是心尖两腔心切面彩色多普勒却未见相应的二尖瓣反流。(待续)

图 14-3(续) (C)同一患者行 TEE 检查,显示赘生物实际上大于 TTE 所见,而且是附着于房间隔,突出到二尖瓣瓣口。其左心房黏液瘤(M)诊断得到病理学检查证实。

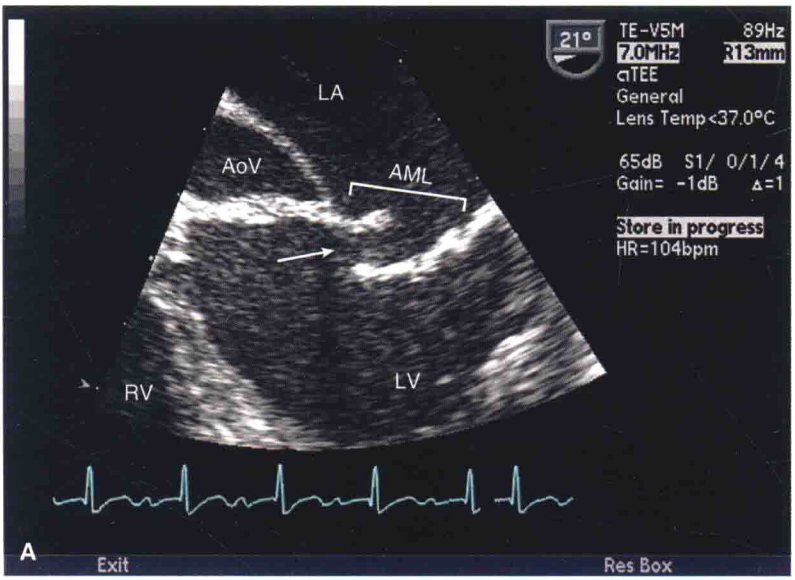

图 14-4 (A)TEE 上基准切面局部放大观察二尖瓣前叶连续性中断提示瓣叶穿孔(箭头所示)。(待续)

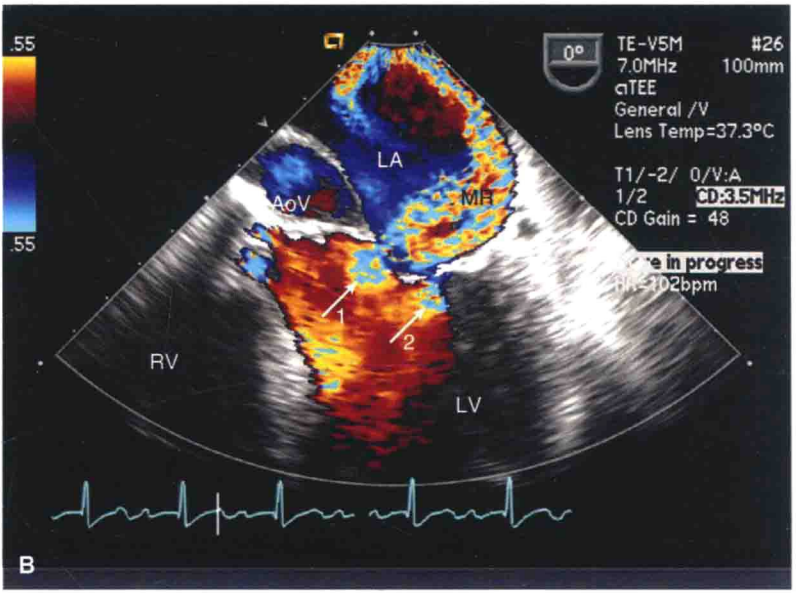

图 14-4(续)　(B)上述发现被彩色多普勒证实,除了瓣叶对合缘的反流(箭头 2 所示)以外,二尖瓣另可见一束单独的血流加速和喷射性反流(箭头 1 所示)。

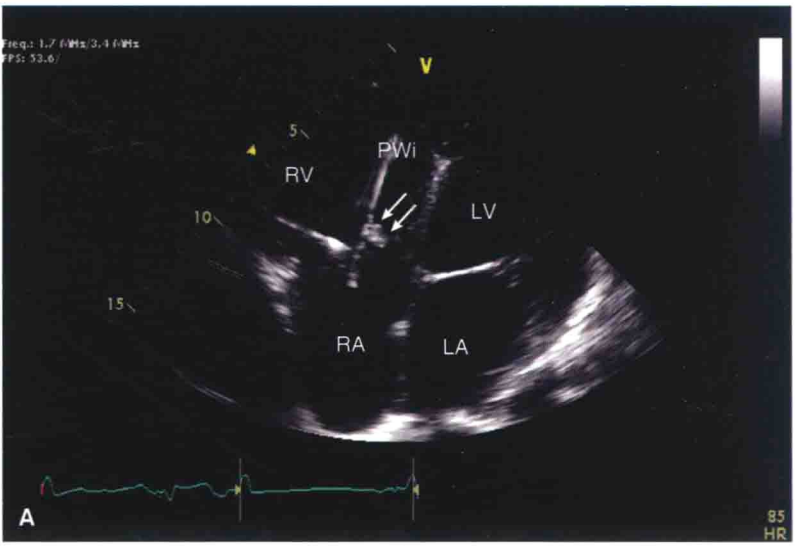

图 14-5　(A)心尖四腔心切面重点观察右心室,显示起搏器导线(PWi)在三尖瓣附近,可见小的赘生物附着(箭头所示)。(待续)

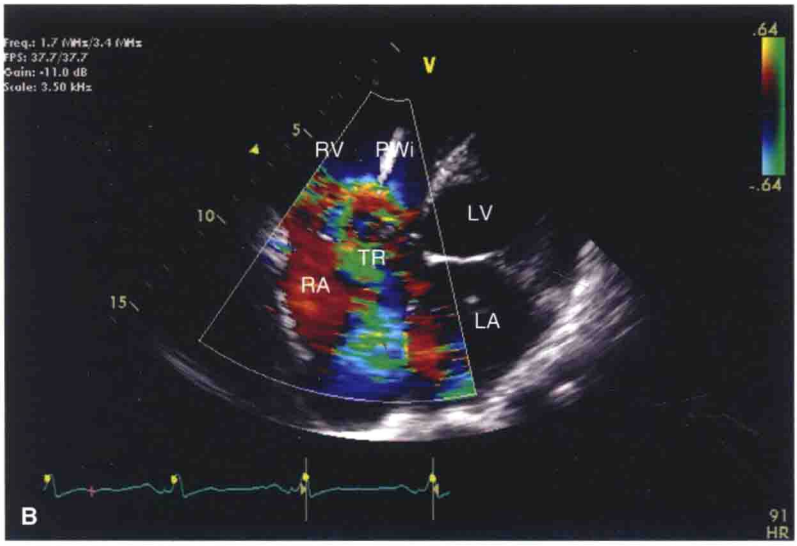

图 14-5(续) (B)彩色多普勒显示严重的三尖瓣反流提示三尖瓣受累、瓣叶受损。

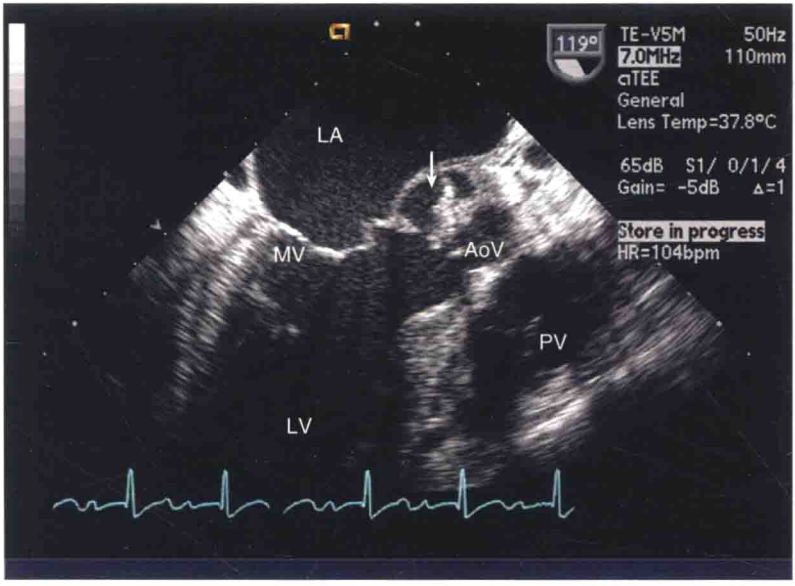

图 14-6 TEE 120°左心室长轴切面显示二尖瓣和主动脉瓣之间（纤维连接处)异常腔隙(箭头所示),并向主动脉根部延伸,提示主动脉根部脓肿。

瘘

如果 IE 患者出现持续性杂音时，应意识到可能形成了瘘道。

右冠窦周围脓肿易瘘入右心室和(或)右心房(图 14–7)。

无冠窦周围脓肿易突破二尖瓣–主动脉瓣纤维连接瘘入到左心房，因与周围组织相比，该处血管分布较少。

瘘道也可能连接于主动脉根部和左心房之间。

主动脉瓣环经常受累，TEE 是最好的显示手段。

使用最小的彩色多普勒取样框，以获得最大的帧频来观察血流情况。

应用连续波多普勒检测窦道血流。根据峰值流速能够估算出主动脉及与其相通的腔隙之间的压差。

人工心脏瓣膜

因为人工瓣膜会产生伪像，所以对怀疑 IE 的患者应该进行 TEE

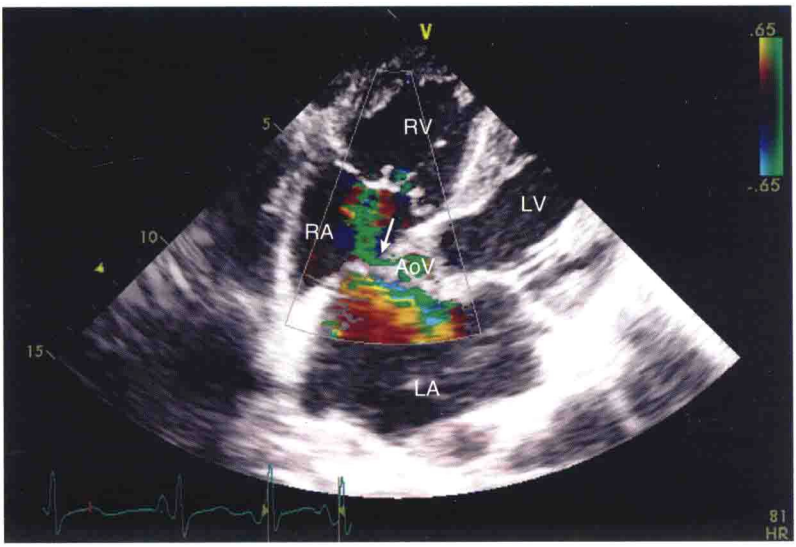

图 14–7　心尖五腔心切面彩色多普勒显示一束高速射流由右冠窦（箭头所示)流向右心房。

检查进行进一步评估，尤其是在多个人工瓣膜置换术后（见第 13 章）。

TEE 诊断人工瓣膜合并 IE 的敏感性为 86%~94%，特异性为 88%~99%。

与自体瓣膜相比，人工瓣环比瓣叶更容易成为最初的感染部位。

人工瓣膜多个组件均需仔细检查。

缝合环——检查形态是否正常、有无断裂。血管翳和血栓会以相似的方式造成缝合环的轮廓线中断。血管翳回声较强，比血栓或赘生物亮度高。

生物瓣瓣叶——应仔细检查瓣叶是否有赘生物。要意识到此类瓣叶在无生物学感染的情况下，可以自行退化。这种退化看起来与感染后继发性破坏十分相似。反流将比正常功能瓣膜引起的轻度反流要多。

机械瓣瓣叶——由于伪像的影响，检查难度较高。需要观察其各瓣叶开放和关闭的角度是否对称，检查是否存在提示瓣膜梗阻的非生理性的跨瓣压差。

瓣膜装置——检查人工瓣膜装置与心肌之间是否有开裂，这种开裂如果比较大可以引起瓣膜的“摇摆式”运动。彩色多普勒超声显示其所导致瓣周反流是非对称性的喷射性湍流（图 14–8）。应当注意，瓣周开裂可能是因为发生感染，也可能是因为缝线断裂或心肌质脆，或者过度钙化。最后，要检查瓣膜周围区域是否存在提示脓肿的透声区。谨记人工瓣膜伪像可以产生相似的透声区，但是不同时伴有喷射性反流。

• **关键点：**TEE 是评估人工瓣膜或机械装置引起感染的最佳手段。

栓塞

尽管可以被快速识别和治疗，但赘生物引起的栓塞仍然有很高的发病率和死亡率。

栓塞风险在治疗后 2 周会显著降低。

栓塞风险增大的相关指标包括右心系统的心内膜炎、赘生物长度>10mm、二尖瓣受累（特别是前叶）、活动度大的赘生物和向瓣膜周围扩散。

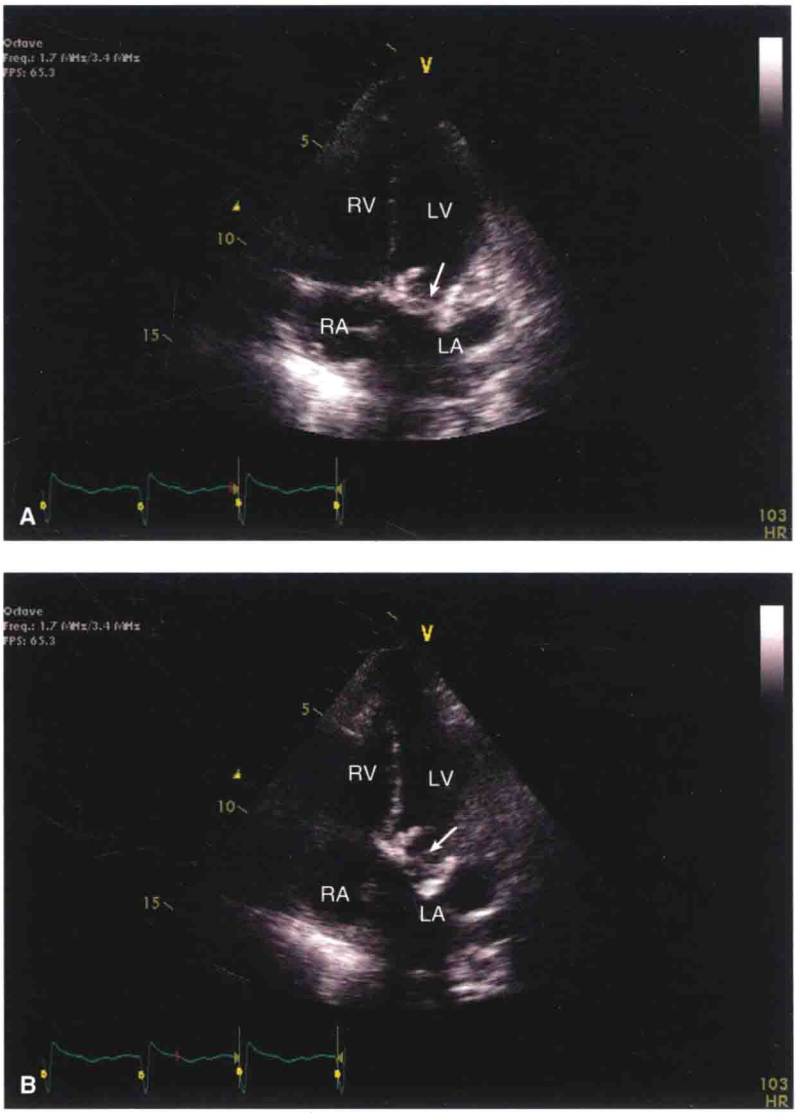

图 14–8　(A)心尖四腔心切面显示 MV 人工生物瓣膜(箭头所示)在舒张期向前外侧壁倾斜。(B)在收缩期人工生物瓣膜更加倾斜,这种随心脏周期的前后运动称为“摇摆式”,提示明显的瓣膜周围开裂。(待续)

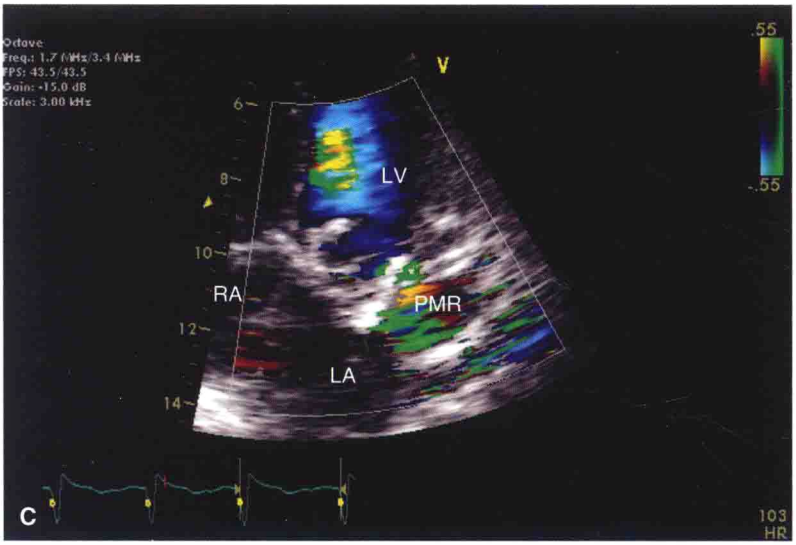

图 14-8(续) (C)彩色多普勒可见明显的二尖瓣瓣周反流(PMR)。

外科会诊的指征

瓣膜关闭不全导致的难治性充血性心力衰竭。

真菌性心内膜炎(不包括夹膜组织胞浆菌)。

对应用适当抗生素治疗无效的持续性败血症(>72 小时)。

瓣膜开裂或断裂,脓肿、瘘道形成。

主动脉瓣 IE 伴有二尖瓣前叶感染。

间隔脓肿引起的心脏传导阻滞。

人工瓣膜的心内膜炎。

IE 的监测

TTE 诊断 IE 后,应该再应用 TEE 继续检测是否存在 TTE 未能发现的其他瓣膜受累或并发症。

如果患者临床病情恶化,应当再次行 TEE 检查。

完成治疗后,再行 TTE 为将来的研究对照建立新的基础资料。

IE 的假阳性

并不是所有的瓣膜赘生物均继发于 IE。在鉴别 IE 与下列疾病时，应注意临床的关联性：

- Libman-Sacks 疣状心内膜炎
- 兰伯赘生物
- 瓣膜黏液瘤病
- 黏液瘤
- 乳头状纤维瘤
- 急性风湿性心脏炎
- 人工瓣膜缝线、血管翳或血栓
- Arantius 结节

（朱永胜 译）

第15章 心包积液和心脏压塞

Michael Yeung

重要概念

- 心包液体量(>2cm)。
- 右心房收缩期塌陷(>1/3 收缩期)。
- 右心室舒张期塌陷。
- 呼吸时三尖瓣(>40%)和二尖瓣(>25%)血流变化。
- 下腔静脉内径扩张且内径随呼吸变化征象消失(>2cm)。

主要切面

- 胸骨旁左心室长轴切面 (PLAX)——初筛积液/鉴别心包积液与胸腔积液。
- 胸骨旁短轴切面(PSAX)——评估右心室舒张期塌陷程度。
- 心尖四腔心切面(A4C)——用呼吸动作评估二尖瓣、三尖瓣血流变化。
- 剑下切面——评估心包积液量以及右心房收缩期塌陷和右心室舒张期塌陷的最佳切面。

心包的解剖学和生理学

心包包括两层:脏层心包紧贴心外膜,壁层心包是一更厚的纤维层,包绕大部分的心脏。

心包腔位于这两层心包之间,含 10~50mL 的液体,这使得胸腔内压力的变化传送至心腔。例如,吸气时胸内压、肺毛细血管楔压(PCWP)、左心室舒张压轻度下降,与左心室充盈压变化保持一致。

• 心包在心脏与其相邻的纵隔结构之间形成机械屏障,既对心包脏层、壁层之间起润滑作用,也对心脏容积变化起着一定缓冲、传递作用。这种缓冲、传递作用解释了为什么一个心室压力和容量的变化会影响其他心室(心室间相互作用)。

• 正常呼吸周期中,吸气使胸腔内压降低,导致右心的血流回流量增加。正常情况下,心腔和心包有足够的顺应性来适应增加的血流量。

• 心脏压塞时,心室间的相互作用被放大,因为填塞时胸腔内压变化传递至心室,由于心包腔的压力增加导致心室的顺应性消失。吸气时,胸内压随 PCWP 的降低而降低。然而,由于心包腔内压力的增加,左心室舒张压并没有降低到同等程度。这导致左心室充盈压降低(PCWP-左心室舒张压),表现为二尖瓣 E 波峰值速度下降。静脉回流增多、左心室充盈降低使得右心室充盈增加,表现为三尖瓣 E 波峰值速度增高。呼气时向反向变化,左心室充盈增加而右心室充盈减少。

• 奇脉是心脏压塞时心室间相互作用增加的一种临床表现,即吸气时收缩压下降>10mmHg。

• 大量心包积液时由于不受心包的限制, 心脏出现钟摆式摆动,在心电图上表现为心电交替。

• 一旦心包腔内的压力超过心脏内压力, 就会出现心腔塌陷,压力最低的腔室最先出现。

• **关键点**:心包积液增加的速度与心包积液的量一样重要。少量但迅速增加的心包积液,500mL 就可能导致填塞;而慢性的心包积液可以积累到 2000mL 才引起血流动力学改变。

心包疾病和心包积液的病因学

特发性

感染性

1. 病毒:艾柯病毒、柯萨奇病毒、腺病毒、乙肝病毒、艾滋病病毒
2. 细菌:肺炎球菌、葡萄球菌、链球菌、分枝杆菌
3. 真菌:组织胞浆菌病、球孢子菌病

免疫/炎性

1. 结缔组织病:系统性红斑狼疮(SLE)、类风湿关节炎、硬皮病

2. 心肌梗死后：Dressler 综合征
3. 尿毒症
4. 心脏术后
5. 药物引起：普鲁卡因胺、肼苯哒嗪、异烟肼、环孢霉素

肿瘤性疾病

1. 直接侵犯：肺癌、乳腺癌
2. 转移性：淋巴瘤、恶性黑色素瘤
3. 原发性的心脏肿瘤

机械性

1. 胸部钝伤
2. 医源性：经皮冠状动脉介入术、起搏器/除颤器植入术
3. 心肌梗死游离壁破裂

心脏周围无回声区的鉴别诊断

• 心外膜脂肪：通常表现为一个右心室游离壁前方孤立的无回声区，分隔后心包。与血液或心包内液体相比，心外膜脂肪可表现为颗粒状或斑点状。心外膜脂肪常见于老年人、女性、糖尿病患者、血脂异常患者以及肥胖者。

• 胸腔积液：在胸骨旁左心室长轴切面，降主动脉前方的积液是心包积液，降主动脉后方的积液是左侧胸腔积液(图 15-1)。左侧胸腔积液主要局限在心脏的后侧方，而大部分心包积液表现为环绕心脏，除非由于外科手术或炎症引起的粘连造成积液局限性包裹。

• 单纯心包积液：首先聚积于心包斜窦。胸骨旁左心室长轴切面是最佳切面。

• 包裹性心包积液：常见于心脏手术后、纵隔放疗后或长期炎症所致的纤维条索渗出、粘连，并沿心包腔沉积。这可能使得心包腔内局部压力增高，导致超声图像中常见的随呼吸改变的征象和心腔舒张期塌陷现象消失，因为此时心包腔内无游离液体。

• **关键点**：心脏手术后的心包积液和血肿有时不能立即发现。当临床高度怀疑心脏压塞时，应行 TEE 检查。

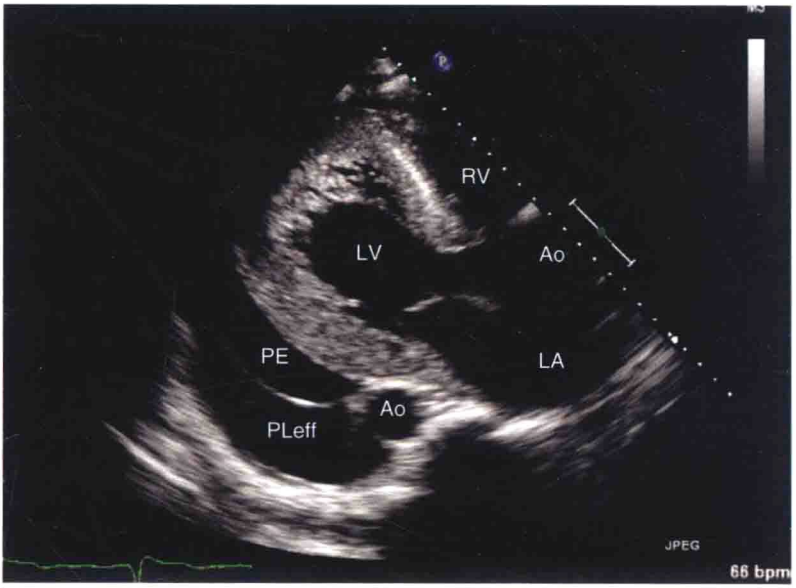

图 15-1　胸骨旁左心室长轴切面可见心包积液位于降主动脉前方，胸腔积液位于降主动脉后方。

超声心动图评估心脏压塞

二维超声心动图

• 心包积液在二维超声图像上表现为无回声区包绕心脏(图 15-2)。复杂性心包积液可出现分隔、纤维条索和血栓(图 15-3)。

• 心包积液的量可以在胸骨旁左心室长轴切面、心尖四腔心切面(A4C)以及剑下切面进行评估。在舒张末期进行测量，具体的分级如下：

- 少量：从左心室壁测量，<0.5cm
- 中量：从左心室壁测量，0.5~2.0cm
- 大量：从左心室壁测量，>2cm

• 心尖四腔心切面和剑下切面是观察右心房倒置的最佳切面。当心包腔内压力高于右心房压时，右心房倒置开始出现。这一现象先于血流动力学变化导致的右心室舒张期塌陷，原因为右心房压力低于右心室压力。右心房倒置持续的时间也很重要，若持续时间大于心脏收

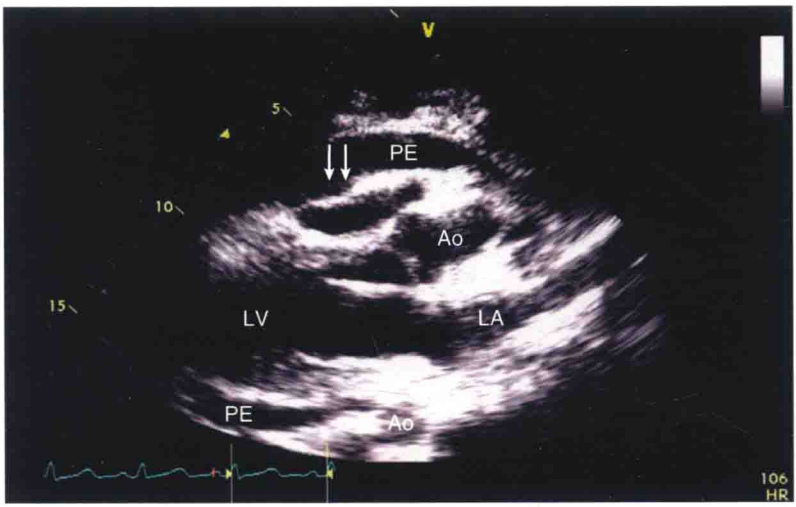

图 15-2　胸骨旁左心室长轴切面显示单纯性心包积液环绕心脏。右心室(箭头所示)舒张期塌陷提示心脏压塞。

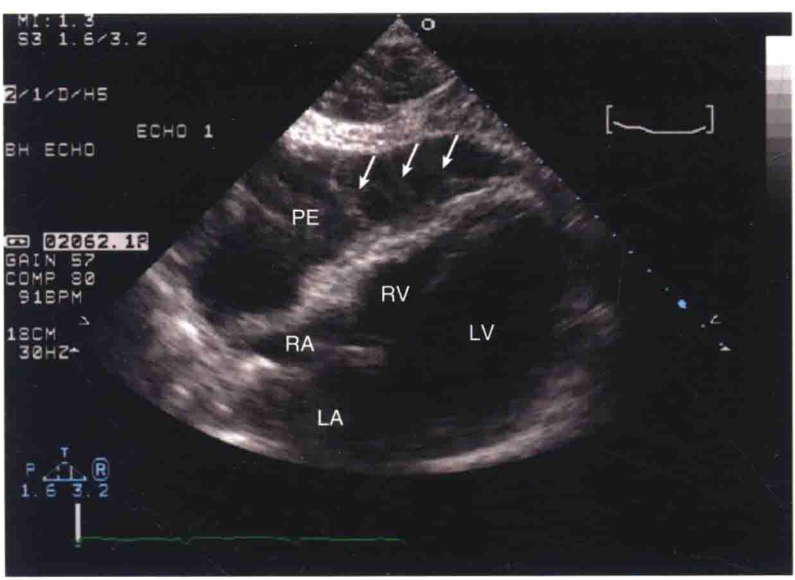

图 15-3　剑下切面显示复杂的心包积液:线样强回声(箭头所示)沿着受压的右心房和右心室游离壁附着。

缩期的 1/3，能够增加心脏压塞生理学的特异性(图 15-4)。

• 右心室舒张期塌陷应多切面评估。M 型超声表现为舒张期右心室前壁特征性“下沉”(图 15-5)。如右心房倒置，右心室舒张期塌陷也出现于心包腔内压力超过右心室内压时。右心室舒张期塌陷较右心房收缩期塌陷更具特异性。出现右心室舒张期塌陷现象说明心脏输出量减少了 20%。

• **关键点：**患有肺动脉高压、浸润性心脏病或房间隔缺损等疾病的患者，通常伴有右心室压力增高或室壁僵硬。因此，即使是心包内压力增加，这些患者也很少甚至是不会发生右心室舒张期塌陷。

• 室间隔矛盾运动突显了呼吸变化和奇脉的生理机制，心尖四腔心切面是观察室间隔矛盾运动的最佳切面。吸气时，心腔内负压增加使得右心室充盈量增加。当存在心包积液时，它就像一条紧绷的弹性绷带包绕着心脏，降低了心腔的顺应性，限制心腔扩张。舒张期室间隔向左心室运动，导致吸气时左心室搏出量和动脉收缩压降低。

• 剑下切面观察，下腔静脉扩张>2cm，且吸气时下腔静脉塌陷率

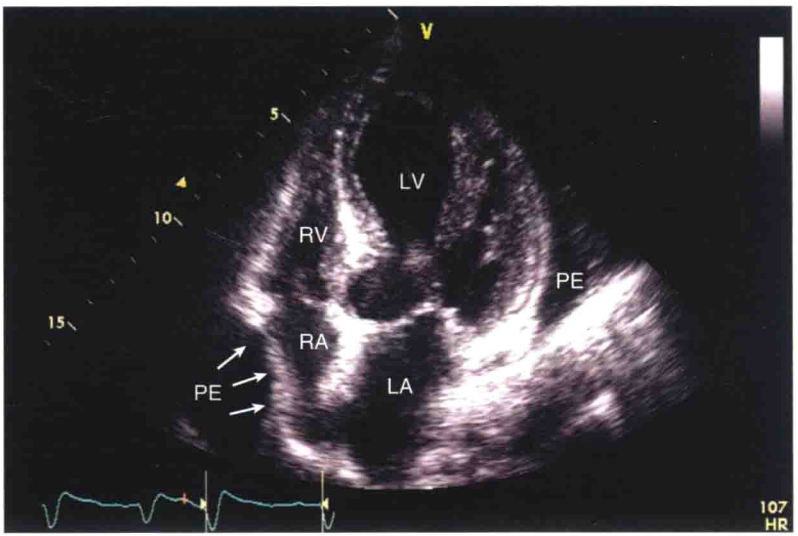

图 15-4　心尖四心腔切面显示右心房塌陷(箭头所示)。

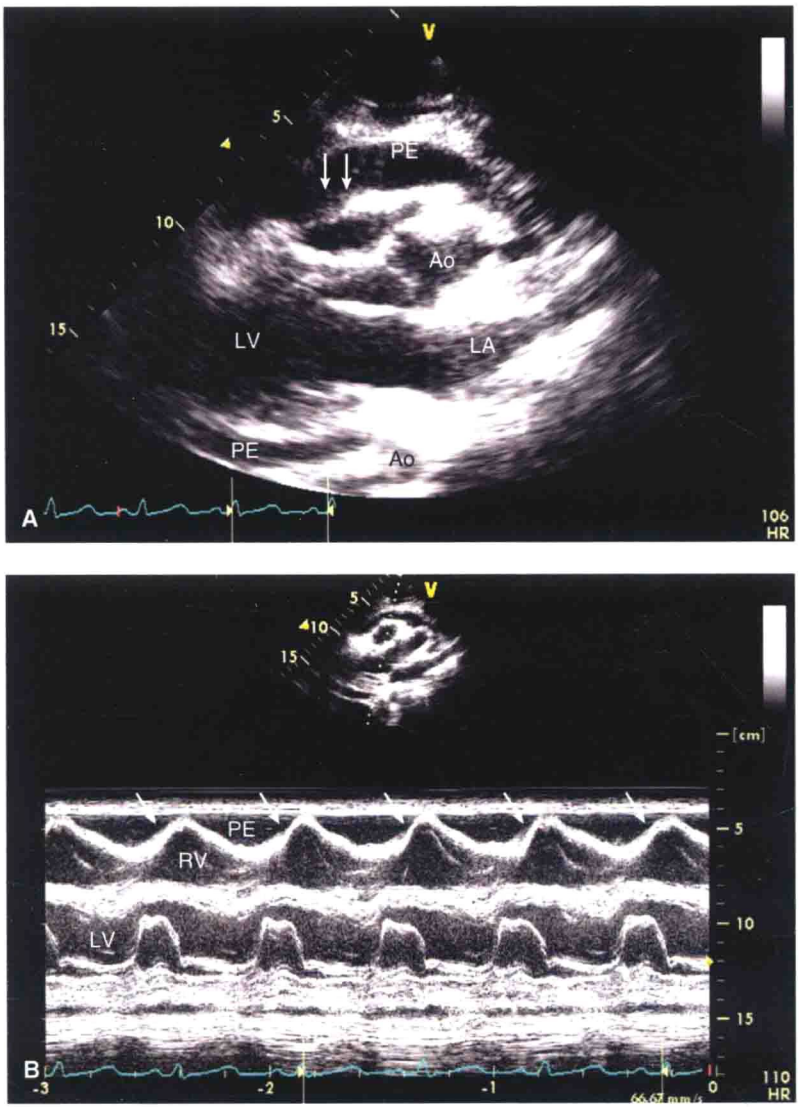

图 15-5 (A)胸骨旁左心室长轴切面显示右心室舒张期塌陷与(B)相对应的M 型超声图像(箭头所示)。

小于 50%以及肝静脉扩张提示右心房压力增高，右心房压力增高支持继发于心脏压塞的心腔压力增高。

- **关键点**：当患者进行机械通气或血容量低时，下腔静脉扩张和内径无变化等征象将不明显。

多普勒

二尖瓣和三尖瓣呼吸变化：于心尖四腔心切面观察时，将 PW 置于二尖瓣和三尖瓣瓣尖来评估相应的血流速度。调节仪器降低扫描速度至 25cm/s，使增加的心跳和呼吸周期显示出来。当心脏压塞时，吸气时进入右心室的血流量增加，致使吸气时三尖瓣口血流速度增加约 40%或更多。相反，二尖瓣口血流速度降低约 25%或更多。

- **关键点**：典型的变化发生于吸气或呼气开始时的第一次心跳，这有助于心脏压塞与导致胸腔内压力大幅度改变的疾病相鉴别。例如，当严重的气道受阻时，二尖瓣口和三尖瓣口血流速度的变化发生在吸气或呼气后的多次心跳后。同时，应确定这些变化与不规律的心脏节律无关，如心房纤颤，心房纤颤使得心脏充盈模式改变，与心脏压塞生理机制不同(图 15-6)。

一般思路

以上超声心动图征象依赖于心包腔内压力与心腔内压力之间的平衡情况。比如患有右心室肥厚或肺动脉高压的患者，需要更高的心包腔内压才能显现出心脏压塞的二维及多普勒超声图像特征。

二尖瓣口和三尖瓣口血流速度的变化为容量依赖性，患者血容量低时可不出现。

最重要的是心脏压塞是一临床诊断，超声心动图描述的特征仅仅是一张“快照”，作为反映患者的临床状况的一种指导。

- **关键点**：需明确偶尔出现的一些病理状况可以与心脏压塞的表现相似。例如：大量胸腔积液或气胸压迫纵隔增加了心室间的相互作用，导致出现类似于心脏压塞的生理改变。

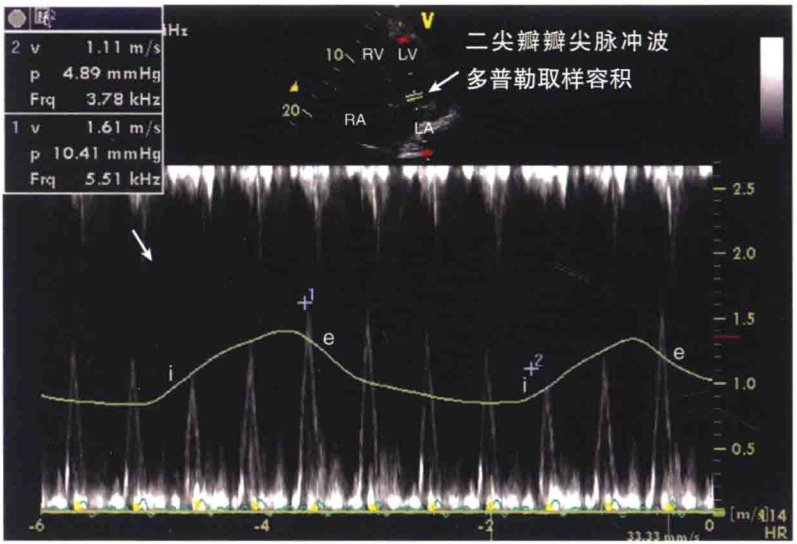

图 15-6 脉冲波多普勒取样容积位于二尖瓣瓣尖，采用低速扫描记录频谱。绿线代表呼吸波动：吸气初(i)和呼气初(e)。二尖瓣口血流速度随呼吸变化明显。注意峰值流速变化时间与患者呼吸变化的关系。

其他心包疾病

先天性心包缺如部分发生于左侧心包，完全性的心包缺如极其罕见。大部分患者无症状。超声心动图可表现为心脏运动幅度增大、异常的室间隔运动、心脏向左侧移位，容易造成右心扩大及超负荷的假象。

心包囊肿是典型的良性病变，通常偶然发现。主要见于左侧或右侧心隔角。超声上表现为圆形、充满液体的无回声结构。

缩窄性心包炎的评估

• 左心室收缩功能正常而出现心力衰竭的患者应考虑到缩窄性心包炎的可能。由于增厚和(或)钙化的心包膜限制了心室舒张期充盈，在心脏收缩功能正常时出现心室充盈压升高。

• **关键点**：心脏压塞像一根紧绷的弹性带子围绕着心脏，升高的心包腔压力不断影响着左心室充盈和左心室顺应性；而心包缩窄犹如将心脏装入一个小盒子，使左心室仅能快速充盈到一定程度，严重限制其进一步充盈，导致左心室充盈压显著增加。

• 心包缩窄的常见原因有心脏手术、纵隔放射治疗、纵隔感染以及结缔组织病等。

• 通常严重到发生心包增厚及钙化时，二维超声心动图才能发现。

• 尽管没有特异性，双心房扩张表明充盈压升高，结合正常的心脏收缩功能提示心包缩窄。

• 其他心包缩窄征象包括：快速扩张时左心室下侧壁舒张期突然扁平（好比将心脏放置在盒子中），舒张晚期室间隔回弹（间隔运动反映了因心室共享一个固定的心包容量而导致的心室间的相互作用——如果一个扩张另一个必然受挤压），下腔静脉扩张，呼气时肝静脉反流增加，在没有心包积液的情况下，房室瓣口血流速度随呼吸变化显著（图 15-7）。心腔内充盈压增加还可引起更多的细微变化，如肺动脉瓣提前开放。

• 缩窄性心包炎患者的肺动脉压通常是正常的，这与限制型心肌病不同，其肺动脉压通常大于 60mmHg。

• “瓣环异常运动”指缩窄性心包炎时，尽管充盈压增高，二尖瓣隔侧瓣环的运动速度仍是正常的（≥8cm/s），这与心肌病或浸润性疾病导致的心脏病相反，后两者二尖瓣隔侧瓣环的运动速度是减低的。这是因为限制型心包炎，心室充盈的改变与心包膜顺应性降低有关，而心肌是正常的。与浸润性疾病导致的心脏病不同，其异常的心肌松弛导致心室充盈压降低，随着疾病的进展表现为瓣环的运动速度减低。

• **关键点**：与正常心脏不同，缩窄性心包炎二尖瓣隔侧瓣环速度（e′）可高于侧壁瓣环速度，因为：①侧壁受到邻近增厚、粘连的心包膜的限制；②室间隔因不受限制，其运动幅度相对较大（图 15-8）。

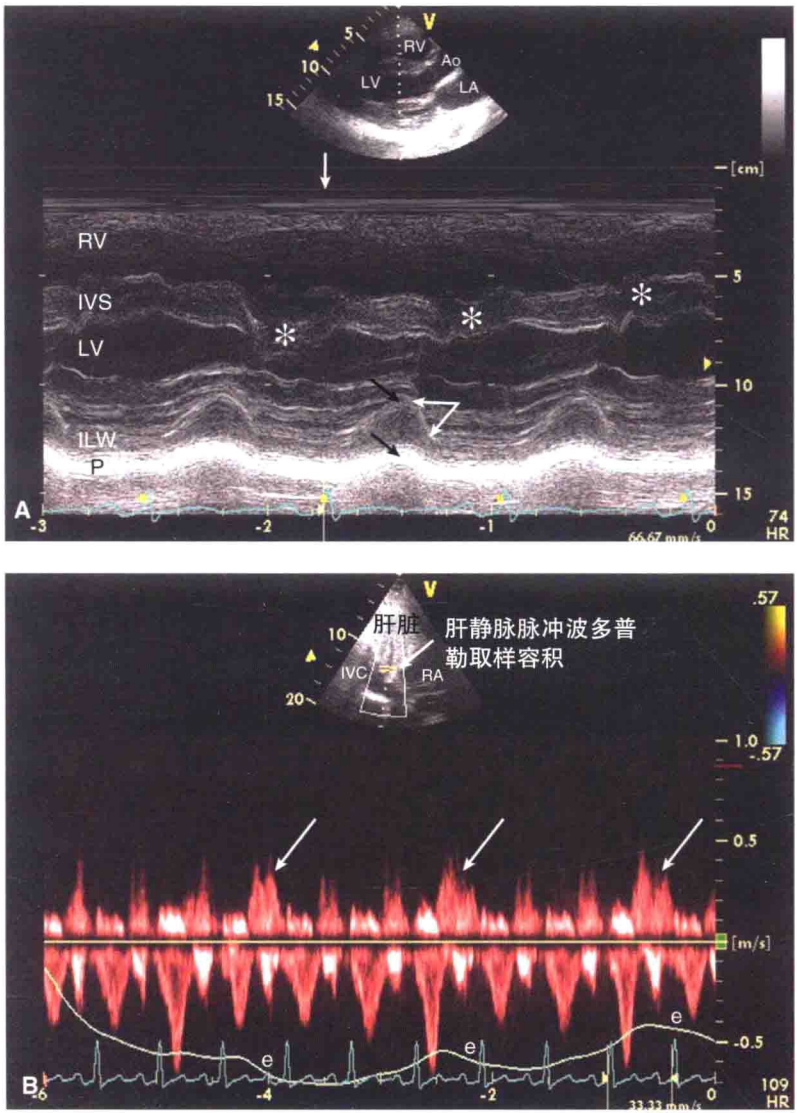

图 15-7　缩窄性心包炎患者(A)胸骨旁左心室长轴切面心室水平 M 型超声显示明显异常的左心室下壁运动:舒张期突然快速停止运动,舒张受限(双箭头所示)。追踪心包膜和左心室下壁运动显示二者相一致(短黑箭头所示),舒张末期室间隔向左心室下沉(*)。(B)肝脏多普勒超声显示呼气时(e)肝静脉反流增加(长箭头所示)。

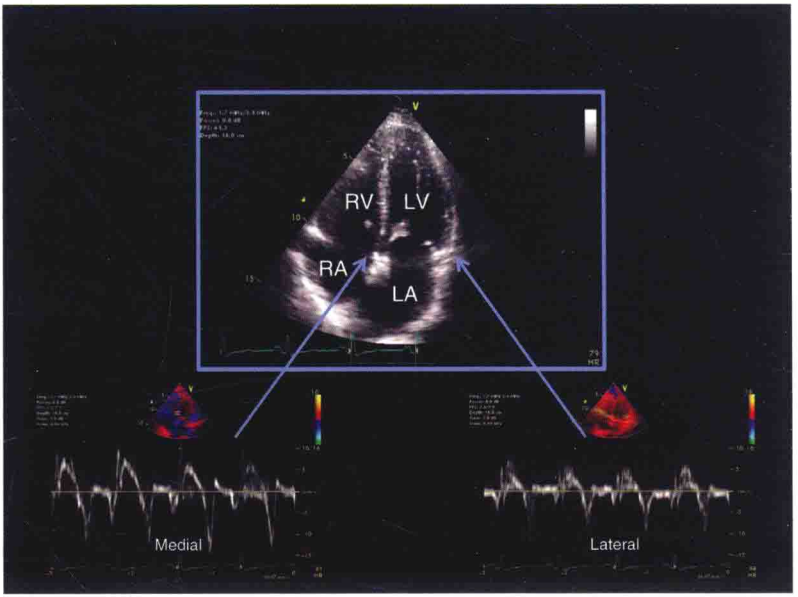

图 15-8　缩窄性心包炎患者伴有“瓣环异常运动”。二尖瓣隔侧瓣环早期峰值速度高于侧壁瓣环(与正常相反)。这是因为粘连的心包限制了侧壁的运动,而间隔的运动被补偿性地增强。

缩窄性心包炎与限制型心肌病的鉴别诊断

- 辅助检查如心导管、CT、MRI 有助于缩窄性心包炎与限制型心肌病的鉴别诊断。
- 限制型心肌病通常左心室壁增厚,与缩窄性心包炎相反,后者表现为心包膜增厚或钙化。
- 二者左心房和右心房的充盈压均增高。
- 限制型心肌病的肺动脉收缩压升高(>60mmHg),而缩窄性心包炎的肺动脉收缩压通常正常,除非存在原发性肺动脉疾病。
- 由于心室的顺应性受损,缩窄性心包炎和晚期限制型心肌病的舒张期充盈模式是相似的。
- 这两种疾病的另一个共同特征是舒张期肝静脉血流反流。但是限制型心肌病的肝静脉反流于吸气时更明显(“病态的右心室”不能够

容纳增加的回心血量），而缩窄性心包炎的肝静脉反流于呼气时明显（右心室容量因左心室扩张而受到限制——心室相互作用）。

• 左心室应变分析也有助于这两种疾病的鉴别。圆周应变以及舒张早期心尖解旋速度减低与心包缩窄一致（这些运动涉及心脏外层的纤维）。相反，限制型心肌病表现为纵向收缩以及 e′减低（这些运动涉及心内膜下的纤维）。

（宋宏萍 译）

第16章 大血管疾病——主动脉和肺动脉

Anupama Rao

重要概念

- 主动脉根部测量应在舒张末期取改良胸骨旁长轴切面。
- 体表面积是影响主动脉大小的重要因素，这也是外科手术适应证基于的基本条件。
- 主动脉夹层时，有收缩期血流的部位通常是真腔。
- 壁内血肿的治疗与主动脉夹层类似。
- McConnell 征联合 60/60 征是肺动脉栓塞的特殊表现。

TTE 要点：主动脉和肺动脉

- 标准胸骨旁长轴：降主动脉横截面。
- 改良胸骨旁长轴（探头放置在标准切面的上一肋间）：主动脉瓣环、主动脉窦、窦管交界部、升主动脉。
- 右心室流出道切面：主肺动脉。
- 胸骨旁短轴：主动脉瓣叶、主动脉窦、右心室流出道和主肺动脉。
- 旁心尖四腔/两腔心（后倾）：降主动脉。
- 肋下观（长轴）：腹主动脉近端。
- 胸骨上切迹：主动脉弓；分支血管的识别：头臂干（无名动脉）、颈动脉、锁骨下动脉、降主动脉、右肺动脉。

TTE 可对大血管行有意义的一系列测量，而 TEE 则是显示这些结构的另一选择，特别是在紧急情况下。

主动脉

解剖

- 主动脉分为胸主动脉、腹主动脉。
- 胸主动脉进一步分为主动脉根部、主动脉弓、升主动脉和降主动脉。
- 主动脉根部的构成有主动脉瓣、主动脉窦和窦管交界部，它连接胸主动脉升部近端(图 16-1)。
- 升部延续至无名动脉起始处。
- 主动脉弓分支为无名动脉、左颈总动脉和左锁骨下动脉。
- 降主动脉起始于左锁骨下动脉根部远端，穿过横膈膜称为腹主动脉(图 16-2)。动脉韧带在左锁骨下动脉远端，将降主动脉固定在胸腔。

- **关键点：** 动脉韧带和左锁骨下动脉之间的结构被称为主动脉峡部，它是主动脉缩窄、动脉导管未闭、外伤或减速伤导致的夹层等异常情况发生的最常见位置。

因气管的影响使得升主动脉远端和主动脉弓近端这一段出现盲点，TEE 可以很好地显像，除此之外，TEE 对整个动脉也是一种很好的成像方式。

TEE 主要切面

食管上段(20~25cm) 0°长轴：主动脉弓。

食管上段(20~25cm) 90°短轴：主动脉弓伴随肺动脉。

食管中段(30~40cm) 30°~40°短轴：主动脉瓣。

食管中段(30~40cm) 100°~120°左心室长轴观：主动脉瓣和根部。

经胃深部(45~50cm) 0°~20°弯曲：主动脉瓣和根部。

向后选择探头：经胃至食管上段 0°~90°探查胸主动脉。

病理

主动脉瘤

当主动脉壁扩张超过正常直径(>2.75cm/m²)的 50%时，包括所有

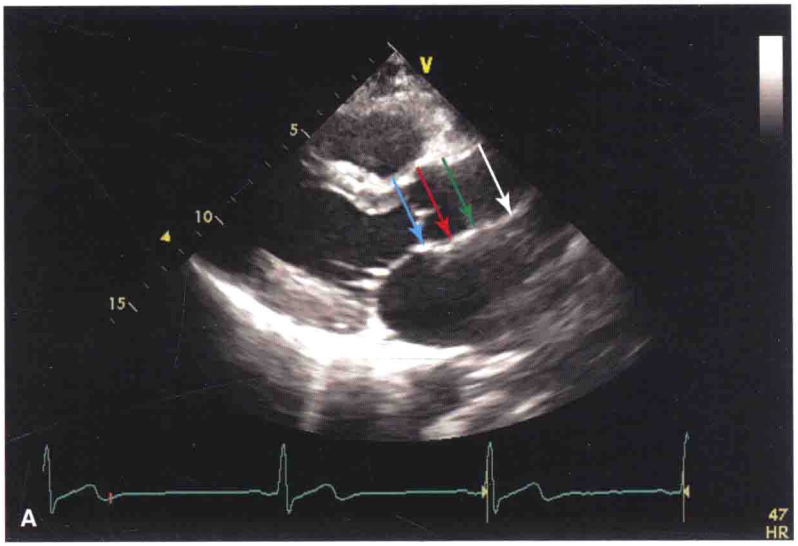

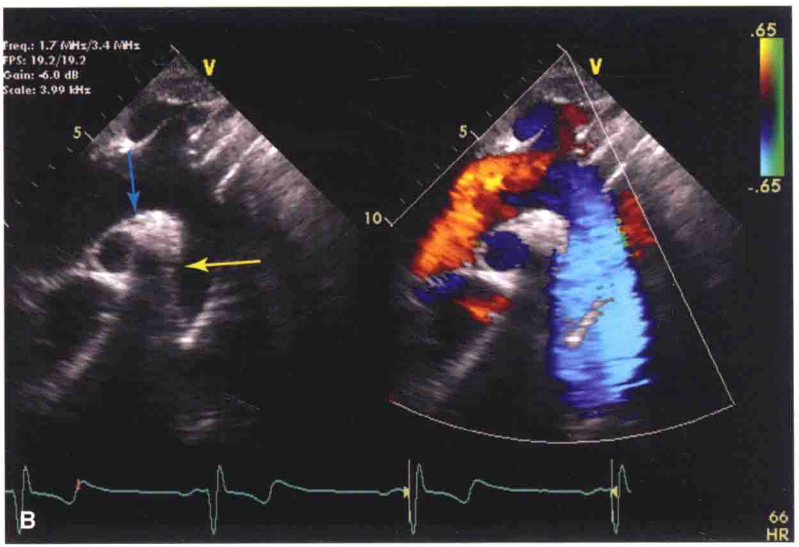

图 16-1　(A)胸骨旁长轴(蓝色表示主动脉瓣;红色表示主动脉窦;绿色表示窦管交界部;白色表示升主动脉近端)。(B)经胸骨上切迹分别探查主动脉根部和弓部(青色表示主动脉弓;黄色表示降主动脉)。

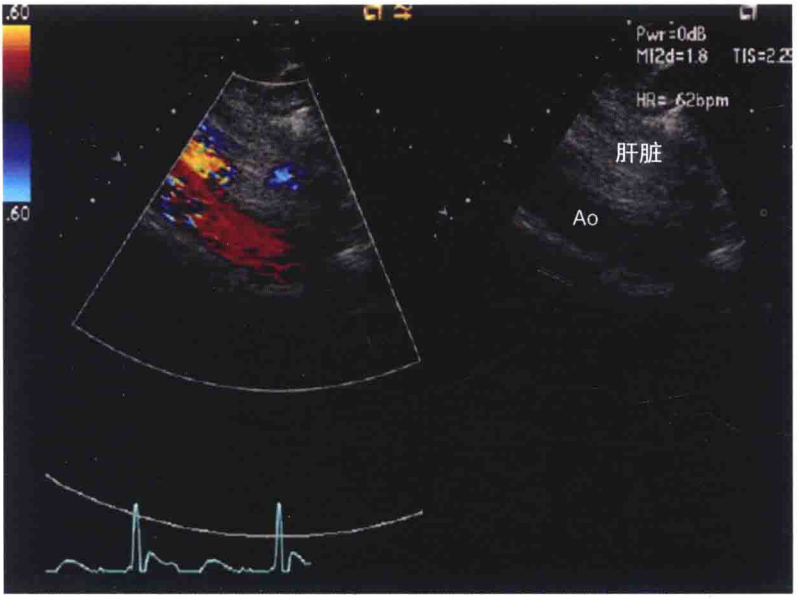

图 16-2　肋下观显示腹主动脉。

血管的三层结构(内膜、中膜和外膜),即被称为主动脉瘤。

病因包括高血压、动脉粥样硬化、狭窄后扩张、囊性中层坏死、胶原血管病(如马方综合征、系统性红斑狼疮)以及类风湿关节炎和赖特综合征等炎症疾病。

- **关键点**:马方综合征患者通常伴有主动脉扩张,开始于主动脉窦并向远端扩展(梨形心)(图 16-3)。

主动脉直径通常在舒张末期时取改良胸骨旁长轴观测量。一旦主动脉扩张,在每年的超声心动图检查时就能被发现(主动脉窦直径上限 2.1cm/m^2)。

测量包括:

- 主动脉瓣
- 主动脉窦
- 升主动脉连接处

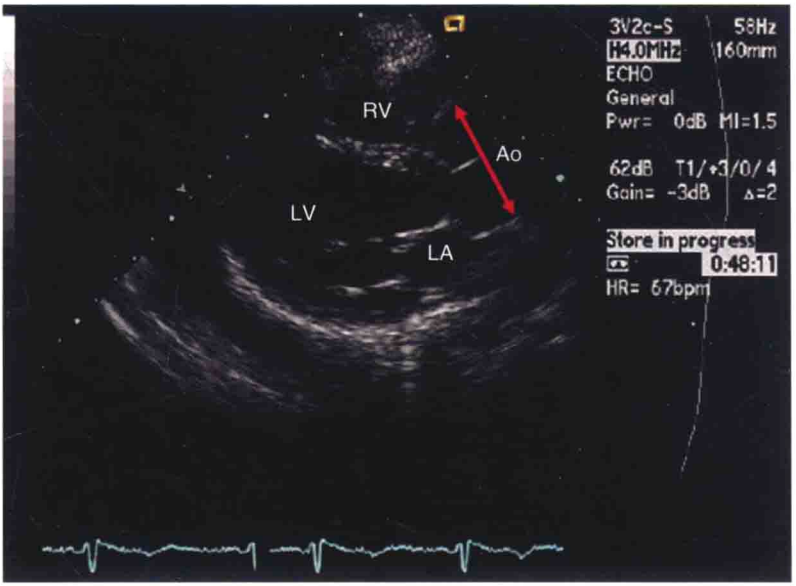

图 16–3　胸骨旁长轴切面显示马方综合征患者主动脉窦的根部扩张(双头箭头所示)。

- 升主动脉近端
- 主动脉弓(胸骨观)
- 腹主动脉(肋下观)

胸主动脉瘤的手术适应证

- 升主动脉或主动脉窦直径≥5.5cm。
- 风险较高的基因介导疾病,直径≥4~5cm,如马方综合征、埃-当综合征、主动脉瓣二瓣、特纳综合征、Loeys-Dietz 综合征及家族性胸主动脉夹层瘤。
- 升主动脉或主动脉根部>4.5cm 的主动脉瓣置换患者。
- 迅速扩大的动脉瘤（每年增大>5mm）并伴升主动脉或主动脉窦<5.5cm。

主动脉窦瘤

- 动脉窦瘤通常涉及其中一个主动脉窦的异常扩张(图 16–4)。
- 主动脉窦瘤可以是先天性的,或者继发于主动脉根部病变,例

如马方综合征、梅毒、心内膜炎、外伤或大手术等。

- 主动脉窦瘤可能显示为一个“风向标”投射到相邻结构畸形。
- 主动脉窦瘤最常发生于右冠状动脉窦。
- 右冠状动脉窦瘤破入右心室流出道，左冠状动脉窦瘤破入左心房，无冠状动脉窦破入右心房。

- **关键点**：主动脉窦瘤破裂至邻近结构是死亡的主要原因。如果发生在心包则会发生心脏压塞。

- 相关情况包括室间隔缺损、主动脉瓣二瓣、主动脉瓣反流、肺动脉瓣狭窄、房间隔缺损和主动脉狭窄。

主动脉夹层

- 二维超声心动图是紧急情况下迅速诊断主动脉夹层的常规方法。这一灾难性事件经常是由于主动脉内膜破裂引起的，随后导致中膜的夹层和假腔的形成。

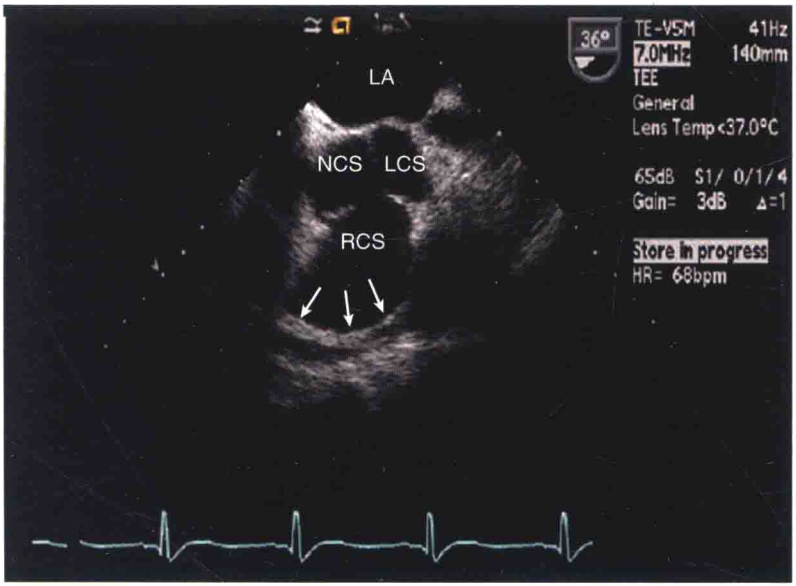

图 16-4 主动脉瓣的 TEE 短轴切面显示一个大的右冠状动脉窦瘤（NCS，无冠状动脉窦；LCS，左冠状动脉窦；RCS，右冠状动脉窦）。

• 大多数夹层发生在主动脉瓣远端的升主动脉和左锁骨下动脉远端的降主动脉。

• 致病因素包括高血压、主动脉瓣二瓣、囊性中层坏死、外伤、妊娠、服用可卡因、结缔组织病、长期使用类固醇、巨细胞动脉炎和医源性疾病。

• 主动脉夹层的分类方法主要有两种，即 Stanford 分型和 Debakey 分型。

• Debakey 分型：Ⅰ型范围从升主动脉至主动脉弓，也可能累及主动脉的其他部分；Ⅱ型局限于升主动脉；Ⅲ型则只包括降主动脉。

• Stanford 分型：A 型是任何累及到升主动脉的夹层(包含 Debakey Ⅰ型和Ⅱ型)；B 型只限于降主动脉(Debakey Ⅲ型)。

• **关键点**：累及升主动脉的夹层需要及时的手术治疗，而只累及降主动脉的夹层保守治疗效果很好。

二维和多普勒超声表现

• 主动脉根部扩张。

• 线状漂浮移动的内膜回声(高度特异性)。

• 彩色多普勒鉴别假腔与真腔：真腔通常在收缩期时充满血流，假腔的血流则变化多样(图 16–5)。彩色多普勒的湍流区被视为两腔的交通之处。偶尔出现的涡流、低速血流可能是部分或完全血栓形成的假腔。

• **关键点**：有时真假腔很难区分，在舒张期时假腔通常比真腔大，而真腔的扩张是在收缩期。

• 主动脉瘤并发症包括心包积液、心脏压塞、主动脉瓣反流(主动脉根部扩张或连枷状主动脉瓣叶二次剥离)、冠状动脉夹层引起的室壁运动异常。

• M 型超声可显示内膜和主动脉壁之间的分离运动。

• **关键点**：收缩期时，内膜瓣通常朝向假腔运动。

鉴于食管位置接近胸主动脉，高分辨力的 TEE 诊断主动脉夹层

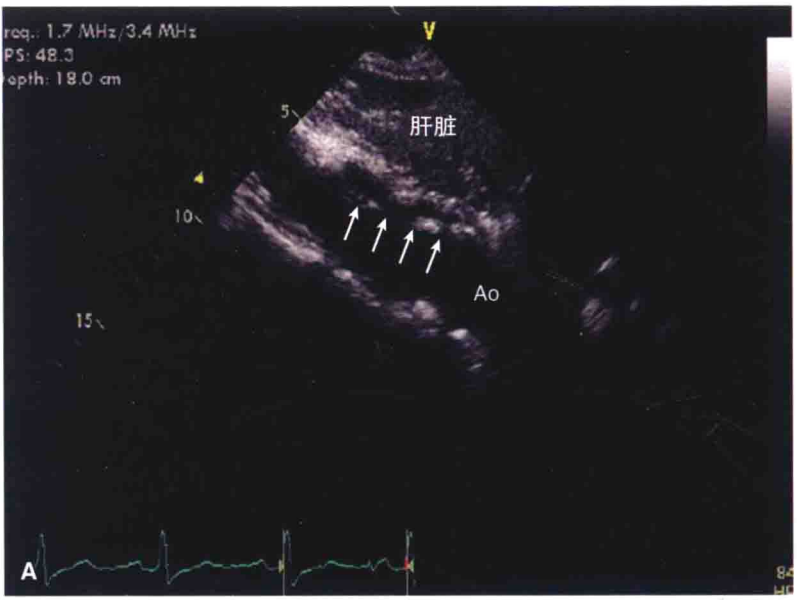

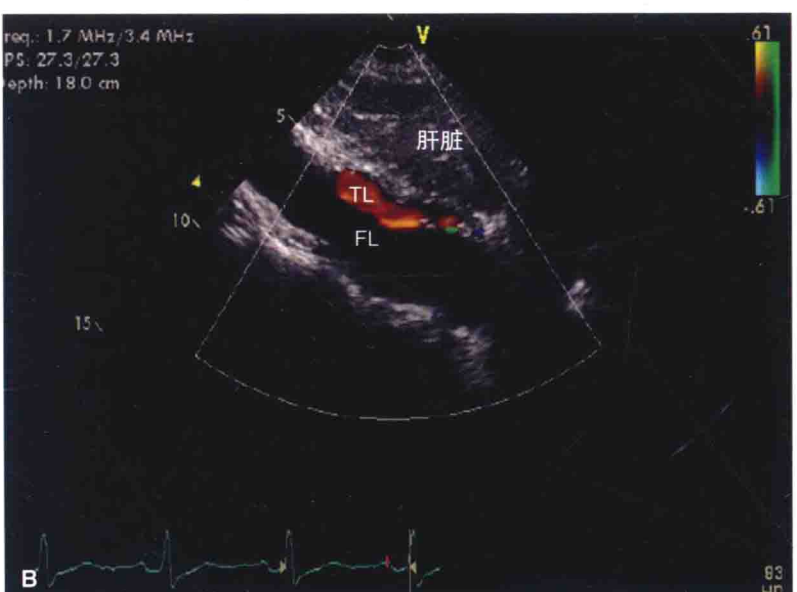

图 16–5 (A)肋下观显示腹主动脉内膜漂浮(箭头所示)。(B)彩色多普勒显示真腔血流(TL,真腔;FL,假腔)。

具有很强的敏感性和特异性(99%和 98%)(图 16–6 和 16–7)。

- **关键点**:在胸骨观,有时无名静脉可能被误认为是撕裂的内膜。彩色多普勒超声可区分静脉与撕裂的内膜。认识正常的解剖结构是很重要的(图 16–8)。

壁内血肿

- 壁内血肿的特点是动脉壁不均匀增厚，呈新月形或圆形,厚度>7mm(图 16–9)。
- 这通常涉及到滋养血管破裂到中层,产生积血和血栓。
- 增厚的管壁内没有内膜或者血流,此点可以与夹层动脉瘤鉴别。

- **关键点**:约 1/3 的壁内血肿会发展为主动脉夹层或者破裂,因此临床上视其类似于夹层。

主动脉狭窄

这是先天性存在的动脉韧带和远端左锁骨下动脉处的降主动脉狭窄。其中包括特纳综合征、主动脉瓣二瓣、动脉导管未闭、室间隔缺损和颅内动脉瘤。分为三种类型:

- 导管前型:狭窄段位于动脉导管的近端。
- 导管型:狭窄段位于动脉导管内。
- 导管后型:狭窄段位于动脉导管远端。

主动脉狭窄首选超声检查是胸骨旁 TTE 和 TEE。

二维超声表现

- 胸骨观:降主动脉近端狭窄区逐渐变细(图 16–10)。
- 可能存在狭窄后扩张。
- 左室肥厚。

CW 和 PW 多普勒

- 降主动脉狭窄处流速增加(图 16–11)。
- 狭窄处峰值梯度的估测用改良的伯努利方程:$\Delta P=4\times V^2$。

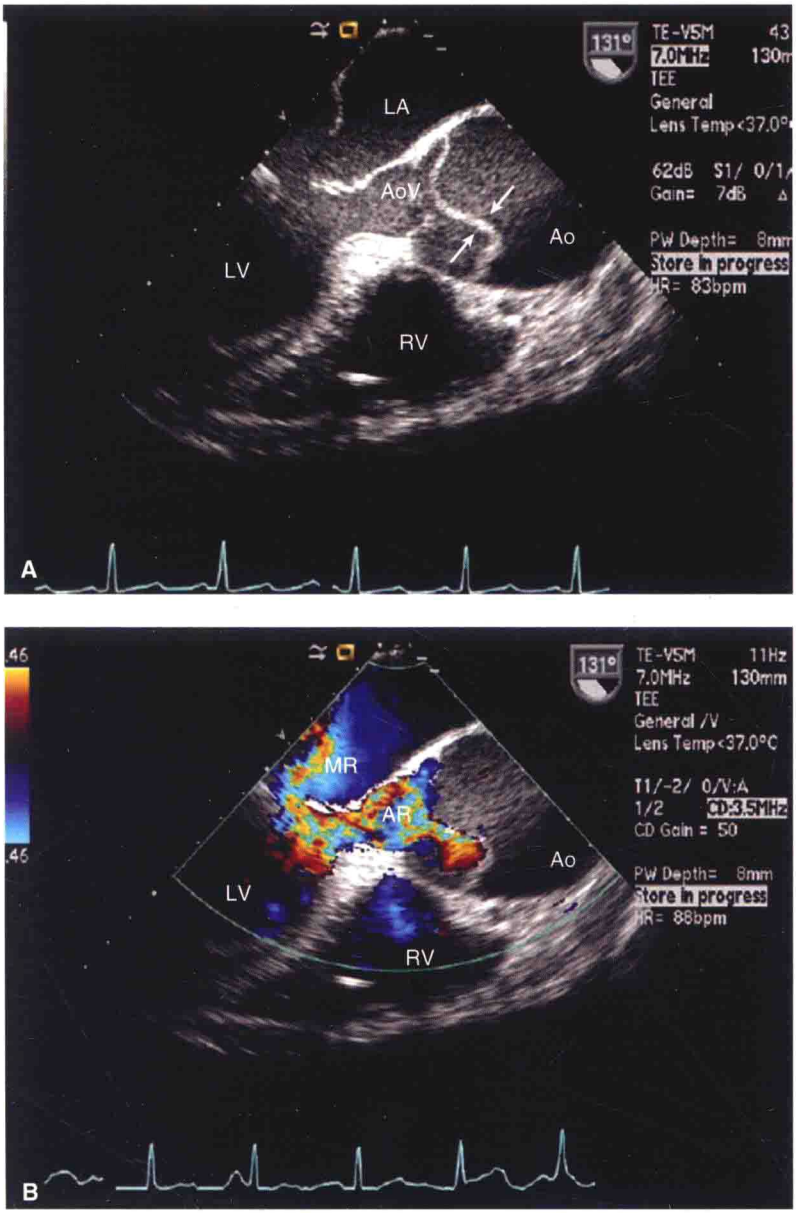

图 16-6 (A)TEE 长轴左心室图像显示夹层内膜(箭头所示)在主动脉根部造成连枷样无冠状动脉瓣。(B)重度主动脉瓣反流和舒张期二尖瓣反流被视为继发升高左心室舒张末期压力的原因。

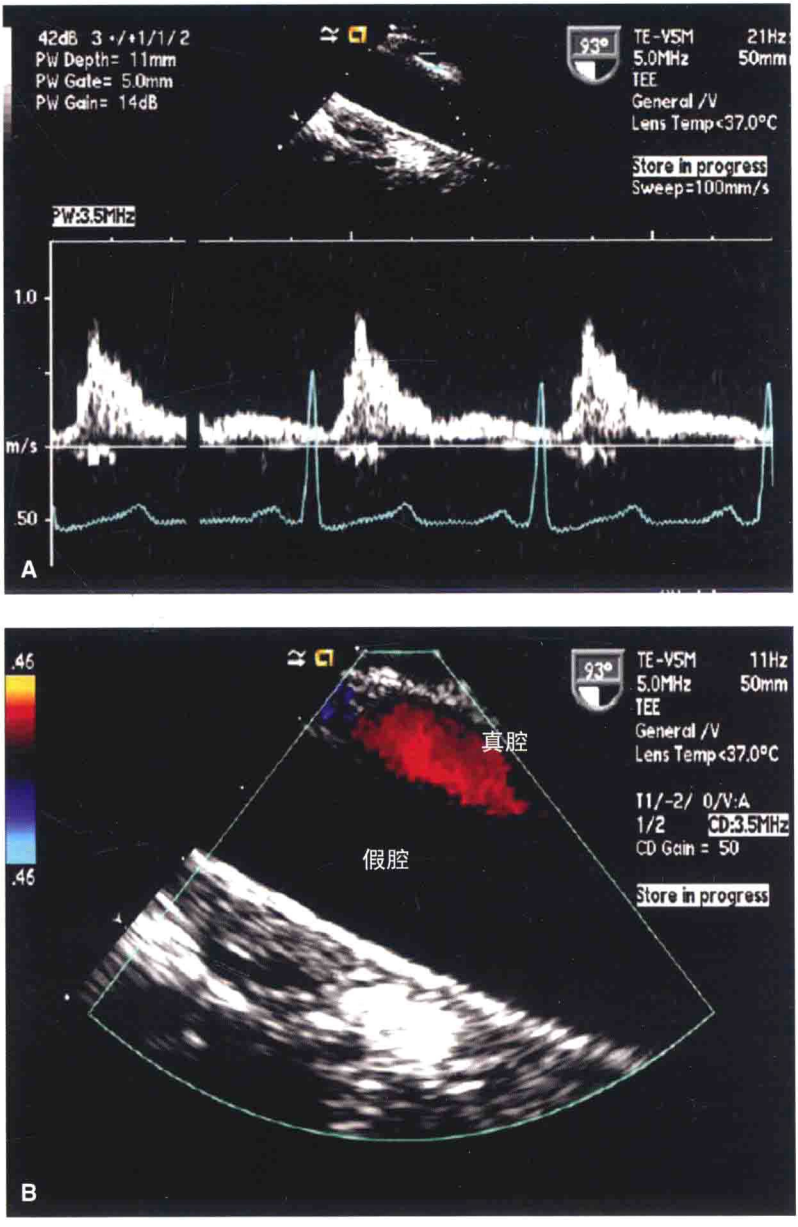

图 16–7　(A)TEE 90°切面探查胸降主动脉夹层，彩色多普勒显示真腔的血液。(B)脉冲波多普勒显示收缩期真腔的血流。

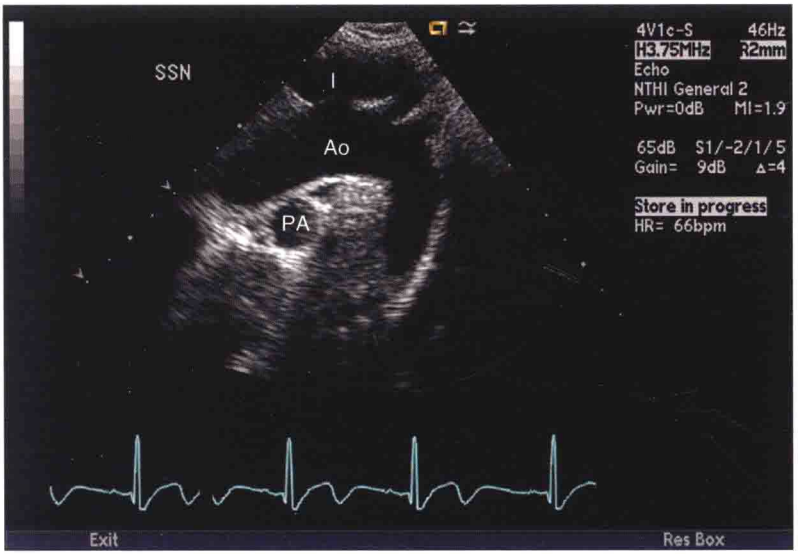

图 16–8 胸骨切面显示无名静脉与主动脉弓相邻。

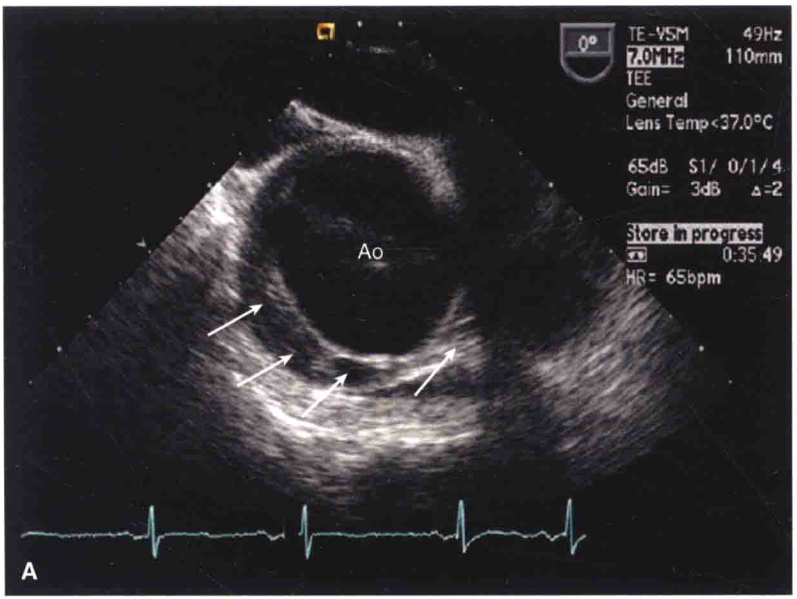

图 16–9 (A)TEE 短轴观探查胸降主动脉，显示壁内血肿的典型新月征(箭头所示)。(待续)

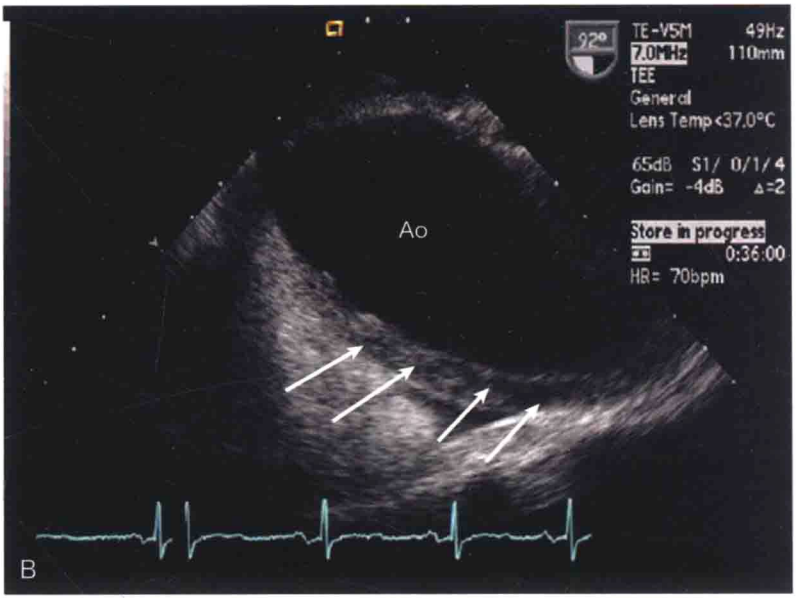

图 16–9(续)　(B)于 A 图相应的 90°切面观。

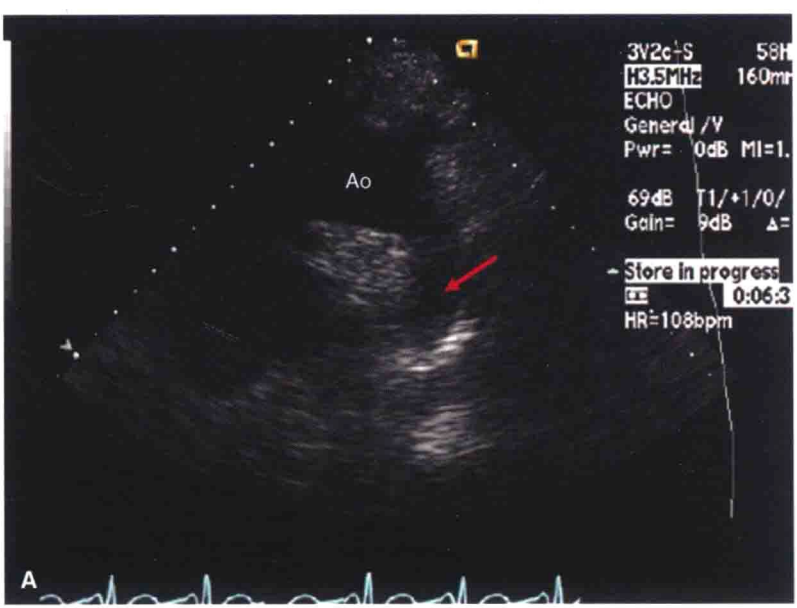

图 16–10　(A)胸骨上切迹切面在降主动脉近端(箭头所示)显示管腔显著缩窄的主动脉弓。(待续)

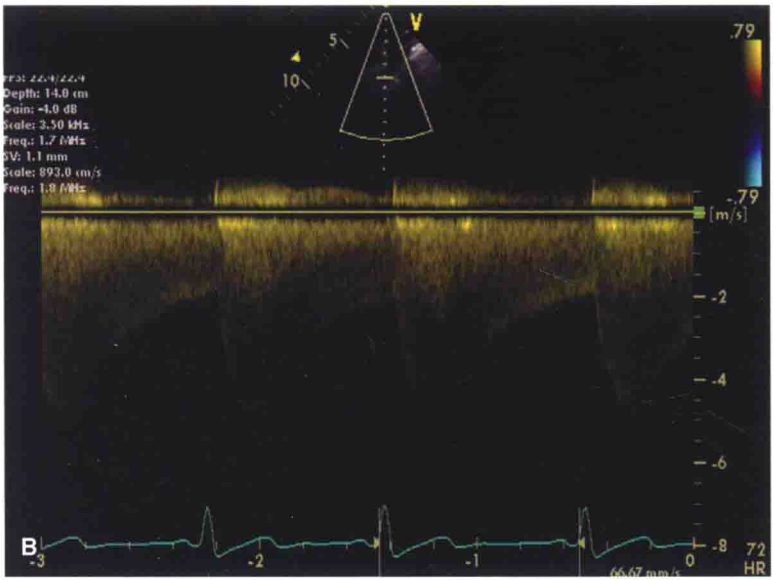

图 16–10(续) (B)连续波多普勒显示主动脉狭窄的经典“鲨鱼牙”征。可见一个早期的流速高峰伴随着缓慢多普勒频谱，其与侧支循环舒张期血液“流失”有关。

- “鲨鱼牙”征说明若重要的侧支循环存在，则收缩峰值后伴随缓慢的舒张期血流，这与远端舒张期血液流失有关。

- **关键点：**需要了解胸骨切面不同模式的多普勒成像(图 16–12)。

动脉粥样硬化

动脉粥样硬化是众所周知的缺血性脑卒中、外周栓塞的危险因素，并且与冠状动脉疾病有关。TEE 是确定主动脉粥样硬化斑块的最佳成像方式，因为它可以详细地可视化整个胸主动脉(图 16–13)。

- **关键点：**斑块 >5mm、移动、带蒂或凸出，不规则的内膜表面已证实更易导致栓塞。

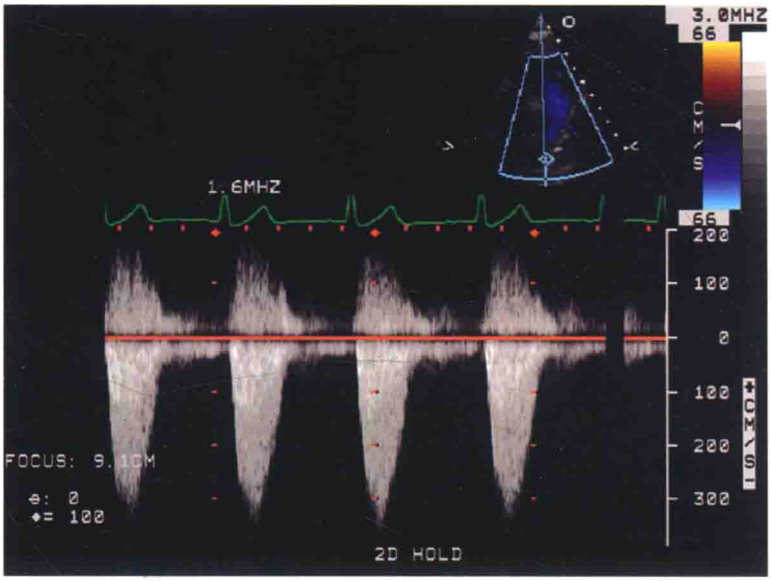

图 16–11　胸骨上切迹连续波多普勒探查狭窄修复术患者的主动脉。注意到流速峰值出现在降部，且不伴有与残留的主动脉狭窄相关的舒张期血液“流失”。

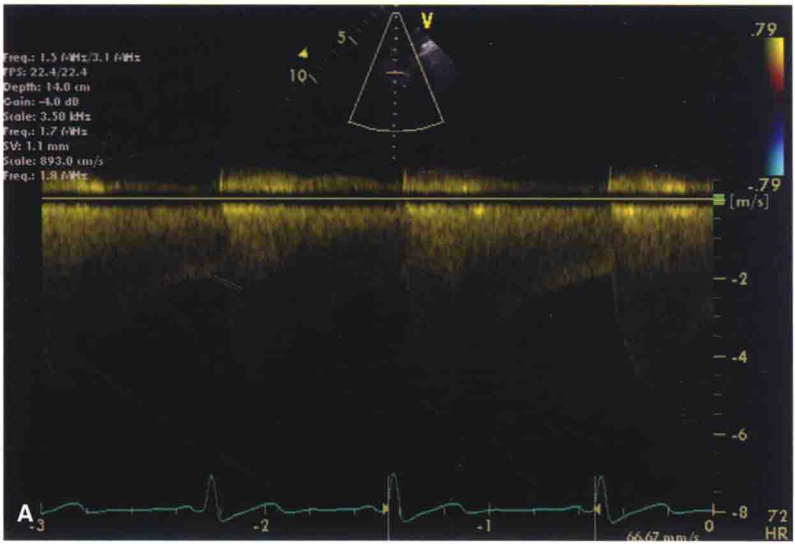

图 16–12　与同样胸骨上切迹切面的异常多普勒做比较。(A)降主动脉的连续波多普勒显示主动脉狭窄的经典图像。(待续)

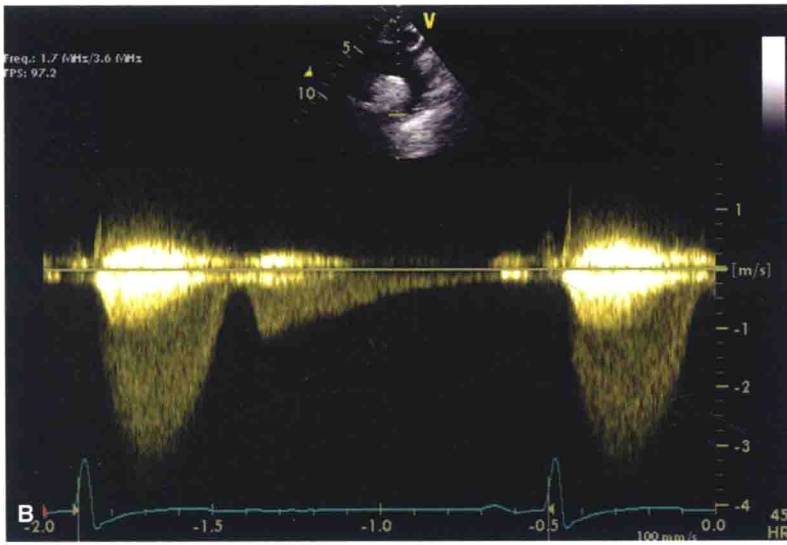

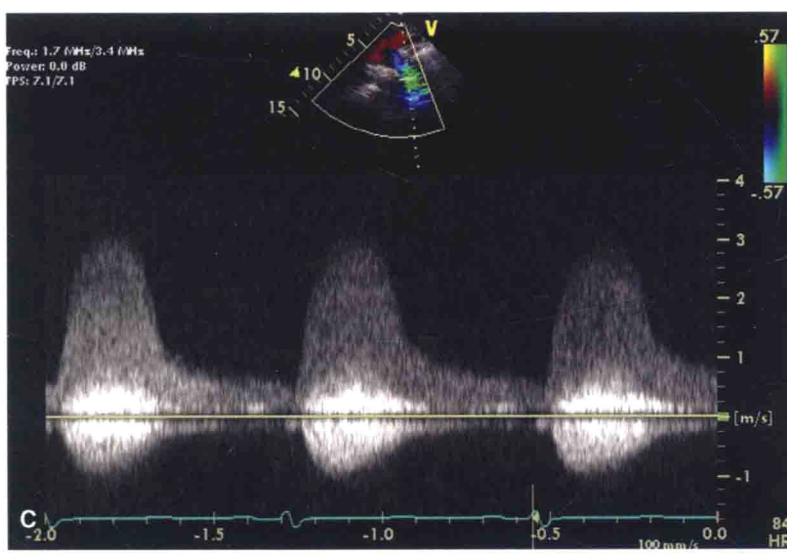

图 16–12(续) (B)连续波多普勒检测到升高的收缩期血流速度继发于右肺动脉狭窄。(C)连续波多普勒检测到升高的收缩期血流速度继发于左锁骨下动脉严重狭窄。

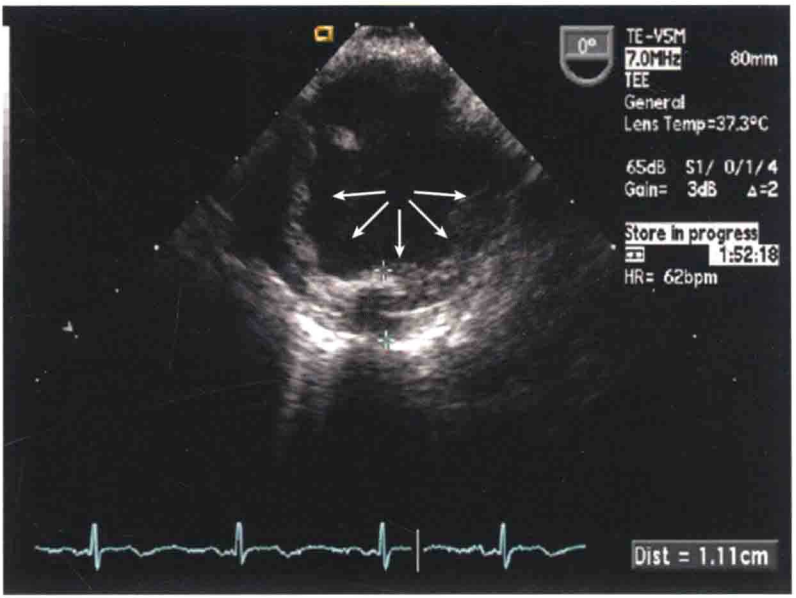

图 16–13　TEE 短轴切面探查胸主动脉，箭头示几处动脉粥样硬化斑块。

肺动脉

解剖

肺动脉始于右心室底，并发出左右两个主干分支，将无氧的血液运输到肺部。

主要切面

- 胸骨旁右心室流出道长轴切面：肺动脉。
- 胸骨旁主动脉短轴切面：左心室流出道、肺动脉、左右肺动脉分叉处(图 16–14)。
- 胸骨切面：右肺动脉横截面在升主动脉后部和主动脉弓下部。

病理

肺动脉扩张

肺动脉扩张并发于很多疾病，包括右心容量负荷、肺动脉高压、先

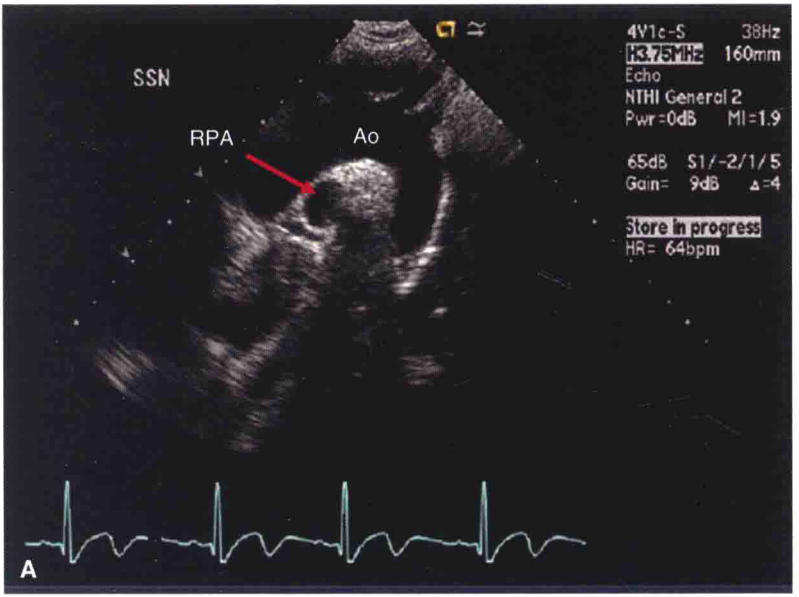

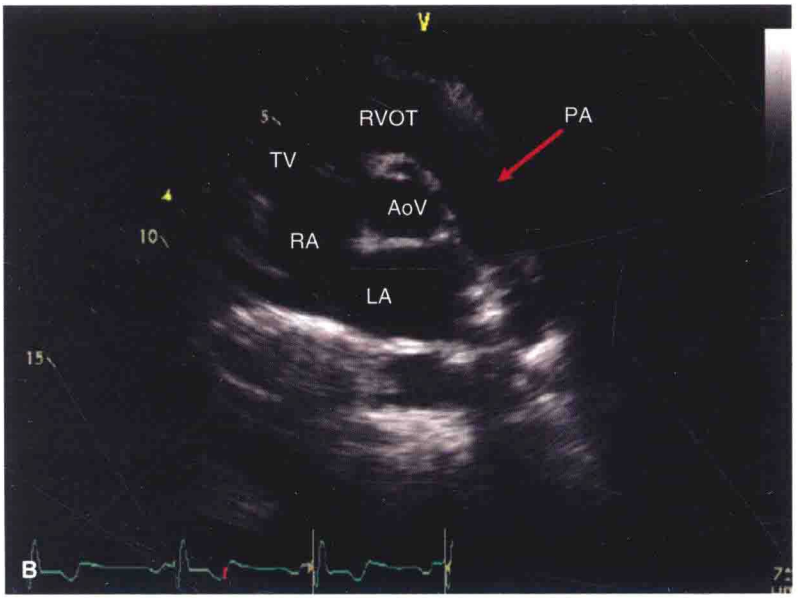

图 16-14 (A)胸骨切面探查右肺动脉，显示下方的主动脉弓。(B)主动脉水平胸骨旁短轴切面显示肺主动脉分叉。

天性肺动脉狭窄和大血管转位，很少自发产生(图 16–15)。

肺动脉栓塞

虽然 TEE 不是确诊肺动脉栓塞(PE)的常规检查，但有迹象表明此种检查对风险评分很有帮助。由于肺动脉阻力的突然增加，急性肺动脉栓塞会影响右心功能。超声结果显示已劳损的右心预后很差，且需要进行有创治疗，如静脉溶栓治疗或血栓切除术。

PE 的二维和多普勒超声表现

- 罕见的右心室移动的血栓，或者血栓在运输中，有助于诊断肺动脉栓塞(肺动脉主干骑跨栓)(图 16–16)。
- 胸骨旁长轴切面显示右心室与左心室舒张末期内径比>0.7。
- 右心室大，游离壁运动功能减退。
  - 肺动脉压急速上升。
  - McConnell 征：右心室游离壁运动减弱，右心室心尖运动正

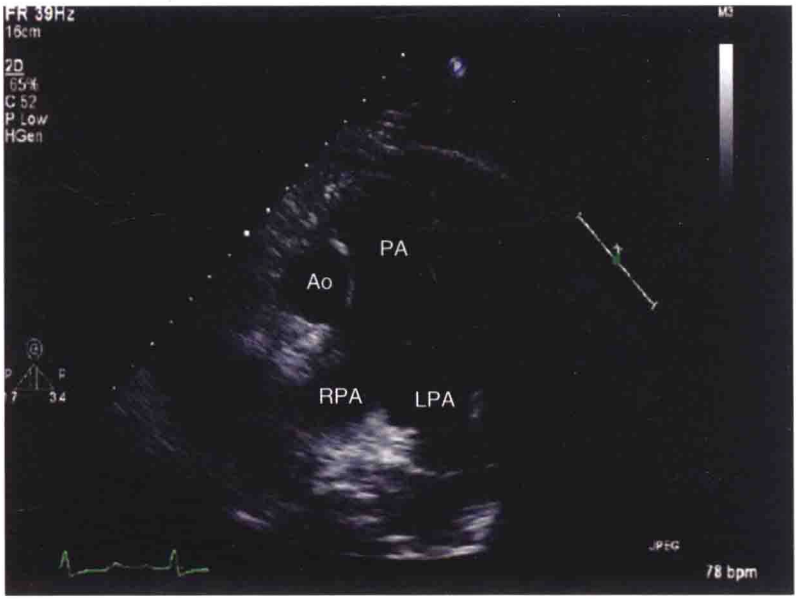

图 16–15　胸骨旁心底短轴切面探查原发性肺动脉高压的患者，显示扩张的肺动脉(RPA，右肺动脉；LPA，左肺动脉)。

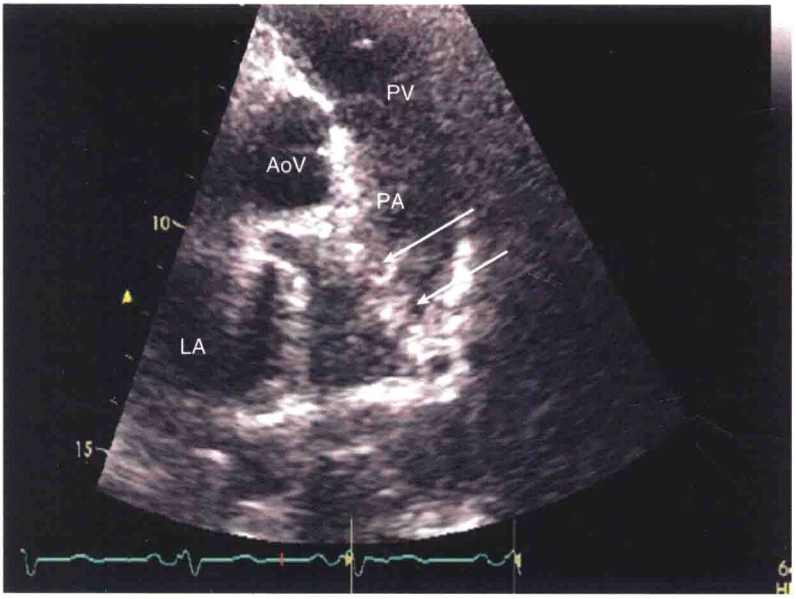

图 16-16 胸骨旁心底短轴切面显示肺动脉骑跨栓。

常；诊断肺动脉栓塞特异性较高(图 16-17)。

• 室间隔反常运动和胸骨短轴“D”字征提示肺动脉高压，通常伴有左心室偏小(图 16-18)。

• 60/60 征：右心室收缩压<60mmHg 且右心室流出道加速时间<60ms (图 16-19)。

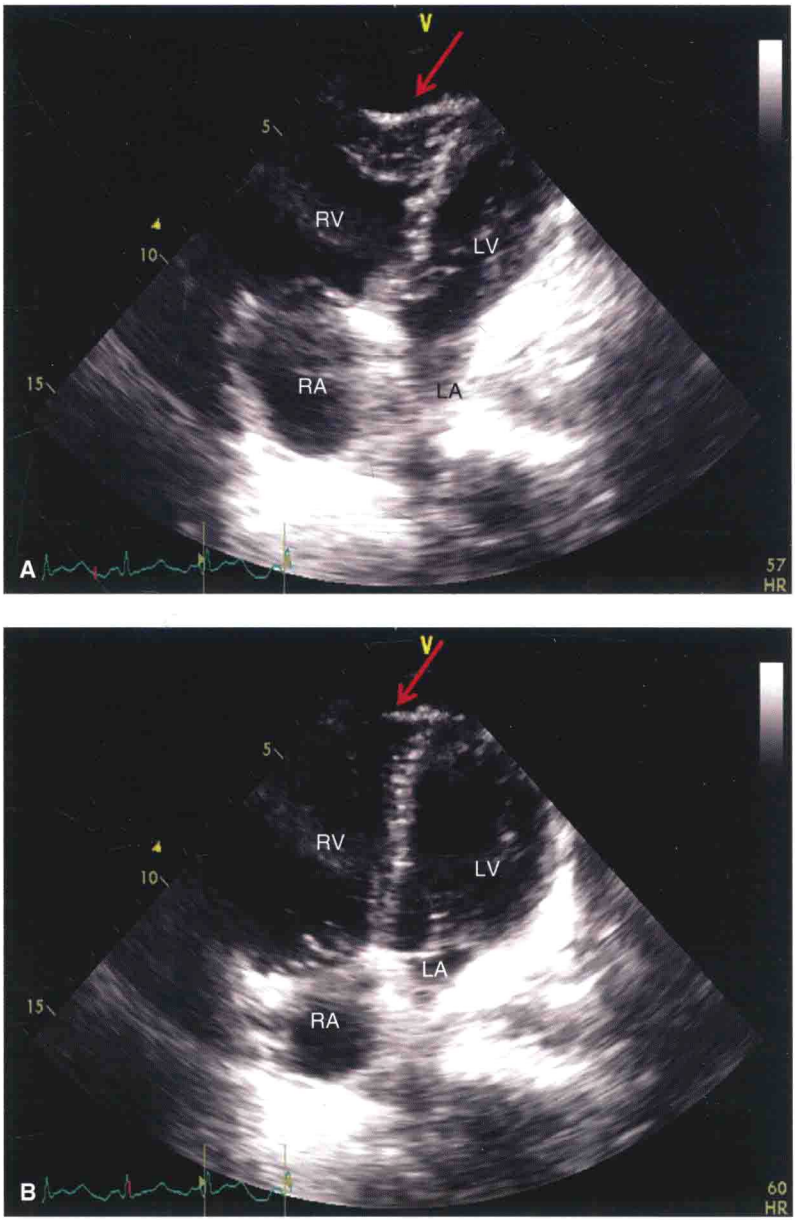

图 16-17　(A)收缩期和(B)舒张期心尖四腔心切面显示肺栓塞患者的右心室扩大、McConnell 征伴随心尖运动亢进及右心室基底中部游离壁运动减退。

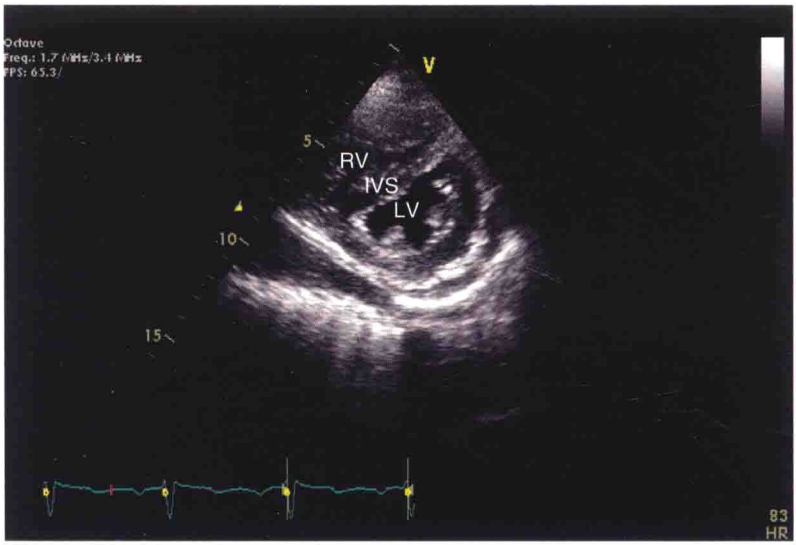

图 16-18　胸骨旁短轴乳头肌水平切面探查严重肺动脉高压患者，显示右心室扩大，左心室“D”字征伴随室间隔扁平。

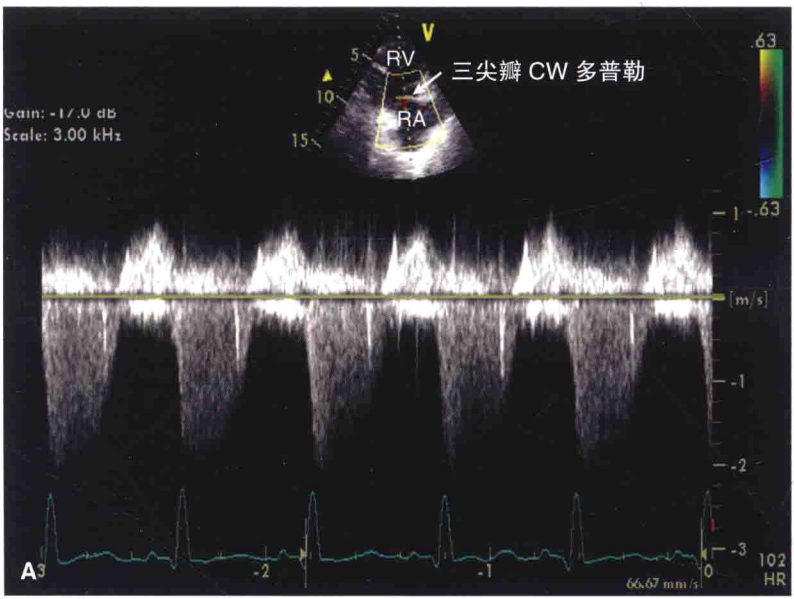

图 16-19　急性肺动脉栓塞患者的 60/60 征。(A)连续波多普勒探查三尖瓣，显示三尖瓣反流压差<60mmHg。（待续）

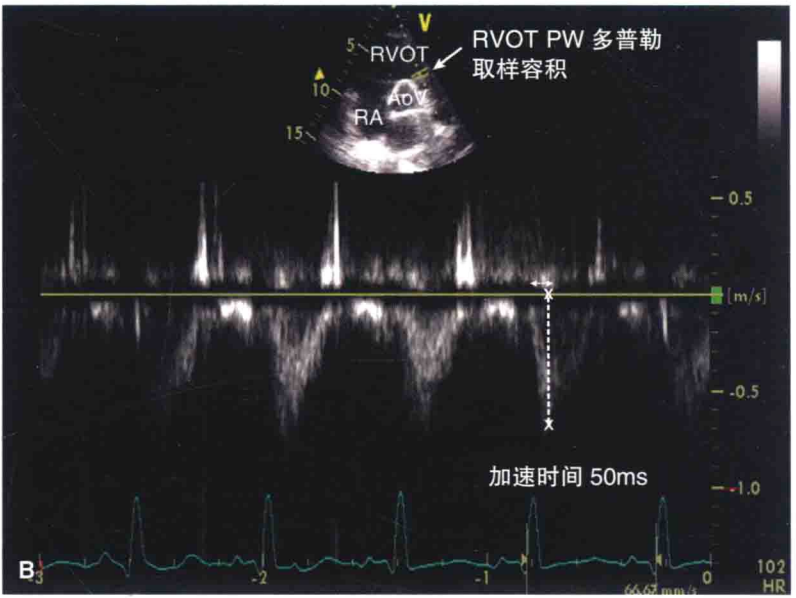

图 16–19(续)　(B)胸骨旁短轴切面脉冲波多普勒显示右心室流出道加速时间<60ms。

(于铭 译)

第17章 先天性心脏病

Thomas K. Kurian, Mohammed K. Saghir, Daniel H. Cooper

本章将着重讲述成人先天性心脏病。或许大部分的成人型先天性心脏病已经接受了各种形式的姑息或矫治手术，因此，本章会结合术前评估及治疗相关的综合信息，着重介绍相关图像切面信息的获取与识别。

先天性心脏病超声心动图检查基本方法（adapted from Diagnosis and Management of Adult Congenital Heart Disease by Gatzoulis）：

- 确定心尖位置：应用标准肋下切面（探头标识方向指向患者左肩）。如果心尖指向左侧，即为正常的左位心；如果心尖指向右侧，即为右位心。
- 确定心房位置：应用标准肋缘下主动脉及下腔静脉短轴切面（探头垂直于脊柱，探头标识指向患者左侧臀部）。正常状态下，主动脉位于脊柱左侧，呈红色血流，下腔静脉位于右侧，为蓝色血流。心房反位时则反之（图 17-1）。大约 80%的患者其心脏位置与内脏位置是一致的。
- 判定解剖右心室：右心室内有肌小梁及调节束结构，三尖瓣相对于二尖瓣附着点更靠近心尖。
- 判定大血管：肺动脉分支出现较早，主动脉根部发出冠状动脉。

- **关键点：**房室瓣通常都与其对应心室连接是一致的，即与三尖瓣连接的为右心室，与二尖瓣连接的为左心室。

Ⅰ. 单纯分流

重要概念

- 左向右分流时，使部分肺静脉血液又回到肺循环，同时由于心内的这种异常分流，减少了心脏的整体有效输出。

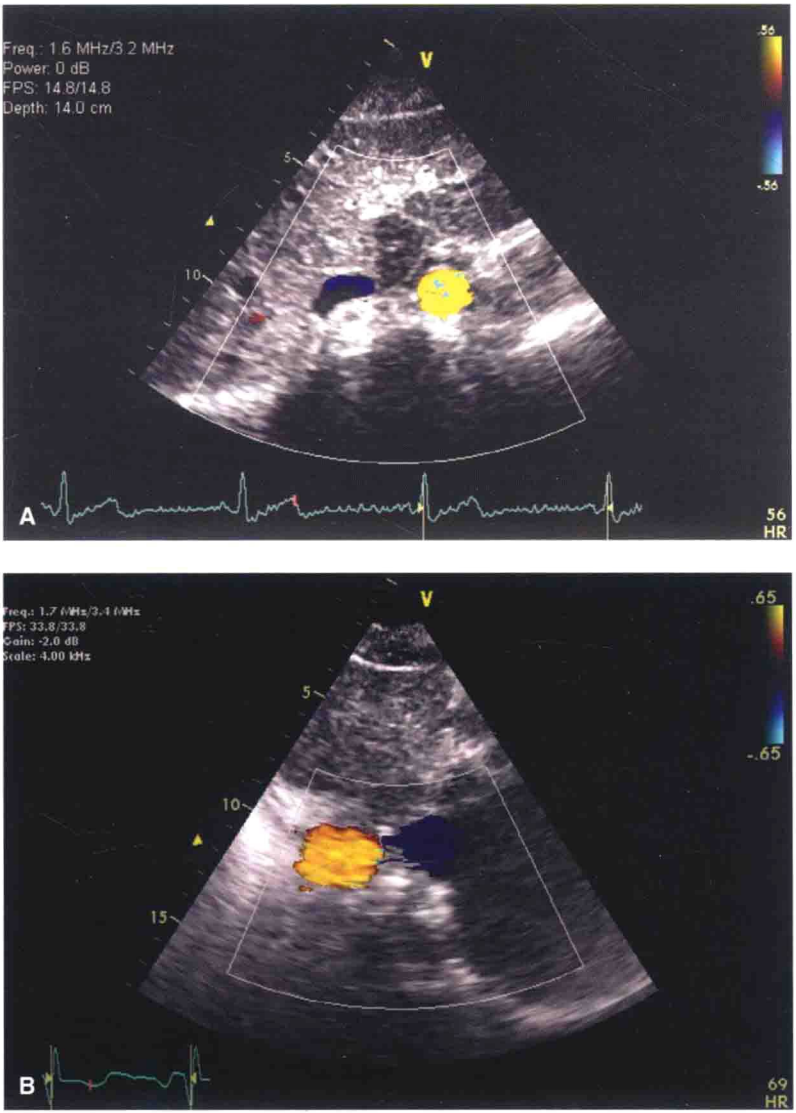

图 17–1　剑下彩色切面确定心房的位置。(A)下腔静脉(蓝色)位于右侧,腹主动脉(黄色)位于左侧,即心房正位。(B)心房反位的患者,下腔静脉位于左侧,腹主动脉位于右侧。

• 右向左分流时，由于右心系统部分乏氧血进入体循环，与正常通过肺循环进入左心的、富含氧的肺静脉血液混合，使得全身的氧饱和度降低。

• 计算肺循环/体循环比值（Qp/Qs）：分别测量右心室流出道（RVOT）、左心室流出道（LVOT）的面积（CSA），并通过描记肺动脉（PA）和主动脉（AO）频谱多普勒的频谱获得 PA 及 AO 的血流速度-时间积分（VTI）。

$$Qp/Qs = (CSA_{RVOT} \times VTI_{RVOT})/(CSA_{LVOT} \times VTI_{LVOT})$$

• Qp/Qs >1：表示肺循环血量高于体循环血量，提示可能存在单纯的左向右分流。此时，由左心来源的部分高氧血和正常静脉回流的低氧血一起进入肺循环，其总量超过了通过主动脉射出进入体循环的血液总量。

• Qp/Qs <1：提示可能存在单纯的右向左分流。此时静脉低氧血进入体循环系统中。

• Qp/Qs >1.5: 提示存在显著的左向右分流，特别是当右心扩大时。

A. ASD

见图 17-2。

分类

• 继发孔型：约占 75%，位于房间隔中部，紧邻卵圆孔。

• 原发孔型：约占 15%，位于房间隔底部，可合并房室管畸形。

• 静脉窦型：约占 10%，位于房间隔的后壁，又可分为上腔型和下腔型。可合并肺静脉异位引流，特别是右上肺静脉异位引流。

• 冠状窦型：非常少见，又可称为冠状静脉窦缺损或无顶冠状静脉窦。分隔左心房与冠状静脉窦的间隔部分缺损或完全缺如。可同时累及房间隔组织，常合并左上腔静脉残存。

血流动力学特征

• 通过房间隔缺损的血流取决于双侧心房的顺应性及容量的差异。

• 由于左心室的室壁较右心室厚、顺应性较右心室低，且左心内压力较高，因而房间隔缺损通常是呈现左向右分流。

• 继发性的肺动脉血流增加，导致右心室容量负荷增加，表现为右心室扩大、舒张期室间隔平直。

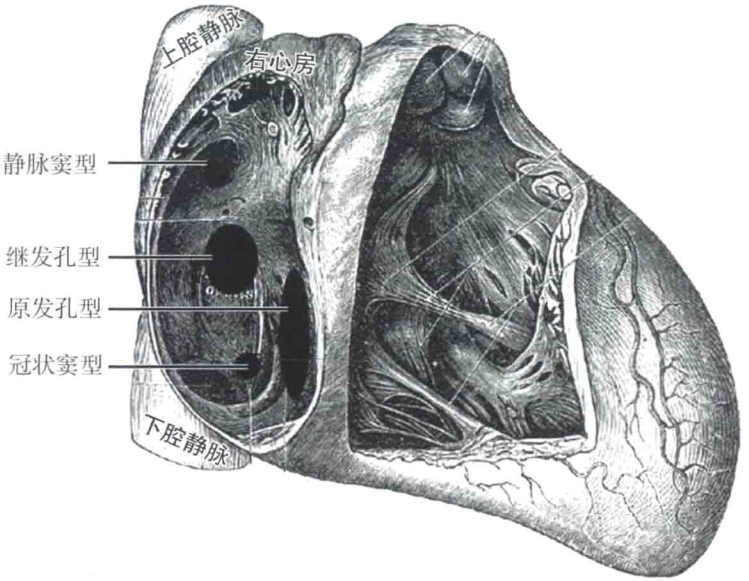

图 17–2　从右房面观察房间隔缺损的分布。(Adapted from Gray, H. *Anatomy of the Human Body*, 20th ed. Philadelphia: Lea & Febiger, 1918.)

• 由于右心系统对容量负荷增加的适应性强于对压力负荷的适应性，因而通常早期无临床症状，直至晚期最终出现肺动脉高压时才出现症状。

• 当晚期右心压力增高并超过左心压力时，出现显著的右向左分流及低氧血症，称之为“艾森曼格综合征”。

• **关键点**：观察 ASD 的最佳切面为：胸骨旁短轴、心尖四腔心及剑下切面。应用心尖四腔心切面观察房间隔时，由于侧向分辨力减低可造成正常房间隔出现回声失落，因而有时会出现继发孔型房间隔缺损的假象。因而，需要应用剑下切面进行验证，因为在剑下切面时，房间隔与超声声束垂直，联合应用二维、彩色及多普勒成像方法可对房间隔缺损进行准确诊断。典型的房间隔缺损血流频谱出现于收缩期及舒张期，形态较圆钝，频谱峰值出现于收缩晚期至舒张早期(图 17–3)。

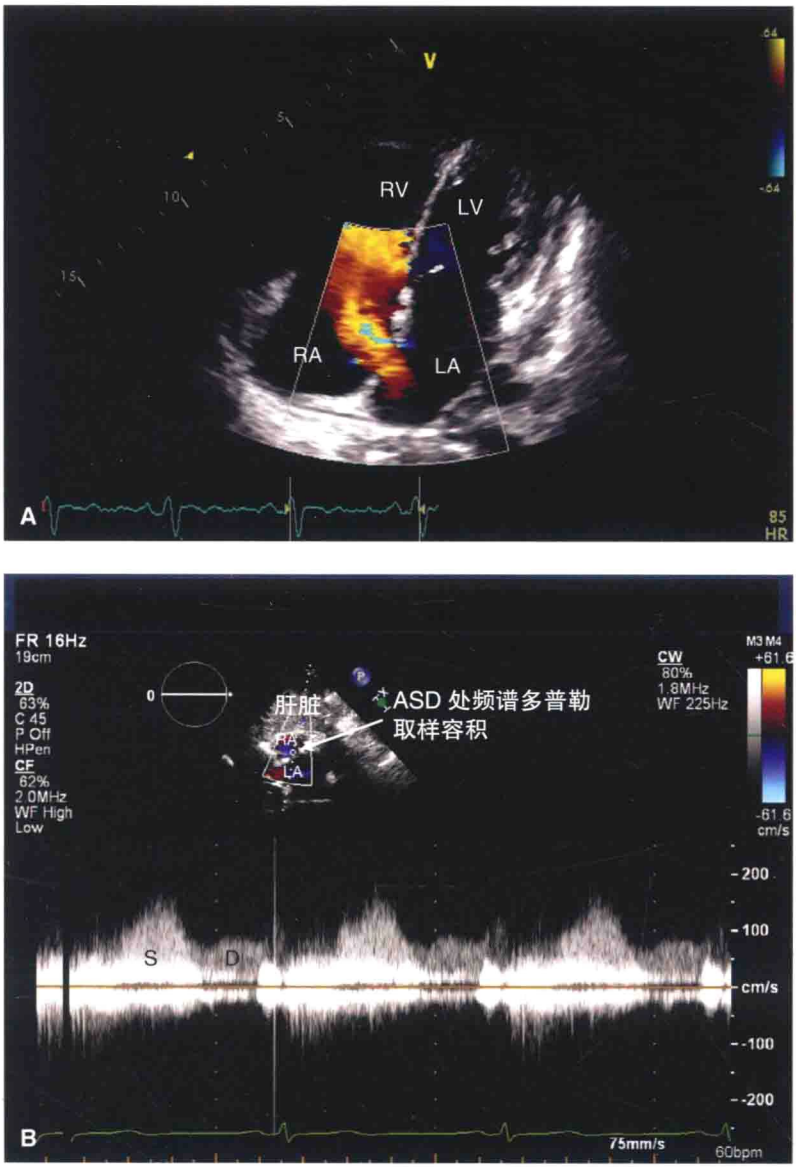

图 17-3 (A)心尖四腔心切面彩色血流显示房水平左向右分流。(B)剑下切面频谱多普勒信号显示经过房间隔缺损口的典型的收缩晚期至舒张早期的宽频血流频谱。

- **关键点**：对于静脉窦型房间隔缺损，只有通过剑下标准切面或非标准切面才能准确显示(图 17–4)。有时，对于不明原因的右心扩大的患者，特别是当超声造影检查(注射震荡盐水)提示有心腔内异常分流而没有找到分流口时，应该进行 TEE 检查，排查是否存在静脉窦型的房间隔缺损。

手术治疗

- 房间隔缺损造成右心扩大或>10cm 的房间隔缺损应该进行手术修复。
- 可选择外科手术修复或介入封堵术。

超声心动图表现

- TTE 和 TEE 应该能够确定房间隔缺损的类型、位置、大小、血流分流方向、分流程度(Qp/Qs)及其他伴发畸形。
- 介入封堵术后，超声心动图检查应判断封堵器的位置是否正

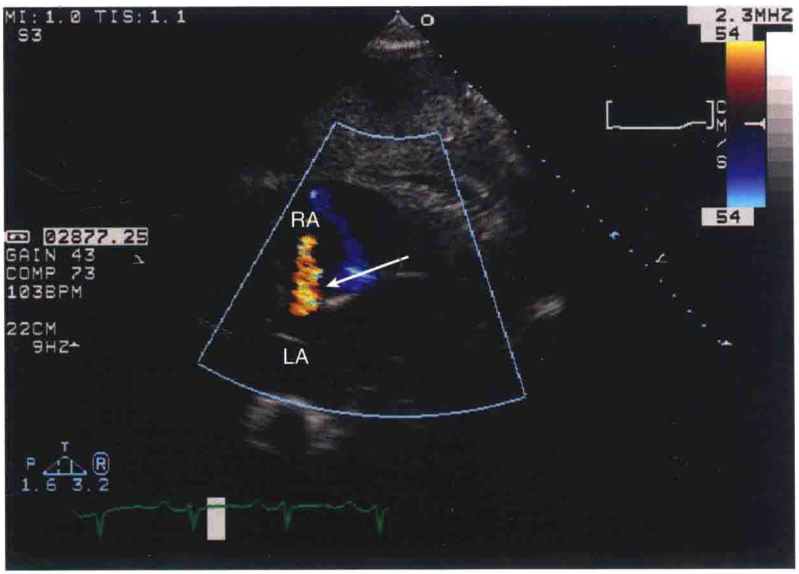

图 17–4　剑下非标准切面彩色多普勒显示房间隔后间隔偏后方的房水平的左向右分流(箭头所示)，这是冠状静脉窦型的房间隔缺损。

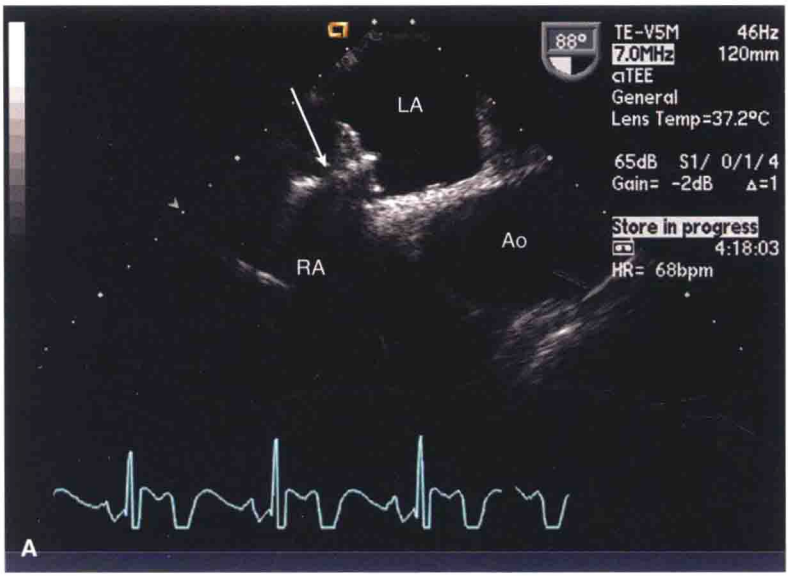

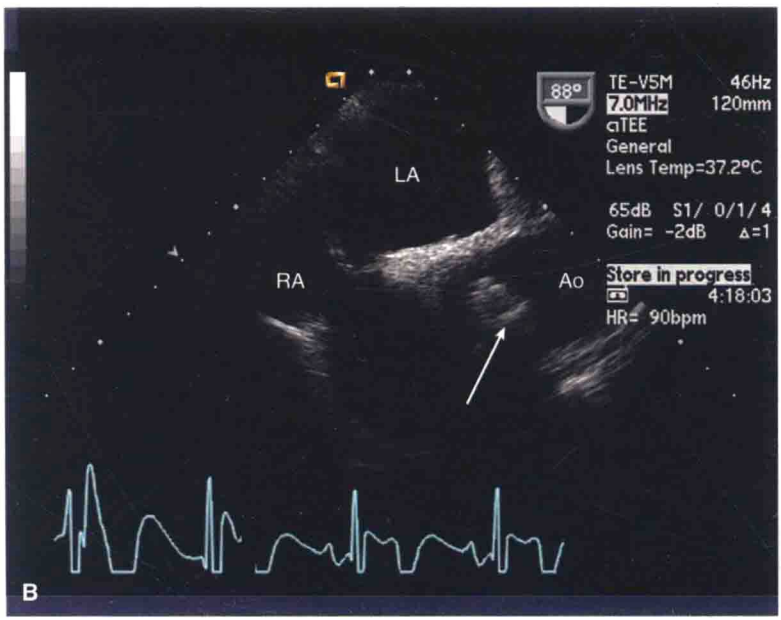

图 17-5 经食管超声 90°切面显示在房间隔放置蛤壳型封堵器。(A)显示封堵器穿过了房间隔缺损口，但仍连接于导丝(箭头所示)。(B)封堵伞释放几分钟后，封堵器位置发生了偏移，从左心房经左心室进入主动脉(箭头所示)。

常，排查有无残余分流(图 17-5)。通常在封堵后短期内会残留少量穿隔分流，但后期会消失。

- **关键点**：注射震荡盐水可以瞬时(3~4 心动周期内)显著增强左心室显影，随后很快消退。

- 判断是否存在房室瓣畸形。如二尖瓣裂患者合并原发孔房间隔缺损。

B. 室间隔缺损(VSD)

见图 17-6。

分类

- 膜周型：约占 80%，位于三尖瓣附着点附近及主动脉瓣下。
- 肌型：可单发或多发，累及肌部室间隔(图 17-7)。
- 流入道型：累及室间隔流入道部分，与房室瓣缺损相关。
- 嵴上型或流出道型：累及室上嵴上方的右心室流出道部分，邻近肺动脉瓣，通常受到主动脉瓣瓣尖的遮挡，引起主动脉瓣反流。

血流动力学特征

- 大部分室间隔微小缺损可以在青少年期自动闭合。少部分会持续至成年期，需要手术修复。
- 大部分的心室水平分流发生在收缩期，听诊表现为非常明显的、响亮的全收缩期杂音。
- 早期表现为心室水平左向右分流，造成肺循环血容量及回流至左心系统的血容量增加。
- 当没有肺动脉及右心室流出道狭窄时，肺动脉压(PASP)可由已知的动脉收缩压(SBP)计算获得：$PASP=SBP-4V_{VSD}^2$。
- 分流口较小的室间隔缺损会在分流口出现高速射流，通常分流压差>75mmHg，因分流的血流量较少，通常不会引起肺动脉高压和左心室扩张(图 17-8)。
- 分流口较大的室间隔缺损，其通过较大的室间隔缺损处的血流速度较低，通常压差<25mmHg，提示左右心室之间的压差较小。
- 较大的室间隔缺损会造成较多的血液进入肺循环继而进入左心，长期如此会引起肺循环血管的重构，导致肺循环阻力增加、肺动脉

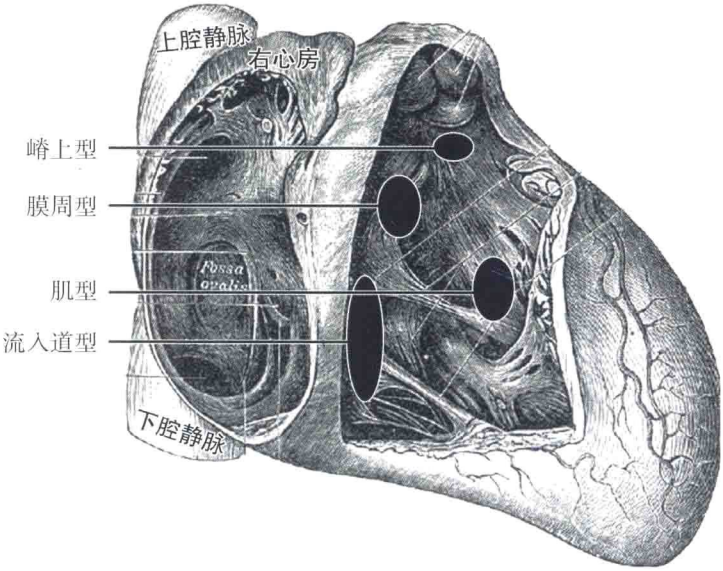

图 17-6　从右心室面显示室间隔缺损的分布。(Adapted from Gray, H. *Anatomy of the Human Body*, 20th ed. Philadelphia: Lea & Febiger, 1918.)

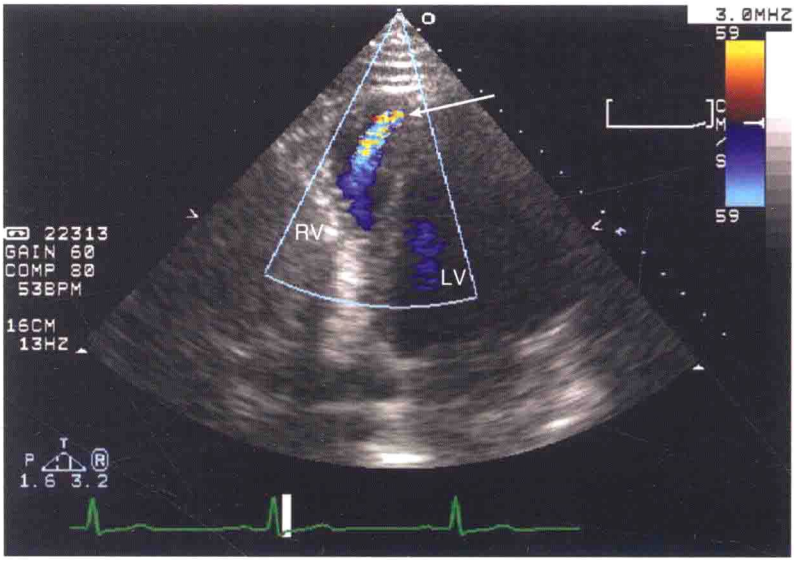

图 17-7　23 岁，男性，可闻及响亮的收缩期杂音。向心尖偏移的非标准心尖四腔心切面彩色多普勒图像显示近心尖部的室间隔缺损。

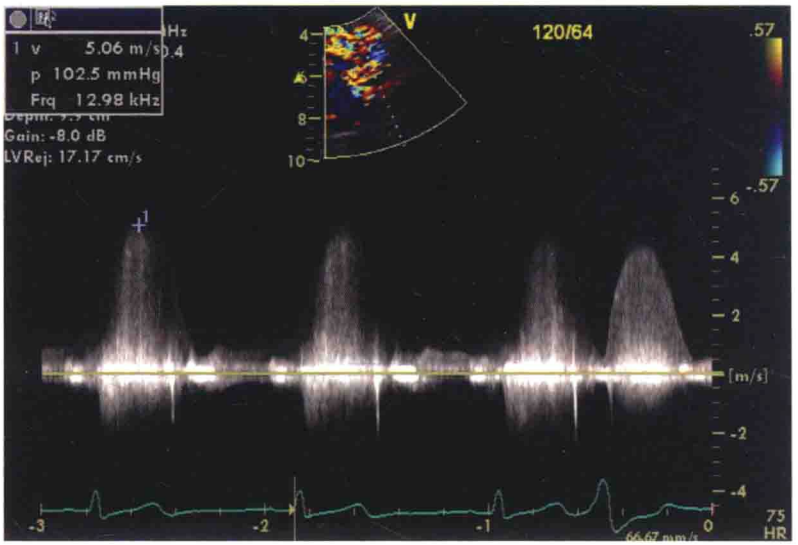

图 17–8　连续波多普勒显示室间隔缺损的收缩期高速血流。峰值流速约 5m/s，压差约 103mmHg。

压增高及左心室扩大。如不进行有效的治疗，这类患者晚期会出现艾森曼格综合征。

- **关键点：**显著的室间隔缺损左向右分流会引起左心室而不是右心室容量负荷增加。

手术治疗

通常采用补片修补进行手术修复。

超声心动图表现

- 胸骨旁大血管短轴是诊断室间隔缺损并对其进行分型最有用的切面。如图 17–9 所示，根据缺损口的位置能区分出膜周型与嵴上型室间隔缺损。
- 肌部室间隔缺损可以通过心尖四腔心及剑下切面观察。但是由于肌部室间隔缺损的缺损部位较为多变，因而常常需要通过不规则切面才能得以较好地显示。临床上较易漏诊。
- 通常，室间隔缺损可合并其他畸形，如动脉导管未闭、房间隔缺

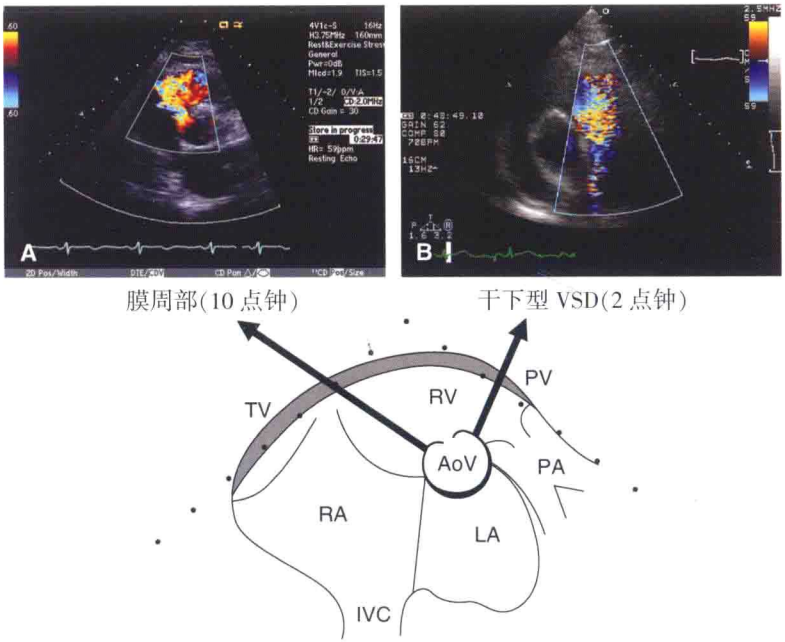

图 17-9 模式图显示在胸骨旁大血管短轴水平如何区分膜周部室间隔缺损与干下型室间隔缺损。(A)膜周部室间隔缺损。(B)干下型室间隔缺损。

损、主动脉弓缩窄、法洛四联症、共同动脉干、大血管转位等。25%~30%的室间隔缺损是单发的。

• 超声心动图可用于评估左心室大小、室间隔缺损的大小及位置、跨隔压差及有无肺动脉高压。

• 膜周部室间隔缺损可以部分受到三尖瓣膈瓣的遮挡,而干下型室间隔缺损可以受到主动脉瓣膜的部分遮挡,并造成主动脉瓣反流。

• 左心室-右心房通道是一种特殊形式的室间隔缺损,分流束穿过膜部的室间隔缺损,由左心室进入右心房,同时有三尖瓣隔瓣向心尖的移位。

• 术后评估补片处有无残余分流。

C. 动脉导管未闭

• 未闭合的动脉导管连接着主动脉及主肺动脉。

• 动脉导管起自降主动脉近心端的前壁，位于左侧锁骨下动脉的远端，其末端连于主肺动脉。

• 动脉导管通常会在出生后 12~72h 内功能性闭合，在出生后 3 周内完全闭合。

• 较大的动脉导管未闭需要在儿童期进行外科手术治疗，较小的动脉导管未闭有可能在成人期才被发现，通常较小且分流不明显。大的动脉导管未闭如不经治疗，最终可演变为艾森曼格综合征。

血流动力学特征

• 分流的方向及分流量取决于导管两侧的阻力（压差），通常是左向右分流，造成左心室容量负荷增加，晚期导致肺动脉高压，其血流动力学特点与室间隔缺损类似。

• 由于主动脉与肺动脉之间显著的压差，造成动脉导管未闭的分流是全心动周期的。听诊表现为连续性的机械性杂音。

• 通过测量动脉导管内的左向右分流速度（V_{PDA}）及收缩期血压（SBP），可以估算肺动脉收缩压（PASP）：$PASP= SBP-4V_{PDA}^2$。

手术治疗

介入封堵术是最普遍的治疗方法。如果导管过大或结构复杂，则需通过外科手术进行进一步修复。

超声心动图表现

• 应用彩色多普勒确定动脉导管未闭的大小及压差（图 17-10）。

• 通过测量 RVH、左心房及左心室大小来评估分流所造成的容量及压力负荷对心脏的影响，并计算肺动脉压。

• **关键点：**显示动脉导管未闭的最佳切面为胸骨旁大血管短轴切面，显示主动脉瓣后将探头向肺动脉瓣及主肺动脉一侧倾斜。

D. 房室间隔缺损

• 由于心内膜垫组织融合过程中发育障碍所致。

• 心脏十字交叉部分发育缺失：

1. 流入道型室间隔缺损。
2. 原发孔型房间隔缺损。
3. 二尖瓣叶裂：由于胚胎期前瓣与后瓣发育的结合处穿过了室

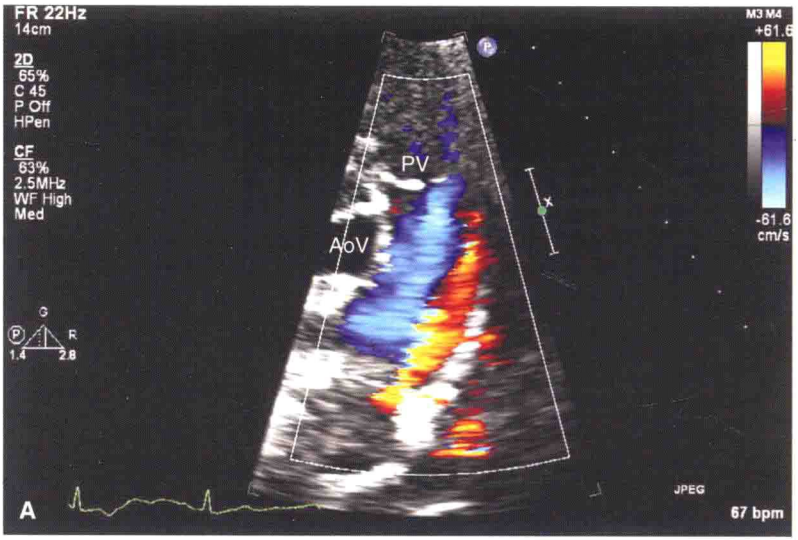

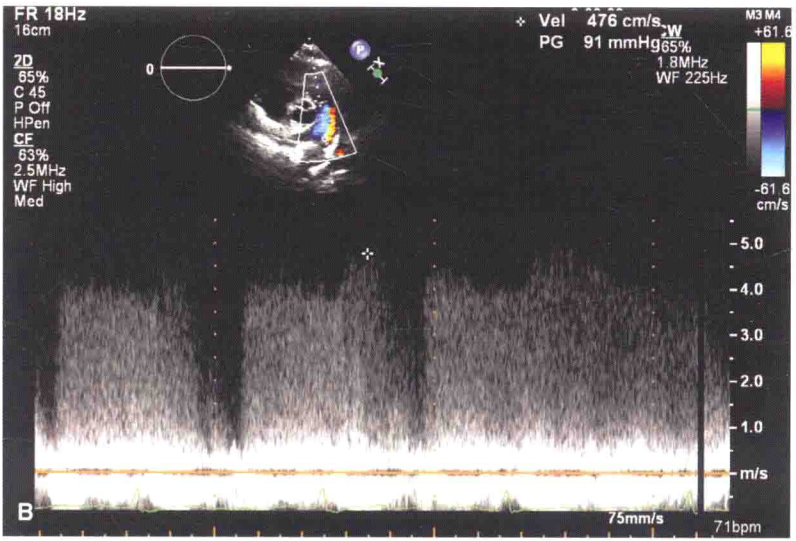

图 17-10 (A)局部放大的胸骨旁大血管短轴切面显示动脉导管未闭全心动周期的高速血流(红色射流)。(B)连续波多普勒显示典型的全心动周期高速血流。

间隔缺损。

4. 三尖瓣异常。

• **关键点**：以上四条均出现时称之为完全性房室间隔缺损，如果仅有部分畸形存在即为部分性房室间隔缺损。

血流动力学特征

• 血流动力学改变的特征取决于房室间隔缺损所包括的多种畸形中哪种畸形占优势。

• 完全性房室间隔缺损由于房间隔缺损与室间隔缺损同时存在，造成肺循环容量负荷显著增加。

• 受累房室瓣会出现显著的瓣膜反流。

手术治疗

手术修补房间隔及室间隔缺损，手术对两个房室瓣进行塑形。

超声心动图表现

如图 17–11 所示。

• 两组房室瓣在同一水平。

• 判别是一组融合的房室瓣，瓣叶附着于室间隔，还是两组已分化的房室瓣，即二尖瓣与三尖瓣，其中有二尖瓣裂。

• 显示原发孔型房间隔缺损和流入道型室间隔缺损(心尖四腔心切面)。

• 左心室流出道细长，有时会有梗阻。

• 评估是否有肺动脉高压及右心室肥厚。

• 排除是否有伴发畸形，如动脉导管未闭、主动脉弓缩窄、左右心室发育不良等。

• 评估手术效果，排查残余分流及瓣膜反流。

Ⅱ. 梗阻型

A. 主动脉瓣二瓣畸形

• 是造成先天性主动脉瓣狭窄的最主要的原因（约占 95%），单叶瓣畸形非常少见。

• 若无冠瓣与右冠瓣融合形成了呈左右分布的二叶瓣；若为左冠

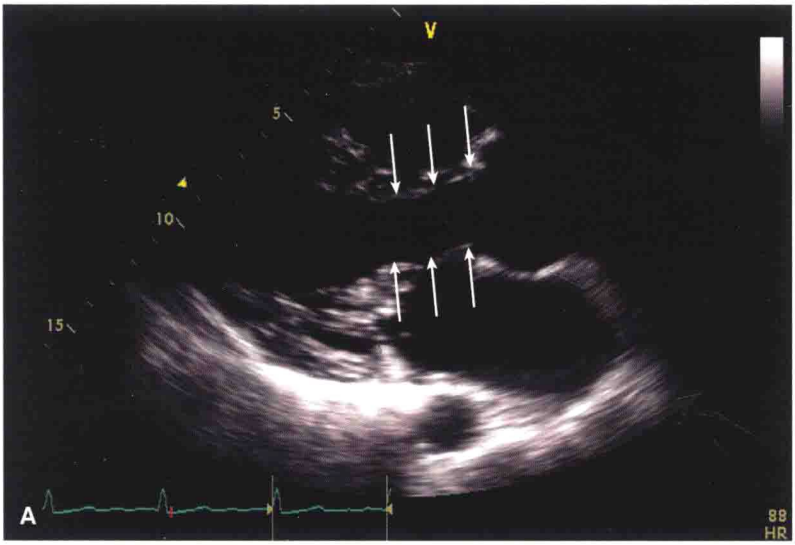

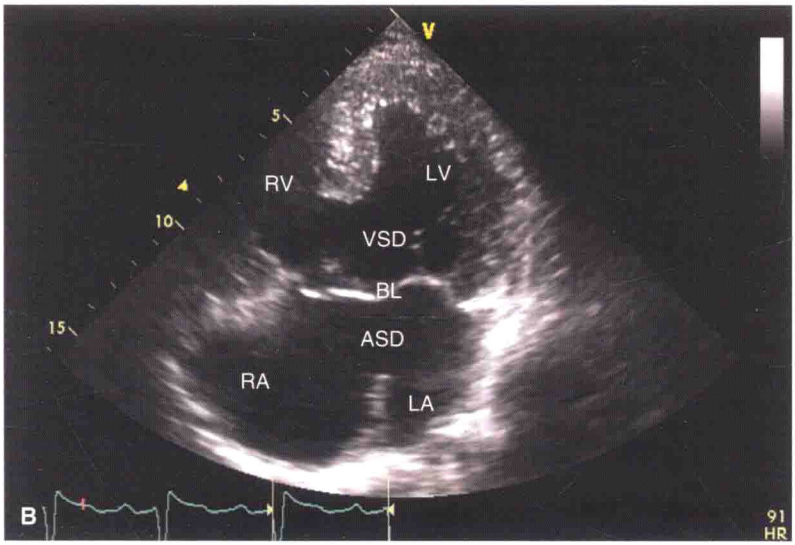

图 17–11　房室间隔缺损典型的超声声像图表现。(A)胸骨旁左心室长轴显示左心室流出道变长，呈鹅颈状。(B)心尖四腔心切面显示较大的原发孔型房间隔缺损、流入道型室间隔缺损及共同房室瓣。

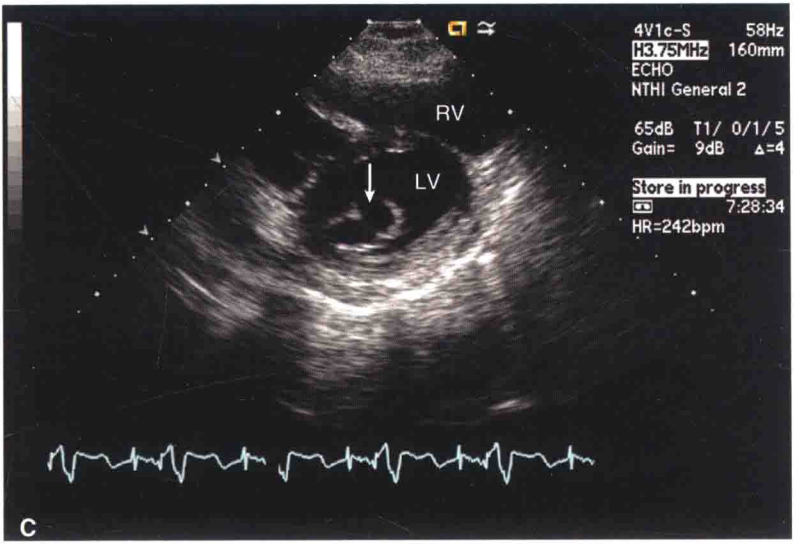

图 17–11(续)　(C)胸骨旁左心室短轴切面显示完全性房室间隔缺损患者的二尖瓣前叶裂(箭头所示)。

瓣与右冠瓣融合则形成前后排列的二叶瓣。如图 17–12 所示。

- 融合的两个瓣膜间常常可见回声较强的融合缝,在舒张期可误判为“三叶瓣”。

- **关键点:** 瓣叶数目应选择胸骨旁大血管短轴切面在收缩期进行判断。此时,二叶瓣显示的是椭圆形瓣口,而正常三叶瓣瓣口的开放形状是呈三角形的。

- 钙化及纤维化会造成瓣口狭窄(好发于前后型二瓣畸形)。
- 由于二瓣畸形的两个瓣叶大小不均,会导致瓣口开放受限及偏心性的主动脉瓣反流。
- 主动脉根部扩张、主动脉壁变薄。

手术治疗

当瓣膜狭窄或反流严重时需进行手术修复。

超声心动图表现

- 胸骨旁长轴切面可显示:收缩期,由于瓣口开放受限,二叶瓣开

图 17–12 TEE 主动脉瓣短轴切面显示：(A)正常三个瓣叶的三角形开放。(B)二瓣畸形，左右冠瓣融合(箭头所示为融合部)，开放时瓣口呈椭圆形。

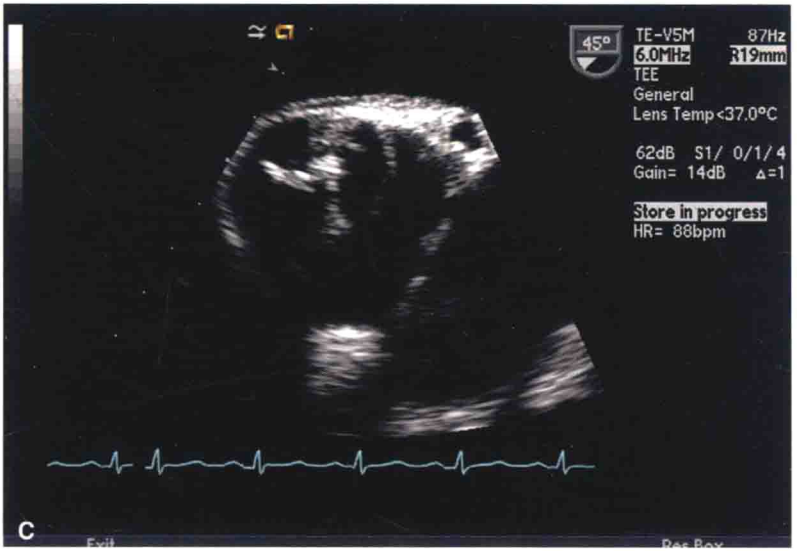

图 17–12(续)　(C)单尖主动脉瓣呈裂隙样开放。

放呈拱形;同时,由于两个瓣叶发育不均衡有可能导致瓣叶脱垂及舒张期偏心性反流。

• 胸骨旁大血管短轴切面可显示:收缩期瓣口开放呈椭圆形。

• 由于主动脉瓣口射流及瓣下反流是偏心性的,因此需要应用多切面、多角度扫查及测量才能准确评估。

• 测量主动脉根部内径,评估降主动脉近心端血流,排除主动脉弓缩窄。

B. 三房心及先天性二尖瓣狭窄

• 三房心及先天性二尖瓣狭窄是非常少见的先天性畸形,除非狭窄程度较轻,大部分病例需要在成年期经手术修复(图 17–13)。

• 三房心是指左心房被分为了两个部分,远侧心房(接受肺静脉回流)、近侧心房和左心耳。

• 先天性二尖瓣狭窄是指由于多种原因造成的瓣口狭窄,如降落伞型二尖瓣、双孔二尖瓣(图 17–14)。

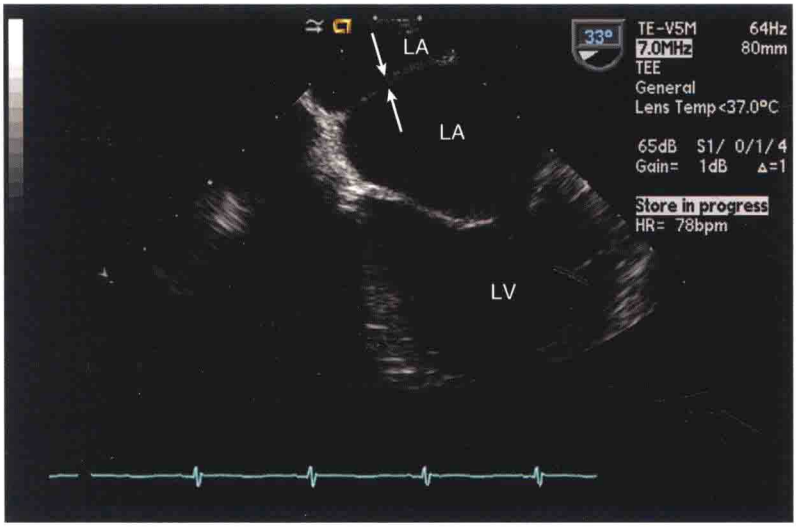

图 17-13 TEE 显示左房三房心中的隔膜(箭头所示)将肺静脉与近心端左心房(二尖瓣及左心耳)隔离开。

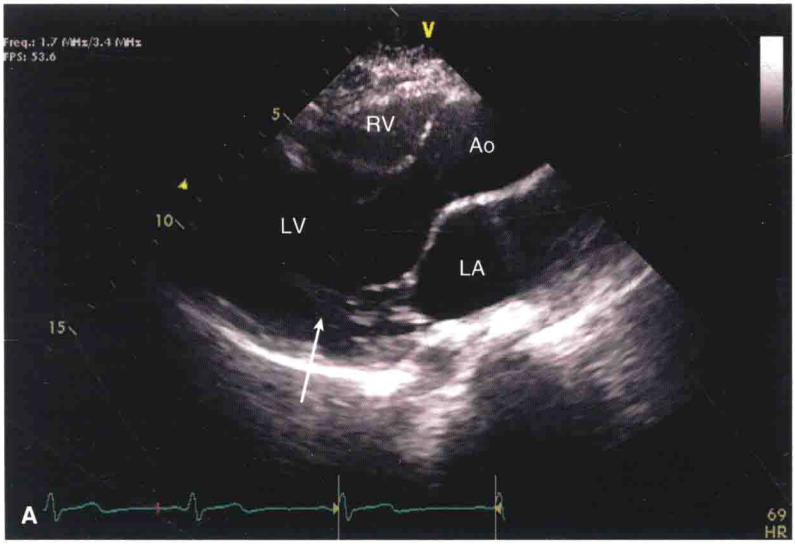

图 17-14 胸骨旁左心室长轴(A)和心尖四腔心切面(B)显示二尖瓣腱索附着在同一个乳头肌上,造成二尖瓣开放受限,在胸骨旁短轴切面(C)上呈降落伞样。

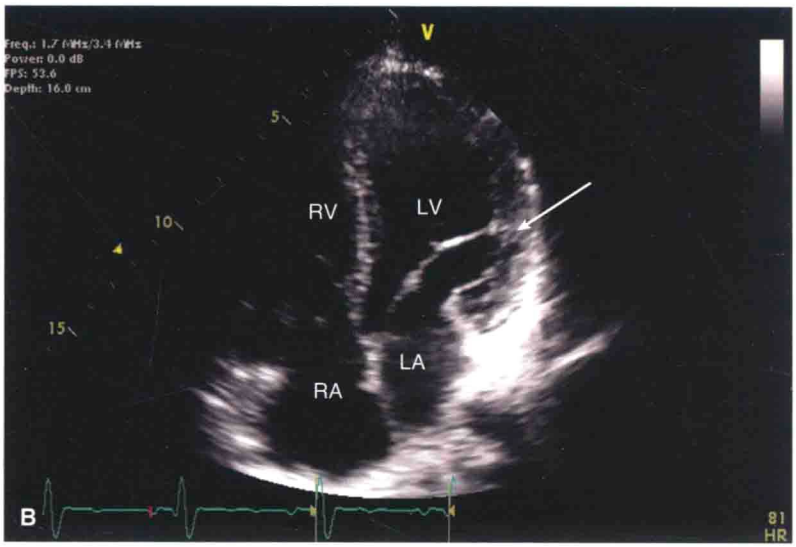
Freq.: 1.7 MHz/3.4 MHz
Power: 0.0 dB
FPS: 53.6
Depth: 16.0 cm
V
5
10
15
RV
LV
LA
RA
B
81
HR

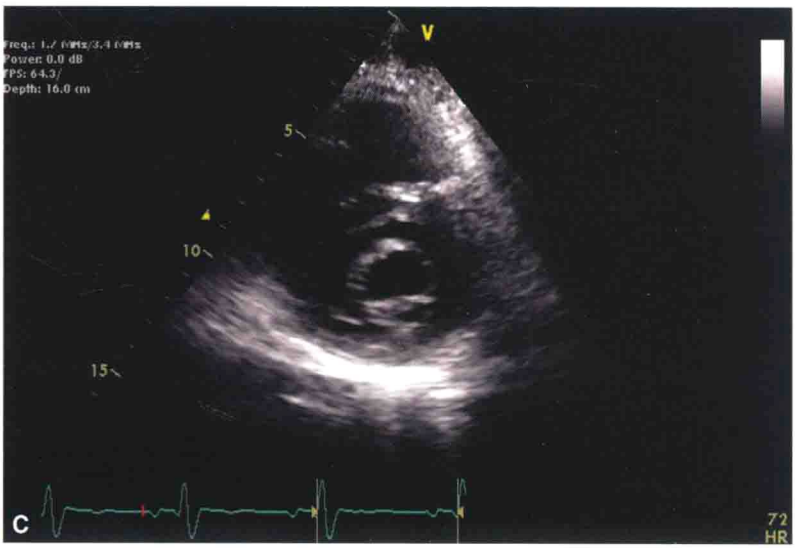
Freq.: 1.7 MHz/3.4 MHz
Power: 0.0 dB
FPS: 64.3/
Depth: 16.0 cm
V
5
10
15
C
72
HR

图 17–14(续)

C. 主动脉弓缩窄

• 先天性的阻塞性疾病，占先天性心脏病的 5%~8%。

• 缩窄部位位于左侧锁骨下动脉发出远端，胚胎期动脉导管汇入处，即出生后的动脉导管韧带附着处。

• 50%主动脉弓缩窄的患者伴发主动脉瓣二瓣畸形。

血流动力学特征

• 梗阻造成左心室后负荷增加，同时，头部及上肢的动脉能够正常获得从左心室射出的血液，而狭窄远心端供血将受到影响，造成血流量及血压减低。

• 狭窄局部可形成由乳腺及肋间动脉来源的侧支循环，可以在一定程度上缓解由于局部狭窄造成的血流动力学改变。

• 狭窄会造成动脉高压。

手术治疗

• 手术切除狭窄部分后再做局部吻合。

• 特别是对于治疗后再狭窄或残余狭窄的患者，可以采用放置或不放置支架的外科成形术。

超声心动图表现

• 多普勒检查对于诊断主动脉弓缩窄至关重要。应直接测量降主动脉狭窄处的血流，典型的缩窄处的血流呈“锯齿”样，表现为收缩期峰值血流速度增高，舒张期血流增加(图 17-15)。

• 频谱呈双峰，分别代表缩窄处近心端和远心端的血流。

• 排查合并畸形，如主动脉瓣二瓣畸形、动脉导管未闭。

• 术后通过观察降主动脉近心端有无高速、湍流血流，评估是否有残留狭窄或再狭窄。术后舒张期血流是否增加取决于是否存在侧支循环。

• **关键点**：Shone 综合征是指合并有多种左心系统的梗阻性疾病，如先天性二尖瓣狭窄、主动脉瓣下/瓣膜/瓣上狭窄、主动脉弓缩窄。

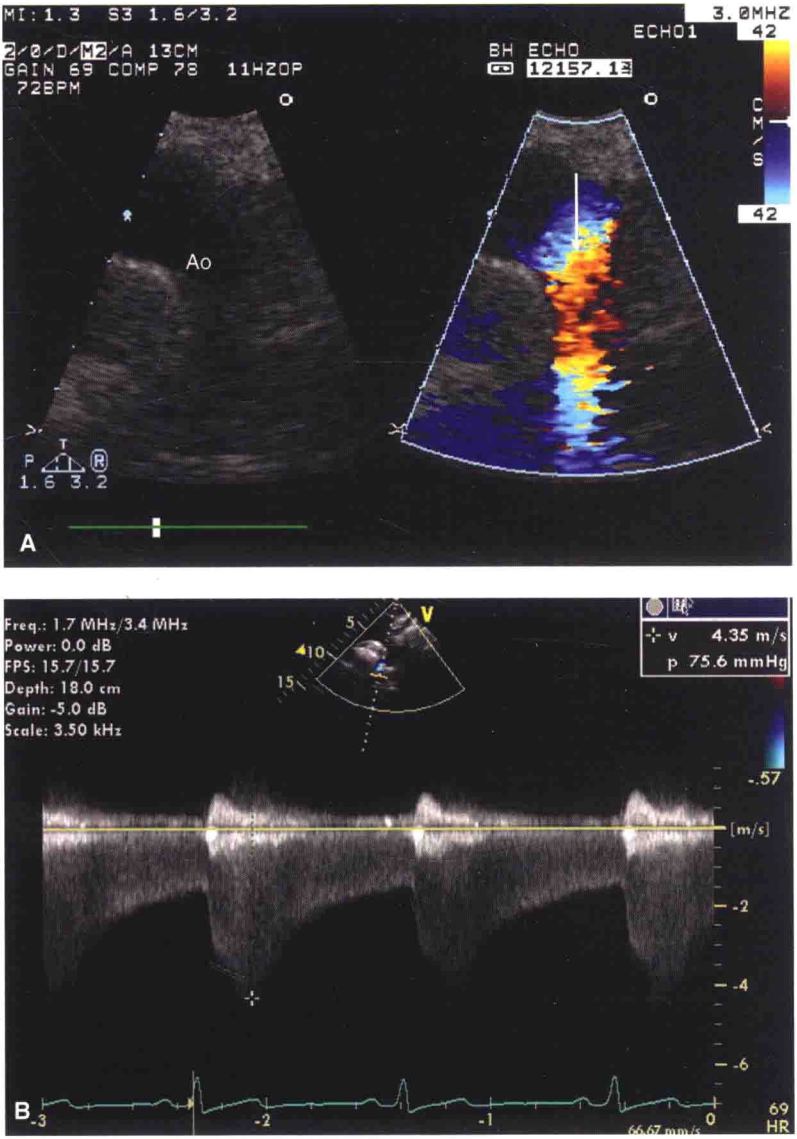

图 17–15　(A)胸骨上窝切面显示降主动脉近心端狭窄，局部呈加速的湍流。(B)脉冲波多普勒显示主动脉弓缩窄局部血流加速，频谱呈典型的“鳄鱼齿”状，即收缩期峰值血流加速伴平缓的舒张期血流，提示有侧支循环的存在。

Ⅲ. 大血管转位

A. 大血管右转位

• 大血管连接异常：即房室连接正常，大血管连接异常，主动脉发自右心室，肺动脉发自左心室。

血流动力学/生理学特征

修复术前

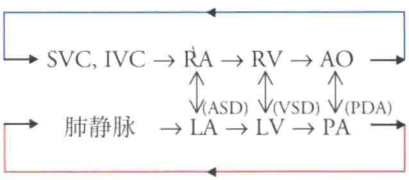

• 两个循环系统之间可以形成侧支循环。体循环中的静脉血回流至上腔静脉/下腔静脉，再通过右心室进入主动脉，随即进入体循环又回流入上腔静脉/下腔静脉。肺循环中的高氧血经过肺静脉进入左心室，随后又通过肺循环再次回到肺静脉。

• 手术治疗之前患者的生存状态取决于体肺循环之间血流的异常分流，如房间隔缺损、室间隔缺损、动脉导管未闭导致的体肺循环之间的分流可以使体内低氧血和高氧血有一定程度的混合，并在一定程度上改善机体的低氧状态。

手术治疗

修复术后——心房调转术

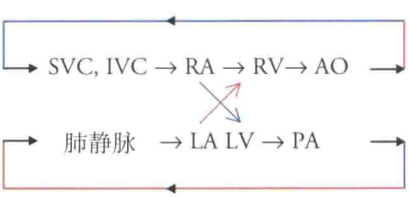

• 心房调转术是指通过人工管道或阀门让右心房血液进入左心房、左心房血液进入右心房，随后和相应的心室连接。Senning 术式使用的是人工合成材料制成的阀门。Mustard 术式使用的是小牛心包膜制成的补片。心房调转术后，右心室依然是体循环中的功能性心室。

修复术后——大血管调转术

肺静脉 → LA → LV → AO → SVC, IVC → RA → RV → PA

• 近年来使用较多的手术方式是 Jatene 首创的大血管调转术，这种手术可以从解剖和生理学上对疾病进行彻底的根治。术后，左心室即恢复了体循环功能性心室的功能。

• 术中分别将主动脉和肺动脉从其根部离断，调转后连接在对侧的心室流出道上(即主动脉连接在左心室，肺动脉连接在右心室)。

• 冠状动脉也重新连接在新的主动脉根部位置。

• 术后并发症主要包括冠状动脉吻合口狭窄、右心室流出道狭窄及主动脉和肺动脉瓣下狭窄。

超声心动图特征——术后

• 正常状态下，肺动脉瓣的附着位置垂直于主动脉瓣，肺动脉在前方包绕主动脉。但在大血管右转位的患者，胸骨旁左心室长轴及胸骨旁短轴切面均可显示主动脉和肺动脉平行走行。胸骨旁大血管短轴切面显示：肺动脉位于图像的中部，主动脉位于肺动脉的右前方(图 17-16)。

• 术后可见房间隔缺损、室间隔缺损或动脉导管未闭的补片回声，应用彩色多普勒显像可以评估是否存在残余分流。

• 接受心房调转术的患者，术后心房内可见特征性的静脉瓣回声，在胸骨旁长轴及心尖四腔心切面显示得最为理想(图 17-17)。

• 彩色多普勒、频谱多普勒及心脏造影等技术可以显示是否存在补片漏或狭窄。心尖四腔心切面显示效果较理想。

• 由于大血管转位的患者右心室长期承受体循环的压力，因而需要通过超声心动图评价右心室有无扩大及功能损伤。

• 大血管调转术后患者的超声心动图特征与正常人无显著差别。有时可在动脉瓣上方的动脉吻合口处观察到较强回声。术后除了要判断有无冠状动脉吻合口狭窄以外，还需要评估有无瓣膜上狭窄及局部室壁运动异常。

B. 大血管左转位(矫正型大血管转位)

• 房-室连接异常合并心室-大血管连接异常。解剖右心室位于

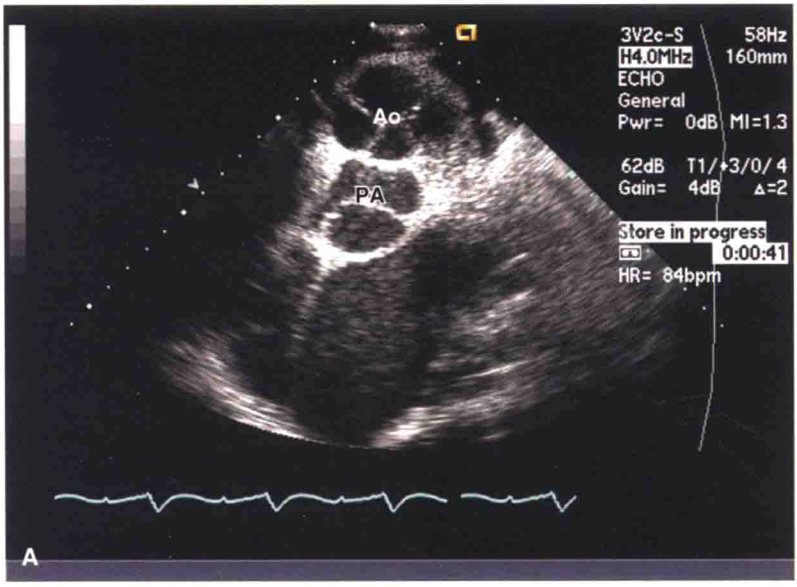

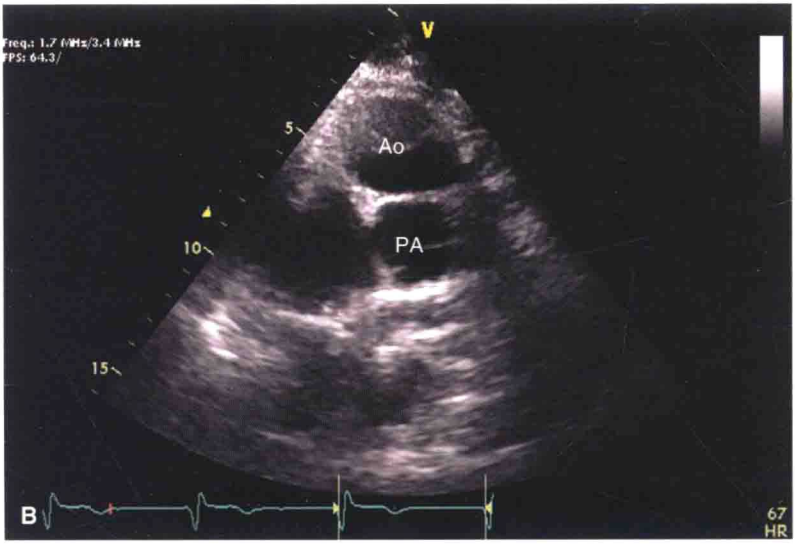

图 17-16 胸骨旁大血管短轴切面显示(A)大血管左转位患者,主动脉位于肺动脉的左前方。(B)大血管右转位患者,主动脉位于肺动脉的右前方。

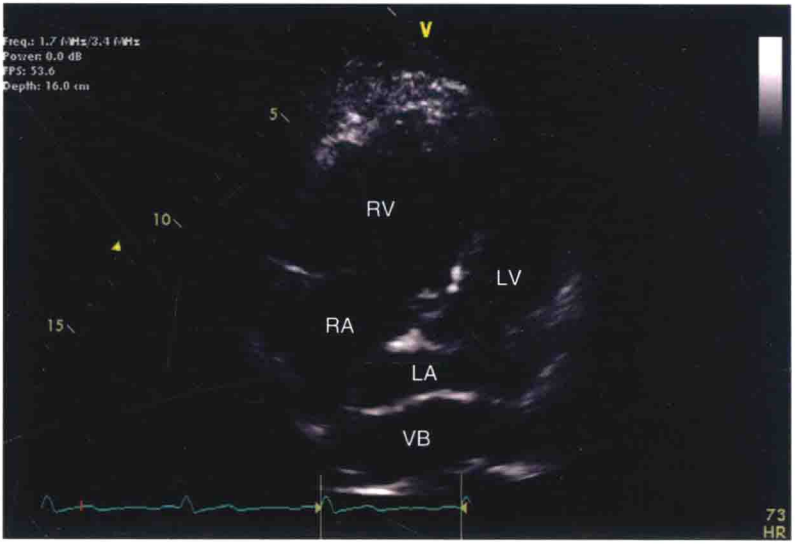

图 17–17　大血管右转位患者大血管调转术后心尖四腔观。

左侧，通过三尖瓣与其上方的左心房连接，解剖左心室位于右侧，通过二尖瓣与其上方的右心房连接。

• 主动脉发自解剖右心室（体循环功能性心室），其平行于肺动脉（胸骨旁左心室长轴）且位于肺动脉的左前方（胸骨旁大血管短轴）。

血流动力学特征

• 单纯的矫正型大血管转位患者，尽管心室的位置是反转的，但心腔内血流是正常的。当伴有房间隔缺损、室间隔缺损、三尖瓣下移畸形、主动脉瓣/主动脉瓣下狭窄、肺动脉瓣/肺动脉瓣下狭窄、主动脉弓缩窄时，心腔内的血流动力学会发生相应的改变。

超声心动图表现

• 确定有无伴发畸形。

• 评估流出道瓣膜的位置并确定有无房室瓣发育不良，如三尖瓣下移畸形。

• 评价右心室结构与功能。因为右心室作为体循环的功能性心室将承受体循环的压力，长期的高负荷状态会造成右心室室壁的显著重构，最终导致心力衰竭。

Ⅳ. 法洛四联症

法洛四联症包括如下的四种畸形(图 17-18):

1. 右心室壁增厚
2. 室间隔缺损
3. 主动脉骑跨
4. 肺动脉狭窄

血流动力学特征

• 室间隔通常较大且为无遮挡,如果不进行手术修复最终会导致艾森曼格综合征,即右心室肥厚、右向左分流以及发绀。但是由于存在肺动脉瓣和(或)瓣下狭窄,限制了进入肺循环的血量,因而保护了肺循环,所以法洛四联症患者极少有肺动脉高压。

手术治疗

• 绝大部分成人患者都接受了保守治疗或修复手术。

• 保守治疗手术是以增加肺动脉内的血流量,改善由于肺动脉狭窄造成的肺动脉灌注不良,促进肺动脉的发育,为下一步的矫治手术

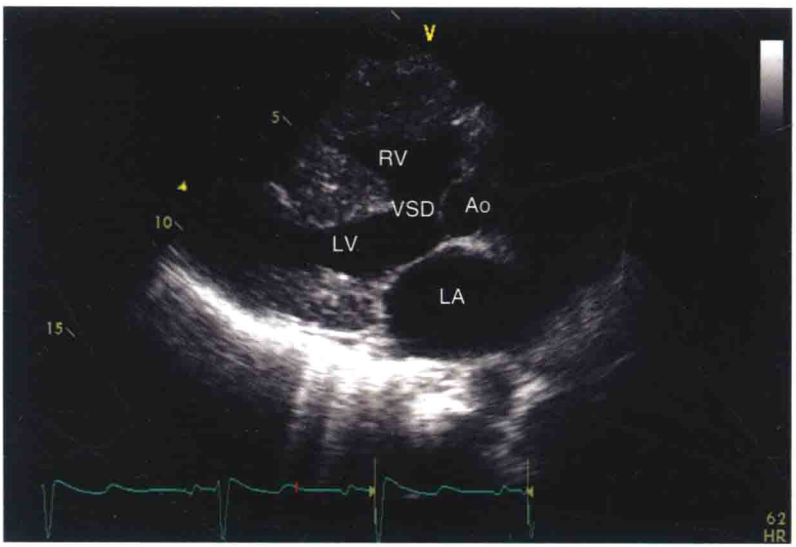

图 17-18 胸骨旁左心室长轴显示法洛四联症患者有较大的室间隔缺损、主动脉骑跨、显著的左心室和右心室肥厚。

做准备。

- Blalock-Taussig 分流术——锁骨下动脉向肺动脉分流术。
- Waterston 分流术——升主动脉向主肺动脉或右肺动脉分流术。
- Potts 分流术——降主动脉向左肺动脉分流术。

- 矫治手术包括修补室间隔缺损及解除肺动脉狭窄。
- 依据患者的临床表现及解剖特征可选择不同的方法来缓解肺动脉阻塞，如切除肺动脉瓣下肌束，建立肺动脉下或跨瓣环补片，肺动脉瓣膜切开术或瓣膜(同种移植物或生物瓣)置换术或 Rastelli 手术(即右心室–肺动脉管道)。
- 跨瓣环补片有可能会导致重度的肺动脉反流、右心室容积超负荷及右心衰竭。因此，有时可以采取一种折中的修复手段，即进行部分性的补片修复并残留一定程度的肺动脉狭窄。

超声心动图表现

- 术后评估残余室间隔分流及肺动脉阻塞。
- 跨瓣环修补术及肺动脉瓣切开术后，评估肺动脉反流程度、右心室的大小和功能。

V. 永存动脉干

- 仅有一根大血管起自心脏，并发出肺动脉和主动脉。
- 肺动脉瓣缺如。
- 心脏解剖与法洛四联症相似，有较大的膜周部室间隔缺损和大血管骑跨。
- 共干动脉干的瓣膜通常发育不良，并伴有不同程度的狭窄和关闭不全。

手术治疗

将肺动脉从主动脉分离出来，用心外管道连接右心室和肺动脉，并修补室间隔缺损。随着患者的成长，右心室–肺动脉管道将需要进行多次修复。

血流动力学特征

永存动脉干瓣膜的瓣狭窄可能导致双心室肥大，同时瓣膜关闭不全可导致心室扩大。

超声心动图表现

- 永存动脉干与法洛四联症的鉴别存在一定的困难。
- 评估大血管的解剖及其分支。
- 评估永存动脉干瓣叶的数目、狭窄的程度和关闭不全。

Ⅵ. 三尖瓣下移畸形

- 三尖瓣下移畸形中，表现为隔叶和后叶附着点位置的显著向心尖下移，前叶发育较大，呈帆状，附着在右心室游离壁。
- 三尖瓣闭合点向心尖方向的下移可引起三尖瓣显著的反流和右心室的“房化”。
- 典型的病例可伴发房水平血液混合（房间隔缺损，卵圆孔未闭）。
- 适时的外科修复包括三尖瓣重建或置换，Fontan 手术主要是针对由于显著性的三尖瓣移位造成右心室发育不良且有明显症状的儿童。其目的为建立功能性的单心室（具体如下）。

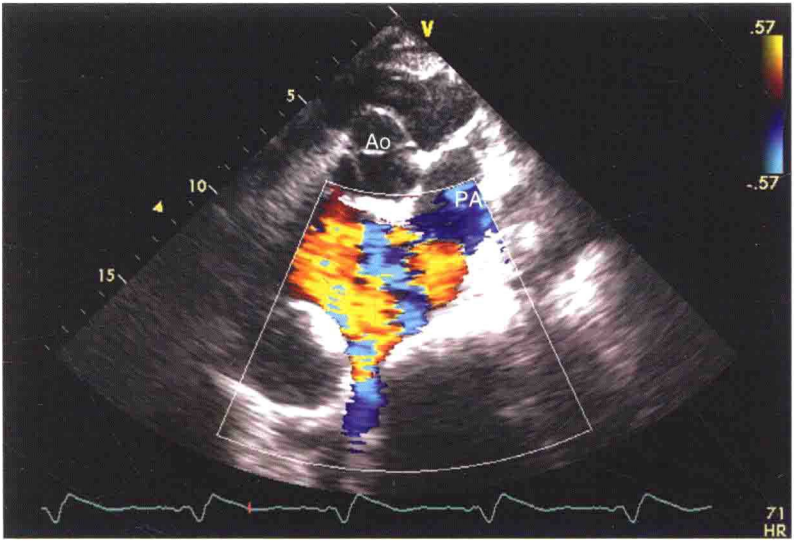

图 17-19　胸骨旁大血管短轴切面显示 1 例右心发育不良患者 Fontan 术后的管道内血流。

血流动力学特征

• 临床症状的严重程度主要取决于残余右心室（即非房化右心室)的大小以及显著的三尖瓣反流是否已经引起右心容量负荷过重。

• 大多数患者都存在由于瓣叶对位不良引起的轻至中度的三尖瓣反流。

• 右心室缩小及收缩功能减低会引发右心衰竭。

• 伴发房间隔缺损或卵圆孔未闭的病例中，当右心房压力增高后会出现房水平的右向左分流，继而造成低氧血症。

超声心动图表现

见 12 章，图 12–1。

• 相对于二尖瓣，三尖瓣向心尖的下移程度 >0.8cm/m^2（相对于体表面积)。

• 评估附着于右心室游离壁的三尖瓣前叶的位置与动度，以及残余右心室的大小及功能。

• 定量评价三尖瓣反流严重程度及肺动脉压。

• 判定房水平是否存在异常分流及其程度。

VII. 功能性单心室 Fontan 手术修复

• 是针对功能性单心室患儿(如左心发育不良、右心发育不良、三尖瓣闭锁)的一种姑息手术。偶尔可见于成人患者。

• 该方法旨在减轻同时向体循环和肺循环供血的单心室的容量负荷。

• 该手术分为两个阶段，第一阶段是将肺动脉近心端离断，并将上腔静脉与肺动脉吻合(即双向 Glenn 手术)，第二阶段将下腔静脉也与肺动脉吻合，使得全部腔静脉血流直接绕行至肺动脉(即 Fontan 手术)。

（苏海砾　郑敏娟　译）

第18章 心脏占位性病变

Suzanne V. Arnold

重要概念

- 血栓通常产生在低速血流的部位，如运动异常的左心室壁。
- 赘生物通常长在瓣膜的低压一侧。
- 评估肿瘤的大小、形状和生理意义，如血流的中断和正常结构位移。
- 描述超声所见有助于鉴别诊断。

常见错误

- 要注意组织结构的正常变异和病理变化。
- 所有占位需探查多个切面。
- 对照彩色血流和造影来确认占位并非伪像。

组织结构的正常变异和病理变化

正常变异

- 左心室假腱索：纤维肌束从左心室延伸到游离壁(图 18-1A)。
- 节制索：在右心室隔膜至基底有肌性隆起。
- 二尖瓣、三尖瓣凸出，钙化的乳头肌。
- 界嵴：右心房心内膜面肌性隆起，经上腔静脉口前方下行，与下腔静脉口前缘瓣膜相延续。
- 下腔静脉瓣：在下腔静脉末端可见下腔静脉瓣，将血液引入右心房和房间隔。当呈网状或条索状时，称为希阿里网(图 18-1B)。

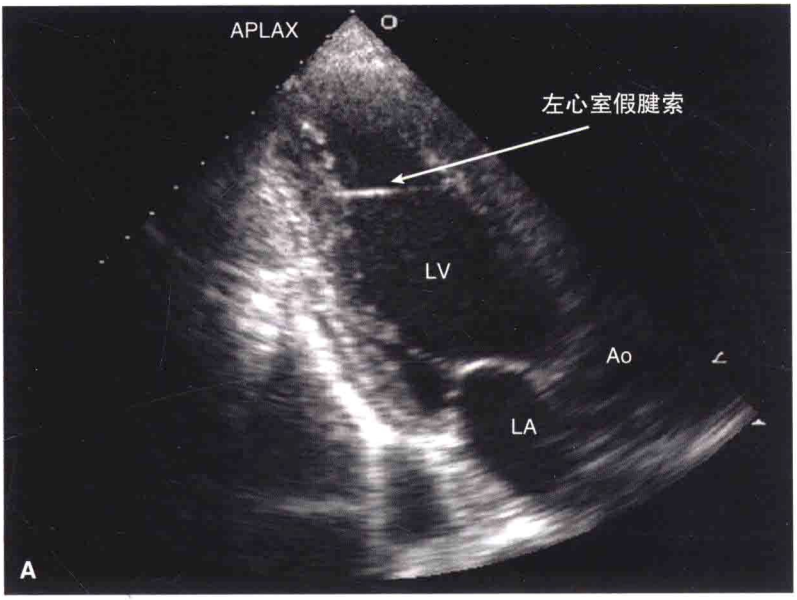

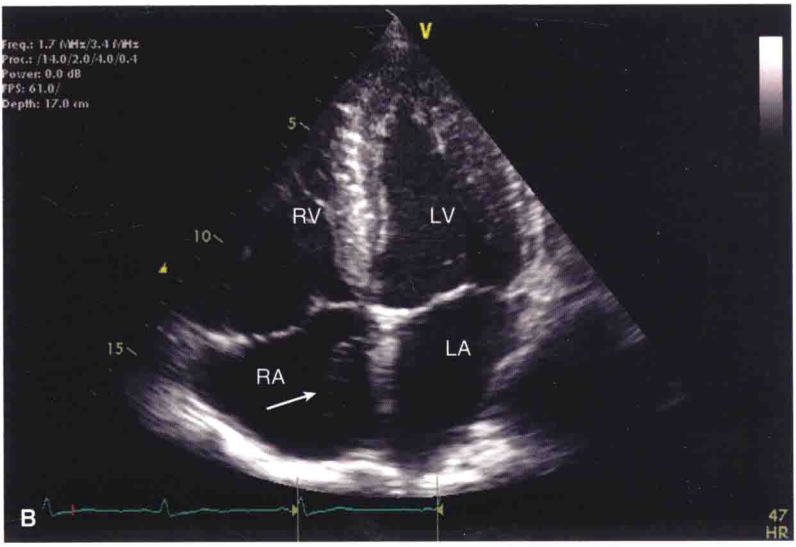

图 18–1　(A)心尖长轴切面显示左心室远端假腱索。(B)心尖四腔心切面显示右心房希阿里网。

正常结构的病理变化

- 重度二尖瓣环钙化。
- 房间隔脂肪浸润（图 18-2）。
- 心外膜脂肪。
- 左心室肌小梁形成(例如,非致密层、胸壁畸形)。
- 兰伯赘生物:起源于瓣膜闭合缘处的线状凸起(通常呈较小的可移动的回声均匀的密集结构,且<1cm)。一般认为它是正常变异(存在于 70%~80%的成人),但也有研究报道会导致血栓的产生(附壁血栓最常见)。

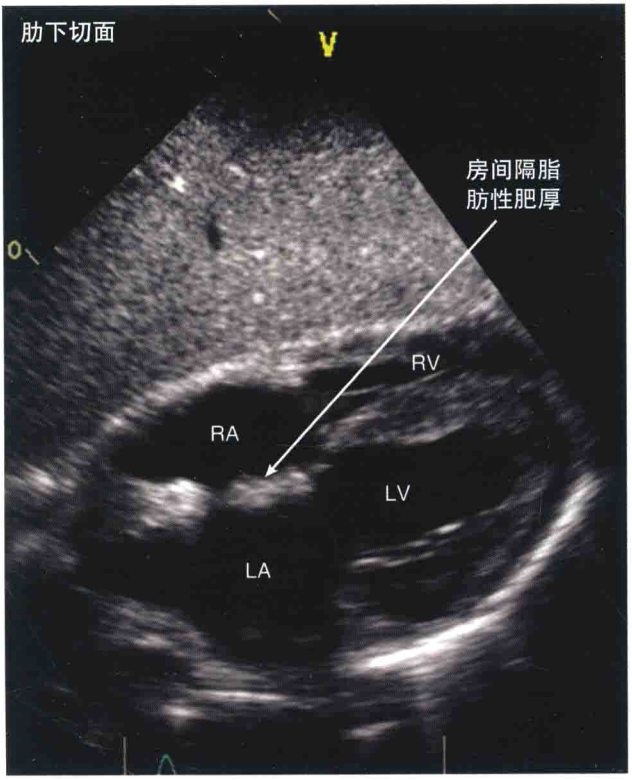

图 18-2　肋下切面显示房间隔肥厚呈典型的“哑铃”征。

伪像

心脏内占位易产生超声伪像。运用多切面探查、彩色多普勒和超声造影可减少误诊。然而,需应用多样的成像手段来排除严重病理表现。下面是一些超声伪像的例子(图 18.3)。

旁瓣伪像——超声能量斜瓣影响主波轴。因为旁瓣的能量较低,所以通常不影响显示的图像。但在偶尔出现的强反射界面(如导管、导线),会导致主波误分配,在心脏及周围的无回声区是显而易见的。

反射——这些是当超声波束遇到明亮、快速移动的镜面反射物时所产生的二次反射,增加了信号返回到传感器的时间。这种伪像会显示为一道高强回声后方的反射 (如机械瓣膜) 或反射的不同重复(如心脏后方的二尖瓣无回声区)。

衰减——当超声能量由于强反射而大部分反射回传感器,在这反射后有一块显示为无回声区的结构"阴影"。这种情况下会出现一高回声占位(如血栓)。此时,需要用附加的切面来寻找不被强反射"阻挡"的路径,以达到探查该区域的目的。

"彗星尾"伪像——当超声波束交汇于声阻抗明显不同的两个材料间的界面(如组织和液体)时,通常见于肺水肿、胸腔积液、腹腔积液的患者,它导致的一系列微小反射使超声图像看上去像"彗星尾"。

实性心脏占位

血栓

- 心内血栓包含两种类型:原位血栓和异位血栓。
- 新鲜的血栓是均质的,形态不规则,且部分移动。
- 陈旧血栓钙化更多,且一般不移动。
- 原位血栓发生在低速血流的部位,从而促使血凝块形成。
  - 二尖瓣和主动脉瓣水平之间的心尖两腔和胸骨旁短轴切面是探查左心房的最佳切面,尤其是左心耳的切面。然而经胸入路难以充分可视化,为临床高度怀疑时需要行 TEE 探查。
  - 左心室室壁运动异常时通常都会产生血栓, 包括运动不能、运动障碍和任何病因产生的动脉瘤。多点、多切面和造影检查有助于提高血栓诊断的敏感性和特异性(图 18-4)。Loeffler 心内膜炎则是一

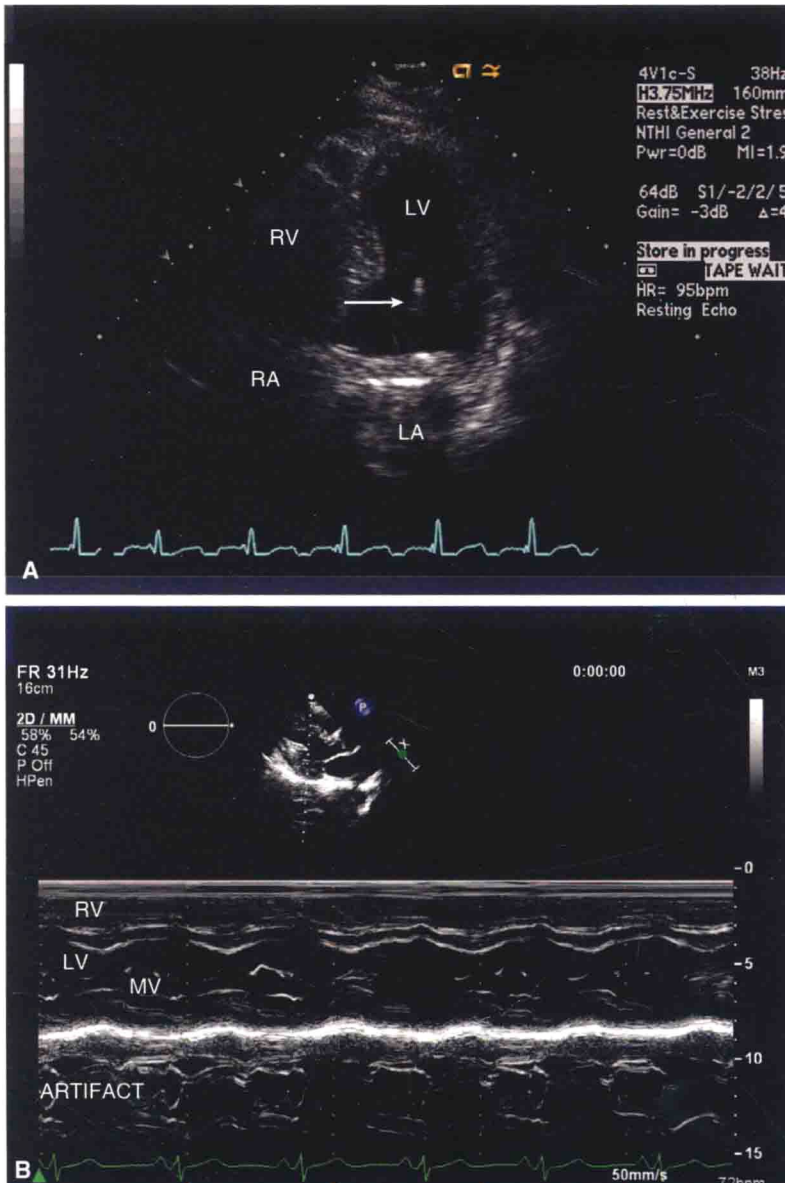

图 18-3 超声伪像：(A)旁瓣伪像导致在左心室位置看见右心室起搏导线(箭头所示)。注意机械二尖瓣膜下的反射伪像。(B)M 型超声胸骨旁长轴切面显示左心室后方的无回声区可见二尖瓣的多重伪像。(待续)

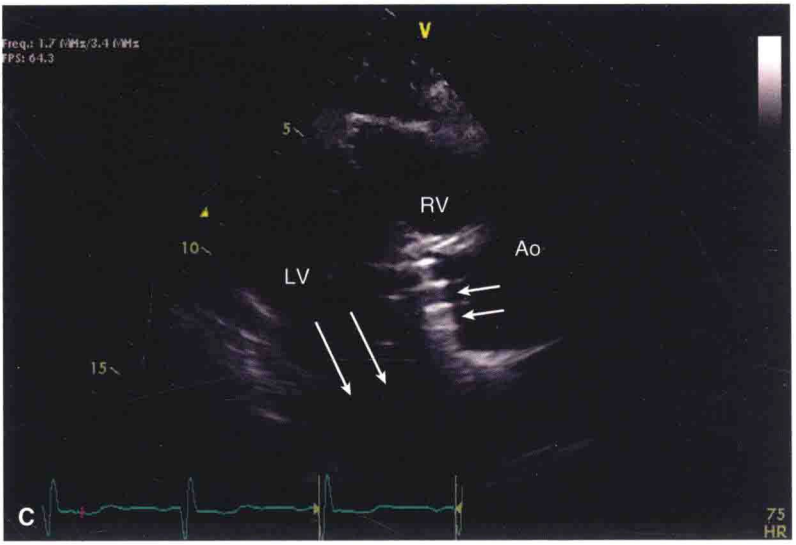

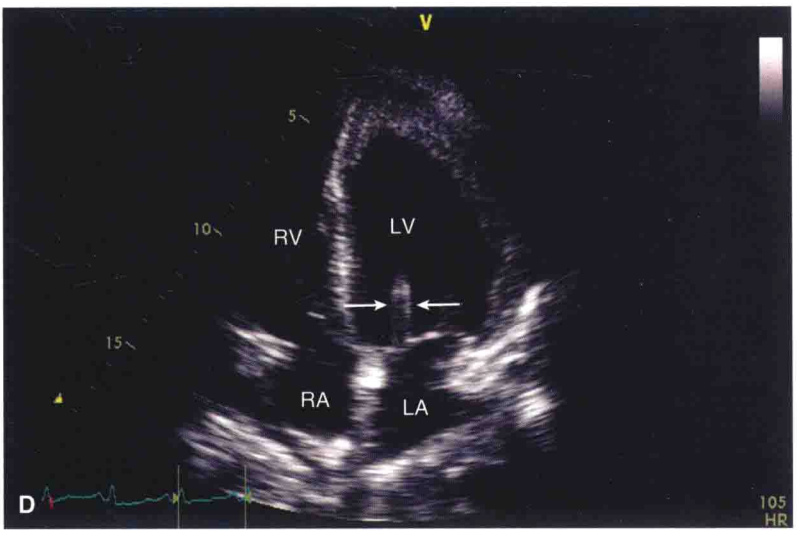

图 18-3(续)　(C)胸骨旁长轴主动脉水平探查双叶机械瓣的患者，显示阴影、衰减伪像(长箭头所示)及强回声(短箭头所示)。(D)箭头示胸腔积液和肺水肿患者的“彗星尾”征(注意心尖血栓继发高嗜酸性粒细胞综合征)。

个例外，它并没有相应的室壁异常运动(图 18–3D)。

- 右心房和右心室的原位血栓并不常见。
- 血栓也可产生于腔内异物(如人工瓣膜、导管、起搏导线)。
- 异位血栓通常是深静脉血栓脱落，通过血液移动到肺动脉或跨越房缺的异常通道。肺栓塞的患者存在异位血栓是溶栓或血栓切除的手术指征(图 18–5)。

赘生物

- 分为感染性和非感染性。通常形态不规则，附于低压一侧的瓣膜。
- 非感染性赘生物发生于对创伤、循环免疫复合物、血管炎或高凝状态的反应而形成无菌性血小板和纤维血栓的心瓣膜上。
- Libman-Sacks 心内膜炎：系统性红斑狼疮导致的疣状赘生物，其形态不规则，回声不均匀，没有自主运动，常累及二尖瓣或主动

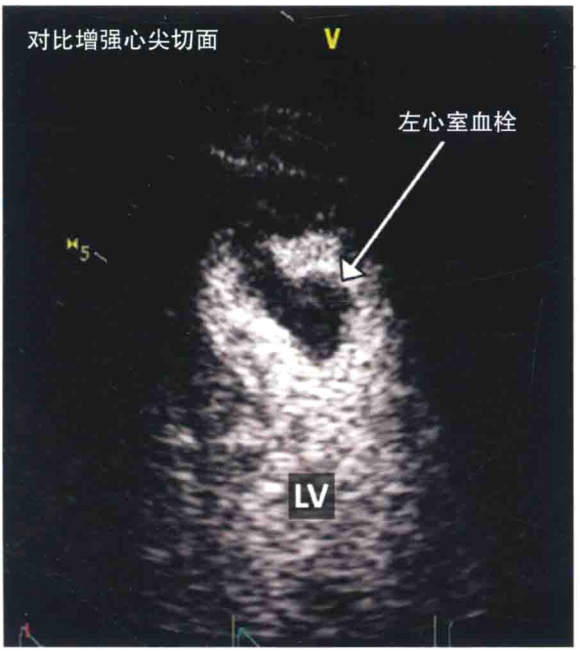

图 18–4　对比增强的左心室心尖放大切面显示一带蒂低回声占位，符合血栓显像。

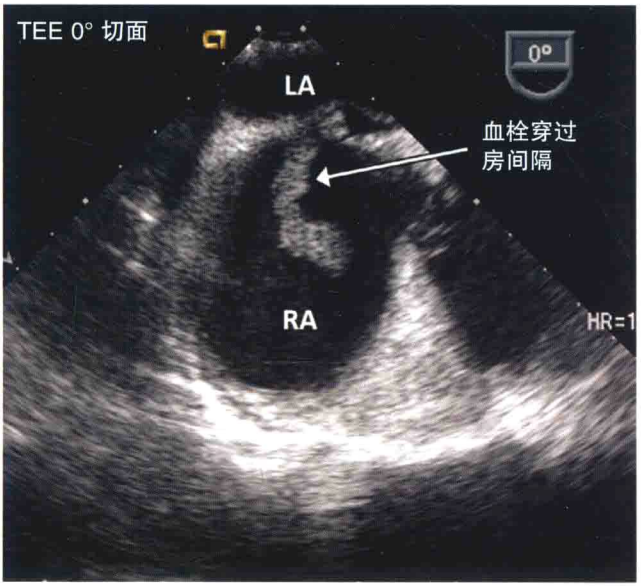

图 18–5　TEE 探查右心房，显示血栓穿过房间隔。

脉瓣的基底部或中部。慢性疾病治愈过程中可发现弥漫性瓣膜增厚，这些疾病通常是静息性的，但存在瓣膜异常。

- 感染性赘生物分为真菌性和细菌性，常与瓣膜反流有关（见第 14 章）。

肿瘤

- 描述肿瘤占位情况及研究其生理意义是很重要的。
  - 心包肿瘤可引起积液，影响心室充盈和导致心脏压塞。
  - 腔内肿瘤可影响正常入心血流，并造成和瓣膜狭窄同样的生理影响。
  - 心外肿瘤（如纵隔肿块）也可取代正常的结构，导致心内血流受损。

良性肿瘤

- 黏液瘤是最常见的心脏肿瘤，绝大多数为单发肿瘤。75%的黏液瘤从房间隔卵圆窝处伸入左心房（图 18–6）。

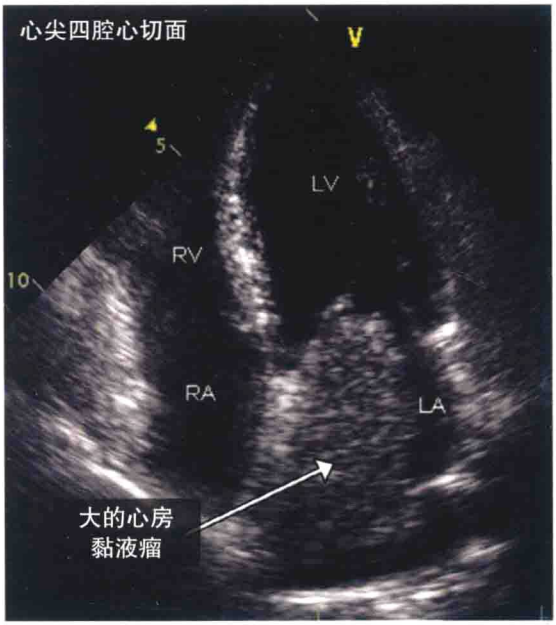

图 18-6 心尖四腔心切面显示一个大的左心房黏液瘤，在房间隔内延伸且填充二尖瓣流入区。

- 通常形态不规则，回声不均匀。
- 黏液瘤通常是无症状的，在成像时偶然发现，但也会产生全身症状或心室充盈的严重损害（如假二尖瓣狭窄）。
- 乳头状弹力纤维瘤是最常见的心脏原发肿瘤，常见于二尖瓣和主动脉瓣，也可见于瓣膜下，或罕见附着于心室游离壁。直径通常<1cm，心动周期时蒂状凸起高频摆动，呈“叶状”。
- 其他心脏良性肿瘤包括脂肪瘤、横纹肌瘤和血管瘤。

恶性肿瘤

- 继发性心脏肿瘤远多于原发性。
- 肿瘤可通过直接扩展、血行扩散、淋巴管扩散累及心脏，或从下腔静脉腔内延伸。
- 受累心脏最常涉及心包和心外膜，症状表现为心包积液。
- 心脏转移最常源于肺癌、乳腺癌和血液恶性肿瘤。

• 黑色素瘤有最高的心包转移率(图 18–7)。

• 肾细胞癌(或不常见的如子宫肌瘤和肝癌)可以从肾脏经下腔静脉延伸至右心房。它与异位血栓症状相似(图 18–8)。

• 原发性恶性肿瘤是非常罕见的,若发生则最常见的是肉瘤。它通常可以涉及任何心脏腔室,且生长迅速,带来毁灭性的伤害(甚至可以引起心肌破裂),死亡率很高。

鉴别诊断

当发现心内肿块时,对其进行描述是鉴别诊断最重要的一步——并不可能总是明确诊断。诊断描述应包括下面内容:

• 肿瘤附着位置:心包、壁内、腔内、瓣膜。

• 移动性:移动或固定,独立运动或运动依赖心动周期。

• 成像观:实心或空心,均匀或不均匀,回声高强或暗淡,形态不规则或规则,线状或球状。

• 对其他结构的影响:心腔充盈损害,瓣膜狭窄或反流。

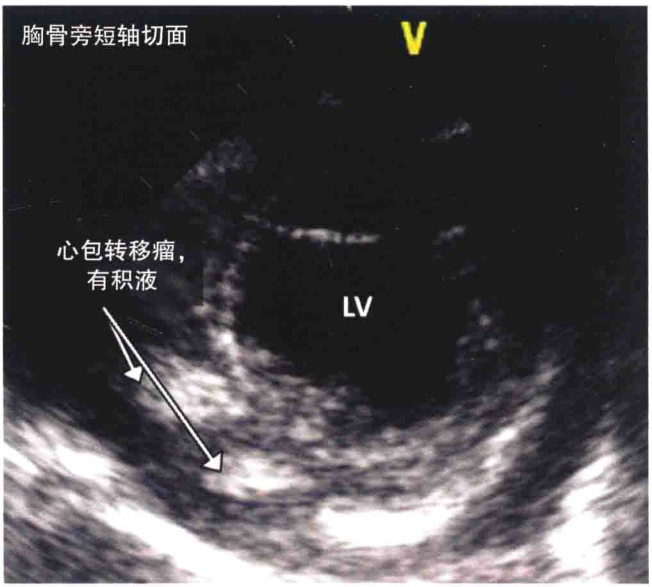

图 18–7　胸骨旁短轴切面探查左心室，显示心包腔内一卵圆形强回声区,为乳腺癌转移灶。

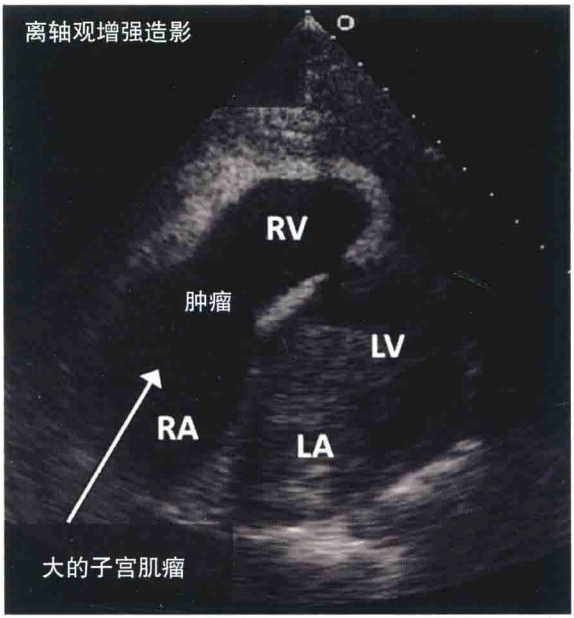

图 18-8　心尖四腔心离轴观增强造影显示右心房至右心室大片充盈缺损，为子宫肌瘤。

（于铭 译）

第19章 系统性疾病的心脏表现

Mohammed K. Saghir, Thomas K. Kurian, Daniel H. Cooper

淀粉样变

分类

• 原发性:最常见,由于浆细胞恶性增生和轻链蛋白聚积。心脏受累后通常4个月左右发展为心脏衰竭。

• 继发性:由急性期反应物和血清淀粉样蛋白A导致淀粉样纤维沉积。通常继发于潜在的慢性炎性疾病。

• 遗传性:继发于载脂蛋白Ⅰ和甲状腺素(TTR)的突变。常染色体显性遗传,可导致心脏衰竭。

• 衰老:与年龄相关,继发于野生型转甲状腺素蛋白的积累。可出现显著性心脏受累。严重程度一般弱于原发性淀粉样变。

• 心房性因素:与年龄和心瓣膜病相关。或与作为蛋白质的心钠素在心房受刺激时释放有关,具体临床意义不明确。

• 血液透析:与β2-微球蛋白的积累相关,出现在长期进行血液透析的患者中。

超声心动图表现

见图19–1。

• 早期表现包括渐进的舒张功能障碍和双心室壁厚度增加。尽管在疾病后期可能出现扩张,但初期左室腔大小多正常或略有减小。

• 基于新型谐波成像,心肌中可以看到一种"高亮"的颗粒状结构。这并不是心肌淀粉样变所特有的,在重症高血压心脏病、肥厚型心肌病、糖原贮积症中都可以看到。

• 淀粉样蛋白沉积在心脏瓣膜上,伴随瓣膜增厚和关闭不全。

• 由淀粉样变引发的进一步心脏受累,可能表现为左心室扩张、

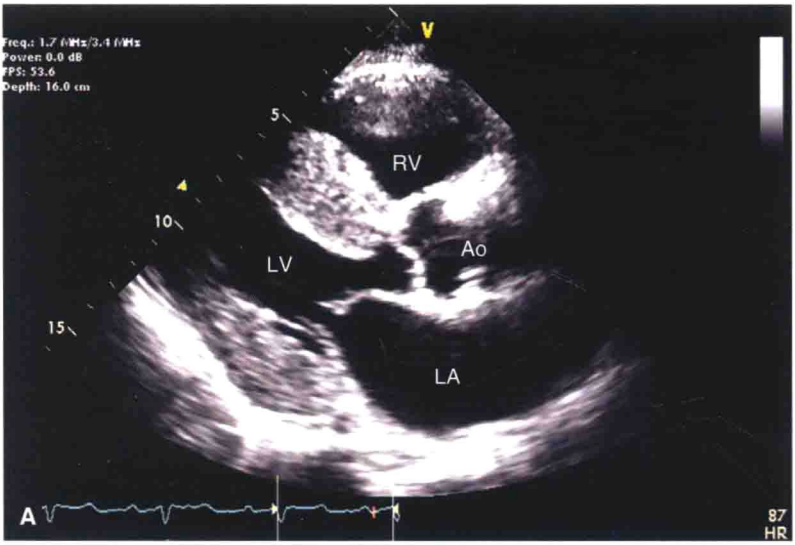

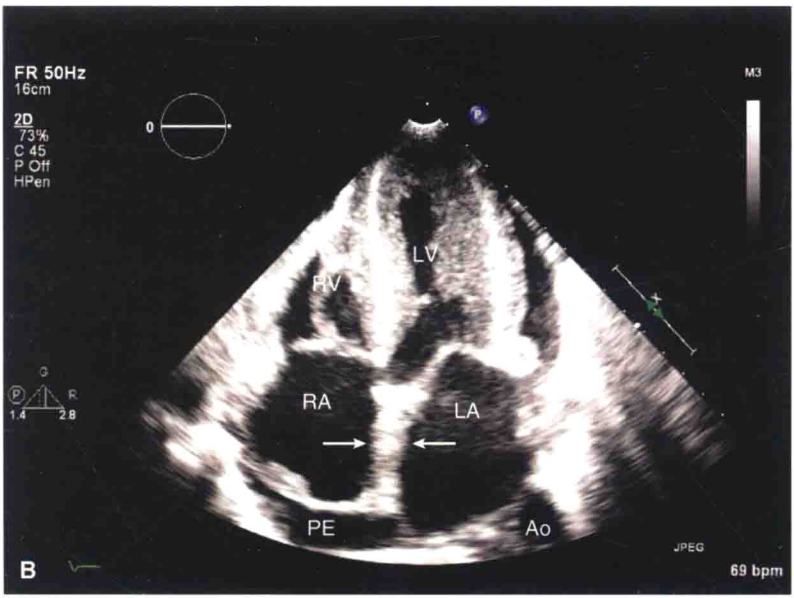

图 19–1　淀粉样变心脏病患者。(A)胸骨旁长轴观和(B)心尖四腔观显示双房增大,左室壁出现"颗粒状"结构和房间隔受浸润征象(箭头所示)。(待续)

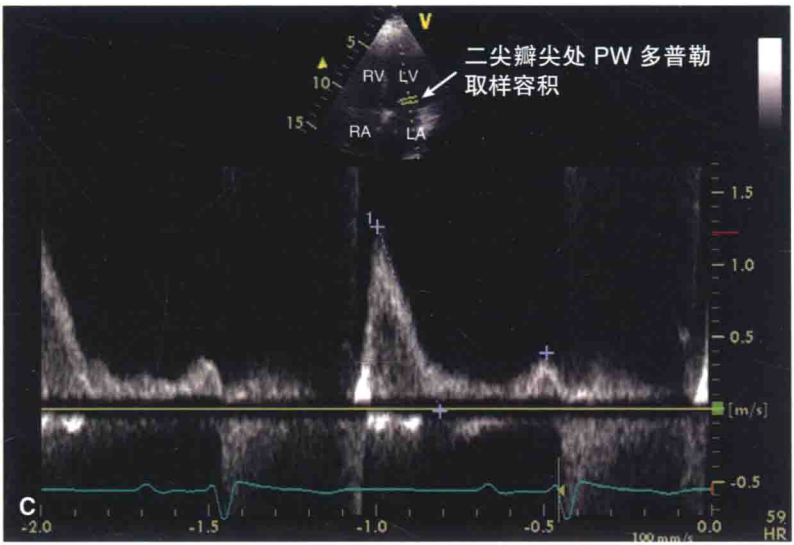

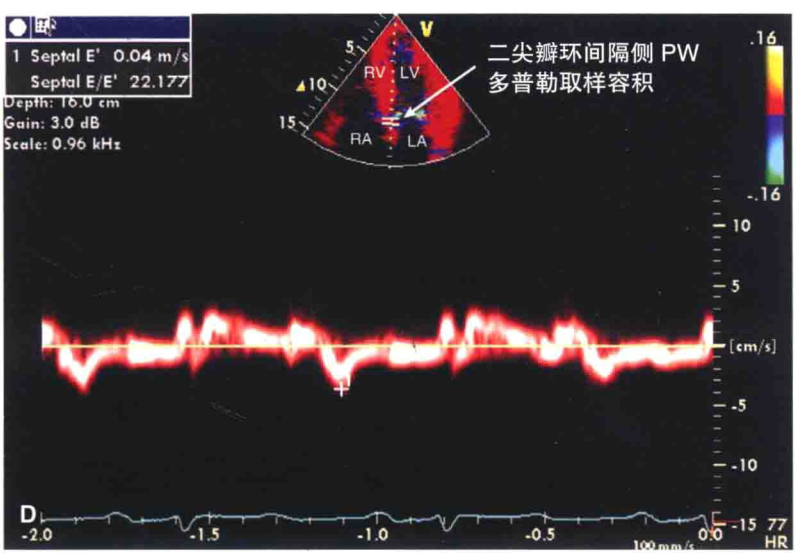

图 19–1(续)　(C)限制性二尖瓣充盈以及(D)二尖瓣环的组织多普勒速度峰值显著减低。

左心室衰竭、双心室增厚、房间隔增厚(淀粉样变所特有)、双心房扩张和心包积液。

• 出现限制性二尖瓣充盈模式,伴随二尖瓣环峰值速度显著减低。

• **关键点**:在诊断正确的临床图片中,房间隔浸润/增厚是心脏淀粉样变所特有的,并伴随其他超声心动图改变。

类癌

背景知识

• 生长缓慢的神经内分泌肿瘤通常源自胃肠道的肠嗜铬细胞。心脏受累发生在病灶转移至肝脏和心脏暴露于羟色胺和缓激肽等活性物质之后。由于肺部负责清除类癌有关的物质,故症状通常局限在右心。

超声心动图表现

见图 19–2。

• 类癌物质引起瓣膜增厚和瓣叶运动受阻,导致三尖瓣叶出现"棍棒样"外观,伴随严重的三尖瓣反流和不同程度狭窄。肺动脉瓣可能受到类似的影响。这些瓣膜的改变使得右心室容量过载并最终导致衰竭。

• 剑下切面可能会显示肝转移灶。在此切面下检查肝静脉收缩期反流作为重度三尖瓣反流的标志。

• 极少数情况下可见心肌转移。

• **关键点**:当类癌患者出现腔内由右至左分流症状时,可能发生左心瓣膜病。

嗜酸性粒细胞增多症

背景知识

• 增生性疾病,特征表现为至少持续 6 个月的外周血嗜酸性粒细

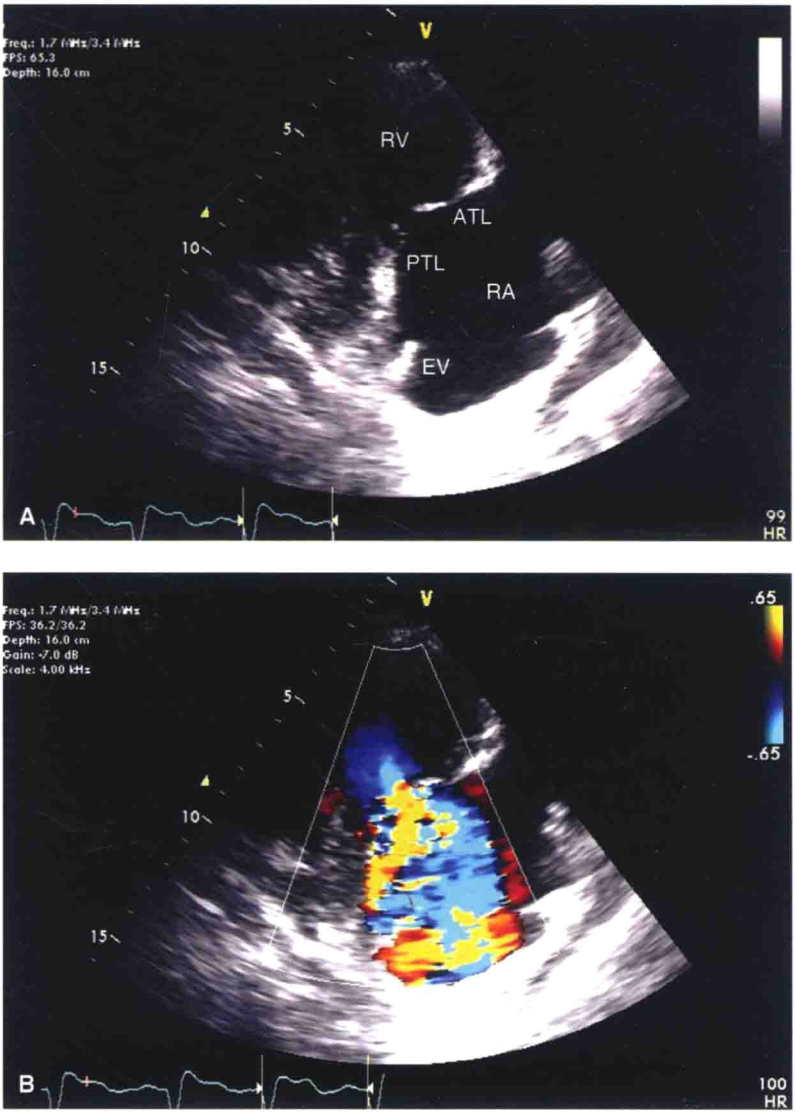

图 19-2　癌瘤心脏病患者。(A)胸骨旁右心室流入道切面显示缩短、增厚，“棍棒样”的三尖瓣后叶(PTL)和三尖瓣前叶(ATL)。(B)彩色多普勒显示重度三尖瓣反流。(EV,欧式瓣)(待续)

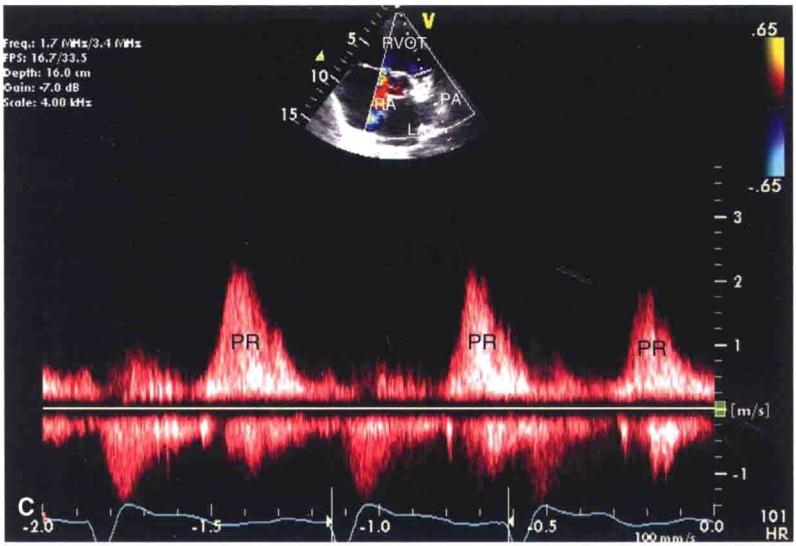

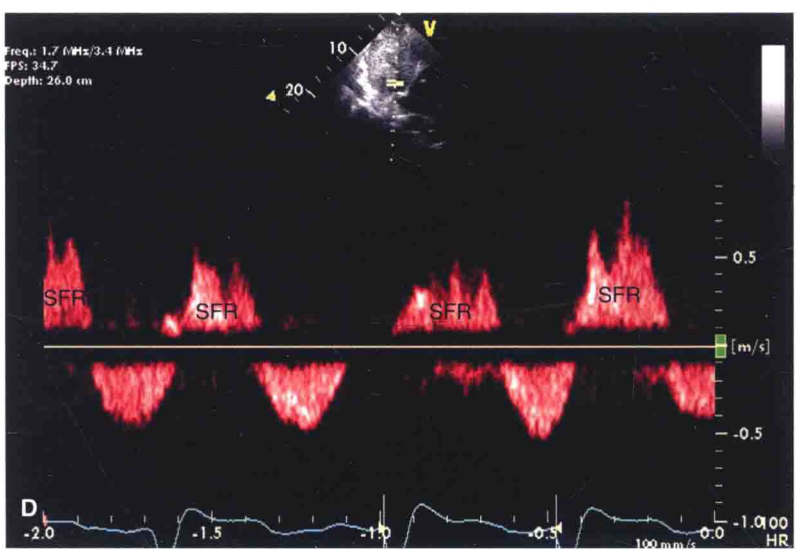

图 19-2(续) (C)胸骨旁短轴切面,经肺动脉瓣 CW 多普勒显示减速时间缩短的舒张期射流,与严重 PR 相一致。(D)肝静脉多普勒显示收缩期反流,提示存在严重的三尖瓣反流。

胞增多(>1500/μL)及器官受累,常没有明显病因。由嗜酸性粒细胞浸润和继发纤维化导致器官功能障碍。尽管其他系统可能会受到影响,但死亡率往往是由心肌纤维化和心脏衰竭引起的。

超声心动图表现

见图 19–3。

- 超声心动图表现可能累及一个或两个心室。心内膜纤维化易发生于左心室心尖部和流入道区域,可见伴左心室血栓的心尖病变。血栓一般呈点状钙化的低回声区。

- **关键点**:尽管潜在心肌收缩力正常,但是嗜酸性粒细胞增多症患者可能出现心尖部血栓。这对于在无运动室壁或室壁瘤心肌节段附近形成血栓规律来说是一个例外。

- 基底部室壁收缩增强(Merlon 征)。
- 乳头肌受累可引发明显的二尖瓣反流。可出现下侧壁增厚,尸

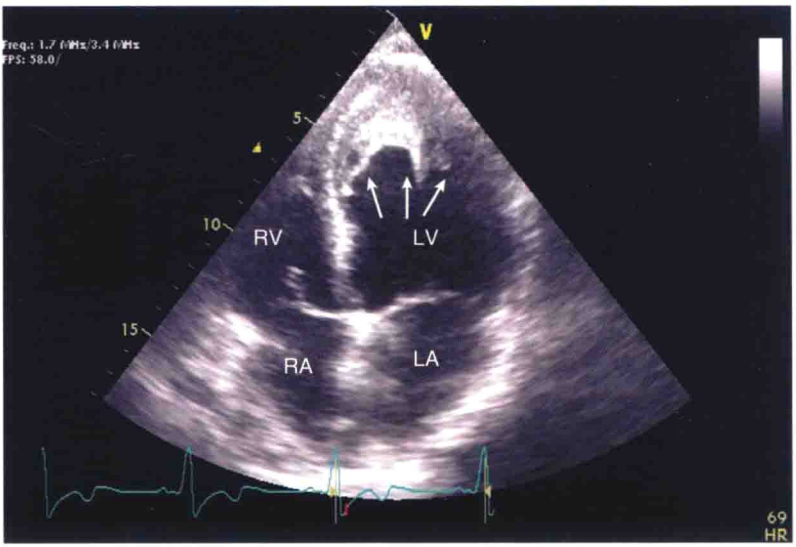

图 19–3　嗜酸性粒细胞增多症患者的心尖四腔心切面图像显示左心室心尖部血栓(箭头所示)。

检表明二尖瓣叶可能附着在下侧壁——导致二尖瓣反流。

• 伴随反流的三尖瓣受累也可能发生。

• 更严重的病例显示心室几乎闭塞伴限制性充盈和双心房明显扩大。

马方综合征

背景知识

• FBN1 基因缺陷导致的结缔组织疾病，该基因编译原纤维蛋白-1，这是一种负责弹性蛋白和血管平滑肌的辅助蛋白。一般常染色体显性遗传，但也可能是一个自发的突变。所累及的系统包括心脏、肺(气胸)、肌肉骨骼、眼和神经(硬膜扩张)。主动脉扩张、夹层和瓣膜病变也常会发生。

超声心动图表现

• 在 60%~80%的马方综合征患者中(图 19-4)，可以看到主动脉瓣环、升主动脉和主动脉窦的扩张。内壁肌力减弱和扩张可能会继发主动脉夹层动脉瘤。

辐射诱发心肌病

背景知识

• 纵隔放疗可损害冠状动脉、瓣膜、心包和心肌，从而引起冠状动脉近端狭窄、心包积液、心脏瓣膜疾病、心脏收缩功能障碍和限制型心肌病。发病时间有所不同。

超声心动图表现

• 辐射诱发心肌病的超声心动图表现通常是非特异性的。收缩和舒张功能障碍可能发生，也可能进一步发展为限制型心肌病。

• 瓣膜病可表现为瓣叶增厚和瓣膜功能不全。由于处在前端位置和靠近辐射源，三尖瓣所受影响尤为严重。

• **关键点**：对瓣叶普遍增厚和多瓣膜功能不全的患者，需要仔细核查患者是否有纵隔辐射的临床病史。

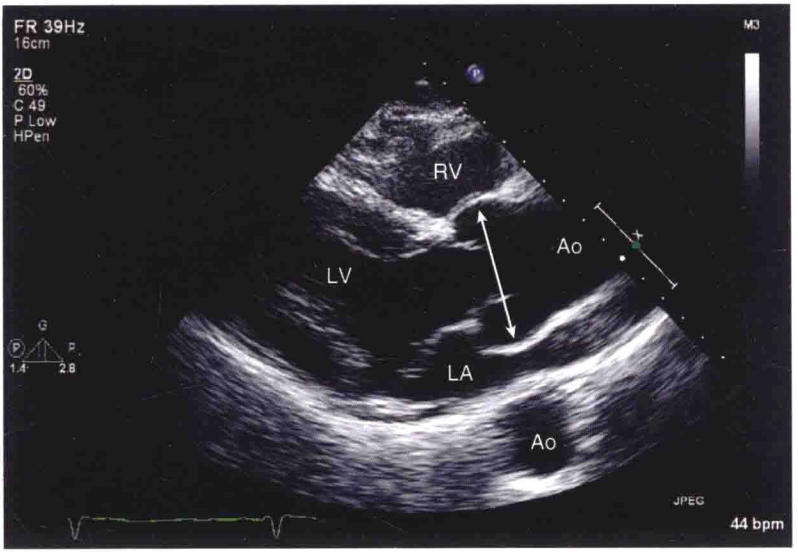

图 19–4　胸骨旁长轴观显示马方综合征患者主动脉窦扩张(箭头所示),在主动脉根部呈现一种“梨形”外观。

结节病

背景知识

• 全身性炎症性疾病,特征是非干酪性肉芽肿的形成。累及肺部、心脏、皮肤和网状内皮系统。非裔美国人的病发率更高。虽然由结节引起的心脏受累可能没有症状,但并发症包括传导异常、心律失常、扩张型心肌病、左心室室壁瘤和心包积液。

超声心动图表现

• 在射血分数发生改变之前,出现渐进性舒张功能减低。疾病晚期发生收缩功能障碍。

• **关键点:**心肌局部增厚被认为是由于活动性炎症和肉芽肿形成导致的病灶。最终发展为纤维化和局灶性心肌变薄,尤其是在室间隔基底部和下侧壁(图 19–5)。看起来像室壁瘤“侵袭”过的心肌。

• 瓣膜增厚,引起严重反流。

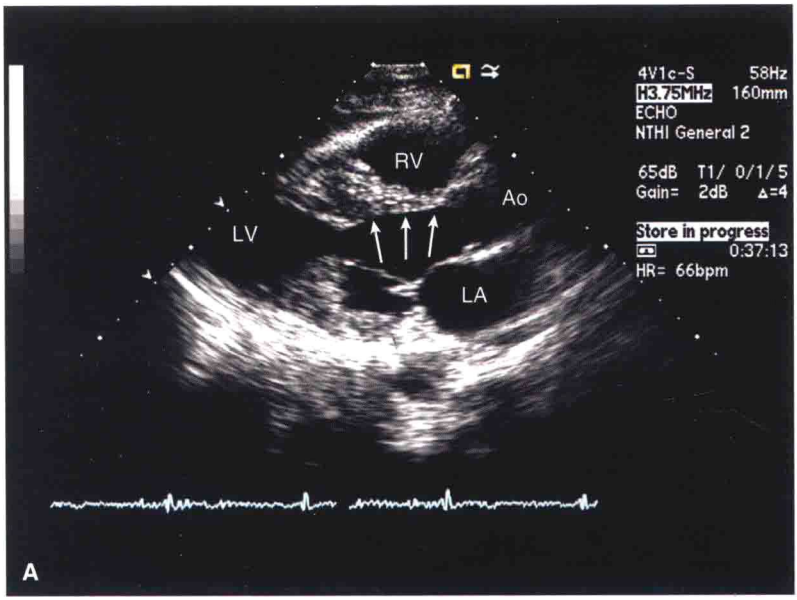

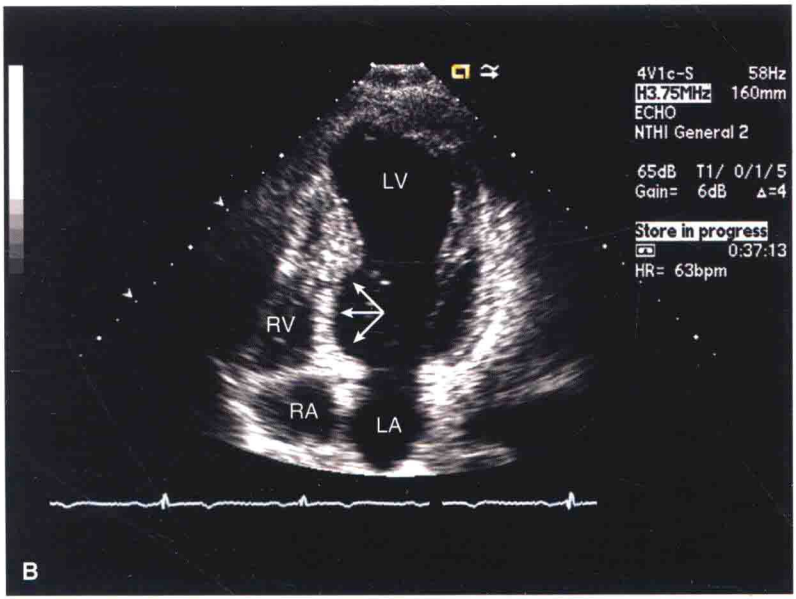

图 19-5 分别从胸骨旁长轴和心尖四腔观可见结节病患者心肌纤维化所致的(A)前间隔基底和(B)后间隔室壁瘤(箭头所示)。

• 结节病肺动脉高压可能会导致右心室肥大。

硬皮病

背景知识

• 慢性自身免疫性疾病的特征是小动脉纤维化和多器官受累。原名为 CREST 综合征(钙质沉着、雷诺综合征、食管功能障碍、硬皮病和毛细血管扩张)。受影响的器官包括皮肤、食管、肺、肾脏和心脏。

超声心动图表现

• 出现以限制型心肌病为表现的心室收缩和舒张功能的非特异性降低。

• 肺动脉高压和右心室功能不全可能是原发性肺部疾病或继发左心室衰竭的结果。

• 心包积液和心包炎可能发生,但不常见。

系统性红斑狼疮

背景知识

• 全身性自身免疫性疾病的特征是形成对抗某些核抗原的自身抗体。结果导致免疫复合物的形成和内皮下沉积,从而引起多器官系统(包括心脏)的抗炎作用。系统性红斑狼疮的心脏并发症包括心脏瓣膜、赘生物、冠心病、心包炎、心包积液以及心室收缩和舒张功能障碍。

超声心动图表现

• 瓣膜炎是抗磷脂综合征的继发症。受影响的瓣叶会增厚和纤维化,结果造成反流。

• 可出现 Libman-Sacks 心内膜炎(疣状心内膜炎)的赘生物。这种赘生物常是不规则的、呈菜花型(直径通常小于 1cm),并且回声不均匀。赘生物的出现可能加剧反流,也可能导致栓塞。Libman-Sacks 赘生物从外观上可能被误认为感染性心内膜炎,应该结合患者的临床表现来解释。左心比右心瓣膜更容易受到影响。

• 心包炎和心包积液可能会出现,但很少有心脏压塞征象。心包增厚和缩窄性心包炎在系统性红斑狼疮中也是罕见的并发症。

(孙超　郑敏娟　译)

第20章 经食管超声心动图

Ravi Rasalingam, Anupama Rao

常见适应证

- 瓣膜感染性心内膜炎
- 心源性栓塞
- 二尖瓣/主动脉瓣疾病
- 人工瓣膜疾病
- 主动脉夹层/动脉瘤
- 心脏占位病变

禁忌证

- 口咽部梗阻
- 食管梗阻,包括痉挛、狭窄、肿瘤
- 食管损伤,包括撕裂伤、穿孔
- 胃食管高出血风险,如静脉曲张、出血性溃疡
- 既往口咽部、食管、胃部外科手术—应在检查前与胃肠外科医师讨论,确定检查的风险
- 颈椎不稳
- 重度缺氧需要高流量吸氧

主要切面

- 0°:食管中段切面
  - 四腔"中央"基准切面

- 四腔“下”基准切面，将探头推进至显示冠状静脉窦
- 五腔“上”基准切面，将探头回撤至显示 LVOT
- 30°：食管中段切面
  - 主动脉瓣、LAA、LUPV（逆时针方向旋转）
- 60°：食管中段切面
  - 双交界切面：左心室两腔切面
  - 顺时针方向旋转：右心室流入/流出道
- 90°：食管中段切面
  - 顺时针方向旋转：双腔静脉切面
  - 进一步顺时针方向旋转：RUPV
  - 逆时针方向旋转：左心室两腔切面、LAA
- 120°：食管中段切面
  - 左心室长轴切面
  - 逆时针方向旋转：AoV
- 0°：经胃切面
  - MV 水平左心室短轴
  - 乳头肌水平左心室短轴
- 90°：经胃切面
  - 左心室两腔切面
  - 逆时针方向旋转：右心室流入道切面
- 120°~140°：经胃切面
  - 左心室长轴、AoV
- 0°：深度经胃切面
  - 左心室心尖部，弯曲后显示 LVOT、AoV
- 0°和 90°检查主动脉
  - 降主动脉，主动脉弓

基本原则

TEE 能够高清显示心脏后部的结构和靠近食管的胸部大血管。

- 食管探头是一个细长（约 100cm）且能够弯曲的管状物，其顶部

装有压电晶片换能器，能够获得高频(3~7MHz)图像。

• 由于需要检测的深度较小，经常选用最高的频率，以获得最佳的空间分辨力。

• 探头可以通过旋转手柄上的一个旋钮做到前屈和后伸，也可以通过旋转相邻的一个较小旋钮向左或向右摆动。

• 有些小操作杆能够锁定这些旋钮，保证它们能够用来调整探头方向，但又不能常规使用，以将损伤食管的风险减到最低。

• 压电晶片和切面的方向可以通过手部基底部的一个棒形纽扣进行调节。探头方向旋转调节的角度(最大可达 180°)，显示在屏幕上的一个半圆形图标上。

• 这种特性使得能够对一个结构进行多切面显示，而不需要移动探头。

• 在 0°切面，晶片或者成像平面是水平位的，患者的右侧图像显示在屏幕的左侧。

• 随着角度的增加，扫描平面呈顺时针方向旋转，180°的切面和 0°切面正好呈镜像。

仪器设置

• 探头和仪器连接后，选择该探头作为检查探头。

• 通常都有一个厂家已经设置好的 TEE 预设置条件。一般地，检查者在经食管切面上应用较高频率，以获得邻近心脏结构的高分辨力图像时，会调高发射能量。低频常用于经胃切面，以提高穿透力，以观察现已离探头较远一点的结构。要不断调整增益和聚焦范围以获得最佳的图像质量。

• 一般图像采集已经预设好采集几个心动周期的动态图像，但是当触发心电图不稳时，会自动采集一定时间长度的图像。

检查前患者状况评估和准备

在插入食管探头前进行充分的患者状况评估和准备会减少操作的并发症和不必要的检查。

为了回答临床医生提出的问题，决定采用 TTE 还是 TEE 或者是两者联合应用非常重要。

• TEE 对心脏后部的结构能够提供高分辨力的图像，此方面优于

TTE，比如在检测可能存在的瓣膜的心内膜炎、左心房(LA)占位、二尖瓣病变、人工瓣膜或者胸主动脉病变时。

• 联合应用两种检查会获益更多，因为 TTE 观察血流的角度优于 TEE，因此其多普勒血流动力学数据对 TEE 细致的解剖学信息是很好的补充。

• TTE 对于显示靠近胸壁的结构，如左心室及其功能评价或者心尖部病变的检测优于 TEE。

患者检查前准备包括以下内容：

• 非急诊患者禁食水超过 4~6 小时，以防误吸，插有鼻饲管的患者，也应在相同的一段时间内停止喂食。

• 应仔细询问与做本项检查相关的病史，并应获得以下相关内容：

  • 在做 TEE 之前向胃肠外科医生提交并讨论近期口咽部、食管、肠道梗阻或出血的病史。

  • 口咽部、食管、肠道的手术史可能会影响到 TEE 探头的安全通过。

  • 既往曾发生过的与麻醉相关的并发症。

  • 药物过敏史。

• 体格检查应评估以下内容：

  • 患者目前血流动力学状态。

  • 牙齿疾病、牙齿松动、牙桥活动。

• 麻醉气道评分有助于确定有高气道并发症风险的患者，这取决于咽后壁空间的大小。

• 在本次操作之前应回顾以下检查及其结果：

  • 以往的 TTE 和 TEE。

  • 与 TEE 检查指征相关的其他影像学检查。

  • 活动性出血所致的重度贫血(Hb<7g/dL)。

  • 当凝血酶原时间国际标准化比值(INR)超过治疗标准(>4)时，应当推迟检查；如果急需检查，应采用新鲜冷冻血浆以防止探头与食管接触时发生出血。

  • 血小板计数< 40 000 时，特别是近期下降者，应当静脉输注血小板以防止操作过程中出血。

  • 肝功能明显损害时会影响检查中所使用的镇静剂的药代动

力学。

在检查之前务必向患者解释本项检查操作具有以下风险，并向患者讲述检查的过程：

- 根据数项大规模研究，死亡率接近零。
- 食管穿孔的风险约为 1/10 000
- 食管出血的风险约为 3/10 000
- 牙列损伤的风险约为 3/1000，如果牙列本身状况较差，风险更高
- 重度吞咽痛发生率约为 1/1000，轻度发生率更高

TEE 操作过程

- 建立或保持静脉通道（20G 或更粗），以备安全输注镇静剂或者必要时静脉给予促进复苏的液体药物。
- 在给予镇静剂后每 3~5 分钟监测一次患者的生命体征（心率、血压、血氧饱和度）。
- 准备配有杨克式抽吸接头的墙式吸引器，以备抽吸气道分泌物。
- 由一名护士或者麻醉师给予镇静剂，并在操作过程中或其后监测患者的生命体征。通常，鸦片类药物或者苯二氮䓬类药物常被用来进行“清醒的镇静”。老年患者只需要用很小的剂量，起到协同作用。

- **关键点：**逆转成人苯二氮䓬类药物过度镇静，可以静脉注射氟马西尼 0.2mg，鸦片类药物用纳洛酮 0.4mg 静脉注射来逆转。如果镇静药物效果持续的时间较长，就可能需要重复注射。

- **关键点：**苯二氮䓬类药物可能会引发一种罕见的、特异的、反向的反应，会引发患者：①无法控制的抽泣、压抑；②激动、好斗、脱抑制行为。这种现象常见于年青患者，可以通过停用这类药物缓解。

插入食管探头

- 移除牙托或撑口器后用苯唑卡因喷雾剂和利多卡因凝胶对口咽部进行局部麻醉以减轻咽反射。尽管有充分的局部麻醉，过于紧张的患者还是会出现呕吐，因此在检查前向患者解释清楚是非常重要的。

• **关键点：**苯唑卡因喷雾剂有很小的概率会引起高铁血红蛋白血症，这是由于血液中高铁血红蛋白比例增大（正常<2%）并引起携氧能力减低。治疗用亚甲基蓝 2mg/kg 静脉注射。

• 患者通常采用左侧卧位，下颌贴向胸部（防止误吸，并使食管平直易于插入探头的最佳体位）。另外一种体位是 90°坐位，头向前倾斜。机械通气的患者采用平卧位。

• 置放牙垫以保护探头。

• 在插入探头前确认探头外壳没有损伤，而且探头方向的转轮调整以及扫查平面的角度调节均运转正常。

• 根据舌头和上腭的弧度稍弯曲探头。这样可以直接进到口腔正中的后部，然后直向下插入食管。

• 有阻力时绝对不能强力向下送入食管。

• 如果患者清醒，在探头即将进入食管时鼓励其自行往下吞咽。

• 通常让患者最感不适的位置是咽后壁、食管上段和食管与胃底交界处，因此尽可能缩短探头在这些位置的停留时间。

• **关键点：**当患者有气管插管、口咽部较小和（或）舌头体积过大等情况时，应用双手托颌向前法通常能够使探头插入变容易些。在探头插入的过程中，阻力可能会逐渐增大，但是要注意不要过度用力。移除鼻胃管或口饲管会减小探头插入的难度，提高图像的质量。如果没有移除，在完成 TEE 检查以后应该用 X 线检查这些管道有没有受到探头影响而发生移位。

基本切面

基本原则

• 适用于：操作者站在患者左侧，用右手握住控制柄，用左手握着探头靠近患者的嘴部。

• 大部分的结构都能通过移动探头和调整手柄上的转轮清楚地显示。

• 探头在体外部分的微小的移动会引起体内切面上结构的较大的移动。

• 探头的移动由靠近患者嘴部的那只手来完成。

• 顺时针转动探头显示患者右心结构,逆时针转动显示左心结构。

• 屈曲探头使扫描线角度向上,背伸探头使扫描线角度向下。

• 操作者应该靠观察所获得的图像而非探头的深度来得到所要显示的切面。如果探头已经进入得比较深而未显示该有的图像,要考虑到探头可能发生弯曲(能够感觉到探头的阻力),或者插入了气管(伴随患者的气急、咳嗽和缺氧)。

• 应该采集感兴趣的结构并储存聚焦良好的标准或放大的切面图像。

• 对图像的方位而言,左心房是最靠后的结构,所以显示在屏幕的最上方,紧贴着探头。

基本切面

以下按照以切面为基础的原则来描述 TEE 的检查方法,即在一个给定切面上研究所包括的结构。还有一种方法是按照以结构为基础的检查方式,即在多个切面和角度对感兴趣的结构进行显示和评估,但是这里没有采用这种方法。

食管中段 0°切面"基准切面"

• 从切牙开始 30~40mm,频率采用 7MHz,深度设定能够完整显示全部四个心腔(图 20–1)。

• 理论上讲,稍微背伸应该能够得到一个没有缩小的(标准的)切面,但是探头可能与食管分离,影响图像质量。这个切面显示的是 RV 前壁、LV 的(后)下室间隔部和前侧壁。

• 二尖瓣前叶与室间隔相连。二尖瓣的 A3 和 P1 部分在中央"基准切面"显示。

• 探头进一步前进会显示下中央"基准切面"和二尖瓣的 A2 和 P2 部分以及冠状静脉窦。在这个水平顺时针旋转探头会显示三尖瓣隔瓣和前瓣。

• 然后将探头回撤得到上中央"基准切面"和 LVOT、主动脉瓣叶。在这个较高的食管水平,二尖瓣观察到的是 A1 和 P1 部分。

食管中段 30°切面

• 将探头向上回撤或者弯曲探头的顶端,能够得到主动脉瓣的短

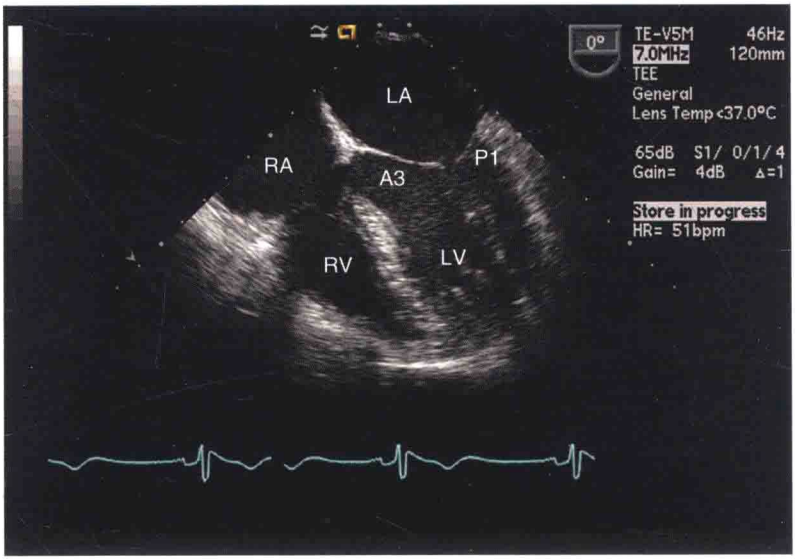

图 20–1　基准切面。

轴切面(图 20–2)。

• 左心耳(LAA)也可以在这个稍高一点的平面上检查,其与主动脉瓣相邻。同时也要采集记录其彩色多普勒图像和脉冲波多普勒速度(正常>40cm/s)。

• 显示左上肺静脉需要继续顺时针旋转,同时应用彩色多普勒和脉冲波多普勒显像。脉冲波多普勒为连续血流(有收缩期和舒张期峰值流速),方向与 LAA 的多普勒相反。

• 顺时针旋转探头显示右心室流入道/流出道和三尖瓣的前瓣、后瓣瓣叶。这个切面通常是获得三尖瓣反流的多普勒信号,从而估测肺动脉收缩期最高压力的最佳切面。

食管中段 60°切面

• 注意,当压电晶片旋转超过 60°以后,图像的方位会发生转换,二尖瓣后瓣叶显示在屏幕的左侧,而二尖瓣前瓣叶显示在屏幕的右侧(图 20–3)。

• 逆时针旋转探头会得到双交界切面,之所以这样命名是因为超声切面束会在两个位置切到二尖瓣的“马蹄铁”形关闭线。从左到右依

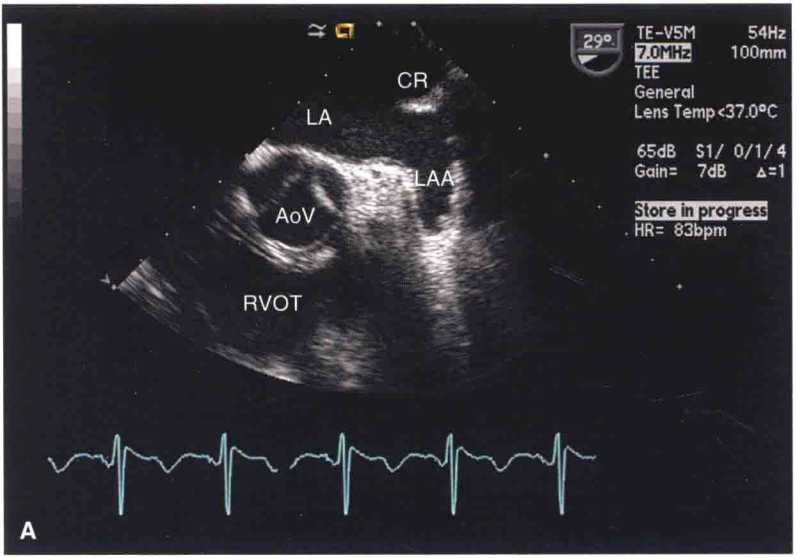

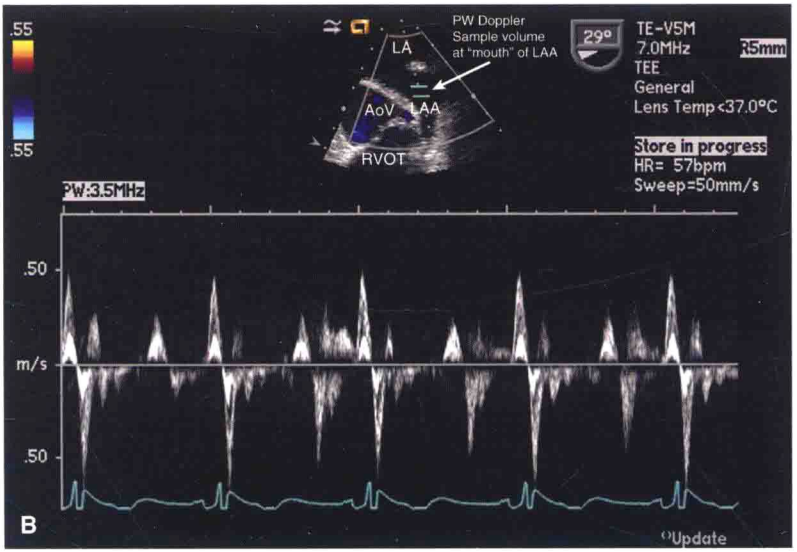

图 20-2 (A)主动脉瓣短轴切面。CR:华法林嵴;LAA:左心耳;RVOT:右心室流出道。(B)左心耳正常频谱形态。(待续)

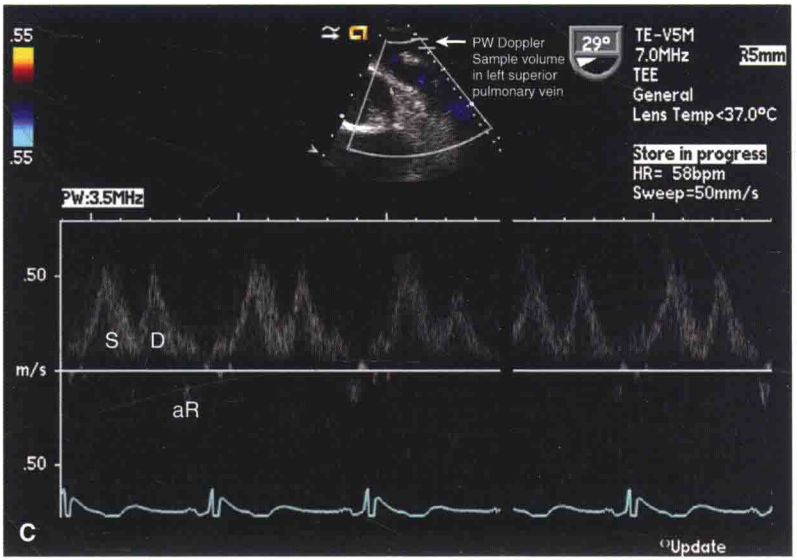

图 20-2(续)　(C)左上肺静脉正常频谱形态。S:收缩期;D:舒张期;aR:房性负向波。

次显示二尖瓣的 P1-A2-P3 三处瓣叶。

- 这个切面是检查二尖瓣瓣下结构(腱索和乳头肌)的最佳切面。
- LAA 可以在这个切面再次检查。

食管中段 90°切面“双腔静脉切面”

- 探头顺时针旋转并回撤显示房间隔(IAS)。应用彩色多普勒检测卵圆孔未闭和继发孔型 ASD。在较深位置顺时针旋转可见 IVC 入口,逆时针旋转并回撤探头后可显示 SVC。这对于检测静脉窦型 ASD、起搏导线和心腔内插管非常重要。
- 进一步顺时针旋转可用彩色多普勒和脉冲波多普勒显示右上肺静脉(图 20-4)。
- 逆时针旋转并将探头插得更深一点,可显示两腔心切面及左心室前壁和下壁。评价 LV、LA 和二尖瓣功能应选择不同的深度和聚焦区。
- 显示二尖瓣 P3 和 A1。
- LAA 可以在这个切面再次检查。

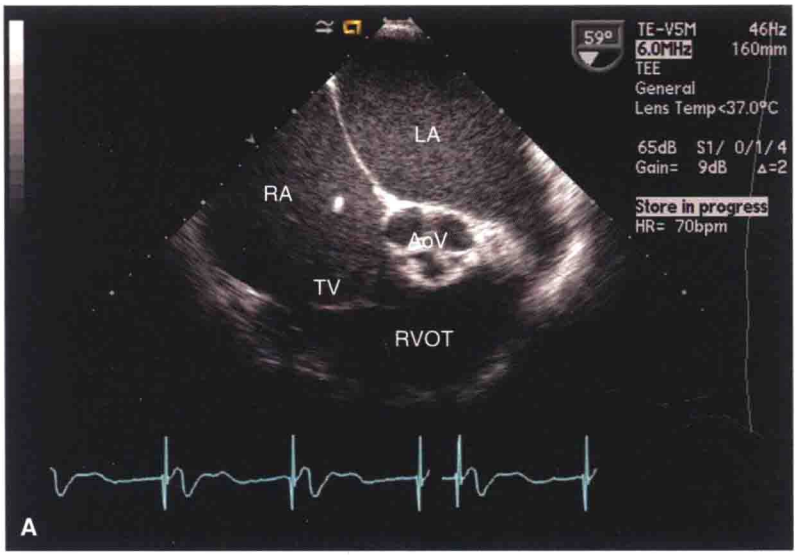

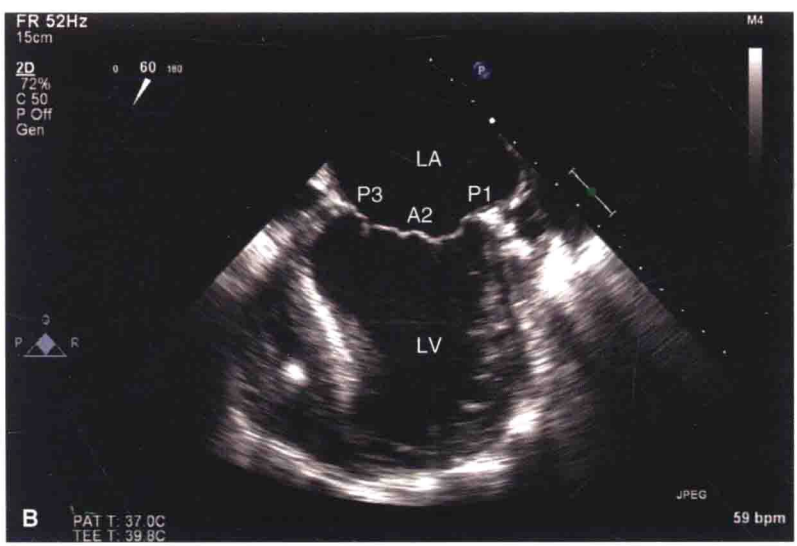

图 20–3 (A)食管中段 RV 流入道/流出道切面。(B)食管中段二尖瓣双交界切面。

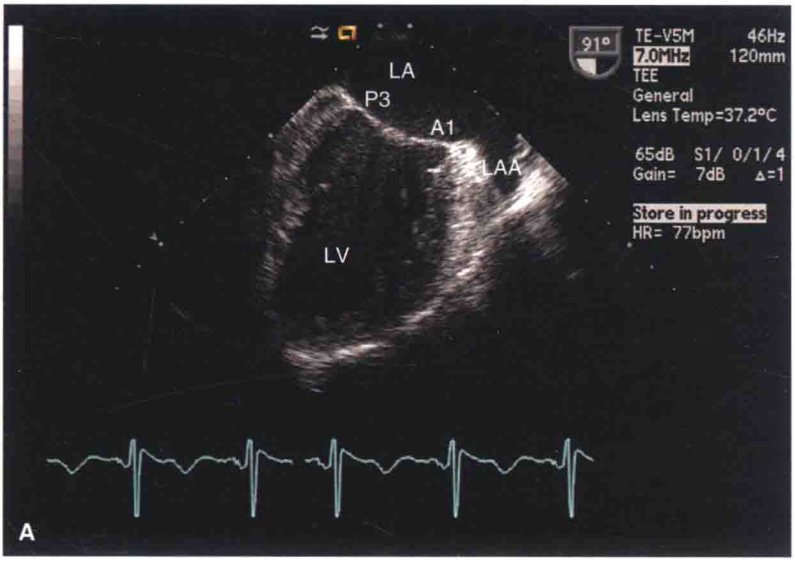

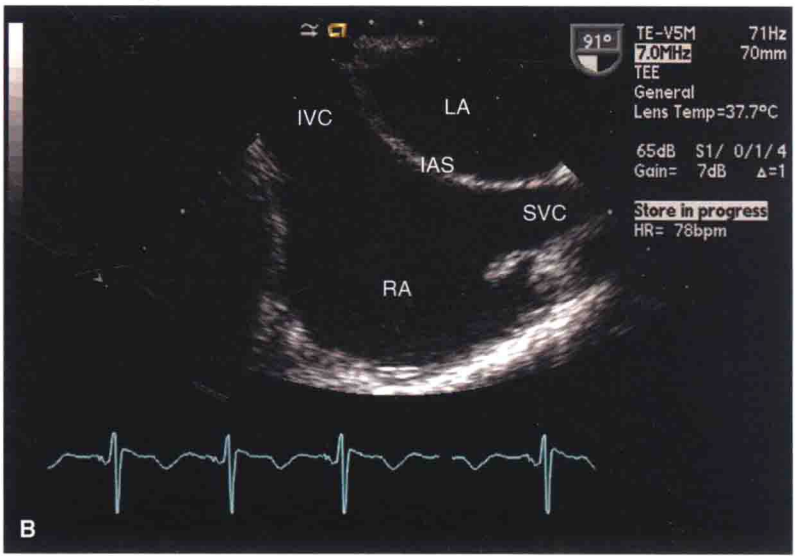

图 20–4　(A)90°两腔心切面(LA 和 LV)。(B)90°双腔静脉切面。

- **关键点**:LAA 应该在多个切面充分显示,因为 LAA 往往是多叶。不要把 LAA 顶端细手指样的突起错判为血栓(图 20-5)。这些是梳状肌,是正常的 LAA 解剖结构。LAA 后面的横窦里的纤维样结构也容易被误诊为 LAA 血栓。

食管中段 120°切面"长轴切面"

- 显示 LV 的下侧壁和前室间隔。
- 显示二尖瓣 P2-A2。
- 逆时针旋转探头显示主动脉瓣(通常是无冠瓣和右冠瓣)(图 20-6)。
- 稍微回撤探头到较高平面检查主动脉根部(主动脉窦、窦管接合部和升主动脉近心端)。检查升主动脉探头应回转至 100°,并轻轻地屈曲。

经胃 0°切面

- 探头无阻力地前进至胃内,探头频率下调至 5MHz 以提高穿透

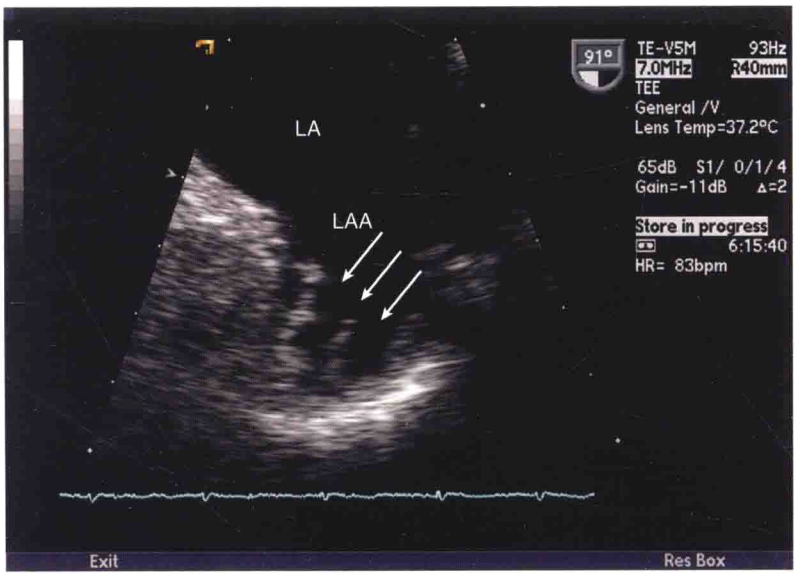

图 20-5 LAA 尖端突起的梳状肌(正常结构,箭头所示)。

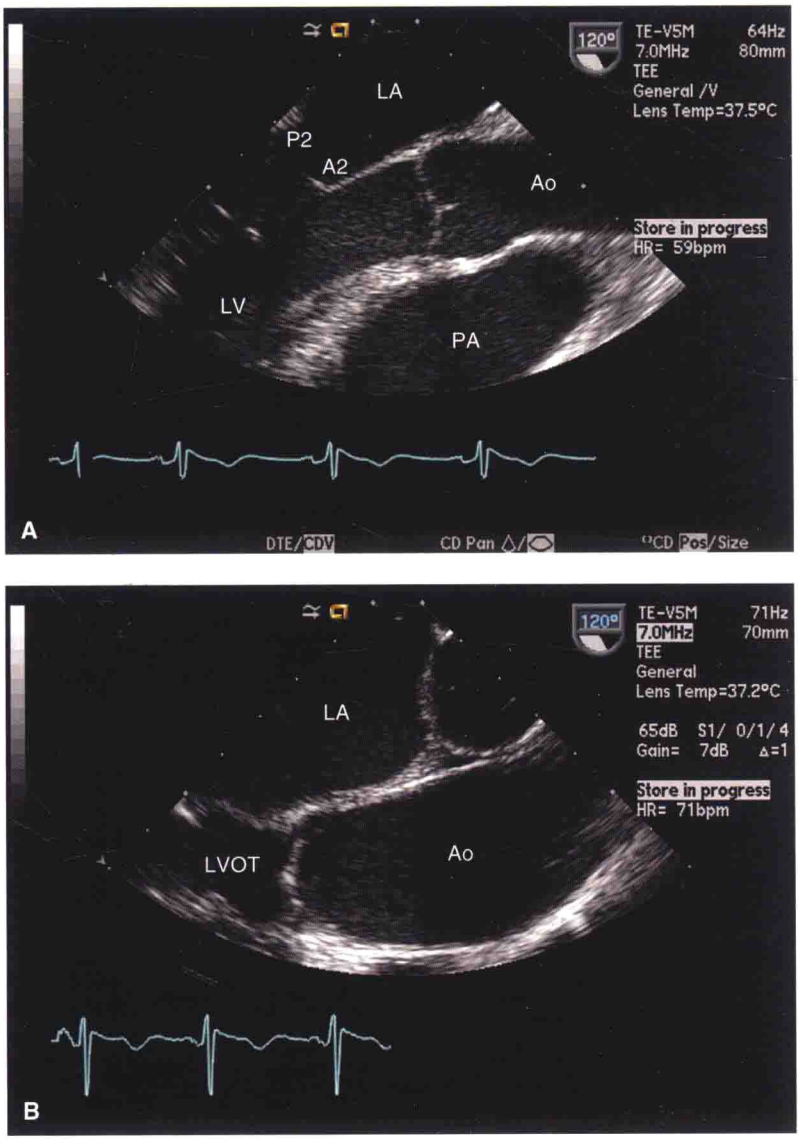

图 20-6　(A)120° LV 长轴切面。(B)从 LV 长轴切面回撤探头检测主动脉根部。

力,并调整图像的深度以获得良好的视野。

• 推进并弯曲探头使之刚刚通过食管-胃交界时显示二尖瓣正面图像,瓣叶的各个部分均显示(注意,后瓣最靠近探头)。这是能很好地确认二尖瓣反流位置的切面。在这个水平顺时针旋转可以显示冠状静脉窦(图 20-7)。

• 进一步推进探头显示中乳头肌水平 LV 横切面。弯曲探头可以显示二尖瓣和瓣下结构,背伸或推进探头显示 LV 心尖部。这个切面能很好地显示室壁运动和室间隔运动或缺损。

• 顺时针旋转探头显示三尖瓣正面图像。

经胃底 90°切面

• 显示 LV 前壁和下壁、二尖瓣(图 20-8)。

• 顺时针旋转显示右心室流出道切面和三尖瓣以及其后瓣叶和前瓣叶。

经胃底 140°切面

• 左心室长轴切面主要用于观测主动脉瓣。

经胃深部 0°切面

• 探头推进至显示 LV 心尖部。用手柄调整探头弯曲至最大曲度。缓慢回撤探头至显示 LV 流出道和主动脉瓣。

• 这是用多普勒观测主动脉瓣狭窄和反流的最佳切面。

0°和 90°检查主动脉

• 将探头向后旋转,减小探头深度,增加探头频率至 7MHz,高清显示胸主动脉。如果探头位置过深需要不断回撤探头以显示胸主动脉。

• 当回撤探头时采集 0°和 90°图像,以测量主动脉内径并观察其病变。当发现主动脉粥样斑块或血肿等病变时,建议两个方向的切面图像都要采集,包括二维和彩色多普勒血流图像,以最清晰地显示病变结构。

• 在高位经食管切面上,在显示主动脉弓切面前,可以同时显示主动脉和肺动脉(图 20-9)。

• 在主动脉弓切面上,显示主动脉弓及其分支和右肺动脉。

• 应用彩色多普勒和脉冲波多普勒显像以评价主动脉血流。

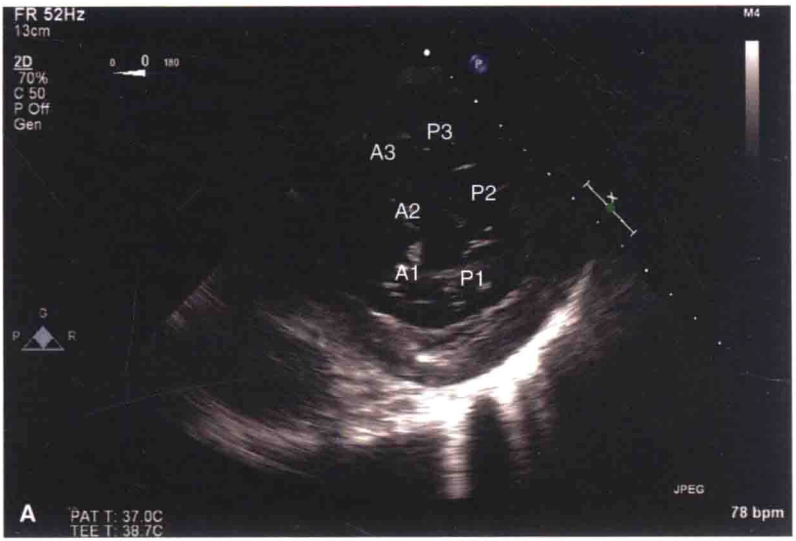

图 20–7　(A)经胃的二尖瓣水平 LV 短轴切面。(B)经胃的乳头肌水平 LV 短轴切面。PM：后内乳头肌；AL：前外乳头肌。

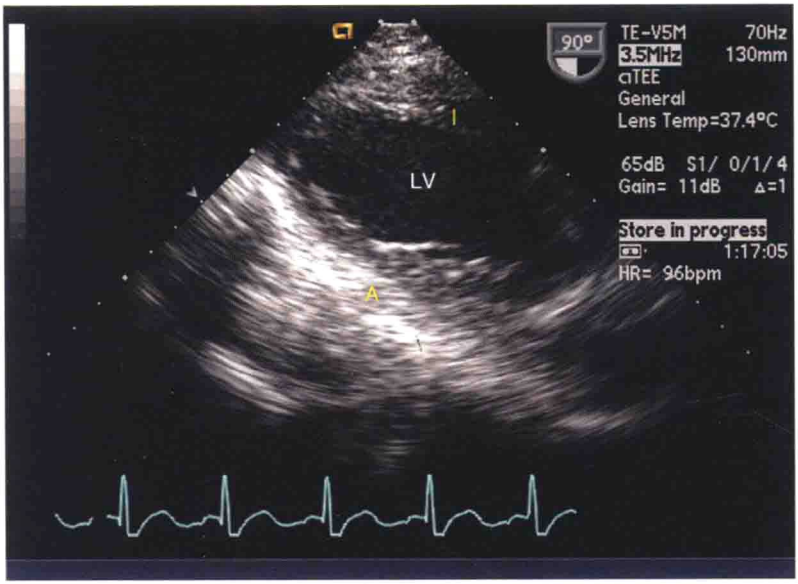

图 20–8 经胃 90° LV 切面(前壁和下壁)。

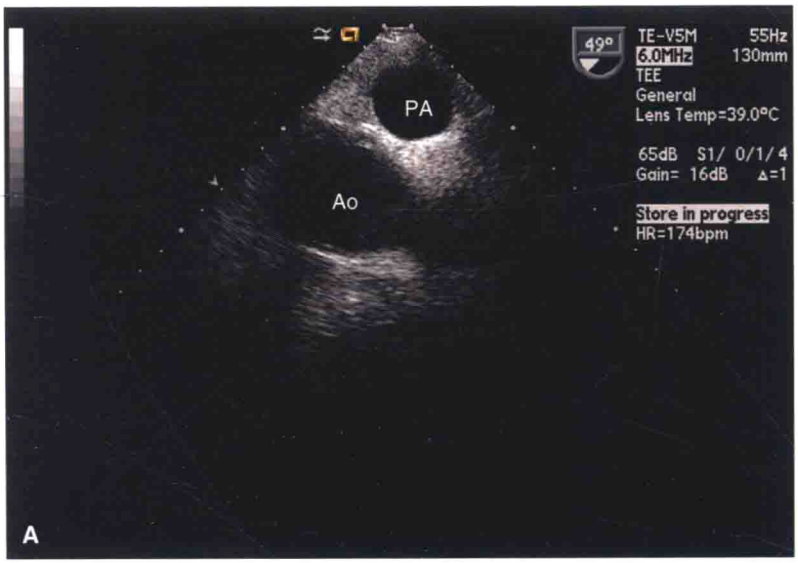

图 20–9 (A)高位经食管胸主动脉和肺动脉切面。(待续)

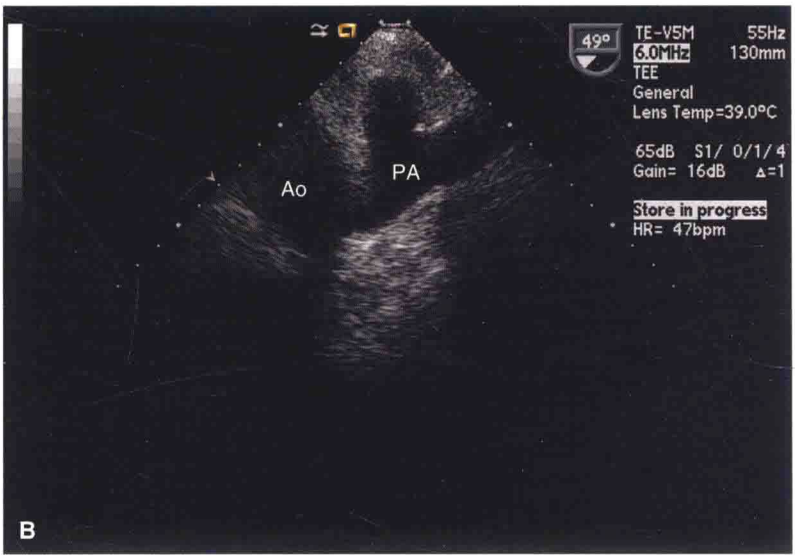

图 20-9(续)　(B)顺时针旋转探头显示主肺动脉分叉处。

多普勒检查补充说明

- **关键点**:在有中度至重度主动脉瓣反流时,应该在降主动脉近心端应用脉冲波多普勒评估全舒张期的反向血流。

- **关键点**:PISA 法评价二尖瓣反流的严重程度时,应将 Nyquist 基线向下移(与 TTE 相反),以提高或者改善二尖瓣反流会聚距离的检测。应牢记对于感兴趣血流,总是要向血流的同一方向移动基线,以尽早使之发生混叠,并增大 PISA 测量的半径。

- **关键点**:减小图像深度和彩色血流取样框的宽度有利于在正确的 Nyquist 极限获得图像,并能够用脉冲波多普勒测量更高的射流速度。

TEE 图像

二尖瓣

见图 20-10 和图 20-11。

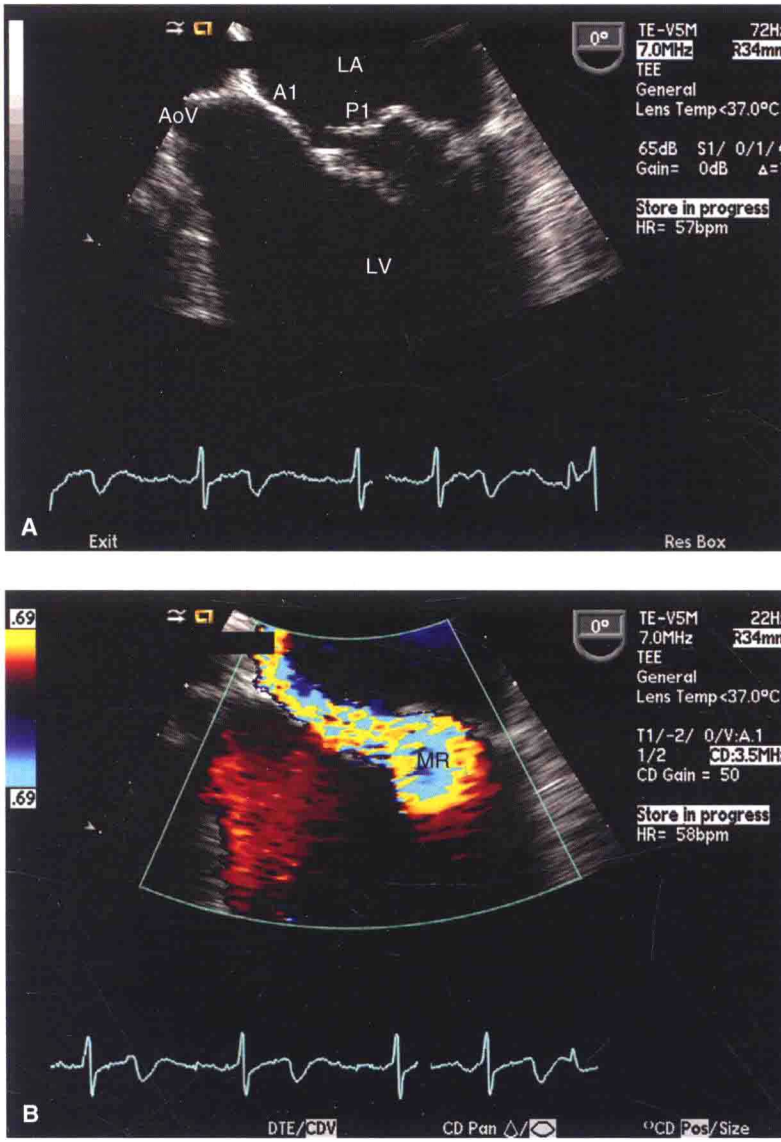

图 20-10 (A)上基准切面显示二尖瓣 P1 部分呈连枷样。(B)重度偏心型 MR。

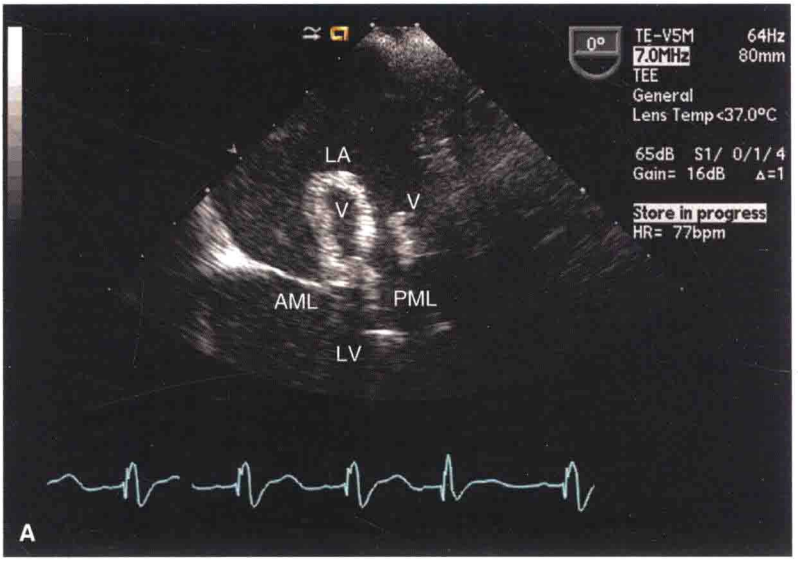

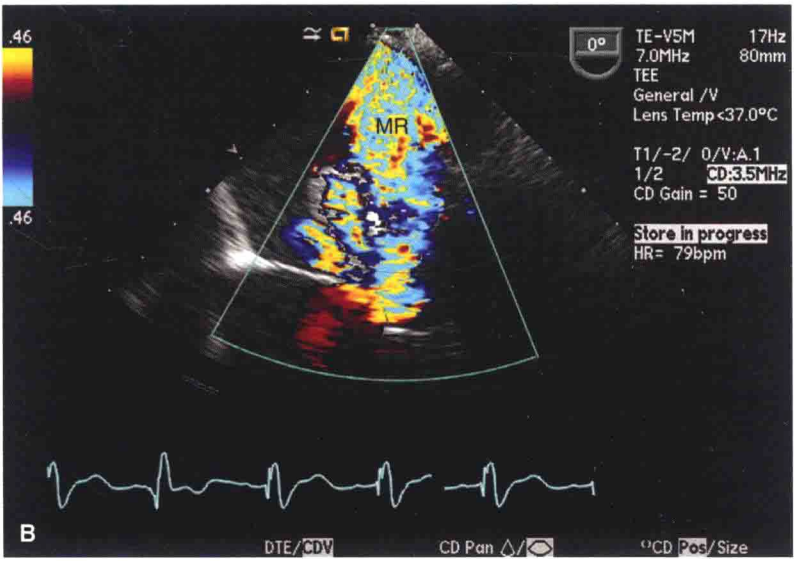

图 20-11　(A)基准切面显示赘生物(V)附着在二尖瓣前瓣叶(AML)和后瓣叶(PML)的左心房面。(B)显示瓣叶破坏和对合不良所致的重度 MR。

主动脉瓣

见图 20–12 至图 20–14。

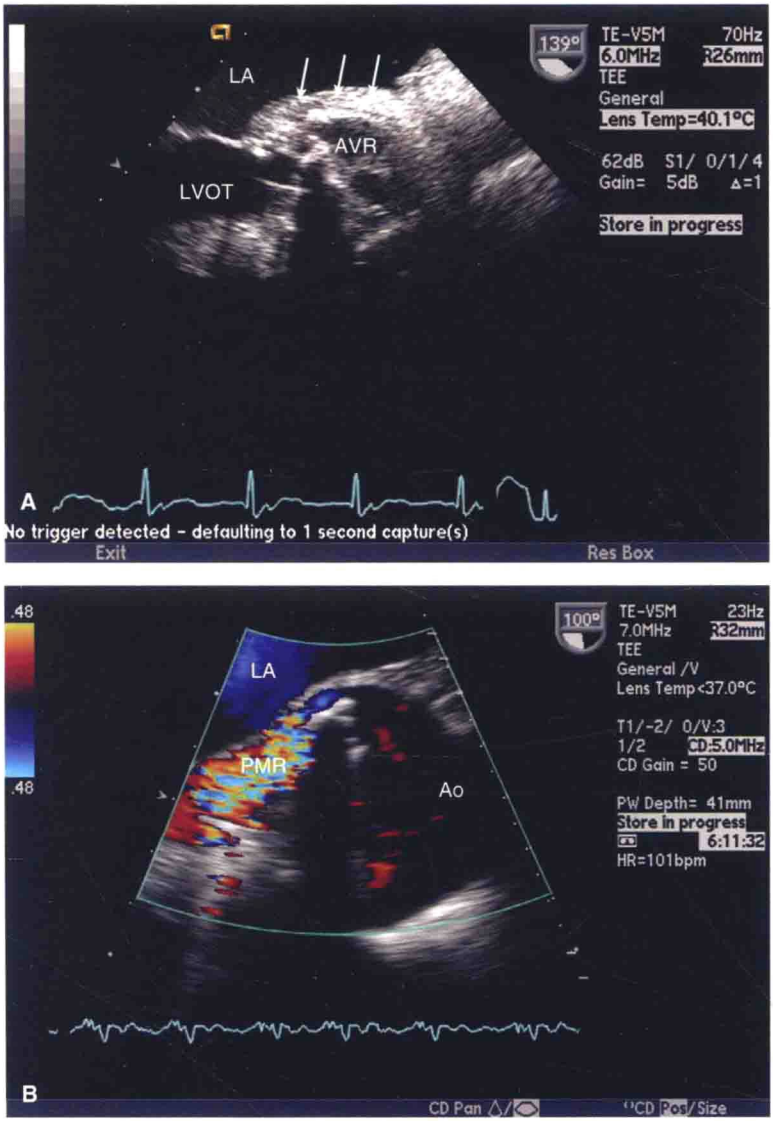

图 20–12 (A)120°长轴切面显示主动脉瓣为人工金属瓣伴有主动脉根部异常增厚，提示瓣周脓肿形成。(B)瓣周反流。

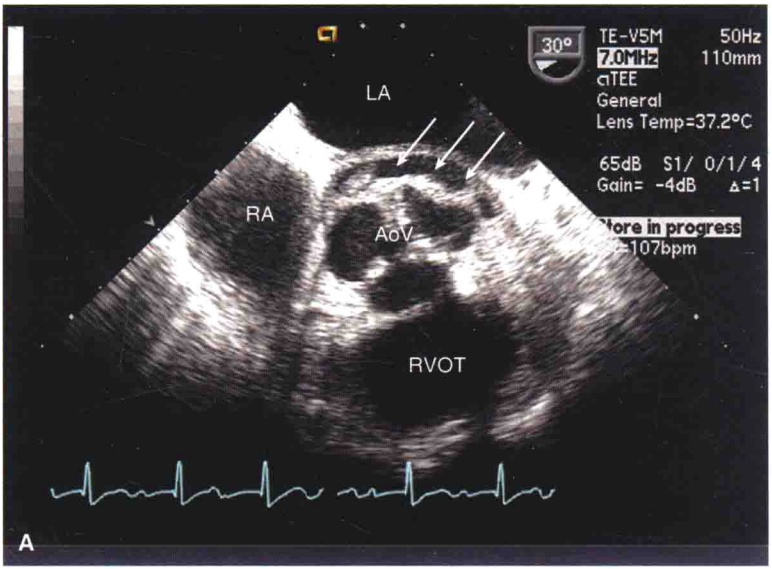

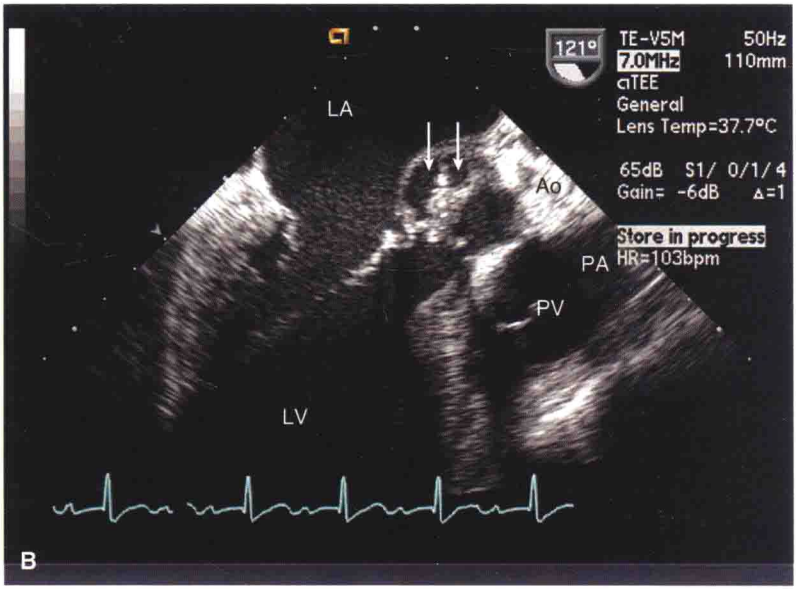

图 20-13　(A)主动脉短轴切面显示主动脉瓣叶增厚，瓣周主动脉根部支持组织内可见异常液区(箭头所示)。(B)长轴切面证实主动脉根部脓肿(箭头所示)伴有重度 AR(C)。(待续)

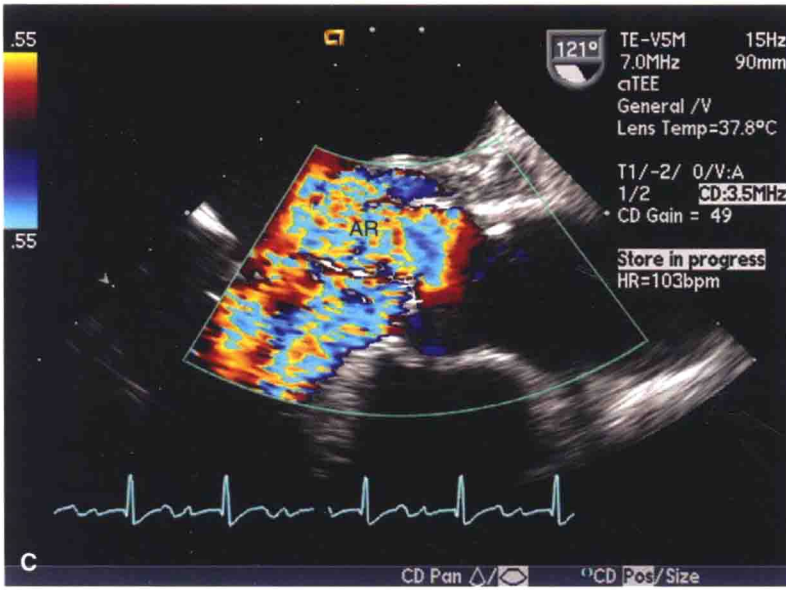

图 20-13(续)

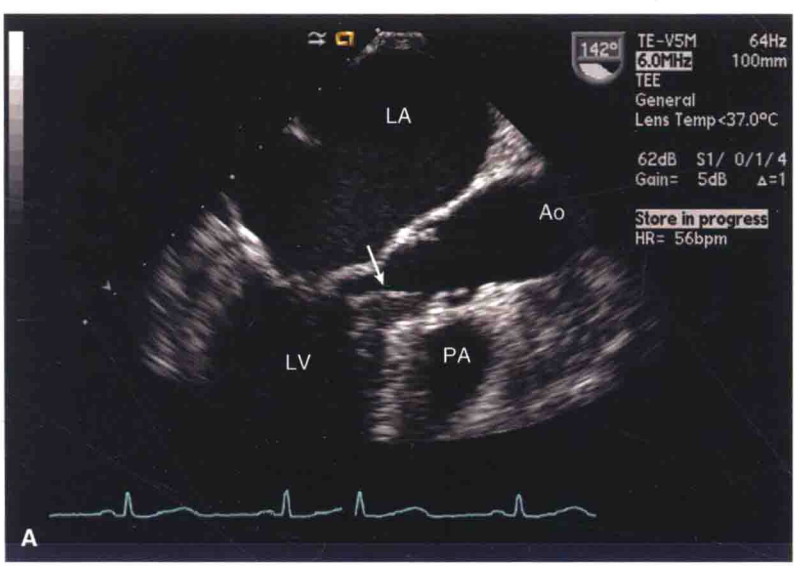

图 20-14 (A)长轴切面显示主动脉瓣下隔膜(箭头所示),导致 LVOT 狭窄。(待续)

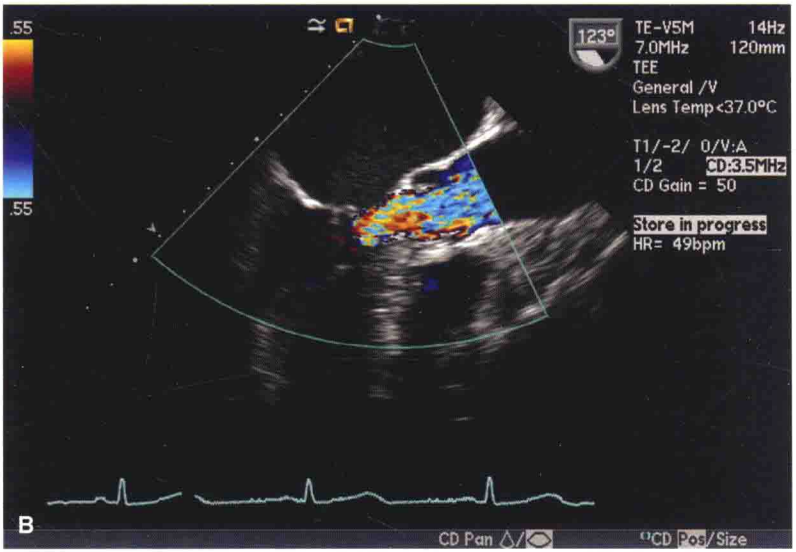

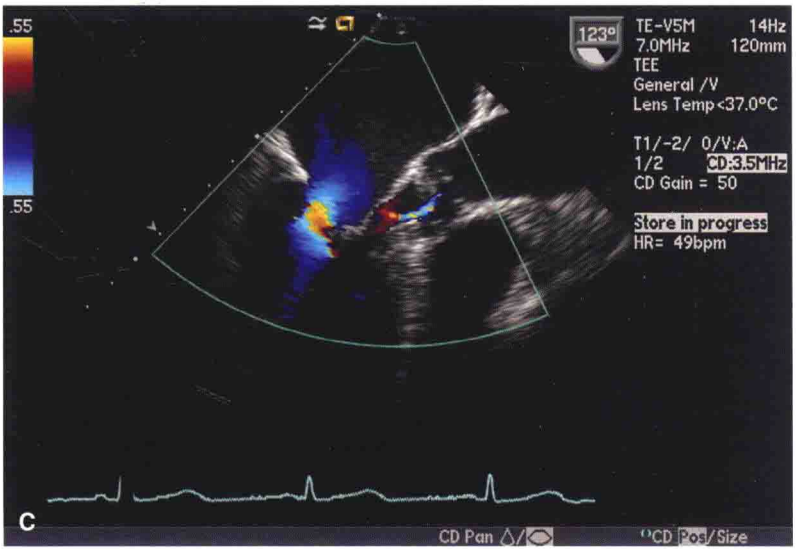

图 20-14(续)　(B)LVOT 内明显的收缩期湍流。(C)轻度 AR。

主动脉

见图 20–15 至图 20–17。

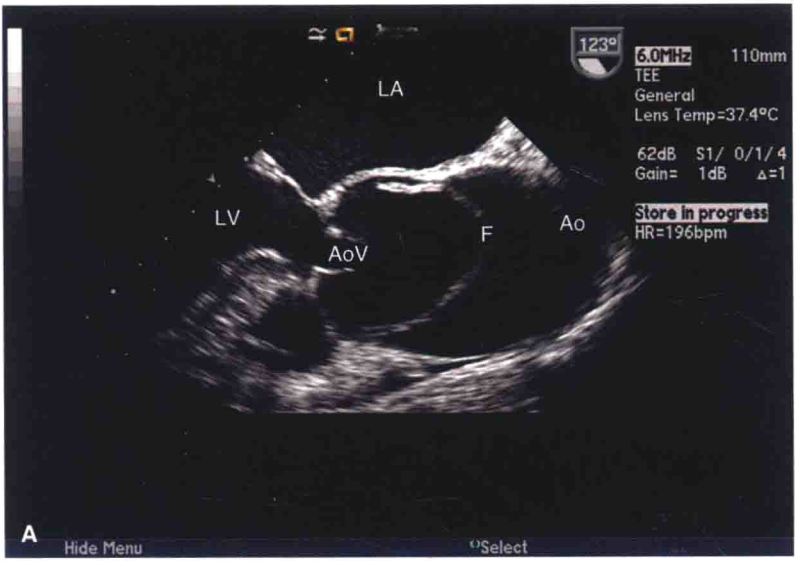

图 20–15 主动脉根部夹层内膜片见于(A)长轴切面和(B)短轴切面。内膜片延伸至降主动脉(C)。(待续)

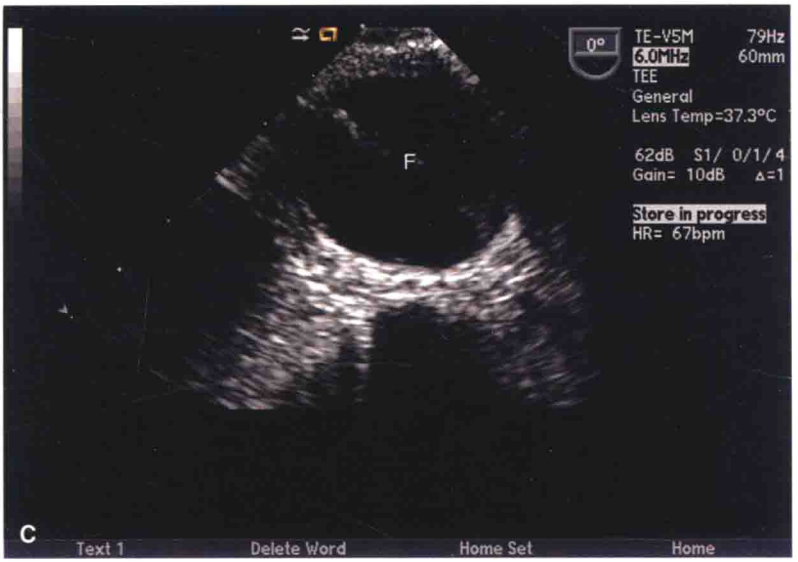

图 20–15(续)

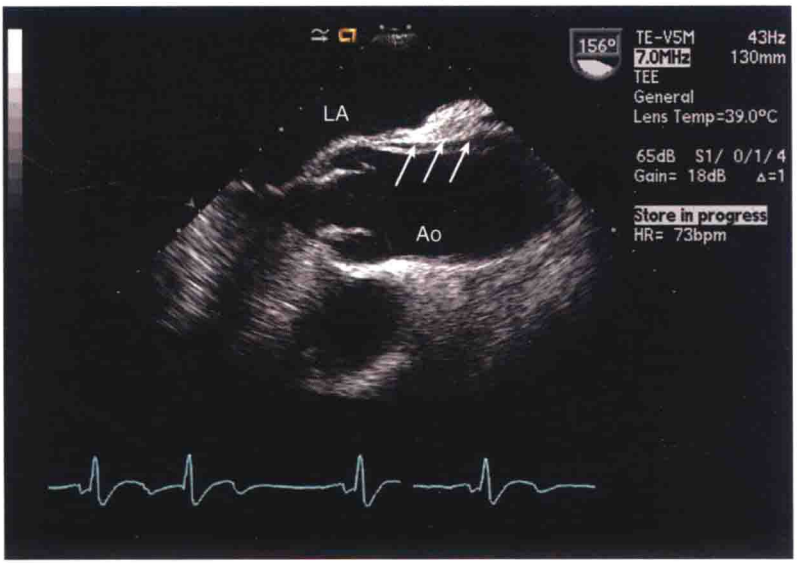

图 20–16　主动脉根部切面显示主动脉近心段壁内异常液区，提示壁内血肿(箭头所示)。

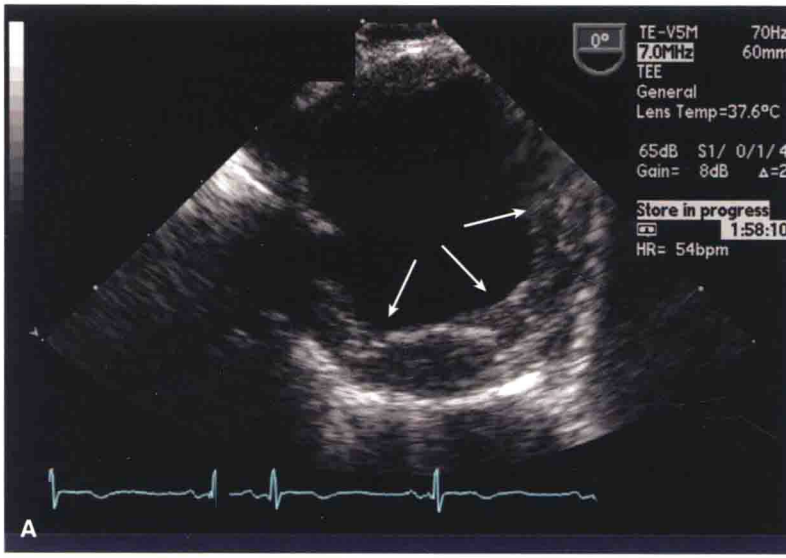

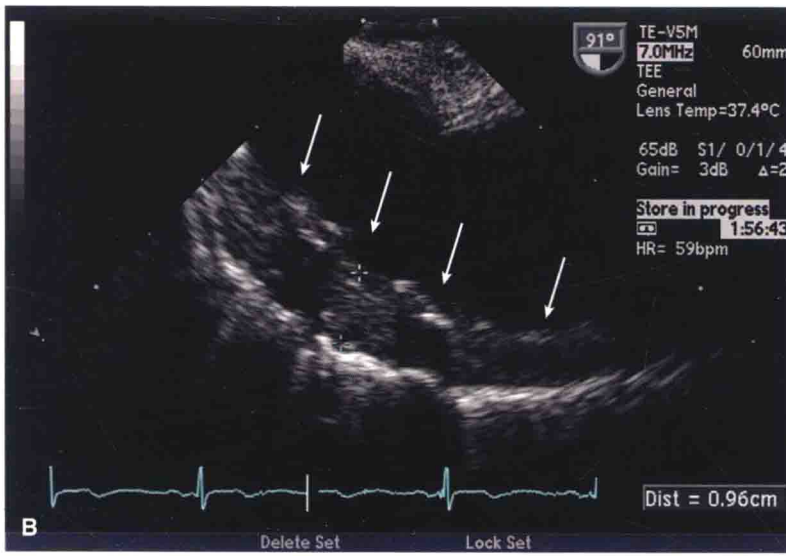

图 20-17 降主动脉短轴(A)和长轴切面(B)显示明显的动脉粥样硬化斑块形成(箭头所示)。

过境血栓

见图 20–18。

图 20–18　正在由卵圆孔处穿过房间隔的血栓。

LAA 血栓

见图 20–19。

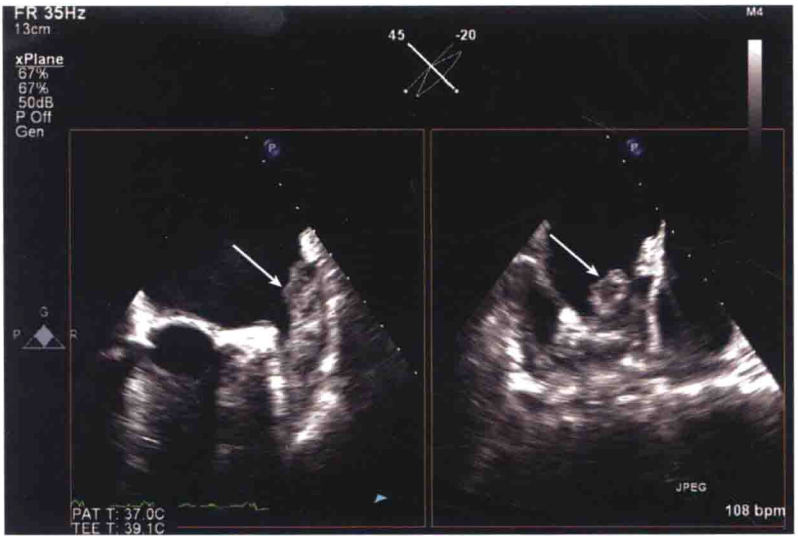

图 20–19　双平面显示 LAA 血栓(箭头所示)。左心房内可见超声自显影。

(朱永胜 译)

缩略语

Acute coronary syndrome (ACS):急性冠脉综合征
Anterolateral papillary muscle (ALP):前外侧乳头肌
Aortic regurgitation (AR):主动脉反流
Aortic stenosis (AS):主动脉瓣狭窄
Aortic valve (AoV):主动脉瓣
Aortic valve area (AVA):主动脉瓣区
Apical five-chamber (A5C):心尖五腔
Apical four-chamber (A4C):心尖四腔
Apical long axis (APLAX):心尖长轴
Apical two-chamber (A2C):心尖二腔
Arrhythmogenic right ventricular dysplasia (ARVD):致心律失常性右心室发育不良
Asymmetric septal hypertrophy (ASH):不对称室间隔肥厚
Atrial septal defect (ASD):房间隔缺损
Atrio-ventricular (AV):房室
AV canal defect (AVCD):房室间隔缺损
Bicuspid aortic valve (BAV):二叶主动脉瓣
Body surface area (BSA):体表面积
Cardiac index (CI):心脏指数
Cardiac output (CO):心输出量
Continuous wave Doppler (CWD):连续波多普勒
Descending Aorta(DAo):降主动脉
Dilated cardiomyopathy (DCM):扩张型心肌病
Effective orifice area (EOA):有效瓣口面积
Effective regurgitant orifice area (EROA):有效反流口面积
Ejection fraction (EF):射血分数

High pulse repetition frequency (HPRF):高脉冲重复频率
Hypertrophic cardiomyopathy (HCM):肥厚型心肌病
Infective endocarditis (IE):感染性心内膜炎
Inferior vena cava (IVC):下腔静脉
Ischemic mitral regurgitation (IMR):缺血性二尖瓣反流
Isovolumic contraction time (IVCT):等容收缩时间
Isovolumic relaxation time (IVRT):等容舒张时间
Left atrial appendage (LAA):左心耳
Left atrium (LA):左心房
Left ventricle (LV):左心室
Left ventricular (LV):左心室的
Left ventricular outflow tract (LVOT):左心室流出道
Mechanical index (MI):机械指数
Mitral regurgitation (MR):二尖瓣反流
Mitral stenosis (MS):二尖瓣狭窄
Mitral valve (MV):二尖瓣
Mitral valve area (MVA):二尖瓣面积
Myocardial infarction (MI):心肌梗死
Myocardial performance index (MPI):心肌作功指数
Negative predictive value (NPV):阴性预测值
Parasternal long axis (PLAX):胸骨旁长轴
Parasternal short axis (PSAX):胸骨旁短轴
Patent ductus arteriosis (PDA):动脉导管未闭
Patent foramen ovale (PFO):卵圆孔未闭
Patient prosthesis mismatch (PPM):患者假体不匹配
Persistent left superior vena cava (PLSVC):永存左上腔静脉
Posterior-medial papillary muscle (PMP):后路内侧乳头肌
Pressure half time (PHT):压力降半时间
Proximal isovelocity surface area (PISA):近端等速表面积
Pulmonary artery (PA):肺动脉

Pulmonary artery systolic pressure (PASP):肺动脉收缩压
Pulmonary capillary wedge pressure (PCWP):肺毛细血管楔压
Pulmonary embolism (PE):肺栓塞
Pulmonic stenosis (PS):肺动脉瓣狭窄
Pulmonic valve area (PVA):肺动脉瓣区
Pulsed wave Doppler (PWD):脉冲波多普勒
Pulse repetition frequency (PRF):脉冲重复频率
Restrictive cardiomyopathy (RCM):限制型心肌病
Right atrium (RA):右心房
Right ventricle (RV):右心室
Right ventricular outflow tract (RVOT):右心室流出道
Right ventricular inflow tract (RVIT):右心室流入道
Right ventricular systolic pressure (RVSP):右心室收缩压
Sinus of Valsalva aneurysm (SVA):主动脉窦瘤
Stroke volume (SV):每搏输出量
Superior vena cava (SVC):上腔静脉
Suprasternal notch (SSN):胸骨上切迹
Systolic anterior motion (SAM):收缩期前向运动
Systolic blood pressure (SBP):收缩压
Tissue Doppler imaging (TDI):组织多普勒成像
Transesophageal echocardiography (TEE):经食管超声心动图
Transthoracic echocardiography (TTE):经胸超声心动图
Tricuspid annular plane systolic excursion (TAPSE):三尖瓣瓣环收缩幅度
Tricuspid regurgitation (TR):三尖瓣反流
Tricuspid valve (TV):三尖瓣
Velocity time integral (VTI):速度 - 时间积分
Ventricular septal defect (VSD):室间隔缺损
Ventricular septal rupture (VSR):室间隔破裂
Wall motion score index (WMSI):室壁运动计分指数

索引

Y

Z

其他

策划编辑：姜晓婷　责任编辑：姜晓婷
美术编辑：赵　冬

随书附赠“在线资源”

The Washington Manu
of Echocardiography

华盛顿超声心动图手册

《华盛顿超声心动图手册》由华盛顿大学医学院心脏病科的多位专家倾心编写，旨在帮助读者快速掌握超声心动图的操作要领及阅片技巧。

该手册简单实用，不仅涵盖了心脏病科医师所需的专业知识，而且对那些对超声心动图感兴趣的内科医师来说也是一本便捷的参考工具书。

- 要领和技巧点拨：帮助心脏内科和超声医师掌握超声操作要点、超声换能器的选择及最佳图像的获取。
- 快速导航部分：突出了心脏瓣膜疾病、心肌病变、先天性心脏病的诊断要点以及经食管超声心动图的使用。
- 大量高清图片：提高视觉判断和诊断的准确性。
- 图解简明扼要：对超声心动图和超声多普勒关键内容进行解释。
- 大量在线图片：可以随时随地浏览和阅读。

Washington University in St. Louis
SCHOOL OF MEDICINE

Wolters Kluwer

上架建议：超声医学

ISBN 978-7-5433-3592-9
9 787543 335929 >
定价：98.00元