超声心动图诊断思维解析

刘延玲　主编

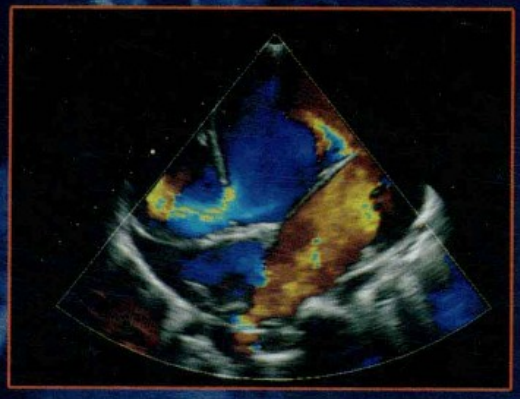





科学出版社
www.sciencep.com

(R-3479.0101)

刘延玲　主编

超声心动图诊断思维解析



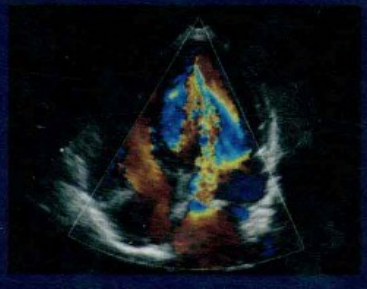

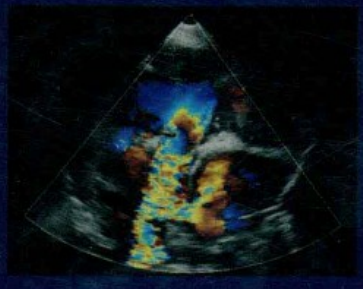

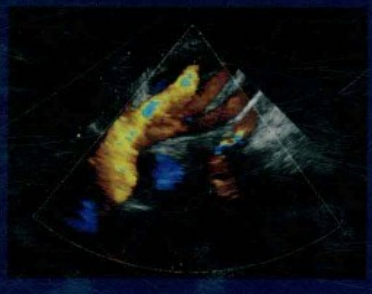

ISBN 978-7-03-029014-4

9 787030 290144 >

科学出版社 医药卫生出版分社
E-mail: med-prof@mail.sciencep.com
电话: 010-64010632(投稿)　64015165(购书)

定　价: 398.00 元

超声心动图诊断思维解析

刘延玲　主编

科学出版社
北京

内 容 简 介

本书按疾病分为36章，共3300余幅图片，其中包括彩色图片1200余幅，通过对250余例少见或复杂病例的超声心动图诊断思维解析，教给读者在检查过程中如何进行思维、如何进行鉴别诊断，并对思维要点做了提示。本书是编者在阜外心血管病医院多年工作中的经验体会的总结，有助于年轻医师建立良好的思维方式，掌握正确的诊断思路，提高诊断的准确率。

本书图文并茂、实用性强，可供超声科及心血管内外科、儿科等相关科室的医生、研究生阅读。

图书在版编目(CIP)数据

超声心动图诊断思维解析 / 刘延玲主编. —北京：科学出版社，2010.10

ISBN 978-7-03-029014-4

Ⅰ.超… Ⅱ.刘… Ⅲ.超声心动图－诊断 Ⅳ.R540.4

中国版本图书馆CIP数据核字（2010）第183492号

策划编辑：沈红芬 黄 敏 / 责任编辑：沈红芬 / 责任校对：陈玉凤

责任印制：刘士平 / 封面设计：黄 超

科学出版社 出版

北京东黄城根北街16号

邮政编码：100717

http://www.sciencep.com

天时彩色印刷有限公司 印刷

科学出版社发行 各地新华书店经销

*

2010年10月第 一 版 开本：889×1194 1/16

2010年10月第一次印刷 印张：43

印数：1—2 000 字数：1 550 000

定价：398.00元

（如有印装质量问题，我社负责调换）

《超声心动图诊断思维解析》编写人员

主　编　刘延玲

副主编　吕秀章

编　者　（以按氏笔画排序）

王剑鹏　吕秀章　朱振辉　刘延玲

许闻桥　吴文辉　凌　坚　凌　雁

前　言

超声心动图技术应用于临床诊断已经历了三十余年的历程，从M型超声心动图、二维超声心动图及各种多普勒技术，到目前的三维超声心动图、组织多普勒等各种心血管超声技术的不断发展，使这门无创性技术在心血管疾病的诊断与治疗中得到了广泛的应用。

但我们在工作中体会到，在这个新技术层出不穷的年代，人们常常忽略了在临床实践工作中应用往日成熟技术时的一些经验积累。在多年的带教过程中感觉到许多心血管超声医师遇到疑点、难点时，缺乏正确的思维过程和分析方法，不能找到做出正确诊断的切入点；由于对各种心脏疾病的病理解剖、病理生理及血流动力学改变缺乏了解，致使出现误诊、漏诊现象。因此，萌生了将在阜外心血管病医院多年工作中的点滴体会应用病例分析的方式与大家交流的想法，望能有所作用。

本书的目的在于通过对每个病例的思维解析过程，使读者获得如何分析病例以提高诊断准确率的思维方法。在心血管超声诊断实践过程中，应紧密结合临床知识，建立良好的思维方式，掌握正确的诊断思路。在多年的临床工作中，我们体会到作为一位优秀的心血管超声医师需要做到“眼到”、“想到”、“手到”、“做到”。“眼到”为能够观察到超声断面中显示的所有解剖及血流信息，“想到”为从所显示的信息中想到诊断的可能性，“手到”为能够显示拟考虑诊断所需要的解剖断面，“做到”为通过综合显示的各种信息做出正确的诊断。

我们的体会是在心血管超声检查过程中，一些看似简单的病例，其实其中蕴藏着无限的玄机，而正确的超声诊断是建立在通过大量的临床实践，积累了丰富的经验和具有坚实的基本理论基础之上。本书旨在通过大量的复合型和复杂型病例分析，将编者多年来的点滴经验与同道共享，如本书对读者有点滴的帮助，编者将甚感欣慰。

本书分为36章，共3300余幅图片，其中包括彩色图片1200余幅，对250余例少见或复杂病例进行了检查过程中的思维解析及鉴别诊断，并对思维过程的要点做了提示，其中90%的患者得到了心外科手术、心血管造影的证实。

本书同时可作为初学者对于一些特殊病例报告学习如何描写超声所见的报告书写样板，也有利于临床医师对综合性超声心动图技术的了解与学习，促进临床医师与心血管超声医师的相互了解及良好协作。

本书为全体编者多年来点滴经验的积累和共同努力的结果，但学海无涯，由于我们的水平所限，书中难免有错误之处，望读者不吝指教以便得以纠正。

中国医学科学院
北京协和医学院
阜外心血管病医院
刘延玲
2010 年 6 月于北京

缩略语 Abbreviations

AAO	ascending aorta	升主动脉
AI	aortic incompetence	主动脉瓣关闭不全
AMV	anterior mitral valve	二尖瓣前叶
AO	aorta	主动脉
ALV	anatomic left ventricle	解剖学左心室
ARV	atrialized right ventricle	房化右心室
ARV	anatomic right ventricle	解剖学右心室
ASD	atrial septal defect	房间隔缺损
AV	aortic valve	主动脉瓣
CPV	common pulmonary vein	共同肺静脉
CS	coronary sinus	冠状静脉窦
CV	common atrioventricular valve	共同房室瓣
DAO	descending aorta	降主动脉
FO	foramen ovale	卵圆孔
HV	hepatic vein	肝静脉
IN	innominate artery	无名动脉
IAS	interatrial septum	房间隔
IVC	inferior vena cava	下腔静脉
IVS	ventricular septum	室间隔
LA	left atrium	左心房
LCA	left coronary artery	左冠状动脉
LPA	left pulmonary artery	左肺动脉
LPV	left pulmonary vein	左肺静脉
LV	left ventricle	左心室
LVOT	left ventricular outflow tract	左室流出道
LVPW	left ventricular posterior wall	左室后壁
MI	mitral incompetence	二尖瓣关闭不全
MR	mitral regurgitation	二尖瓣反流
MV	mitral valve	二尖瓣

MVO	mitral valve orifice	二尖瓣口
PA	pulmonary artery	肺动脉
PDA	patent ductus arteriosus	动脉导管未闭
PE	pericardial effusion	心包积液
PFO	patent foramen ovale	卵圆孔未闭
PML	posterior mitral leaflet	二尖瓣后叶
PS	pulmonary stenosis	肺动脉口狭窄
PV	pulmonary valve	肺动脉瓣
RA	right atrium	右心房
RCA	right coronary artery	右冠状动脉
RPA	right pulmonary artery	右肺动脉
RPV	right pulmonary vein	右肺静脉
RUPV	right upper pulmonary vein	右上肺静脉
RV	right ventricle	右心室
RVOT	right ventricular outflow tract	右室流出道
SA	single atrium	单心房
SV	single ventricle	单心室
SVC	superior vena cava	上腔静脉
TA	truncus arteriosus	共同动脉干
TAV	truncus arteriosus valve	共同动脉干瓣
TEE	transesophageal echocardiography	经食管超声心动图
TI	tricuspid incompetence	三尖瓣关闭不全
TR	tricuspid regurgitation	三尖瓣关闭反流
TV	tricuspid valve	三尖瓣
VSD	ventricular septal defect	室间隔缺损
VV	vertical vein	垂直静脉

目　录

前言

缩略语

第一章　Ⅱ孔型房间隔缺损 …… 1

一、病理解剖及病理生理 …… 1

二、临床表现 …… 1

三、超声心动图表现 …… 1

四、检查过程中的思维方式 …… 16

第二章　室间隔缺损 …… 18

一、病理解剖及病理生理 …… 18

二、临床表现 …… 18

三、超声心动图表现 …… 18

四、检查过程中的思维方式 …… 45

第三章　心内膜垫缺损 …… 46

一、病理解剖及病理生理 …… 46

二、临床表现 …… 46

三、超声心动图表现 …… 46

四、检查过程中的思维方式 …… 72

第四章　主动脉－肺动脉间隔缺损 …… 74

一、病理解剖及病理生理 …… 74

二、临床表现 …… 74

三、超声心动图表现 …… 74

四、检查过程中的思维方式 …… 88

五、鉴别诊断 …… 88

第五章　主动脉窦瘤破裂 …… 89

一、病理解剖及病理生理 …… 89

二、临床表现 …… 89

三、超声心动图表现 …… 89

四、检查过程中的思维方式 …… 97

第六章　先天性房室瓣口畸形 …… 99

一、病理解剖及病理生理 …… 99

二、临床表现 …… 99

三、超声心动图表现 …… 99

四、检查过程中的思维方式 …… 120

第七章　三房心 …… 121

一、病理解剖及病理生理 …… 121

二、临床表现 …… 121

三、超声心动图表现 …… 121

四、检查过程中的思维方式 …… 128

第八章　先天性主动脉口畸形 …… 129

一、病理解剖及病理生理 …… 129

二、临床表现 …… 129

三、超声心动图表现 …… 129

四、检查过程中的思维方式 …… 148

第九章　肺动脉口狭窄 …… 150

一、病理解剖及病理生理 …… 150

二、临床表现 …… 150

三、超声心动图表现 …… 150

四、检查过程中的思维方式 …… 157

第十章　右室双腔心 …… 158

一、病理解剖及病理生理 …… 158

二、临床表现 …… 158

三、超声心动图表现 …… 158

四、检查过程中的思维方式 …… 164

第十一章　三尖瓣闭锁 …… 166

一、病理解剖及病理生理 …… 166

二、临床表现 …… 166

三、超声心动图表现 …… 166

四、检查过程中的思维方式 …… 186

第十二章　三尖瓣下移畸形（附三尖瓣缺如） …… 187
一、病理解剖及病理生理 …… 187
二、临床表现 …… 187
三、超声心动图表现 …… 187
四、检查过程中的思维方式 …… 194
第十三章　动脉导管未闭 …… 195
一、病理解剖及病理生理 …… 195
二、临床表现 …… 195
三、超声心动图表现 …… 195
四、检查过程中的思维方式 …… 209
第十四章　主动脉弓畸形 …… 210
一、病理解剖及病理生理 …… 210
二、临床表现 …… 210
三、超声心动图表现 …… 210
四、检查过程中的思维方式 …… 228
第十五章　肺静脉异位引流（附肺静脉狭窄） …… 231
一、病理解剖及病理生理 …… 231
二、临床表现 …… 231
三、超声心动图表现 …… 231
四、检查过程中的思维方式 …… 274
五、鉴别诊断 …… 275
第十六章　肺动静脉瘘 …… 277
一、病理解剖及病理生理 …… 277
二、临床表现 …… 277
三、超声心动图表现 …… 277
四、检查过程中的思维方式 …… 281
第十七章　冠状动脉瘘 …… 282
一、病理解剖及病理生理 …… 282
二、临床表现 …… 282
三、超声心动图表现 …… 282
四、检查过程中的思维方式 …… 293
第十八章　冠状动脉异常起源 …… 295
一、病理解剖及病理生理 …… 295
二、临床表现 …… 295
三、超声心动图表现 …… 295
四、检查过程中的思维方式 …… 305
五、鉴别诊断 …… 306
六、思维要点 …… 306
第十九章　法洛四联症 …… 307
一、病理解剖及病理生理 …… 307
二、临床表现 …… 307
三、超声心动图表现 …… 307
四、检查过程中的思维方式 …… 313
五、鉴别诊断 …… 314
六、思维要点 …… 314
第二十章　法洛三联症 …… 315
一、病理解剖及病理生理 …… 315
二、临床表现 …… 315
三、超声心动图表现 …… 315
四、检查过程中的思维方式 …… 322
五、鉴别诊断 …… 322
六、思维要点 …… 323
第二十一章　右室双出口 …… 324
一、病理解剖及病理生理 …… 324
二、临床表现 …… 324
三、超声心动图表现 …… 324
四、检查过程中的思维方式 …… 372
五、鉴别诊断 …… 372
六、思维要点 …… 373
第二十二章　左室双出口 …… 374
一、病理解剖及病理生理 …… 374
二、临床表现 …… 374
三、超声心动图表现 …… 374
四、检查过程中的思维方式 …… 390
五、思维要点 …… 390
第二十三章　单心室 …… 391
一、病理解剖及病理生理 …… 391
二、临床表现 …… 391
三、超声心动图表现 …… 391
四、检查过程中的思维方式 …… 417
第二十四章　矫正型大动脉转位 …… 419
一、病理解剖及病理生理 …… 419
二、临床表现 …… 419
三、超声心动图表现 …… 419

四、检查过程中的思维方式…… 436
五、鉴别诊断…… 437
六、思维要点…… 437
第二十五章 完全型大动脉转位…… 438
一、病理解剖及病理生理…… 438
二、临床表现…… 438
三、超声心动图表现…… 438
四、检查过程中的思维方式…… 468
第二十六章 共同动脉干…… 470
一、病理解剖及病理生理…… 470
二、临床表现…… 470
三、超声心动图表现…… 470
四、检查过程中的思维方式…… 492
五、鉴别诊断…… 492
第二十七章 肺动脉闭锁合并室间隔缺损 … 494
一、病理解剖及病理生理…… 494
二、临床表现…… 494
三、超声心动图表现…… 494
四、检查过程中的思维方式…… 505
第二十八章 室间隔完整的肺动脉闭锁…… 507
一、病理解剖及病理生理…… 507
二、临床表现…… 507
三、超声心动图表现…… 507
四、检查过程中的思维方式…… 517
第二十九章 左心发育不良综合征（附右心发育不良综合征） …… 519
一、病理解剖及病理生理…… 519
二、临床表现…… 519
三、超声心动图表现…… 519
四、检查过程中的思维方式…… 544
第三十章 瓣膜脱垂…… 546
一、病理解剖及病理生理…… 546
二、临床表现…… 546
三、超声心动图表现…… 546
四、检查过程中的思维方式…… 557
第三十一章 感染性心内膜炎…… 558
一、病理生理…… 558
二、临床表现…… 558
三、超声心动图表现…… 558
四、检查过程中的思维方式…… 570
五、鉴别诊断…… 570
六、思维要点…… 570
第三十二章 冠状动脉粥样硬化性心脏病（附心室憩室） …… 571
一、病理解剖及病理生理…… 571
二、临床表现…… 571
三、超声心动图表现…… 571
四、检查过程中的思维方式…… 587
第三十三章 心肌病…… 589
一、病理解剖及病理生理…… 589
二、临床表现…… 590
三、超声心动图表现…… 590
四、检查过程中的思维方式…… 621
第三十四章 心脏肿瘤…… 623
一、病理解剖及病理生理…… 623
二、临床表现…… 623
三、超声心动图表现…… 623
四、检查过程中的思维方式…… 649
第三十五章 心包疾病…… 650
一、病理解剖及病理生理…… 650
二、临床表现…… 650
三、超声心动图表现…… 650
四、检查过程中的思维方式…… 663
第三十六章 主动脉夹层（附肺动脉夹层） …… 665
一、病理解剖及病理生理…… 665
二、临床表现…… 665
三、超声心动图表现…… 665
四、检查过程中的思维方式…… 675
五、鉴别诊断…… 675
六、思维要点…… 675
参考文献…… 676

第一章　Ⅱ孔型房间隔缺损

先天性心脏病房间隔缺损（atrial septal defect，ASD）是指房间隔组织的任一部位呈不连续状态，出现中断现象，引起房水平分流，均称为房间隔缺损，但低位房间隔的心内膜垫部分出现缺损则不属于本章的讨论范围，应归属于心内膜垫缺损一章内讨论，本章仅讨论Ⅱ孔型房间隔缺损。

一、病理解剖及病理生理

（一）病理解剖

房间隔的任何部位出现缺损，均可引起心房水平的血液分流，分流的方向则根据肺动脉的压力可出现左向右分流或右向左分流。

房间隔缺损也可为其他心内畸形的组成部分，如合并二尖瓣狭窄，则称为 Lutembacher 综合征，如合并肺动脉瓣狭窄，而且其血流动力学的改变是以肺动脉瓣狭窄为主，房水平出现双向分流或右向左分流，则称为法洛三联症。

解剖分型：

（1）中央型：缺损位于房间隔的中部，也称为卵圆窝型，占所有房间隔缺损的70%左右。

（2）下腔型：缺损位于下腔静脉的开口部位，占7%～12%，缺损通常较大、单发，房间隔的后下方没有房间隔的残端组织，或仅有菲薄而短小的组织。

（3）上腔型：即为静脉窦型房间隔缺损，占4%～15%，缺损位于上腔静脉端的底部，与上腔静脉的开口部位无明确的界限，上腔静脉的血流可直接进入右心房和左心房。

（4）混合型：包括上述两种或两种以上的缺损，通常缺损较大，残留的房间隔组织较少。血流动力学的改变与单心房极为相似，也可称为可能性单心房。

（二）病理生理

血流动力学的改变取决于患者的病程，房间隔缺损的部位、大小及肺动脉的压力。分流的方向主要取决于两心房之间的压力差，而两心房的压力差又取决于患者的病程及肺动脉的压力改变。正常状态下左心房的压力高于右心房，房水平为左向右分流，但是随着病程延长，患者的肺动脉压力逐渐增高，右心房的压力逐渐与左心房的压力接近，或超过左心房，则出现双向分流或右向左分流。

二、临床表现

早期多数患者无明显症状，随着年龄的增长，几乎所有的患者均可出现症状，如易感冒、活动后心悸、气短、乏力等。如出现肺动脉高压和右向左分流，患者可出现心力衰竭等症状。

三、超声心动图表现

病例1-1　男，53岁（图1-1）

✧ 二维超声心动图

右心房室内径明显增大，左心房室内径在正常范围，室间隔与左室壁厚度正常，呈同向运动，房间隔近下腔静脉端回声脱失约32mm，下腔静脉端无房间隔残端组织，室间隔连续完整。三尖瓣环扩大，致三尖瓣叶关闭不良。其余各瓣膜形态、结构及启闭运动未见异常。大动脉与心室的连接关系正常，大动脉发育未见异常。主动脉弓降部未见异常。右肺静脉内径明显增宽，骑跨于房间隔的残端组织之上，似开口于右心房。

✧ 多普勒超声心动图

舒张晚期、收缩早期房水平出现左向右分流，分流束呈红五彩镶嵌色，右肺静脉的血流似直接进入右心房，收缩期二尖瓣口出现少量反流，三尖瓣口出现少至中量反流，反流速度为3.5m/s，峰值压差约为49mmHg，估测肺动脉压约为60mmHg。

✧ 超声心动图诊断

先天性心脏病、Ⅱ孔下腔型房间隔缺损、房水平左向右分流、三尖瓣关闭不全、三尖瓣少至中量反流、右肺静脉引流入右心房、肺动脉高压。

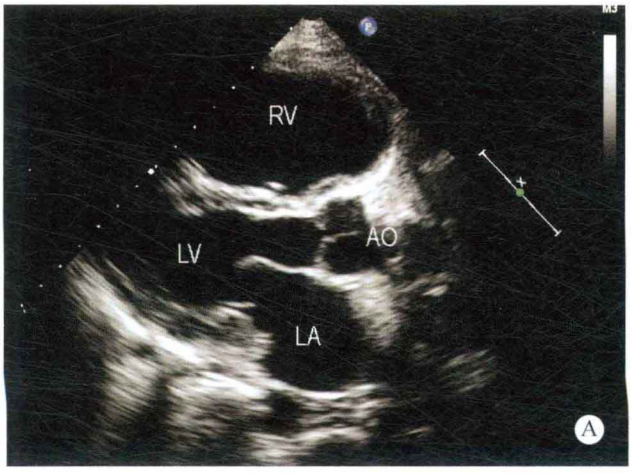
RV
LV
AO
LA
A

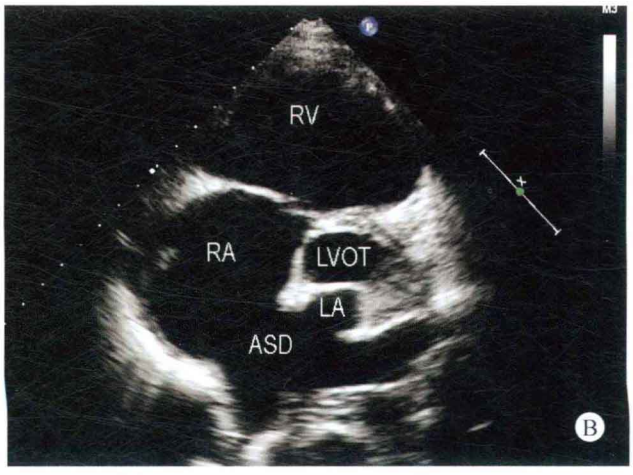
RV
RA
LVOT
LA
ASD
B

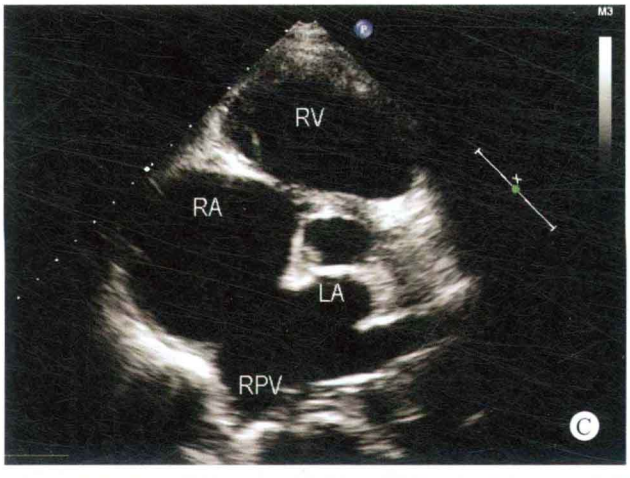
RV
RA
LA
RPV
C

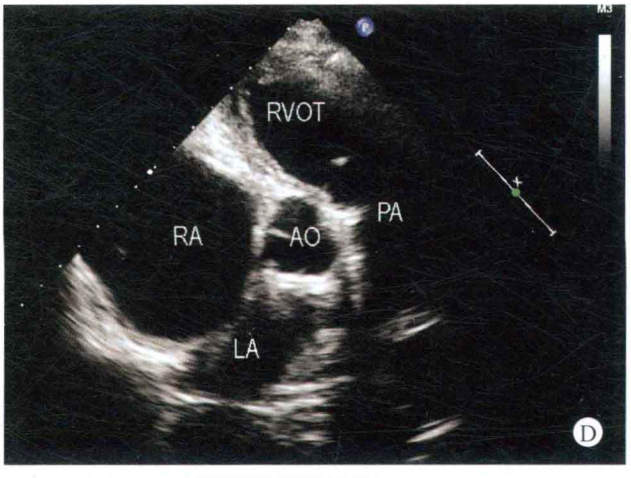
RVOT
PA
RA
AO
LA
D

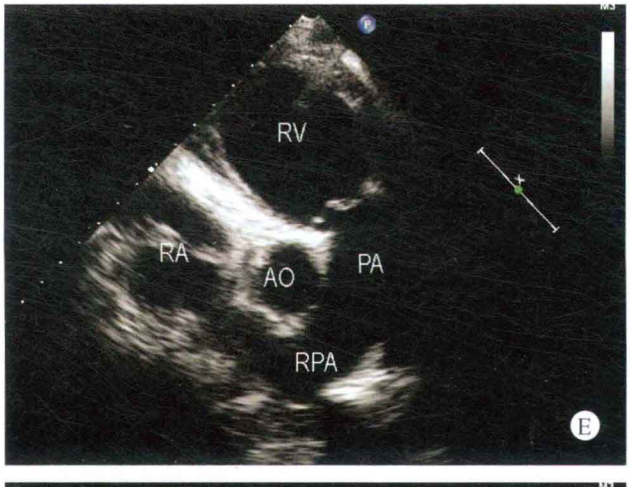
RV
RA
AO
PA
RPA
E

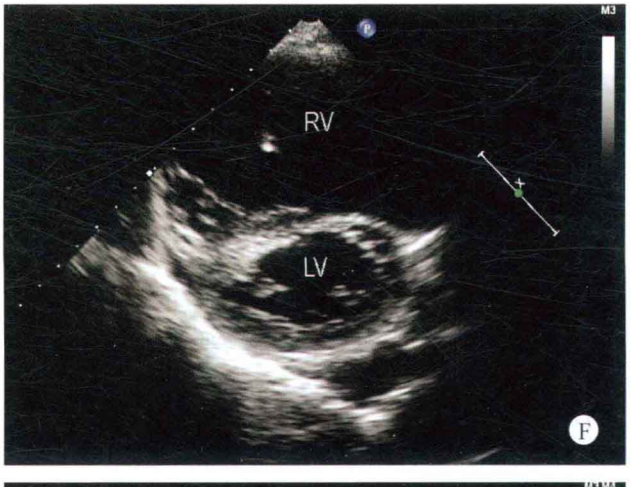
RV
LV
F

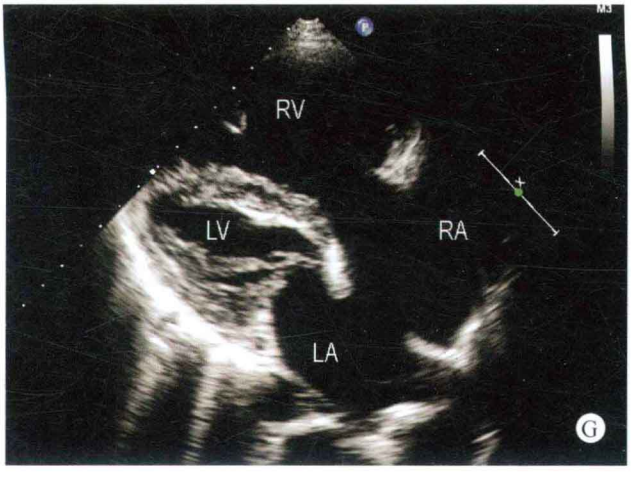
RV
LV
RA
LA
G

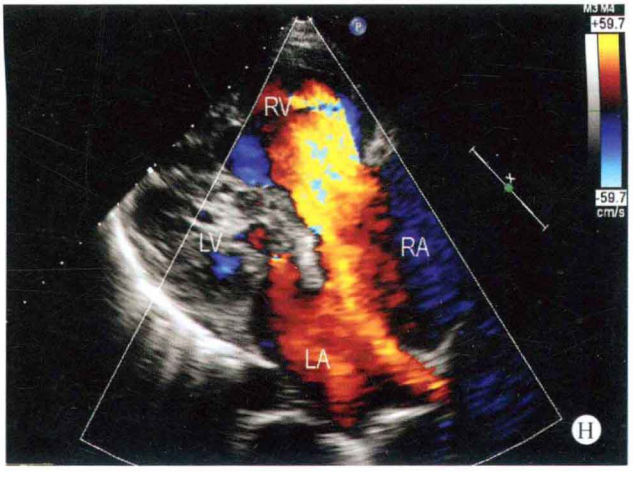
+59.7
RV
LV
RA
LA
-59.7
cm/s
H

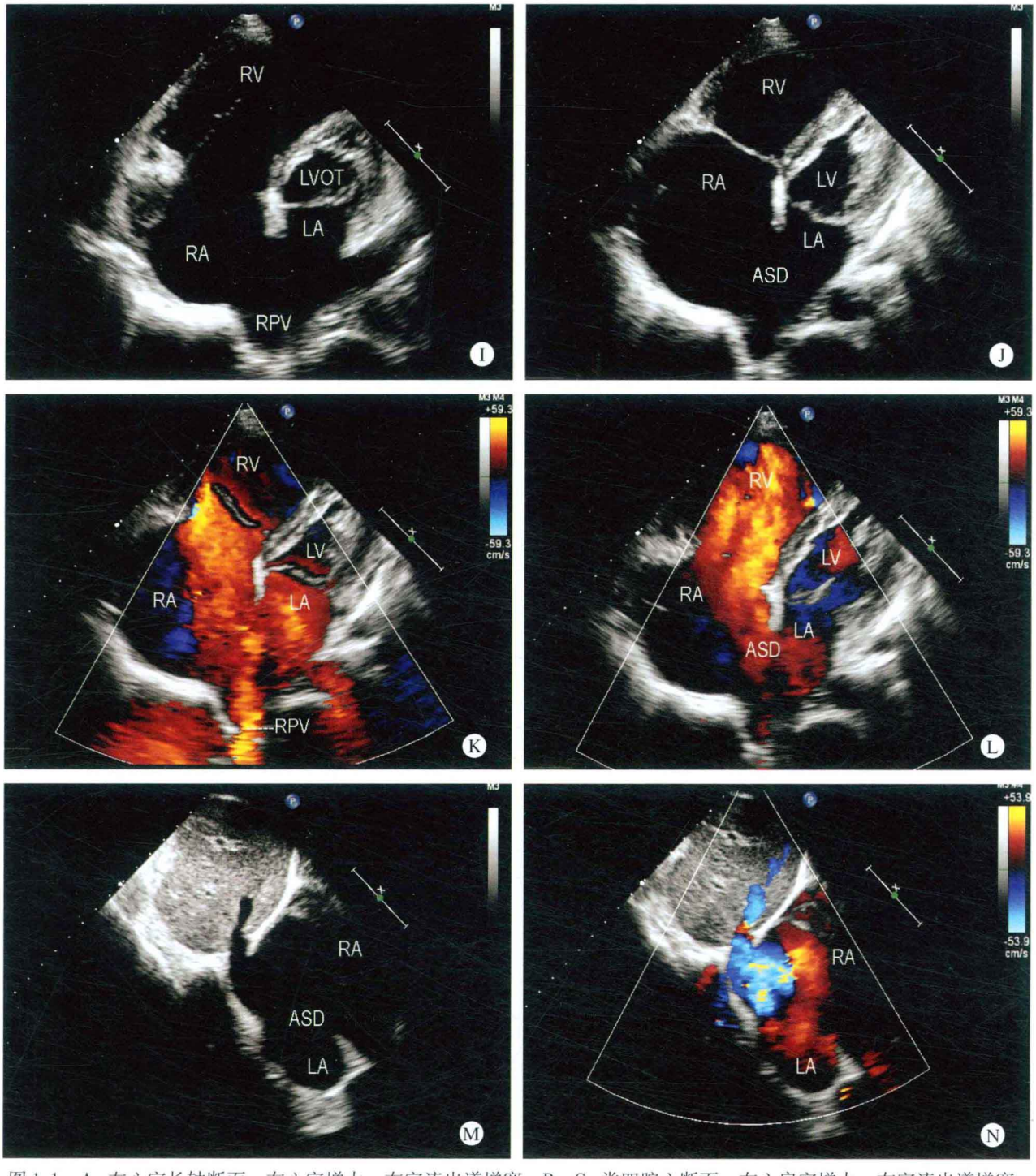

图 1-1 A. 左心室长轴断面：右心室增大，右室流出道增宽；B、C. 类四腔心断面：右心房室增大，右室流出道增宽，房间隔回声脱失，右肺静脉明显增宽；D、E. 大动脉短轴断面：右心房室增大，房间隔回声减弱；F. 左心室短轴断面：右心室内径增大，左心室内径相对较小；G. 双心室流入道断面：右心房室内径增大，房间隔回声中断；H. 彩色多普勒双心室流入道断面：房水平出现左向右分流，部分右肺静脉血流直接进入右心房；I、J. 心尖四腔心断面：右心房室明显增大，左心房室内径相对较小，心房顶部无房间隔残端组织，右肺静脉扩张；K、L. 彩色多普勒四腔心断面：房水平出现左向右分流，部分右肺静脉血流直接进入右心房；M. 剑下双心房断面：房间隔出现缺损，下腔静脉端无房间隔残端组织；N. 彩色多普勒剑下双心房断面：房水平出现左向右分流

病例分析

本病例为55岁的男性，房间隔缺损位于较少见的下腔静脉开口部位，房间隔的后下方，无房间隔的残端组织，其下缘完全缺如，缺损的下方直接与下腔静脉入口相延续，缺损的部位与下腔静脉入口之间无明显的延续性。

患者的右肺静脉明显增宽，骑跨于房间隔残端上，部分右肺静脉系统位于右房侧。彩色多普勒观察时，除房水平出现较大量的左向右分流外，肺静脉的血流直接进入右心房。因此，在诊断的过程中，要考虑到是否同时存在解剖上的部分型肺静脉异位引流的可能性。

手术结果为下腔型房间隔缺损合并部分型心内型肺静脉异位引流。

思维要点

（1）如何确认房间隔缺损的部位。

（2）如何检出部分型肺静脉异位引流。

病例1-2　男，20个月（图1-2）

二维超声心动图

右心房室内径增大，左心房室内径在正常范围。室间隔与左心室壁增厚，运动幅度增强。房间隔中部回声脱失约5mm，室间隔连续性良好。各瓣膜形态结构及瓣膜启闭运动未见异常。主动脉弓降部距锁骨下动脉远端的降主动脉缩窄，内径约3mm，缩窄的长度约为13mm。大动脉与心室的连接关系正常。

多普勒超声心动图

舒张晚期、收缩早期房水平探及左向右分流，收缩期二尖瓣口探及少量反流，降主动脉血流速度加快，流速为3.4m/s，压差为46mmHg。腹主动脉血流频谱形态异常，呈低速连续性。

超声心动图诊断

先天性心脏病、Ⅱ孔中央型房间隔缺损、房水平左向右分流、降主动脉缩窄。

病例分析

降主动脉缩窄常为室间隔缺损的合并症，而与房间隔缺损同时存在则较为少见。本病例在检查的过程中显示室间隔与左心室壁呈均匀性增厚，因此考虑到是否同时合并主动脉系统的疾患。检查中发现主动脉瓣口的血流速度轻度加快，流速为2.0m/s，压差为16mmHg，但主动脉瓣叶并无增厚及开放受限的现象，因此仔细检查了主动脉弓降部，发现患者主动脉弓降部的无名动脉起始部血流速度明显增快，至左锁骨下动脉远端的降主动脉血流束明显变窄，并呈五彩镶嵌色的高速血流，连续多普勒出现从收缩期持续到舒张期的高速血流频谱，但峰值流速位于收缩期。为了进一步证实诊断结果，观察了腹主动脉血流，彩色多普勒腹主动脉血流亮度减低，脉冲多普勒显示血流速度明显减慢，并呈低速连续性血流。

思维要点

（1）房间隔缺损的患者如左心室肥厚，应注意查找增厚的原因。

（2）明确主动脉系统阶段性狭窄的部位。

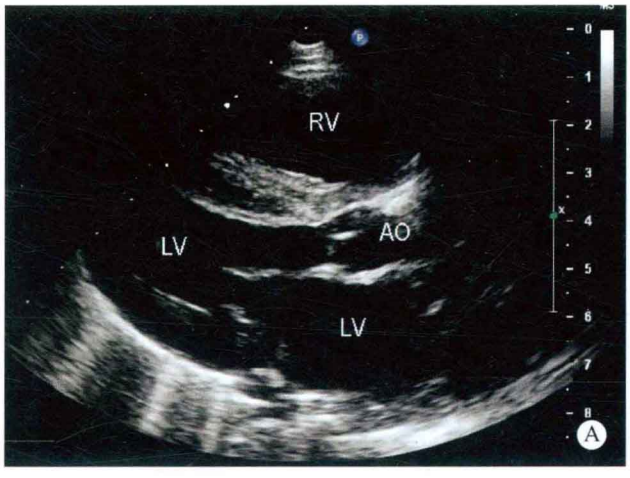

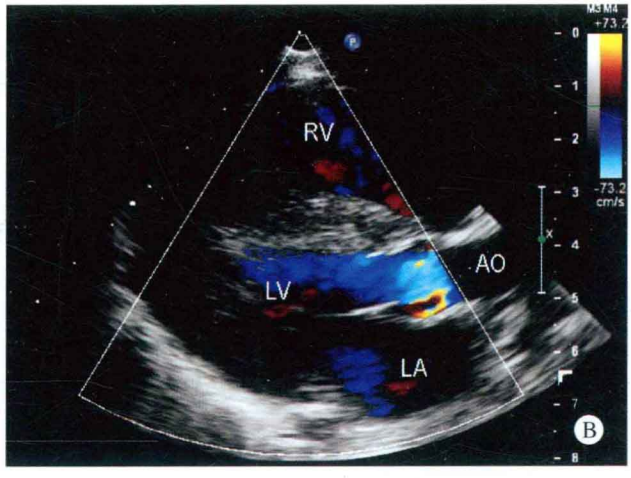

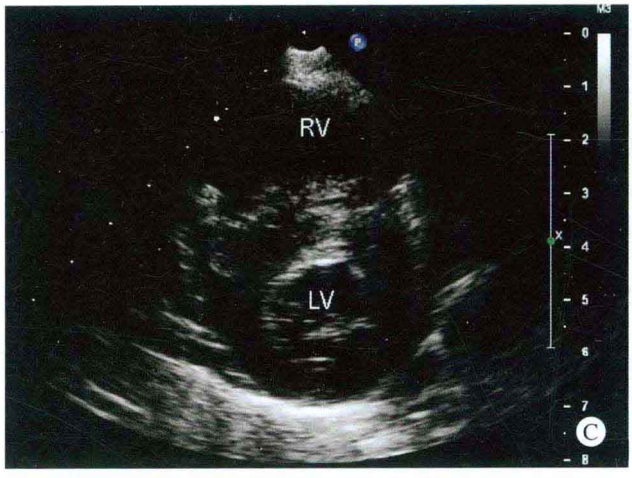
RV
LV
C

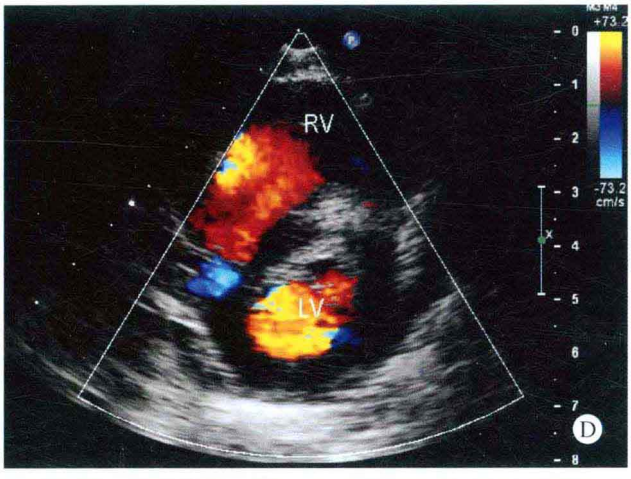
RV
LV
D

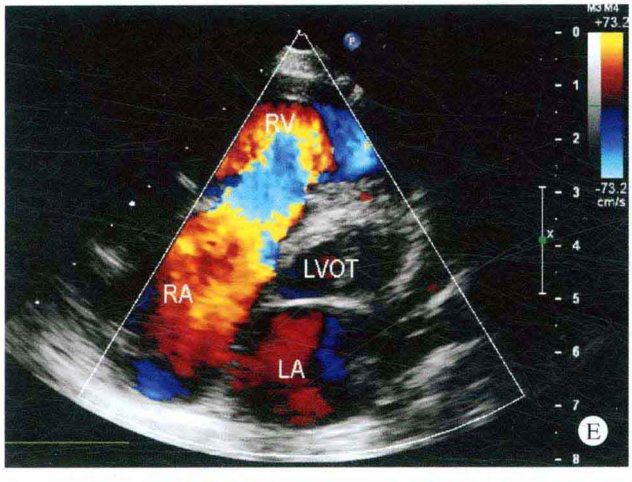
RV
LVOT
RA
LA
E

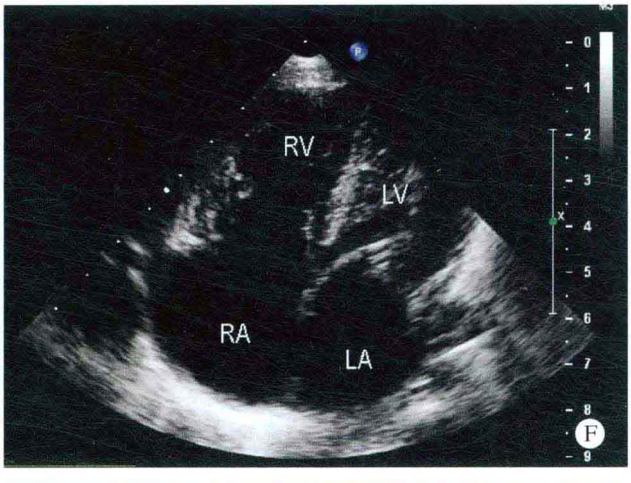
RV
LV
RA
LA
F

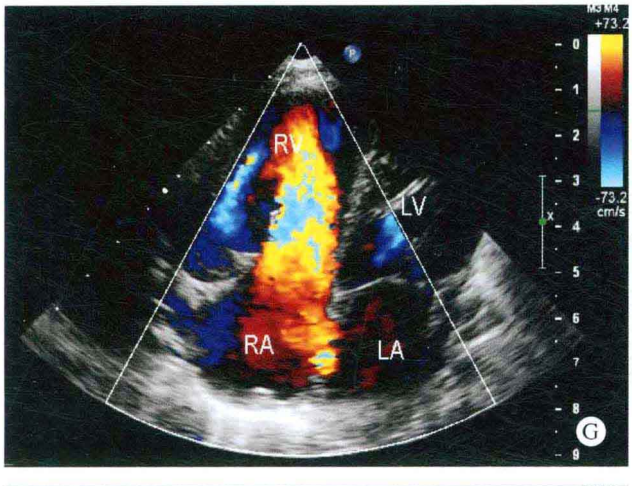
RV
LV
RA
LA
G

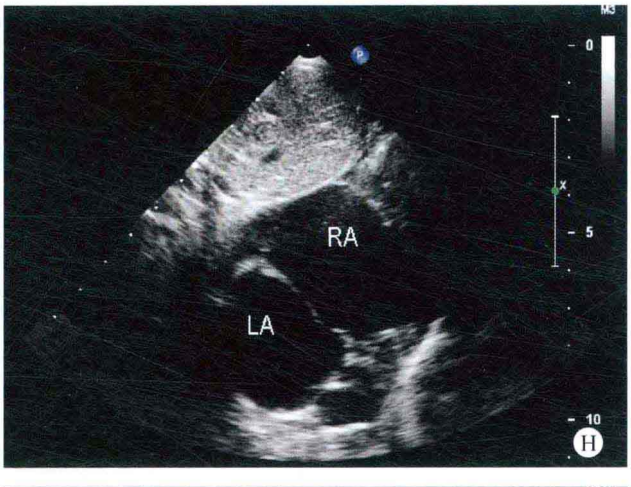
RA
LA
H

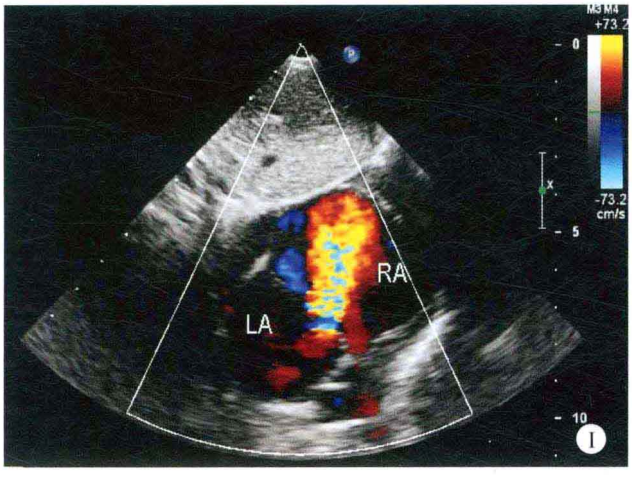
RA
LA
I

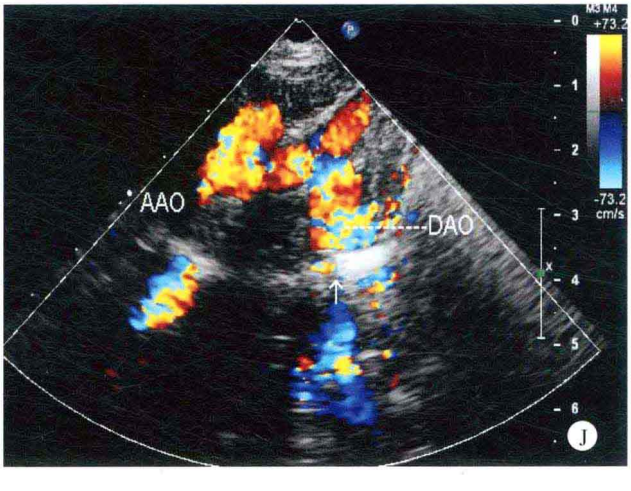
AAO
DAO
J

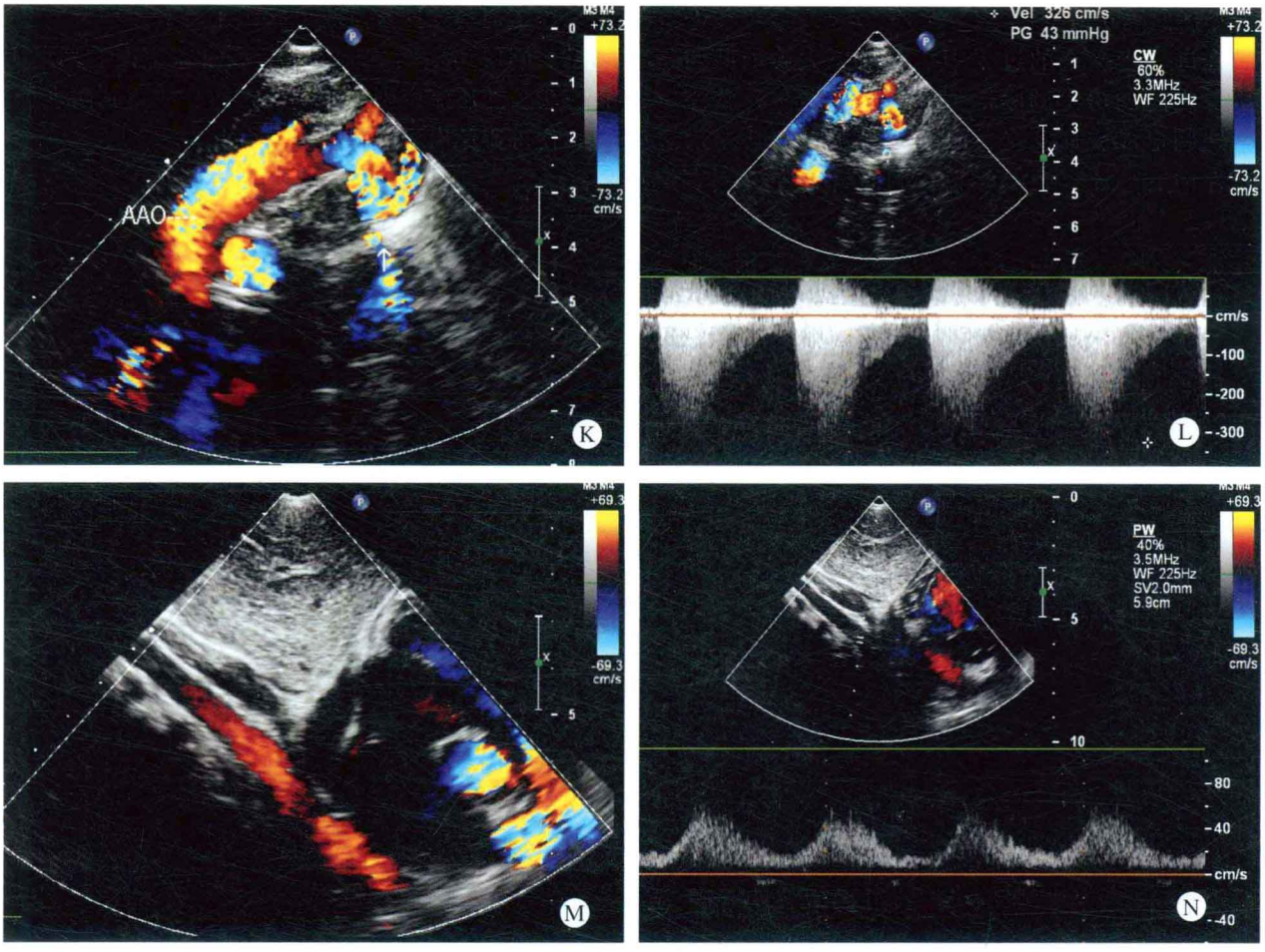

图 1-2 A. 左心室长轴断面：各房室腔内径在正常范围，室间隔与左心室壁增厚；B. 彩色多普勒左心室长轴断面：收缩期左心室进入主动脉的血流呈层流状态；C. 左心室短轴断面：显示室间隔与左心室壁增厚；D. 彩色多普勒左心室短轴断面：显示左心室及右心室的血流呈层流状态；E. 彩色多普勒胸骨左缘四腔心断面：舒张期三尖瓣口的血流量明显增多；F. 心尖四腔心断面：显示右心房室增大，房间隔中部回声脱失；G. 彩色多普勒四腔心断面：舒张晚期、收缩早期房水平出现左向右分流；H. 剑下双心房断面：房间隔中部回声中断；I. 彩色多普勒剑下双心房断面：房水平出现左向右分流；J、K. 彩色多普勒主动脉弓长轴断面：升主动脉血流速度轻度加快，降主动脉于左锁骨下动脉远端缩窄，内径约为 3mm，缩窄的程度为 13mm，血流呈五彩镶嵌色（箭头所示）；L. 降主动脉缩窄部位连续多普勒血流频谱：通过缩窄部位的血流频谱示血流速度加快，流速为 3.3m/s，压差为 43mmHg，并从收缩期持续到舒张期，但峰值流速位于收缩期；M. 彩色多普勒腹主动脉血流频谱：腹主动脉的血流亮度减弱；N. 脉冲多普勒腹主动脉血流频谱：血流速度明显减慢，并呈连续性

病例 1-3 女，24 岁（图 1-3）

✧ 二维超声心动图

右心房室扩大，左心房室内径在正常范围。室间隔与左室后壁厚度正常，两者呈同向运动。房间隔下腔静脉端探及回声脱失约 27mm，下腔静脉构成缺损的低缘；左室与右房之间的房室间隔探及约 5mm 回声脱失；室间隔延续完整。大动脉与心室的连接关系正常，三尖瓣瓣环扩张，瓣膜闭合欠佳，其余各瓣膜形态、回声、启闭未见明显异常。心包腔未见异常。

✧ 多普勒超声心动图

房水平探及左向右分流，左室与右房之间探及左向右分流。收缩期三尖瓣口探及少量反流。

✧ 超声心动图诊断

先天性心脏病、Ⅱ孔下腔型房间隔缺损、房水平左向右分流、左室－右房通道、左室－右房左向右分流、三尖瓣少量反流。

✧ 病例分析

本例患者超声心动图检查时，以右心增大为主要表现，首先考虑房间隔缺损的可能。在仔细探查的过程中发现房间隔近下腔静脉部位出现回声脱失，下腔静脉端无房间隔残端组织，下腔静脉构成缺损的后下缘，彩色多普勒显示房水平出现左向右分流，可以明确诊断为Ⅱ

孔下腔型房间隔缺损。

但在进一步探查的过程中，发现二尖瓣前叶与三尖瓣隔叶之间的房室间隔部位出现回声脱失，致左室与右房之间形成交通，彩色多普勒显示左室与右房之间形成左向右分流，表明此患者同时合并左室－右房通道。

左室－右房通道应注意与三尖瓣反流相鉴别，通过观察异常血流束的起源部位，两者之间不难鉴别：左室－右房通道的异常血流束起源于二尖瓣前叶与三尖瓣隔叶之间的房室间隔部位，形成自左室向右房的分流；而三尖瓣的反流束则源于三尖瓣口，注意到两者的区别点，便可避免出现漏诊现象。

思维要点

（1）下腔型房间隔缺损的确诊条件。

（2）左室－右房通道与三尖瓣反流的鉴别点。

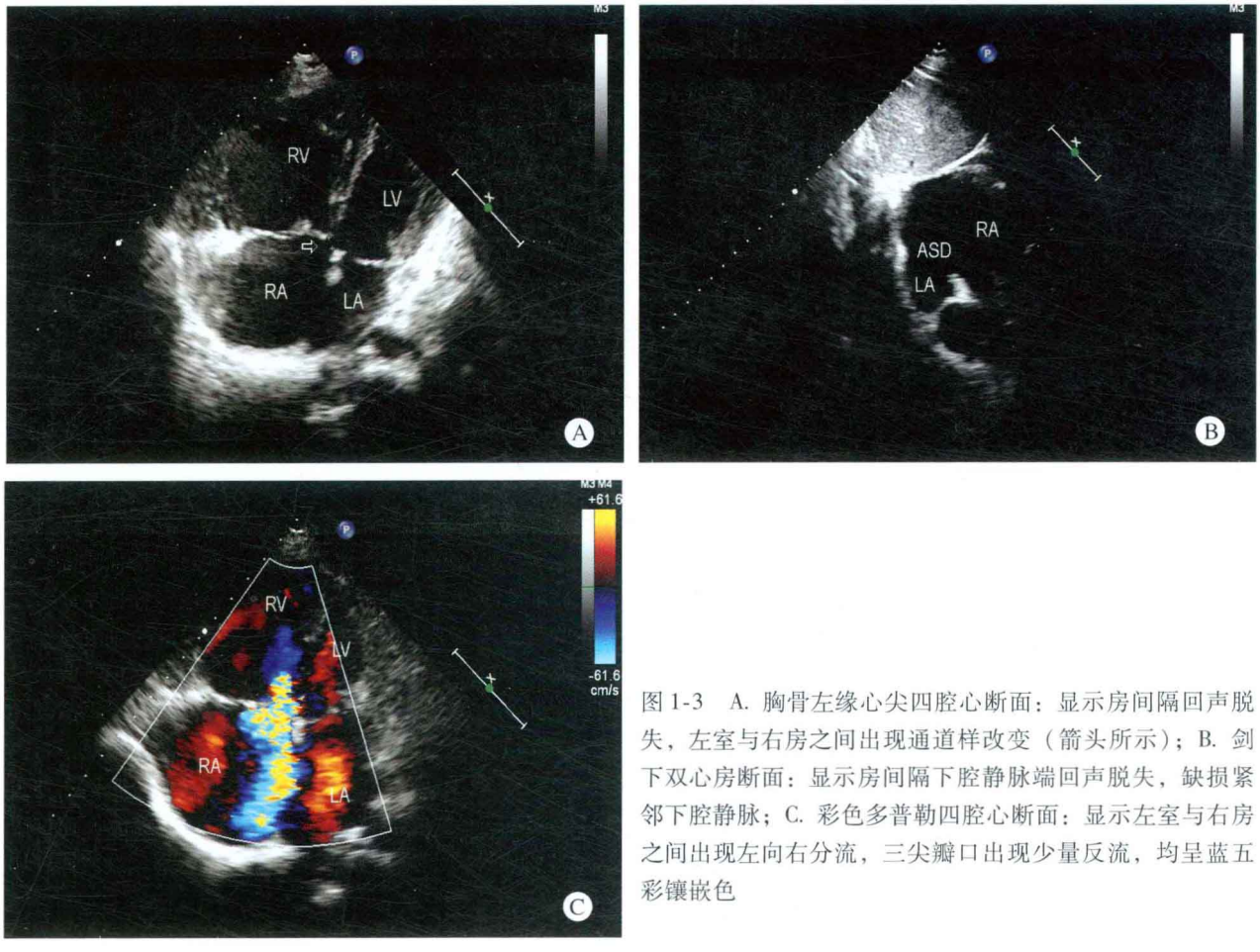

图 1-3 A. 胸骨左缘心尖四腔心断面：显示房间隔回声脱失，左室与右房之间出现通道样改变（箭头所示）；B. 剑下双心房断面：显示房间隔下腔静脉端回声脱失，缺损紧邻下腔静脉；C. 彩色多普勒四腔心断面：显示左室与右房之间出现左向右分流，三尖瓣口出现少量反流，均呈蓝五彩镶嵌色

病例 1-4 男，13 岁（图 1-4）

二维超声心动图

右心房室内径增大，左心房室内径在正常范围，室间隔及左室壁厚度正常，呈同向运动。房间隔上腔静脉端入口部位回声脱失约 18mm，上腔静脉构成缺损的后上缘；室间隔连续完整。各瓣膜形态、结构及启闭功能未见异常。四支肺静脉均与左心房相连接，大动脉与心室的连接关系未见异常。心包腔未见异常。

多普勒超声心动图

收缩晚期、舒张早期可探及房水平左向右分流。

超声心动图诊断

先天性心脏病、Ⅱ孔上腔型房间隔缺损、房水平左向右分流。

病例分析

上腔型房间隔缺损为继发孔型房间隔缺损的一种，又称为上腔静脉窦型房间隔缺损。缺损靠近上腔静脉，缺损后上缘即为上腔静脉。由于位置特殊，有时会造成漏诊。检查时探头向后上部扫查，剑突下双房切面常能明确诊断。如果胸前或剑突下透声窗不好，经食管超声心动图检查是最佳的检查方法。

上腔型房间隔缺损、上腔静脉入口和右上肺静脉入口三者相邻，因此此型房间隔缺损有时合并右上肺静脉引流入右房，因此超声检查时必须仔细探查，明确右上肺静脉的引流位置。

思维要点

（1）上腔型房间隔缺损的检出方法。

（2）上腔型房间隔缺损的所在部位。

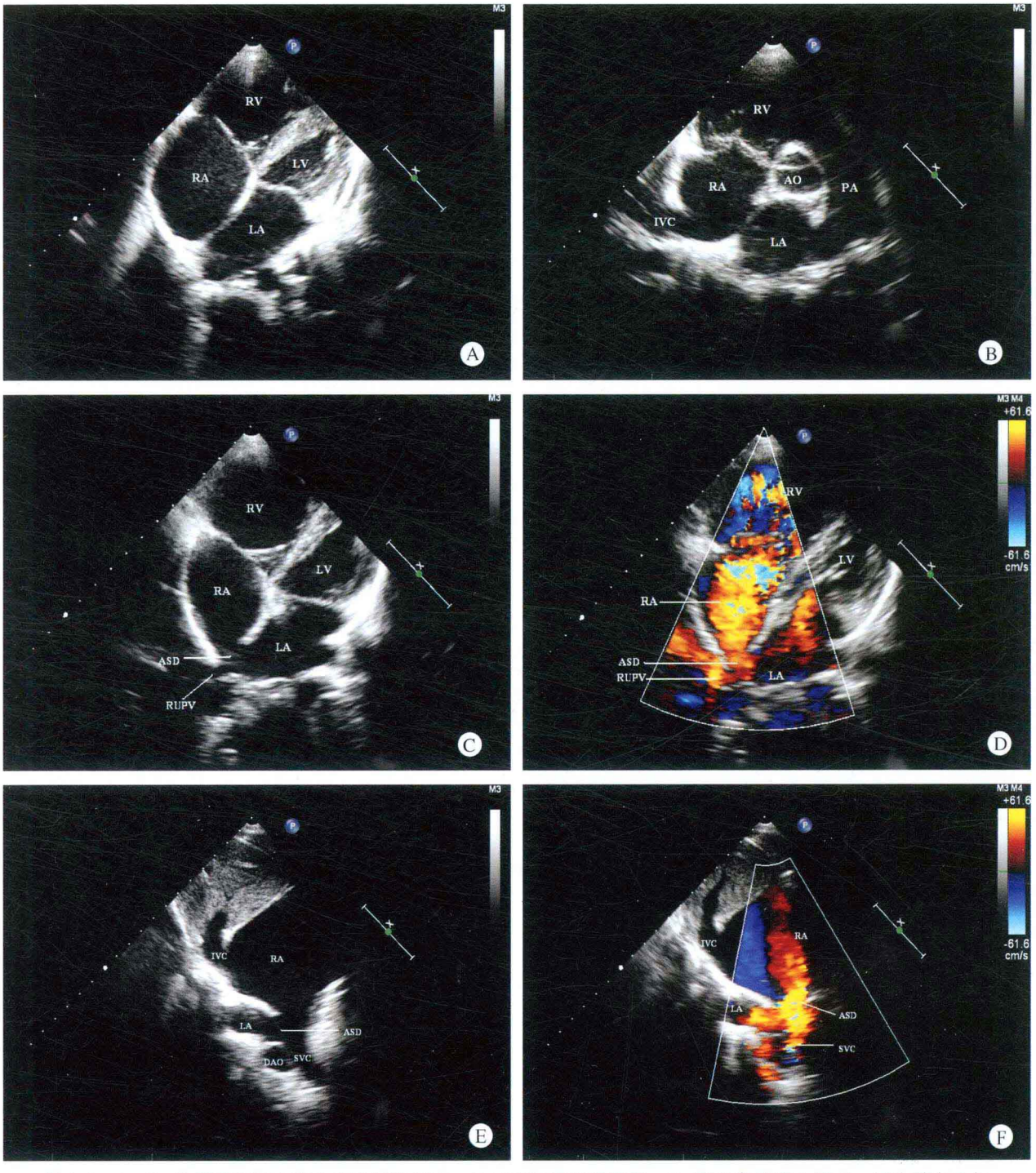

图 1-4　A、B. 胸骨旁四腔心和大动脉短轴切面：显示房间隔连续完整；C. 胸骨旁四腔心切面：探头稍向后扫查探及房间隔后上部回声脱失，缺损邻近右上肺静脉；D. 彩色多普勒四腔心切面：显示房水平左向右分流以及右上肺静脉血流；E、F. 剑突下双房切面：房间隔上部回声脱失，上腔静脉构成缺损后上缘，房水平左向右分流

病例1-5 男，1岁（图1-5和图1-6）

二维超声心动图

右心房室扩大，左心房室内径在正常范围；室间隔与左心室壁的厚度及运动幅度尚可，收缩增厚率正常。房间隔中部可探及多处回声脱失，大小为2～5mm；室间隔连续完整。各瓣膜形态、结构及启闭正常。左肺动脉起源于右肺动脉开口部位以远10mm处，未见明显狭窄。大动脉连接关系及发育正常，主动脉弓降部未见明显异常。

多普勒超声

房水平探及多束左向右分流。左肺动脉于气管与降主动脉阶段血流速度轻度增快，约1.8m/s，提示局部出现轻度压迫现象。

超声心动图诊断

先天性心脏病、Ⅱ孔多发中央型房间隔缺损、左肺动脉起源于右肺动脉（肺动脉吊带），建议进一步检查。

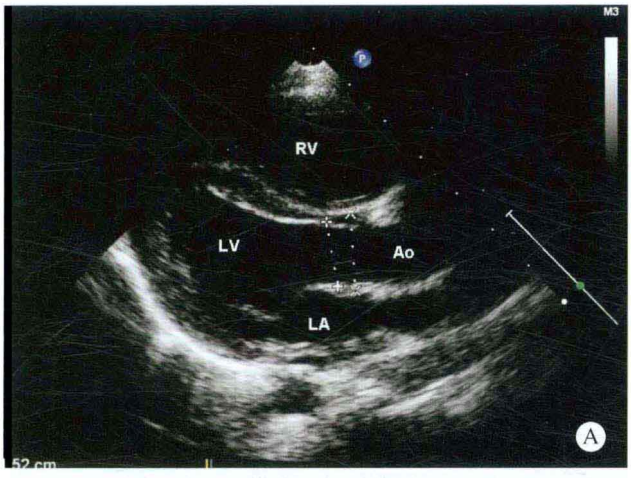

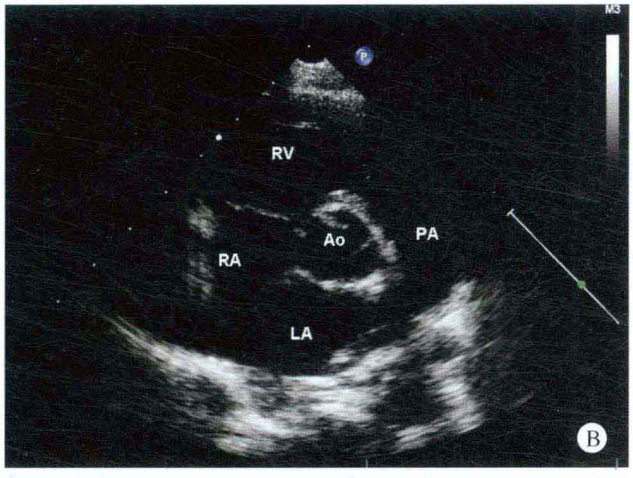

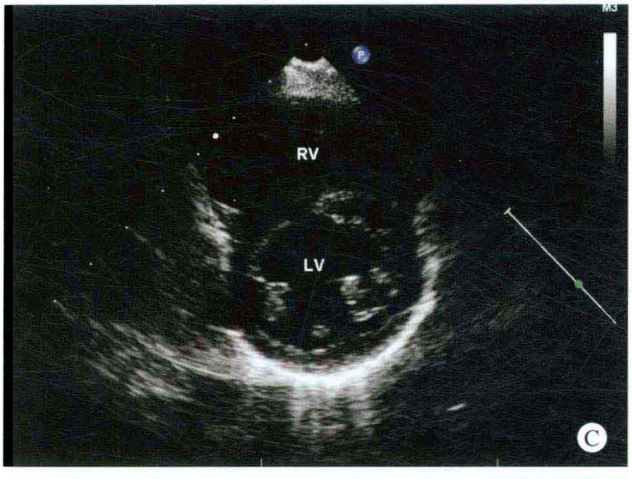

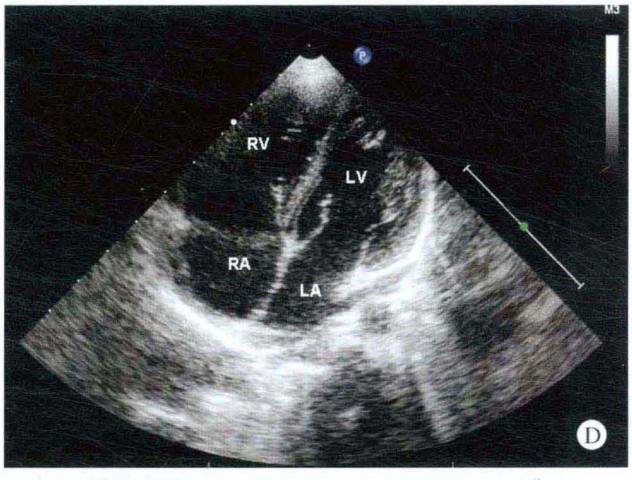



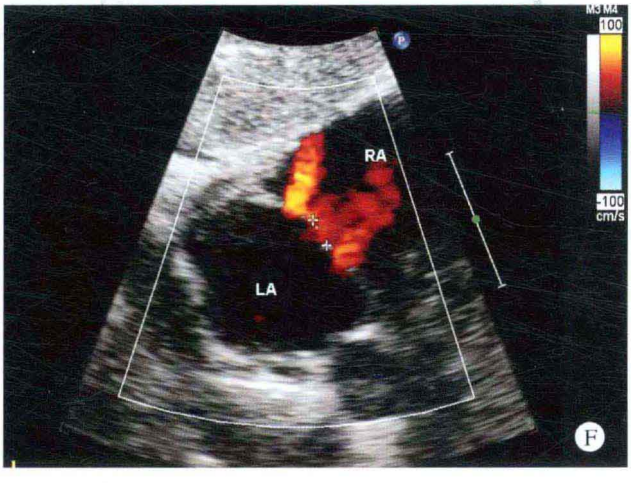

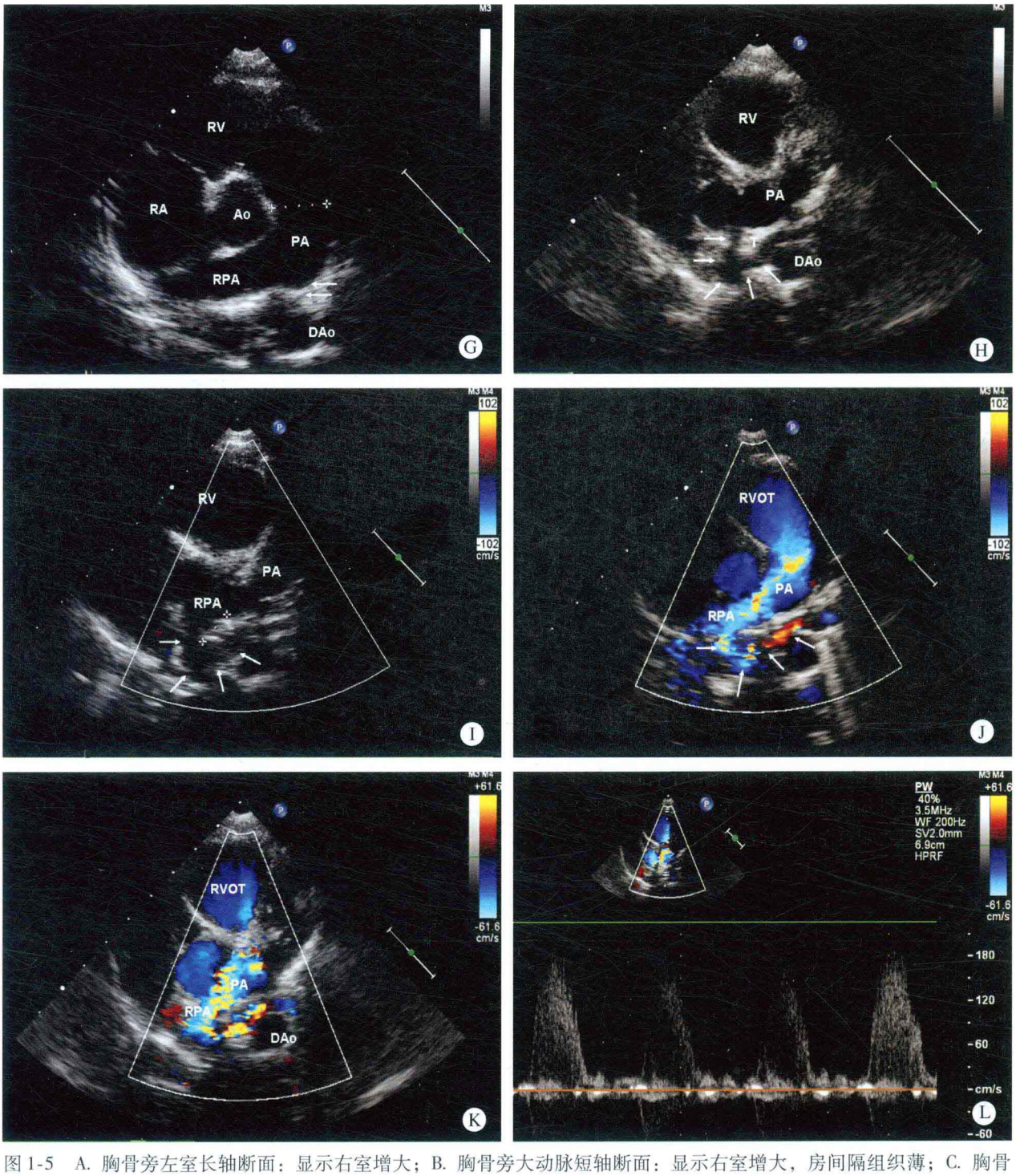

图 1-5 A. 胸骨旁左室长轴断面：显示右室增大；B. 胸骨旁大动脉短轴断面：显示右室增大，房间隔组织薄；C. 胸骨旁左室短轴断面：显示右室增大；D. 心尖四腔心断面：显示右房室增大，房间隔组织薄，但房间隔缺损显示不明显；E. 剑下双心房断面：显示房间隔组织薄，二维可见多发筛孔样小缺损；F. 剑下双心房断面：CDFI 显示房水平多束左向右过隔分流信号，明确多发筛孔状小缺损；G. 胸骨旁肺动脉长轴断面：显示肺动脉及右肺动脉长轴图像，箭头指示处为正常左肺动脉开口处，未见左肺动脉；H. 调整探头位置，显示迷走左肺动脉发自右肺动脉，绕气管后于降主动脉前左行入左肺门（箭头指示为左肺动脉走行，T 为气管）；I. 显示左肺动脉开口于右肺动脉开口远端约 1cm 处；J. CDFI 显示迷走左肺动脉迂曲走行；K. 迷走左肺动脉走行于气管与降主动脉间，CDFI 显示左肺动脉血流略加速；L. PW 测量左肺动脉血流速度约 1.8m/s，提示左肺动脉略受压迫

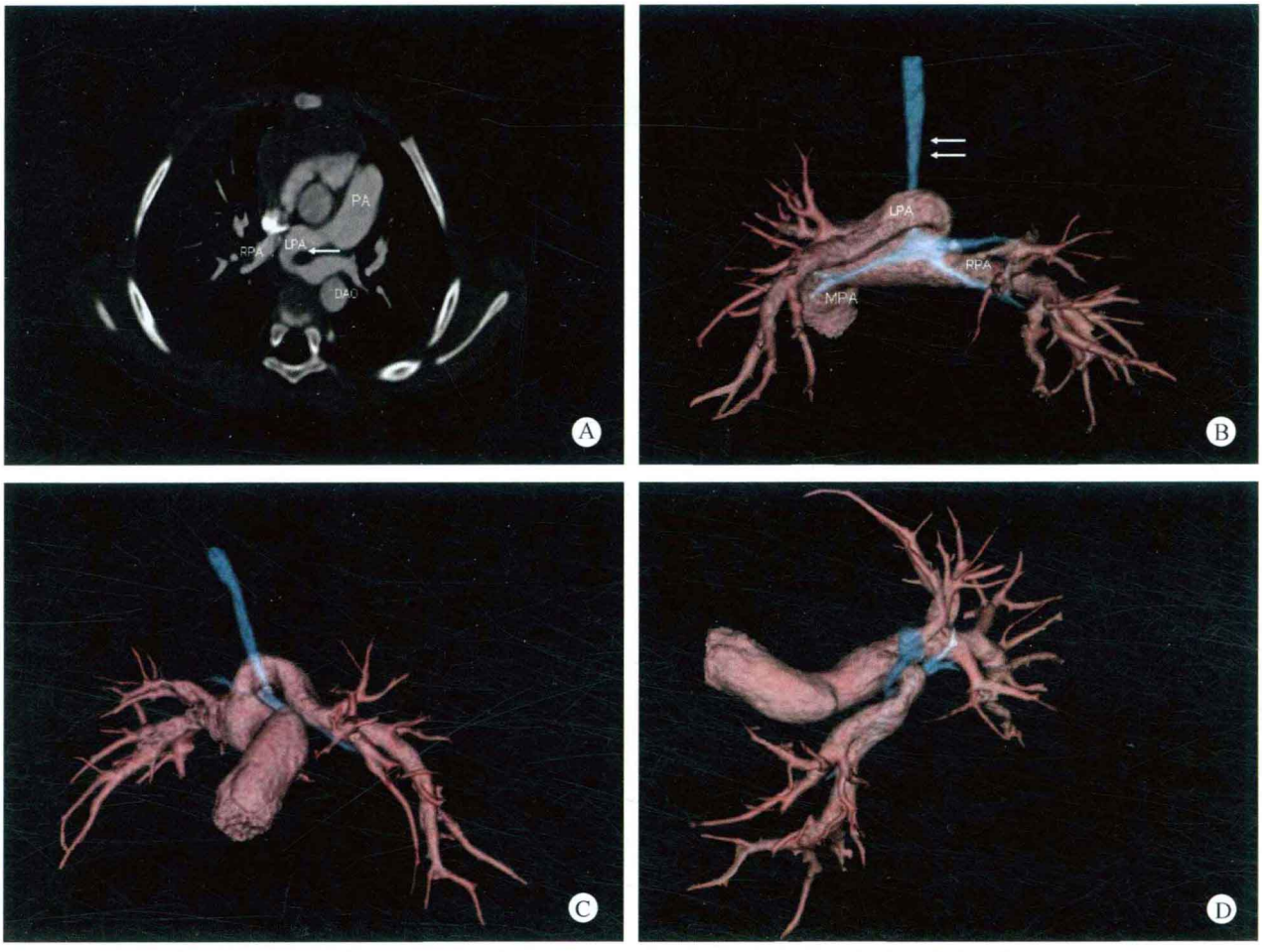

图 1-6 A. 增强 CT 显示左肺动脉起源于右肺动脉近段，绕气管走行，经气管与食管、降主动脉间入左肺门；B. CT 三维重建显示左肺动脉包绕气管（箭头指示蓝色管腔）走行；C. CT 三维重建前后位观察左肺动脉包绕气管走行；D. CT 三维重建左侧位观察左肺动脉包绕气管走行

CT 检查

心房正位，心室右襻，右心房室增大，右室横径 26.4mm，心房、心室与大动脉的连接关系正常；房间隔中部似有中断（请结合超声），室间隔连续完整。主肺动脉及左、右肺动脉轻度扩张，主肺动脉直径 12mm（同水平升主动脉直径 9.7mm）。左肺动脉起源于右肺动脉近段，经气管与食管之间入左侧肺门。左肺动脉近段直径约 3.4mm，中段约 5.3mm。于头臂血管水平主气管直径 5.5mm，于左肺动脉开口水平气管直径 5.0mm，左、右主支气管近段直径分别为 5.6mm 和 4.7mm；左、右冠状动脉起源走行未见异常，三支头臂动脉显影良好，开口及管腔内径正常。上下腔静脉汇流入右房，四支肺静脉汇流入左房；双肺未见实变影。

CT 诊断

①先天性心脏病，房间隔缺损，肺动脉高压（请结合超声）；②肺动脉吊带（左肺动脉起源变异）。

病例分析

典型的肺动脉吊带病理解剖为左肺动脉起源于右肺动脉，并在气管和食管中间向左走行。动脉韧带从右肺动脉起始部向后走行，右肺动脉正常起源于主肺动脉，到达主动脉弓的后方，这样形成一个环绕气管的血管环。左肺动脉通常相对发育不良，比右肺动脉细，右肺动脉则比正常粗，几乎像是主肺动脉的延续。肺动脉吊带患者中，至少有 50% 存在气管全环，即气管后壁的膜性部分缺如，气管软骨呈“O”形。气管不一定存在严重狭窄，但通常比正常要窄。

其病理生理的改变主要为位于吊带绕过气管的区域，即使没有解剖学上的基础性狭窄，也可能会有气管压迫而造成功能性狭窄。但是，低压的肺动脉造成的气管压迫，可能并不是引起气管狭窄的最重要机制。

患者临床表现以呼吸症状为主，可表现为哮喘、哮鸣。食管受压的症状很少存在。单纯的肺动脉吊带可能没有心血管相关的临床症状。合并其他心血管畸形的患者则表现为相应的心血管病症状。

本病例以房间隔缺损为首诊收住院准备手术，再次检查时除房间隔缺损诊断外，肺动脉长轴切面发现左肺动脉位置异常导致肺动脉分叉处呈非正常形态，仔细探查发现左肺动脉发自右肺动脉并走行异常，诊断为肺动脉吊带。进一步 CT 检查证实了诊断，并进一步明确了气管的发育情况。

在肺动脉长轴切面不能观察到肺动脉分叉的正常形态，此时应引起警惕，仔细探查并明确左右肺动脉的开口及走行，再辅以 CDFI 观察收缩期肺动脉血流的走行方向，从而做到不漏诊、误诊。

✧ 鉴别诊断

1. 左肺动脉缺如 常为法洛四联症或其他复杂畸形的并发症，多个切面不能显示左肺动脉，CDFI 不能显示左肺动脉血流与主肺动脉相连，左肺可能通过支气管动脉或主动脉侧支血管供血，胸部 X 线片可发现左肺血极少，左右肺血不对称。

2. 左肺动脉中断 常为法洛四联症或其他复杂畸形的并发症，多个切面不能显示左肺动脉与主肺动脉相连，CDFI 不能显示左肺动脉血流与主肺动脉相连，可能通过主－肺动脉侧支与远端左肺动脉相连，胸部 X 线片可发现左肺血少，左右肺血不对称。

3. 左肺动脉异常起源于主动脉 少见畸形，超声多个切面不能显示左肺动脉与主肺动脉相连，而在升主动脉发现发出异常血管，仔细探查为左肺动脉，常合并肺动脉高压。可沿左肺动脉走行探查其起始位置以做出鉴别诊断。

✧ 思维要点

（1）位于肺动脉长轴断面未能在正常部位检出主肺动脉时应如何考虑。

（2）左肺动脉起源于右肺动脉（肺动脉吊带）的诊断要点。

病例 1-6 男，38 岁（图 1-7）

✧ 二维超声心动图（经胸及经食管超声心动图检查）

右心房室内径增大，左心房室内径在正常范围，室间隔及左室壁厚度正常，运动幅度尚可。房间隔后下部近房室瓣环部位探及回声脱失，室间隔连续完整。各瓣膜形态、结构及启闭运动未见明显异常。冠状静脉窦无明显增宽。大动脉与心室的连接关系正常，主动脉弓降部未见异常，心包腔未见异常。

经食管超声心动图表现为右心房室内径增大，房间隔连续性良好，但部分冠状静脉窦的顶部缺如，缺如的大小约为 15mm。

✧ 多普勒超声心动图

经胸彩色多普勒观察时未能探及明确的房水平分流，经食管彩色多普勒观察时，显示左心房的血液通过冠状静脉窦缺如部位分流入右心房。

✧ 超声心动图诊断

先天性心脏病、部分型冠状静脉窦间隔缺如、冠状静脉或Ⅱ孔型房间隔缺损、房水平左向右分流，建议进一步行经食管超声心动图检查。

✧ 病例分析

本患者为成年男性，平时无明显症状，查体发现右心扩大。超声心动图表现为右心房室内径增大，各瓣膜启闭功能未见异常，常规切面未探及房间隔回声脱失，于心尖四腔心切面探头进一步向后扫查发现近二尖瓣环部位的房间隔回声脱失，彩色多普勒显示房水平左向右分流。因为二、三尖瓣结构及启闭功能正常，基本可以除外Ⅰ孔型房间隔缺损。由于受到经胸超声心动图角度的限制，本患者不能明确是Ⅱ孔型房间隔缺损或冠状静脉窦间隔缺损，需要进一步做经食管超声心动图检查。本患者经食管超声心动图检查明确为部分型冠状静脉窦间隔缺损。

部分型冠状静脉窦间隔缺损根据部位不同分为三种：邻近冠状静脉窦开口处的窦顶缺损；中间部位缺损；邻近左上腔静脉处的窦顶缺损。其病理生理改变与房间隔缺损和完全型冠状静脉窦缺损相似。

本例患者应注意与Ⅰ孔型房间隔缺损相鉴别，邻近冠状静脉窦开口部位的部分型冠状静脉窦间隔缺损由于位置和Ⅰ孔型房间隔相邻近，极易与Ⅰ孔型房间隔缺损相混淆，但Ⅰ孔型房间隔缺损一般均伴有房室瓣叶的结构功能异常，单纯Ⅰ孔型房间隔缺损极为少见。经食管超声心动图可进一步明确诊断。

✧ 思维要点

（1）部分型冠状静脉窦间隔缺损与Ⅰ孔型房间隔缺损的鉴别。

（2）本病与Ⅱ孔型房间隔缺损的鉴别。

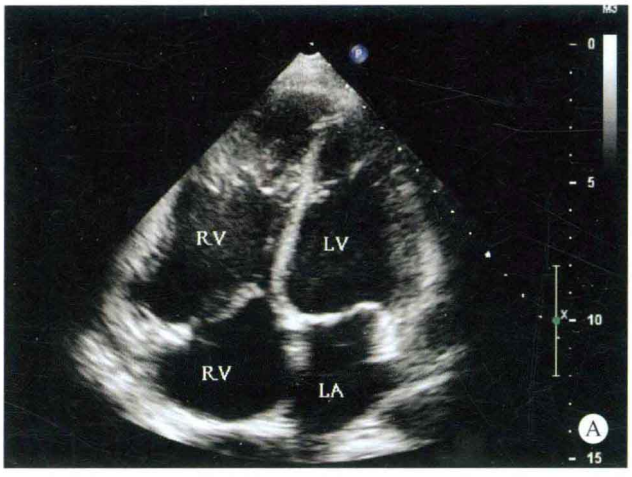
RV
LV
RV
LA
A

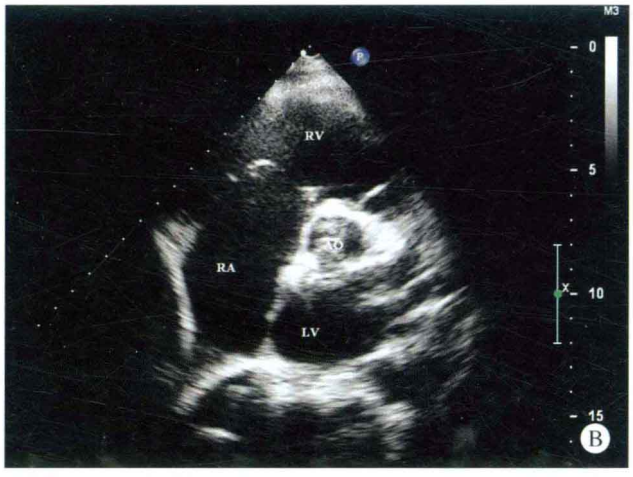
RV
TO
RA
LV
B

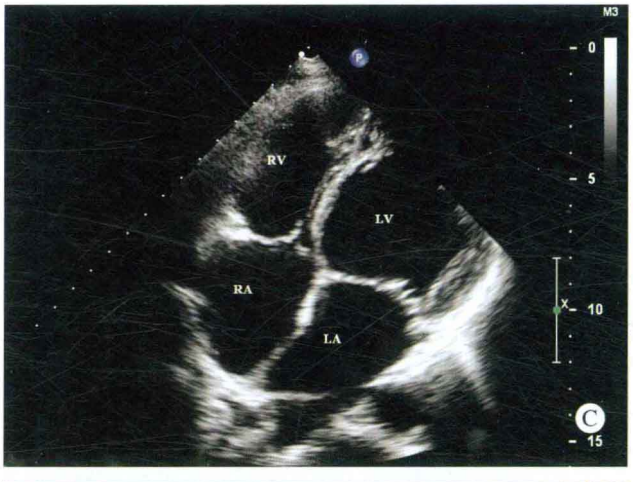
RV
LV
RA
LA
C


RV
LV
RA
LA
D

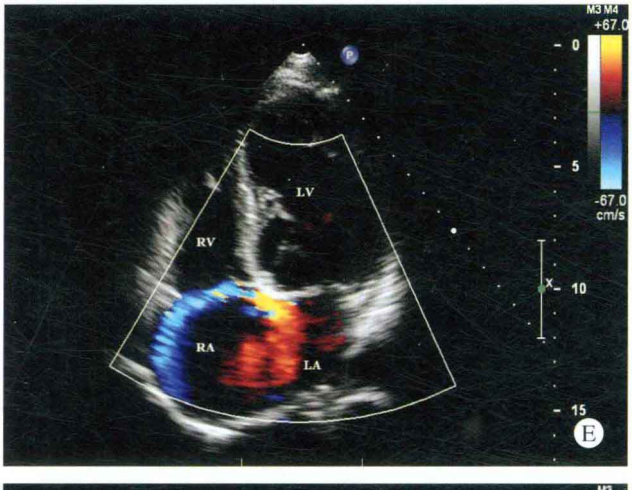
LV
RV
RA
LA
E

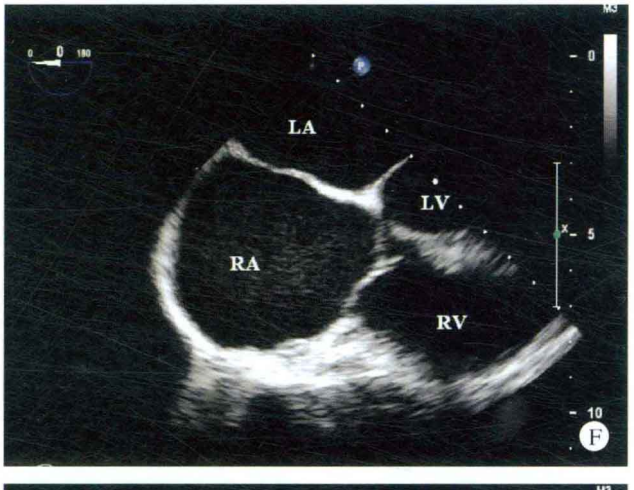
LA
LV
RA
RV
F

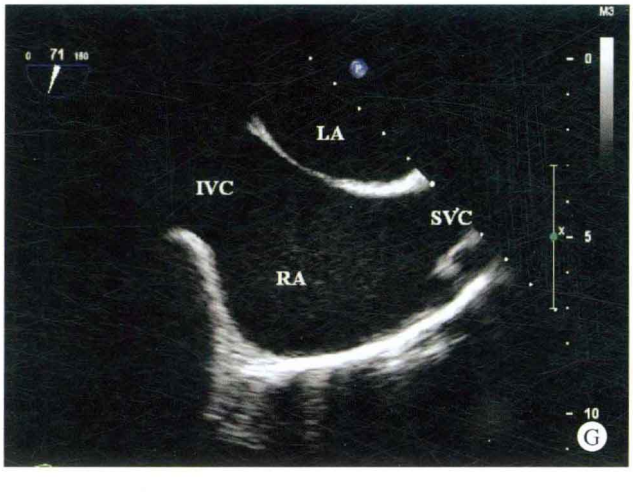
LA
IVC
SVC
RA
G

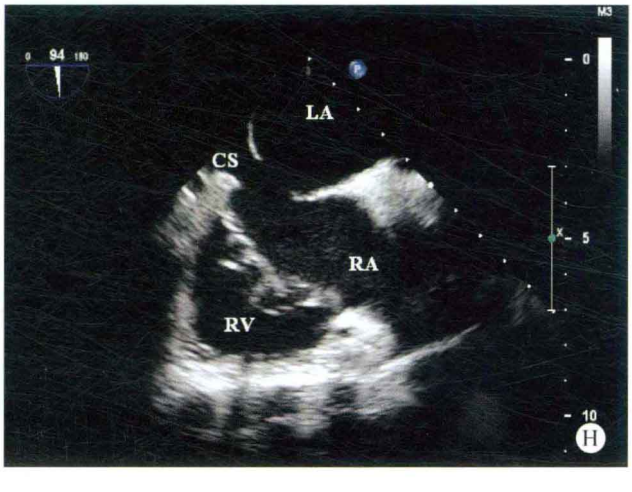
LA
CS
RA
RV
H

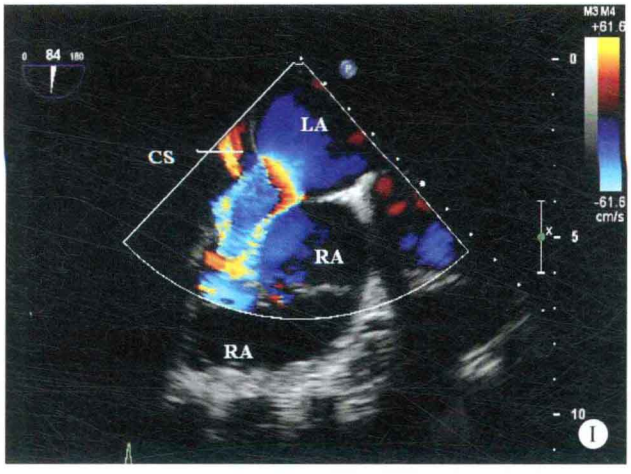

图 1-7 A. 心尖四腔心断面：右心房室内径增大，房间隔未能探及明确的回声脱失；B. 大动脉短轴断面：有效回声内径增大，房间隔连续性良好；C. 胸骨左缘四腔心断面：右心扩大，房间隔无明确的回声脱失；D. 四腔心断面：房间隔后下部近二尖瓣环部位探及回声脱失（箭头所示）；E. 彩色多普勒四腔心断面：房间隔后下部近二尖瓣环部位显示房水平左向右分流，二、三尖瓣叶启闭功能正常；F. 经食管超声四腔心断面：显示右心回声内径增大，但房间隔连续性良好；G. 经食管超声双心房断面：显示右心房增大，未能显示明确的房间隔回声中断现象；H. 经食管超声双心房－右心室断面：显示冠状静脉窦开口部位冠状静脉窦间隔回声脱失；I. 彩色多普勒经食管超声双心房－右心室断面：冠状静脉窦开口部位冠状静脉窦间隔回声脱失，房水平经冠状静脉窦缺如部位出现蓝色的左向右分流

病例 1-7 女，61 岁（图 1-8）

✧ 二维超声心动图（经胸及经食管超声心动图检查）

右心房室内径增大，左心房室内径在正常范围，室间隔与左室壁厚度正常，呈同向运动。未能探及明确的房间隔回声脱失，室间隔连续完整。各瓣膜形态、结构及启闭运动未见明显异常。大动脉与心室的连接关系正常，主动脉弓降部未见异常。冠状静脉窦右房的开口部位增宽，其顶部与左房间的间隔完全缺如，与左房之间形成交通。心包腔未见异常。

✧ 多普勒超声心动图

未能探及明确的房水平分流，经食管彩色多普勒显示左心房的血流通过无顶的冠状静脉窦分流入右房。

✧ 超声心动图诊断

先天性心脏病、完全型冠状静脉窦间隔缺损、左心房－冠状静脉窦－右心房分流。

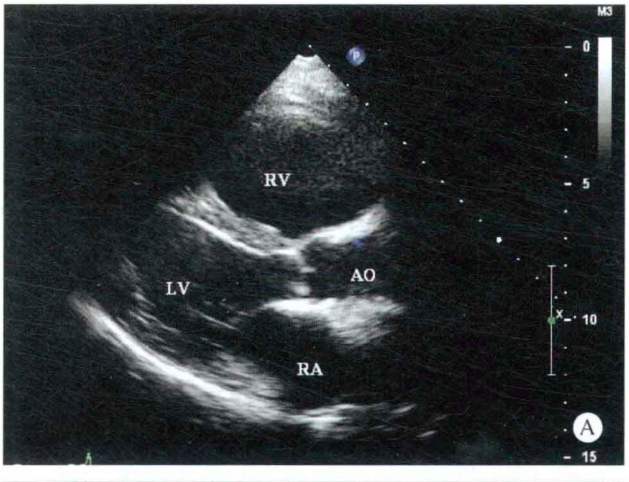

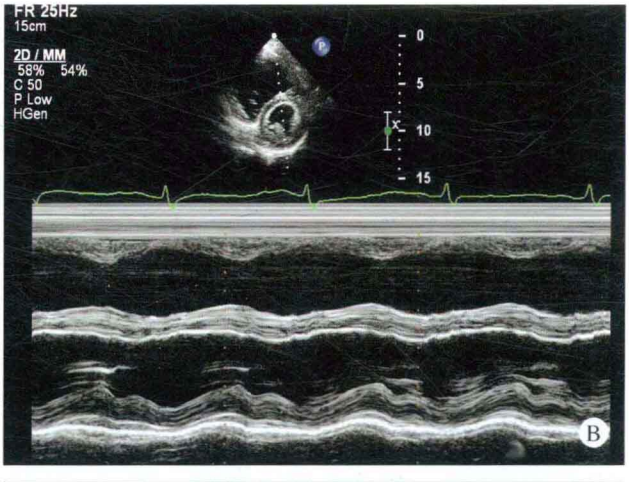

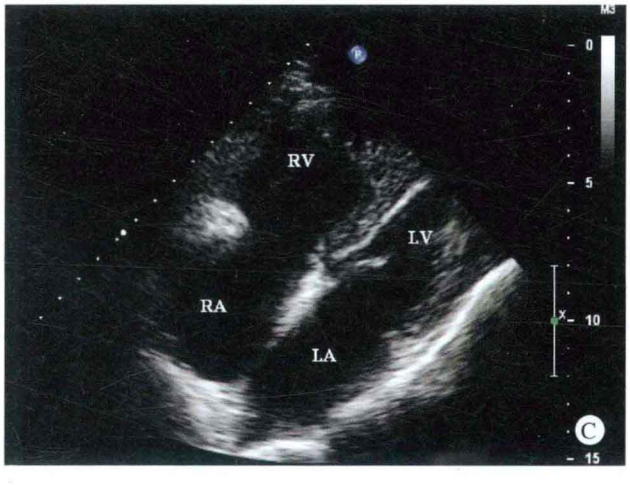

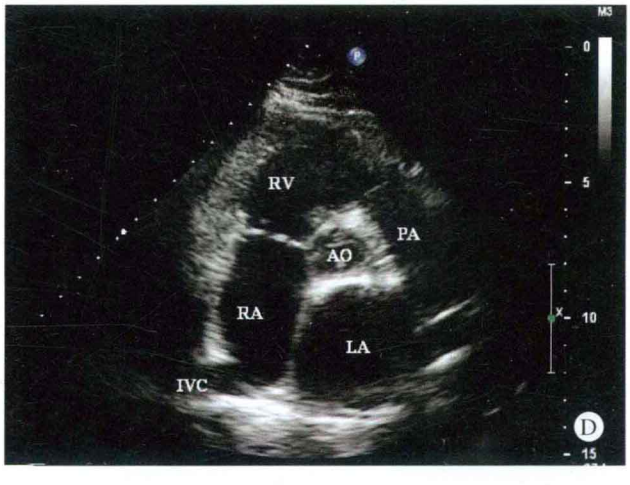

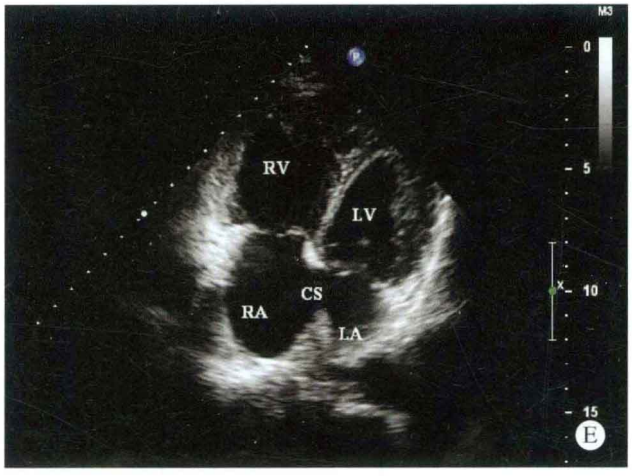
RV
LV
CS
RA
LA
E

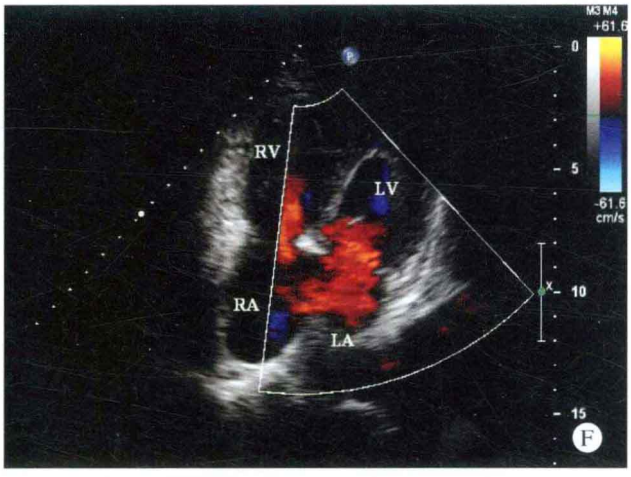
RV
LV
RA
LA
F

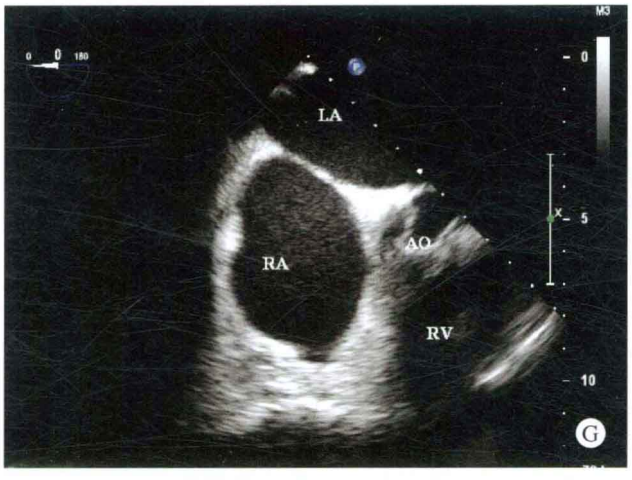
LA
RA
AO
RV
G

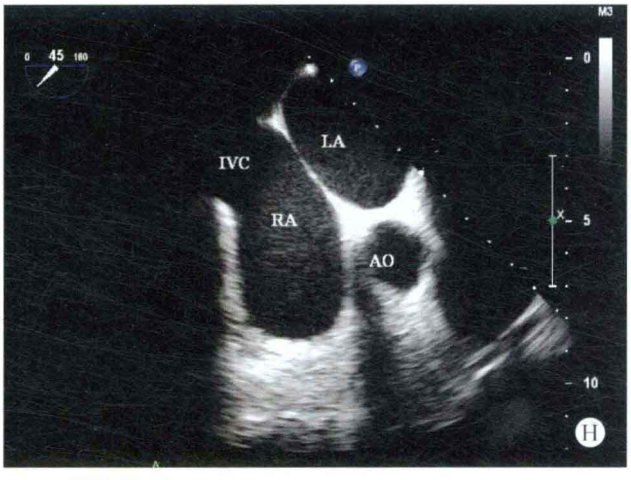
LA
IVC
RA
AO
H

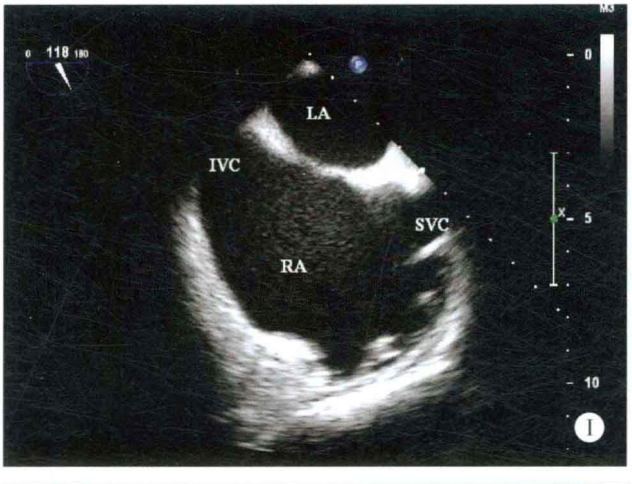
LA
IVC
SVC
RA
I

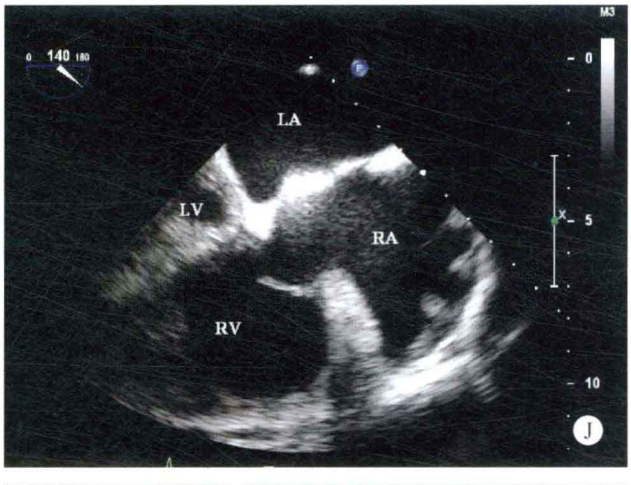
LA
LV
RA
RV
J

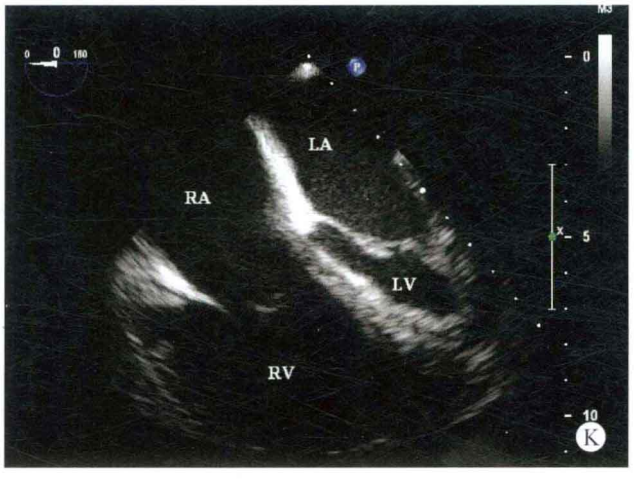
LA
RA
LV
RV
K

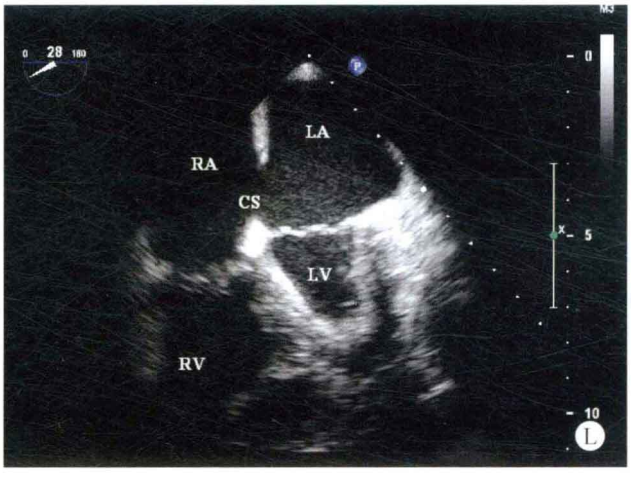
LA
RA
CS
LV
RV
L

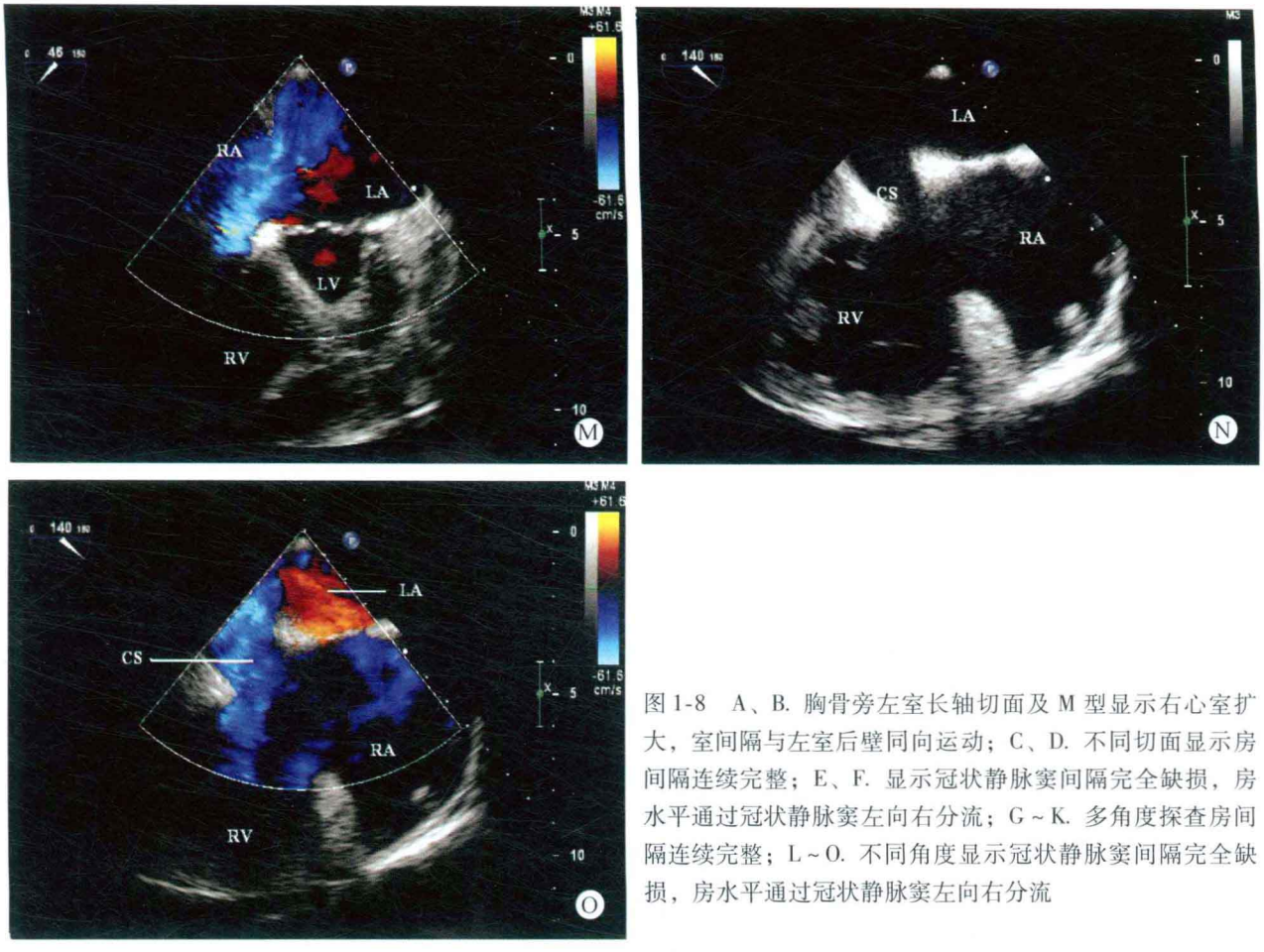

图 1-8 A、B. 胸骨旁左室长轴切面及 M 型显示右心室扩大，室间隔与左室后壁同向运动；C、D. 不同切面显示房间隔连续完整；E、F. 显示冠状静脉窦间隔完全缺损，房水平通过冠状静脉窦左向右分流；G～K. 多角度探查房间隔连续完整；L～O. 不同角度显示冠状静脉窦间隔完全缺损，房水平通过冠状静脉窦左向右分流

✧ 病例分析

冠状静脉窦间隔缺损（又称无顶冠状静脉窦综合征）是一种少见的先天心脏畸形，它的病理改变为冠状静脉窦顶部及相对应的左心房后壁，即冠状静脉窦与左心房之间的间隔壁完全或部分缺如。根据缺损的程度分为完全型和部分型。其病理生理改变为经冠状静脉窦房水平左向右分流，类似房间隔缺损的改变。本病常合并永存左上腔静脉。

本例患者超声表现为右心扩大，右心容量负荷增加，似存在房水平分流，但多角度探查未探及房间隔异常，此时应考虑本病的可能。多角度显示冠状静脉窦，发现窦口增宽，与左心房之间的间隔完全缺如，左心房的血流经冠状静脉窦分流入右心房。

本病例表明对于右心房室增大的患者，经胸超声心动图未能检出房间隔缺损的部位，经食管超声检查往往能提供更多的信息，明确诊断。

在检查右心房室内径增大的患者时，应注意与其他引起右心扩大的疾病相鉴别。对于右心扩大而房间隔连续完整的患者，应考虑本病的存在，必要时行经食管超声或右心声学造影检查，一般均可明确诊断。

✧ 思维要点

（1）房间隔缺损与本病的鉴别。

（2）无顶冠状静脉窦的血流动力学改变。

（3）如何检出无窦冠状静脉窦。

四、检查过程中的思维方式

本章讨论的房间隔缺损为先天性心脏病中常见而且发病率最高的一种心内畸形，到目前为止超声心动图为本病诊断及鉴别诊断的首选方法。在各种先天性心内畸形中，房间隔缺损的诊断是最容易的，但也是最难的一种。最容易是指房间隔缺损的病理解剖及病理生理改变较为简单，超声的表现直观而明显，但最难是指因为房水平的血流分流速度较慢，而且房间隔组织结构呈不规则形，房间隔的厚度也呈不均匀性，而且与其相毗邻的结构也较多，如上腔静脉、下腔静脉、三尖瓣隔叶、二尖瓣前叶、冠状静脉窦、右肺静脉及主动脉根部，因此二维超声心动图易将房间隔的菲薄部分出现的回声脱失误认为房间隔缺损，而彩色多普勒观察时易将腔静脉或右肺静脉的血流误认为房水平的分流而做出错误的诊断。

房间隔缺损的超声漏诊和误诊是最多见的，检查中应注意仪器旋钮的调节及进行多断面、多方位的扫查，排除假象。如果二维超声心动图观察到房间隔的回声中断现象，应注意观察房水平是否出现明确的过房间隔的血流出现加速度的分流信号，彩色血流亮度增高为诊断

的依据。在检查过程中应遵循的思维方式和应注意的问题如下：

（1）有无右心房室的增大，是房间隔缺损检查中首先发现的间接征象，同时也是判断患者房间隔缺损大小、有无血流动力学临床意义和是否需要积极治疗的依据。

（2）部分患者房间隔卵圆窝发育薄弱，超声检查时，声束与房间隔平行容易造成假性回声中断的假象，应结合多个切面，尤其是剑下切面使声束尽量与房间隔平面垂直，仔细观察排除假象。

（3）部分患者上腔静脉及下腔静脉口血流速度增快，冲击房间隔形成血流折返，容易造成房水平分流信号的假象，要注意结合多个切面，尤其是剑下切面使声束尽量与房间隔平面垂直，仔细观察并鉴别腔静脉口血流和房水平过隔分流信号。

（4）随着心血管疾病介入治疗技术的发展，房间隔缺损的封堵治疗成为替代外科手术治疗的一种选择，并因其微创的优势为广大患者带来福音，但封堵治疗有其严格的适应证，术前筛选需依赖于超声心动图检查，因此新技术的发展带来新的要求和挑战。超声检查房间隔缺损时，应精确测量房间隔缺损各角度的直径，测量各角度缺损边缘残端的长度，并注意残端的厚度，综合考虑房间隔缺损的大小、形态和位置，做出能否封堵治疗的判断，为临床治疗方案的选择做出决策。

（5）多发房间隔缺损的检查：应注意仔细探查多发缺损的大小、数量及缺损之间的距离，以判断多发缺损能否进行介入治疗。

（6）一些特殊位置的房间隔缺损，如上腔型、下腔型及冠状静脉窦型的房间隔缺损常规切面不容易显示，在临床疑诊房间隔缺损并有肺血增多、右心房室增大的征象时应仔细扫查房间隔，做到不漏诊。对于经胸超声声窗欠佳的患者或诊断难度大的患者应行经食管超声进一步检查以做出正确诊断。

（7）应注意和部分型肺静脉异位引流鉴别诊断：一些特殊位置的房间隔缺损，如房间隔后壁近肺静脉口的缺损容易合并肺静脉异位引流；无房间隔缺损的单纯部分型肺静脉异位引流也导致右心增大，应注意和房间隔缺损鉴别。

（8）对于右心房室内径增大，出现右心容量负荷增加而房间隔连续性良好的患者，应考虑到无顶窦冠状静脉窦的可能性。无论部分型或完全型的无顶窦冠状静脉窦患者，位于任一切面观察均未能显示房间隔的回声中断现象，但通过经胸及经食管超声检查，尤其是经食管超声可清晰显示冠状静脉窦的顶部缺如，左心房的血流通过缺如部位分流入右心房。如检查者对本病有充分的了解，将不易漏诊或误诊。

（9）本章中还包括房间隔缺损合并较少见的肺动脉吊带、主动脉弓缩窄等畸形的病例，漏诊将对手术过程造成不良影响，甚至造成严重的后果。准确诊断的关键在于把注意力放在诊断房间隔缺损的同时，做到检查的系统性和完整性。每一个标准切面要仔细观察，不放过每一个可疑的异常细节，这样才能对毫无征兆、毫无提示的少见畸形做出正确诊断。

（本章病例1-1、1-2由刘延玲提供，病例1-3、1-4、1-6、1-7由吕秀章提供，病例1-5由朱振辉提供，病例1-5的CT图片由吕滨教授提供，特此致谢！）

（朱振辉　吕秀章　刘延玲）

第二章　室间隔缺损

先天性心脏病室间隔缺损（ventricular septal defect，VSD）为最常见的先天性心脏病之一。主要的解剖改变为室间隔的任何部位出现组织连续性中断现象，造成室水平出现分流。

一、病理解剖及病理生理

（一）病理解剖

室间隔缺损的发病率居先天性心脏病发病率的首位，占先天性心脏病的20%～30%，其中以膜部室间隔缺损最常见。室间隔由两部分组成，包括由纤维组织所构成的膜部和心肌组织构成的肌部，肌部室间隔又分为流入道、流出道及肌小梁三部分。

室间隔缺损常合并其他心内畸形，如二尖瓣叶、乳头肌病变及降主动脉缩窄，也常为其他心内畸形的组成部分，如大动脉转位、法洛四联症、右室双出口、肺动脉闭锁、共同动脉干等。

室间隔缺损的分型：

（1）膜部：又分为三型。①单纯膜部：局限于膜部室间隔部位，通常缺损较小。②嵴下型：位于室上嵴的下方，一般缺损较大。③隔瓣下型：位于三尖瓣隔叶的下方。

（2）漏斗部：又分为两型。①嵴内型：位于室上嵴之内部位。②干下型：位于右室漏斗部肺动脉瓣的正下方。

（3）肌部：常为多发性，可位于肌部室间隔的任一部位，但多发于室间隔的小梁部。

（二）病理生理

室间隔缺损的主要病理改变为由于室间隔组织出现缺损，致使左、右心室之间出现分流，分流的方向、分流量取决于左、右心室之间的压力差、肺动脉的压力及缺损的大小。

二、临床表现

患者的症状取决于缺损的大小、部位及继发性改变，位于胸骨左缘3、4肋间可闻及3级以上粗糙且响亮的全收缩期杂音，并伴有震颤，但其程度随缺损的大小、部位、病程及肺动脉压力的改变而不同。

三、超声心动图表现

病例2-1　女，6岁（图2-1和图2-2）

临床表现：发现心脏杂音6年，胸骨左缘第3～4肋间闻及3级收缩期吹风样杂音。

✧ 二维超声心动图

右心房室内径增大，左心室内径在正常范围，左右心室呈上下排列，左心室位于右后下方，右心室位于左前上方，呈十字交叉状，但心房与心室的连接关系正常。室间隔与左室壁的厚度正常，但近心尖端的室间隔发育



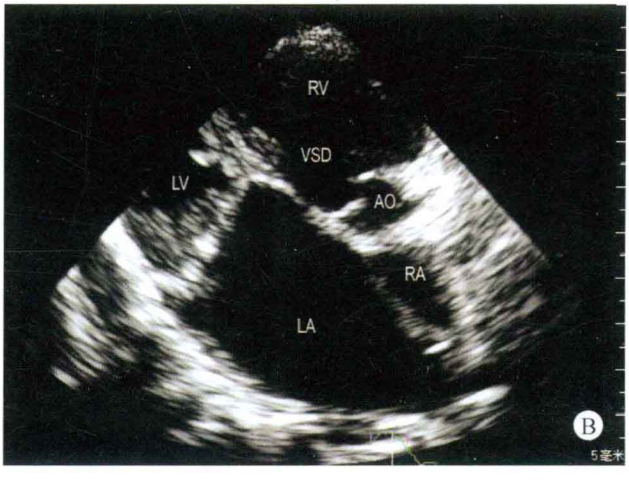

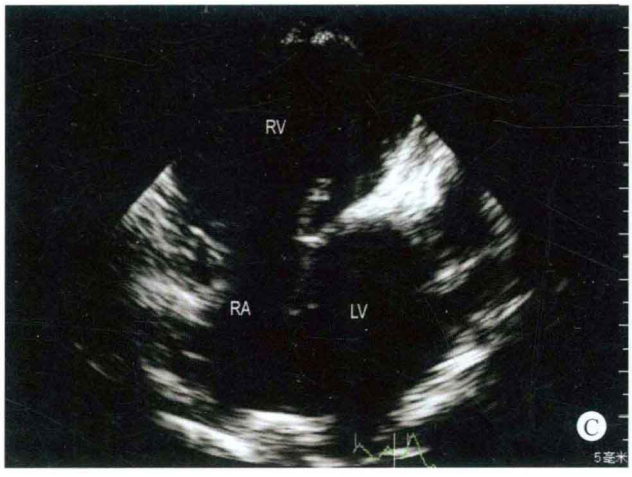
RV
RA
LV
C
5毫米

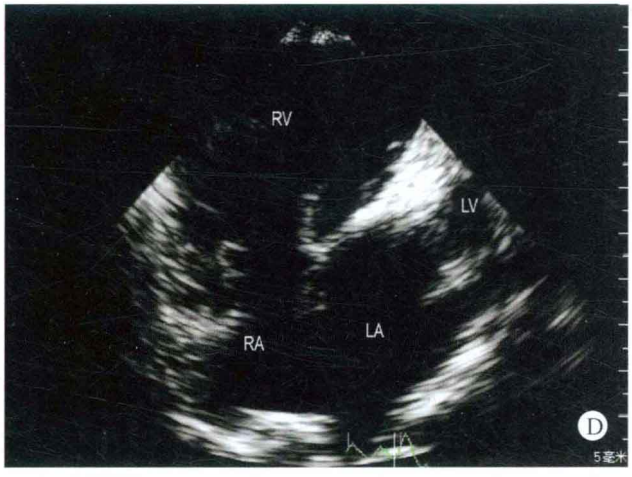
RV
LV
RA
LA
D
5毫米

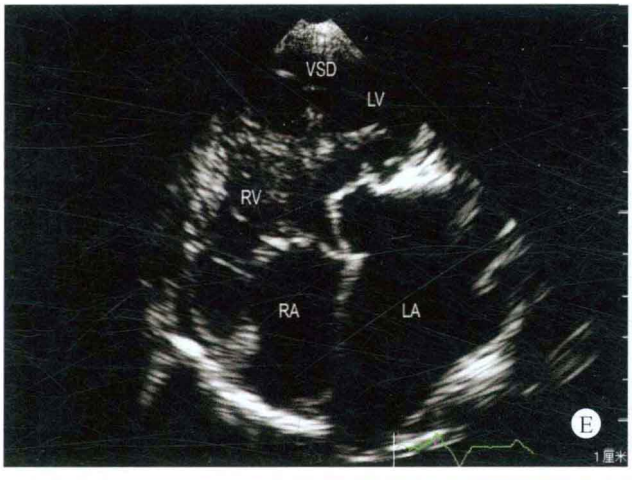
VSD
LV
RV
RA
LA
E
1厘米

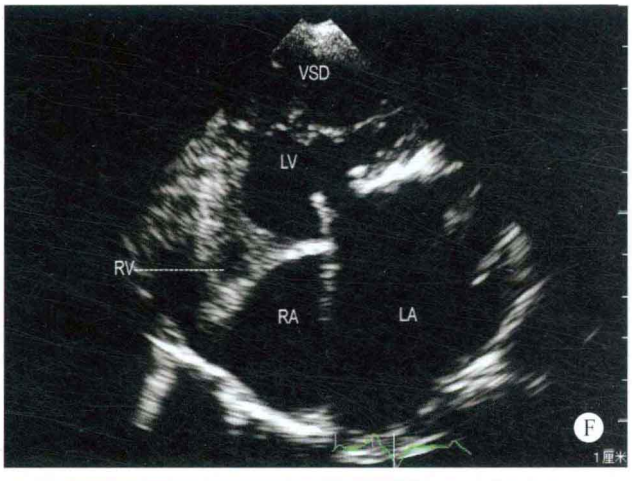
VSD
LV
RV
RA
LA
F
1厘米

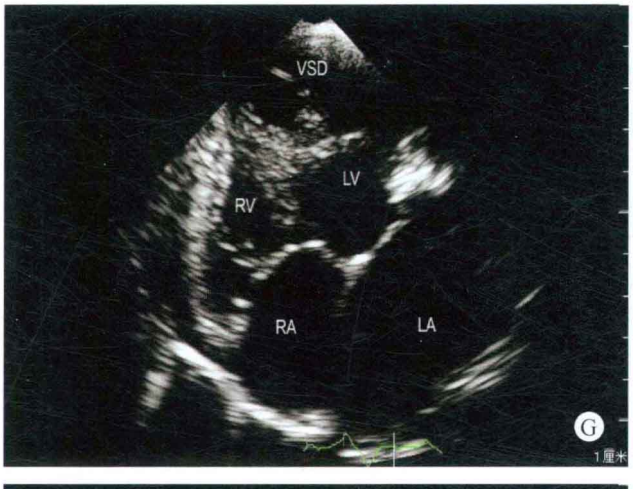
VSD
LV
RV
RA
LA
G
1厘米

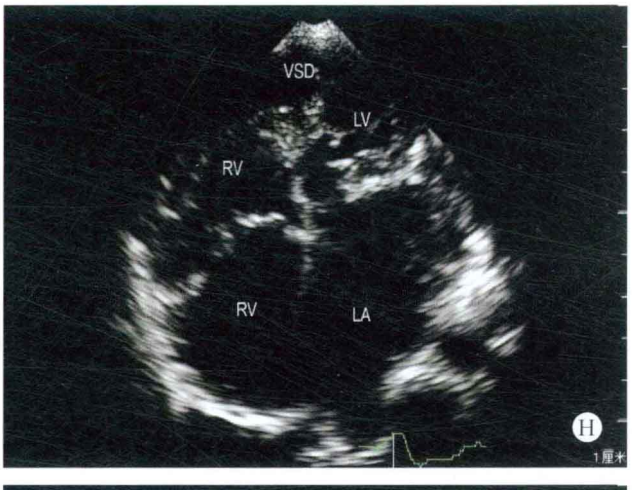
VSD
LV
RV
RV
LA
H
1厘米

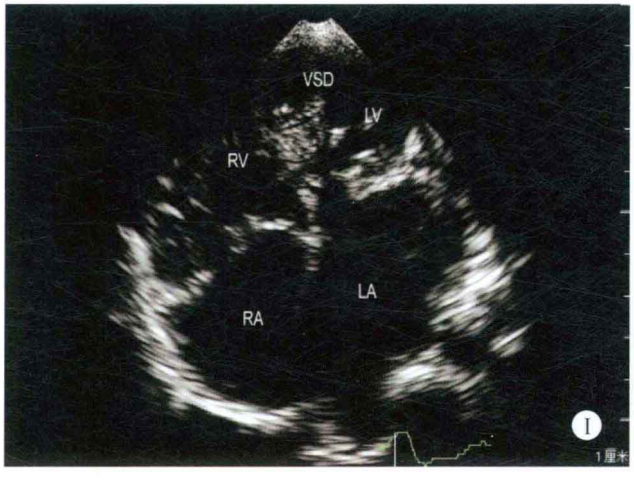
VSD
LV
RV
LA
RA
I
1厘米

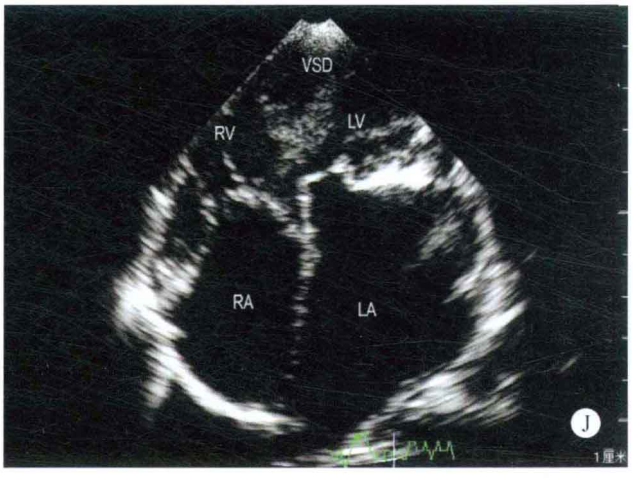
VSD
RV
LV
RA
LA
J
1厘米

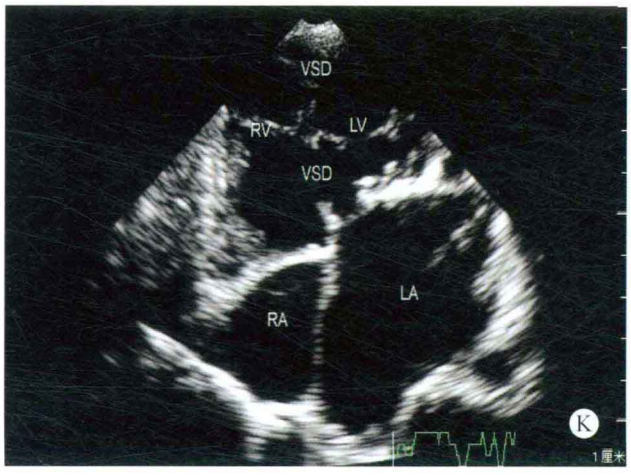
VSD
RV
LV
VSD
LA
RA
K
1厘米

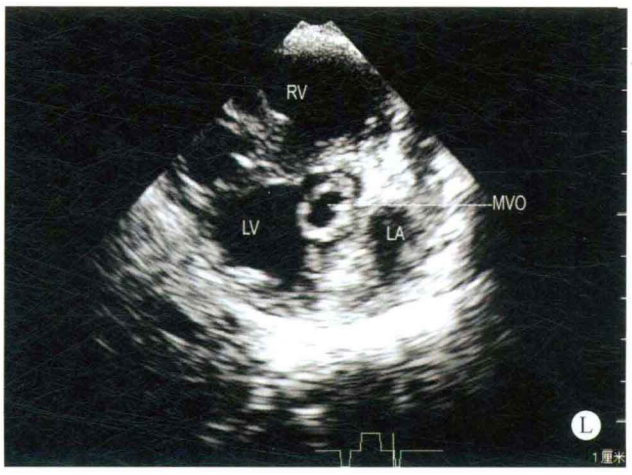
RV
MVO
LV
LA
L
1厘米

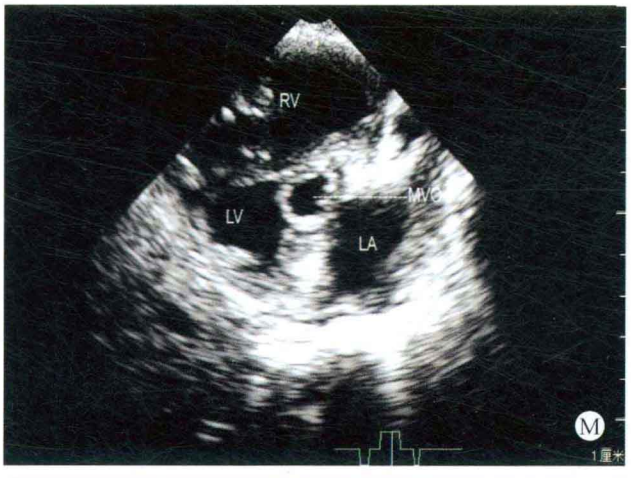
RV
MVO
LV
LA
M
1厘米

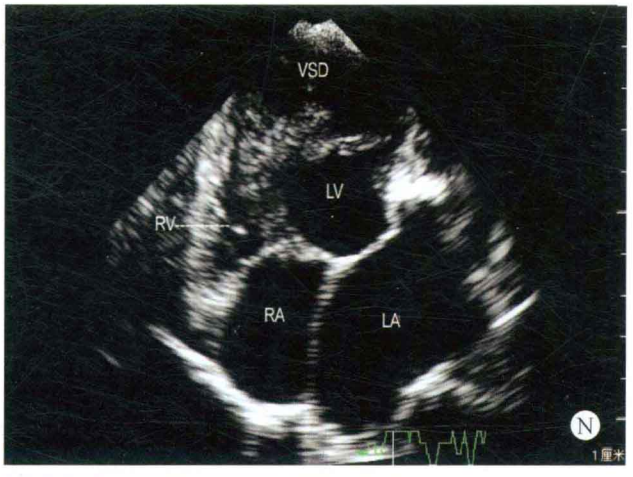
VSD
LV
RV
RA
LA
N
1厘米

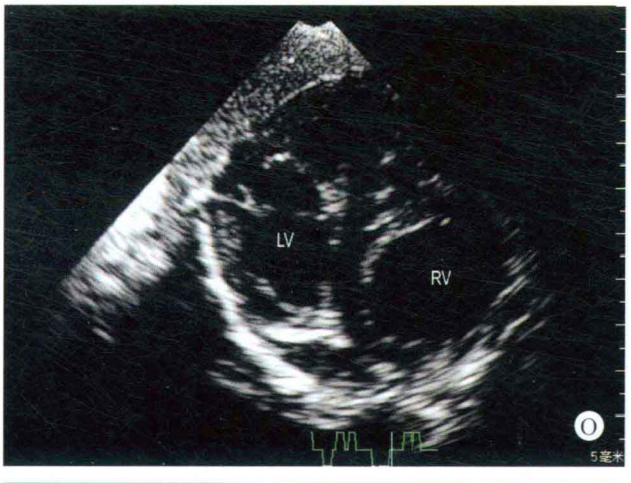
LV
RV
Q
5毫米

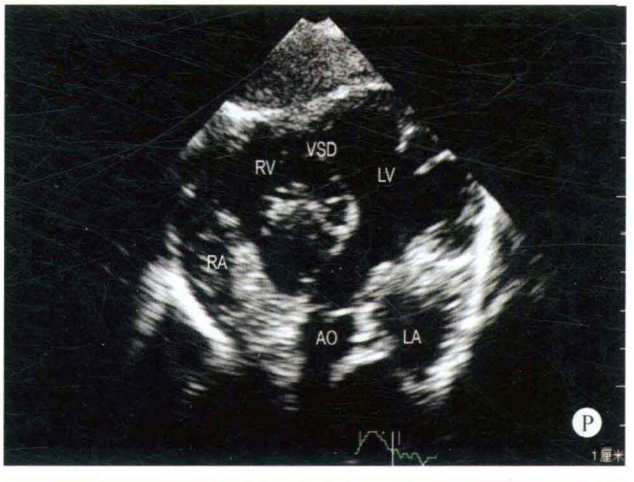
VSD
RV
LV
RA
AO
LA
P
1厘米

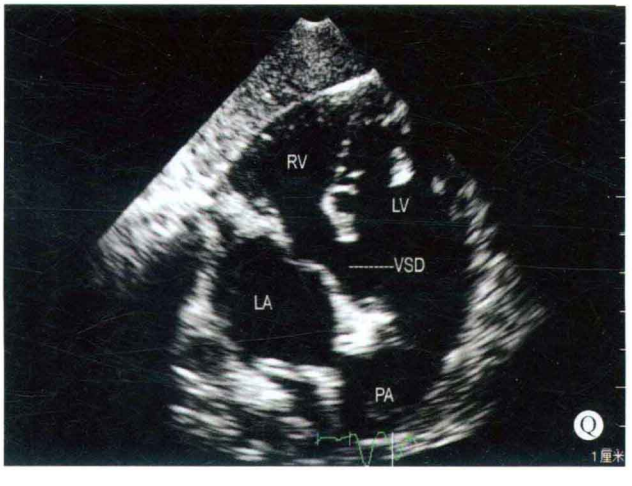
RV
LV
VSD
LA
PA
Q
1厘米

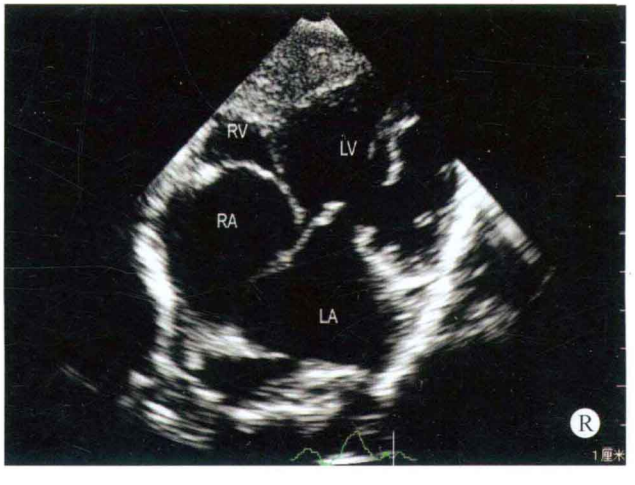
RV
LV
RA
LA
R
1厘米

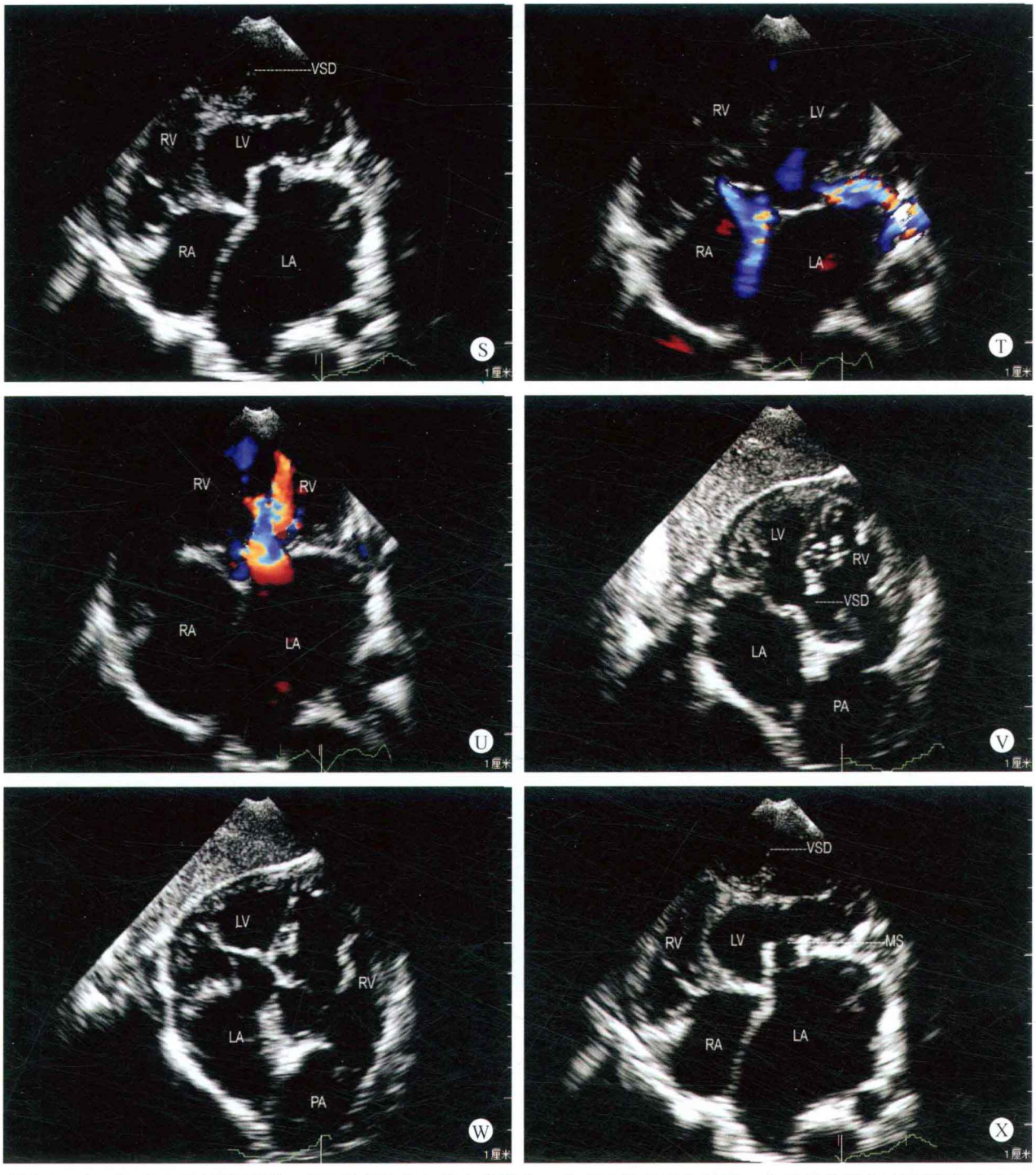

图2-1　A、B. 左心室长轴断面：右心房室及左心房内径增大，升主动脉显示欠清晰，主动脉前壁与室间隔的连续性中断，二尖瓣叶增厚，开放幅度受限；C、D. 心尖四腔心断面：显示双心房及右心室增大，难以显示左心室全貌，室间隔位置异常，二尖瓣叶增厚，开放受限，关闭不良；E、F. 心尖四腔心断面：通过旋转探头的扫描角度，显示室间隔的走行异常，左心室与右心室呈上下排列；G～K. 心尖四腔心断面：调整探头的位置后，显示双心房增大，室间隔肌部发育不良，出现多处室间隔回声中断现象；L、M. 类左心室短轴断面：仅显示二尖瓣叶外乳头肌，二尖瓣叶开放时，呈鱼口状，未能探及明确的内侧乳头肌回声，表明二尖瓣器发育不良；N. 四腔心断面：通过改变探头的扫描方向，充分显示左心室的全貌，表明左心室与右心室呈十字交叉状，为十字交叉心；O. 剑下左心室短轴断面：由于为十字交叉心，显示右心室的形态为椭圆形；P. 剑下主动脉左心室长轴断面：显示室间隔走行异常，室间隔出现回声脱失现象，但大动脉与心室的连接关系正常；Q. 剑下肺动脉左心室长轴断面：显示室间隔缺损的大小；R. 剑下四腔心断面：二尖瓣叶增厚，开放受限；S. 剑下四腔心断面：显示室间隔心尖部回声脱失，二尖瓣叶增厚，开放受限，关闭不良；T. 彩色多普勒四腔心断面：收缩期二、三尖瓣口出现蓝色的反流信息；U. 彩色多普勒四腔心断面：舒张期左心房血流通过二尖瓣口时，血流速度增快；V、W. 剑下肺动脉右心室长轴断面：显示肺动脉与右心室相连接，室间隔连续性中断；X. 四腔心断面：左心房明显增大，二尖瓣叶增厚，回声增强，开放受限，室间隔走行异常，心尖部的室间隔连续性中断

不良，可探及多处回声脱失，大小分别为6mm、4mm、4mm，室间隔膜周部可探及14mm的回声脱失，房间隔连续性良好。未能探及明确的内侧乳头肌，二尖瓣叶增厚，回声增强，瓣下腱索融合，开放受限，舒张期二尖瓣口面积约为0.5cm^2，收缩期瓣叶关闭不良，未能探及明确的二尖瓣前叶与主动脉后壁的连续性，三尖瓣关闭不良，肺动脉内径增宽，两大动脉的连接关系正常。降主动脉与主肺动脉之间可探及5mm的未闭动脉导管。

✧ 多普勒超声心动图

室水平探及以右向左分流为主的双向分流，动脉水平探及右向左分流，舒张期二尖瓣口血流速度加快，收缩期探及中量反流。三尖瓣口探及中量反流。

✧ 超声心动图诊断

先天性心脏病、十字交叉心、室间隔近心尖部发育不良、多发室间隔缺损、室水平双向分流、二尖瓣器发育异常、二尖瓣狭窄、二尖瓣关闭不全、二尖瓣中量反流、三尖瓣关闭不全、三尖瓣中量反流、动脉导管未闭、肺动脉高压。

✧ 心血管造影所见

心房正位，房室连接关系正常。左房明显增大，二尖瓣开放受限。左右心室排列关系不正常，几乎呈上下排列。右心室腔大，左心室腔不小，但左心室心尖部形态不正常。两大动脉与心室的连接关系正常，肺动脉与主动脉呈前后排列。

房间隔连续完整，室间隔增厚。主肺动脉及左右肺动脉管腔高度扩张，外围分支纤细，两肺灌注较差。主动脉瓣下肌性流出道，主动脉瓣与二尖瓣无纤维连续性。流出道及室间隔肌部分别可见室间隔缺损，其中肌部缺损较大。升主动脉管腔正常，主动脉弓于左颈总动脉开口以远管腔变细，并借粗大的未闭动脉导管与肺动脉相连接。左椎动脉单独开口于主动脉弓。

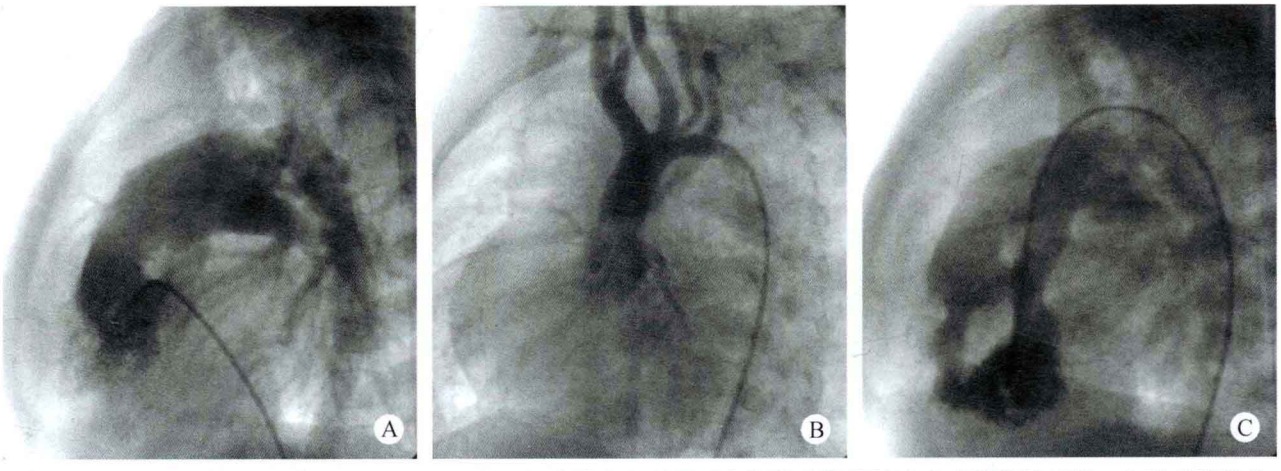

图2-2 A. 右心室造影左侧位：右心室造影显示肺动脉充盈后通过未闭的动脉导管降主动脉提前显影，主肺动脉及分支扩张，主、肺动脉直径约1.0∶1.5。B. 升主动脉造影左斜位：主动脉三个窦，弓横部管径明显细。C. 左心室造影左侧位：左侧椎动脉起于主动脉弓。左心室造影示主动脉瓣下肌性流出道，主动脉后窦与二尖瓣前叶无纤维连接。室间隔膜部及肌部均见缺损，以肌部间隔缺损为主，至肺动脉逆行充盈。肺动脉压力：106/53（80）mmHg，升主动脉至降主动脉连续测压无压力阶差

✧ 心血管造影诊断

先天性心脏病、多发室间隔缺损、动脉导管未闭、主动脉弓横部发育不良、重度肺动脉高压。

✧ 病例分析

由于心腔内的解剖结构呈十字交叉状，超声检查位于四腔心断面时，显示出房间隔及室间隔未能在同一中心轴线位上。在标准的四腔心断面扫查时，心室腔内未能探及明确的室间隔回声。因此，在扫查的过程中，如发现心腔内虽然有两组房室瓣，但其中的一组房室瓣未能与心室腔相通，应改变扫描角度，寻找另一组房室瓣与心室腔相通的角度，此时显示出发育不良的室间隔及右心室，同时发现了位于膜周部及心尖部的室间隔回声脱失。十字交叉心患者，通常伴有其他心内畸形，如二尖瓣器的发育异常，二尖瓣叶仅有一组乳头肌，或二尖瓣开放时呈伞形。因此，在检查十字交叉心患者时，应主意有无其他畸形并存。

心血管造影证实了对本患者的诊断，但对于房室瓣叶的形态及瓣下腱索及乳头肌的改变，心血管造影不能显示清楚，是心血管造影方法学的限制，但对于心血管造影所显示的主动脉弓于左颈总动脉开口以远

管腔变细和左椎动脉单独开口于主动脉弓的表现，综合性超声心动图方法也受到了方法学的限制未能检出。

本患者还应注意与右心发育不良和矫正型大动脉转位相鉴别：

（1）右心发育不良：由于心室的位置改变，呈十字交叉状，位于四腔心断面时，部分右心室不能显示，造成右心室发育较小的假象，易与右心发育不良相混淆。

（2）矫正型大动脉转位：由于心室的位置呈十字交叉状，左心室的形态有所改变，部分患者的左心室与矫正性大动脉转位时的心室转位患者极为相似，易将左心室误认为右心室，而做出错误的诊断。

在本病例的检查过程中，位于四腔心断面未能显示明确的室间隔回声，但在左心室长轴断面却能显示出室间隔组织，提示室间隔与心室的位置异常。通过扫描角度的变换，使室间隔在四腔心的位置得以显示，但右侧的心室腔显示较小。为了能与一侧的心室腔发育不良相鉴别，可通过不同的角度及断面充分显示心腔径较小的心室腔，使其得以充分暴露，如剑下的四腔心断面等。

四个心腔同时显示时，我们发现未能显示其中的一组房室瓣与心室腔相连，而且由于房间隔与室间隔未能在同一中心轴线位上得以显示，此时应考虑到十字交叉心的可能性。在本病的检查过程中我们发现室间隔心尖部的组织回声淡薄，通过彩色多普勒血流方法观察显示出心尖部的分流及较大室间隔缺损，同时也显示出左室心尖部形态异常，且位于原右心室心尖的位置。

由于本患者同时存在膜周部及心尖部较大的室间隔缺损，又伴有十字交叉心，应意识到左心系统发育不良综合征的可能性。本病例同时伴有二尖瓣器的发育不良，如二尖瓣叶狭窄、二尖瓣乳头肌发育不良，但由于超声心动图对于距心脏较远的外围血管显示较为困难，对主动脉弓于左颈总动脉开口以远管腔变细，并借粗大的未闭动脉导管与肺动脉相连接，左椎动脉单独开口于主动脉弓的改变未能检出。

✧ 思维要点

（1）心脏杂音的时相。
（2）频谱的形态及期相。
（3）心室形态及位置的判定。
（4）如何判断室间隔的走行异常。
（5）如何确定为十字交叉心。

病例2-2　女，5岁（图2-3）

✧ 二维超声心动图

左心房室内径明显增大，右心房室内径在正常范围，室间隔与左室壁厚度正常。由于膜部室间隔回声中断约10mm，出现双向分流，左心容量负荷增加，致心室壁运动幅度增强。房间隔连续性良好。二尖瓣前叶发育畸形，前叶冗长，后叶发育短小，而且仅探及一组乳头肌回声，两个瓣叶均附着在同一乳头肌上，致瓣叶关闭不良，开放轻度受限，三尖瓣叶关闭欠佳。主动脉内径细小，发育不良，但主动脉瓣叶开放及关闭未见异常，主动脉弓降部从无名动脉之后显示不清晰，肺动脉瓣叶的形态、结构及启闭运动正常，大动脉连接关系正常。

✧ 多普勒超声心动图

收缩期室水平探及双向分流，二尖瓣口探及大量反流，三尖瓣口探及少量反流，升主动脉与降主动脉的血流似无连续性。

✧ 超声心动图诊断

先天性心脏病、膜周部室间隔缺损、室水平双向分流、二尖瓣器发育异常、二尖瓣关闭不全、二尖瓣大量反流、三尖瓣关闭不全、三尖瓣少量反流，不除外主动脉弓离断并存。

✧ 病例分析

在检查室间隔缺损患者的过程当中，如果室间隔缺损较大，而且主动脉发育细小，应注意到左心系统的发育，如主动脉瓣叶、二尖瓣叶及主动脉弓的发育状况。

本患者左心房室内径明显增大，主动脉内径较细，同时伴有室间隔缺损，室水平出现了双向分流。在检查的过程中发现二尖瓣前叶冗长，后叶发育较短，瓣叶回声增强，并且前后叶均附着在同一乳头肌上，致二尖瓣叶开放受限，关闭不良，收缩期二尖瓣口出现大量的反流。主动脉弓降部的解剖连续性及血流连续性均显示得不清晰，为左心系统出现了病理解剖改变。

✧ 鉴别诊断

本病例由于以二尖瓣叶的解剖改变为著，如左心房室的内径明显增大，二尖瓣叶增厚、冗长，瓣叶出现关闭不良，而室水平由于出现双向分流，分流性血流的速度明显减慢。如二维超声心动图对室间隔缺损的部位及大小显示欠清晰，易与风湿性心脏病单纯二尖瓣狭窄及关闭不全相混淆，而遗漏室间隔缺损。因此，应注意瓣叶增厚的程度、形态，有无钙化，以进行风湿性瓣膜病及先天性瓣膜病的鉴别。

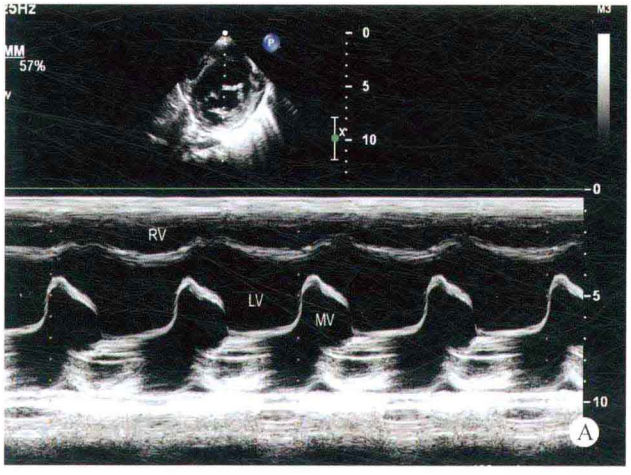
RV
LV
MV
A

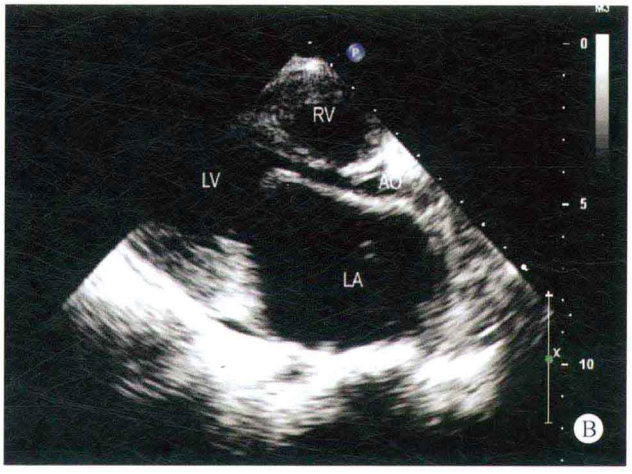
RV
LV
AO
LA
B

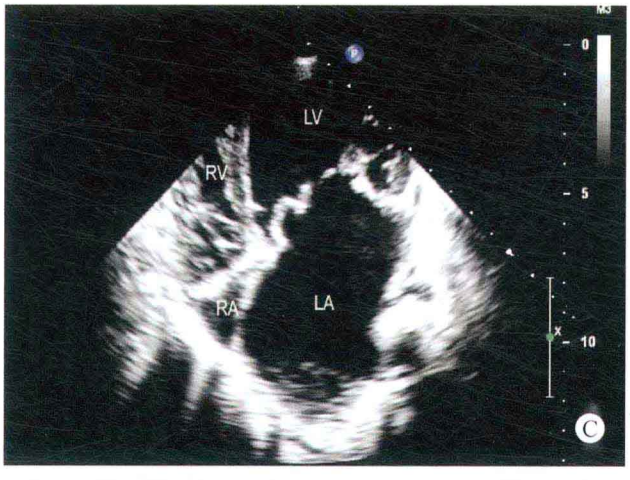
LV
RV
RA
LA
C

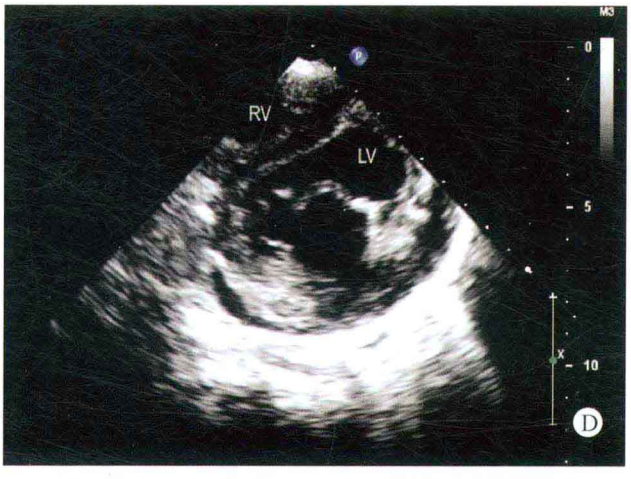
RV
LV
D


RV
LV
VSD
PA
LA
E

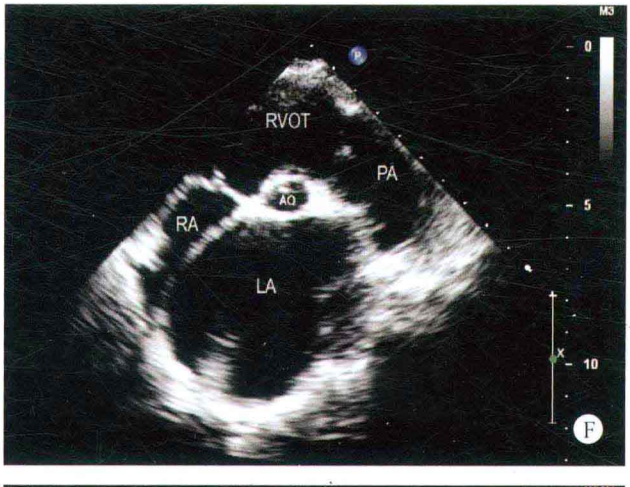
RVOT
PA
AO
RA
LA
F

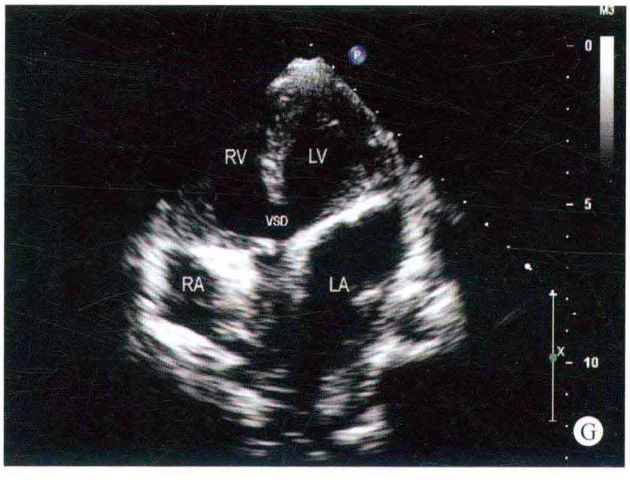
RV
LV
VSD
RA
LA
G

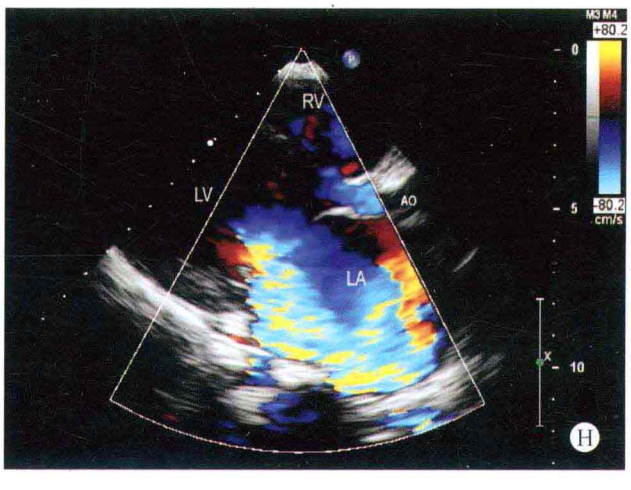
RV
LV
AO
LA
+80.2
-80.2
cm/s
H

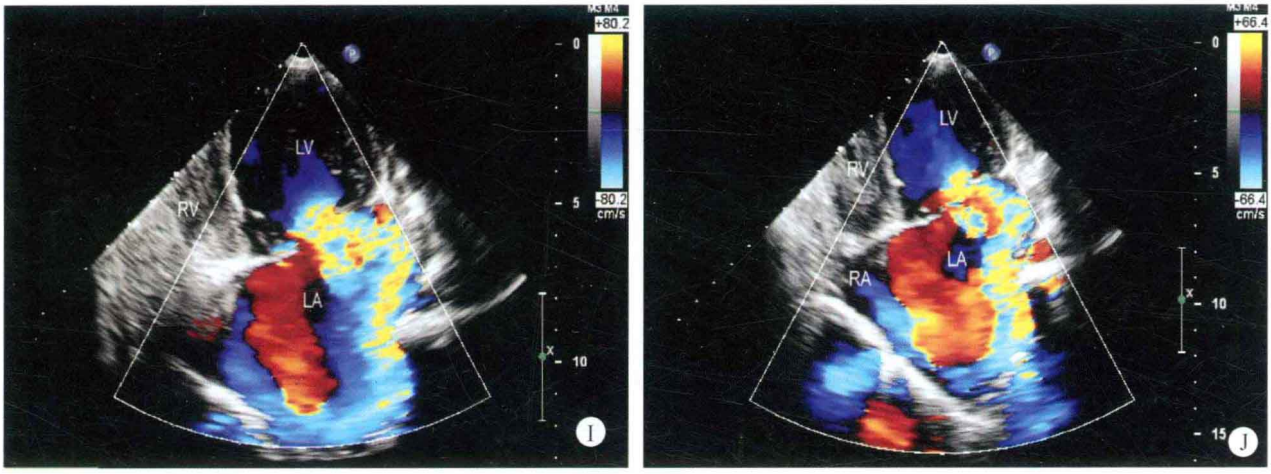

图 2-3　A. M 型左心室波群：左心室增大，左室流出道增宽，舒张期二尖瓣叶开放幅度、形态异常；B. 左心室长轴断面：左心房室内径增大，左室流出道增宽，主动脉内径细小，二尖瓣叶增厚，开放幅度受限，关闭不良；C. 心尖四腔心断面：左心房室内径明显增大，右心房室内径相对较小，二尖瓣叶增厚，瓣下腱索增粗，关闭不良；D. 左心室短轴断面：左心室增大，二尖瓣口开放面积减小；E. 右室流出道长轴断面：左心房及右心室增大，右室流出道增宽；F. 大动脉短轴断面：左房明显增大，右室流出道明显增宽，主动脉内径细小；G. 心尖五腔心断面：全心内径增大，以左心房室为著；H. 彩色多普勒左心室长轴断面：收缩期二尖瓣口出现蓝五彩镶嵌色的大量反流；I、J. 彩色多普勒心尖四腔心断面：左心房室内径增大，左室流出道增宽，收缩期二尖瓣口探及蓝五彩镶嵌色的大量反流

思维要点

（1）二尖瓣叶解剖形态的改变。
（2）各房室内径增大的程度。
（3）有无室间隔缺损。
（4）患者的年龄。

病例 2-3　女，3 个月（图 2-4）

二维超声心动图

右心房室内径增大，左心房室内径在正常范围，室间隔与左室壁厚度正常，运动幅度增强。肌部室间隔回声中断约 6mm，卵圆孔分离。各瓣膜形态、结构及启闭运动尚可，降主动脉与主肺动脉之间可探及内径约 3mm 的未闭动脉导管。距锁骨下动脉远端部位的降主动脉内径狭窄，约为 3mm，可视长度约 10mm，未闭动脉导管位于降主动脉缩窄前部位。大动脉连接关系正常。

多普勒超声心动图

收缩期室水平探及双向分流；降主动脉狭窄部位探及高速血流，流速为 2.8m/s，压差为 31mmHg；动脉水平探及左向右分流；房水平探及左向右分流；三尖瓣口探及少量反流。

超声心动图诊断

先天性心脏病、肌部室间隔缺损、室水平双向分流、降主动脉缩窄、动脉导管未闭、动脉水平左向右分流、卵圆孔未闭、房水平左向右分流、肺动脉高压。

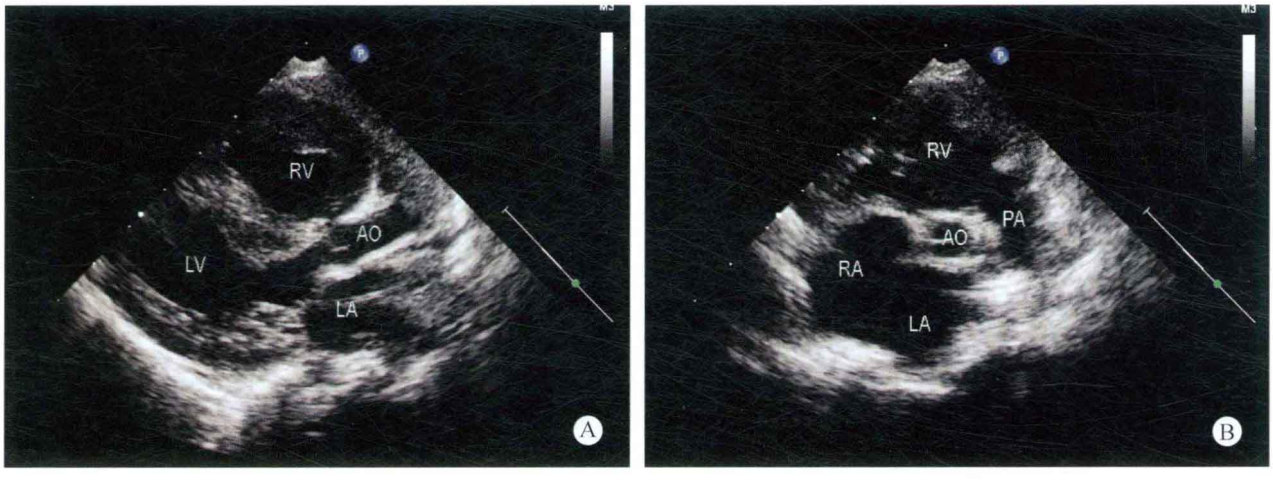

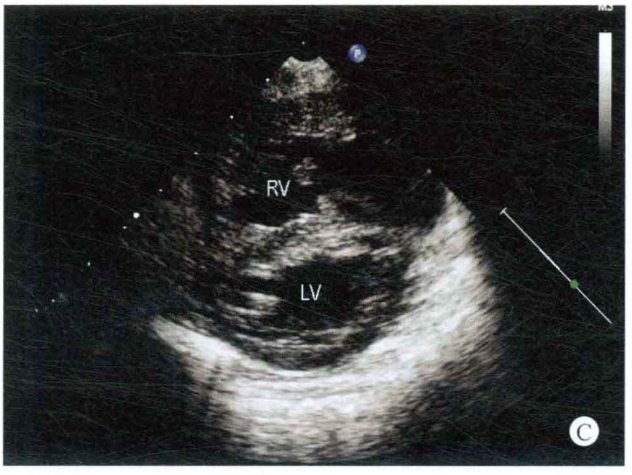
RV
LV
C

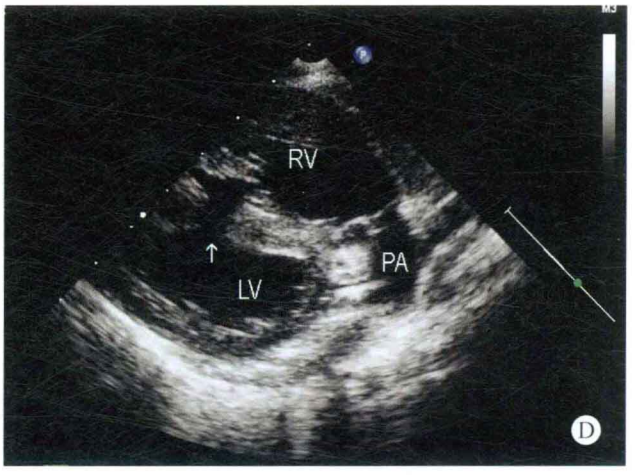
RV
PA
LV
D

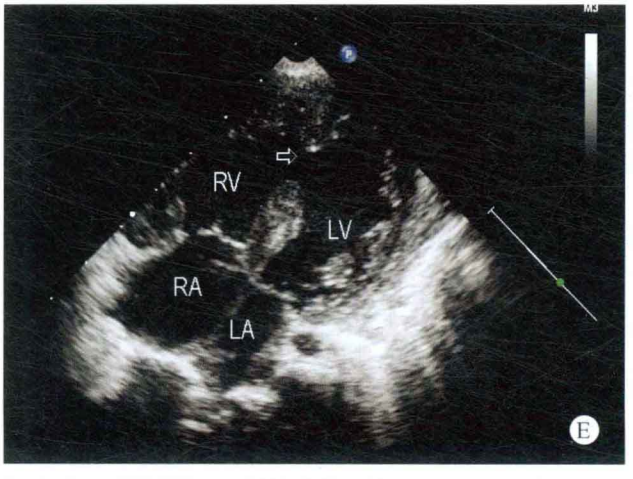
RV
LV
RA
LA
E

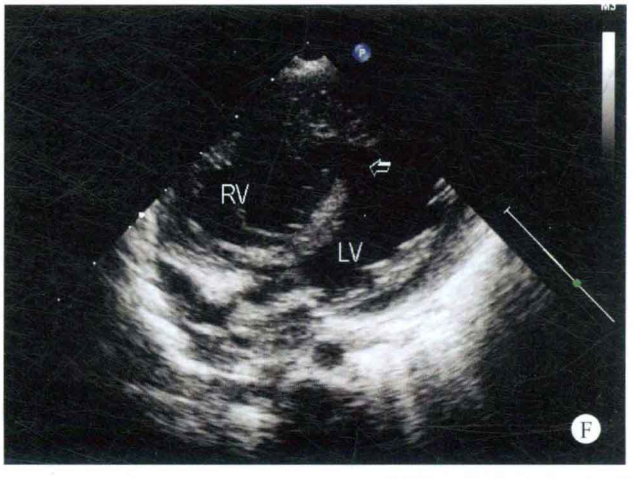
RV
LV
F

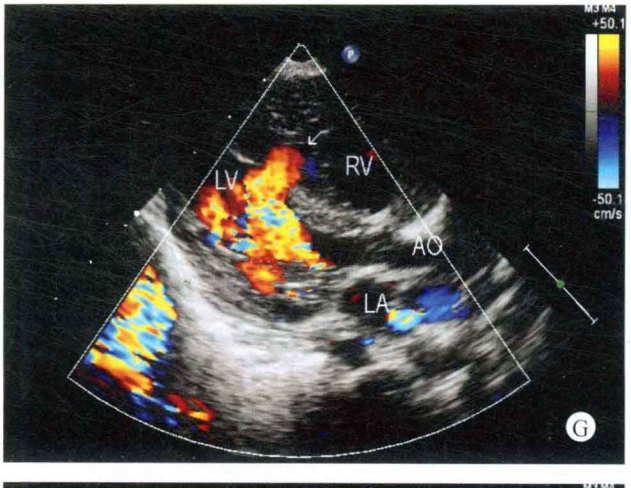
M3 M4
+50.1
-50.1
cm/s
LV
RV
AO
LA
G

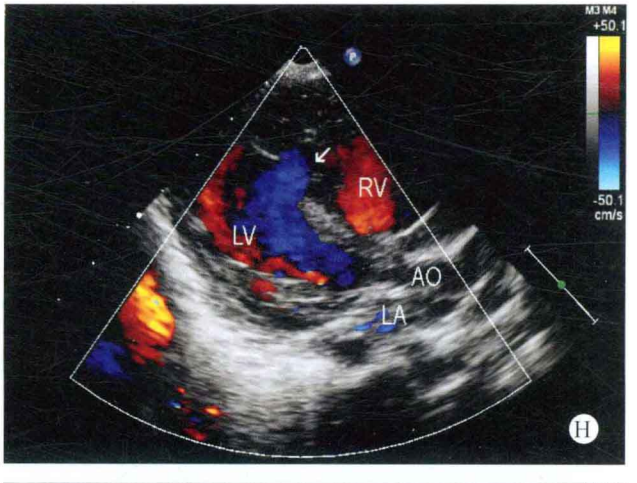
M3 M4
+50.1
-50.1
cm/s
RV
LV
AO
LA
H

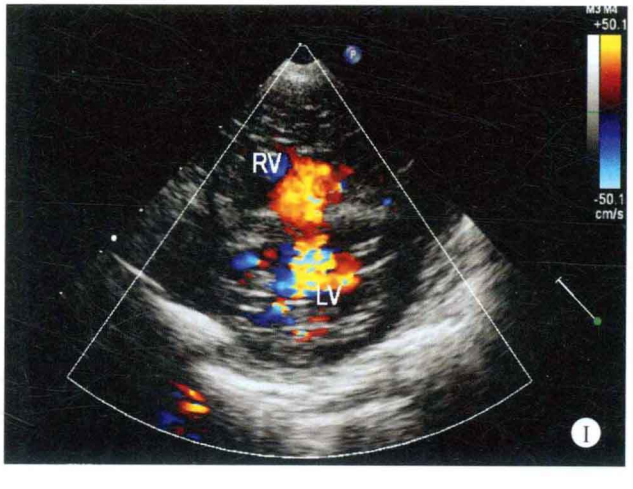
M3 M4
+50.1
-50.1
cm/s
RV
LV
I

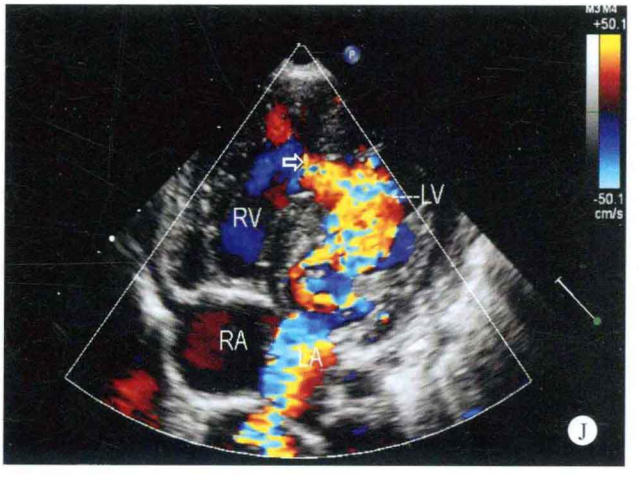
M3 M4
+50.1
-50.1
cm/s
LV
RV
RA
LA
J

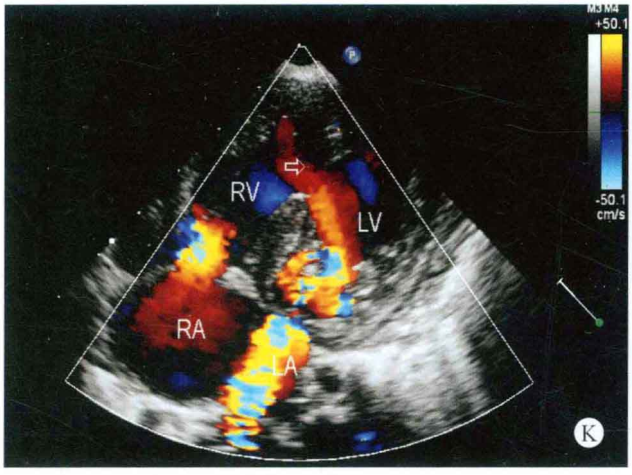
RV
LV
RA
LA
K

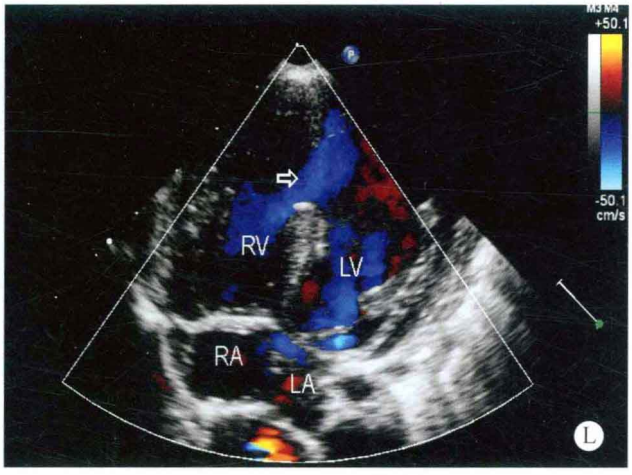
RV
LV
RA
LA
L

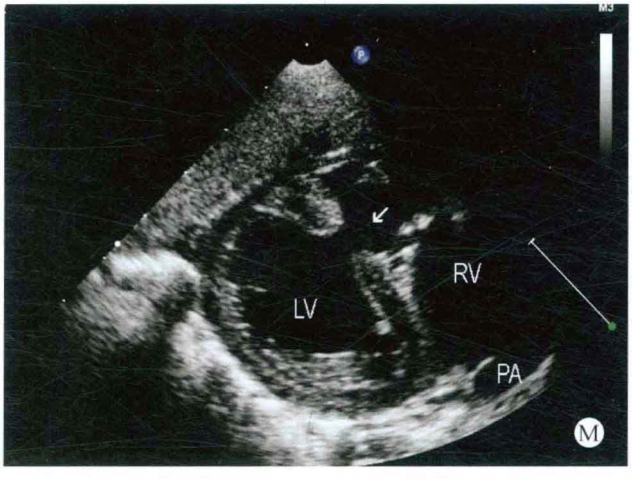
RV
LV
PA
M

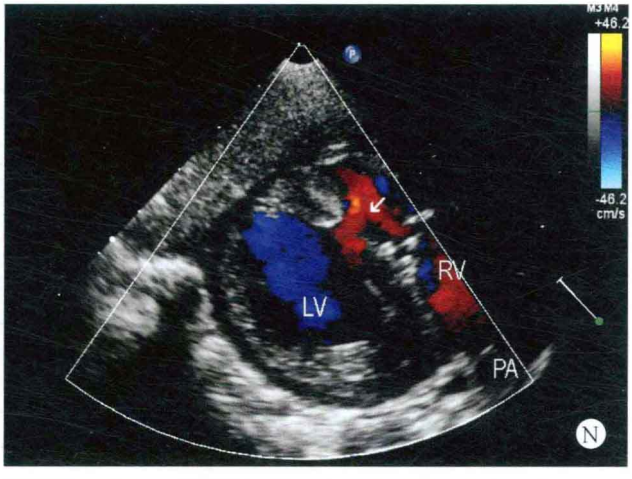
RV
LV
PA
N

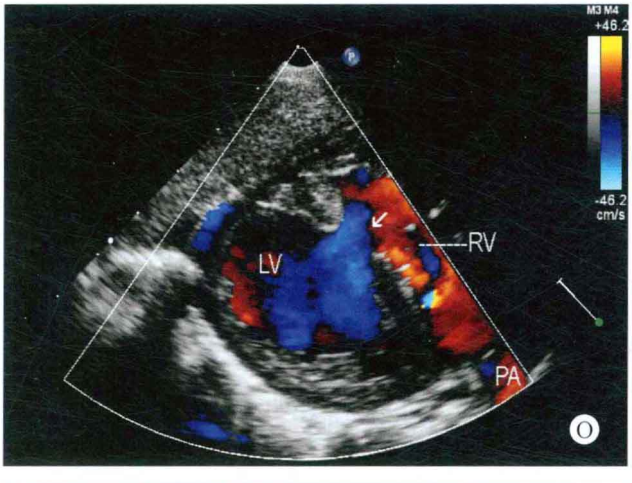
LV
RV
PA
O

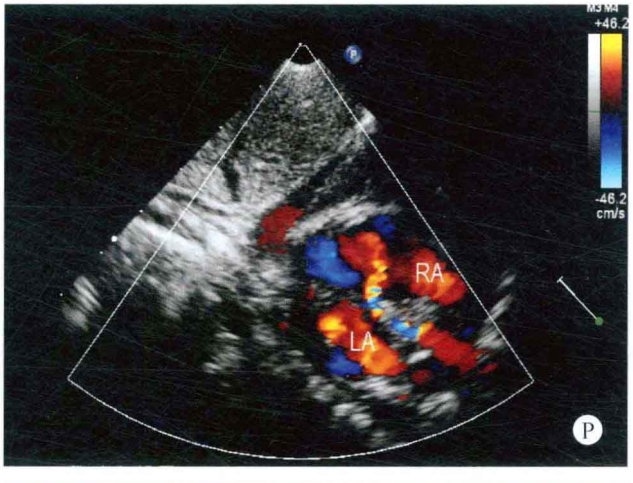
RA
LA
P

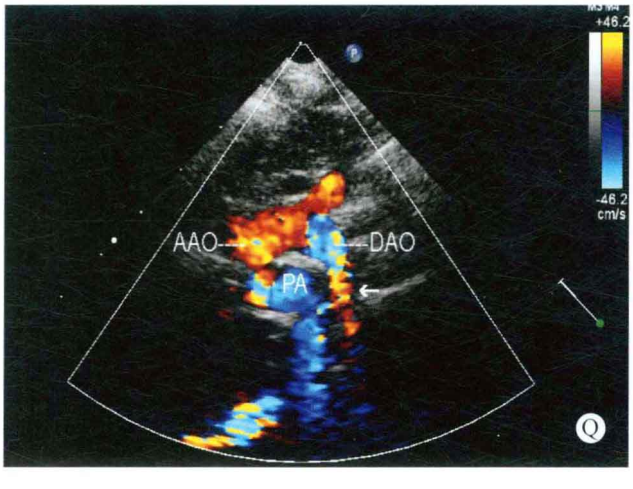
AAO
DAO
PA
Q

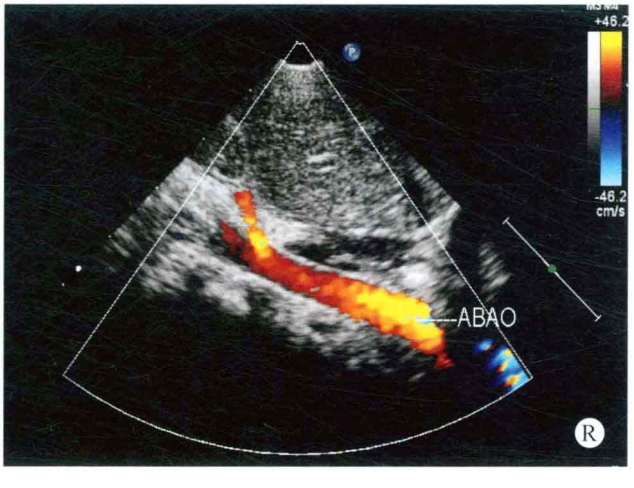
ABAO
R

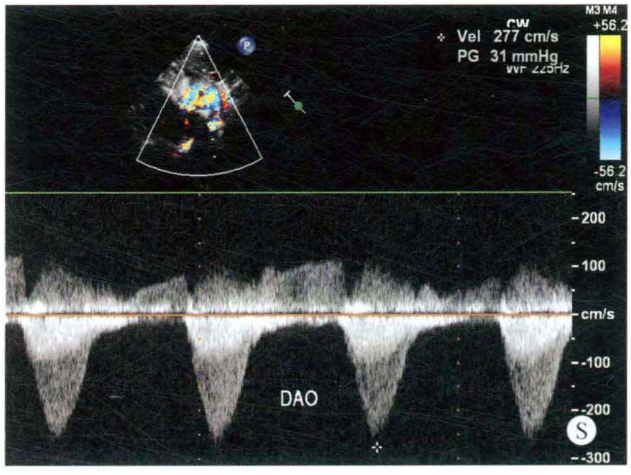

图 2-4 A. 左心室长轴断面：右心室增大，右室流出道增宽，主动脉发育细小；B. 大动脉短轴断面：右心房室增大，主动脉内径细小；C. 左心室短轴断面：右心室增大，右心室壁增厚；D. 右室流出道长轴断面：右室流出道增宽，右心室壁增厚，肌部室间隔回声中断（箭头所示）；E. 心尖四腔心断面：显示右心房室增大，肌部室间隔连续性中断（箭头所示）；F. 心尖五腔心断面：显示右心室增大，肌部室间隔回声中断（箭头所示）；G、H. 彩色多普勒左心室长轴断面：室水平出现双向分流，蓝色血流为右向左分流，红色血流为左向右分流；I. 彩色多普勒左心室短轴断面：显示肌部室间隔出现红色的左向右分流；J～L. 彩色多普勒四腔心断面：显示肌部室间隔部位出现双向分流，红色为左向右分流，蓝色为右向左分流（箭头所示）；M. 剑下左心室短轴断面：肌部室间隔连续性中断（箭头所示）；N、O. 剑下彩色多普勒左心室短轴断面：显示室水平出现双向分流，蓝色为右向左分流，红色为左向右分流；P. 剑下双心房短轴断面：显示房水平出现红色少量左向右分流；Q. 彩色多普勒主动脉弓长轴断面：降主动脉出现局限性缩窄部位，局部血流速度增快，呈红五彩镶嵌色（箭头所示）；R. 彩色多普勒腹主动脉长轴断面：显示腹主动脉血流亮度减低，表明其上游部位出现血流加速现象，血流量减少；S. 连续多普勒腹主动脉血流频谱：显示腹主动脉的血流速度增快

病例分析

在检查年龄较小，但室间隔缺损较大的患儿时，应注意检查主动脉弓降部。在检查室间隔缺损患者时，如发现主动脉内径细小，且室间隔缺损较大，但分流速度较快，应注意是否合并降主动脉及腹主动脉的疾患，如降主动脉及其远端的解剖结构改变和血流动力学的变化。

如出现降主动脉缩窄时，因注意观察未闭动脉导管位于降主动脉缩窄部位的位置，如位于缩窄前或缩窄后，以便手术处理。并应同时测量缩窄的内径、长度及腹主动脉的血流。

本例患儿有较大的肌部室间隔缺损，患儿的年龄虽为 3 个月，病程较短，但出现了肺动脉高压，室水平为双向分流。在检查的过程中，检出了降主动脉的血流速度增快，流速为 2.8 m/s，压差 31mmHg，腹主动脉的血流频谱形态异常。考虑为降主动脉缩窄。

在类似的患者中，还应注意除外左心系统每一个阶段的解剖结构改变，如二尖瓣器的发育异常。

思维要点

（1）年龄、病程与肺动脉压力是否匹配。

（2）室间隔缺损大小、肺动脉高压的程度与分流性血流的方向可提示降主动脉是否存在解剖结构的改变，如降主动脉的缩窄或离断。

（3）在主动脉弓降部显示欠清晰时，可检查腹主动脉的血流，观察腹主动脉的血流频谱形态，以便做出正确的诊断。

（4）主动脉内径细小与降主动脉缩窄的关系。

病例 2-4 女，21 岁（图 2-5）

二维超声心动图

右心房室内径增大，其余各房室内径在正常范围，室间隔与左室壁厚度正常，运动幅度增强。膜部室间隔向右室膨出，其基底部宽度约为 14mm。顶端可探及两个破口，通向右室的破口约为 4mm，通过三尖瓣隔瓣下部位与右心房相通的破口约为 6mm。房间隔连续性良好，三尖瓣关闭不良，其余各瓣膜形态、结构及启闭运动未见异常。大动脉连接关系及发育正常，主动脉弓降部未见异常。

多普勒超声心动图

收缩期室水平探及左向右高速分流性血流，流速为 5.7m/s，压差为 130mmHg，并探及左心室血流通过三尖瓣隔叶根部分流入右心房，流速为 6.5m/s，压差为 168mmHg，三尖瓣口探及少量反流。

超声心动图诊断

先天性心脏病、室间隔膜部瘤、膜部室间隔缺损、左心室－三尖瓣隔叶根部－右房内隧道形成、室水平左向右分流、左心室－右房分流。

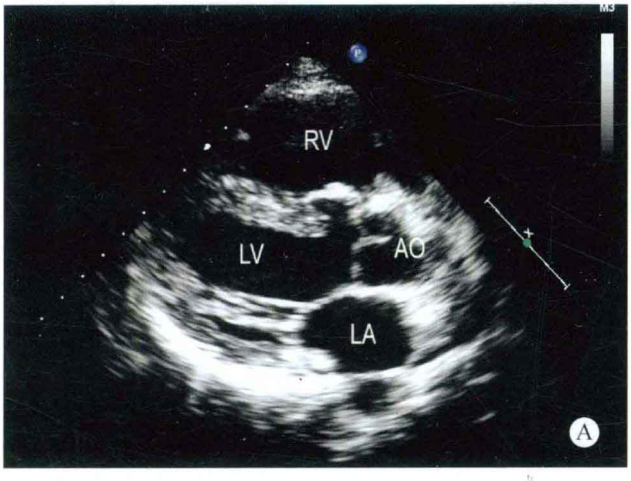
RV
LV
AO
LA
A

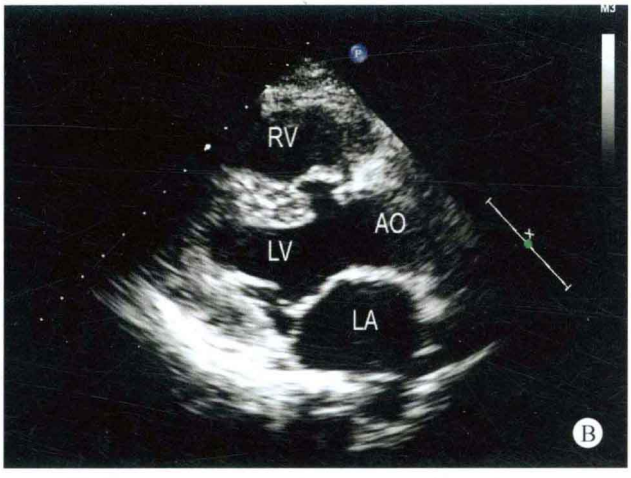
RV
AO
LV
LA
B

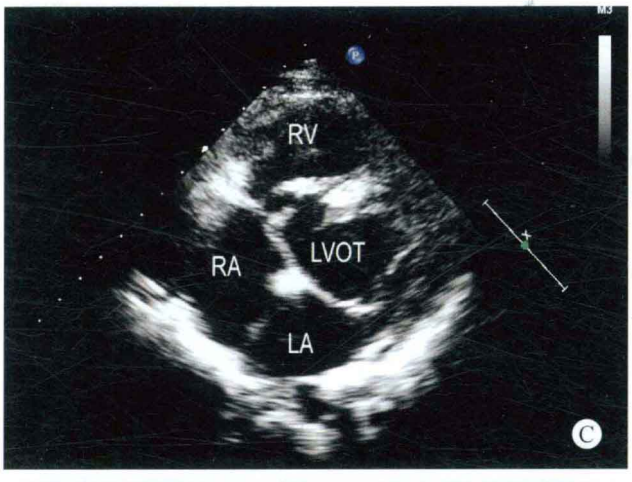
RV
RA
LVOT
LA
C

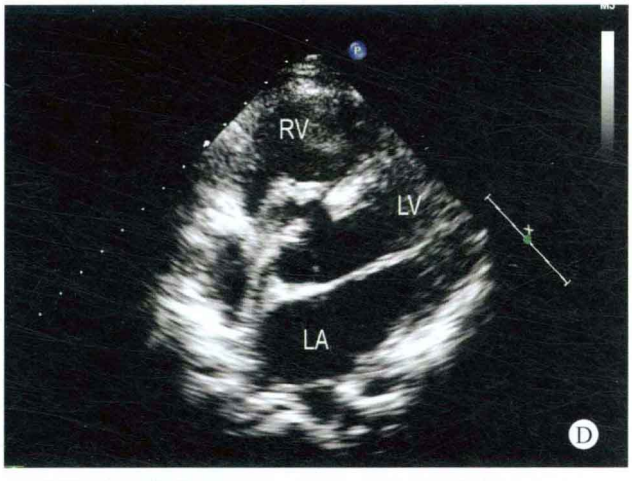
RV
LV
LA
D

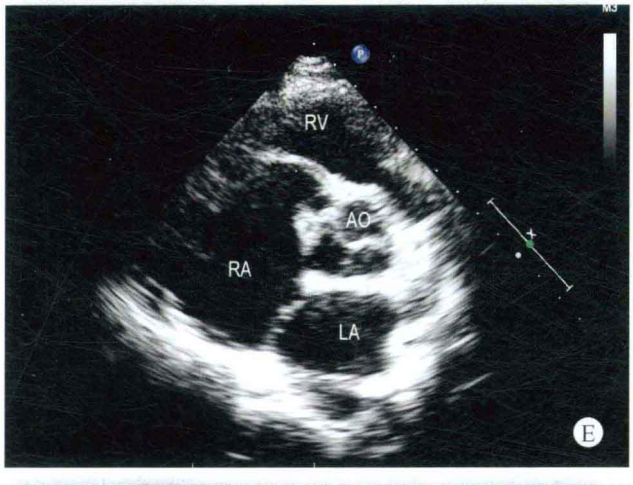
RV
AO
RA
LA
E

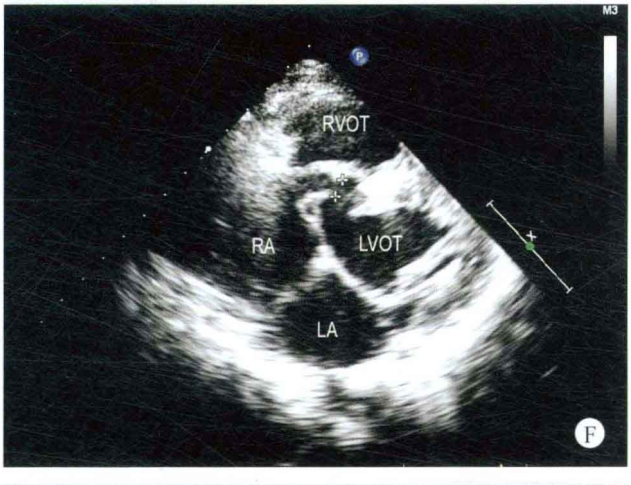
RVOT
RA
LVOT
LA
F

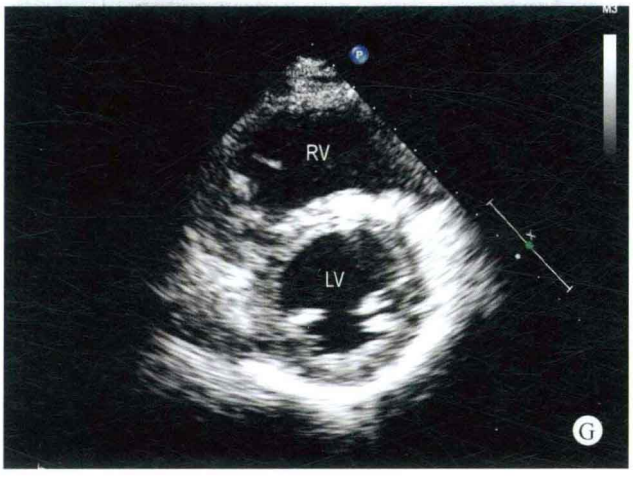
RV
LV
G

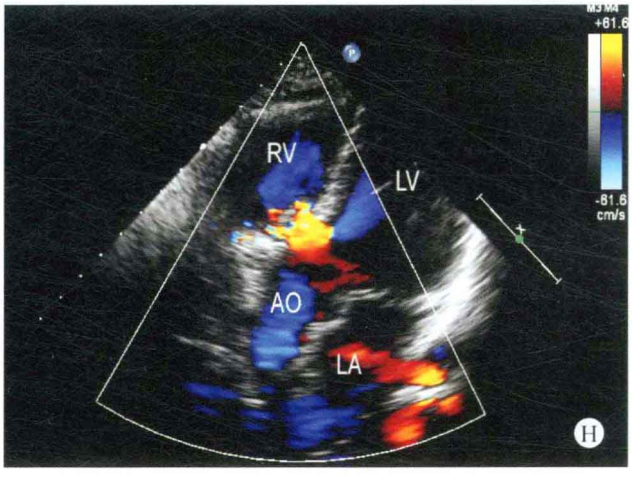
RV
LV
AO
LA
+61.6
-81.6
cm/s
H

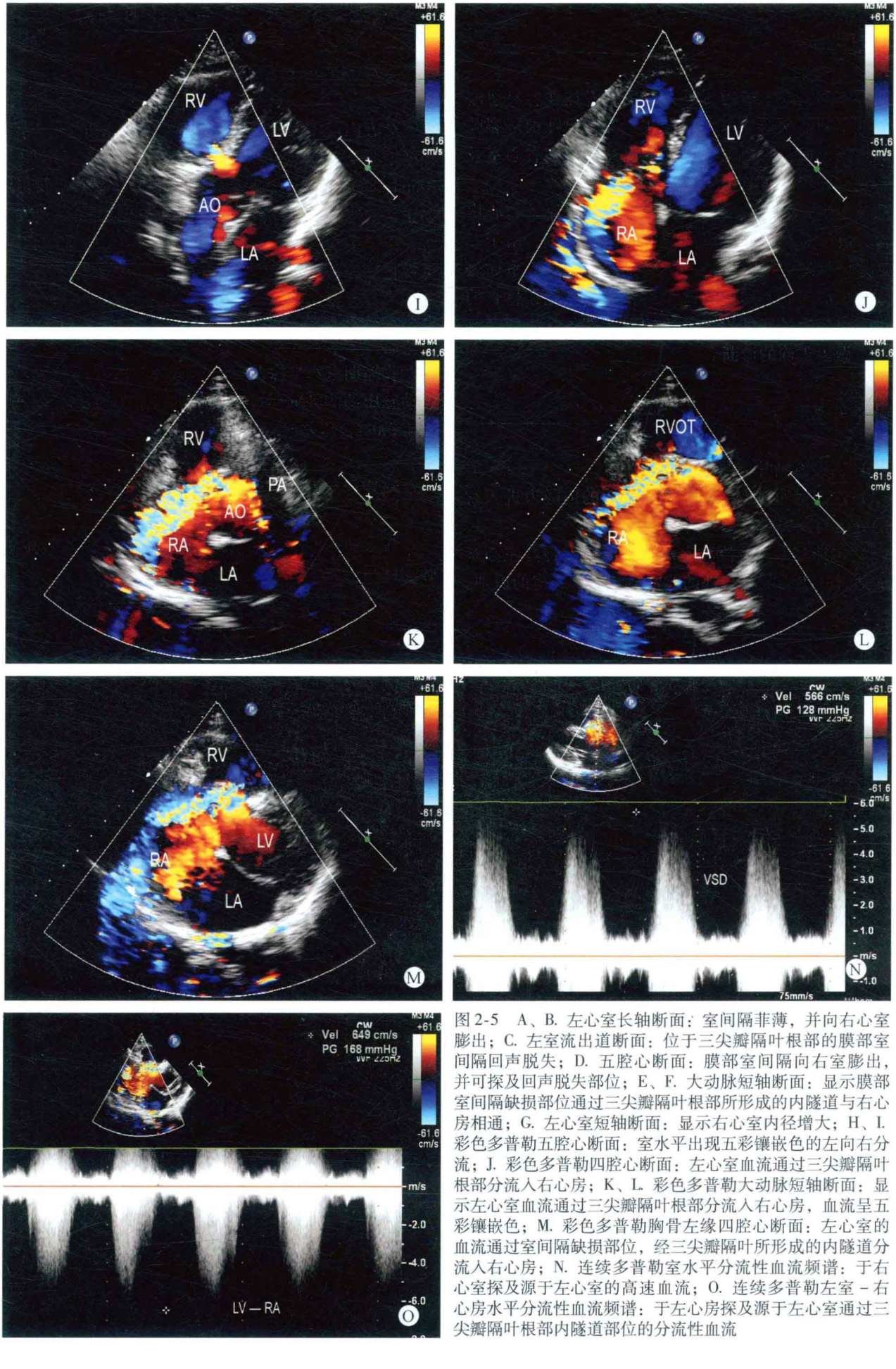

图 2-5 A、B. 左心室长轴断面：室间隔非薄，并向右心室膨出；C. 左室流出道断面：位于三尖瓣隔叶根部的膜部室间隔回声脱失；D. 五腔心断面：膜部室间隔向右室膨出，并可探及回声脱失部位；E、F. 大动脉短轴断面：显示膜部室间隔缺损部位通过三尖瓣隔叶根部所形成的内隧道与右心房相通；G. 左心室短轴断面：显示右心室内径增大；H、I. 彩色多普勒五腔心断面：室水平出现五彩镶嵌色的左向右分流；J. 彩色多普勒四腔心断面：左心室血流通过三尖瓣隔叶根部分流入右心房；K、L. 彩色多普勒大动脉短轴断面：显示左心室血流通过三尖瓣隔叶根部分流入右心房，血流呈五彩镶嵌色；M. 彩色多普勒胸骨左缘四腔心断面：左心室的血流通过室间隔缺损部位，经三尖瓣隔叶所形成的内隧道分流入右心房；N. 连续多普勒室水平分流性血流频谱：于右心室探及源于左心室的高速血流；O. 连续多普勒左室－右心房水平分流性血流频谱：于左心房探及源于左心室通过三尖瓣隔叶根部内隧道部位的分流性血流

病例分析

膜部室间隔缺损极为常见，但检查者往往容易忽略部分膜部室间隔缺损的患者常合并三尖瓣隔叶根部裂隙状内隧道的形成，致使患者同时出现左心室到右心室及左心室到右心房的两股分流性血流束。

通过三尖瓣隔叶根部所形成的内隧道分流入右心房的血流，应注意与三尖瓣口出现的反流相鉴别，由于左心室通过内隧道分流入左心房的血流频谱与右心室通过三尖瓣口反流入右心房的血流频谱相同，因此在检查的过程中，仅能通过仔细检查流速的起始部位，将两者鉴别开来，做出正确的诊断。

思维要点

（1）三尖瓣隔叶内隧道形成的确认。

（2）左心室通过三尖瓣隔叶所形成的内隧道进入右心房的分流与三尖瓣口出现的反流鉴别。

（3）单纯室水平分流和室水平分流同时合并左心室的分流通过三尖瓣隔叶根部的隧道分流入右心房的识别。

病例2-5　男，11个月（图2-6）

二维超声心动图

全心内径增大，以左心房室为著，室间隔与左室壁轻度增厚，运动幅度增强。膜部室间隔回声脱失约10mm，房间隔连续性良好。各瓣膜形态、结构及启闭运动正常。主动脉内径较细小，大动脉连接关系及发育正常，位于主动脉弓降部锁骨下动脉水平的降主动脉缩窄，可视长度约为30mm，内径约为4mm。

多普勒超声心动图

收缩期室水平探及以左向右为主的双向分流，估测肺动脉压约为80mmHg。降主动脉血流速度增快，流速为4.2m/s，压差约为70mmHg。

超声心动图诊断

先天性心脏病、膜周部室间隔缺损、降主动脉缩窄、肺动脉高压。

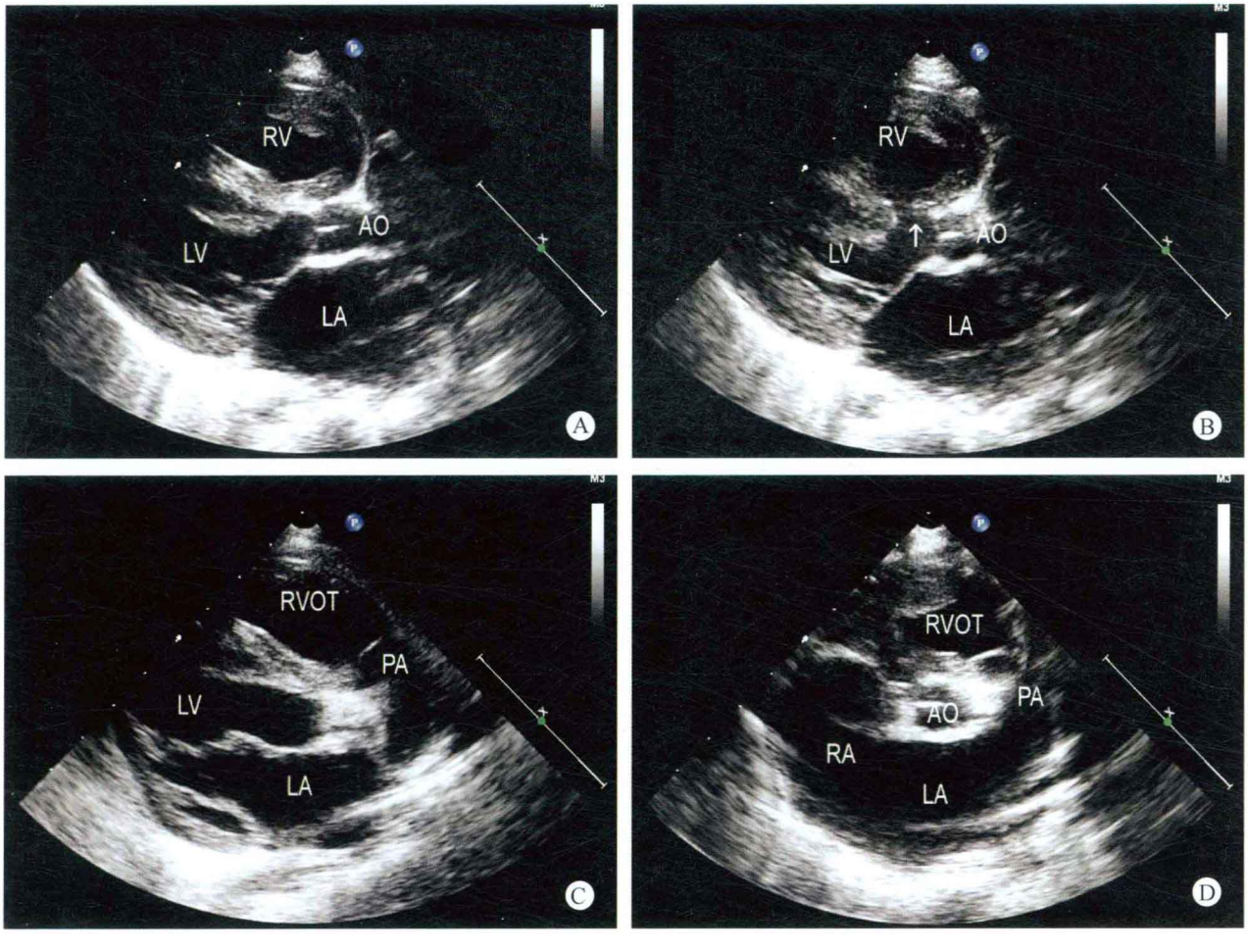

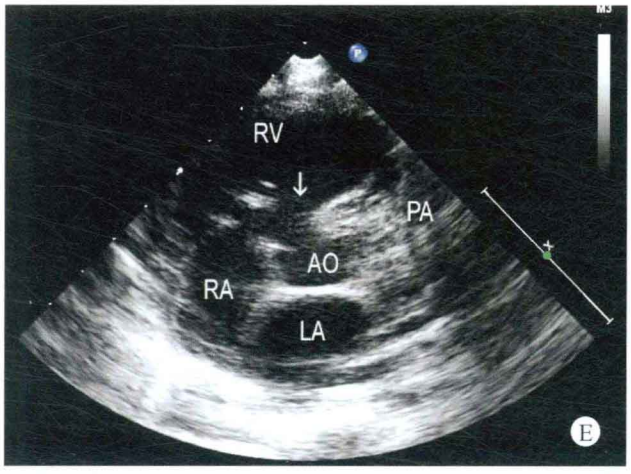
RV
PA
AO
RA
LA
E

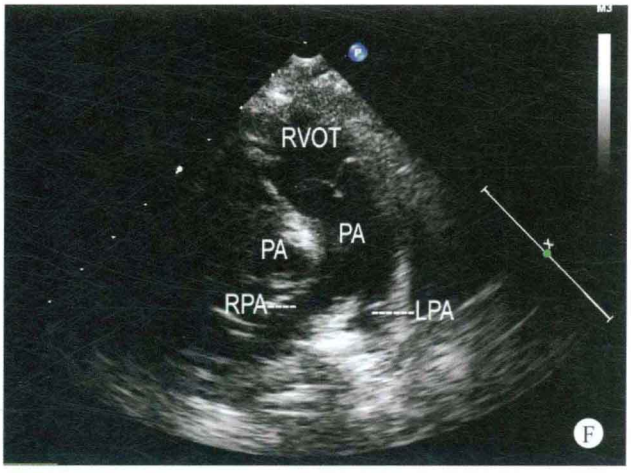
RVOT
PA
PA
RPA
LPA
F

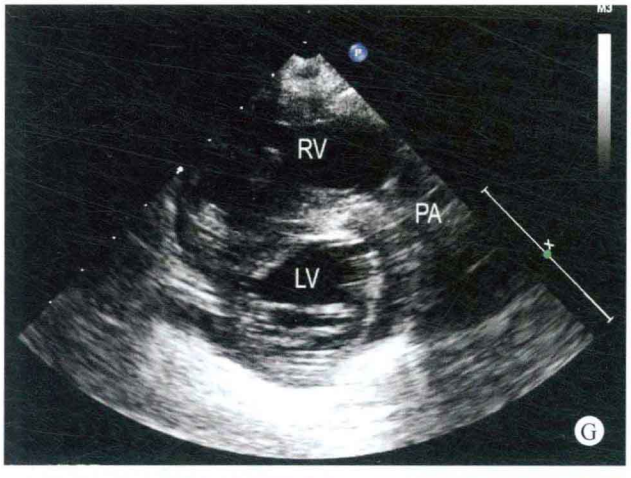
RV
PA
LV
G

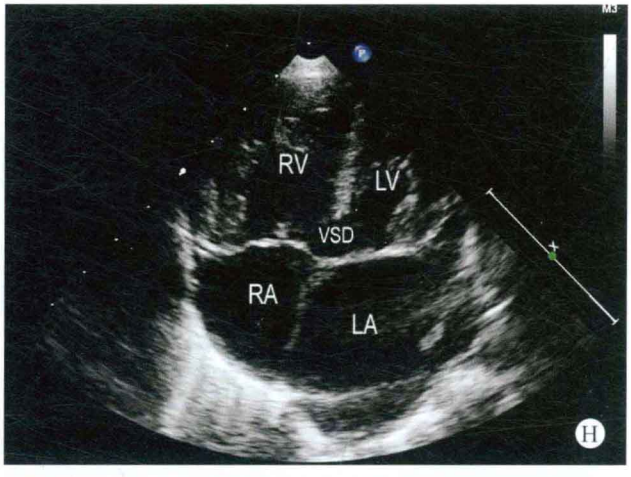
RV
LV
VSD
RA
LA
H

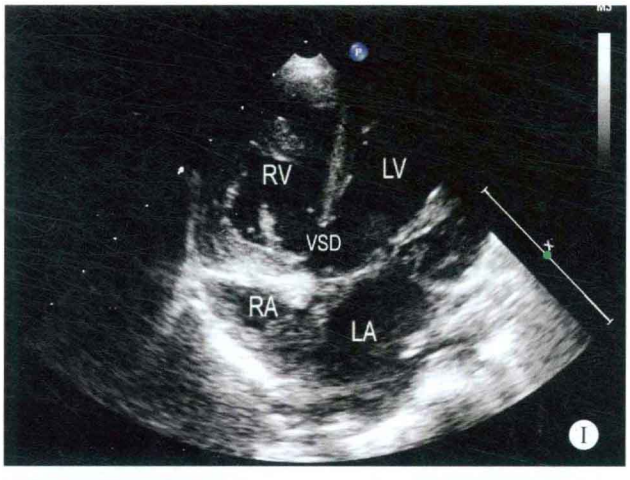
RV
LV
VSD
RA
LA
I

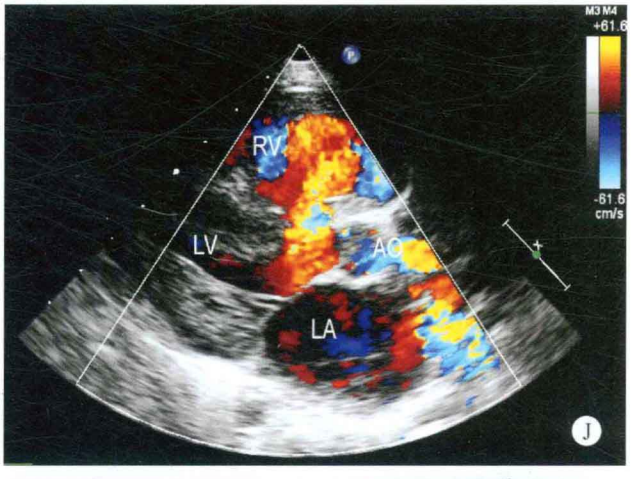
M3 M4
+61.6
-61.6
cm/s
RV
LV
AO
LA
J

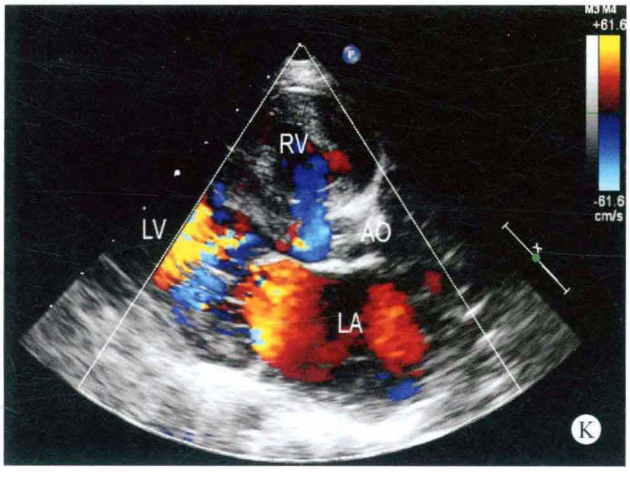
M3 M4
+61.6
-61.6
cm/s
RV
LV
AO
LA
K

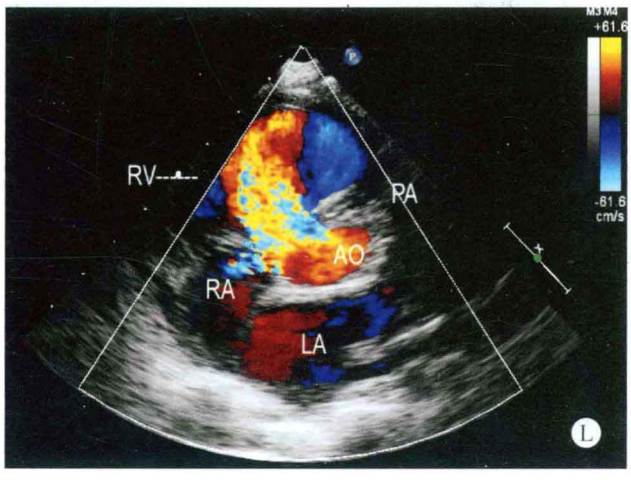
M3 M4
+61.6
-61.6
cm/s
RV
PA
AO
RA
LA
L

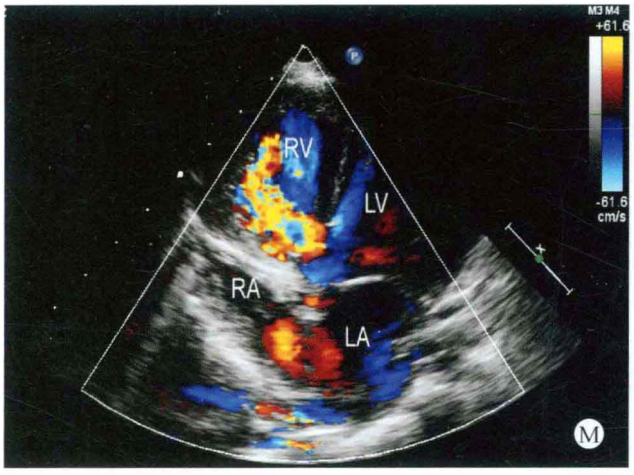
RV
LV
RA
LA
M

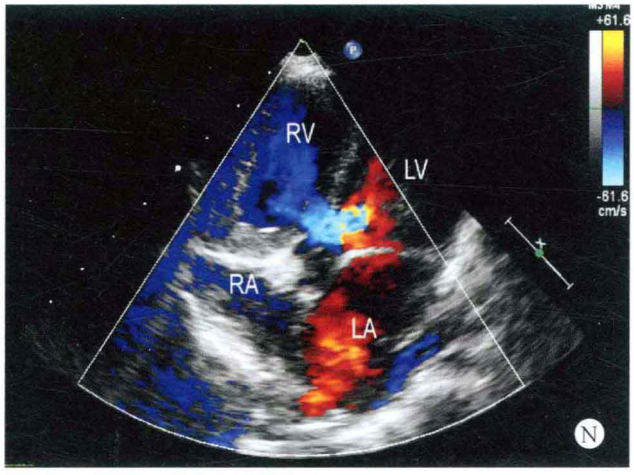
RV
LV
RA
LA
N

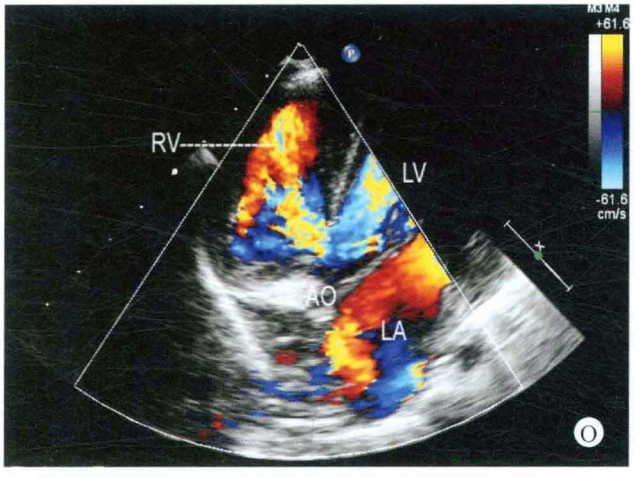
RV
LV
AO
LA
O

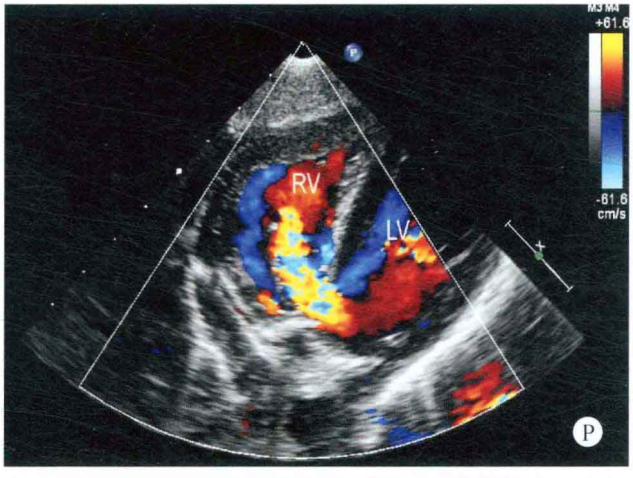
RV
LV
P

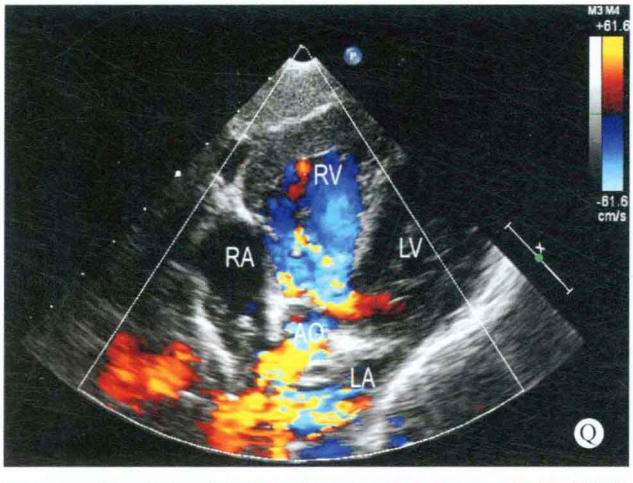
RV
RA
LV
AO
LA
Q

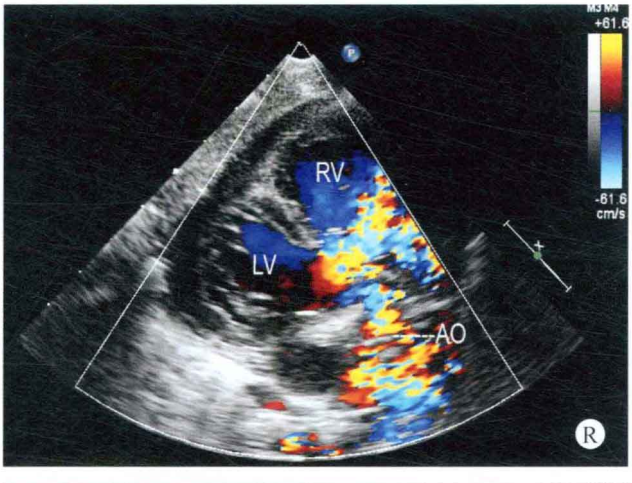
RV
LV
AO
R

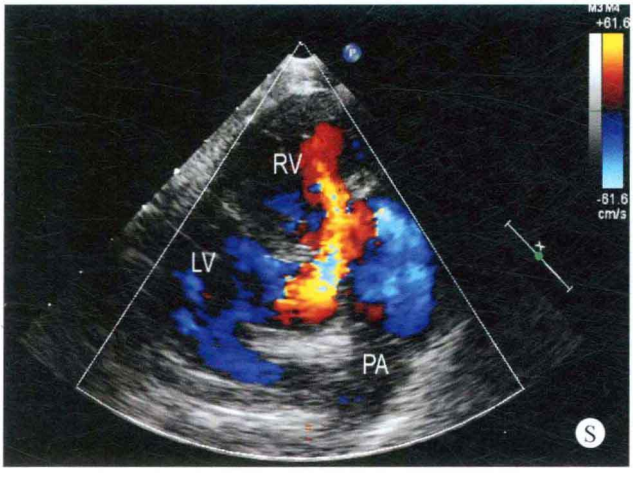
RV
LV
PA
S

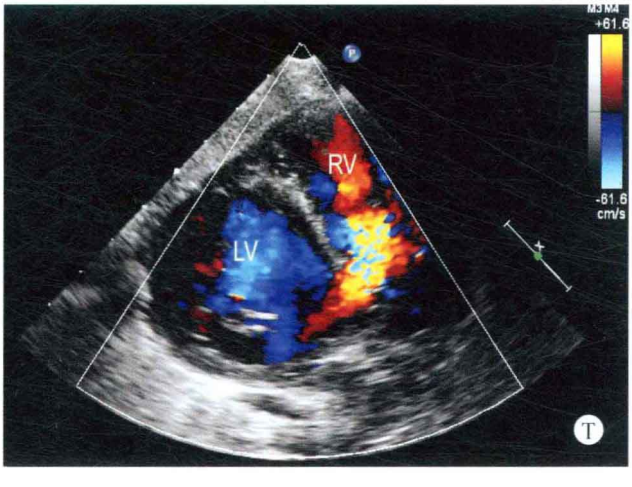
RV
LV
T

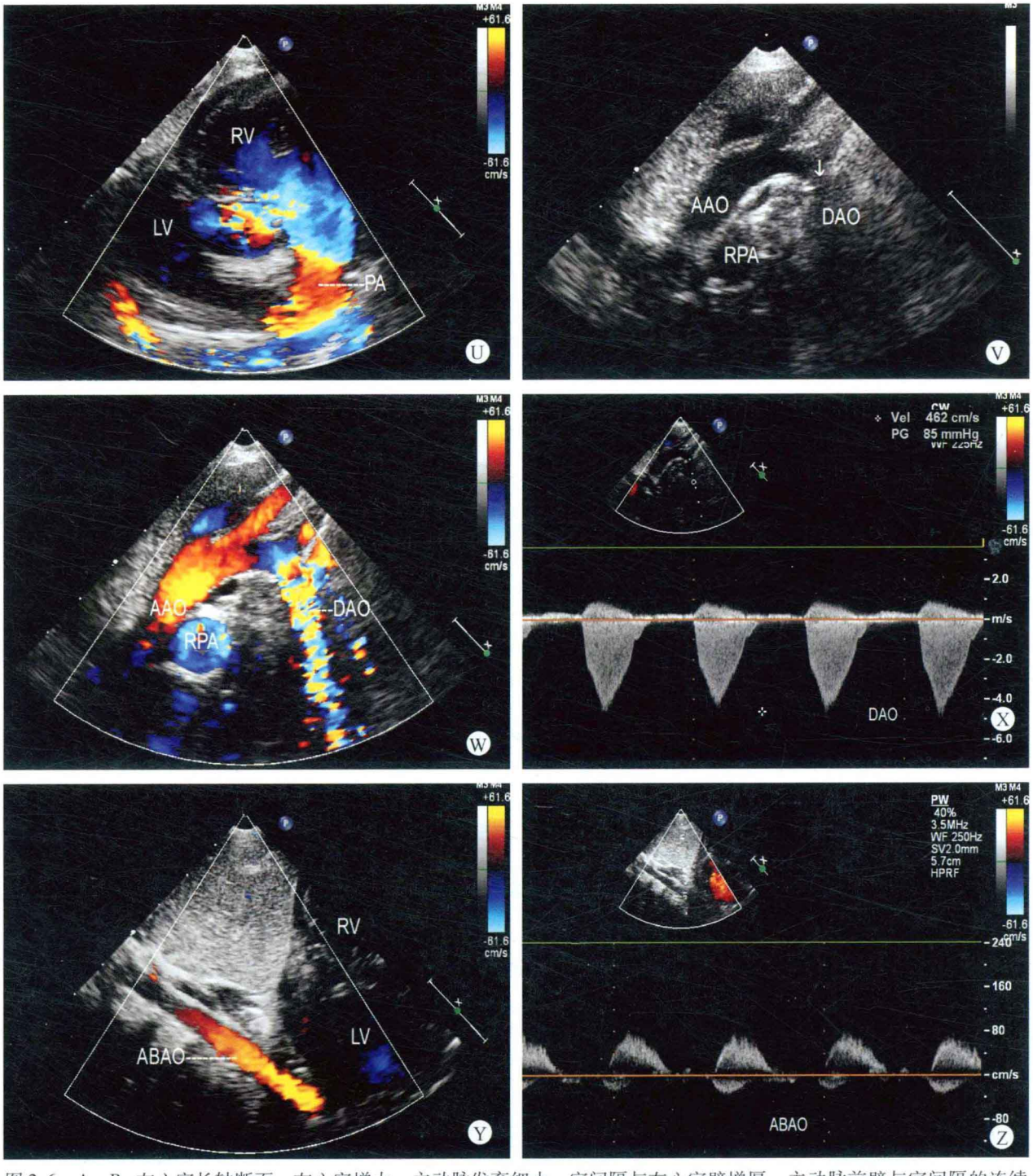

图 2-6 A、B. 左心室长轴断面：左心室增大，主动脉发育细小，室间隔与左心室壁增厚，主动脉前壁与室间隔的连续性中断（箭头所示）；C. 右室流出道长轴断面：室间隔增厚，肺动脉内径增宽；D、E. 大动脉短轴断面：膜周部室间隔部位出现回声中断（箭头所示）；F. 肺动脉长轴断面：主肺动脉及左右肺动脉内径增宽；G. 左心室短轴断面：显示双心室内径增大，室间隔增厚；H、I. 心尖四腔心断面：全心增大，以左心房室为著，膜部室间隔回声中断；J、K. 彩色多普勒左心室长轴断面：室水平出现双向分流，红色为左向右分流，蓝色为右向左分流；L. 彩色多普勒大动脉短轴断面：室间隔膜周部水平出现左向右分流；M、N. 彩色多普勒四腔心断面：显示室水平出现双向分流；O～Q. 彩色多普勒五腔心断面：显示室水平出现双向分流；R～T. 剑下左心室短轴断面：可探及室水平出现左向右（红色）及右向左（蓝色）分流；U. 剑下肺动脉长轴断面：肺动脉内血流呈层流状态，表明肺动脉瓣口未出现狭窄现象；V. 主动脉弓长轴断面：紧邻锁骨下动脉开口部位的降主动脉缩窄（箭头所示）；W. 彩色多普勒主动脉弓长轴断面：血流通过降主动脉狭窄部位时，流速增快，呈五彩镶嵌色；X. 连续多普勒降主动脉血流频谱：显示收缩期降主动脉的血流速度增快；Y. 彩色多普勒降主动脉长轴断面：腹主动脉的血流亮度降低；Z. 脉冲多普勒腹主动脉血流频谱：腹主动脉的血流频谱形态异常，血流速度明显减慢

病例分析

本例患儿虽然年龄较小，病程较短，室间隔缺损较大，肺动脉的压力较高，室间隔与左心室壁增厚，主动脉内径发育细小，但室水平仍出现以左向右为主的双向分流，因此考虑到合并主动脉弓畸形的可能性。

在检查主动脉弓的过程中，发现位于左锁骨下动脉水平的降主动脉内径缩窄，血流通过此部位时，血流加速，流速增快，呈五彩镶嵌色。

思维要点

（1）患儿的年龄及病程与室间隔缺损的大小、分流水平的方向与肺动脉的压力之间是否相匹配。

（2）室间隔与左室壁增厚的原因。

（3）主动脉发育细小对诊断的提示。

病例2-6　女，3岁（图2-7）

二维超声心动图

左心房室内径增大，右心房室内径在正常范围，室间隔与左室壁厚度正常，运动幅度增强。膜部室间隔回声中断约9mm，房间隔连续性良好。三尖瓣腱索发育较短，乳头肌分化不完全，致瓣叶开放幅度减小，右心室心尖部呈闭塞状态，其余各瓣膜形态、结构及启闭未见异常。大动脉连接关系正常，肺动脉内径增宽，主动脉弓降部未见明显异常。未能探及明确的未闭动脉导管。

多普勒超声心动图

室水平探及双向分流，二、三尖瓣口探及少量反流，主动脉弓降部及腹主动脉血流速度在正常范围。

超声心动图诊断

先天性心脏病、膜周部室间隔缺损、室水平双向分流、三尖瓣器发育异常、肺动脉高压。

病例分析

患儿虽然存在较大的室间隔缺损，但右心室发育较小，与病情不相符合。在检查的过程中发现三尖瓣叶开放的幅度受限，但瓣叶厚度正常，而瓣叶的乳头肌极难显示，腱索短小，右心室腔有效面积明显减小。通过寻找乳头肌发现三尖瓣叶的乳头肌分化不完全，致使右心室心尖部呈闭塞状，形成三尖瓣叶、腱索及乳头肌组成的三尖瓣器异常。

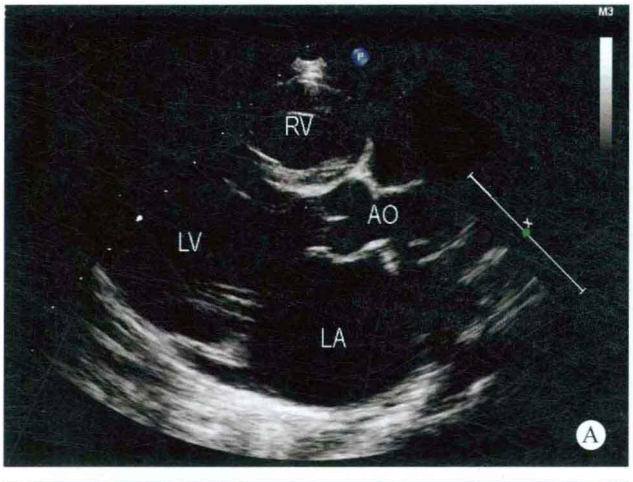

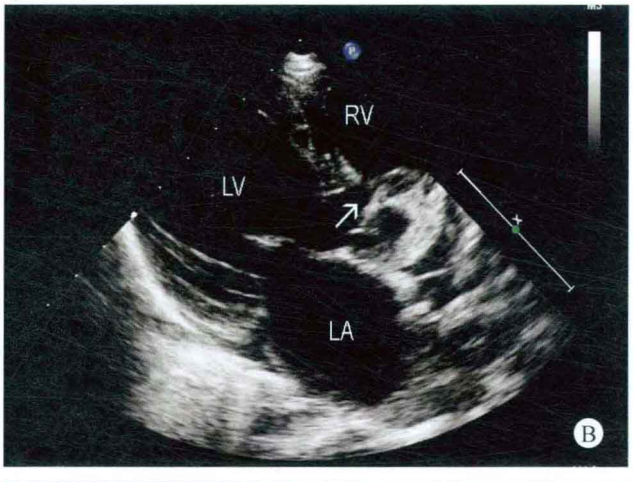

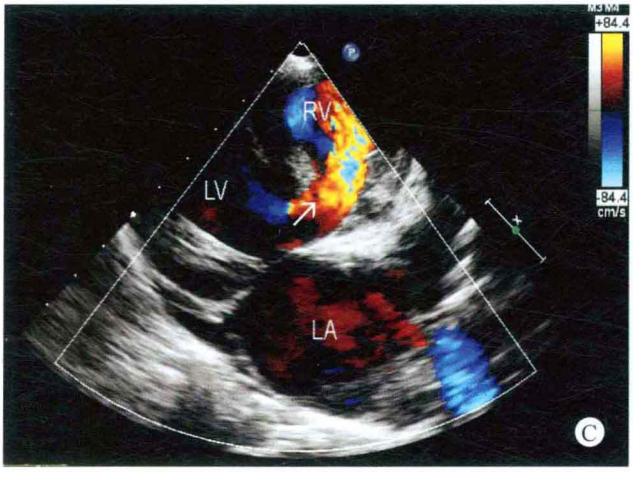

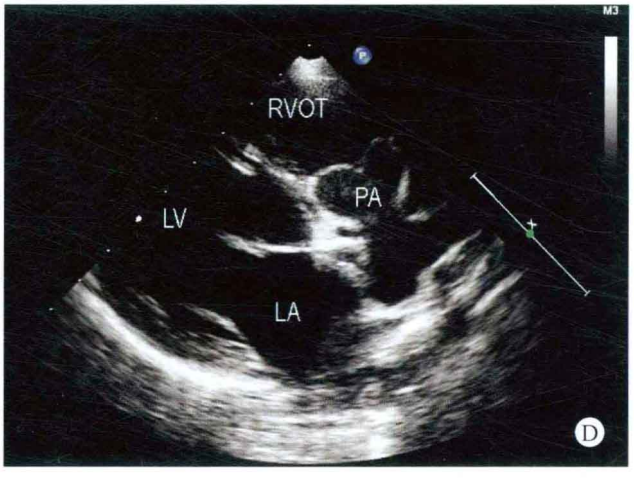

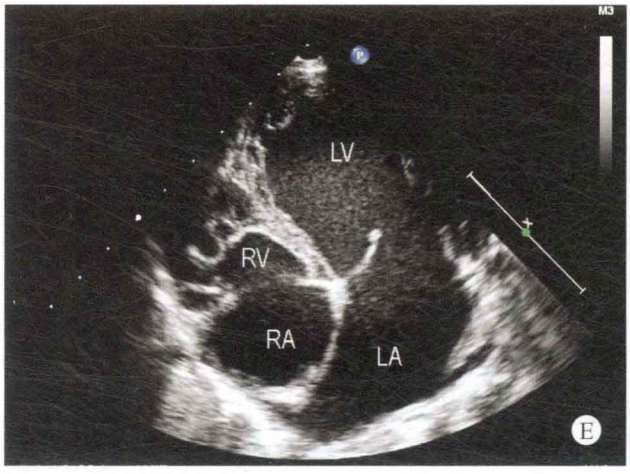
LV
RV
RA
LA
E

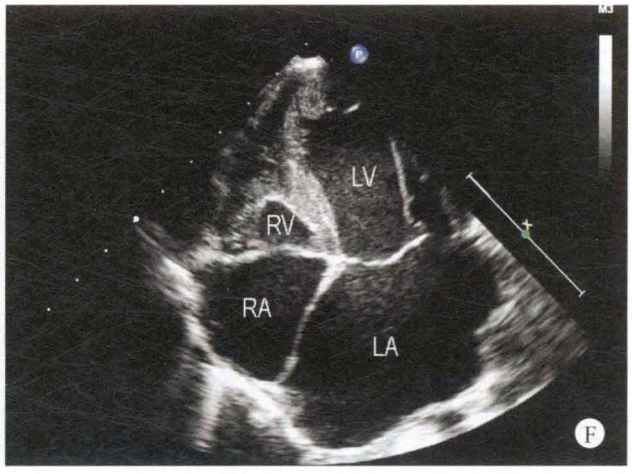
LV
RV
RA
LA
F

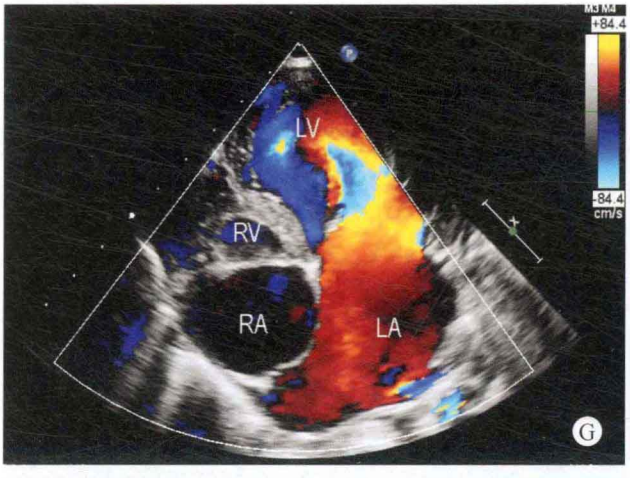
+84.4
-84.4
cm/s
LV
RV
RA
LA
G

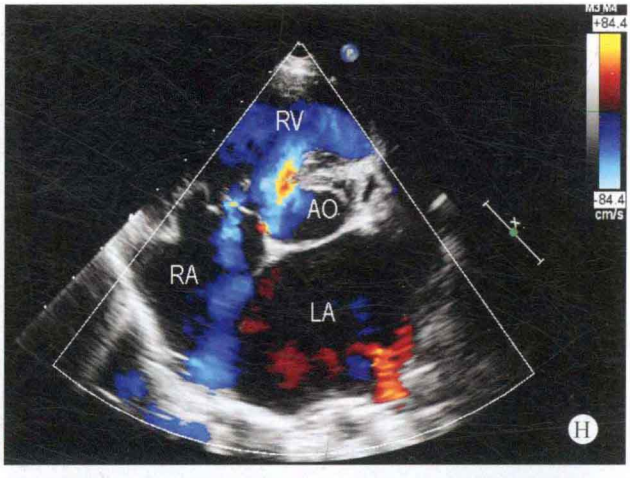
+84.4
-84.4
cm/s
RV
AO
RA
LA
H

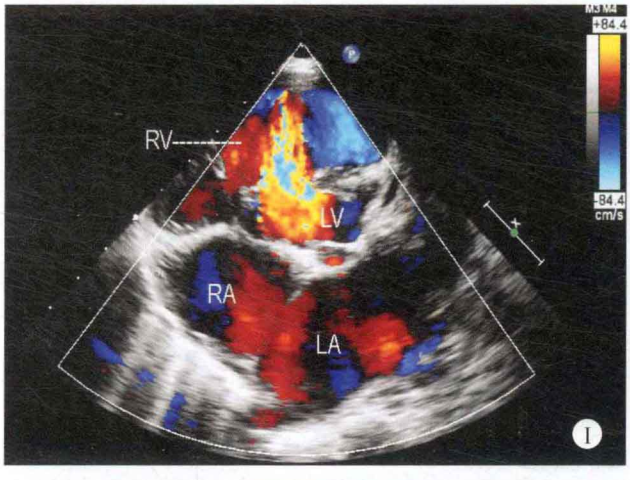
+84.4
-84.4
cm/s
RV
LV
RA
LA
I

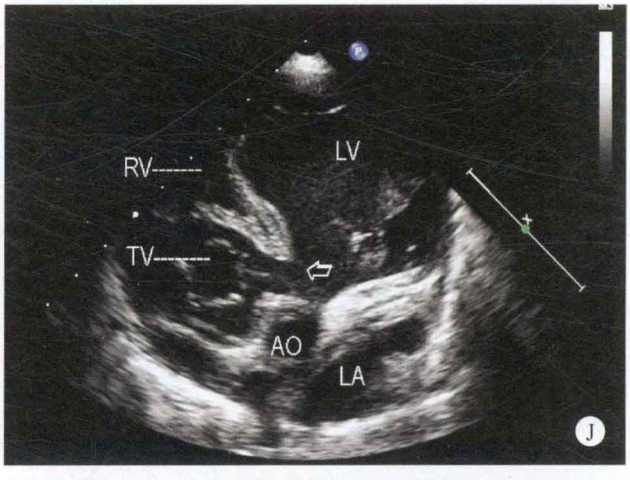
RV
LV
TV
AO
LA
J

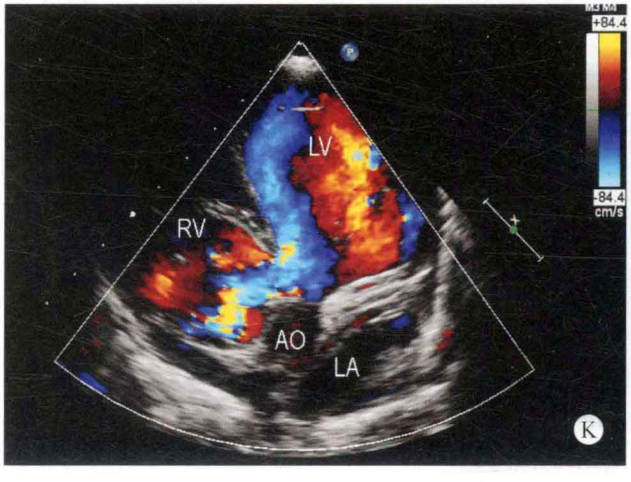
+84.4
-84.4
cm/s
LV
RV
AO
LA
K

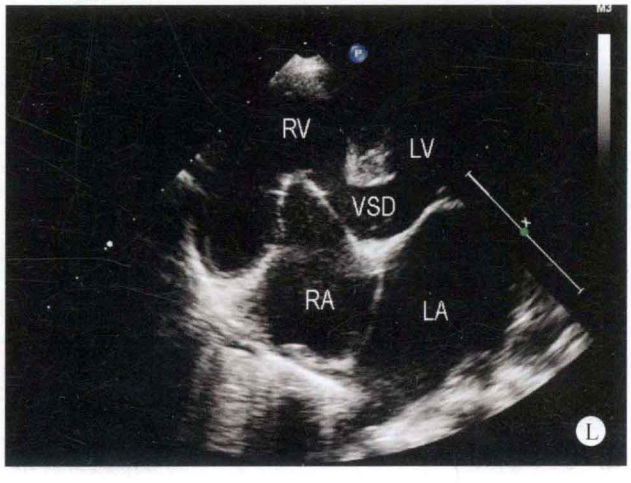
RV
LV
VSD
RA
LA
L

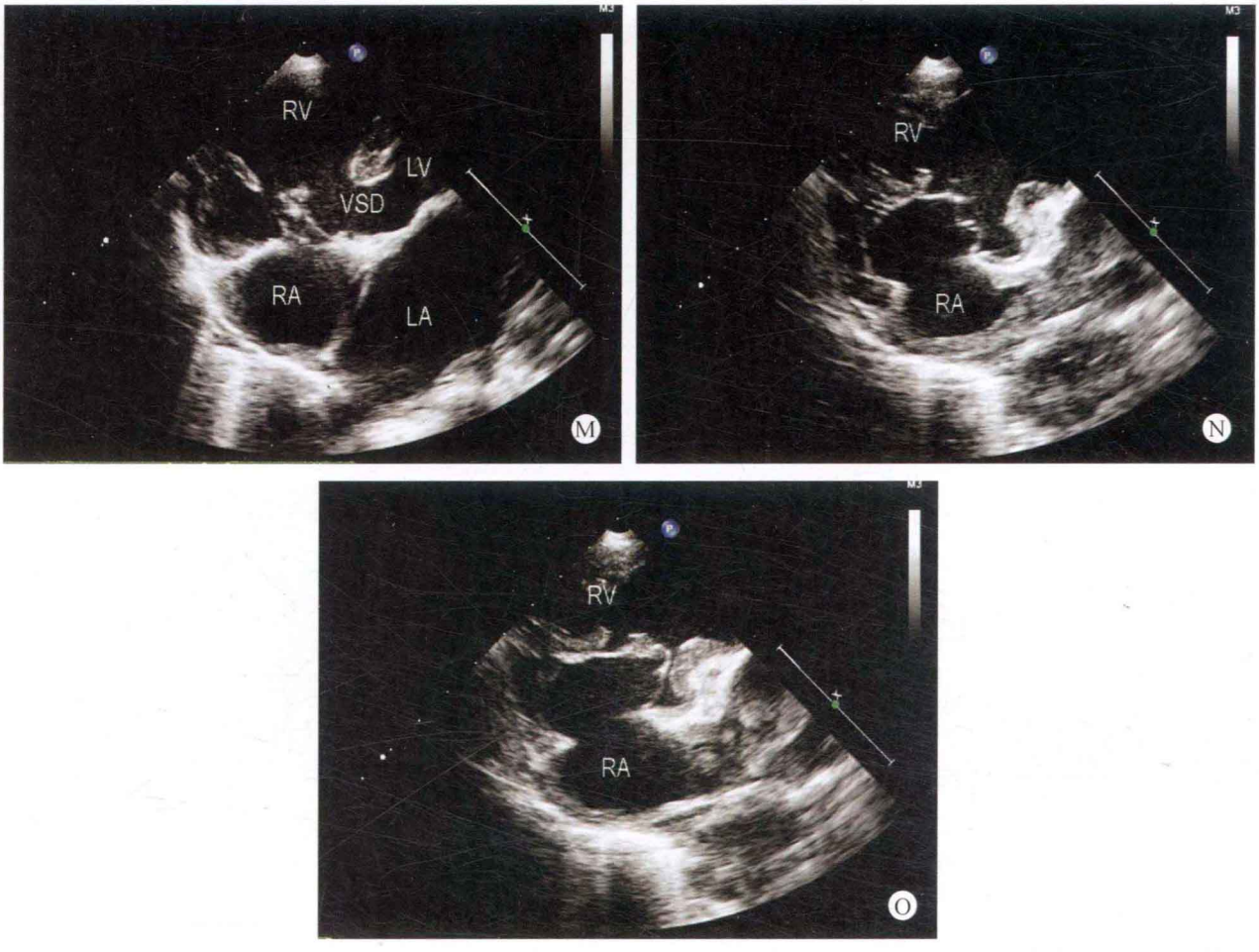

图2-7　A、B. 左心室长轴断面：左心房室内径增大，左室流出道增宽，主动脉前壁与膜部室间隔的连续性中断（箭头所示）；C. 彩色多普勒左心室长轴断面：室水平出现红色的左向右分流（箭头所示）；D. 肺动脉长轴断面：肺动脉内径明显增宽；E、F. 心尖四腔心断面：左心房室内径明显增大，左室流出道增宽，右心室发育较小，右心室心尖部呈闭塞状，三尖瓣的乳头肌分化不完全，其腱索发育较短，致瓣叶开放幅度减小；G. 彩色多普勒四腔心断面：舒张期二尖瓣口血流速度正常，但三尖瓣口血流量明显减小；H. 彩色多普勒大动脉短轴断面：室水平出现右向左分流（蓝色），收缩期三尖瓣口探及少量反流；I. 彩色多普勒胸骨左缘四腔心断面：左心室增大，室水平出现左向右分流（红色）；J. 心尖五腔心断面：膜部室间隔回声中断（箭头所示），由于三尖瓣器发育畸形，右心室腔内可显示三尖瓣口的短轴面；K. 彩色多普勒五腔心断面：显示室水平出现右向左分流（蓝色）；L、M. 五腔心断面：膜部室间隔回声脱失，三尖瓣叶的腱索短缩，乳头肌发育较小；N、O. 右室流入道断面：由于乳头肌发育不良，三尖瓣叶腱索短小，三尖瓣叶开放幅度减小

✧ 思维要点

（1）右心室有效心腔面积减小的原因。
（2）三尖瓣器发育不良的检出。
（3）与右心室闭塞性心肌病的鉴别。

病例2-7　女，11个月（图2-8）

✧ 二维超声心动图

左心房室内径增大，右心房室内径在正常范围，室间隔与左室后壁厚度正常，运动幅度增强。房间隔连续性良好，膜部室间隔呈瘤样向右心室膨出，其基底部宽约6mm，顶端可探及两个破口，大小分别为4mm及3mm。各瓣膜形态、结构及启闭运动未见异常。大动脉连接关系及发育正常，主动脉弓降部未见异常。

✧ 多普勒超声心动图

收缩期室水平探及两束红五彩镶嵌色左向右高速分流性血流，分流性血流速度为4.3m/s，过室间隔的血流速度压差为74mmHg。

✧ 超声心动图诊断

先天性心脏病、室间隔膜部瘤、膜部室间隔缺损、室水平左向右分流。

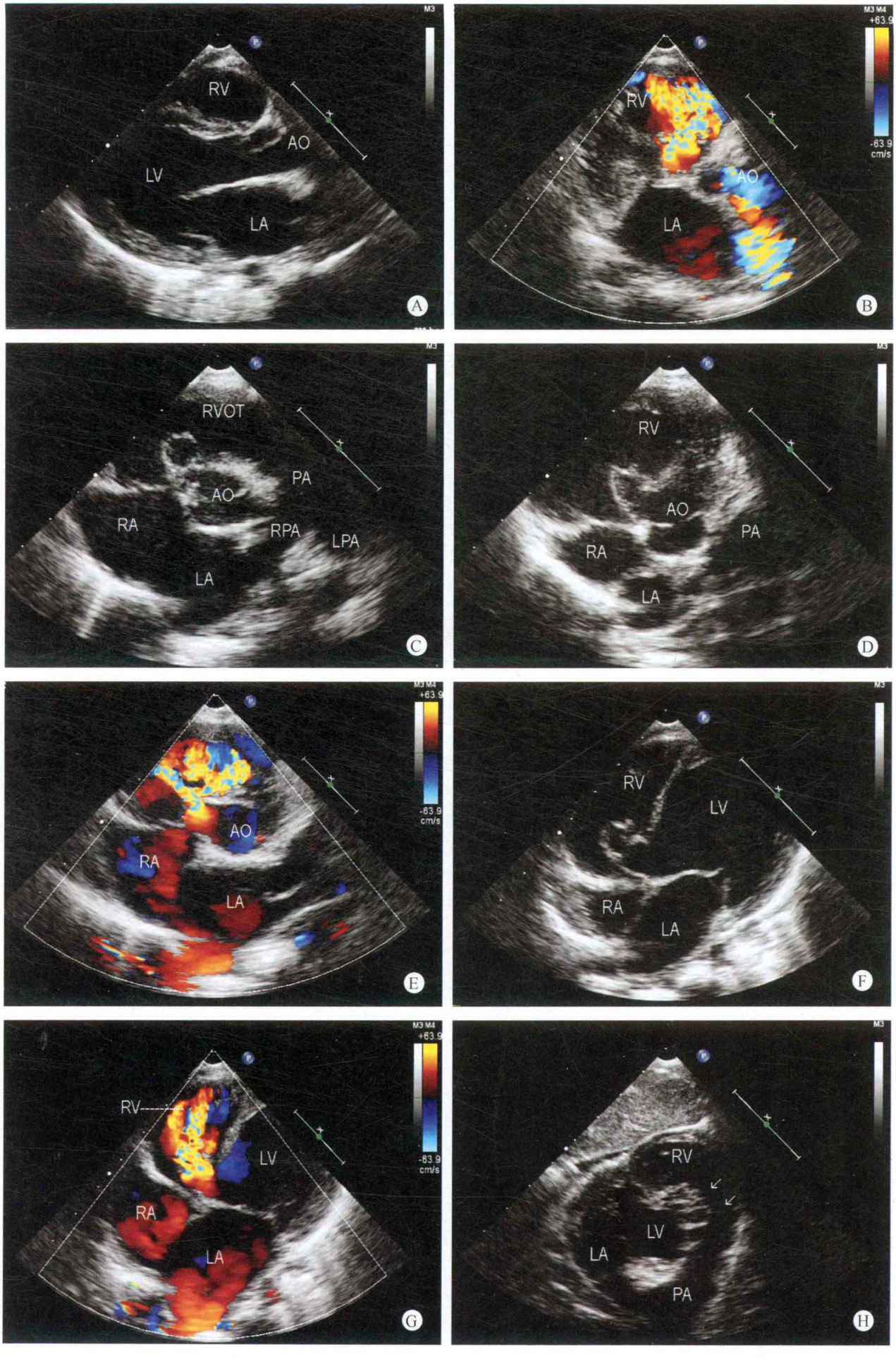
RV
AO
LV
LA
A
RV
AO
LA
B
RVOT
PA
AO
RA
RPA
LPA
LA
C
RV
AO
PA
RA
LA
D
AO
RA
LA
E
RV
LV
RA
LA
F
RV
LV
RA
LA
G
RV
LV
LA
PA
H

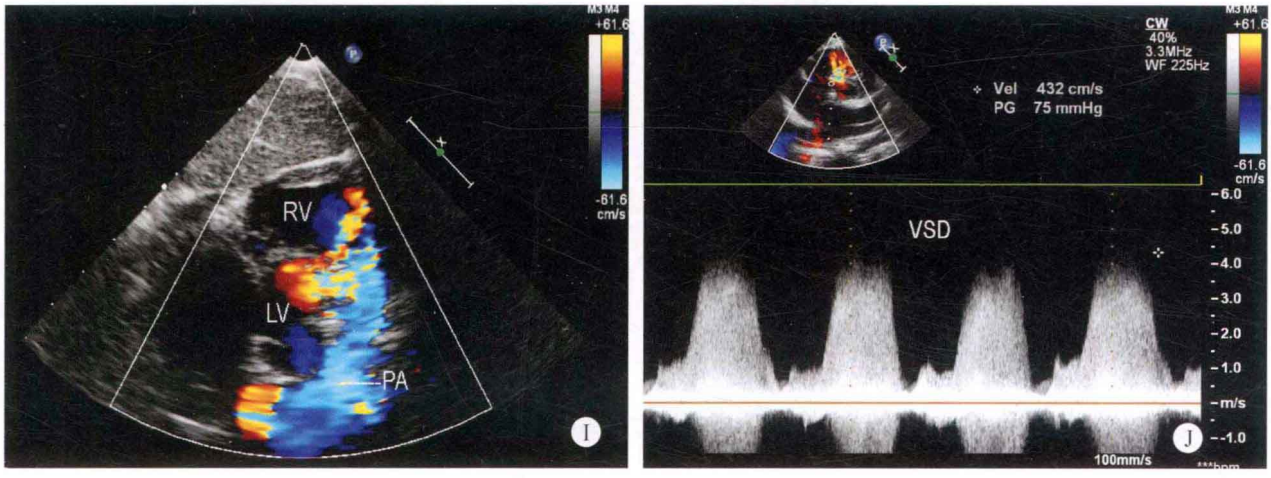

图 2-8　A. 左心室长轴断面：左心房室增大，左室流出道增宽；B. 彩色多普勒左心室长轴断面：收缩期室水平探及红五彩镶嵌色的左向右分流；C、D. 大动脉短轴断面：左心房轻度增大、膜部室间隔呈瘤样向右心室方向膨出，其顶端探及破口；E. 彩色多普勒大动脉短轴断面：收缩期水平探及红五彩镶嵌色的左向右分流；F. 心尖四腔心断面：左心房室内径增大，左室流出道增宽，膜部室间隔向右心室方向膨出；G. 彩色多普勒四腔心断面：收缩期室水平探及红五彩镶嵌色的左向右分流；H. 剑下右室流出道长轴断面：清晰显示室间隔膜部瘤的形态，呈不规则状（箭头所示）；I. 剑下彩色多普勒右室流出道长轴断面：显示收缩期左心室血流通过膜部室间隔分流入右心室；J. 连续多普勒室水平左向右分流性血流频谱：收缩期室水平可探及高速左向右血流频谱

病例分析

本病例为膜部室间隔缺损，但膜部室间隔呈瘤样向右室方向膨出，其基底部呈瓶口状改变，顶端可探及破口。经胸超声心动图检查时，瘤体的形态显示为葡萄样改变，破口的数目显示欠清晰，但位于剑下探查时显示呈多囊状改变，并可探及两个破口。彩色多普勒观察时，可显示两个囊状的瘤体顶部均出现左向右的高速分流性血流束，呈红五彩镶嵌色。

对于同时伴有室间隔膜部瘤的患者，应检出瘤体顶端破口的数目及基底部的宽度，而且应注意膜部瘤是否与三尖瓣隔叶粘连，膜部室间隔缺损与主动脉右窦的关系，是否出现主动脉右冠瓣脱垂现象，主动脉右冠窦下方的室间隔残端的长度，以便为患者选择治疗的方案提供依据。

部分膜部室间隔缺损患者由于三尖瓣隔叶根部与左心室之间形成隧道样改变，出现左心室分流入右心室及左心室通过隧道分流入左心房的两股分流，分流入右心房的血流应注意与三尖瓣反流相鉴别，避免在手术中遗漏左心室到右心房的分流。

思维要点

（1）膜部瘤破口的检出。

（2）膜部室间隔缺损主动脉右冠瓣脱垂的检出。

（3）左心室通过三尖瓣隔叶根部隧道分流入右心房的检出。

病例 2-8　女，20 个月（图 2-9）

二维超声心动图

左心房室内径增大，右心内径在正常范围。室间隔与左室壁厚度正常，运动幅度轻度增强。房间隔连续完整。膜周部室间隔回声中断，缺损部位的组织与三尖瓣隔叶粘连，并呈瘤样向右室膨凸，其基底部宽约 10mm，顶部分流口约 4mm，致三尖瓣闭合欠佳，其余各瓣膜形态、结构及启闭运动未见明显异常。大动脉连接关系及发育正常。主动脉弓降部未见异常。冠状静脉窦扩张，探及直径约 5mm 的左上腔静脉。

多普勒超声心动图

收缩期室水平左向右高速分流信号，流速为 4.76m/s，压差为 91mmHg。三尖瓣少量反流。可探及永存左上腔静脉血流引流入扩张的冠状静脉窦。

超声心动图诊断

先天性心脏病、膜周部室间隔缺损、室水平左向右分流、永存左上腔静脉引流入冠状静脉窦。

手术结果

膜部室间隔呈瘤样向右心室方向膨出，瘤体宽度约 9mm，破口约 4mm，冠状静脉窦扩张，永存左上腔静脉的血流引流入冠状静脉窦。

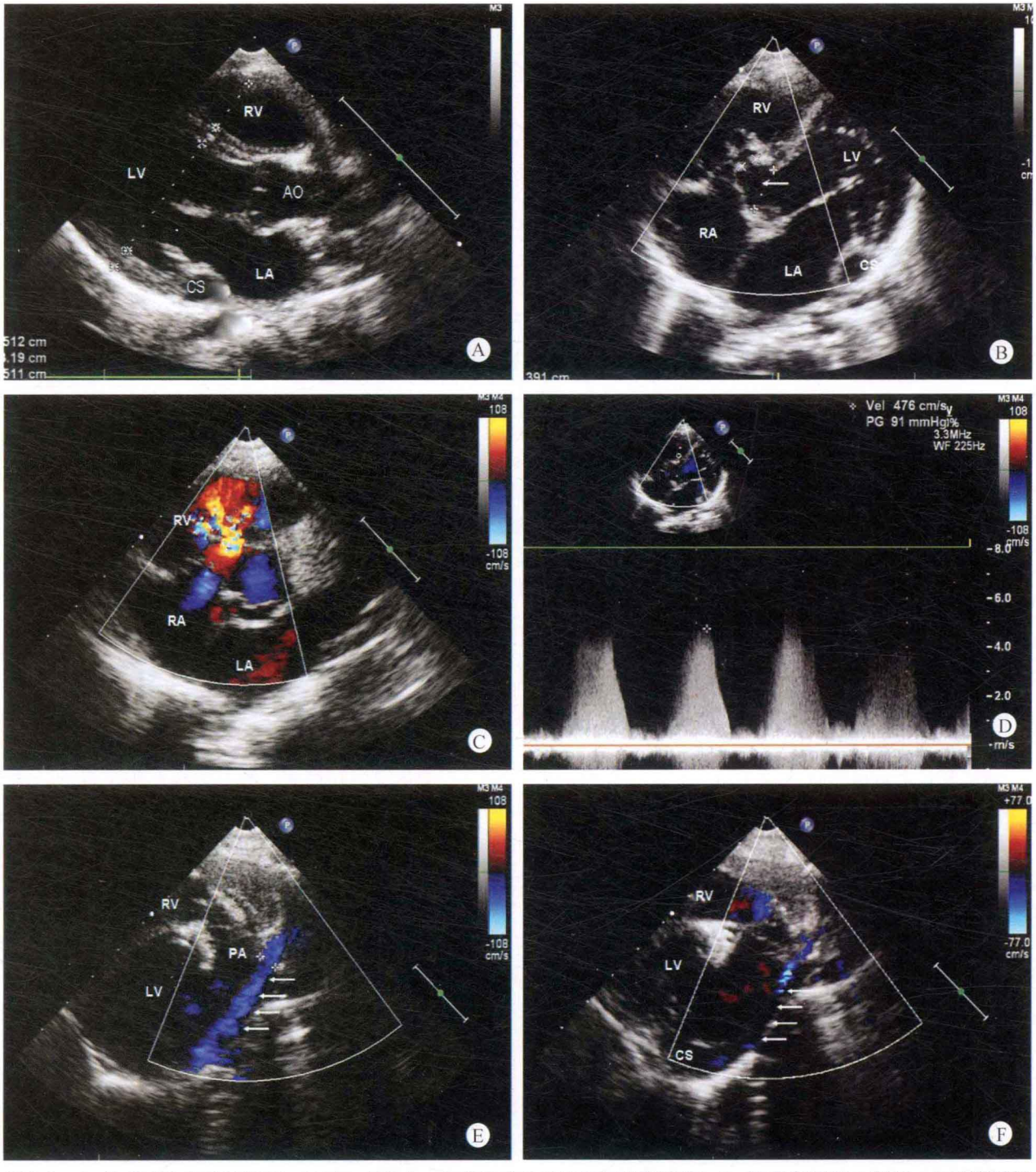

图 2-9 A. 胸骨旁左室长轴断面：显示左室增大，左房后壁为扩张的冠状静脉窦；B. 胸骨旁四腔心断面：显示膜周部室间隔缺损与三尖瓣粘连呈膜部瘤样形态；C. 胸骨旁四腔心断面：CDFI 显示膜周部室间隔缺损因粘连分隔而形成多束左向右分流信号；D. CW 测量室间隔缺损高速过隔分流信号；E. 高肋间左胸骨旁断面：探头为头足方向，显示左上腔静脉长轴切面，CDFI 显示低速静脉血回流；F. 高肋间左胸骨旁切面：显示左上腔静脉引流入扩张的冠状静脉窦

✧ 病例分析

本例室间隔缺损是临床常见疾病，容易诊断。应注意合并左上腔静脉的诊断，因左上腔静脉回流左头颈部及上肢的静脉血，约占体循环 1/4 的血流量，手术中需要行双侧上腔静脉插管体外循环，因此术前诊断有利于外科做充分的准备。

室间隔缺损的诊断并不困难，一般不会漏诊或误诊。但左上腔静脉却不是常规检查的结构，通常是在常规切面检查中发现冠状静脉窦扩张而引起检查医生的注意，再特意检查左上腔静脉，在胸骨上窝左侧或左锁骨上窝探查，以彩色多普勒血流图（CDFI）引导，观察到低速的静脉向下回流，脉冲多普勒（PW）频谱可以帮助判断血流为静脉血流，沿左上腔静脉回流方向向下追查在

左胸骨旁观察到左上腔静脉回流入扩张的冠状静脉窦的直接征象，从而做出诊断。

鉴别诊断

应注意和引起冠状静脉窦扩张的疾病鉴别：

（1）肺动脉高压。大的室间隔缺损容易早期合并肺动脉高压，合并三尖瓣反流，右房压增高而继发冠状静脉窦扩张。此情况下室水平分流速度减慢甚至双向分流，三尖瓣反流的测量可以间接计算出肺动脉压，可以做出鉴别诊断。但同时胸骨上窝左侧或左锁骨上窝直接探查到上腔静脉向下回流入冠状静脉窦才是诊断的直接证据。

（2）肺静脉畸形引流入冠状静脉窦也可引起冠状静脉窦的扩张。此疾病同时造成右心容量负荷的增加，引起右房室增大，可与本病例鉴别。同时，直接观察到肺静脉与冠状静脉窦的异常连接才是诊断的依据。

思维要点

正常的冠状静脉窦很细，常规检查一般不重视。异常情况下扩张，由于壁较薄，在切面欠佳的情况下容易被忽略。因此检查过程中时刻留意每一异常细节，发现冠状静脉窦扩张，并按照鉴别诊断的思路去检查，可以提高左上腔静脉的诊断正确率。

病例2-9　男，1岁（图2-10）

二维超声心动图

左心房室内径增大，右心房室内径无明显增大，心室壁轻度增厚，运动幅度尚可。室间隔膜周部回声中断约8mm，房间隔连续完整。距主动脉瓣环下方约6mm的部位探及一隔膜样回声，长约5mm，致左室流出道狭窄。主动脉瓣为两叶瓣，呈前后排列，瓣叶轻度增厚，启闭尚可。其余各瓣膜形态、结构及启闭正常。降主动脉与主肺动脉之间探及未闭动脉导管，内径约5mm。大动脉连接关系及发育正常。主动脉弓降部未见异常。心包腔内未见明显异常。

多普勒超声心动图

室水平探及以左向右为主的双向分流。动脉水平探及双向分流。收缩期左室流出道血流速度明显增快，峰值流速为3.5m/s，压差为49mmHg。

超声心动图诊断

先天性心脏病、膜周部室间隔缺损、室水平双向分流、动脉导管未闭、动脉水平双向分流、主动脉瓣瓣下隔膜型狭窄、主动脉瓣二瓣化畸形、肺动脉高压。

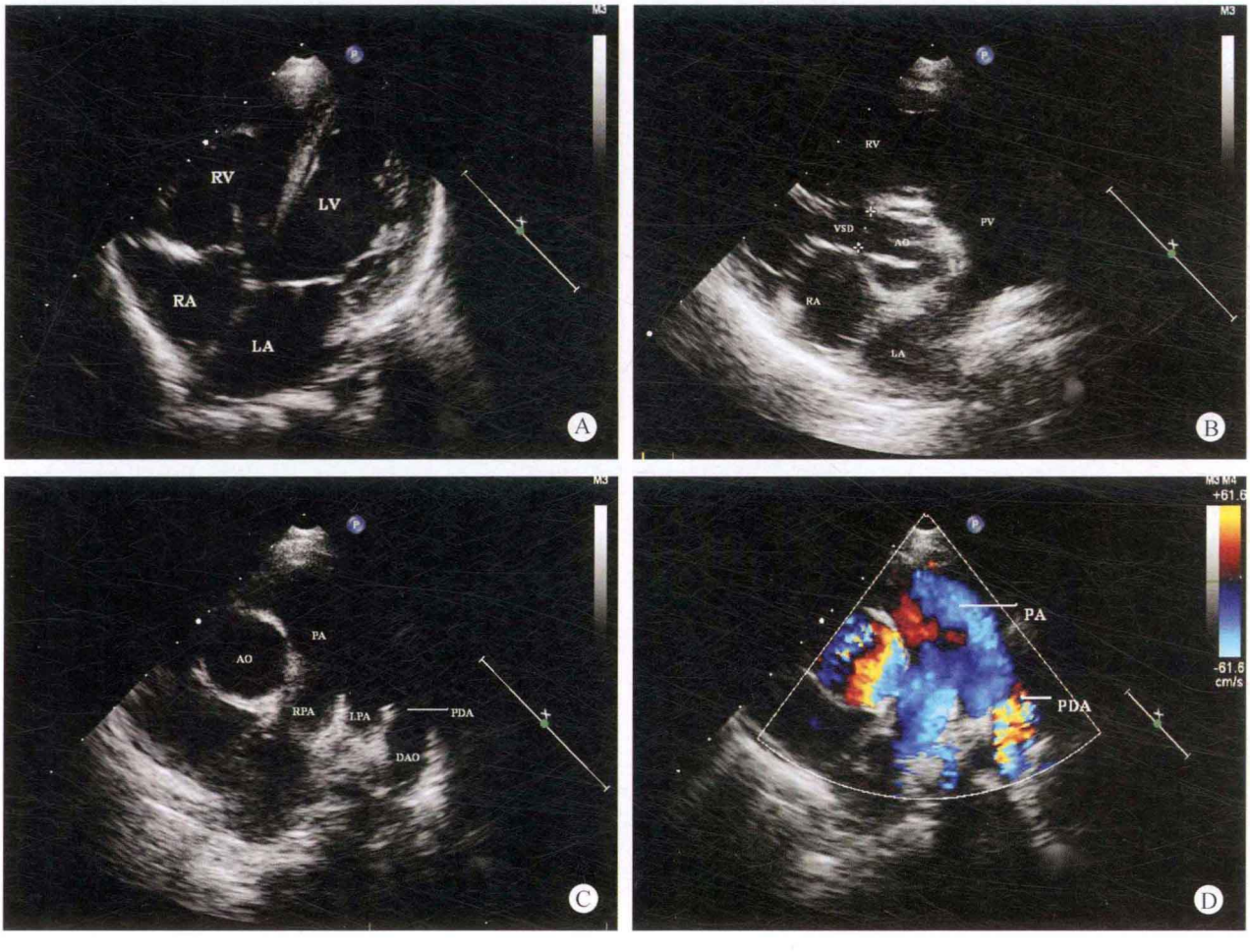

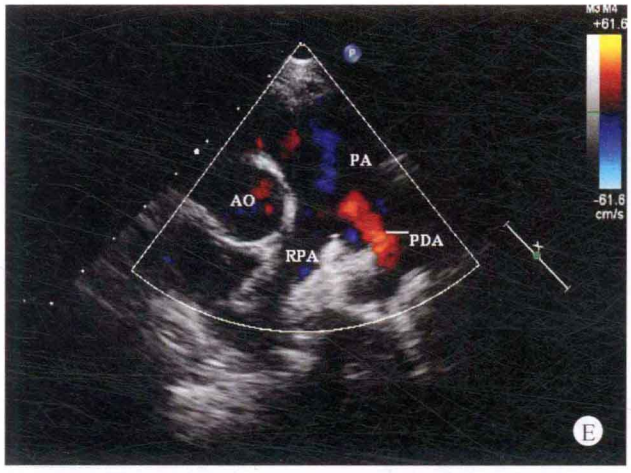

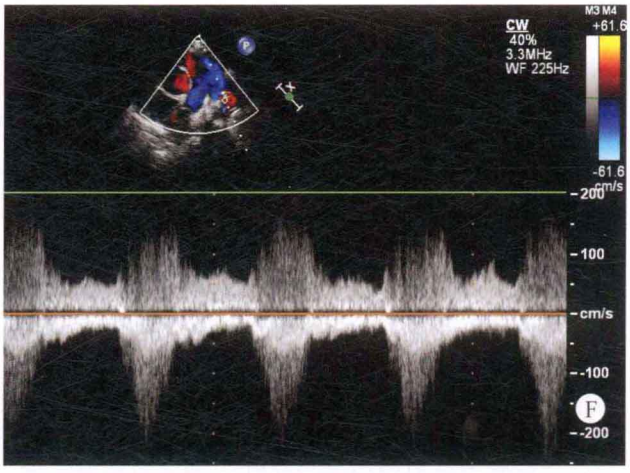



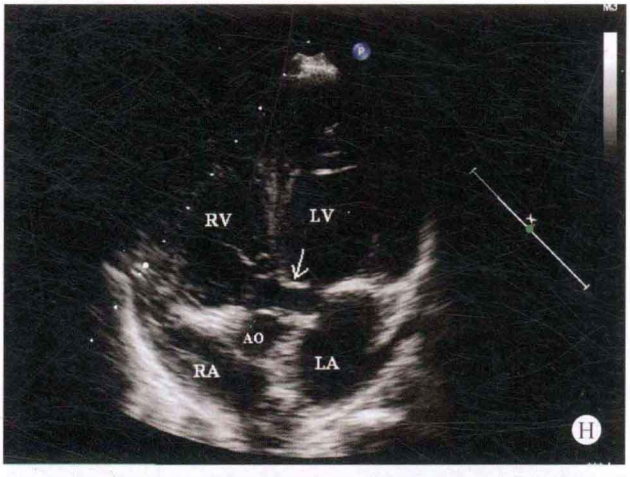

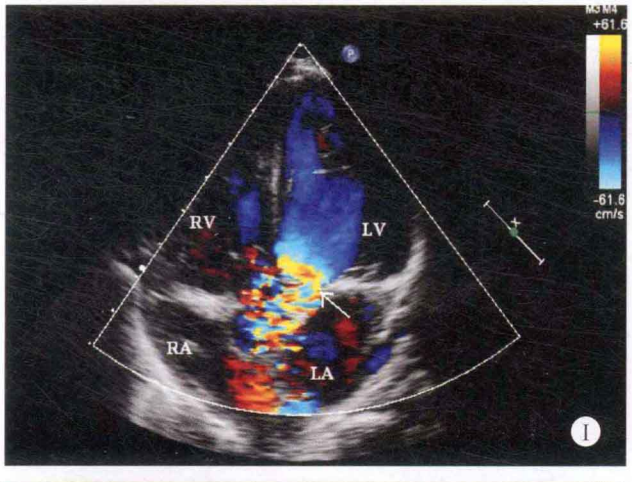



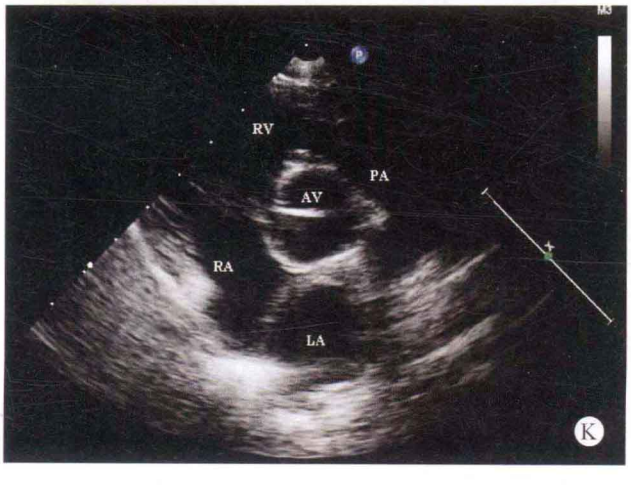

图 2-10 A. 四腔心断面：显示全心增大；B. 大动脉短轴断面：显示膜周部室间隔缺损；C. 大动脉短轴断面：显示动脉导管，肺动脉内径增宽；D、E. 彩色多普勒大动脉短轴断面：显示动脉水平双向分流，收缩期出现右向左分流（D），舒张期出现左向右分流（E）；F. 连续多普勒频谱：显示动脉水平出现双向分流；G. 胸骨旁左室长轴断面：左心房内径增大，主动脉瓣下可探及隔膜组织（箭头所示）；H. 心尖五腔心断面：显示主动脉瓣下隔膜（箭头所示）；I. 彩色多普勒五腔心断面：收缩期主动脉瓣口血流速度增快；J. 左室流出道频谱多普勒：显示左室流出道血流速度增快，流速为 3.2m/s，压差为 41mmHg；K. 大动脉短轴切面：显示主动脉瓣叶为二叶瓣，呈前后排列，瓣膜轻度增厚

病例分析

本例为多种畸形并存的先天性心脏病，应逐一分析诊断，避免遗漏。室间隔缺损和动脉导管未闭均为常见的先天性心脏病，可以单独存在也可以和其他畸形合并存在。室间隔缺损的主要病理生理改变为室水平的左向右分流，导致左心增大，容量负荷增加，同时肺动脉压力增高。如果缺损较大，分流量很大，可早期导致肺动脉高压，当右室压力接近左室压力时，可出现室水平双向分流。动脉导管的主要病理生理改变为动脉水平的左向右分流，类似于室间隔缺损，导致左心扩大，肺动脉压力增高。如果两者合并存在，左向右分流量进一步增加，患者可以早期出现肺动脉高压。

如果肺动脉压力的增高接近左室压力，动脉导管的分流为双向，由于分流速度较低，彩色多普勒的敏感性下降，必须仔细探查，避免遗漏动脉导管。

本例患者合并主动脉瓣下隔膜型狭窄，于左室长轴切面和心尖五腔心切面仔细探查不难诊断。对于主动脉瓣下隔膜狭窄的患者，不仅要评价狭窄部位的血流速度及压差，还必须仔细评价主动脉瓣的结构及功能状况。本例患者的主动脉瓣发育异常，为两叶瓣畸形，但启闭功能正常，无血流动力学意义。

思维要点

（1）膜周部室间隔缺损大小与室水平分流方向的关系。

（2）动脉导管未闭内径值与动脉水平分流方向的关系。

（3）主动脉瓣下的隔膜组织对左室流出道及主动脉瓣口血流速度的影响。

病例 2-10　男，9 岁（图 2-11）

二维超声心动图

左心室明显增大，其余房室内径大致正常。室间隔及室壁厚度正常，室壁运动幅度尚可。室间隔膜周部回声脱失约 4mm，房间隔连续完整。主动脉瓣增厚，右冠瓣脱垂，致主动脉瓣闭合不良，其余瓣膜结构、启闭未见明显异常。主动脉右冠窦向右室流出道呈囊袋样膨凸，收缩期部分堵塞右室流出道。心包腔未见异常。

多普勒超声心动图

收缩期室水平探及左向右分流。舒张期左室流出道探及源于主动脉瓣口的中至大量反流。收缩期右室流出道血流速度增快，流速为 3m/s，压差约为 36mmHg。

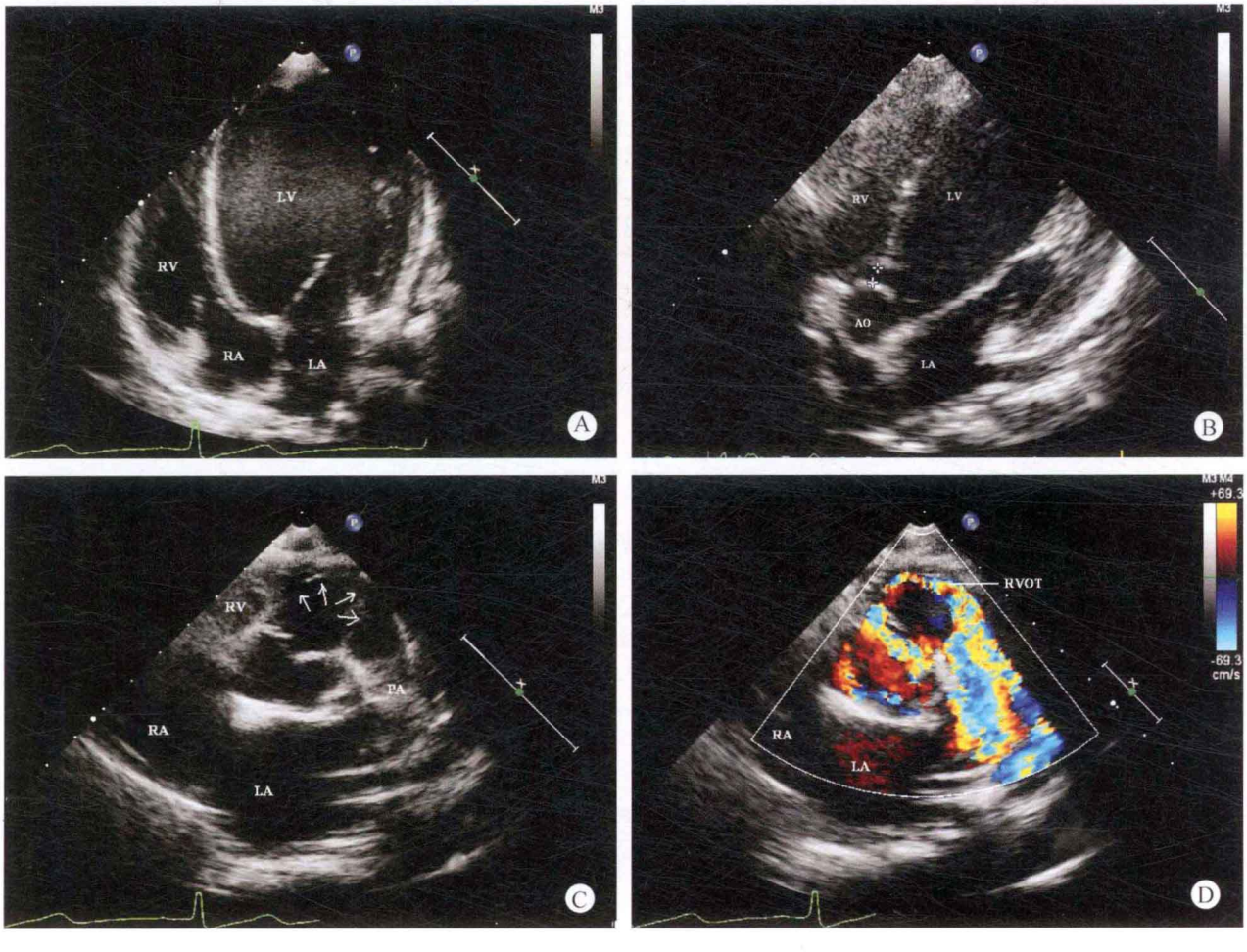

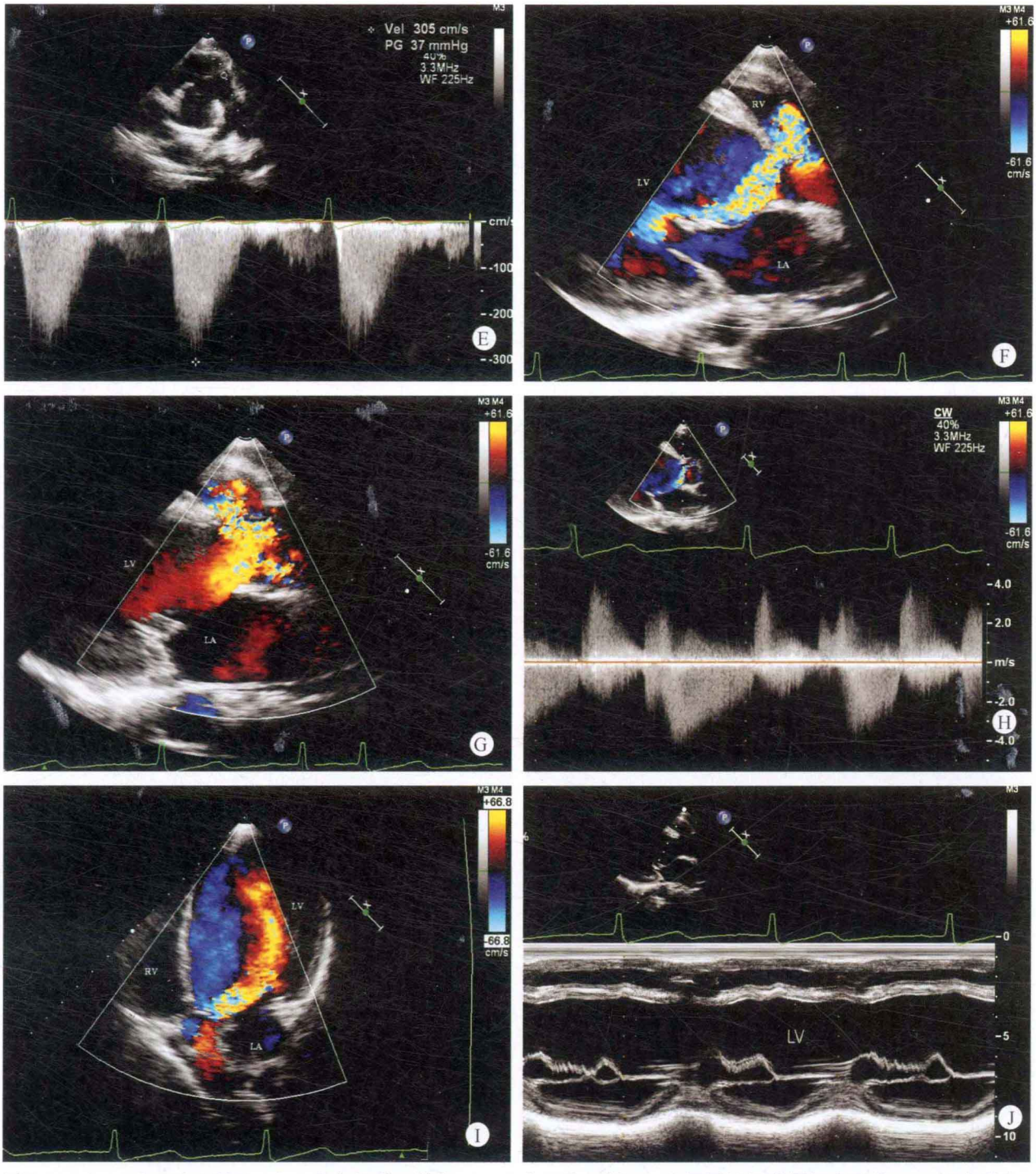

图 2-11 A. 心尖四腔心断面：左心室内径明显增大；B. 心尖五腔心断面：室间隔缺损膜周部出现约 4mm 回声脱失；C. 大动脉短轴断面：主动脉右冠窦呈囊袋状突向右室流出道，致右室流出道狭窄；D. 彩色多普勒大动脉短轴断面：分流性血流束通过右室流出道时，血流速度增快；E. 右室流出道血流频谱多普勒：显示收缩期右室流出道血流速度增快；F. 胸骨旁左室长轴断面：显示舒张期主动脉瓣口出现中至大量反流；G. 胸骨旁左室长轴断面：显示收缩期室水平出现左向右分流；H. 室水平频谱多普勒：收缩期连续多普勒探及室水平左向右分流和舒张期主动脉瓣口的反流；I. 心尖五腔心断面：舒张期左室流出道探及源于主动脉瓣口的中至大量反流；J. M 型左心室波群：左心室增大，左室流出道增宽，舒张期二尖瓣前叶出现震颤，表明主动脉瓣口出现反流，二尖瓣开放相对受限

超声心动图诊断

先天性心脏病、膜周部室间隔缺损、室水平左向右分流、主动脉右冠窦窦瘤、主动脉瓣右冠瓣脱垂、主动脉瓣关闭不全、主动脉瓣中至大量反流、右室流出道狭窄（窦瘤所致）。

病例解析

患者自幼发现心脏病，查体时发现发育差，发绀不明显，胸骨左缘第 2～3 肋间闻及双期杂音。通过超声心动图检查发现本例患者为先天性右冠窦瘤合并室间隔缺损，主动脉右冠瓣脱垂，主动脉瓣关闭不全，主动脉瓣

中至大量反流，同时由于囊状瘤体突向右室流出道，导致右室流出道轻度狭窄。由于主动脉瓣口的中至大量反流，加重了室水平左向右分流所导致的左心室明显增大、左心容量负荷增加现象。

先天性主动脉窦瘤是一种少见的先天性畸形，主要由于先天发育缺陷，在主动脉压力的作用下，主动脉窦壁变薄呈瘤样扩张，称为先天性主动脉窦瘤（congenital aneurysm of sinus of valsalva）。主动脉窦瘤瘤体壁薄通常呈囊袋状，逐渐突向相邻的低压心腔。瘤体顶端可能破裂，形成主动脉至心腔的异常分流，称为先天性主动脉窦瘤破裂。先天性主动脉窦瘤多见于右冠窦，其次为无冠窦，左冠窦罕见，亦可同时累及一个以上瓣窦。由于右冠窦主要与右室流出道毗邻，因此右冠窦瘤常突向右室流出道。

本病最常合并的畸形有：①室间隔缺损，最为多见，30%～50%的窦瘤患者合并室间隔缺损，而发生于右冠窦者合并室间隔缺损的发生率更高。②主动脉瓣关闭不全，较常见，合并室间隔缺损，往往造成主动脉瓣脱而导致主动脉瓣关闭不全并逐渐加重。③右室流出道狭窄，如果右冠窦瘤突入右室流出道，囊状瘤体有时会造成右室流出道梗阻。严重者不多见，但右室流出道存在压力阶差者多见。

✧ 鉴别诊断

1. 室间隔缺损　单纯室间隔缺损主要表现为室水平左向右分流，左心扩大。主动脉瓣脱垂多见于干下型室间隔缺损，其他类型很少合并。仔细行超声心动图检查不难鉴别。

2. 肺动脉瓣狭窄　本例患者右室流出道及肺动脉瓣血流速度增快，需与肺动脉瓣狭窄相鉴别，仔细探查发现由于瘤体堵塞，致右室流出道内径狭窄，快速血流来自于右室流出道，肺动脉瓣结构、启闭无明显异常。

✧ 思维要点

（1）主动脉窦部有无囊袋样突出，突向的部位，有无破口。

（2）主动脉瓣有无脱垂及瓣叶的启闭状况。

（3）室间隔有无回声中断，是否合并其他畸形。

（4）右室流出道血流是否正常，肺动脉瓣结构、功能情况。

四、检查过程中的思维方式

单纯室间隔缺损为常见的先天性心脏病之一，也可为其他众多心内畸形的合并症，缺损的部位及大小直接影响到患者治疗方式的选择，因此在检查室间隔缺损患者的过程中，应高度注意缺损的大小、部位及有无其他的心内异常结构并存。

本病在诊断的过程中应注意与主动脉窦瘤破裂相鉴别，由于室间隔缺损位于左心室长轴、大动脉短轴及心尖五腔心断面部位观察时，两者之间均有相似之处，而由于主动脉窦瘤的瘤体壁菲薄，位于扫描的近场部位，如近场的图像调节较差，通常瘤体所形成的囊袋不易显示，极易误诊为单纯的室间隔缺损，此时应注意应用多普勒系统技术观察，做出鉴别性诊断。在不存在肺动脉高压的情况下，室间隔缺损的分流期相为单纯收缩期的高速左向右血流频谱，而主动脉窦瘤破裂的分流期相为双期连续性高速血流频谱，注意到上述问题便可做出正确的诊断。室间隔缺损与主动脉窦瘤破裂的鉴别点：

室间隔缺损	主动脉窦瘤破裂
◆ 肺血增多	◆ 肺血增多
◆ 可闻及收缩期杂音	◆ 可闻及连续性杂音
◆ 室间隔缺损	◆ 可无室间隔缺损
◆ 可出现主动脉瓣脱垂	◆ 主动脉窦呈瘤样扩张
◆ 收缩期高速血流频谱	◆ 血流频谱呈连续性高速血流

室间隔缺损是否同时合并其他心内畸形的检出对于治疗方案的选择非常重要。单纯膜部室间隔缺损如无室间隔膜部瘤，而且缺损距主动脉右冠瓣下存有2mm以上长度的室间隔残端组织，可选择介入性治疗。如存在膜部瘤，且瘤体较大，则不适宜行封堵术。因膜部瘤体较大时，膜部瘤膨向右心室，其室间隔的左室侧实际位于右心室腔内，如行封堵术，封堵伞的左侧伞也位于右心室侧，伞体影响到三尖瓣隔叶的启闭运动，造成三尖瓣叶的功能障碍，出现狭窄或关闭不全。如室间隔缺损位于嵴下、干下部位，或合并二尖瓣器异常、降主动脉缩窄等其他疾患时，均应选择手术治疗。

在检查室间隔缺损患者的过程中，对于患儿年龄较小、室间隔缺损较大、主动脉内径减小而肺动脉内径明显增宽，但室水平仍为左向右分流的患儿，应高度警惕主动脉系统的疾患，如降主动脉缩窄、主动脉弓离断等畸形并存，避免在手术过程中出现不必要的意外。

同时伴有十字交叉心的部分单纯室间隔缺损患者，在检查的过程中有一定的难度，应通过旋转探头的角度及扫描的方位使其清晰显示室间隔缺损的部位和心房、心室与大动脉三者之间的连接关系，做出正确的诊断。

（本章病例2-1～2-7由刘延玲提供，病例2-8由朱振辉提供，病例2-9和2-10由吕秀章提供。）

（刘延玲　吕秀章　朱振辉　凌　坚）

第三章　心内膜垫缺损

心内膜垫缺损（endocardial cushion defects，ECD）也称为房室通道畸形，主要的病理解剖改变为原发性房间隔和心内膜垫组织出现不同程度及范围的发育不良，主要累及近房室瓣环部位的房间隔缺损、室间隔的心内膜垫部分及房室瓣叶等组织结构，形成心内的复合畸形，如Ⅰ孔型房间隔缺损，心内膜垫型的室间隔缺损，二、三尖瓣叶形成共同房室瓣叶。

一、病理解剖及病理生理

（一）病理解剖

在心脏发育的过程中，心内膜垫这一部分组织形成可参与形成心脏十字交叉部位组织结构的形成，如房间隔下部、后上室间隔和二尖瓣及三尖瓣口的形成。因此，如出现发育异常，则根据发育异常的不同程度及部位，组合出一系列的不同病理解剖改变。

通常所指的心内膜垫缺损主要由原发孔的房间隔缺损、心内膜垫部位的室间隔缺损及不同程度的房室瓣叶畸形所组成，根据不同程度的解剖改变及组合，其病理解剖分型有以下几种：

1. 部分型心内膜垫缺损

（1）单纯Ⅰ孔型房间隔缺损：瓣叶无改变，仅低位房间隔回声脱失。

（2）Ⅰ孔型房间隔缺损合并二尖瓣前叶裂隙及三尖瓣隔叶发育不良：除低位房间隔回声脱失外，二尖瓣前叶出现裂隙，三尖瓣隔叶发育不良。

（3）左室－右房通道：左心室与右心房之间出现缺损，形成左室至右房的分流。

（4）单纯心内膜垫型室间隔缺损：可合并二、三尖瓣叶的裂隙。

2. 过渡型心内膜垫缺损　病变与完全型类似，但房室瓣的前、后桥叶于室间隔部位融合，形成接近于正常的二尖瓣叶和三尖瓣叶。

3. 完全型心内膜垫缺损　由原发孔房间隔缺损、心内膜垫型的室间隔缺损，以及二、三尖瓣叶所形成的共同房室瓣叶组成。主要分为以下三种类型：

A 型共同房室瓣叶的腱索附着于室间隔的残端顶部。

B 型共同房室瓣叶的腱索通过室间隔缺损附着于右心室内的异常乳头肌上。

C 型共同房室瓣叶无腱索附着点，呈漂浮状。

（二）病理生理

根据心内膜垫组织发育畸形的不同组合，可形成不同的血流动力学改变，其变化较大，如单纯的Ⅰ孔型房间隔缺损，仅出现房水平的分流，而合并二尖瓣叶裂隙及三尖瓣隔叶的发育不良，即可出现房室瓣不同程度的反流，如合并室间隔缺损及形成共同房室瓣叶畸形，即可出现房、室水平的分流及共同房室瓣叶不同程度的反流。左室右房通道则出现左心室的血流分流入右心房。

二、临床表现

由于心内膜垫缺损为心内的一组复杂畸形，其临床表现差别较大，变化也较多，主要取决于房间隔缺损、室间隔缺损的大小，房室瓣叶形态改变的程度，以及有无其他的心内合并畸形。

患者出现临床症状较早，胸骨左缘二、三肋间可闻及吹风样收缩期杂音，肺动脉瓣区第二音亢进。可反复出现呼吸道感染，发育差，早期即可出现心力衰竭。

三、超声心动图表现

病例 3-1　女，4 个月（图 3-1 和图 3-2）

✧ 二维超声心动图

全心内径增大，以右心房室为著。室间隔与左室后壁厚度正常，呈同向运动，心脏十字交叉部位的结构消失。二、三尖瓣结构异常，形成前后共同房室瓣，共同房室瓣关闭不良。房间隔下部回声脱失约 8mm，中部回声脱失约 10mm，室间隔上端回声脱失约 8mm。共同房室瓣的前共瓣腱索附着于室间隔残端的顶部，大动脉的空间位置及连接关系异常。主动脉内径正常，位于左前，起源于右心室；肺动脉内径增宽，位于右后，起源于左心室。主动脉瓣及肺动脉瓣形态及启闭功能正常。主动脉弓降部正常。

✧ 多普勒超声心动图

房水平及室水平探及双向分流，收缩期心房腔内探及源于共同房室瓣口的中量反流。右心室的血流进入肺动脉内的射血时间缩短。

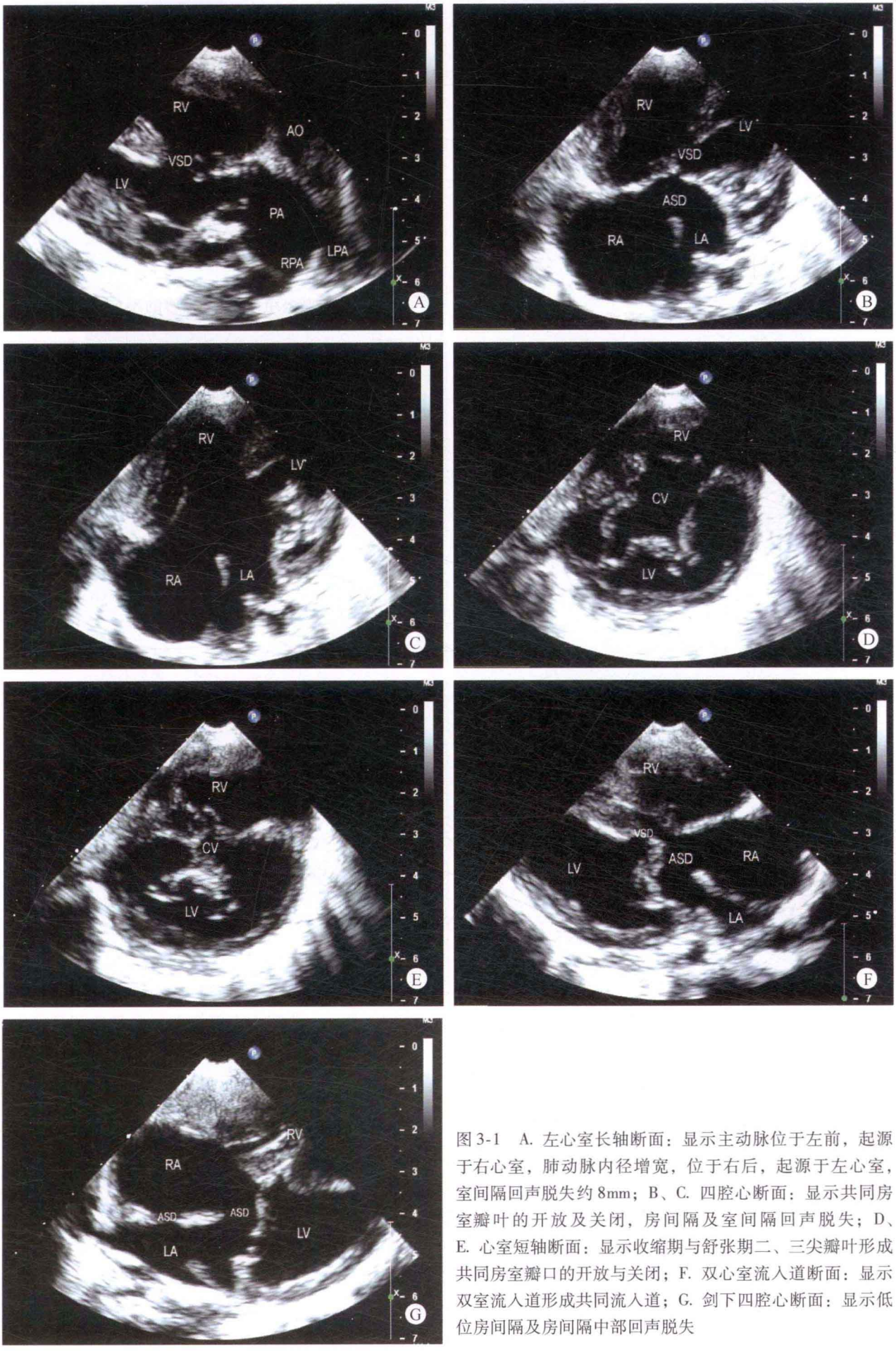

图 3-1　A. 左心室长轴断面：显示主动脉位于左前，起源于右心室，肺动脉内径增宽，位于右后，起源于左心室，室间隔回声脱失约 8mm；B、C. 四腔心断面：显示共同房室瓣叶的开放及关闭，房间隔及室间隔回声脱失；D、E. 心室短轴断面：显示收缩期与舒张期二、三尖瓣叶形成共同房室瓣口的开放与关闭；F. 双心室流入道断面：显示双室流入道形成共同流入道；G. 剑下四腔心断面：显示低位房间隔及房间隔中部回声脱失

超声心动图诊断

先天性心脏病、完全型心内膜垫缺损、左位型完全型大动脉转位、Ⅱ孔型房间隔缺损、室水平双向分流、房水平双向分流、共同房室瓣关闭不良、房室瓣中量反流、肺动脉高压。

心血管造影诊断

左位型完全型大动脉错位，完全型心内膜垫缺损，重度肺动脉高压。

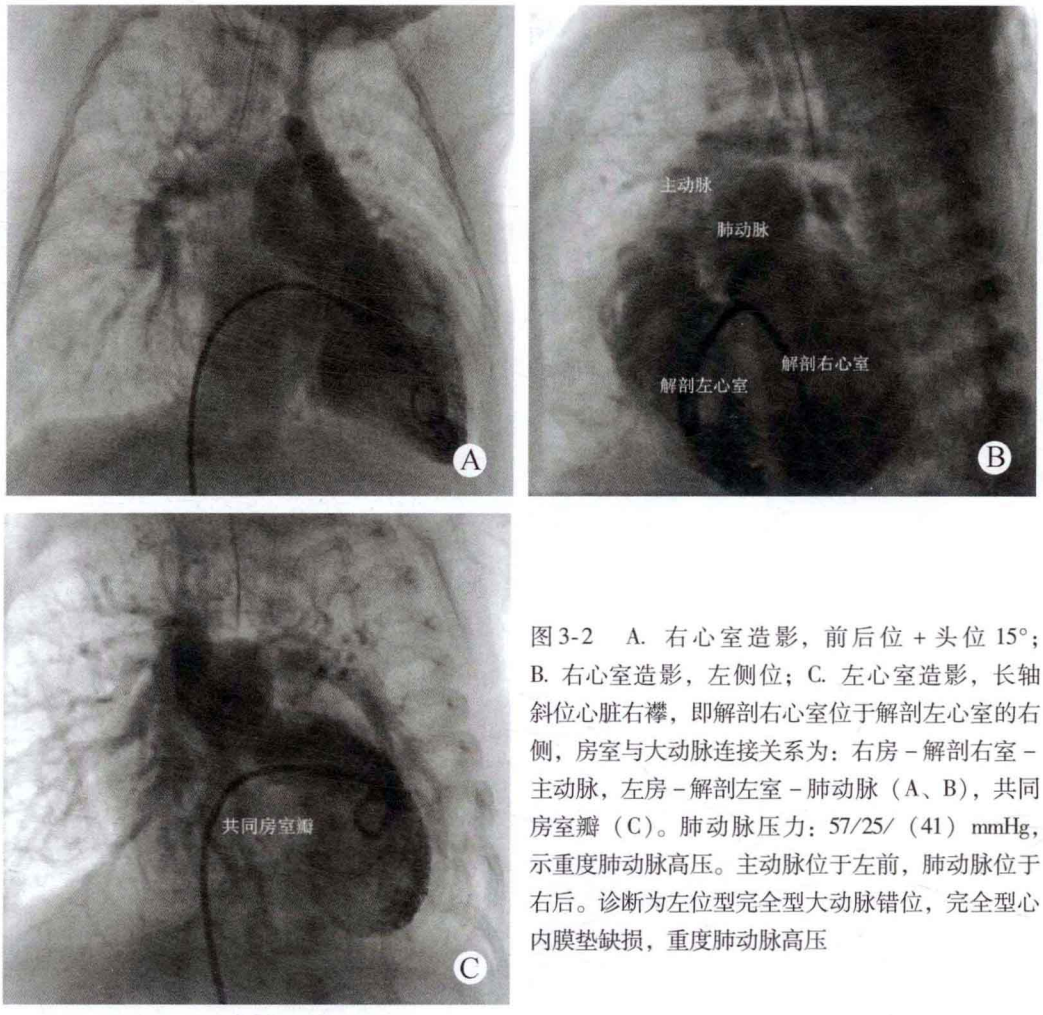

图3-2 A. 右心室造影，前后位＋头位15°；B. 右心室造影，左侧位；C. 左心室造影，长轴斜位心脏右襻，即解剖右心室位于解剖左心室的右侧，房室与大动脉连接关系为：右房－解剖右室－主动脉，左房－解剖左室－肺动脉（A、B），共同房室瓣（C）。肺动脉压力：57/25/（41）mmHg，示重度肺动脉高压。主动脉位于左前，肺动脉位于右后。诊断为左位型完全型大动脉错位，完全型心内膜垫缺损，重度肺动脉高压

病例分析

完全型心内膜垫缺损的患者较少合并大动脉转位，本例患者同时合并大动脉转位及Ⅱ孔型房间隔缺损，且心室转位。由于房室瓣口畸形，形成共同的房室瓣，对于心室的解剖形态观察欠佳。但超声心动图可以清晰地观察到所形成的共同房室瓣口形态，尤其是桥叶的数目及附着点；还可观察到共同房室瓣口由四个桥叶组成，有四个附着点，开放时形态呈长方形；而且清晰地显示出动脉与心室的连接关系。

思维要点

（1）大动脉与心室的连接关系。
（2）共同房室瓣口的确定。
（3）共同房室瓣叶桥叶数目的确认。
（4）完全型心内膜垫缺损类型的确定。

病例3-2 男，1岁（图3-3和图3-4）

二维超声心动图

心脏位于左侧胸腔，内脏反位，全心增大，以右心房室为著。室间隔与左室后壁呈同向运动，心脏十字交叉结构异常，心房腔内未能探及明确的房间隔回声，室间隔上部回声脱失约9mm。二尖瓣与三尖瓣结构异常，形成共同房室瓣叶，其前共瓣由腱索附着于室间隔残端的顶部。共同房室瓣关闭不良。

未能探及明确的肺静脉进入心房腔，心房的左侧壁可探及共同肺静脉干，内径约8mm，共同肺静脉干经垂直静脉－无名静脉进入上腔静脉。胸骨上窝可探及共同肺静脉环，无名静脉狭窄，内径约5mm，垂直静脉与上腔静脉内径明显增宽。

大动脉关系异常，主动脉内径增宽，位于右前，肺动脉内径狭窄，位于左侧，肺动脉瓣及瓣下狭窄，两大动脉之间可探及圆锥样回声，两大动脉均起源于右心室腔。主动脉弓右弓右降。

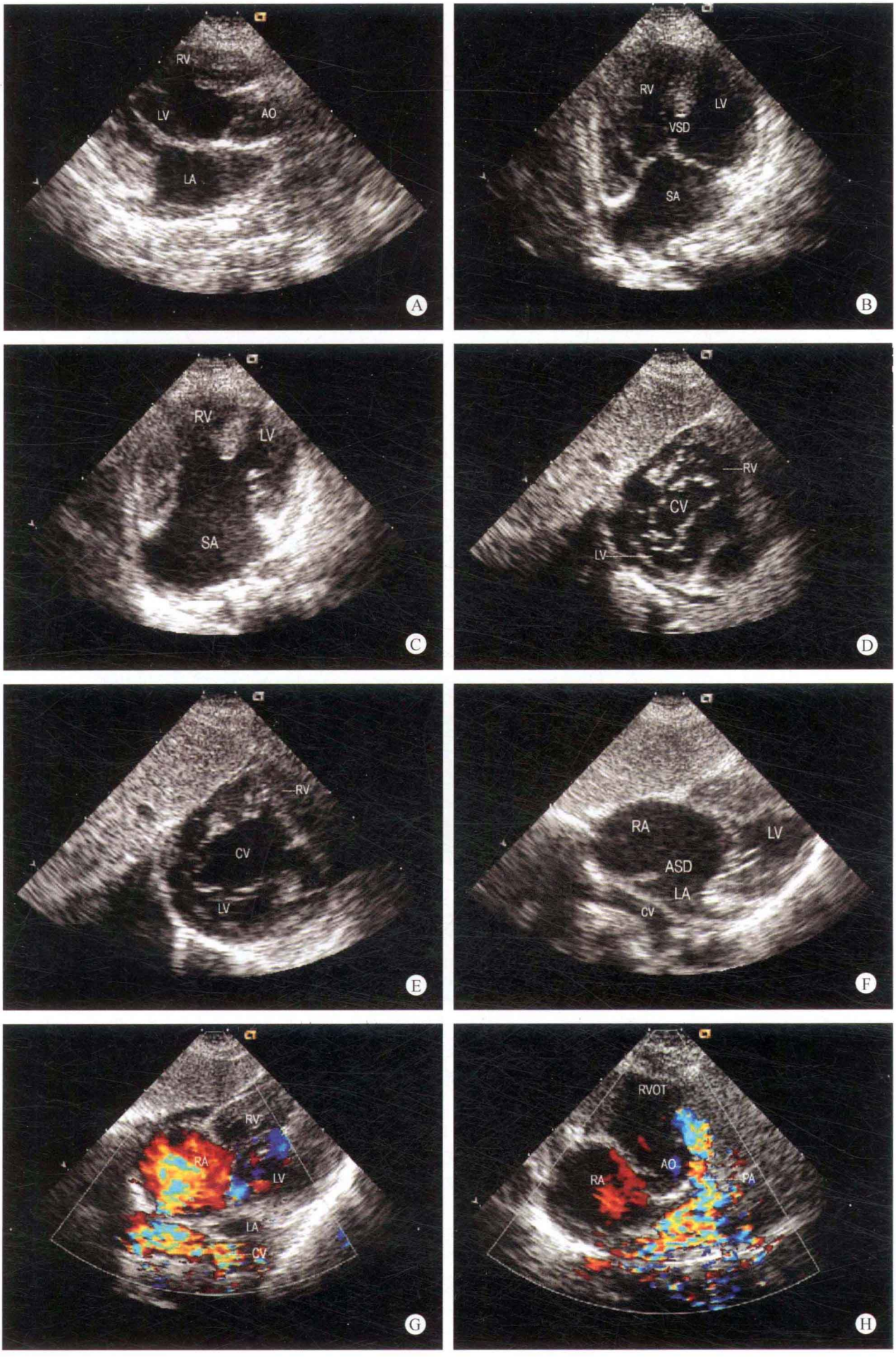
RV
LV
AO
LA
A
RV
LV
VSD
SA
B
RV
LV
SA
C
RV
CV
LV
D
RV
CV
LV
E
RA
LV
ASD
LA
CV
F
RV
RA
LV
LA
CV
G
RVOT
AO
RA
PA
H

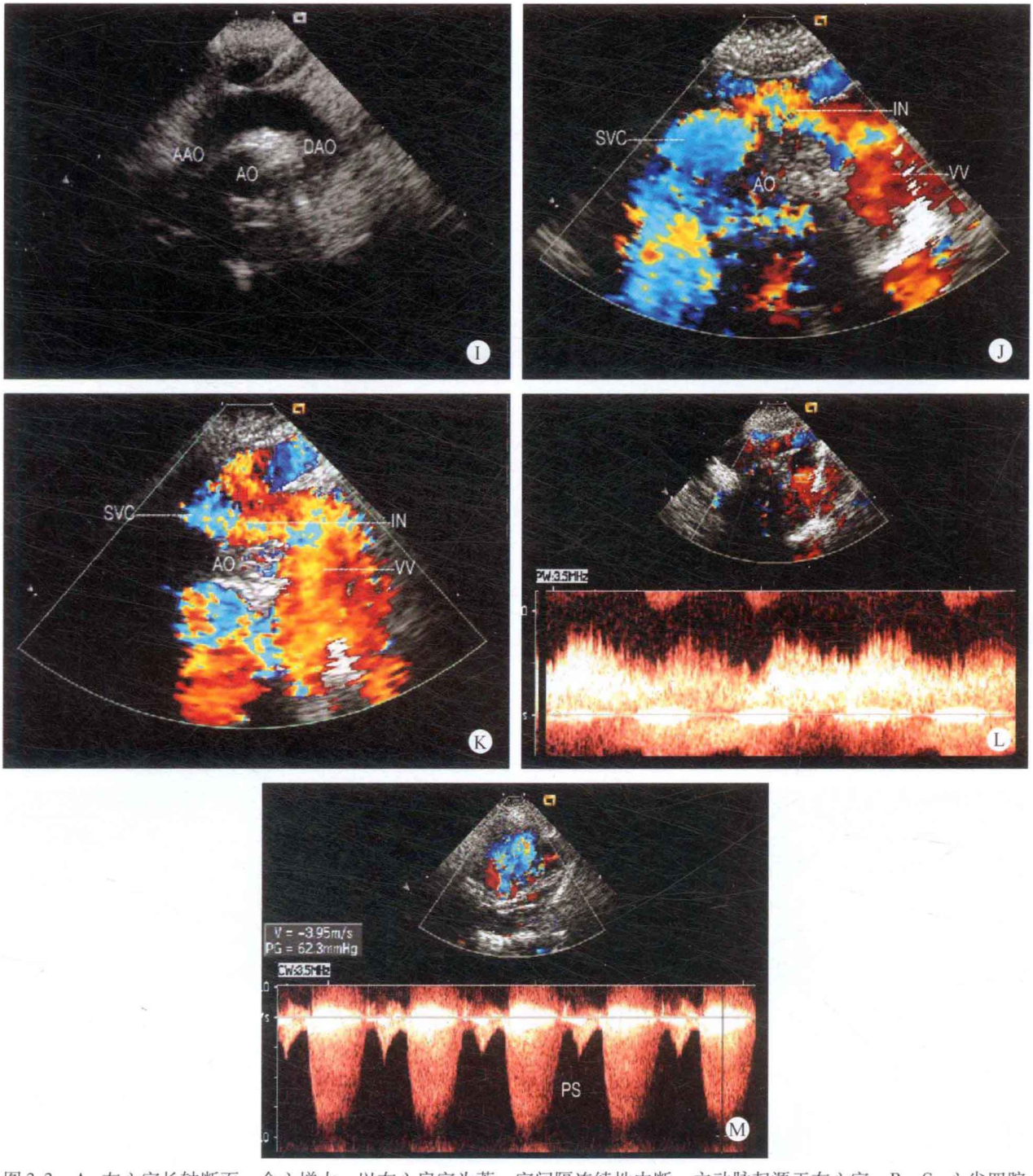

图 3-3 A. 左心室长轴断面：全心增大，以右心房室为著，室间隔连续性中断，主动脉起源于右心室；B、C. 心尖四腔心断面：全心增大，室间隔连续性中断，心房腔内未能探及房间隔回声，为单心房；D、E. 剑下左室房室瓣口短轴断面：显示共同房室瓣叶的开放及关闭；F. 剑下心尖四腔心断面：显示心房顶部出现共同肺静脉干回声；G. 彩色多普勒剑下四腔心断面：共同肺静脉干内出现五彩镶嵌色血流；H. 彩色多普勒大动脉短轴断面：室间隔连续性中断，收缩期右心室进入肺动脉瓣口的血流速度增快，呈五彩镶嵌色；I. 胸骨上窝主动脉弓长轴断面：主动脉弓降部未见异常；J、K. 胸骨上窝共同肺静脉环断面：显示共同肺静脉血流通过无名静脉区域时，血流速度增快；L. 连续多普勒共同肺静脉环血流频谱：无名静脉区域的血流速度增快；M. 连续多普勒肺动脉瓣口血流频谱：收缩期肺动脉瓣口血流速度增快，显示肺动脉瓣口出现狭窄

✧ 多普勒超声心动图

室水平探及双向分流，收缩期心房内探及共同房室瓣的中量反流，肺动脉瓣口血流速度增快。共同肺静脉干血流经垂直静脉－无名静脉－上腔静脉回流路径血流量增大。血流通过无名静脉部位时血流速度增快。

超声心动图诊断

先天性心脏病、单发左位心、完全型心内膜垫缺损、单心房、共同房室瓣关闭不全、共同房室瓣中量反流、

心血管造影检查

完全型心上型肺静脉畸形引流、右室双出口、肺动脉瓣及瓣下狭窄、主动脉弓右弓右降。

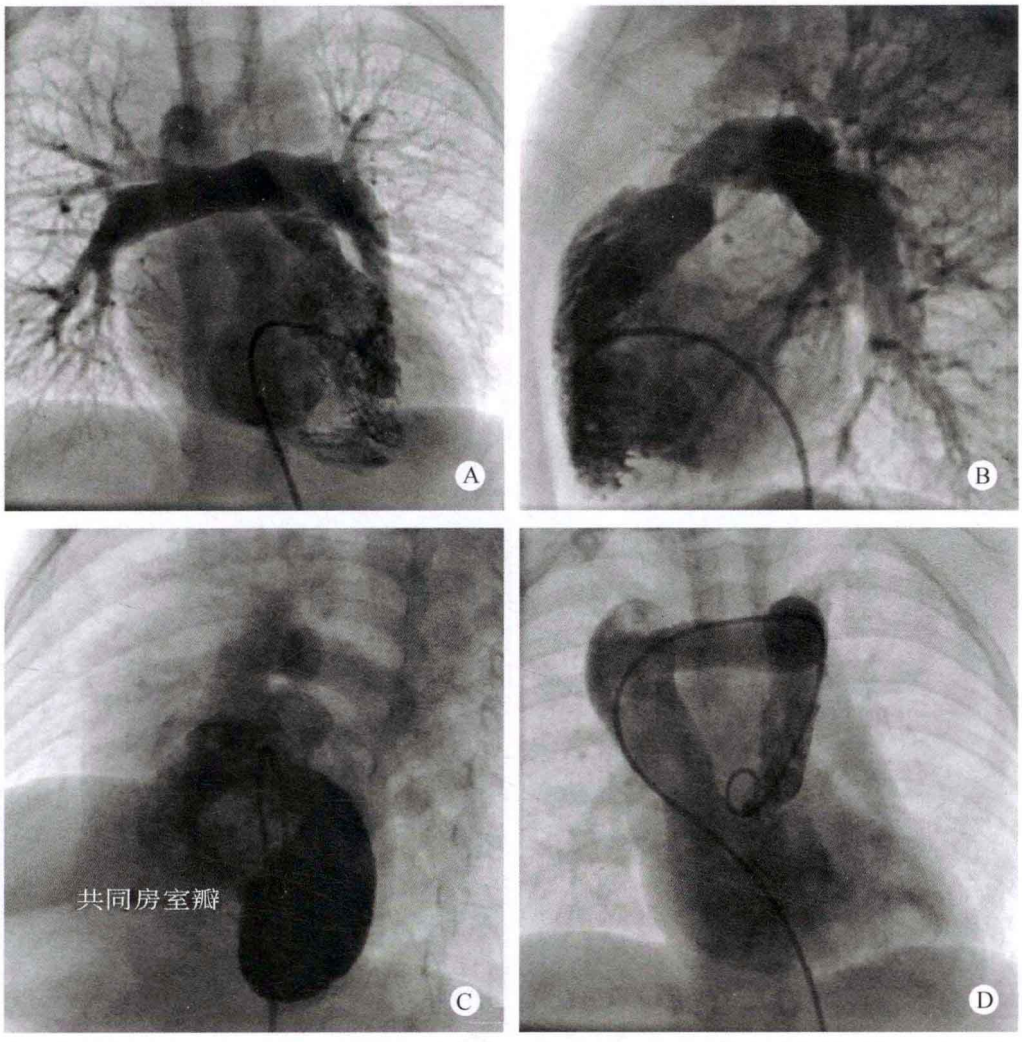

图 3-4　A. 右心室造影：正位 + 头位 15°；B. 右心室造影：左侧位；C. 左心室造影：长轴斜位（对应位）；D. 垂直静脉造影：正位。右心室增大，肌小梁增粗。肺动脉瓣增厚，开放受限，瓣下流出道狭窄，以肺动脉瓣狭窄为主。主肺动脉及左右肺动脉发育尚好，主动脉与主肺动脉内径比值约为 1（A、B）。一组共同房室瓣骑跨于室间隔缺损之上（C）。肺静脉显影后汇合成一共同肺静脉干经垂直静脉 – 横静脉与上腔静脉相连（D）

心血管造影诊断

先天性心脏病、完全型心内膜垫缺损、完全型心上型肺静脉异常连接、肺动脉瓣狭窄。

病例分析

本患者同时存在几种心内复杂畸形，易出现漏诊现象。在检查的过程中发现低位的房间隔回声脱失，心腔内仅有一组房室瓣叶，形态为共同房室瓣，但左心房内径较小，不符合单纯的心内膜垫缺损，且发现心房的左侧壁出现血管样回声，未能探及肺静脉进入心房的开口。于胸骨上窝部位探查时，主动脉弓短轴断面显示出其外围出现与主动脉弓长轴相似的血管腔样回声。应用多普勒超声探查时，血管腔内的血流为静脉血流。彩色多普勒超声观察时，其血流的颜色与主动脉弓相反，升主动脉侧为蓝色，降主动脉侧为红色，表明为心上型肺静脉畸形引流的共同肺静脉环。共同肺静脉环的无名静脉段狭窄，血流速度增快。主动脉的位置异常，内径增宽，起源于右心室，肺动脉瓣及瓣下狭窄，也起源于右心室，因此本患者的右心室出现两个出口。本例患者同时存在多个心内畸形，在检查的过程中应注意各结构的形态改变，以避免漏诊。

本病例应注意与完全型心内膜垫缺损合并法洛四联症相鉴别，如合并法洛四联症，在两大动脉之间不存在动脉圆锥性回声，而本病例在两大动脉之间有动脉圆锥，因此考虑为右室双出口。

思维要点

（1）心腔径的大小是否与诊断相符。

（2）容量大小的改变是否与考虑的诊断相符。

（3）共同肺静脉环局部的血流速度增快对诊断及手术治疗的意义。

在本患者的检查过程中，虽然诊断为完全型心内膜垫缺损、共同房室瓣叶关闭不良，出现中等量的反流，但左房内径并不因此而增大，反而较正常左房内径小，未能显示出明确的容量性改变，与所考虑的诊断不完全相符，而且未能探及四支肺静脉进入左房，因此通过不同角度的扫查，发现位于四腔心断面的左房顶部出现横向的血管样回声。在检查主动脉弓的过程中发现主动脉弓与扫描近场的距离较宽，通过探头的旋转扫描，出现主动脉弓短轴，同时显示出位于主动脉弓短轴周围的共同肺静脉环。

在左心室长轴断面观察时，显示主动脉前壁部位出现动脉圆锥样回声。心尖五腔心观察时，发现两大动脉均起源于右心室腔。

病例3-3　男，1岁（图3-5和图3-6）

二维超声心动图

全心内径增大，以右心房室为著。右室壁增厚，室间隔与左室后壁厚度正常，呈同向运动，心脏十字交叉结构异常，心房腔内未能探及明确的房间隔回声，室间隔上端回声脱失约11mm，二、三尖瓣结构异常，形成共同的房室瓣叶，其腱索附着于右心室侧，共同房室瓣闭合不良。主动脉内径增宽，位于右侧，肺动脉内径狭窄，位于左侧，两大动脉均起源于右心室。主肺动脉及左右肺动脉发育不良，肺动脉瓣增厚粘连，开放受限，肺动脉瓣下狭窄。主动脉弓降部正常。

多普勒超声心动图

室水平探及双向分流，收缩期肺动脉瓣口血流速度增快，心房腔内探及源于共同房室瓣口的大量反流。

超声心动图诊断

先天性心脏病、完全型心内膜垫缺损、单心房、右室双出口、肺动脉瓣及瓣下狭窄、共同房室瓣关闭不良、共同房室瓣大量反流。

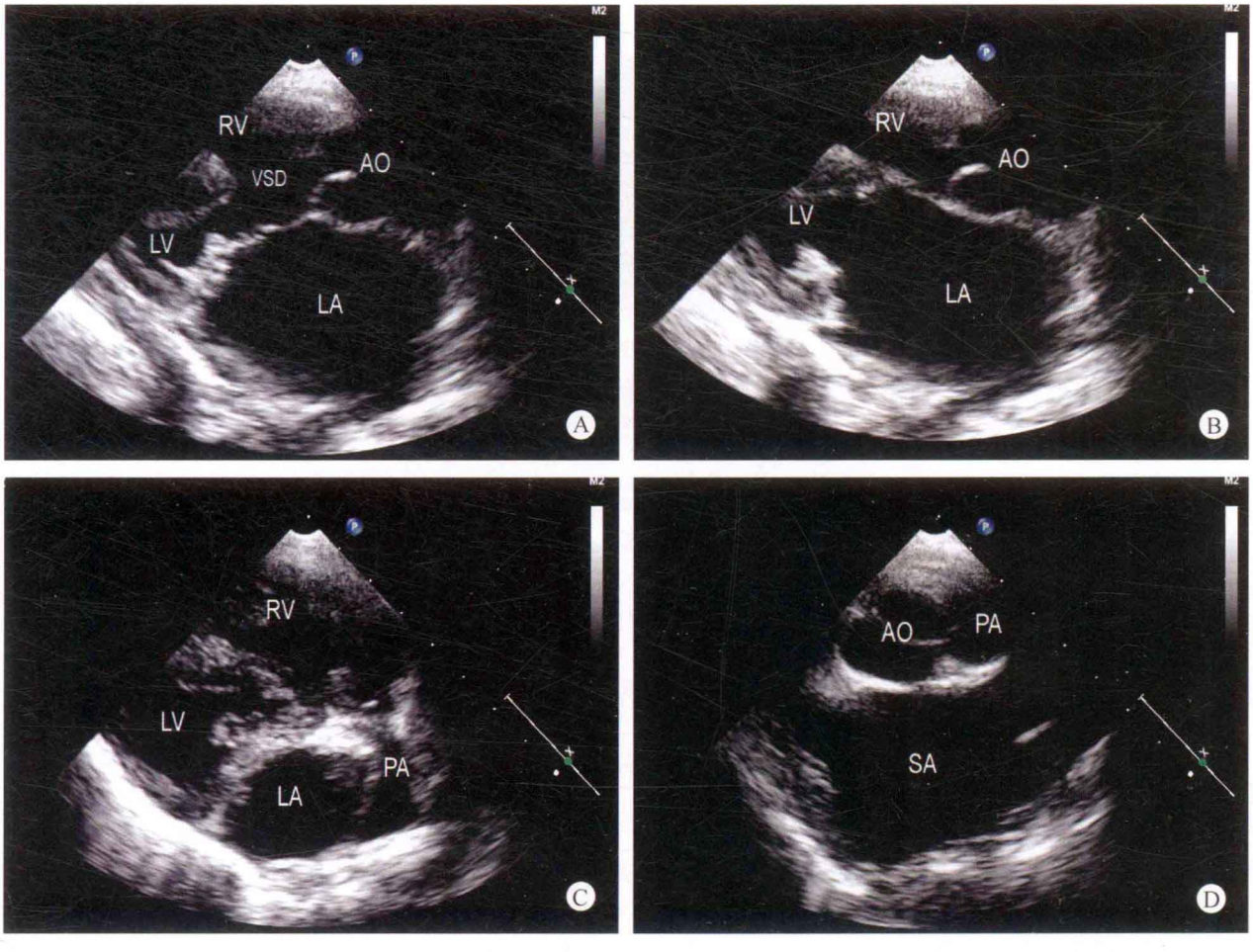

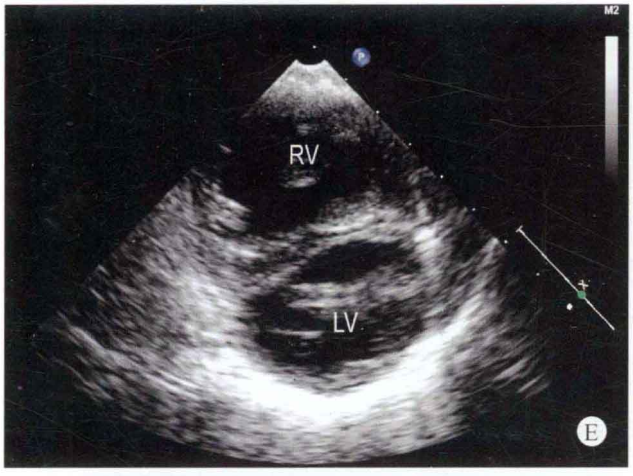
M2
RV
LV
E

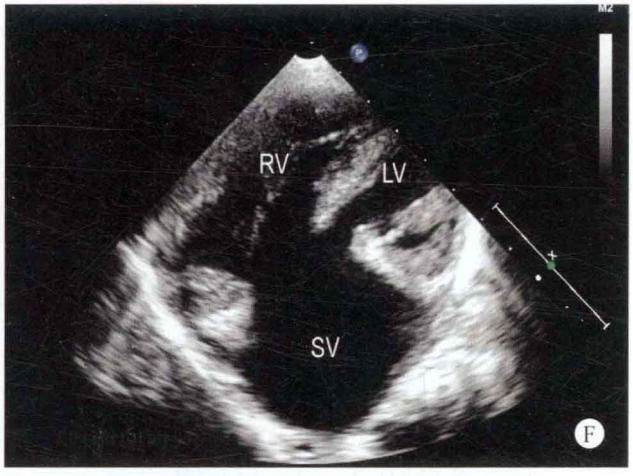
M2
RV
LV
SV
F

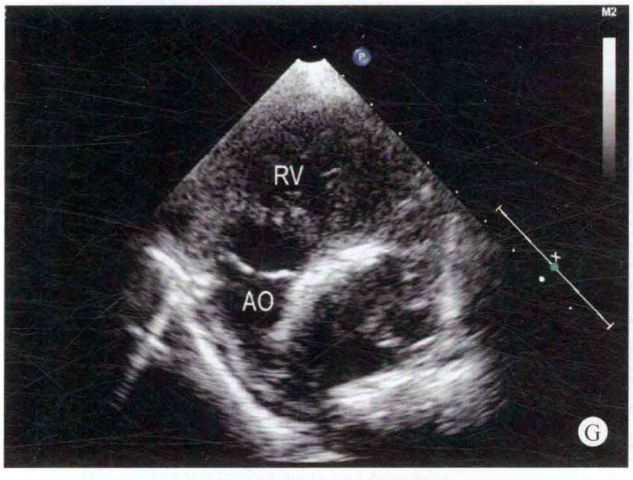
M2
RV
AO
G

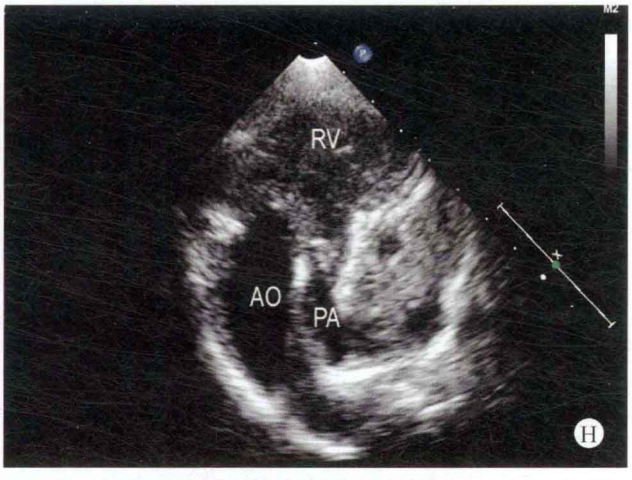
M2
RV
AO
PA
H

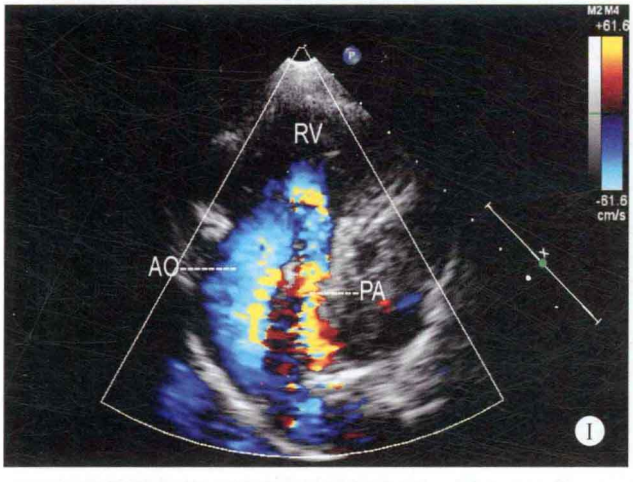
M2 M4
+61.6
-61.6
cm/s
RV
AO
PA
I

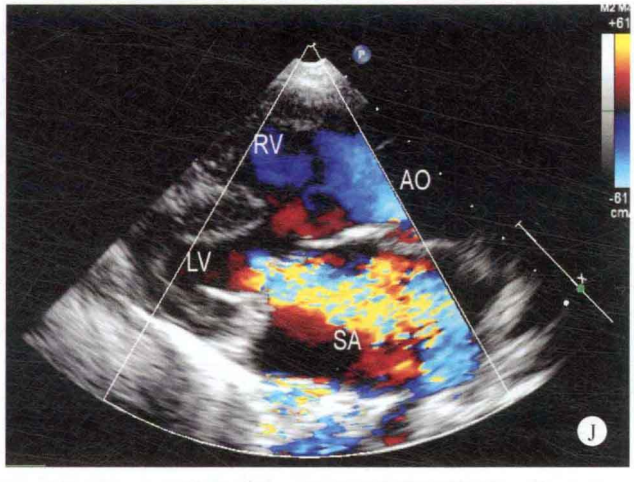
RV
AO
LV
SA
J

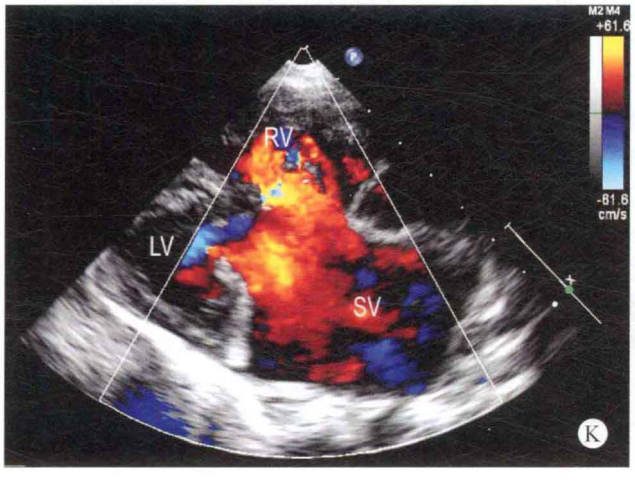
M2 M4
+61.6
-61.6
cm/s
RV
LV
SV
K

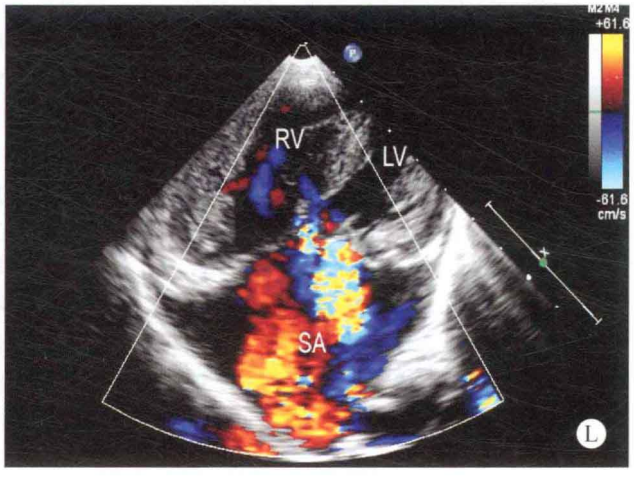
M2 M4
+61.6
-61.6
cm/s
RV
LV
SA
L

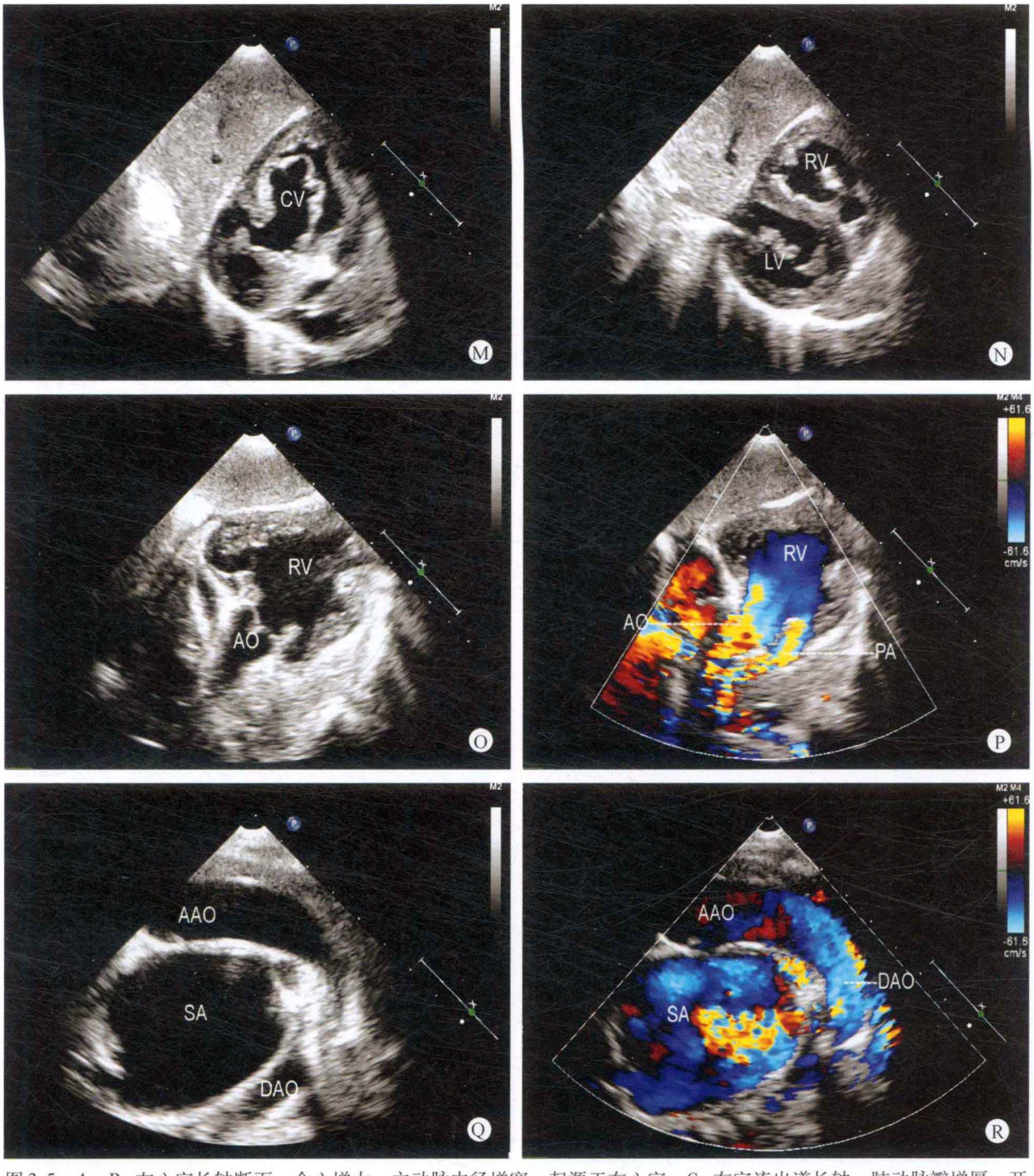

图 3-5 A、B. 左心室长轴断面：全心增大，主动脉内径增宽，起源于右心室；C. 右室流出道长轴：肺动脉瓣增厚，开放受限，肺动脉内径狭窄，起源于右心室；D. 大动脉短轴断面：显示主动脉位于右侧，肺动脉位于左侧；E. 左心室短轴断面：显示右心室增大；F. 心尖四腔心断面：显示全心增大，心房腔内未能探及明确的房间隔回声，呈单心房，二、三尖瓣形成共同房室瓣口，其腱索附着于右心室侧；G. 主动脉右心室长轴断面：主动脉内径增宽，起源于右心室；H. 双动脉长轴右心室断面：显示主动脉内径增宽，肺动脉内径狭窄，肺动脉瓣增厚，开放受限，两大动脉均起源于右心室腔；I. 彩色多普勒双动脉长轴右心室断面：右心室腔的血流均进入两大动脉，肺动脉瓣口的血流速度增快，呈五彩镶嵌色；J. 彩色多普勒左心室长轴断面：显示收缩期右心室的血流进入主动脉瓣口，共同房室瓣口出现大量反流；K. 彩色多普勒心室流入道断面：舒张期共同房室瓣口血流同时进入左心室及右心室；L. 彩色多普勒四腔心断面：显示收缩期心房腔内探及源于共同房室瓣口的反流；M. 剑下共同房室瓣口断面：显示二尖瓣叶及三尖瓣叶形成共同的房室瓣叶；N. 剑下左心室短轴断面：显示双心室内径增大；O. 剑下主动脉右心室断面：显示增宽的主动脉及发育不良的肺动脉起源于右心室；P. 彩色多普勒剑下双动脉右心室断面：显示右心室的血流同时进入主动脉与肺动脉瓣口；Q. 主动脉弓长轴断面：心房腔增大，主动脉弓降部未见异常；R. 彩色多普勒主动脉弓长轴断面：显示主动脉弓降部血流速度在正常范围

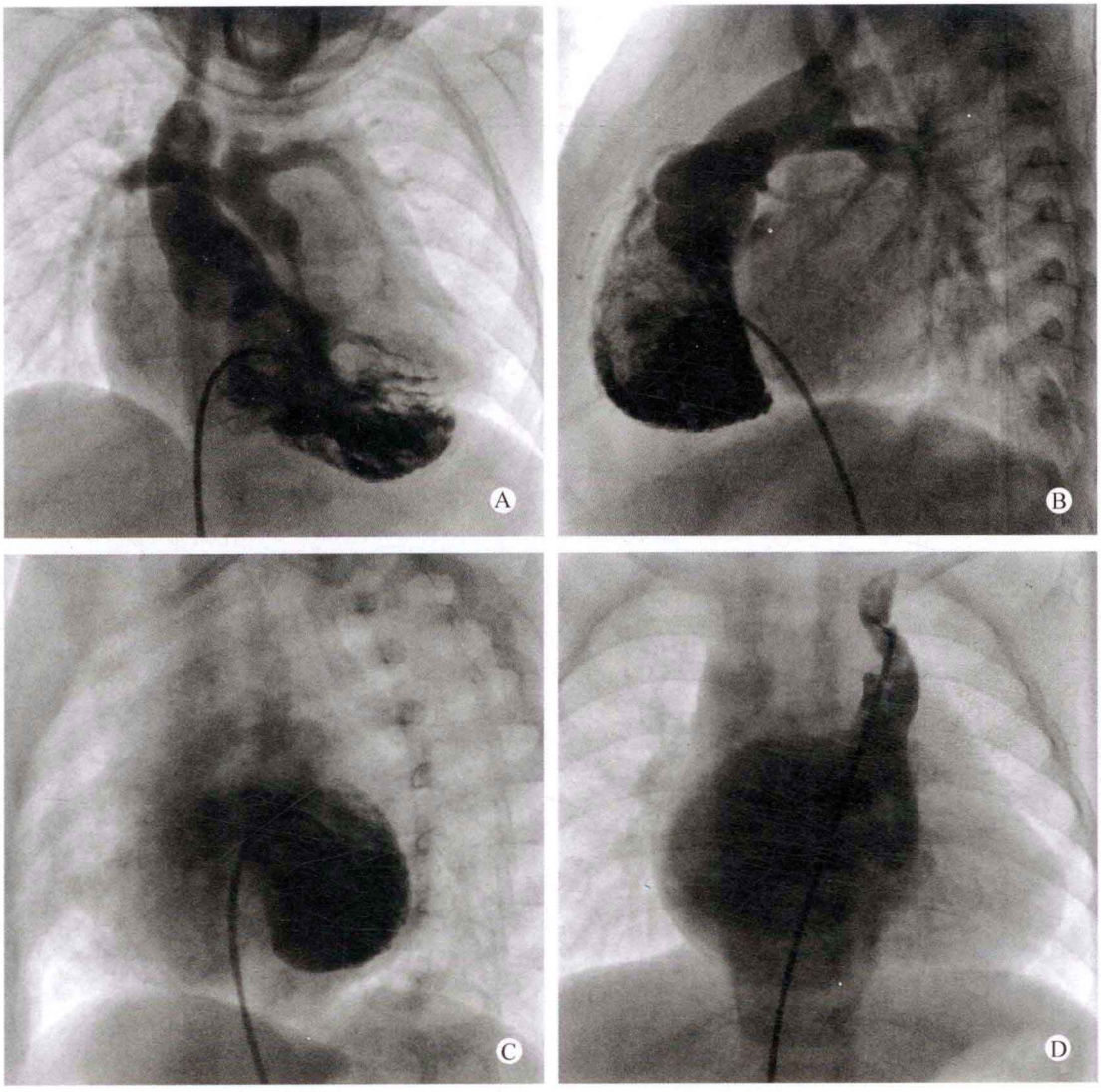

图3-6　A. 右心室造影正位＋头位15°；B. 右心室造影左侧位；C. 左心室造影长轴斜位；D. 左上腔静脉造影正位。右室腔扩大，肌小梁增粗。两大动脉均起自该心室腔，肺动脉瓣下流出道重度狭窄。肺动脉瓣二叶瓣畸形，瓣叶增厚，开放受限并见“圆顶征”。主肺动脉及左、右肺动脉发育相对较差，主、肺动脉偏左后（A～C）。右房扩大，左上腔静脉回流入右心房（D）

✧ 心血管造影诊断

先天性心脏病、右室双出口、完全型心内膜垫缺损、肺动脉瓣狭窄、右位型大动脉异位、永存左上腔静脉。

✧ 病例分析

本病例心房腔内未能探及明确的房间隔回声，心房顶部光滑，无房间隔残端的残迹，为单心房改变，心腔内仅探及一组房室瓣叶，其腱索通过室间隔缺损部位附着于右心室的游离壁上，从剑下探查时，发现共同的房室瓣口位于室间隔的上方，形成左心室及右心室的共同流入道。

大动脉位置关系异常，主动脉的内径增宽，位于右侧，起源于右心室，肺动脉极难显示，通过调整探头角度，显示出内径狭窄的肺动脉，但肺动脉起源的部位难以显示，应用经胸及剑下五腔心断面观察到肺动脉也同时起源于右心室，显示右心室出现两个出口。

在检查的过程中，我们发现患者呈杵状指趾，无法仅用完全型心内膜垫缺损来解释，通过仔细寻找肺动脉，显示肺动脉瓣开放受限，肺动脉瓣下狭窄，心室腔进入肺动脉系统的血流受阻，而且两大动脉均起源于右心室腔。本病例应注意肺动脉瓣口是否开放及开放的程度，以便与肺动脉瓣闭锁合并完全型心内膜垫缺损相鉴别。

✧ 思维要点

（1）房室瓣的数目、形态。
（2）房、室间隔缺损的部位及大小。
（3）两大动脉的空间方位及起源部位。

病例3-4 男，50岁（图3-7）

二维超声心动图

右心房室及左房内径增大，左心室内径在正常范围。室间隔与左室壁厚度正常，呈同向运动，房间隔下部近房室瓣环部位回声脱失约19mm，二尖瓣与三尖瓣位于同一水平，形态异常，二尖瓣前叶探及裂隙，三尖瓣隔叶发育不良。膜部室间隔菲薄，但未见明确的回声中断。肺动脉瓣上可见一约蚕豆大小的团块状回声，开放受限，关闭不良。大动脉连接关系及发育正常。主动脉弓降部未见异常。

多普勒超声心动图

房水平探及左向右分流，收缩期二尖瓣及三尖瓣口探及中量反流。舒张期于右室流出道可探及源于肺动脉瓣口的中量反流。

超声心动图诊断

先天性心脏病、部分型心内膜垫缺损、房水平左向右分流、二尖瓣关闭不全、二尖瓣中量反流、三尖瓣关闭不全、三尖瓣中量反流、肺动脉瓣赘生物。

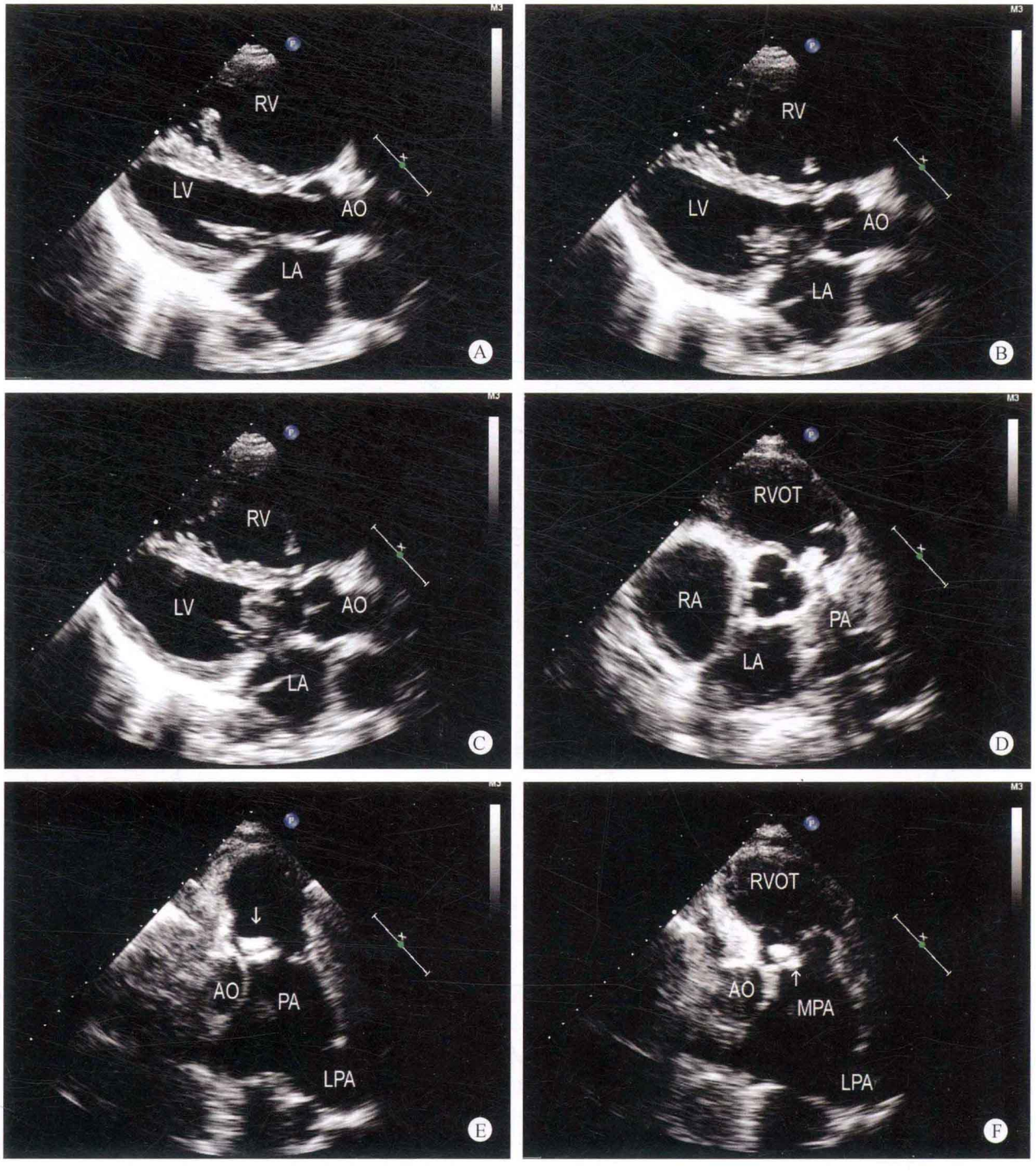

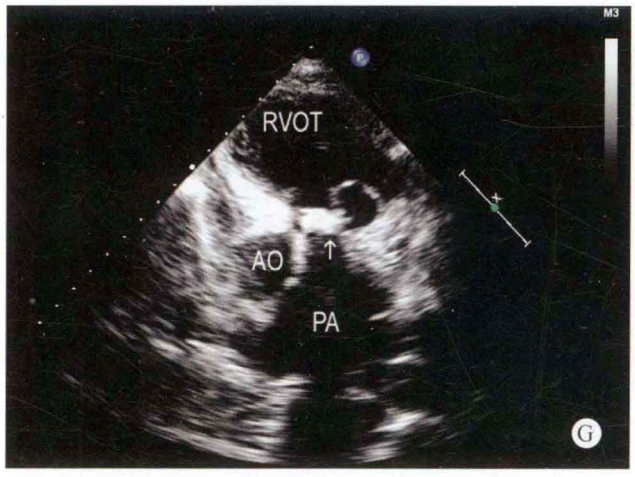
RVOT
AO
PA
G

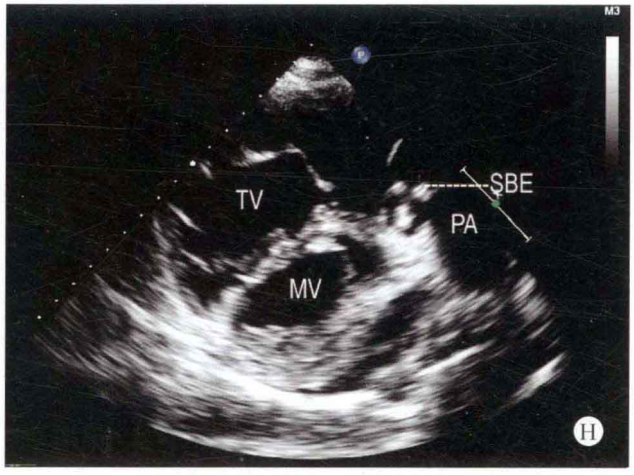
TV
SBE
PA
MV
H

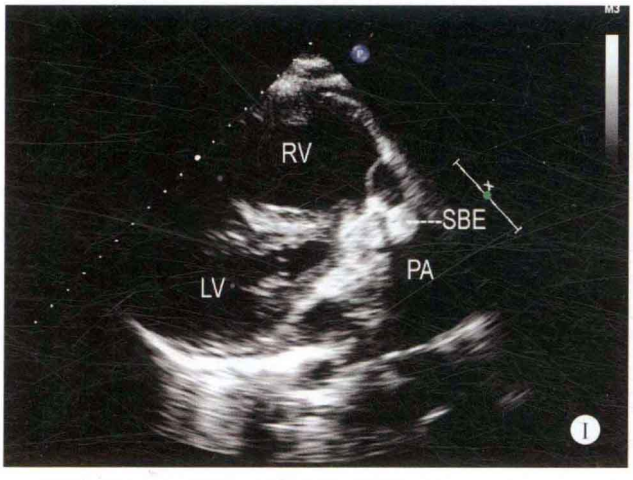
RV
SBE
PA
LV
I

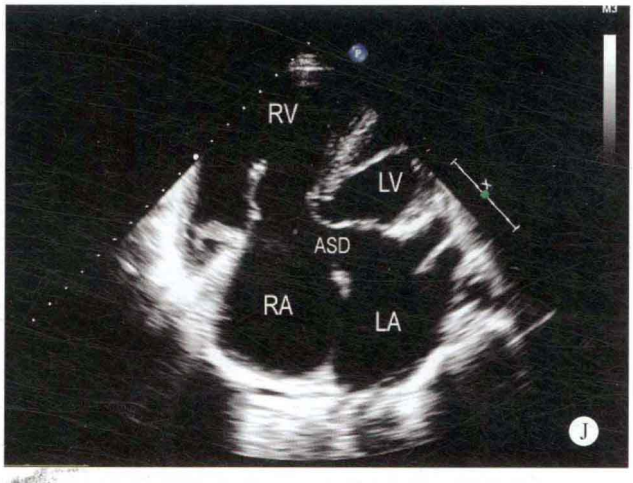
RV
LV
ASD
RA
LA
J

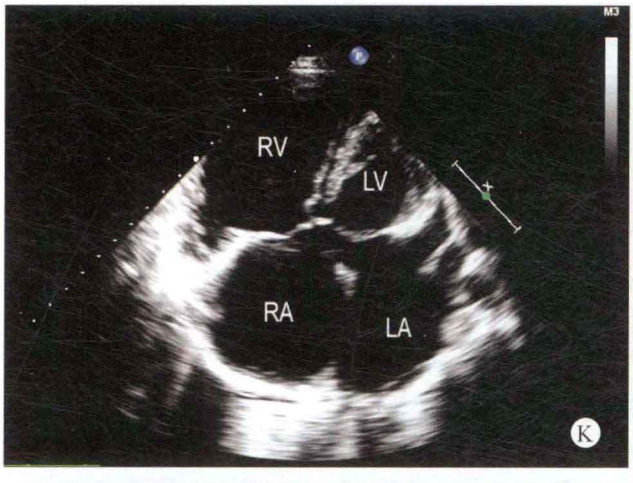
RV
LV
RA
LA
K

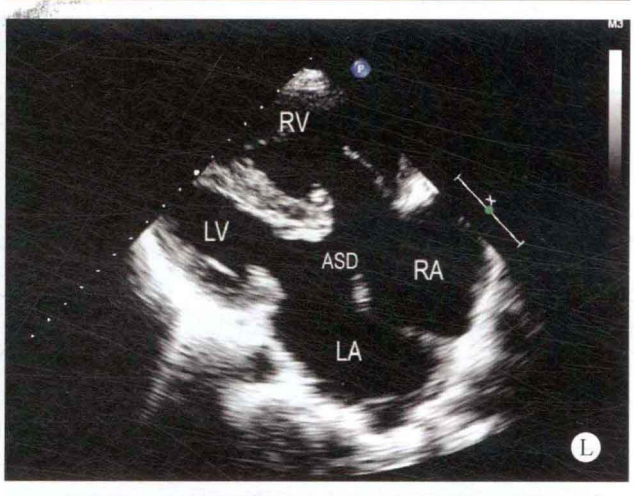
RV
LV
ASD
RA
LA
L

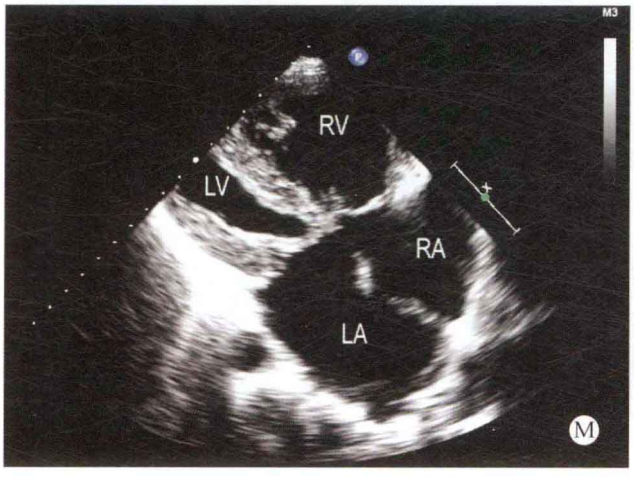
RV
LV
RA
LA
M

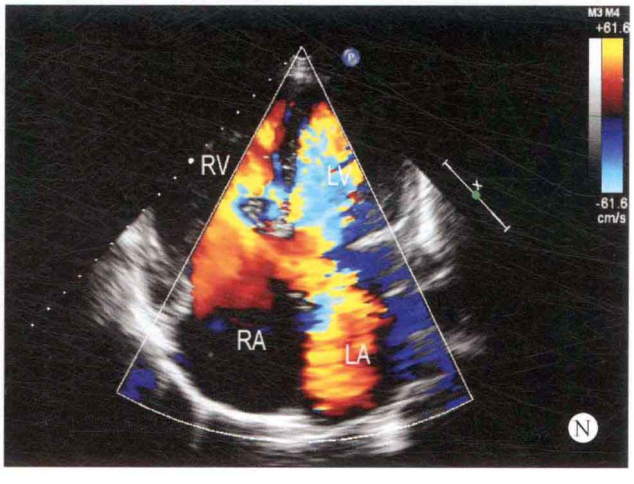
RV
LV
RA
LA
-61.6
cm/s
N

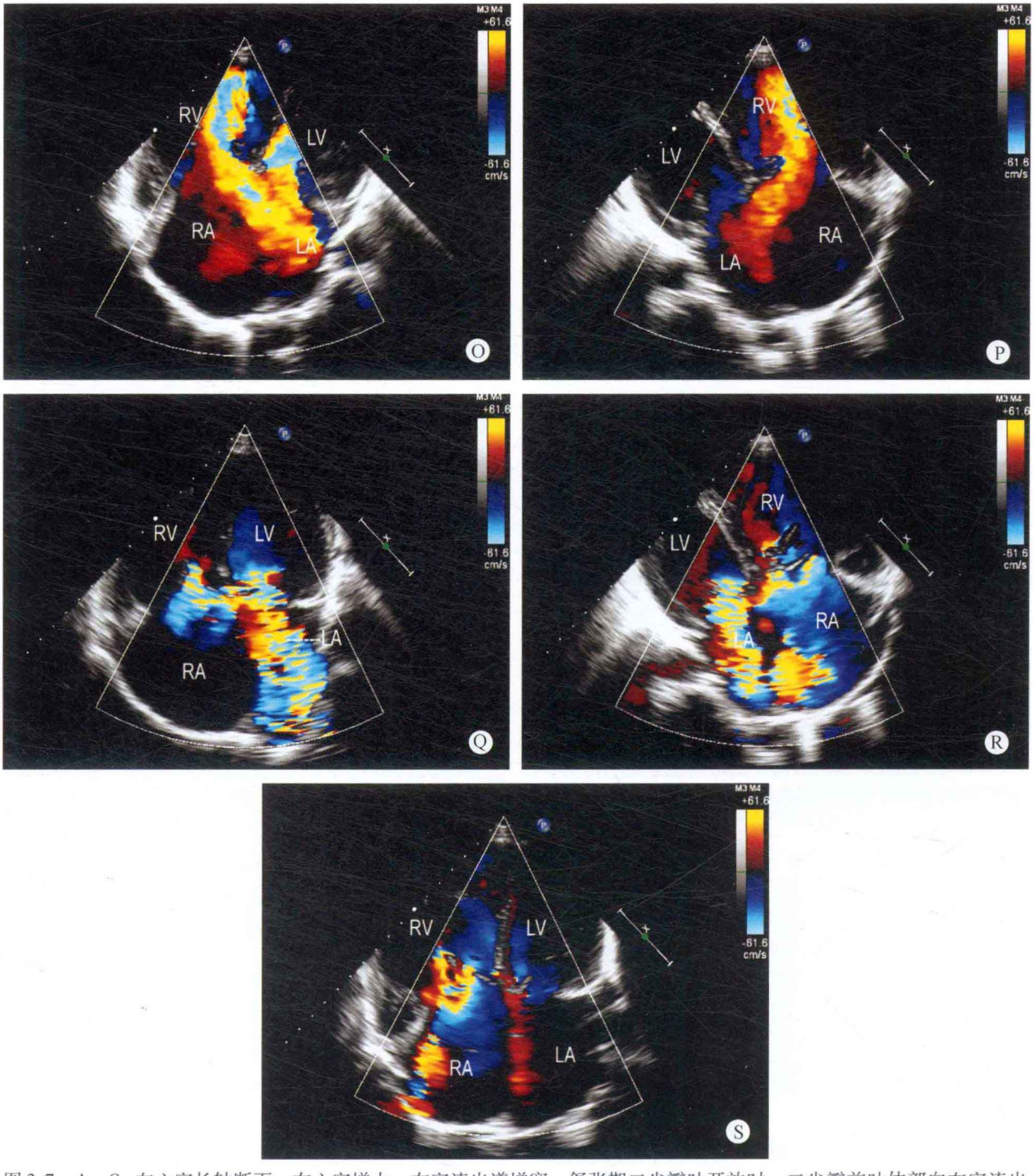

图 3-7 A～C. 左心室长轴断面：右心室增大，右室流出道增宽，舒张期二尖瓣叶开放时，二尖瓣前叶体部向左室流出道膨凸，并可显示二尖瓣前叶体部回声减弱；D. 大动脉短轴断面：右心房室增大，右室流出道增宽，肺动脉瓣叶可显示蚕豆大小的团块状回声附着；E～G. 肺动脉长轴断面：肺动脉内径增宽，肺动脉瓣叶可探及蚕豆大小的异常回声附着（箭头所示）；H、I. 右室流出道长轴断面：右心室增大，右室流出道增宽，肺动脉瓣叶可探及异常团块状回声附着；J、K. 心尖四腔心断面：右心房室及左心房增大，低位房间隔回声中断，膜部室间隔菲薄；L、M. 双心室流入道断面：右心房室及左心房增大，低位房间隔显示回声中断；N、O. 彩色多普勒四腔心断面：房水平出现大量红色左向右分流；P. 彩色多普勒双心室流入道断面：低位房水平出现大量红色左向右分流；Q. 彩色多普勒四腔心断面：收缩期二尖瓣口探及蓝五彩镶嵌色中量反流；R. 彩色多普勒双心室流入道断面：收缩期二、三尖瓣口探及蓝五彩镶嵌色中量反流；S. 彩色多普勒四腔心断面：收缩期三尖瓣口探及蓝五彩镶嵌色中量反流

病例分析

心内膜垫缺损同时合并肺动脉瓣赘生物较为少见，本例在先天性心脏病的患者中，病程较长，年龄已为50岁，曾多次出现感染现象，并有较长时间的发热病史。在检查的过程中发现肺动脉瓣叶附着蚕豆大小的赘生物样回声，致使右心室的血液排向肺动脉时，出现血流受阻现象，并影响肺动脉瓣叶的开放与关闭。应用彩色多普勒检查时，显示肺动脉瓣口出现中等量反流。本例患者提示在检查的过程中，应注意各瓣口的结构及形态改变，以避免漏诊。

由于部分型心内膜垫缺损患者的膜部室间隔往往菲薄，对于单纯小的室间隔缺损极易漏诊，因此在检查的过程中，应注意有无室间隔缺损同时并存及房室瓣叶的形态改变，如二尖瓣前叶裂隙的程度，三尖瓣隔叶发育的状态，是否形成完全的共同房室瓣叶，以便进行部分型心内膜垫缺损合并小的室间隔缺损、过渡型心内膜垫缺损及完全型心内膜垫缺损之间的鉴别。

思维要点

（1）各瓣叶的形态、结构及功能。
（2）房间隔缺损的部位。
（3）有无室间隔缺损并存。

病例3-5　女，7岁（图3-8）

二维超声心动图

全心内径增大，以右心房室为著，室间隔与左室壁厚度正常，呈同向运动，房间隔近房室瓣环部位回声脱失约10mm，膜部室间隔回声脱失约14mm。房室瓣环部位十字交叉结构消失，形成共同房室瓣环，但共同房室瓣环的左侧发育较小，与共同房室瓣环的右侧相比较，发育呈不平衡状态，形态异常，并出现较长的条索状改变，其长度约13mm，而且回声较强。二尖瓣与三尖瓣叶所形成的共同房室瓣叶，其腱索附着于右心室的异常乳头肌上。共同房室瓣叶关闭不良，主动脉瓣叶与肺动脉瓣叶的形态、结构及启闭运动未见异常。大动脉与心室的连接关系正常，主动脉弓降部未见异常。

多普勒超声心动图

房水平及室水平均探及左向右分流，收缩期心房侧可探及源于共同房室瓣口的大量反流，血流速度为6.2m/s，压差为153.8mmHg。

超声心动图诊断

先天性心脏病、完全型心内膜垫缺损、房水平左向右分流、室水平左向右分流、共同房室瓣关闭不全、共同房室瓣大量反流。

病例分析

本例患者的二尖瓣叶及三尖瓣叶在形成共同房室瓣叶的过程中，其共同房室瓣叶的左侧瓣环及瓣叶发育较小，而右侧的瓣环及瓣叶发育较大，呈不平衡状态，造成诊断困难。由于左侧的瓣环发育不良，出现突起状物，对于本例患者的房间隔缺损部位，如是Ⅰ孔型房间隔缺损还是Ⅱ孔型房间隔缺损的确定造成了一定的难度，而且共同房室瓣叶的左侧瓣叶发育不平衡，对于观察二、三尖瓣叶是否形成完全的共同房室瓣叶也难以确定。但上述问题如果观察不清，即无法对完全型心内膜垫缺损及过渡型心内膜垫缺损进行鉴别。

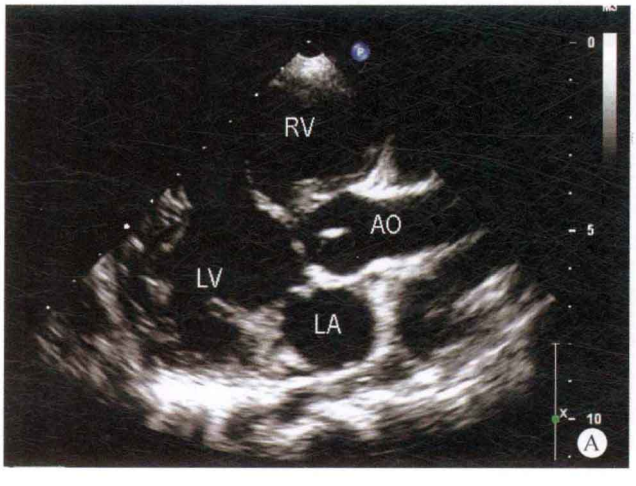

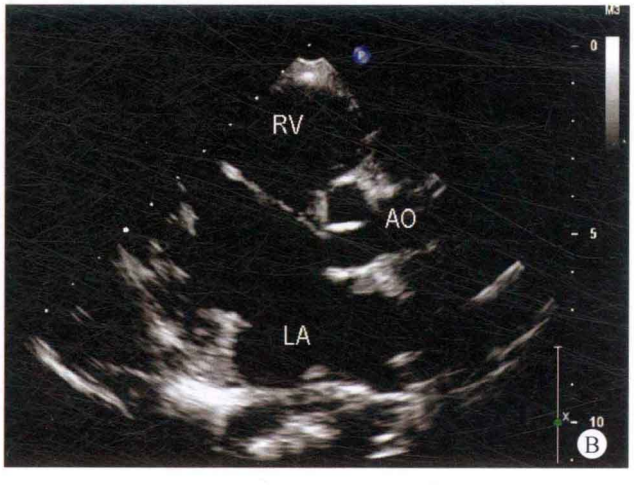

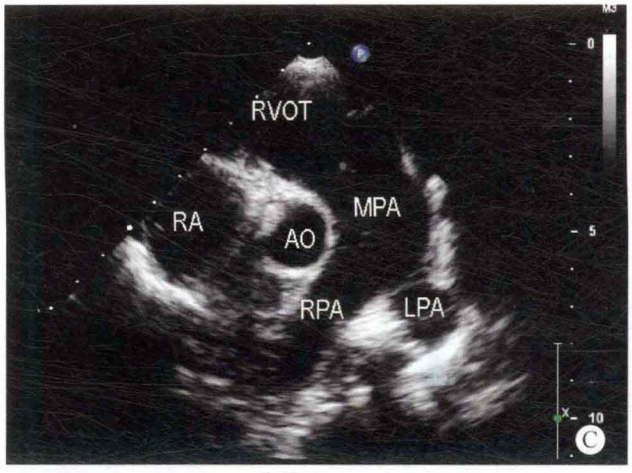
RVOT
RA
AO
MPA
RPA
LPA
C

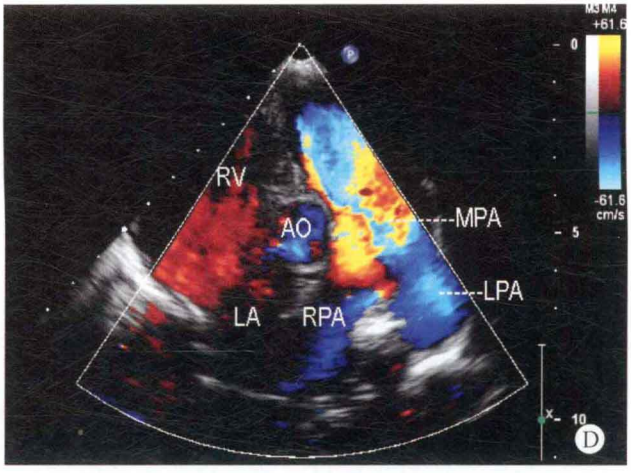
RV
AO
MPA
LPA
LA
RPA
D

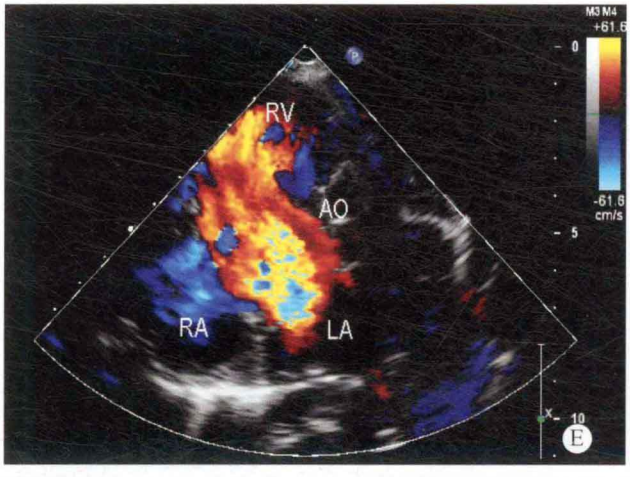
RV
AO
RA
LA
E

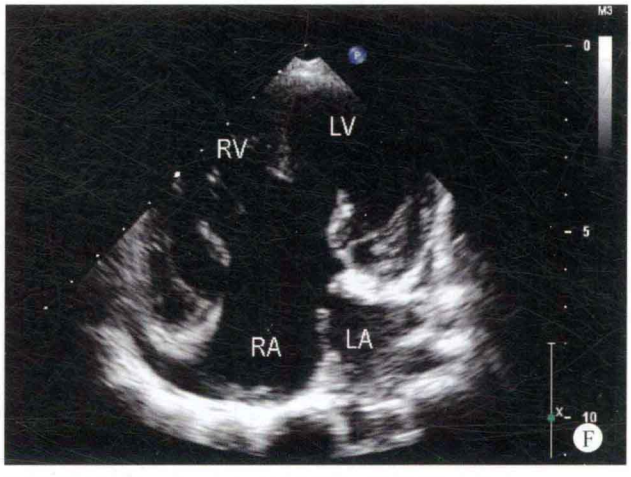
RV
LV
RA
LA
F

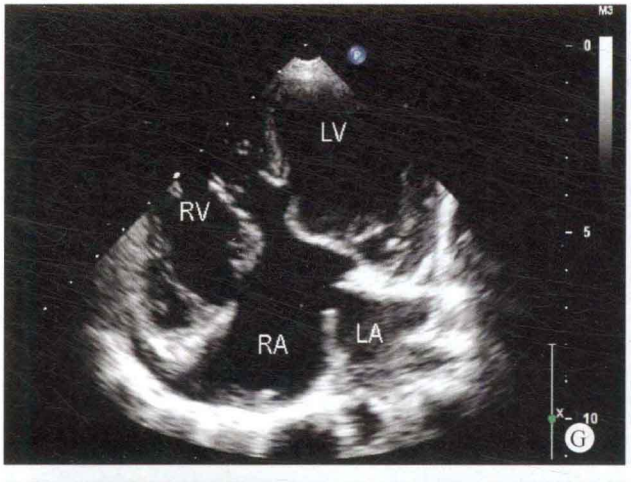
LV
RV
RA
LA
G

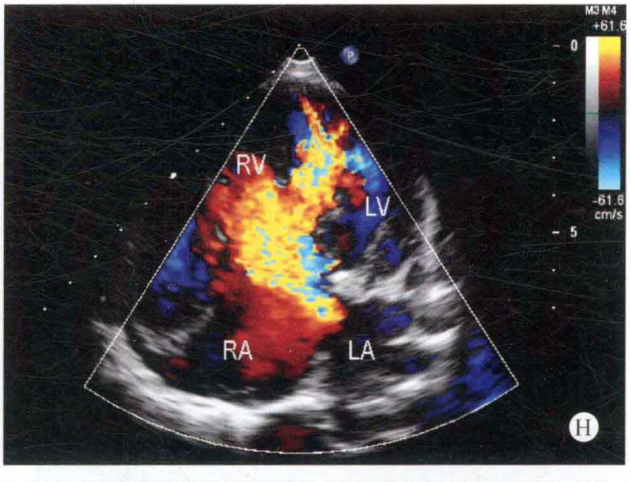
RV
LV
RA
LA
H

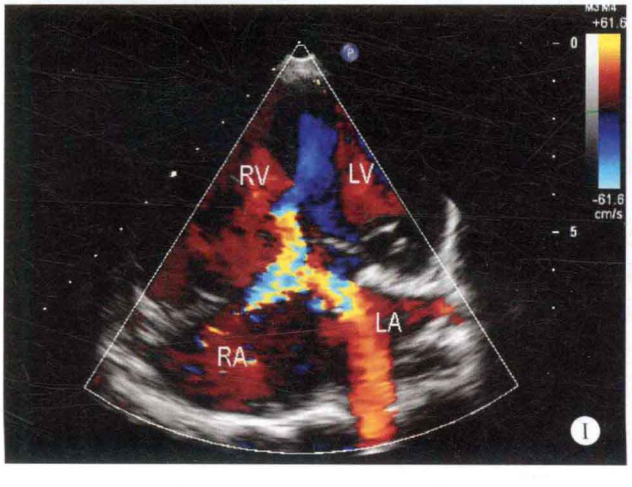
RV
LV
LA
RA
I

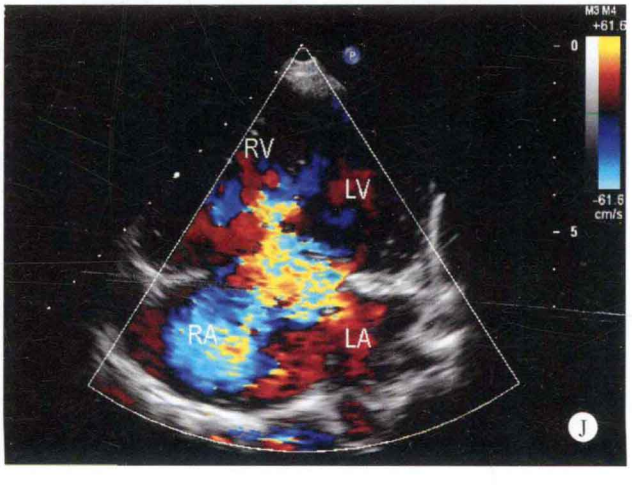
RV
LV
RA
LA
J

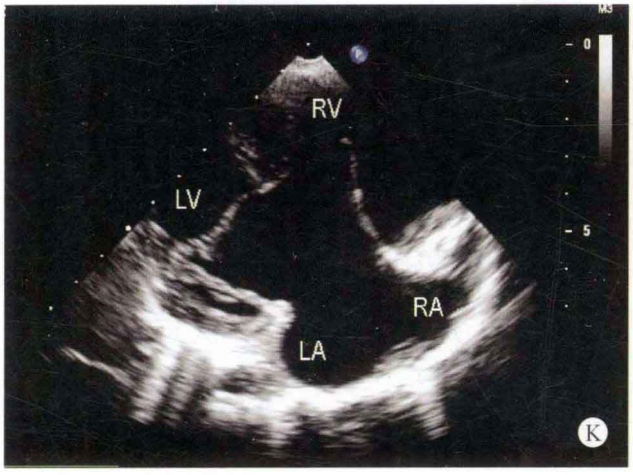
RV
LV
RA
LA
K

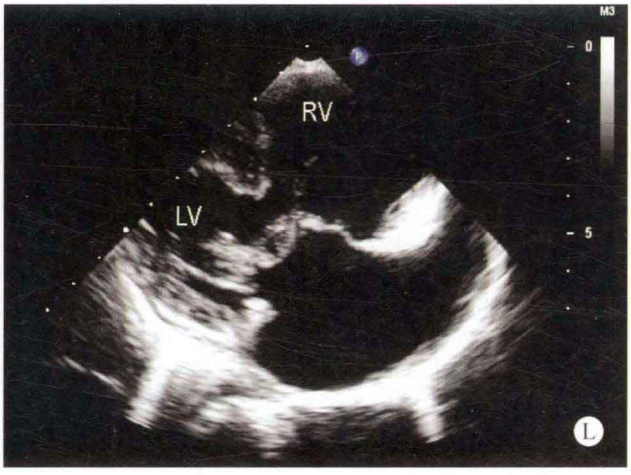
RV
LV
L

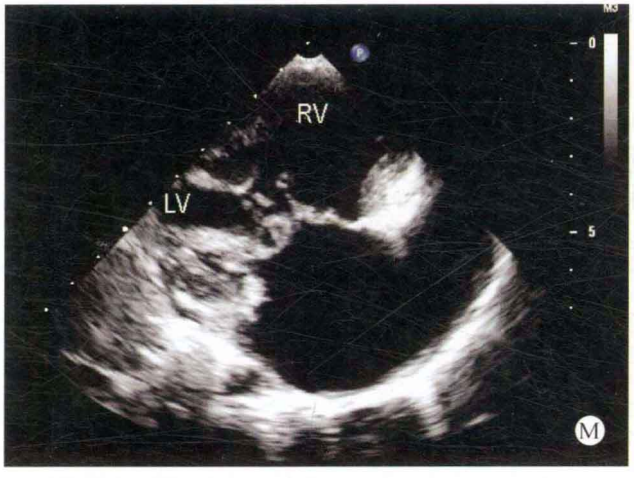
RV
LV
M

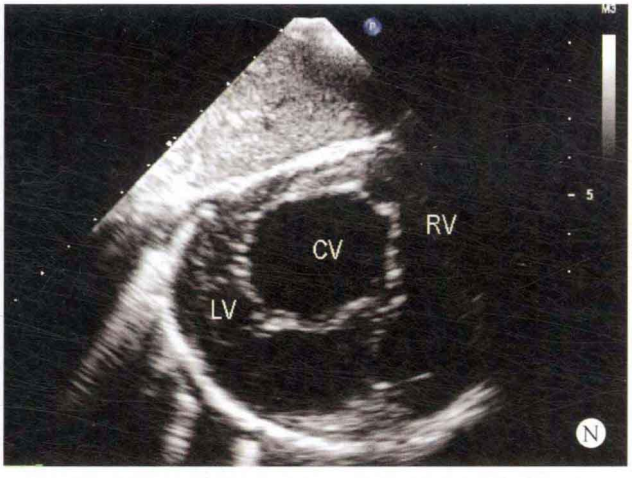
RV
CV
LV
N


RA
LA
O

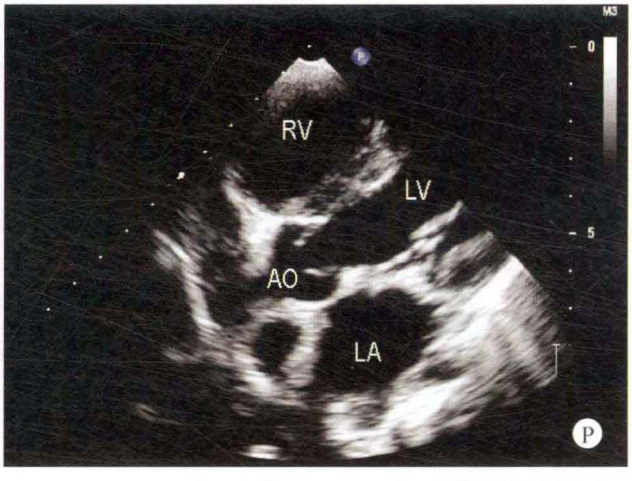
RV
LV
AO
LA
P

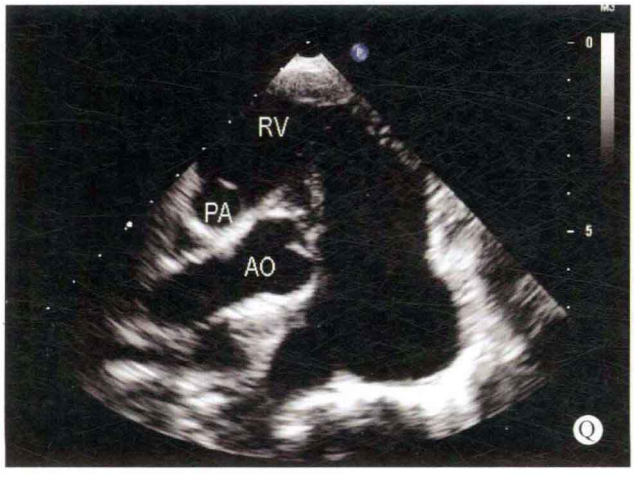
RV
PA
AO
Q

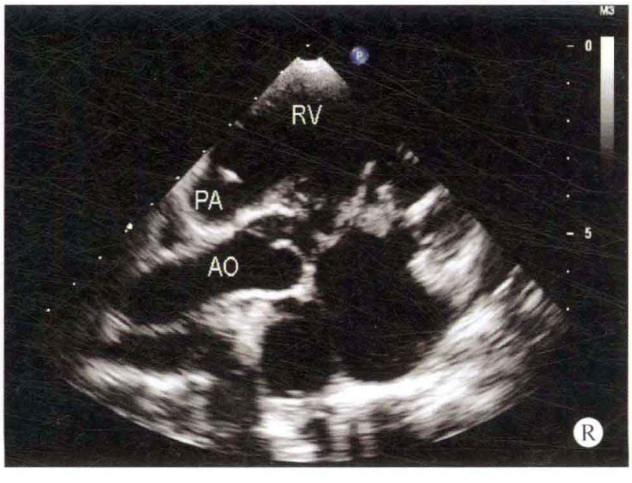
RV
PA
AO
R

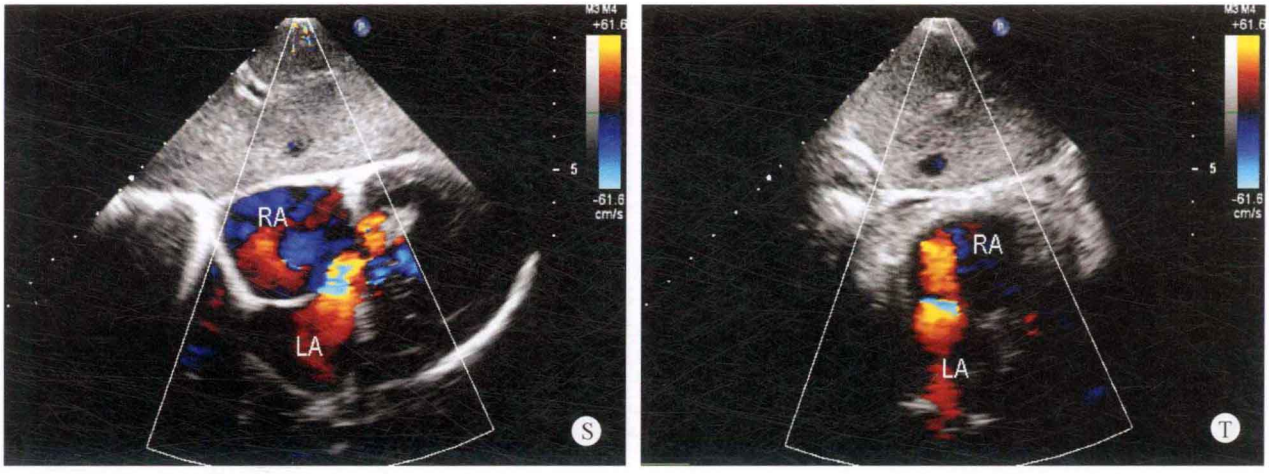

图3-8 A、B. 左心室长轴断面：显示右心房室增大，共同房室瓣口的腱索通过室间隔缺损附着于右心室壁上；C. 大动脉短轴断面：主肺动脉及左右肺动脉内径增宽；D、E. 彩色多普勒大动脉短轴断面：显示右心室进入肺动脉内的血流呈层流状态及房水平出现大量的左向右分流；F、G. 心尖四腔心断面：显示右心房室内径增大，低位房间隔与室间隔回声脱失，共同房室瓣叶的腱索通过室间隔缺损附着于右心室壁上，而左侧的共同房室瓣环及瓣叶发育较小，而右侧的瓣环及瓣叶发育较大，呈不平衡状态；H～J. 彩色多普勒四腔心断面：收缩晚期舒张早期房水平出现左向右分流，收缩期室水平出现左向右分流，共同房室瓣口出现大量反流；K～M. 双心室流入道断面：清晰显示共同房室瓣口开放时的形态及腱索的附着部位；N. 剑下心室短轴断面：舒张期共同房室瓣口开放时呈圆形；O. 剑下四腔心断面：低位房间隔出现缺损；P. 五腔心断面：右心室增大，主动脉起源于右心室；Q、R. 心尖双动脉长轴断面：显示右心室增大，肺动脉起源于右心室，主动脉起源于左心室；S. 剑下彩色多普勒四腔心断面：房水平出现左向右分流（红色）；T. 剑下彩色多普勒双心房断面：显示房水平出现红色的左向右分流束

本例患者共同房室瓣叶腱索的附着点也与其他完全型心内膜垫缺损的患者不同，共同房室瓣叶的大部分腱索均通过室间隔缺损附着于右心室的侧壁，但有少量的腱索附着于室间隔缺损的残端顶部，对于本例患者的类型也较难确定。

思维要点

（1）房室瓣叶发育的形态。
（2）房间隔缺损部位的确定。
（3）完全型心内膜垫缺损类型的确定。

病例3-6 男，3岁（图3-9）

二维超声心动图

心脏位于左侧胸腔，全心扩大，以右心房室为著，室间隔与左室后壁厚度在正常范围，呈同向运动，心脏十字交叉结构异常，房间隔下部回声脱失约10mm，中部回声脱失约17mm，室间隔上部回声脱失约13mm。二、三尖瓣结构异常，形成共同房室瓣口，其前共瓣的腱索通过室间隔缺损附着于右心室侧壁的异常乳头肌上，而部分腱索附着于左心室的游离壁上，致使共同房室瓣叶的左侧开放幅度减小，呈不平衡状态，共同房室瓣叶关闭不良。肺动脉瓣为二叶瓣，呈左右排列，瓣叶增厚，开放受限。主动脉位于右前，肺动脉位于左后，两大动脉均起源于右心室。主肺动脉及左、右肺动脉发育尚可。主动脉弓降部未见异常。

多普勒超声心动图

房、室水平探及双向分流，收缩期心房内探及源于共同房室瓣口的少量反流，肺动脉瓣口血流速度增快，流速为5.5m/s，压差为121mmHg。

超声心动图诊断

先天性心脏病，完全型B型心内膜垫缺损，房、室水平出现双向分流，共同房室瓣口少量反流，右室双出口，肺动脉瓣狭窄，Ⅱ孔型房间隔缺损，功能性单心房。

病例分析

本病例由两种心内复杂畸形相组合，形成了较复杂的血流动力学改变。由于房间隔及室间隔缺损，共同房室瓣叶的形成，四个心腔的血液相通，而两条大动脉又均起源于右侧心室，因此主动脉与肺动脉均同时接受了腔静脉的氧不饱和血及肺静脉的氧饱和血，而由于肺动脉瓣口狭窄，进入肺动脉瓣口的血液减少，肺循环的血流量减少，患者的发绀程度加重。

患者共同房室瓣叶的少数腱索附着于左心室的游离壁上，致使瓣叶开放时，共同房室瓣叶的左侧缘开放幅度减小，而右侧的房室瓣叶开放幅度增大，呈不平衡状态，对于是否完全形成共同房室瓣叶的认定难度增加。

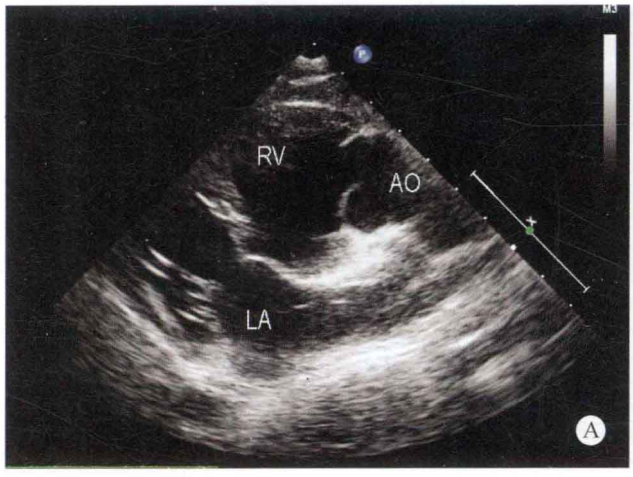
RV
AO
LA
A

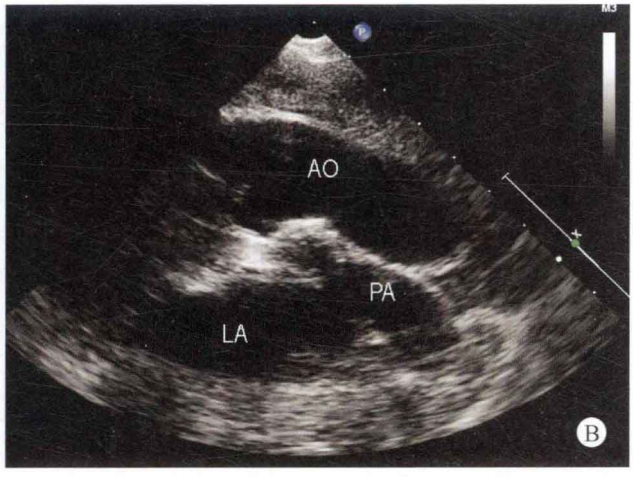
AO
PA
LA
B

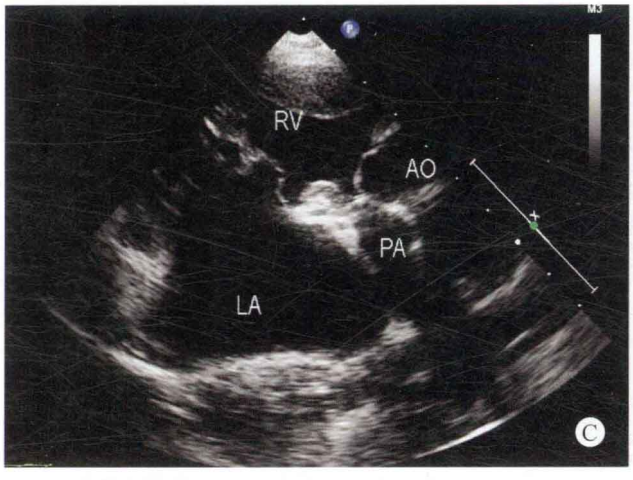
RV
AO
PA
LA
C

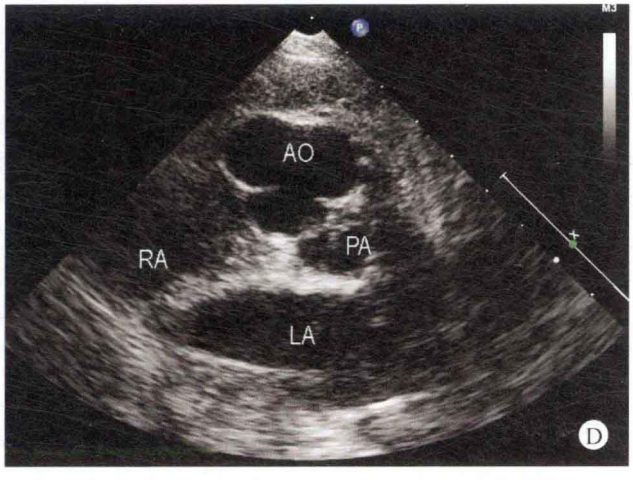
AO
RA
PA
LA
D

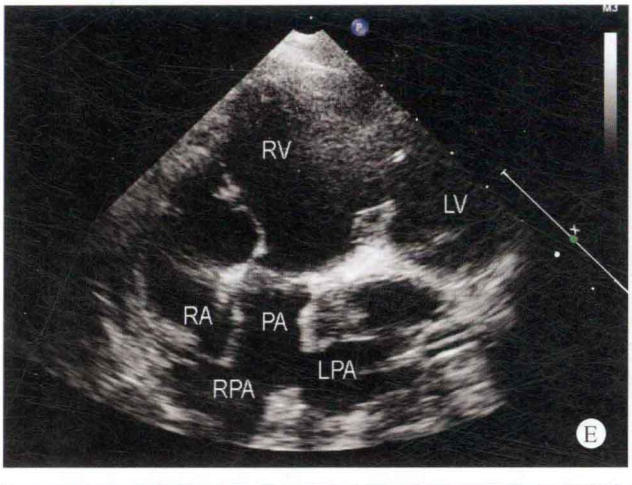
RV
LV
RA
PA
LPA
RPA
E

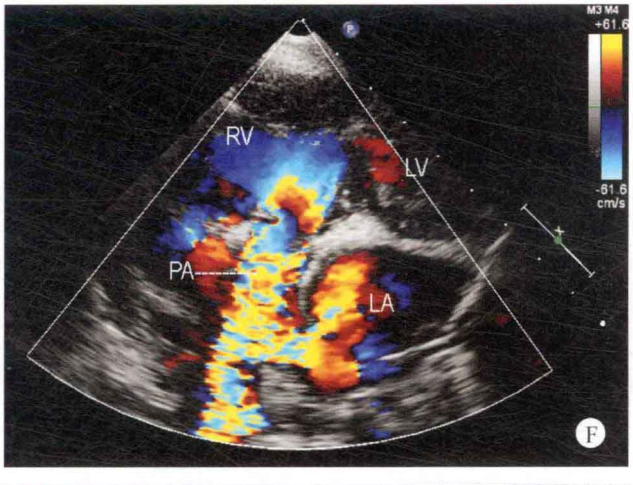
RV
LV
PA
LA
F

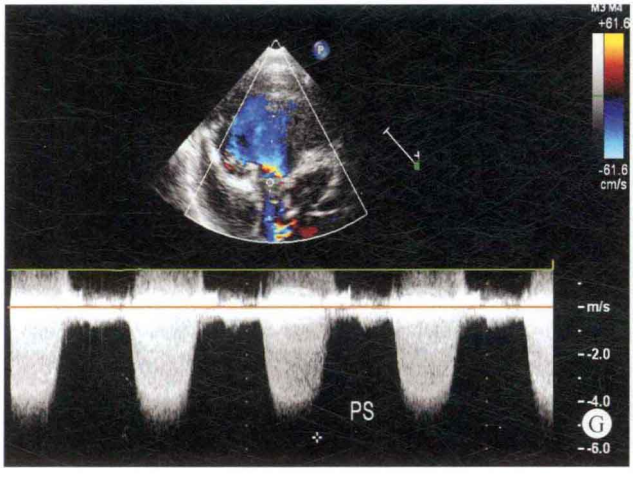
PS
G

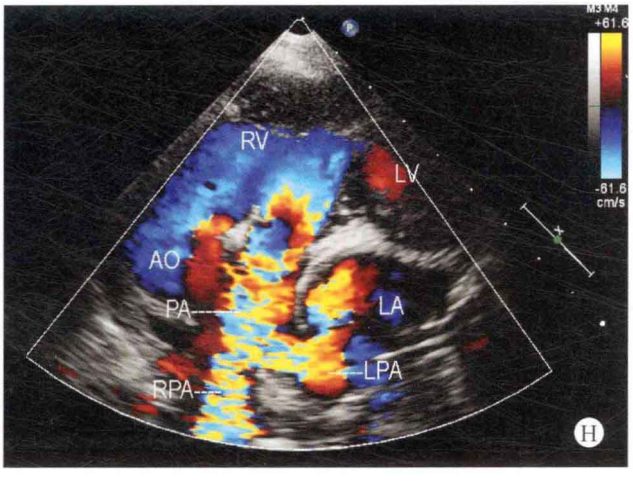
RV
LV
AO
PA
LA
LPA
RPA
H

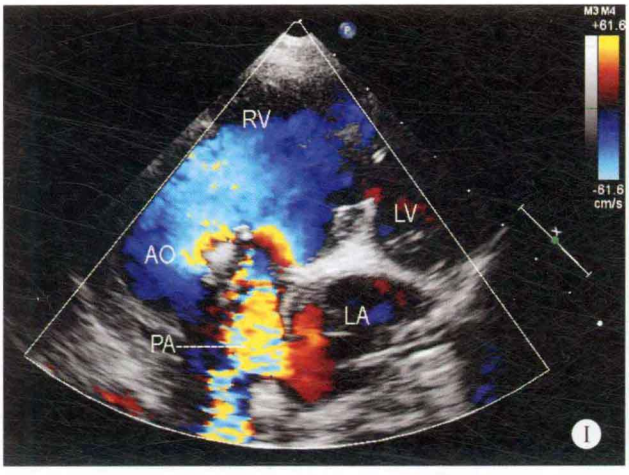
M3 M4
+61.6
-61.6
cm/s
RV
LV
AO
LA
PA
I

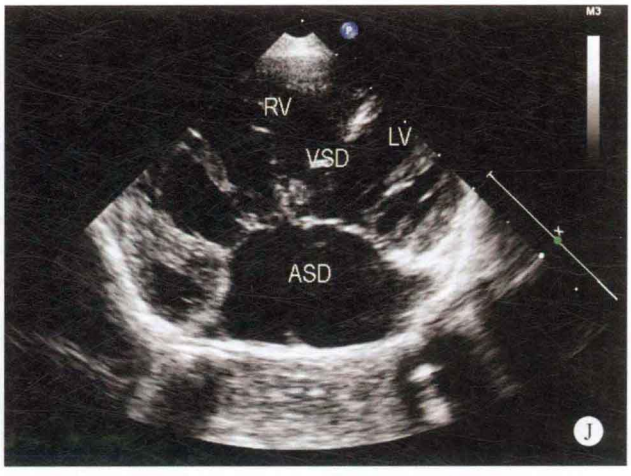
M3
RV
LV
VSD
ASD
J

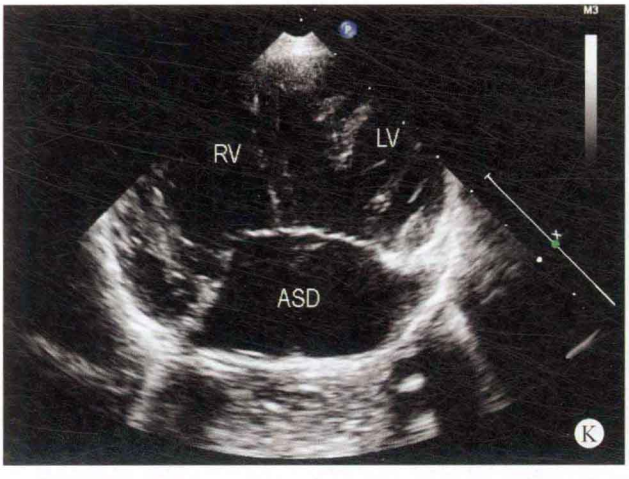
M3
RV
LV
ASD
K

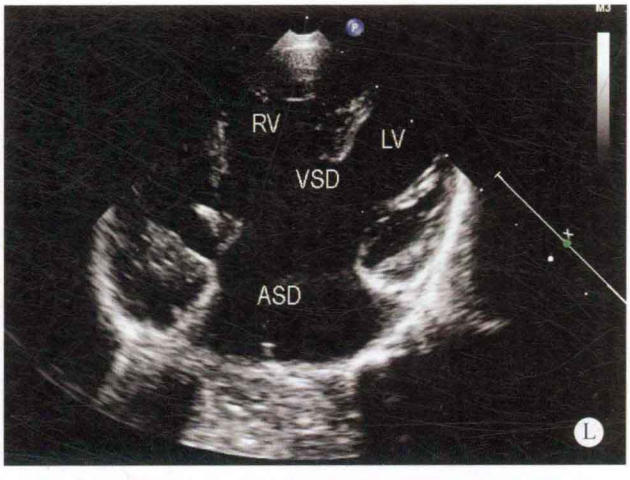
M3
RV
LV
VSD
ASD
L

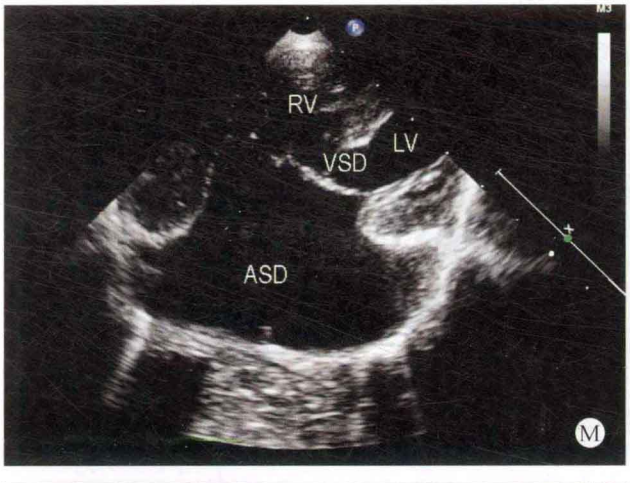
M3
RV
VSD
LV
ASD
M

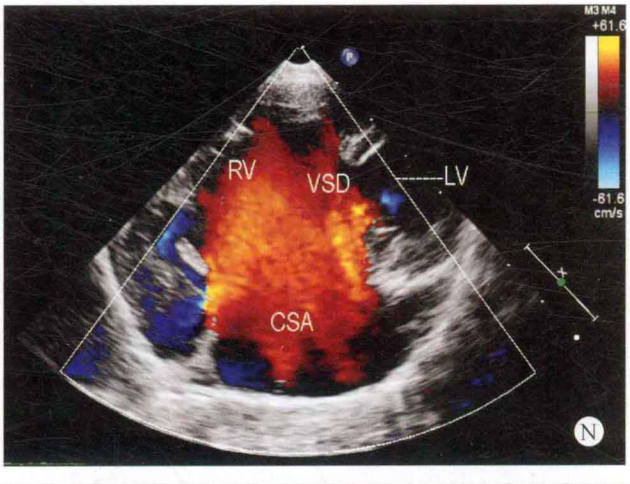
M3 M4
+61.6
-61.6
cm/s
RV
VSD
LV
CSA
N

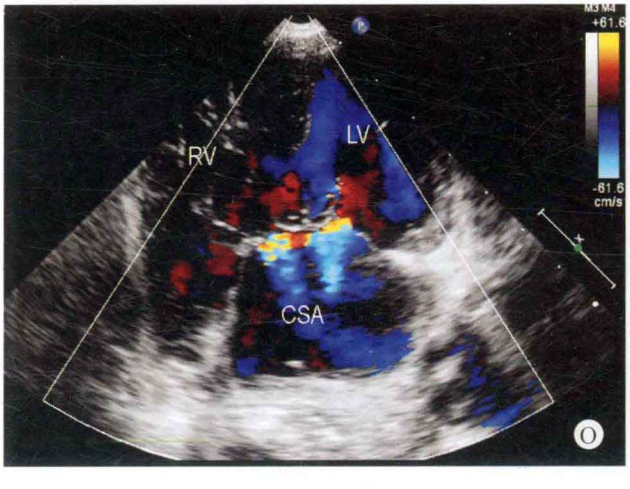
M3 M4
+61.6
-61.6
cm/s
RV
LV
CSA
O


M3
CV
P



图 3-9　A、B. 左心室长轴断面：主动脉内径增宽，肺动脉瓣增厚，开放受限，主肺动脉及左右肺动脉发育尚可，两大动脉均起源于右心室；C. 双动脉长轴断面：显示二尖瓣前叶与主动脉之间无纤维连续性，并出现动脉性圆锥；D. 大动脉短轴断面：主动脉内径增宽，位于右前，肺动脉位于左后，内径狭窄，肺动脉瓣为二叶瓣，呈左右排列，瓣叶开放受限；E. 心尖肺动脉长轴断面：肺动脉与右心室相连接，肺动脉瓣叶增厚，开放受限，但主肺动脉及左右肺动脉发育尚可；F. 彩色多普勒心尖肺动脉长轴断面：收缩期肺动脉瓣口血流速度增快，呈五彩镶嵌色；G. 连续多普勒肺动脉瓣口血流频谱：收缩期于肺动脉瓣口内可探及高速血流频谱，血流速度为 5.5m/s，压差为 121mmHg；H、I. 彩色多普勒双动脉长轴断面：显示收缩期右心室的血流进入肺动脉瓣口时，速度增快，呈五彩镶嵌色，但血流同时进入主动脉瓣口时，呈层流状态，说明收缩期主动脉瓣口开放幅度处于正常状态；J～M. 心尖四腔心断面：显示膜部室间隔、低位房间隔及房间隔中部回声脱失，房间隔仅存在较短的残端组织，呈可能性单心房，共同房室瓣叶的腱索大部分附着于右心室的侧壁上，但共同房室瓣叶左侧少部分腱索附着于左心室的游离壁上，致使房室瓣叶开放的幅度大小呈不平衡状态；N、O. 彩色多普勒心尖四腔心断面：舒张期瓣叶开放时，无明显受阻现象，收缩期关闭时，出现少量反流；P. 剑下心室短轴断面：共同房室瓣口开放时，左侧的开放幅度减小；Q. 剑下双心房断面：显示Ⅰ孔部位及Ⅱ孔部位的房间隔回声脱失

✧ 思维要点

（1）共同房室瓣叶的形成及过渡型房室瓣叶之间的鉴别。

（2）共同房室瓣叶的左侧及右侧形成不平衡状态的识别。

（3）大动脉与心室连接关系的确定。

病例 3-7　女，8 个月（图 3-10）

✧ 二维超声心动图

全心增大，以右心房室为著。室间隔与左室后壁厚度正常，呈同向运动。房间隔下部回声脱失约 6mm，房间隔卵圆孔分离，室间隔上端回声脱失 12mm，心腔内十字交叉结构消失，二尖瓣叶及三尖瓣叶形态、结构异常，形成共同房室瓣叶，其前共瓣的腱索附着于室间隔残端的顶部，共同房室瓣叶关闭不良，主动脉瓣叶及肺动脉瓣叶形态及启闭功能正常。降主动脉与主肺动脉之间可探及未闭动脉导管，内径约 3mm，大动脉连接关系及发育未见异常，主动脉弓降部正常。

✧ 多普勒超声心动图

房水平及室水平探及以左向右为主的双向分流。动脉水平探及连续性左向右分流，收缩期心房腔内探及共同房室瓣叶的少量反流。

✧ 超声心动图诊断

先天性心脏病、A 型完全型心内膜垫缺损、卵圆孔未闭、房水平及室水平双向分流、共同房室瓣少量反流、动脉导管未闭、动脉水平左向右分流、肺动脉高压。

✧ 病例分析

患者为 A 型完全型心内膜垫缺损，共同房室瓣口的腱索附着于室间隔残端的顶部，共同房室瓣叶由四个桥叶组成，为典型的 A 型。除了房水平及室水平的左向右分流外，舒张期左心房与右心房的血流通过共同的房室瓣口也可直接进入右心室，引起右心室的明显增大。但由于患者同时存在动脉导管未闭，因此也引起了左心室腔的增大。在检查的过程中，由于房水平及室水平均出现左向右分流，通过肺动脉瓣口的血流量增多，造成肺动脉瓣口的相对性狭窄，肺动脉瓣口的血流速度轻度增快。彩色多普勒观察时，血流出现湍流现象，如不仔细观察极易遗漏细小的未闭动脉导管血流。因此，在检查的过程中，如发现肺动脉瓣口的血流频谱出现舒张期连续性的毛刺状血流，因注意检查主肺动脉与降主动脉之间是否存在未闭动脉导管。

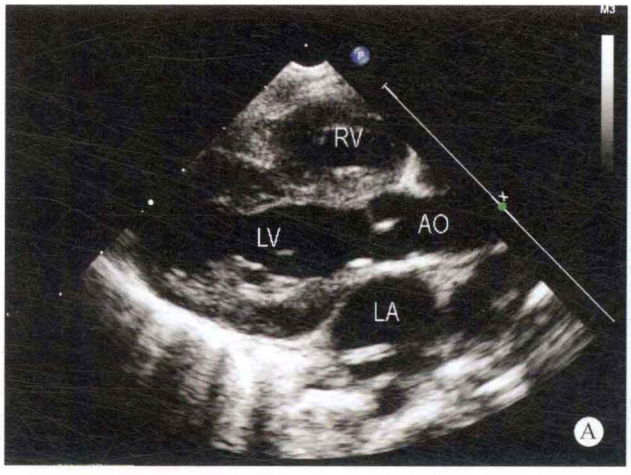
RV
LV
AO
LA
A

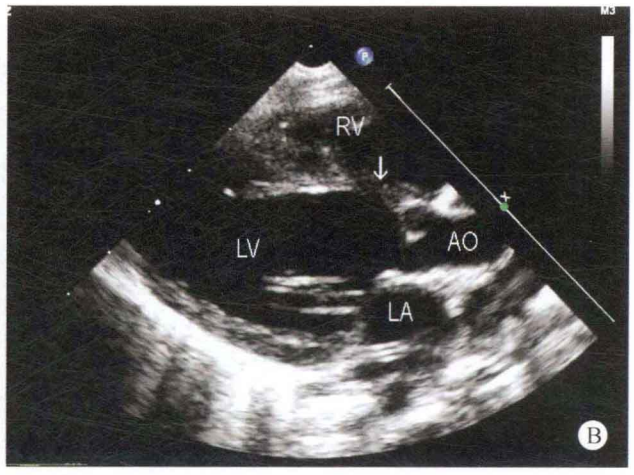
RV
LV
AO
LA
B

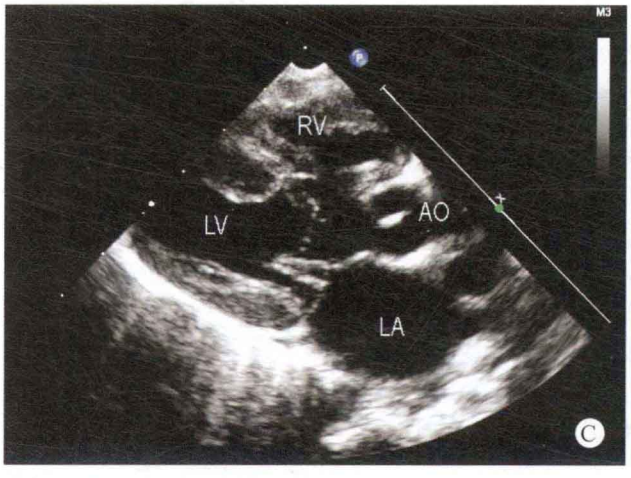
RV
LV
AO
LA
C

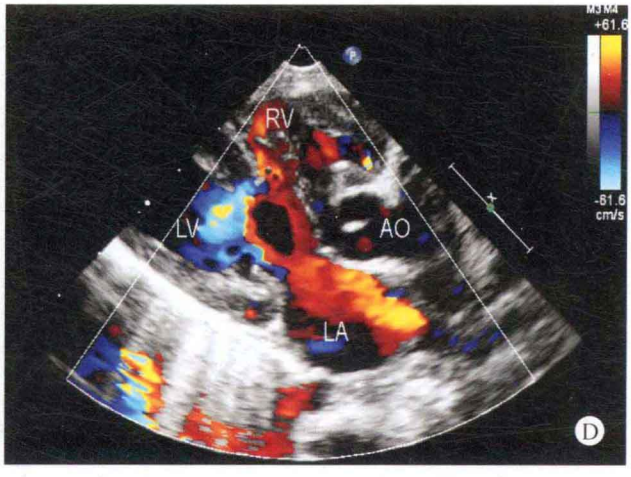
RV
LV
AO
LA
D

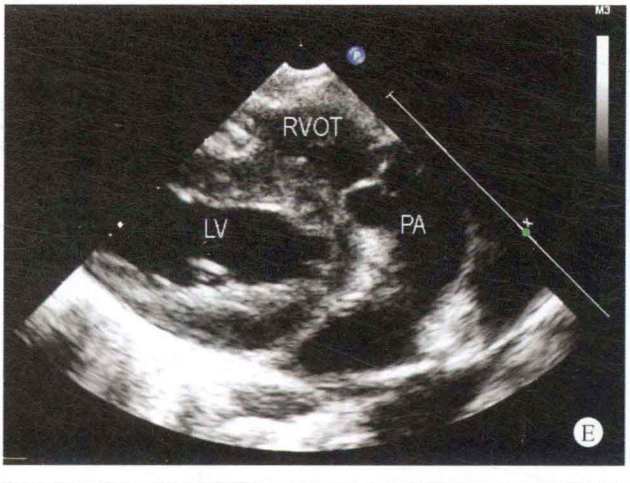
RVOT
LV
PA
E

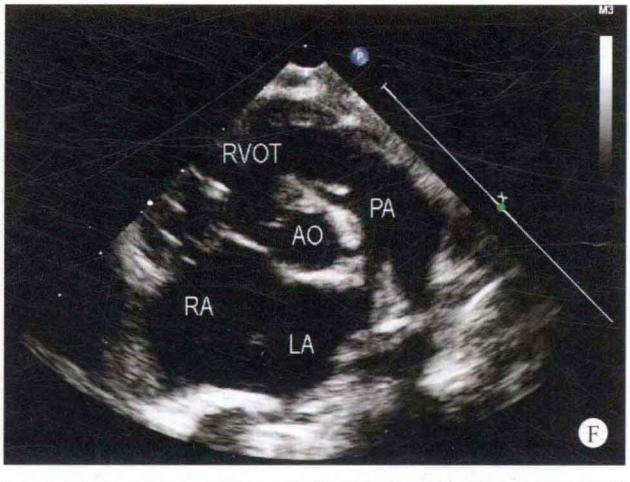
RVOT
PA
AO
RA
LA
F

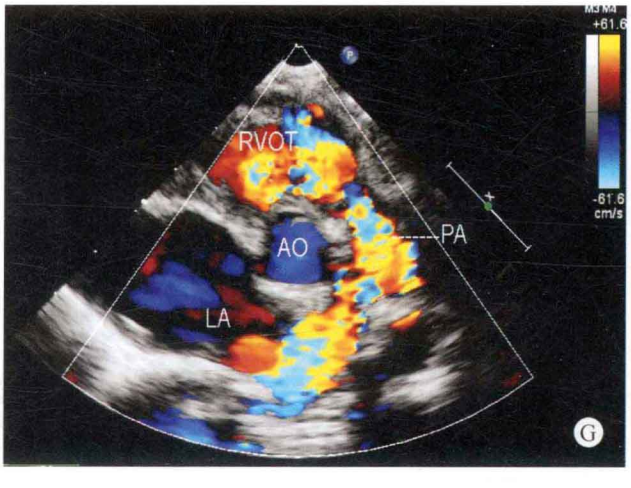
RVOT
AO
PA
LA
G

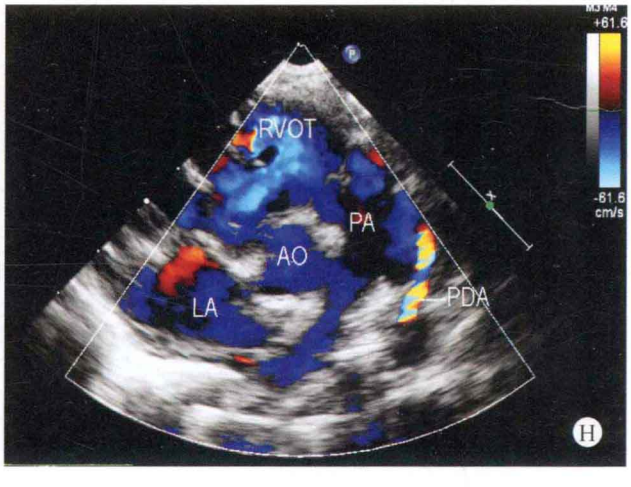
RVOT
PA
AO
LA
PDA
H

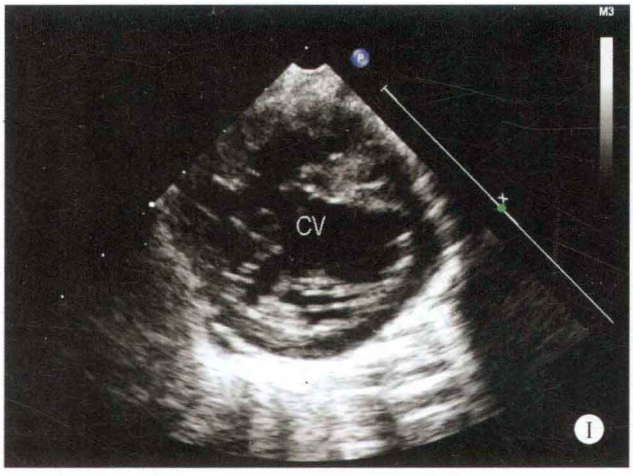
M3
CV
I

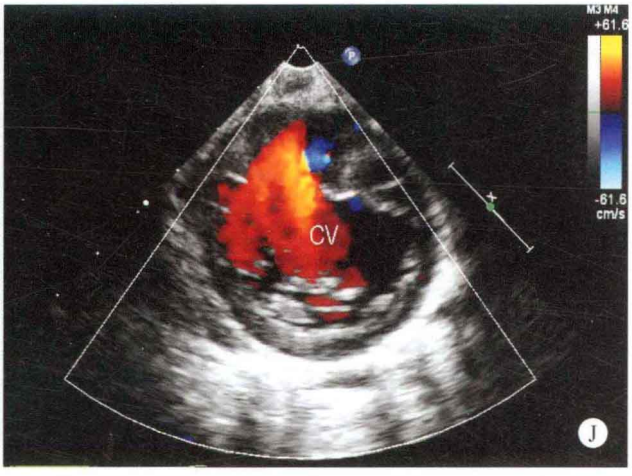
M3 M4
+61.6
-61.6
cm/s
CV
J

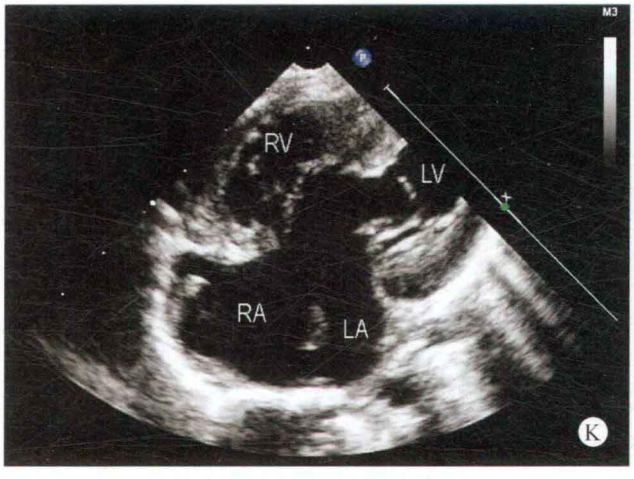
M3
RV
LV
RA
LA
K

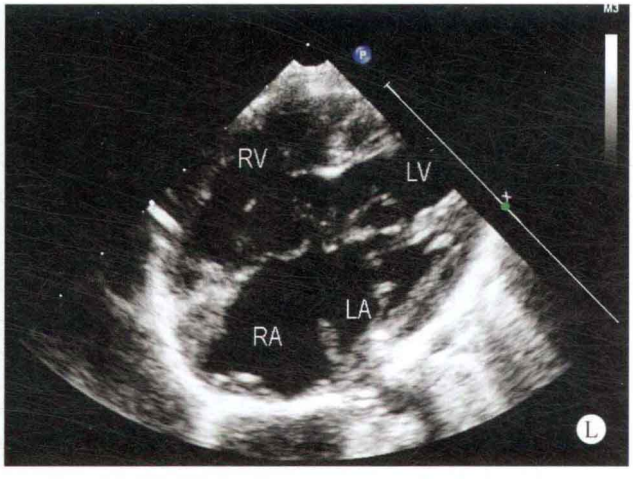
M3
RV
LV
LA
RA
L

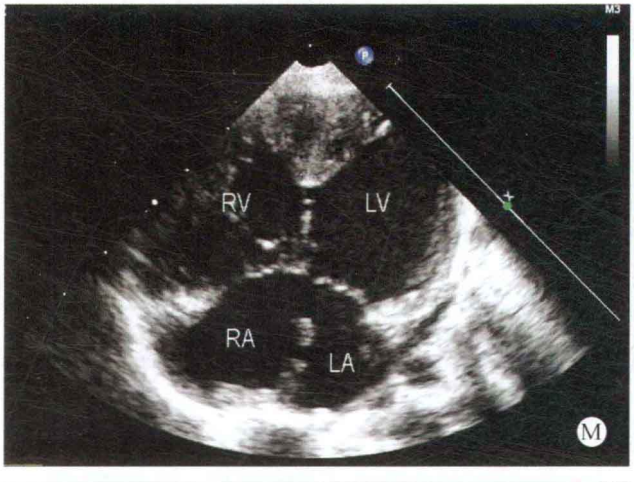
M3
RV
LV
RA
LA
M

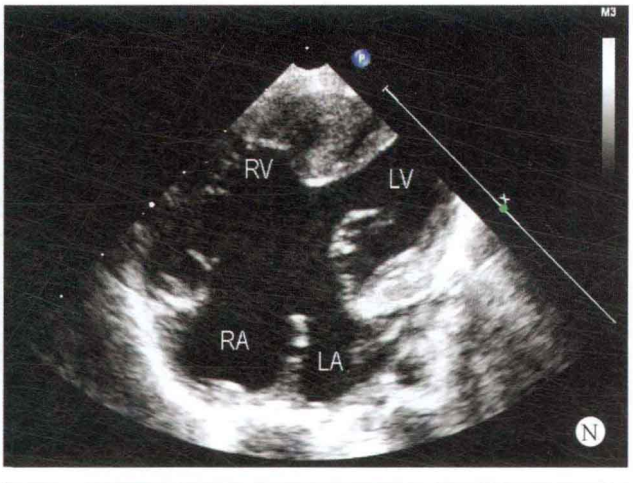
M3
RV
LV
RA
LA
N

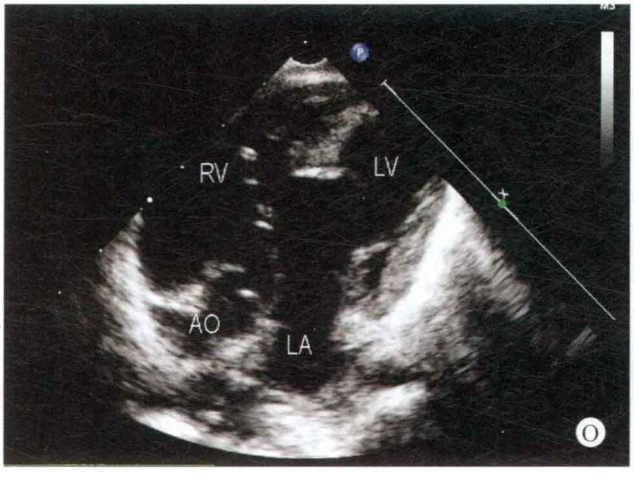
RV
LV
AO
LA
O

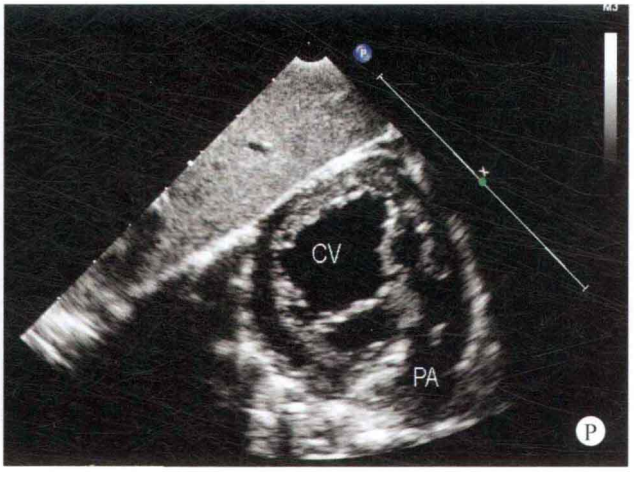
M3
CV
PA
P

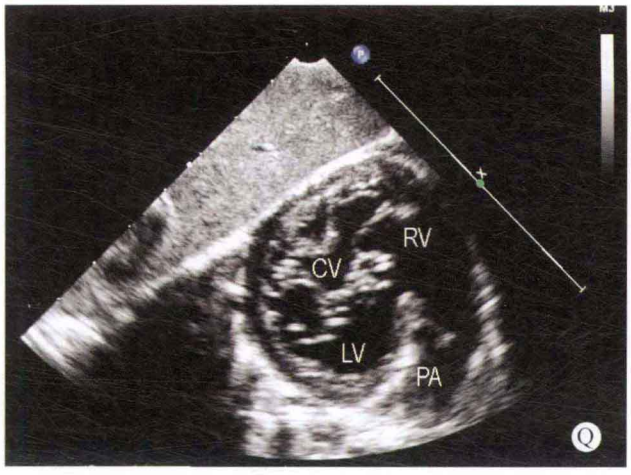

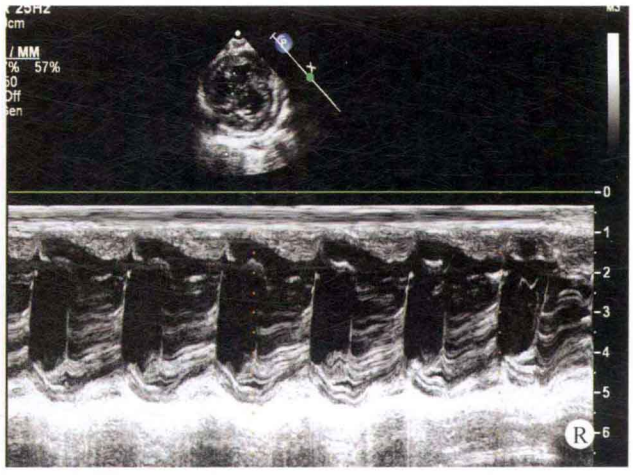

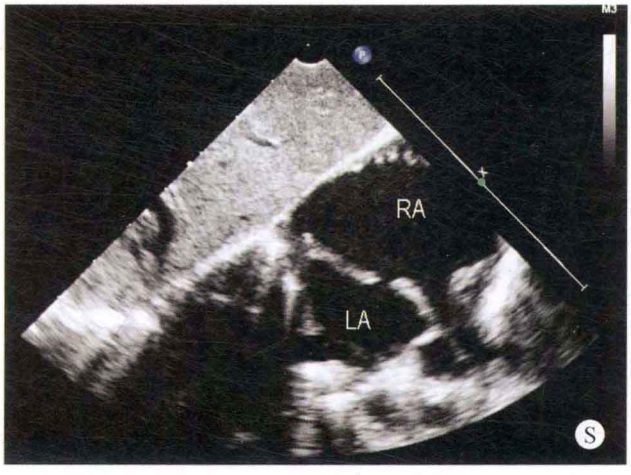

图 3-10 A～C. 左心室长轴断面：全心增大，以右心房室为著，室间隔与主动脉前壁连续性中断（箭头所示），舒张期共同房室瓣口开放时，瓣叶体部向左室流出道方向运动；D. 彩色多普勒左心室长轴断面：舒张期共同房室瓣口开放时，左心房血流经过共同房室瓣口后，通过室间隔缺损部位分流入右心室；E. 右室流出道长轴断面：显示右室流出道内径增宽；F. 大动脉短轴断面：显示双心房增大，膜部室间隔回声中断，肺动脉内径增宽；G、H. 彩色多普勒大动脉短轴断面：收缩期肺动脉瓣口血流速度轻度增快，动脉水平出现左向右分流；I. 左心室短轴断面：室间隔部位出现缺损，二尖瓣及三尖瓣叶形成共同的房室瓣口；J. 彩色多普勒左心室短轴断面：显示左心房及右心房的血流通过共同房室瓣口进入右心室；K～N. 心尖四腔心断面：显示共同房室瓣叶在舒张期开放及收缩期关闭的形态改变，并显示共同房室瓣叶的腱索附着于室间隔残端的顶部；O. 心尖五腔心断面：室间隔的连续性中断，共同房室瓣口开放时，瓣口同时朝向左心室及右心室；P、Q. 剑下右室流出道长轴－左心室短轴断面：显示共同房室瓣口开放与关闭时的形态改变；R. M 型心室波群：显示舒张期共同房室瓣口开放；S. 剑下双心房断面：双心房增大，房间隔卵圆孔分离

思维要点

（1）确定 A 型完全型心内膜垫缺损的条件。
（2）如何避免遗漏细小的动脉导管。

病例 3-8 男，20 个月（图 3-11）

二维超声心动图

右心房室内径增大，左心室房室内径在正常范围。室间隔与左心室壁厚度正常，呈同向运动，运动幅度尚可。房间隔下部近房室瓣环部位回声脱失约 9mm，膜部室间隔菲薄，向右心室膨出，其顶端回声脱失约 3mm。二尖瓣叶及三尖瓣叶未能形成完全的共同房室瓣叶，瓣叶启闭尚可。主动脉与肺动脉形态、结构及启闭功能尚可。大动脉连接关系及发育正常，主动脉弓降部未见异常。

多普勒超声心动图

房水平可探及左向右分流。收缩期室水平探及少量左向右分流，二尖瓣口探及少量反流。

超声心动图诊断

先天性心脏病、过渡型心内膜垫缺损、房水平左向右分流、室间隔缺损、室水平少量左向右分流。

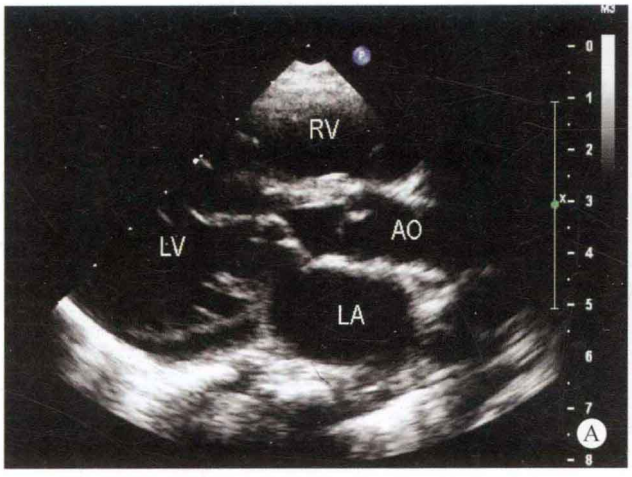
RV
LV
AO
LA
A

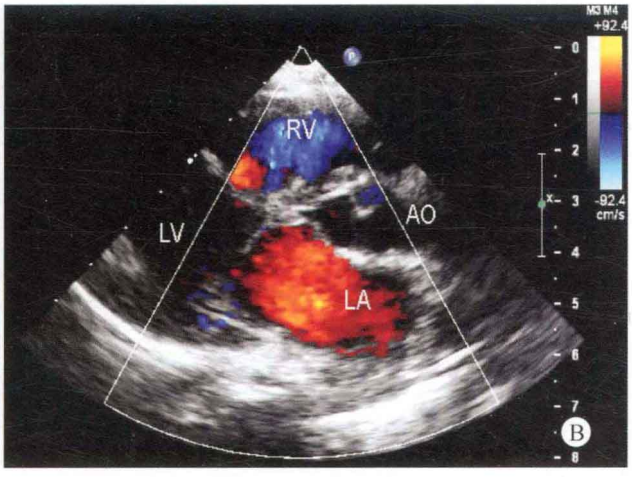
RV
LV
AO
LA
B

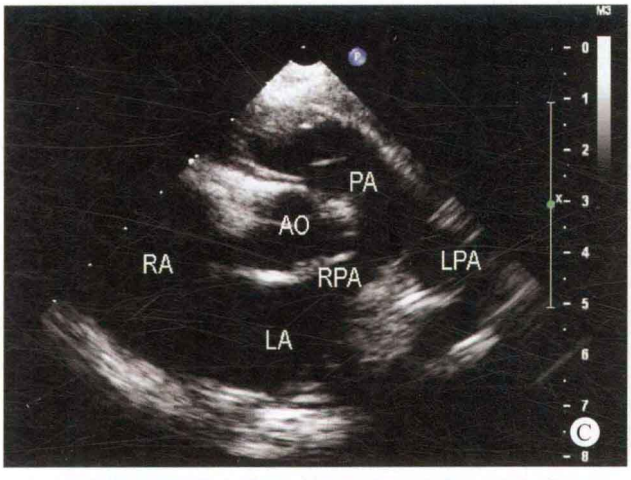
PA
AO
RA
RPA
LPA
LA
C

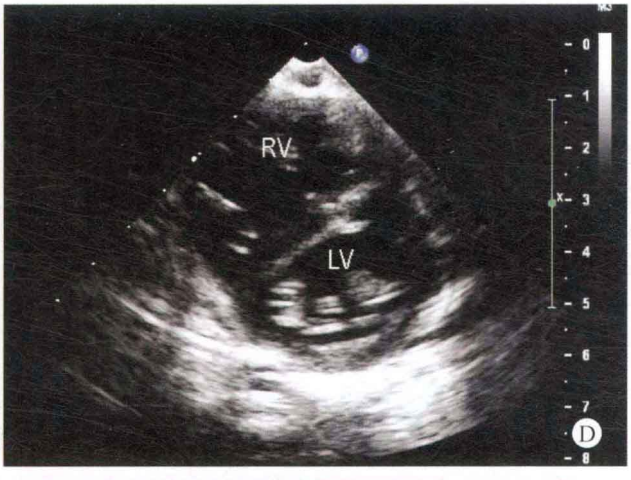
RV
LV
D

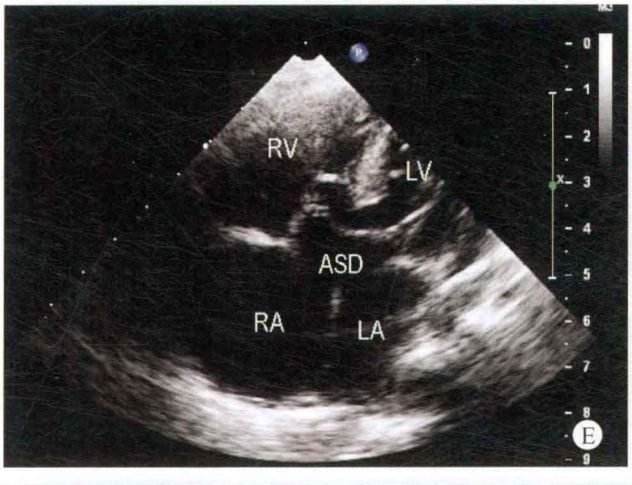
RV
LV
ASD
RA
LA
E

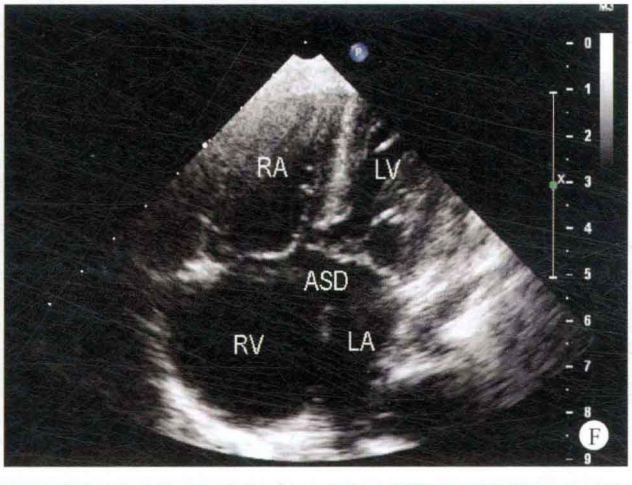
RA
LV
ASD
RV
LA
F

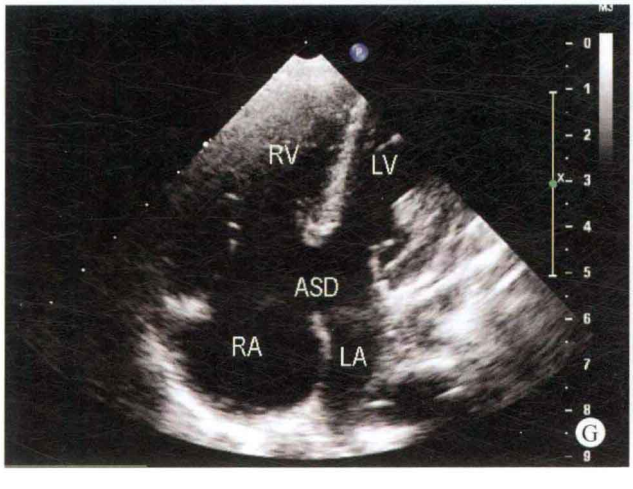
RV
LV
ASD
RA
LA
G

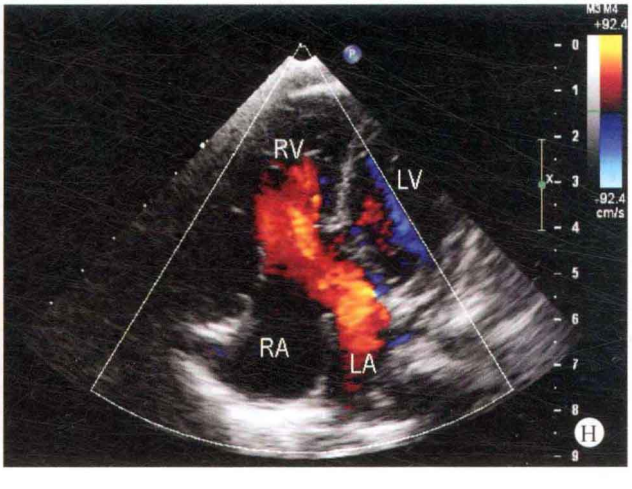
RV
LV
RA
LA
H

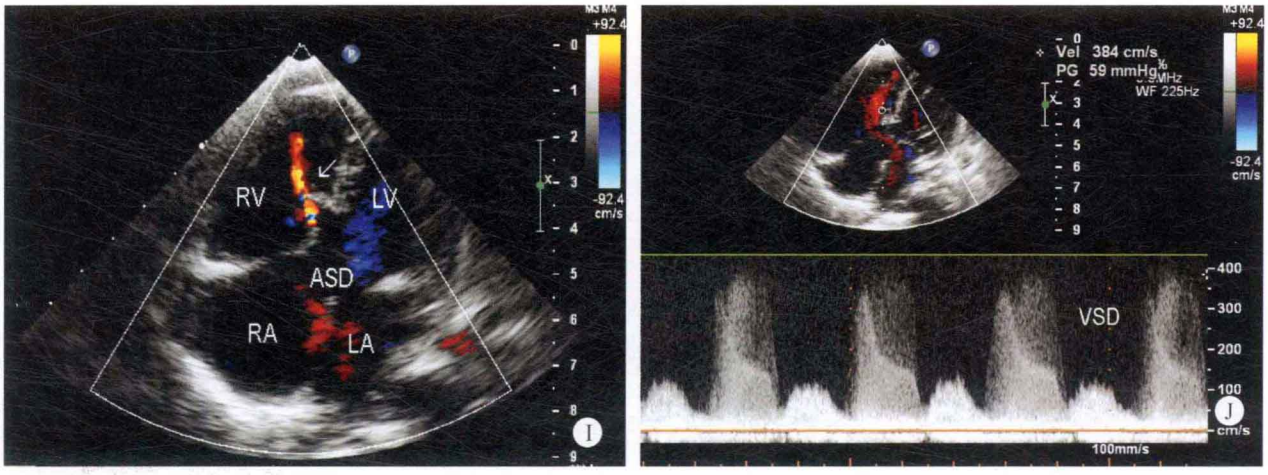

图 3-11 A. 左心室长轴断面：右心室及左心房内径增大，舒张期二尖瓣叶开放时，二尖瓣前叶体部膨向左室流出道；B. 彩色多普勒左心室长轴断面：舒张期二尖瓣叶开放时，二尖瓣前叶体部贴向左室流出道；C. 大动脉短轴断面：显示双心房增大，房间隔显示不清晰；D. 左心室短轴断面：右心室增大，二尖瓣前叶出现裂隙；E～G. 心尖四腔心断面：右心房室内径增大，低位房间隔回声脱失，膜部室间隔向右心室膨出（E），三尖瓣隔叶发育短小，前叶冗长（F），舒张期房室瓣口开放时，显示两个流入道（G）；H. 彩色多普勒四腔心断面：房水平出现呈红色的左向右分流；I. 彩色多普勒四腔心断面：收缩期室水平出现少量左向右分流（箭头所示）；J. 连续多普勒室水平分流：室水平探及高速左向右分流性血流

病例分析

本例患者虽然存在Ⅰ孔型房间隔缺损和膜部的室间隔缺损，但二尖瓣叶及三尖瓣叶未能形成完全的共同房室瓣叶，虽然膜部室间隔菲薄，并向右心室方向膨出，其顶端可探及约 3mm 大小的回声脱失，为孤立性室间隔缺损，而室间隔的心内膜垫部位未能出现较大的回声脱失，对形成完整的共同房室瓣口起到了阻碍作用，未能形成心腔内中心部位的组合性畸形。本类型与完全型心内膜垫缺损的不同之处为房室瓣口的解剖改变及无心内膜垫型的室间隔缺损，因此考虑为过渡型心内膜垫缺损。

而部分型心内膜垫缺损与本例患者的不同之处为无室间隔缺损，虽然二尖瓣前叶出现裂隙。三尖瓣隔叶发育不良，但仍为两组房室瓣叶的组织结构。

因此在检查的过程中，如果发现不符合完全型及部分型改变的患者，应考虑到此型的可能性。

思维要点

（1）未能形成共同房室瓣叶。
（2）无心内膜垫型的室间隔缺损。
（3）与部分型心内膜垫缺损鉴别。
（4）与完全型心内膜垫缺损鉴别。

病例 3-9 女，3 岁（图 3-12）

二维超声心动图

右心房室内径增大，左心房室内径在正常范围，室间隔与左心室壁厚度正常，运动幅度尚可，膜部室间隔菲薄，但未能探及明确的回声脱失。房间隔近房室瓣环部位回声脱失约 12mm，二、三尖瓣位于同一水平，形态异常，二尖瓣前叶可探及裂隙。其余各瓣膜形态、启闭及功能正常，大动脉连接关系及发育正常，主动脉弓降部未见异常。

多普勒超声心动图

房水平探及左向右分流；收缩期二尖瓣口探及大量反流，流速为 5.4m/s，压差为 117mmHg；三尖瓣口探及少量反流。

超声心动图诊断

先天性心脏病、部分型心内膜垫缺损、房水平左向右分流、二尖瓣关闭不全、二尖瓣大量反流、三尖瓣少量反流。

病例分析

患者虽然诊断为部分型心内膜垫缺损，二尖瓣口出现大量的反流。但是左心房腔仍然相对较小，在检查的过程中应注意除外肺静脉异位引流的可能性。因此应注意观察肺静脉系统的血流是否进入左心房腔内，尤其是右肺静脉的血流，避免出现漏诊。

本例患者还应注意与无顶冠状静脉窦相鉴别，在检查的过程中，应注意在左心室长轴断面观察冠状静脉窦是否扩张，以便区分两者，做出正确的诊断。

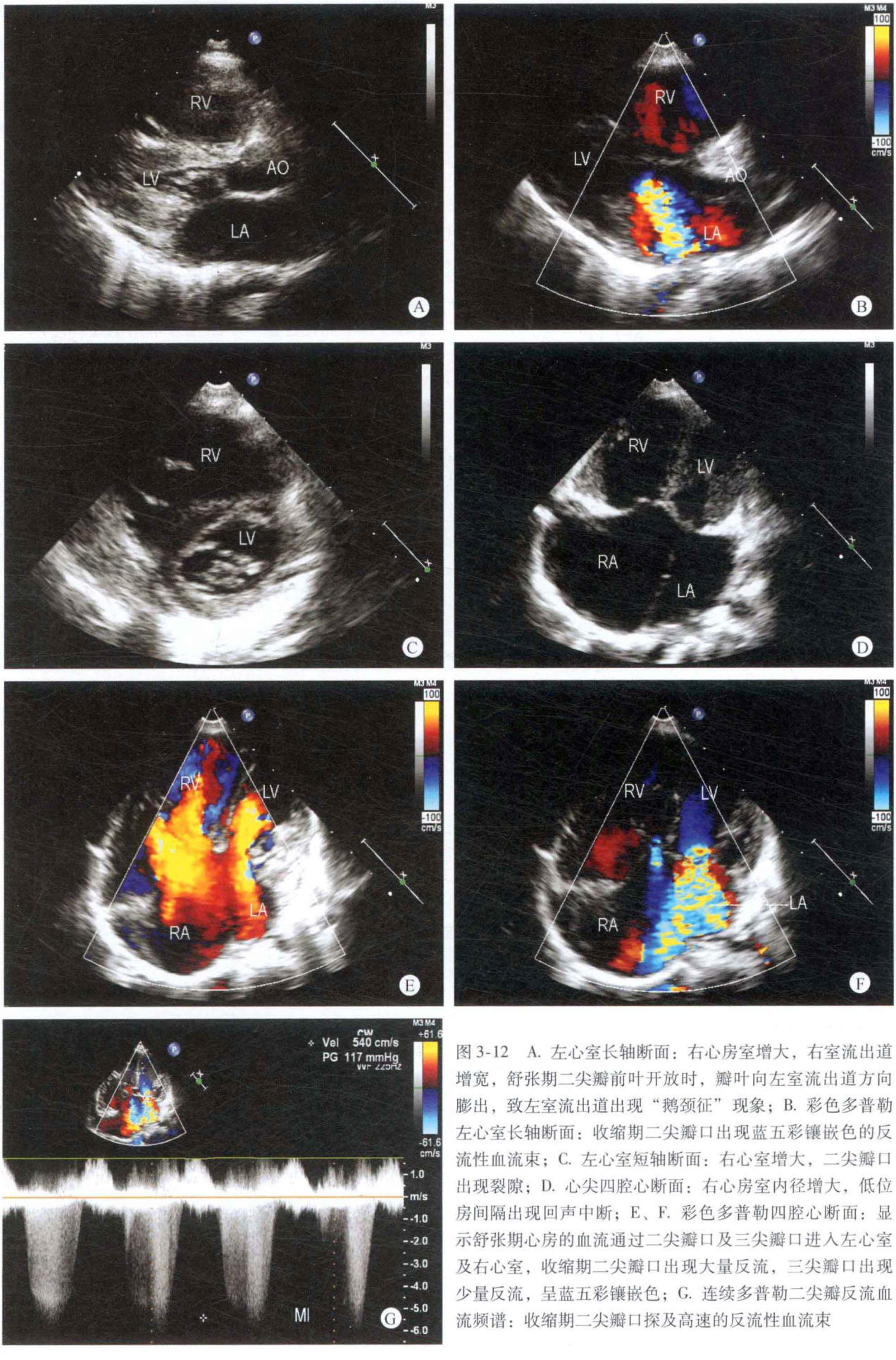

图 3-12 A. 左心室长轴断面：右心房室增大，右室流出道增宽，舒张期二尖瓣前叶开放时，瓣叶向左室流出道方向膨出，致左室流出道出现“鹅颈征”现象；B. 彩色多普勒左心室长轴断面：收缩期二尖瓣口出现蓝五彩镶嵌色的反流性血流束；C. 左心室短轴断面：右心室增大，二尖瓣口出现裂隙；D. 心尖四腔心断面：右心房室内径增大，低位房间隔出现回声中断；E、F. 彩色多普勒四腔心断面：显示舒张期心房的血流通过二尖瓣口及三尖瓣口进入左心室及右心室，收缩期二尖瓣口出现大量反流，三尖瓣口出现少量反流，呈蓝五彩镶嵌色；G. 连续多普勒二尖瓣反流血流频谱：收缩期二尖瓣口探及高速的反流性血流束

在检查部分型心内膜垫缺损患者的过程中，应注意二尖瓣前叶的裂隙程度，如为Ⅲ度裂隙，位于左心室短轴断面观察时，瓣叶形似双口，为手术提供有价值的诊断信息。

✧ 思维要点

（1）部分型心内膜垫缺损的诊断标准。

（2）二尖瓣叶裂隙的程度。

（3）与引流入冠状静脉窦的心内型肺静脉异位引流鉴别。

（4）与无顶冠状静脉窦的鉴别。

四、检查过程中的思维方式

心内膜垫缺损是一组复合型畸形，根据心内各部位解剖结构改变的不同可分为许多种类型，由于各种类型的手术方式不同，因此在诊断的过程中应注意各类型的诊断标准，做出正确的诊断，为手术提供良好的依据。

在诊断部分型心内膜垫缺损时，应注意与引流入冠状静脉窦的完全型心内型肺静脉异位引流相鉴别。由于引流入冠状静脉窦的完全型心内型肺静脉异位引流位于四腔心断面及双心室流入道断面观察时，显示右心房室内径增大，冠状静脉窦扩张，扩张的冠状静脉窦的窦壁与Ⅰ孔型房间隔缺损极为相似，造成类似低位房间隔回声脱失的假象，导致操作者做出错误的诊断。因此在检查的过程中如在任意一个断面显示出低位房间隔出现残端组织，均不能考虑肺静脉异位引流。两种疾病的主要鉴别点为：

部分型心内膜垫缺损	完全型心内型肺静脉畸形引流
◆ 患者无发绀及杵状指趾	◆ 患者有发绀及杵状指趾
◆ 左房内径增大	◆ 左心房内径减小
◆ 二尖瓣叶裂隙	◆ 无二尖瓣叶裂隙
◆ 无冠状静脉窦扩张	◆ 冠状静脉窦扩张
◆ 多角度扫查，均未能在低位房间隔部位探及残端组织	◆ 多角度扫查，可在某角度探及低位房间隔残端组织

在检查的过程中主要的思维要点：

（1）冠状静脉窦扩张、血流量增大。

（2）左房内径的大小。

（3）有无低位房间隔残端组织。

（4）患者有无发绀。

由于冠状静脉窦顶部的部分或全部缺如，出现左心房血流通过无顶的冠状静脉窦部位分流入右心房，形成与房间隔缺损相同的血流动力学改变，造成右心房室内径增大，而且冠状静脉窦部扩张。位于四腔心及双心室流入道断面观察时，扩张的冠状静脉窦壁与低位的房间隔缺损图像极为相似，两者极易混淆，但如果注意到是否同时存在房室瓣叶的改变，如二尖瓣的前叶裂隙，三尖瓣隔叶的发育不良，两者不难鉴别。

部分型心内膜垫缺损与无顶冠状静脉窦的鉴别点为：

部分型心内膜垫缺损	无顶冠状静脉窦
◆ 肺血多	◆ 肺血多
◆ 左心房内径增大	◆ 左心房内径在正常范围
◆ 低位房间隔缺损	◆ 无房间隔缺损
◆ 房室瓣叶形态改变	◆ 无房室瓣叶形态改变
◆ 房水平左向右分流	◆ 左房－无顶冠状静脉窦－右房分流
◆ 无冠状静脉窦扩张	◆ 冠状静脉窦扩张

检查过程中的思维要点：

（1）有无房间隔缺损。

（2）左房内径的大小。

（3）冠状静脉窦是否扩张。

（4）冠状静脉窦顶部是否缺如。

（5）患者是否有发绀。

在诊断的过程中应注意到过渡型与完全型的不同点，完全型心内膜垫缺损的组成畸形为Ⅰ孔型房间隔缺损、心内膜垫型的室间隔缺损，由二尖瓣叶及三尖瓣叶形成的共同房室瓣叶。而过渡型心内膜垫缺损虽然也同时存在Ⅰ孔型房间隔缺损，但二尖瓣叶与三尖瓣叶未能形成完全的共同房室瓣口，而且通常膜部室间隔菲薄，仅出现较小的膜部室间隔缺损。注意到上述问题两者不难鉴别。

部分完全型心内膜垫缺损的患者，所形成的共同房室瓣口在发育的过程中呈不平衡状态，舒张期共同房室瓣口的一侧开放幅度较大，而另一侧开放的幅度较小（如病例3-6），在诊断的过程中应注意检出，为手术的修复提供良好的条件。

心内膜垫缺损常合并右室双出口，因此在检查的过程中应注意到大动脉的空间方位及两大动脉的起源部位，避免出现漏诊。

对于心内膜垫缺损而左心房内径减小的患者应高度警惕肺静脉异位引流的存在（病例3-2）。无论是部分型或完全型心内膜垫缺损的患者，由于房室瓣叶的畸形均可出现房室瓣叶的反流而导致心房的增大，但同时合并完全型肺静脉异位引流，由于肺静脉的血流无论通过何种途径引流入右心房，均增加右心的容量负荷，而左心房内径减小，因此在心内膜垫缺损的患者如发现此类现象，应认真检查肺静脉系统是否存在异常。

（刘延玲　凌　坚）

第四章　主动脉－肺动脉间隔缺损

先天性心脏病主动脉－肺动脉间隔缺损（aortopulmonary septal defect，APD）为主动脉与肺动脉之间在胚胎发育的早期出现动脉干嵴与左、右圆锥嵴融合不完全所致，也称为主动脉－肺动脉窗（APW）或部分型共同动脉干。发病率占先天性心脏病的0.15%～2.0%。

一、病理解剖及病理生理

（一）病理解剖

由于主动脉与主肺动脉之间出现的缺损通常较大，因此又称为主肺动脉窗或部分型共同动脉干，为罕见的心底部分流性疾病。由于缺损通常较大，分流量大，出现肺动脉高压及右向左分流的时间也较早。

缺损可以出现在升主动脉与主肺动脉之间的任何部位，本病虽然与共同动脉干有相似之处，但与心室的连接关系、动脉及动脉瓣的发育是正常的，半月瓣仍为两组，且大多数患者无室间隔缺损。

主肺动脉间隔缺损主要分为：

Ⅰ型：缺损位于升主动脉近端之间的间隔，紧邻半月瓣的上方，常紧邻左冠状动脉开口部位的上方，部分患者的缺损可紧邻半月瓣。

Ⅱ型：缺损位于升主动脉的远端，离半月瓣有一定的距离，常累及右肺动脉的起始部位。

Ⅲ型：主动脉与主肺动脉之间的间隔完全缺如。

（二）病理生理

由于升主动脉与主肺动脉之间存在缺损，动脉水平出现流量较大的左向右分流，故部分患者可较早产生肺动脉高压，当肺动脉的压力超过主动脉压时，即形成双向分流或右向左分流。

二、临床表现

于胸骨左缘二、三肋间可扪及收缩期震颤并且可闻及4/6级收缩期杂音，部分患者由于出现舒张期杂音而形成连续性杂音。如出现肺动脉高压，肺动脉瓣区域第二心音亢进。

三、超声心动图表现

病例4-1　男，6岁（图4-1）

✧ 二维超声心动图

全心内径增大，尤以右心房室为著，室间隔与左室壁厚度正常，由于容量负荷增大，室壁的运动幅度增强。房、室间隔连续性良好。于左心室长轴断面观察到距主动脉瓣上方约25mm的部位，升主动脉和主肺动脉之间的间隔回声脱失约18mm，并累及右肺动脉的起始部位。主肺动脉及左、右肺动脉内径扩张。主动脉弓降部于颈总动脉与锁骨下动脉之间的连续性中断，降主动脉通过未闭动脉导管与肺动脉相连接，各瓣膜形态、结构及启闭未见异常。

✧ 多普勒超声心动图

升主动脉血流分流入主肺动脉内，主动脉升弓部与降主动脉的血流连续性中断，主动脉与肺动脉之间可探及通过未闭动脉导管出现的连续性低速左向右分流，彩色多普勒显示升主动脉的血流进入无名动脉与颈总动脉，而肺动脉的血流进入锁骨下动脉。三尖瓣少量反流。

✧ 超声心动图诊断

先天性心脏病、Ⅱ型主动脉－肺动脉间隔缺损、主动脉－肺动脉左向右分流、B型主动脉弓离断、肺动脉高压（但主动脉弓显示欠清晰，建议行心血管造影检查）。

✧ 心血管造影检查

双心室腔内径扩大，主肺动脉及左右肺动脉增宽，升主动脉左侧后壁与主肺动脉远端之间的右侧壁出现大范围间隔缺损，右肺动脉起源于升主动脉后壁。右无名动脉及左颈总动脉共同开口于一动脉干，该动脉干以远主动脉弓离断，左锁骨下动脉于降主动脉起始部位发出。降主动脉借粗大未闭动脉导管与主肺动脉相连接。

✧ 心血管造影诊断

先天性心脏病、Ⅱ型主肺动脉间隔缺损、B型主动脉弓离断、右肺动脉起源于升主动脉、重度肺动脉高压。

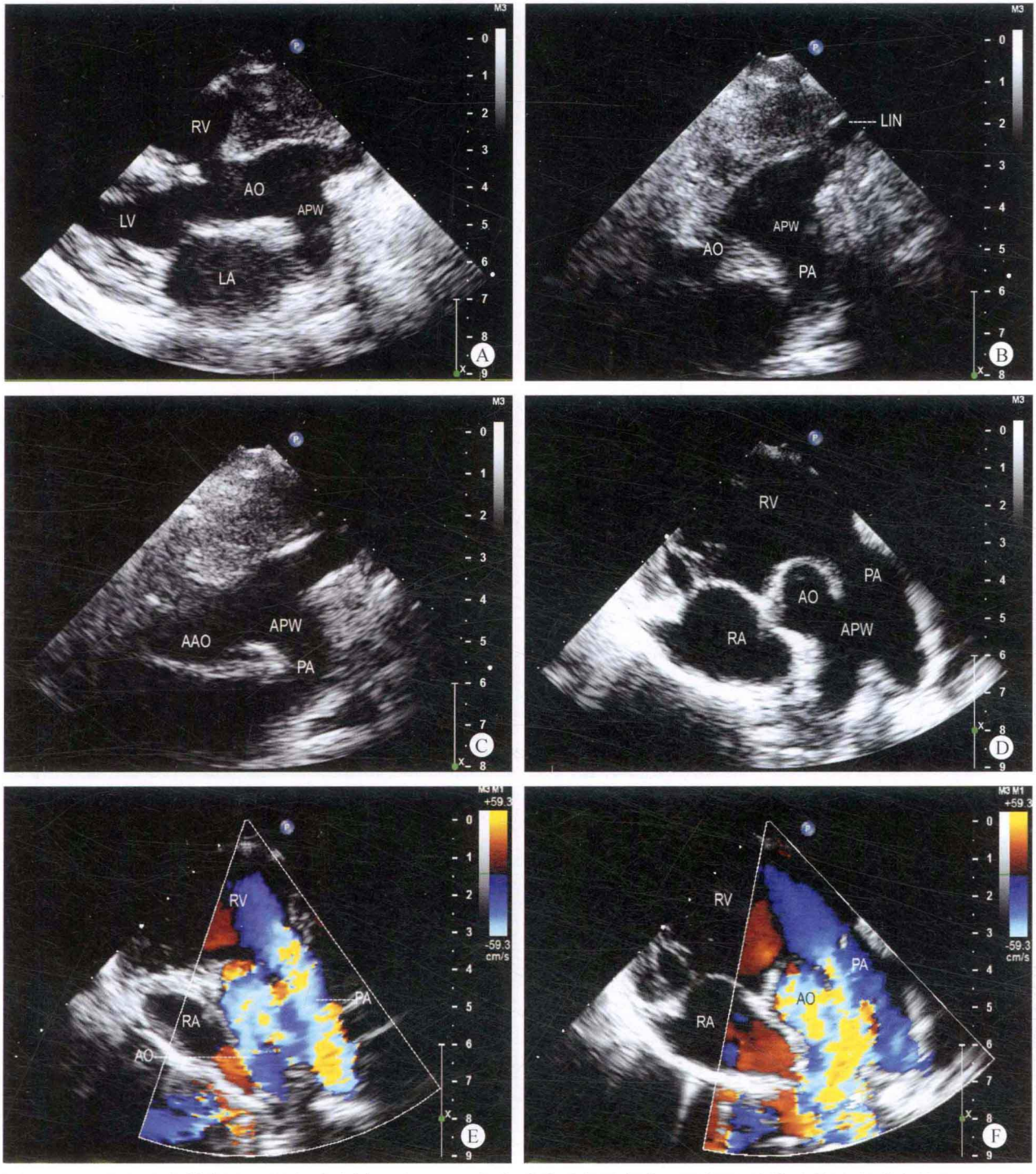

图 4-1　A. 左心室长轴断面：距主动脉瓣上约 25mm 的主动脉后侧壁部位，可探及动脉壁的回声脱失约 18mm；B、C. 升主动脉长轴断面：显示升主动脉的后侧壁与主肺动脉之间的间隔回声脱失；D. 双动脉长轴断面：主动脉与肺动脉之间可探及回声脱失；E、F. 彩色多普勒双动脉长轴断面：主动脉与主肺动脉之间出现分流，血流呈层流状态

病例分析

本病例全心内径增大，呈容量性改变，但房间隔与室间隔的连续性良好，未能探及明确的回声中断，也未能检出未闭的动脉导管，而且可探及两组半月瓣，应考虑到本病的可能性。位于主动脉长轴断面观察时，距主动脉后壁无冠瓣上方约 25mm 的部位，发出动脉性分支，改变探头的位置及扫描角度，使其位于胸骨左缘第二肋间，显示出主动脉与主肺动脉之间的间隔回声脱失，并累及右肺动脉的起始部位。考虑为Ⅱ型主动脉－肺动脉间隔缺损，但在检查的过程中发现主动脉升弓部的内径逐渐变窄，与单纯的主动脉－肺动脉间隔缺损，动脉水平出现大量分流时，动脉内径应增宽的表现不符合，而且应用彩色多普勒观察时发现左向右的血流速度增快，

因此认真检查了主动脉弓的降部，发现于无名动脉与颈总动脉之间的连续性中断。因此，考虑为 B 型主动脉弓离断，与心血管造影检查完全相符。

思维要点

共同动脉干与主肺动脉间隔缺损：

（1）半月瓣的组数。

（2）主肺动脉及左右肺动脉起源的部位。

（3）有无右室流出道。

（4）主动脉升弓部内径与容量改变的关系。

病例 4-2　女，12 岁（图 4-2）

二维超声心动图

全心增大，以左心房室为著，室间隔与左室壁厚度正常，运动幅度增强，房间隔及室间隔连续性良好。距主动脉瓣上约 17mm 的部位，升主动脉与主肺动脉之间的间隔回声脱失约 30mm，缺损累及右肺动脉起始部位。主肺动脉及左、右肺动脉内径扩张。主动脉弓降部于无名动脉与左颈总动脉之间的连续性中断，降主动脉通过动脉导管与肺动脉相连接，肺动脉内径明显增宽。

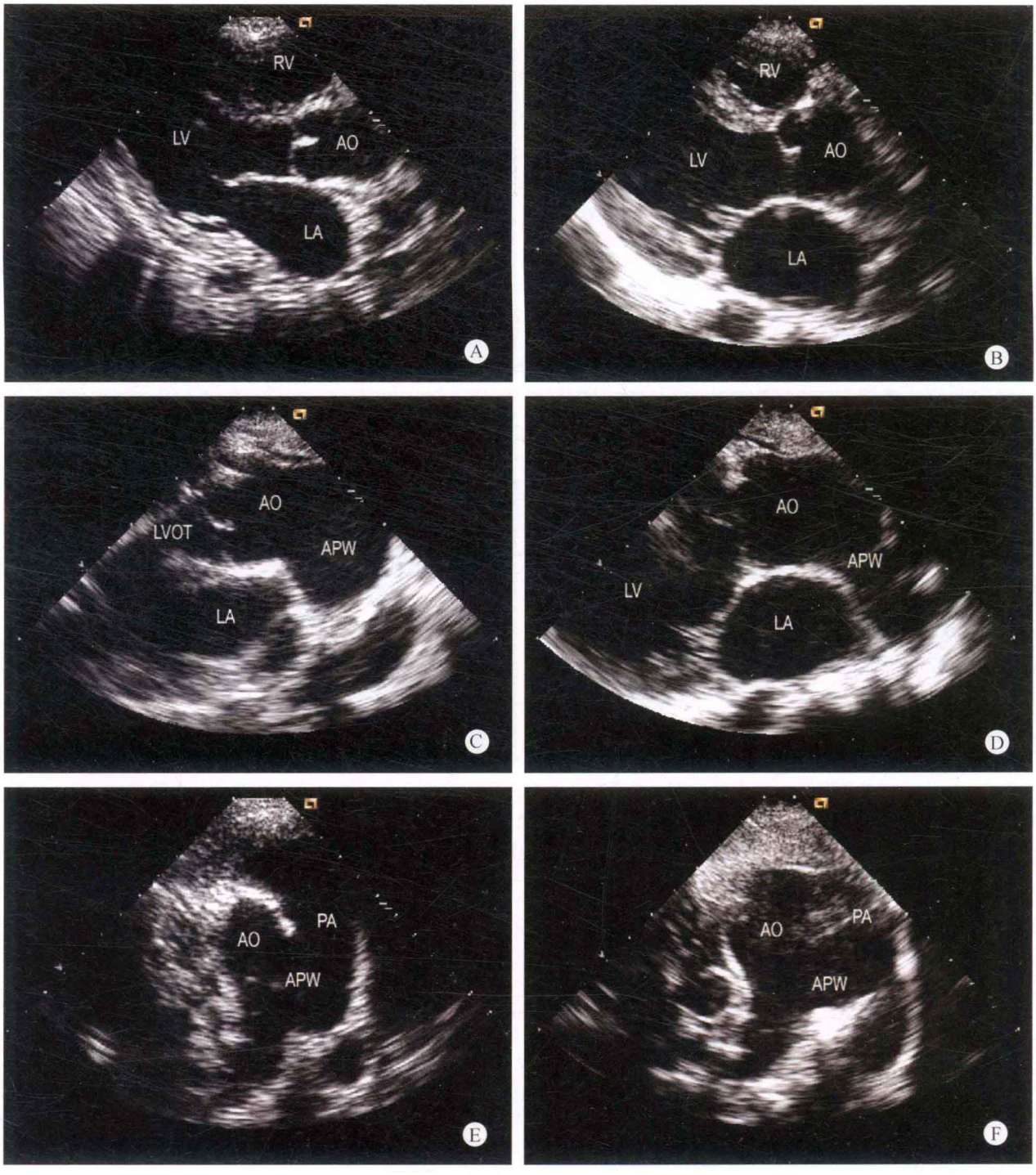


PA
AO
G


AO
PA
H


IN
APW
PA
I


IN
AAO
APW
PA
J


IN
AAO
AWP
PA
K

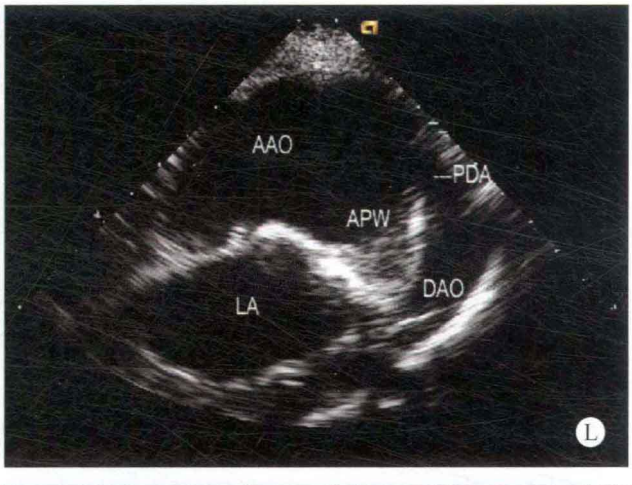
AAO
PDA
APW
DAO
LA
L

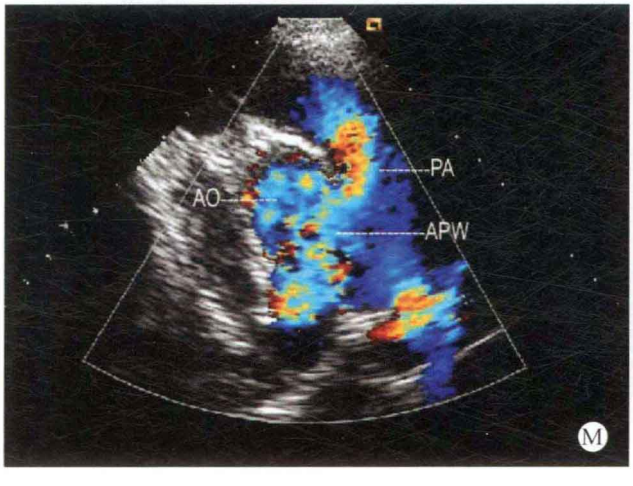
PA
AO
APW
M

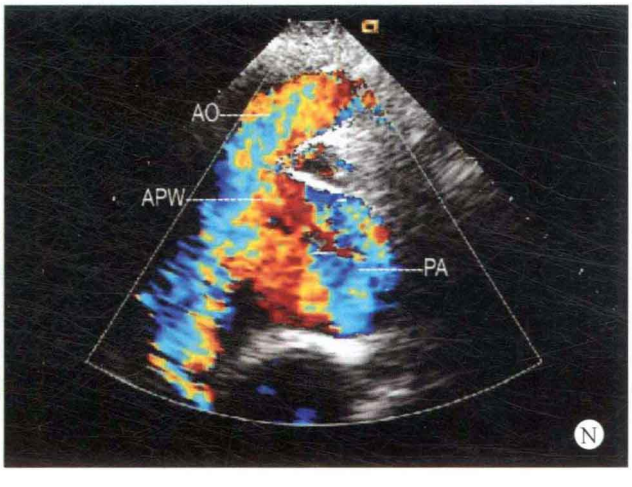
AO
APW
PA
N

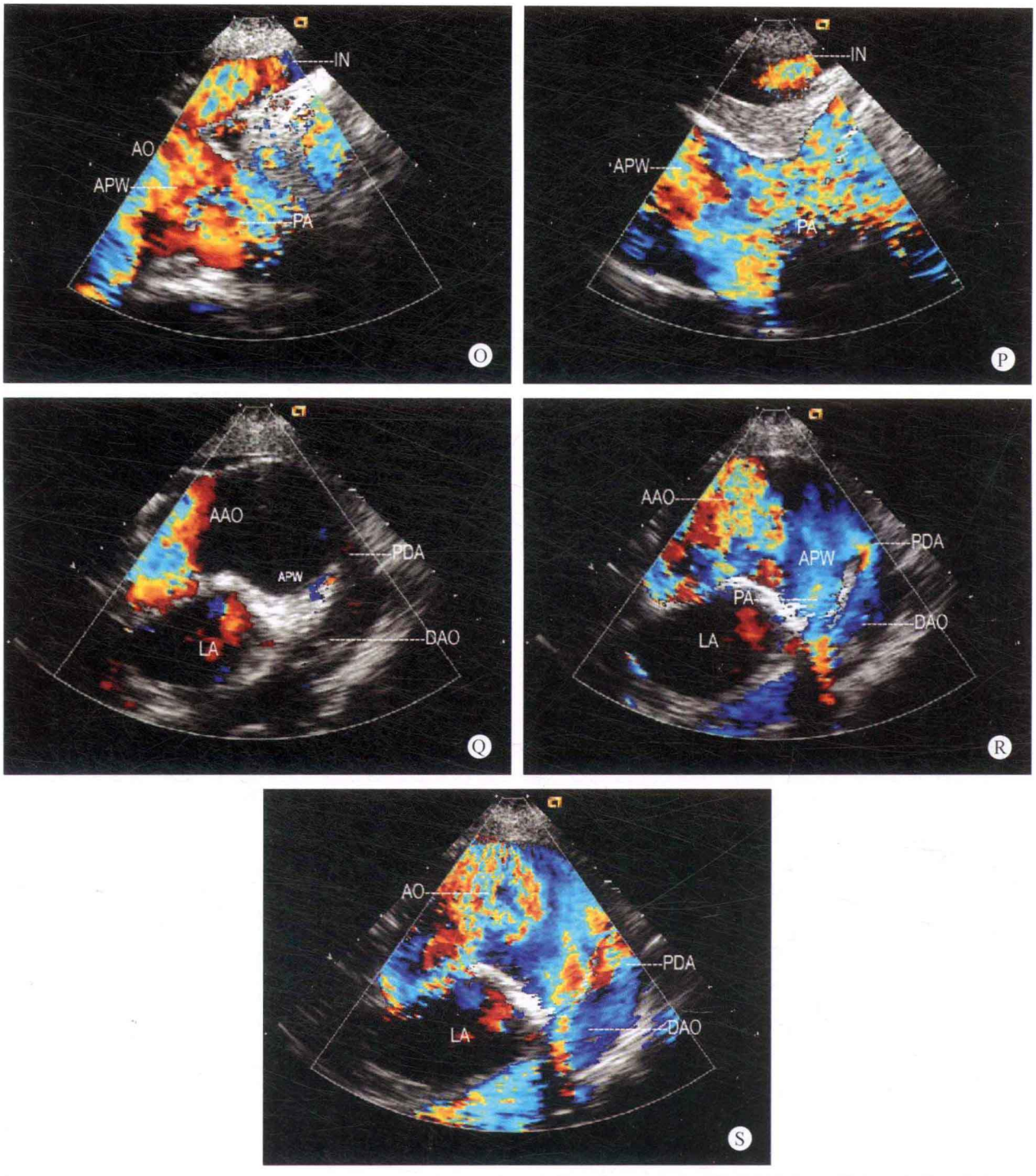

图 4-2 A、B. 左心室长轴断面：显示全心增大，以左心房室为著；C、D. 升主动脉长轴断面：距主动脉瓣上约 17mm 部位的升主动脉与主肺动脉之间的间隔回声脱失，缺损累及右肺动脉起始部位；E、F. 双动脉长轴断面：显示两大动脉之间的间隔回声脱失约 30mm；G、H. 双动脉短轴断面：显示半月瓣水平的间隔连续完整，主动脉瓣上部位的间隔缺损；I、J. 升主动脉－肺动脉长轴断面：升主动脉与主肺动脉之间的间隔回声脱失，主动脉弓降部于无名动脉与颈总动脉之间的连续性中断，主肺动脉内径明显增宽；K. 主动脉升弓部长轴断面：显示主动脉与肺动脉之间出现间隔缺损，近无名动脉的升弓部内径逐渐缩窄；L. 主动脉弓长轴断面：主动脉与主肺动脉之间的间隔回声脱失，升主动脉与降主动脉的连续性中断，降主动脉通过未闭动脉导管与主肺动脉相连接；M. 彩色多普勒双动脉长轴断面：两大动脉之间出现低速的层流性分流；N. 彩色多普勒升主动脉－肺动脉长轴断面：升主动脉的血流分流入主肺动脉；O、P. 彩色多普勒主动脉弓断面：显示升主动脉血流分流入主肺动脉，升主动脉的血流于无名动脉之后连续性中断，颈总动脉及锁骨下动脉的血流由肺动脉供给；Q～S. 彩色多普勒肺动脉－降主动脉长轴断面：显示升主动脉的血流分流入主肺动脉，形成左向右分流，升主动脉与降主动脉之间的血流连续性中断，降主动脉的血流通过动脉导管由肺动脉供给

多普勒超声心动图

主动脉与主肺动脉之间探及连续性左向右低速分流。升主动脉与降主动脉的血流连续性中断，可探及颈总动脉与锁骨下动脉的血流由肺动脉供给。

超声心动图诊断

先天性心脏病、Ⅱ型主动脉－肺动脉间隔缺损、主动脉－肺动脉左向右分流、C型主动脉弓离断。

病例分析

在检查本例患者的过程中发现主动脉瓣上部位的升主动脉与主肺动脉之间的间隔出现回声脱失，大小约30mm，主肺动脉内径明显增宽，出现重度的肺动脉高压，但患者位于动脉水平的分流仍为左向右分流，色彩呈五彩镶嵌色，应考虑到左心室排血受阻，主动脉系统是否存在阻力性疾患，如合并主动脉弓离断或主动脉弓缩窄的可能性。

在检查主动脉弓升部及主动脉弓降部位时，发现主动脉系统位于无名动脉与颈总动脉之间的连续性中断，无名动脉的血液由升主动脉供给，而颈总动脉与锁骨下动脉的血液由肺动脉供给。降主动脉通过未闭动脉导管与肺动脉相连接。

一般情况下主肺动脉间隔缺损的患者，由于缺损较大，早期肺动脉压力即可增高，两大动脉的压力基本相等，分流应为双向或右向左分流，血流呈层流状态，但在检查本患者的过程中发现虽然主肺动脉内径明显增宽，肺动脉的压力明显增高，但动脉水平仍为左向右分流，而且分流性的血流速度较快，表明主动脉系统出现阻力负荷，通过胸骨上窝的检查发现无名动脉与颈总动脉之间的连续性中断，降主动脉通过未闭动脉导管与明显增宽的肺动脉相连接，避免了遗漏主动脉弓离断的诊断。

心血管造影检查及手术结果

先天性心脏病、Ⅱ型主动脉－肺动脉间隔缺损、主动脉－肺动脉左向右分流、C型主动脉弓离断。

鉴别诊断

本病易与一侧肺动脉分支起源于升主动脉相混淆，由于Ⅱ型主肺动脉间隔缺损较大，常累及右肺动脉的起始部位，在左心室长轴断面的表现与右肺动脉异常起源于升主动脉极为相似，常造成误诊。但如果注意到两侧肺动脉起源的部位，两者则不难鉴别。

思维要点

（1）肺动脉分支的起始部位。

（2）主动脉－肺动脉之间间隔缺损的位置及大小。

（3）主动脉－肺动脉间隔与右肺动脉起始部的关系。

（4）动脉水平分流的方向。

病例4-3　男，12岁（图4-3）

二维超声心动图

全心增大，以左心房室为著，室间隔与左室壁厚度正常，运动幅度增强，房间隔及室间隔连续性良好，距主动脉瓣环上方约23mm部位的升主动脉与主肺动脉之间的间隔回声脱失约30mm，主肺动脉及左、右肺动脉扩张。主动脉弓降部于颈总动脉与锁骨下动脉之间的连续性中断，大动脉与心室的连接关系正常，各瓣膜形态、结构及启闭正常。

多普勒超声心动图

主动脉与主肺动脉之间可探及连续性双向的低速分流，主动脉弓降部位于颈总动脉与锁骨下动脉之间的血流连续性中断，收缩期探及三尖瓣少量反流。

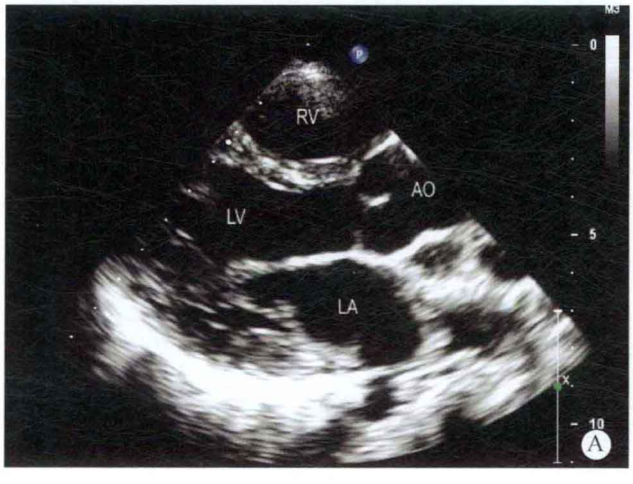

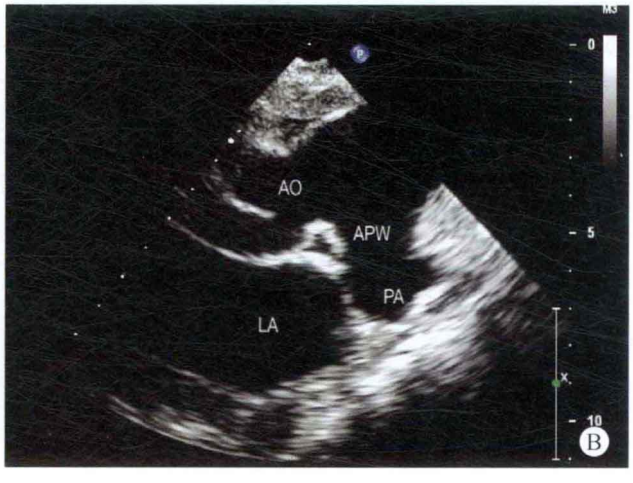

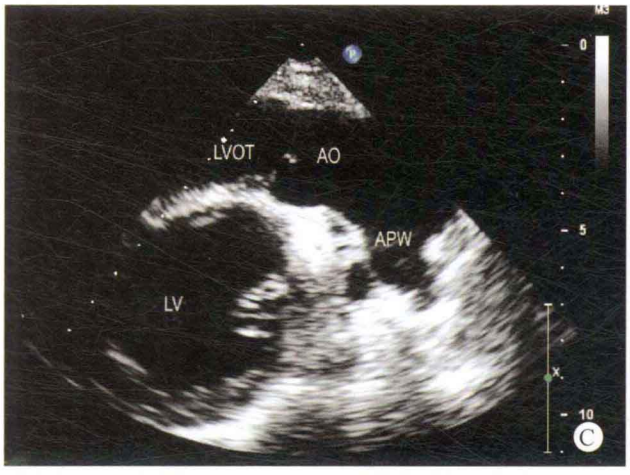
LVOT
AO
APW
LV
C


AO
PA
APW
D

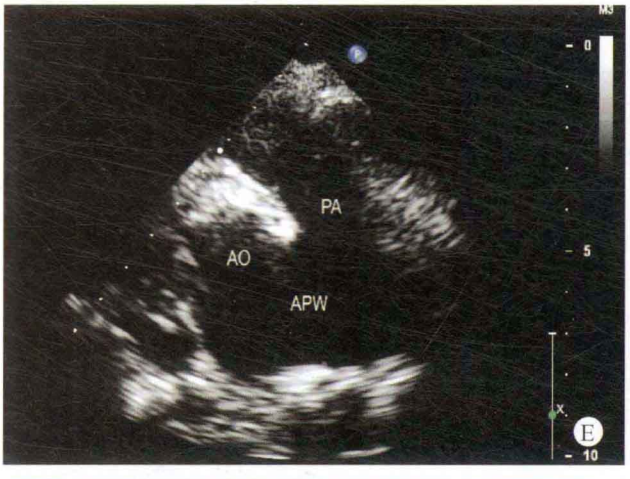
PA
AO
APW
E

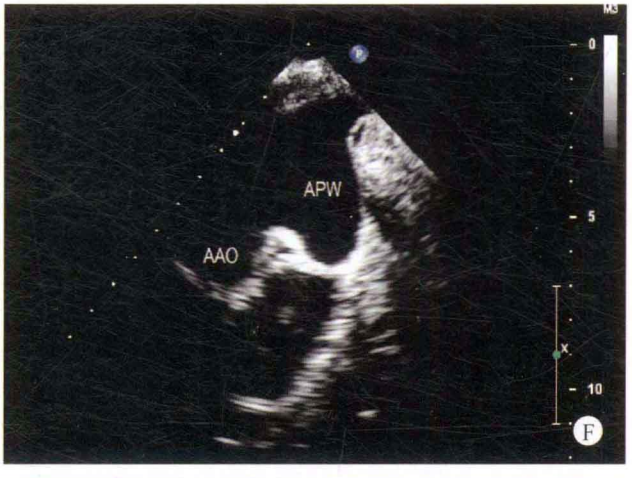
APW
AAO
F


AAO
APW
PA
G

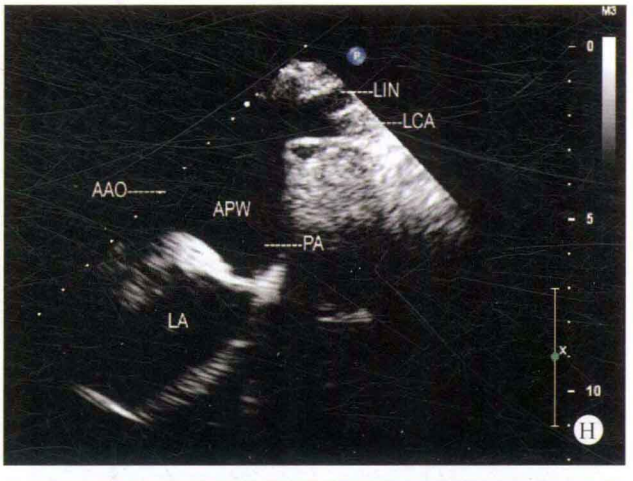
LIN
LCA
AAO
APW
PA
LA
H

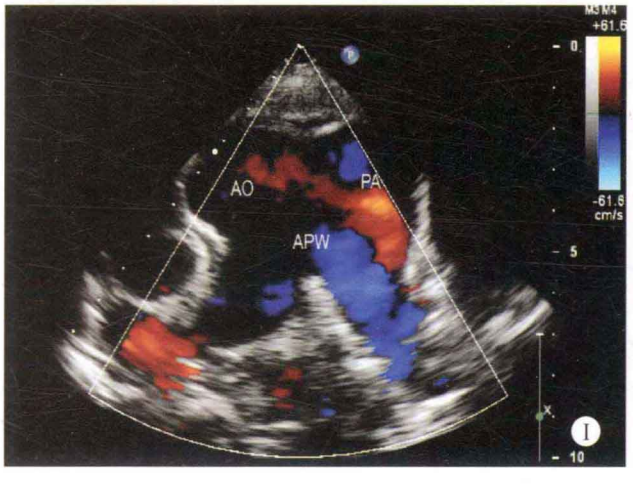
AO
PA
APW
I

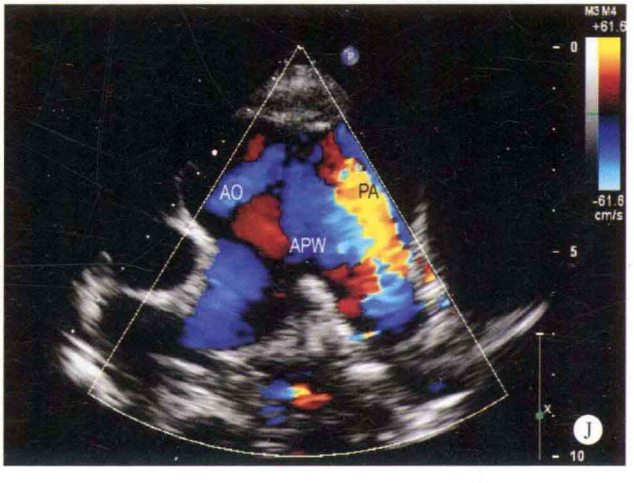
AO
PA
APW
J

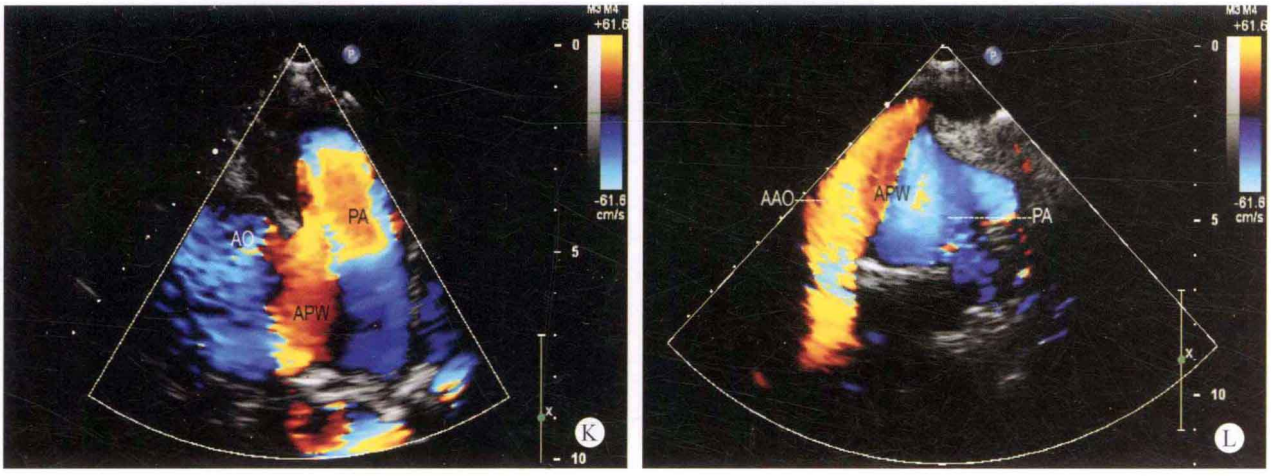

图 4-3　A. 胸骨左缘主动脉长轴断面：显示左心室内径增大；B、C. 升主动脉长轴断面：显示距主动脉瓣上约 23mm 部位的主动脉－肺动脉间隔回声脱失；D、E. 双动脉长轴断面：显示主动脉－肺动脉之间的间隔回声脱失约 30mm；F～H. 升主动脉弓长轴断面：显示升主动脉与主肺动脉之间的间隔回声脱失，升主动脉近弓部内径逐渐变窄，于颈总动脉与锁骨下动脉的连续性中断；I～K. 彩色多普勒双动脉长轴断面：主动脉与肺动脉之间出现分流；L. 升主动脉肺动脉长轴断面：主动脉与肺动脉之间出现分流，锁骨下动脉的血流由肺动脉供给，升主动脉与降主动脉的血流连续性中断

超声心动图诊断

先天性心脏病、Ⅱ型主动脉－肺动脉间隔缺损、主动脉－肺动脉间双向分流、B 型主动脉弓离断、肺动脉高压。

病例分析

本病例在检查的过程中，除发现升主动脉与主肺动脉之间出现回声脱失的现象外，主动脉弓降部的颈总动脉与锁骨下动脉之间的连续性中断，肺动脉内径明显增宽，主动脉的血流通过主动脉与肺动脉之间的缺损部位进入肺动脉，而左锁骨下动脉的血流则由肺动脉供给。

在检查本患者时，如发现肺动脉压力增高，但动脉水平的分流仍以左向右为主，应高度警惕主动脉弓病变的并存。

思维要点

（1）主动脉弓的连续性。

（2）动脉水平分流的方向。

（3）主动脉－肺动脉间隔缺损与右肺动脉起始部位的关系。

（4）左、右肺动脉所在的部位。

病例 4-4　男，3 岁（图 4-4）

二维超声心动图

右心房室内径增大，左心房室内径在正常范围，室间隔与左室壁厚度正常，运动幅度尚可。房间隔连续性良好，膜周部室间隔回声脱失约 16mm，主动脉内径增宽，前壁前移，主动脉骑跨于室间隔之上，骑跨率约为 40%，主动脉根部与主肺动脉之间的间隔似回声脱失 9mm。肺动脉瓣增厚粘连，回声增强，开放受限，主肺动脉及左右肺动脉发育欠佳，其余各瓣膜结构、启闭功能未见明显异常。主动脉弓降部未见异常。

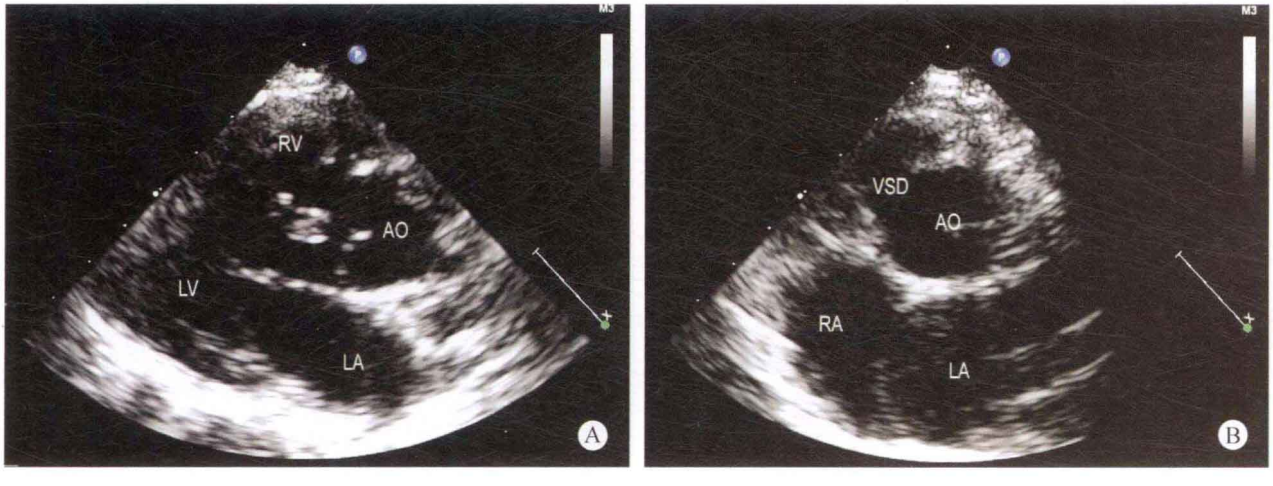

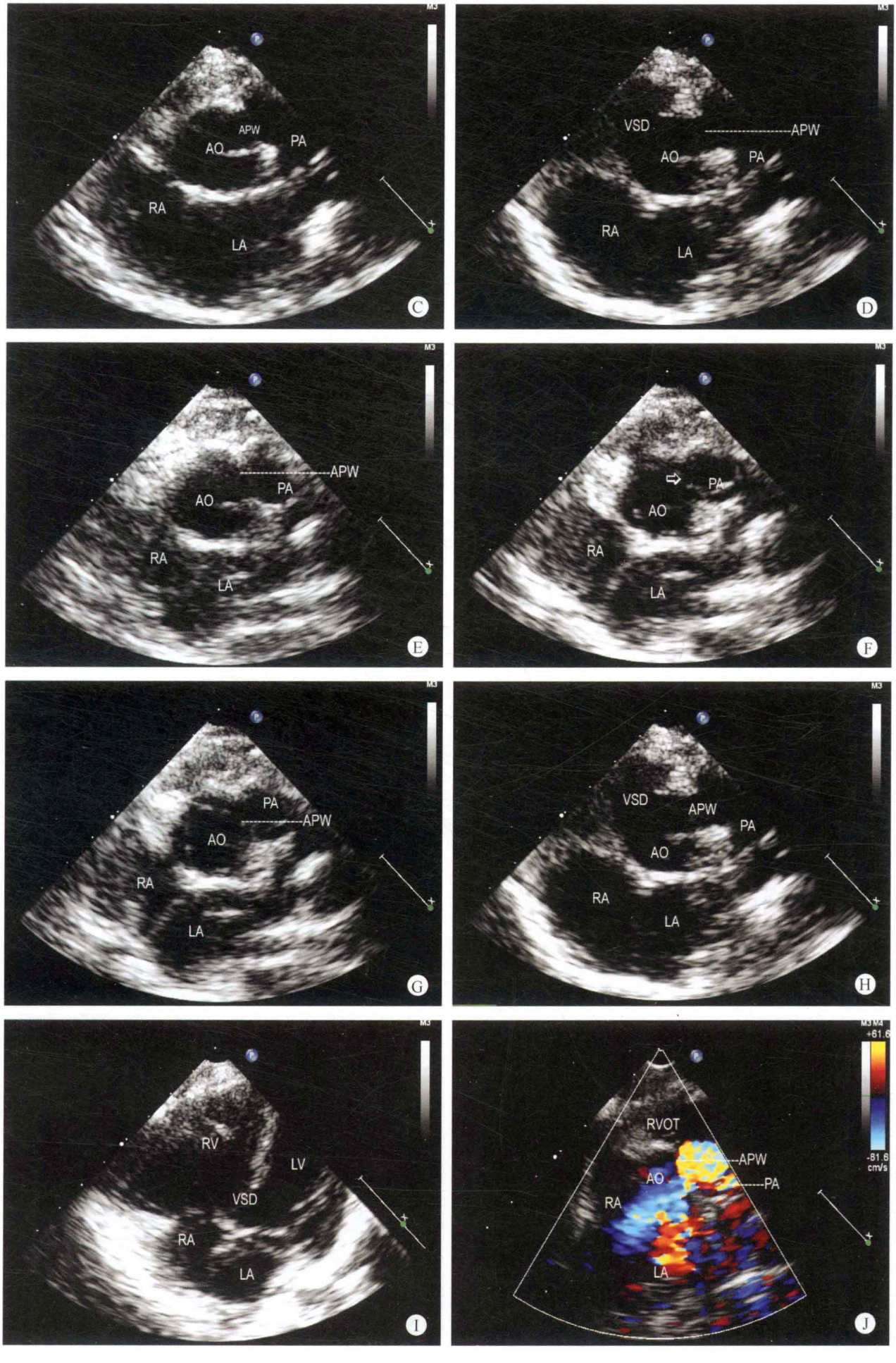
APW
AO
PA
RA
LA
C
VSD
APW
AO
PA
RA
LA
D
APW
PA
AO
RA
LA
E
PA
AO
RA
LA
F
PA
APW
AO
RA
LA
G
VSD
APW
PA
AO
RA
LA
H
RV
LV
VSD
RA
LA
I
RVOT
APW
AO
PA
RA
LA
+61.6
-61.6
cm/s
J

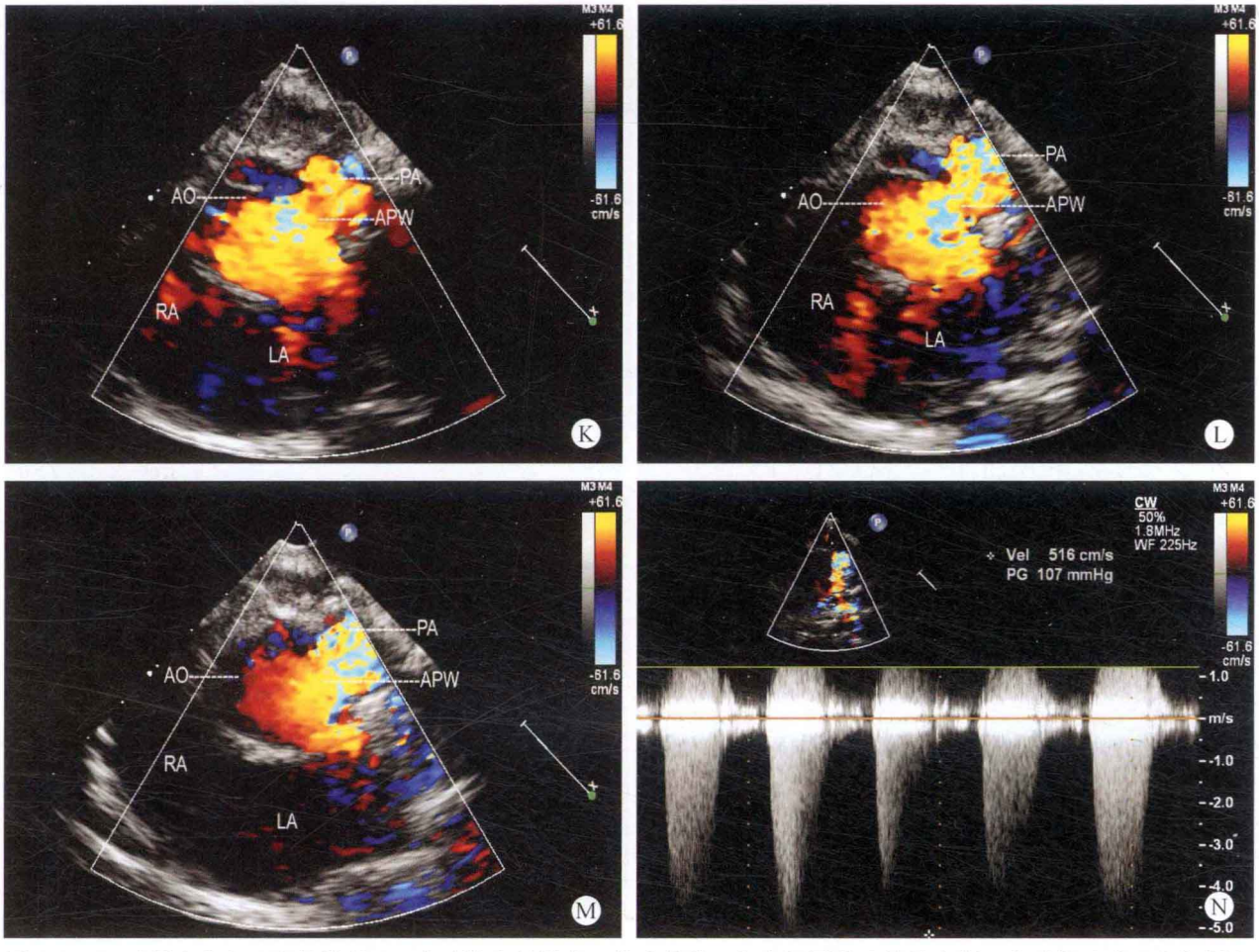

图 4-4　A. 胸骨左缘左心室长轴断面：主动脉内径增宽，前壁前移，与室间隔的连续性中断，主动脉骑跨于室间隔之上；B～H. 胸骨左缘大动脉短轴断面：可显示膜部室间隔及主动脉与主肺动脉之间的间隔回声脱失；I. 心尖四腔心断面：显示膜部室间隔回声脱失；J～M. 彩色多普勒大动脉短轴断面：显示主动脉与主肺动脉之间出现分流；N. 连续多普勒肺动脉瓣口血流频谱：显示右心室血流通过肺动脉瓣口时，血流速度增快

多普勒超声心动图

室水平探及以左向右为主的双向分流。动脉水平探及中量左向右分流，收缩期肺动脉瓣口血流速度增快，流速为 5.16m/s，压差为 107mmHg。

超声心动图诊断

先天性心脏病、法洛四联症、室水平双向分流、Ⅰ型主动脉－肺动脉间隔缺损、动脉水平左向右分流。

病例分析

因患儿的超声为膜部室间隔出现回声脱失，主动脉内径增宽，骑跨于室间隔之上，骑跨率约 40%，应用频谱多普勒检查时，过肺动脉瓣口的血流速度增快，临床曾单纯考虑为法洛四联症，但在检查的过程中发现除膜周部室间隔出现缺损外，位于室间隔的干下部位似也出现回声脱失，并且发现此缺损的部位位于肺动脉瓣上，因此考虑为Ⅰ型主动脉－肺动脉间隔缺损，应用彩色多普勒观察时，发现主动脉与主肺动脉之间出现分流。

Ⅰ型主动脉－肺动脉间隔缺损发病率较低，且同时合并法洛四联症的几率更低，在检查的过程中极易漏诊，并且易与干下型室间隔缺损相混淆。

在检查本病的过程中发现主动脉内径增宽，前壁前移，与室间隔的连续性中断，主动脉骑跨于室间隔之上，肺动脉瓣叶增厚，开放受限，右室流出道狭窄，考虑为法洛四联症。但主肺动脉与左、右肺动脉的发育尚可，其内径的径线均在正常范围，与法洛四联症的诊断不相符。因此，考虑到是否同时合并其他的心内畸形。在大动脉短轴部位检查时，发现主动脉瓣叶及肺动脉瓣叶上方似回声脱失，通过彩色多普勒观察发现动脉水平出现分流，由于出现动脉水平的左向右分流，造成肺动脉系统的内径增宽，提示本诊断的可能性。

思维要点

（1）主肺动脉与左右肺动脉内径的宽度对本病检出的提示。

（2）主动脉－肺动脉间隔缺损部位的检出。

（3）室间隔与主动脉前壁的连续性中断。

（4）主动脉骑跨。

（5）肺动脉瓣口的血流速度增快。

病例4-5　女，11个月（图4-5）

二维超声心动图

全心增大，以左心房室为著，室间隔与左室壁厚度正常，运动幅度增强，膜周部室间隔回声中断约12mm；房间隔中部回声脱失约14mm。位于左心室长轴断面观察时，主动脉内径增宽，骑跨于室间隔，骑跨率约为50%，但从剑下双动脉长轴断面观察，两大动脉均起源于右心室腔。距主动脉瓣环上方约16mm处的右肺动脉起始部位，升主动脉和主肺动脉之间的间隔回声脱失约11mm。主肺动脉及左、右肺动脉内径扩张。主动脉弓降部未见异常，各瓣膜形态、结构及启闭正常。右心房内可探及较长的欧氏瓣。

多普勒超声心动图

收缩期室水平探及双向分流，房水平探及双向分流，主动脉－肺动脉之间探及连续性左向右低速分流。

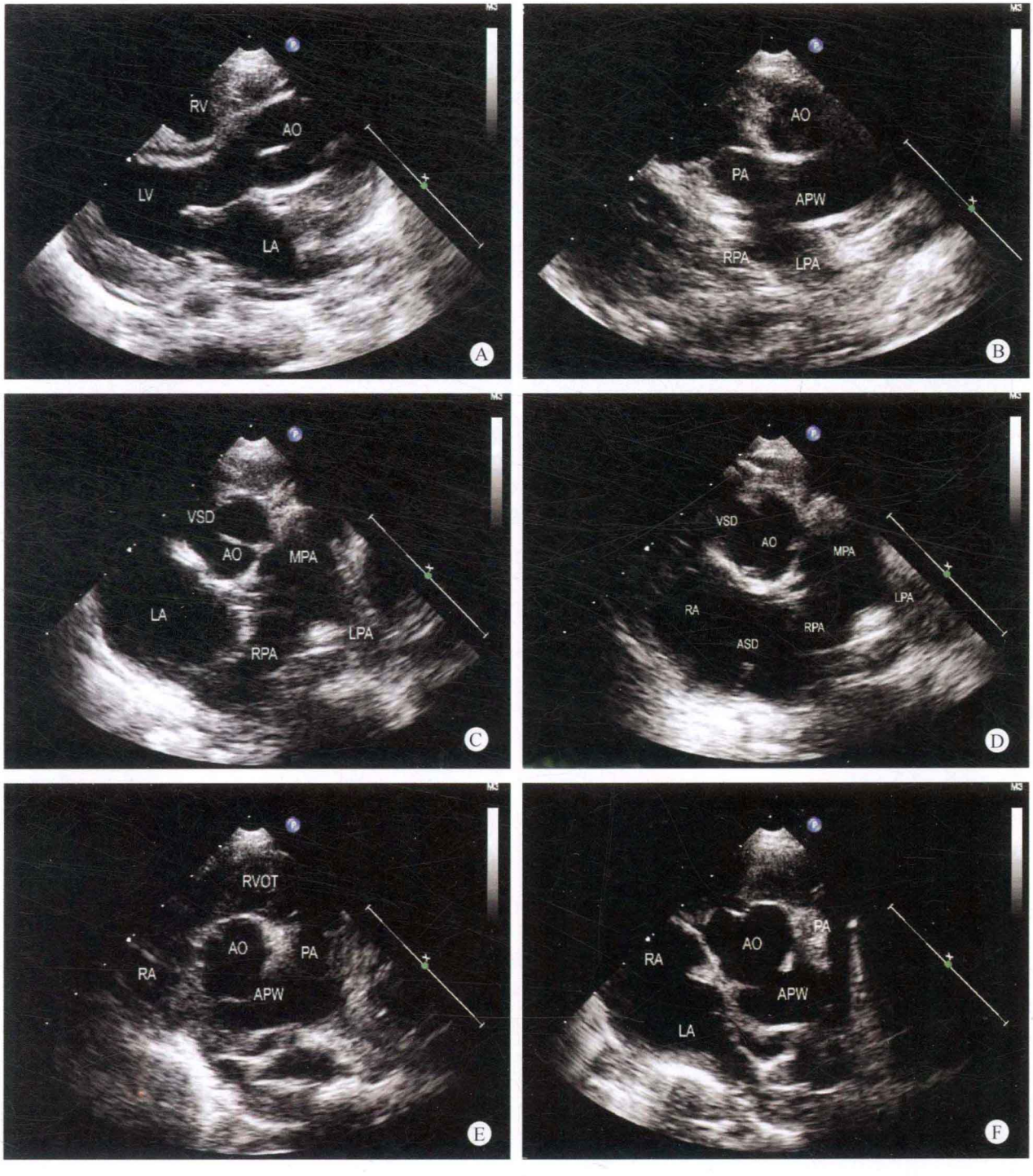

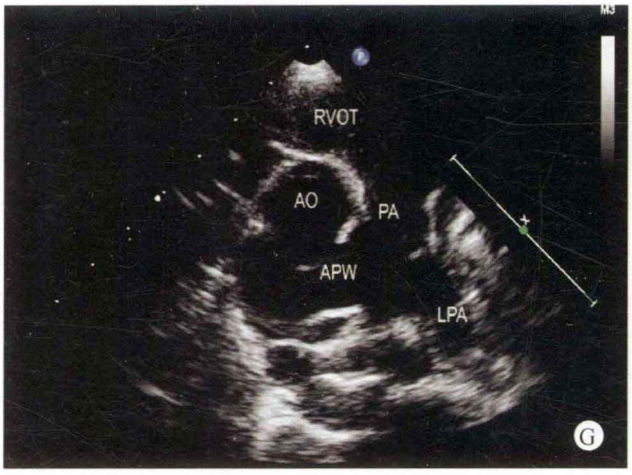
RVOT
AO
PA
APW
LPA
G

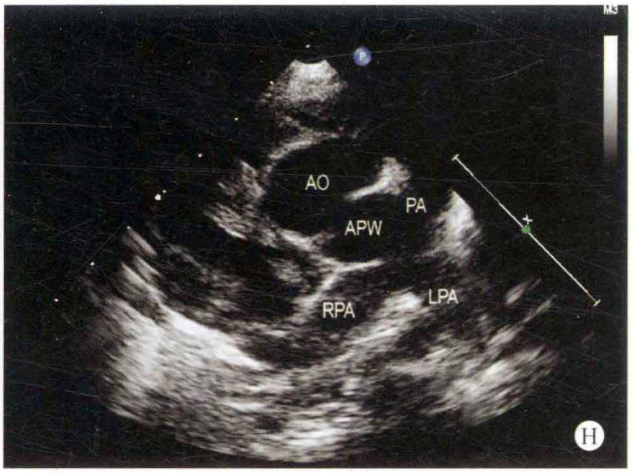
AO
PA
APW
RPA
LPA
H

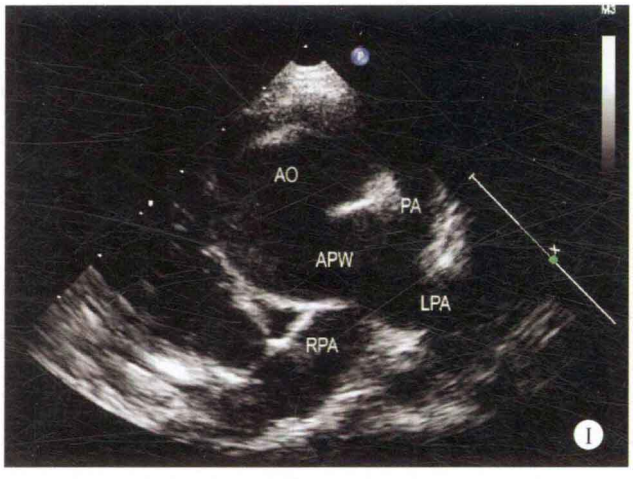
AO
PA
APW
LPA
RPA
I

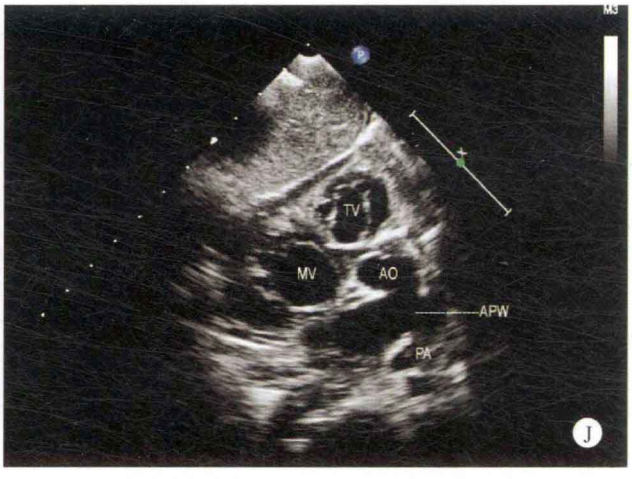
TV
MV
AO
APW
PA
J

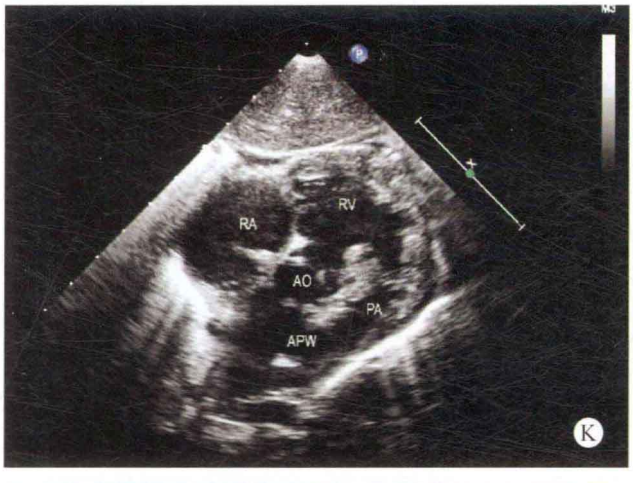
RA
RV
AO
PA
APW
K

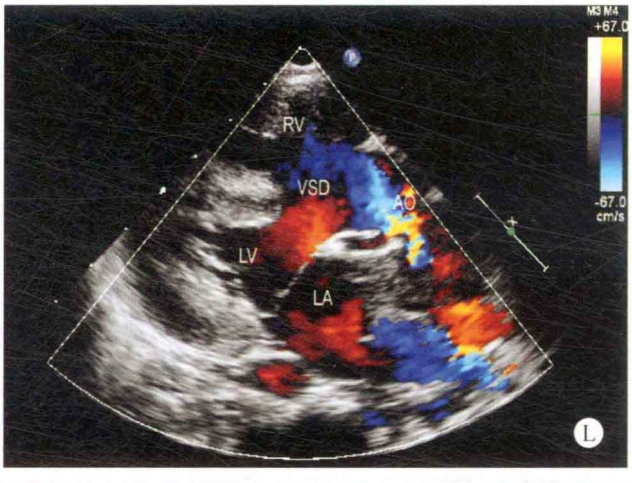
RV
VSD
AO
LV
LA
L

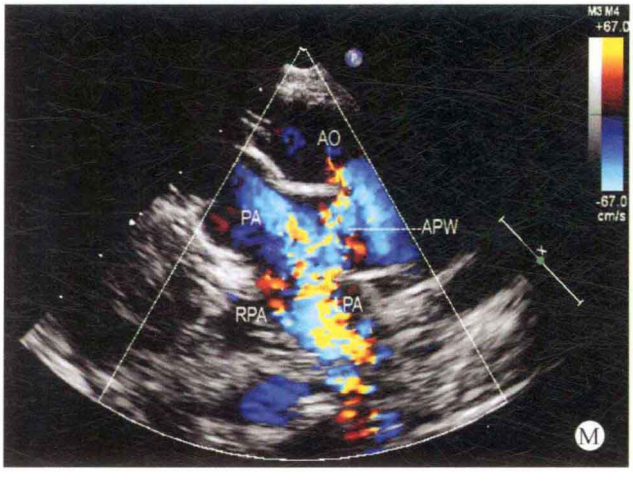
AO
PA
APW
RPA
PA
M

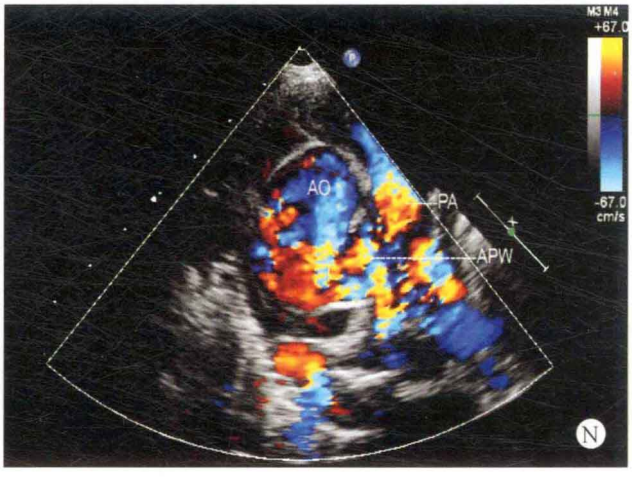
AO
PA
APW
N

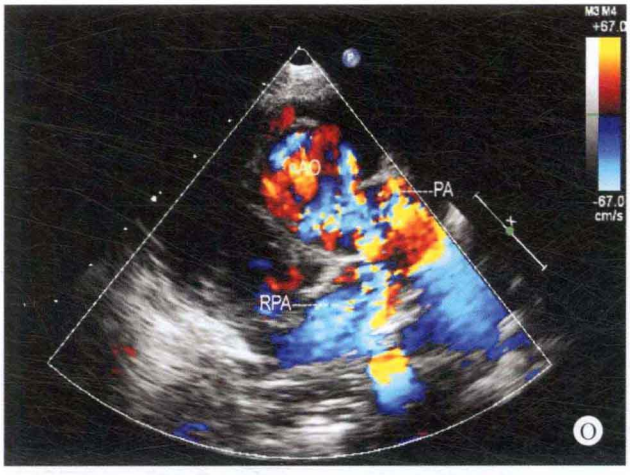

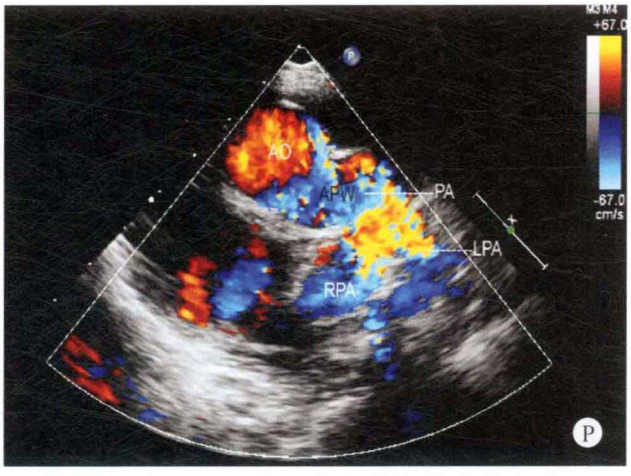

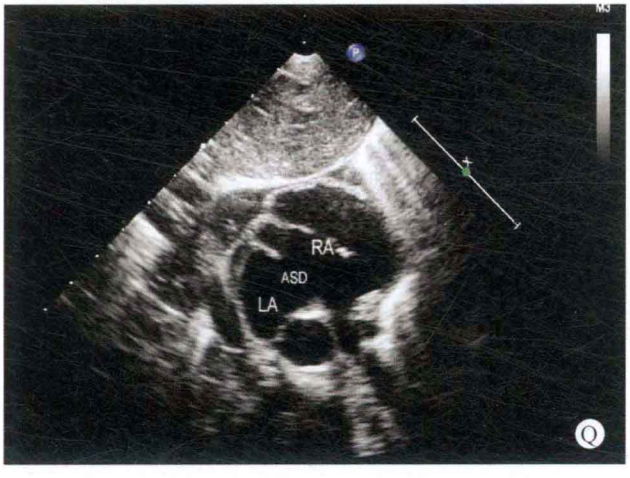

图 4-5 A. 左心室长轴断面：双心室内径增大，膜部室间隔回声减弱；B. 胸骨左缘双动脉长轴断面：主动脉内径增宽，主动脉与肺动脉之间的间隔回声脱失；C～I. 胸骨左缘大动脉短轴断面：显示主动脉与主肺动脉之间的间隔回声脱失；J. 剑下双心室双动脉断面：显示主动脉与主肺动脉之间的间隔回声脱失，两大动脉均位于右侧心室部位；K. 剑下双动脉长轴断面：显示主动脉与肺动脉之间的间隔回声脱失，两大动脉均起源于右心室腔；L. 彩色多普勒左心室长轴断面：显示主动脉内径增宽，前壁与室间隔的连续性中断，主动脉骑跨于室间隔，室水平出现双向分流；M. 彩色多普勒胸骨左缘双动脉长轴断面：显示主动脉与主肺动脉之间出现双向分流；N～P. 彩色多普勒双动脉断面：主动脉与主肺动脉之间出现分流；Q. 剑下双心房断面：显示房间隔中部回声脱失，右心房内可探及较长的欧氏瓣

超声心动图诊断

先天性心脏病、膜周部室间隔缺损、室水平双向分流、Ⅱ型主动脉－肺动脉间隔缺损、主动脉－肺动脉间左向右分流、右室双出口、Ⅱ孔型房间隔缺损、房水平双向反流、肺动脉高压。

病例分析

在检查的过程中发现患者的全心增大，膜部室间隔的连续性中断，出现室间隔缺损，肺动脉瓣叶无增厚现象，但收缩期瓣口开放时，频谱多普勒检查发现肺动脉瓣口的血流速度轻度增快，同时发现室间隔的干下部位似也出现连续性中断现象，因此认为肺动脉瓣口的血流速度轻度增快是由于干下部位的室间隔缺损所致，但在检查的过程中发现回声脱失的部位位于肺动脉瓣上，通过双动脉长轴断面及类双动脉短轴断面观察发现主动脉与主肺动脉之间的间隔回声脱失。应用彩色多普勒观察主动脉与肺动脉瓣上之间出现左向右分流，考虑为同时合并Ⅱ型主动脉－肺动脉间隔缺损。

本患者从左心室长轴断面观察，主动脉与室间隔的连续性中断，主动脉骑跨于室间隔之上，从剑下双动脉长轴断面观察，两大动脉均起源于右心室腔，因此同时考虑并存右室双出口。

本病例提示在检查的过程中，发现了一种心内畸形后，仍应认真地检查心内各部与初步考虑的诊断不相符的一些表现，以免出现漏诊。

思维要点

（1）两大动脉起源的部位。

（2）干下型室间隔缺损的部位与主肺动脉间隔缺损部位的识别。

病例 4-6 男，4 岁（图 4-6）

二维超声心动图

全心内径增大，以右心室内径为著。室间隔与左室壁厚度正常，运动幅度尚可。房间隔与室间隔连续性良好，未探及明确的回声中断现象。升主动脉与主肺动脉之间的间隔回声中断约 25mm，并向上累及主肺动脉至右肺动脉的移行部位。各瓣膜形态、结构及启闭未见明显异常。主动脉弓降部未见明显异常。心包腔内未见明显积液。

多普勒超声心动图

升主动脉与主肺动脉之间呈双向低速分流。

超声心动图诊断

先天性心脏病、主动脉－肺动脉间隔缺损（Ⅱ型）、肺动脉高压。

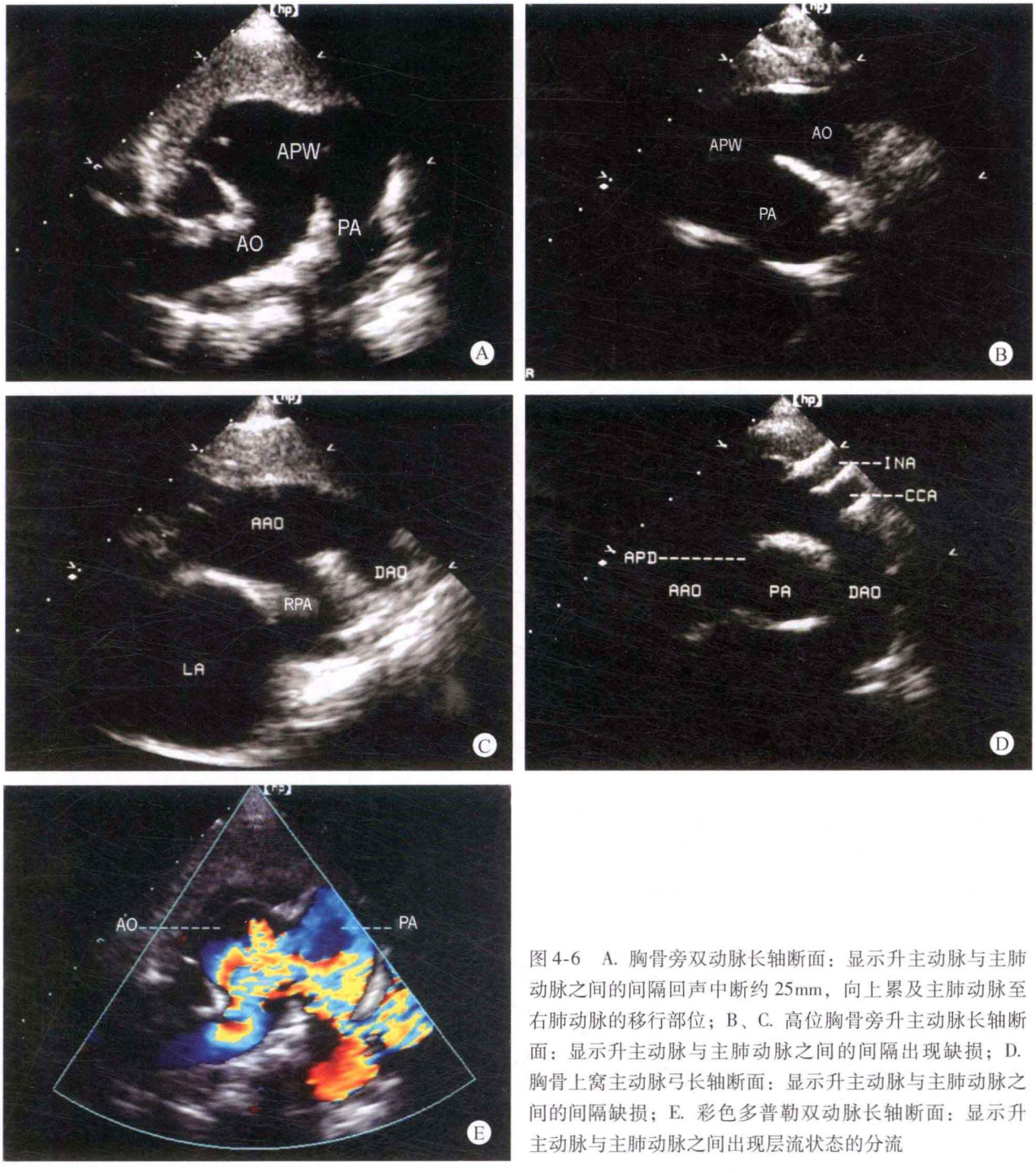

图 4-6　A. 胸骨旁双动脉长轴断面：显示升主动脉与主肺动脉之间的间隔回声中断约 25mm，向上累及主肺动脉至右肺动脉的移行部位；B、C. 高位胸骨旁升主动脉长轴断面：显示升主动脉与主肺动脉之间的间隔出现缺损；D. 胸骨上窝主动脉弓长轴断面：显示升主动脉与主肺动脉之间的间隔缺损；E. 彩色多普勒双动脉长轴断面：显示升主动脉与主肺动脉之间出现层流状态的分流

病例分析

如果在显示左心室长轴断面时，左心室容量负荷增加，左室流出道增宽，二尖瓣前叶运动幅度增大，部分患者从主动脉瓣水平其内径逐渐增宽，形似喇叭口，应高度警惕是否有本病的可能性。探头位置应在原肋间的水平向高一个肋间移位，以充分显示缺损部位。在检查过程中，为了避免漏诊，应从主动脉根部逐渐向升主动脉方向扫查，检出主动脉－肺动脉窗的部位及大小。在部分患者，将探头从胸骨旁四腔心断面的位置顺时针旋转约 20°，可出现双动脉长轴断面，显示出升主动脉与主肺动脉之间的间隔缺损。

本病的Ⅱ型常常累及右肺动脉的起始部位，在检查的过程中应注意与一侧肺动脉起源于升主动脉相鉴别，因此应注意在大动脉短轴断面及主动脉弓短轴断面观察左肺动脉及右肺动脉是否存在，以避免出现误诊或漏诊。

思维要点

（1）左心容量负荷增加，肺动脉高压出现早。

（2）半月瓣的组数。

（3）如何使用高位胸骨旁断面和胸骨上窝断面显示主动脉－肺动脉间隔缺损。

四、检查过程中的思维方式

主动脉－肺动脉间隔缺损发病率较低，是较为罕见的心底部分流性畸形，尤其是单纯的主动脉－肺动脉间隔缺损，当合并其他心内畸形时，由于两大动脉之间的压力差不大时，分流的血流呈层流状态，易出现漏诊现象。

在检查的过程中，如果位于左心室长轴断面观察时，出现左心室增大、左室流出道增宽、二尖瓣前叶运动幅度增大等容量负荷增加现象，部分患者从主动脉瓣水平其内径逐渐增宽，形似喇叭口，应高度警惕是否有存在本病。此时探头位置应在原肋间的水平向高一个肋间移位，探头置于胸骨左缘的第二肋间，以充分显示缺损部位。在检查过程中，为了避免漏诊，应从主动脉根部逐渐向升主动脉方向扫查，使图像能充分显示出主动脉的升弓部，充分暴露缺损的部位，显示缺损的部位及大小。部分Ⅱ型主动脉－肺动脉间隔缺损的患者将探头从胸骨旁四腔心断面的位置顺时针旋转约20°，可同时出现两条大动脉的长轴部位，显示出升主动脉与主肺动脉之间的缺损部位及大小。

在考虑为Ⅰ型主动脉－肺动脉间隔缺损时，应将探头的位置上移一个肋间，使其同时出现两条大动脉瓣环水平的短轴图像，使其显示出缺损的部位及大小。如考虑为Ⅱ型时，应使图像同时出现两条大动脉的长轴断面，或使图像显示出主动脉的升弓部，可清晰显示出缺损的部位及大小。而Ⅲ型主动脉－肺动脉间隔的缺损为主动脉与主肺动脉之间的间隔完全缺如，累及整个间隔组织，因此从主动脉根部至主动脉弓升部均可显示缺损的部位及累及的长度，此类型应注意与共同动脉干相鉴别。

Ⅰ型主动脉－肺动脉间隔缺损极为少见，尤其是合并紫绀型先天性心脏病时，由于血液的流速较慢，检查者易将分流的血流误认为是超声的旁伴或余辉现象，常常出现漏诊现象。

因此在考虑本病的过程中，首先应注意观察半月瓣的组数。如为两组半月瓣，首先应考虑主动脉－肺动脉间隔是否出现缺损以及缺损的部位及大小。

1. 合并主动脉弓离断 本病的Ⅱ型常合并主动脉弓离断，在检查的过程中发现主动脉弓升部内径逐渐变窄，在显示主动脉弓的过程中发现无名动脉之后的颈总动脉、锁骨下动脉及主动脉弓难以显示，而且在肺动脉高压的状况下，主动脉与肺动脉之间的分流仍为左向右分流，应高度警惕主动脉弓离断的可能性，此时应认真检查主动脉弓降部是否存在连续性及离断的水平部位。

2. 累及右肺动脉的起始部位 由于主动脉－肺动脉间隔缺损也称为主动脉－肺动脉窗，表明缺损均较大，因此通常Ⅱ型主动脉－肺动脉间隔缺损常累及右肺动脉，并被误诊为右肺动脉起源于升主动脉，而遗漏了主动脉－肺动脉间隔缺损，出现误诊现象。

3. 与共同动脉干的鉴别 由于共同动脉干的肺动脉起源于升主动脉，缺乏经验的检查者极易将两者相混淆，但如果注意观察半月瓣的组数及肺动脉所在的部位，两者不难鉴别。如在检查的过程中，仅探及一组半月瓣，又无右室流出道，同时伴有室间隔缺损，应考虑到共同动脉干的可能性，同时应注意主动脉、肺动脉或左、右肺动脉从大动脉干发出的部位，以便做出分型诊断。

五、鉴别诊断

1. 共同动脉干 主动脉－肺动脉窗有两组半月瓣，而共同动脉干仅能探及一组半月瓣，并伴有室间隔缺损，动脉干内径明显增宽。因此，注意探测和分辨半月瓣的数目，鉴别将较为容易。

主肺动脉间隔缺损	共同动脉干
◆ 肺血多	◆ 肺血多
◆ 可有室间隔缺损并存	◆ 伴有室间隔缺损
◆ 两组半月瓣	◆ 一组半月瓣
◆ 有右室流出道	◆ 无右室流出道
◆ 肺动脉位于原位置	◆ 肺动脉从大动脉干发出
◆ 肺动脉高压	◆ 肺动脉高压

2. 肺动脉异常起源 如在升主动脉的后侧壁探及管壁的回声脱失，应注意寻找左肺动脉或右肺动脉，如左、右肺动脉存在，应考虑主动脉－肺动脉窗的可能性，如一侧肺动脉缺如，应高度警惕肺动脉异常起源的可能性。通常如为肺动脉异常起源，在高位左心室长轴断面，在主动脉后侧壁可探及较长的一侧肺动脉分支。

3. 动脉导管未闭

主肺动脉间隔缺损	动脉导管未闭
◆ 主动脉－肺动脉之间的窗型缺损	◆ 降主动脉与主肺动脉之间异常型交通
◆ 动脉水平分流	◆ 动脉水平分流
◆ 双向连续性低速分流	◆ 高速双期连续性呈阶梯状连续性血流

（本章病例4-1～4-5由刘延玲提供，病例4-6由许闻桥提供。）

（刘延玲　许闻桥）

第五章　主动脉窦瘤破裂

主动脉窦瘤（aneurysm of aortic sinus）破裂是指主动脉窦部先天性发育缺陷，缺乏正常的弹力及肌肉组织，由于主动脉腔的持续压力，致使主动脉窦部逐渐变薄，形成瘤样膨出，菲薄的窦部出现破口，为主动脉窦瘤破裂，也称为乏氏窦瘤破裂。多发生于成年人。

一、病理解剖及病理生理

（一）病理解剖

主动脉的三个窦部均可出现窦瘤破裂现象，但以主动脉右冠窦最为多见，无冠窦其次，左冠窦发生率较低。一般情况下，单个窦瘤破裂的发生率高，约占全部病例的99.1%；同时两个或三个窦瘤破裂的发生率极低。

主动脉窦瘤破裂发生时，主动脉窦部周围的毗邻组织会受到不同程度的挤压及损伤，如相应心腔的狭窄、闭塞，或造成有关组织结构损伤及功能障碍。

解剖分型：

Ⅰ型：右冠窦瘤左侧部分破入右室流出道的上部，紧邻左、右肺动脉瓣叶交界处的下方，常合并室间隔缺损、主动脉瓣脱垂及主动脉瓣畸形。

Ⅱ型：右冠窦瘤中部的瘤体穿过室上嵴破入右室流出道。

Ⅲ型：右冠窦瘤的右侧壁部分破入右心室或右心房。

Ⅳ型：无冠窦前壁的瘤体破入右心房。

（二）病理生理

主动脉窦形成窦瘤，但在未破裂之前，除瘤体形成的占位外，一般不产生明显的血流动力学改变，如瘤体出现破裂，则出现明显的血流动力学改变。

由于主动脉的压力高，窦瘤破裂时即出现急性主动脉至破入相应心腔的左向右分流，尤其在舒张期，主动脉压力均高于其他心腔，所以主动脉分流入相应的心腔所形成的血流动力学改变与较粗大的动脉导管未闭相似。分流的血流量与窦瘤破口的大小及两腔的压力差有关。

二、临床表现

主动脉窦瘤破裂的患者在发病前常有相应的病史，如剧烈的体力活动、外伤等，窦瘤破裂时，患者的症状较为明显，部分患者可出现剧烈的撕裂性胸痛或上腹疼痛，部分患者可出现急性心力衰竭。

三、超声心动图表现

病例5-1　男，43岁（图5-1）

✧ 二维超声心动图

左心房室内径增大，右心室内径轻大，室间隔与左室壁厚度正常，运动幅度增强，房、室间隔连续性良好。主动脉右冠窦呈囊袋状向右心室膨出，其基底部宽度约为10mm，瘤壁菲薄，可探及大小约7mm及3mm的两个破口。各瓣膜形态、结构及启闭功能未见明显异常。大动脉与心室的连接关系及发育正常，主动脉弓降部未见异常。

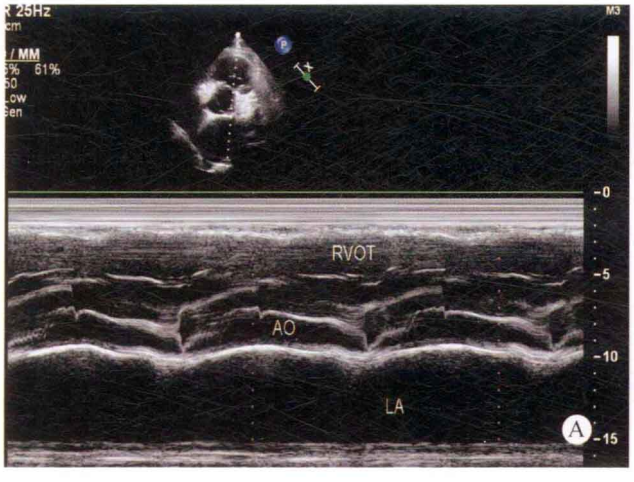

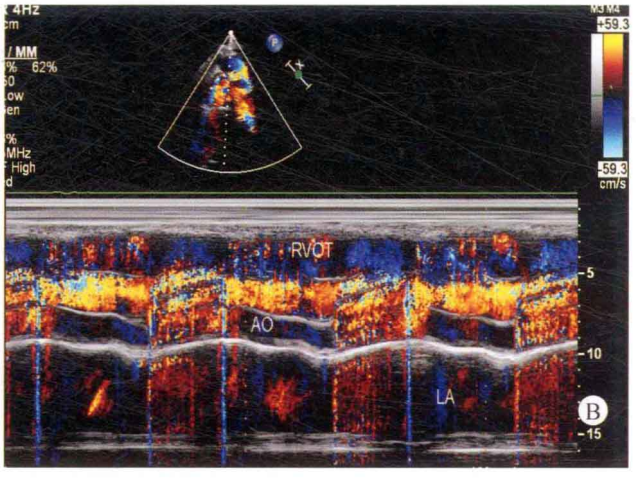

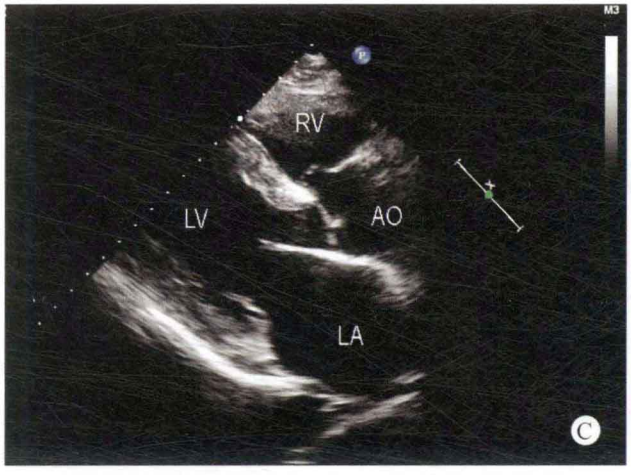
RV
LV
AO
LA
C

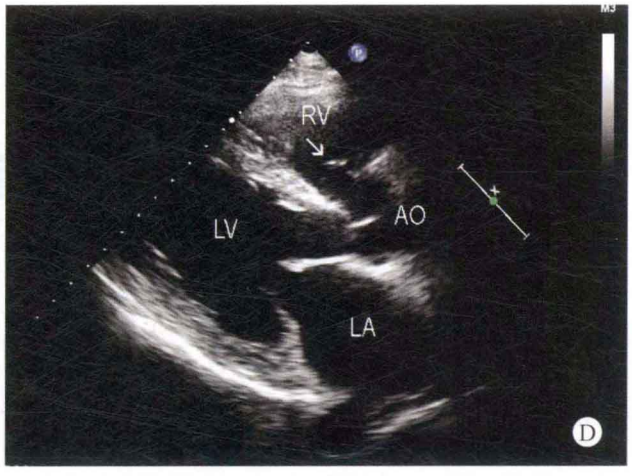
RV
LV
AO
LA
D

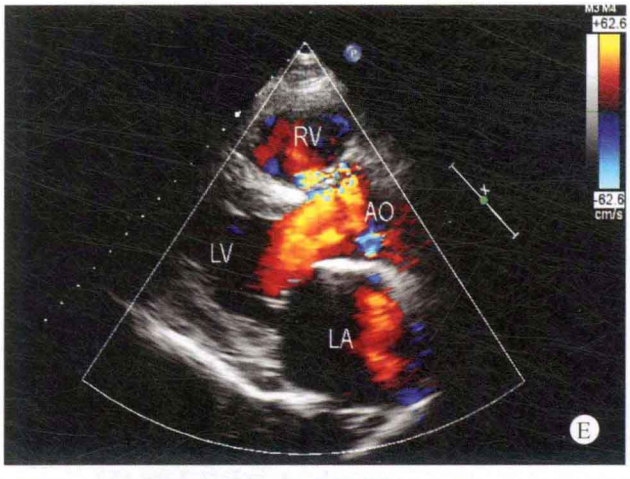
M3 M4
+62.6
-62.6
cm/s
RV
AO
LV
LA
E

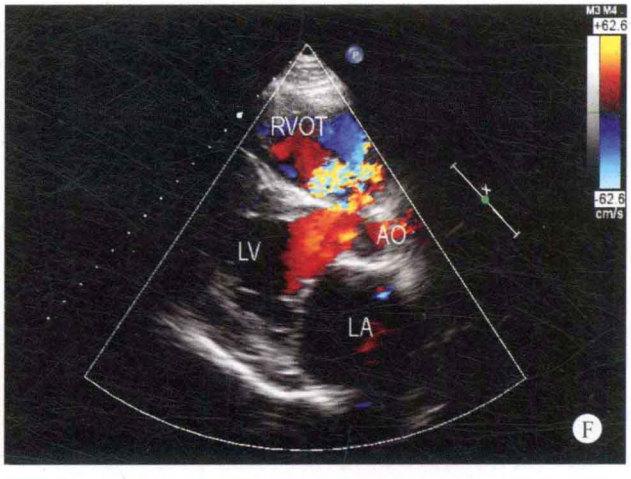
M3 M4
+62.6
-62.6
cm/s
RVOT
AO
LV
LA
F

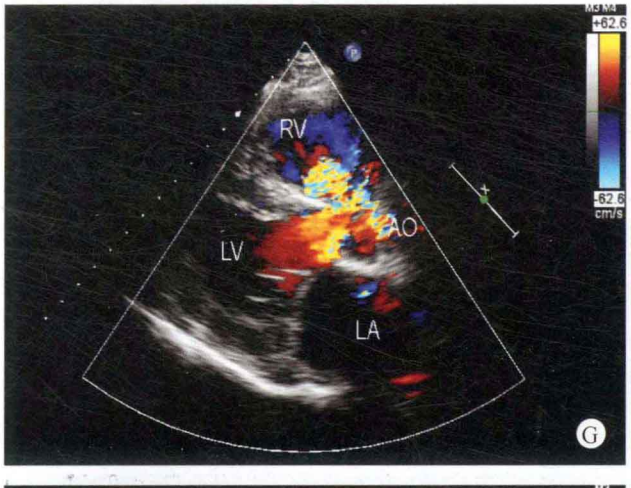
M3 M4
+62.6
-62.6
cm/s
RV
AO
LV
LA
G

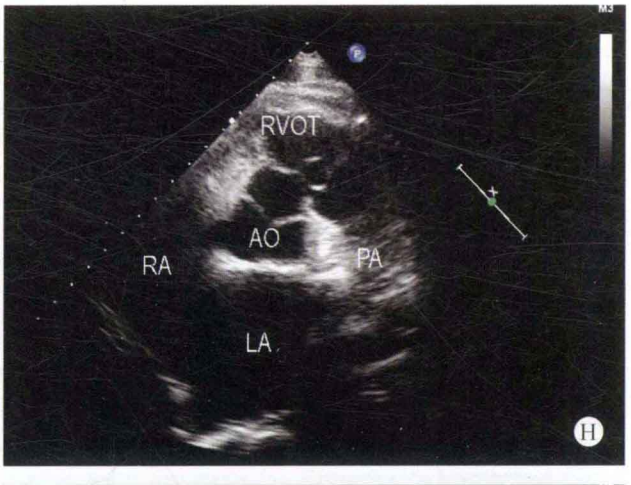
RVOT
AO
RA
PA
LA
H

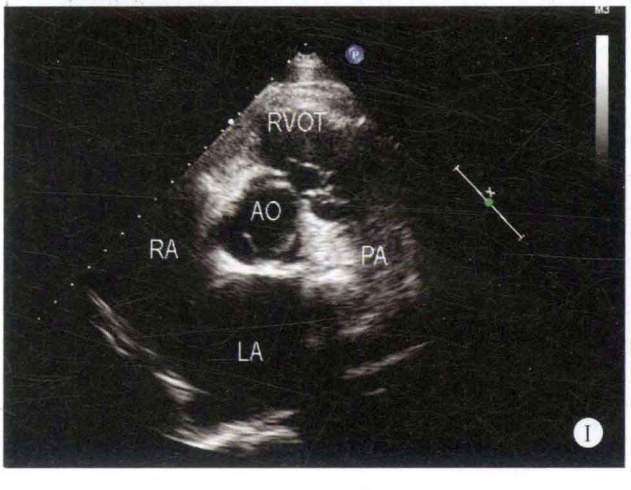
RVOT
AO
RA
PA
LA
I

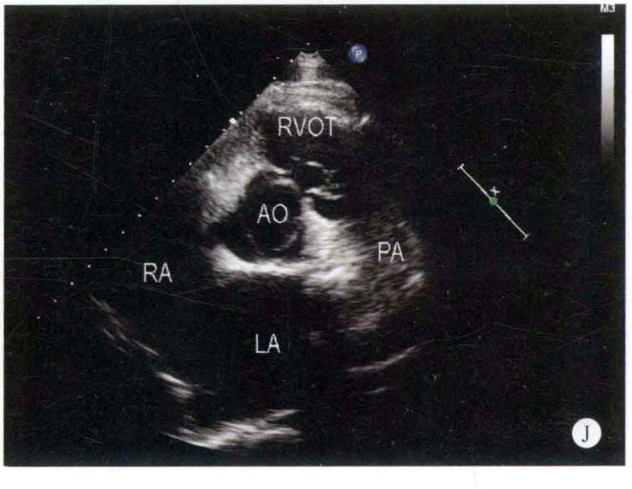
RVOT
AO
RA
PA
LA
J

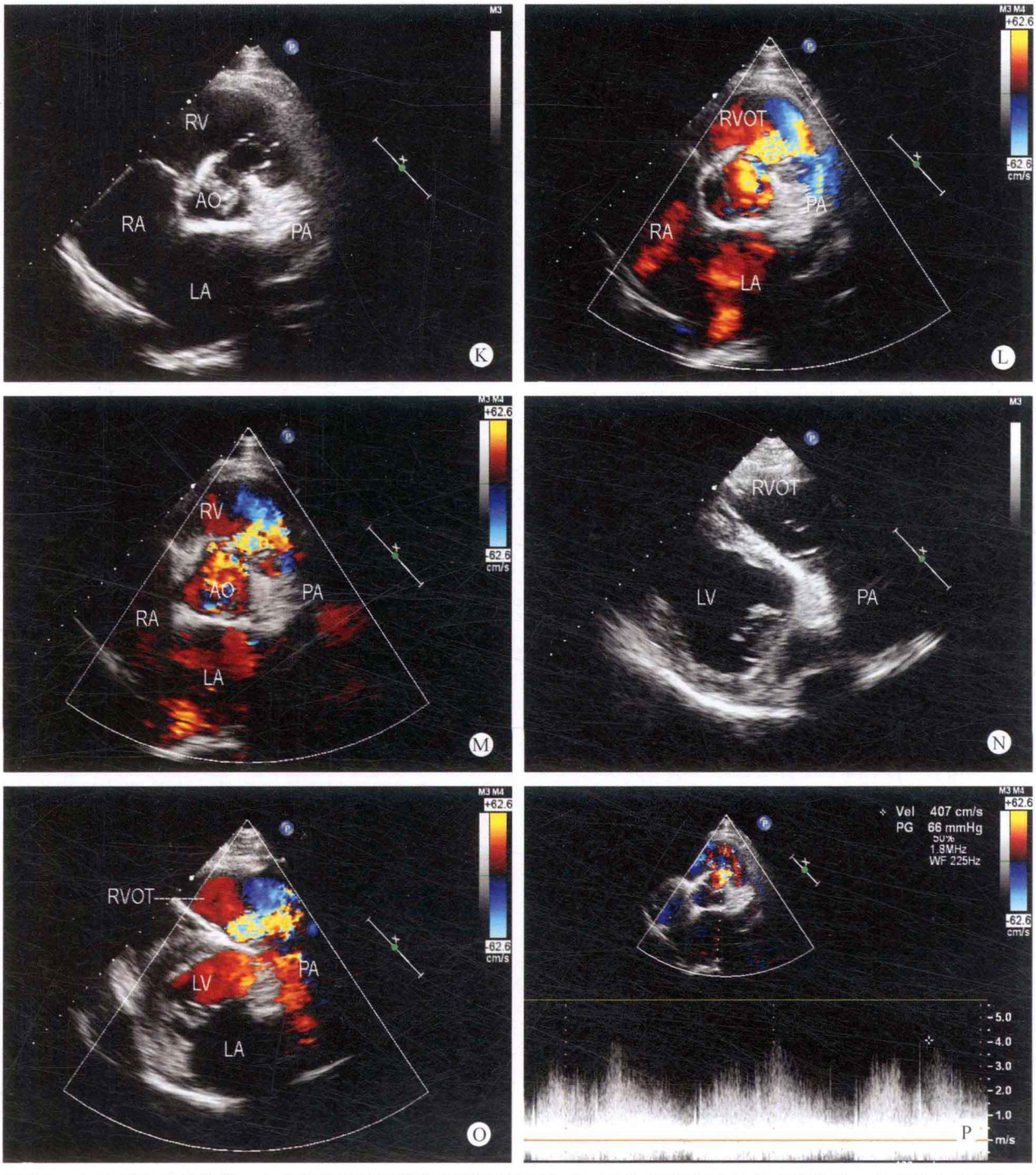

图 5-1　A. M 型主动脉波群：主动脉前壁显示线条状囊壁样回声；B. 彩色多普勒 M 型主动脉波群：主动脉右窦部位探及五彩镶嵌色连续性异常回声；C、D. 胸骨左缘左心室长轴断面：主动脉右窦变薄，呈囊袋样向右室流出道膨出，并可探及顶端出现破口；E～G. 彩色多普勒左心室长轴断面：显示主动脉与右室流出道之间出现红五彩镶嵌的分流；H～K. 胸骨左缘大动脉短轴断面：主动脉右冠窦壁变薄，并向右室流出道膨出，其顶端显示两个破口；L、M. 彩色多普勒大动脉短轴断面：主动脉血流通过右冠窦破口部位分流入右室流出道；N. 胸骨左缘右室流出道长轴断面：主动脉右冠窦膨向右室流出道；O. 彩色多普勒胸骨左缘右室流出道长轴断面：主动脉血流通过右冠窦破口部位分流入右室流出道；P. 连续多普勒主动脉窦瘤破入右室流出道血流频谱

多普勒超声心动图

右室流出道内可探及源于主动脉右冠窦的连续性高速分流性血流，流速为 4.5m/s，压差为 82mmHg。

超声心动图诊断

先天性心脏病、主动脉右冠窦瘤破入右室流出道、主动脉－右室流出道分流、膜部室间隔缺损。

手术结果

先天性心脏病、主动脉右冠窦瘤破入右心室、室间隔缺损。

病例分析

本例患者的主动脉右冠窦壁菲薄，呈囊袋状改变，并向右室流出道肺动脉瓣下膨出，窦壁连续性不完整。位于胸骨左缘左心室长轴时，室间隔似连续性中断，但应用彩色多普勒M型时，显示主动脉前壁的窦壁中出现连续性五彩镶嵌色的异常血流，连续多普勒为高速连续性的血流频谱，且二维超声心动图未能探及明确的室间隔缺损，因此考虑为主动脉右窦瘤破入右室流出道。

在检查主动脉窦瘤患者时，应仔细寻找膨出的菲薄的主动脉囊袋及其有无破口、破口的数目。尤其是主动脉右冠窦瘤破入右室流出道时，应注意图像近场的增益调节，使菲薄的窦囊壁得以显示。本病例尤其应注意与室间隔缺损伴主动脉瓣关闭不全的患者相鉴别。

主动脉右窦破入右心室的大多数患者合并室间隔缺损，但主动脉右窦的囊袋向右室膨出时，常遮掩膜部的室间隔缺损，因此在检查的过程中应注意观察室间隔的连续性，避免漏诊。

由于主动脉右窦破入右室流出道，应用彩色多普勒观察时，异常血流出现的部位与单纯的室间隔缺损极为相同，应用频谱多普勒扫描观察异常血流出现的期相，以便与单纯室间隔缺损相鉴别。

思维要点

（1）窦瘤的部位。
（2）有无合并室间隔缺损。
（3）如何不遗漏菲薄的窦瘤囊壁。
（4）窦瘤破口的数目及大小。

病例5-2　男，41岁（图5-2）

二维超声心动图

左心房室内径增大，右心室内径轻大，室间隔与左室壁厚度正常，运动幅度增强，房间隔与室间隔连续性良好。主动脉无冠窦呈囊袋状向右心房膨出，其基底部宽度约为10mm，瘤壁菲薄，其顶端可探及大小约6mm的破口。各瓣膜形态、结构及启闭功能未见明显异常。大动脉与心室的连接关系及发育正常，主动脉弓降部未见异常。

多普勒超声心动图

右房内可探及源于主动脉右冠窦的连续性高速分流性血流，流速为4.9m/s，压差为97mmHg。

超声心动图诊断

先天性心脏病、主动脉无冠窦瘤破入右心房、主动脉－右心房分流。

病例分析

主动脉无冠窦破入右心房在主动脉窦瘤破裂疾病中较为少见，在检查的过程中如发现三尖瓣隔叶出现囊状回声，应考虑到此病的可能性。在检查的过程中应注意寻找囊状回声与主动脉无冠窦之间的关系，以便与右房内占位性病变相鉴别。

多普勒超声心动图在诊断本病的过程中有较高的应用价值。在检查的过程中，主动脉无冠窦与右心房之间出现红五彩镶嵌色的血流，而且频谱多普勒出现连续性的高速血流频谱，诊断基本明确。但因注意与三尖瓣关闭不全出现的反流及膜部室间隔缺损患者左心室的部分血流通过隔叶根部形成的隧道样改变部位分流入右心房相鉴别。

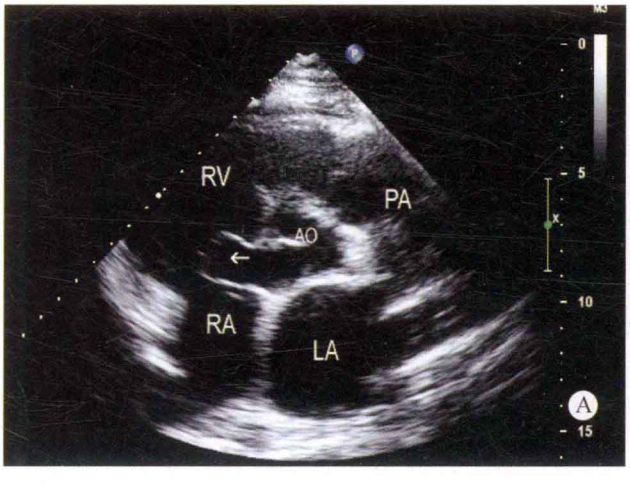

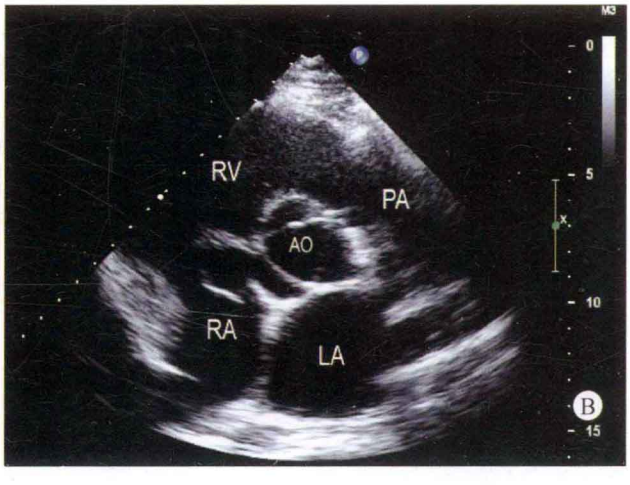

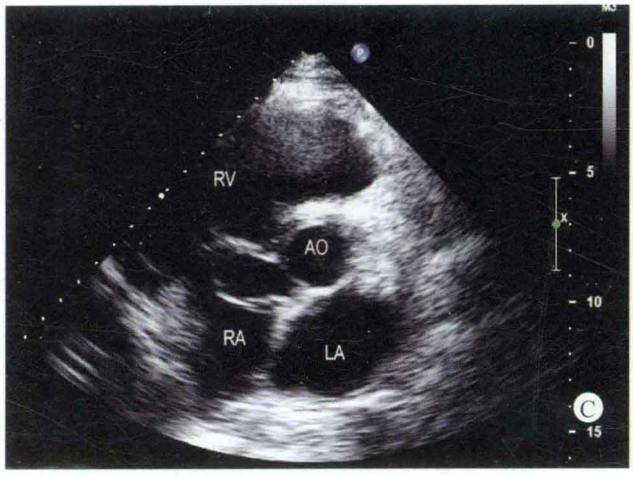
RV
AO
RA
LA
C

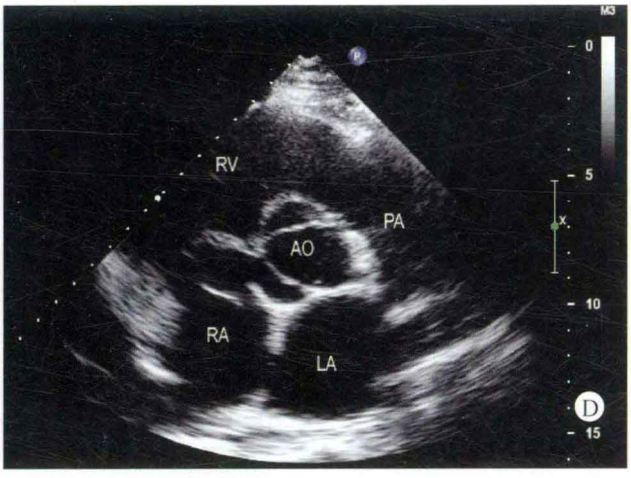
RV
PA
AO
RA
LA
D

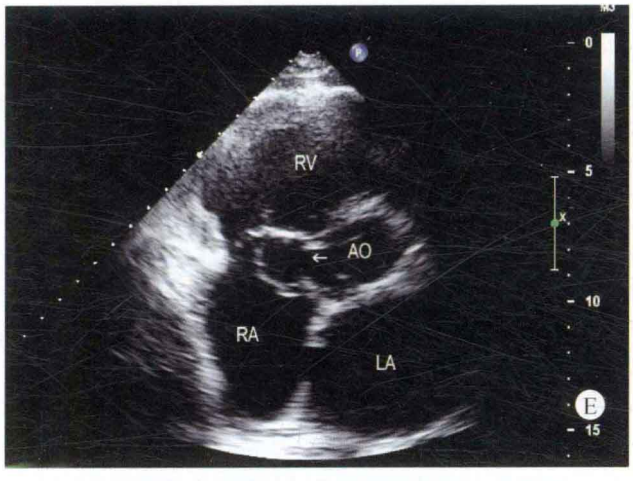
RV
AO
RA
LA
E

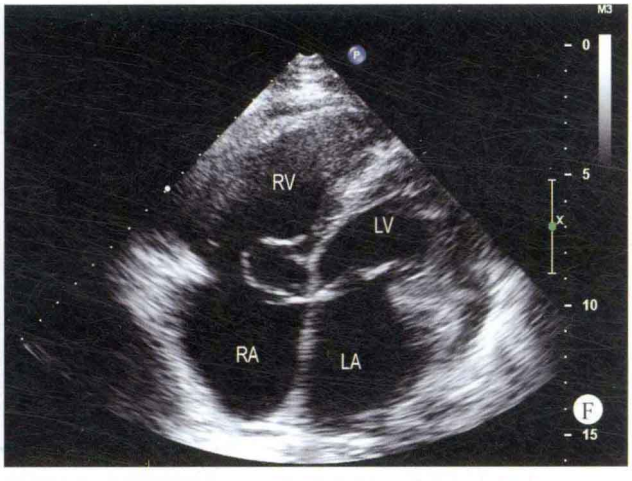
RV
LV
RA
LA
F

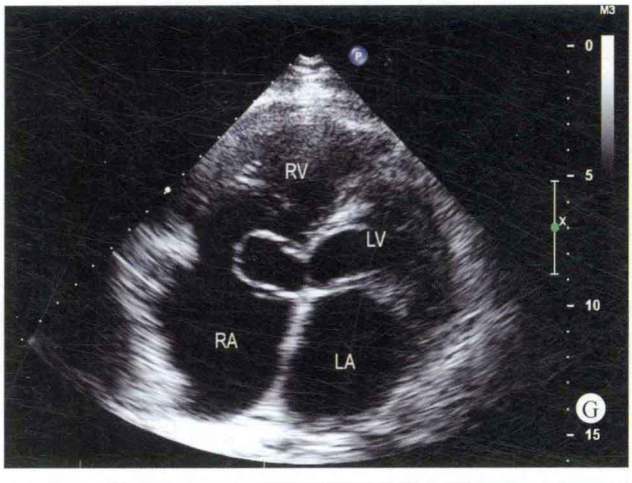
RV
LV
RA
LA
G

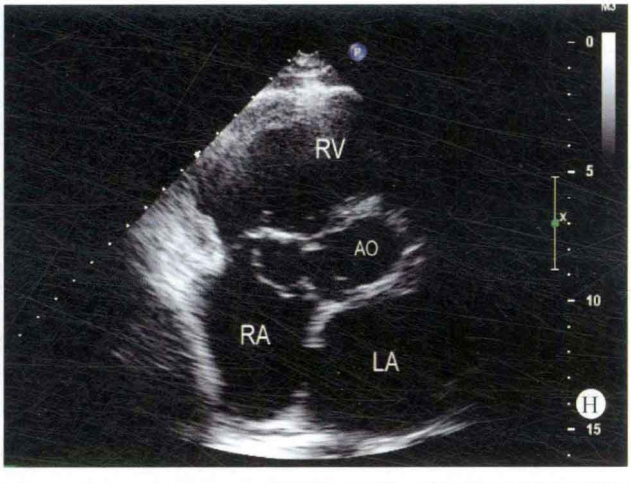
RV
AO
RA
LA
H

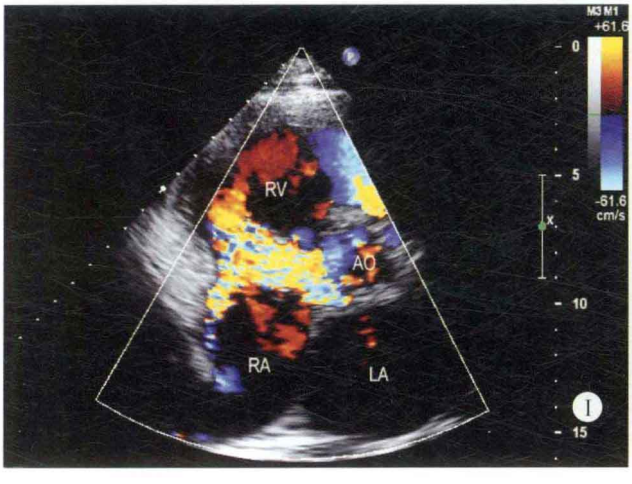
RV
AO
RA
LA
I

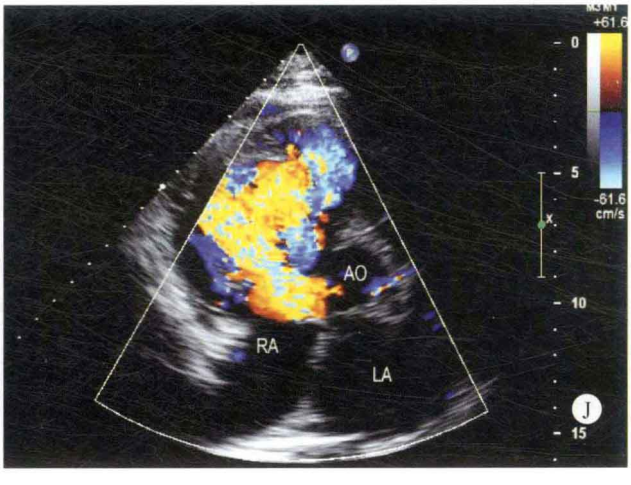
AO
RA
LA
J

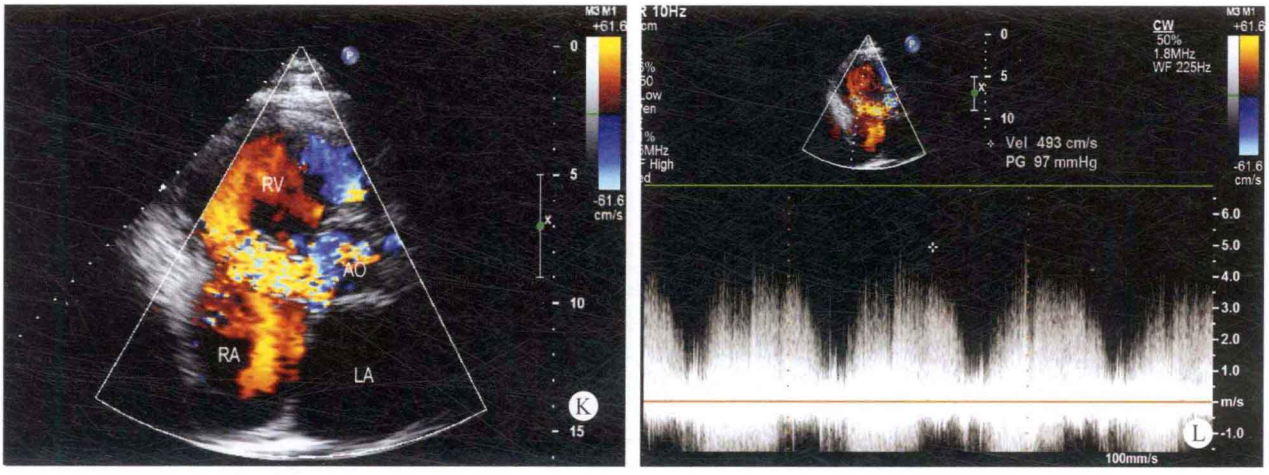

图 5-2 A～D. 大动脉短轴断面：主动脉无冠窦呈囊袋状向右心房膨出，其形态随心脏的收缩与舒张改变，其顶端可探及破口（箭头所示）；E～H. 五腔心断面：主动脉无冠窦向三尖瓣隔叶的右心房侧膨出，其颈部内径较宽（箭头所示），瘤体边缘不规则；I～K. 彩色多普勒五腔心断面：显示主动脉血流通过无冠窦的破口部位分流入右心房，血流呈五彩镶嵌色；L. 连续多普勒主动脉－右房分流频谱：于右心房内可探及源于主动脉无冠窦的连续性左向右分流（主动脉－右心房分流）

✧ 手术结果

主动脉无冠窦瘤破入右心房。

✧ 思维要点

（1）瘤体与主动脉无冠窦的关系。
（2）瘤体有无破口。
（3）彩色多普勒的血流性质。
（4）频谱多普勒的期相。

病例 5-3 男，28 岁（图 5-3）

✧ 二维超声心动图

左心室的内径增大，其余各房室内径在正常范围，室间隔与左室壁厚度正常，运动幅度增强，房间隔连续性良好，可疑室间隔回声脱失。主动脉右冠窦呈囊袋状向右室流出道膨出，其基底部宽约 6mm，瘤壁破口约 3mm，但囊袋体积较小。各房室瓣及半月瓣的形态、结构及启闭运动尚可。大动脉连接关系及发育正常，主动脉弓降部未见异常。

✧ 多普勒超声心动图

右室流出道内探及源于主动脉的连续性分流，收缩期分流速度为 7.3m/s，压差为 213mmHg。

✧ 超声心动图诊断

先天性心脏病、主动脉右冠窦瘤破入右心室、主动脉－右心室分流、不除外室间隔缺损并存。

✧ 病例分析

本患者的特点为主动脉右冠窦的囊袋较小，极易与室间隔膜部膨出瘤相混淆，做出错误性的诊断，但在应用连续多普勒检测时，发现分流性血流频谱为双期连续性高速血流，应用 M 型彩色多普勒观察时，也表明分流性血流是以收缩期为主的连续性血流，因此考虑该患者为主动脉右窦瘤破入右室流出道。频谱的形态虽然为双期连续性，但以收缩期为著，因此考虑同时存在室间隔缺损。

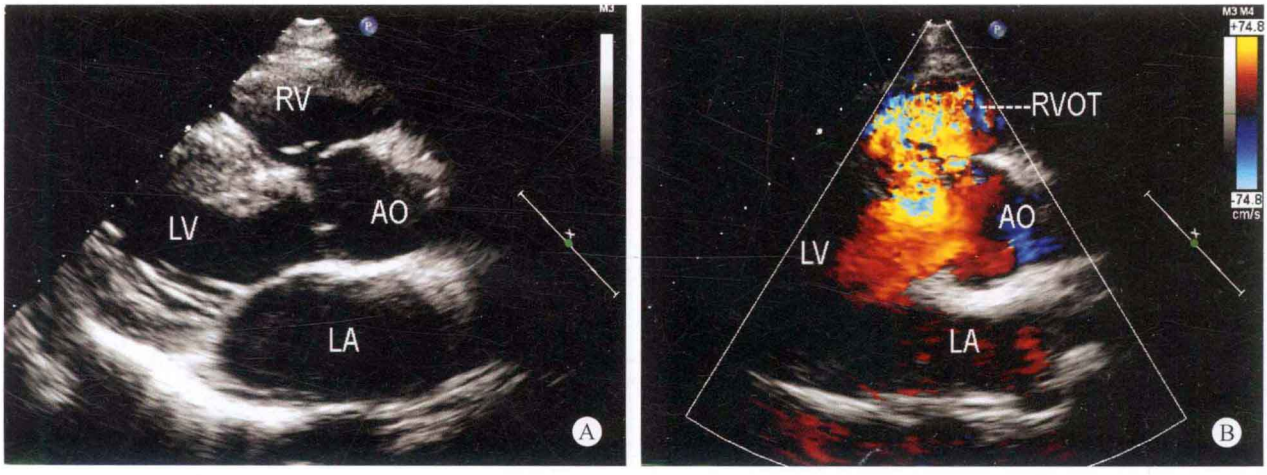

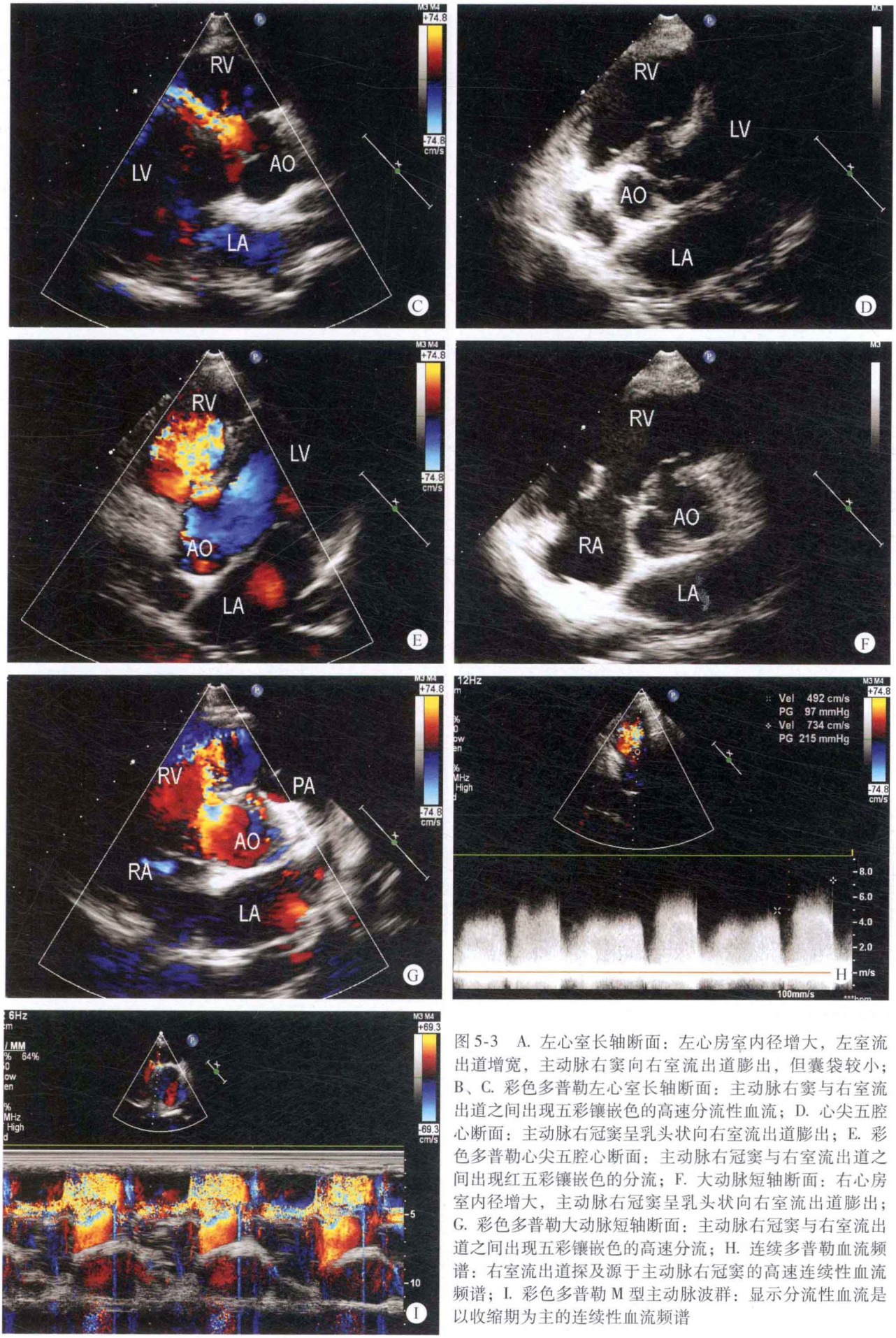

图 5-3　A. 左心室长轴断面：左心房室内径增大，左室流出道增宽，主动脉右窦向右室流出道膨出，但囊袋较小；B、C. 彩色多普勒左心室长轴断面：主动脉右窦与右室流出道之间出现五彩镶嵌色的高速分流性血流；D. 心尖五腔心断面：主动脉右冠窦呈乳头状向右室流出道膨出；E. 彩色多普勒心尖五腔心断面：主动脉右冠窦与右室流出道之间出现红五彩镶嵌色的分流；F. 大动脉短轴断面：右心房室内径增大，主动脉右冠窦呈乳头状向右室流出道膨出；G. 彩色多普勒大动脉短轴断面：主动脉右冠窦与右室流出道之间出现五彩镶嵌色的高速分流；H. 连续多普勒血流频谱：右室流出道探及源于主动脉右冠窦的高速连续性血流频谱；I. 彩色多普勒 M 型主动脉波群：显示分流性血流是以收缩期为主的连续性血流频谱

手术结果

先天性心脏病；主动脉右冠窦破入右室流出道；膜部室间隔缺损，大小约4mm。

思维要点

（1）心杂音的性质。

（2）多普勒超声心动图血流分流的时相，与室间隔缺损分流频谱之间的鉴别。

（3）与室间隔膜部瘤的鉴别。

病例5-4　男，31岁（图5-4）

二维超声心动图

左心房室内径增大。主动脉根部增宽，主动脉右冠窦呈瘤样扩张，瘤体呈囊袋状向右室流出道膨出。窦瘤壁薄，内壁光滑，随心动周期活动。可探及两处窦瘤破口，均破入右室流出道。肺动脉内径增宽。右侧房室沟及左室后方心包腔内可探及液性暗区。

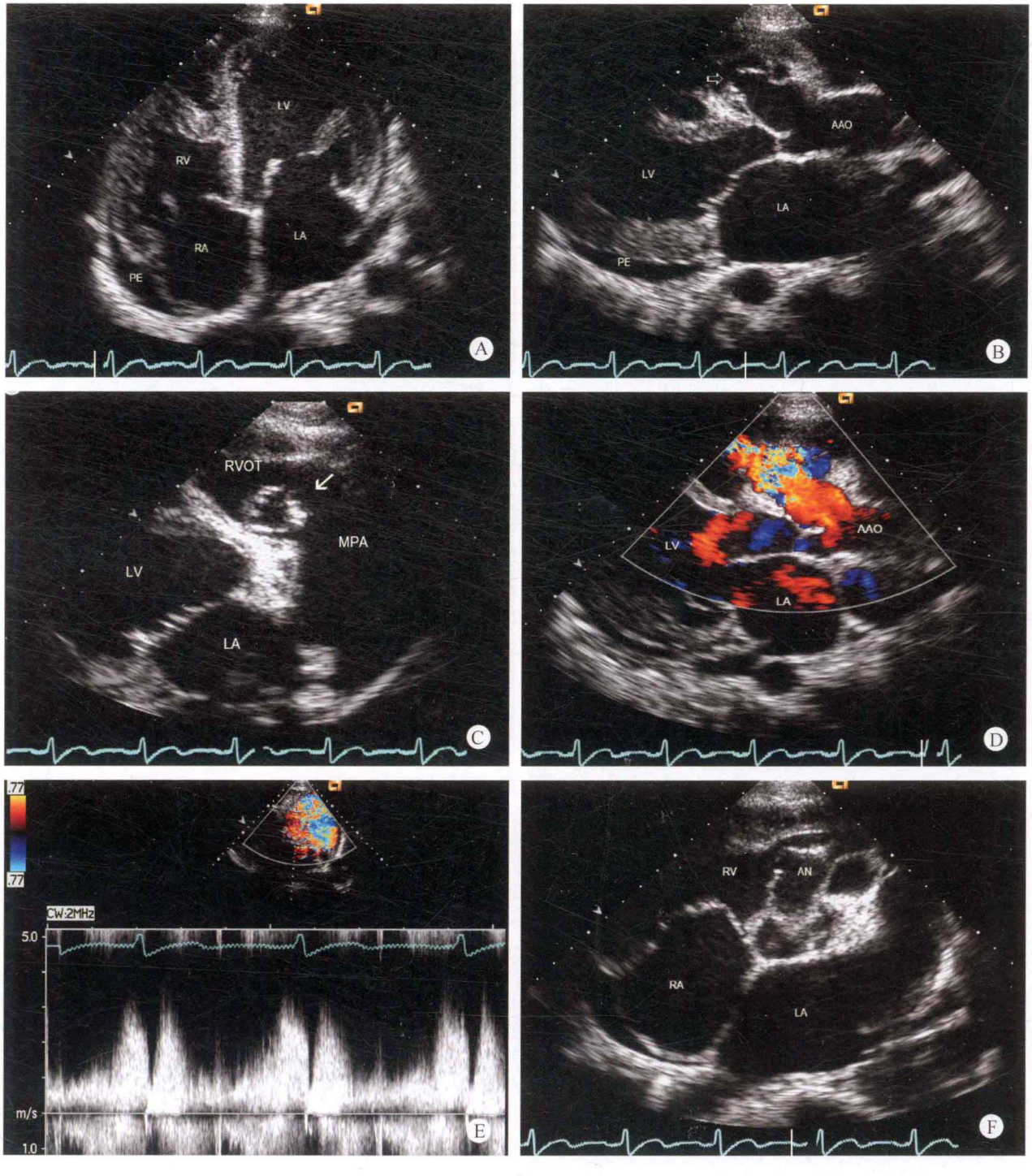

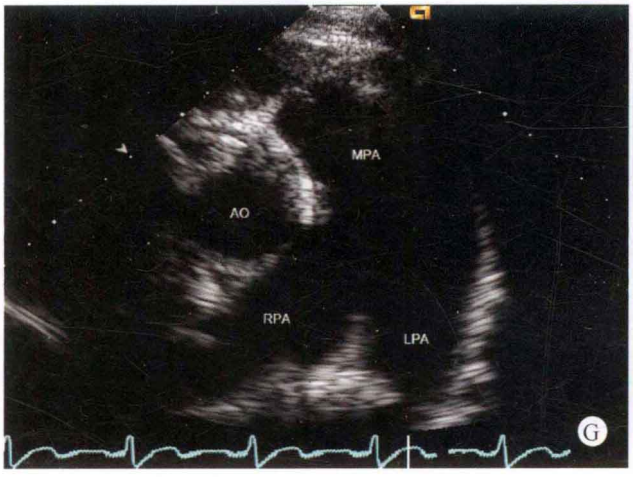

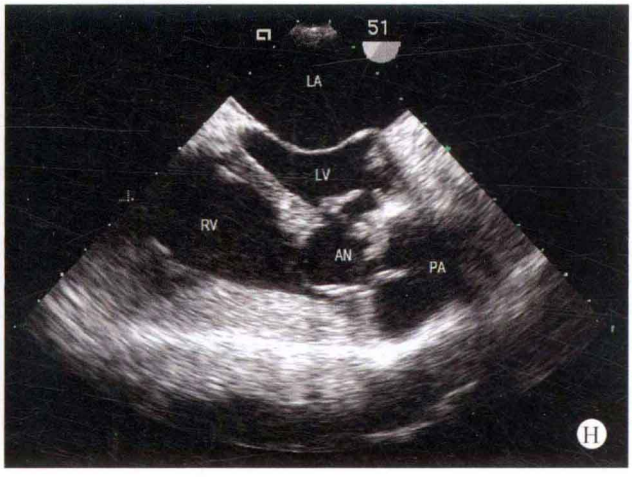

图 5-4　A. 心尖四腔心断面：显示左心增大明显，少量心包积液；B. 胸骨旁左室长轴断面：显示主动脉根部扩张，主动脉右冠窦呈瘤样扩张，瘤体呈囊袋状向右室流出道突出；C. 右室流出道及肺动脉断面：显示主动脉窦瘤呈囊袋状向右室流出道突出，同时形成占位导致局部右室流出道狭窄；D. 胸骨旁左室长轴断面：彩色多普勒显示窦瘤破裂部位有两束分流血流；E. 窦瘤破口部位的连续多普勒：显示双期连续高速分流信号；F. 胸骨旁大动脉短轴断面：显示主动脉右冠窦呈瘤样扩张，瘤体呈囊袋状向右室流出道突出，并有两处破口；G. 主肺动脉及左、右肺动脉内径增宽；H. 经食管超声右室流出道断面：显示窦瘤部分堵塞右室流出道

多普勒超声心动图

彩色多普勒可检出从主动脉右冠窦通过两处窦瘤破口进入右室流出道的高速双期分流血流；未探及室水平分流及主动脉瓣反流；右室流出道可探及血流加速造成的五彩镶嵌血流信号。连续多普勒可探及源于窦瘤破口的双期连续性高速血流频谱。

超声心动图诊断

先天性心脏病、主动脉右冠窦瘤破入右室流出道、主动脉－右室分流、少量心包积液。

病例分析

患者为青年男性，临床表现有突发的心前区疼痛，活动后呼吸困难，胸骨左缘第 2～3 肋间闻及 4 级粗糙的连续性杂音，传导广泛，二维超声心动图显示主动脉右冠窦呈瘤样扩张，其顶端可探及破口，彩色多普勒检出主动脉右冠窦至右心室的连续高速分流，连续多普勒可探及特征性双期连续性高速血流频谱，诊断为主动脉窦瘤破入右心室。但诊断的过程中应注意与室间隔缺损合并主动脉瓣关闭不全、室间隔缺损及冠状动脉瘘入右心室相鉴别。

手术所见或结果

手术中所见与超声诊断结果相同，主动脉右冠窦瘤呈囊袋样向右室流出道突出，瘤壁非常薄，可见两处破口。手术切除窦瘤，修补主动脉窦壁并用补片加固，术后分流消失。

思维要点

（1）心脏杂音的时相。
（2）频谱的形态及时相。
（3）瘤样结构位于主动脉瓣环上方还是下方。

四、检查过程中的思维方式

在检查主动脉窦瘤或室间隔缺损的患者时应注意以下几点：

1. 膜部室间隔缺损　主动脉窦瘤破入右室流出道的患者应注意与单纯的室间隔缺损相鉴别，尤其是膜部室间隔缺损伴有膜部瘤的患者，两者极易混淆。因此在检查室间隔缺损的患者时，如果室间隔缺损显示清晰，但由于主动脉右窦囊袋菲薄，位于图像近场的右室流出道部位，显示欠清晰时，应注意频谱多普勒的形态，如频谱多普勒的形态似兔耳，呈双期连续性的高速血流频谱状态，应考虑主动脉窦瘤的可能性，以避免出现漏诊现象。

主动脉窦瘤破入右室流出道	室间隔缺损
◆ 肺血多	◆ 肺血多
◆ 双期连续性杂音	◆ 收缩期杂音
◆ 可无室间隔缺损	◆ 室间隔回声中断
◆ 双期连续性血流频谱	◆ 收缩期高速血流频谱
◆ 有窦瘤囊袋	◆ 无窦瘤囊袋

2. 室间隔缺损合并主动脉关闭不全 室间隔缺损较大时，由于主动脉右冠瓣失去支撑点，常出现主动脉的右冠瓣脱垂现象，引起主动脉瓣关闭不全，瓣口出现反流，应注意与主动脉右冠窦瘤破入右室流出道相鉴别。室间隔缺损合并主动脉瓣关闭不全时，其血流频谱虽然舒张期与收缩期均出现异常的高速血流，但未能呈高速连续性血流，而是舒张期的血流频谱形态为斜方形的高速血流频谱形态，而收缩期则出现室水平高速的左向右分流的血流频谱。通过频谱多普勒可将两者进行区分。

主动脉窦瘤破入右室流出道

- 肺血多
- 双期连续性杂音
- 可无室间隔缺损
- 主动脉窦瘤在主动脉瓣环上方
- 收缩期、舒张期主动脉－右室流出道均为左向右分流

室间隔缺损合并主动脉瓣脱垂

- 肺血多
- 收缩期与舒张期杂音
- 室间隔回声中断
- 主动脉瓣脱垂在主动脉瓣环下方
- 收缩期室水平左向右分流，舒张期主动脉－左室分流

3. 右冠状动脉瘘 右冠状动脉瘘时，右冠状动脉内径明显增宽，于左心室长轴及大动脉短轴断面观察时，增宽的右冠状动脉与主动脉右窦膨出相似，但如果注意到增宽的右冠状动脉呈管状改变，其走行呈迂曲状，而且无囊袋样物，应用频谱多普勒观察时，右室流出道部位无连续性高速血流频谱，而心腔内可寻找到以舒张期为主的连续性血流频谱，应考虑为冠状动脉瘘的诊断。而如为主动脉右窦破入右室流出道，右室流出道部位可探及高速连续性血流频谱，彩色多普勒多也可显示为连续性五彩镶嵌色的分流，二维超声心动图可显示向右室膨出的囊袋样改变的主动脉右窦瘤。

主动脉窦瘤破入右室流出道

- 肺血多
- 双期连续性杂音
- 可无室间隔缺损
- 有主动脉窦瘤囊袋
- 双期连续性左向右分流
- 异常血流位于右室流出道

右冠状动脉瘘

- 肺血多
- 双期连续性杂音
- 无室间隔缺损
- 无窦瘤囊袋
- 舒张期为主的双期连续性左向右分流
- 异常血流位于心腔

在检查的过程中应注意到合并室间隔缺损时，由于室间隔缺损与主动脉窦瘤囊袋组织相距很近，室水平分流可能被窦瘤破口部位的分流掩盖，不容易采集到具有室间隔缺损特征性的收缩期高速分流频谱。此时需要二维超声心动图多切面探查有无室间隔回声中断，在大动脉短轴断面探查时，注意降低彩色多普勒增益，提高彩色多普勒 PRF，仔细分辨有无室水平分流。

本病还应注意与室间隔缺损合并主动脉瓣脱垂但是没有主动脉窦瘤破裂的情况相鉴别。室间隔缺损合并主动脉瓣脱垂时听诊有连续性杂音，超声心动图也可出现左心有效腔径增大、肺动脉内径增宽的表现，有时脱垂的主动脉瓣右冠瓣可呈瘤样结构突出，形成类似主动脉窦瘤的表现，并且主动脉右冠瓣脱垂时，主动脉瓣反流呈明显偏心性。于左室长轴断面观察时，应用连续多普勒可以采集到双期血流频谱，极易与主动脉窦瘤破裂混淆。一般室间隔缺损合并主动脉瓣脱垂的杂音虽为双期，但并不连贯，舒张期为泼水样，向心尖部传导。在多普勒超声方面，主动脉窦瘤破入右室流出道时，由于主动脉压力持续高于右心室的压力，所以始终是左向右分流，频谱形态呈特征性的“兔耳征”，而室间隔缺损合并主动脉瓣脱垂时，位于左心室长轴断面采集到的双期血流频谱一般是室间隔缺损的分流频谱位于零线的上方，而主动脉瓣反流的频谱在零线下方。另外，主动脉瓣脱垂形成的瘤样结构位于主动脉瓣环下方，这也是单纯主动脉窦瘤破裂不具备的特点。在少数情况下，当室间隔缺损过大合并重度主动脉瓣脱垂时，脱垂的右冠瓣形成瘤样结构，通过室间隔缺损部位进入右心室，主动脉瓣反流的血流除了进入左心室外，还可同时进入右心室。对于这种情况，需要加做经食管超声，帮助分辨该瘤样结构是否位于主动脉瓣环的上方，加以鉴别。

（本章病例 5-1～5-3 由刘延玲提供，病例 5-4 由许闻桥提供。）

（许闻桥　刘延玲）

第六章　先天性房室瓣口畸形

先天性房室瓣口畸形包括房室瓣环上、房室瓣叶及房室瓣叶下的各种畸形，如瓣上环形隔膜、瓣叶狭窄、单组乳头肌、乳头肌分化不完全及瓣下腱索异常等，可为单发，也可为其他心内畸形的合并症。

一、病理解剖及病理生理

单纯先天性的二尖瓣病变较为少见，仅占先天性心脏病的6%～8%，而多数患者常与其他先天性心脏病并存。在先天性二尖瓣病变中，又以二尖瓣关闭不全较为多见。

（一）病理解剖

先天性二尖瓣病变常表现为瓣环的缩小、瓣叶交界部位的缺如或增厚导致瓣叶的开放受限，或腱索的畸形，如短缩、融合，乳头肌发育不良呈单组乳头肌，致使二尖瓣叶开放受限或关闭不良。

分型：

1. 二尖瓣狭窄

（1）二尖瓣环缩小。

（2）瓣叶畸形：瓣叶的交界部位缺如。

（3）腱索畸形：腱索短粗和（或）融合。

（4）乳头肌畸形：发育不良或呈单组乳头肌。

2. 二尖瓣关闭不全

（1）瓣叶活动正常：瓣叶出现裂隙、瓣环扩大，交界区域的瓣叶组织缺损。

（2）瓣叶运动幅度增大：腱索冗长或断裂，乳头肌发育畸形导致瓣叶启闭过程中出现脱垂现象，致瓣叶关闭不良。

（3）瓣叶运动幅度受限：瓣叶的乳头肌或和腱索发育不良，导致瓣叶关闭不全。

最常见的合并畸形为室间隔缺损，其次为房间隔缺损及动脉导管未闭。

（二）病理生理

如为二尖瓣口狭窄，二尖瓣口的开放面积减小，可导致肺静脉的血流回流受阻，左心房和肺静脉的压力升高，肺部淤血导致肺动脉和右心室的压力升高。

如为二尖瓣叶关闭不全，由于瓣叶的反流，左房的血流回流入左心室，造成左心室的容量负荷增加，左心室呈代偿性扩大，左心室排入主动脉的血流量增多，也同时造成了左心房的代偿性增大，即左心容量负荷增加。

二、临床表现

可闻及不同程度的舒张期或和收缩期杂音，患者常出现端坐呼吸及呼吸困难，常出现肺部感染，较严重的患者可出现肺动脉的压力增高。

三、超声心动图表现

病例6-1　女，5岁（图6-1）

✧ 二维超声心动图

左心房室内径明显增大，右心房室内径在正常范围，室间隔与左室壁厚度正常，运动幅度增强。膜部室间隔回声中断约6mm，房间隔中部菲薄，并向右房膨出，但未能探及明确的回声中断。主动脉瓣下可探及隔膜样回声，长约6mm。二尖瓣叶增厚，瓣上可探及长约4mm的环形隔膜。二尖瓣腱索附着点异常，部分腱索位于室间隔的近心尖段，其乳头肌发育极小，仅探及一组乳头肌。二尖瓣叶开放明显受限，关闭不良。其余各瓣膜形态、结构及启闭运动正常。降主动脉与主肺动脉之间可探及未闭动脉导管，内径约4mm，肺动脉内径明显增宽。

✧ 多普勒超声心动图

收缩期室水平探及双向分流。舒张期二尖瓣口血流速度明显增快，收缩期探及少至中量反流。动脉水平探及双向分流，左室流出道血流速度在正常范围。

✧ 超声心动图诊断

先天性心脏病、膜部室间隔缺损、室水平双向分流、二尖瓣器发育异常、二尖瓣瓣上隔膜、二尖瓣狭窄、二尖瓣少至中量反流、动脉导管未闭、动脉水平双向分流、主动脉瓣下隔膜。

病例分析

本患者的左心系统出现多发的心内畸形，如室间隔缺损、二尖瓣叶的乳头肌发育不良、其腱索的附着点异常、二尖瓣瓣上环形隔膜、主动脉瓣下隔膜、动脉导管未闭等。在检查的过程中极易遗漏其中的部分诊断，因此对于患者的每一个超声表现都需要认真地寻找根源。

患者的左心容量负荷增加的程度较重，尤其是左心房增大的程度与单纯的室间隔缺损不相匹配，因此除应考虑到室间隔缺损外，还可能存在其他引起左心容量负荷增加的疾患，如发现患者还同时存在动脉导管未闭。但是室间隔缺损及动脉导管未闭不能解释左心房明显增大的程度，因此考虑到舒张期左心房排血受阻疾患。在检查的过程中发现二尖瓣器存在畸形，二尖瓣叶增厚、瓣上可探及环形隔膜，二尖瓣腱索附着点异常，部分腱索位于室间隔的近心尖段，其乳头肌发育极小，造成舒张期二尖瓣叶的开放受限，瓣叶开放时呈伞形，收缩期瓣叶关闭不良，并引起的少至中量反流。

本病例应注意与获得性二尖瓣狭窄相鉴别，在同时患有其他先天性心内畸形的患者，注意扫查瓣叶乳头肌的组数，瓣下腱索、乳头肌形态的改变，同时还应注意与单纯的先天性二尖瓣器畸形相鉴别。

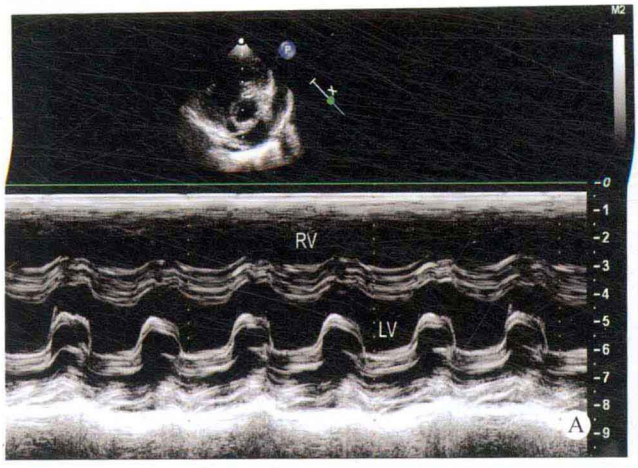

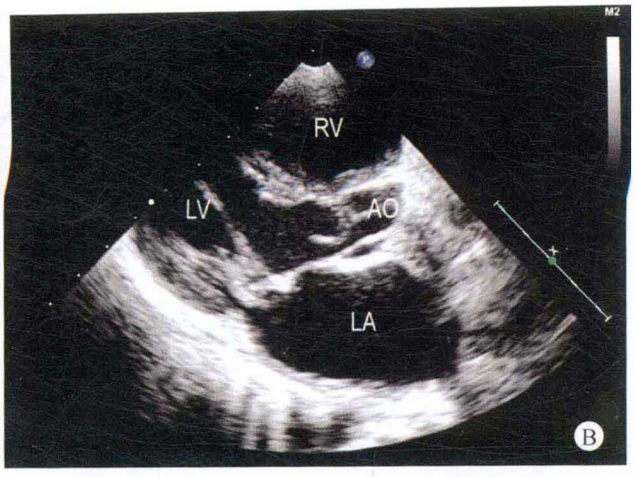

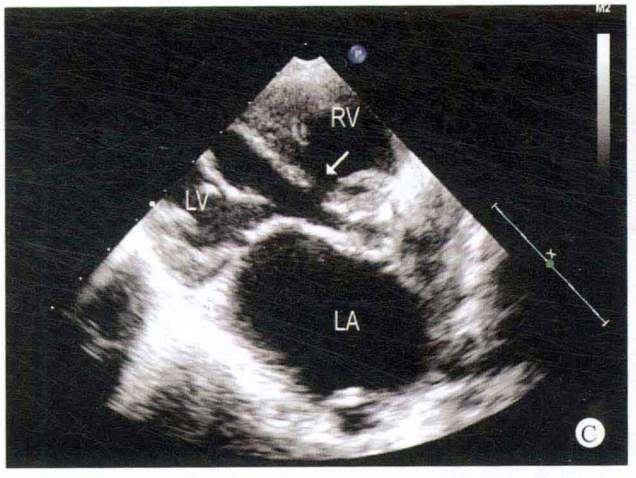

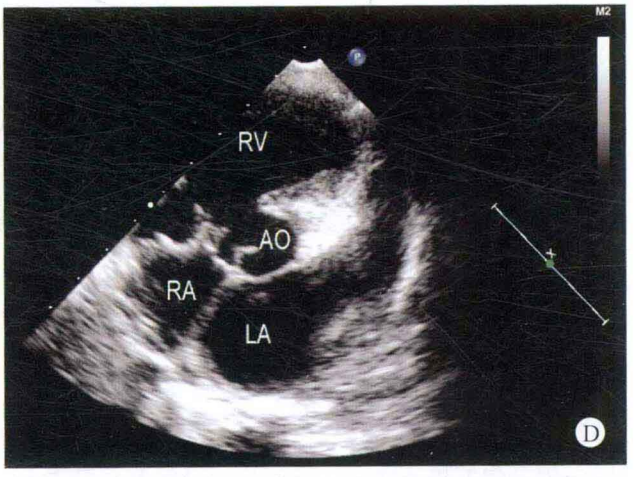

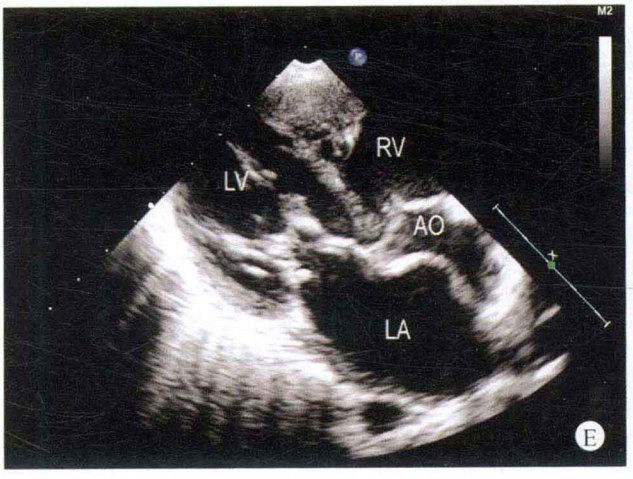

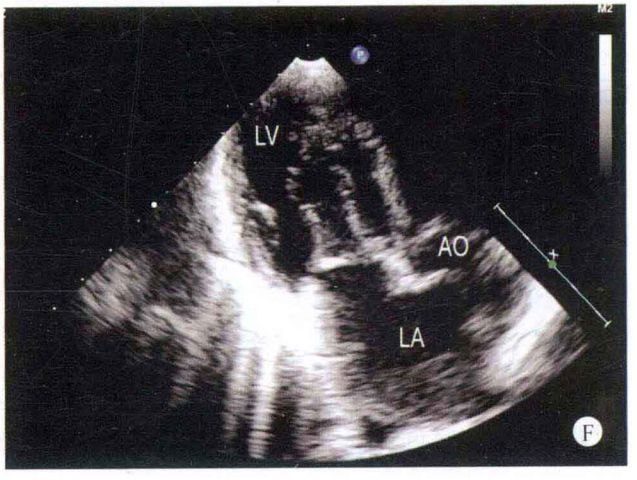

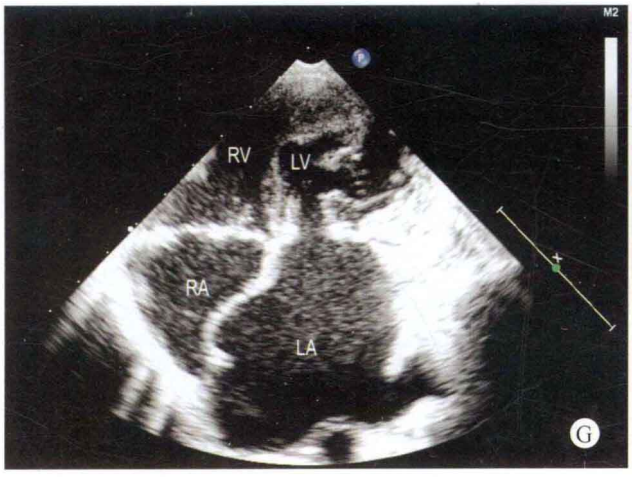
RV
LV
RA
LA
G

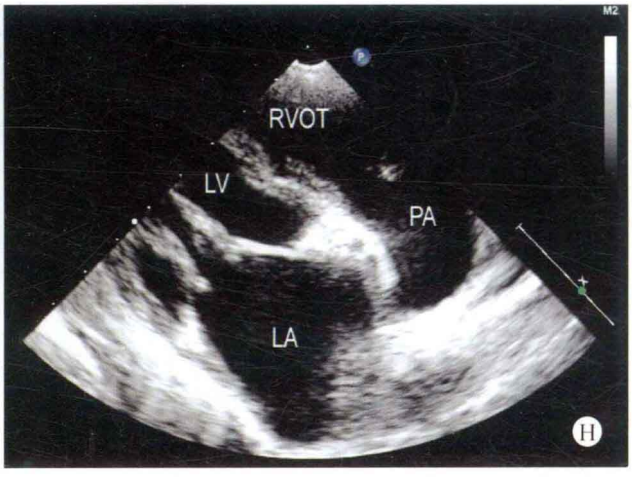
RVOT
LV
PA
LA
H

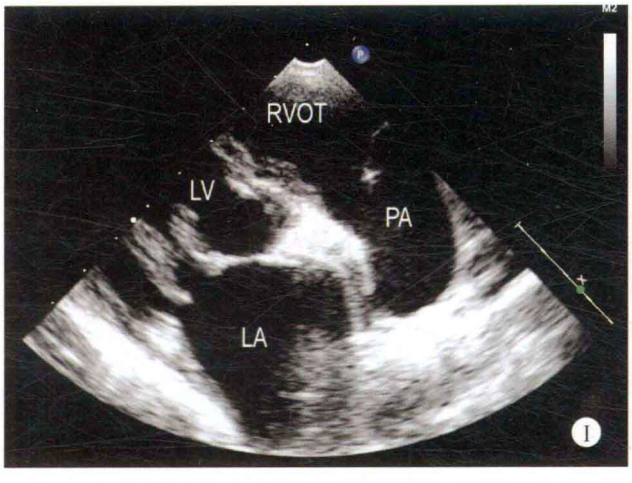
RVOT
LV
PA
LA
I

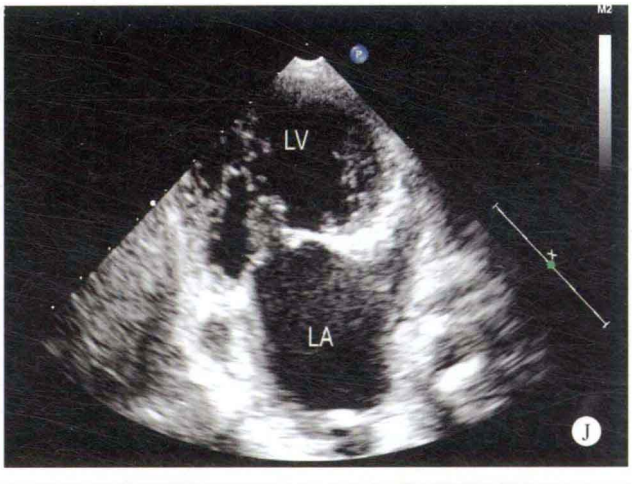
LV
LA
J

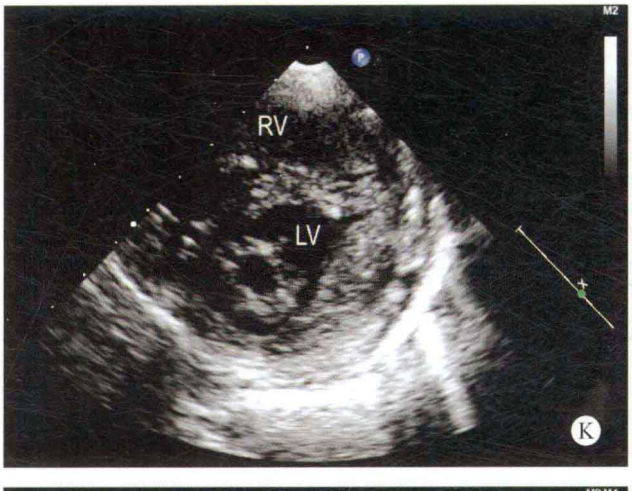
RV
LV
K

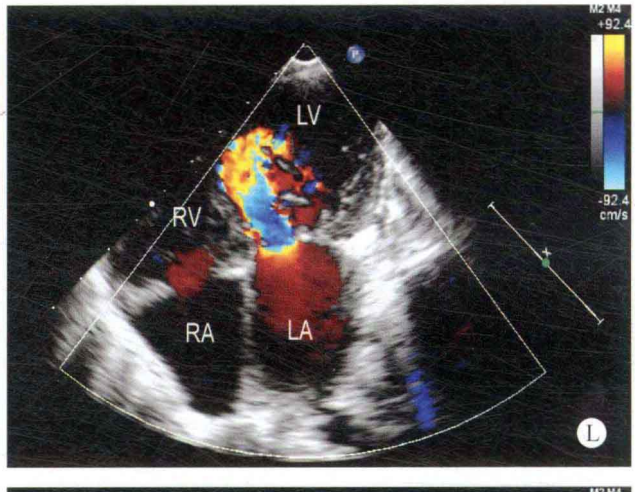
LV
RV
RA
LA
-92.4
cm/s
L

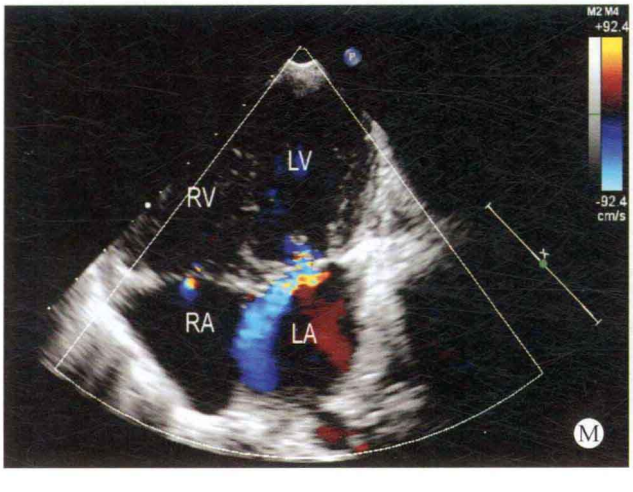
LV
RV
RA
LA
-92.4
cm/s
M

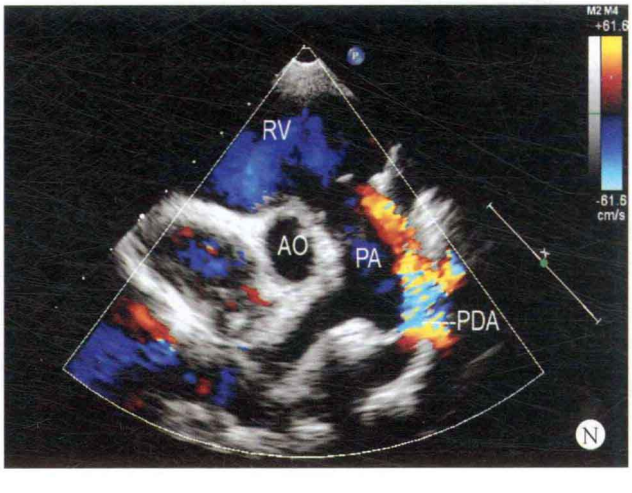
RV
AO
PA
PDA
-61.6
cm/s
N

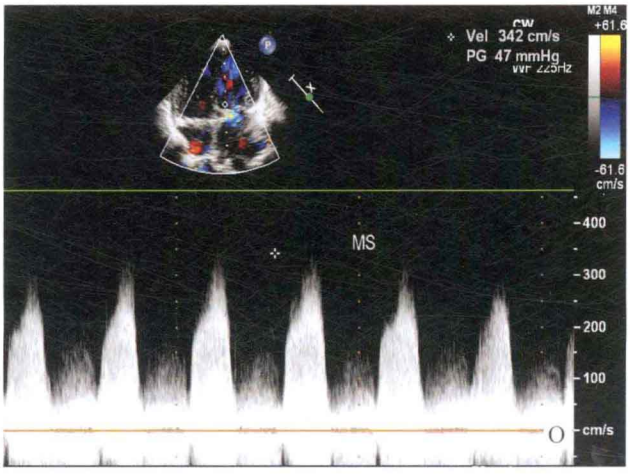

图6-1 A. M型超声心动图：左心室波群、二尖瓣开放时呈城墙样改变；B. 左心室长轴断面：主动脉瓣下可探及隔膜样回声，二尖瓣叶开放受限；C. 左心室长轴断面：左心房室增大，室间隔连续性中断（箭头所示）；D. 大动脉短轴断面：膜部室间隔回声脱失；E. 左心室心尖长轴断面：左心房内径增大，二尖瓣叶增厚，开放受限；F. 左心室心尖长轴断面：左心房室增大，二尖瓣前后叶均附着于单一乳头肌上；G. 心尖四腔心断面：二尖瓣叶增厚，开放受限，呈伞状；H. 左心室长轴断面：二尖瓣叶开放时呈伞状，瓣叶均附着在单一乳头肌上；I. 右室流出道长轴断面：二尖瓣叶增厚，舒张期开放受限；J. 左侧双腔心断面：左心房室内径增大，二尖瓣叶增厚，开放受限，前后叶均附着于单一乳头肌上；K. 左心室短轴断面，二尖瓣口开放幅度减小，瓣口位置异常，位于内侧缘；L. 彩色多普勒四腔心断面：舒张期二尖瓣口血流速度增快；M. 彩色多普勒四腔心断面：收缩期二尖瓣口探及少量反流；N. 彩色多普勒大动脉短轴断面：主肺动脉内可探及通过未闭动脉导管源于降主动脉的左向右分流；O. 连续多普勒血流频谱：舒张期左心房的血流通过二尖瓣口时，流速增快

思维要点

（1）容量改变的程度与心内畸形是否相符。

（2）舒张期引起左心房排血受阻的病理解剖改变。

病例6-2 男，24岁（图6-2）

二维超声心动图

全心增大，右心室壁增厚，室间隔与左室壁厚度正常，运动幅度尚可。室间隔于干下部位回声中断约21mm，房间隔连续性良好。二尖瓣形态异常，其前后瓣叶均附着于单一乳头肌之上，瓣叶开放受限，关闭尚可。三尖瓣瓣环扩张，瓣叶开放尚可，关闭不良。其余各瓣膜形态、结构及启闭运动未见明显异常。大动脉与心室的连接关系正常，肺动脉内径明显增宽，内径约50mm。冠状静脉窦扩张，可探及左上腔静脉。主动脉弓降部未见异常。

多普勒超声心动图

室水平探及双向分流，舒张期二尖瓣口血流速度增快，收缩期可探及少量反流，三尖瓣口探及中量反流，血流速度为7.4m/s，跨瓣压差为219mmHg，可探及永存左上腔静脉血流引流入冠状静脉窦。

超声心动图诊断

先天性心脏病、干下型室间隔缺损、室水平双向分流、主动脉骑跨、二尖瓣器异常、二尖瓣狭窄、伞形二尖瓣、三尖瓣关闭不全、三尖瓣中量反流、永存左上腔静脉引流入冠状静脉窦、肺动脉高压。

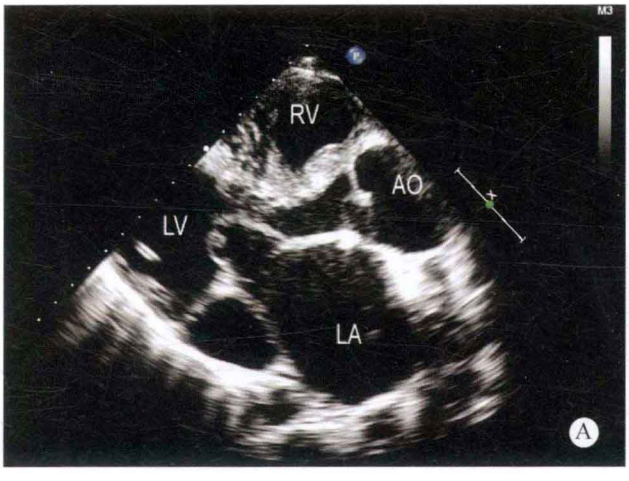

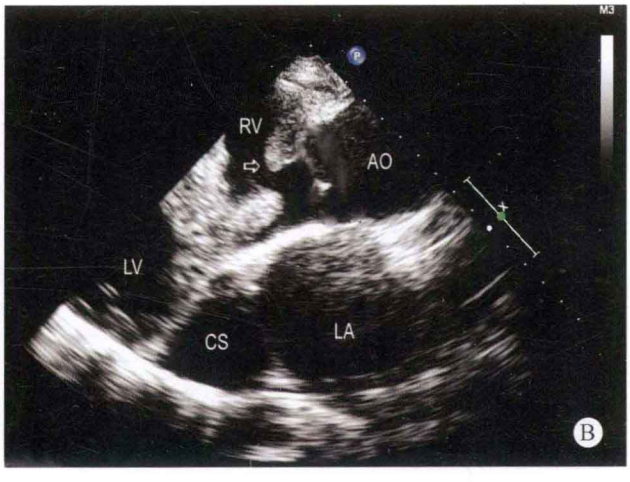

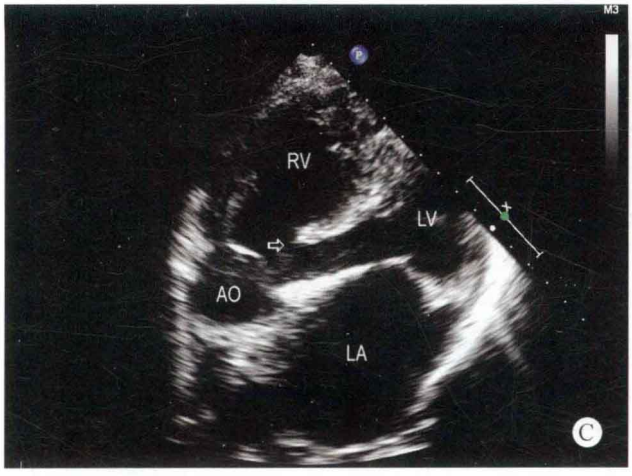
RV
LV
AO
LA
C

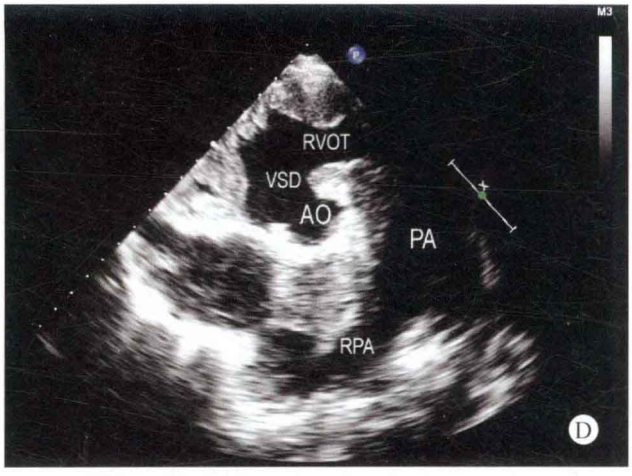
RVOT
VSD
AO
PA
RPA
D

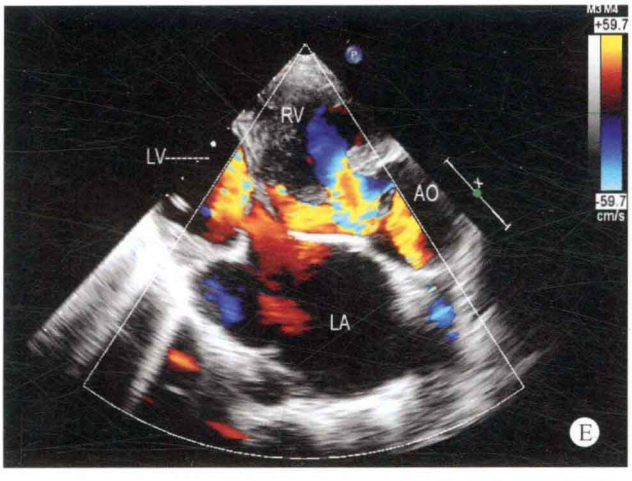
+59.7
-59.7
cm/s
RV
LV
AO
LA
E

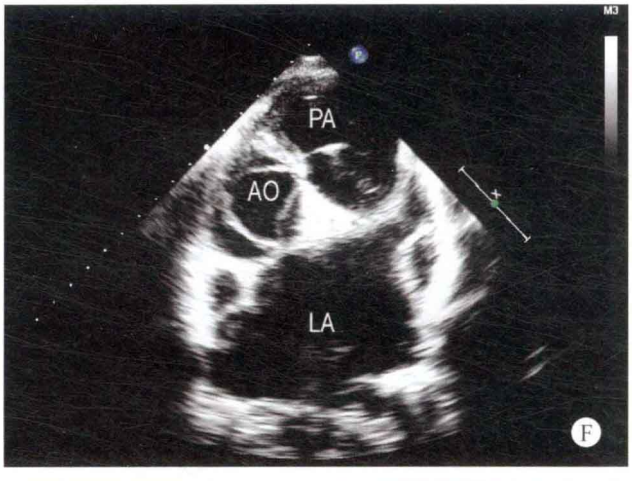
PA
AO
LA
F

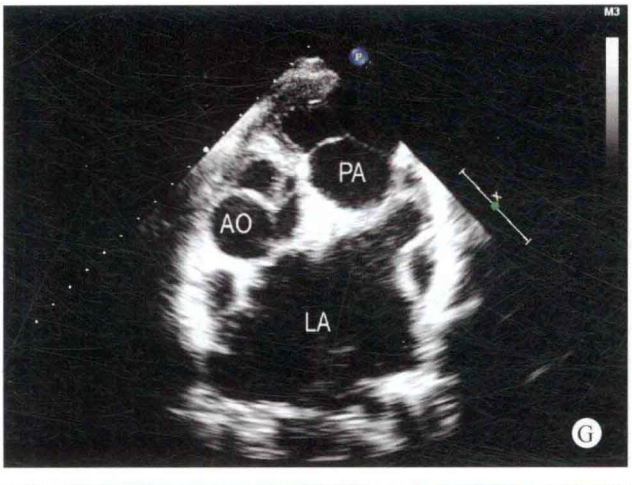
PA
AO
LA
G

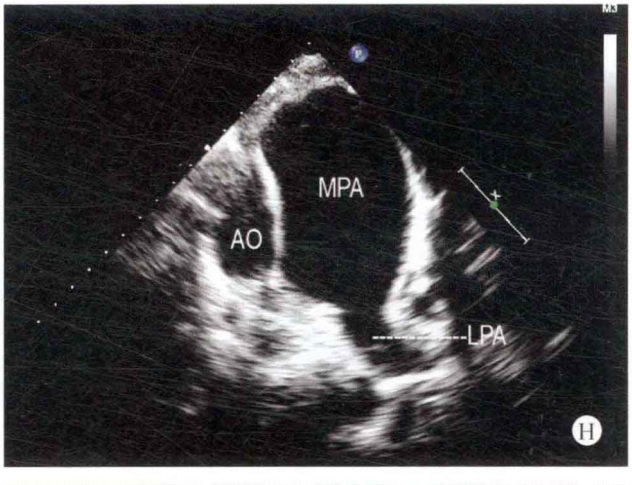
MPA
AO
LPA
H

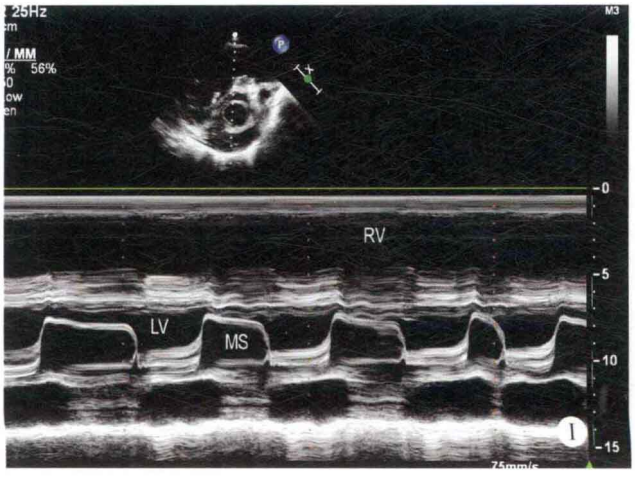
RV
LV
MS
I


LV
J

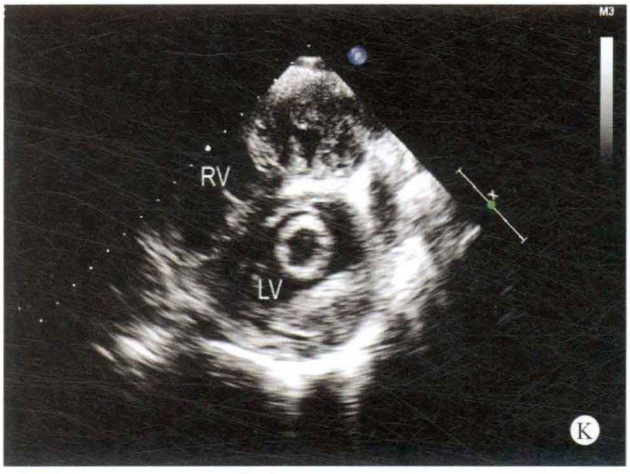
RV
LV
K

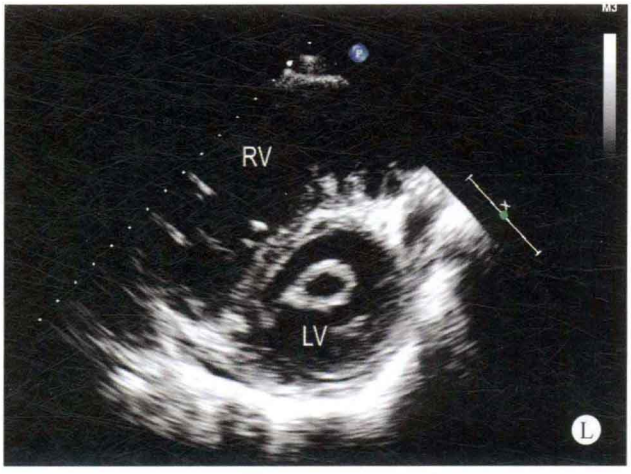
RV
LV
L

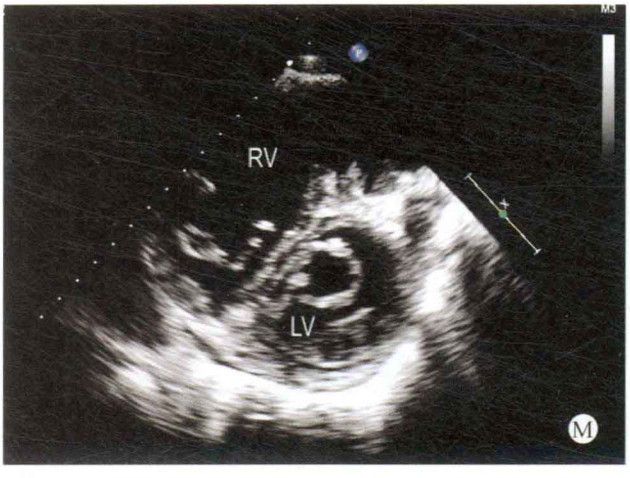
RV
LV
M

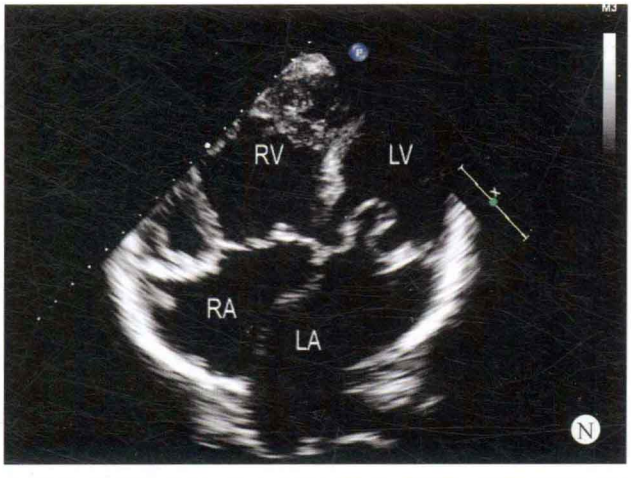
RV
LV
RA
LA
N

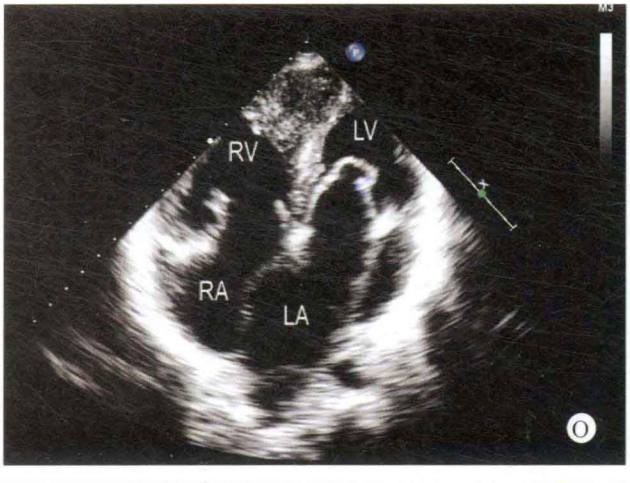
RV
LV
RA
LA
O

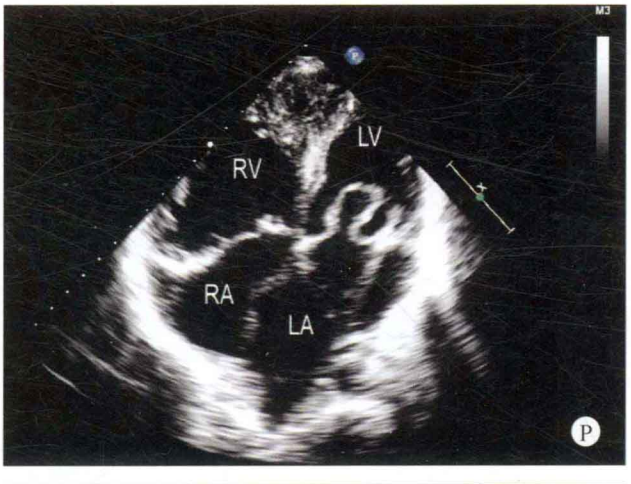
RV
LV
RA
LA
P

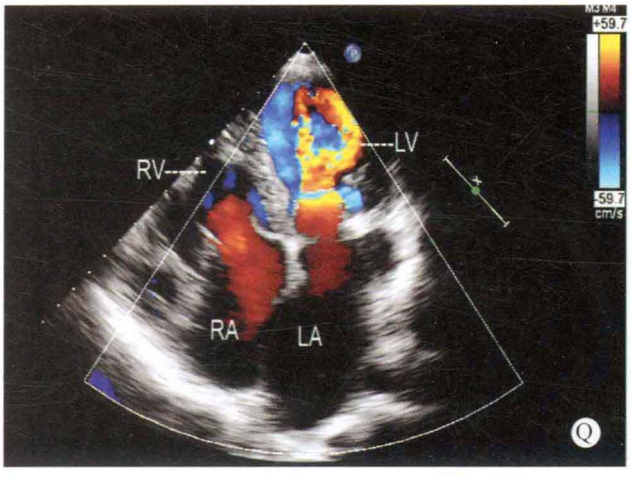
+59.7
-59.7
cm/s
RV
LV
RA
LA
Q

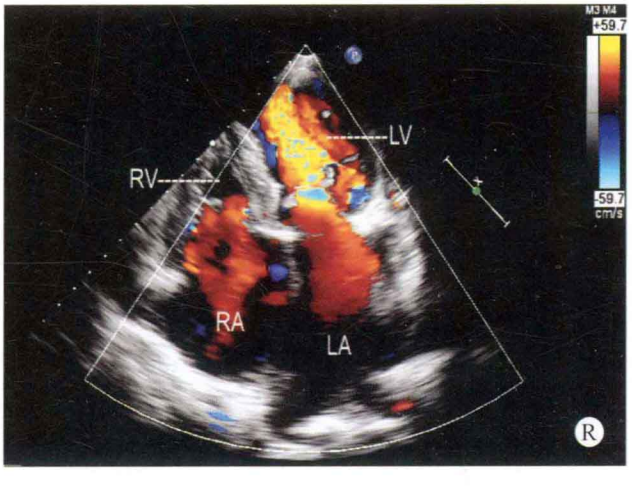
+59.7
-59.7
cm/s
RV
LV
RA
LA
R

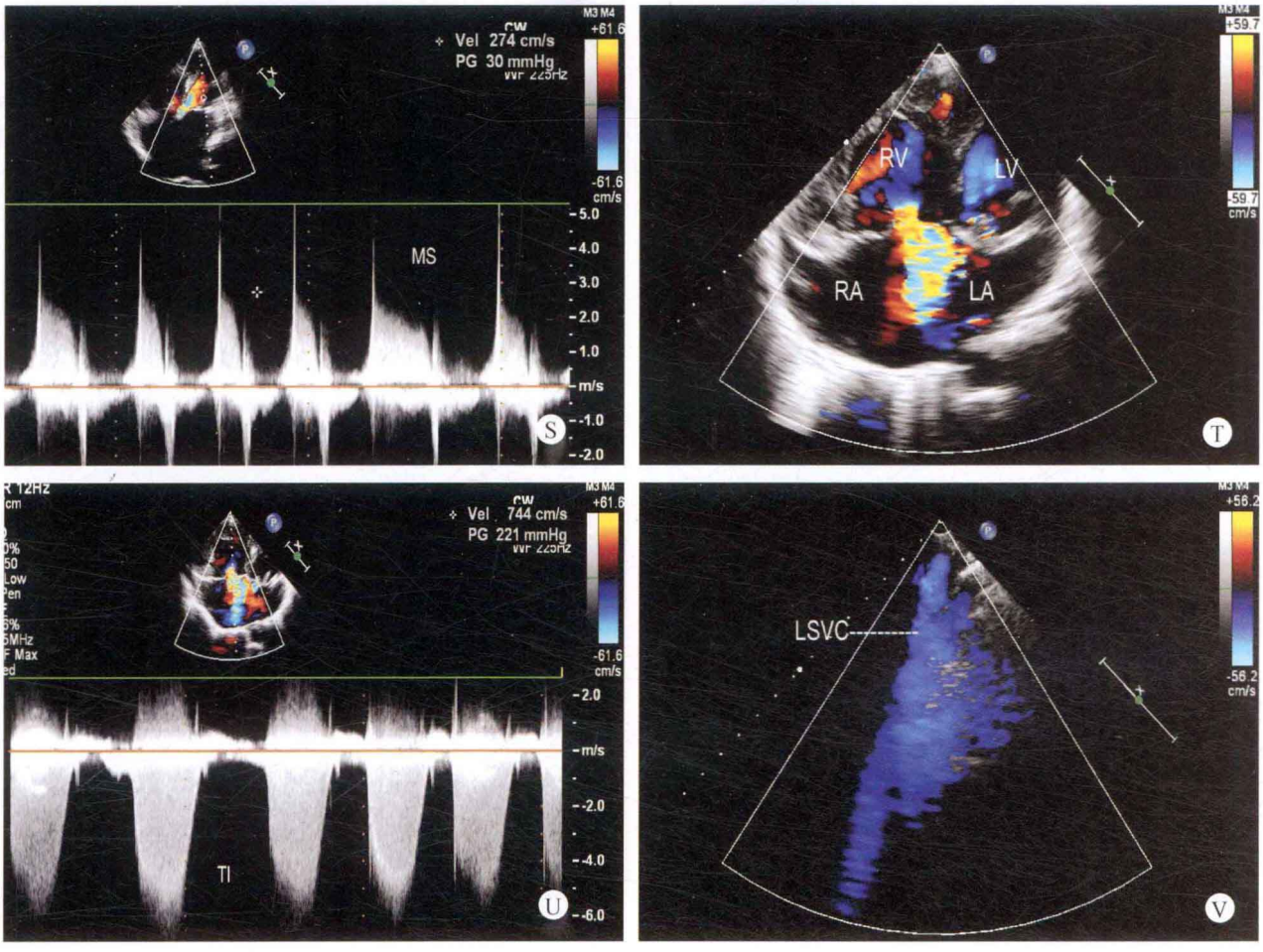

图 6-2　A、B. 左心室长轴断面：显示二尖瓣叶形态异常，开放受限，主动脉与室间隔的连续性中断，冠状静脉窦扩张；C. 心尖五腔心断面：室间隔回声中断，主动脉轻度骑跨室间隔；D. 大动脉短轴断面：干下部位室间隔回声中断，主肺动脉内径扩张；E. 彩色多普勒主动脉长轴断面：室水平出现蓝色的右向左分流；F、G. 双动脉短轴断面：显示主动脉瓣开放及关闭的状态，肺动脉内径明显扩张，左心房增大；H. 肺动脉长轴断面：肺动脉内径扩张；I. M 型超声心动图二尖瓣波群：二尖瓣叶开放受限，呈城墙样改变；J～M. 左心室短轴断面：二尖瓣叶开放呈鱼口状，不同心动周期的形态不同，仅显示出外乳头肌；N～P. 心尖四腔心断面：左心房增大，二尖瓣叶开放受限，呈伞形；Q、R. 彩色多普勒四腔心断面：左心房血流通过二尖瓣口时受限，血流速度增快，出现瓣口血流效应；S. 连续多普勒血流频谱：舒张期二尖瓣口血流速度增快；T. 彩色多普勒四腔心断面：收缩期三尖瓣口出现蓝五彩镶嵌色中等量的反流性血流；U. 连续多普勒三尖瓣反流频谱：收缩期三尖瓣口出现高速中等量反流性血流；V. 彩色多普勒永存左上腔静脉血流

病例分析

本患者年龄已 24 岁，病程较长。室间隔缺损位于肺动脉干下，主动脉内径增宽，骑跨于室间隔之上，同时患者二尖瓣叶为单组乳头肌，舒张期二尖瓣叶开放时呈伞形，瓣口呈环戒状，其前后乳头肌均附着于单一乳头肌之上，致瓣叶开放受限，呈伞形，致左心房排血受阻，腔径明显增大，但瓣叶关闭尚可。由于二尖瓣叶的开放受限，肺静脉系统的血流进入左心房受阻，整个肺循环系统的血流排出受阻，压力升高，肺动脉内径明显扩张。因此在检查较大室间隔缺损的患者时，应注意二尖瓣叶及降主动脉系统的改变。

患者的冠状静脉窦明显扩张，显示永存左上腔静脉路径引流入扩张的冠状静脉窦，应注意避免遗漏，但在检查的过程中应注意与肺静脉畸形引流入冠状静脉窦相鉴别。

思维要点

（1）房室瓣叶形态改变对诊断的提示。
（2）室间隔缺损的检出。
（3）肺动脉内径的宽度。
（4）永存左上腔静脉引流路径的确认。

病例6-3 男，4岁（图6-3）

二维超声心动图

左心房室及右心室内径增大，右心房内径在正常范围，室间隔与左心室壁增厚，运动幅度增强。房间隔与室间隔连续性良好。主动脉瓣为三叶瓣，瓣叶增厚，回声增强，交界处粘连，开放受限，关闭尚可。二尖瓣叶增厚，开放受限，关闭欠佳。其余各瓣膜形态、结构及启闭运动未见异常。主动脉弓降部未见异常。大动脉连接关系及发育正常。心包腔内未见异常。

多普勒超声心动图

收缩期主动脉瓣口血流速度增快，流速为3.9m/s，压差为62mmHg；舒张期二尖瓣口血流速度增快，流速为2.5m/s，压差为25mmHg，收缩期可探及少量反流。

超声心动图诊断

先天性心脏病、二尖瓣狭窄、二尖瓣少量反流、主动脉瓣狭窄。

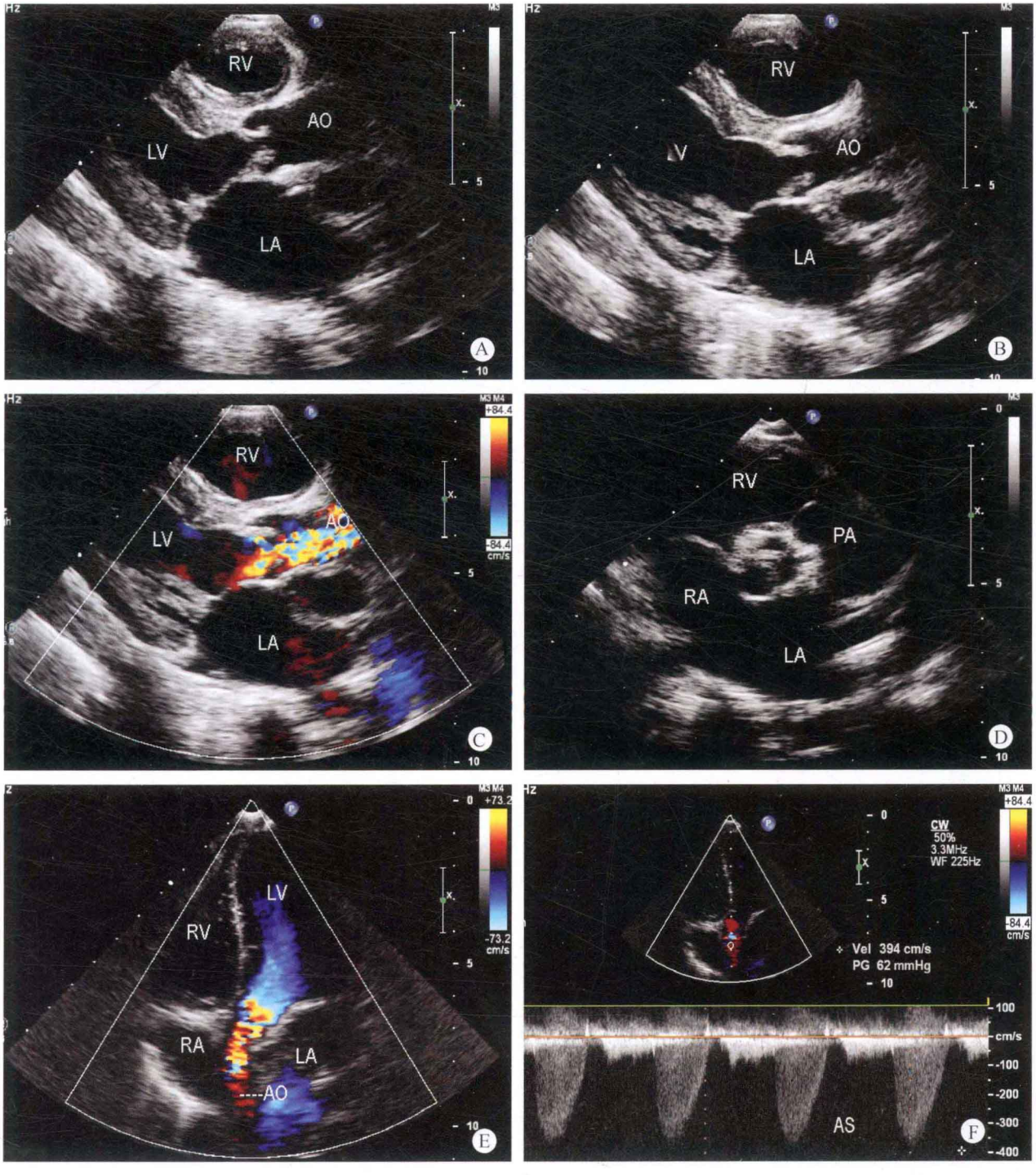

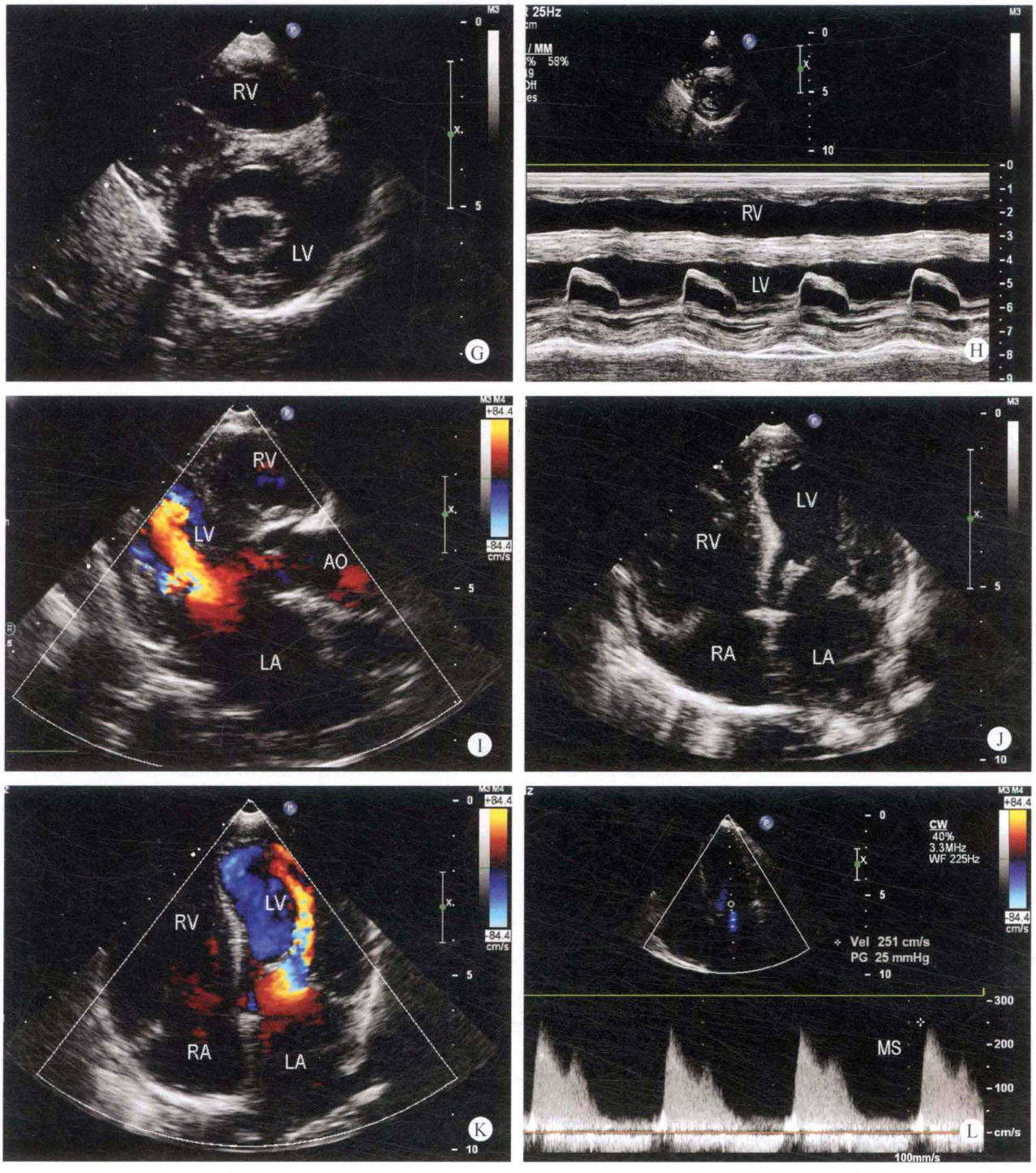

图 6-3　A、B. 左心室长轴断面：二尖瓣叶及主动脉瓣叶增厚，开放受限，左心房室内径增大；C. 彩色多普勒左心室长轴断面：收缩期左心室进入二尖瓣口的血流呈五彩镶嵌色，血流速度增快；D. 大动脉短轴断面：左心房增大，主动脉瓣叶增厚；E. 彩色多普勒心尖五腔心断面：收缩期左心室血流进入主动脉瓣口时受阻，血流速度增快；F. 连续多普勒主动脉血流频谱：显示收缩期主动脉瓣口血流速度为 3.9m/s，压差为 62mmHg；G. 左心室短轴断面：舒张期二尖瓣口开放面积减小；H. M 型左心室波群：舒张期二尖瓣口开放时，有效瓣口开放面积减小；I. 彩色多普勒左心室长轴断面：左心房增大，左心房血流通过二尖瓣口时，血流受阻，血流速度加快；J. 四腔心断面：左心房室及右心室内径增大，二尖瓣叶增厚，开放受限；K. 彩色多普勒四腔心断面：舒张期左心房血流通过二尖瓣口时，血流速度加快，血流呈五彩镶嵌色；L. 连续多普勒舒张期二尖瓣口血流频谱：舒张期二尖瓣口血流速度增快，流速为 2.5m/s，压差为 25mmHg

病例分析

本例患儿年龄仅 4 岁，同时患有先天性二尖瓣及主动脉瓣的狭窄，较为少见。患儿左心系统的两组瓣叶均狭窄，造成左心系统排血受阻，进入体循环的血流量减少。肺静脉进入左心房的血流排出受阻，引起左心房增

大，而左心室则因出现主动脉瓣狭窄，阻力负荷增加而引起左心室内径增大，室壁增厚。

本病例应注意与风湿性心脏病所致的瓣膜性心脏病相鉴别，通常风湿性心脏病患者为成年人，瓣膜增厚钙化的程度较重，尤其是钙化的程度。而年龄较小的患者常为先天性所致，瓣膜增厚及钙化的程度较轻，尤其是钙化的程度。

思维要点

（1）患者的年龄。
（2）瓣叶钙化的程度。
（3）瓣叶的形态改变。

病例6-4　男，13岁（图6-4）

二维超声心动图

左心室腔径增大，其余各房室内径在正常范围，室间隔与左室壁厚度正常，运动幅度增强，房间隔及室间隔连续性良好。二尖瓣叶开放时呈双口状，左右排列。右侧二尖瓣口较大，为主孔；左侧二尖瓣叶较小，为副孔。双侧二尖瓣口开放均可，但关闭均欠佳。其余各瓣膜形态、结构及启闭运动未见异常。大动脉与心室的连接关系正常，主动脉弓降部未见异常。

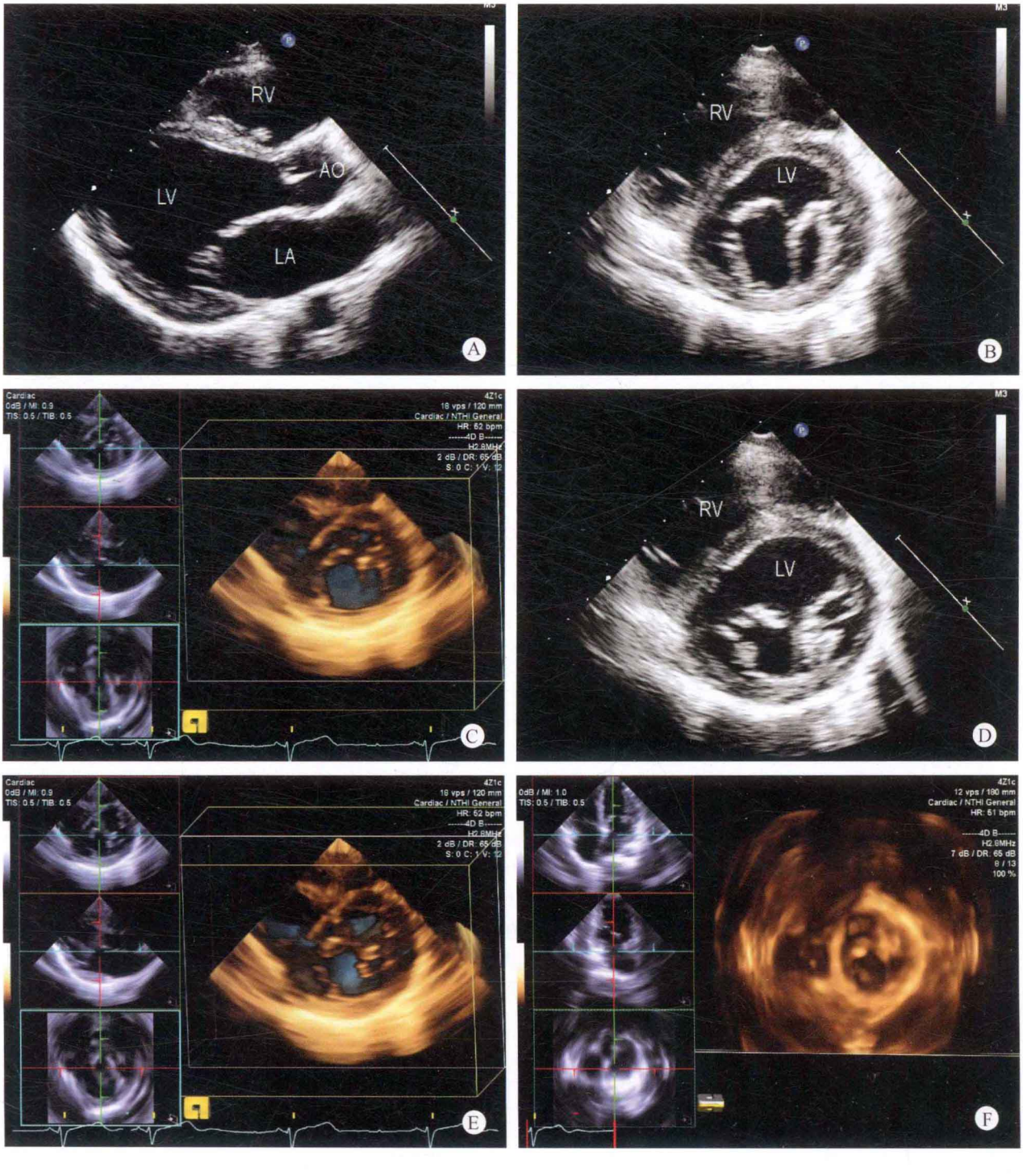

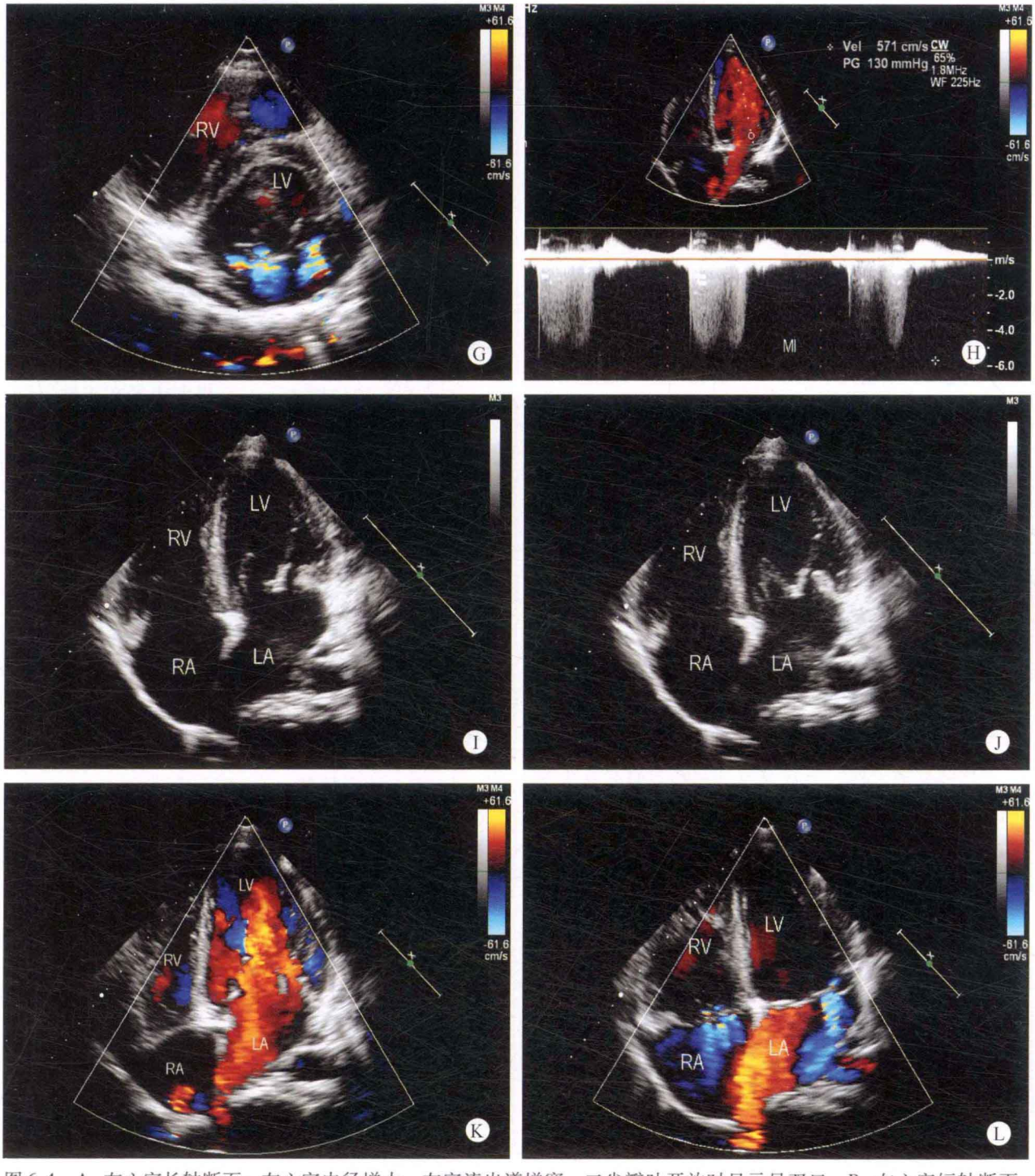

图 6-4　A. 左心室长轴断面：左心室内径增大，左室流出道增宽，二尖瓣叶开放时显示呈双口；B. 左心室短轴断面：舒张期二尖瓣叶开放时，显示两个二尖瓣口，右侧的二尖瓣口较大，为主孔，左侧的二尖瓣口较小，为副孔；C. 三维超声心动图左心室短轴断面：显示双二尖瓣口的形态；D. 左心室短轴断面：显示收缩期早期，双二尖瓣口趋于闭合状态时，之间的交界隔较厚；E. 三维左心室短轴断面：显示右侧的二尖瓣叶较大，而左侧的二尖瓣叶较小；F. 三维左心室短轴断面：从显示侧观察双二尖瓣口的形态；G. 彩色多普勒左心室短轴断面：收缩期二尖瓣口关闭时，双二尖瓣口均出现少量蓝色反流性血流束；H. 连续多普勒二尖瓣反流频谱：二尖瓣口的反流性血流速度为 5.7m/s，压差为 130mmHg；I、J. 心尖四腔心断面：舒张期二尖瓣口开放时，出现两个流入道；K. 彩色多普勒四腔心断面：舒张期左心房血流进入双二尖瓣口时，呈层流状态；L. 彩色多普勒四腔心断面：显示收缩期二、三尖瓣口均出现少量反流

✧ 多普勒超声心动图

舒张期左心房的血流通过双二尖瓣口时，血流通畅，呈层流状态；收缩期双二尖瓣口均探及少量反流，反流性血流速度为 5.7m/s，压差为 130mmHg；三尖瓣口探及少量反流。

超声心动图诊断

先天性心脏病、二尖瓣器畸形、双孔二尖瓣、二尖瓣少量反流。

病例分析

双二尖瓣口畸形极为少见，左侧心腔内出现两组流入道，双二尖瓣口开放及关闭的功能状态取决于双二尖瓣口中心部位的组织成分多少。如组织成分较均匀，则不影响两个二尖瓣口的开放及关闭功能；如组织成分较多，可造成双二尖瓣口的开放受限或关闭状态欠佳。双二尖瓣口造成瓣口狭窄的几率高于瓣口关闭不全。根据双二尖瓣口畸形的部位不同，于左心室短轴断面观察，瓣口可呈上下排列，形似8字，或左右排列，呈蝴蝶结状。

本患者的双二尖瓣口，其右侧的瓣口面积较大，为主孔，左侧的瓣口面积较小，为副口，但由于两孔之间的组织较均匀，未能使二尖瓣口出现明显的功能改变，因此患者无任何症状。

在检查的过程中，表明舒张期左心房的血液通过双流入道进入左心室时，血流速度处于正常范围，呈层流状态，收缩期仅出现少量的二尖瓣反流。

本例患者在检查的过程中需要与以下疾病相鉴别

1. 乳头肌发育不良 本病需与一侧乳头肌发育不良相鉴别，在左心室短轴断面观察时，位于近乳头肌水平时，如一侧乳头肌发育较小，而一侧乳头肌发育正常时，两者易混淆。

2. 二尖瓣叶裂隙 二尖瓣前叶出现裂隙时，位于左心室长轴断面及左心室短轴断面均能观察到与双二尖瓣口类似的图像，此时应多切面注意观察，加以鉴别。

3. 二尖瓣脱垂 部分二尖瓣脱垂和腱索断裂的患者于左心室长轴及左心室短轴断面观察时，易形成类似双二尖瓣口的图形，但如注意到瓣口反流量的多少，两者之间则不难鉴别。二尖瓣脱垂的患者，一般情况下均能引起二尖瓣叶的关闭不良，出现中至大量的反流。而且要注意观察舒张期二尖瓣口开放时，流入道内有无隔样回声。

思维要点

（1）二尖瓣叶的形态。
（2）二尖瓣口开放时，双瓣口之间的组织。
（3）瓣叶的启闭功能。

病例6-5 男，6岁（图6-5）

二维超声心动图

左心房室内径增大，右心房室内径在正常范围，室间隔与左室壁厚度正常，运动幅度尚可。二尖瓣前叶轻度增厚，其体部与主动脉右冠窦的左室侧根部之间可探及异常腱索状物连接，致瓣叶关闭时受到牵制，瓣叶关闭不良。其余各瓣膜形态、结构及启闭运动未见明显异常。

多普勒超声心动图

收缩期二尖瓣口探及中至大量反流，血流速度为5.1m/s，压差为104mmHg。舒张期主动脉瓣口探及少量反流。

超声心动图诊断

先天性心脏病、二尖瓣器发育异常、二尖瓣单支腱索附着部位异常、二尖瓣关闭不全、二尖瓣中至大量反流。

病例分析

患儿因于胸骨左缘闻及收缩期杂音而就诊。超声心动图探查时发现其左心房室增大，二尖瓣叶关闭不全，出现中至大量的反流。在寻找引起关闭不全的原因时，发现舒张期二尖瓣叶开放时，二尖瓣前叶的形态异常，瓣体部似受到牵制，致瓣叶关闭不良。通过旋转探头的

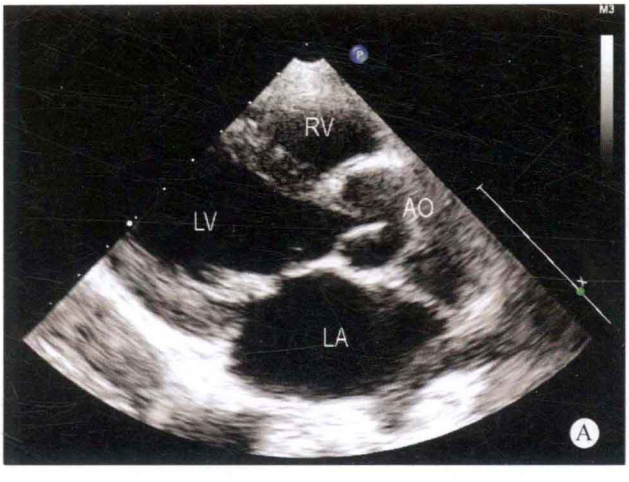

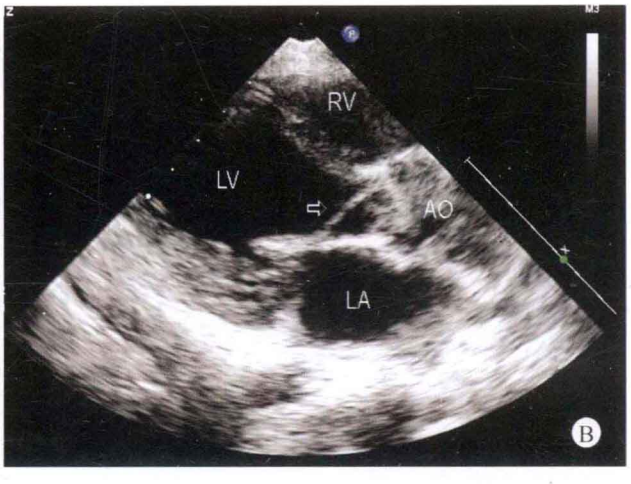

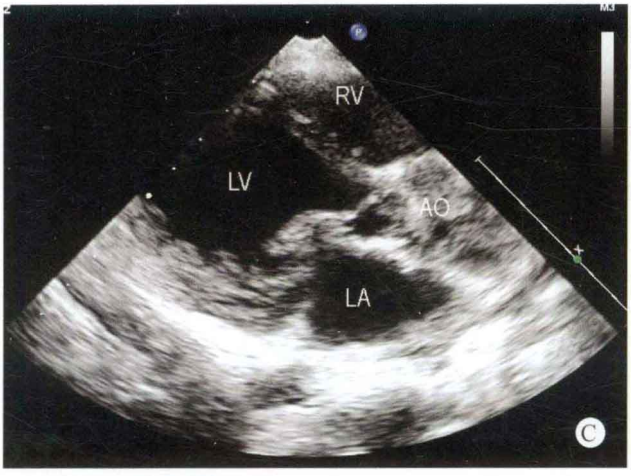
RV
LV
AO
LA
C

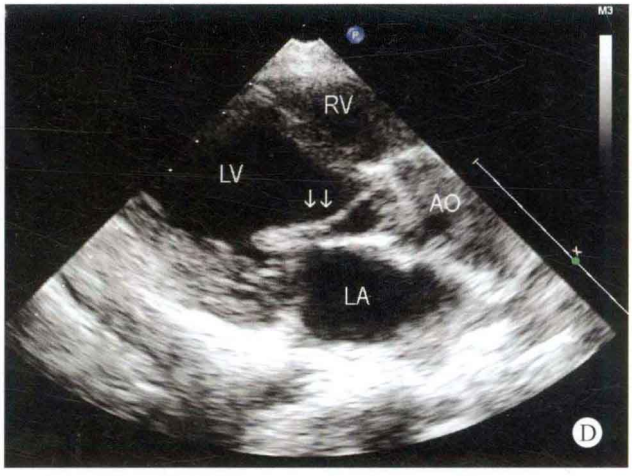
RV
LV
AO
LA
D

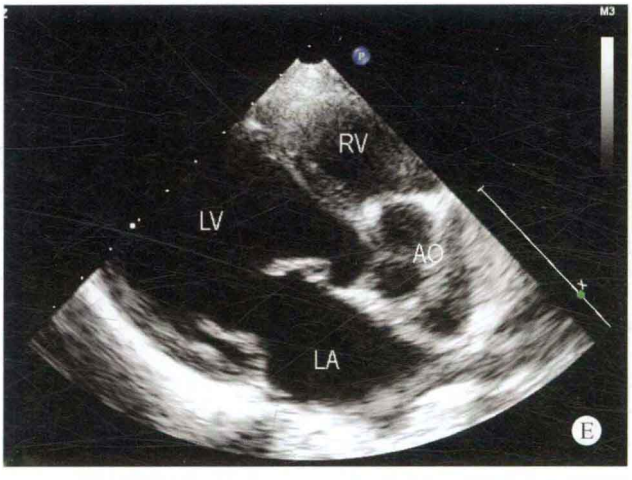
RV
LV
AO
LA
E

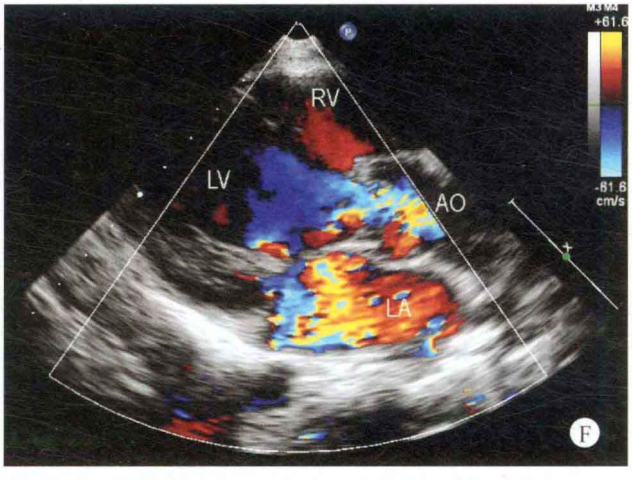
RV
LV
AO
LA
F

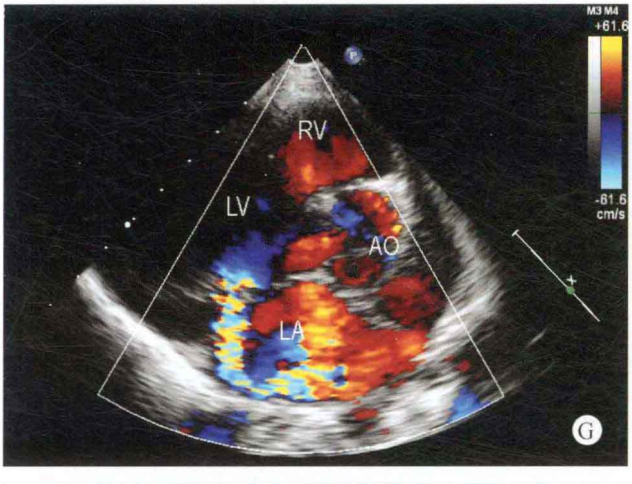
RV
LV
AO
LA
G

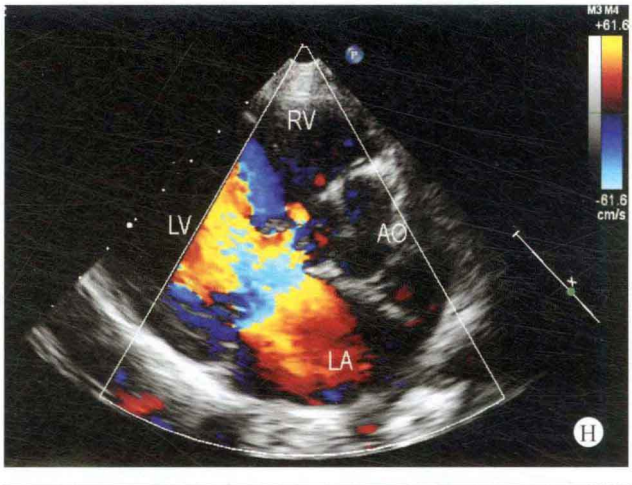
RV
LV
AO
LA
H

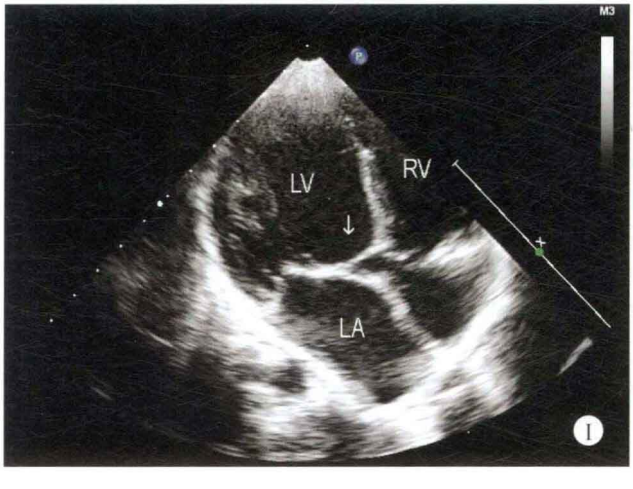
LV
RV
LA
I

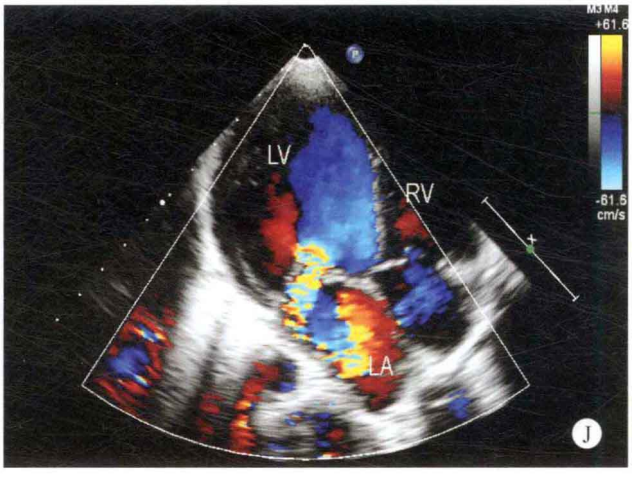
LV
RV
LA
J

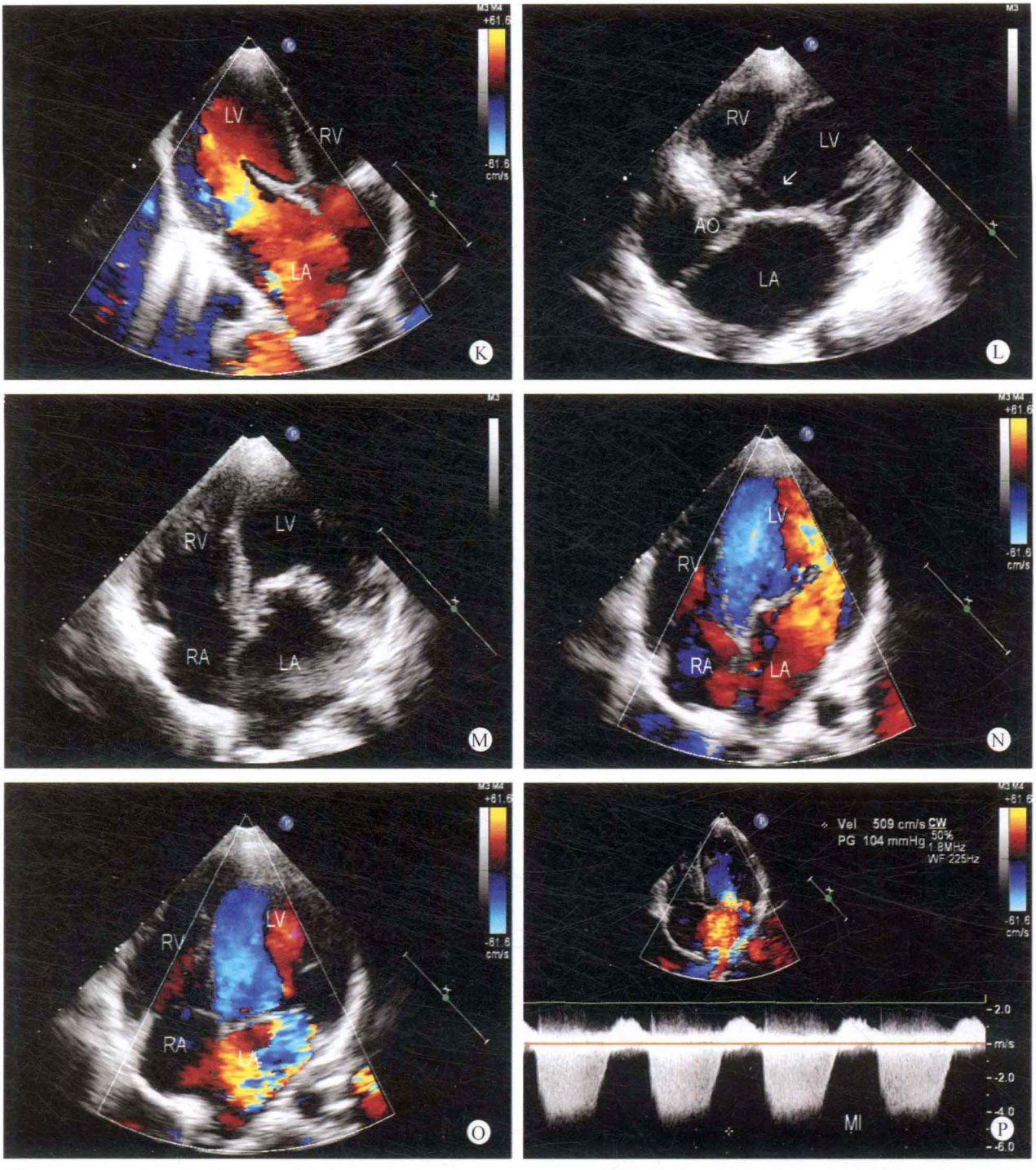

图 6-5 A. 左心室长轴断面：显示左心房室内径增大；B ~ D. 左心室长轴断面：二尖瓣前叶的左室侧与主动脉右冠窦瓣叶的根部之间出现异常腱索样回声（箭头所示），致瓣叶关闭受限；E. 左心室长轴断面：舒张期二尖瓣叶开放时，前叶体部出现向左室流出道隆起现象；F. 彩色多普勒左心室长轴断面：收缩期左心室血流进入主动脉内时，受异常腱索的影响，血流受阻；G. 彩色多普勒左心室长轴断面：收缩期左心房内探及源于二尖瓣口的反流性血流；H. 彩色多普勒左心室长轴断面：舒张期二尖瓣口开放时，左心房进入左心室的血流通畅；I. 左室心尖长轴断面：显示二尖瓣前叶与主动脉右冠窦之间的异常腱索（箭头所示）；J. 彩色多普勒左室心尖长轴断面：收缩期可探及二尖瓣口出现蓝五彩镶嵌色的反流；K. 彩色多普勒左室心尖长轴断面：舒张期左心房进入左心室的血流通畅，呈层流状态；L. 胸骨左缘五腔心断面：显示主动脉瓣下的异常腱索（箭头所示）；M. 心尖四腔心断面：左心房室增大，二尖瓣叶回声增强；N、O. 彩色多普勒心尖四腔心断面：收缩期左心房内可探及二尖瓣口反流；P. 连续多普勒二尖瓣反流频谱：左心房内可探及源于二尖瓣口的反流性高速血流频谱

扫描角度发现二尖瓣前叶心室侧的体部与主动脉右冠窦的根部有一腱索样物，致二尖瓣前叶收缩期关闭时受到牵拉，影响二尖瓣前叶收缩期的复位，造成瓣叶的关闭不良，出现反流现象。本病例提示在检查的过程中，应注意寻找关闭不全的病因及病理解剖改变，为外科手术适应证提供可靠的依据。

✧ 思维要点

（1）二尖瓣关闭不全的病因。

（2）异常腱索的检出。

病例6-6　男，4岁（图6-6）

✧ 二维超声心动图

各房室内径在正常范围，室间隔与左室壁厚度正常，运动幅度尚可。房、室间隔连续性良好。三尖瓣叶乳头肌肥大，分化不完全，似肌性肿物样回声，致右心室心尖部呈闭塞状，但可探及瓣叶的腱索附着点，三尖瓣叶发育较小，瓣叶关闭不良，有效右心室腔内径减小。其余各瓣叶形态、结构及启闭运动未见异常。大动脉连接关系及发育未见异常。心包腔未见异常。

✧ 多普勒超声心动图

收缩期三尖瓣口探及少至中量反流，二尖瓣口探及少量反流。

✧ 超声心动图诊断

先天性心脏病、三尖瓣器发育不良、三尖瓣叶乳头肌发育异常、三尖瓣关闭不全、三尖瓣少至中量反流、二尖瓣少量反流。

✧ 病例分析

本患者的超声表现与右心占位性病变极为相似，应注意与右心室的占位性病变相鉴别，在检查的过程中，将右心室心尖部的块状回声识别为乳头肌发育异常，是根据异常回声与心肌组织的回声强度相同，无活动度，三尖瓣叶的腱索附着于右室心尖部角状的心肌组织上。但应注意与右心室腔内的占位性病变相鉴别，通常占位性病变形态不规则，瘤体组织回声与心肌回声强度不同，无腱索附着，与瓣叶的启闭无关，而且右心的肿瘤常为多发性的。

本例患儿由于三尖瓣器发育异常，乳头肌分化不完全，腱索及瓣叶短小，致瓣叶开放受限，关闭不良，瓣叶出现反流。由于乳头肌分化不完全，似肿瘤样物，致使右心室有效心腔径减小。

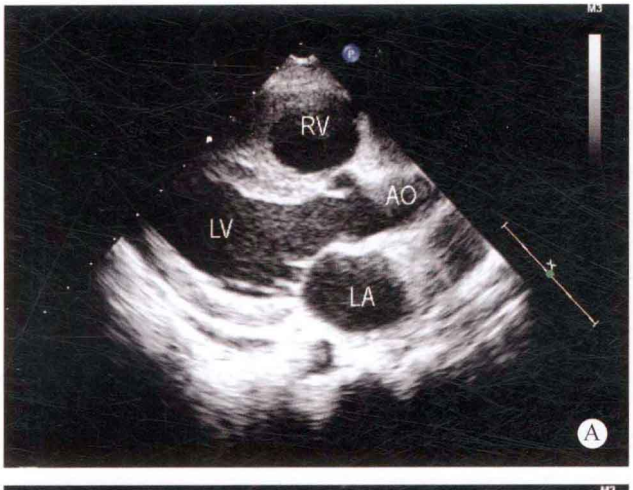

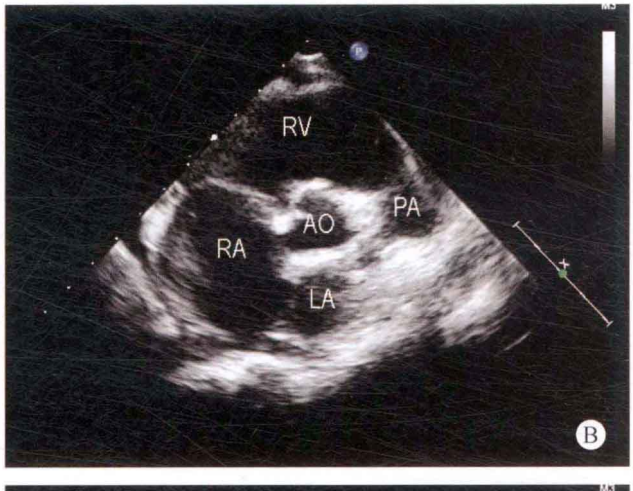

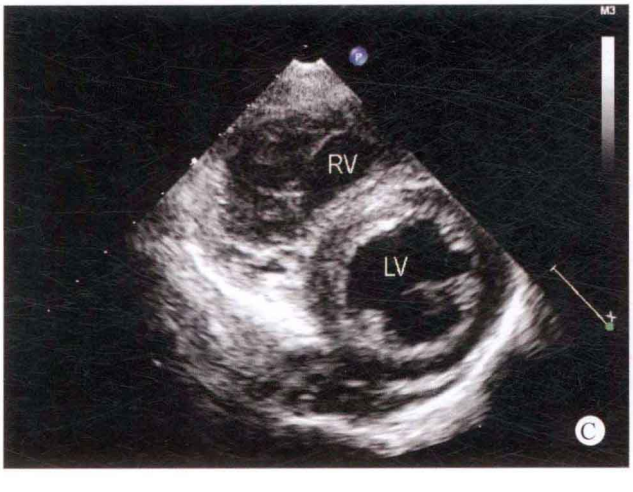

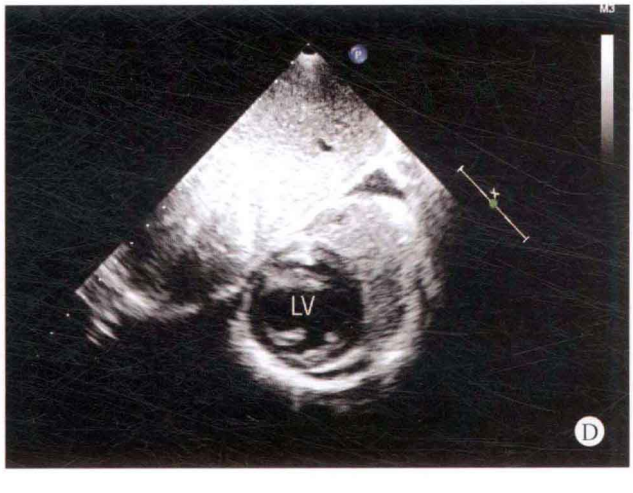

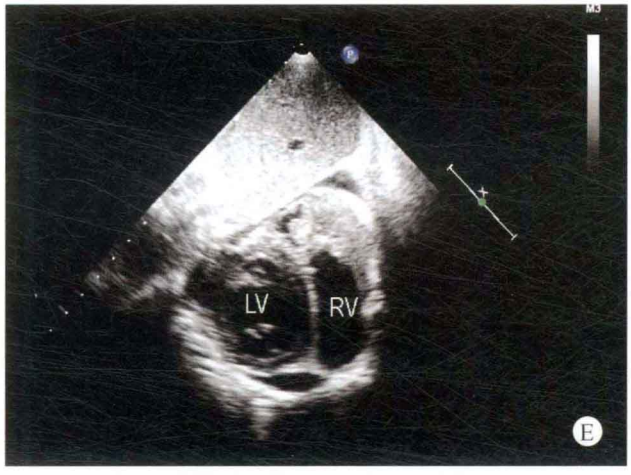
LV
RV
E

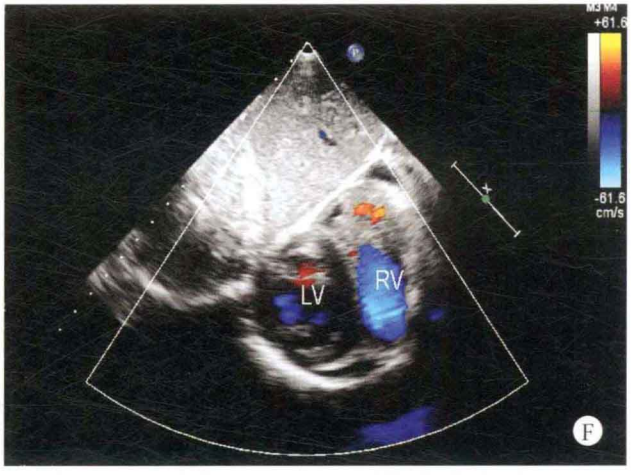
+61.6
-61.6
cm/s
LV
RV
F

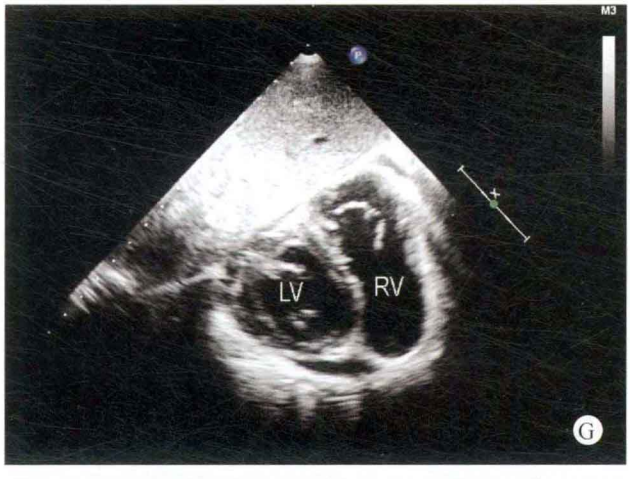
LV
RV
G

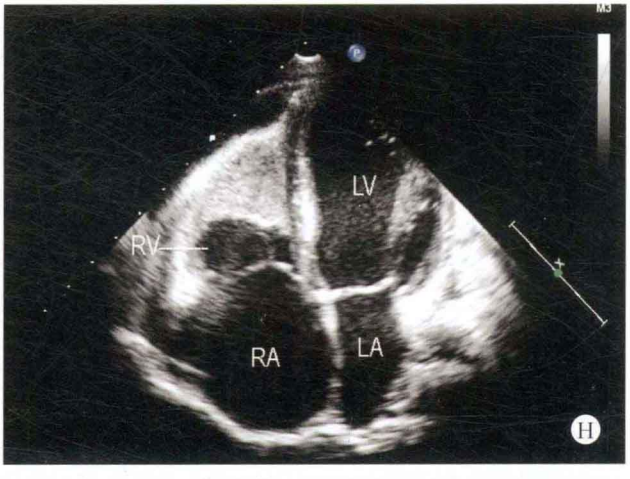
LV
RV
RA
LA
H

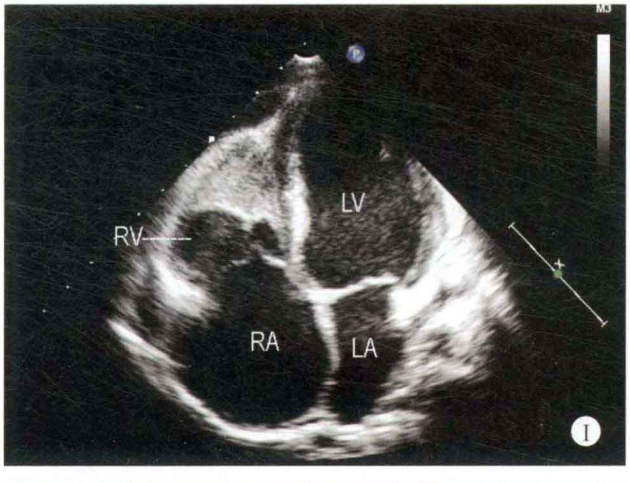
LV
RV
RA
LA
I

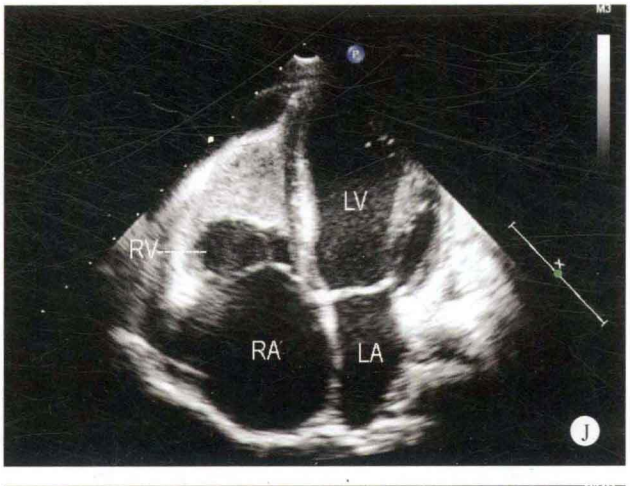
LV
RV
RA
LA
J

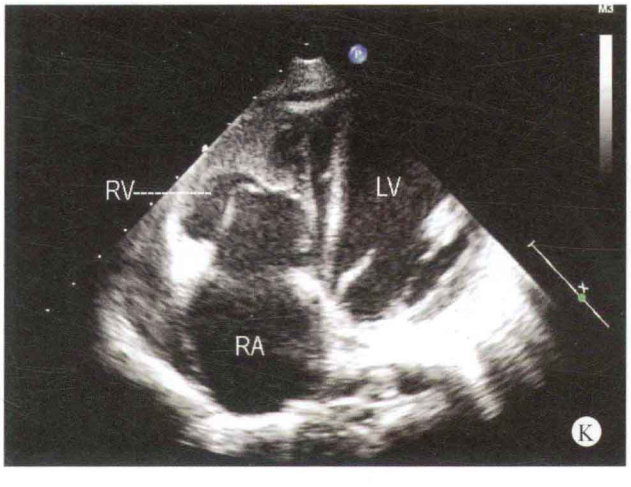
RV
LV
RA
K

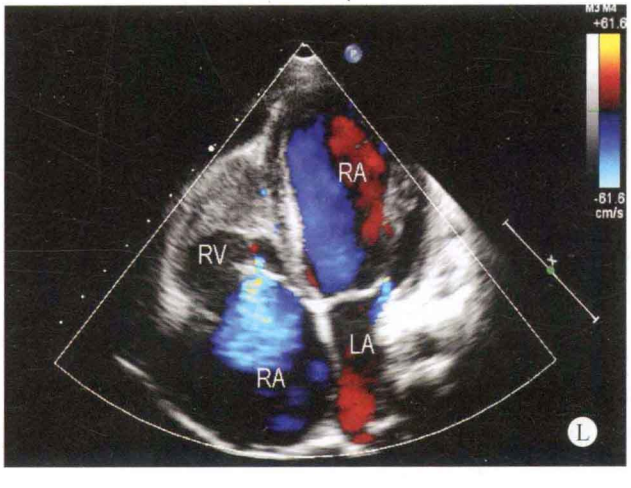
+61.6
-61.6
cm/s
RA
RV
LA
RA
L

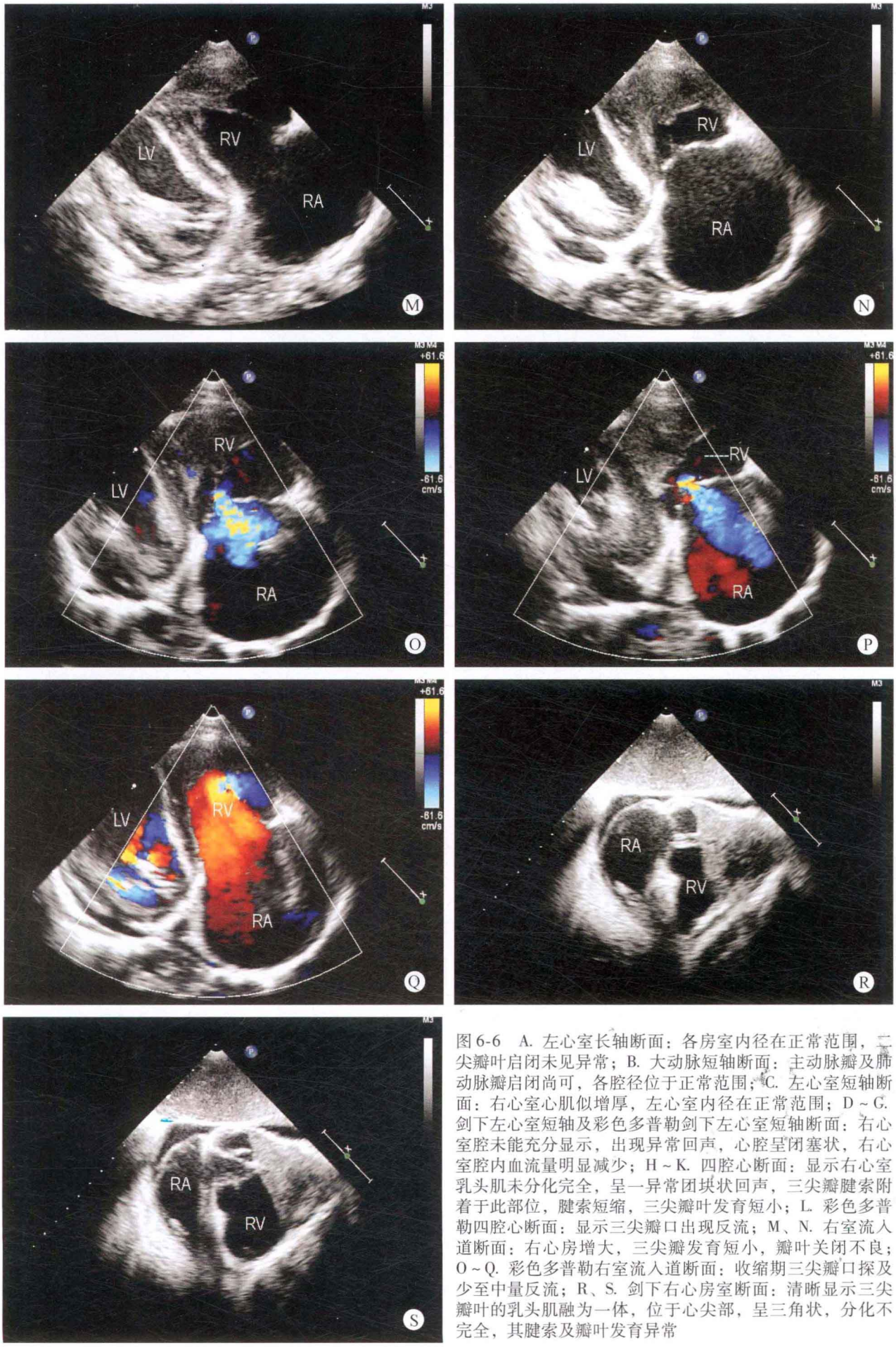

图 6-6　A. 左心室长轴断面：各房室内径在正常范围，二尖瓣叶启闭未见异常；B. 大动脉短轴断面：主动脉瓣及肺动脉瓣启闭尚可，各腔径位于正常范围；C. 左心室短轴断面：右心室心肌似增厚，左心室内径在正常范围；D～G. 剑下左心室短轴及彩色多普勒剑下左心室短轴断面：右心室腔未能充分显示，出现异常回声，心腔呈闭塞状，右心室腔内血流量明显减少；H～K. 四腔心断面：显示右心室乳头肌未分化完全，呈一异常团块状回声，三尖瓣腱索附着于此部位，腱索短缩，三尖瓣叶发育短小；L. 彩色多普勒四腔心断面：显示三尖瓣口出现反流；M、N. 右室流入道断面：右心房增大，三尖瓣发育短小，瓣叶关闭不良；O～Q. 彩色多普勒右室流入道断面：收缩期三尖瓣口探及少至中量反流；R、S. 剑下右心房室断面：清晰显示三尖瓣叶的乳头肌融为一体，位于心尖部，呈三角状，分化不完全，其腱索及瓣叶发育异常

思维要点

（1）右心室肿瘤与发育异常的乳头肌如何鉴别。

（2）瓣叶及其腱索的发育异常。

（3）瓣叶开放受限，有效右心室腔减小的血流动力学改变，三尖瓣反流的作用。

病例 6-7（图 6-7）

二维超声心动图

左心房内径增大，其余各房室内径在正常范围，室间隔与左心室壁厚度正常，运动幅度尚可。房间隔及室间隔连续性良好，未能探及明确的回声中断。二尖瓣前后叶轻度增厚，瓣叶上可探及环形隔膜样回声附着，使瓣叶开放受限，关闭尚可。其余各瓣叶形态、结构及启闭运动未见明显异常。大动脉与心室的连接关系正常，主动脉弓降部未见异常。

多普勒超声心动图

彩色多普勒显示舒张期二尖瓣口位于隔膜部位的血流速度明显加快，呈五彩镶嵌色。连续频谱多普勒示舒张期二尖瓣口血流速度加快，流速为 3.0m/s，压差为 36mmHg，充盈时间延长。

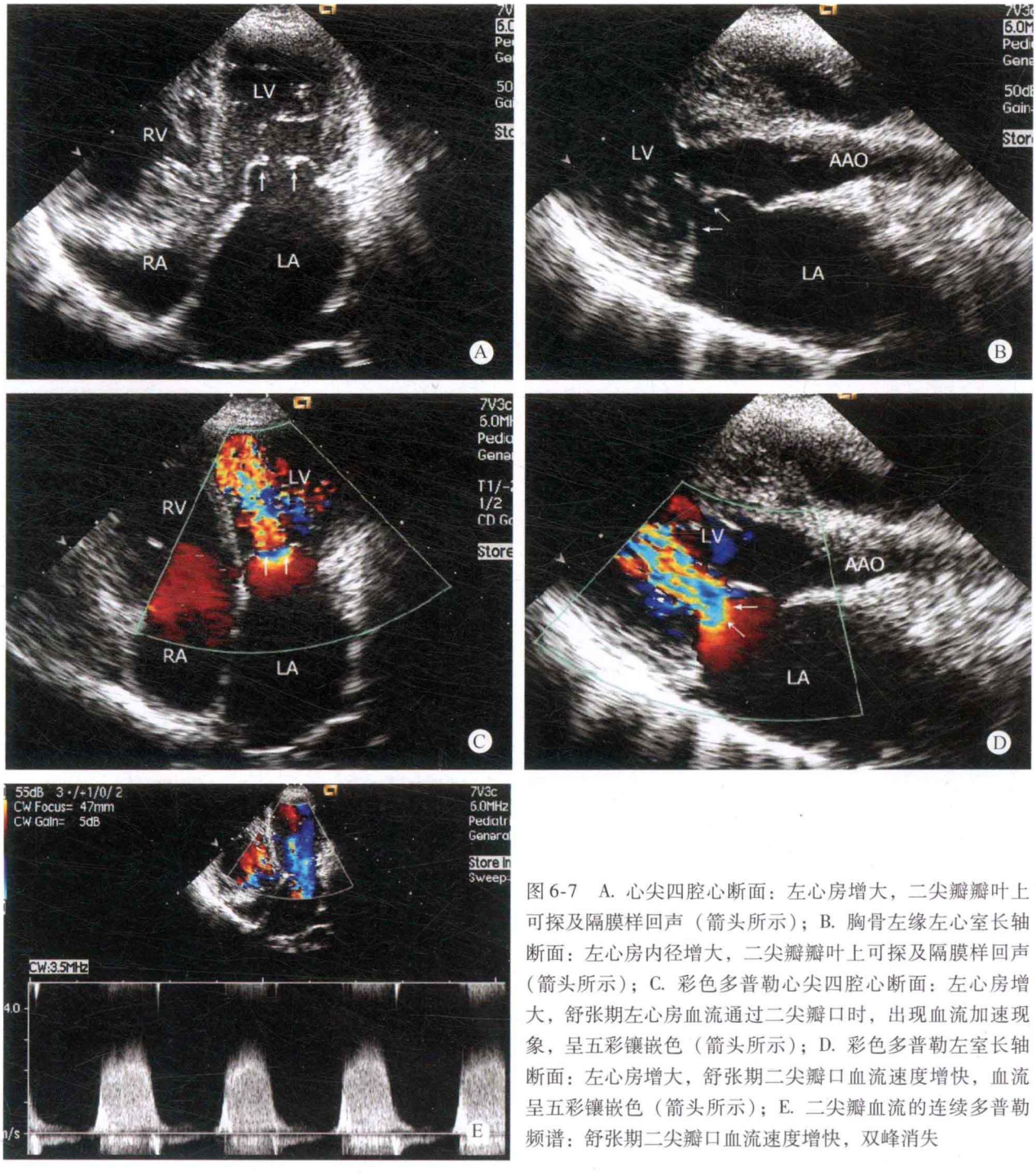

图 6-7 A. 心尖四腔心断面：左心房增大，二尖瓣瓣叶上可探及隔膜样回声（箭头所示）；B. 胸骨左缘左心室长轴断面：左心房内径增大，二尖瓣瓣叶上可探及隔膜样回声（箭头所示）；C. 彩色多普勒心尖四腔心断面：左心房增大，舒张期左心房血流通过二尖瓣口时，出现血流加速现象，呈五彩镶嵌色（箭头所示）；D. 彩色多普勒左室长轴断面：左心房增大，舒张期二尖瓣口血流速度增快，血流呈五彩镶嵌色（箭头所示）；E. 二尖瓣血流的连续多普勒频谱：舒张期二尖瓣口血流速度增快，双峰消失

超声心动图诊断

先天性心脏病、二尖瓣瓣上隔膜。

病例分析

二尖瓣瓣上隔膜是先天性二尖瓣狭窄的主要病因之一，隔膜常位于二尖瓣环部位，位于瓣叶体部的较为少见，如隔膜较短，极易漏诊。通常情况下瓣叶可呈轻度增厚，无明显的腱索或乳头肌融合现象，此点可与风湿性二尖瓣狭窄进行鉴别。在检查的过程中如发现舒张期左心房的血流排入左心室时，出现血流加速现象，应仔细观察二尖瓣瓣环、瓣叶、腱索及乳头肌各水平的解剖改变，寻找引起血流排出受阻的病理解剖改变，做出正确的诊断。

此外本病可合并主动脉瓣二瓣化、主动脉瓣狭窄、主动脉缩窄等（即 Shone 综合征），检查时应注意避免遗漏。

思维要点

（1）左心房增大的原因。

（2）血流加速的起始部位。

（3）二尖瓣器病理解剖改变部位的确定。

病例 6-8（图 6-8）

二维超声心动图

左房内径增大，其余各房室内径在正常范围。房间隔与室间隔连续性良好，未能探及明确的回声中断现象。二尖瓣前叶及后叶瓣叶形态未见异常，但其腱索均附着于一组乳头肌上，舒张期瓣叶开放时呈伞状，导致瓣叶开放受限。其余各瓣膜形态结构及启闭运动未见异常。大动脉与心室的连接关系正常，主动脉弓降部未见明显异常。

多普勒超声心动图

彩色多普勒显示舒张期左心房排入左心室的血流，于二尖瓣口部位受阻，血流明显加快，呈五彩镶嵌色。脉冲频谱多普勒示血流速度增快，充盈时间延长。

超声心动图诊断

先天性心脏病、二尖瓣器发育异常、单组乳头肌、降落伞样二尖瓣。

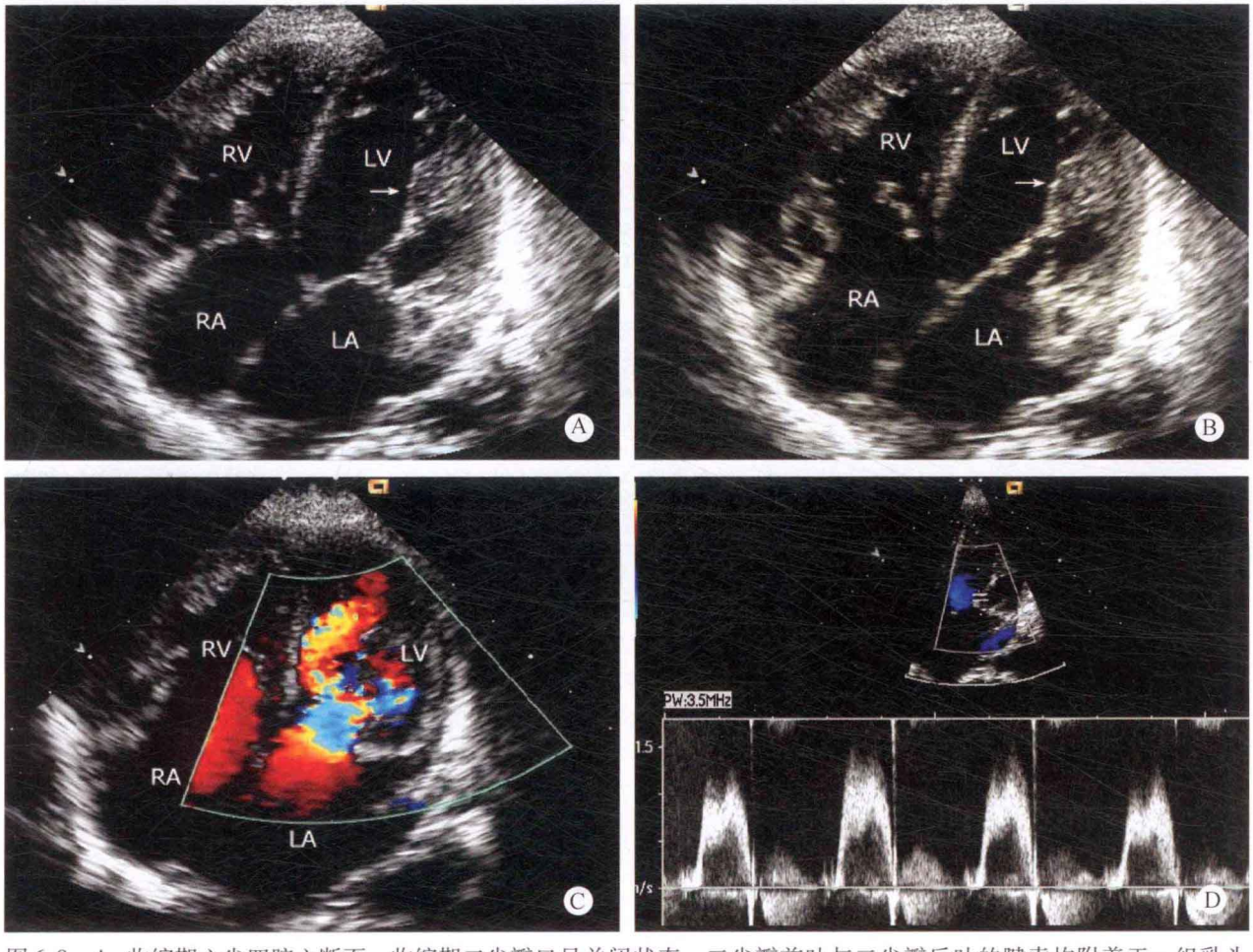

图 6-8　A. 收缩期心尖四腔心断面：收缩期二尖瓣口呈关闭状态，二尖瓣前叶与二尖瓣后叶的腱索均附着于一组乳头肌上；B. 舒张期心尖四腔心断面：由于二尖瓣器发育异常，二尖瓣前后叶均附着于单一乳头肌上，致二尖瓣叶开放受限；C. 彩色多普勒心尖四腔心断面：舒张期左心房血流通过二尖瓣口时，血流加速，瓣口出现血流汇聚现象；D. 频谱多普勒二尖瓣口血流频谱：舒张期二尖瓣口血流速度增快，充盈时间延长

病例分析

降落伞样二尖瓣也是先天性二尖瓣狭窄的主要病因之一，由于二尖瓣叶的乳头肌发育畸形，为单一乳头肌，而且二尖瓣前叶及后叶腱索均附着于一组乳头肌上，故舒张期瓣叶开放幅度减小，有效瓣口面积减小，呈降落伞样改变。左心房的血流通过二尖瓣口时血流排出路径狭小，血流排出受阻，引起左心房增大。本病也可为不典型病变，如乳头肌可表现为一侧乳头肌发育不良，形成一大、一小的两组乳头肌，而大部分腱索附着于较大的乳头肌上，也可导致瓣叶不同程度的开放受限和狭窄。本病亦需除外合并左心系统多部位狭窄（即 Shone 综合征）。二尖瓣单组乳头肌。

思维要点

（1）乳头肌发育异常的确认。
（2）乳头肌组数确认。
（3）左心房增大的病因。

病例 6-9　男，4 岁（图 6-9）

二维超声心动图

左心房内径明显增大，其余各房室内径在正常范围。室间隔与左心室壁轻度增厚。房间隔与室间隔连续性良

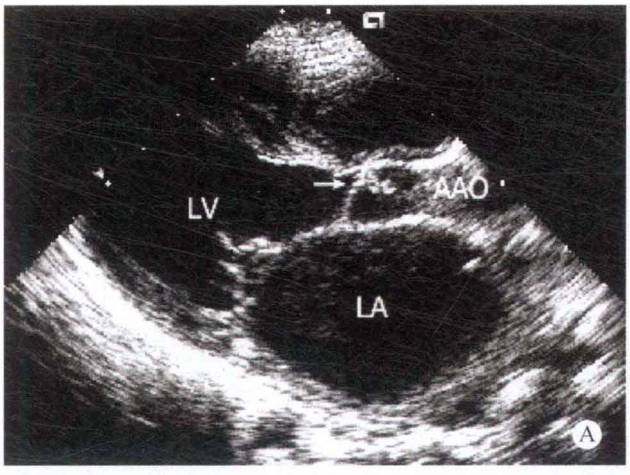

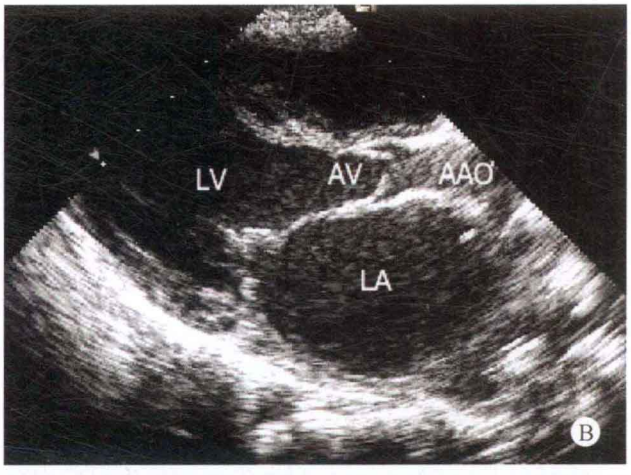

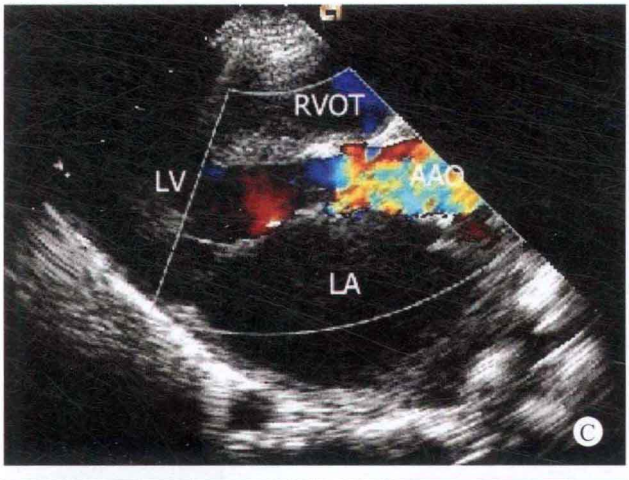

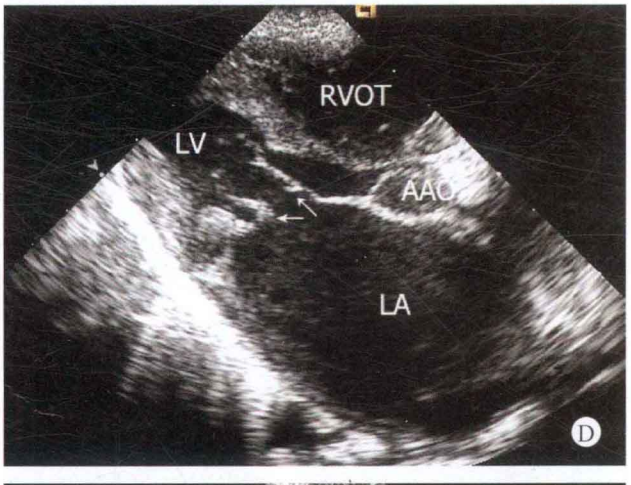

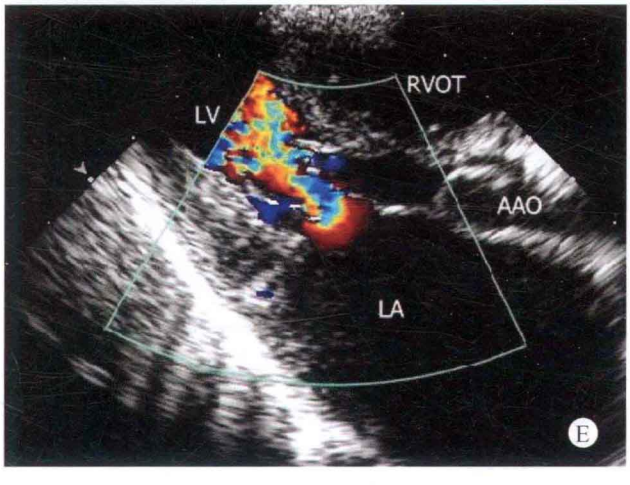

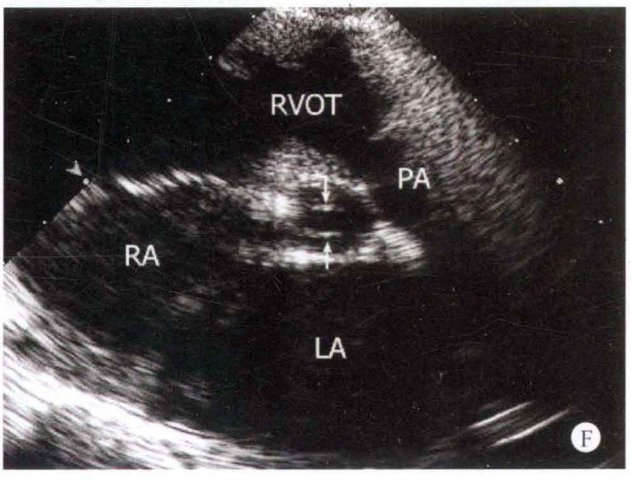

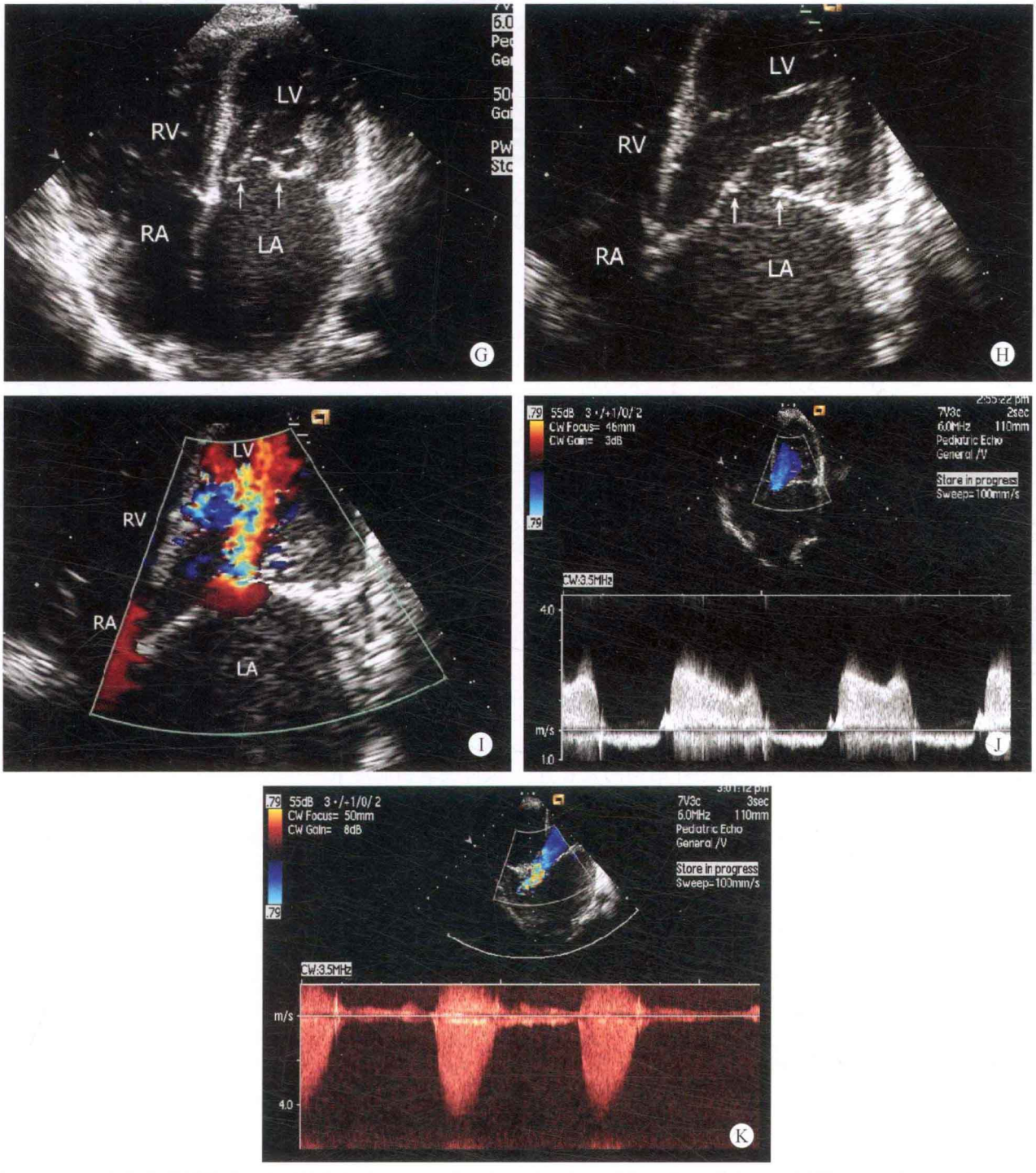

图 6-9　A. 左心室长轴断面：主动脉瓣轻度增厚，瓣对合呈偏心性，关闭尚好，左心室内径增大，左室壁轻度增厚；B. 左心室长轴断面：显示主动脉瓣开放受限，瓣口呈鱼嘴样；C. 彩色多普勒左心室长轴断面：收缩期升主动脉内探及源于主动脉瓣口的高速血流，呈五彩镶嵌色；D. 左心室长轴断面：二尖瓣叶轻度增厚，瓣上见环形隔膜（箭头所指）附着，瓣叶开放受限，左心房室内径增大；E. 彩色多普勒左心室长轴断面：舒张期二尖瓣前向血流速度加快，呈五彩镶嵌色；F. 大动脉短轴断面：主动脉瓣为前后二叶（箭头所指），瓣叶开放受限；G. 心尖四腔心断面：左心房内径增大，二尖瓣叶轻度增厚，瓣上见环形隔膜（箭头所指）附着，瓣叶开放受限；H. 心尖四腔心断面：二尖瓣结构局部放大，显示瓣上有环形隔膜（箭头所指）附着，前、后叶大部分腱索附着于外侧乳头肌上，瓣叶开放受限；I. 彩色多普勒心尖四腔心断面：舒张期二尖瓣前向血流速度加快，呈五彩镶嵌色；J. 连续多普勒二尖瓣前向血流频谱：二尖瓣前向血流速度加快，充盈时间延长，频谱填充呈双峰；K. 连续多普勒主动脉血流频谱：收缩期主动脉瓣前向血流速度加快，射血时间延长，峰流速 4.2m/s，峰压差 70mmHg，平均压差 33mmHg

好。二尖瓣叶轻度增厚，瓣上可探及环形隔膜附着，致瓣叶开放受限，但关闭尚好。主动脉瓣为二叶畸形，呈前后排列，瓣叶轻度增厚，交界部位粘连，开放明显受限，关闭尚可。大动脉与心室的连接关系正常。主动脉弓降部未见异常。

✧ 多普勒超声心动图

收缩期主动脉瓣口血流速度增快，峰值血流速度为4.2m/s，过瓣口血流压差为70mmHg，平均压差为33mmHg。舒张期二尖瓣口血流速度增快，峰值血流速度为2.2m/s，过瓣口血流压差为19mmHg，平均压差10mmHg。

✧ 超声心动图诊断

先天性心脏病、二尖瓣瓣上环形隔膜、二尖瓣中度狭窄、主动脉瓣二叶瓣畸形、主动脉瓣中度狭窄。

✧ 病例分析

患儿除二尖瓣瓣上隔膜及主动脉瓣二瓣化畸形外，同时合并先天性二尖瓣和主动脉瓣狭窄，为左心系统两组瓣叶的疾患，因此在检查的过程中应特别注意观察是否同时合并主动脉缩窄及左心室发育不良等疾患。

本例患儿还应注意与后天性瓣膜病变如风湿性瓣膜病相鉴别。通常风湿性瓣膜病不合并瓣叶结构的发育异常，如二尖瓣瓣上环、腱索连接异常、单组乳头肌、主动脉瓣二叶畸形等，而且风湿性心脏病也极少发生在婴幼儿患者。

✧ 思维要点

（1）二尖瓣和主动脉瓣的形态与功能改变。

（2）有无左心室流入道和流出道的多水平狭窄。

四、检查过程中的思维方式

房室瓣口畸形的种类繁多，如先天性二尖瓣叶的狭窄、瓣上隔膜、瓣下乳头肌发育不良、单组乳头肌、腱索附着点异常、双二尖瓣口畸形、三尖瓣叶的发育不良等。在检查婴幼儿患者时，左心房内径增大，尤其是室间隔缺损的患者，应注意到二尖瓣器的发育异常。

1. 先天性二尖瓣狭窄 可单独存在，也可为心内其他畸形的合并症，通常瓣叶不增厚，但开放幅度减小，舒张期致左心房的血流排出受阻，左心房内径增大。

2. 二尖瓣瓣上隔膜 常位于二尖瓣环部位，但也可位于二尖瓣叶体部的左房侧，如隔膜的长度较短，极易出现漏诊现象，因此在检查的过程中，如发现瓣叶体部厚度不均匀，出现局限性突起，应认真观察，以避免出现漏诊。

3. 二尖瓣器发育异常、伞形二尖瓣 常为室间隔缺损或其他复杂心内畸形的合并症，以单心室居多，也可单发。由于一侧的乳头肌发育不良或出现缺如现象，形成单组乳头肌，二尖瓣前叶及后叶的腱索均附着于单一的乳头肌上，造成瓣叶的开放受限，左心房的排血受阻，左心房内径增大，瓣叶开放时似伞形，故称伞形二尖瓣。

4. 双孔二尖瓣 由于胚胎时期分化的不完全所致，致使二尖瓣叶发育畸形，形成二尖瓣叶开放时，出现两个流入道部分，通常一侧的流入道较大，而另一侧的流入道较小，被称为副孔。本病发病率极低，一般情况下，如流入道有效径路尚可，无明确的血流动力学改变，患者可无任何症状，无需任何治疗。

5. 三尖瓣器发育不良 本病极为罕见，其病理解剖改变为三尖瓣乳头肌在胚胎时期分化不完全，致使三尖瓣叶的乳头肌形成一体，呈一肌性组织结构，并影响腱索的发育，腱索短小，三尖瓣叶的所有腱索均附着于发育异常的肌性组织，瓣叶可出现开放受限、关闭不良现象。如本病导致右心系统发育不良，应归属心室发育不良综合征。

先天性房室瓣口畸形虽然种类较多，但如认真观察相互之间不易混淆，但在检查的过程中，应注意多角度、多方位扫描，以便清晰显示解剖结构的改变，做出正确的诊断。本病常伴有心内的其他畸形，应注意避免漏诊。

（本章病例6-1～6-6由刘延玲提供，病例6-7～6-9由凌雁提供。）

（凌　雁　刘延玲）

第七章　三　房　心

三房心（cor triatriatum）是先天性心脏病当中较为少见的一种，为心房腔内出现纤维肌性隔膜样回声，将心房腔分为两个腔室，形成心房腔内的异常血流动力学改变。本病以左侧三房心较为多见。

一、病理解剖及病理生理

（一）病理解剖

左侧三房心的发病率高于右侧，常合并房间隔缺损，主要的病理解剖改变为心房腔内出现纤维肌性隔膜样组织，将心房腔分为两个部分，分别称为真房及副房，在隔膜的某一个部位出现交通口。

副房是指隔膜上的心房部分，接受所有肺静脉的回流血液，也称为共同肺静脉腔。血流排出受阻的程度取决于隔膜上交通口的大小，如交通口较小，血流排出受阻，可形成类似二尖瓣狭窄的表现。此腔也称为高压腔。

真房是指隔膜下的心房部分，与二尖瓣叶及左心耳相连接，接受通过交通口进入心房的血流，此腔压力一般不高，因此也称为低压腔。

（二）病理生理

三房心的病理生理改变主要根据肺静脉血流的回流途径，根据是否存在受阻而有所不同。如纤维肌性隔膜样组织中的交通口较大，副房进入真房的血流可无受阻现象，如交通口较小，血流排出受阻，血流速度增快，部分副房的血流可通过房间隔缺损部分分流入右心房，形成部分型肺静脉异位引流的血流动力学改变。极少数无交通口的患者，肺静脉进入副房的血流通过房间隔缺损分流到右心房，形成与完全性心内型肺静脉畸形引流的血流动力学改变，同时血液通过房间隔缺损或其他途径形成右向左分流，此类患者如无其他引流方式则无法生存。

二、临床表现

根据交通口的大小、肺静脉回流的状况，临床差异较大。如交通口较小，其表现与二尖瓣狭窄相同，但多数患者无明显症状。

三、超声心动图表现

病例7-1　女，4个月（图7-1）

✧ 二维超声心动图

左心房及右心房室增大，室间隔与左室壁厚度正常，运动幅度尚可。于左心房内探及一隔膜将左心房分为两腔，两腔借隔膜上的交通口相连接，交通口直径约4mm，隔膜距二尖瓣环6mm。各支静脉均与高压心房连接。房间隔回声脱失约8mm，缺损位于高压腔内。室间隔连续性良好。三尖瓣环增宽，瓣叶结构正常，其余各瓣膜结构、形态及启闭功能未见明显异常。肺动脉内径增宽。降主动脉与主肺动脉之间可探及未闭动脉导管，内径1～2mm。大动脉连接关系及发育正常。

✧ 多普勒超声心动图

左心房内隔膜交通口部位探及异常血流，血流速度为1.8m/s，压差为13mmHg；房水平探及左向右分流；收缩期三尖瓣口探及少至中量反流。估测肺动脉收缩压约80mmHg。

✧ 超声心动图诊断

先天性心脏病、左侧三房心、Ⅱ孔型房间隔缺损、房水平左向右分流、动脉导管未闭、动脉水平左向右分流、肺动脉高压。

✧ 病例分析

本病例左心房的纤维隔膜较长，其交通口较小，副房的压力较高，同时存在房间隔缺损及动脉导管未闭，患者的肺动脉压力较高，应注意与肺静脉异位引流及二尖瓣狭窄相鉴别。在检查本类患者的过程中，应注意到心房腔内的隔膜是否形成血流排出受阻的交通口，如交通口形成并出现血流加速现象，可考虑为三房心的诊断。如仅于心房腔内出现隔膜，而未能使心房腔形成两个腔的血流动力学改变，即无血流动力学意义，仅能考虑为心房内异常隔膜。两者的区别对有无心外科手术指征非常重要。

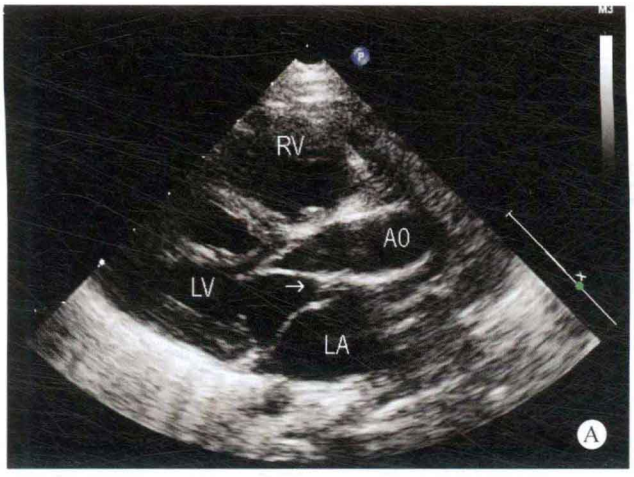
RV
AO
LV
LA
A

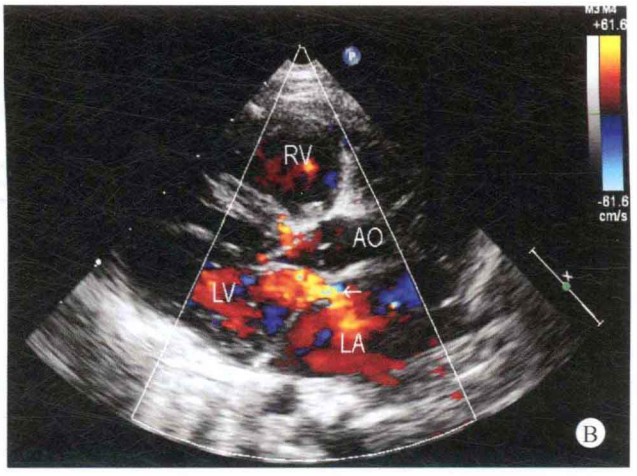
+61.6
-61.6
cm/s
RV
AO
LV
LA
B

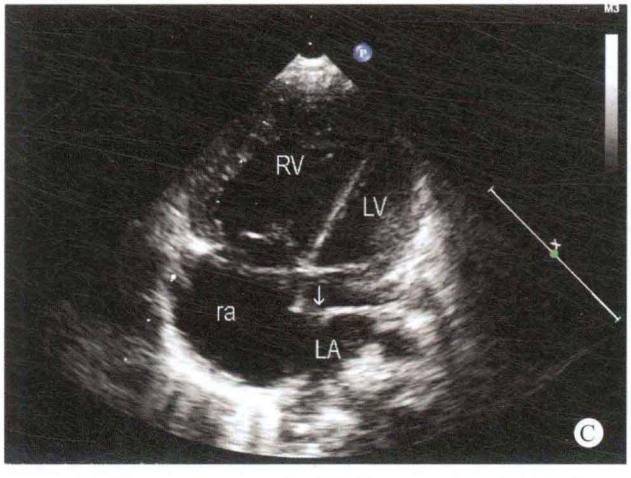
RV
LV
ra
LA
C

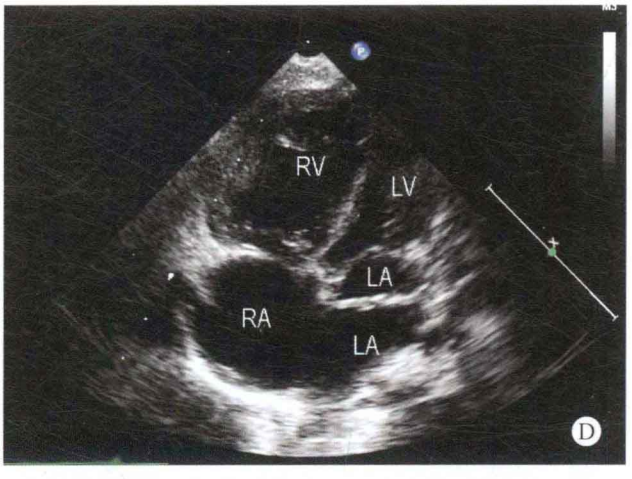
RV
LV
LA
RA
LA
D

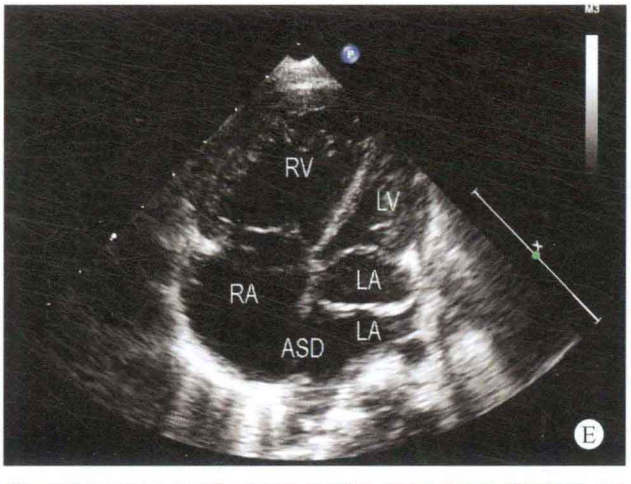
RV
LV
RA
LA
LA
ASD
E

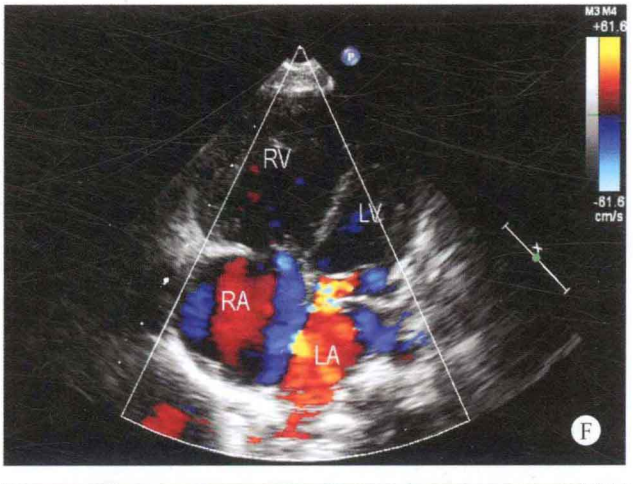
+61.6
-61.6
cm/s
RV
LV
RA
LA
F

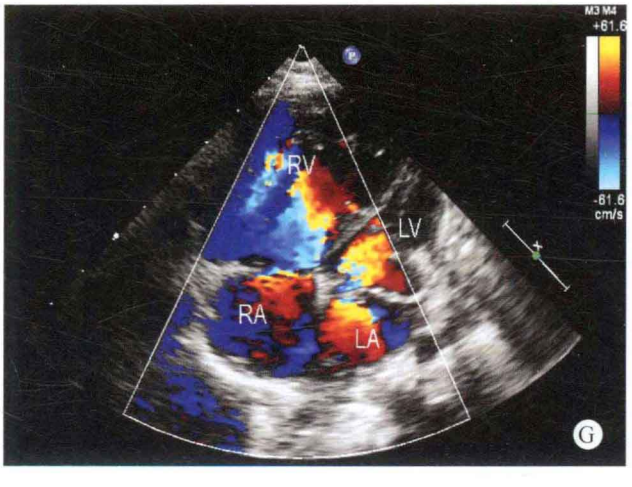
+61.6
-61.6
cm/s
RV
LV
RA
LA
G

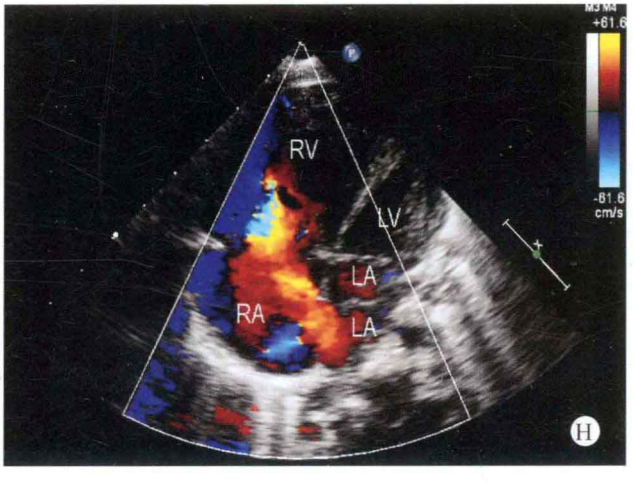
+61.6
-61.6
cm/s
RV
LV
LA
RA
LA
H

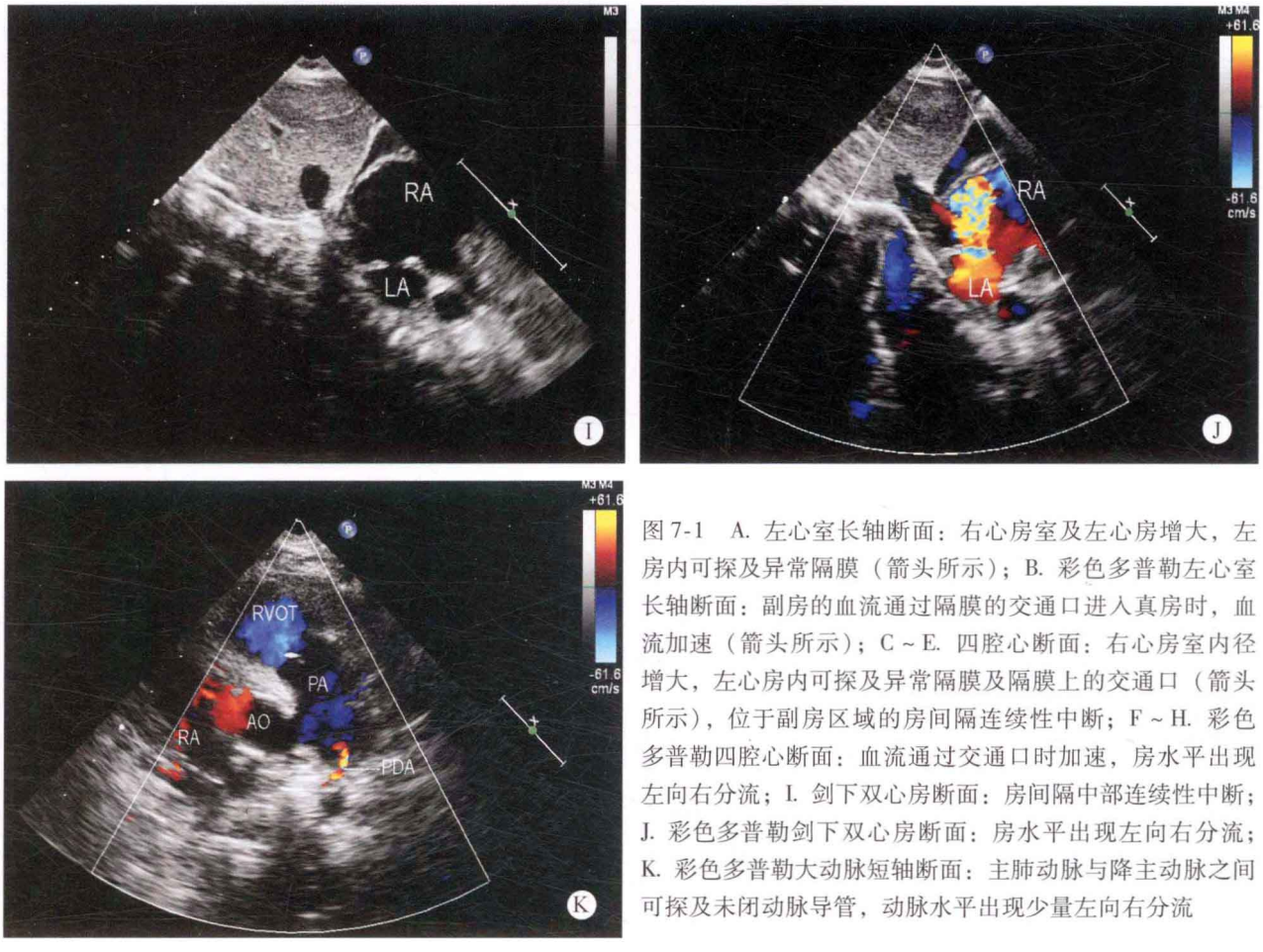

图 7-1 A. 左心室长轴断面：右心房室及左心房增大，左房内可探及异常隔膜（箭头所示）；B. 彩色多普勒左心室长轴断面：副房的血流通过隔膜的交通口进入真房时，血流加速（箭头所示）；C～E. 四腔心断面：右心房室内径增大，左心房内可探及异常隔膜及隔膜上的交通口（箭头所示），位于副房区域的房间隔连续性中断；F～H. 彩色多普勒四腔心断面：血流通过交通口时加速，房水平出现左向右分流；I. 剑下双心房断面：房间隔中部连续性中断；J. 彩色多普勒剑下双心房断面：房水平出现左向右分流；K. 彩色多普勒大动脉短轴断面：主肺动脉与降主动脉之间可探及未闭动脉导管，动脉水平出现少量左向右分流

✧ 鉴别诊断

1. 二尖瓣瓣上隔膜 二尖瓣瓣上隔膜常位于二尖瓣叶根部的左房侧，不将心房分为两个部分，所引起的血流动力学改变与二尖瓣狭窄相似，隔膜通常比较短小，常易漏诊。

2. 肺静脉异位引流 如同时存在房间隔缺损，肺静脉血流进入副房时，分流入右心房，应注意与其相鉴别。

✧ 思维要点

（1）三房心确诊的条件。

（2）未能引起心房腔内血流动力学改变的隔膜无手术指征。

（3）与二尖瓣瓣上隔膜的鉴别。

（4）与同时存在肺静脉异位引流的鉴别。

病例 7-2（图 7-2）

✧ 二维超声心动图

左心房室内径增大，右心房室内径在正常范围。位于左心房内可探及一隔膜将左心房分为真房与副房两个腔室，两腔借隔膜上的交通口相通，交通口直径约 9mm，左心耳与二尖瓣位于隔膜下的心房内，肺静脉连接副房。室间隔与左室壁厚度正常，运动幅度尚可。室间隔回声良好，探及补片回声，与周边组织之间无明显裂隙。各瓣膜形态、结构及启闭运动未见明显异常。大动脉连接关系及发育正常。心包腔未见异常。

✧ 多普勒超声心动图

室水平分流消失，收缩期左室流出道血流速度在正常范围，左心房内隔膜交通口部位探及连续性高速血流，流速约为 2.5m/s，峰值压差为 25mmHg。收缩期三尖瓣口探及少量反流，流速为 3.6m/s，峰值压差为 52mmHg。

✧ 超声心动图诊断

先天性心脏病、室间隔缺损修补及主动脉瓣下隔膜切除术后、室水平分流消失、左室流出道血流通畅、左侧三房心。

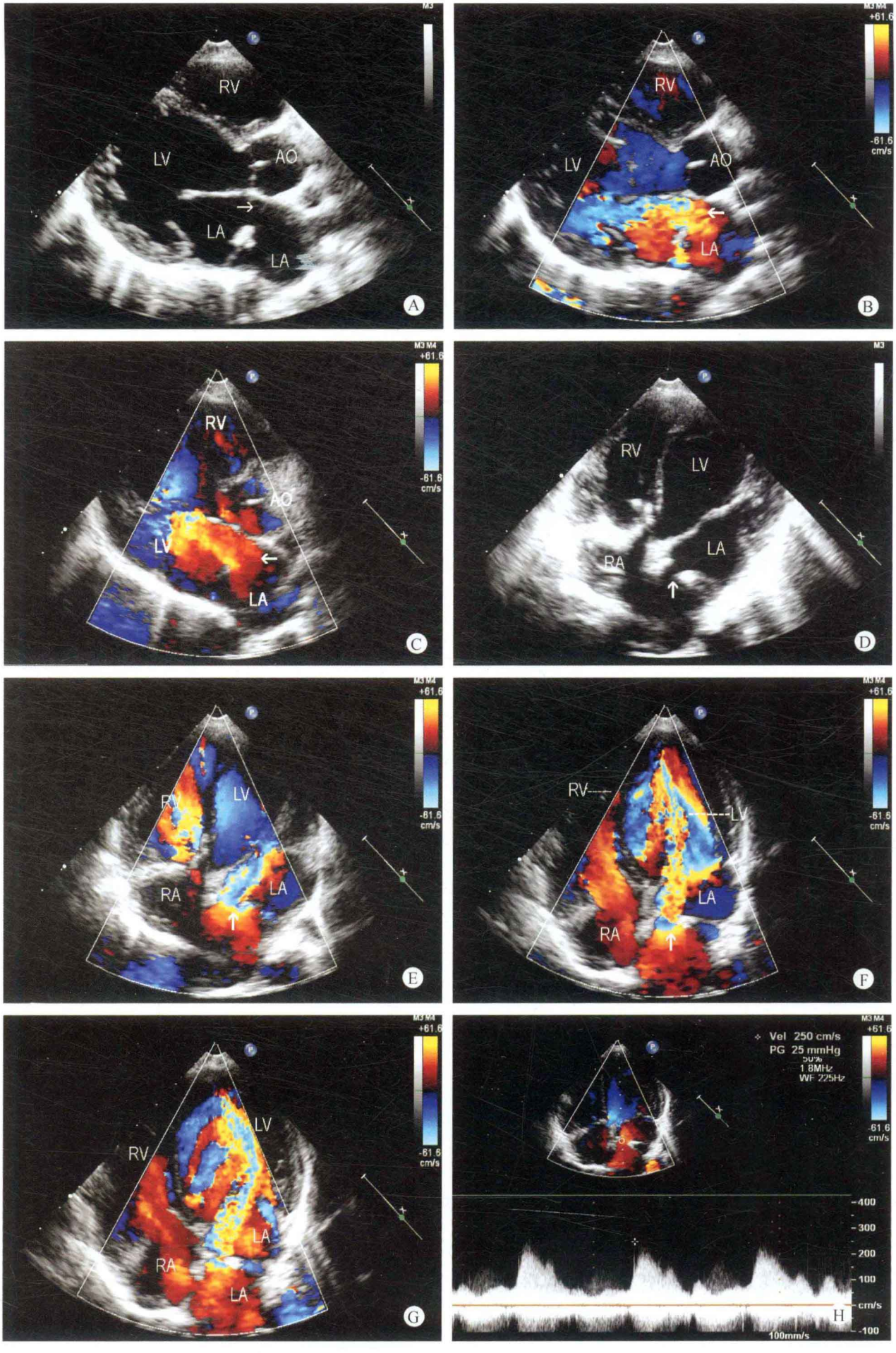
RV
LV
AO
LA
LA
A
RV
LV
AO
LA
B
RV
LV
AO
LA
C
RV
LV
RA
LA
D
RV
LV
RA
LA
E
RV
LV
RA
LA
F
RV
LV
LA
RA
G
Vel 250 cm/s
PG 25 mmHg
1.8MHz
WF 225Hz
-400
-300
-200
-100
cm/s
-100
100mm/s
H

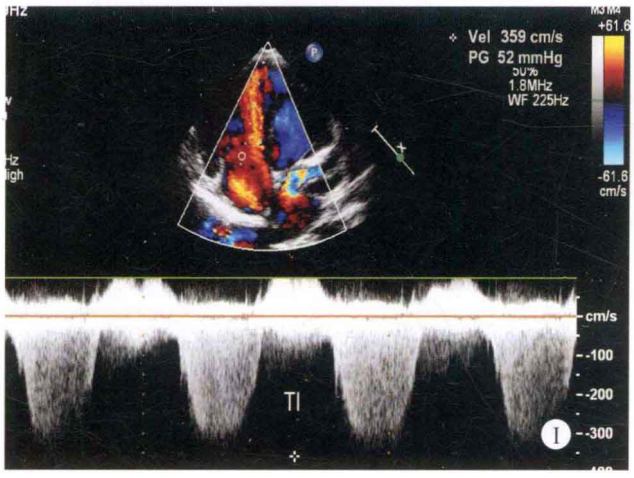

图7-2 A. 左心室长轴断面：左心房室轻大，左房内可探及异常隔膜（箭头所示）；B、C. 彩色多普勒左心室长轴断面：血流通过左房内隔膜部位时，速度增快；D. 四腔心断面：左房内出现异常隔膜（箭头所示）；E～G. 彩色多普勒四腔心断面：血流通过隔膜部位时，血流速度增快，呈五彩镶嵌色；H. 连续多普勒三房心交通口部位血流频谱：血流通过隔膜部位时，速度增快，呈连续性；I. 三尖瓣口血流频谱：收缩期三尖瓣口探及高速反流性血流束

病例分析

患者已做过室间隔缺损修补及主动脉瓣下隔膜切除术，但在复查的过程中，发现左心房内有一隔膜样回声，将左心房分为两个腔，即高压腔及低压腔。肺静脉血流进入左心房后，通过隔膜时血流速度增快，呈五彩镶嵌色，产生了三房心的血流动力学改变，考虑诊断为左房三房心。在检查的过程中，应注意与在胚胎发育过程中，未退化完全的肺静脉管壁相鉴别，以便在手术过程中进行处理。

鉴别诊断

（1）二尖瓣瓣上隔膜。

（2）未退化完全的肺静脉管壁。

思维要点

（1）是否存在能引起血流动力学改变的交通口。

（2）出现血流加速的部位。

病例7-3 男，5个月（图7-3）

二维超声心动图

心脏位于左侧胸腔，内脏位置正常，心房增大，左心房内可探及一隔膜样回声，其交通口宽约5mm，四支肺静脉均位于副房腔内。房间隔近房室瓣环部位可探及回声中断约8mm，中部回声脱失约5mm。心室腔内未能探及明确的室间隔回声，呈单心室。未能探及明确的残余心腔。二、三尖瓣叶形成共同房室瓣叶，其乳头肌肥大。共同房室瓣叶关闭不良。大动脉位置关系异常，主动脉位于右前，肺动脉位于左后，两大动脉均起源于单心室腔。肺动脉瓣增厚粘连，开放受限，主肺动脉及左、右肺动脉发育欠佳。主动脉瓣结构、功能未见明显异常。可探及永存左上腔静脉。

多普勒超声心动图

收缩期肺动脉瓣口血流速度增快，流速为4.1m/s，压差为67mmHg。可探及左心房内副房的血流通过左房内隔膜的交通口部位进入真房，房水平探及双向分流；可探及永存左上腔静脉血流。

超声心动图诊断

先天性心脏病、单心室、完全型心内膜垫缺损、Ⅱ孔型房间隔缺损、房水平双向分流、大动脉异位、肺动脉瓣二瓣化畸形、肺动脉瓣狭窄、肺动脉瓣上隔膜、左侧三房心、永存左上腔静脉。

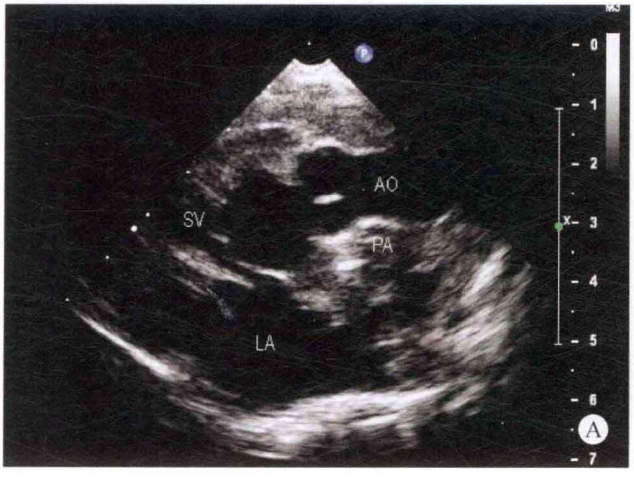

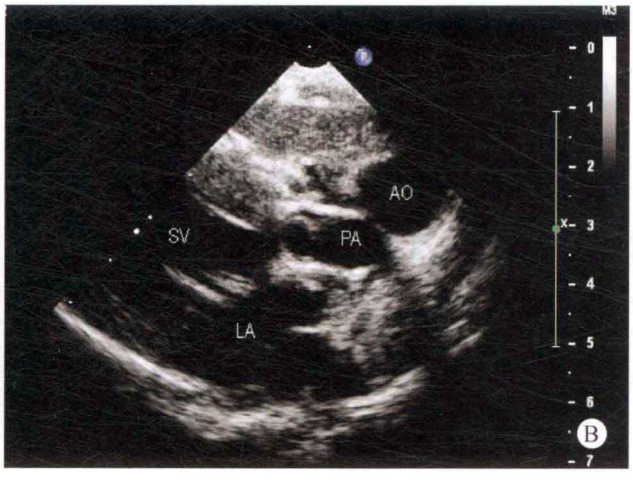

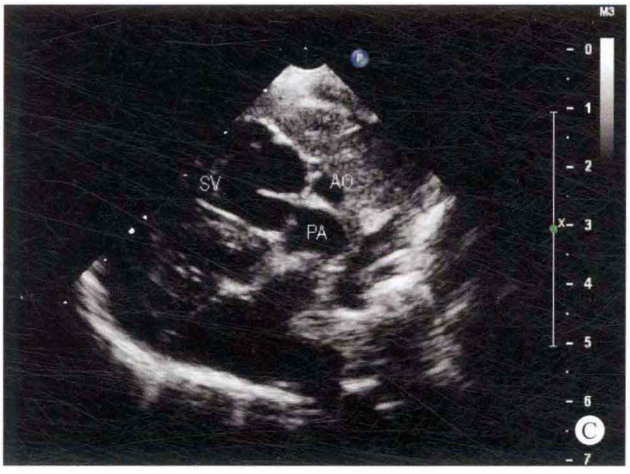
SV
AO
PA
C

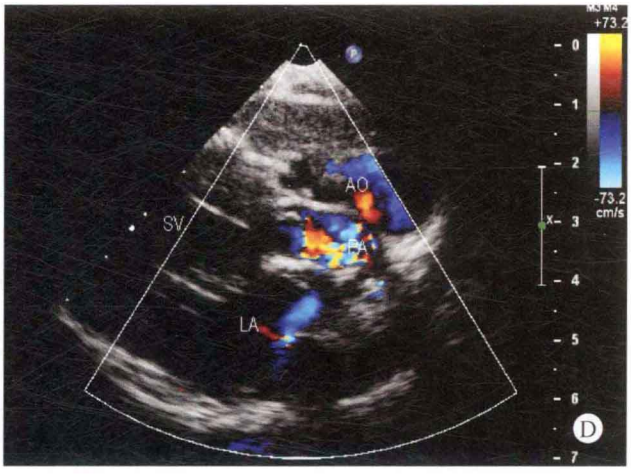
AO
SV
PA
LA
-73.2
cm/s
D

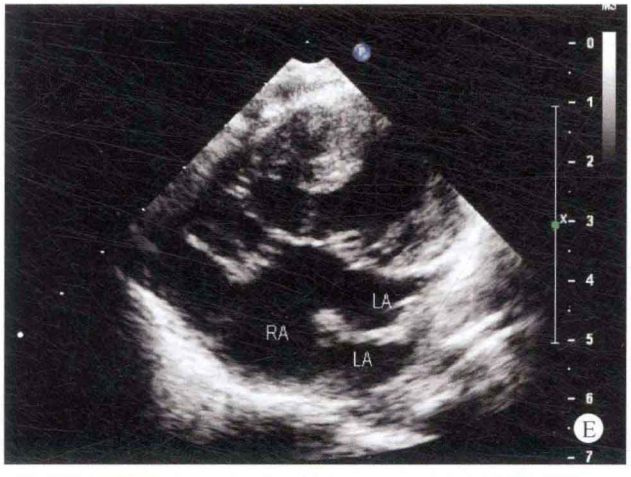
LA
RA
LA
E

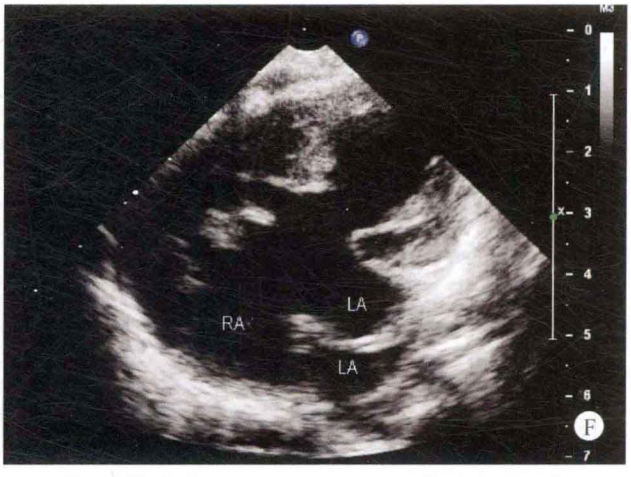
RA
LA
LA
F

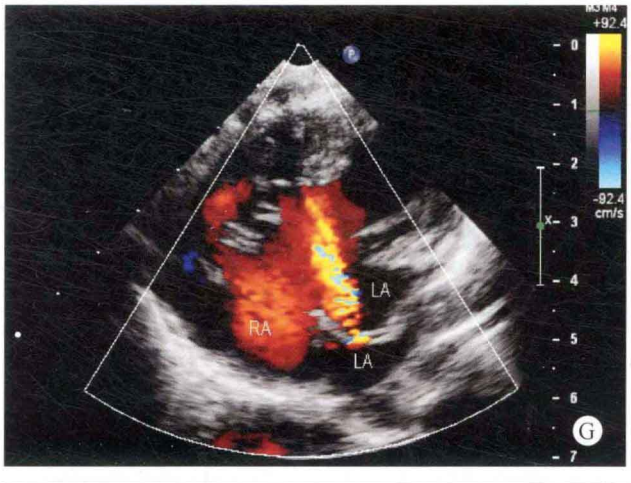
LA
RA
LA
-92.4
cm/s
G

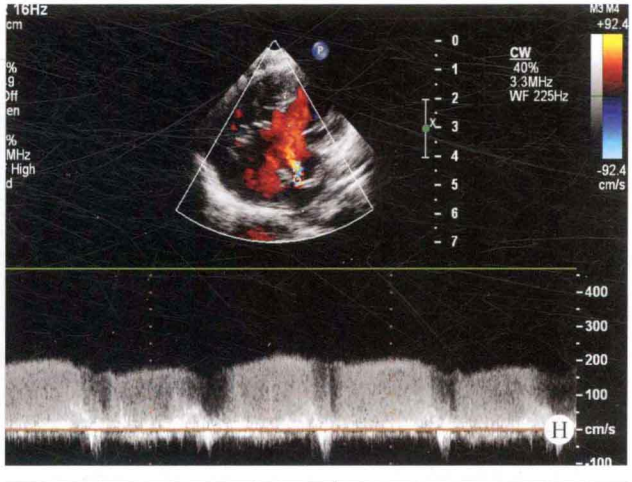
CW
40%
3.3MHz
WF 225Hz
-92.4
cm/s
400
300
200
100
cm/s
H


AO
PA
LA
I

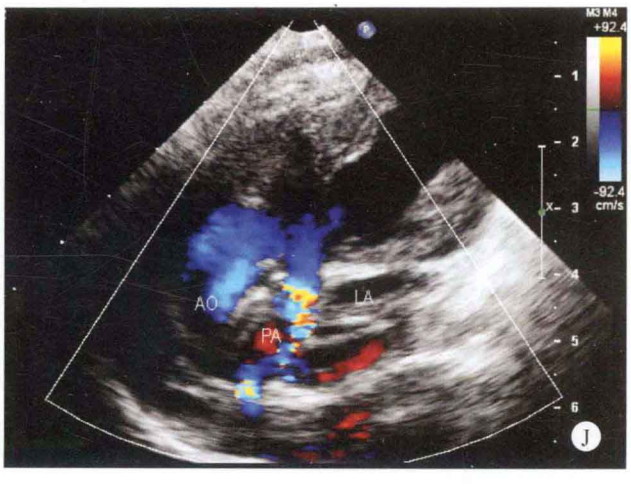
AO
LA
PA
-92.4
cm/s
J

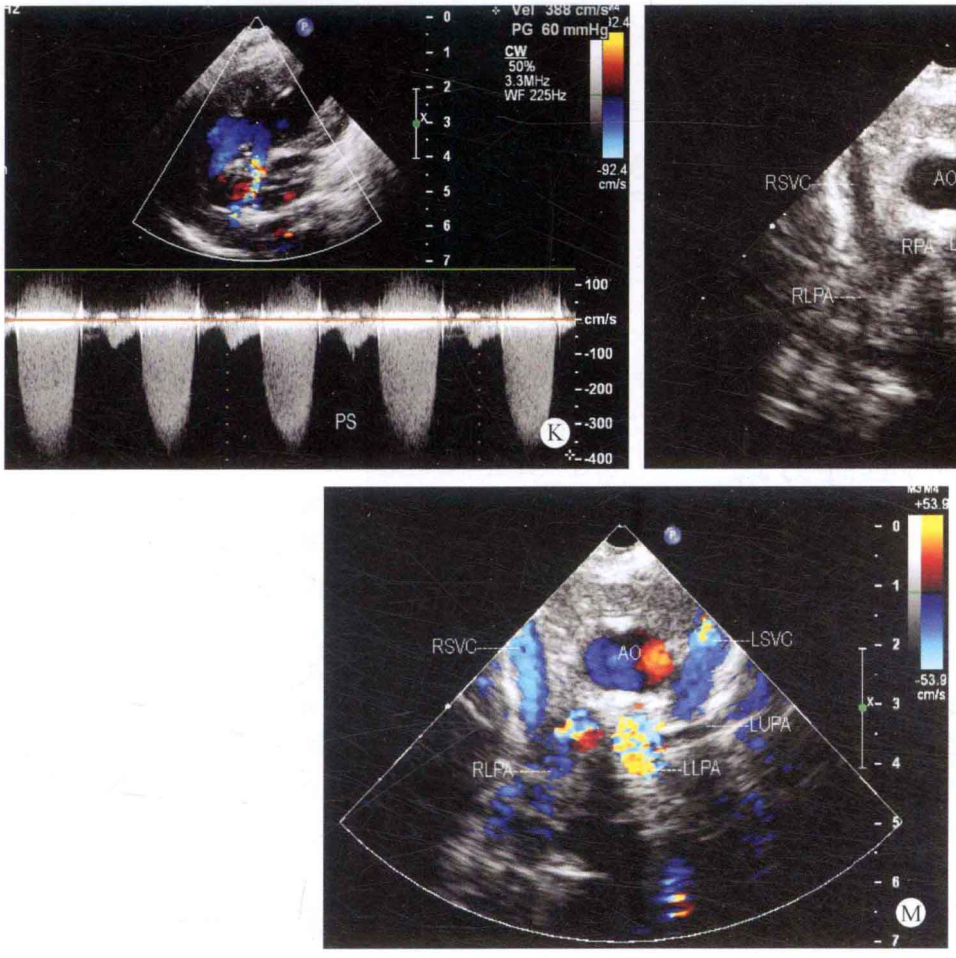

图7-3 A. 心室长轴断面：显示左心房增大，主动脉内径增宽，位于右前，起源于单心室腔，心室腔内未能探及明确的室间隔回声；B. 心室长轴断面：改变探头的扫描角度后，显示内径狭窄的肺动脉起源于单心室腔，肺动脉瓣为二叶瓣，开放受限；C. 双动脉长轴断面：显示双动脉均起源于单心室腔；D. 彩色多普勒双动脉长轴断面：收缩期单心室腔内的血流进入肺动脉瓣口时，速度加快，呈五彩镶嵌色；E、F. 心尖四腔心断面：心室腔内未能探及明确的室间隔回声，二尖瓣叶及三尖瓣叶形成共同的房室瓣叶，低位房间隔与房间隔中部均可探及回声脱失，左心房腔内可探及隔膜样回声；G. 彩色多普勒心尖四腔心断面：舒张期心房腔内的血流通过共同房室瓣口进入单心室，左心房的部分血流通过隔膜部位的孔状部位进入左心房副房，呈血流加速状态；H. 三房心交通口部位血流频谱：显示左心房内隔膜部位的血流速度频谱；I. 心尖双动脉长轴断面：显示两大动脉均起源于单心室腔，肺动脉瓣增厚，开放受限；J. 彩色多普勒心尖双动脉长轴断面：单心室腔进入肺动脉瓣口的血流速度增快，呈五彩镶嵌色；K. 肺动脉瓣口血流频谱：肺动脉瓣口的血流速度增快，流速为4.1m/s，压差为67mmHg、L. 胸骨上窝高位主动脉弓短轴断面－双上腔静脉断面：同时伴有双上腔静脉；M. 彩色多普勒胸骨上窝高位主动脉弓短轴断面－双上腔静脉断面：显示双上腔静脉血流

病例分析

患者心腔内的解剖改变较为奇特，也极为少见。心室腔内未能探及明确的室间隔回声，无残余心腔组织结构，而且两大动脉的空间方位及与心室的连接关系均出现异常，呈右前左后排列，但均起源于单心室腔。肺动脉瓣呈二叶瓣，瓣叶增厚，开放明显受限。二尖瓣叶与三尖瓣叶形成了前后共同房室瓣叶，但位于Ⅰ孔房间隔缺损的残端顶部与左心房的侧壁之间出现一隔膜样回声，将左心房分为副房与真房，隔膜的中部可探及孔状回声。患者除Ⅰ孔房间隔缺损外，同时并存Ⅱ孔房间隔缺损，Ⅰ孔房间隔缺损位于真房，而Ⅱ孔房间隔缺损位于副房，致使肺静脉进入左心房的血流部分通过隔膜部位进入真房时，血流加速，而另一部分血流通过位于副房的Ⅱ孔房间隔缺损分流入右心房。患者还同时存在双上腔静脉。在检查的过程中应注意心内结构相互之间的毗邻关系及血流动力学的改变，以获得合理正确的诊断。

本例为先天性心脏病复杂畸形合并左侧三房心。单心室、完全型心内膜垫缺损、大动脉异位、肺动脉狭窄是主要的导致患儿病理生理改变的畸形。Ⅱ孔房间隔缺损、左侧三房心和永存左上腔静脉是次要的心内畸形。由于存在共同房室瓣，左右心系统的血流充分混合，加上Ⅱ孔房间隔缺损的存在，所以尽管左房隔膜交通口非常狭小，副房以及肺静脉的压力不会明显增高，所以三

房心对患儿的病理生理改变意义不大。但是如果考虑到以后有可能手术修补房间隔缺损，则狭小的交通口会导致肺静脉回流受阻，是必须要处理的情况。

✧ 思维要点

（1）单心室的检出。
（2）多发房间隔缺损的检出。
（3）大动脉位置的异常。
（4）三房心的确认条件。
（5）双上腔静脉的检出。

四、检查过程中的思维方式

如果于多切面多方位检查时，发现左心房腔内隔膜将左心房分隔成两个腔，要考虑本病的可能性。交通口的大小和是否合并房间隔缺损是影响血流动力学的两个主要因素，需要仔细观察和评价。

三房心多发生于左心房，而右侧的三房心较为少见。三房心可单独存在，但也可与其他心内畸形同时发生。如果与心内复杂畸形同时存在时，往往容易忽略，出现漏诊现象。在检查的过程中，如果在心房腔内出现隔膜样组织结构，应考虑到三房心的可能性，但应注意与二尖瓣瓣上隔膜、扩张的冠状静脉窦、未能退化完全的肺静脉管壁及肺静脉异位引流所形成的共同肺静脉干相鉴别。

三房心的诊断必须具备隔膜将心房分隔成两个心房腔，即副房与真房，在副房与真房之间的交通口部位出现血液流通受阻的现象。如未能将心房腔分成两个心房腔，该隔膜组织可称为心房内隔膜。诊断三房心时，应注意与下列疾病相鉴别：

1. 二尖瓣瓣上隔膜 二尖瓣瓣上隔膜位于二尖瓣叶根部的左房侧，不将心房分为两个部分，肺静脉及左心耳均与隔膜上方的左心房连接。二尖瓣瓣上隔膜引起的血流动力学改变与二尖瓣狭窄相似，隔膜通常比较短小，常易漏诊。左侧三房心的隔膜在左心耳以上，多数肺静脉开口在隔膜上方的副房。

2. 冠状静脉窦扩张 冠状静脉窦明显扩张时，窦壁向左心房腔内膨凸，从心尖四腔心断面观察，可能误认为是左房内隔膜，但是探头旋转 90°该隔膜可变成圆形，而且冠状静脉窦扩张不会在房间隔处有附着点。扩张的冠状静脉窦不会造成左房内血流加速的现象。

3. 未退化完全的肺静脉管壁 部分患者肺静脉与左房连接处呈嵴样隆起，如果隆起较高，在心尖四腔心断面或胸骨旁四腔心断面上可以显示为左房内强回声隔膜。该隔膜样回声一定位于肺静脉入口处，与肺静脉相延续，对侧（心房前壁）和房间隔侧均不能探及隔膜，也不会导致心房内血流加速现象。

4. 肺静脉异位引流 极少数左侧三房心无交通口的患者，肺静脉进入副房的血流通过房间隔缺损分流到右心房，形成与完全型心内型肺静脉畸形引流相似的血流动力学改变，二者很难鉴别，注意观察隔膜是否在左房腔内可资鉴别。

在诊断的过程中，应考虑到：

（1）左房内隔膜的位置、形态以及是否存在能引起血流动力学改变的交通口。

（2）有无房间隔缺损及缺损的位置。

（3）副房是否接受全部肺静脉血液回流。

（本章病例 7-1～7-3 均由刘延玲提供。）

（许闻桥　刘延玲）

第八章　先天性主动脉口畸形

主动脉口畸形（congenital aortic anomaly）主要包括由于先天主动脉瓣发育不良所致的主动脉瓣口功能障碍，如主动脉瓣狭窄、主动脉瓣关闭不全、主动脉瓣上缩窄、主动脉左室隧道等。本病占先天性心脏病发病率的1.9%～7.6%。

在主动脉口畸形中，以主动脉瓣二瓣化畸形为多见，而主动脉瓣呈单叶瓣及主动脉左室隧道少见。主动脉瓣口狭窄的发病率高于主动脉瓣口关闭不全。

一、病理解剖及病理生理

1. 主动脉瓣狭窄及关闭不全

（1）主动脉瓣二瓣化畸形：发病率约占70%，两个瓣叶可呈前后或左右排列，瓣叶组织常肥厚、伸长，致使瓣叶开放受限或关闭不良。

（2）先天性主动脉三叶瓣狭窄：主动脉瓣叶虽然仍有三个瓣叶，但瓣叶发育的大小可不等，瓣缘增厚、粘连、挛缩，致使瓣叶开放受限或关闭不良。

（3）主动脉四叶瓣畸形：瓣叶通常发育得大小不等，瓣叶增厚、增长、硬化，致使瓣叶开放幅度受限或关闭不良。

（4）主动脉瓣单叶瓣畸形：瓣叶未分化，三个瓣叶形成一完整的主动脉瓣叶，瓣口开放幅度减小，形成主动脉瓣口狭窄的血流动力学改变。

2. 主动脉瓣上缩窄

（1）主动脉瓣上缩窄：缩窄常呈弥漫性，有一定的长度，也可累及整个升主动脉。

（2）主动脉瓣上局限性狭窄：可呈隔膜型或局限性肌性，通常位于主动脉窦的上方，多呈纤维性或纤维肌性。升主动脉可出现狭窄后扩张。

3. 主动脉瓣下狭窄

（1）主动脉瓣下隔膜样狭窄：常发生于主动脉右冠瓣下方的膜部室间隔部位，根据隔膜的长度、厚度及左室流出道狭窄的程度，所造成的血流动力学也不同。

（2）主动脉瓣下肌性狭窄：通常距主动脉瓣有一定的距离，其游离缘为纤维组织，其他为肌性组织。

4. 主动脉瓣下移畸形　极为罕见，为主动脉瓣叶先天性附着点位置异常，瓣叶冗长，呈囊袋状改变，造成瓣叶的关闭不良或瓣口开放幅度受限。

5. 主动脉－左室隧道　主动脉与左心室之间位于瓣周部位出现异常交通，主要为主动脉窦部先天性弹力纤维发育不良所致，致使主动脉窦部出现隧道样改变，主动脉内血流通过隧道反流入左心室腔。

二、临床表现

根据主动脉瓣口的解剖改变不同，患者可出现主动脉瓣口狭窄或主动脉瓣关闭不全等表现。如造成主动脉口狭窄，听诊时可闻及收缩期杂音，而造成关闭不全的患者，可出现舒张期杂音等。

三、超声心动图表现

病例8-1　男，18岁（图8-1）

✧ 二维超声心动图

左心室内径增大，其余各房室内径在正常范围，室间隔与左室壁厚度正常，运动幅度增强。房、室间隔连续性良好，主动脉瓣为四叶瓣，关闭时呈田字形，但左上及右上瓣叶发育较小，瓣叶增厚，回声增强，交界粘连，开放受限，关闭欠佳。其余各瓣膜形态、结构及启闭正常。升主动脉呈狭窄后扩张，主动脉弓降部未见异常。

✧ 多普勒超声心动图

收缩期主动脉瓣口血流速度增快，流速为4.0m/s，压差为61mmHg；舒张期可探及中量反流，血流速度为4.8m/s，压差为92mmHg。

✧ 超声心动图诊断

先天性心脏病、主动脉瓣四瓣化畸形、主动脉瓣狭窄、主动脉瓣关闭不全、主动脉瓣中量反流。

✧ 病例分析

在主动脉瓣口畸形中，主动脉瓣叶呈四叶瓣极为少见。本例患者的主动脉瓣叶为四叶瓣，位于上方的两个瓣叶发育较小，而位于下方的两个瓣叶发育较大。缘增厚、卷曲，致瓣叶开放受限，收缩期左心室进入主动脉瓣口的血流速度增快，流速为4.0m/s，压差为61mmHg。舒张期由于瓣口关闭不良，出现中量反流，反流速度为4.8m/s，压差为92mmHg。

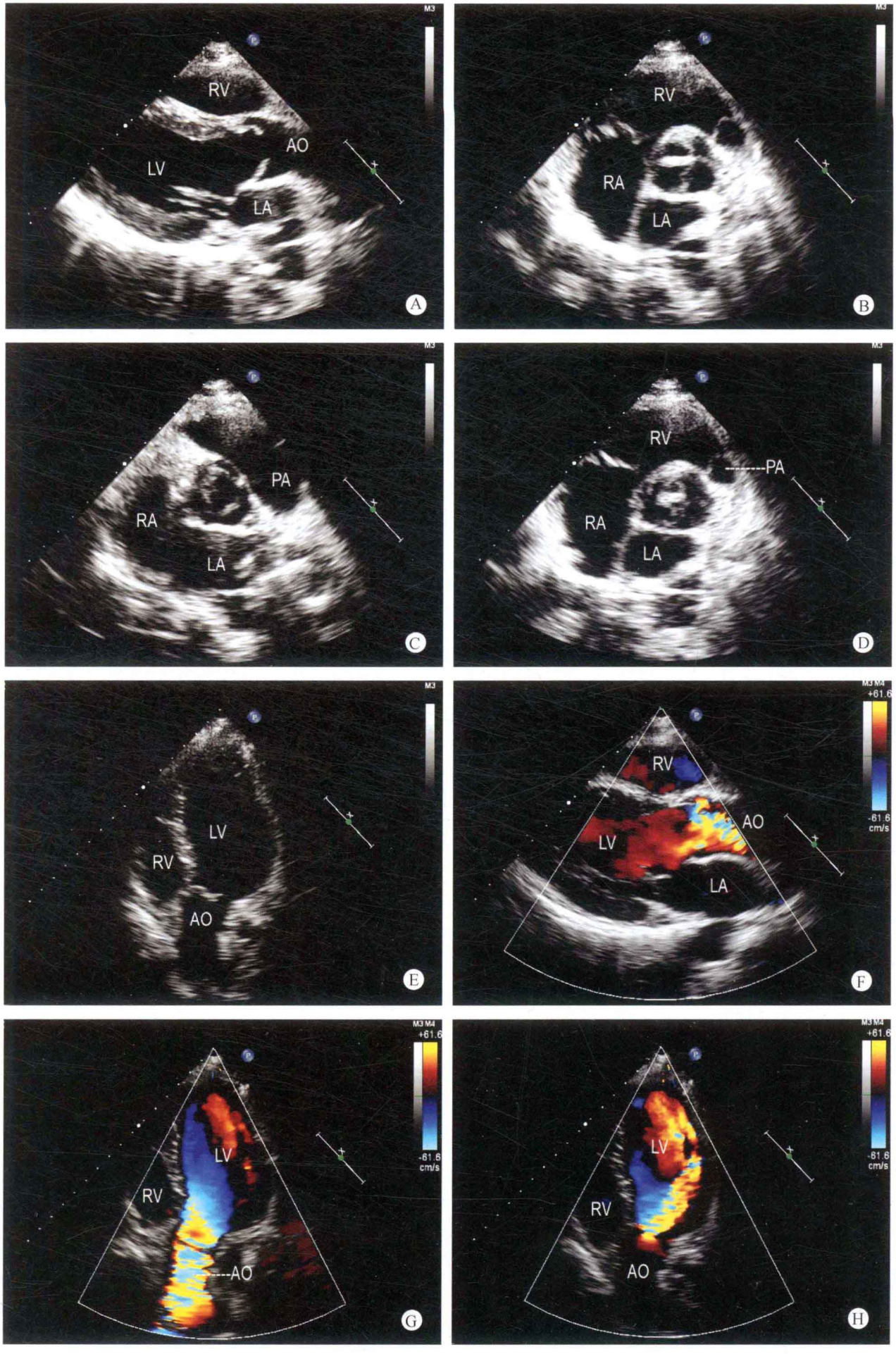
RV
AO
LV
LA
A
RV
RA
LA
B
PA
RA
LA
C
RV
PA
RA
LA
D
LV
RV
AO
E
RV
AO
LV
LA
F
LV
RV
AO
G
LV
RV
AO
H

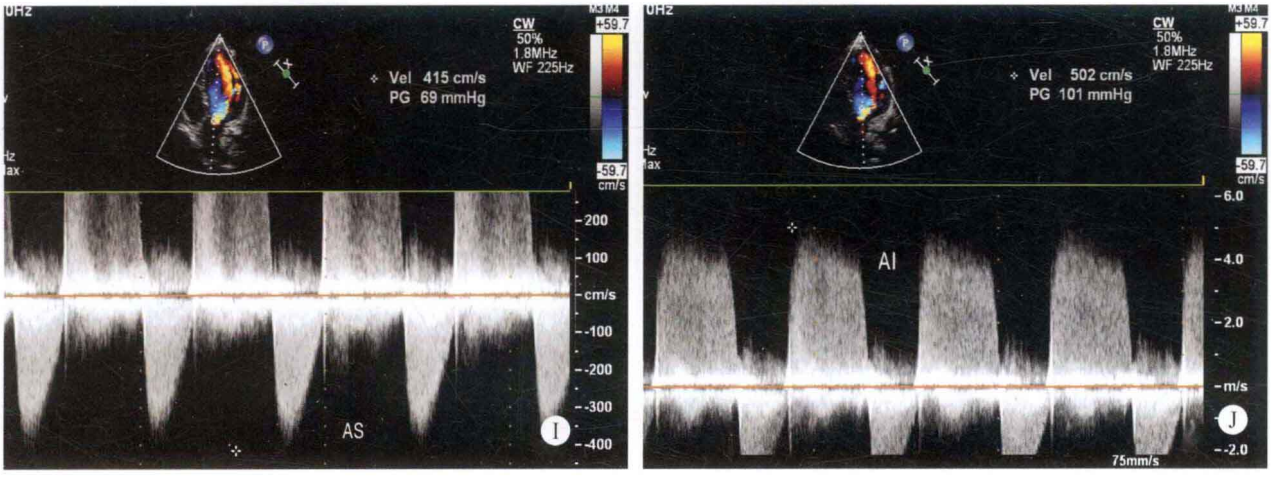

图 8-1　A. 胸骨左缘左室长轴断面：收缩期主动脉瓣口开放时呈拱形，瓣口开放幅度减小；B～D. 胸骨左缘大动脉短轴断面：主动脉瓣叶为四叶瓣，开放受限，关闭时呈田字形；E. 五腔心断面：主动脉瓣开放受限；F. 彩色多普勒左心室长轴断面：左心室血流进入主动脉瓣口时，速度增快，呈五彩镶嵌色；G、H. 彩色多普勒五腔心断面：收缩期主动脉瓣口血流呈五彩镶嵌色的高速血流，舒张期于左室流出道可探及源于主动脉瓣口的反流性血流；I. 连续多普勒收缩期主动脉瓣口血流频谱：主动脉瓣口血流速度增快，流速为 4.0m/s，压差为 61mmHg；J. 舒张期连续多普勒主动脉瓣口血流频谱：探及中量反流，流速为 4.8m/s，压差为 92mmHg

本病的诊断关键在于大动脉短轴的位置能够清晰地显示主动脉瓣叶的数目，瓣叶的病理解剖改变，如瓣叶的大小、瓣缘的厚度、粘连的部位、开放的幅度及瓣叶关闭时瓣口漏口的大小。通过多普勒超声心动图检测出左心室射血期进入瓣口的血流速度，舒张期位于左心室流出道部位探及源于主动脉瓣口的反流性血流，即可做出正确的诊断。

✧ 思维要点

（1）主动脉瓣叶的形态、结构的改变及启闭运动状态。

（2）主动脉瓣叶的数目。

（3）收缩期左心室进入瓣口的血流速度。

（4）舒张期瓣口有无出现反流。

病例 8-2　男，14 岁（图 8-2）

✧ 二维超声心动图

各房室腔内径未见增大，均位于正常范围，但室间隔与左室壁明显增厚，运动幅度增强。房间隔与室间隔连续性良好。主动脉瓣右冠瓣与无冠瓣融合，形似二叶瓣，瓣叶呈左右排列，瓣叶增厚，回声增强，交界粘连，开放受限，瓣叶开放时呈拱形，但二尖瓣叶、三尖瓣叶及肺动脉瓣叶形态、结构及启闭未见异常。主肺动脉内径增宽。升主动脉呈狭窄后扩张，主动脉弓降部未见异常。

✧ 多普勒超声心动图

收缩期左心室进入主动脉瓣口的血流速度明显增快，流速为 7.5m/s，压差为 228mmHg，二尖瓣口探及少量反流。

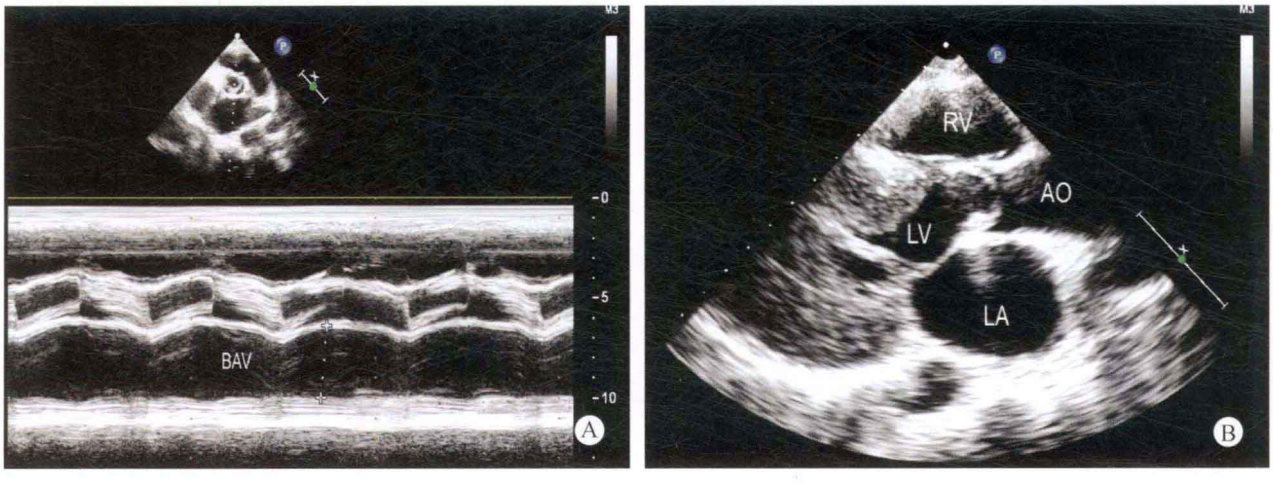

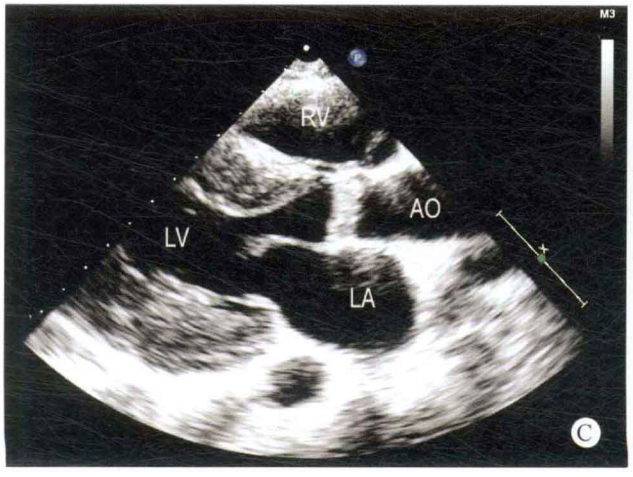
RV
AO
LV
LA
C

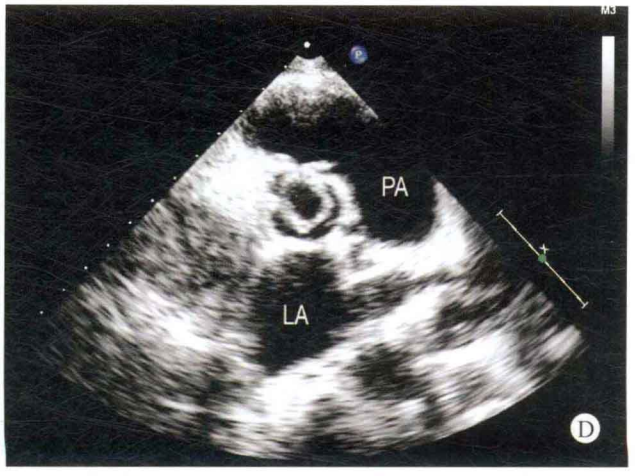
PA
LA
D

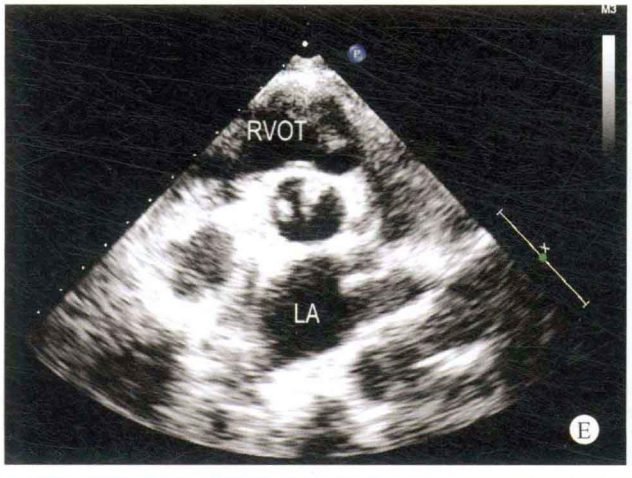
RVOT
LA
E

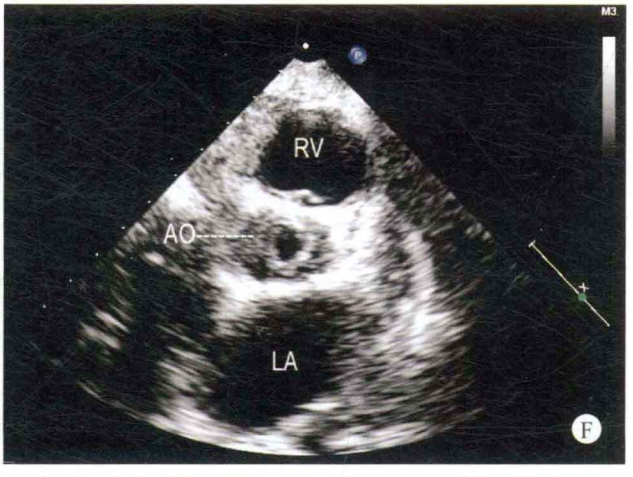
RV
AO
LA
F

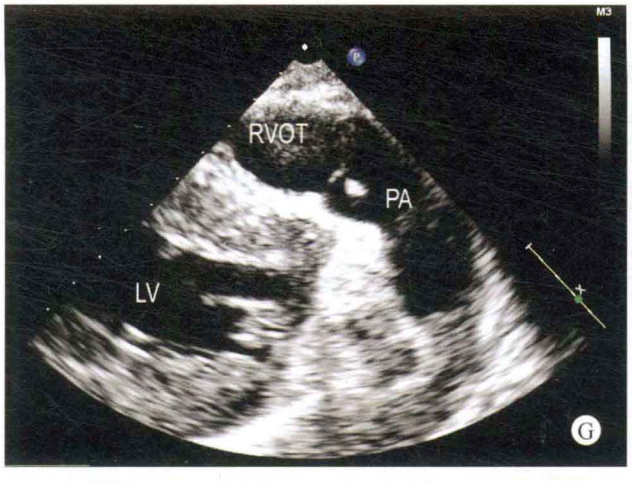
RVOT
PA
LV
G

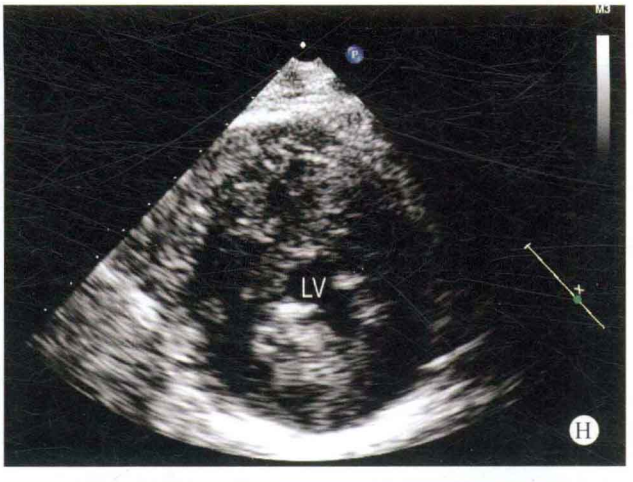
LV
H

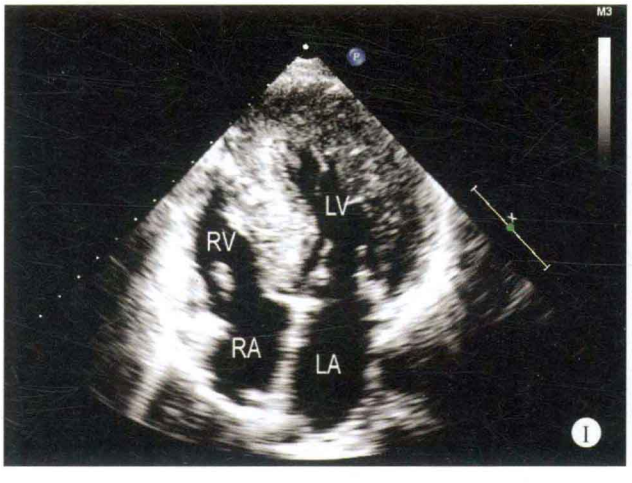
LV
RV
RA
LA
I

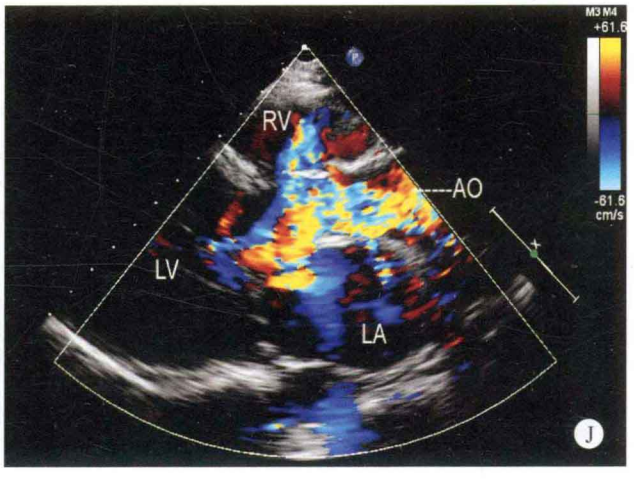
RV
AO
LV
LA
J

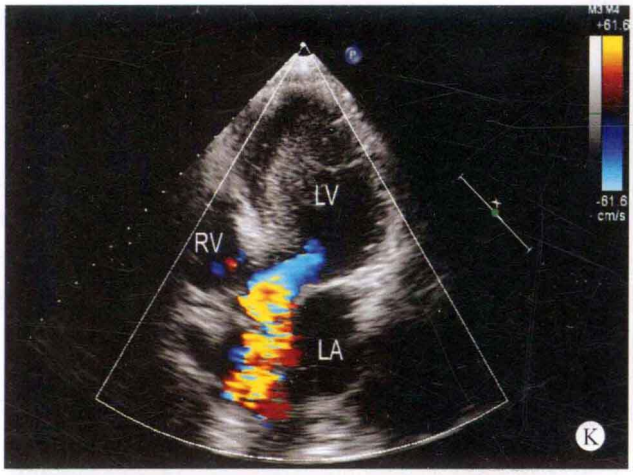

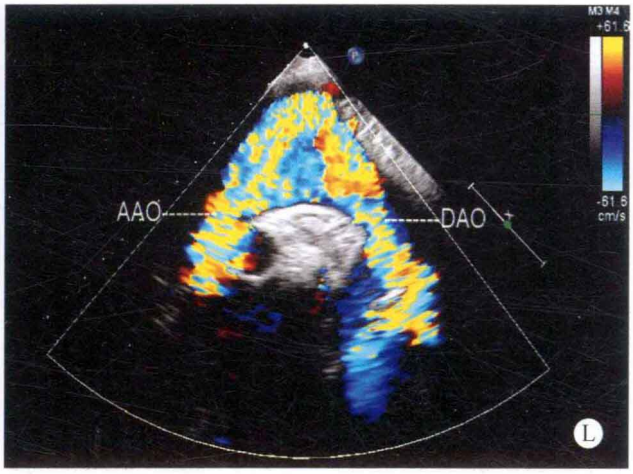

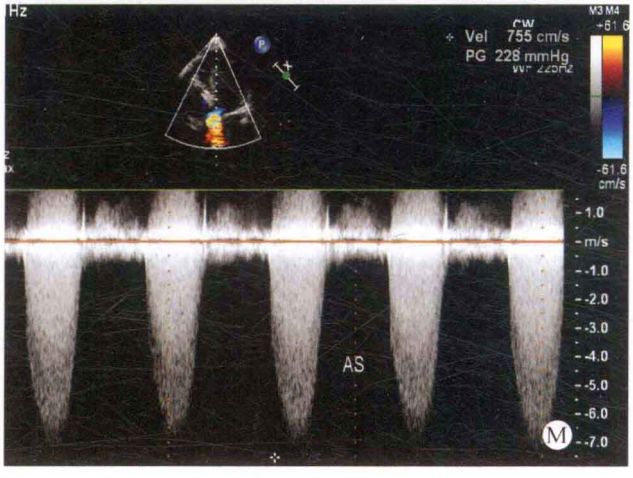

图 8-2　A. M 型主动脉波群：主动脉瓣叶增厚，开放受限，关闭不良；B、C. 胸骨左缘主动脉长轴断面：主动脉瓣叶明显增厚，舒张期开放时呈拱形，开放幅度减小；D ~ F. 胸骨左缘大动脉短轴断面：瓣叶增厚，呈左右排列，开放受限；G. 右室流出道长轴断面：右室流出道内径在正常范围，室间隔增厚；H. 左心室短轴断面：室间隔与左室壁明显增厚；I. 心尖四腔心断面：室间隔与左心室壁明显增厚；J. 彩色多普勒左心室长轴断面：收缩期左室血流进入主动脉瓣口时，速度增快，呈五彩镶嵌色；K. 彩色多普勒五腔心断面：收缩期左室血流进入主动脉瓣口时，速度增快，呈五彩镶嵌色，但左室流出道血流速度在正常范围；L. 彩色多普勒胸骨上窝主动脉弓长轴断面：呈五彩镶嵌色的高速血流；M. 连续多普勒主动脉瓣口血流频谱：主动脉瓣口血流速度增快，流速为 7. 5m/s，压差为 228mmHg

✧ 超声心动图诊断

先天性心脏病、主动脉瓣二瓣化畸形、主动脉瓣狭窄。

✧ 病例分析

患者从解剖结构观察主动脉瓣叶为三叶瓣，但由于右冠瓣与无冠瓣融合为一个瓣叶，与左冠瓣形成两个瓣叶，而且瓣叶明显增厚，开放幅度明显减小，左心室阻力负荷增加，左心室心肌及室间隔明显增厚，左心室有效心腔径减小，升主动脉出现狭窄后扩张。由于阻力负荷明显增加，左心室进入主动脉升、弓降部位的血流速度均明显增加，呈五彩镶嵌色的高速血流（见图 8-2L）。

✧ 思维要点

（1）主动脉瓣叶数目的识别。
（2）与高血压性心脏病之间的鉴别。
（3）与肥厚型心肌病的鉴别。
（4）主动脉瓣口血流速度对鉴别诊断的作用。

病例 8-3　男，10 岁（图 8-3）

✧ 二维超声心动图

左心房轻大，其余各房室内径在正常范围，室间隔与左室壁增厚，运动幅度增强，房、室间隔连续性良好。主动脉瓣为三叶瓣，启闭尚可。其余各瓣膜状态、结构及启闭运动未见明显异常。距主动脉瓣环约 15mm 部位的升主动脉缩窄，内径约 9mm，主动脉弓降部未见异常。

✧ 多普勒超声心动图

收缩期升主动脉血流速度明显增快，峰值流速为 6. 4m/s，压差为 164mmHg。

✧ 超声心动图诊断

先天性心脏病、升主动脉缩窄。

✧ 病例分析

升主动脉缩窄极易漏诊，并易与主动脉狭窄相混淆，

本病为主动脉瓣上部位的内径出现缩窄，而且缩窄的范围应具有一定的长度。本病例的主动脉瓣环、主动脉瓣叶及主动脉窦部的解剖形态均正常，但位于主动脉瓣上约15mm的水平部位，升主动脉出现缩窄，内径约9mm，其缩窄约至无名动脉的开口部位。在检查的观察中发现室间隔与左心室壁增厚，考虑到左心室流出道系统出现受阻现象，但在观察主动脉瓣叶时，未能发现主动脉瓣出现瓣叶增厚、粘连及钙化等现象，但采用多普勒观察时，发现主动脉瓣口血流速度增快，流速为6.4m/s，压差为165mmHg，彩色多普勒显示左心室血流进入主动脉瓣口后，呈五彩镶嵌色，因此注意观察了主动脉瓣上的升主动脉系统，发现主动脉瓣上的缩窄部位。

在检查左室流出道及主动脉系统出现狭窄或缩窄时，因注意应用彩色多普勒观察血流通过狭窄区域时，血流出现加速的起始部位，以便与主动脉瓣下隔膜所致的左室流出道狭窄、由于瓣膜形态改变造成的主动脉瓣叶开放受限或升主动脉内径缩窄所造成的左室流出道受阻的鉴别，做出正确的诊断。

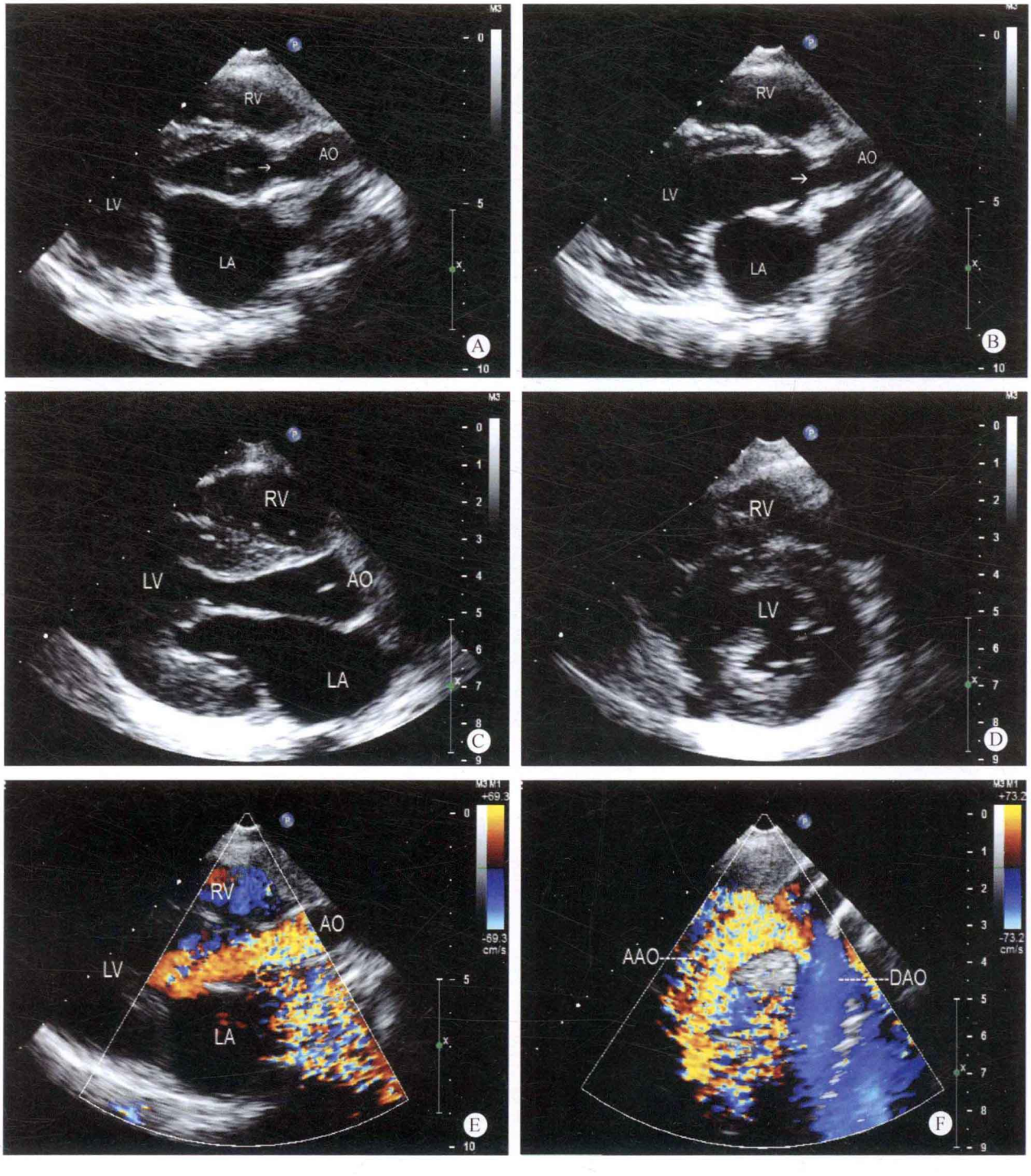

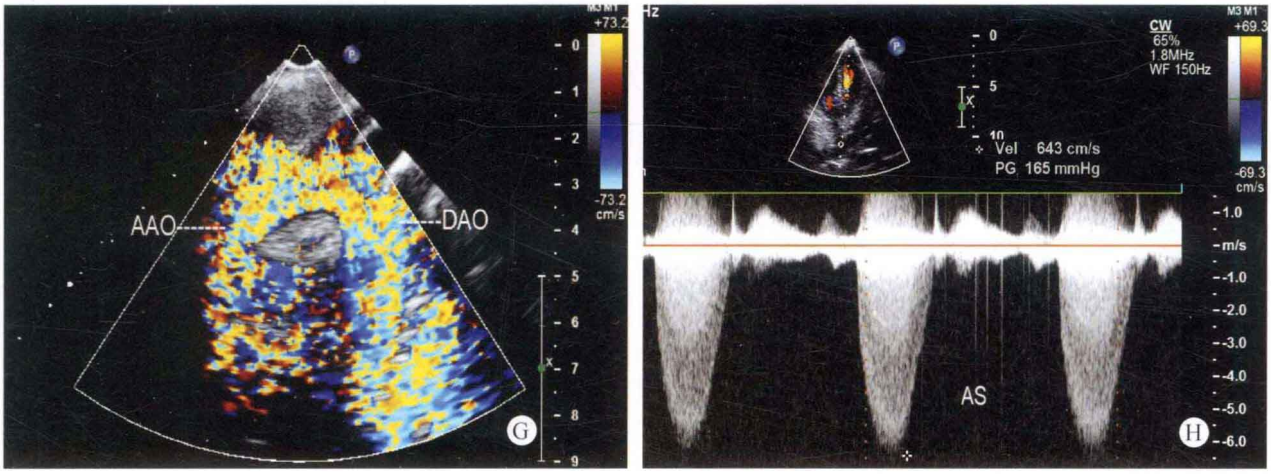

图 8-3　A～C. 左心室长轴断面：显示主动脉瓣上缩窄（箭头所示），室间隔增厚；D. 左心室短轴断面：室间隔与左室壁增厚；E. 彩色多普勒左心室长轴断面：收缩期左心室血流进入主动脉瓣口后，血流速度增快，呈五彩镶嵌色；F、G. 彩色多普勒主动脉弓长轴断面：收缩期升主动脉血流速度增快，呈五彩镶嵌色；H. 升主动脉狭窄连续多普勒频谱：血流速度增快，流速为 6.4m/s，压差为 165mmHg

思维要点

（1）血流加速起始部位对诊断的作用。
（2）检出室间隔与左心室壁增厚对诊断的重要性。
（3）与高血压所致左心室肥厚的鉴别。

病例 8-4　女，6 岁（图 8-4）

二维超声心动图

左心房室内径增大，右心房室内径在正常范围。室间隔与左室壁轻度增厚，运动幅度增强。二尖瓣瓣叶增厚，回声增强，交界处粘连，瓣下腱索增粗，开放受限，舒张期瓣口开放面积约为 1.4cm^2，关闭尚可，二尖瓣瓣上可探及环形隔膜。距主动脉瓣下约 10mm 的左室流出道部位可探及长约 8mm 的隔膜样回声，距主动脉瓣上约 14mm 的部位可探及局限性狭窄，内径约为 7mm。其余各瓣膜形态及启闭运动未见明显异常。心包腔内未见异常。降主动脉与主肺动脉之间探及导管，内径 4mm，冠状静脉窦内径扩张。可探及永存左上腔静脉。

多普勒超声心动图

收缩期左室流出道及主动脉瓣口血流速度增快。舒张期二尖瓣口血流速度增快，收缩期三尖瓣口探及少量反流。动脉水平探及分流。可探及永存左上腔静脉引流入冠状静脉窦。

超声心动图诊断

先天性心脏病、二尖瓣器发育异常、二尖瓣狭窄、二尖瓣瓣上环形隔膜、主动脉瓣下隔膜样狭窄、主动脉瓣上局限性狭窄、动脉导管未闭、动脉水平双向分流、永存左上腔静脉引流入冠状静脉窦、三尖瓣少量反流。

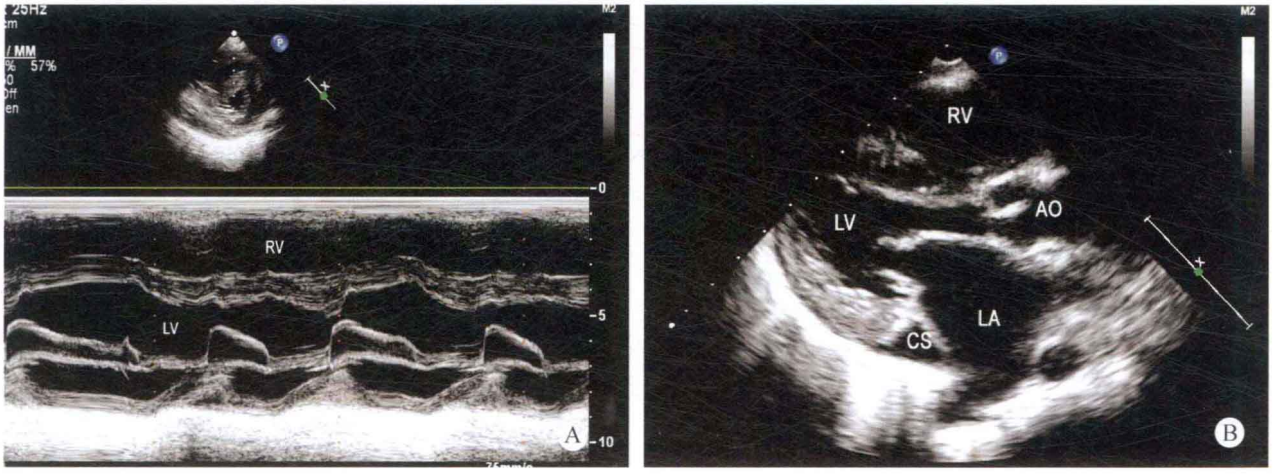

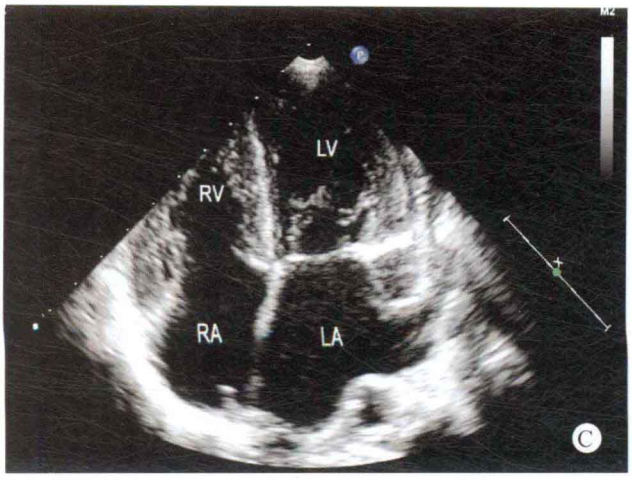
LV
RV
RA
LA
C

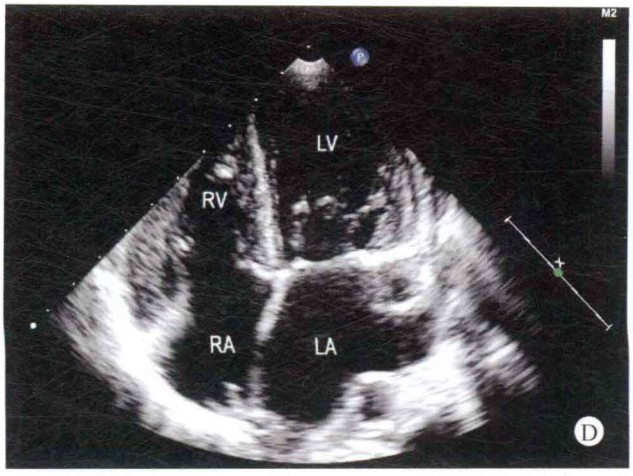
LV
RV
RA
LA
D

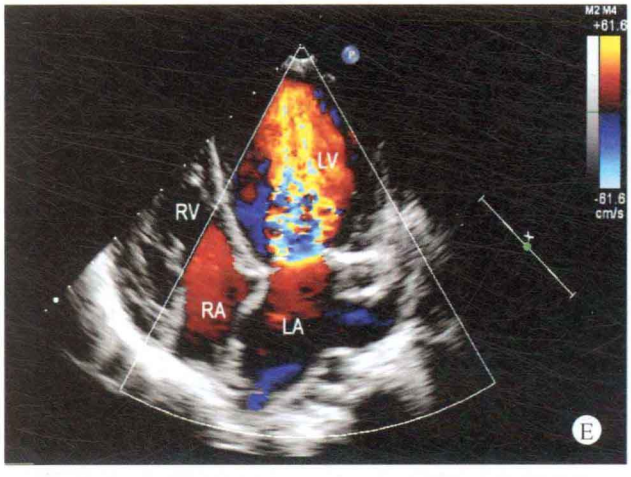
M2 M4
+61.6
-61.6
cm/s
LV
RV
RA
LA
E

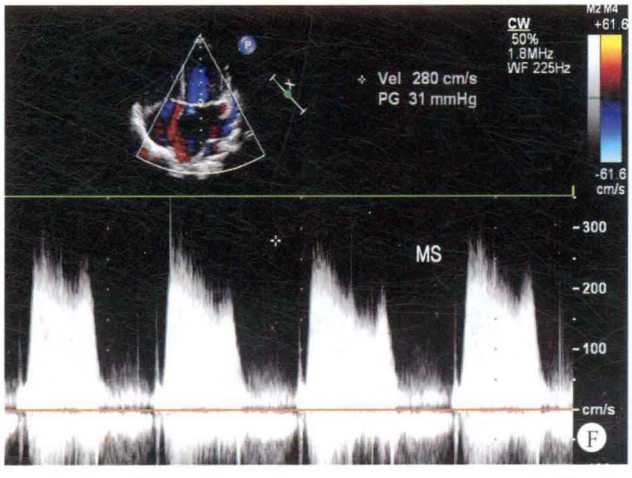
CW
50%
1.8MHz
WF 225Hz
Vel 280 cm/s
PG 31 mmHg
MS
-300
-200
-100
cm/s
F

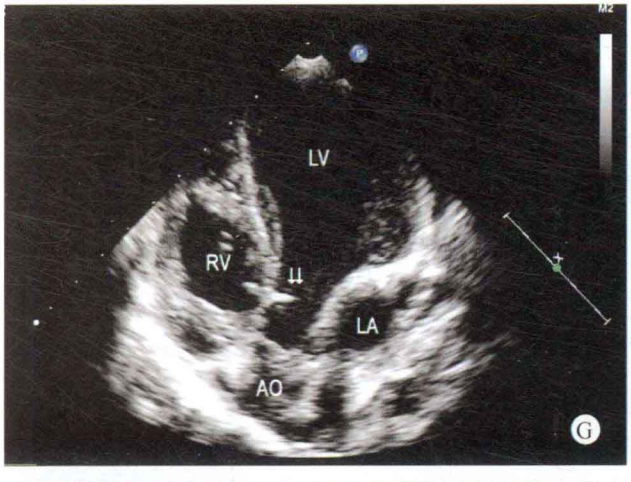
LV
RV
LA
AO
G

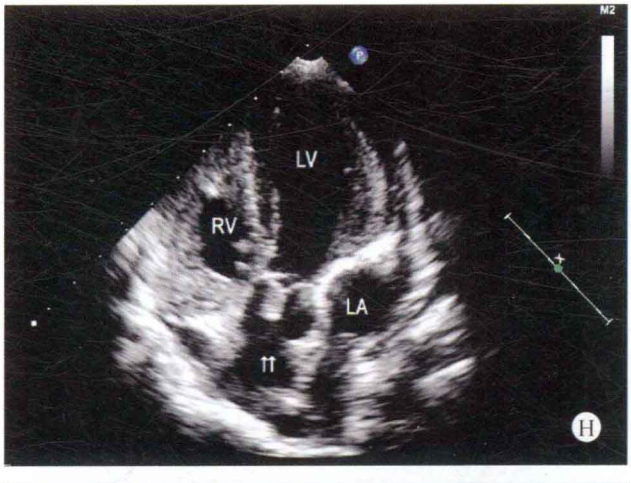
LV
RV
LA
H

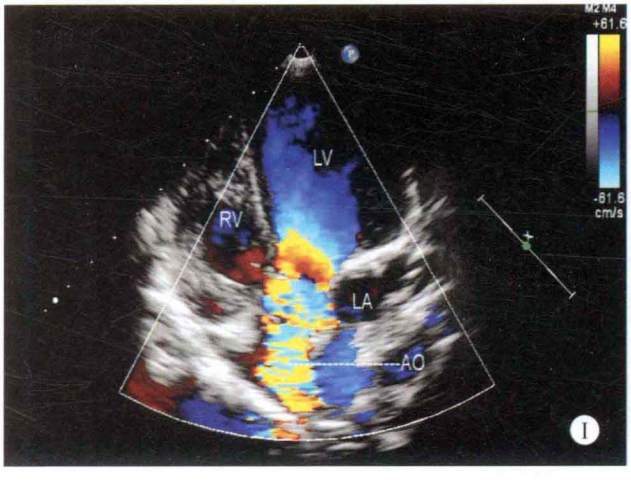
LV
RV
LA
AO
I

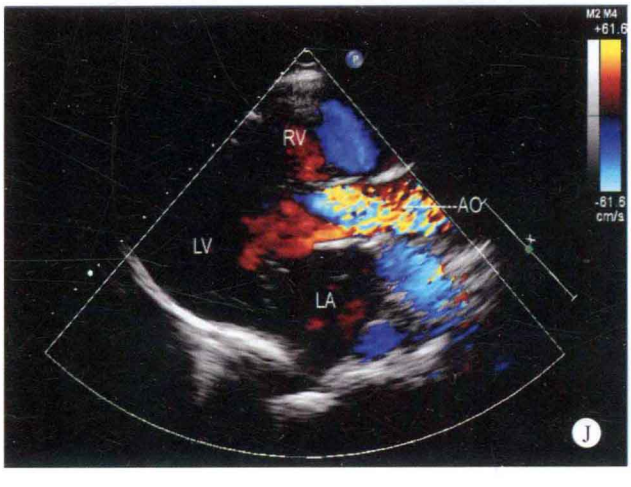
RV
AO
LV
LA
J

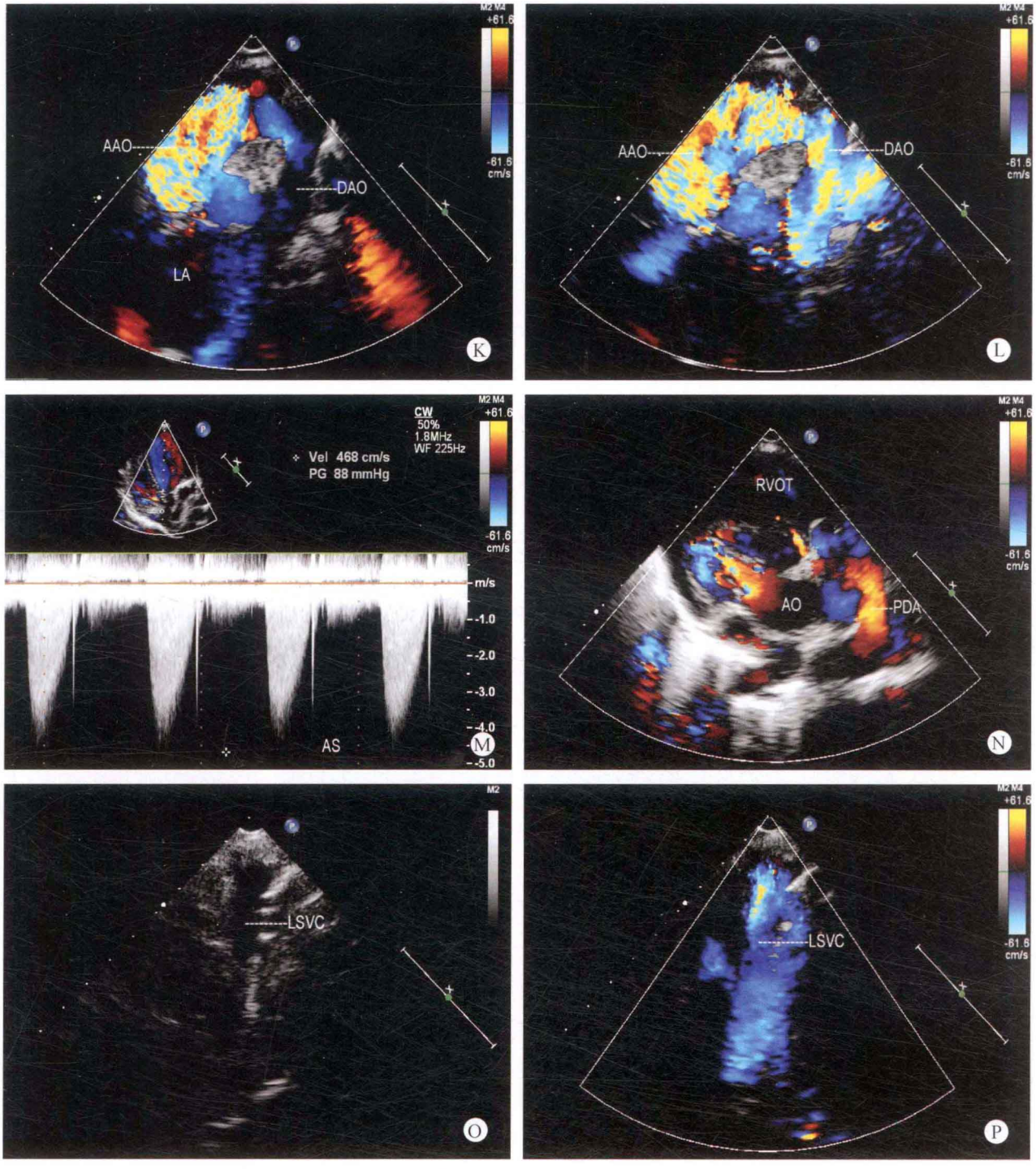

图 8-4　A. M 型心室波群：舒张期二尖瓣口开放受限，呈城墙样改变；B. 左心室长轴断面：舒张期二尖瓣叶开放受限，主动脉瓣上缩窄，冠状静脉窦扩张；C、D. 胸骨左缘心尖四腔心：二尖瓣叶开放受限，二尖瓣瓣上隔膜；E. 彩色多普勒心尖四腔心断面：左房进入左心室的血流速度增快；F. 连续多普勒二尖瓣口血流频谱：二尖瓣口血流速度增快，流速为 2.8m/s，压差为 31mmHg；G. 心尖五腔心断面：主动脉瓣下左室流出道部位可探及隔膜样回声；H. 心尖五腔心断面：主动脉瓣上可探及局限性狭窄部位；I. 彩色多普勒五腔心断面：主动脉瓣口血流速度增快，呈五彩镶嵌色；J. 彩色多普勒左心室长轴断面：主动脉瓣口血流呈五彩镶嵌色；K、L. 胸骨上窝主动脉弓长轴断面：升主动脉血流速度增快，呈五彩镶嵌色；M. 连续多普勒主动脉瓣口血流频谱：主动脉瓣口血流速度增快，流速为 4.68，压差为 88mmHg；N. 大动脉短轴断面：可探及未闭动脉导管，动脉水平出现左向右分流；O. 左上腔静脉长轴断面：显示内径约 10mm 的左上腔静脉；P. 彩色多普勒左上腔静脉长轴断面：显示左上腔静脉血流

病例分析

患儿的整个左心系统血流受阻，由于二尖瓣器的发育异常，二尖瓣上出现环形隔膜，舒张期二尖瓣口开放时，肺静脉进入左心房血流通过二尖瓣口时受阻，血流呈加速状态，流速增快，呈五彩镶嵌色，造成位于左心房内所滞留的血液增多，左心房增大。

主动脉瓣下出现较长的隔膜样组织，致左室流出道内径狭窄，左心室进入主动脉的血流于左室流出道部位受阻，致使左心室进入主动脉内的血流于左室流出道水平即出现血流加速现象，减少了左心室进入主动脉系统的血流量，引起左心室增大。

而本患者的主动脉瓣上出现局限性缩窄部位，致使左心室的阻力负荷进一步加重，室间隔与左心室增厚，进入主动脉系统的血流量进一步减少。因此，患者虽然同时存在动脉导管未闭，而且肺动脉压力位于正常范围，但降主动脉血流通过未闭动脉导管分流入主肺动脉时，由于血流量较单纯动脉导管未闭的左向右分流量少，频谱多普勒测量时，未能检出高速连续性血流频谱。

思维要点

（1）左心房增大的原因。
（2）左心室增大的原因。
（3）室间隔增厚的原因。
（4）主动脉瓣下隔膜的检出。
（5）主动脉瓣上局限性狭窄的检出。
（6）二尖瓣瓣上环形隔膜的检出。

病例 8-5　女，18 岁（图 8-5）

二维超声心动图

各房室内径在正常范围，室间隔与左室壁未见明显增厚，但运动幅度增强。房间隔连续性良好，膜部室间隔回声较薄，但未能探及明确的回声中断部位。距主动脉瓣下约 12mm 的左室流出道部位可探及局限性环形肌性隔膜，致左心室流出道狭窄，隔膜的长度为 5～7mm，交通口内径约为 7mm。主动脉瓣为三叶瓣，瓣叶轻度增厚，关闭欠佳，其余各瓣膜形态、结构及启闭功能正常。于颈总动脉开口部位水平的降主动脉可探及局限性狭窄区域，其内径约为 7mm。

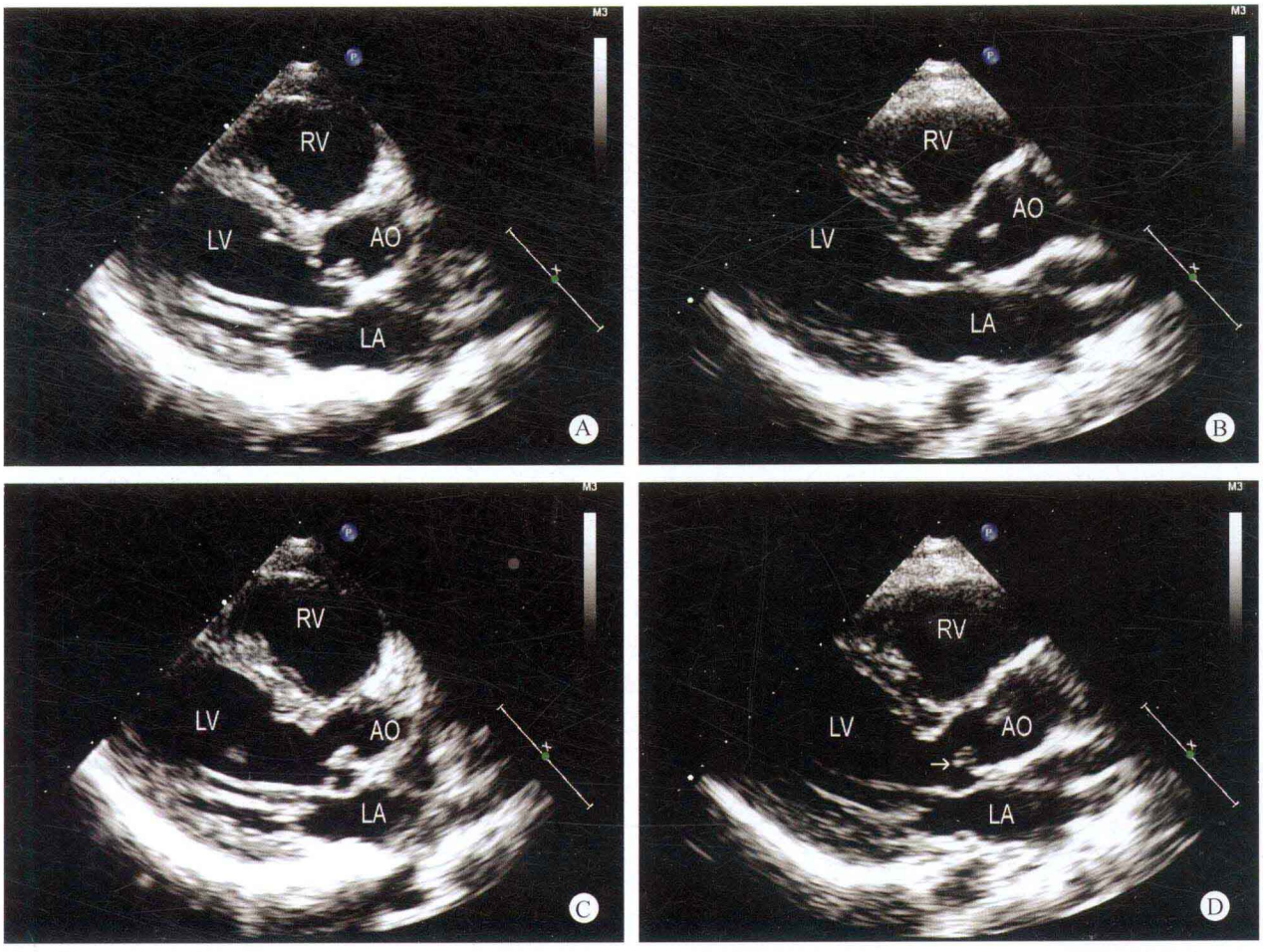

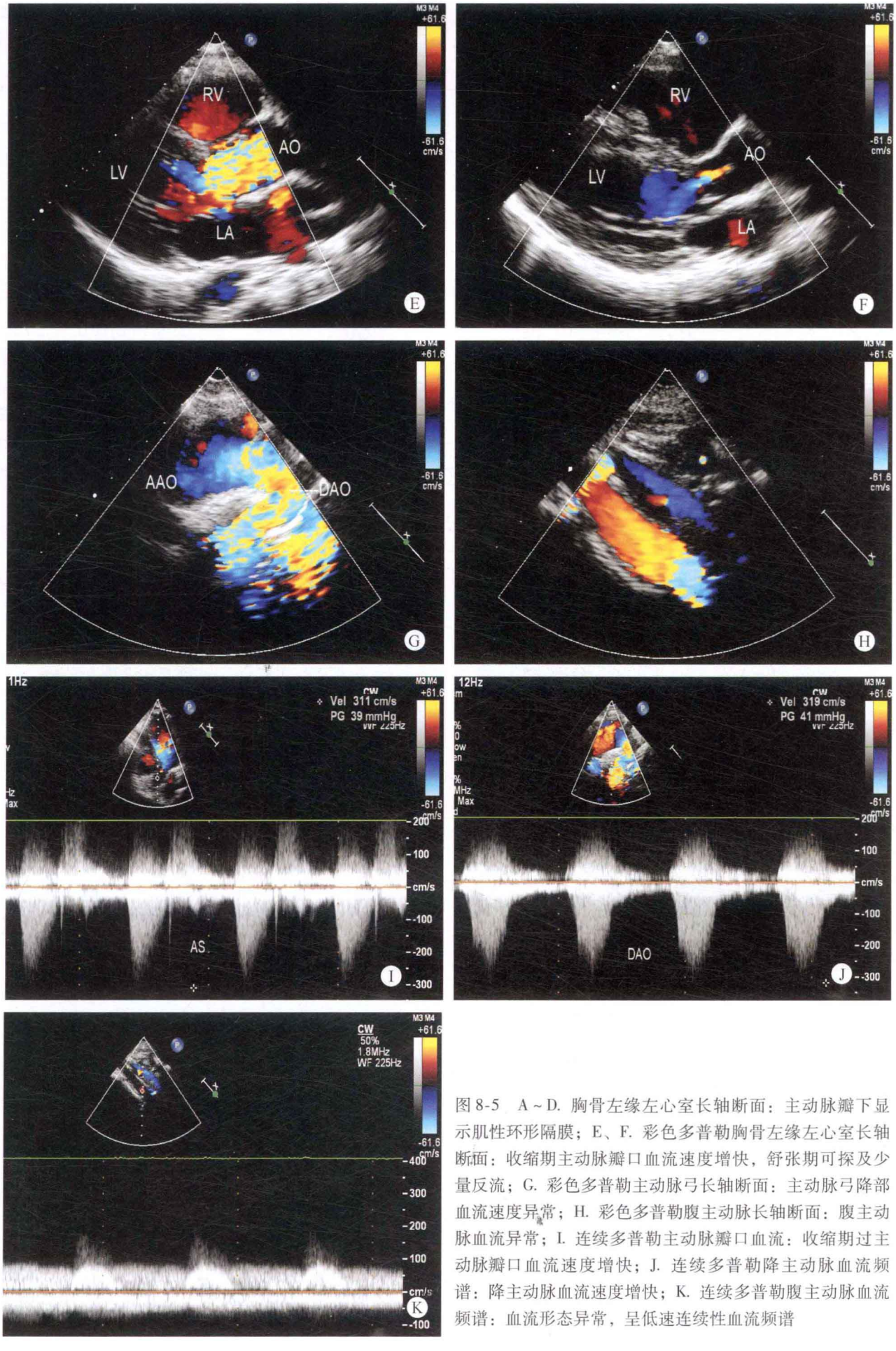

图 8-5 A～D. 胸骨左缘左心室长轴断面：主动脉瓣下显示肌性环形隔膜；E、F. 彩色多普勒胸骨左缘左心室长轴断面：收缩期主动脉瓣口血流速度增快，舒张期可探及少量反流；G. 彩色多普勒主动脉弓长轴断面：主动脉弓降部血流速度异常；H. 彩色多普勒腹主动脉长轴断面：腹主动脉血流异常；I. 连续多普勒主动脉瓣口血流：收缩期过主动脉瓣口血流速度增快；J. 连续多普勒降主动脉血流频谱：降主动脉血流速度增快；K. 连续多普勒腹主动脉血流频谱：血流形态异常，呈低速连续性血流频谱

多普勒超声心动图

收缩期左室流出道血流速度增快，峰值流速为3.1m/s，压差为39mmHg。降主动脉血流速度增快，血流的峰值速度为3.0m/s，压差为36mmHg。腹主动脉血流频谱异常，血流速度明显减慢，呈连续性低速血流。舒张期主动脉瓣口探及少量反流，可疑室水平分流并存。

超声心动图诊断

先天性心脏病、主动脉瓣下肌性狭窄、主动脉瓣少量反流、降主动脉缩窄、不除外室间隔缺损并存。

病例分析

本例患者的主动脉瓣下狭窄方式较少见，位于主动脉瓣下约12mm的左室流出道部位出现环形肌性的狭窄区域，而且较厚的部位位于主动脉无冠瓣下，呈不规则状态，致使左心室的血液进入主动脉瓣下区域时，出现血流加速，主动脉瓣叶形态、结构及启闭运动均未见明显异常。

但血流通过降主动脉的颈总动脉水平时，血流又一次呈加速状态，局部出现血流汇聚现象，血流速度增快，说明该区域出现缩窄部位，通过多普勒方法测量血流速度为3.2m/s，压差为41mmHg。同时探查了腹主动脉的血流，频谱形态异常，进一步证实了降主动脉缩窄的诊断。

思维要点

（1）主动脉瓣下环状肌性隔膜的检出。

（2）如何避免遗漏降主动脉缩窄。

病例8-6　男，45岁（图8-6）

二维超声心动图

左心房室内径增大，右心房室内径在正常范围，室间隔与左室壁厚度为正常高限，运动幅度增强。房间隔及室间隔连续性良好。主动脉瓣为二叶瓣，呈左右排列，瓣叶增厚，回声增强，交界处粘连，舒张期主动脉瓣右侧瓣叶脱入左室流出道，致瓣叶开放受限，关闭不良。其余各瓣膜形态、结构及启闭运动未见异常。升主动脉呈狭窄后扩张，主动脉弓降部未见异常。

多普勒超声心动图

收缩期主动脉瓣口血流速度增快，舒张期可探及大量反流。收缩期二尖瓣及三尖瓣口探及少至中量反流。

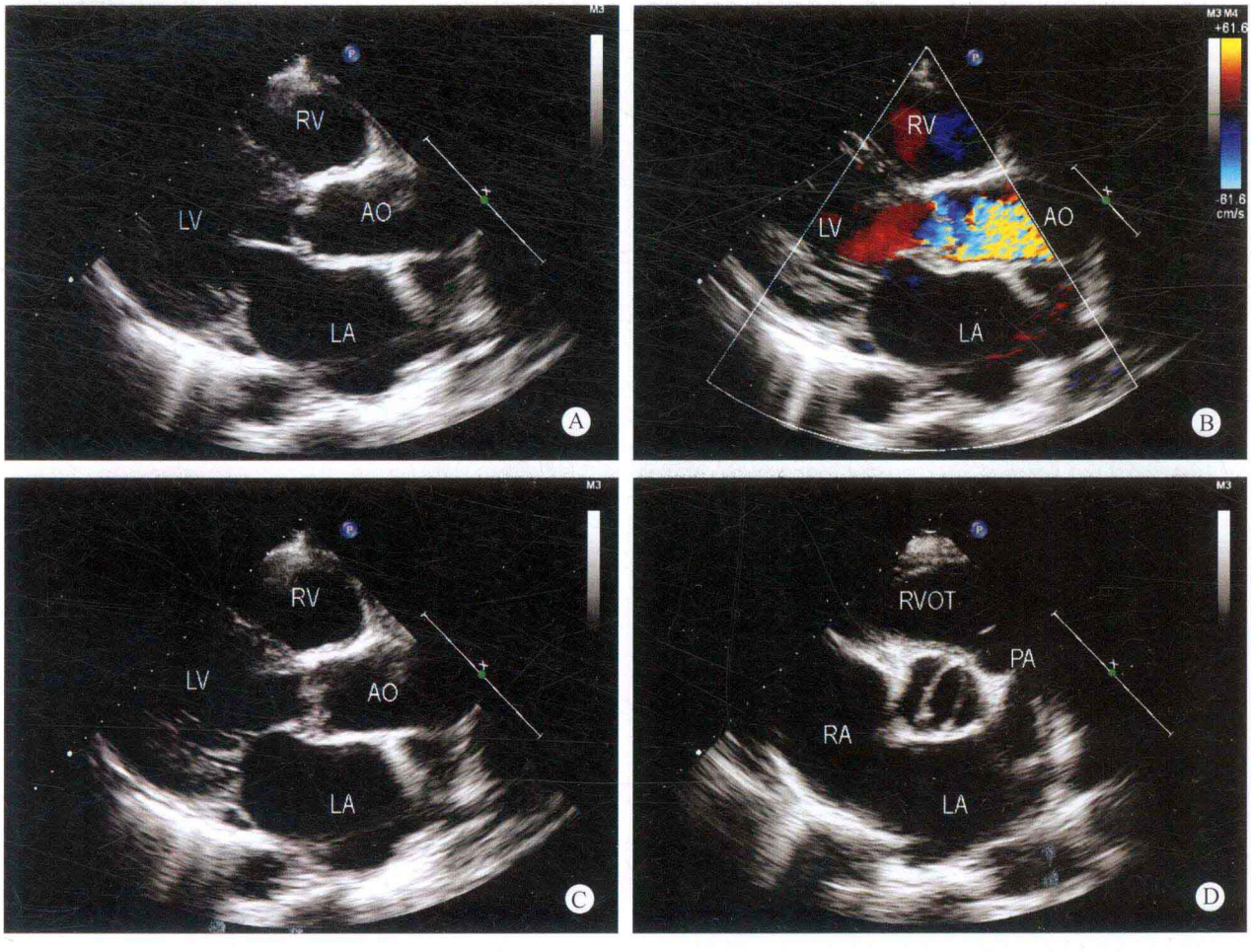

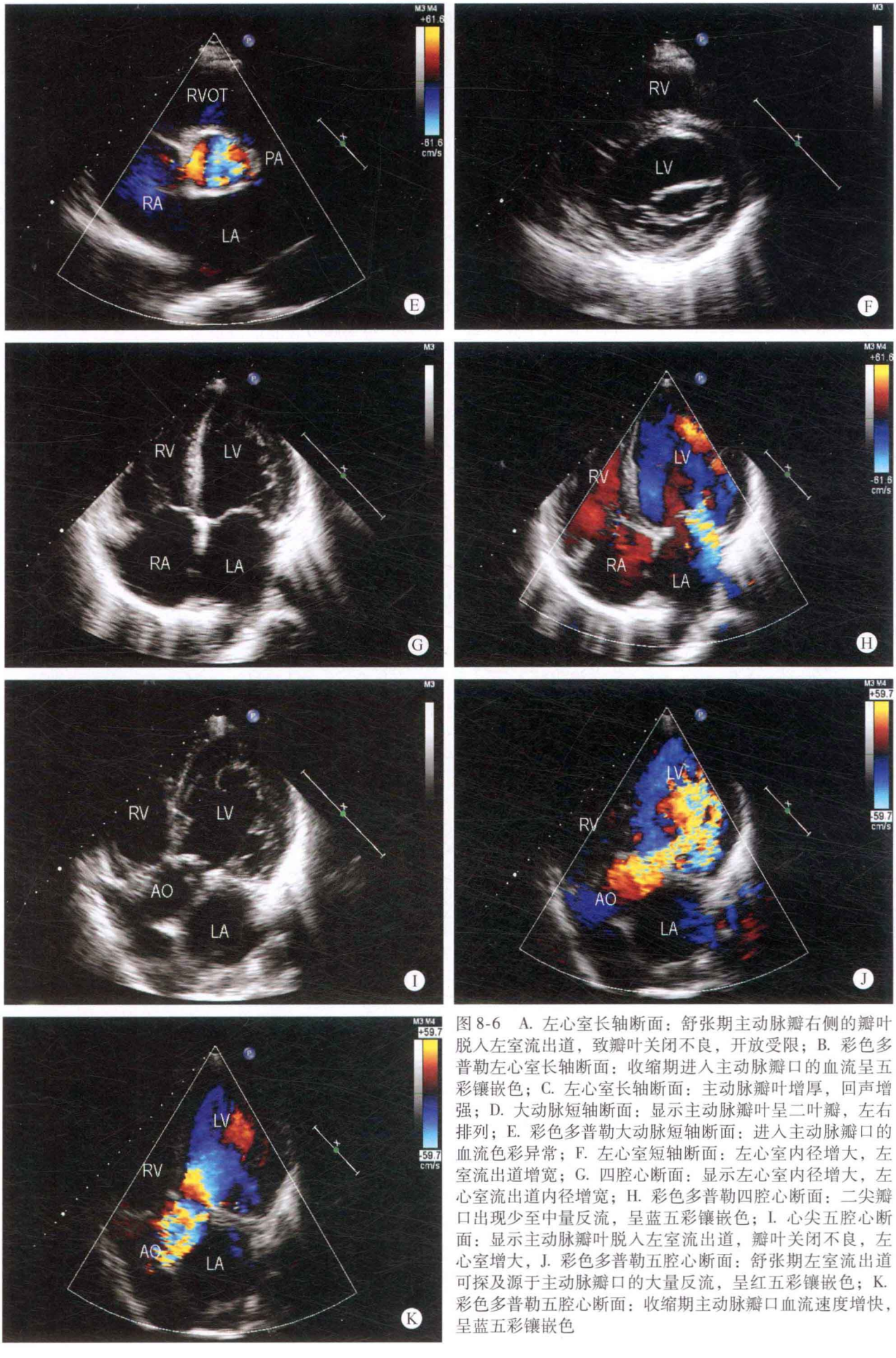

图 8-6　A. 左心室长轴断面：舒张期主动脉瓣右侧的瓣叶脱入左室流出道，致瓣叶关闭不良，开放受限；B. 彩色多普勒左心室长轴断面：收缩期进入主动脉瓣口的血流呈五彩镶嵌色；C. 左心室长轴断面：主动脉瓣叶增厚，回声增强；D. 大动脉短轴断面：显示主动脉瓣叶呈二叶瓣，左右排列；E. 彩色多普勒大动脉短轴断面：进入主动脉瓣口的血流色彩异常；F. 左心室短轴断面：左心室内径增大，左室流出道增宽；G. 四腔心断面：显示左心室内径增大，左心室流出道内径增宽；H. 彩色多普勒四腔心断面：二尖瓣口出现少至中量反流，呈蓝五彩镶嵌色；I. 心尖五腔心断面：显示主动脉瓣叶脱入左室流出道，瓣叶关闭不良，左心室增大，J. 彩色多普勒五腔心断面：舒张期左室流出道可探及源于主动脉瓣口的大量反流，呈红五彩镶嵌色；K. 彩色多普勒五腔心断面：收缩期主动脉瓣口血流速度增快，呈蓝五彩镶嵌色

超声心动图诊断

先天性心脏病、主动脉瓣二瓣化畸形、主动脉瓣右侧瓣叶脱垂、主动脉瓣狭窄、主动脉瓣关闭不全、主动脉瓣大量反流、二尖瓣关闭不全、二尖瓣少至中量反流、三尖瓣关闭不全、三尖瓣少至中量反流。

病例分析

大多数主动脉瓣二瓣化畸形的患者所产生的血流动力学变化为主动脉瓣狭窄所引起的阻力负荷增加，而本例患者虽为主动脉瓣二瓣化畸形，由于右侧瓣叶出现脱垂现象，其主要的血流动力学改变为瓣叶关闭不良，造成主动脉瓣口出现大量的反流。因此在观察主动脉瓣二瓣化畸形的血流动力学改变时，应同时注意到主动脉瓣叶的解剖结构、形态方面的改变，方能做出正确的诊断。

思维要点

（1）如何观察主动脉瓣二瓣化畸形的瓣叶脱垂现象。

（2）出现大量反流对心腔径的影响。

（3）出现大量反流对室壁厚度的影响。

病例8-7　女，27岁（图8-7）

二维超声心动图

左心室内径增大，其余各房室内径在正常范围，室间隔与左心室壁增厚，运动幅度减弱，收缩期增厚率减低，主动脉瓣为三叶瓣，其右冠瓣发育较大，左冠瓣及无冠瓣发育较小。距主动脉无冠瓣下约7mm的左室流出道部位可探及长约14mm的隔膜样回声，其与左室流出道之间的交道口内径约为5mm，但主动脉右冠瓣紧邻隔膜组织，主动脉瓣开放受限，关闭欠佳，三尖瓣开放尚可，关闭欠佳。其余各瓣膜形态、结构及启闭未见明显异常。主动脉弓降部形态正常。左心室后壁及右心室前壁的心包腔内均可探及少量积液，宽度分别约为6mm及11mm。

多普勒超声心动图

收缩期左室流出道及主动脉瓣口血流速度明显增快，舒张期可探及中量反流。三尖瓣口探及少至中量反流，流速为4.5m/s，压差为81mmHg，估测肺动脉压约为91mmHg。二尖瓣口探及少量反流。

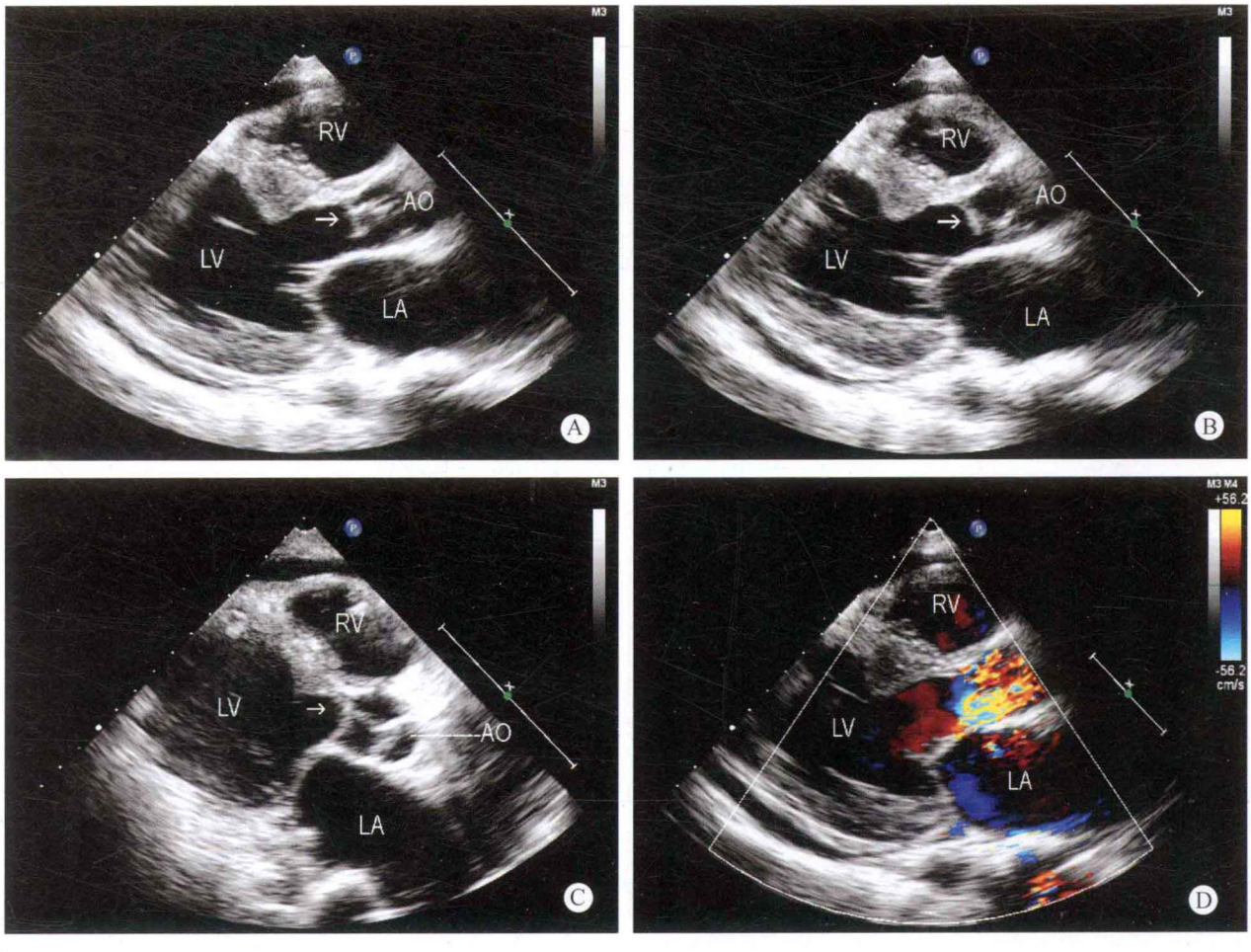

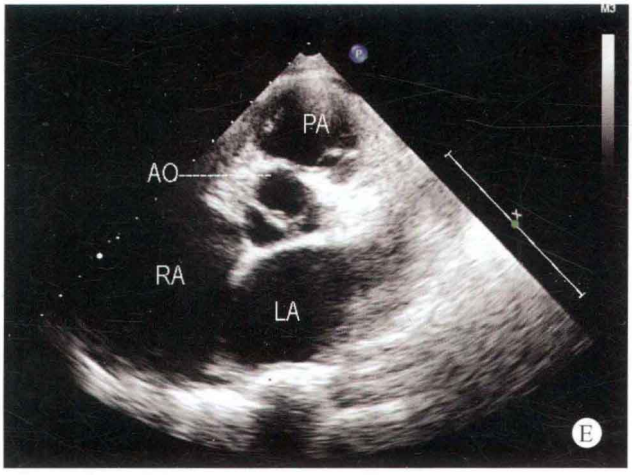
PA
AO
RA
LA
E

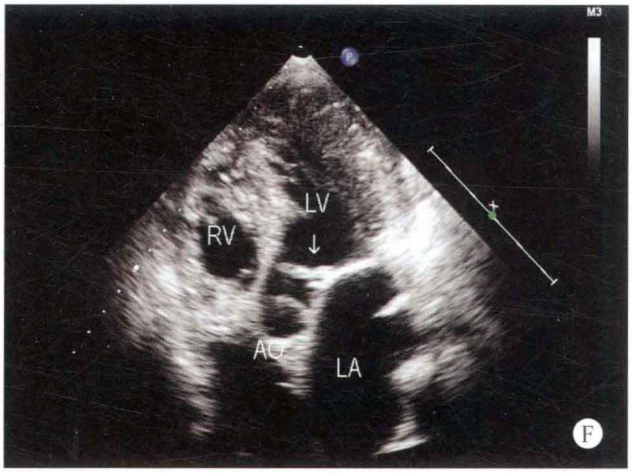
LV
RV
AO
LA
F

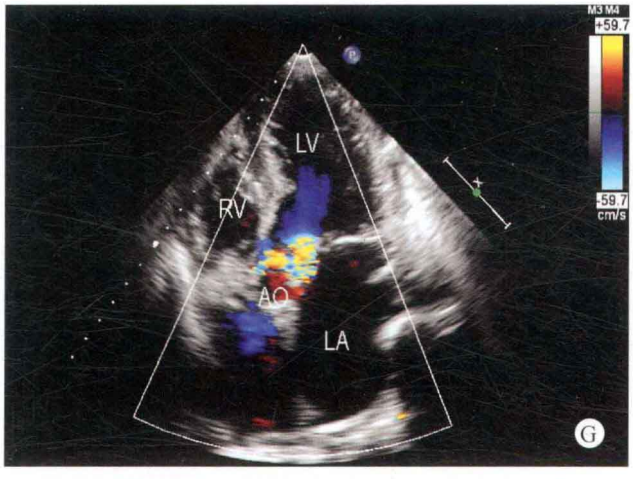
M3 M4
+59.7
-59.7
cm/s
LV
RV
AO
LA
G

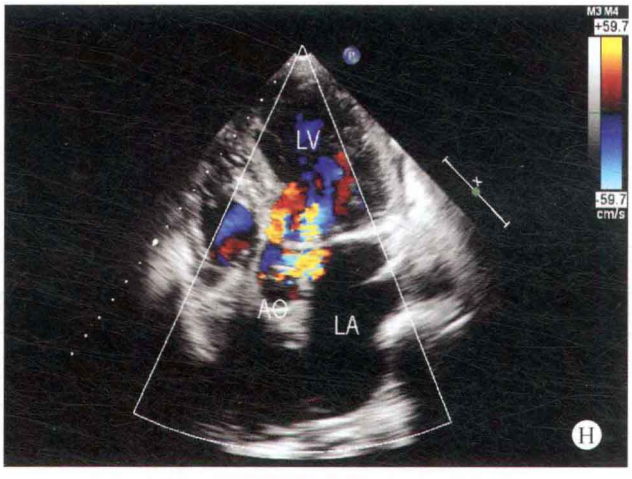
M3 M4
+59.7
-59.7
cm/s
LV
AO
LA
H

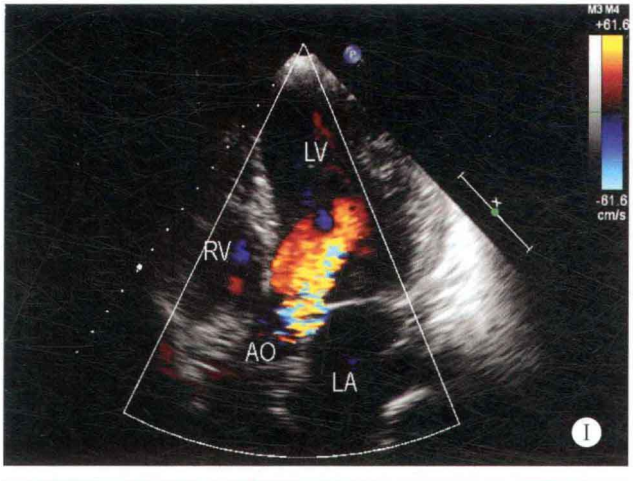
M3 M4
+61.6
-61.6
cm/s
LV
RV
AO
LA
I

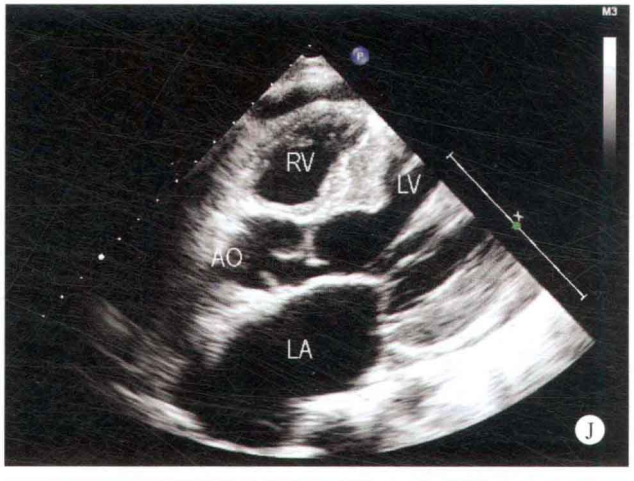
M3
RV
LV
AO
LA
J

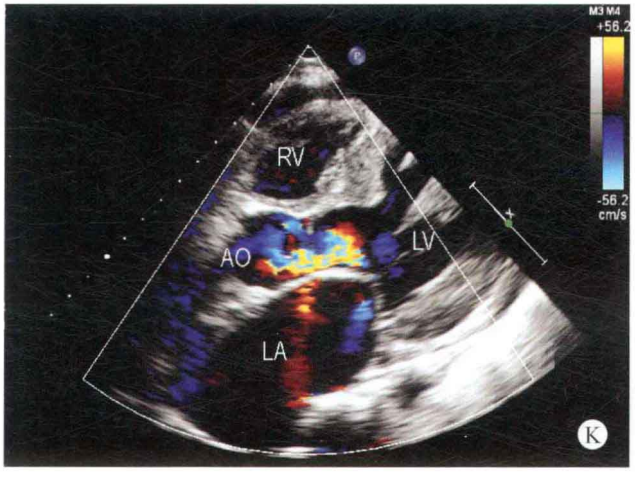
M3 M4
+56.2
-56.2
cm/s
RV
AO
LV
LA
K

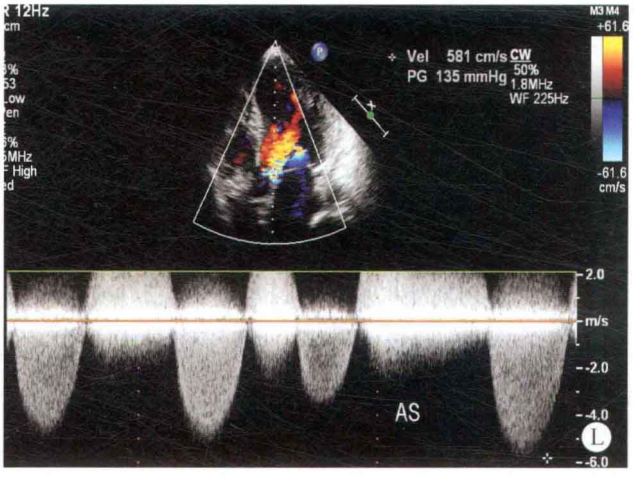
M3 M4
+61.6
-61.6
cm/s
Vel 581 cm/s CW
PG 135 mmHg 50%
1.8MHz
WF 225Hz
2.0
m/s
-2.0
-4.0
-6.0
AS
L

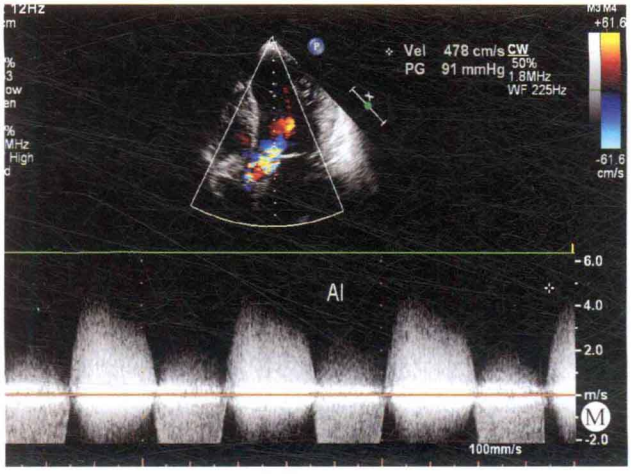

图8-7 A～C. 左心室长轴断面：左心室内径增大，室间隔增厚，距主动脉瓣下约15mm的左室流出道部位出现肌性突起，紧邻主动脉瓣右冠瓣下探及纤维性隔膜样回声，呈环形（箭头所示），与左心室之间的交通口仅约5mm；D. 彩色多普勒左心室长轴断面：左心室进入主动脉内的血流呈五彩镶嵌色的高速血流；E. 双动脉短轴断面：主动脉右冠瓣发育较大，左冠瓣及无冠瓣发育较小；F. 心尖五腔心断面：主动脉瓣下探及隔膜样回声（箭头所示）；G～I. 彩色多普勒心尖五腔心断面：显示收缩期左心室的血流通过隔膜孔的部位进入主动脉瓣口时，速度增快，舒张期出现少量反流；J. 胸骨左缘五腔心断面：同时显示主动脉瓣下的纤维隔膜样回声及主动脉瓣下的肌性突起；K. 胸骨左缘五腔心断面：显示主动脉瓣口出现红色的反流性血流束；L. 收缩期左室流出道及主动脉瓣口血流速度增快；M. 舒张期左室流出道出现源于主动脉瓣口的反流性血流

超声心动图诊断

先天性心脏病、主动脉瓣下隔膜型狭窄、主动脉瓣关闭不全、主动脉瓣少至中量反流、三尖瓣关闭不全、三尖瓣少至中量反流、少量心包积液、心功能减低、肺动脉高压。

病例分析

主动脉瓣下隔膜较常见，但隔膜呈环形，其交通口近5mm较少见，而且隔膜的右侧缘紧邻主动脉右冠瓣下，与主动脉右冠瓣之间的区域不易分开，易造成漏诊现象。未能探及主动脉瓣增厚现象，但收缩期左心室的血流进入主动脉瓣口时速度加快，应引起高度重视，以便除外主动脉瓣下有无异常组织结构或左室流出道的解剖形态改变，以避免出现漏诊现象。

思维要点

（1）主动脉瓣口血流速度增快的水平部位。
（2）如何检出紧邻主动脉瓣下的隔膜。
（3）过主动脉瓣口血流速度对诊断的提示。

病例8-8 男，23个月（图8-8）

二维超声心动图

各房室内径在正常范围，室间隔与左室壁增厚，运动幅度增强，房间隔及室间隔连续性良好。主动脉瓣为单叶瓣畸形，开放受限。距主动脉瓣上约14mm的部位出现局限性狭窄区域，内径约8mm，升主动脉呈狭窄后扩张，其余各瓣膜形态、结构及启闭运动均正常。降主动脉与主肺动脉之间可探及未闭动脉导管，内径约3mm，主动脉弓降部于锁骨下动脉远端内径轻度狭窄，与无名动脉之间的间距明显增宽。冠状静脉窦扩张，可探及永存左上腔静脉引流入冠状静脉窦。

多普勒超声心动图

收缩期主动脉瓣口及瓣上血流速度增快，流速为3.7m/s，压差为56mmHg。降主动脉血流速度轻度增快，流速为2.8m/s，压差为31mmHg。动脉水平探及左向右连续性分流。三尖瓣口探及少量反流，可探及永存左上腔静脉引流入冠状静脉窦。舒张期二尖瓣口血流速度轻度增快。



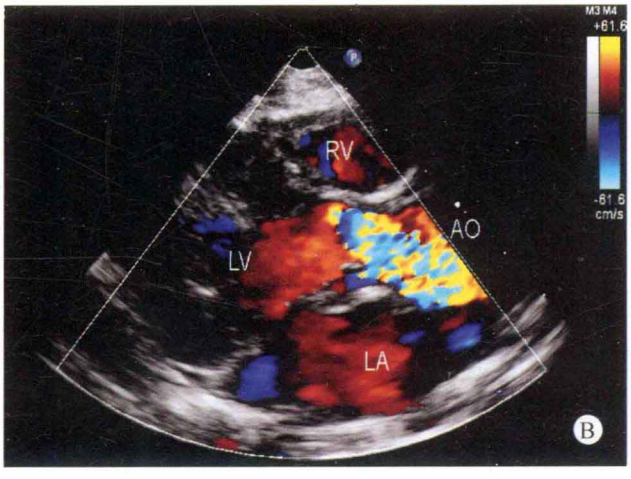

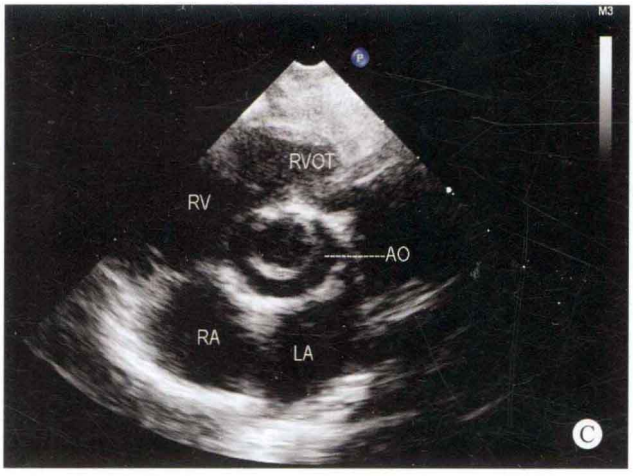
M3
RVOT
RV
AO
RA
LA
C

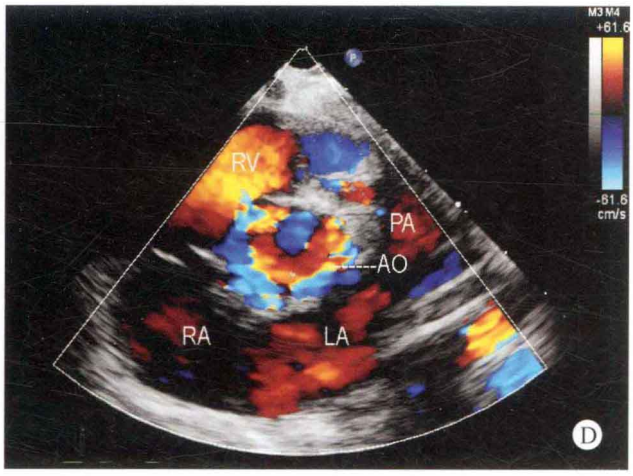
M3 M4
+61.6
-61.6
cm/s
RV
PA
AO
RA
LA
D

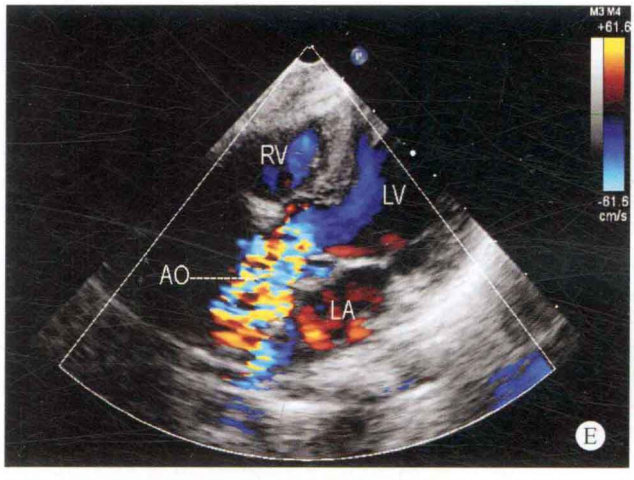
M3 M4
+61.6
-61.6
cm/s
RV
LV
AO
LA
E

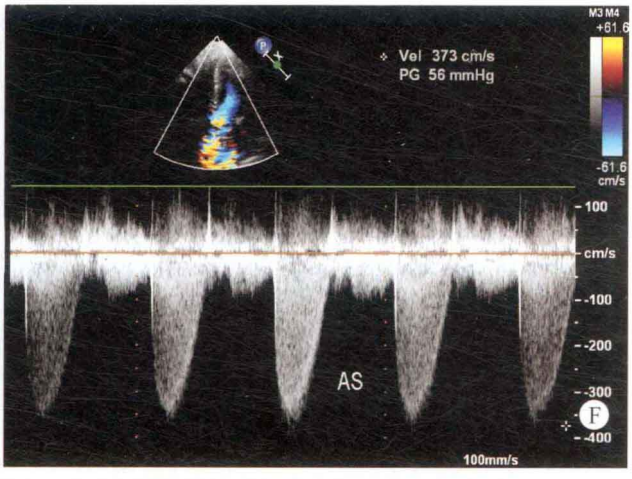
M3 M4
+61.6
Vel 373 cm/s
PG 56 mmHg
-61.6
cm/s
100
cm/s
-100
-200
-300
-400
AS
F
100mm/s

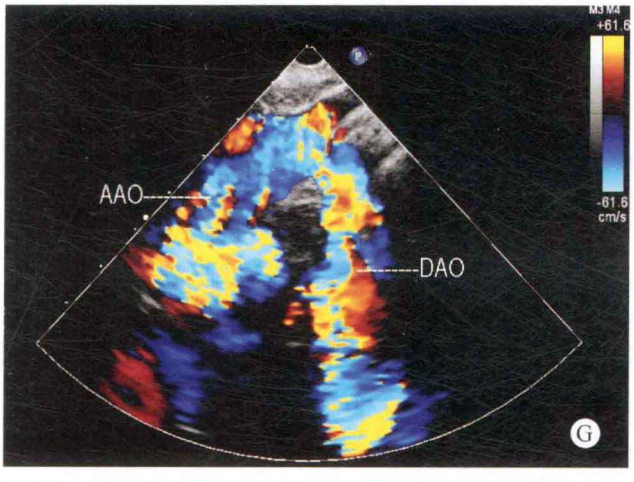
M3 M4
+61.6
-61.6
cm/s
AAO
DAO
G

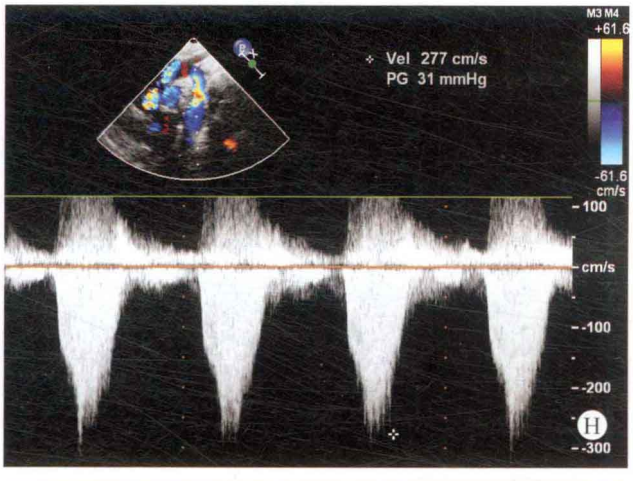
M3 M4
+61.6
Vel 277 cm/s
PG 31 mmHg
-61.6
cm/s
100
cm/s
-100
-200
-300
H

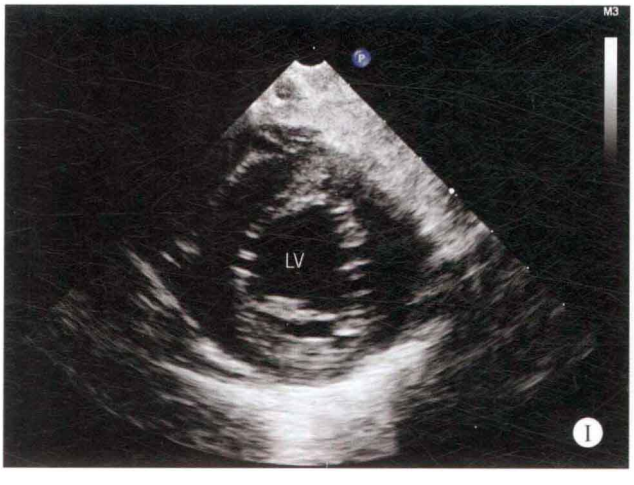
M3
LV
I

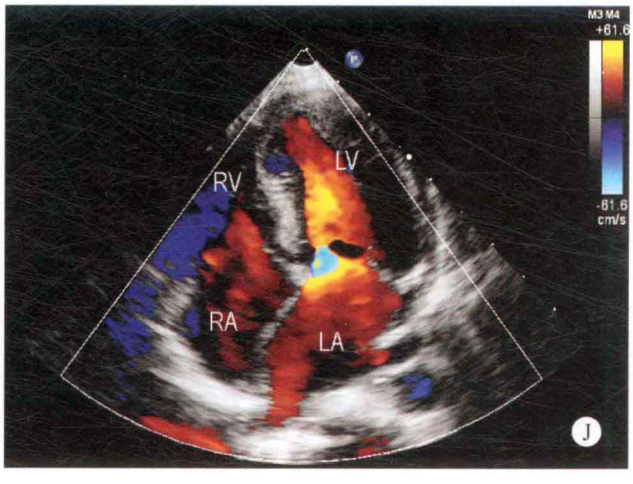
M3 M4
+61.6
-61.6
cm/s
RV
LV
RA
LA
J

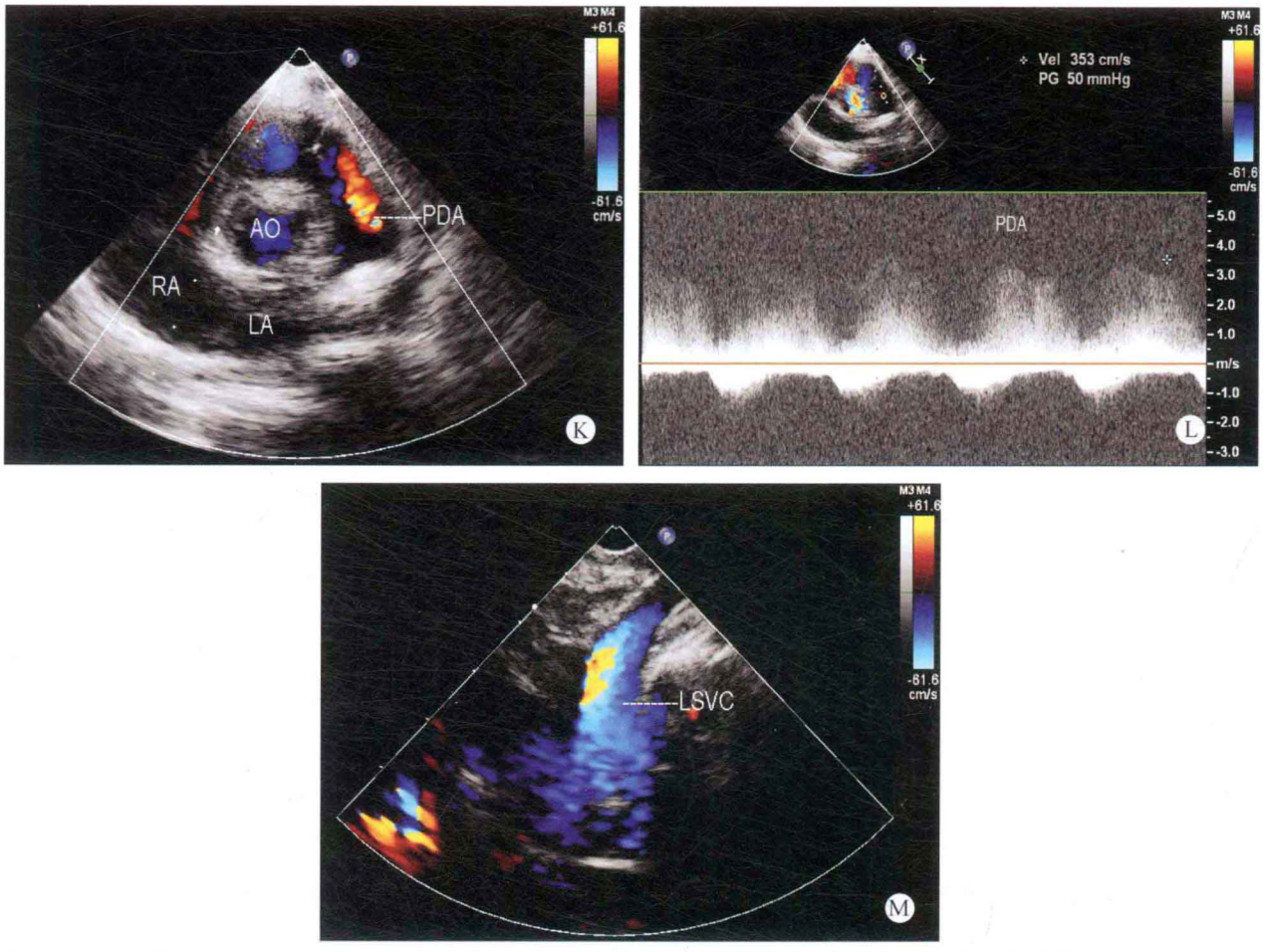

图 8-8 A. 胸骨左缘左心室长轴断面：室间隔与左心室壁增厚，主动脉瓣叶形态异常；B. 彩色多普勒左心室长轴断面：收缩期左心室进入主动脉瓣口的血流速度增快，呈五彩镶嵌色；C. 胸骨左缘大动脉短轴断面：主动脉瓣叶仅探及一处附着点，开放时呈单叶瓣；D. 彩色多普勒大动脉短轴断面：主动脉瓣口的血流依据瓣叶的开放形态形成三层不同的色彩；E. 彩色多普勒心尖五腔心断面：收缩期进入主动脉瓣口的血流呈五彩镶嵌色，表明血流速度增快；F. 连续多普勒主动脉瓣口血流频谱：连续多普勒测量主动脉瓣口的血流速度增快；G. 彩色多普勒主动脉弓长轴断面：显示主动脉系统的血流均呈五彩镶嵌色；H. 连续多普勒降主动脉血流频谱：显示降主动脉的血流速度轻度增快；I. 胸骨左缘左心室短轴断面：由于主动脉瓣口的有效面积减小，阻力负荷增加，致使左心室壁明显增厚；J. 彩色多普勒心尖四腔心断面：显示左心室肥厚，舒张期二尖瓣口的血流形态异常；K. 彩色多普勒大动脉短轴断面：显示降主动脉通过未闭动脉导管与主肺动脉之间的分流；L. 连续多普勒动脉导管未闭血流频谱：主肺动脉内探及源于降主动脉的左向右高速分流；M. 彩色多普勒永存左上腔静脉血流：显示永存左上腔静脉血流引流入冠状静脉窦

超声心动图诊断

先天性心脏病、主动脉瓣发育异常、主动脉瓣单瓣畸形、主动脉瓣及瓣上狭窄、动脉导管未闭、动脉水平左向右分流、永存左上腔静脉引流入冠状静脉窦、不除外二尖瓣器发育异常。

病例分析

患者为极为罕见的主动脉瓣单叶瓣畸形，并合并主动脉瓣上狭窄及动脉导管未闭。位于左心室长轴断面观察时发现主动脉瓣的关闭点未能位于中心部位，呈偏心状态。大动脉短轴显示主动脉瓣叶仅出现一处附着点，开放时瓣叶呈圆勺形，仅为一个瓣叶。瓣叶的有效开放面积减小，致使左心室进入主动脉瓣口的血流速度增快，但无明确的反流现象。同时主动脉瓣上出现狭窄区域，彩色多普勒观察时主动脉系统的血流均为湍流，呈五彩镶嵌色。升主动脉及降主动脉的血流速度均增快。由于左心系统出现阻力负荷现象，室间隔与左心室壁增厚。患者还同时伴有动脉导管未闭，由于动脉导管较细小，而且降主动脉的血流速度增快，呈五彩镶嵌色，极易出现遗漏未闭动脉导管，应注意检出。

思维要点

（1）主动脉瓣开放的形态对识别瓣叶数目的提示。

（2）主动脉瓣单叶瓣畸形的要点。

（3）如何避免遗漏未闭动脉导管。

病例8-9　男，4岁（图8-9）

二维超声心动图

左心室内径明显扩大，呈球形改变，左心室流出道内径增宽，左心房与右心房室内径均在正常范围，室间隔与左心室壁厚度变薄，运动幅度减弱，收缩期增厚率减低。主动脉根部及升主动脉明显扩张，内径为40mm，主动脉右冠瓣叶根部与主动脉前壁之间出现隧道样改变，隧道内径约为4mm，与左室流出道之间形成交通口。主动脉右冠瓣轻度增厚，舒张期脱入左室流出道，致主动脉瓣叶关闭欠佳。其余各瓣膜形态、结构及启闭运动未见异常，大动脉与心室的连接关系正常，主动脉弓降部未见明显异常。

多普勒超声心动图

收缩期左心室的血流通过主动脉右冠瓣根部形成的隧道进入主动脉腔内，舒张期进入主动脉内的大量血流通过隧道部位回流入左心室，主动脉瓣口出现少量反流。

超声心动图诊断

先天性心脏病、主动脉－左室隧道、主动脉瓣右冠瓣脱垂、主动脉瓣口少量反流。

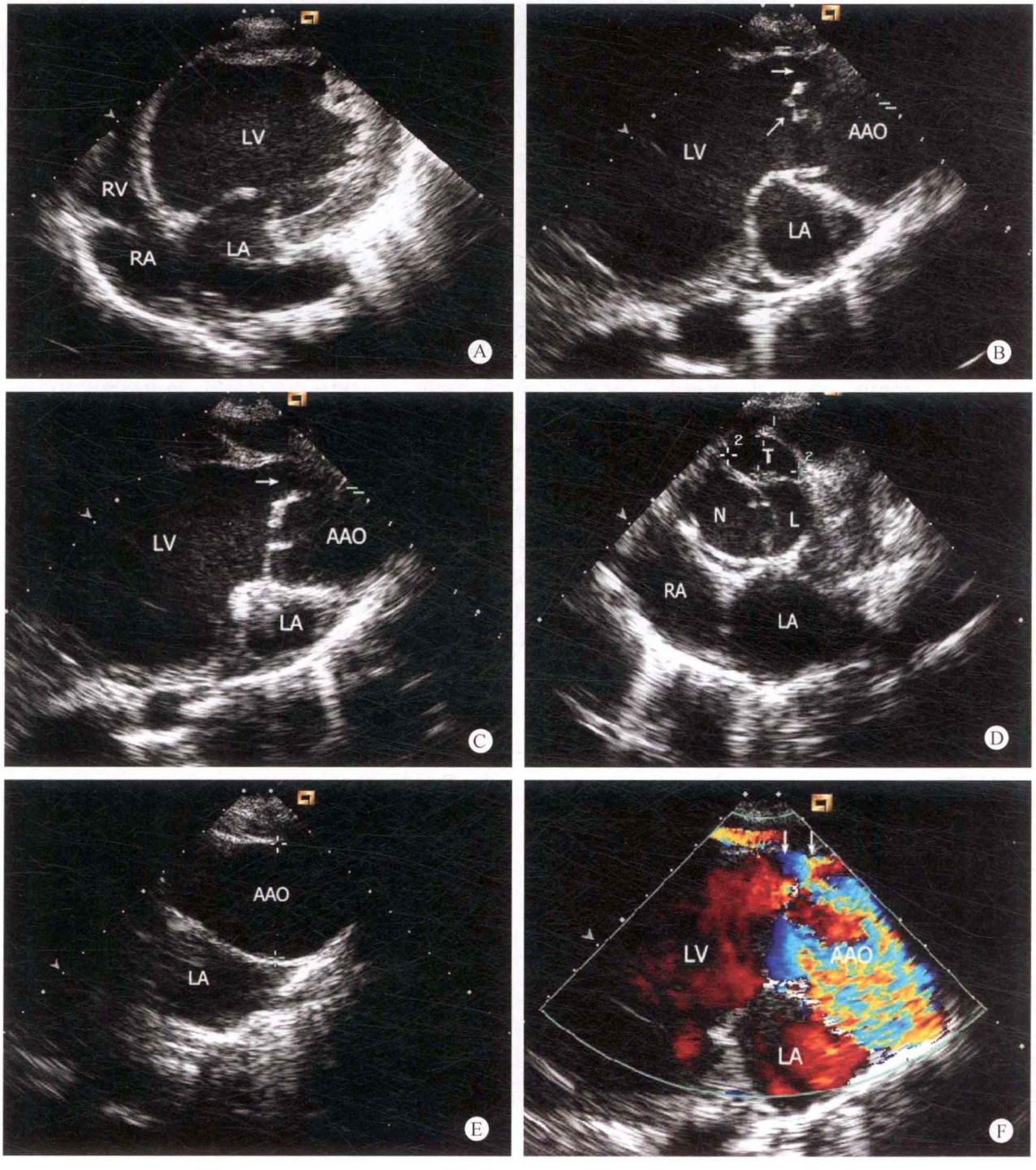

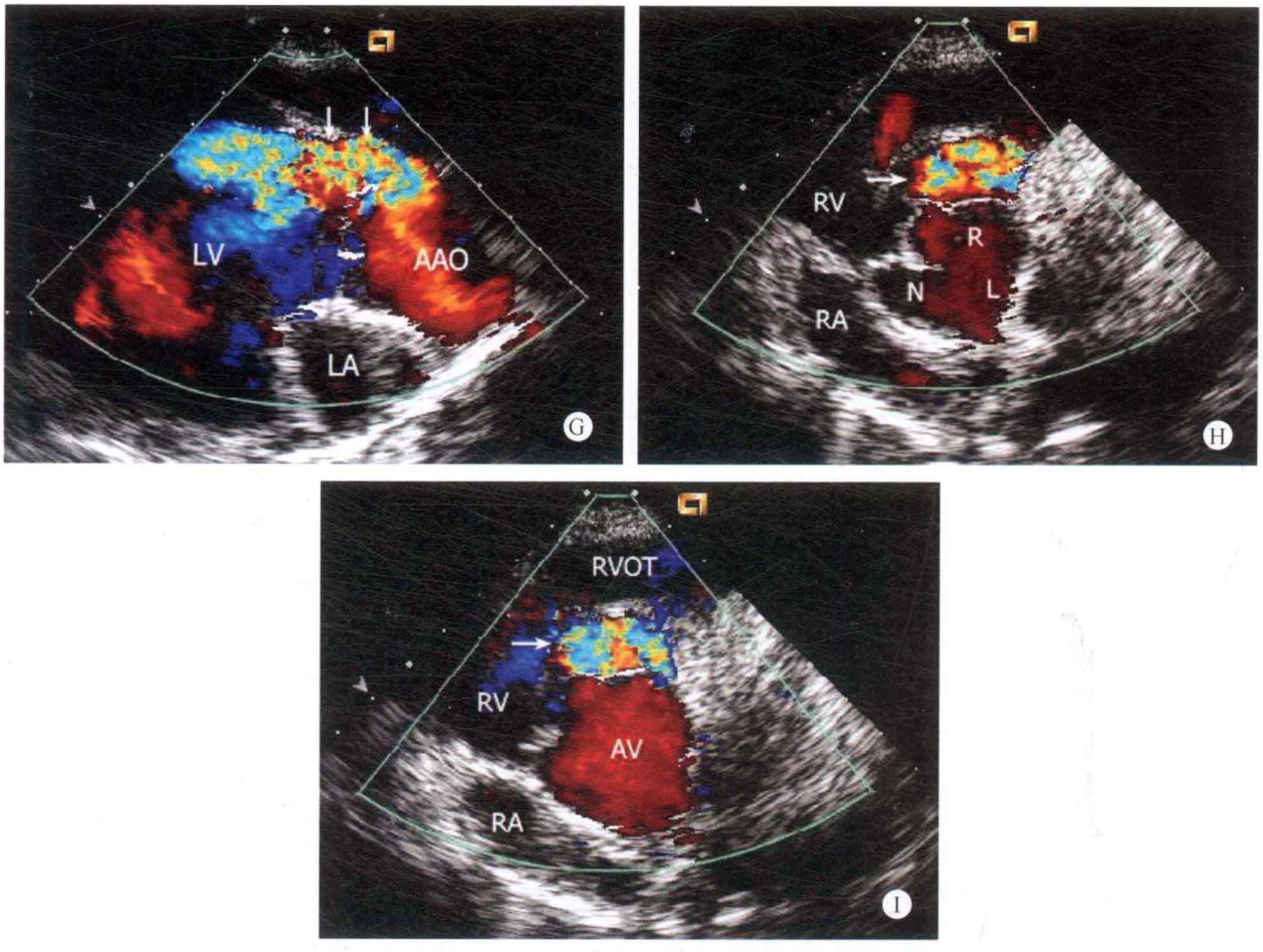

图 8-9 A. 心尖四腔心断面：左心室增大，左室流出道增宽，室间隔与左室壁运动幅度减弱，收缩期增厚率减低；B. 舒张期左心室长轴断面：左心室内径增大，左室流出道内径增宽，主动脉右冠瓣叶根部与主动脉前壁之间出现隧道样改变，主动脉右冠瓣脱入左室流出道（箭头所示），致瓣叶关闭欠佳；C. 收缩期左心室长轴断面：显示左心室增大，主动脉右冠瓣叶根部的隧道内径增宽（箭头所示）；D. 大动脉短轴断面：显示主动脉根部的内径增宽，显示主动脉右冠瓣根部形成隧道的长度及宽度；E. 升主动脉长轴断面：显示升主动脉内径明显增宽；F. 收缩期彩色多普勒左心室长轴断面：显示左心室血流通过主动脉瓣口及主动脉右冠瓣根部的隧道口进入主动脉，血流呈五彩镶嵌色（箭头所示）；G. 舒张期彩色多普勒左心室长轴断面：显示收缩期左心室进入主动脉内的血流，在舒张期通过隧道口回流入左心室，血流呈五彩镶嵌色（箭头所示）；H. 彩色多普勒大动脉短轴断面：显示主动脉根部内径增宽，显示主动脉右冠瓣根部隧道形成后的形态（箭头所示）；I：彩色多普勒大动脉短轴断面：显示右冠瓣根部隧道内血流为湍流性质，呈五彩镶嵌色（箭头所示）

病例分析

本病极为少见，主要特点是在主动脉右冠瓣叶的根部与主动脉瓣环内侧之间出现隧道样改变，形成左室流出道与主动脉右冠窦根部之间的交通口，致使主动脉右窦瓣的内侧缘与左心室之间出现反流性血流，反流量的大小取决于所形成的隧道内径宽度。本病的大部分患者所形成的隧道其内径均较窄，流量较小，极易漏诊或误诊，但本例患者因同时合并主动脉瓣右冠瓣脱垂，所形成的隧道口径较宽，造成的反流量较大。隧道内径较宽者常合并主动脉根部瘤样扩张，出现主动脉瓣叶脱垂，造成瓣口同时出现大量反流。

思维要点

（1）主动脉－左室隧道的检出。
（2）与主动脉瓣脱垂的鉴别。
（3）与主动脉瓣叶根部穿孔的鉴别。
（4）与主动脉窦瘤的鉴别。

四、检查过程中的思维方式

先天性主动脉口畸形种类较多，而且发病率较高，其中以主动脉瓣二瓣化畸形为著。主动脉口畸形包括主动脉瓣上局限性狭窄、主动脉瓣上缩窄、主动脉瓣狭窄、

主动脉瓣单叶瓣畸形、主动脉瓣二瓣化、主动脉瓣四叶瓣、主动脉下隔膜型及肌性狭窄、主动脉瓣下移畸形及主动脉左室隧道。因此在检查的过程中发现室间隔与左心室壁出现增厚现象，尤其是在婴幼儿患者，应高度警惕左心排出受阻性疾病，应从左室流出道、主动脉瓣口、主动脉瓣上、升主动脉、主动脉弓及降主动脉逐段排查，确定狭窄部位，明确诊断。

对于降主动脉显示不清晰的部位，可检查腹主动脉的血流，如腹主动脉的血流频谱出现异常，则应考虑胸主动脉水平出现狭窄区域，以便做出明确的诊断，以区别主动脉瓣口所引起的血流动力学改变。

主动脉瓣口的异常改变除引起瓣口有效面积减小外，还可由于瓣叶的畸形致使瓣叶出现关闭不良现象，如主动脉瓣二瓣化畸形、主动脉瓣四叶瓣及主动脉－左室隧道。

主动脉－左室隧道的主要特点是主动脉右冠瓣的根部与主动脉瓣环内侧之间出现隧道样改变，形成左室流出道与主动脉右冠窦瓣根部之间的交通口，出现主动脉右窦瓣内侧缘与左心室之间的反流性血流，反流量的大小取决于所形成的隧道内径宽度。

在先天性主动脉口畸形的检查过程中，应注意的是细致观察每一局部的解剖结构改变，观察主动脉瓣下、瓣口、瓣上的解剖形态及运动状况和每一阶段每一期相的血流速度变化，提高诊断的准确率。

（本章病例 8-1～8-8 由刘延玲提供，病例 8-9 由凌雁提供。）

（刘延玲　凌　雁）

第九章　肺动脉口狭窄

先天性肺动脉口狭窄（pulmonary stenosis，PS）包括肺动脉瓣上、肺动脉瓣及肺动脉瓣下狭窄，占先天性心脏病的8%～10%，临床听诊常与房间隔缺损相混淆。

一、病理解剖及病理生理

（一）病理解剖

先天性肺动脉瓣口狭窄主要为肺动脉瓣的形态结构出现改变所致，为肺动脉瓣叶在发育的过程中出现障碍。肺动脉瓣虽仍为三叶瓣，但瓣叶的瓣缘部位出现粘连或由于三个瓣叶大小发育不等，致使瓣叶出现开放受限或瓣叶关闭不良。与先天性主动脉瓣狭窄相同的是肺动脉瓣叶也可在发育的过程中出现二叶瓣、四叶瓣或单叶瓣畸形。但极为少见。大多数的先天性肺动脉瓣口畸形均出现狭窄现象，尤其是作为法洛四联症合并症患者的肺动脉瓣狭窄大多数肺动脉瓣为二叶瓣，肺动脉瓣的有效开放面积减小，收缩期右心室进入肺动脉瓣口的血流受阻，血流速度加快。随着病程的延长，主肺动脉及左、右肺动脉形成狭窄后扩张，扩张的程度以左肺动脉为著。

肺动脉口狭窄还包括肺动脉瓣上或瓣下局部区域出现隔膜，形成狭窄区域，造成与肺动脉瓣狭窄相同的右室流出道排出受阻，致使排出道的有效管径面积减小。

（二）病理生理

由于肺动脉瓣或肺动脉瓣上及肺动脉瓣下狭窄，右室血流排出受阻，压力负荷增加，收缩期压力增高，心腔径逐渐减小，显示顺应性减低，充盈压增高造成右心室压力进一步增高，肺动脉压力逐步减低，在右心室与肺动脉之间形成较大的压力阶差，导致右心室排入肺动脉瓣口的血流速度增快。

二、临床表现

患者可出现心慌、气短、头晕等症状，易感冒或发生肺部感染等，收缩期位于胸骨左缘第二、三肋间可闻及粗糙、响亮的喷射性杂音，肺动脉第二音减弱或消失。

三、超声心动图表现

病例9-1　女，3岁（图9-1）

✧ 二维超声心动图

各房室内径在正常范围，室间隔与左心室壁厚度正常，运动幅度尚可，房间隔及室间隔连续性良好。肺动脉瓣为二叶瓣，瓣叶增厚，回声增强，开放受限，呈圆顶状。主肺动脉呈狭窄后扩张，尤以左肺动脉为著。其余各瓣膜形态、结构及启闭均未见异常。大动脉连接关系正常。降主动脉与主肺动脉之间可探及未闭动脉导管，内径约2mm，主动脉弓降部未见明显异常。

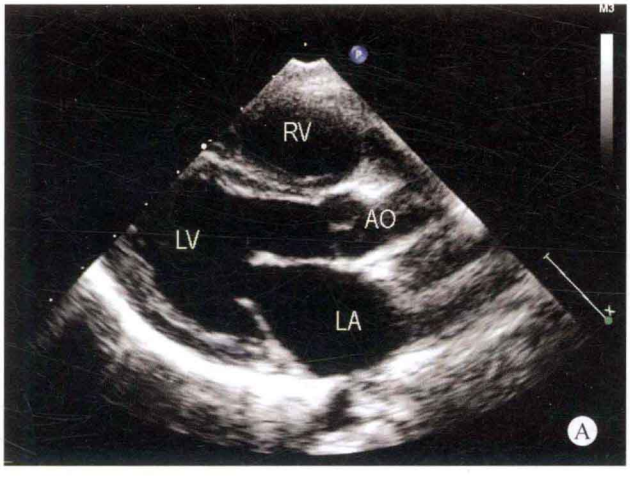

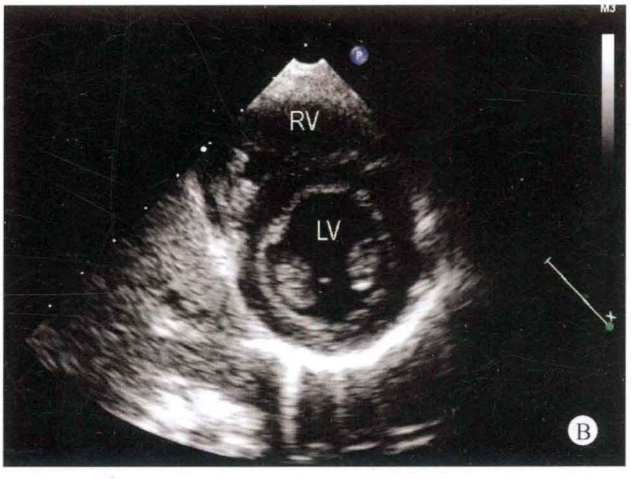


PA
AO
C

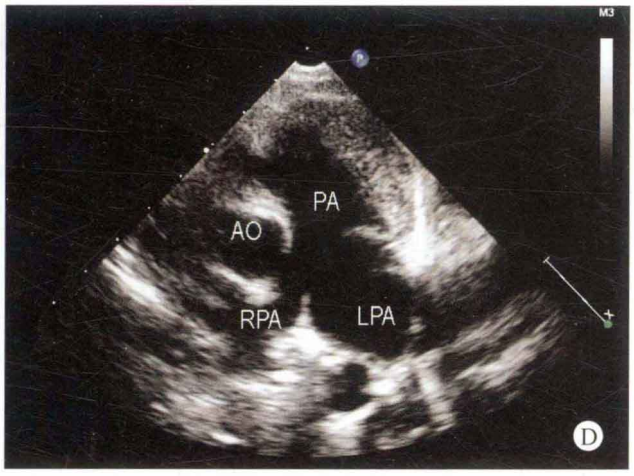
PA
AO
RPA
LPA
D


RVOT
MPA
LV
E

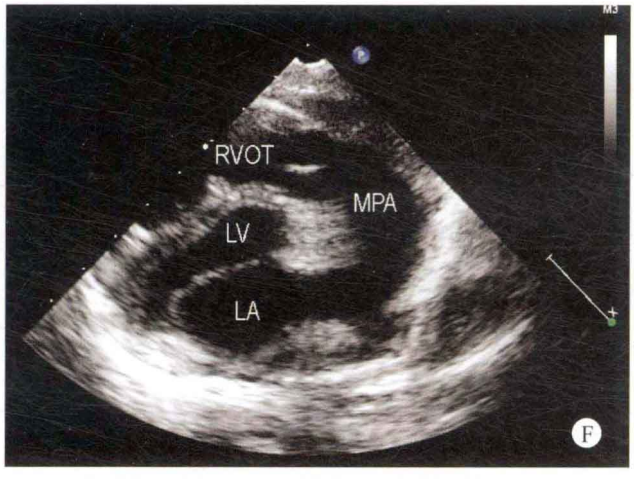
RVOT
MPA
LV
LA
F

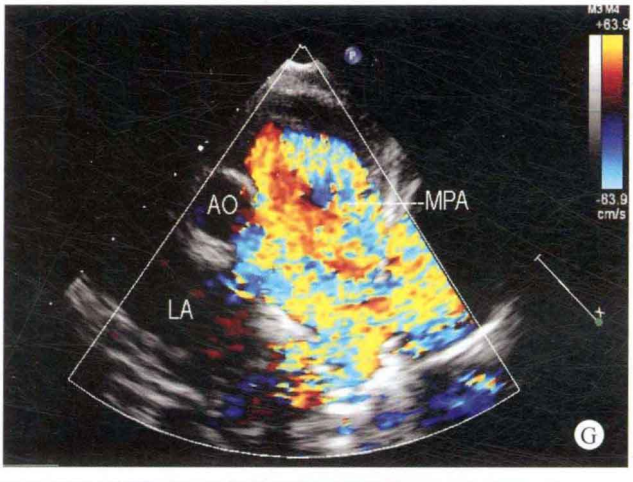
AO
MPA
LA
G

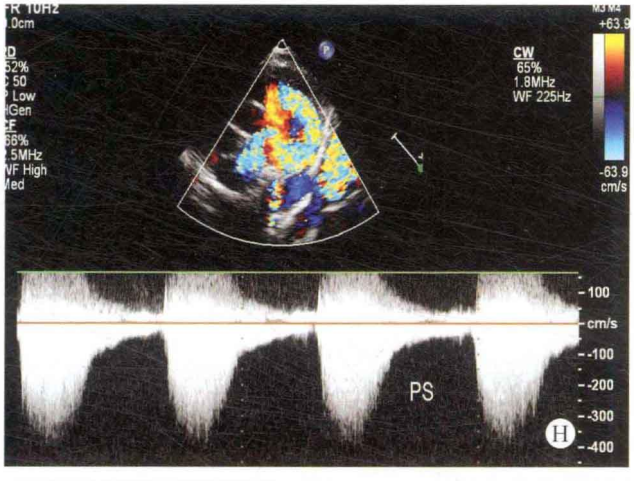
CW
65%
1.8MHz
WF 225Hz
-63.9
cm/s
100
cm/s
-100
-200
-300
-400
PS
H

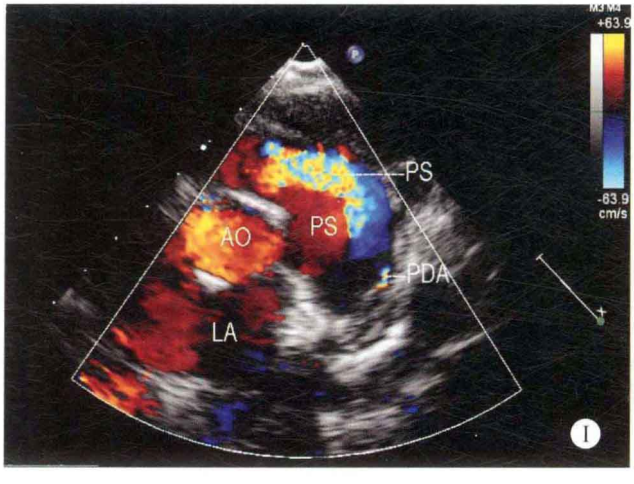
PS
AO
PS
PDA
LA
I

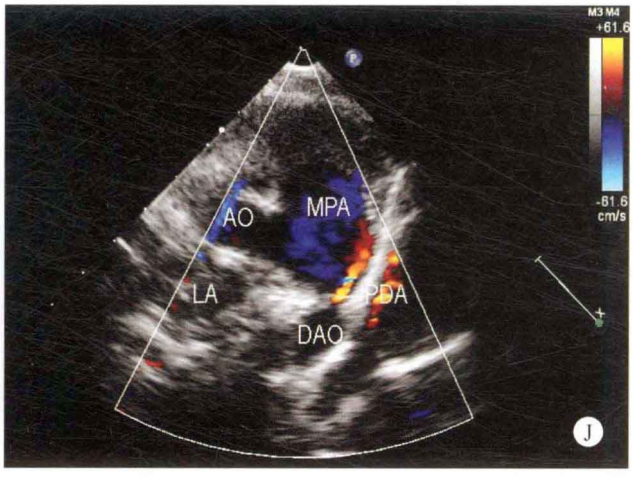
AO
MPA
LA
PDA
DAO
J

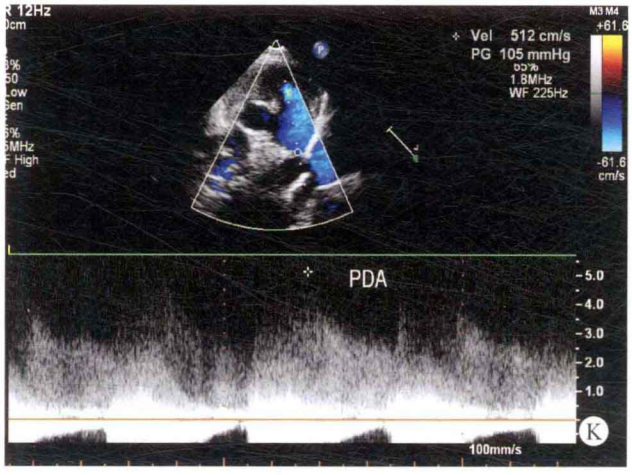

图 9-1 A. 左心室长轴断面：各房室内径在正常范围；B. 左心室短轴断面：双心室内径正常；C. 双动脉短轴断面：肺动脉瓣呈二叶瓣畸形；D. 大动脉短轴断面：肺动脉瓣增厚，开放受限，肺动脉呈狭窄后扩张，以左肺动脉为著；E、F. 右室流出道长轴断面：肺动脉瓣增厚，主肺动脉呈狭窄后扩张；G. 彩色多普勒大动脉短轴断面：收缩期过肺动脉瓣口血流呈五彩镶嵌色；H. 连续多普勒肺动脉瓣狭窄频谱：收缩期肺动脉瓣口血流速度增快，但舒张期出现低速血流，似呈连续性；I、J. 彩色多普勒大动脉短轴断面：收缩期肺动脉瓣口血流速度增快，并可探及动脉水平少量分流；K. 连续多普勒动脉导管未闭血流频谱：肺动脉内可探及通过未闭动脉导管源于降主动脉的少量分流

多普勒超声心动图

收缩期肺动脉瓣口血流速度增快，流速为 3.8m/s，压差为 58mmHg。动脉水平探及少量左向右分流，流速为 5.1m/s，压差为 105mmHg。

超声心动图诊断

先天性心脏病、肺动脉瓣二瓣化畸形、肺动脉瓣狭窄、动脉导管未闭、动脉水平左向右分流。

病例分析

单纯肺动脉瓣狭窄呈二叶瓣畸形者较少见，在检查肺动脉瓣狭窄患者的过程中，应注意显示肺动脉的短轴断面，以便观察肺动脉瓣叶的数目，确定引起肺动脉瓣狭窄的病因。肺动脉瓣狭窄以三叶瓣居多，瓣叶通常增厚、粘连，交界部位融合，致使瓣叶开放受限。但少部分单纯的肺动脉瓣狭窄患者由于肺动脉叶呈二瓣化畸形，造成肺动脉瓣开放受限或关闭不良。

本病例的肺动脉瓣叶为二叶瓣，开放时呈鱼口状，开放面积减小，右心室进入肺动脉瓣口的血流速度增快。

在肺动脉瓣狭窄的患者，如同时出现动脉导管未闭，由于进入肺动脉瓣口的血流呈高速的五彩镶嵌色，掩盖了降主动脉分流入主肺动脉内的血流，常常出现漏诊现象。如注意到收缩期肺动脉瓣口的血流频谱形态异常，除主要为收缩期的血流频谱外，舒张期可出现少量血流（形态与降主动脉缩窄的频谱类似），应考虑到有无未闭的动脉导管。

在检查的过程中，如发现肺动脉瓣口的血流速度超过正常范围，应注意观察肺动脉是否出现狭窄后的扩张，尤其是左肺动脉的扩张程度。但患者如同时伴有房间隔缺损或室间隔缺损，应注意到肺动脉瓣叶形态的改变、瓣环的径值及肺动脉扩张的形态和程度，尤其是左肺动脉扩张的程度。如主肺动脉及左、右肺动脉呈均匀性扩张，虽然肺动脉瓣口血流出现轻度增快现象，应考虑到是由分流性血流所造成。如主肺动脉呈狭窄后扩张，而肺动脉瓣环径狭窄，但主肺动脉及左、右肺动脉扩张，而且以左肺动脉更为显著，应考虑到肺动脉瓣狭窄。注意到上述的问题，有利于避免出现误诊现象。

房间隔缺损及室间隔缺损时，由于房水平或室水平出现左向右分流，分流性血流速度较快，进入肺动脉瓣口时，增快的血流速度仍未能恢复正常状态，致使速度增快的血流进入肺动脉瓣口，易与肺动脉瓣狭窄相混淆，尤其是干下型室间隔缺损更为显著。两者之间应注意鉴别。

思维要点

（1）肺动脉瓣狭窄同时合并动脉导管未闭时，如何避免遗漏动脉导管未闭。

（2）由于肺动脉瓣口狭窄，虽然未闭动脉导管的管腔细小，分流量少，但降主动脉血流分流入主肺动脉的血流压差明显增高。

（3）如何与由于房水平或室水平左向右分流引起的肺动脉瓣口血流速度增快相鉴别。

病例 9-2 男，53 天（图 9-2）

二维超声心动图

右心房室内径增大，右室壁增厚，左心室内径相对较小，室间隔与左心室壁厚度正常，呈同向运动，房间隔与室间隔连续性良好。肺动脉瓣增厚，回声增强，开放明显受限，肺动脉系统呈狭窄后扩张，尤以左肺动脉为著。三尖瓣环扩张，瓣叶关闭不良，其余各瓣膜形态、结构及启闭运动未见异常。大动脉与心室的连接关系正常，主动脉系统发育正常，主动脉弓降部未见明显异常。


RV
AO
LV
LA
A


PA
AO
RA
LA
B


RVOT
PA
AO
C

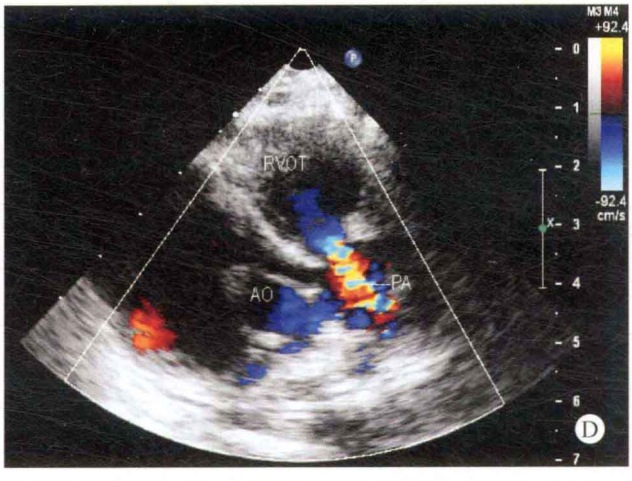
RVOT
AO
PA
-92.4
cm/s
D

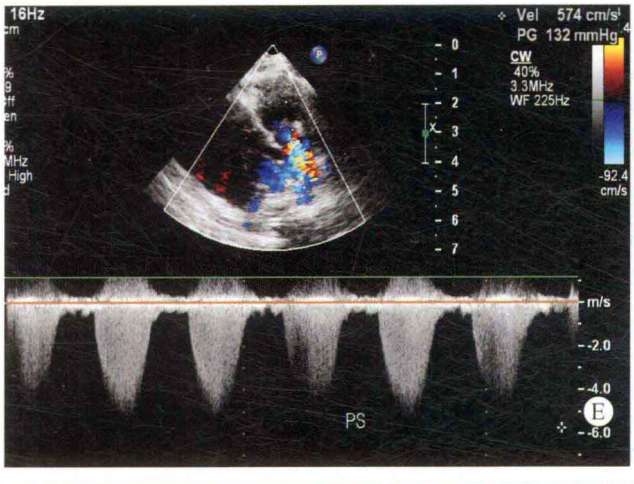
16Hz
Vel 574 cm/s
PG 132 mmHg
CW
40%
3.3MHz
WF 225Hz
-92.4
cm/s
m/s
-2.0
-4.0
-6.0
PS
E

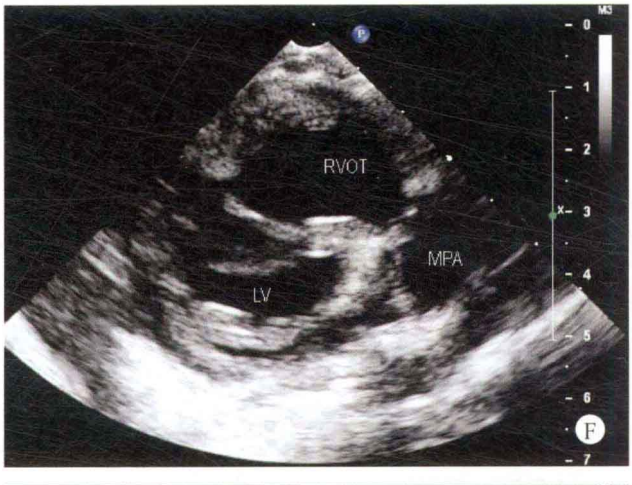
RVOT
MPA
LV
F

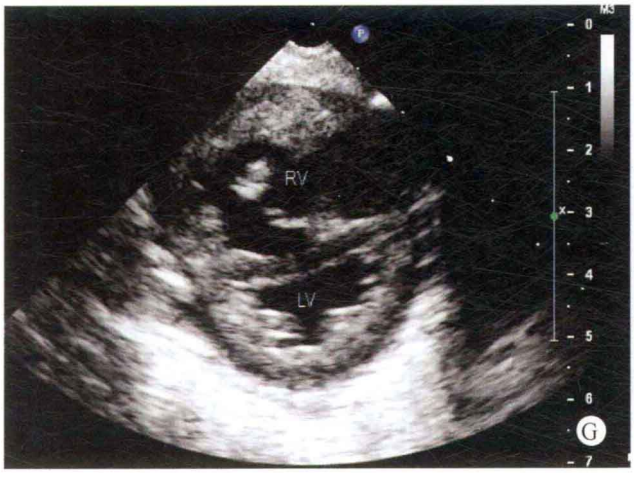
RV
LV
G

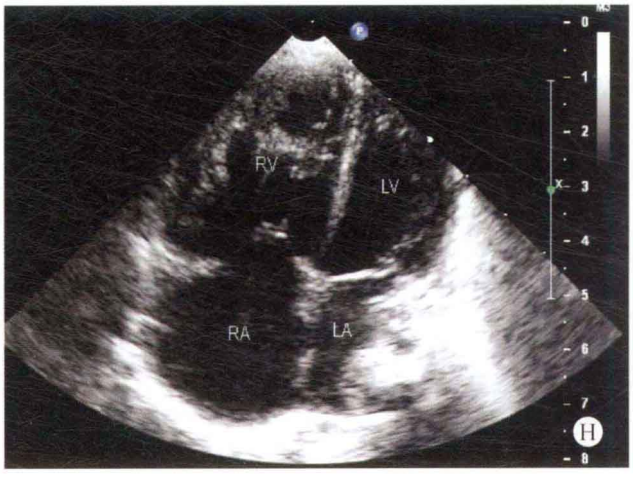
RV
LV
RA
LA
H

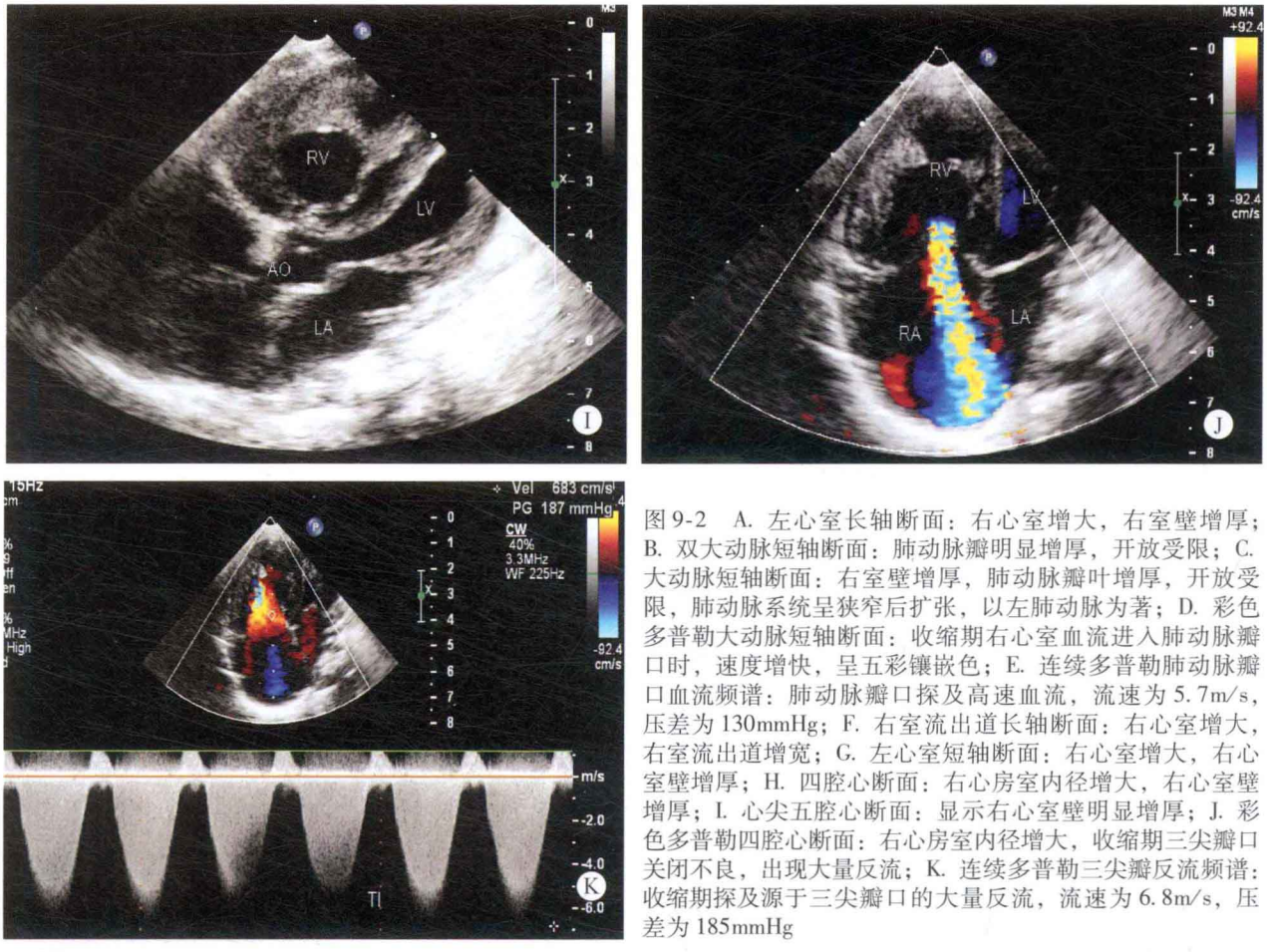

图 9-2 A. 左心室长轴断面：右心室增大，右室壁增厚；B. 双大动脉短轴断面：肺动脉瓣明显增厚，开放受限；C. 大动脉短轴断面：右室壁增厚，肺动脉瓣叶增厚，开放受限，肺动脉系统呈狭窄后扩张，以左肺动脉为著；D. 彩色多普勒大动脉短轴断面：收缩期右心室血流进入肺动脉瓣口时，速度增快，呈五彩镶嵌色；E. 连续多普勒肺动脉瓣口血流频谱：肺动脉瓣口探及高速血流，流速为 5.7m/s，压差为 130mmHg；F. 右室流出道长轴断面：右心室增大，右室流出道增宽；G. 左心室短轴断面：右心室增大，右心室壁增厚；H. 四腔心断面：右心房室内径增大，右心室壁增厚；I. 心尖五腔心断面：显示右心室壁明显增厚；J. 彩色多普勒四腔心断面：右心房室内径增大，收缩期三尖瓣口关闭不良，出现大量反流；K. 连续多普勒三尖瓣反流频谱：收缩期探及源于三尖瓣口的大量反流，流速为 6.8m/s，压差为 185mmHg

多普勒超声心动图

收缩期肺动脉瓣口血流速度明显增快，流速为 5.7m/s，压差为 130mmHg。收缩期三尖瓣口探及大量反流，流速为 6.8m/s，压差为 185mmHg。二尖瓣口探及少量反流。

超声心动图诊断

先天性心脏病、肺动脉瓣狭窄、三尖瓣关闭不全、三尖瓣口大量反流、二尖瓣口少量反流。

病例分析

患儿年龄仅 53 天，由于肺动脉瓣明显增厚，开放受限，开放时呈拱形，收缩期右心室血流通过肺动脉瓣口时，速度为 5.7m/s，压差高达为 130mmHg。患儿因呼吸困难而就诊，但无杵状指趾。虽然患儿仅患肺动脉瓣狭窄，未合并其他心内畸形，但在检查的过程中发现由于患儿为新生儿，右心室壁明显增厚，与年龄较大的患者相比较，右心室增大的程度较明显，说明右心室的阻力负荷较重。本例患儿应注意与法洛三联症相鉴别。

由于右心室的阻力负荷明显增加，右心室排血受阻，舒张期右心房进入右心室的血流在收缩期通过三尖瓣口反流回右心房，产生大量的三尖瓣反流。

思维要点

（1）新生儿右心室壁的增厚与法洛三联症所致的右心室壁增厚之间的鉴别。

（2）单纯肺动脉瓣狭窄与法洛三联症之间的鉴别。

（3）三尖瓣口出现大量反流的原因。

病例 9-3 男，2 个月（图 9-3）

二维超声心动图

右心房室内径轻大，左心房室内径在正常范围，室间隔与左室壁厚度正常，运动幅度增强，房间隔卵圆孔分离，室间隔连续性良好。肺动脉瓣增厚，开放受限，主肺动脉与左肺动脉发育尚可，右肺动脉发育不良。距主动脉瓣上约 6mm 部位的升主动脉呈局限性狭窄，内径约为 5mm。于降主动脉与主肺动脉之间可探及未闭动脉导管，内径约为 2mm，其余各瓣膜形态、结构及启闭未见明显异常。主动脉弓降部未见异常。

多普勒超声心动图

收缩期肺动脉瓣口血流速度明显增快，峰值流速为 6.1m/s，压差为 148mmHg。升主动脉血流速度增快，峰值流速为 3.0m/s，压差为 36mmHg。房水平探及少量左向右分流，动脉水平探及左向右分流。

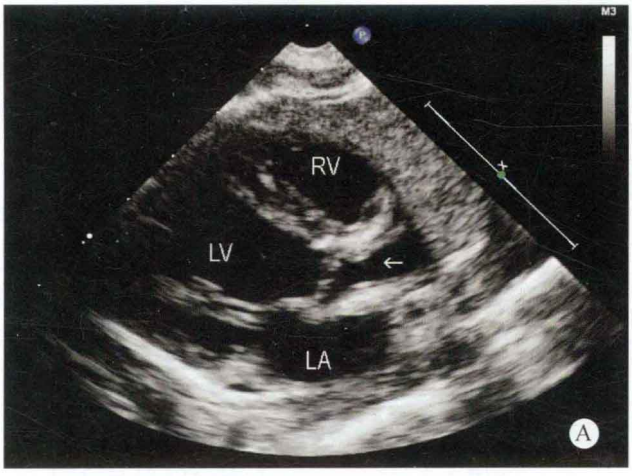
M3
RV
LV
LA
A

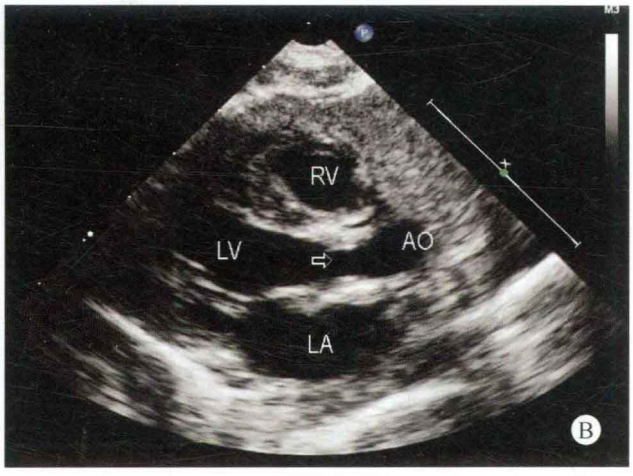
M3
RV
LV
AO
LA
B

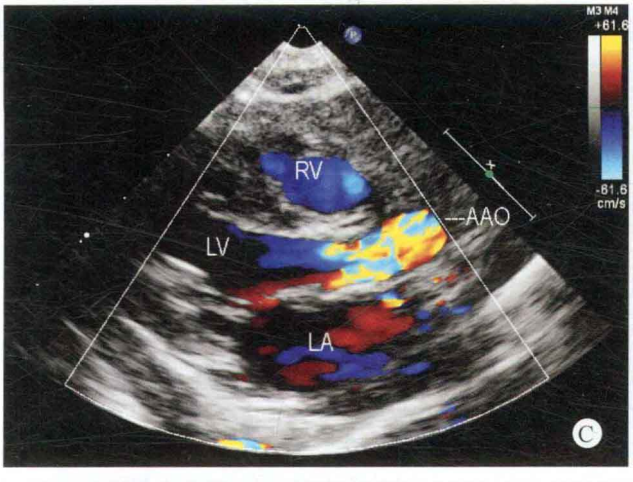
M3 M4
+61.6
-61.6
cm/s
RV
AAO
LV
LA
C

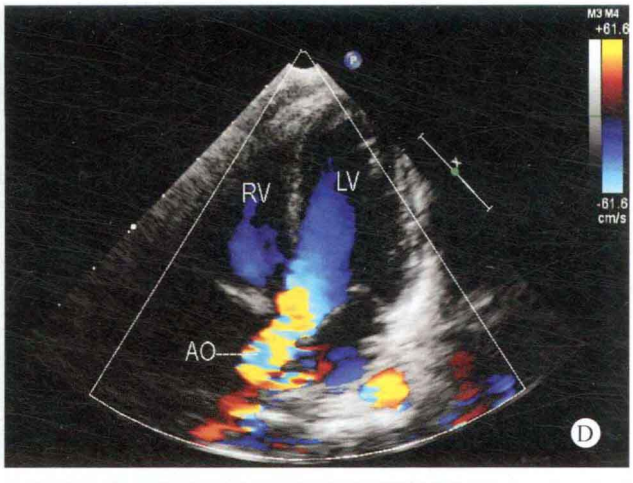
M3 M4
+61.6
-61.6
cm/s
RV
LV
AO
D

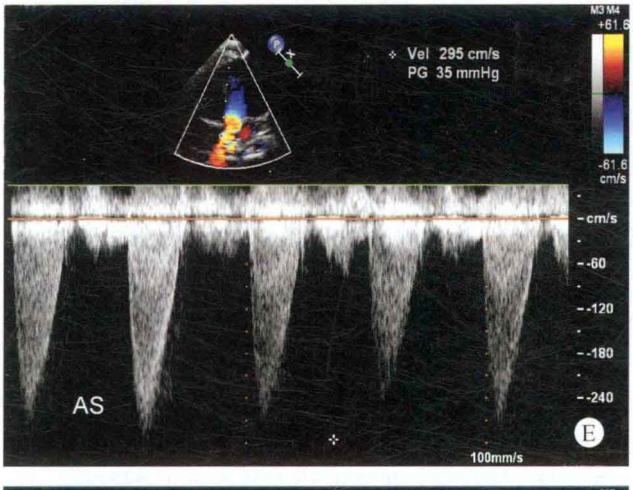
M3 M4
+61.6
-61.6
cm/s
Vel 295 cm/s
PG 35 mmHg
cm/s
-60
-120
-180
-240
AS
100mm/s
E

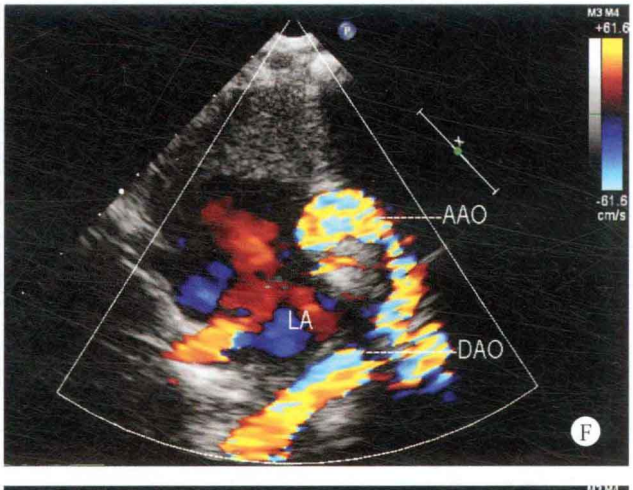
M3 M4
+61.6
-61.6
cm/s
AAO
LA
DAO
F

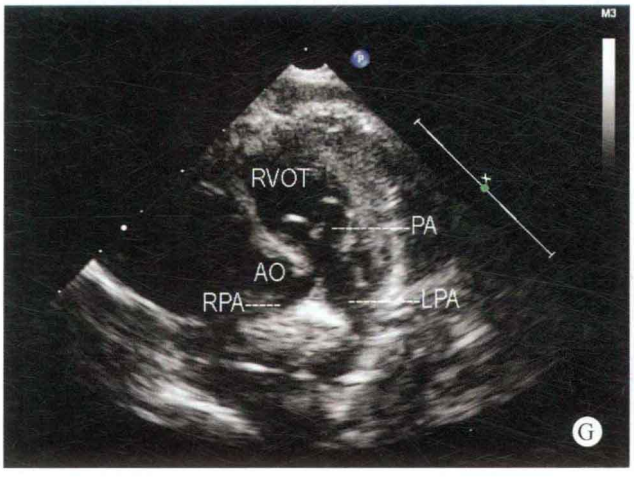
M3
RVOT
PA
AO
RPA
LPA
G

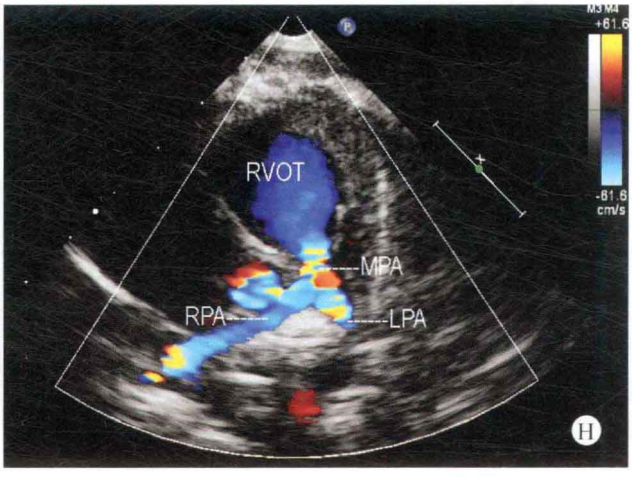
M3 M4
+61.6
-61.6
cm/s
RVOT
MPA
RPA
LPA
H

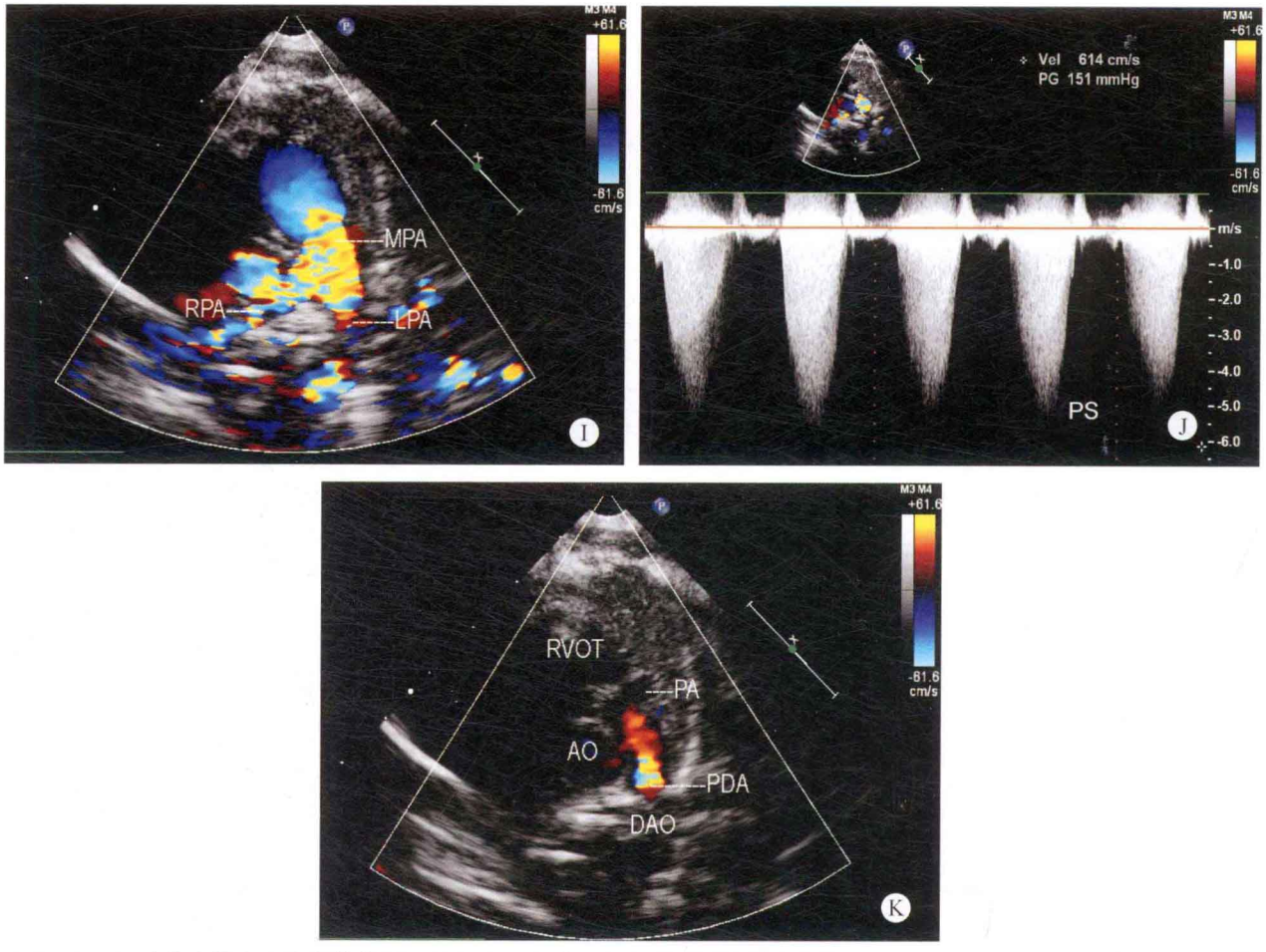

图 9-3 A、B. 胸骨左缘左心室长轴断面：显示距主动脉瓣上出现局限性狭窄部位（箭头所示）；C. 彩色多普勒左心室长轴断面：收缩期进入主动脉瓣口的血流速度增快，呈五彩镶嵌色；D. 心尖五腔心断面：显示左心室进入主动脉瓣口的血流速度增快，呈五彩镶嵌色；E. 主动脉瓣上血流频谱：血流速度增快，流速为 3.0m/s，压差为 36mmHg；F. 主动脉弓长轴断面：显示收缩期主动脉系统血流为五彩镶嵌色；G. 肺动脉长轴断面：显示肺动脉瓣叶增厚，开放受限，主肺动脉与左肺动脉发育尚可，右肺动脉起始部内径狭窄；H. 彩色多普勒肺动脉长轴断面：收缩期肺动脉瓣口血流速度增快，呈五彩镶嵌色的湍流；I. 彩色多普勒肺动脉长轴断面：显示进入右肺动脉内的血流加速；J. 肺动脉瓣口血流频谱：收缩期右心室进入肺动脉瓣口的血流速度增快，峰值流速为 6.1m/s，压差为 148mmHg；K. 大动脉短轴断面：降主动脉与主肺动脉之间出现红色少量分流，显示存在未闭动脉导管

✧ 超声心动图诊断

先天性心脏病、肺动脉瓣狭窄、右肺动脉发育不良、主动脉瓣上狭窄、动脉导管未闭、卵圆孔未闭。

✧ 病例分析

患者同时伴有肺动脉瓣狭窄及主动脉瓣上狭窄，致使右心室和左心室同时出现阻力负荷增加现象，体循环和肺循环的血流量均减少，但患者同时存在未闭的动脉导管和卵圆孔未闭，出现动脉水平和房水平的少量左向右分流，增加了右心系统的循环血流量。

患儿的肺动脉瓣狭窄程度较重，而且右肺动脉的起始部又出现局限性狭窄现象，导致患儿的右心阻力负荷增加的程度较重，加上心内出现左向右的分流，致使更多的血流排出受阻，肺动脉瓣口的血流速度明显增快。在检查的过程中由于肺动脉瓣口的血流速度明显增快，掩盖了降主动脉通过未闭动脉导管分流入主肺动脉的血流，极易出现漏诊现象，应注意避免。

✧ 思维要点

（1）主动脉瓣口血流加速度对检出主动脉瓣上狭窄的提示。

（2）在检出肺动脉瓣狭窄的同时，注意不要遗漏一侧肺动脉起始部的狭窄。

四、检查过程中的思维方式

肺动脉瓣狭窄在临床时听诊常易与房间隔缺损相混淆，超声心动图根据肺动脉瓣口狭窄程度的不同虽然也表现为右心室增大，但超声心动图可明确地观察到肺动脉瓣叶形态的改变，如瓣叶的增厚程度、瓣叶的数目。由于瓣口狭窄造成的主肺动脉呈狭窄后扩张，频谱多普勒可检出过瓣口的血流速度，可确诊肺动脉瓣狭窄的诊断。超声心动图可清晰显示房间隔的连续性及房水平的分流，对于两种疾病均可做出明确的诊断。

肺动脉瓣口血流速度增快时，应注意具体狭窄的部位，如瓣下、瓣口、瓣上或左右肺动脉等。对于伴有心内分流的患者，肺动脉瓣口血流速度增快是由于瓣口的血流量增加，出现相对性的狭窄，或室间隔缺损的高速分流在进入肺动脉瓣口时，由于流程较短，血流仍位于高流速状态，应注意与单纯的肺动脉瓣狭窄相鉴别，尤其是干下型室间隔缺损，应避免误诊。

✧ 思维要点

（1）注意肺动脉瓣口狭窄的诊断依据。

（2）不同水平部位出现的血流加速对诊断的提示。

（3）心内分流所致的肺动脉瓣口血流速度增快与肺动脉瓣狭窄的鉴别。

（刘延玲）

第十章　右室双腔心

右室双腔心（double-chambered right ventricle，DCRV）为由于低位的右室流出道出现肌性的局限性狭窄部位，致使右心室腔被分为两个腔室，也被称为三室心，大多数患者均合并室间隔缺损，不合并室间隔缺损者极为罕见。

一、病理解剖及病理生理

（一）病理解剖

右室双腔心为右心室腔内出现局限性肌性狭窄区域，或多条异常肥厚的肌束将右心室分为两个腔室。与肺动脉相邻的腔室为流出腔，也称为低压腔。与三尖瓣口相邻的腔室称流入腔，也称为高压腔。

患者通常无肺动脉及肺动脉瓣狭窄，但也有极少数患者可合并肺动脉瓣狭窄。

分型：

1. 肌隔型　由于局部肥厚的肌性组织造成低位右室流出道局限性的狭窄，使右心室腔形成两室。

2. 肌束型　室上嵴至右心室的前壁和心尖部出现异常肥厚的肌束，位于右室流入道和流出道之间，使右心室腔分成两个腔室。

（二）病理生理

由于局部肥厚所致的低位右室流出道狭窄或异常肌束将右心室腔分为两个腔室，均造成右室流出道的阻力负荷增加，血流排出受阻，使流入腔的压力升高，在流入腔及流出腔之间形成压力阶差。血流受阻的程度取决于流入腔与流出腔之间交通口的大小。

二、临床表现

大多数患者出现症状较晚。患者易出现呼吸道感染性疾病，部分较严重的患者可有心悸、气短、乏力等症状。少数患者还可出现发绀现象。

三、超声心动图表现

病例 10-1　男，12 岁（图 10-1）

✧ 二维超声心动图

左心房室内径增大，右心房室内径在正常范围，室间隔与左室壁厚度正常，运动厚度增强，膜部室间隔回声中断约5mm，房间隔连续性良好，各瓣膜形态、结构及启闭运动正常。距肺动脉瓣下约25mm部位的右心室腔内可见肌束将心腔分为两个腔室，两个腔室之间的交通口内径约为4mm。大动脉的连接关系及发育正常，主动脉弓右弓右降。

✧ 多普勒超声心动图

收缩期室水平探及左向右高速分流信号，流入腔与流出腔之间可探及高速血流，流速约为59m/s，峰值压差约为139mmHg。

✧ 超声心动图诊断

先天性心脏病、膜部室间隔缺损、室水平左向右分流、右室流出道狭窄、右室双腔心。

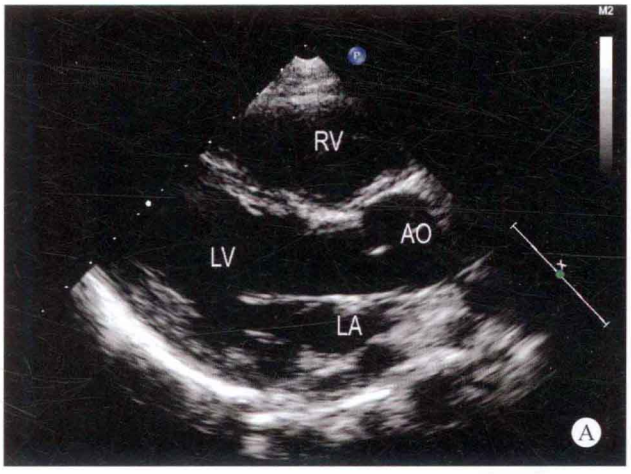

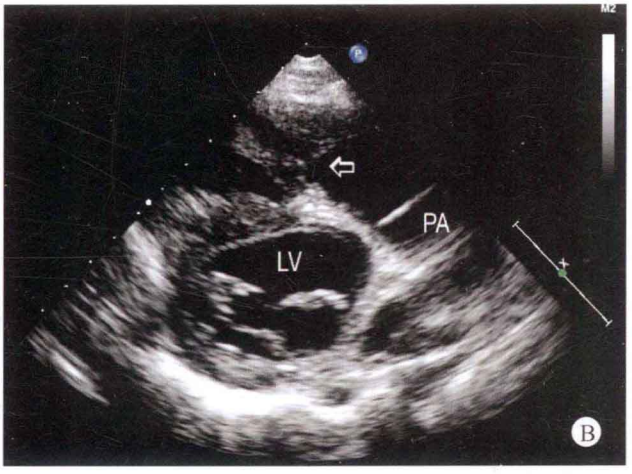

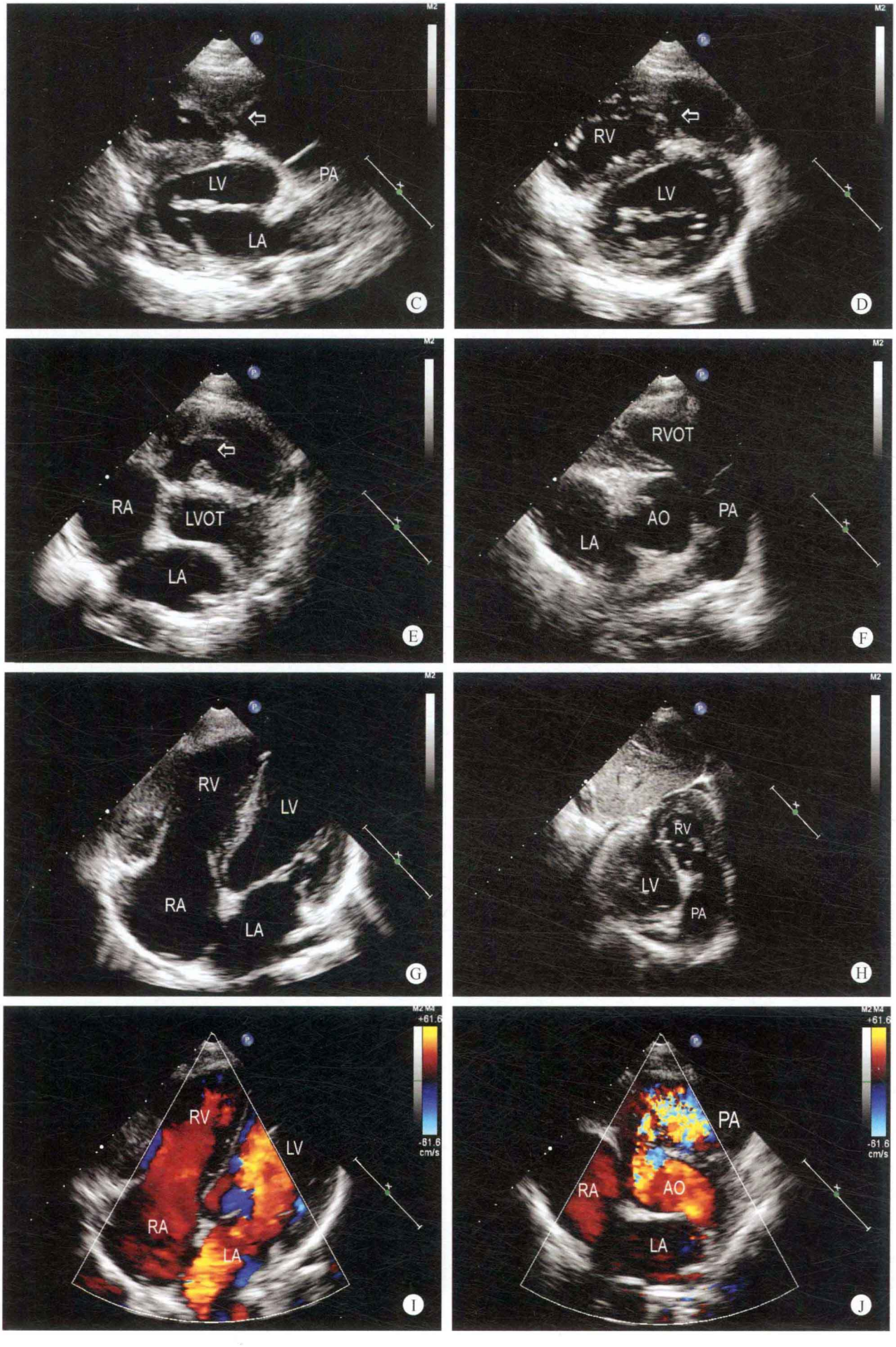
LV
PA
LA
C
RV
LV
D
RA
LVOT
LA
E
RVOT
AO
PA
LA
F
RV
LV
RA
LA
G
RV
LV
PA
H
RV
LV
RA
LA
I
PA
RA
AO
LA
J

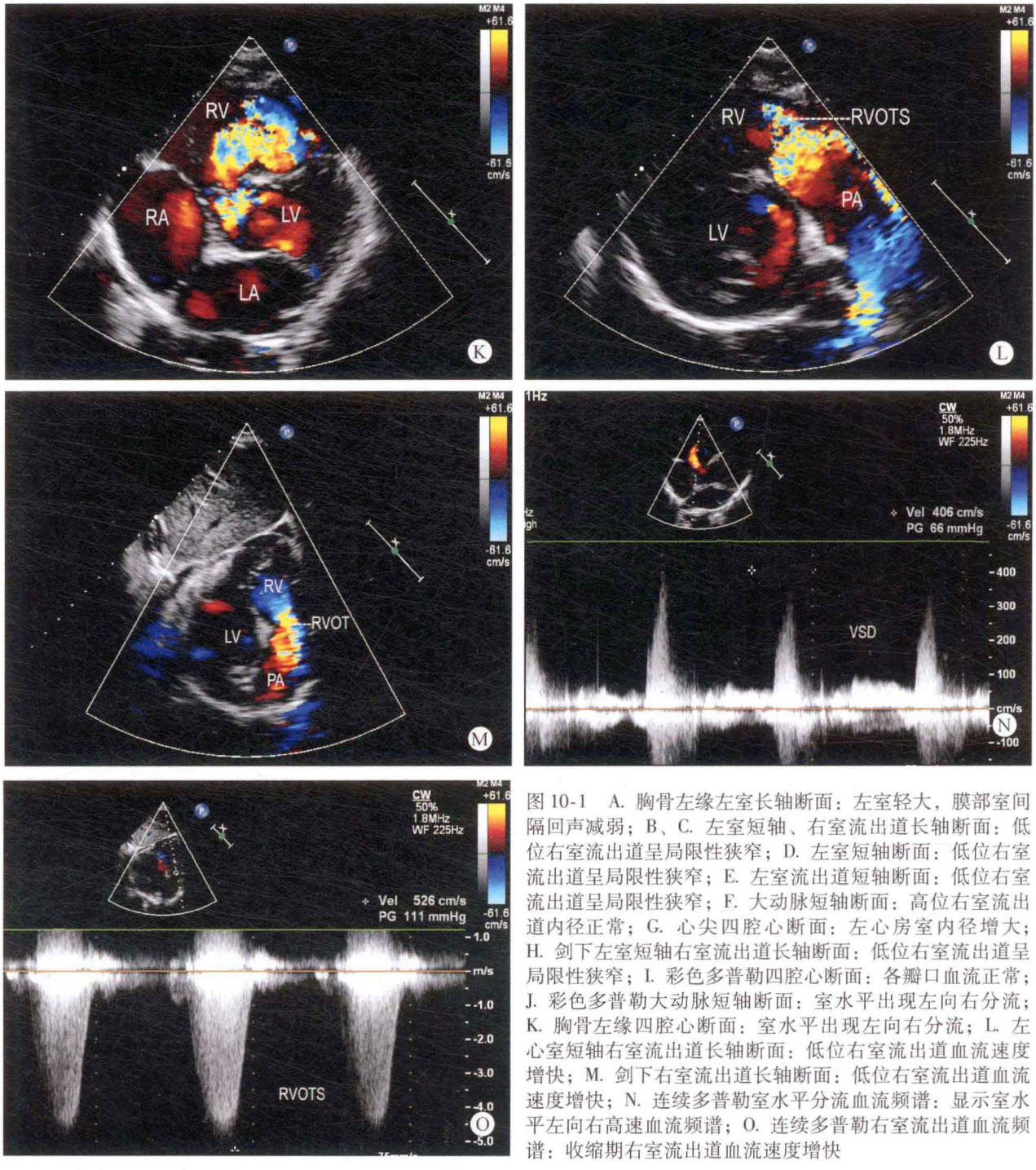

图 10-1 A. 胸骨左缘左室长轴断面：左室轻大，膜部室间隔回声减弱；B、C. 左室短轴、右室流出道长轴断面：低位右室流出道呈局限性狭窄；D. 左室短轴断面：低位右室流出道呈局限性狭窄；E. 左室流出道短轴断面：低位右室流出道呈局限性狭窄；F. 大动脉短轴断面：高位右室流出道内径正常；G. 心尖四腔心断面：左心房室内径增大；H. 剑下左室短轴右室流出道长轴断面：低位右室流出道呈局限性狭窄；I. 彩色多普勒四腔心断面：各瓣口血流正常；J. 彩色多普勒大动脉短轴断面：室水平出现左向右分流；K. 胸骨左缘四腔心断面：室水平出现左向右分流；L. 左心室短轴右室流出道长轴断面：低位右室流出道血流速度增快；M. 剑下右室流出道长轴断面：低位右室流出道血流速度增快；N. 连续多普勒室水平分流血流频谱：显示室水平左向右高速血流频谱；O. 连续多普勒右室流出道血流频谱：收缩期右室流出道血流速度增快

病例分析

右室双腔心是一种常易造成漏诊的疾病，常诊断为室间隔缺损或室间隔缺损合并肺动脉瓣狭窄。但在检查的过程中注意到血流加速的起始部位可提高诊断的准确率。

右室双腔心常为低位的右室流出道内径狭窄，造成右心室腔出现两个腔室。近肺动脉端的为流出腔，压力较低；而近三尖瓣侧的为流入腔，压力较高。

在检查的过程中应用右室流出道－肺动脉长轴断面和剑下右室－肺动脉长轴断面观察，对于流出道狭窄的起始部位及血流加速部位可做出正确的判断，有利于做出正确的诊断，避免出现漏诊现象。

本病常合并室间隔缺损，所以注意观察血流的方向及频谱多普勒的形态，可对室间隔缺损的频谱及右室流出道狭窄的血流频谱进行鉴别及区分。病例应注意与右室流出道狭窄相鉴别。位于肺动脉瓣下右室流出道的狭窄及法洛四联症所致的右室流出道狭窄，未能使右室表现为两个腔室，与右室双腔心不同。

在检查的过程中，如存在室间隔缺损，但左心室增大的程度与单纯室间隔缺损不相匹配，而右心室轻度增大或较饱满，在室间隔缺损血流通过右心室流出道部位

时，再一次出现血流加速现象，应考虑此病的可能性。如注意在大动脉短轴断面、高位左心室短轴断面及剑下右心室流出道长轴断面观察，可显示出进入肺动脉瓣口的血流在右心室体部出现血流加速现象。

手术结果为膜部室间隔缺损、右室流出道狭窄、右室双腔心。

鉴别诊断

1. 室间隔缺损　应用彩色多普勒观察时，室间隔缺损左向右分流的血流束极易与低位右室流出道狭窄所产生的高速血流相混淆，而且室水平的分流易掩盖右室流出道狭窄的部位，造成漏诊现象。因此，应注意在大动脉短轴及高位左室心室短轴断面观察右室流出道各阶段的血流色彩变化。

2. 右室流出道狭窄　肺动脉瓣下的右室流出道狭窄与肺动脉瓣狭窄极为相似，但应用连续多普勒观察时，收缩期出现的高速血流频谱形态不同，右室流出道狭窄所产生的高速血流频谱形态应为倒匕首状，注意到此点，两者即可鉴别。

思维要点

（1）右心室腔内有无局限性狭窄部位或异常肌束样回声所引起的血流加速部位。

（2）血流频谱的形态及速度。

（3）室间隔缺损所在的部位。

病例 10-2　女，6 岁（图 10-2）

二维超声心动图

右心房室轻度增大，左心房室内径在正常范围，右室壁增厚，室间隔与左室壁厚度正常，运动幅度尚可。房间隔及室间隔均未能探及明确的缺损现象。右室流出道部位探及异常肌束，将右室分隔为近三尖瓣侧的流入腔和近肺动脉瓣侧的流出腔，最窄部位的内径约为 6mm。各瓣膜形态、结构及启闭功能未见明显异常。大动脉与心室的连接关系及发育正常。主动脉弓呈右弓右降。

多普勒超声心动图

收缩期右室流出道探及高速血流，流速约为 4.5m/s，压差为 81mmHg。三尖瓣少量反流。

超声心动图诊断

先天性心脏病、右室双腔心、主动脉右弓右降。

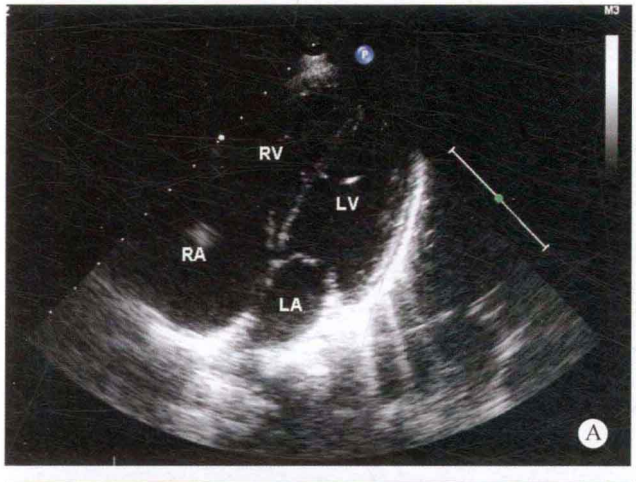

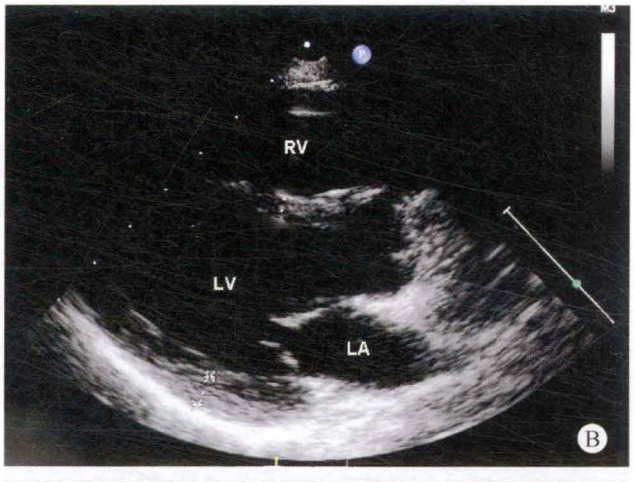

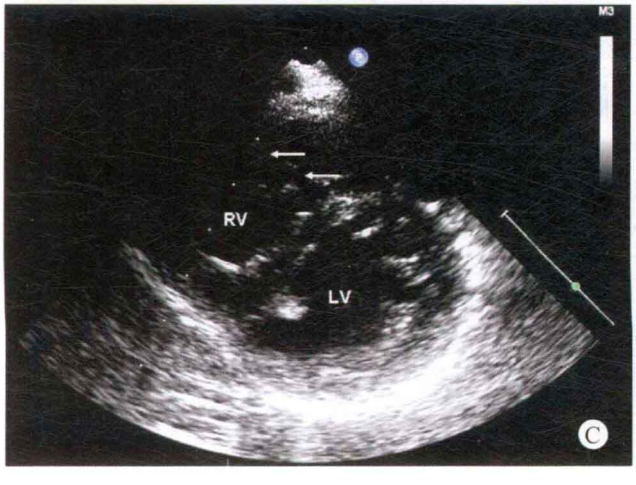

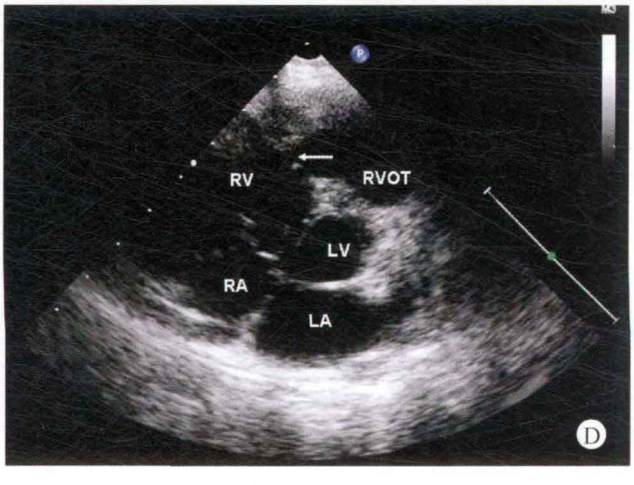

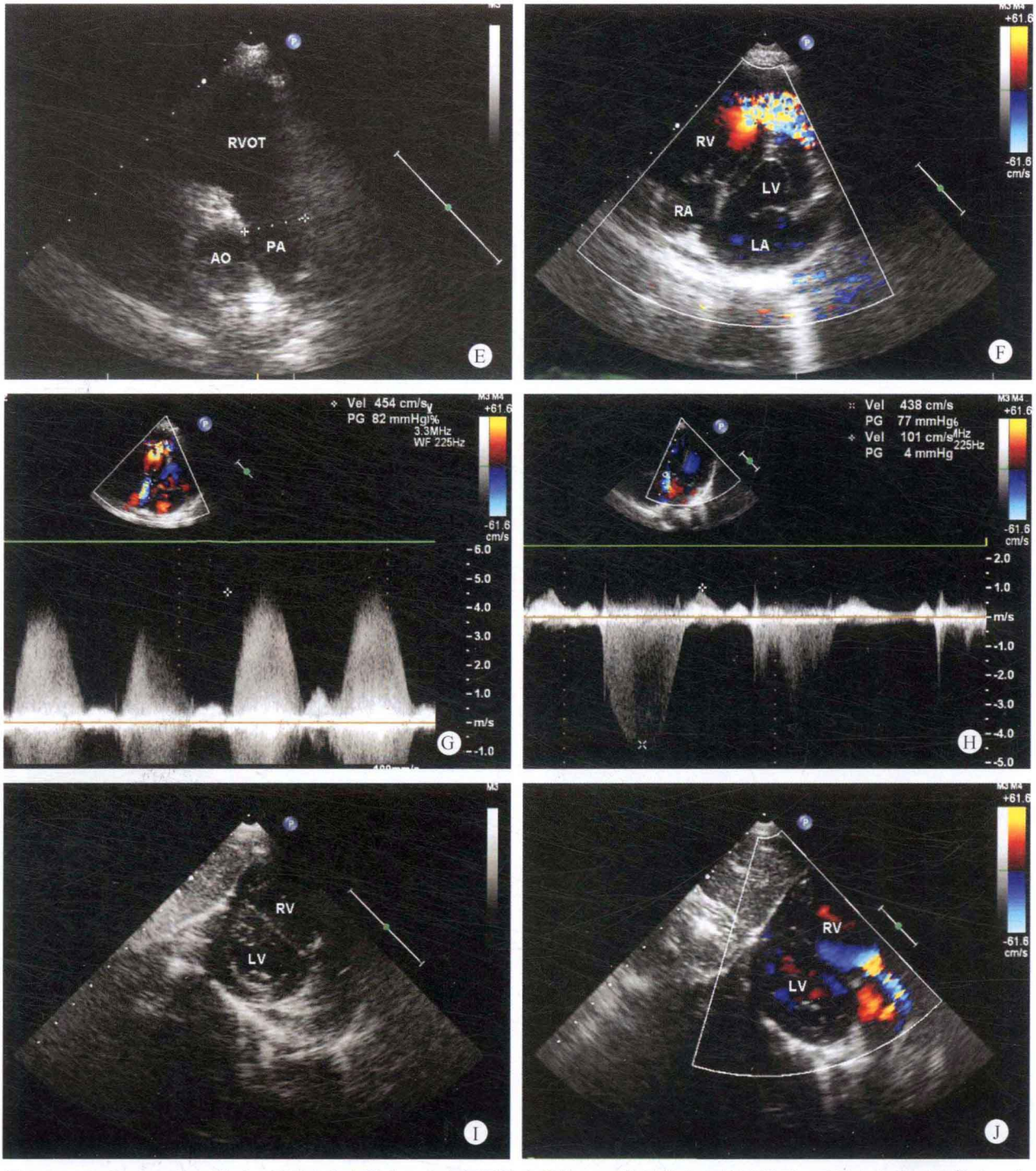

图 10-2 A. 心尖四腔心断面：显示右房室增大，房室间隔是完整的；B. 胸骨旁左室长轴断面：显示右室前后径增大，右室前壁增厚；C. 胸骨旁左室短轴断面：显示右室增大，右室壁增厚，箭头指示处右室流出道可见异常肌束分隔；D. 胸骨旁大动脉短轴断面：显示右室流出道被异常肌束分隔为近三尖瓣侧的高压腔和近肺动脉瓣侧的低压腔，箭头指示处为二者间的交通口；E. 右室流出道狭窄后扩张，形成右室第二心室腔；F. CDFI 显示右室流出道狭窄处高速血流信号；G. CW 测量右室流出道血流速度达 4.5m/s；H. 收缩期三尖瓣口探及少量反流，CW 测量速度计算得右室流入腔为高压腔；I. 剑下右室流出道长轴断面：显示流出道异常肌束；J. 剑下右室流出道长轴断面：CDFI 显示流出道狭窄处高速血流

病例分析

本病例为单纯的右室双腔心，此病不合并室间隔缺损者极为少见。其血流动力学的改变与肺动脉瓣狭窄极为相似，两者易混淆。右室双腔心是一种特殊形态的右室流出道狭窄，其病理解剖改变是低位右室流出道部位形成一肌性狭窄环，流出腔膨大形成第三心室腔，由于右室流出道位于图像的近场部位，图像的清晰程度较差，易出现漏诊现象，但在应用彩色多普勒观察时，可显示右室流出道部位出现血流加速现象，血流呈五彩镶嵌色，此现象对检查者有所提示，可避免漏诊。应用频谱多普勒于大动脉短轴断面及剑下右室流出道长轴断面测量血流速度可进一步证实诊断的准确性。

思维要点

（1）右室双腔心的诊断要点。
（2）如何与室间隔缺损相鉴别。
（3）如何与肺动脉瓣狭窄相鉴别。

病例 10-3　男，1 岁（图 10-3）

二维超声心动图

左右心腔均增大，右室壁增厚。室壁运动幅度正常。房间隔连续完整，室间隔膜周部回声中断约 12mm。右室流出道探及环状肌束，致流出道局部狭窄，交通口直径仅 5mm。室间隔缺损与右室流入腔（高压腔）相通，远端右室流出道膨大成第三心室（低压腔）。各瓣膜结构及启闭功能未见明显异常，大动脉发育及关系正常，主动脉弓降部未见异常，心包未见异常。

多普勒超声心动图

室水平探及左向右低速分流信号。右室流出道探及高速血流信号，峰值流速约为 3.9m/s，峰值压差为 62mmHg。

超声心动图诊断

先天性心脏病、右室双腔心、膜周部室间隔缺损、室水平左向右分流。

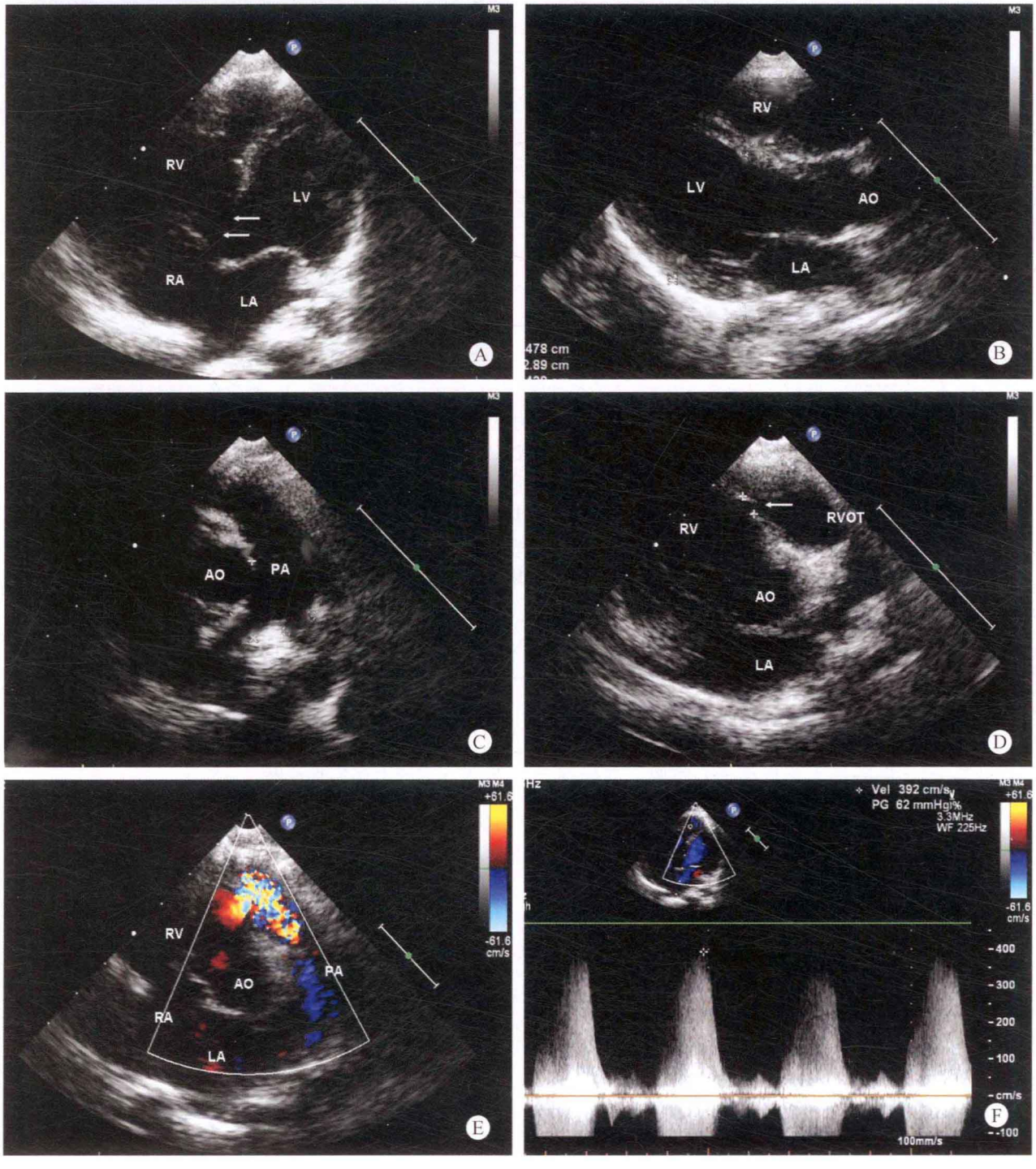

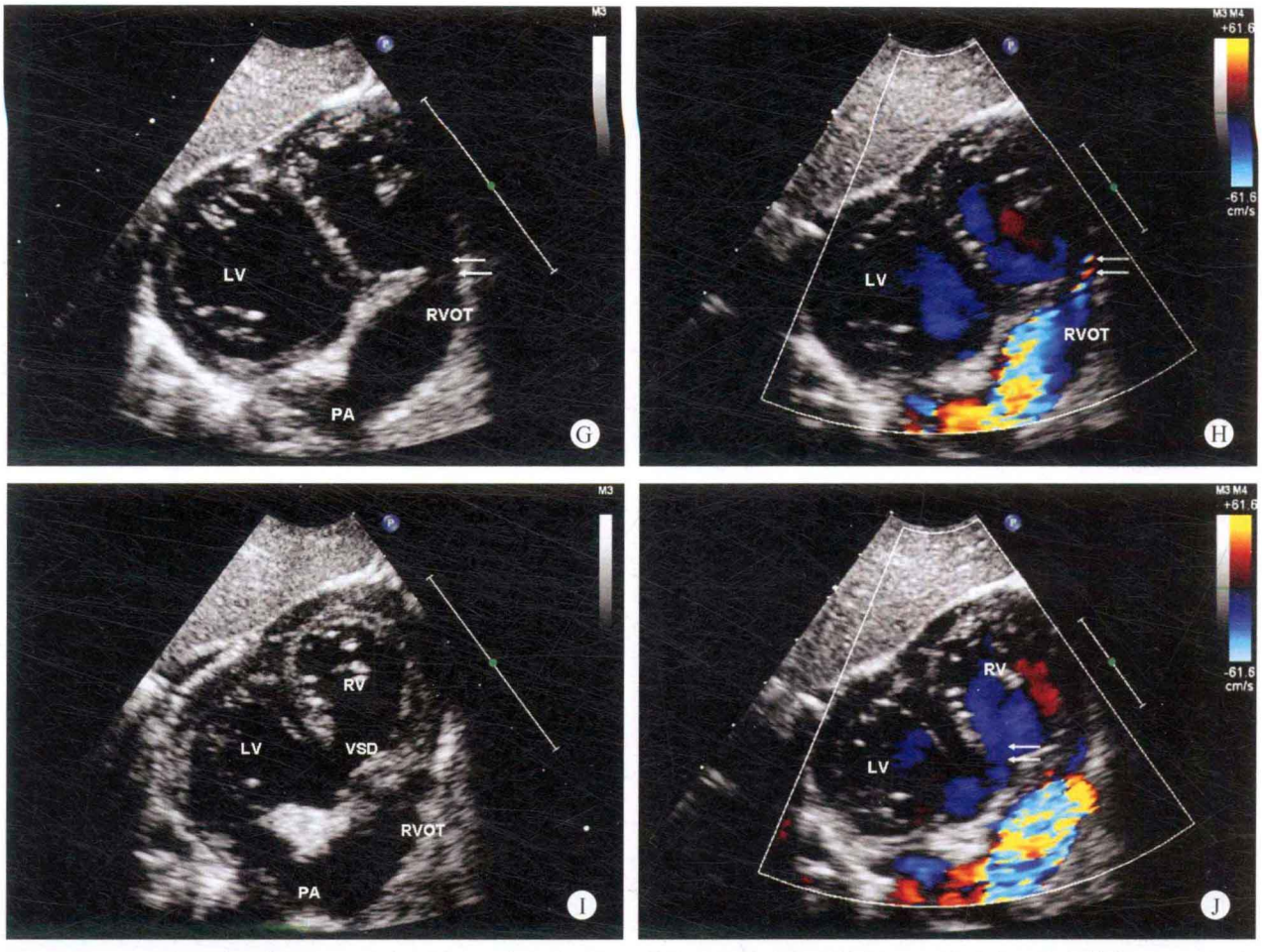

图 10-3 A. 心尖四腔心断面：显示全心增大，右室壁增厚，箭头所示为室间隔缺损；B. 胸骨旁左室长轴断面：显示全心增大，右室前壁增厚；C. 肺动脉长轴断面：显示肺动脉内径正常，无狭窄；D. 右室流出道断面：显示右室流出道环状肌束狭窄，交通口直径仅为5mm，远端右室流出道膨大成第三心室（低压腔）；E. CDFI 显示右室流出道狭窄处五彩镶嵌的高速血流信号；F. CW 测量高速血流速度约为 3.9m/s，压差为 62mmHg；G. 剑下右室流出道长轴断面：清楚显示流出道肌束形成狭窄环，将流出道分隔为两个心室腔；H. CDFI 显示右室流出道狭窄部位血流信号束变细，速度增快，呈五彩镶嵌色；I. 剑下双心室短轴断面：显示室间隔缺损；J. 剑下双心室短轴断面：显示室间隔缺损低速的过隔血流信号（箭头所示），提示室间隔缺损与右室流入道的高压腔相通

病例分析

右室双腔心是一种特殊形态的右室流出道狭窄，在较低位右室流出道形成一肌性狭窄环，心腔表面可能形成局部凹陷，流出腔略膨大形成第三心室腔。本病例合并较大的膜周部室间隔缺损，与右室流入腔（高压腔）相通，室水平左向右分流速度很低，彩色信号不明显，检查时注意降低血流 scale 阈值并结合二维灰阶结构图像仔细观察判断。

手术结果为膜周部室间隔缺损、右室双腔心。

在检查的过程中，心腔内的异常高速血流信号是容易观察到的，也往往是第一发现。在发现异常高速血流信号后，二维灰阶图像观察异常高速血流所在位置是否位于右室流出道，多位于流入道与流出道之间，并符合在狭窄远端形成扩张的第三心腔的结构特点，即可诊断右室双腔心。在胸骨旁断面显示欠佳的情况下，可结合剑下右室流出道长轴断面观察，同时在此断面 CW 测量高速血流速度，取样线与血流方向平行，可获得准确的测量结果。在明确诊断后同时注意仔细观察室间隔是否完整，肺动脉瓣短轴断面观察肺动脉瓣结构有无狭窄和异常，完成上述鉴别诊断。

思维要点

诊断的关键在于将二维灰阶图像所显示的心脏结构特点与彩色多普勒血流图提示的狭窄部位结合起来做出综合判断。同时注意鉴别诊断，以求诊断的系统性和完整性。

四、检查过程中的思维方式

右室双腔心是一种特殊形态的右室流出道狭窄，在较低位右室流出道形成一肌性狭窄环，心腔表面可能形

成局部凹陷，流出腔略膨大形成第三心室腔，常合并较大的膜周部室间隔缺损，单纯的右室双腔心较少见。在检查右室双腔心患者时，常在检出心腔内出现异常高速血流的部位时，考虑到右室双腔心的可能性。右室局限性狭窄多位于流入道与流出道之间，并在狭窄的远端形成扩张的第三心腔，如出现此特征性表现即可诊断为右室双腔心。在胸骨旁切面显示欠佳的情况下，可结合剑下右室流出道长轴断面观察，同时在此断面应用连续多普勒（CW）测量血流速度，取样线与血流方向平行，可获得收缩期的高速血流频谱，进一步证实诊断的准确性。在诊断的过程中需注意与室间隔缺损和肺动脉瓣狭窄鉴别诊断。

1. 室间隔缺损　右室双腔心狭窄的部位邻近膜周部室间隔缺损，狭窄部位出现的收缩期高速血流也与室间隔缺损左向右高速分流的血流信号容易混淆，应多个切面和角度仔细观察加以鉴别，室间隔缺损应调整探头角度尽量使声束与室间隔垂直以便观察缺损和分流信号，如大动脉短轴切面或胸骨旁四腔心切面、剑下四腔心切面等，而右室双腔心则应使声束与流出道平行以便观察狭窄的状况及出现高速血流的部位，如剑下右室流出道长轴断面等。低位的流出道狭窄应注意与肌部室间隔缺损鉴别。此外，由于右室双腔心常合并室间隔缺损，而且室间隔缺损位于流入道的高压腔，为低速的过隔分流甚至分流不明显，不容易观察，此时应通过二维超声心动图仔细观察是否存在室间隔缺损，以检出合并的室间隔缺损。

2. 肺动脉瓣狭窄　应用 CW 测量高速血流时，右室流出道与肺动脉瓣口的异常血流易出现混淆，但如果应用二维超声心动图观察狭窄位置，应用彩色多普勒血流图检出血流加速的部位，则可将二者加以鉴别。而且两者之间的频谱多普勒形态可出现差异，通常右室流出道狭窄的血流频谱呈收缩期倒匕首状的高速血流频谱，而肺动脉瓣狭窄则为收缩期高速的血流频谱。

（本章病例 10-1 由刘延玲提供，病例 10-2 和 10-3 由朱振辉提供。）

（朱振辉　刘延玲）

第十一章　三尖瓣闭锁

（附右侧房室无连接）

先天性心脏病三尖瓣闭锁（tricuspid atresia，TA）为一组较为少见的紫绀属心内畸形，主要为三尖瓣器的发育异常，三尖瓣叶形成纤维状隔膜，致右心房和右心室之间的流入道呈闭锁状态。

一、病理解剖及病理生理

（一）病理解剖

三尖瓣闭锁的病理解剖改变为右侧的房室瓣闭锁或缺如，原三尖瓣口部位无三尖瓣叶组织，通常在三尖瓣部位出现陷窝或条索状改变，致使右侧的流入道呈闭锁状态，右心房及右心室之间没有直接的交通。本病应同时伴有房间隔缺损及室间隔缺损。大多数患者的大动脉连接关系呈正常状态，部分患者可出现大动脉的空间方位与心室的连接关系异常。三尖瓣闭锁也常伴有其他的心内畸形，如单心室、肺静脉畸形引流及肺动脉瓣狭窄等。

1. 根据三尖瓣口局部的解剖改变分型

（1）肌肉型：三尖瓣口缺如，仅出现陷窝样改变。

（2）膜型：三尖瓣口部位无三尖瓣叶，呈隔膜状改变。

（3）瓣型：三尖瓣叶融合，形成薄膜状组织或囊袋样改变。

2. 根据大动脉的连接关系分型

（1）大动脉与心室的连接关系正常。

（2）合并右位型大动脉转位，即主动脉与右心室相连接，肺动脉与左心室相连接。

（3）主动脉位于左前、肺动脉位于右后。

（二）病理生理

三尖瓣闭锁致使右心房体静脉回流的未氧合血液不能进入右心室，而是必须通过房间隔缺损分流入左心房、左心室，然后部分血液通过室间隔缺损进入右心室到达肺动脉，部分血液进入主动脉，由于出现右向左分流，患者出现发绀。

1. 大动脉与心室关系正常　心室与大动脉连接关系正常者，如果室间隔缺损较小，或者右室流出道狭窄的程度较重，肺循环的血流量可呈进行性减低，导致发绀的程度及缺氧现象加重。

2. 大动脉与心室关系异常　此类型的患者通常无肺动脉瓣狭窄，但肺动脉与左心室相连接，肺的血流量增多。由于左心系统需要同时接受体循环及肺循环的血流量，承担了两侧心室的搏血功能，可较早出现肺动脉高压。

二、临床表现

多数患儿出生后即发绀，发育迟缓，易感染，并可出现呼吸困难、缺氧及充血性心力衰竭。心前区可出现粗糙响亮的收缩期杂音。

三、超声心动图表现

病例 11-1　女，4 岁（图 11-1）

✧ 二维超声心动图

心脏位于左侧胸腔，内脏位置正常，心房增大。低位房间隔及房间隔中部可探及两处回声脱失，大小分别为 15mm 及 14mm。心室腔内未能探及明确的室间隔回声，呈单心室，三尖瓣叶呈闭锁状态，大动脉位置关系异常，主动脉位于右侧，肺动脉位于左侧，均起源于单心室腔。肺动脉瓣呈二叶瓣，但启闭尚可，肺动脉发育尚可。未能探及明确的肺静脉进入左房，左房侧壁可探及共同肺静脉干形成，内径约为 10mm，胸骨上窝可探及共同肺静脉环，于垂直静脉与无名静脉的交界部位可探及局限性狭窄。主动脉弓降部未见异常。

✧ 多普勒超声心动图

胸骨上窝可探及共同肺静脉干的血流经垂直静脉－无名静脉－上腔静脉进入右房，且血流量明显增大，但垂直静脉与无名静脉连接的局限性狭窄部位血流速度增快，流速为 2m/s，压差为 16mmHg。房水平探及双向分流，收缩期可探及二尖瓣口中量反流。

✧ 超声心动图诊断

先天性心脏病、单心室、三尖瓣闭锁、大动脉转位、完全型心上型肺静脉畸形引流、Ⅰ孔型房间隔缺损、Ⅱ孔型房间隔缺损、功能性单心房、肺动脉瓣二叶瓣畸形、二尖瓣关闭不全、二尖瓣中量反流。

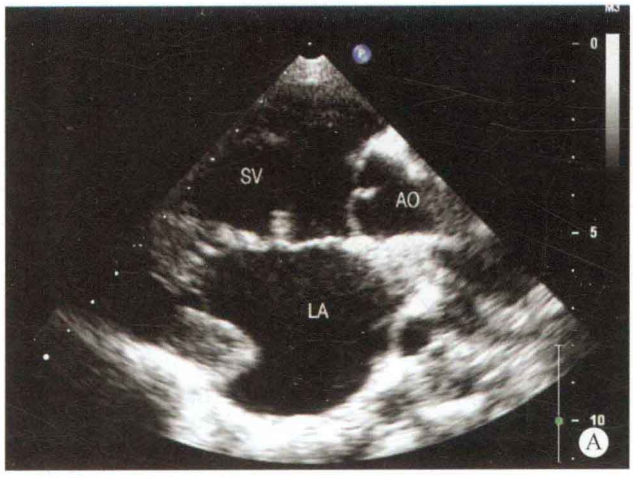
SV
AO
LA
A

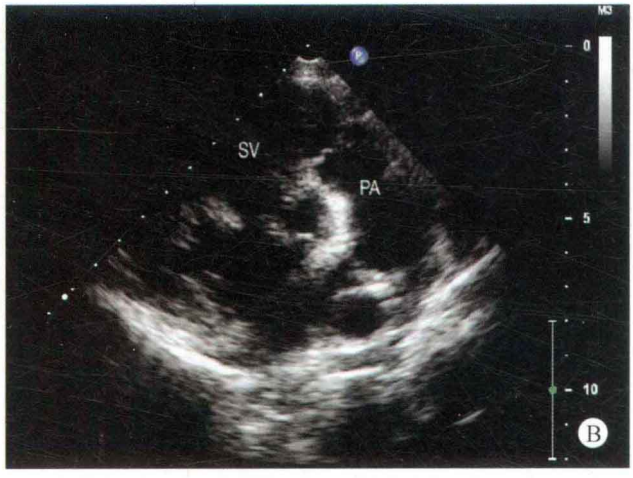
SV
PA
B


PA
AO
C

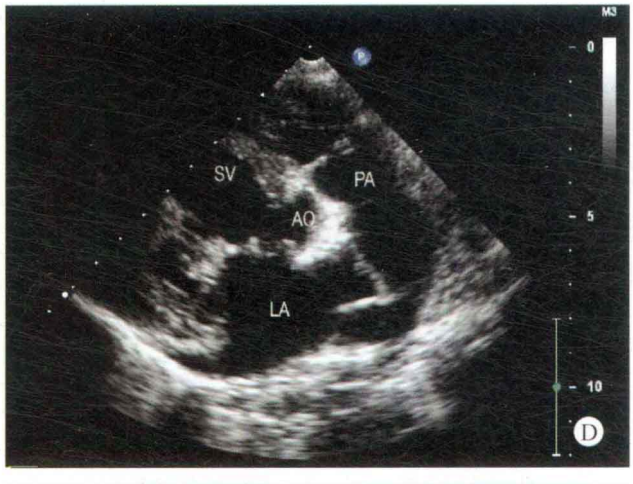
SV
PA
AO
LA
D

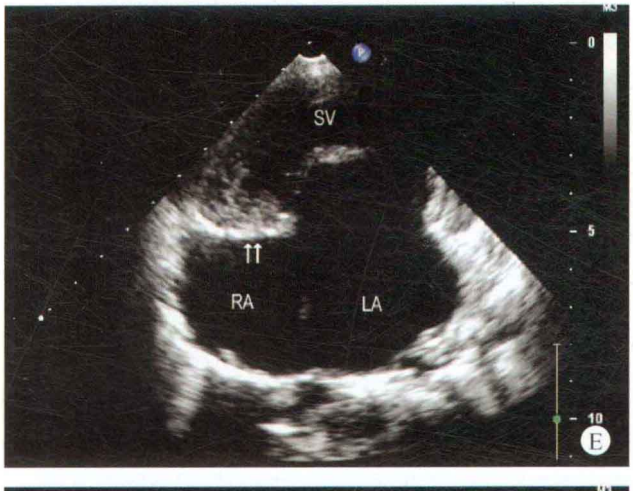
SV
RA
LA
E


SV
RA
LA
F

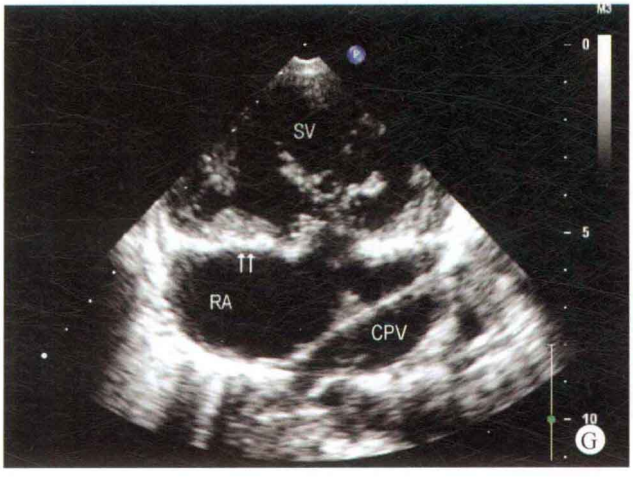
SV
RA
CPV
G


SV
AO
PA
LA
RPA
LPA
H

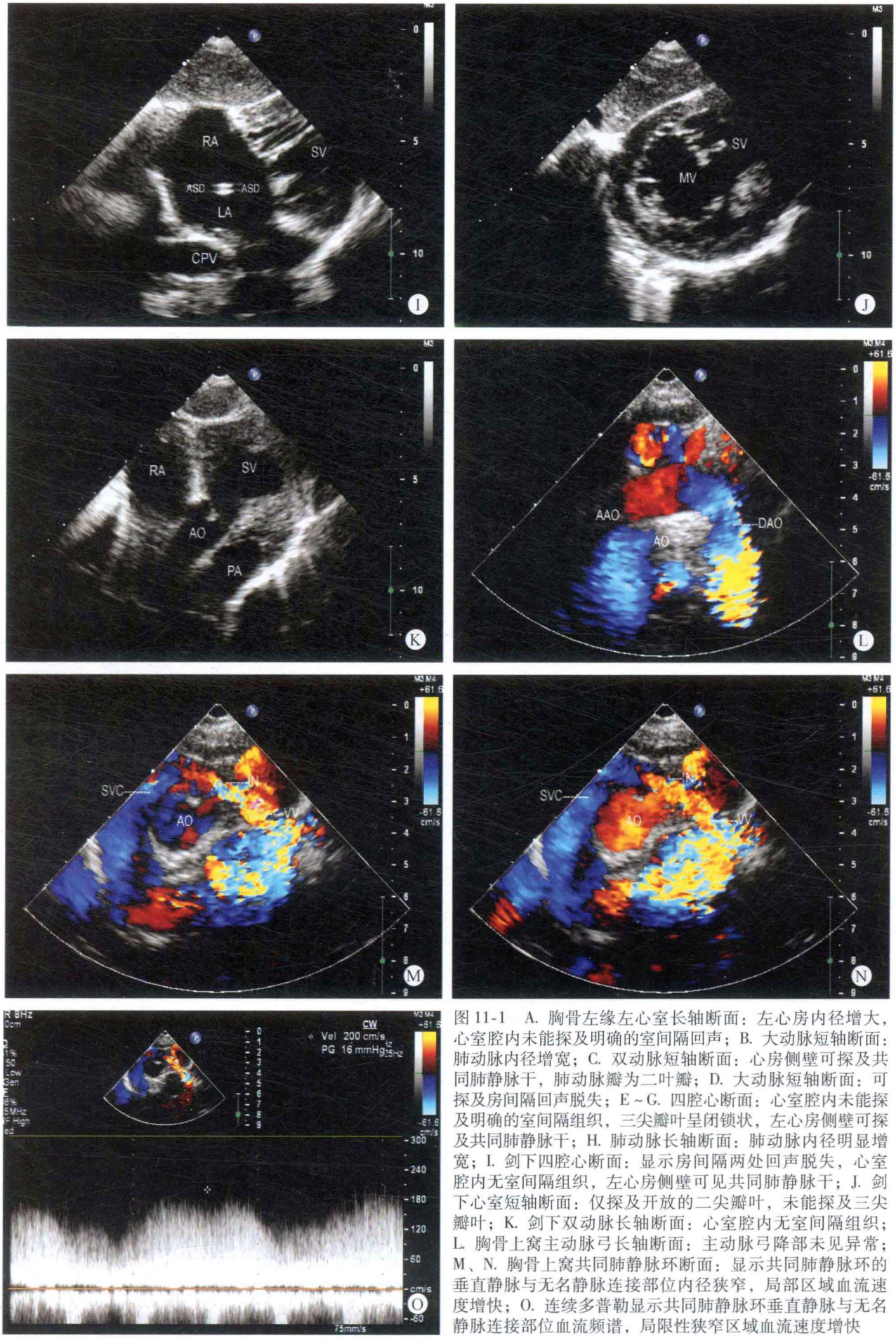

图 11-1 A. 胸骨左缘左心室长轴断面：左心房内径增大，心室腔内未能探及明确的室间隔回声；B. 大动脉短轴断面：肺动脉内径增宽；C. 双动脉短轴断面：心房侧壁可探及共同肺静脉干，肺动脉瓣为二叶瓣；D. 大动脉短轴断面：可探及房间隔回声脱失；E～G. 四腔心断面：心室腔内未能探及明确的室间隔组织，三尖瓣叶呈闭锁状，左心房侧壁可探及共同肺静脉干；H. 肺动脉长轴断面：肺动脉内径明显增宽；I. 剑下四腔心断面：显示房间隔两处回声脱失，心室腔内无室间隔组织，左心房侧壁可见共同肺静脉干；J. 剑下心室短轴断面：仅探及开放的二尖瓣叶，未能探及三尖瓣叶；K. 剑下双动脉长轴断面：心室腔内无室间隔组织；L. 胸骨上窝主动脉弓长轴断面：主动脉弓降部未见异常；M、N. 胸骨上窝共同肺静脉环断面：显示共同肺静脉环的垂直静脉与无名静脉连接部位内径狭窄，局部区域血流速度增快；O. 连续多普勒显示共同肺静脉环垂直静脉与无名静脉连接部位血流频谱，局限性狭窄区域血流速度增快

病例分析

患者同时患有单心室、三尖瓣闭锁、大动脉位置异常、完全型心上型肺静脉畸形引流、Ⅰ孔型及Ⅱ孔型房间隔缺损极为少见。在检查的过程中发现虽然患者存在两处较大的房间隔缺损，但左心房较小，未能探及明确的肺静脉回流到左心房，且左房的侧壁出现异常管腔样回声，因此考虑是否同时存在肺静脉畸形引流。在检查胸骨上窝的过程中，发现在主动脉弓的外围出现由垂直静脉－无名静脉－上腔静脉形成的共同肺静脉环，而且在垂直静脉与无名静脉的连接部位出现局限性狭窄，血流速度增快。

本病例的主要特征为：肺静脉的血流通过垂直静脉－无名静脉－上腔静脉进入右心房，形成左向右分流，但由于三尖瓣叶呈闭锁状态，左向右分流的血液通过房间隔缺损进入左房，形成右向左分流，通过二尖瓣口进入单心室腔。

在检查的过程中，发现患者虽然同时存在两处房间隔缺损，而且二尖瓣叶出现中量的反流，但左心房的发育较小，与二尖瓣的中量反流不相符合，因此考虑是否存在肺静脉系统的异常。

思维要点

（1）左房内径大小与容量负荷之间的关系。
（2）共同肺静脉环局限性狭窄部位的检出。
（3）是否存在三尖瓣环结构。
（4）大动脉的空间方位及起源的部位。
（5）瓣叶的数目。

病例 11-2　女，8 岁（图 11-2）

二维超声心动图

心脏位置正常，心房正位，心室右襻。左心房室内径增大，右心室发育不良，呈缝隙状改变，房间隔中部回声中断约 7mm。膜部室间隔回声中断约 11mm，右心房室之间未能探及明确的三尖瓣叶启闭现象，于原三尖瓣部位仅探及纤维隔膜样回声。主动脉内径增宽，位于右前，与右心室相连接。肺动脉内径狭窄，位于左后，未能探及明确的肺动脉瓣启闭现象。主肺动脉发育不良，左、右肺动脉显示不清晰。其余各瓣膜结构、启闭未见明显异常。主动脉弓右弓右降。可探及内径约 5mm 的体－肺侧支。

多普勒超声心动图

房水平探及右向左分流，室水平探及双向分流。收缩期未能探及过肺动脉瓣口的血流。动脉水平探及左向右分流。舒张期主动脉瓣口可探及少量反流。收缩期二尖瓣口探及少量反流。

超声心动图诊断

先天性心脏病、三尖瓣闭锁、肺动脉瓣闭锁、大动脉转位、室间隔缺损、室水平双向分流、Ⅱ孔型房间隔缺损、房水平右向左分流、体－肺侧支形成、动脉水平分流。

病例分析

本病例为右心发育不良综合征，由于三尖瓣口呈闭锁状态，右心房的血液通过房间隔缺损部位分流入左心房，继而进入左心室及主动脉，通过体－肺侧支进入肺动脉系统，同时左心室的血流通过室间隔缺损分流入右心室，但由于肺动脉瓣呈闭锁状态，右心室的血流通过室间隔缺损返回左心室，通过主动脉系统及体－肺侧支进入肺动脉循环系统。由于三尖瓣口及肺动脉瓣口均呈闭锁状态，右心室腔发育极小，而且患者的肺动脉极难显示，易误诊为共同动脉干，但如注意到患者的临床表现，如重度的发绀、杵状指趾，两者之间则不难鉴别。

由于三尖瓣及肺动脉瓣口均呈闭锁状态，则右心室腔发育极小，与单心室的残余心腔极为相似，如果注意到室间隔与粗大乳头肌之间的区别和三尖瓣环部位的改变，两者则可鉴别。

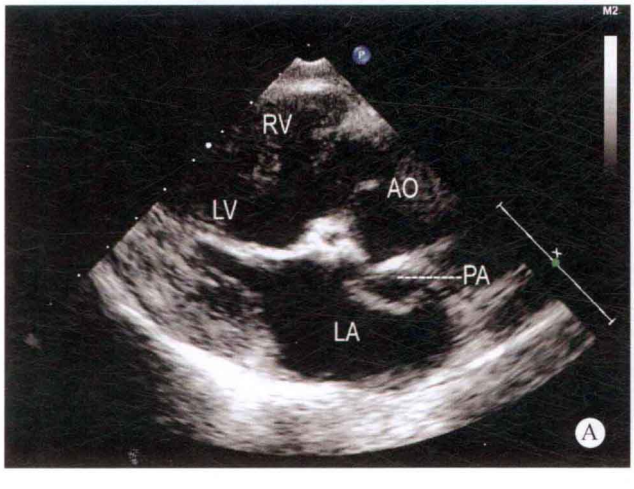

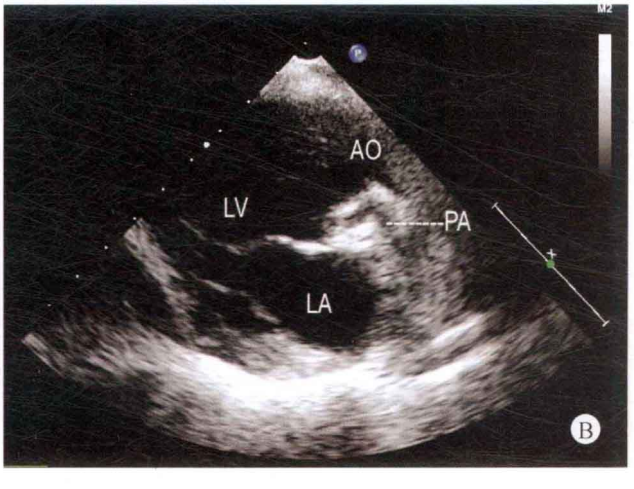

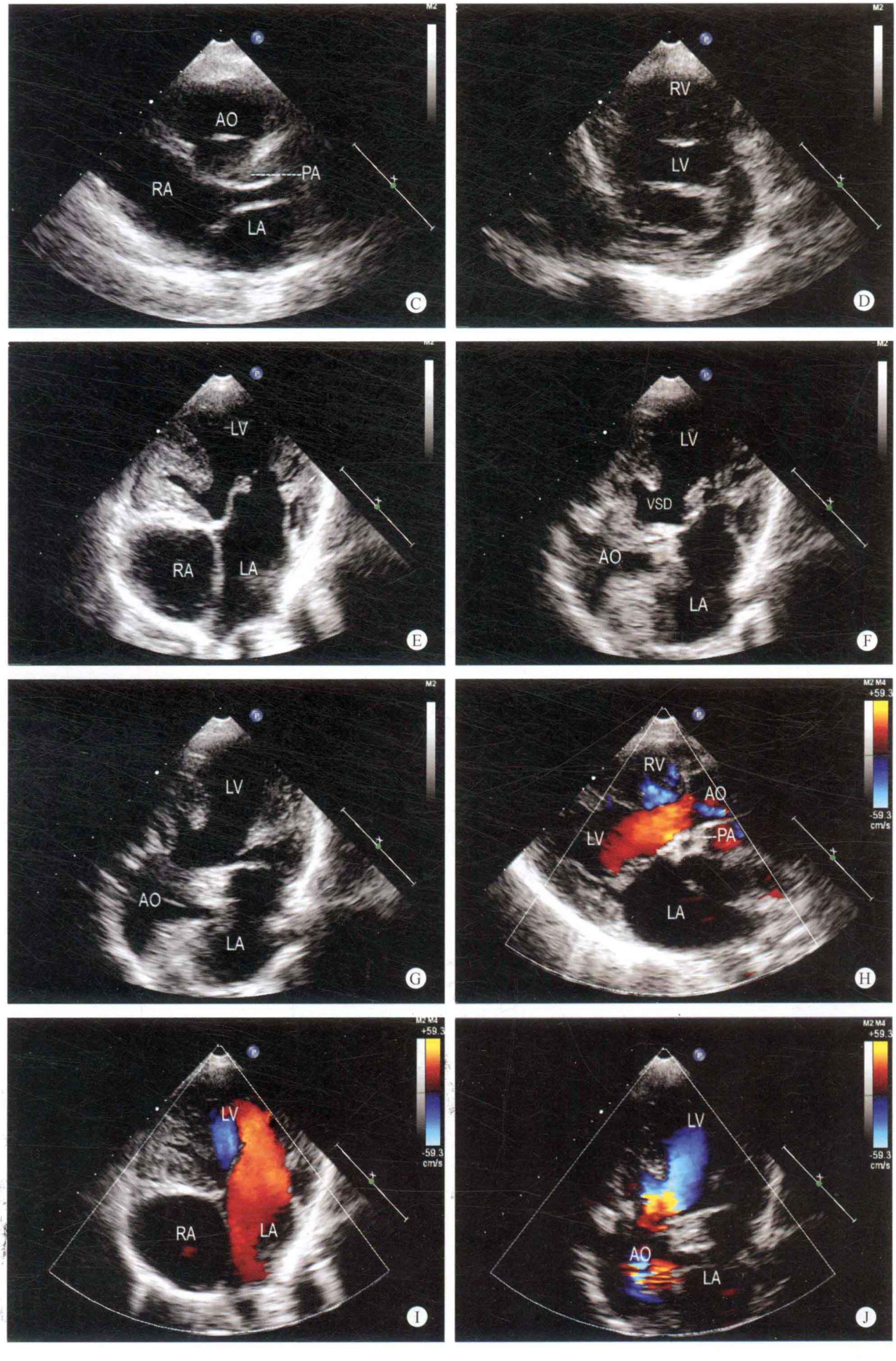
AO
PA
RA
LA
C
RV
LV
D
LV
RA
LA
E
LV
VSD
AO
LA
F
LV
AO
LA
G
RV
AO
LV
PA
LA
H
+59.3
-59.3
cm/s
LV
RA
LA
I
LV
AO
LA
J

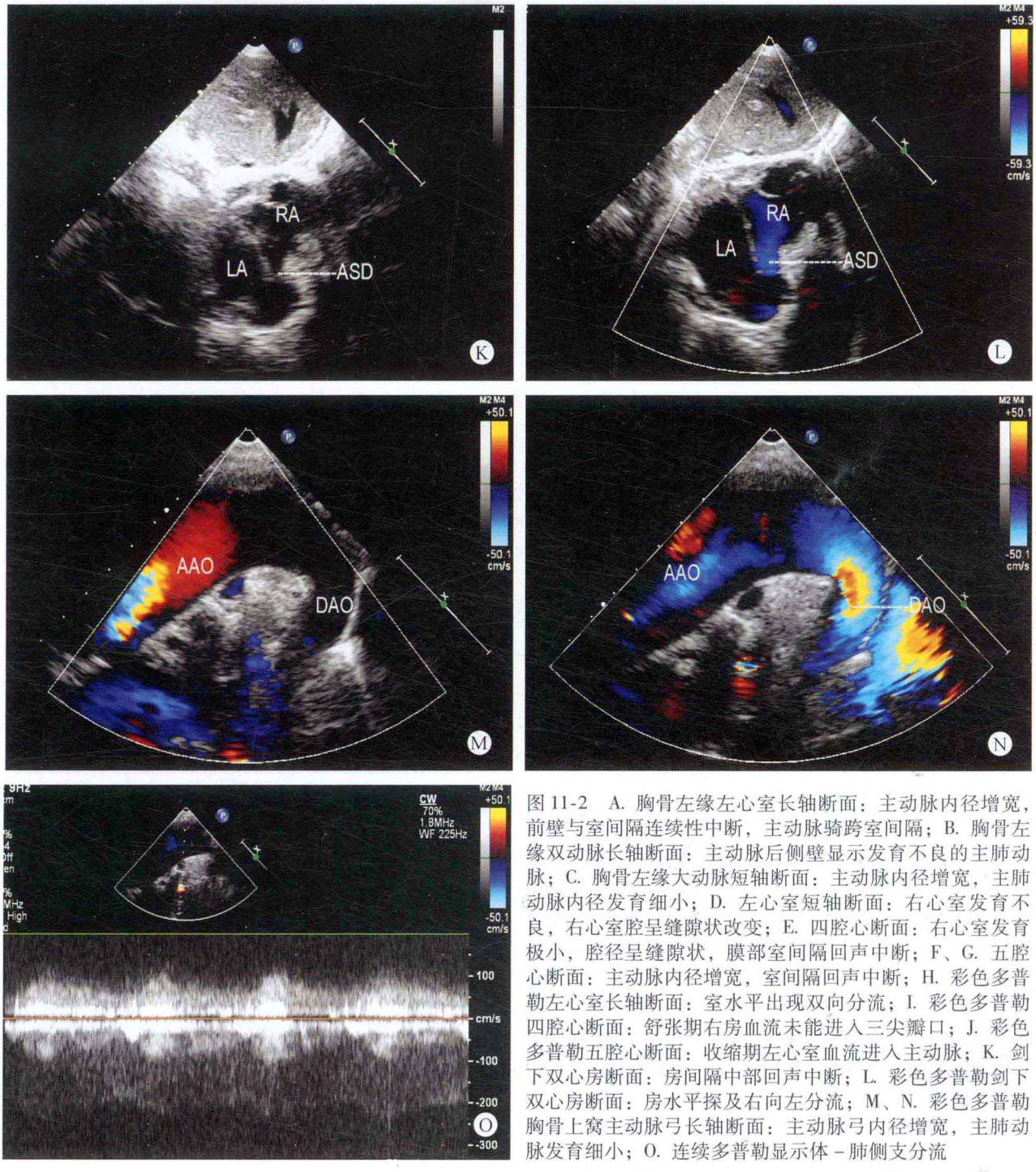

图 11-2　A. 胸骨左缘左心室长轴断面：主动脉内径增宽，前壁与室间隔连续性中断，主动脉骑跨室间隔；B. 胸骨左缘双动脉长轴断面：主动脉后侧壁显示发育不良的主肺动脉；C. 胸骨左缘大动脉短轴断面：主动脉内径增宽，主肺动脉内径发育细小；D. 左心室短轴断面：右心室发育不良，右心室腔呈缝隙状改变；E. 四腔心断面：右心室发育极小，腔径呈缝隙状，膜部室间隔回声中断；F、G. 五腔心断面：主动脉内径增宽，室间隔回声中断；H. 彩色多普勒左心室长轴断面：室水平出现双向分流；I. 彩色多普勒四腔心断面：舒张期右房血流未能进入三尖瓣口；J. 彩色多普勒五腔心断面：收缩期左心室血流进入主动脉；K. 剑下双心房断面：房间隔中部回声中断；L. 彩色多普勒剑下双心房断面：房水平探及右向左分流；M、N. 彩色多普勒胸骨上窝主动脉弓长轴断面：主动脉弓内径增宽，主肺动脉发育细小；O. 连续多普勒显示体－肺侧支分流

思维要点

（1）如何显示发育不良的肺动脉。

（2）室间隔缺损残端组织与单心室粗大乳头肌之间的鉴别。

（3）残余心腔与发育不良心腔的区别。

（4）临床表现与检查结果的符合程度。

病例 11-3　男，5 岁（图 11-3）

二维超声心动图

心脏位于左侧胸腔，心房正位，心室右襻。左心房室内径明显增大，室间隔变薄，右心室腔发育尚可。房间隔中部回声中断约 12mm，室间隔膜周部回声中断约 15mm，右心房与右心室之间未能探及明确的三尖瓣叶启闭现象，瓣叶呈强回声条索状改变。主肺动脉远端及左、右肺动脉发育尚可。主动脉发育较细小，主动脉瓣及二尖瓣叶结构、形态及启闭未见异常，但二尖瓣叶开放幅度增大。大动脉与心室之间的连接关系正常。

多普勒超声心动图

房水平探及右向左分流，室水平探及双向分流。二尖瓣口探及少量反流。

超声心动图诊断

先天性心脏病、三尖瓣闭锁、膜周部室间隔缺损、Ⅱ孔型中央型房间隔缺损，不除外心肌受累性疾患并存。

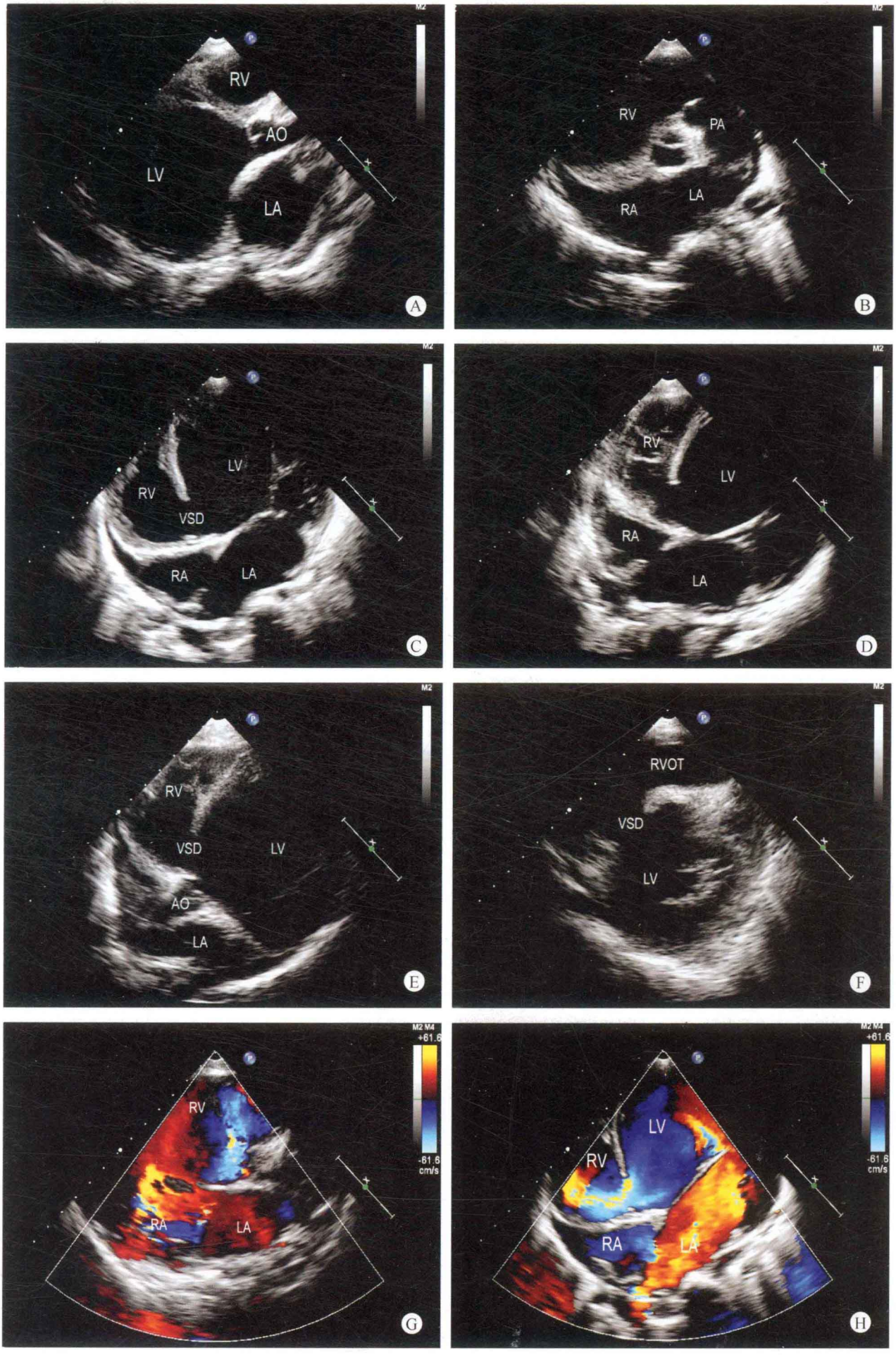
RV
AO
LV
LA
A
RV
PA
RA
LA
B
LV
RV
VSD
RA
LA
C
RV
LV
RA
LA
D
RV
VSD
LV
AO
LA
E
RVOT
VSD
LV
F
M2 M4
+61.6
-61.6
cm/s
RV
RA
LA
G
M2 M4
+61.6
-61.6
cm/s
LV
RV
RA
LA
H

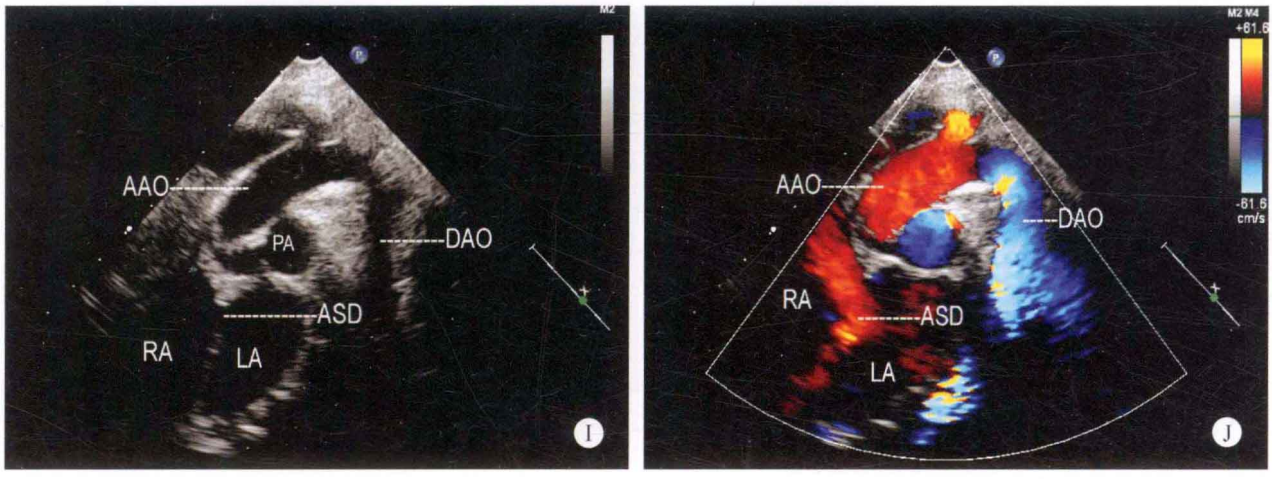

图 11-3　A. 左心室长轴断面：左心房室增大，尤以左心室为著，主动脉发育细小；B. 大动脉短轴断面：主动脉发育细小，肺动脉内径增宽；C、D. 心尖四腔心断面：左心房室内径增大，室间隔变薄，房间隔与膜部室间隔均可探及回声中断；E. 心尖五腔心断面：左心室增大，膜部室间隔回声中断；F. 左心室短轴断面：左心室明显增大，室间隔变薄，可探及回声脱失（VSD）；G. 彩色多普勒左心室长轴断面：室水平探及右向左分流（蓝色）；H. 彩色多普勒四腔心断面：房水平及室水平均探及右向左分流（蓝色）；I. 主动脉弓长轴断面：显示主动脉弓降部正常，房间隔出现回声脱失；J. 彩色多普勒主动脉弓长轴断面：主动脉弓降部血流速度在正常范围，房水平出现左向右分流（红色）

病例分析

本例患者的三尖瓣口呈闭塞状态，瓣叶呈强回声条索状改变，同时合并房间隔缺损及室间隔缺损，但室间隔及左心室壁厚度变薄，运动幅度减弱，收缩期增厚率减低，主动脉发育细小，左室心尖部及右室心尖部可探及条索状物，应考虑心肌受累性疾患并存的可能性。

思维要点

（1）主动脉内经发育细小。
（2）左心室明显增大。
（3）室间隔与左心室壁厚度变薄。

病例 11-4　男，4 岁（图 11-4）

二维超声心动图

心脏位于左侧胸腔，心房正位，心室腔内未能探及明确的室间隔回声，呈单心室，未能探及明确的流出腔样回声。房间隔中部及近房室瓣环部位回声脱失，大小均约 6mm，未能探及三尖瓣叶启闭现象，于原三尖瓣部位仅探及纤维隔膜样回声。主动脉位于正前，肺动脉位于正后，两大动脉之间可探及圆锥样回声，两大动脉均起源于单心室腔。肺动脉瓣为二叶瓣，呈前后排列，瓣叶增厚，回声增强，开放受限。主肺动脉及左、右肺动脉发育欠佳。其余各瓣膜结构及启闭未见明显异常。主动脉弓降部未见异常。可探及内径约 4mm 的体 – 肺侧支形成。

多普勒超声心动图

房水平探及右向左分流，收缩期肺动脉瓣口血流速度增快，流速为 4.8m/s，压差为 92mmHg。二尖瓣口探及少量反流，流速为 4.3m/s，压差为 74mmHg。探及动脉水平分流。

超声心动图诊断

先天性心脏病、单心室、三尖瓣闭锁、大动脉转位、Ⅱ孔型房间隔缺损、房水平右向左分流、肺动脉瓣二叶瓣畸形、肺动脉瓣狭窄、体 – 肺侧支形成、动脉水平分流。

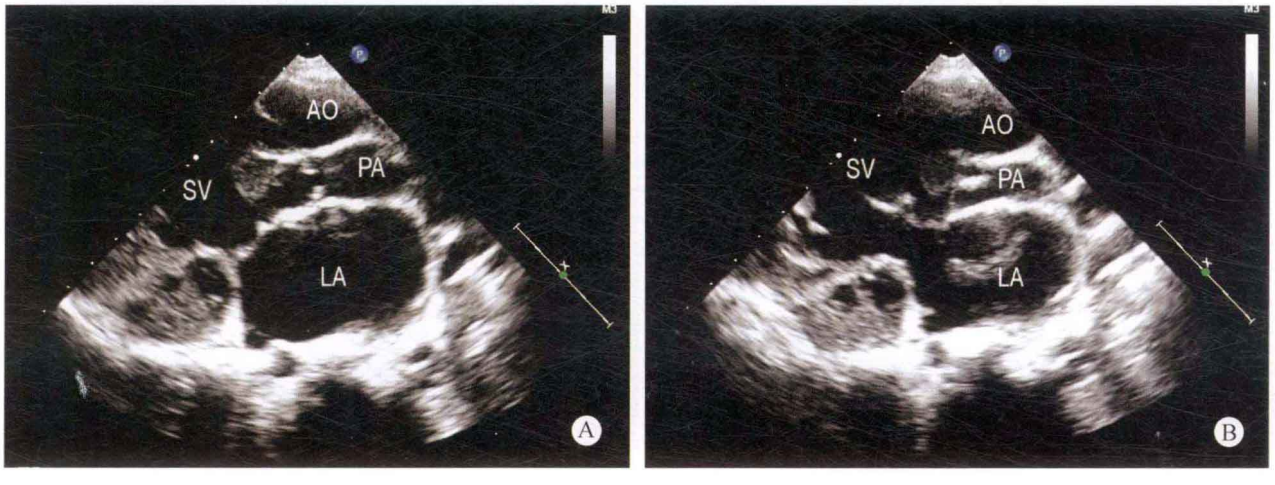

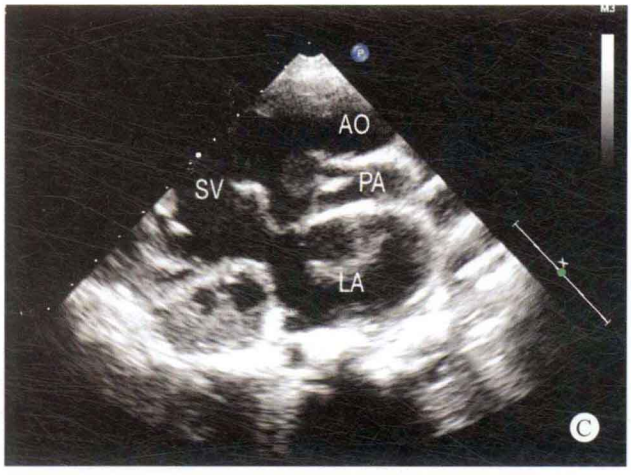
AO
SV
PA
LA
C

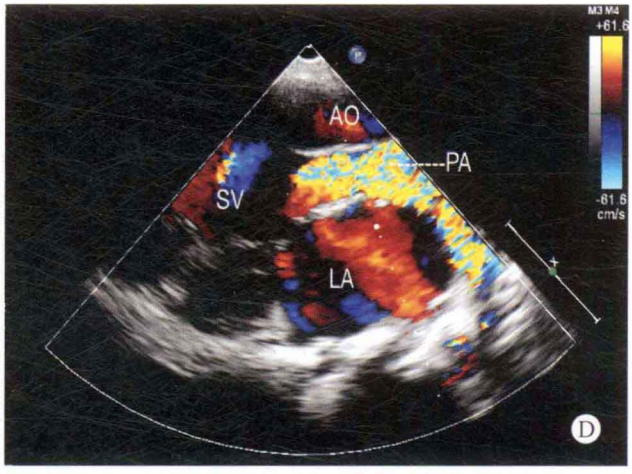
AO
PA
SV
LA
D

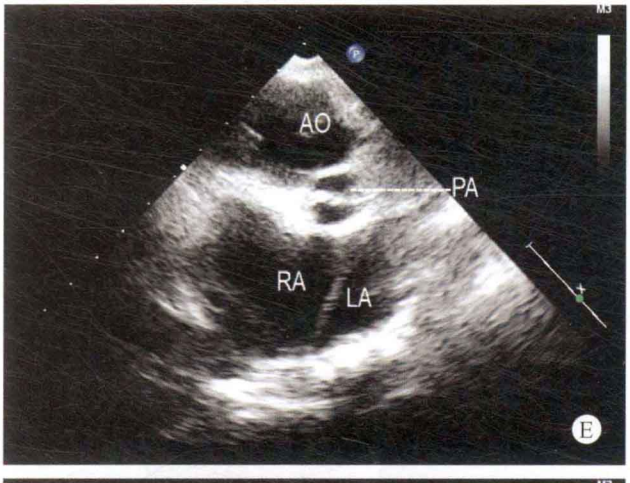
AO
PA
RA
LA
E

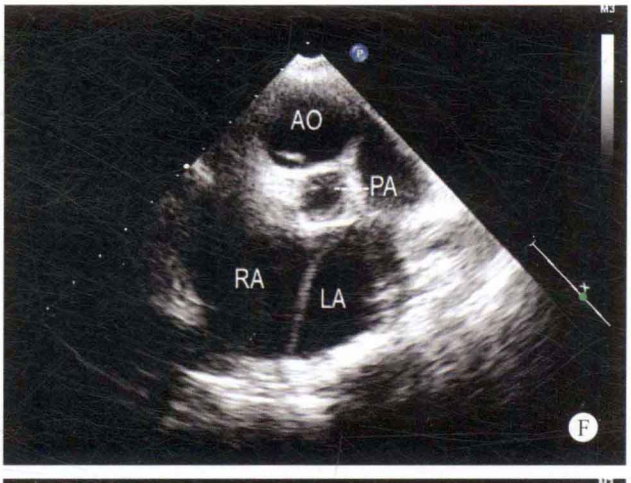
AO
PA
RA
LA
F

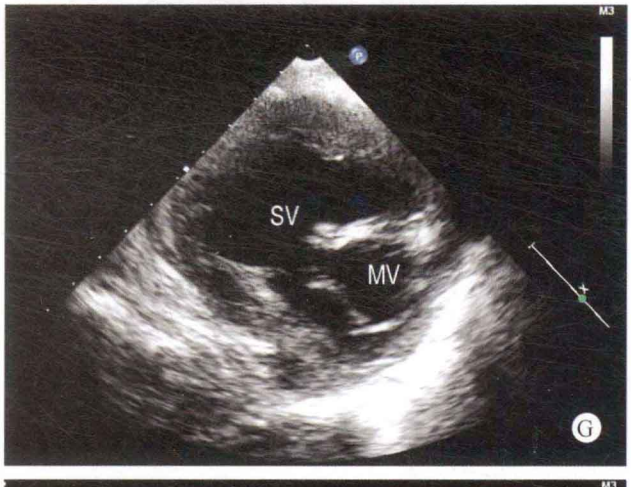
SV
MV
G

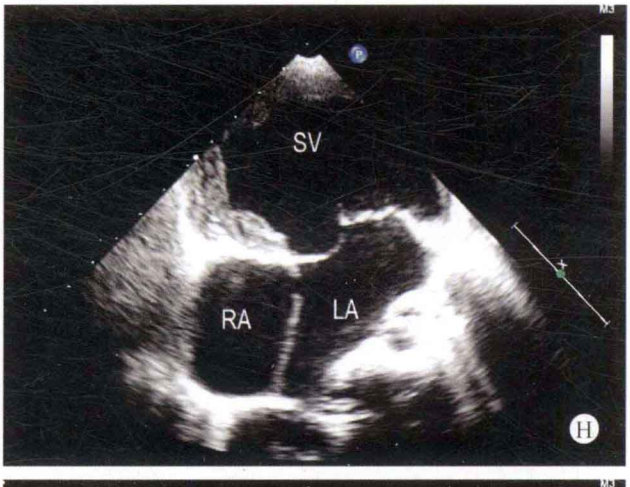
SV
RA
LA
H

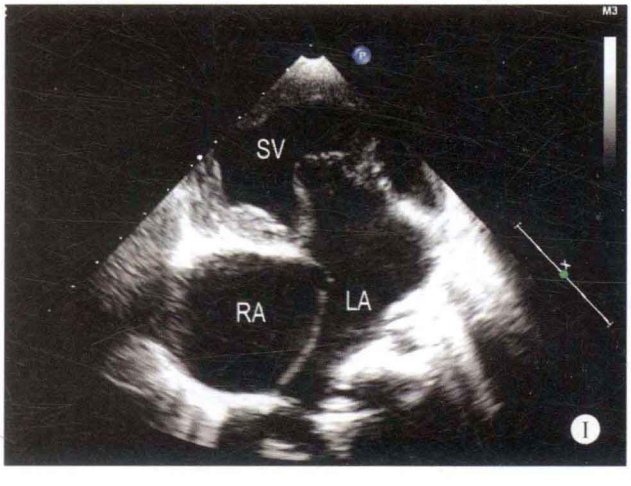
SV
RA
LA
I

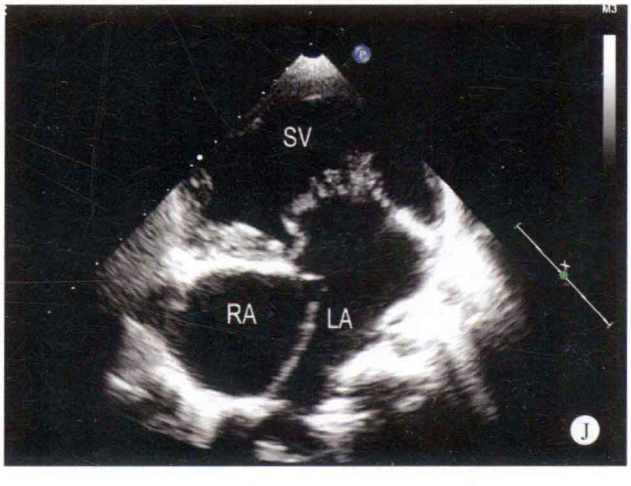
SV
RA
LA
J

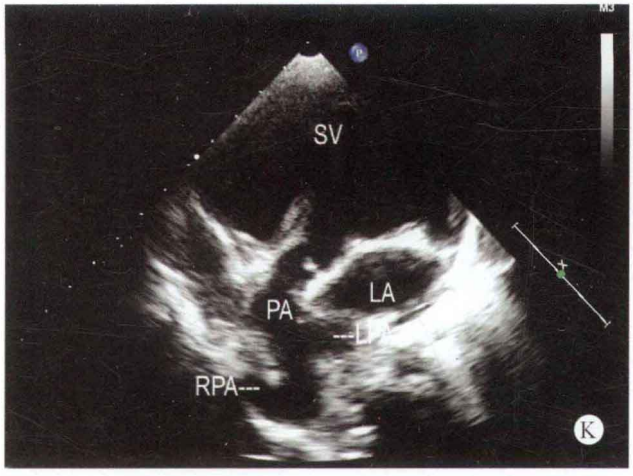
SV
PA
LA
RPA
K

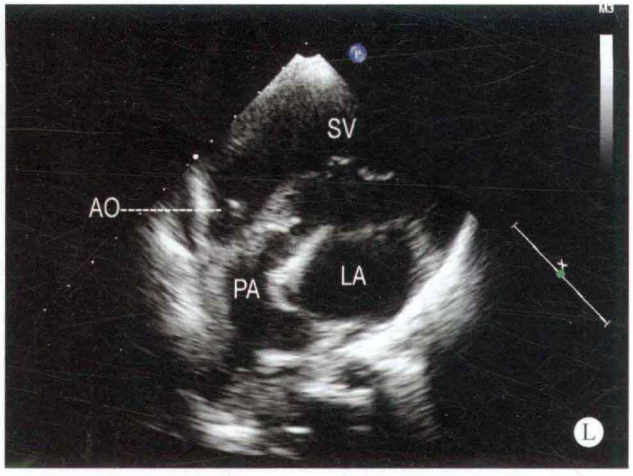
SV
AO
PA
LA
L

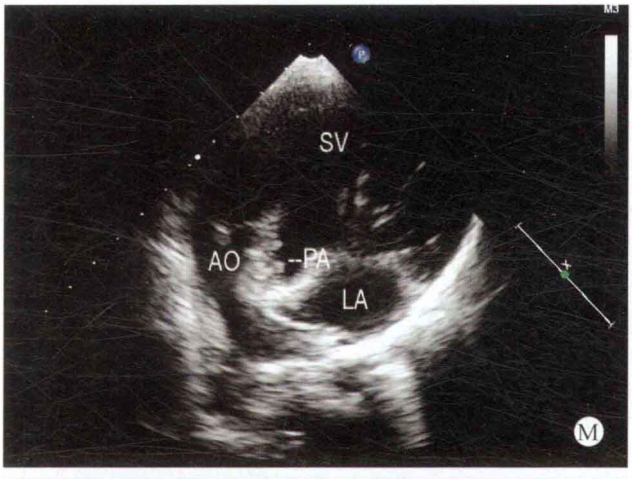
SV
AO
PA
LA
M

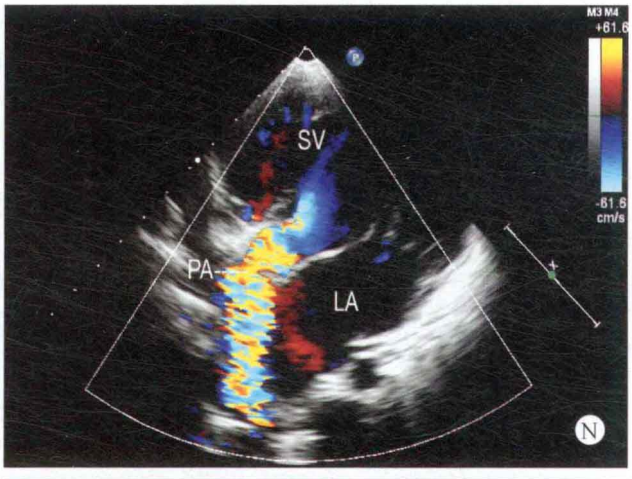
SV
PA
LA
-61.6
cm/s
N

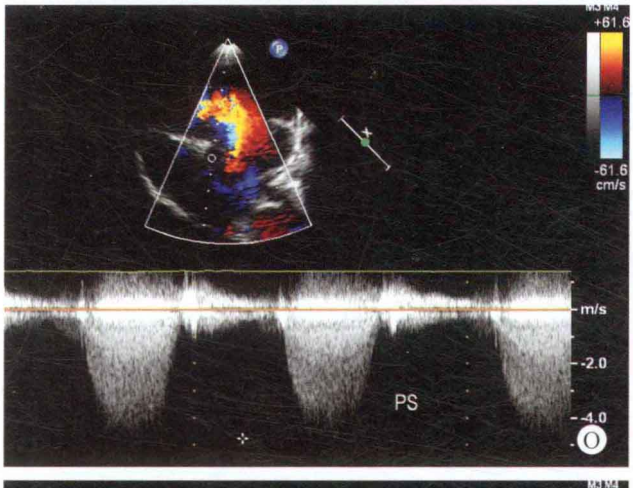
-61.6
cm/s
m/s
-2.0
PS
-4.0
O

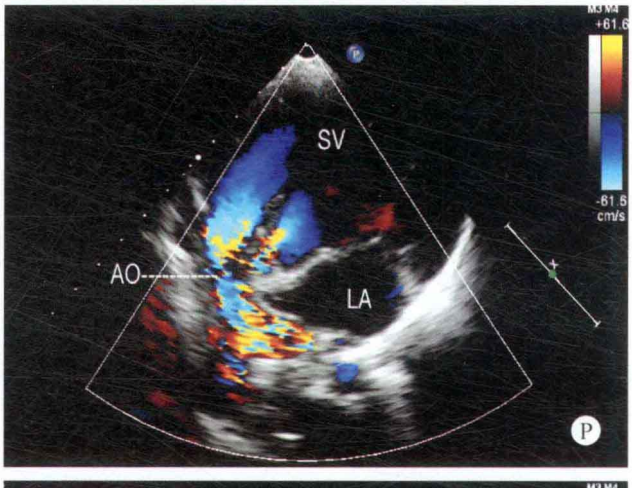
SV
AO
LA
-61.6
cm/s
P

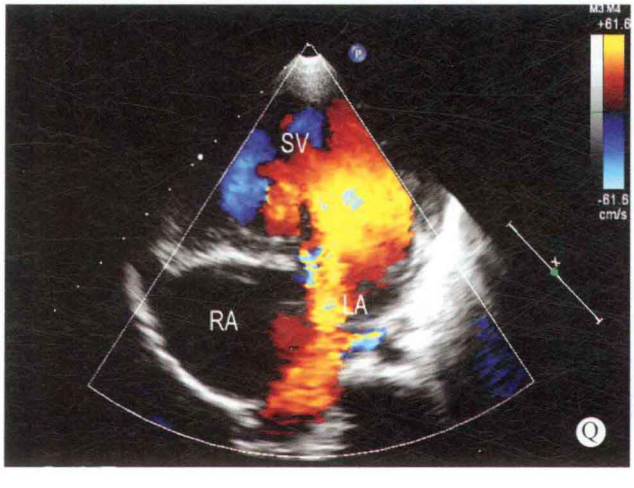
SV
RA
LA
-61.6
cm/s
Q

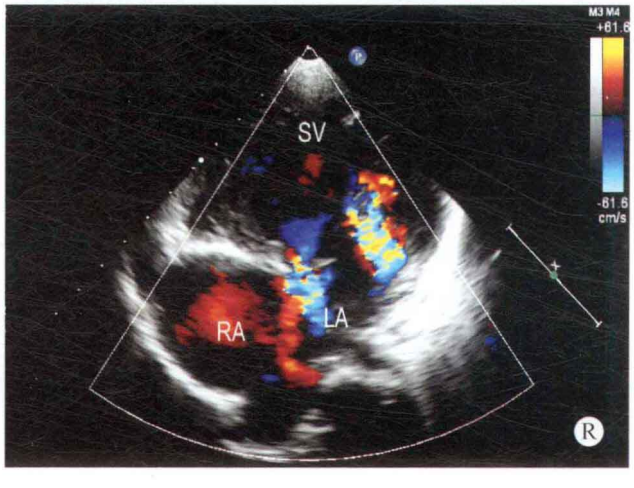
SV
RA
LA
-61.6
cm/s
R

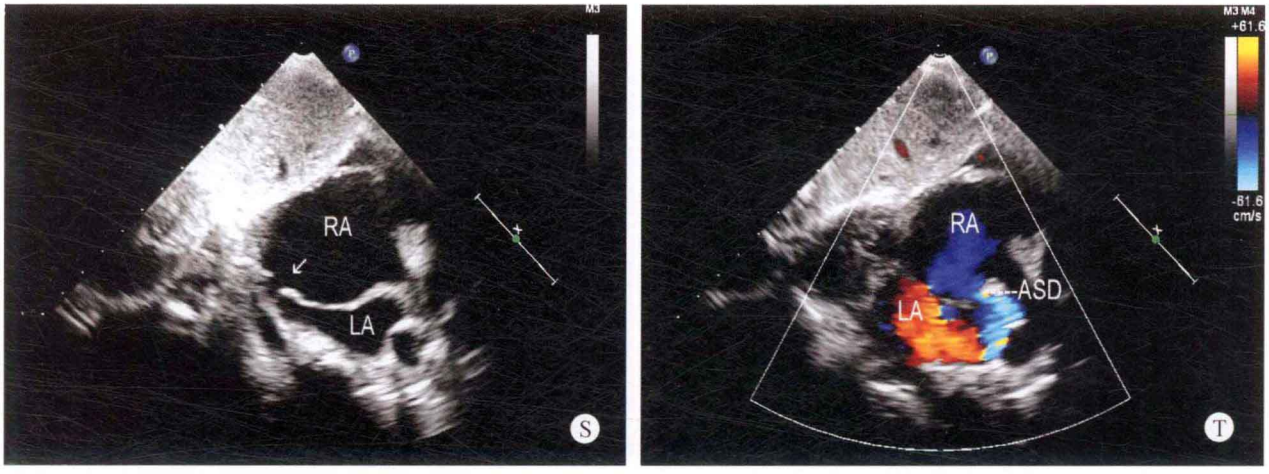

图 11-4 A～C. 心室长轴断面：主动脉内径增宽，位于右前，肺动脉内径狭窄，位于右后，肺动脉瓣狭窄，两大动脉之间可探及圆锥样回声；D. 彩色多普勒心室长轴断面：心室血流进入肺动脉瓣口后，呈五彩镶嵌色；E、F. 大动脉短轴断面：大动脉位置异常，主动脉位于右前，肺动脉位于左后，肺动脉瓣为二叶瓣，呈前后排列；G. 心室短轴断面：心室腔内未能探及明确的室间隔回声，仅探及一组房室瓣叶；H～J. 胸骨左缘四腔心断面：三尖瓣叶呈闭锁状态，心室腔内未能探及明确的室间隔回声，房间隔回声中断；K. 五腔心断面：肺动脉起源于单心室腔，肺动脉瓣口开放受限；L、M. 双动脉长轴断面：主动脉与肺动脉均起源于单心室腔；N. 彩色多普勒五腔心断面：心室血流进入狭窄的肺动脉瓣口时，速度增快，呈五彩镶嵌色；O. 连续多普勒肺动脉瓣口血流频谱：肺动脉瓣口血流速度增快；P. 彩色多普勒双动脉长轴断面：肺动脉瓣口血流速度增快，呈五彩镶嵌色；Q. 彩色多普勒四腔心断面：舒张期左心房血流通过二尖瓣口进入单心室腔；R. 彩色多普勒四腔心断面：收缩期左房侧可探及源于二尖瓣口的反流；S、T. 剑下双心房断面：房间隔回声脱失，彩色多普勒观察时，可探及房水平右向左分流

病例分析

三尖瓣叶闭锁同时合并单心室的病例较为少见，在检查本例患者时，应注意识别主动脉与肺动脉。在大动脉位置关系异常时，除患肺动脉高压的患者外，通常主动脉内径较宽。如伴有肺动脉瓣狭窄，则肺动脉内径较细。通过寻找主动脉弓及左、右肺动脉识别主动脉及肺动脉。

本病例由于心室腔内无室间隔组织，从左、右心房进入单心室腔的血流混为一体，因此进入主动脉及肺动脉的血液均为动、静脉混合血液，而进入主动脉的血流，通过未闭动脉导管或体－肺侧支所形成的动脉水平左向右分流到肺动脉的血液仍为动静脉混合血。

右侧流入道闭锁，三尖瓣环可探及纤维条状回声，右侧瓣环及侧壁部位的回声较为致密，应注意有无残余心腔，以便确定单心室的类型及大动脉与心室的连接关系。

思维要点

（1）动脉的识别。
（2）流出腔的识别。
（3）动脉圆锥组织。
（4）房间隔缺损的部位。

病例 11-5 男，26 岁（图 11-5）

二维超声心动图

心脏位于左侧胸腔，心房正位，心室右襻。左心房室内径增大，右心室发育较小。房间隔中部回声中断约 19mm，室间隔膜周部回声中断约 21mm，右心腔内未能探及明确的三尖瓣叶，于右房室瓣环部位探及纤维隔膜样回声。未能探及明确的肺动脉瓣启闭现象，右室流出道似呈闭塞状态，主肺动脉近端融合，主肺动脉远端及左、右肺动脉发育不良。其余各瓣膜结构、形态及启闭未见异常。降主动脉与主肺动脉之间可探及未闭动脉导管，内径约为 4mm。大动脉与心室的连接关系正常。主动脉弓右弓右降。

多普勒超声心动图

房水平探及右向左分流，室水平探及双向分流。收缩期未能探及过肺动脉瓣口血流，二尖瓣口探及少量反流。动脉水平左向右分流。

超声心动图诊断

先天性心脏病、三尖瓣闭锁、肺动脉瓣闭锁、Ⅱ孔中央型房间隔缺损、房水平右向左分流、膜周部室间隔缺损、室水平双向分流、动脉导管未闭、动脉水平左向右分流。

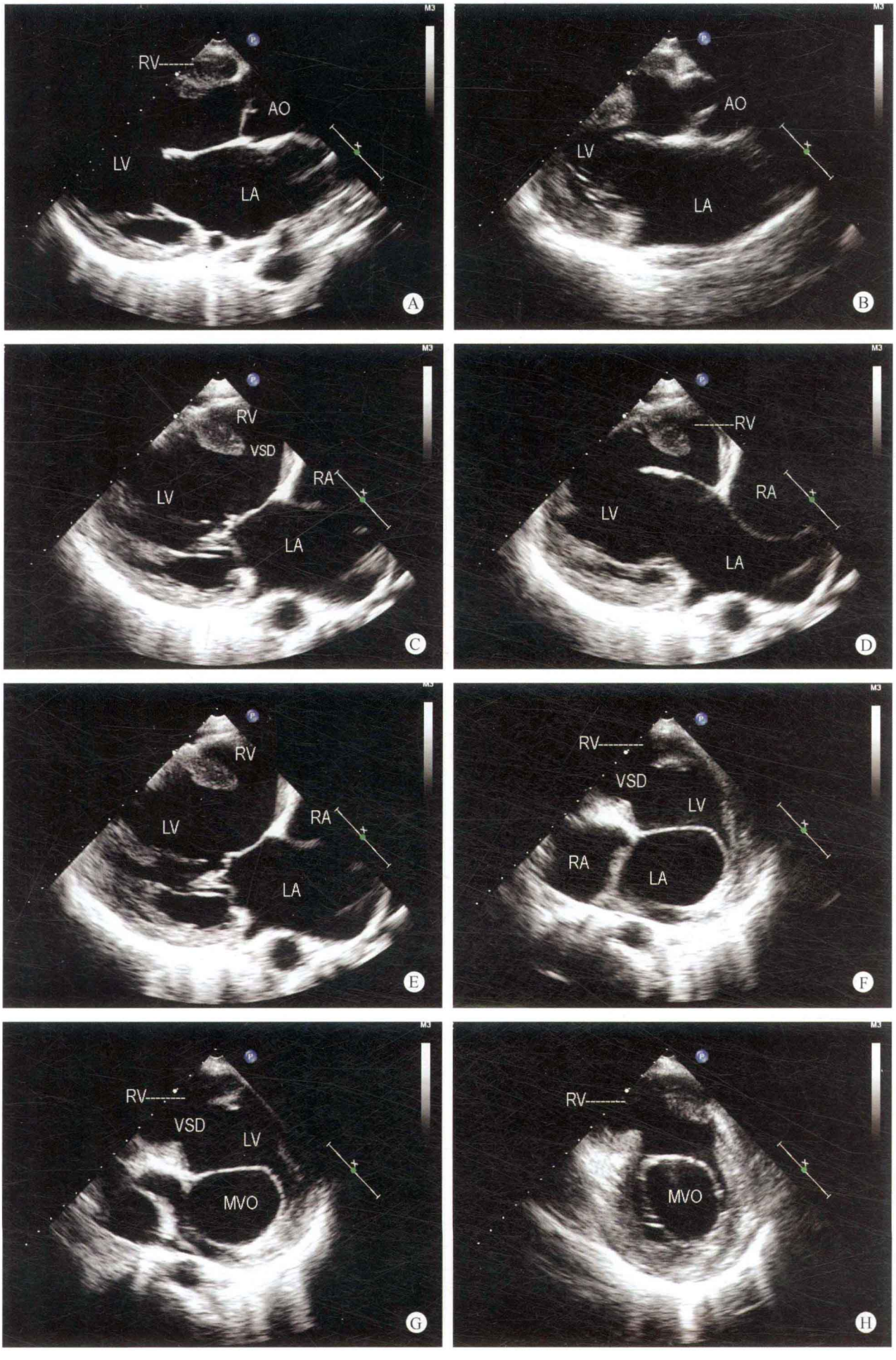
RV
AO
LV
LA
A
AO
LV
LA
B
RV
VSD
RA
LV
LA
C
RV
RA
LV
LA
D
RV
RA
LV
LA
E
RV
VSD
LV
RA
LA
F
RV
VSD
LV
MVO
G
RV
MVO
H

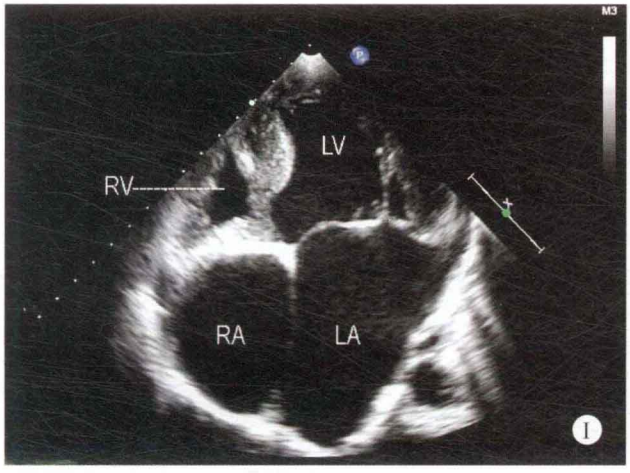
LV
RV
RA
LA
I

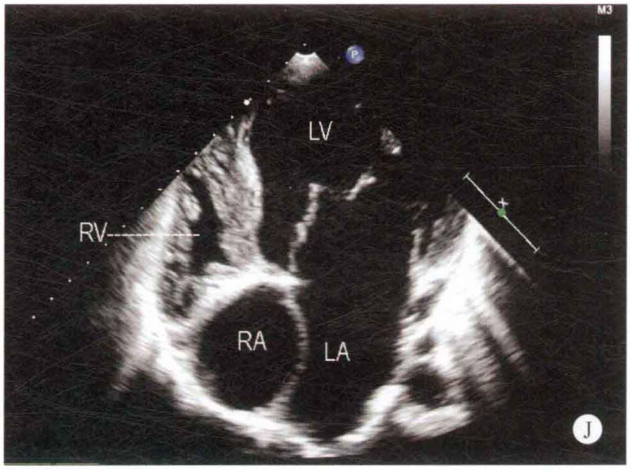
LV
RV
RA
LA
J

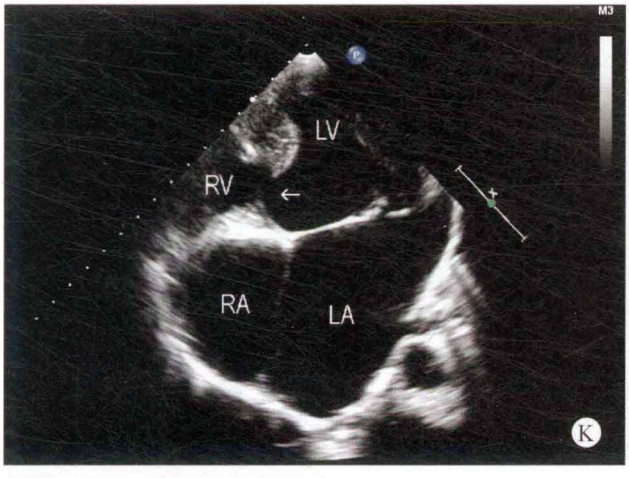
LV
RV
RA
LA
K

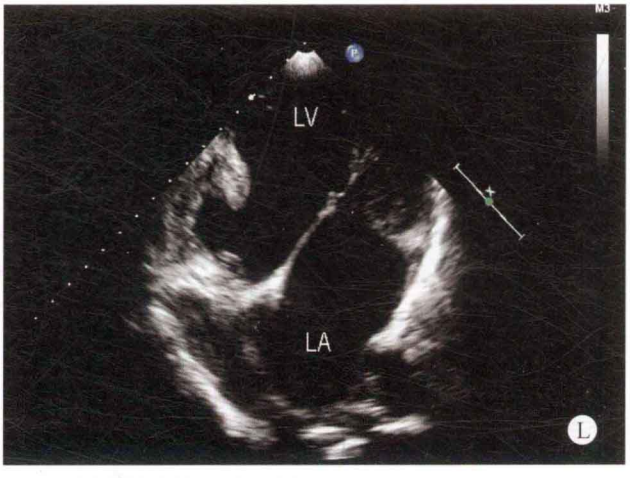
LV
LA
L

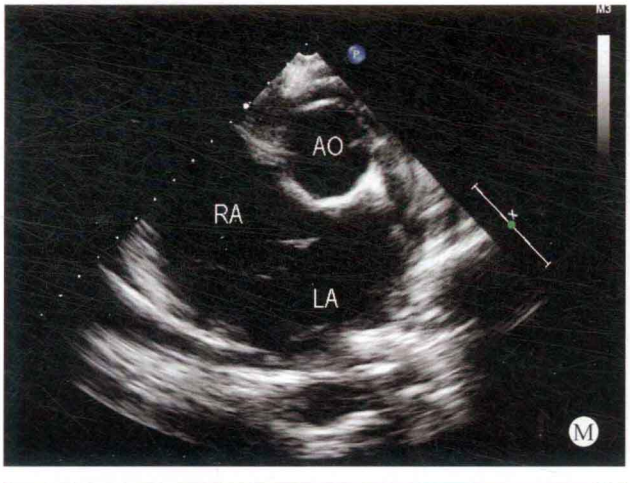
AO
RA
LA
M

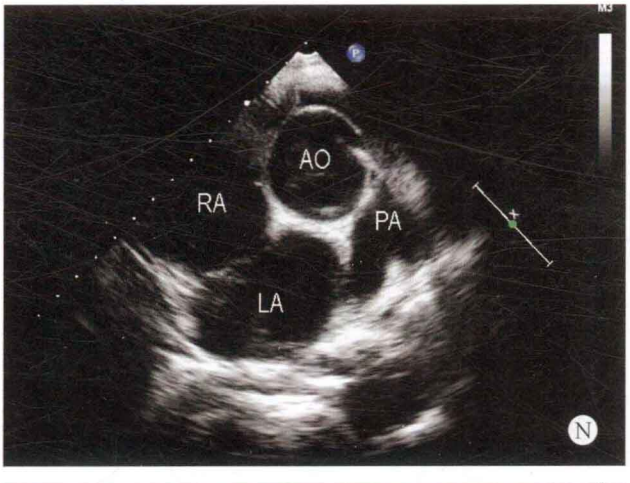
AO
RA
PA
LA
N


RA
LA
O

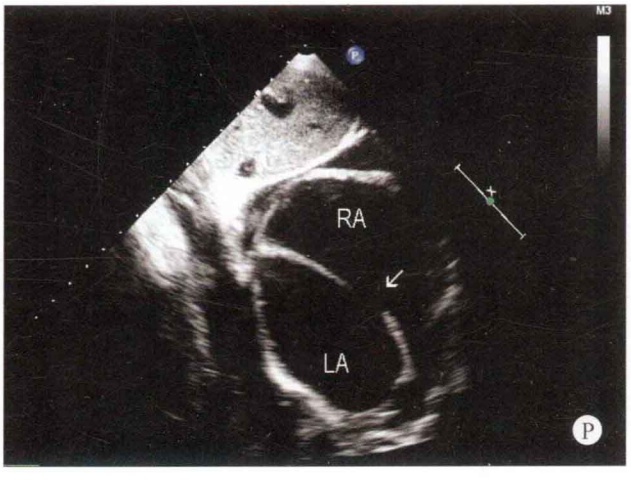
RA
LA
P

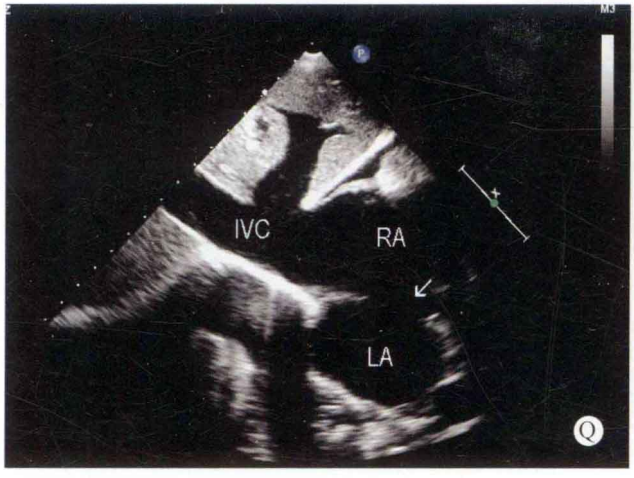
IVC
RA
LA
Q

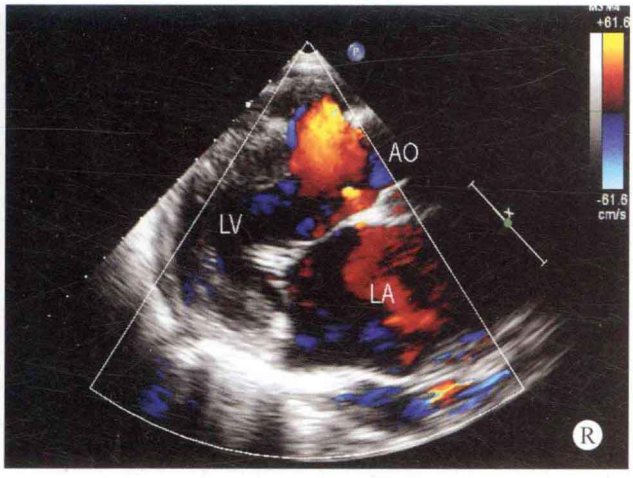
AO
LV
LA
R

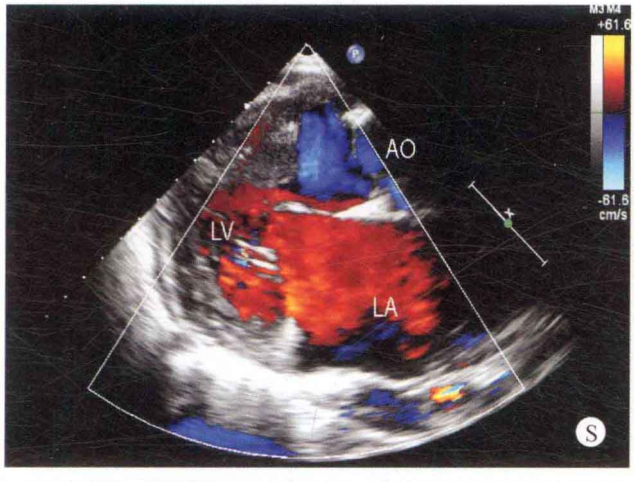
AO
LV
LA
S

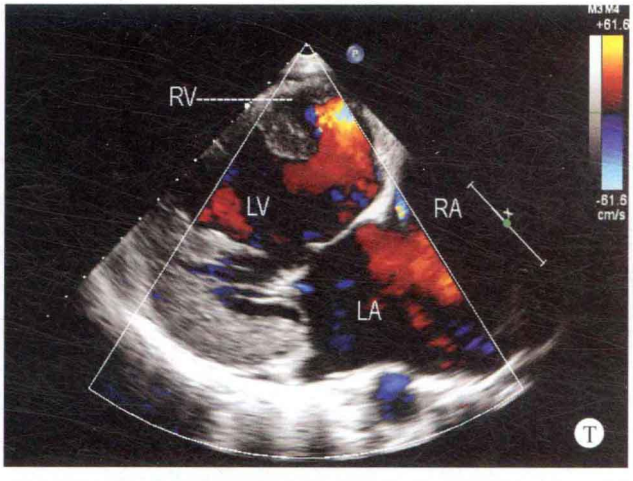
RV
LV
RA
LA
T

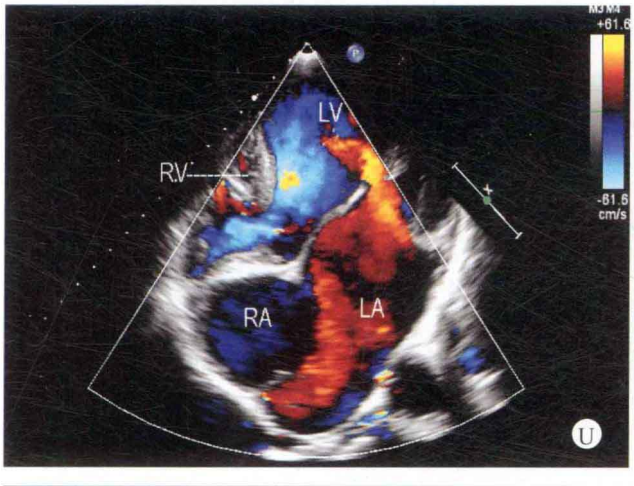
LV
RV
RA
LA
U

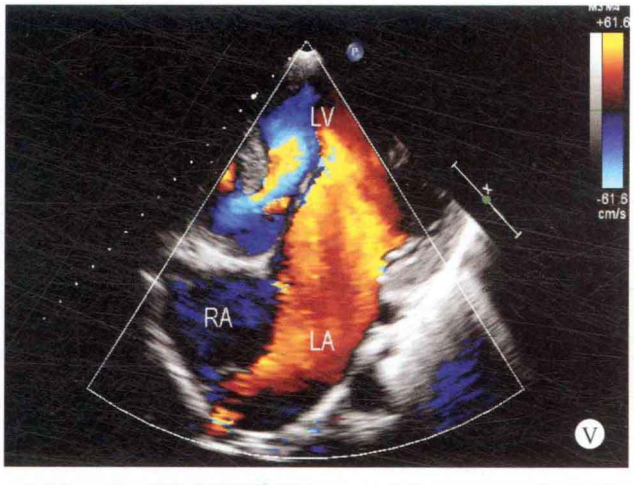
LV
RA
LA
V

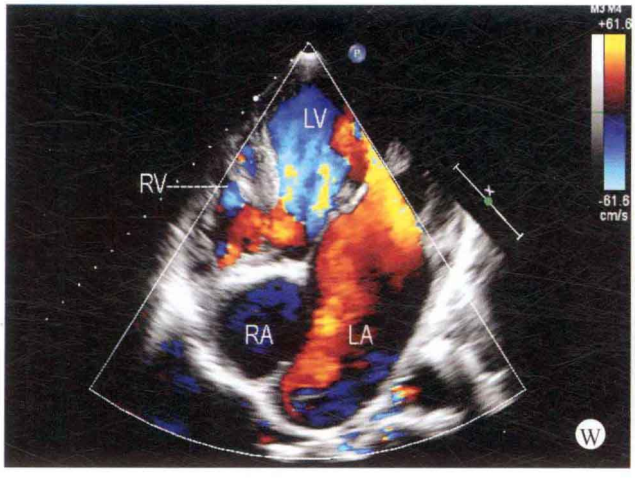
LV
RV
RA
LA
W

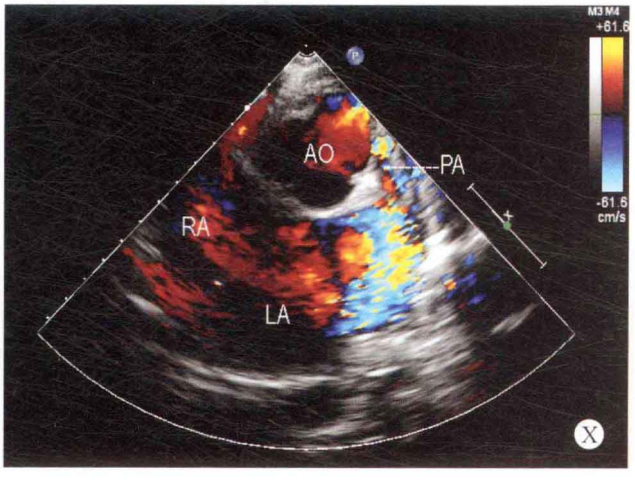
AO
PA
RA
LA
X

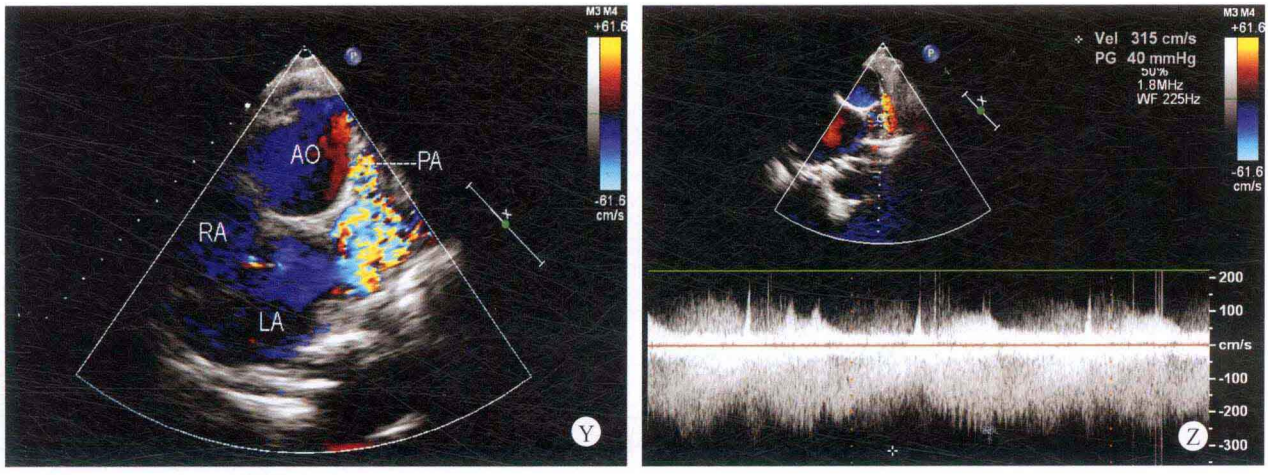

图 11-5 A、B. 左室长轴断面：右心室腔内径减小，主动脉前壁前移，主动脉与室间隔的连续性中断，左心房内径增大；C～E. 双心室流入道断面：三尖瓣叶闭锁，呈条索状改变，室间隔回声脱失，左心房增大；F. 类四腔心断面：显示左心房轻大，室间隔回声脱失；G、H. 左心室短轴断面：显示室间隔回声脱失；I～K. 四腔心断面：三尖瓣口呈闭锁状态，左心房室增大，室间隔回声脱失；L. 五腔心断面：左心房室增大，室间隔连续性中断；M、N. 大动脉短轴断面：主动脉内径增宽，右室流出道成为盲端，肺动脉瓣呈闭锁状态，主肺动脉及左、右肺动脉发育不良；O～Q. 双心房断面：左心房增大，房间隔连续性中断；R、S. 彩色多普勒左心室长轴断面：室水平双向分流；T. 彩色多普勒双心室流入道断面：显示三尖瓣口无血流通过，室水平探及双向分流；U～W. 彩色多普勒四腔心断面：室水平出现双向分流；X、Y. 彩色多普勒大动脉短轴断面：未能探及过肺动脉瓣口血流，肺动脉内出现动脉水平分流；Z. 连续多普勒体－肺侧支分流频谱：显示动脉水平出现分流

病例分析

本病例同时患有三尖瓣闭锁及肺动脉瓣闭锁，其生存的条件主要取决于房间隔缺损、室间隔缺损的大小及动脉水平的左向右分流量。

由于三尖瓣叶闭锁，腔静脉进入右房的血液通过房间隔缺损部位分流入左心房，血流进入左心室后，通过室间隔缺损进入右心室，但本患者的肺动脉瓣叶闭锁，流出道系统受阻，进入右心室的血液必须通过室间隔缺损返回左心室腔，进入主动脉系统，通过未闭动脉导管或体－肺侧支分流入肺动脉系统。因此如本类患者房间隔缺损及室间隔缺损较大，动脉导管及体－肺侧支管腔较粗，动脉水平左向右分流量较大，即患者的生存条件较好。

患者虽然同时伴有三尖瓣叶闭锁和肺动脉瓣闭锁，但由于房间隔缺损为 19mm，室间隔缺损为 21mm，而且动脉水平的分流量较大，因此患者就诊时年龄已为 26 岁。

思维要点

（1）三尖瓣闭锁和肺动脉瓣闭锁同时存在时，注意血流动力学改变的特点。

（2）房间隔缺损与室间隔缺损的大小对患者生存的影响。

（3）未闭动脉导管或体－肺侧支内径大小对患者生存的作用。

病例 11-6 女，32 天（图 11-6）

二维超声心动图

心脏位于左侧胸腔，心房正位，心室右襻，左心房室内径增大，右心室发育较小。房间隔卵圆孔分离约 5mm，膜周部室间隔回声脱失约 9mm。右心房与右心室之间未能探及明确的三尖瓣叶启闭现象，于原三尖瓣环部位探及纤维隔膜样回声，致右室流入道呈闭锁状。主肺动脉及左肺动脉发育尚可，未能探及明确的右肺动脉，但距主动脉瓣环上方约 12mm 的部位探及发出右肺动脉，内径约为 7mm，肺动脉瓣启闭尚可。其余各瓣膜结构、形态及启闭运动未见异常。大动脉发育及与心室的连接关系正常。主动脉弓降部未见异常。

多普勒超声心动图

室水平探及双向分流，舒张期未能探及右心房的血流进入右心室，房水平探及右向左分流，收缩期二尖瓣口探及少量反流。主动脉血流直接进入右肺动脉腔内。

超声心动图诊断

先天性心脏病、三尖瓣闭锁、膜周部室间隔缺损、室水平双向分流、卵圆孔未闭、房水平右向左分流、右肺动脉起源于升主动脉。

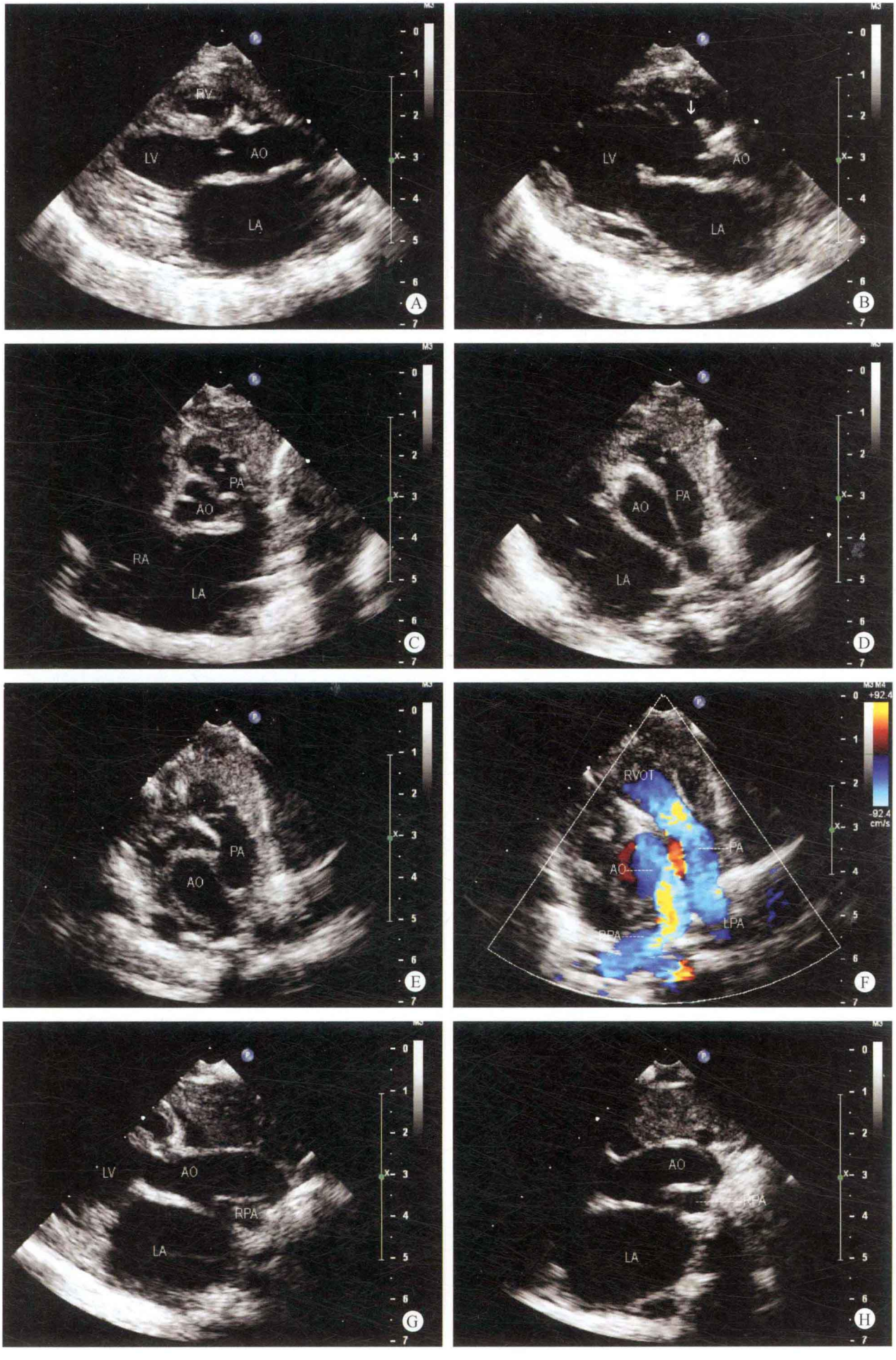
RV
LV
AO
LA
A
LV
AO
LA
B
PA
AO
RA
LA
C
AO
PA
LA
D
PA
AO
E
RVOT
PA
AO
RPA
LPA
+92.4
-92.4
cm/s
F
LV
AO
RPA
LA
G
AO
RPA
LA
H

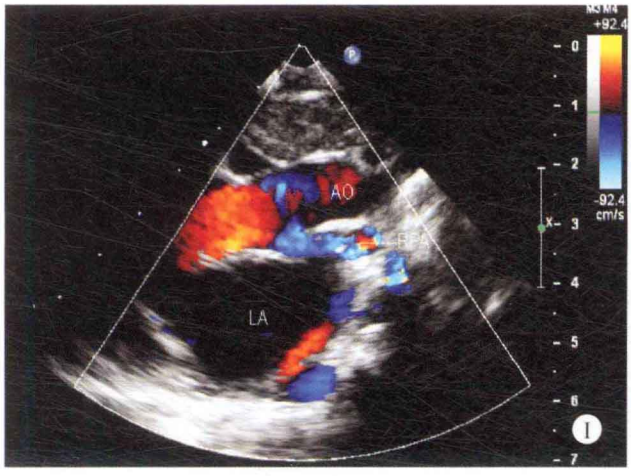
AO
RPA
LA
+92.4
-92.4
cm/s
I


IN
AAO
RPA
DAO
LA
J


AO
RPA
LA
K


AAO
RPA
DAO
LA
L

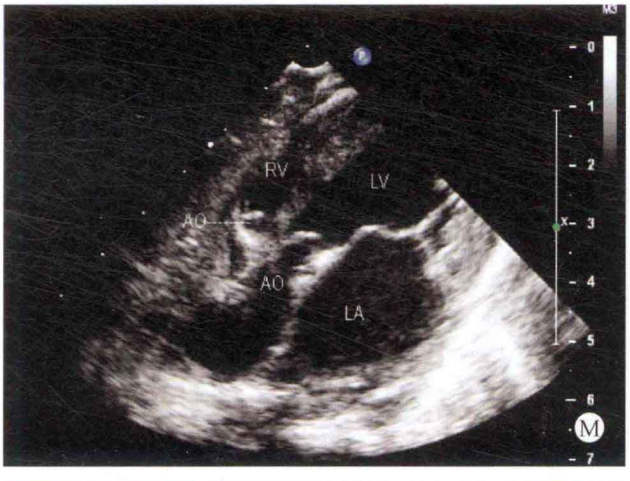
RV
LV
AO
AO
LA
M


RV
LV
VSD
RA
LA
N

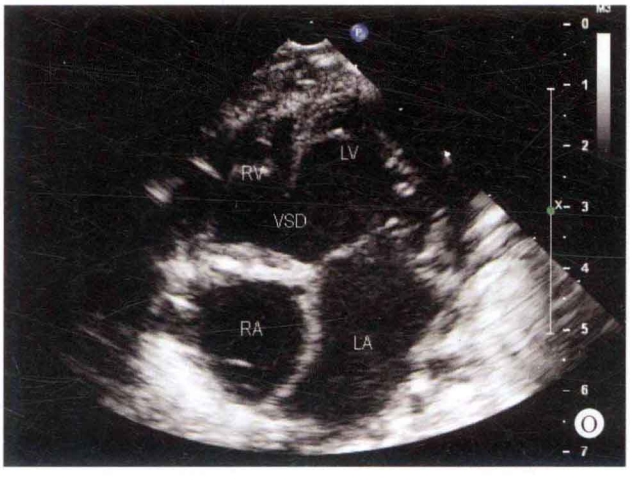
RV
LV
VSD
RA
LA
O

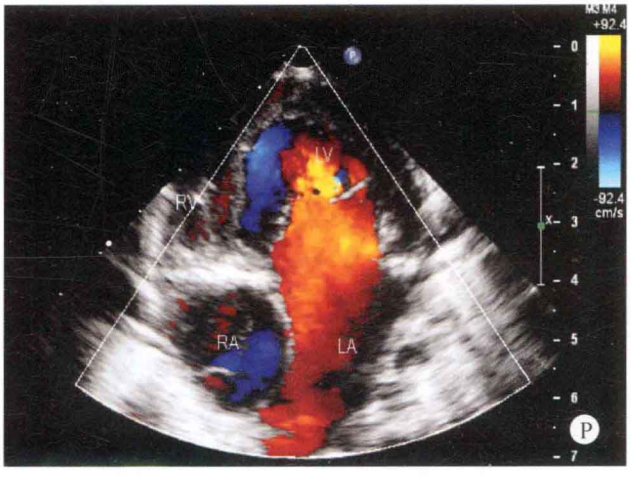
RV
LV
RA
LA
+92.4
-92.4
cm/s
P



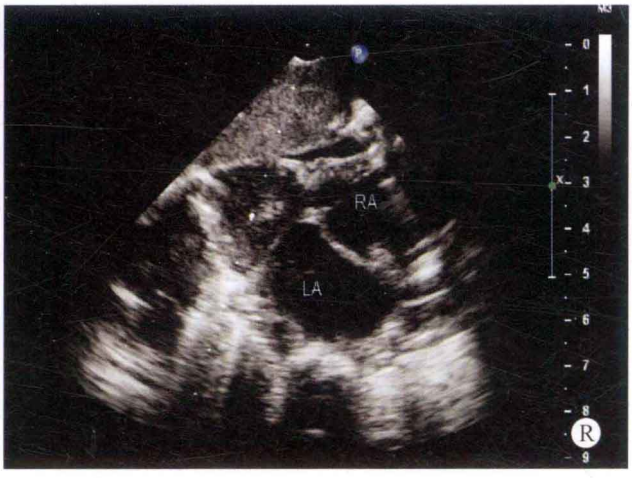

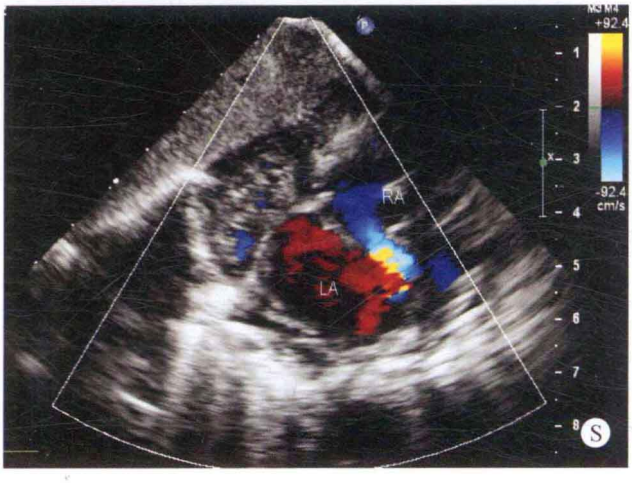

图 11-6　A、B. 左心室长轴断面：显示左心室内径增大，主动脉与左心室相连接，膜周部室间隔回声出现脱失（箭头所示）；C. 大动脉短轴断面：显示心腔中可探及两组半月瓣，其空间位置正常；D、E. 双动脉长轴断面：两大动脉可同时出现，但未能探及明确的右肺动脉；F. 彩色多普勒双动脉长轴断面：显示左肺动脉内径基本与主肺动脉内径值相同，右肺动脉起源于升主动脉；G、H. 升主动脉长轴断面：探及右肺动脉于主动脉瓣叶上方发出；I. 彩色多普勒升主动脉长轴断面：显示主动脉内血流进入右肺动脉；J～L. 主动脉弓长轴断面：显示右肺动脉从升主动脉发出的部位及发出后的形态；M. 心尖双动脉长轴断面：显示两大动脉与心室的连接关系正常；N、O. 四腔心断面：三尖瓣叶呈条索状改变，无启闭现象，室间隔回声中断；P. 彩色多普勒四腔心断面：显示舒张期右心房的血流未能进入右心室；Q. 心尖五腔心断面：显示室间隔缺损位于主动脉瓣下；R. 剑下双心房断面：显示房间隔卵圆孔分离；S. 彩色多普勒剑下双心房断面：房水平出现右向左分流

病例分析

本例患者为三尖瓣闭锁合并右肺动脉起源于升主动脉，极为罕见，患儿就诊时年龄仅为 32 天。无房间隔缺损，仅存在卵圆孔未闭，由于三尖瓣口呈闭锁状态，卵圆孔分离的程度较大，致使右心房的血流通过未闭的卵圆孔分流入左心房，通过二尖瓣口进入左心室。患儿的室间隔缺损较大，室水平出现双向分流。

本患者同时存在右肺动脉起源异常，位于主动脉瓣上方可探及发出的一动脉性分支，进入主动脉内的血流同时进入此异常起源的动脉。在检查的过程中，位于大动脉短轴部位未能探及右肺动脉，而仅显示了左肺动脉。因此考虑为右肺动脉起源于升主动脉。

本病例在检查的过程中发现距主动脉窦部上方约 12mm 的部位出现动脉性分支，首先考虑是否为主肺动脉间隔缺损、共同动脉干、一侧肺动脉起源于升主动脉或异位性动脉导管未闭的可能性。但位于大动脉的短轴断面及双动脉长轴断面均显示出患儿有两组半月瓣，而且在双动脉长轴断面观察时，未能显示出主动脉与主肺动脉之间出现回声中断部位，因此排除了共同动脉干及主肺动脉间隔缺损的可能性。

位于大动脉短轴部位观察时，显示主肺动脉及左肺动脉发育良好，但通过多角度探查未能明确显示右肺动脉，考虑右肺动脉起源于升主动脉的可能性。通过多普勒探查了从升主动脉发出的动脉性分支内血流的性质，血流频谱显示出呈单相收缩期血流频谱，而不是异位性动脉导管的连续性高速血流频谱。因此，诊断为右肺动脉异常起源于升主动脉。

思维要点

（1）主肺动脉及左、右肺动脉起源的部位。
（2）半月瓣的组数。
（3）间隔缺损与肺动脉起始口的鉴别。
（4）动脉性分支的起始部位。
（5）血流频谱的性质。
（6）三尖瓣环存在的确定。

病例 11-7　男，4 岁（图 11-7）

二维超声心动图

心脏位于左侧胸腔，内脏位置正常，心房内径增大，以左心房为著。房间隔卵圆孔分离。心室腔内未能探及明确的室间隔回声，呈单心室，未能探及残余心腔样回声，右侧原房室瓣环部位未能探及明确的三

尖瓣环及三尖瓣叶组织结构，为心肌组织样回声所替代。肺动脉瓣为二叶瓣，呈上、下排列，瓣叶增厚、粘连，开放重度受限，肺动脉瓣下狭窄，其余各瓣膜结构、形态及功能未见明显异常。大动脉的空间位置及与心室的连接关系异常，主动脉内径增宽，位于右前，肺动脉内径狭窄，位于左后，两大动脉均起源于单心室腔，主肺动脉及左、右肺动脉发育不良。主动脉弓降部未见异常。

多普勒超声心动图

收缩期二尖瓣口探及少量反流，房水平探及少量右向左分流，收缩期肺动脉瓣口仅探及少量血流通过。

超声心动图诊断

先天性心脏病、单心室、右侧房室无连接、大动脉转位、肺动脉瓣狭窄（趋于闭合）、卵圆孔未闭。

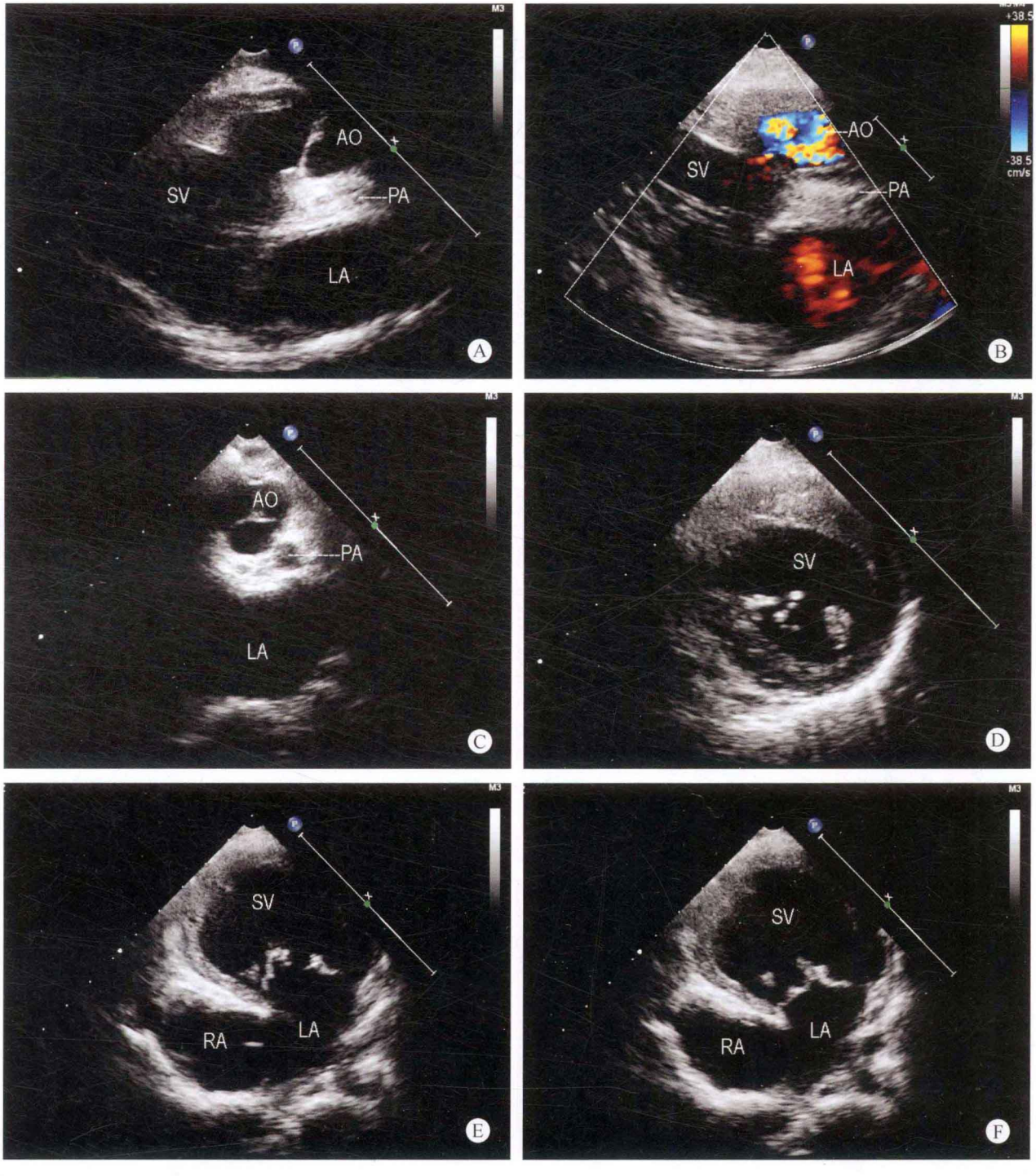

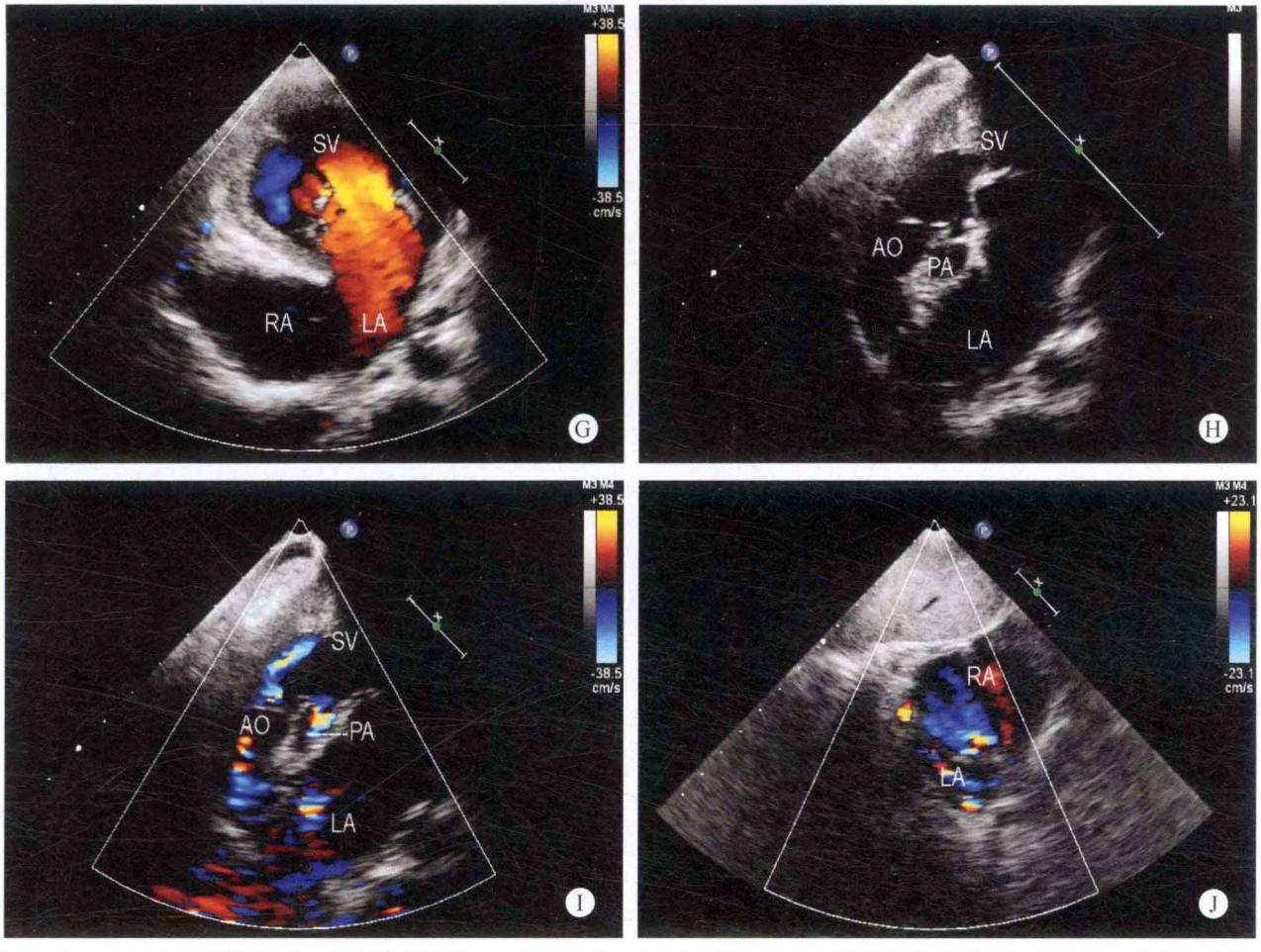

图 11-7　A. 左心室长轴断面：主动脉内径增宽，位于右前，起源于单心室腔，肺动脉内径明显发育不良，呈致密带状回声；B. 彩色多普勒左心室长轴断面：收缩期单心室血流进入主动脉腔内；C. 大动脉短轴断面：主动脉内径增宽，位于右前，肺动脉内径狭窄，位于左后，肺动脉瓣呈二叶瓣；D. 心室短轴断面：心室腔内未能探及明确的室间隔回声，仅探及一组房室瓣叶；E、F. 心尖四腔心断面：原三尖瓣环部位由心肌组织样回声所代替；G. 彩色多普勒心尖四腔心断面：舒张期仅显示心房的血流通过二尖瓣口进入单心室腔内；H. 心尖五腔心断面：显示主动脉及肺动脉均起源于单心室腔；I. 彩色多普勒五腔心断面：显示收缩期单心室腔内的血流同时进入主动脉及肺动脉内；J. 剑下彩色多普勒双心房断面：显示房水平出现右向左分流

病例分析

本病例极为少见，在患儿胚胎发育的过程中，未能形成三尖瓣环及三尖瓣叶组织结构，由纤维组织和脂肪组织所代替，形成较厚、较强的心肌组织样回声，与三尖瓣叶闭锁后所形成的纤维条状结构极为相似，两者之间需要认真鉴别。

通常三尖瓣闭锁的患者右心室发育较差，并同时合并房间隔缺损及室间隔缺损，虽然三尖瓣叶闭锁，但仍然存在三尖瓣环组织结构。而右侧房室无连接畸形，则既无三尖瓣叶，三尖瓣环组织结构也未能发育成形，是两种畸形的主要鉴别点。

本病例心室腔内无室间隔组织，呈单心室，而且无流出腔（残余心腔），经腔静脉进入右心房的血液由于右侧房室之间无流入道结构，需通过房间隔缺损分流入左心房，进入单心室腔。由于肺动脉系统重度发育不良，肺动脉瓣叶趋于闭锁，因此由腔静脉进入右心房的血液及肺静脉进入左心房的血液均进入单心室腔，并且大部分血液通过主动脉排出，而少量血液通过发育不良的肺动脉系统进入肺循环。

鉴别诊断

1. 三尖瓣闭锁　有无三尖瓣环组织结构是三尖瓣闭锁与右侧房室无连接畸形之间的主要鉴别点。

2. 一组房室瓣叶的单心室　应注意观察房室瓣叶的所在部位，如为单心室的单组房室瓣叶，应具有单一较大的瓣环结构，瓣叶及流入道组织应位于心房与单心室腔的中部。如为右侧房室无连接，瓣环及流入道组织结构应位于心腔的左侧。右侧房室之间无房室瓣环结构及流入道组织。

思维要点

（1）有无瓣叶组织。

（2）有无瓣环结构。

（3）房室瓣叶及瓣环所在的部位。

（4）有无房间隔缺损。

四、检查过程中的思维方式

在心内复杂畸形的各种疾病中，三尖瓣闭锁出现误诊的几率较低，但与三尖瓣叶闭锁非常相似的另一种心内畸形右侧房室无连接由于发病率极低，对于大部分检查者来说，对本病的认识不足，往往容易做出错误的诊断，导致错误的治疗手段发生，在检查的过程中应高度警惕。如果注意到下述情况，可避免误诊。

三尖瓣叶闭锁虽然瓣叶呈闭锁状态，但具有三尖瓣环组织结构，闭锁的三尖瓣叶呈纤维隔膜样改变；而右侧房室无连接的右心房室之间为脂肪蜂窝组织，未能形成瓣环及瓣叶组织，致使右心房与心室之间相阻隔。

三尖瓣闭锁

- 右心房室于瓣环部位相连接
- 房室瓣环部位为纤维隔膜样组织
- 有室间隔缺损
- 存在房间隔缺损
- 患者有发绀
- 可伴有大动脉转位

右侧房室无连接

- 右心房室之间无连接
- 房室间为脂肪蜂窝组织相阻隔
- 无室间隔组织
- 可存在房间隔缺损
- 患者有发绀
- 可伴有大动脉转位

部分患者的三尖瓣叶虽然发育不良，但未能完全闭锁，形成孔状回声，或瓣叶明显发育不良，呈乳牙状改变，开放幅度极小，极易误诊为三尖瓣叶闭锁，但应用彩色多普勒可观察到舒张期右心房的少量血流通过孔状的瓣口进入右心室，而频谱多普勒还可测量到低速的血流频谱。有的患者三尖瓣叶呈隔膜样改变，但中心部位仍出现孔状回声，此种类型的瓣膜畸形虽然通过瓣口的血流量极少，其血流动力学改变与三尖瓣闭锁基本相同，但从病理解剖的角度均不能诊断为三尖瓣闭锁。

三尖瓣闭锁

- 右心房室于瓣环部位相连接
- 房室瓣环部位为纤维隔膜样组织
- 有室间隔缺损
- 存在房间隔缺损
- 患者有发绀
- 可伴有大动脉转位

三尖瓣叶发育不良

- 右心房室之间有连接
- 具有瓣环结构但瓣叶发育不良
- 可有室间隔组织
- 可存在房间隔缺损
- 患者有发绀
- 可伴有大动脉转位

在检查三尖瓣闭锁患者的过程中，如果充分掌握了其病理解剖及血流动力学的改变，做出正确的诊断并不困难。三尖瓣闭锁常常与其他心内畸形并存，应注意检出。

1. 三尖瓣闭锁合并单心室、大动脉转位、完全型心上型肺静脉异位引流、Ⅰ孔型房间隔缺损、肺动脉瓣二瓣化畸形 患者在患有三尖瓣闭锁的同时，大动脉的位置异常，但由于心室腔内无室间隔组织，呈单心室，而且无流出腔结构，两大动脉均起源于单心室腔，在检查的过程发现由于同时存在Ⅰ孔和Ⅱ孔型房间隔缺损，左心房内径未见明显减小，但未能探及明确的肺静脉进入左心房，而且位于左心房的侧壁显示出血管状回声，考虑到肺静脉异位引流的可能性，并经心血管造影证实。

2. 三尖瓣闭锁合并肺动脉闭锁、大动脉转位 三尖瓣闭锁同时合并肺动脉闭锁应属右心发育不良综合征的范畴，患者同时伴有房间隔缺损及室间隔缺损，但由于肺动脉同时闭锁，在检查的过程中应注意到血液循环的特点，患者必须同时伴有未闭动脉导管或粗大的体－肺侧支。

3. 三尖瓣闭锁合并右肺动脉起源于升主动脉 此类患者极为罕见，在检查的过程中如果发现升主动脉逐渐增宽，出现喇叭口样，应注意是否合并一侧肺动脉异常起源于升主动脉、共同动脉干及主肺动脉间隔缺损的可能性，应逐一排除和确诊。

4. 右侧房室无连接合并单心室、大动脉转位、肺动脉瓣狭窄 对于经验不多的医生易将本病诊断为三尖瓣闭锁，但本病通常无室间隔组织，属单心室的范畴，因此在单心室同时伴有三尖瓣闭锁的患者，应注意排除本病的可能性。

（刘延玲）

第十二章　三尖瓣下移畸形

（附三尖瓣缺如）

三尖瓣下移畸形（downward displacement of the malformed tricuspid valve，也称为 Ebstein's anomaly）是指三尖瓣叶的附着点下移至右心室腔内，形成房化右室，瓣叶发育畸形，瓣环扩大，造成瓣叶关闭不良的一种病理解剖改变。

一、病理解剖及病理生理

（一）病理解剖

本病患者的病理解剖改变差异性较大，较轻患者的解剖改变可以基本接近正常。通常前叶的解剖形态改变较大，瓣叶的总体面积增大，腱索的数量增多，乳头肌的形态也可不正常，但其附着点的位置正常。病变较重者，其隔叶可缺如或呈一残迹，而后叶缺如或发育短小，瓣叶增厚、粘连、融合，部分患者还可出现瓣叶的穿孔、裂隙，瓣叶呈螺旋形下移，由于瓣叶下移，致使瓣口的位置下移。

由于瓣叶的附着点下移，部分原心室结构成为房化的右心室，与原右心房共同起到了功能右心房的作用，房化右心室的形成，致使心脏在收缩期出现矛盾运动，功能的右心室腔径减小，心功能减低，心室壁变薄。

患者可合并卵圆孔未闭、肺动脉瓣狭窄、动脉导管未闭、法洛四联症等疾患。

三尖瓣下移畸形的分型：

（1）三尖瓣前叶位置正常，瓣叶发育良好，三尖瓣后叶及隔叶下移，所形成的房化右室面积小，功能右心室有足够的容量，不伴有其他的病理解剖改变。

（2）三尖瓣隔叶发育不良或缺如，后叶和前叶常融合成一个大的瓣叶，瓣叶活动受限，瓣叶的面积减小，瓣叶上可出现小孔或裂隙。隔叶和后叶下移可至心尖部。前叶可发育不良，且部分瓣叶出现下移，瓣叶关闭不良。

（3）三尖瓣叶重度下移，可移至肺动脉瓣下，瓣叶严重畸形、缺如或仅为膜样残迹，瓣叶面积减小，瓣器严重发育不良或缺如，前叶可下移。

（二）病理生理

由于瓣叶下移，瓣叶畸形，致使三尖瓣叶关闭不良，瓣口出现反流，导致右心容量负荷的增加，右心室内径增大，房化右心室的矛盾运动致使右心容量负荷现象加重，右心室发育较小，功能右心室的面积减小，促使右心功能降低。

患者常伴有房间隔缺损或卵圆孔未闭，由于心房压力的变化出现右向左分流，患者可出现发绀。

二、临床表现

根据瓣叶下移程度的不同而表现不同，轻者可无症状，重者可出现心悸、气短，易疲劳。患者可出现心律不齐或预激综合征，出现心动过速。房水平的右向左分流致使患者出现发绀及杵状指趾。

三、超声心动图表现

病例 12-1　男，3 个月（图 12-1）

✧ 二维超声心动图

右心房室内径增大，左心房室内径在正常范围。房间隔中部回声脱失约 8mm，室间隔连续性良好。三尖瓣后叶和隔叶附着点向心尖部移位，后叶下移 22mm，隔叶下移 24mm，后叶发育较差，瓣叶发育及形态异常，部分右心室房化，前叶附着点未见明显移位，但瓣叶形态冗长，呈篷帆状改变，三尖瓣关闭不良，主肺动脉及左右肺动脉内径狭窄，未见明确的肺动脉瓣启闭现象，其余各瓣膜形态、结构及启闭未见明显异常。降主动脉与主肺动脉之间探及内径约为 3mm 的未闭动脉导管。大动脉连接关系正常，主动脉弓降部未见异常。

✧ 多普勒超声心动图

收缩期三尖瓣口探及大量反流，房水平探及双向分流，动脉水平探及左向右分流。收缩期未能探及明确的过肺动脉瓣口的血流。

✧ 超声心动图诊断

先天性心脏病、三尖瓣下移畸形、三尖瓣关闭不全、三尖瓣大量反流、肺动脉瓣闭锁、动脉导管未闭、动脉水平左向右分流、Ⅱ孔型房间隔缺损、房水平双向分流。

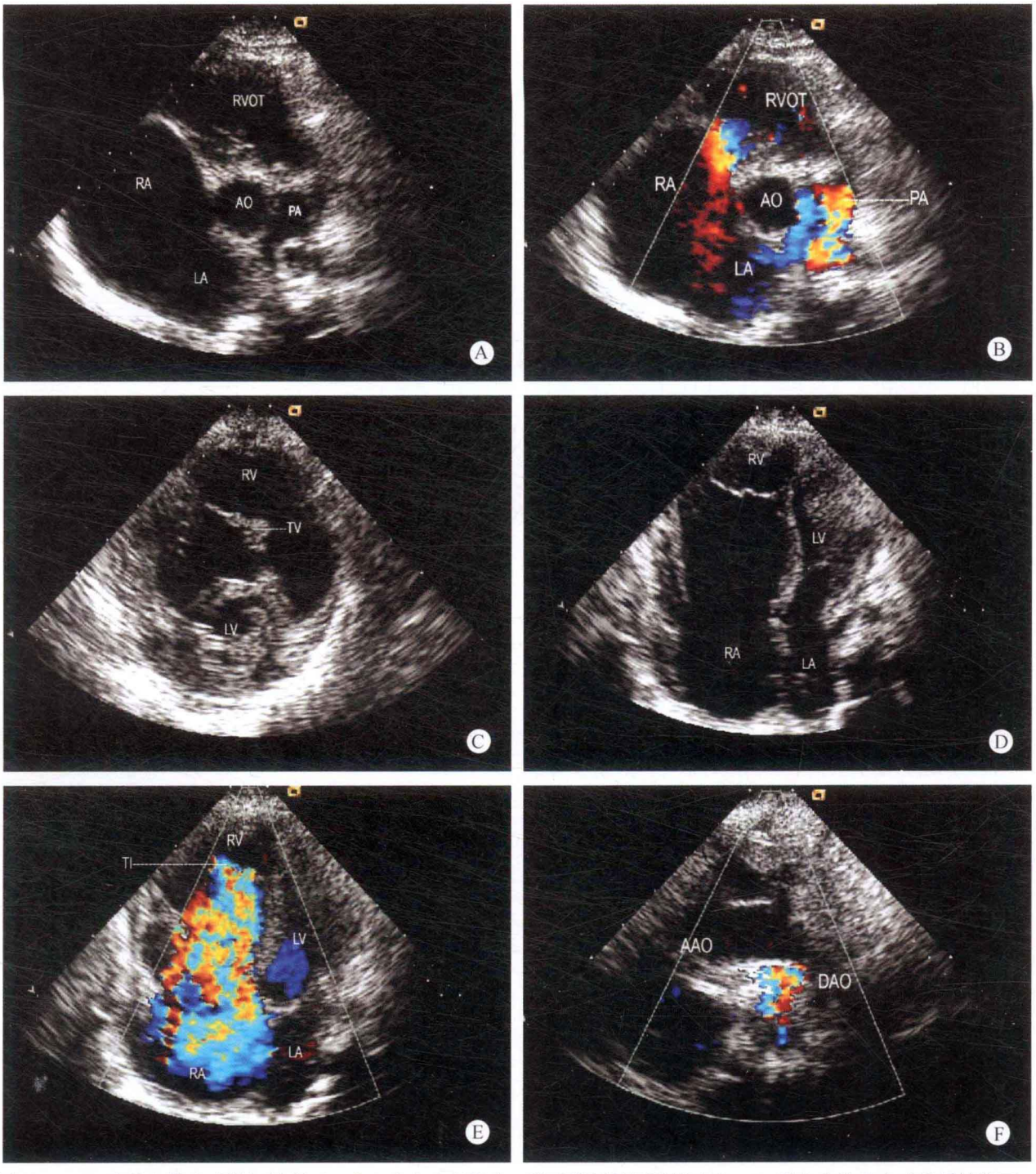

图 12-1 A. 胸骨左缘大动脉短轴断面：右心房室内径增大，肺动脉瓣呈隔膜样改变；B. 彩色多普勒大动脉短轴断面：收缩期未能探及过肺动脉瓣口血流，主肺动脉内可探及通过未闭动脉导管的源于主动脉的血流；C. 胸骨左缘左心室短轴断面：左心室内径减小，右心房室内径增大；D. 心尖四腔心断面：三尖瓣隔叶下移至近心尖部，形成房化右心室；E. 彩色多普勒四腔心断面：收缩期探及源于三尖瓣口的大量反流；F. 胸骨上窝主动脉弓长轴断面：可探及动脉水平分流

病例分析

本患者为三尖瓣叶下移畸形同时伴有肺动脉闭锁，所产生的血流动力学改变较为复杂，主要为右心系统的解剖及血流动力学变化。由于肺动脉瓣呈闭锁状态，而患者又无室间隔缺损并存，排出右心室腔内血液的唯一途径即为通过下移且发育不良的三尖瓣口返回右心房，再通过房间隔的缺损部位分流入左心房室，进入主动脉系统，继而通过动脉导管或体－肺侧支分流入肺动脉系统，形成动脉水平的左向右分流。

在检查的过程中发现患者的发绀程度较重，与单纯的三尖瓣下移畸形不相符。在检查血流的过程中，未能获得肺动脉的血流频谱，但检出了动脉水平的分流，因此考虑到本诊断的可能性。

思维要点

（1）有无明确的瓣叶启闭现象。
（2）瓣叶形态的改变。
（3）有无明确的过瓣口血流效应。
（4）患者发绀的程度是否与病情相符。

病例 12-2　男，8 岁（图 12-2）

二维超声心动图

右心房室内径明显增大，左心房室内径相对较小，室间隔与左室后壁厚度正常，运动形态异常，呈 W 形改变。室间隔连续性良好，房间隔卵圆孔分离。三尖瓣后叶和三尖瓣隔叶向心尖部下移，后叶下移约 40mm，隔叶呈螺旋形下移，最大下移程度约为 24mm，形成房化右心室，前叶附着点未见明显下移。瓣叶形态异常，其前叶形态冗长，呈篷帆样改变。三尖瓣叶关闭不良。其余各瓣膜形态、结构及启闭未见明显异常。大动脉的连接关系正常。主动脉弓降部未见异常。

多普勒超声心动图

收缩期三尖瓣口探及中量反流，血流速度为 25m/s，压差为 25mmHg，房水平探及少量左向右分流。

超声心动图诊断

先天性心脏病、三尖瓣下移畸形、三尖瓣关闭不全、三尖瓣中量反流、卵圆孔未闭、房水平少量左向右分流。

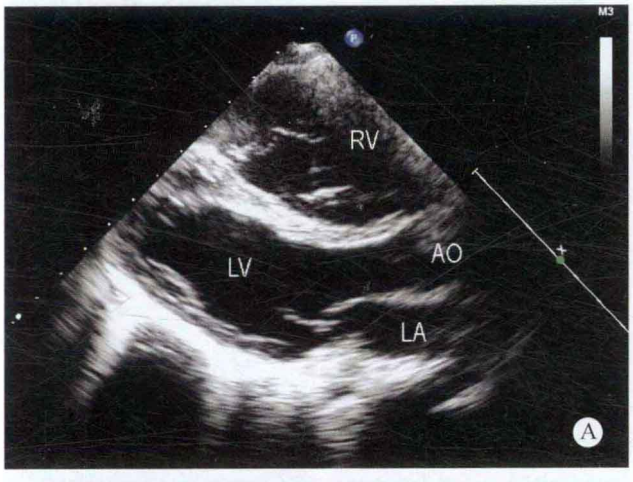

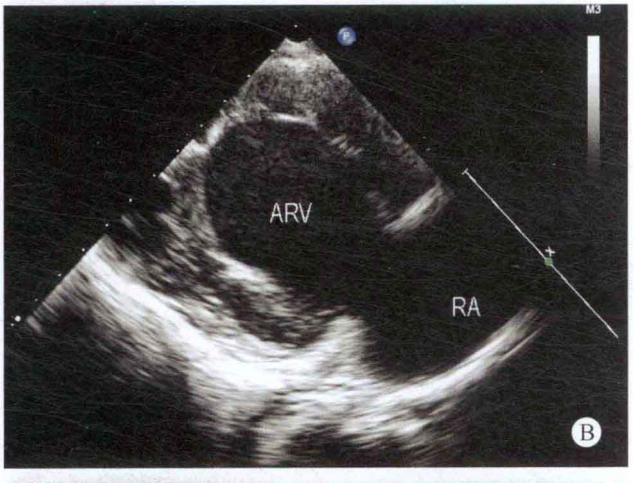

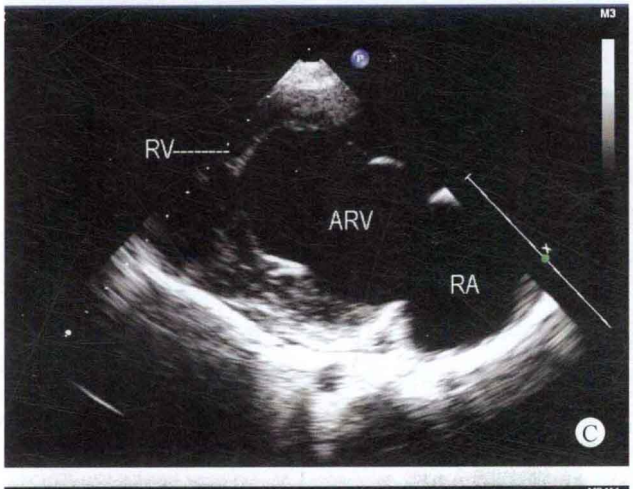

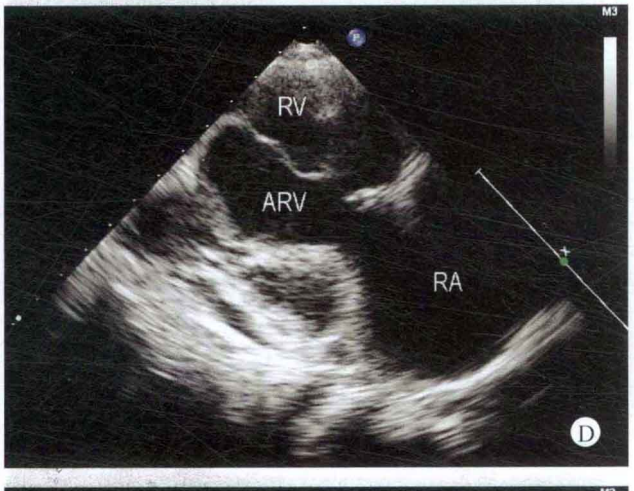

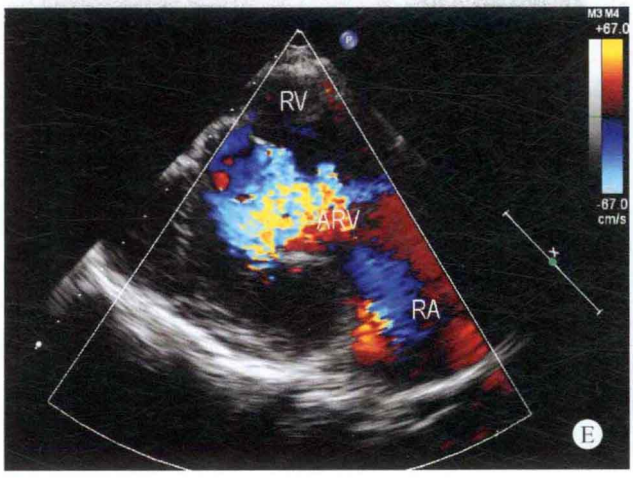

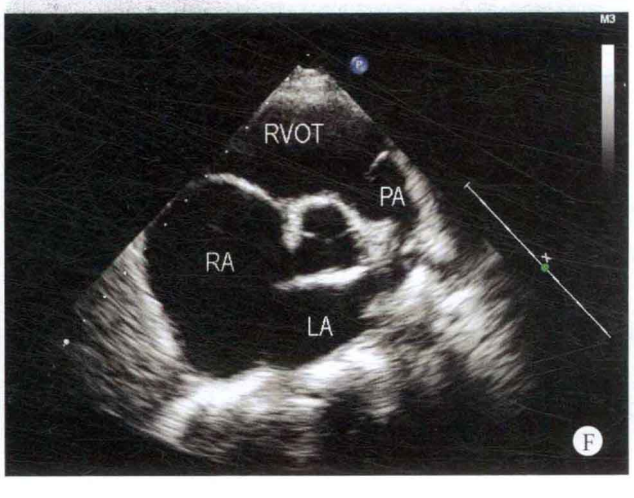

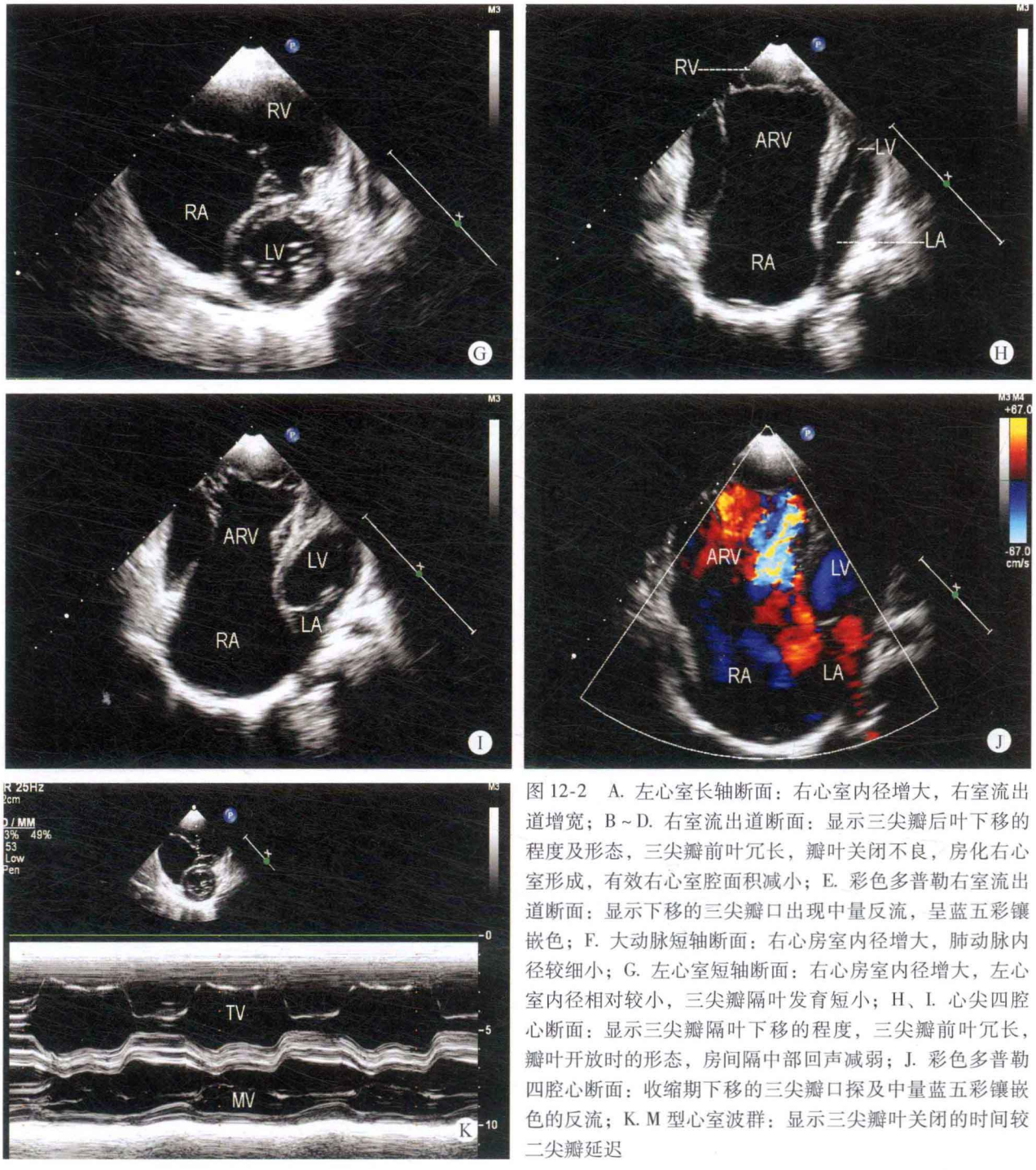

图 12-2 A. 左心室长轴断面：右心室内径增大，右室流出道增宽；B～D. 右室流出道断面：显示三尖瓣后叶下移的程度及形态，三尖瓣前叶冗长，瓣叶关闭不良，房化右心室形成，有效右心室腔面积减小；E. 彩色多普勒右室流出道断面：显示下移的三尖瓣口出现中量反流，呈蓝五彩镶嵌色；F. 大动脉短轴断面：右心房室内径增大，肺动脉内径较细小；G. 左心室短轴断面：右心房室内径增大，左心室内径相对较小，三尖瓣隔叶发育短小；H、I. 心尖四腔心断面：显示三尖瓣隔叶下移的程度，三尖瓣前叶冗长，瓣叶开放时的形态，房间隔中部回声减弱；J. 彩色多普勒四腔心断面：收缩期下移的三尖瓣口探及中量蓝五彩镶嵌色的反流；K. M 型心室波群：显示三尖瓣叶关闭的时间较二尖瓣延迟

✧ 病例分析

患者的后叶下移程度较重，约为 40mm，而隔叶则呈螺旋形下移，极少部分瓣叶组织仍附着于原瓣环部位，但通过旋转探头的角度显示瓣叶呈不同程度的下移，最大下移程度为 24mm 左右，因此在检查的过程中，应注意改变探头的角度及方位显示瓣叶下移的程度，尤其是三尖瓣隔叶。

由于隔叶呈螺旋形下移，因此应用 M 型超声心动图观察时，三尖瓣叶关闭点的延迟时间不如二尖瓣叶明显。

✧ 思维要点

（1）如何观察三尖瓣后叶及隔叶呈螺旋形下移。

（2）三尖瓣叶关闭点延迟的检出。

病例 12-3 女，7 岁（图 12-3）

✧ 二维超声心动图

右心房室内径明显增大，左心房室内径在正常范围。房间隔及室间隔连续性良好。原三尖瓣环部位未能探及明确的三尖瓣叶组织结构，致使右心房和右心室形成一体，呈口袋状改变，右心室腔内未探及明确的三尖瓣叶腱索和乳头肌结构。其余各瓣膜结构、启闭未见明显异常。大动脉与心室的连接关系及发育正

常。心包腔未见异常。

多普勒超声心动图

舒张期右心房血流通过三尖瓣环部位进入右心室时，无明确的过瓣口血流效应。

超声心动图诊断

先天性心脏病、三尖瓣缺如。

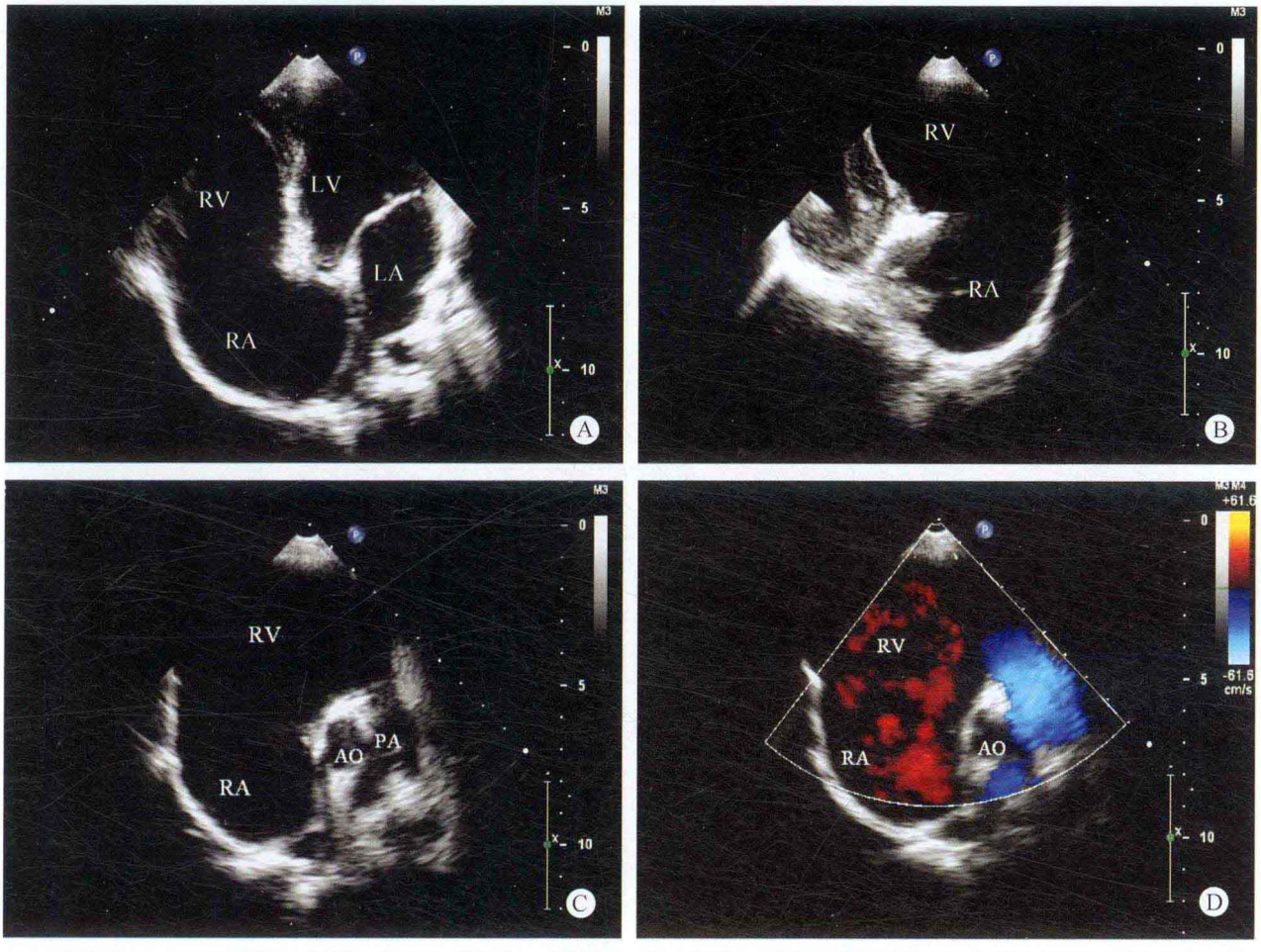

图 12-3　A. 心尖四腔心断面：右心内径增大，右侧房室交界部位未能探及明确的三尖瓣隔叶及前叶的组织结构，以及相应的腱索和乳头肌结构；B. 右室流入道断面：右心内径增大，无三尖瓣前叶及后叶组织结构及相应的腱索和乳头肌；C. 大动脉短轴断面：房室交界部位未能探及明确的三尖瓣器组织，右心房室呈口袋状改变；D. 彩色多普勒显示舒张期血流通过原三尖瓣环部位时，无明确的过瓣口血流效应

病例分析

三尖瓣缺如（absence of tricuspid valve）是指右心房室交界部位房室孔区域的心内膜光滑，无三尖瓣叶、腱索和乳头肌组织或残迹，致使右心房及右心室无论在功能和解剖上均成为一体结构。本例患者首先发现右心明显增大，无房间隔缺损和肺动脉瓣病变。通过多角度及多方位的扫查均未能发现三尖瓣器的组织结构，应用彩色多普勒观察时，腔静脉进入右心房的血流通过原瓣环区域时，无过瓣口血流效应，因此诊断为三尖瓣缺如。

鉴别诊断

1. 三尖瓣发育不良　三尖瓣可以有不同程度的发育不良，尤其是在重度发育不良时需要与三尖瓣缺如相鉴别。鉴别要点：如果在房室孔部位存在瓣膜和（或）乳头肌、腱索结构，即使发育很差，无论房室孔是否贯通，均应归入三尖瓣发育不良的范畴。

2. 右室型心肌病　两者都有右心扩大，但右室型心肌病主要表现为右室壁变薄，收缩幅度明显减低，右室前壁、右室流出道常形成瘤样扩张，右心功能明显减低，由于三尖瓣瓣环扩张，其三尖瓣经常合并中度及以上的反流，但三尖瓣结构正常存在。

思维要点

（1）原三尖瓣器区域无三尖瓣装置对本病的提示。

（2）腔静脉血流舒张期通过三尖瓣区域时，无过瓣口的血流效应，对本病的诊断作用。

病例 12-4（图 12-4）

二维超声心动图

右心房室明显增大，左心房室内径相对较小，室间隔与左室壁厚度正常，运动形态异常。房间隔回声脱失约 25mm，膜部室间隔回声中断约 9mm。三尖瓣后叶及隔叶的附着点向心尖部移位，后叶下移至心尖部，隔叶下移约 15mm，致使部分右心室形成房化部分。前叶附着点未见明显移位，但瓣叶形态冗长，呈船帆样改变，致三尖瓣叶关闭不良。其余各瓣膜形态、结构及启闭运动未见明显异常。大动脉连接关系及发育正常，主动脉弓降部未见异常。

多普勒超声心动图

收缩期三尖瓣口探及大量反流，房水平探及左向右分流。收缩期探及左心室－房化右心室的高速左向右分流性血流，二尖瓣口探及少量反流。

超声心动图诊断

先天性心脏病、三尖瓣下移畸形、三尖瓣关闭不全、三尖瓣大量反流、膜部室间隔缺损、左心室－房化右心室分流、Ⅱ孔中央型房间隔缺损、房水平左向右分流。

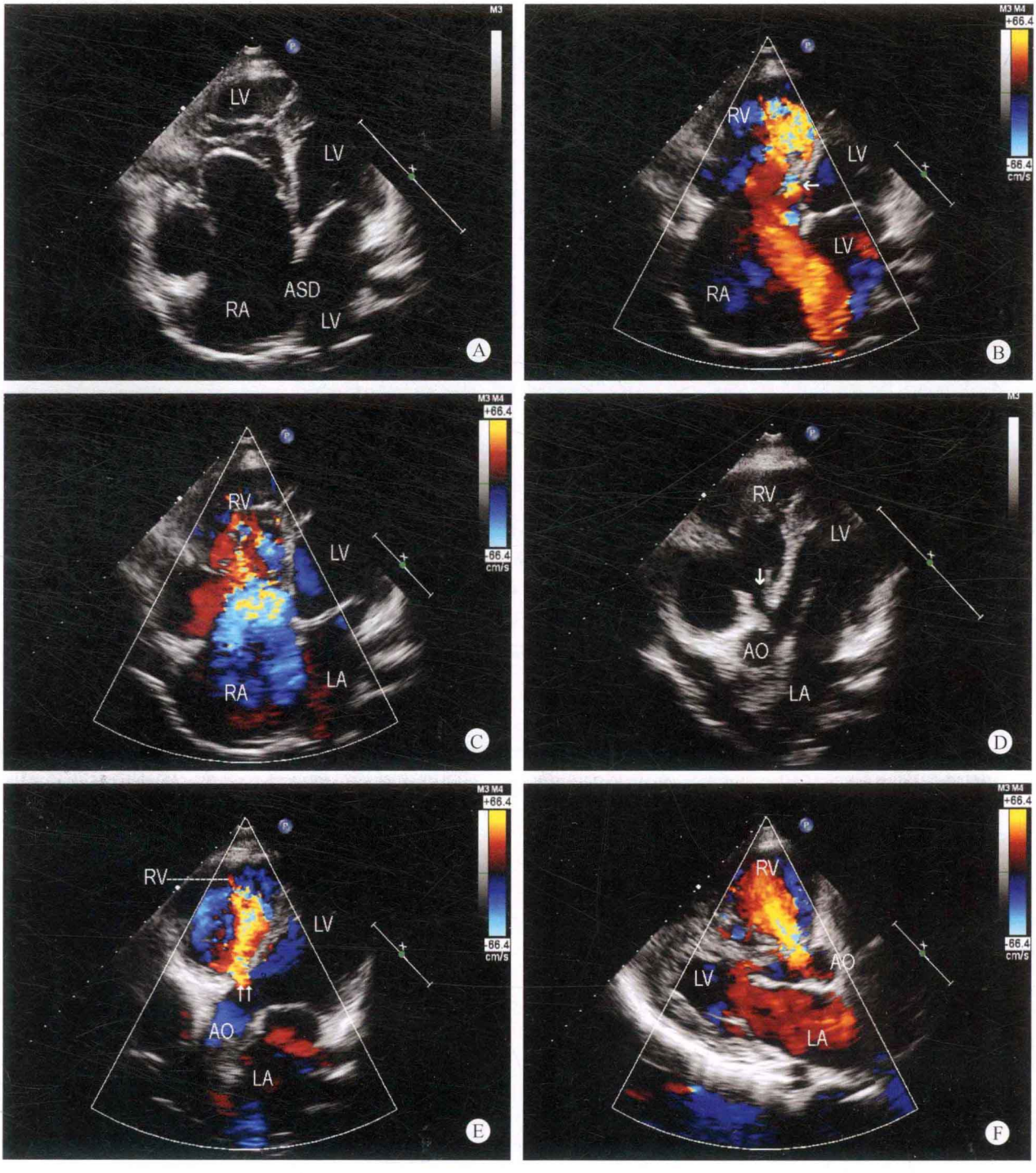

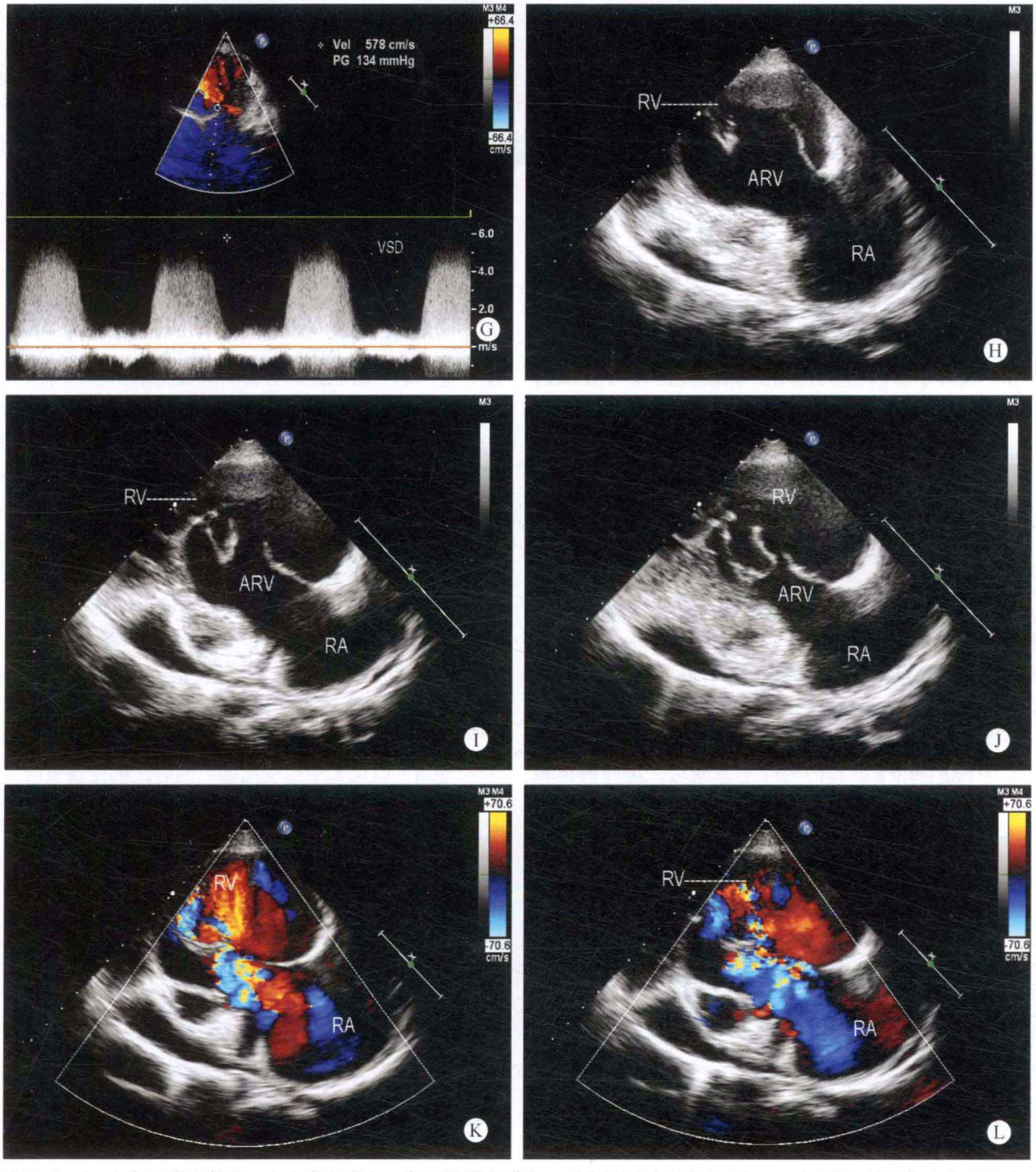

图 12-4　A. 心尖四腔心断面：右心房室增大，房间隔回声脱失，三尖瓣隔叶下移约 15mm；B. 彩色多普勒心尖四腔心断面：房水平出现红色的左向右分流，收缩期室水平出现五彩镶嵌色左向右分流（箭头所示）；C. 彩色多普勒心尖四腔心断面：收缩期三尖瓣口探及大量反流；D. 心尖五腔心断面：显示膜部室间隔出现约 9mm 的回声脱失（箭头所示）；E. 彩色多普勒心尖五腔心断面：收缩期膜部室水平出现左向右高速五彩镶嵌色的分流性血流（双箭头所示）；F. 彩色多普勒左心室长轴断面：室水平出现五彩镶嵌色左向右分流；G. 连续多普勒室间隔缺损血流频谱：收缩期室水平探及高速左向右分流；H～J. 右室流入道断面：显示三尖瓣后叶的下移程度及瓣膜开放与关闭时的异常形态；K、L. 彩色多普勒右室流入道断面：收缩期三尖瓣口探及蓝五彩镶嵌色的大量反流

病例分析

本病例为三尖瓣下移畸形，三尖瓣后叶附着点下移至右室近心尖部位，瓣叶开放及关闭时，瓣叶的形态呈迂曲状，三尖瓣前叶冗长，呈船帆样改变，隔叶下移约 15mm，致瓣叶关闭不良，瓣口出现大量反流，造成右心房室内径增大，而且房化右心室形成。

患者同时合并房间隔缺损及室间隔缺损。三尖瓣下

移的患者常同时合并房间隔缺损，但同时合并室间隔缺损者极为少见。由于三尖瓣下移畸形，致使部分右心室心房化，因此膜部室间隔出现缺损。室水平出现左向右分流时，左心室分流的血流进入右侧的房化右室部位，形成左室－房化右心室之间的分流。

患者后叶下移的程度较重，瓣叶附着点移至心尖部位，瓣叶的形态异常，开放与关闭时均呈迂曲状。由于有效的功能右心室面积减小，造成瓣叶的瓣尖部分活动受限，呈弯钩状，瓣叶关闭不良，出现大量的反流。

✧ 思维要点

（1）瓣叶下移所致的运动形态改变对瓣叶关闭的影响。

（2）三尖瓣下移同时合并室间隔缺损的检出。

（3）同时合并三尖瓣叶下移的室水平分流特点。

四、检查过程中的思维方式

三尖瓣下移患者除了观察各瓣叶下移的程度及所形成的房化右室大小外，主要应观察三个瓣叶的形态，发育的状况，瓣叶有无残缺、挛缩、瓣缘卷曲和缺如部分，为手术的术式提供依据。

通常三尖瓣的前叶附着点位于原位置，而隔叶及后叶附着点下移，由于下移的瓣叶形态尚可，瓣叶的面积减小不明显，适宜瓣膜移植手术。但部分患者可出现前叶、后叶及隔叶同时下移，瓣叶出现发育不良现象，瓣叶面积轻度减少，但不严重。而极少数患者除三尖瓣下移外，其腱索及乳头肌发育不良，后叶和隔叶出现较重的发育不良和缺如，外科医师会根据手术中所见的病理解剖改变选择适宜的手术方式。

在检查的过程中应注意合并的心内畸形，同时合并房间隔缺损的患者较为多见，而合并室间隔缺损的患者少见。由于三尖瓣下移畸形，致使部分右心室心房化。如合并室间隔缺损，出现的左向右分流位于左心室－房化右心室之间，从血流动力学的角度来看，实际分流为左心室－右心房之间的分流，应注意检出。

极少数患者可同时合并肺动脉闭锁，极为罕见。所产生的血流动力学变化也极为复杂，由于肺动脉瓣呈闭锁状态，而患者又无室间隔缺损存在，所产生的血流动力学改变与室间隔完整的肺动脉闭锁相同。右心室腔内血液的排出为通过下移且发育不良的三尖瓣口返回右心房，再通过房间隔的缺损部位分流入左心房室，进入主动脉系统，继而通过动脉导管或体－肺侧支分流入肺动脉系统，形成动脉水平的左向右分流。此类患者同时伴有程度较重的发绀现象，可作为对本病诊断的提示。

在检查三尖瓣下移患者的过程中应注意与三尖瓣缺如相鉴别，以免术中出现问题。两者之间应注意鉴别。

三尖瓣下移畸形	三尖瓣缺如
◆ 三尖瓣叶附着点位置下移	◆ 三尖瓣叶呈藤条样改变
◆ 三尖瓣叶发育不良	◆ 无明确的瓣叶启闭运动
◆ 形成房化右室	◆ 未形成房化右室
◆ 有明确的三尖瓣口	◆ 无明确的三尖瓣口
◆ 血流频谱有明确的过瓣口效应	◆ 血流频谱无明确的过瓣口效应

✧ 思维要点

（1）有无明确的瓣叶启闭运动。

（2）血流频谱有无明确的过瓣口效应。

在检查的过程中注意观察有无瓣叶的启闭现象及运动形态，舒张期应用彩色多普勒观察时，有无血流过瓣口效应，收缩期有无三尖瓣反流的明确起源点等表现，均能帮助观察有无瓣叶及瓣叶的发育状况。

（本章病例 12-1、12-2 和 12-4 由刘延玲提供，病例 12-3 由吕秀章提供。）

（刘延玲　吕秀章）

第十三章　动脉导管未闭

动脉导管未闭（patent ductus arteriosus，PDA）为常见的先天性心脏病之一，在胎儿时期是赖以生存的主动脉与肺动脉之间存在的生理性血流通道。大多数均于出生后的10～20小时形成可能性关闭，但部分患儿未能形成关闭，则形成未闭动脉导管，产生动脉水平的分流。

一、病理解剖及病理生理

（一）病理解剖

动脉导管常位于主动脉弓降部与主肺动脉的远端，或左肺动脉位于主肺动脉的起始部位，但动脉导管的位置可出现较大的变异。

胎儿时期动脉导管的组织结构较为特殊，为管壁较厚的动脉血管，血管壁主要由呈螺旋状排列的平滑肌组织构成，弹力纤维较少。主动脉和肺动脉的少量弹力纤维延伸入动脉导管，形成导管内弹力纤维层，在胎儿时期局部出现断裂，形成丰富的内膜垫块，构成动脉导管闭合后纤维组织增生的组织学基础。

如果血管的平滑肌丰富，内膜垫块发育良好，与主动脉成锐角的动脉导管易于闭合，否则即形成未闭的动脉导管。

（二）病理生理

胎儿时期的肺循环阻力增高，肺动脉的血液通过未闭动脉导管进入主动脉，为右向左分流。出现后，由于肺血管的阻力下降，在整个心动周期过程中，主动脉的压力高于肺动脉，出现主动脉的血流通过未闭的动脉导管进入肺动脉，为左向右分流。分流量的大小取决于动脉导管的内径、长度及两大动脉之间的压力差。

由于动脉水平的左向右分流，长期的分流可使肺循环的血流量明显增加，左心房室的容量负荷加重，致使肺动脉系统和升主动脉内径扩张，左心房室内径增大、肥厚，继而肺小动脉反射性痉挛，致使肺动脉压力增高，右心排血受阻，后负荷增加，右心室肥厚，形成早期的动力学肺动脉高压。当肺动脉压高于主动脉压时，出现双向或右向左分流。患者可出现发绀。

二、临床表现

胸骨左缘二、三肋间可闻及连续性机械样杂音，心前区搏动增强，脉压差增大。

三、超声心动图表现

病例13-1　女，35岁（图13-1）

✧ 二维超声心动图

左心房室内径增大，右心房室内径在正常范围。室间隔与左室壁厚度正常，运动幅度增强。二尖瓣瓣叶增厚，回声增强，尤以瓣尖明显，交界部位粘连，致瓣叶开放受限，舒张期瓣口开放面积约为1.4cm^2，关闭不良，其余各瓣膜形态、结构及启闭大致正常。降主动脉与主肺动脉之间可探及导管，内径约为9mm。

✧ 多普勒超声心动图

动脉水平探及连续性左向右分流。舒张期二尖瓣口血流速度增快，收缩期可探及大量反流，三尖瓣口探及少量反流。

✧ 超声心动图诊断

先天性心脏病、动脉导管未闭、动脉水平左向右分流、二尖瓣狭窄、二尖瓣关闭不全、二尖瓣大量反流、三尖瓣少量反流。

✧ 病例分析

患者在有二尖瓣狭窄、关闭不全伴大量反流的情况下，又同时合并动脉导管未闭较为少见，先天性的二尖瓣瓣叶病变，瓣叶增厚，但基本无钙化现象，瓣叶较为冗长，与风湿所致的二尖瓣狭窄不同。在检查的过程中发现肺动脉的内径明显增宽，应考虑到同时存在其他疾病的可能性。因单纯风湿所引起的二尖瓣狭窄合并关闭不全，患者的年龄为35岁，则肺动脉增宽的程度与其不相符。因此，在检查的过程中发现主肺动脉与降主动脉之间存在内径约9mm的粗大未闭合的动脉导管，与患者的病理解剖改变基本符合。

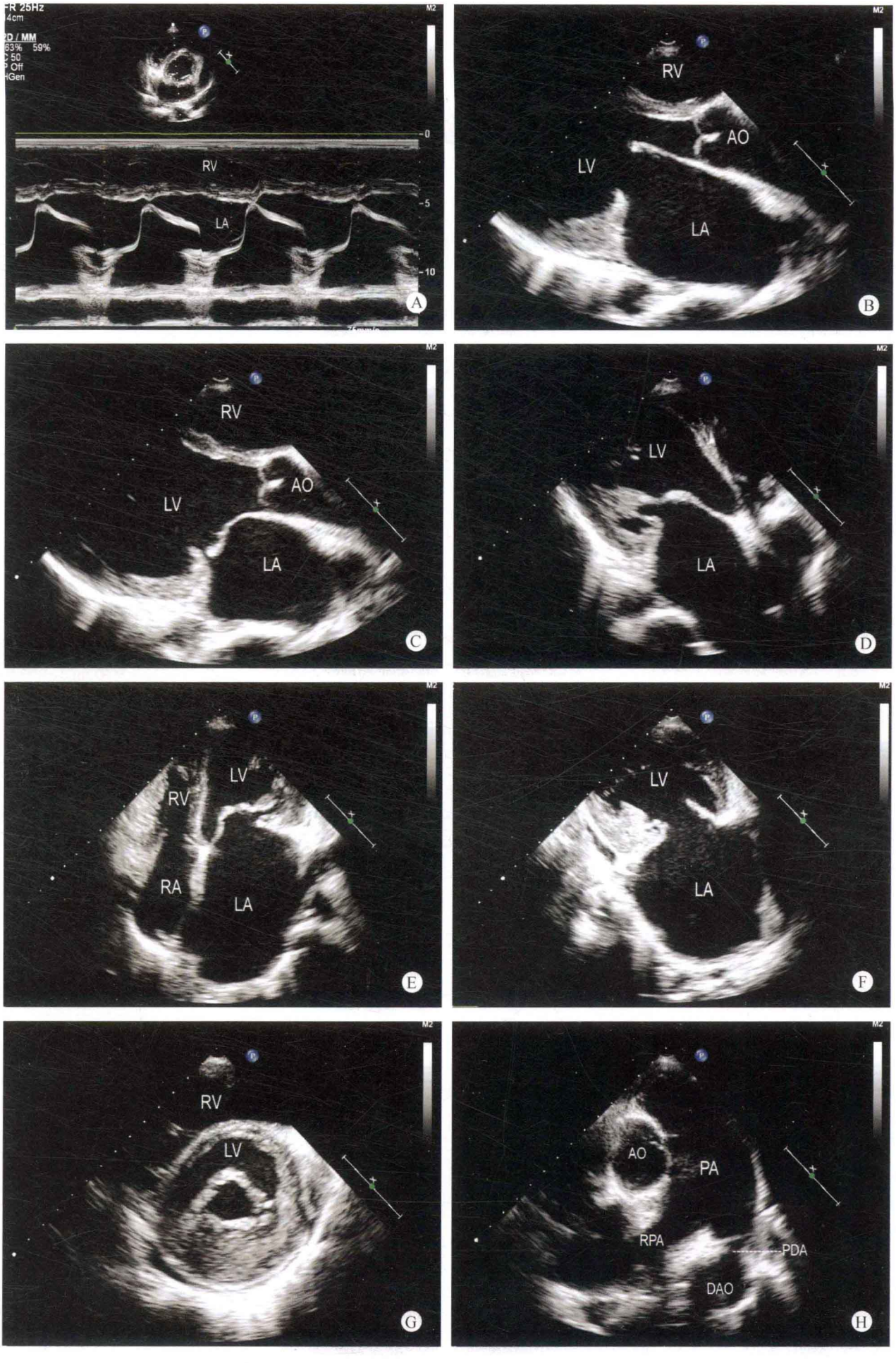
RV
LA
A
RV
AO
LV
LA
B
RV
AO
LV
LA
C
LV
LA
D
LV
RV
RA
LA
E
LV
LA
F
RV
LV
G
AO
PA
RPA
PDA
DAO
H

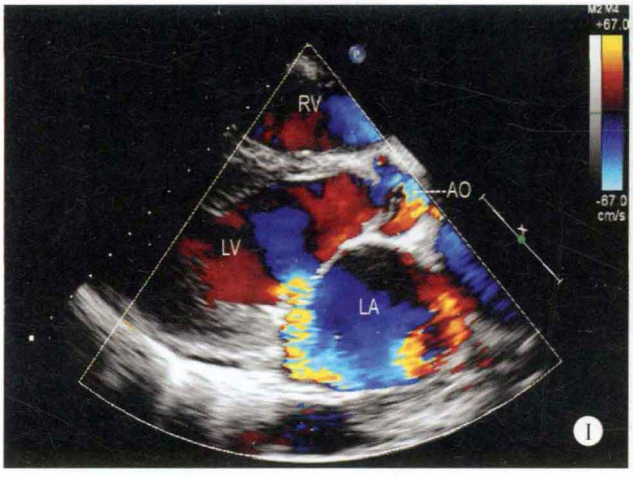
RV
AO
LV
LA
I

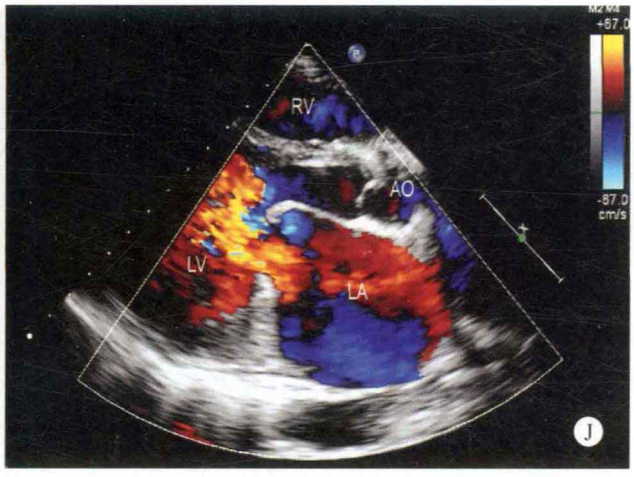
RV
AO
LV
LA
J

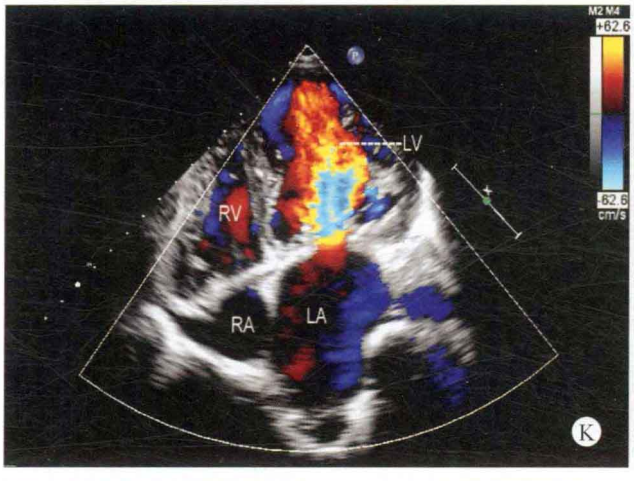
LV
RV
RA
LA
K

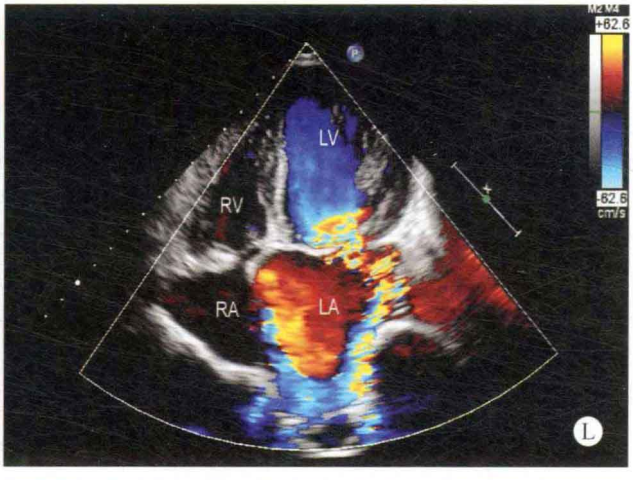
LV
RV
RA
LA
L

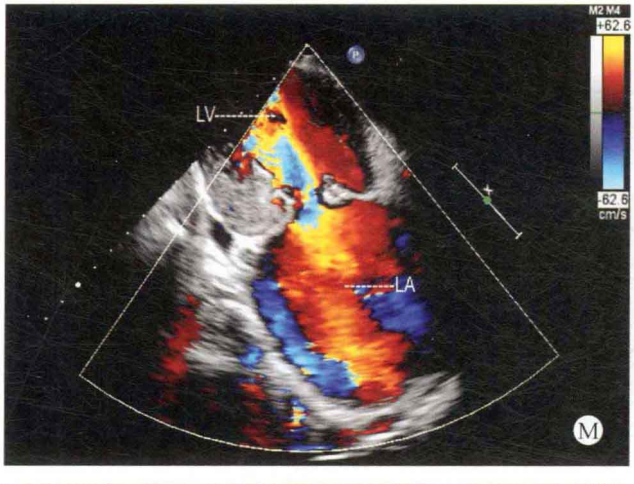
LV
LA
M

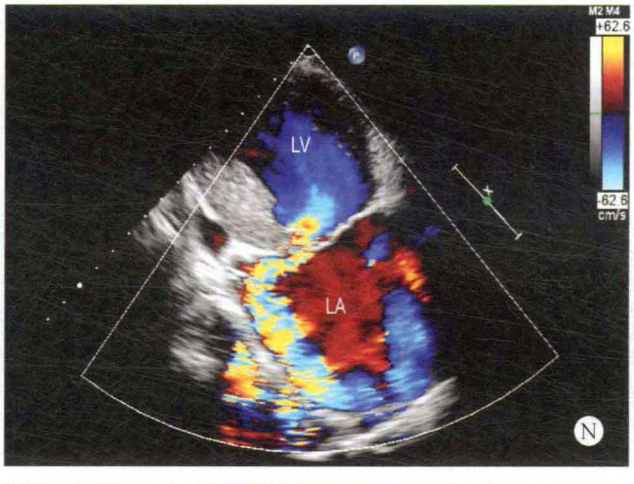
LV
LA
N

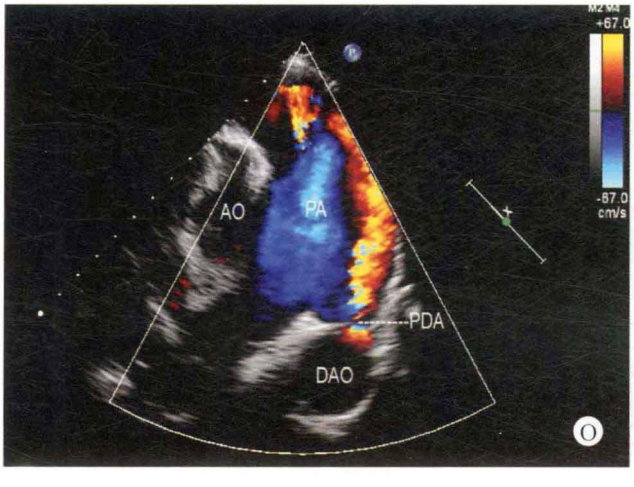
AO
PA
PDA
DAO
O

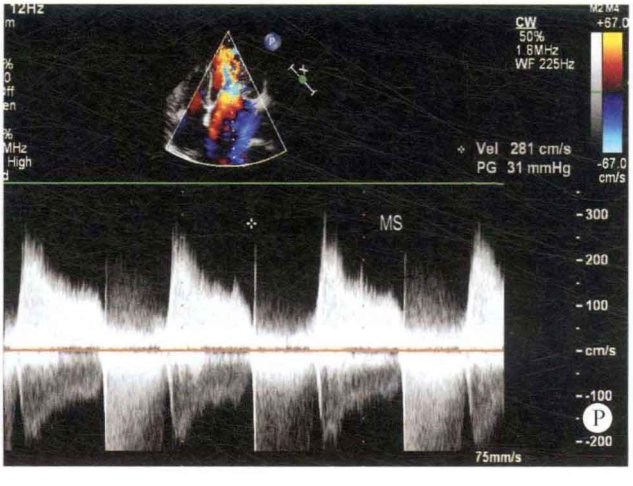
CW
50%
1.8MHz
WF 225Hz
Vel 281 cm/s
PG 31 mmHg
MS
300
200
100
cm/s
-100
-200
75mm/s
P

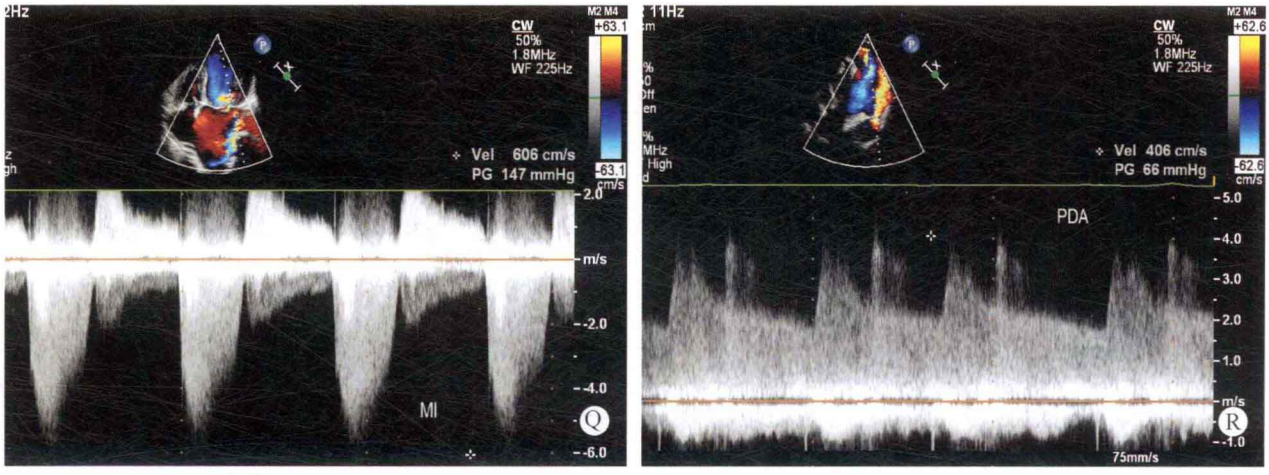

图 13-1 A. M 型超声心动图心室波群：舒张期二尖瓣叶开放时 EF 斜率减小；B、C. 左心室长轴断面：左心房室内径增大，二尖瓣叶增厚，开放受限，关闭不良；D. 双心室流入道断面：二尖瓣叶增厚，开放受限，关闭不良；E. 四腔心断面：左心房室内径增大，二尖瓣叶增厚，开放受限；F. 左心房室断面：左心房室增大，二尖瓣叶增厚，开放受限；G. 左室短轴断面：二尖瓣叶开放时呈鱼口状；H. 大动脉短轴断面：主肺动脉内径增宽，降主动脉与主肺动脉之间可探及未闭动脉导管；I、J. 彩色多普勒左心室长轴断面：舒张期二尖瓣口血流速度增快，收缩期可探及大量反流；K、L. 彩色多普勒四腔心断面：舒张期过二尖瓣口血流速度增快，收缩期可探及大量反流；M、N. 彩色多普勒双腔心断面：舒张期二尖瓣口血流速度增快，收缩期可探及大量反流；O. 彩色多普勒大动脉短轴断面：降主动脉与主肺动脉之间可探及分流；P. 连续多普勒二尖瓣狭窄血流频谱：过二尖瓣口血流速度增快；Q. 连续多普勒二尖瓣关闭不全血流频谱：收缩期左房侧可探及源于二尖瓣口的反流性血流；R. 连续多普勒动脉导管未闭血流频谱：主肺动脉内可探及源于降主动脉的连续性高速血流频谱

思维要点

（1）容量负荷与诊断是否相符。

（2）肺动脉内径增宽的程度与诊断是否相符。

（3）瓣膜形态的改变，增厚的程度，有无钙化，瓣膜开放及关闭的程度，瓣膜病变的性质对诊断的重要性。

（4）对所要做出的诊断要考虑到能否得到合理的解释。

病例 13-2 男，4 岁（图 13-2 和图 13-3）

二维超声心动图

左心房室内径增大，右心房室内径在正常范围，室间隔与左室壁厚度正常，运动幅度增强，房间隔与室间隔连续性良好，各瓣膜形态、结构及启闭运动未见异常。于胸骨上窝可探及一内径约 6mm 的异常血管起源于右肺动脉，与右锁骨下动脉相连接，大动脉连接关系及发育正常，主动脉弓降部未见异常。

多普勒超声心动图

右锁骨下动脉与右肺动脉之间探及左向右连续性分流。

超声心动图诊断

先天性心脏病、异位动脉导管未闭、右锁骨下动脉－右肺动脉分流。

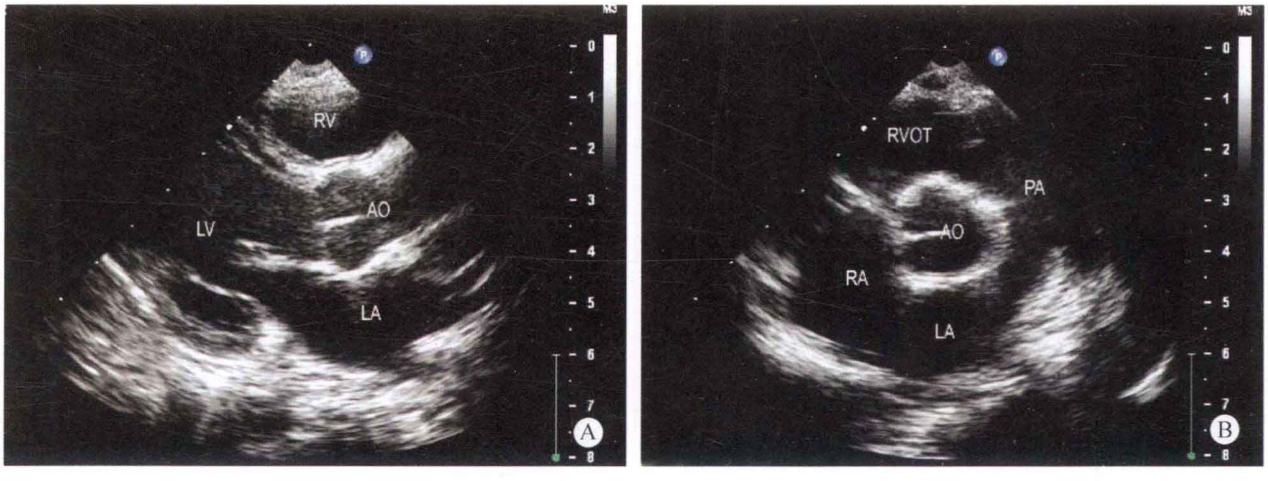

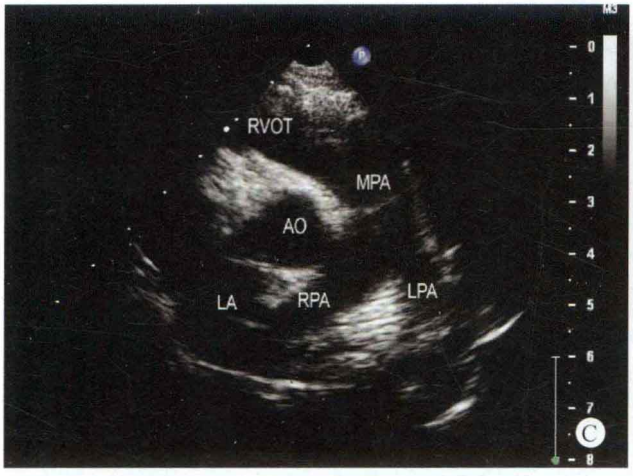
RVOT
MPA
AO
LA
RPA
LPA
C

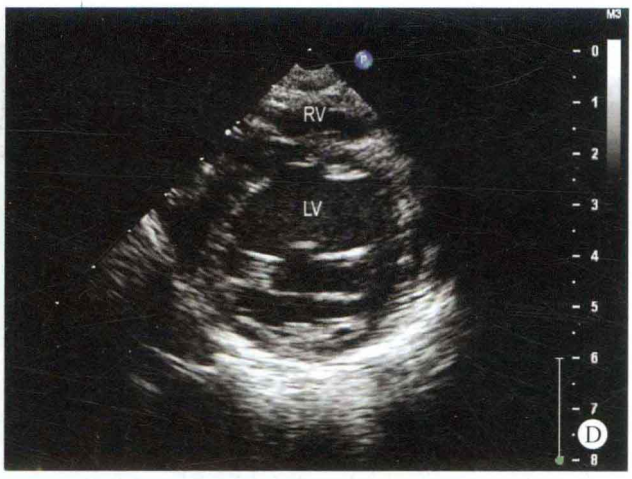
RV
LV
D

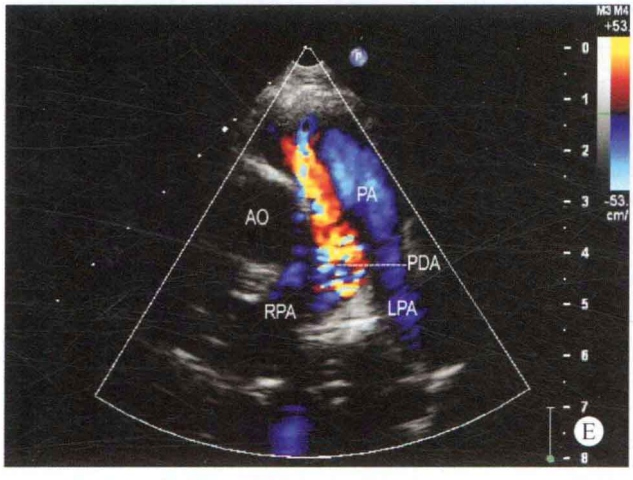
PA
AO
PDA
RPA
LPA
E

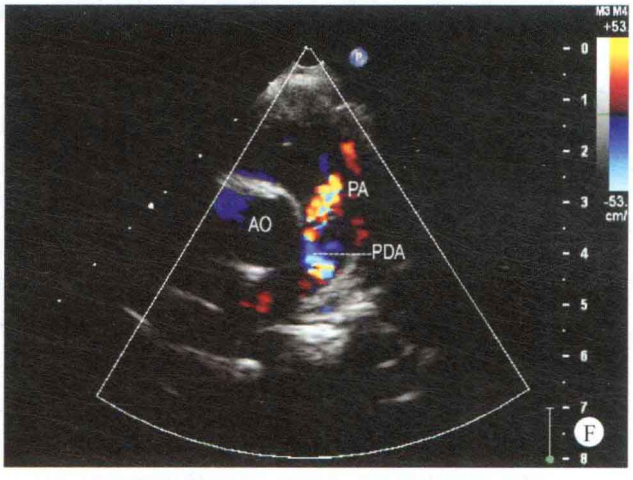
PA
AO
PDA
F

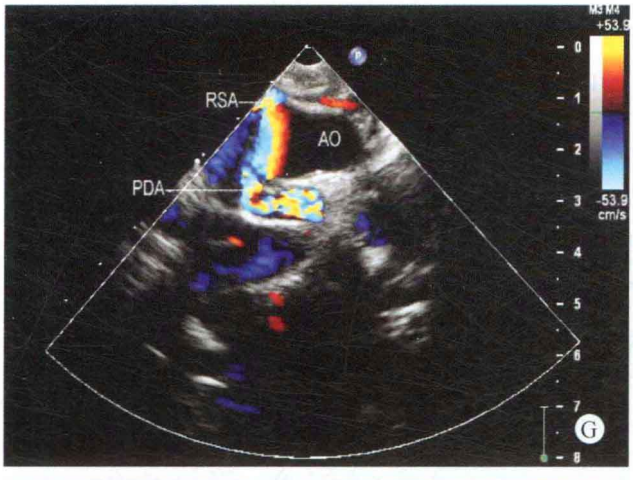
RSA
AO
PDA
-53.9
cm/s
G

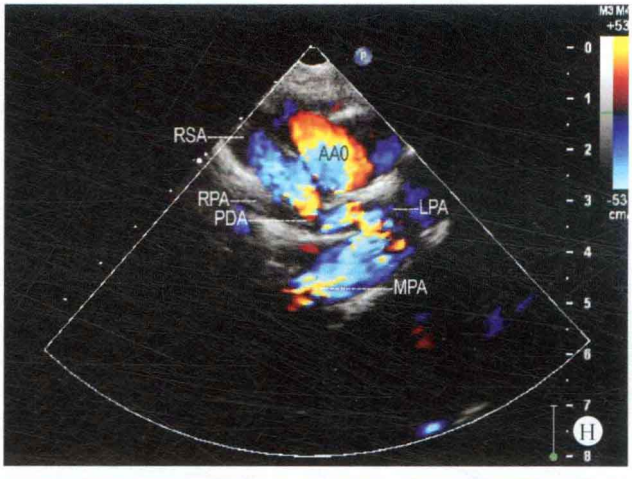
RSA
AAO
RPA
PDA
LPA
MPA
H

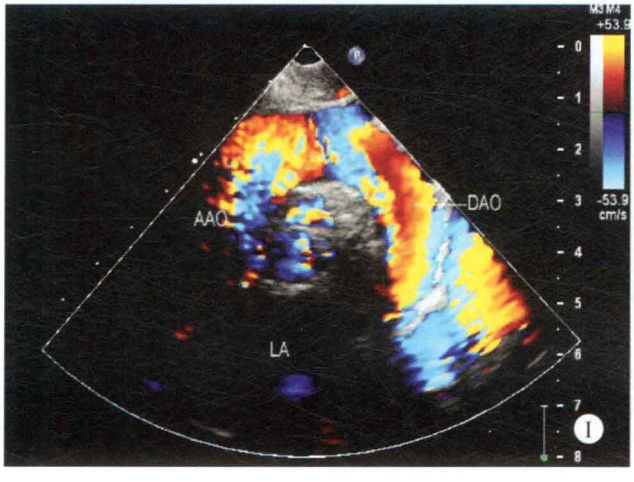
AAO
DAO
LA
I

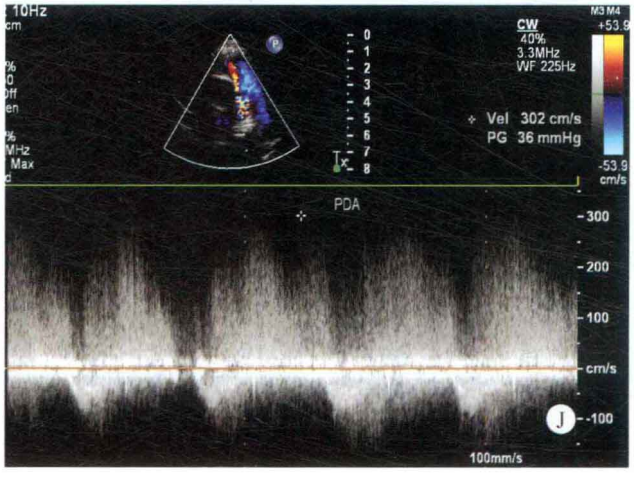
CW
40%
3.3MHz
WF 225Hz
Vel 302 cm/s
PG 36 mmHg
PDA
300
200
100
cm/s
-100
100mm/s
J

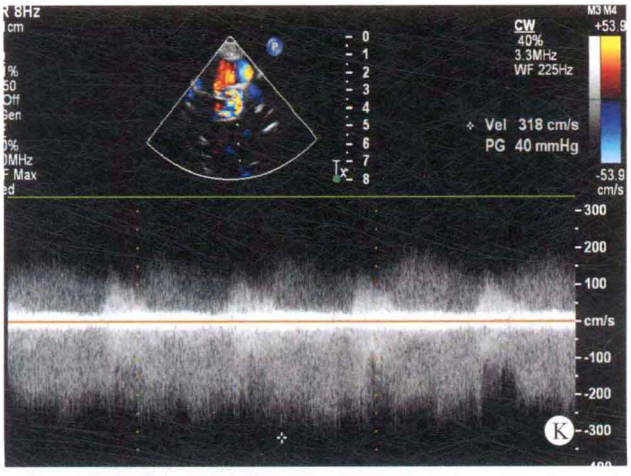

图 13-2 A. 左心室长轴断面：左心室内径增大，室间隔连续性良好；B、C. 大动脉短轴断面：肺动脉内径增宽；D. 左心室短轴断面：左心室增大；E、F. 彩色多普勒大动脉短轴断面：主肺动脉内出现异常血流；G、H. 胸骨上窝主动脉－肺动脉断面：右肺动脉与右锁骨下动脉之间探及左向右连续性分流；I. 主动脉弓长轴断面：升主动脉与降主动脉血流正常；J、K. 连续多普勒动脉导管未闭血流频谱：于右肺动脉与右锁骨下动脉之间探及异常连续性血流频谱

病例分析

在检查的过程中发现患者的左心房室内径增大，左室流出道增宽，但无明确的室间隔回声中断现象。应用彩色多普勒检查时，于大动脉短轴部位显示肺动脉内出现一异常血流，但主动脉与主肺动脉之间未能发现异常管道样组织结构。通过对主肺动脉内的异常血流路径的追寻，发现右肺动脉与锁骨下动脉之间出现异常管状回声，血流路径呈迂曲状。通过频谱多普勒超声发现此异常血流为高速连续性血流，提示为异位性动脉导管未闭。

思维要点

（1）左心室容量负荷增加对本病诊断的提示意义。

（2）异常血流的性质确定对诊断的重要性。

（3）异常血流路径对确定异位动脉导管未闭的作用。

多排螺旋 CT

多排螺旋 CT 表现见图 13-3。

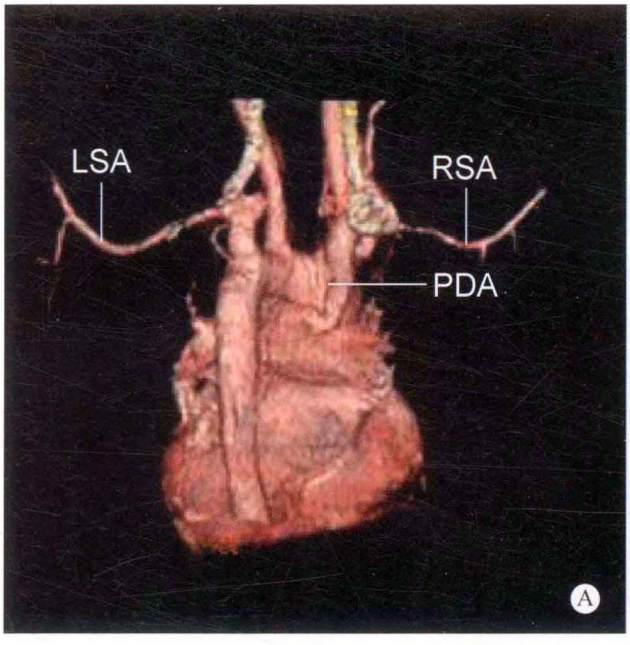

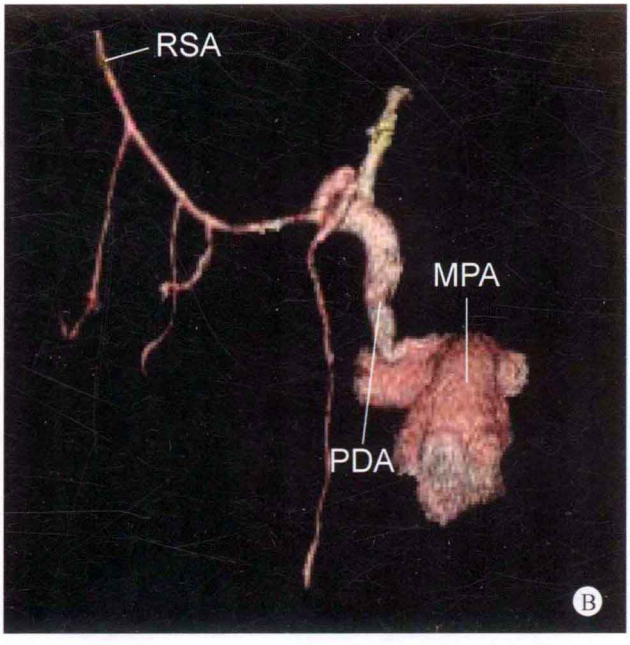

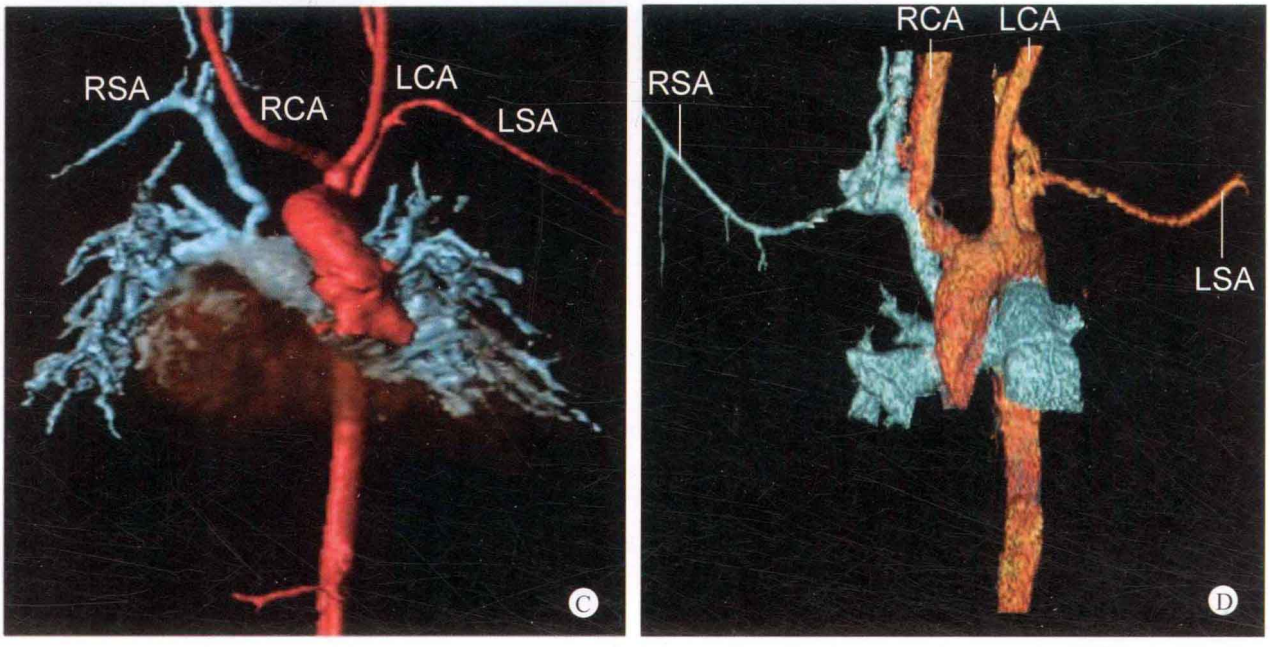

图 13-3　A. 主动脉 CTA 的 VR 重建图像：显示左位主动脉弓发出左侧锁骨下动脉及左颈总动脉，右侧锁骨下动脉与主动脉弓无连接，通过未闭动脉导管连接于右肺动脉；B. 隐去主动脉后图像：显示右锁骨下动脉通过未闭动脉导管于肺动脉；C. 红色显示主动脉弓及降主动脉，蓝色显示右侧锁骨下动脉与肺动脉，右侧锁骨下动脉通过右侧未闭的动脉导管与右肺动脉相连接；D. 橙色显示主动脉弓及降主动脉，绿色显示右锁骨下动脉与肺动脉

病例 13-3　女，24 岁（图 13-4）

✧ 二维超声心动图

左心室内径增大，其余各房室内径在正常范围，室间隔与左室壁厚度正常，运动幅度增强。房间隔与室间隔连续性良好。各瓣膜形态、结构及启闭运动未见异常。降主动脉与主肺动脉之间可探及未闭动脉导管，内径约 9mm。大动脉与心室的连接关系及发育正常，主动脉弓降部未见异常，肺动脉内径增宽。

✧ 多普勒超声心动图

动脉水平探及以左向右为主的连续性分流，血流速度为 3.1m/s，压差为 38mmHg。二尖瓣、三尖瓣及主动脉瓣口探及少量反流，肺动脉瓣口探及中量反流。估测肺动脉压约为 80mmHg。

✧ 超声心动图诊断

先天性心脏病、动脉导管未闭、动脉水平左向右分流、肺动脉高压。

✧ 病例分析

因肺动脉内径明显增宽，位于左肺动脉外侧与主肺动脉相通的未闭动脉导管，在扫查的过程中难以显示。而由于粗大动脉导管所造成的肺动脉高压，致使动脉水平左向右的分流量减少，极易漏诊。因此在扫查的过程中，如发现肺动脉内径明显增宽，而左心室增大的程度较轻，患者无室间隔缺损，应注意寻找有无未闭的粗大动脉导管。

在检查的过程中，显示大动脉短轴时，应注意将主肺动脉与降主动脉的角度成一垂直线，以便显示主肺动脉与降主动脉之间有无交通道。还可将探头位置放高一个肋间，同时显示主肺动脉及降主动脉长轴断面，以便显示动脉导管于主肺动脉的开口部位，此水平如由于肺动脉高压引起动脉水平的左向右分流量减小，也可清晰显示。

✧ 思维要点

（1）如何避免遗漏粗大动脉导管未闭。
（2）动脉导管所在的位置。
（3）肺动脉内径的宽度。
（4）检出动脉导管未闭的探头扫描角度。

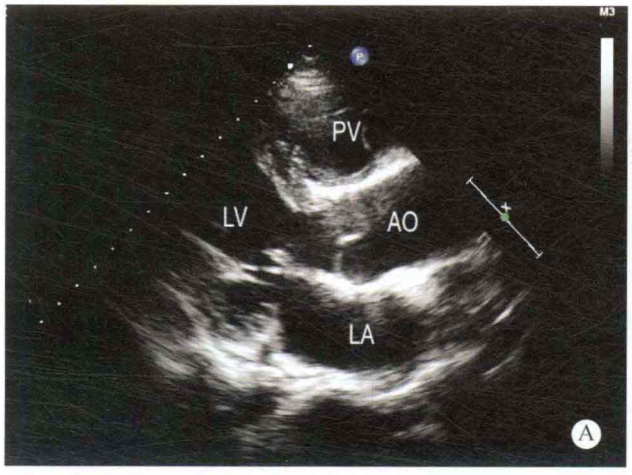
PV
LV
AO
LA
A

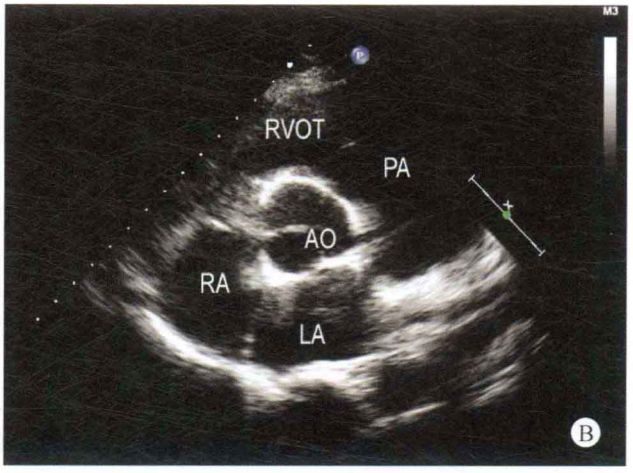
RVOT
PA
AO
RA
LA
B

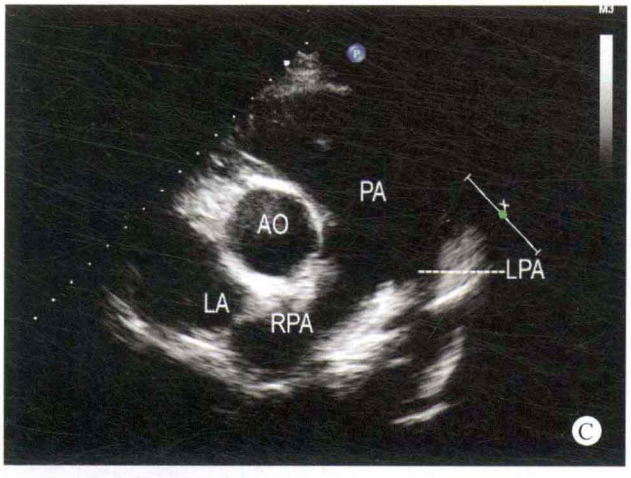
PA
AO
LPA
LA
RPA
C

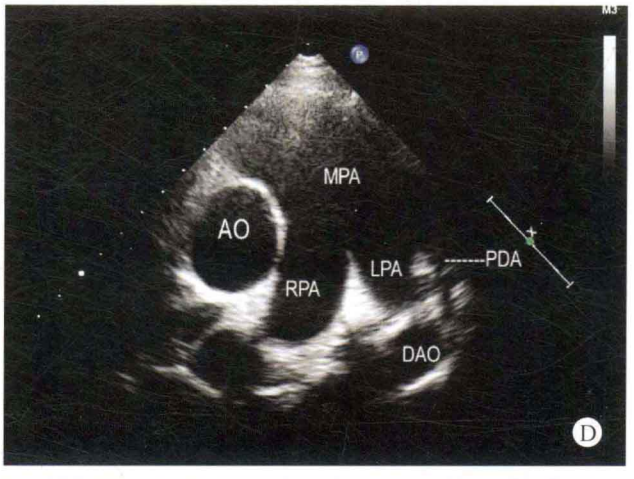
MPA
AO
LPA
PDA
RPA
DAO
D

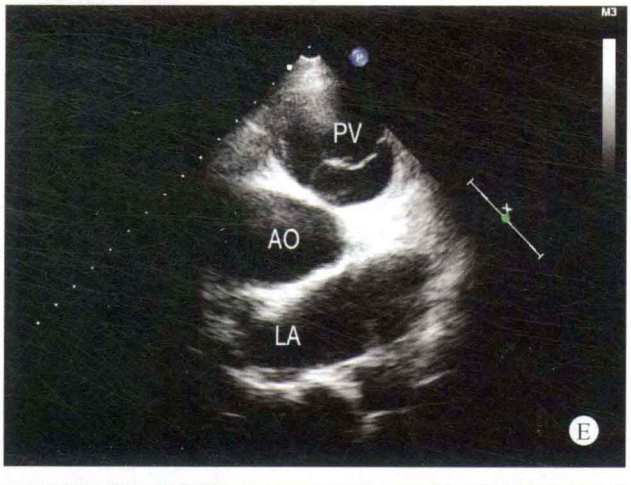
PV
AO
LA
E

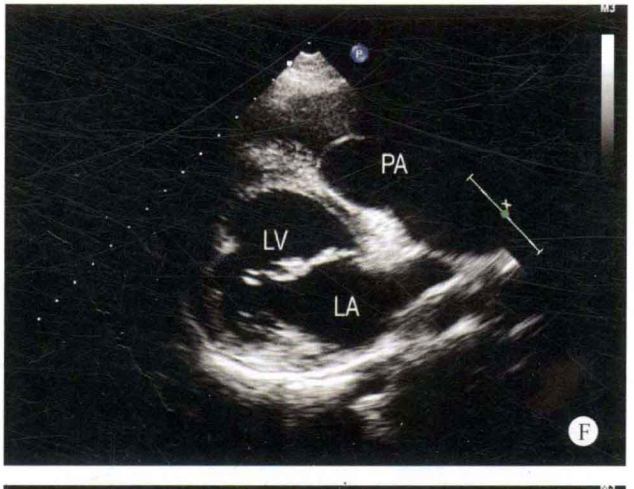
PA
LV
LA
F

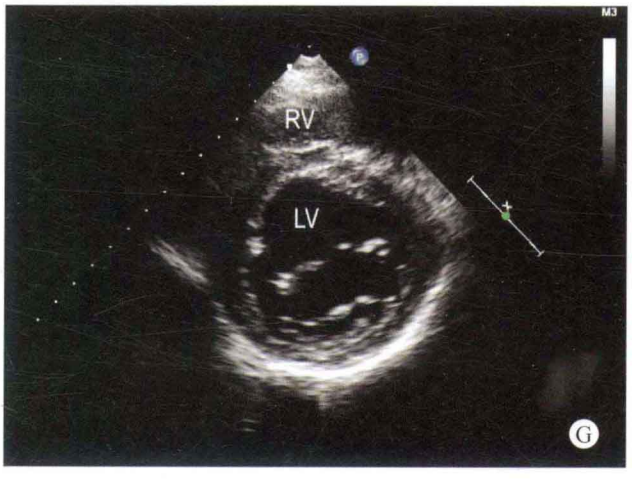
RV
LV
G

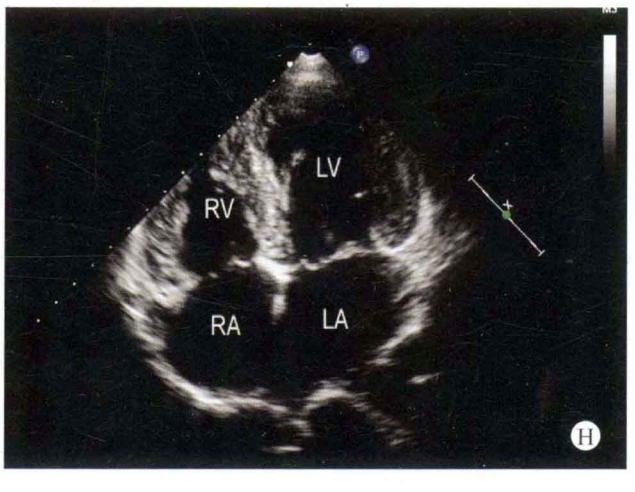
LV
RV
RA
LA
H

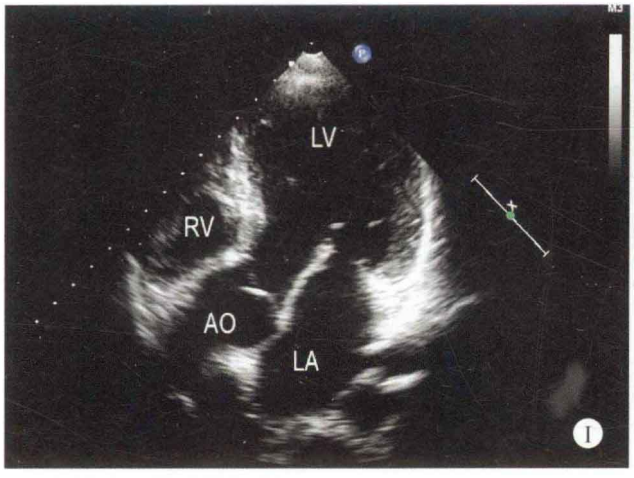
LV
RV
AO
LA
I

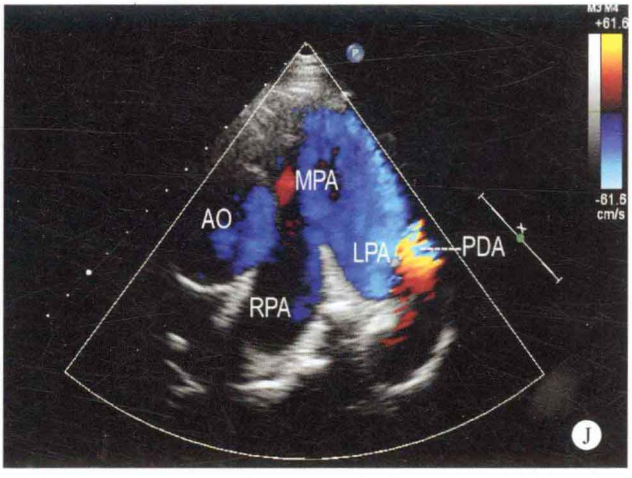
MPA
AO
LPA
PDA
RPA
+61.6
-61.6
cm/s
J

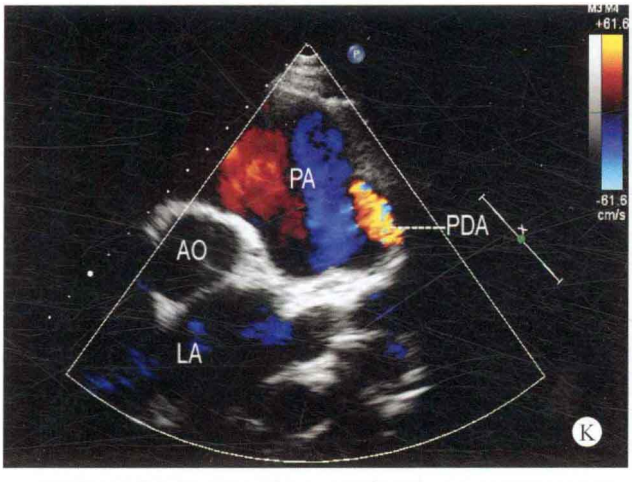
PA
PDA
AO
LA
+61.6
-61.6
cm/s
K

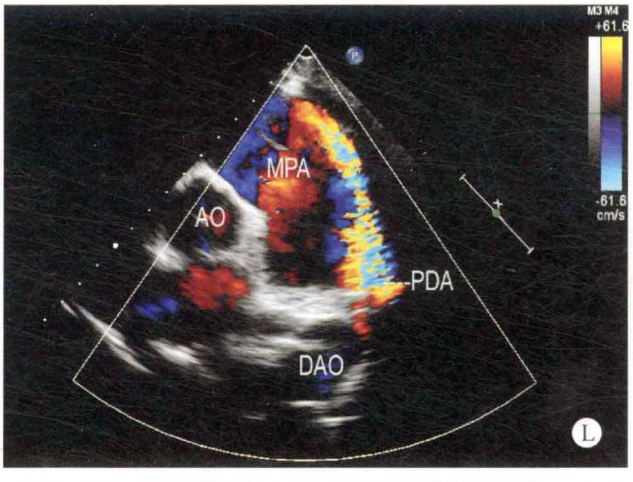
MPA
AO
PDA
DAO
+61.6
-61.6
cm/s
L

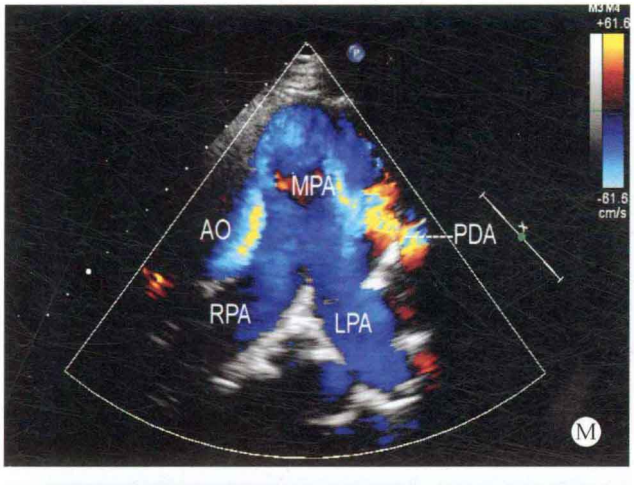
MPA
AO
PDA
RPA
LPA
+61.6
-61.6
cm/s
M

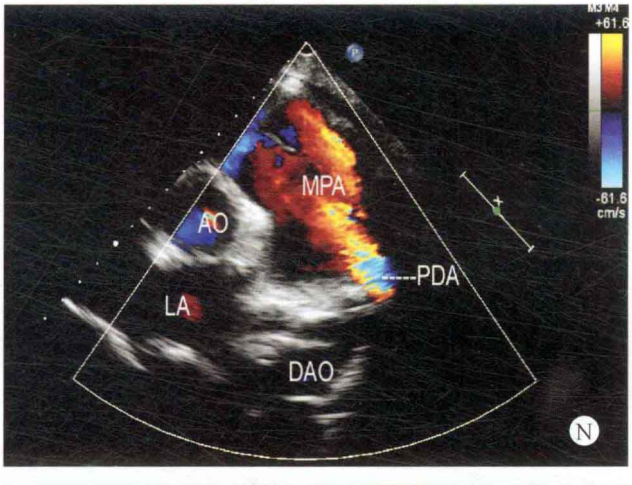
MPA
AO
PDA
LA
DAO
+61.6
-61.6
cm/s
N

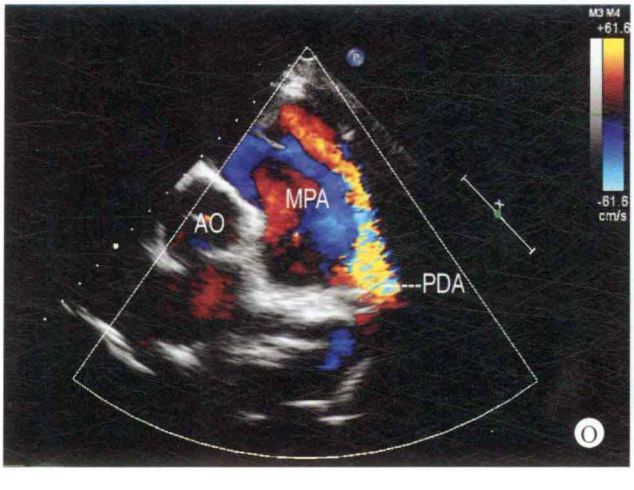
MPA
AO
PDA
+61.6
-61.6
cm/s
O

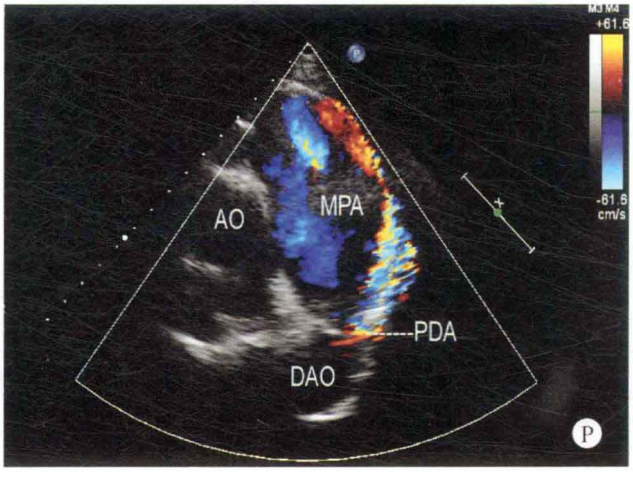
AO
MPA
PDA
DAO
+61.6
-61.6
cm/s
P

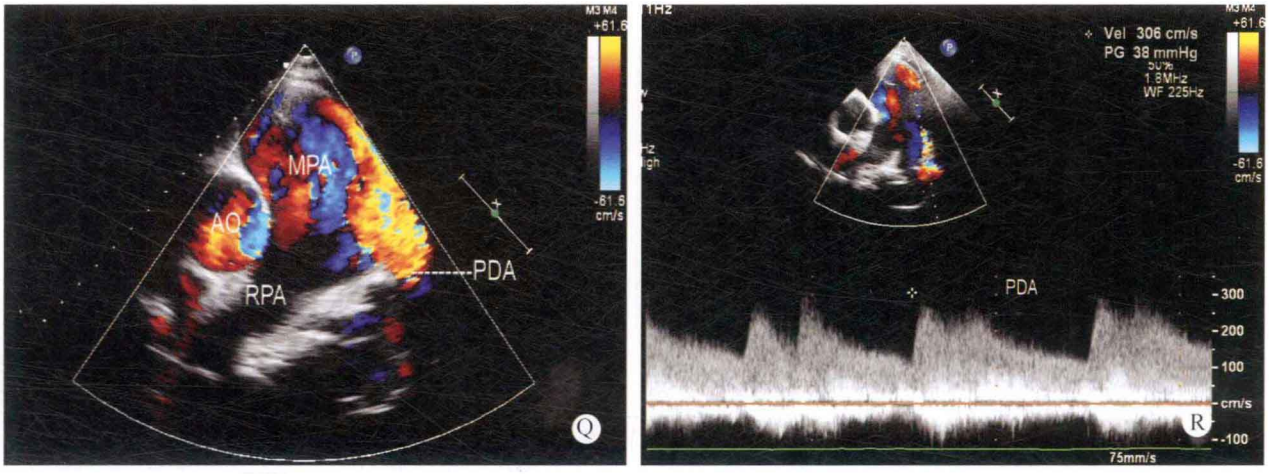

图 13-4 A. 左心室长轴断面：左心室内径增大，左室流出道增宽；B～D. 大动脉短轴断面：肺动脉内径明显增宽，降主动脉与主肺动脉之间可探及异常未闭的动脉导管；E、F. 双动脉短轴断面：显示增宽的肺动脉短轴，肺动脉开放幅度明显增大；G. 右室流出道长轴断面：显示右室流出道内径明显增宽，肺动脉瓣向右室流出道方向膨出；H. 左心室短轴断面：左心室内径增大；I. 心尖四腔心断面：显示左心室内径增大，左室流出道增宽；J. 心尖五腔心断面：左心室增大，左室流出道增宽；K～P. 大动脉短轴断面：从各种扫描角度显示降主动脉与主肺动脉之间的未闭动脉导管出现的红色左向右分流；Q、R. 降主动脉肺动脉长轴断面：显示未闭动脉导管的内径大小及血流的分流方向

病例 13-4 男，20 岁（图 13-5）

二维超声心动图

左心房室内径增大，右心房室内径在正常范围。室间隔与左室壁厚度正常，运动幅度尚可。房间隔与室间隔连续性良好，未见明确的回声中断。各瓣膜形态、结构及启闭运动未见异常。降主动脉与主肺动脉之间可探及未闭动脉导管，内径约 5mm，长约 7mm。大动脉连接关系及发育未见异常。主动脉弓降部未见异常，主肺动脉的外侧壁可探及呈条状、麦穗样异常回声，源于未闭动脉导管部位。

多普勒超声心动图

动脉水平可探及连续性左向右分流，血流速度为 4.9m/s，压差为 96mmHg。收缩期探及源于三尖瓣口的少量反流，二尖瓣口探及微量反流。

超声心动图诊断

先天性心脏病、动脉导管未闭、动脉水平左向右分流、亚急性细菌性心内膜炎、肺动脉内赘生物。

病例分析

本例患者在检出未闭动脉导管的过程中发现主肺动脉内出现麦穗状活动性异常回声，其活动性较强，回声强度与血栓相比较，有明显的差异，通过询问患者的病史，考虑为赘生物。在检查的过程中应注意到赘生物与肺动脉内的附壁血栓相鉴别。血栓通常无活动性，回声较弱，患者无较长时间的发热病史；而亚急性细菌性心内膜炎所致的赘生物，患者应有较长时间的发热病史，而且赘生物常呈形态不规则的、活动性较强的异常回声。如注意到上述问题，两者不难鉴别。

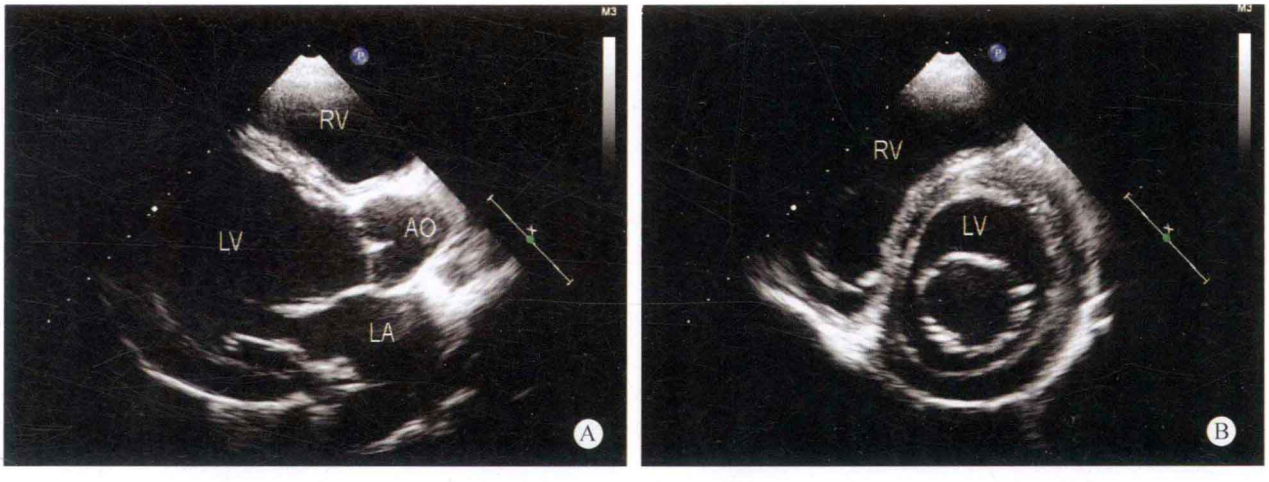

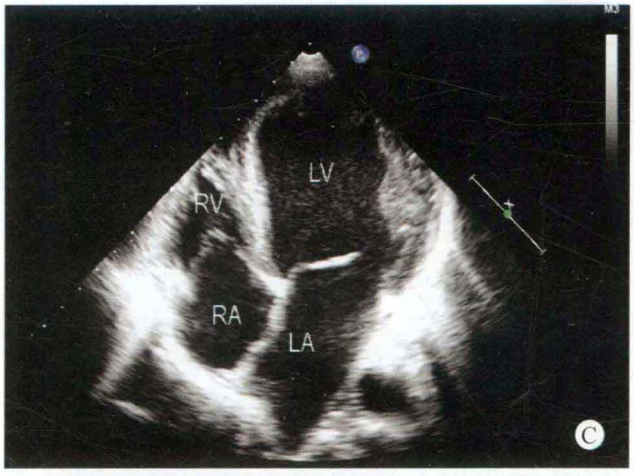
LV
RV
RA
LA
C

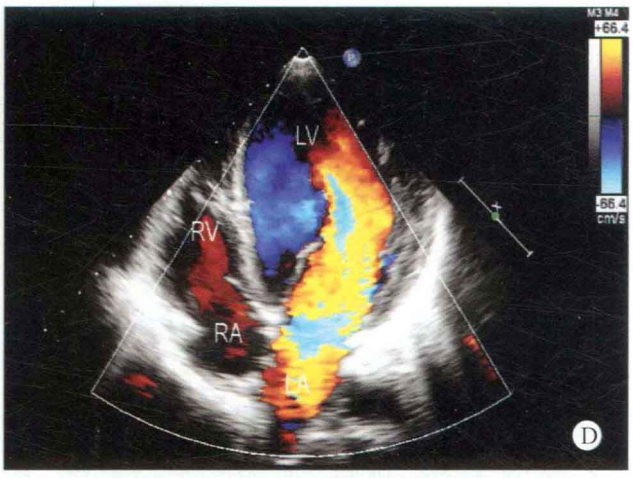
+66.4
-66.4
cm/s
LV
RV
RA
LA
D

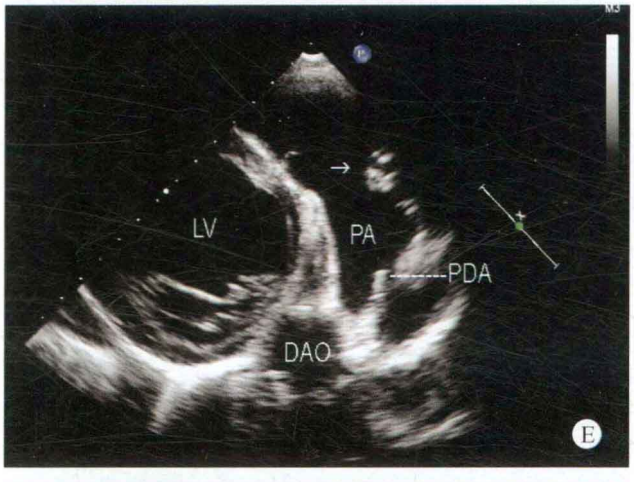
LV
PA
PDA
DAO
E

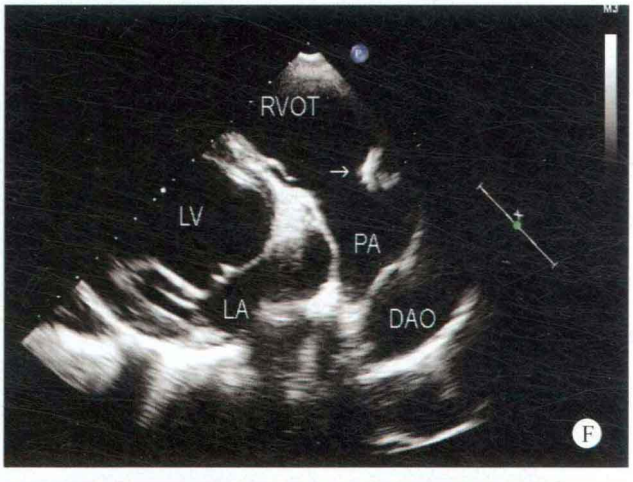
RVOT
LV
PA
LA
DAO
F

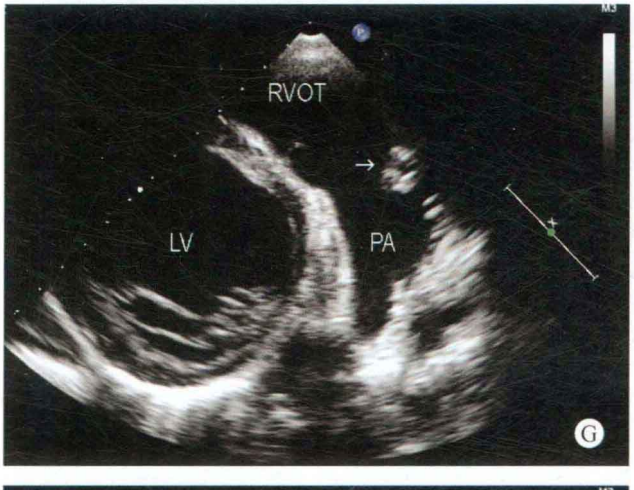
RVOT
LV
PA
G

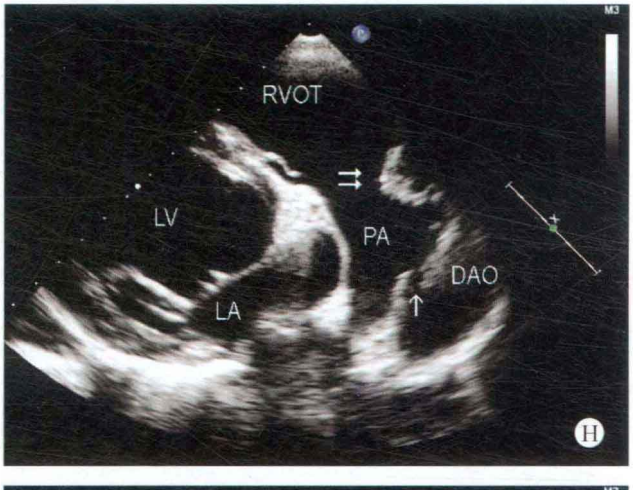
RVOT
LV
PA
DAO
LA
H

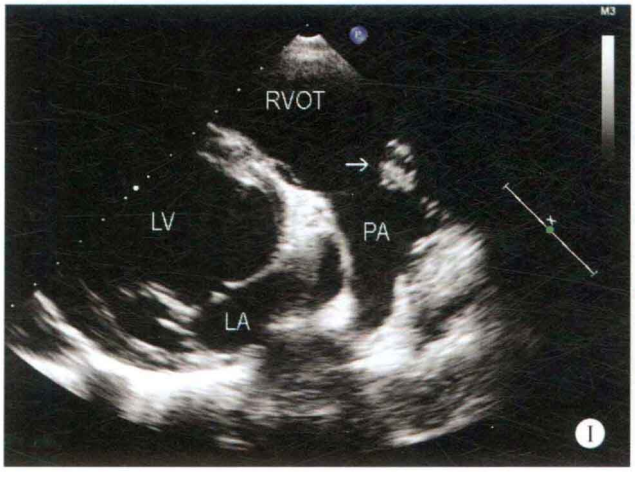
RVOT
LV
PA
LA
I

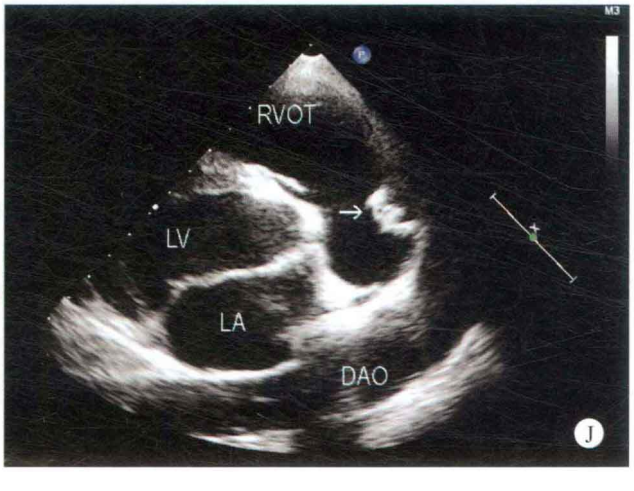
RVOT
LV
LA
DAO
J

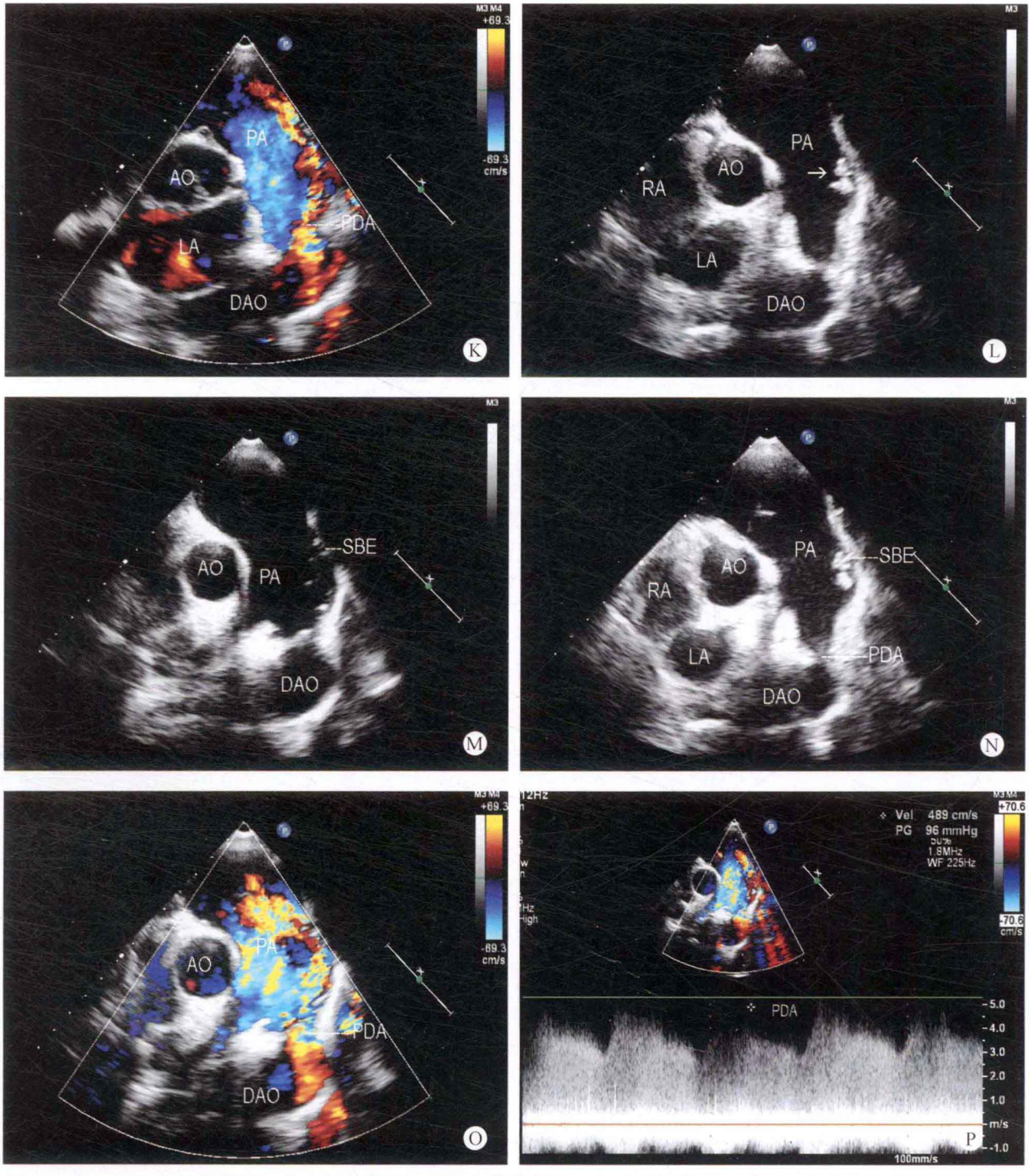

图 13-5 A. 左心室长轴断面：左心室增大，左室流出道增宽；B. 左心室短轴断面：左心室增大，室壁运动增强；C. 心尖四腔心断面：左心房室内径增大，左室流出道增宽，室间隔连续性良好；D. 彩色多普勒四腔心断面：房水平及室水平均无分流，舒张期左心房血流进入二尖瓣口时通畅；E ~ J. 右室流出道断面：显示主肺动脉内出现麦穗状的形态不同的异常回声，并随心动周期活动（箭头所示）；K. 彩色多普勒右室流出道断面：降主动脉与主肺动脉之间探及通过未闭动脉导管的左向右分流；L ~ N. 大动脉短轴断面：显示主肺动脉的外侧壁出现异常回声（箭头所示）；O. 彩色多普勒大动脉短轴断面：显示降主动脉的血流通过未闭动脉导管分流入主肺动脉内，呈五彩镶嵌色；P. 连续多普勒动脉导管未闭分流频谱：动脉水平探及连续性高速血流频谱

思维要点

（1）赘生物与肺动脉内血栓之间的鉴别。

（2）患者的病史。

病例 13-5　女，3 岁（图 13-6）

✧ 二维超声心动图

左心房室内径增大，右心房室内径在正常范围，室间隔与左室壁轻度增厚，运动幅度增强。房间隔与室间隔连续性良好，主动脉瓣增厚，开放受限，关闭尚可，其余各瓣膜形态、结构及启闭运动未见异常。降主动脉与主肺动脉之间探及未闭动脉导管，其内径约 6mm。大动脉连接关系及发育正常，主动脉弓降部未见异常。

✧ 多普勒超声心动图

动脉水平探及左向右分流，流速为 2.8m/s，压差为 31.4mmHg。二尖瓣口探及少量反流。收缩期主动脉瓣口血流速度增快，流速为 2.7m/s，压差为 29.2mmHg。

✧ 超声心动图诊断

先天性心脏病、动脉导管未闭、动脉水平左向右分流、主动脉瓣狭窄、肺动脉高压、二尖瓣少量反流。

✧ 病例分析

患者同时伴有主动脉瓣狭窄及粗大动脉导管未闭较为少见。本病例的血流动力学改变主要以动脉水平分流为主，呈容量负荷状态。因此，主肺动脉内径明显增宽，左心室增大。由于主动脉瓣口狭窄，左心室进入主动脉瓣口的血流量相对减少，因此进入主动脉系统的血流通过未闭动脉导管分流入主肺动脉的血流也相对较少。但动脉导管的管腔内径较粗，分流的血流阻力减小，分流性的血流速度较通常的未闭动脉导管低。血流速度在收缩期与舒张期之间的差别较大。

对于粗大的动脉导管，由于出现肺动脉高压，动脉水平的分流为双向或右向左分流，血流速度慢，易出现漏诊，但如果掌握动脉导管的解剖特征，则有益于对动脉导管的检出。于大动脉短轴断面观察时，降主动脉与主肺动脉之间垂直角度出现的管状结构为动脉导管，而与主肺动脉之间形成 30° 角的动脉性血管为左肺动脉。注意到上述问题，两者不难鉴别。

如因肺动脉高压所致左向右分流基本消失，可采用右心声学造影的方法观察。如于左肘静脉注入右心声学造影剂后，降主动脉及腹主动脉出现造影剂回声，则提示存在动脉导管未闭。

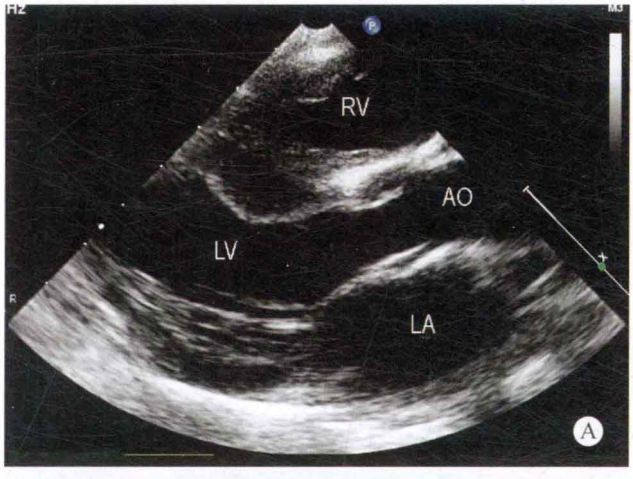

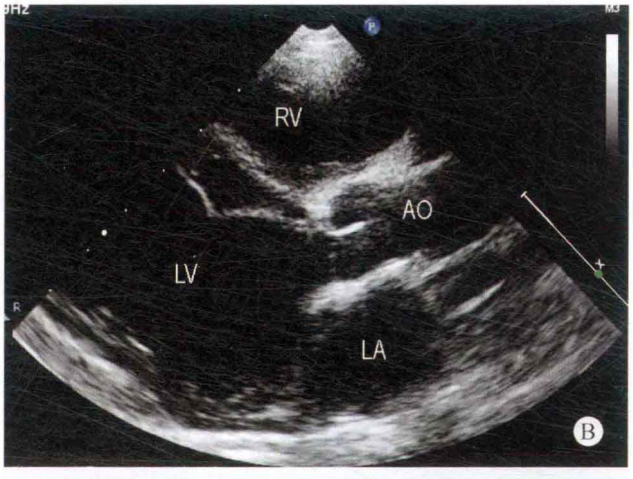

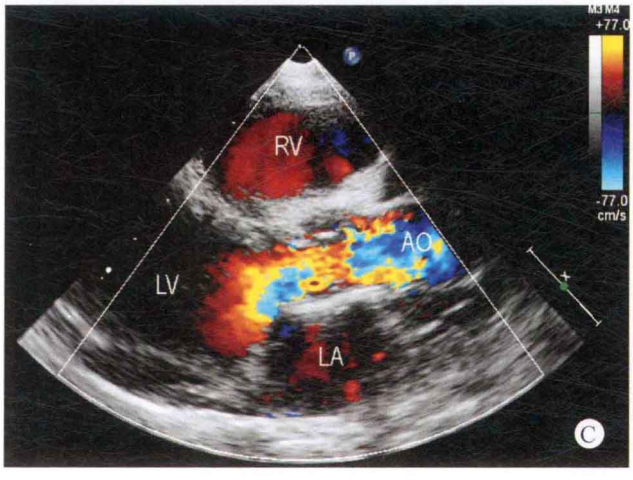

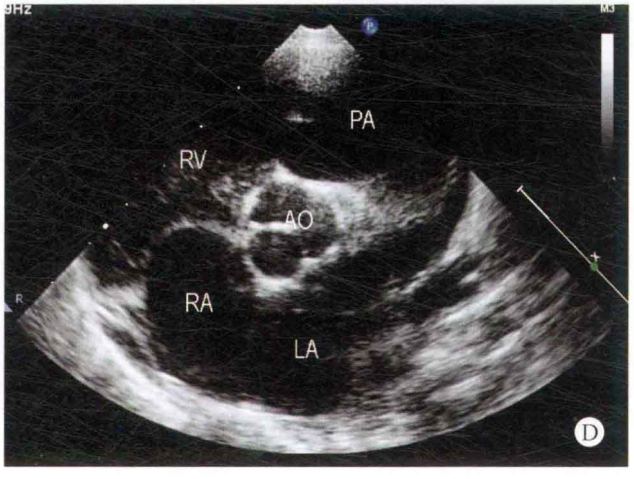

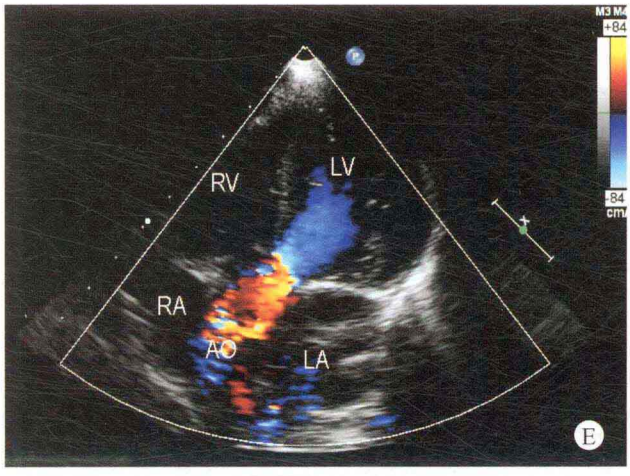
RV
LV
RA
AO
LA
E

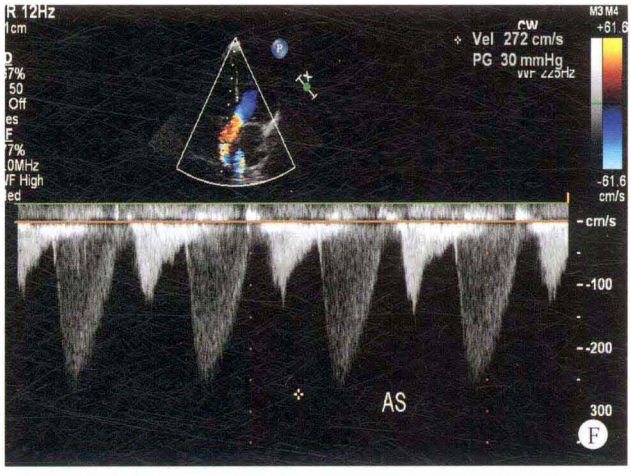
CW
Vel 272 cm/s
PG 30 mmHg
AS
F

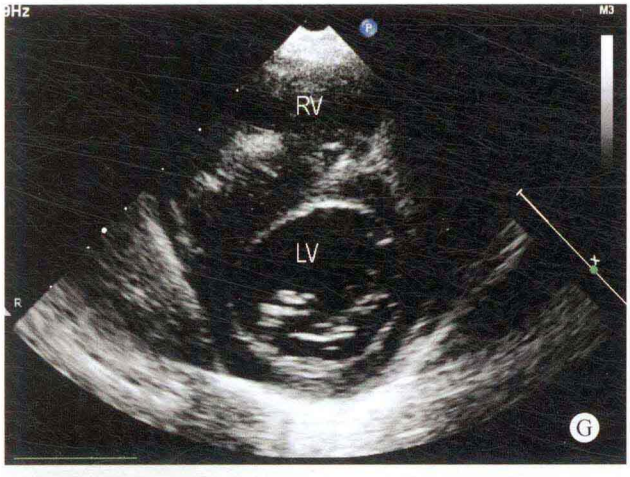
RV
LV
G

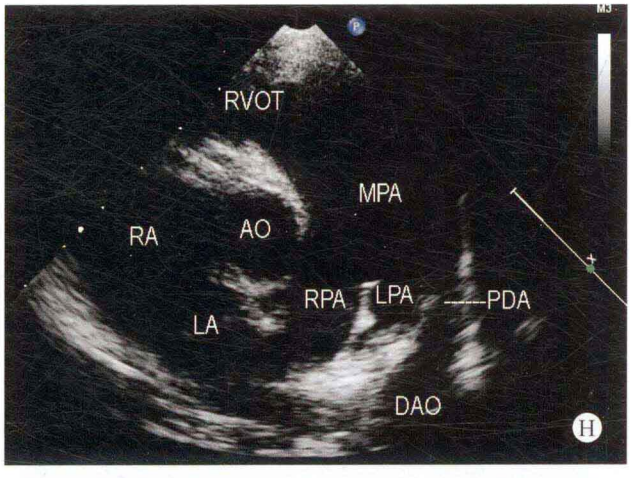
RVOT
MPA
RA
AO
RPA
LPA
PDA
LA
DAO
H

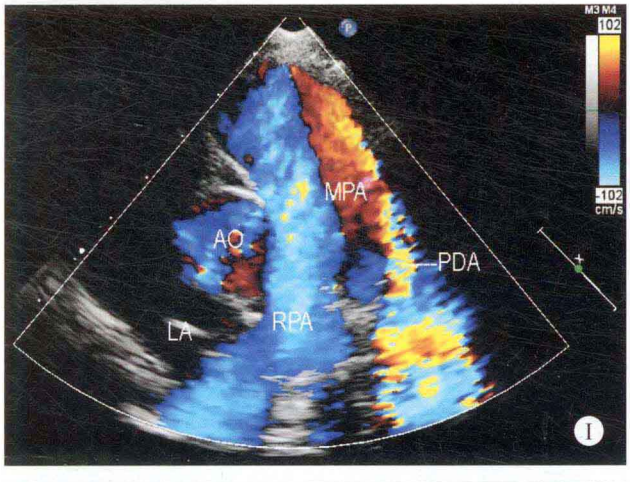
MPA
AO
PDA
LA
RPA
I

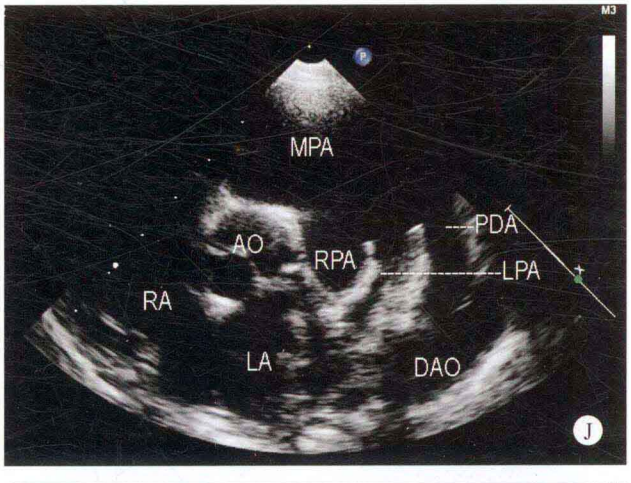
MPA
PDA
AO
RPA
LPA
RA
LA
DAO
J

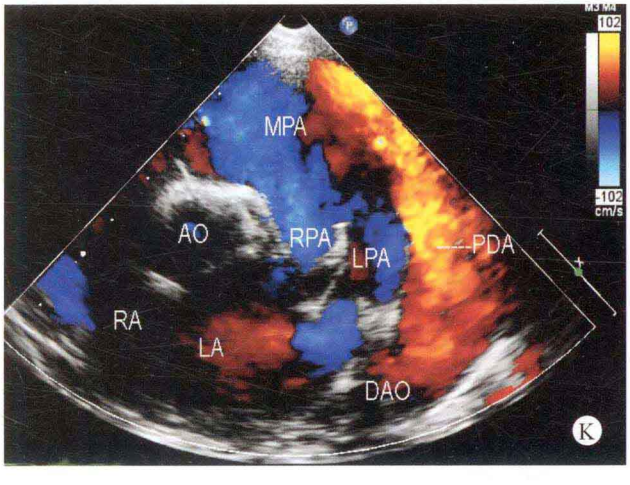
MPA
AO
RPA
LPA
PDA
RA
LA
DAO
K

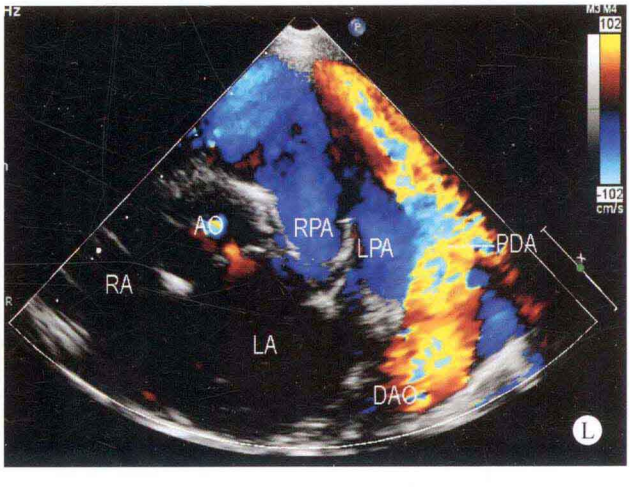
AO
RPA
LPA
PDA
RA
LA
DAO
L

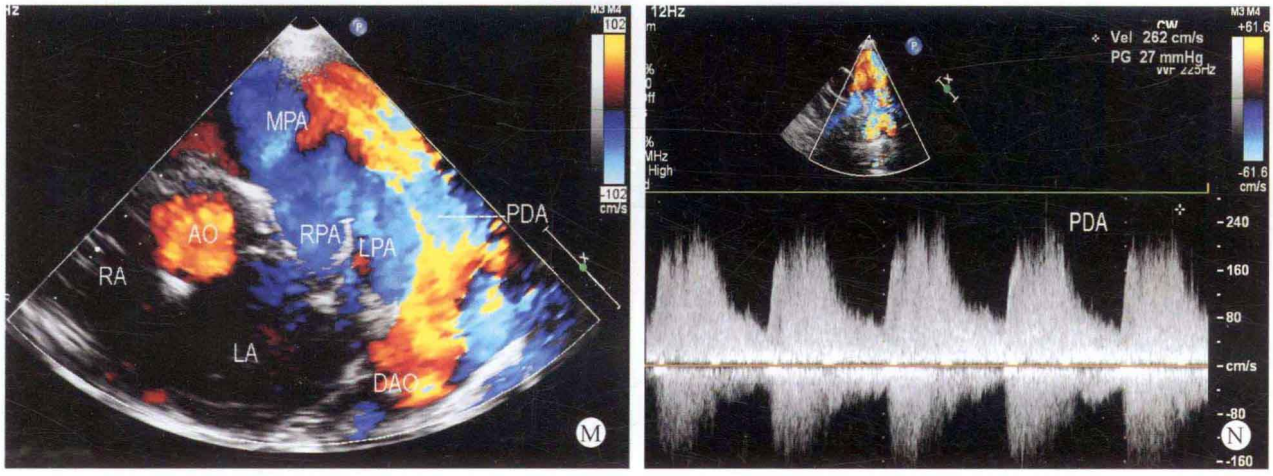

图 13-6　A、B. 左心室长轴断面：显示收缩期主动脉瓣的开放受限及舒张期的开放；C. 彩色多普勒左心室长轴断面：收缩期左心室血流进入主动脉瓣口时速度增快，呈五彩镶嵌色；D. 大动脉短轴断面：显示肺动脉内径增宽；E. 心尖五腔心断面：收缩期主动脉瓣口血流速度增快，呈五彩镶嵌色；F. 连续多普勒主动脉瓣口血流频谱：主动脉瓣口血流速度增快；G. 左心室短轴断面：显示室间隔与左心室壁轻度增厚；H. 大动脉短轴断面：主肺动脉内径明显增宽，左肺动脉、右肺动脉及未闭动脉导管同时显示；I. 彩色多普勒大动脉短轴断面：降主动脉通过未闭动脉导管与主肺动脉之间出现分流；J. 大动脉短轴及降主动脉长轴断面：主肺动脉内径明显增宽，左肺动脉、右肺动脉及未闭动脉导管同时显示；K～M. 清晰显示降主动脉的大量血流通过未闭的动脉导管分流入主肺动脉；N. 连续多普勒频谱：探及动脉水平出现连续性高速血流频谱

思维要点

（1）如何通过二维超声心动图观察动脉导管与降主动脉之间的解剖角度检出未闭动脉导管。

（2）对于右向左分流的患者应采用右心声学造影的方法检出。

（3）粗大动脉导管的诊断要点。

（4）同时存在主动脉瓣狭窄对动脉导管未闭血流动力学的影响。

四、检查过程中的思维方式

动脉导管未闭可独立发生，也可为任何心内畸形的合并症，但在检查时应注意与其合并的一些心内畸形鉴别。如左心房内径明显增大，与左心室相比较，更为显著，与单纯未闭动脉导管所引起的左心容量负荷增加不匹配，应考虑到是否同时存在其他心内畸形。如果房室瓣叶增厚应考虑到二尖瓣叶是否存在损害现象，而且需要确定二尖瓣的损害为先天性的还是后天所致。本章病例 13-1 的肺动脉内径明显增宽，与单纯的二尖瓣狭窄及关闭不全不符合，对于肺动脉增宽的程度应该找到合理的解释，通过多方向扫查，发现患者同时伴有粗大的未闭动脉导管。

对于左心室内径增大，但增大的程度与肺动脉内径增宽的程度不匹配时，应注意寻找是否存在未闭的动脉导管，此时应将探头的位置放置于第二肋间，并向左肩胛骨侧移位，但声束的扫描方向朝向右下方的剑突方向，以显示出主肺动脉与降主动脉之间的未闭动脉导管，此时可检出流速较慢但仍为左向右的分流。于大动脉短轴观察时，通过探头扫描方位的调整，可同时显示右肺动脉、左肺动脉及未闭的动脉导管，有助于做出明确的诊断。

患有动脉导管未闭的部分患者伴有主肺动脉内赘生物，常与肺动脉内血栓相混淆，应注意鉴别。位于主肺动脉内的赘生物呈不规则的活动状物，多呈条状，随心动周期活动；而肺动脉内血栓为附着于血管壁的异常团块状回声，回声强度较低，无活动性，患者为肺栓塞的临床征象，右心房室增大，两者之间应注意鉴别。

极少数患者的未闭动脉导管不位于降主动脉与主肺动脉之间，而是位于右锁骨下动脉－右肺动脉、左锁骨下动脉－左肺动脉等其他头臂干动脉与肺动脉之间，是异位动脉导管，给检查者造成迷惑，但频谱多普勒可帮助做出正确的诊断。于上述血管之间出现的异常血流，如多普勒血流频谱呈双期连续性高速血流频谱，即应考虑为异位动脉导管未闭。

在动脉导管未闭患者如发现虽然左心室增大，但室间隔与左室壁增厚，与单纯的容量负荷不相匹配，应考虑到同时伴有阻力负荷增加的疾病，注意检查主动脉各阶段的内径宽度和血流速度，以避免出现漏诊现象。

（本章病例 13-2 的 CT 图片由放射科的吴文辉提供，特此致谢！）

（刘延玲　吴文辉）

第十四章　主动脉弓畸形

主动脉弓畸形（intermittented aortic arch complex）是一种少见的先天性心脏病，在胚胎发育的过程中，形成主动脉弓的部分发生发育障碍，则出现主动脉弓降部及其分支的各种畸形，如主动脉弓离断、主动脉弓缩窄、主动脉弓闭锁等，还可出现多余的大血管、大动脉之间的异常交通、迷走血管及血管环等畸形。

一、病理解剖及病理生理

（一）病理解剖

广义的主动脉弓离断包括主动脉弓离断或缺如及主动脉弓闭锁，无论主动脉弓离断或缺如或主动脉弓闭锁，升主动脉与降主动脉之间均无血液连通。如果距离较远的两段主动脉弓之间仅以纤维条索状物相连接，而无血流通过，也应被认为是主动脉弓离断。

分型：

（1）离断部位位于锁骨下动脉起始部远端的主动脉，占30%~44%。

（2）离断部位位于左颈总动脉起始部与锁骨下动脉之间，发病率为43%~70%。

（3）离断部位位于无名动脉与左颈总动脉之间，发病率为5%~17%。

（二）病理生理

升主动脉与降主动脉之间的血流无连续性，降主动脉的血液由未闭的动脉导管供给。由于主动脉弓的离断，左心的血液需通过室间隔缺损或主肺动脉间隔缺损分流入右侧心腔，出现大量的、流速较高的左向右分流，致使肺动脉内的血流量明显增大，压力明显增高。肺动脉内径通常呈瘤样扩张，肺动脉内的血流通过未闭动脉导管进入降主动脉，提供降主动脉的血流。

由于降主动脉的血液是通过未闭动脉导管由肺动脉供给的，血氧饱和度低，可产生离断远端的组织器官缺氧、发绀。

二、临床表现

患儿出生后，无特征性杂音，可出现肺血管阻力下降，左向右的分流量增加，出现充血性心力衰竭。根据病变部位的不同，患者可出现左上肢和双下肢或双下肢的动脉搏动减弱或消失。

三、超声心动图表现

病例14-1　男，8天（图14-1）

✧ 二维超声心动图

右心房室内径增大，左心房室内径在正常范围，室间隔与左室壁厚度正常，运动幅度尚可。室间隔于膜周部回声中断约8mm，房间隔中部回声脱失约7mm，三尖瓣环扩大，瓣叶关闭不良，其余各瓣膜形态、结构及启闭正常。主动脉弓降部于无名动脉与左颈总动脉之间的连续性中断，主肺动脉通过动脉导管与降主动脉相延续。肺动脉内径明显增宽。

✧ 多普勒超声心动图

主动脉血流于左颈总动脉之后的连续性中断，锁骨下动脉的血流由肺动脉供给，室水平探及双向分流。动脉水平探及右向左分流，房水平探及左向右分流。收缩期二、三尖瓣口探及少量反流。估测肺动脉收缩压为74mmHg。

✧ 超声心动图诊断

先天性心脏病、B型主动脉弓离断、膜周部室间隔缺损、室水平双向分流、动脉导管未闭、Ⅱ孔中央型房间隔缺损、房水平左向右分流、三尖瓣关闭不全、三尖瓣中量反流。

✧ 病例分析

患者出生仅8天，即出现肺动脉高压，室水平为双向分流。在检查的过程中发现主动脉发育较细小，而肺动脉内径明显增宽，增宽的程度与患者的病程不相符。三尖瓣出现中等量的反流，流速为4.0m/s，压差为64mmHg，表明患者出生后即出现肺动脉高压。虽然同时伴有未闭动脉导管，但动脉水平的左向右分流流速极低，提示患者是否同时合并主动脉弓疾患。

在检查主动脉弓降部时，发现主动脉弓降部的血流在左颈总动脉与左锁骨下动脉之间的连续性中断，主肺动脉通过未闭的动脉导管与降主动脉相连续。

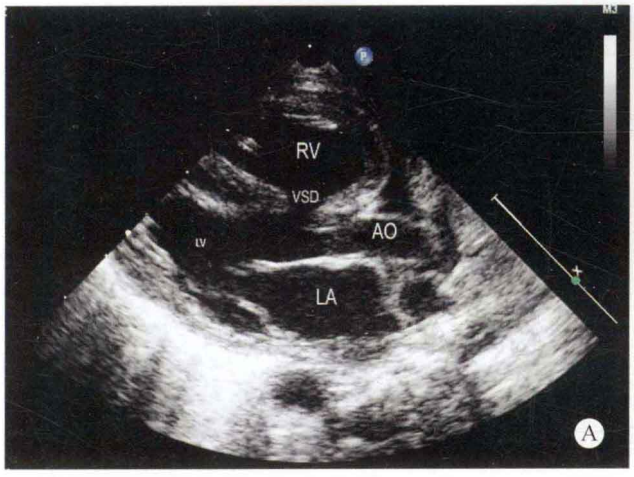
RV
VSD
LV
AO
LA
A

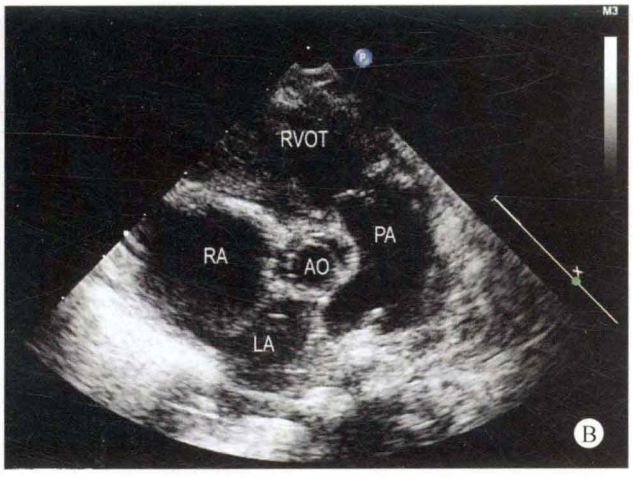
RVOT
RA
AO
PA
LA
B

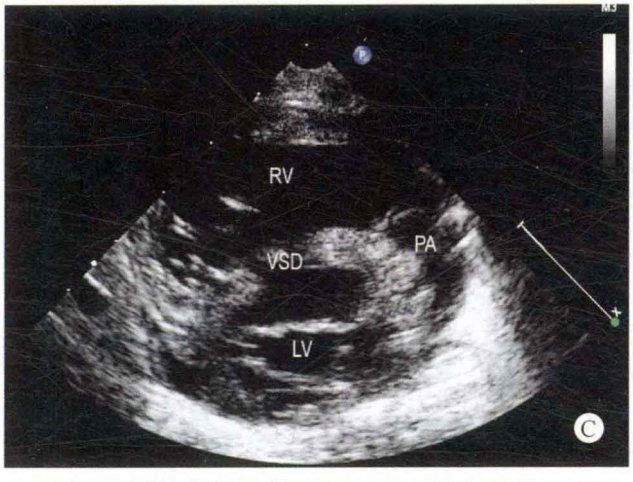
RV
VSD
PA
LV
C

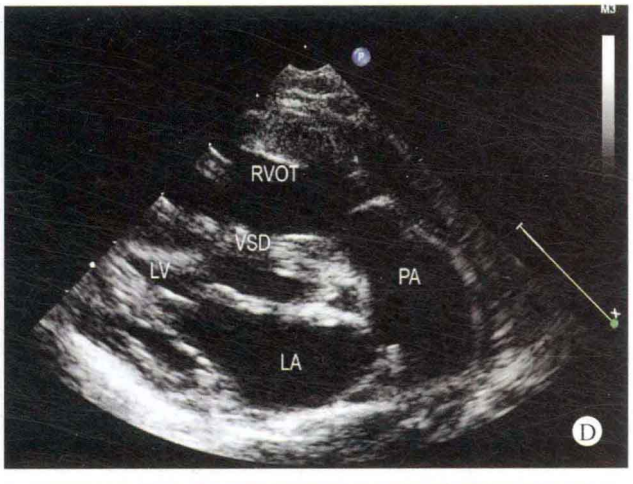
RVOT
VSD
LV
PA
LA
D

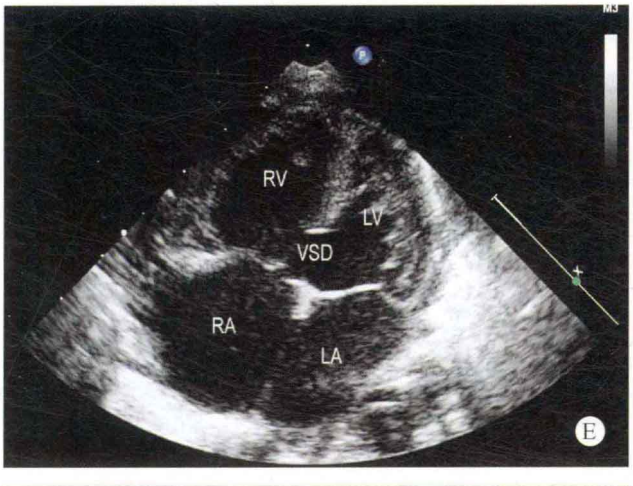
RV
LV
VSD
RA
LA
E


IN
AAO
PA
LA
F

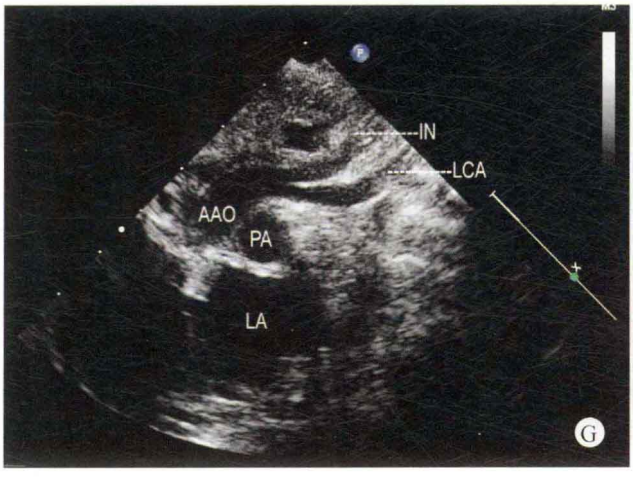
IN
LCA
AAO
PA
LA
G

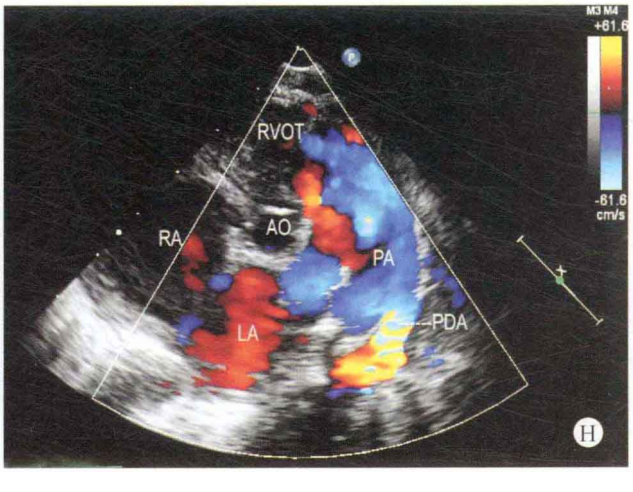
RVOT
RA
AO
PA
LA
PDA
-61.6
cm/s
H

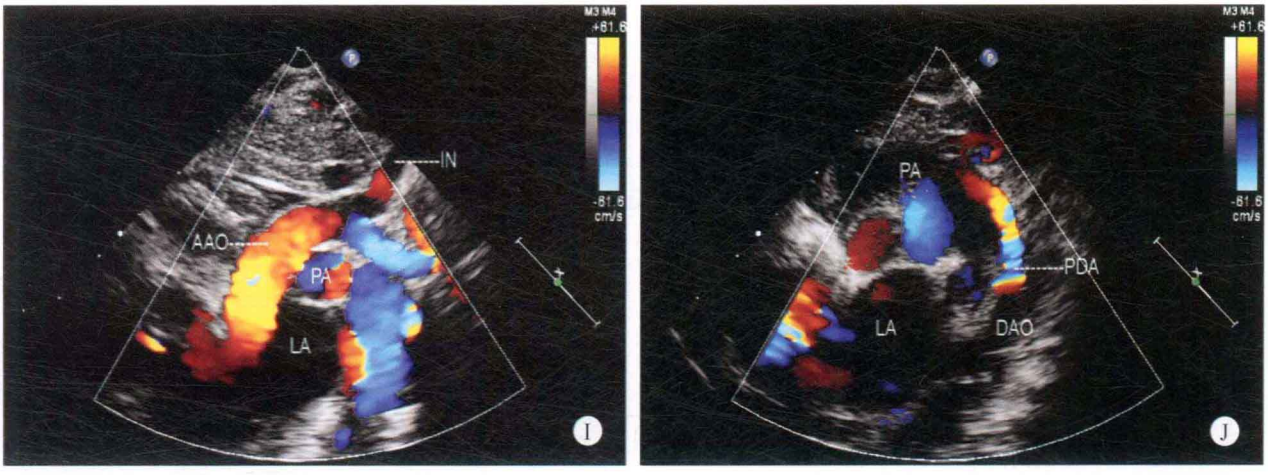

图 14-1 A. 主动脉长轴断面：右心室增大，主动脉发育细小，室间隔回声脱失；B. 大动脉短轴断面：右室流出道与肺动脉内径明显增宽；C. 左心室短轴断面：右心室增大，室间隔回声中断；D. 右室流出道长轴断面：膜部室间隔回声脱失，肺动脉内径明显增宽；E. 心尖四腔心断面：显示房间隔与室间隔的连续性中断；F、G. 主动脉弓降部长轴断面：主动脉弓降部于左颈总动脉与锁骨下动脉之间的连续性中断；H. 彩色多普勒大动脉短轴断面：可显示主肺动脉与降主动脉之间的动脉水平分流；I. 彩色多普勒主动脉弓长轴断面：主动脉血流于左颈总动脉之后的连续性中断；J. 彩色多普勒肺动脉－降主动脉长轴断面：主肺动脉与降主动脉之间可探及未闭动脉导管

思维要点

（1）室间隔缺损的大小、肺动脉高压的程度与病变程度及病程不相符。

（2）室间隔缺损的患者，主动脉内径细小，肺动脉明显扩张。

（3）分流的血流速度及方向与肺动脉的压力不相符。

（4）动脉导管未闭频谱多普勒无高速连续性血流频谱。

病例 14-2 男，11 岁（图 14-2）

二维超声心动图

左心房室内径增大，右心房室内径在正常范围，室间隔增厚，左室后壁厚度为正常高限，运动幅度增强。膜周部室间隔回声中断 13mm，房间隔连续性良好，各瓣膜形态、结构及启闭运动正常。主动脉弓部于左锁骨下动脉与左颈总动脉之间的连续性中断，主肺动脉内径明显增宽，通过直径约 5mm 的动脉导管与降主动脉相延续。

多普勒超声心动图

降主动脉血流于左锁骨下动脉和左颈总动脉之间连续性中断。室水平探及左向右分流，分流性血流速度为 3.15m/s，压差为 40mmHg。动脉水平探及右向左分流。舒张期肺动脉瓣口探及少至中量反流。降主动脉血流频谱形态异常。

超声心动图诊断

先天性心脏病、B 型主动脉弓离断、膜周部室间隔缺损、室水平左向右分流、动脉导管未闭、肺动脉高压。

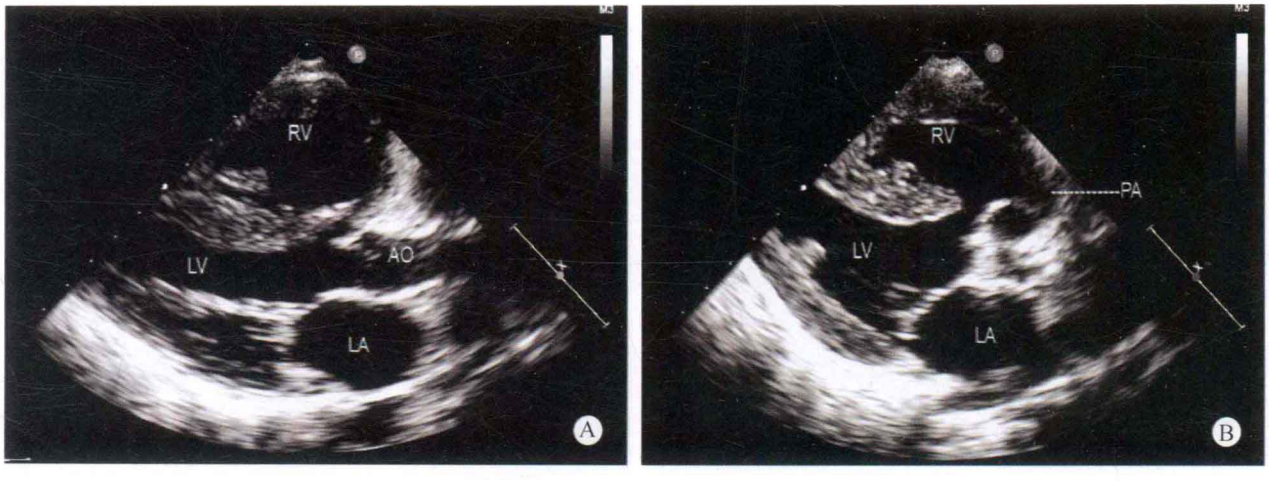

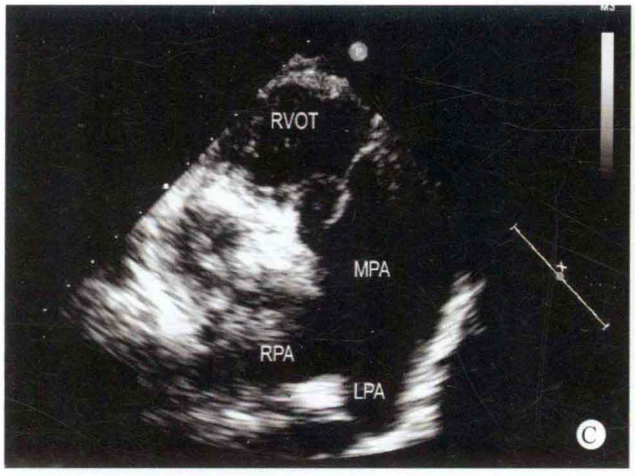
RVOT
MPA
RPA
LPA
C

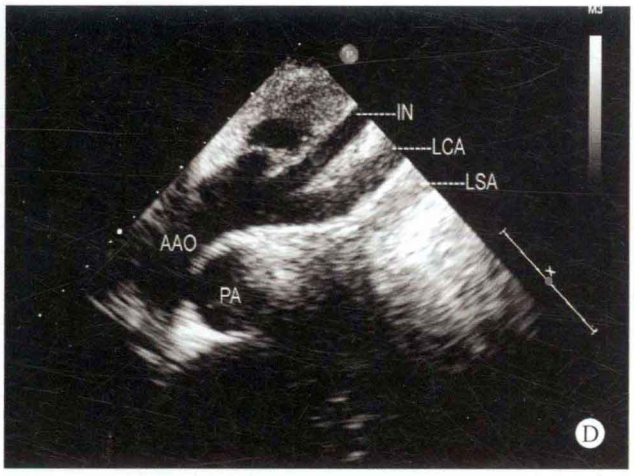
IN
LCA
LSA
AAO
PA
D

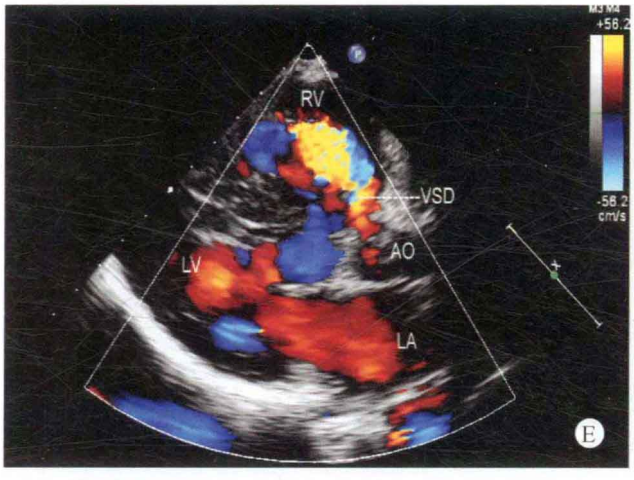
RV
VSD
LV
AO
LA
E

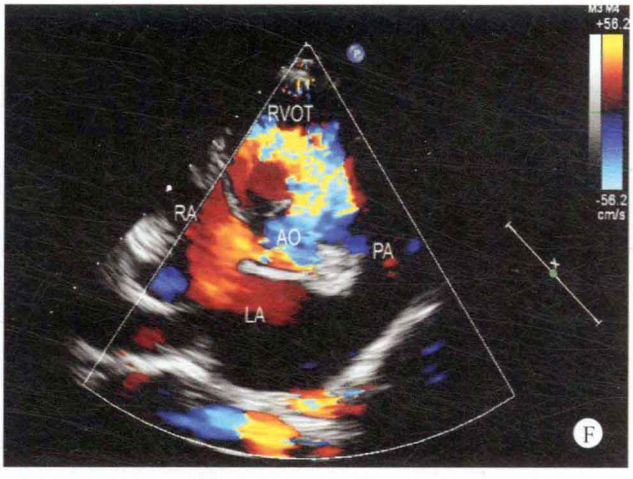
RVOT
RA
AO
PA
LA
F

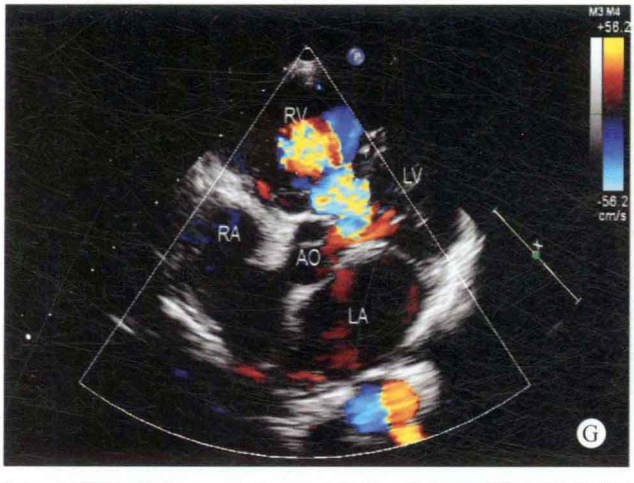
RV
LV
RA
AO
LA
G

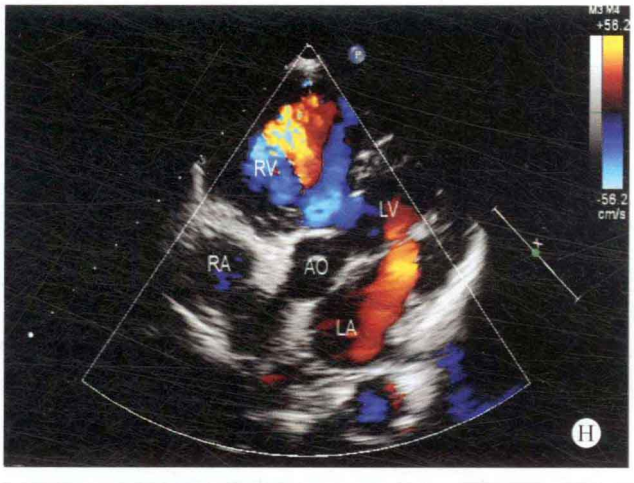
RV
LV
RA
AO
LA
H

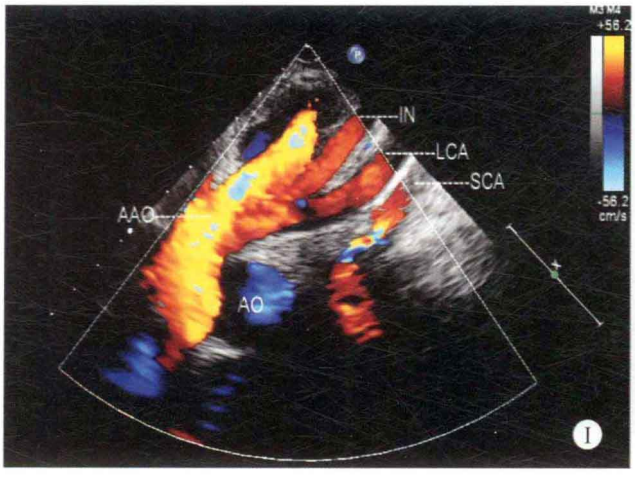
IN
LCA
SCA
AAO
AO
I

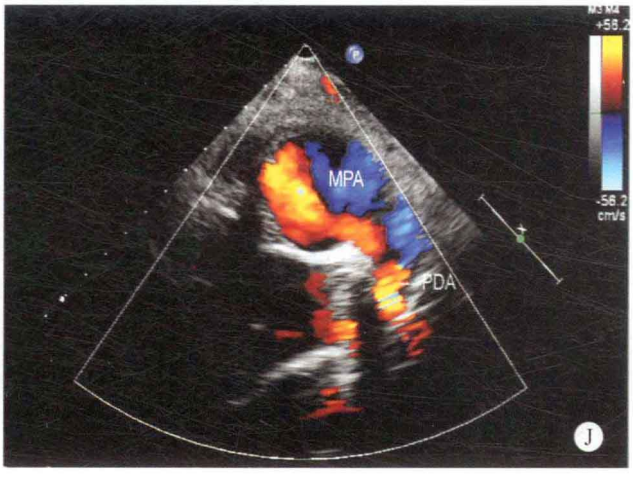
MPA
PDA
J

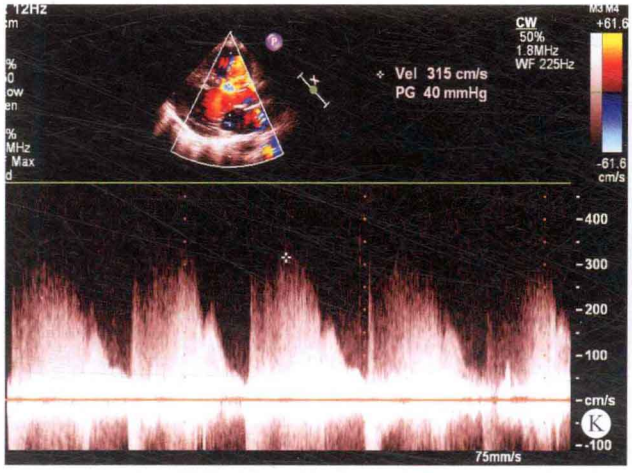

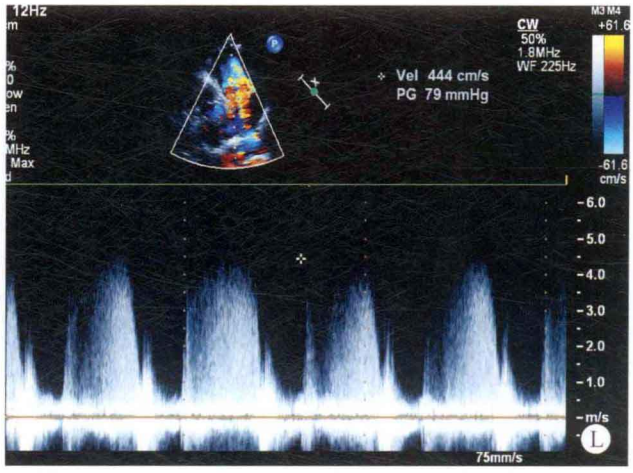

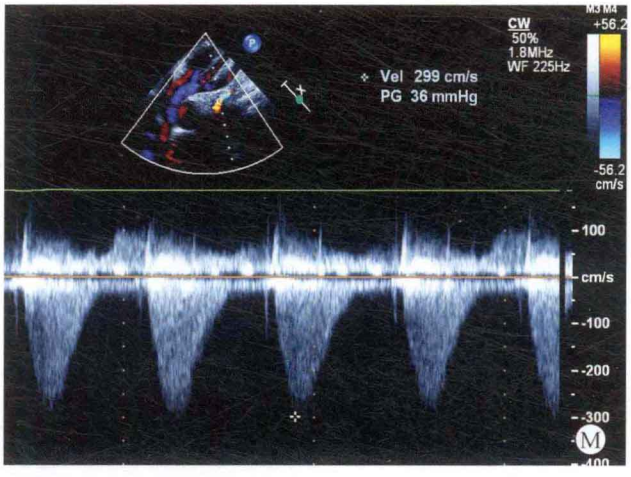

图 14-2 A. 左心室长轴断面：主动脉内径较细，膜部室间隔回声脱失；B. 右室流出道长轴断面：显示室间隔回声脱失，肺动脉内径增宽；C. 肺动脉长轴断面：肺动脉内径明显增宽；D. 主动脉弓断面：于左颈总动脉与左锁骨下动脉之间的连续性中断；E. 彩色多普勒左心室长轴断面：室水平出现左向右分流；F. 彩色多普勒大动脉短轴断面：室水平出现分流；G、H. 彩色多普勒五腔心断面：室水平出现双向分流；I. 彩色多普勒主动脉弓断面：显示主动脉血流于颈总动脉与左锁骨下动脉之间连续性中断；J. 彩色多普勒肺动脉长轴断面：可显示动脉水平分流；K. 连续多普勒室水平分流血流频谱：室水平探及高速左向右分流；L. 肺动脉瓣反流血流频谱：肺动脉瓣口出现高速反流；M. 降主动脉血流频谱：血流频谱形态异常，血流速度增快

病例分析

患者的主动脉内径变窄，但肺动脉内径明显增宽，室间隔缺损的大小和肺动脉增宽的程度与患者的年龄不相符。患者虽然出现较重的肺动脉高压，但室间隔缺损部位的分流仍以左向右为主，而且血流速度为 3.15m/s，压差为 40mmHg。说明左心室的血液进入主动脉系统时，出现阻力负荷，促使分流性血液通过室间隔缺损的部位分流到右心室而进入肺动脉。因此在检查的过程中，应考虑到是否同时存在主动脉弓畸形。在检查的过程中，发现主动脉弓降部于左锁骨下动脉与左颈总动脉之间的连续性中断，彩色多普勒观察时，显示锁骨下动脉的血流由肺动脉供给，而且降主动脉通过未闭动脉导管与主肺动脉相连接。

思维要点

（1）主肺动脉内径明显增宽。

（2）在肺动脉高压的情况下，室水平仍为左向右分流，收缩期过室间隔缺损部位的血流速度为 3.15m/s，压差为 40mmHg。与肺动脉压力增高的程度不相符。

病例 14-3 男，37 天（图 14-3）

二维超声心动图

心房正位，心室右襻。右心房室内径增大，右心室壁增厚，左心房室内径在正常范围。室间隔与左心室壁厚度正常，运动幅度尚可，房间隔卵圆孔分离，膜部室间隔回声脱失约 9mm，缺损位于肺动脉瓣下。主动脉内径细小，位于右前，起源于右心室。肺动脉发育尚可，内径增宽，位于左后，骑跨于室间隔之上，骑跨率约为 75%，肺动脉瓣轻度增厚、粘连，开放轻度受限。其余各瓣膜形态、结构及启闭未见异常。主动脉弓部于左颈总动脉与左锁骨下动脉连续性中断，降主动脉通过未闭动脉导管与主肺动脉相连接，未闭动脉导管内径约为 5mm。右冠状动脉路径异常，左冠状动脉仍位于主动脉的左冠窦部位。

多普勒超声心动图

主动脉血流于左锁骨下动脉及左颈总动脉之间的连续性中断，降主动脉血流通过未闭动脉导管由主肺动脉供给。室水平探及双向分流，房水平探及少量左向右分流。肺动脉瓣口血流速度增快，流速为 2.2m/s，压差为 20mmHg。动脉水平探及右向左分流。收缩期二、三尖瓣口探及少量反流。

超声心动图诊断

先天性心脏病、右室双出口、膜周部室间隔缺损、室水平双向分流、B 型主动脉弓离断、肺动脉瓣轻度狭窄、动脉导管未闭、动脉水平右向左分流、卵圆孔未闭、房水平少量左向右分流、右冠状动脉路径异常。

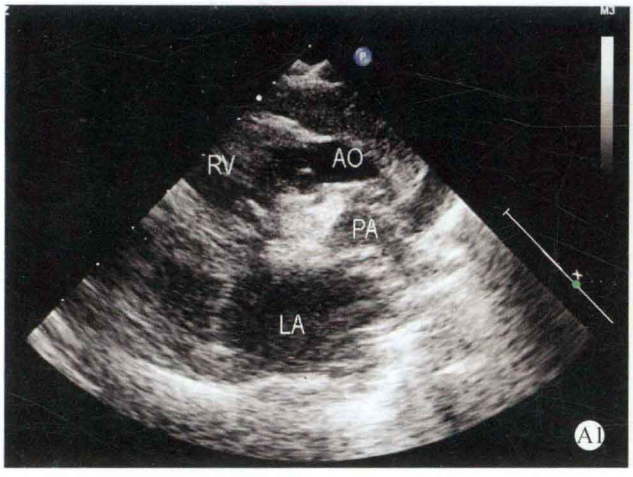
RV
AO
PA
LA
A1

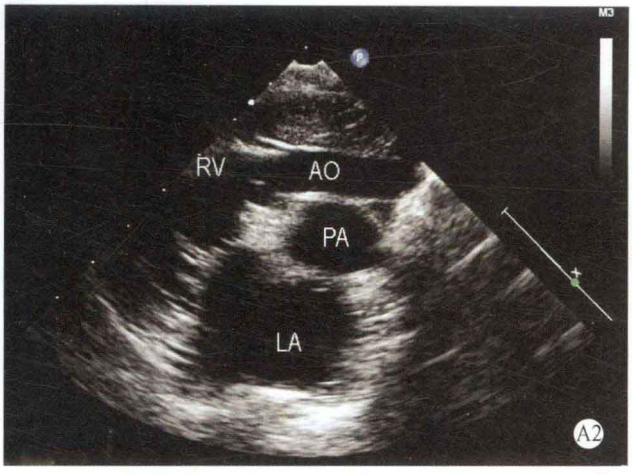
RV
AO
PA
LA
A2

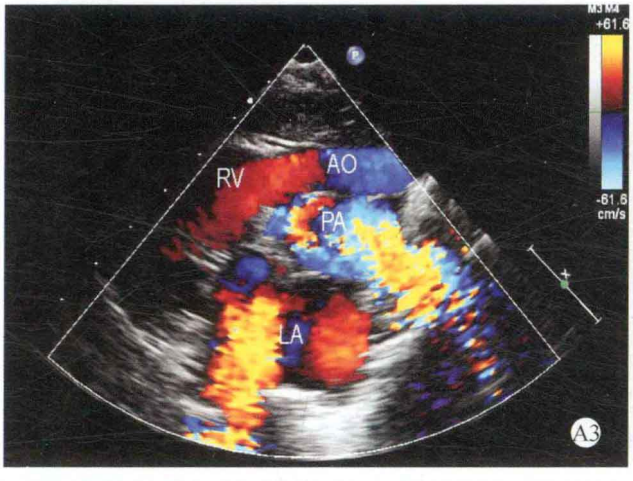
RV
AO
PA
LA
A3

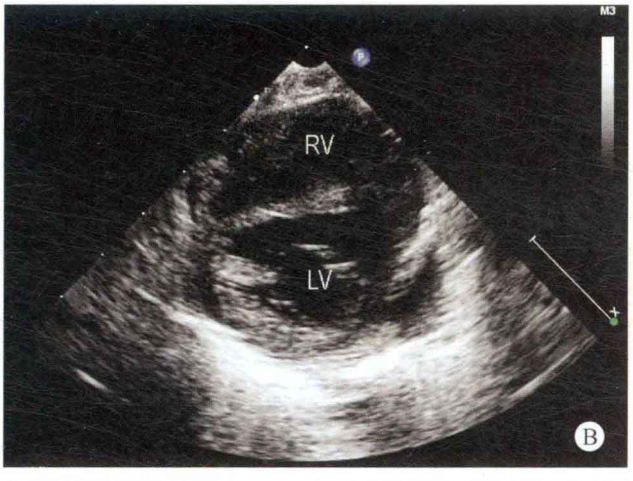
RV
LV
B

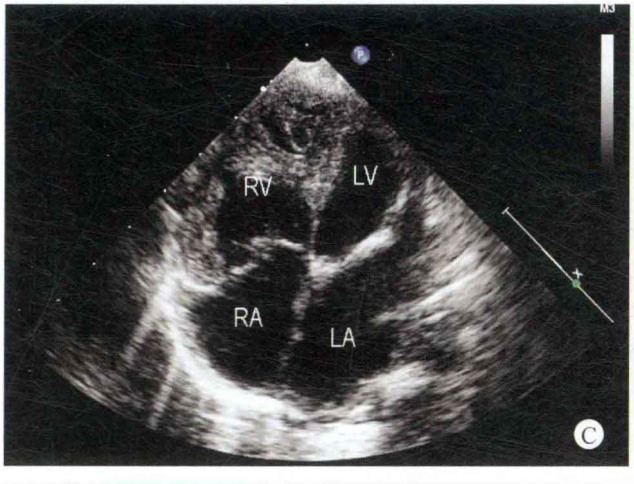
RV
LV
RA
LA
C

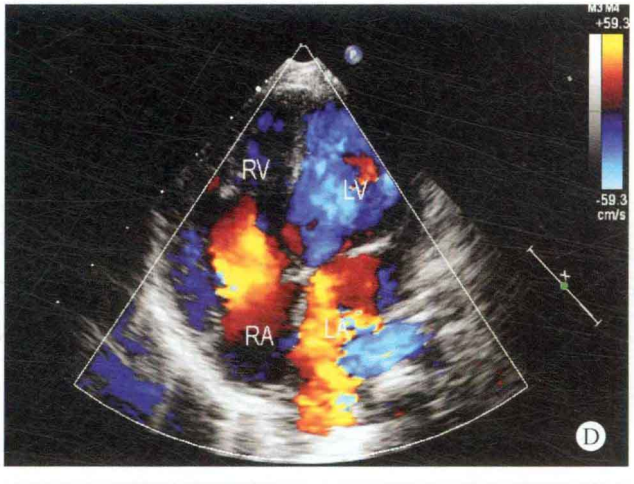
RV
LV
RA
LA
D

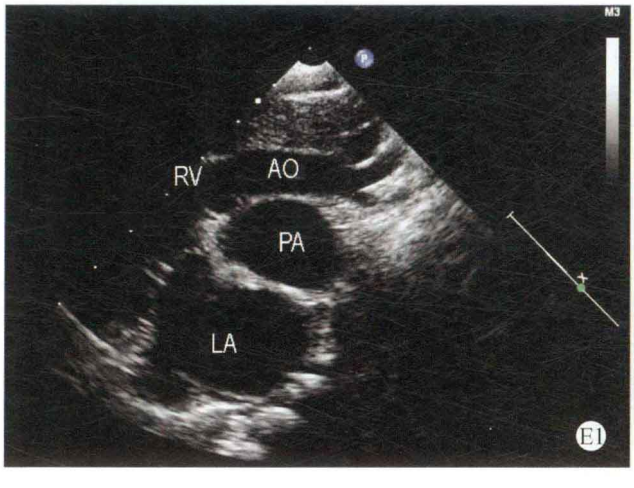
RV
AO
PA
LA
E1

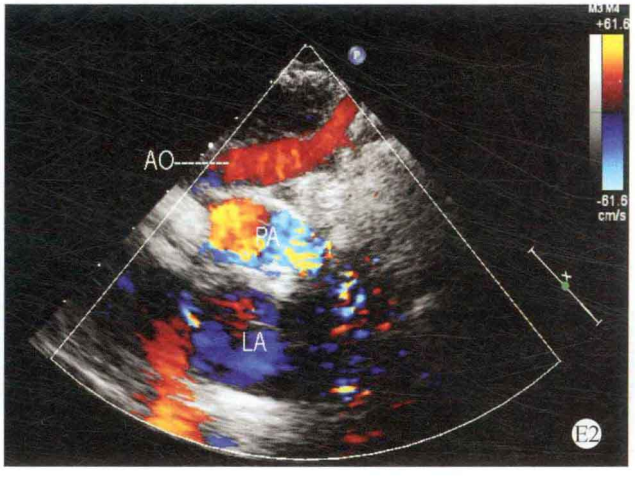
AO
PA
LA
E2

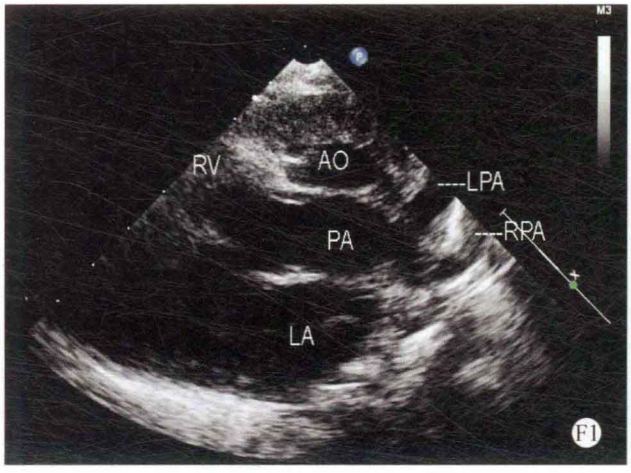
RV
AO
----LPA
PA
-----RPA
LA
F1

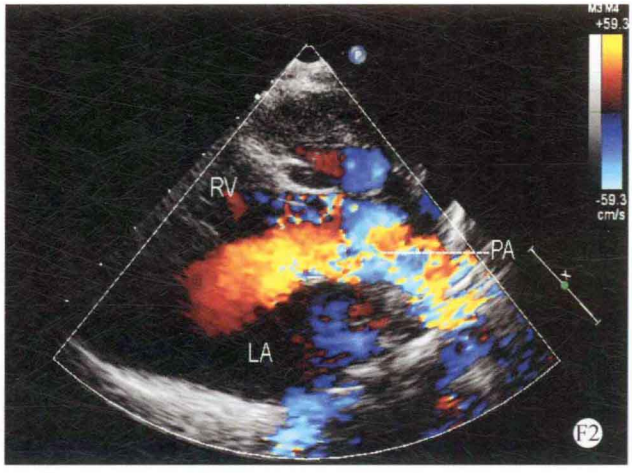
RV
PA
LA
F2

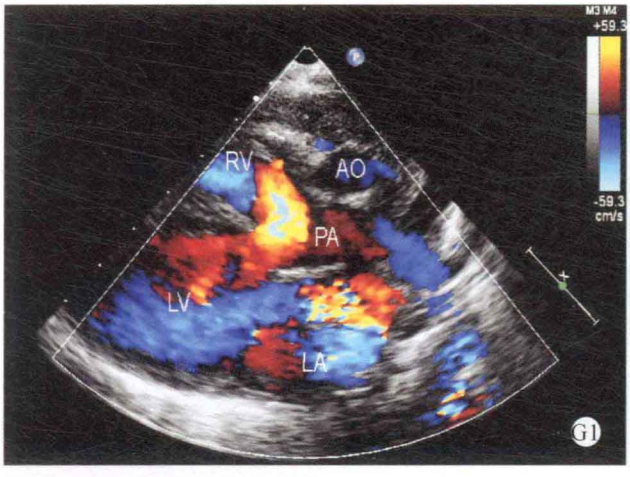
RV
AO
PA
LV
LA
G1

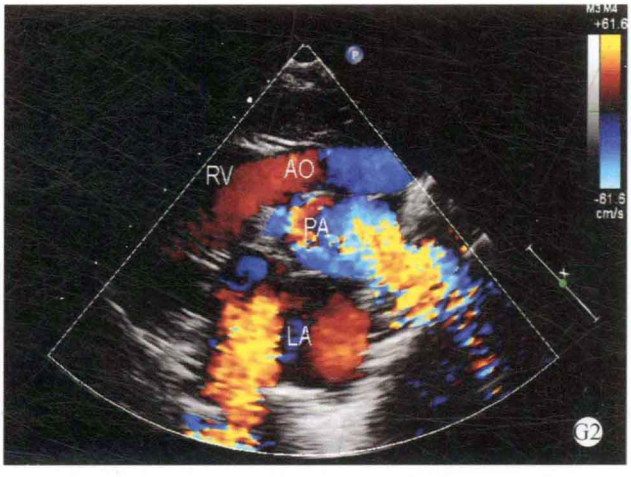
RV
AO
PA
LA
G2

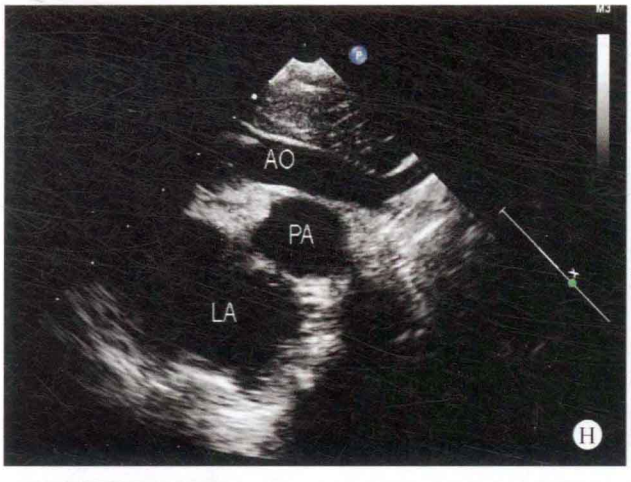
AO
PA
LA
H

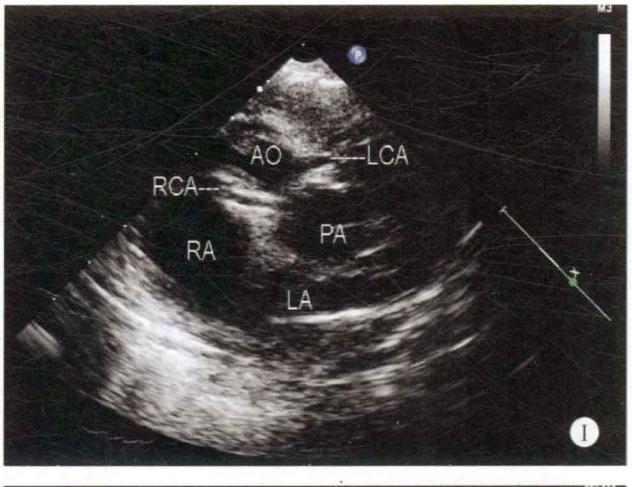
AO
----LCA
RCA---
RA
PA
LA
I

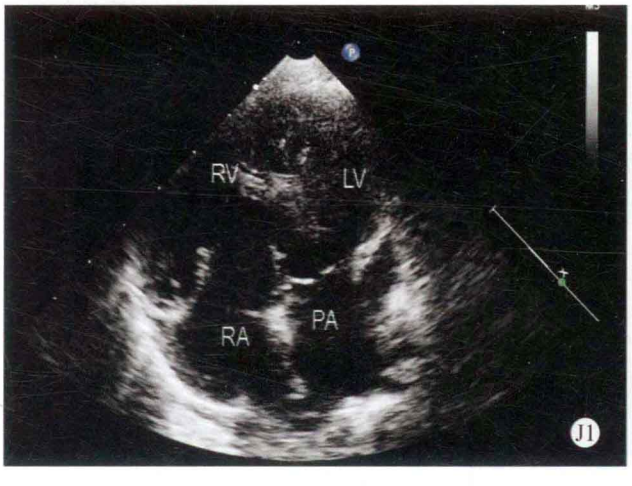
RV
LV
RA
PA
J1

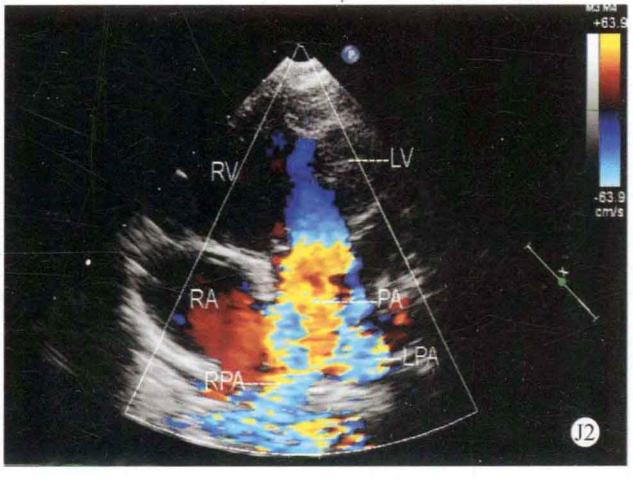
RV
-----LV
RA
PA
LPA
RPA
J2

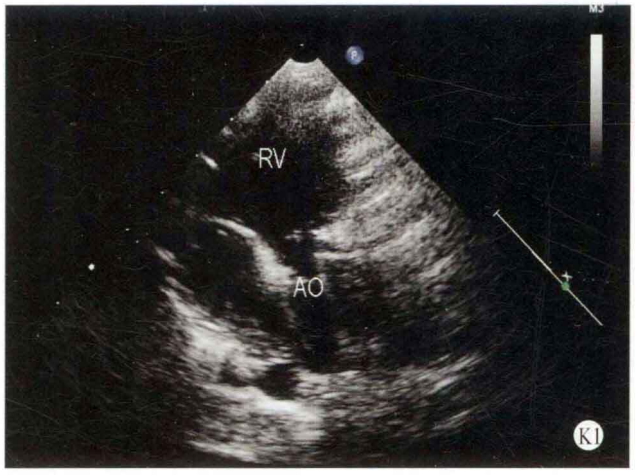
RV
AO
K1

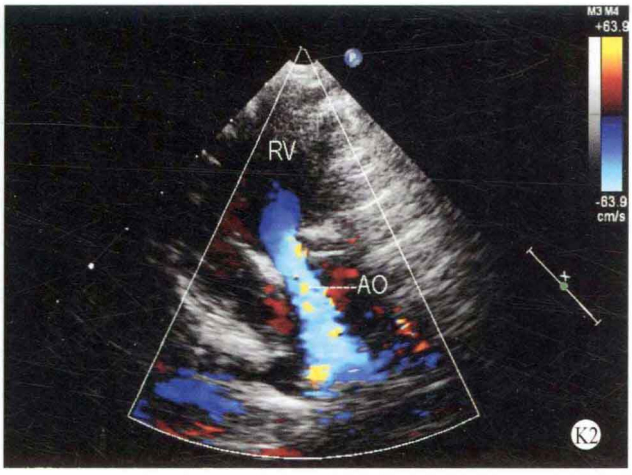
M3 M4
+63.9
-63.9
cm/s
RV
AO
K2

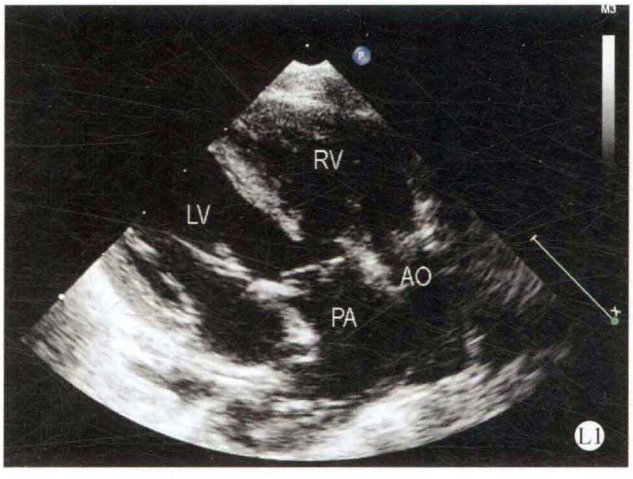
RV
LV
AO
PA
L1

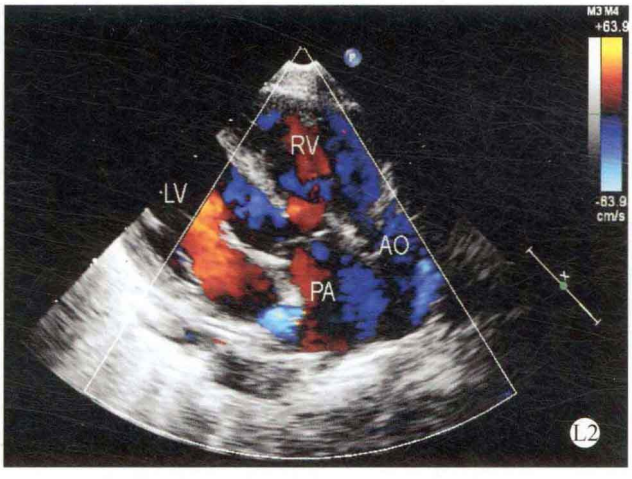
M3 M4
+63.9
-63.9
cm/s
RV
LV
AO
PA
L2

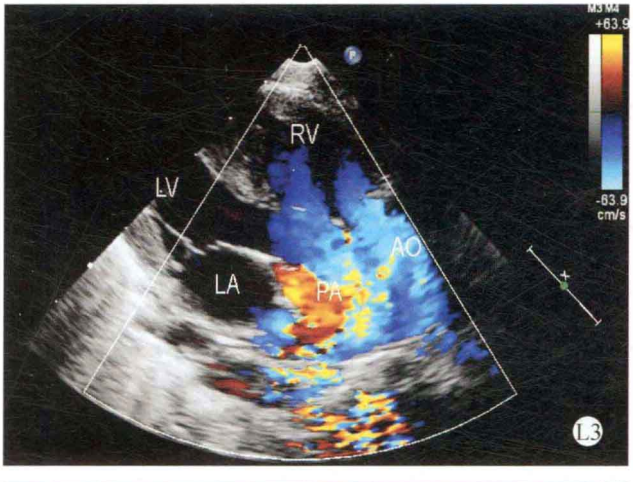
M3 M4
+63.9
-63.9
cm/s
RV
LV
AO
LA
PA
L3

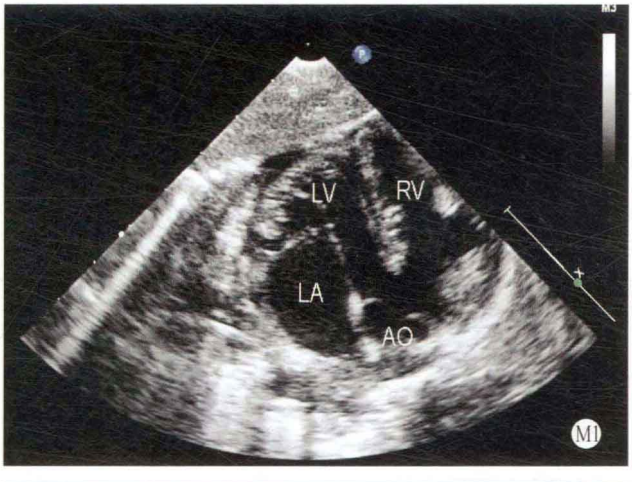
LV
RV
LA
AO
M1

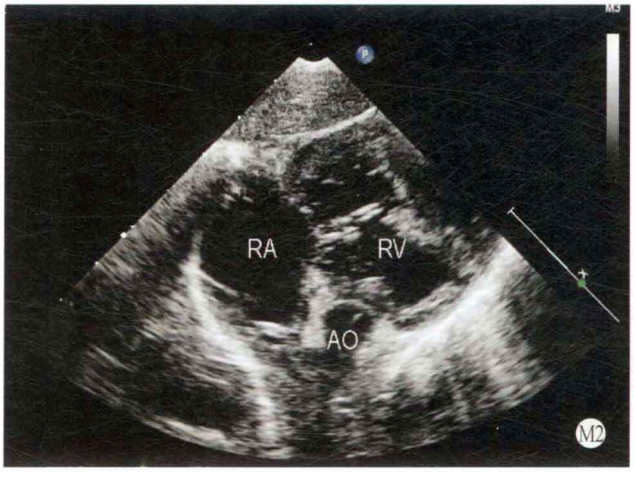
RA
RV
AO
M2

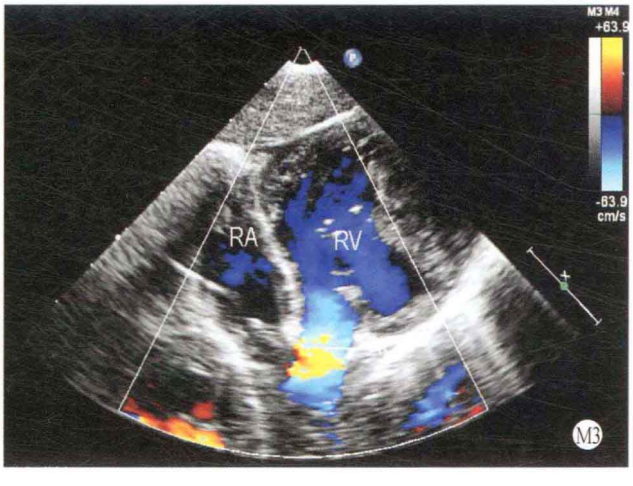
M3 M4
+63.9
-63.9
cm/s
RA
RV
M3

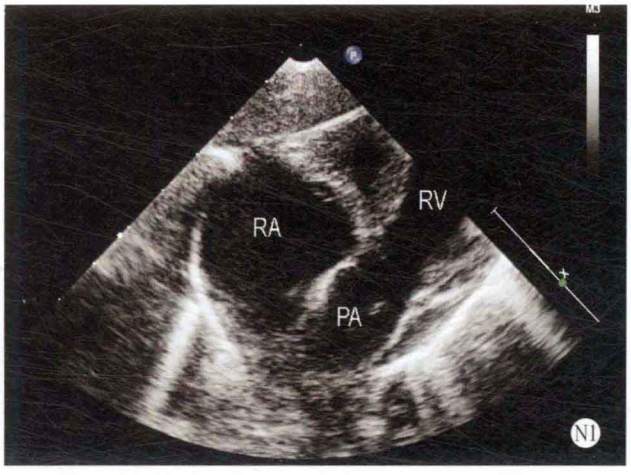
RA
RV
PA
N1

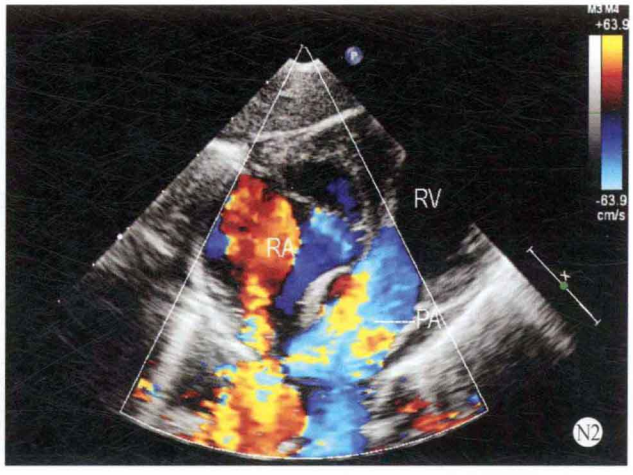
RA
RV
PA
-63.9
cm/s
N2

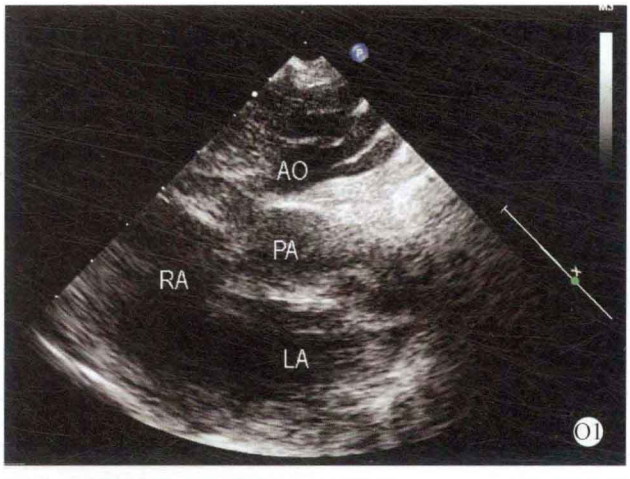
AO
PA
RA
LA
O1

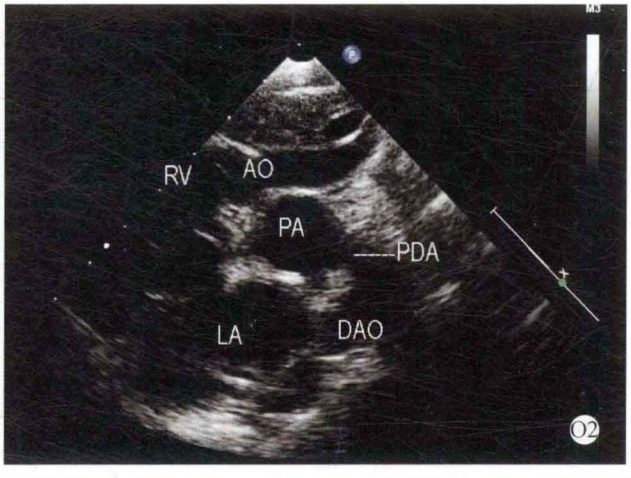
RV
AO
PA
PDA
LA
DAO
O2

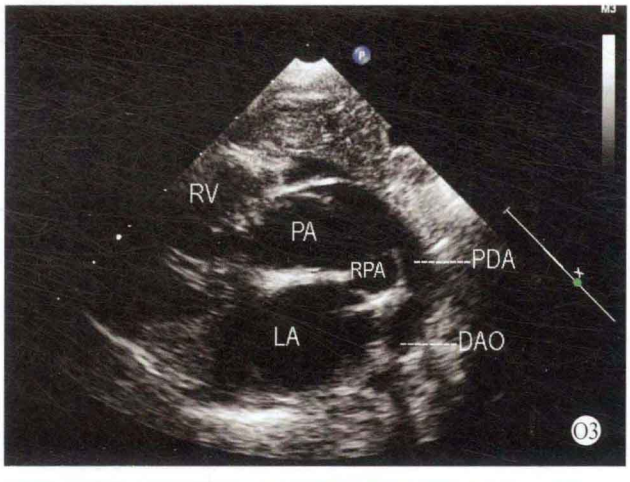
RV
PA
RPA
PDA
LA
DAO
O3

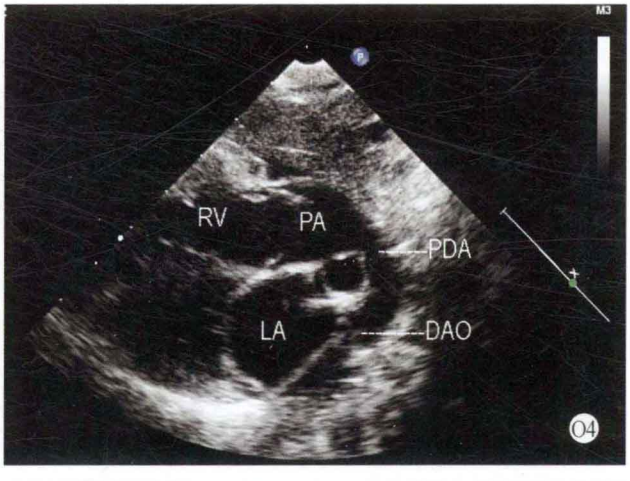
RV
PA
PDA
LA
DAO
O4

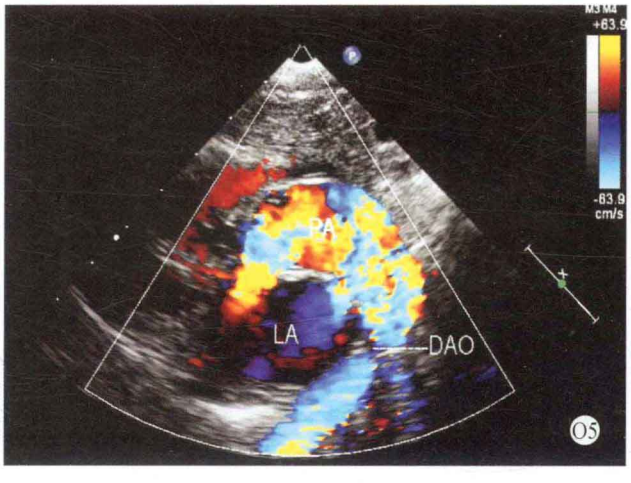
-63.9
cm/s
PA
LA
DAO
O5

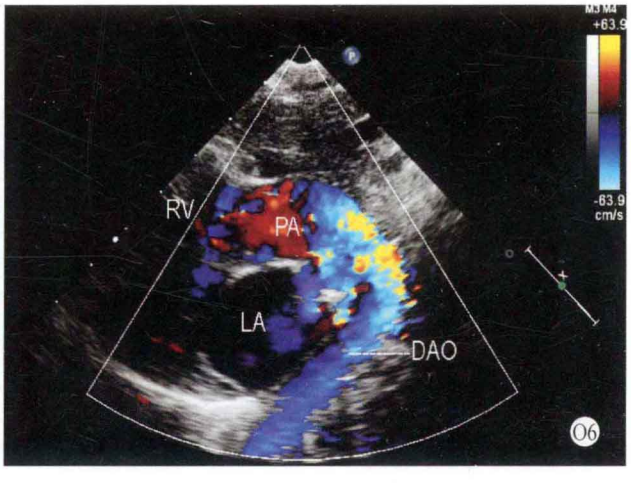
-63.9
cm/s
RV
PA
LA
DAO
O6

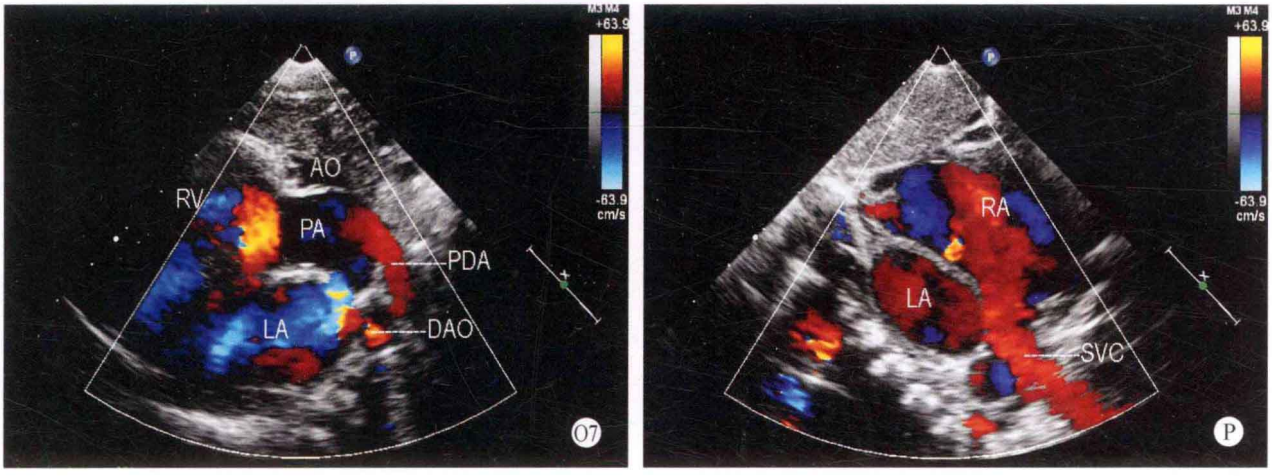

图 14-3　A1 ~ A3. 左心室长轴断面：二维超声心动图显示主动脉内径细小，位于右前，起源于右心室，肺动脉内径增宽，位于左后，肺动脉瓣轻度增厚粘连，开放轻度受限，彩色多普勒超声显示肺动脉瓣口血流速度轻度增快；B. 左心室短轴：显示右心室内径增大；C. 四腔心断面：右心房室内径增大，左心房室内径在正常范围；D. 彩色多普勒四腔心断面：心房血流通过房室瓣口无明显受阻；E1、E2. 二维超声心动图显示主动脉内径细小，主动脉弓降部于左颈总动脉与左锁骨下动脉之间的连续性中断，彩色多普勒超声显示升主动脉与降主动脉的血流无连续性，肺动脉血流呈五彩镶嵌色；F1、F2. 肺动脉内径增宽，肺动脉瓣轻度增厚；G1、G2. 彩色多普勒左心室长轴断面：室间隔回声脱失，肺动脉内径增宽，骑跨于室间隔之上，室水平出现双向分流，肺动脉内血流速度轻度增快；H. 主动脉弓长轴断面：主动脉内径细小，主动脉弓降部于左颈总动脉与左锁骨下动脉之间的连续性中断；I. 二维超声心动图大动脉短轴断面：显示右冠状动脉行走于肺动脉的前窦部位；J1、J2. 五腔心断面：显示室间隔连续性中断，肺动脉内径增宽，骑跨于室间隔之上，彩色多普勒显示肺动脉瓣口血流速度增快；K1、K2. 主动脉内径发育细小，起源于右心室，主动脉瓣口血流速度在正常范围；L1 ~ L3. 显示主动脉起源于右心室，肺动脉骑跨于室间隔之上；M1 ~ M3. 剑下主动脉 – 右心室长轴断面：显示主动脉起源于右心室腔；N1、N2. 剑下肺动脉 – 右心室长轴断面：肺动脉内径增宽，起源于右心室，过肺动脉瓣口血流速度轻度增快；O1 ~ O7. 主动脉弓 – 肺动脉长轴断面：显示主动脉发育细小，主动脉弓降部于左颈总动脉与左锁骨下动脉之间的连续性中断，降主动脉通过未闭动脉导管与增宽的肺动脉相连续，降主动脉血流通过未闭动脉导管由肺动脉供给；P. 剑下双心房断面：房间隔卵圆孔分离，房水平出现少量左向右分流

病例分析

右室双出口合并主动脉弓离断极为罕见，本例患者为 37 天的婴幼儿，右心房室的内径增大，室间隔的连续性中断，大动脉的位置异常，主动脉内径细小，位于右前方，起源于右心室，而肺动脉内径增宽，位于左后方，骑跨于室间隔之上，骑跨率大于 60%，诊断为右室双出口。由于在检查的过程中，发现主动脉内径细小，而肺动脉的内径明显增宽，因此应考虑到是否同时存在主动脉弓降部的畸形。

在检查的过程中发现主动脉位于右前方，且内径细小，难以显示主动脉升、弓、降的全貌，因此在检查的过程中，将探头置于高一个肋间，以便清晰显示细小的主动脉，在改变检查方法之后，仍未能显示锁骨下动脉以下的降主动脉结构。从胸骨上窝探查时，降主动脉显示不清，考虑到主动脉弓降部出现离断的可能性。因此寻找增宽的肺动脉与降主动脉之间的连接关系及同时有无未闭的动脉导管并存，结果发现增宽的肺动脉通过内径约 5mm 的未闭动脉导管与降主动脉相连接，而降主动脉于左颈总动脉与左锁骨下动脉之间的连续性中断，从左锁骨下动脉之后的降主动脉结构与主肺动脉相连接。无名动脉及左颈总动脉的血流由左心进入主动脉的血液供给，而左锁骨下动脉及降主动脉的血流则通过未闭动脉导管由肺动脉供给，形成了动脉水平的右向左分流。

因此如果患者的病程时间、肺动脉的内径增宽程度及肺动脉压力增高的程度与室间隔缺损、主肺动脉间隔缺损的大小不匹配，而主动脉内径细小，发育较差，应考虑到主动脉弓离断的可能性。

在所有复杂心内畸形的患者均应观察冠状动脉的起源部位及路径是否异常，为外科手术提供有价值的信息，本例患者的左冠状动脉位置正常，但右冠状动脉行走于肺动脉的前窦部位，因此考虑为右冠状动脉的路径异常。

思维要点

（1）患者病程与肺动脉内径增宽、肺动脉压力不匹配。

（2）缺损的大小与肺动脉压力增高的程度不匹配。

（3）肺动脉压力明显增高，但仍为左向右分流。

（4）主动脉发育细小。

（5）是否存在未闭动脉导管。

病例14-4 男，2个月（图14-4）

二维超声心动图

右心房室内径增大，室间隔与右心室壁增厚，厚度约为11mm，运动幅度减弱，左心房室内径在正常范围，室壁运动幅度尚可。房间隔中部回声脱失约3mm，卵圆孔分离，膜周部室间隔回声脱失约11mm。主动脉右冠瓣及无冠瓣发育较小，左冠瓣发育较大，但启闭运动尚可。主肺动脉及左、右肺动脉发育尚可。三尖瓣关闭欠佳，其余各瓣膜结构及启闭功能未见明显异常。降主动脉于颈总动脉之后内径变窄，清晰程度减弱，内径似约3mm，可视长度约15mm。

多普勒超声心动图

室水平探及以左向右为主的双向分流。房水平探及两处左向右分流。收缩期三尖瓣口探及少至中量反流，估测肺动脉压约为100mmHg。降主动脉于颈总动脉之后仅探及少量血流通过。腹主动脉血流频谱形态异常。

超声心动图诊断

先天性心脏病、膜周部室间隔缺损、室水平双向分流、Ⅱ孔中央型房间隔缺损、房水平左向右分流、卵圆孔未闭、降主动脉发育不良（趋于闭锁）、右室肥厚型心肌病、肺动脉高压。

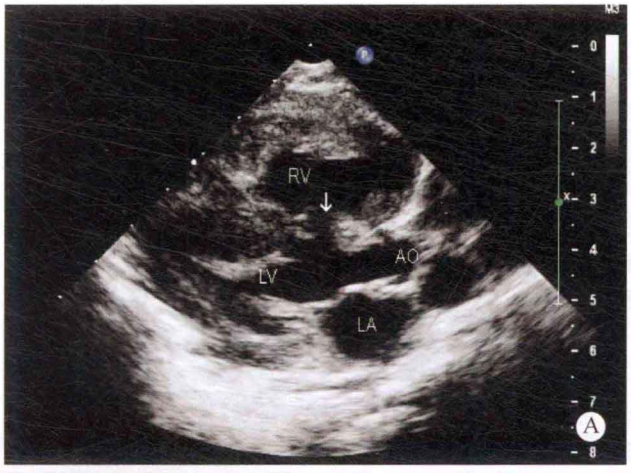

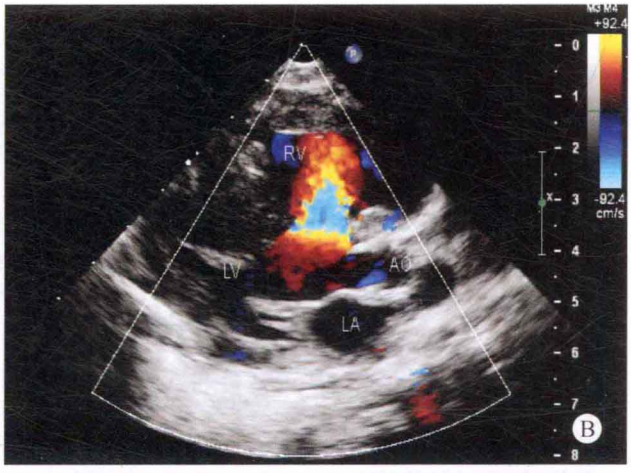



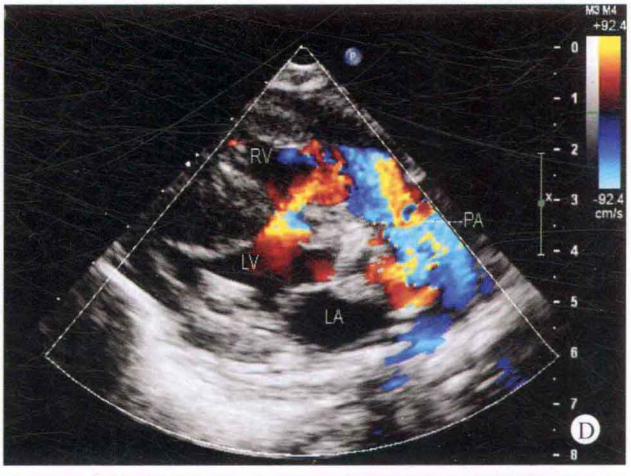

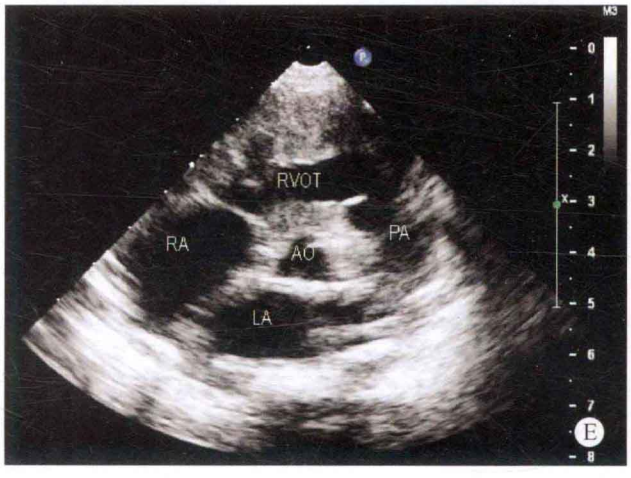

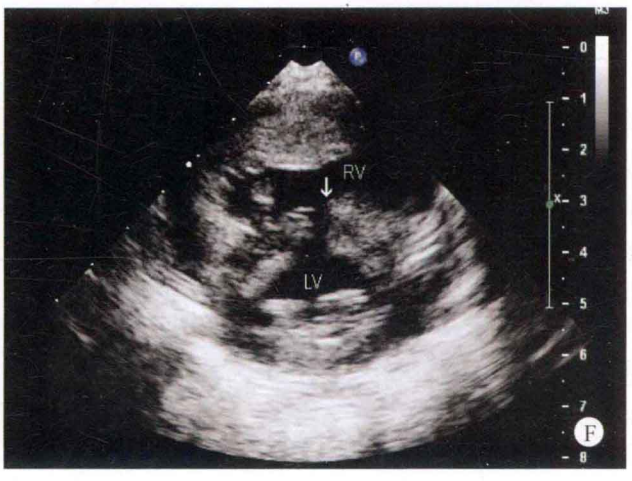

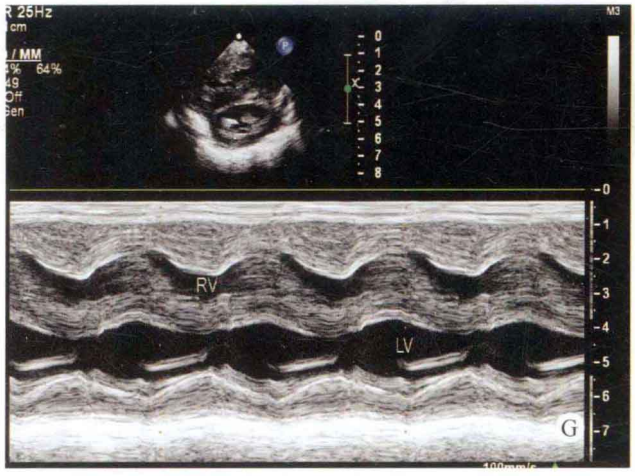
RV
LV
G

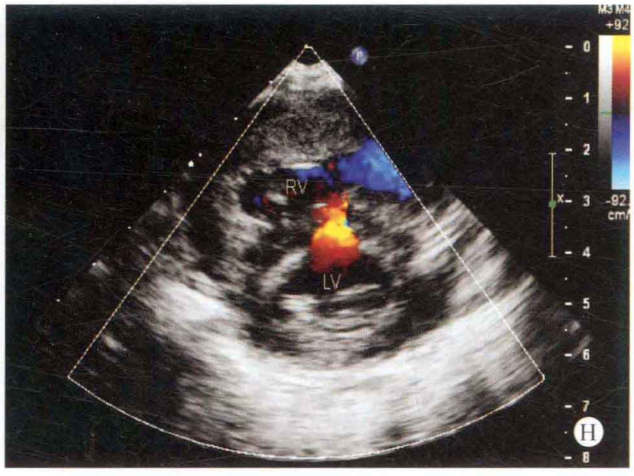
RV
LV
H

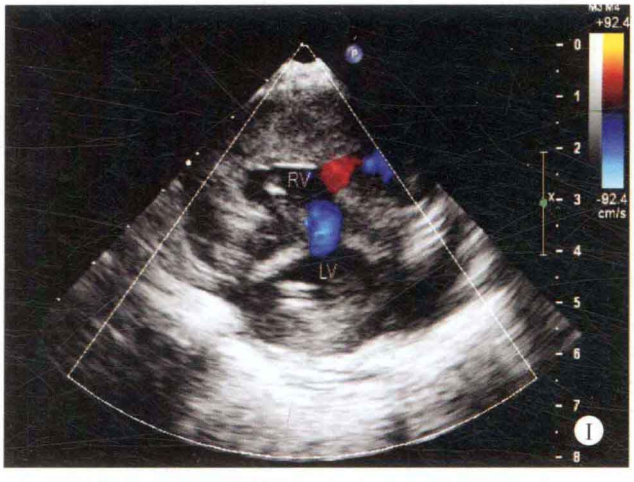
RV
LV
I

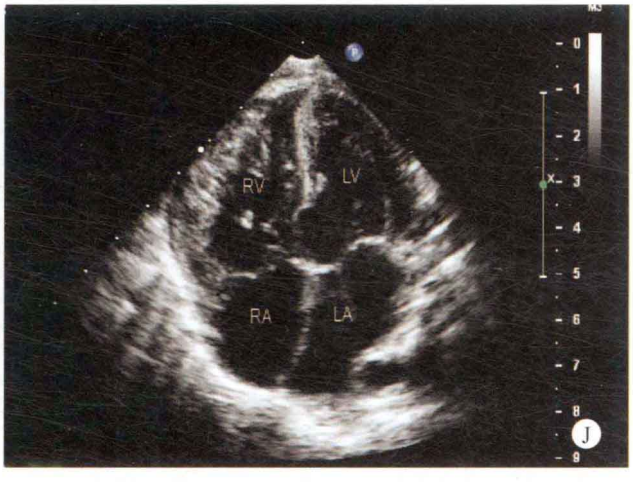
RV
LV
RA
LA
J

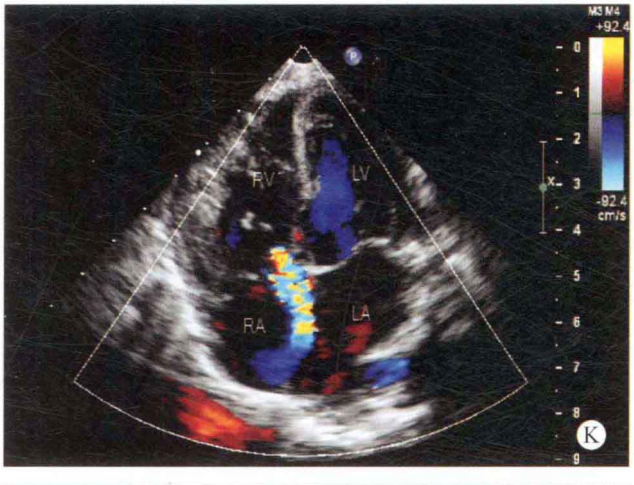
RV
LV
RA
LA
K

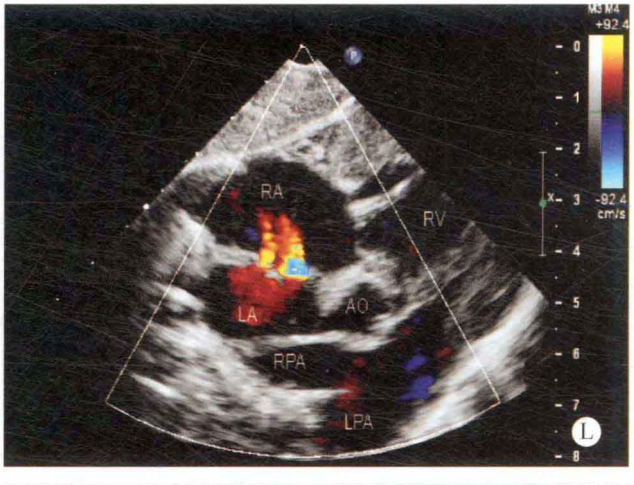
RA
RV
LA
AO
RPA
LPA
L

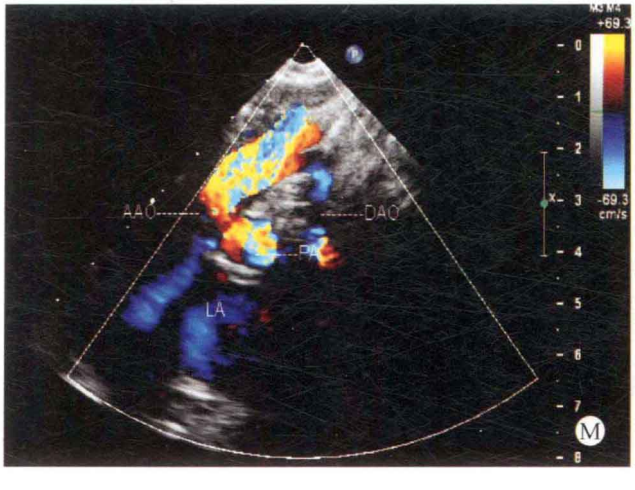
AAO
DAO
LA
M

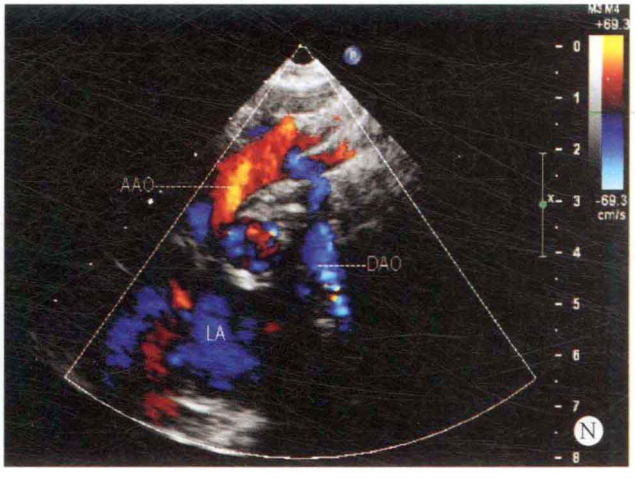
AAO
DAO
LA
N

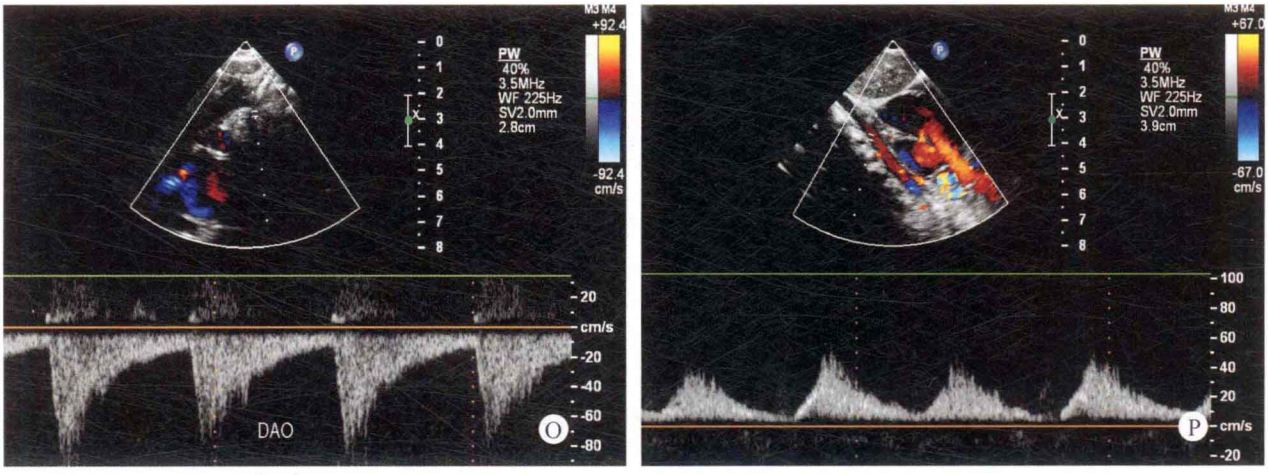

图 14-4 A. 左心室长轴断面：右心室增大，右心室壁及室间隔增厚，室间隔连续性中断（箭头所示）；B. 彩色多普勒左心室长轴断面：室水平出现红色的左向右分流；C. 右室流出道长轴断面：右心室壁及室间隔明显增厚，致使右室流出道有效腔径减小；D. 彩色多普勒右室流出道长轴断面：收缩期室水平出现左向右分流，但右室流出道血流速度位于正常范围；E. 大动脉短轴断面：由于右心室心肌负荷，右室流出道内径变窄；F. 左心室短轴断面：右心室肥厚致使右心室有效腔径减小，室间隔回声脱失（箭头所示）；G. M 型左心室波群：右心室肥厚，以右室前壁为著，运动幅度增强；H、I. 彩色多普勒左心室短轴断面：室水平出现双向分流，红色为左向右分流，蓝色为右向左分流；J. 心尖四腔心断面：右心室肥厚，有效腔径面积减小，膜部室间隔出现回声中断；K. 彩色多普勒心尖四腔心断面：收缩期三尖瓣口出现少至中量反流；L. 彩色多普勒剑下大动脉短轴断面：显示房水平出现两处红色左向右分流；M、N. 胸骨上窝主动脉弓长轴断面：显示降主动脉从无名动脉起始部开始内径明显变窄，但彩色多普勒观察时无明显的血流加速现象，并显示仅少量血流进入降主动脉；O. 脉冲多普勒降主动脉血流频谱：采用多普勒检测时，未能探及明确的血流速度增快现象，但血流频谱形态异常；P. 脉冲多普勒腹主动脉血流频谱：降主动脉血流频谱形态异常，呈低速连续性血流

病例分析

患者的右心室明显肥大，尤以右室前壁及室间隔为著，致使右心室腔的有效腔径面积减小，但室间隔与右室壁的运动幅度减弱，收缩期的增厚率减低，考虑为右心心肌受累所致。患者的膜部室间隔出现缺损现象，虽然病程较短，肺动脉的压力较高，但肺动脉内径增宽的程度不明显。在检查主动脉弓降部时，发现降主动脉的腔径极难显示清晰，考虑到降主动脉缩窄的可能性。

在检查的过程中发现，患者虽然右心室及室间隔明显增厚，但左心室壁无明显增厚现象，因此与主动脉弓降部的发育不良无直接关系，考虑为右室心肌受累性疾患。

本患者的主动脉弓降部显示欠清晰，内径似明显变窄，因此考虑到降主动脉缩窄或主动脉弓离断的可能性，但在检查的过程中发现患者的肺动脉内径无明显增宽，而且无明确的动脉导管存在，并且未能显示出主动脉弓离断的具体部位。应用彩色多普勒观察的过程中发现降主动脉存在少量的血流，应用频谱多普勒检测时，发现降主动脉的血流速度位于正常范围，但血流频谱的形态异常，呈连续性低速血流，与降主动脉缩窄不同，因此考虑到降主动脉是否为发育不良（趋于闭锁），通过检查腹主动脉血流频谱进一步得到证实。

思维要点

（1）肺动脉压力增高的程度与患者的病程不相符。

（2）降主动脉的血流频谱形态异常，但血流速度不快。

（3）腹主动脉的血流频谱异常。

（4）室间隔与右心室壁明显增厚的表现与降主动脉发育不良（趋于闭锁）无直接关系。

病例 14-5 男，4 个月（图 14-5）

二维超声心动图

左心室内径增大，右心房室内径在正常范围，室间隔与左心室壁增厚，运动幅度增强。房间隔卵圆孔分离，室间隔膜周部探及两处回声脱失，大小均约 4mm。各瓣膜形态、结构及启闭运动未见异常。降主动脉于锁骨下动脉之后缩窄，内径约 4mm，可视长度约 19mm。肺动脉内径增宽。可探及永存左上腔静脉，内径约 6mm，冠状静脉窦扩张。

多普勒超声心动图

收缩期降主动脉缩窄部位探及高速血流，流速为 3.6m/s，压差为 51mmHg。室水平探及左向右分流。房水平探及少量左向右分流。收缩期二、三尖瓣口探及少量反流，估测肺动脉压约为 65mmHg。可探及永存左上腔静脉引流入冠状静脉窦。

超声心动图诊断

先天性心脏病、降主动脉缩窄、膜部室间隔缺损、室水平左向右分流、卵圆孔未闭、房水平少量左向右分流、二/三尖瓣少量反流、永存左上腔静脉引流入冠状静脉窦。


LV
RV
LA
AO
A

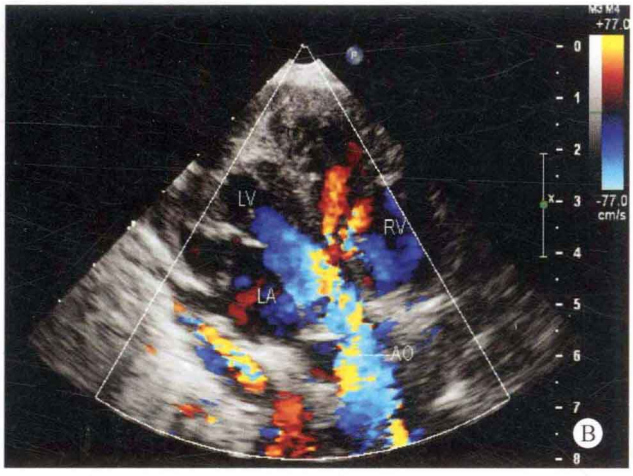
LV
RV
LA
AO
-77.0
cm/s
B

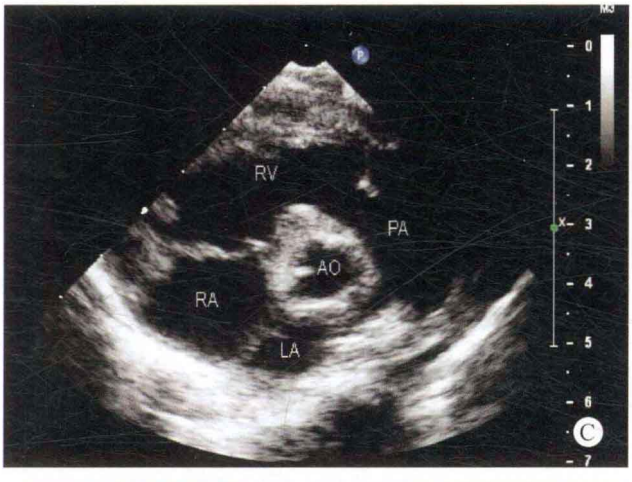
RV
PA
AO
RA
LA
C


LV
D

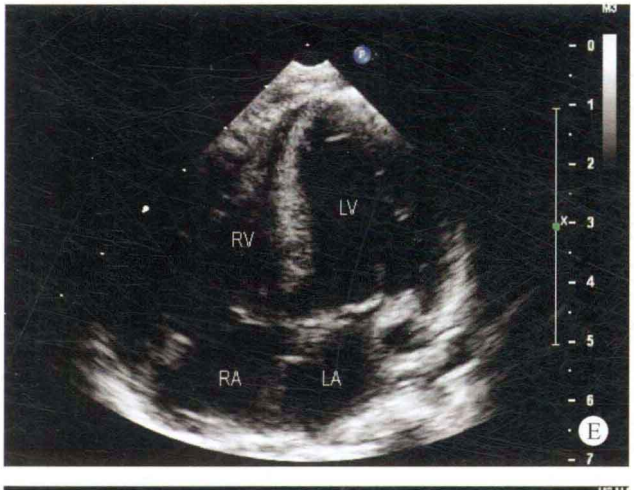
LV
RV
RA
LA
E


AAO
DAO
RPA
LA
F

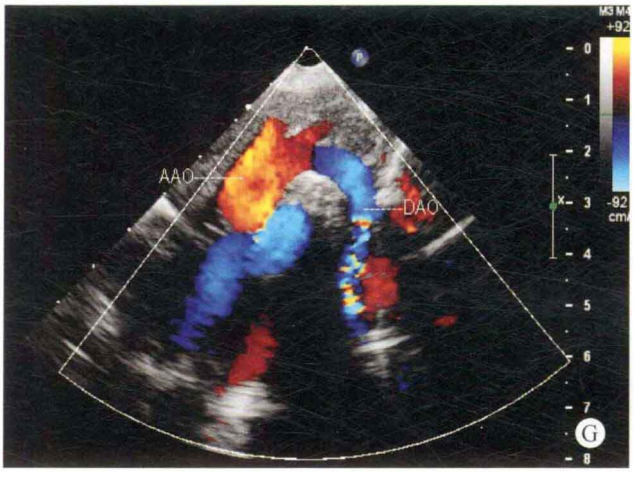
AAO
DAO
G

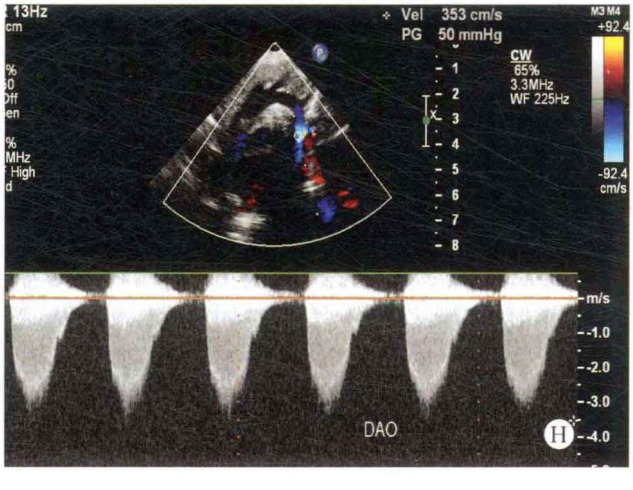
Vel 353 cm/s
PG 50 mmHg
CW
65%
3.3MHz
WF 225Hz
-92.4
cm/s
m/s
-1.0
-2.0
-3.0
-4.0
DAO
H

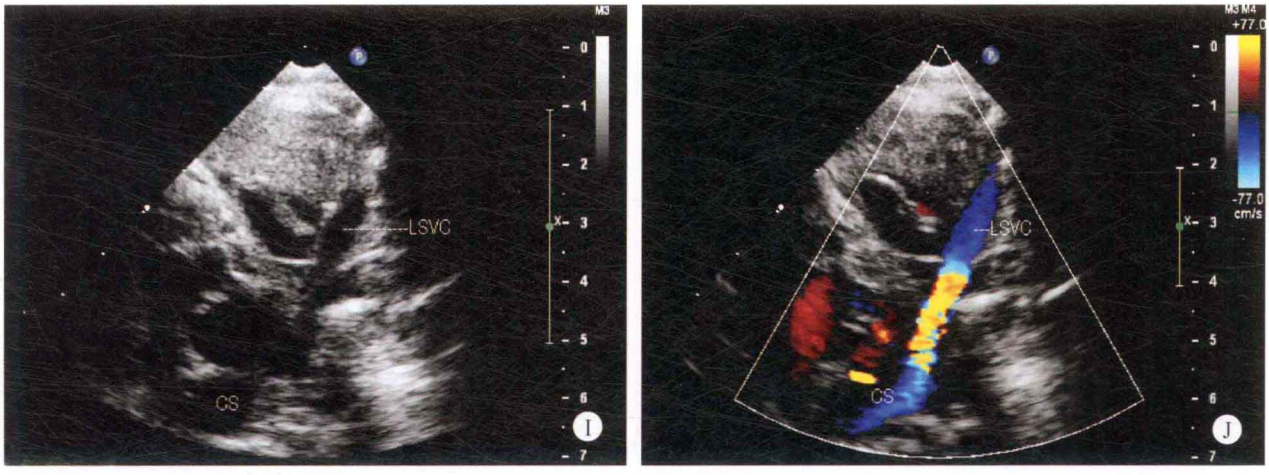

图 14-5 A. 左心室心尖长轴断面：左心室内径增大，膜部室间隔出现回声脱失（箭头所示）；B. 彩色多普勒左心室心尖长轴断面：显示室水平出现红色左向右高速分流性血流；C. 大动脉短轴断面：显示肺动脉内径增宽；D. 左心室短轴断面：显示左心室内径增大，室间隔及左心室壁增厚；E. 四腔心断面：左心室内径增大，二尖瓣后叶回声增强；F. 主动脉弓长轴断面：显示降主动脉于锁骨下动脉之后内径缩窄；G. 彩色多普勒主动脉弓长轴断面：血流通过降主动脉缩窄区域时，血流速度增快；H. 连续多普勒降主动脉血流频谱：降主动脉血流速度为 3.6m/s，压差为 51mmHg；I. 永存左上腔静脉长轴断面：显示永存左上腔静脉内径约 6mm；J. 彩色多普勒：永存左上腔静脉血流引流入冠状静脉窦

病例分析

患者的膜部室间隔菲薄，并向右心室方向膨出，但二维超声心动图观察时，可显示室间隔的膜部回声中断，但不能明确显示回声脱失的数目。应用彩色多普勒超声观察时，可清晰显示出膜部室间隔出现两处回声脱失。在检查主动脉弓降部时，发现无名动脉与降主动脉之间的距离较宽，而于锁骨下动脉水平的降主动脉形态异常，而且内径变窄。通过连续多普勒观察时，血流速度明显增快，流速为 3.6m/s，压差为 51mmHg。本病例由于降主动脉解剖形态异常，如不应用彩色多普勒观察极易将降主动脉缩窄遗漏。

思维要点

（1）室间隔与左心室壁呈不同程度的增厚。
（2）降主动脉内径缩窄。
（3）降主动脉血流速度增快。
（4）腹主动脉的血流频谱形态异常。

病例 14-6 男，3 岁（图 14-6）

二维超声心动图

各房室腔内径在正常范围，室间隔与左心室壁厚度正常，运动幅度增强，房、室间隔连续性良好。二尖瓣叶轻度增厚，开放受限，关闭尚可。其余各瓣膜形态、结构及启闭运动未见异常。两大动脉与心室的连接关系正常，主动脉弓降部于锁骨下动脉远端缩窄，内径约 4mm，可视长度约 25mm。心包腔未见异常。

多普勒超声心动图

舒张期二尖瓣口血流速度增快，流速为 2.2m/s，压差为 19.4mmHg。收缩期降主动脉血流速度增快，约为 4.4m/s，压差为 77mmHg，并持续于整个心动周期。腹主动脉血流频谱异常，加速度时间延长，血流信号呈单相低速波，并持续整个心动周期，而且血流速度明显减慢。

超声心动图诊断

先天性心脏病、降主动脉缩窄、二尖瓣狭窄。

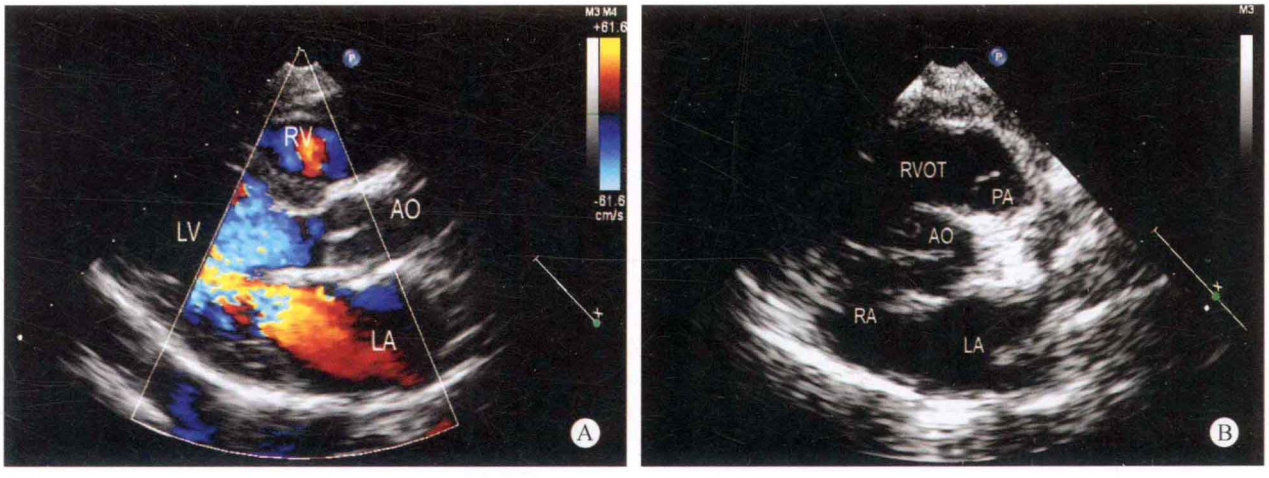

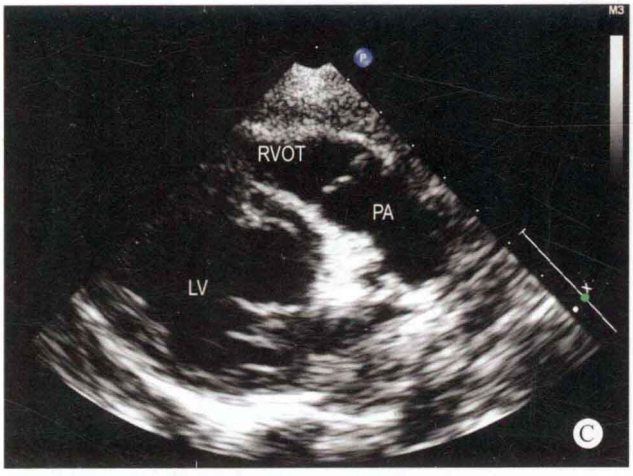
RVOT
PA
LV
C


LV
D

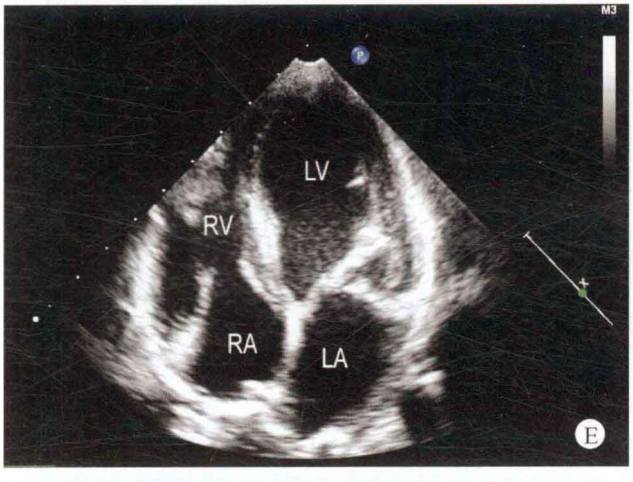
LV
RV
RA
LA
E

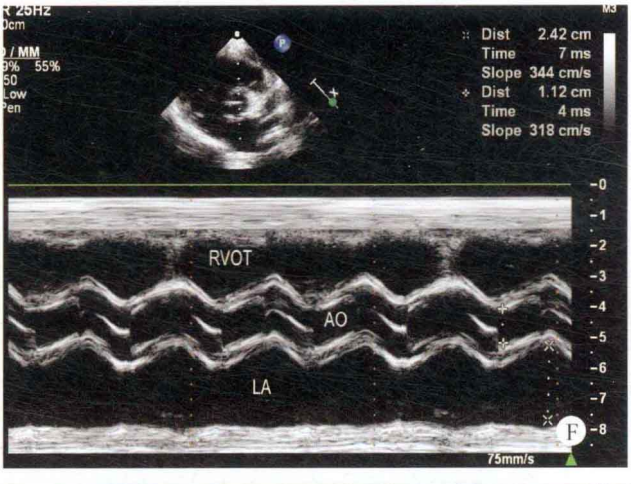
Dist 2.42 cm
Time 7 ms
Slope 344 cm/s
Dist 1.12 cm
Time 4 ms
Slope 318 cm/s
RVOT
AO
LA
F
75mm/s

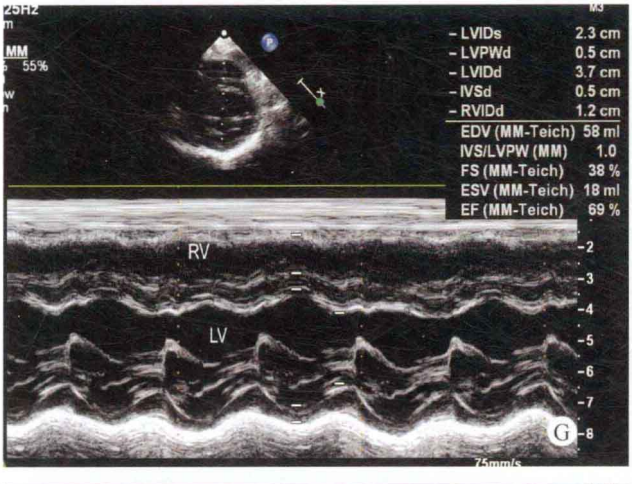
LVIDs 2.3 cm
LVPWd 0.5 cm
LVIDd 3.7 cm
IVSd 0.5 cm
RVIDd 1.2 cm
EDV (MM-Teich) 58 ml
IVS/LVPW (MM) 1.0
FS (MM-Teich) 38 %
ESV (MM-Teich) 18 ml
EF (MM-Teich) 69 %
RV
LV
G

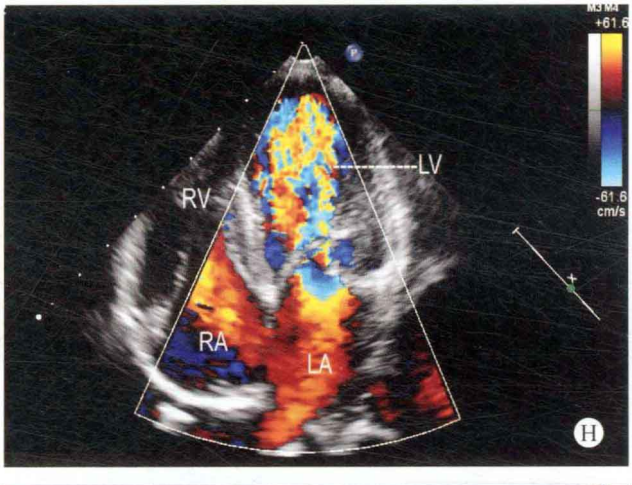
LV
RV
RA
LA
H

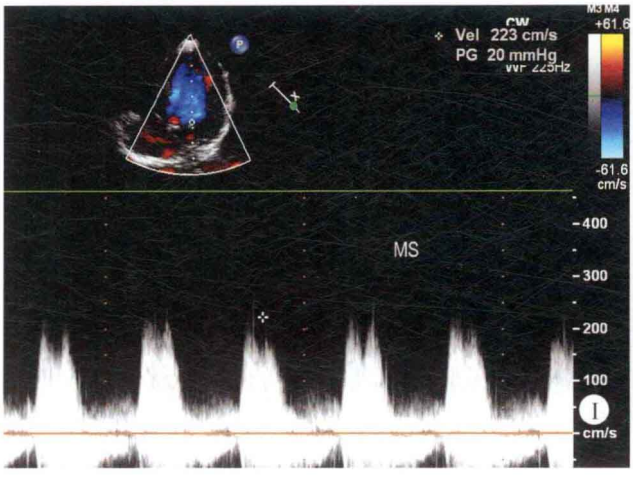
CW
Vel 223 cm/s
PG 20 mmHg
MS
I
cm/s

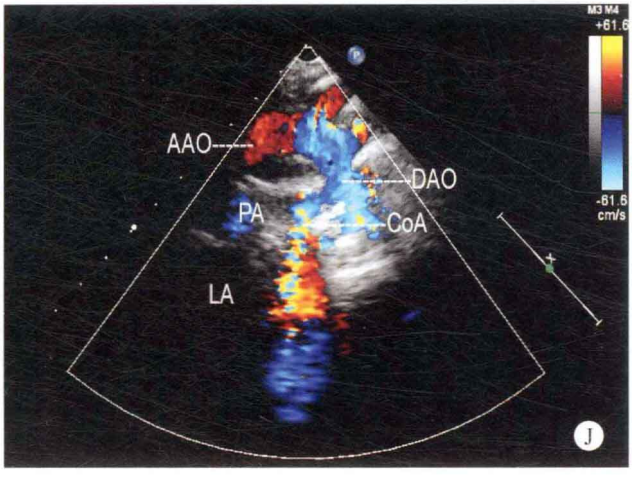
AAO
DAO
PA
CoA
LA
J

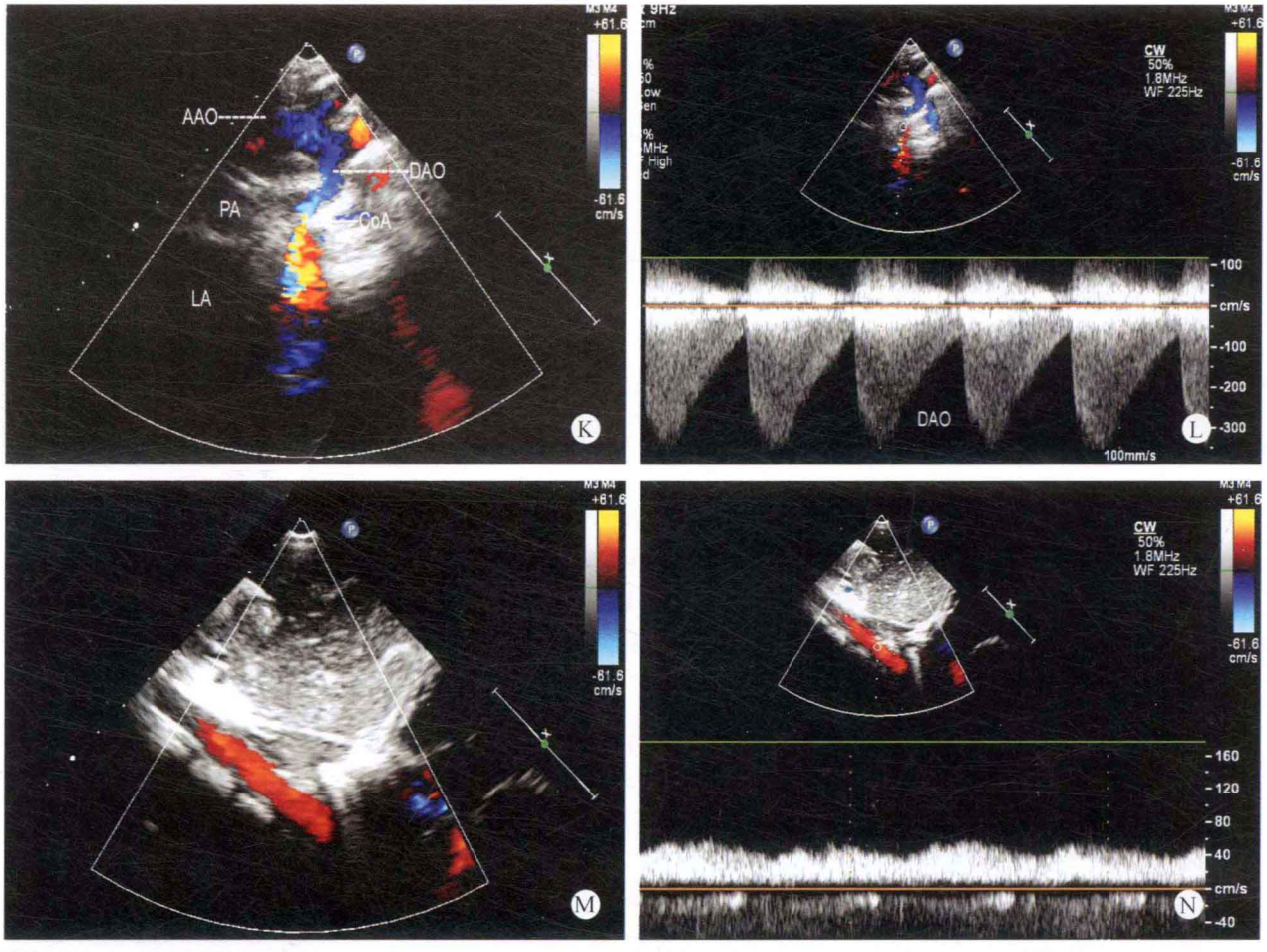

图 14-6 A. 彩色多普勒主动脉长轴断面：各房室内径在正常范围，室间隔连续性良好；B. 大动脉短轴断面：主动脉与肺动脉内径在正常范围；C. 右室流出道长轴断面：右室流出道内径在正常范围；D. 左心室短轴断面：左心室内径在正常范围；E. 四腔心断面：各房室腔内径在正常范围，房、室间隔连续性良好；F. M 型主动脉波群：主动脉瓣开放幅度在正常范围；G. M 型心室波群：室间隔连续性良好；H. 彩色多普勒四腔心断面：舒张期二尖瓣口血流速度增快；I. 连续多普勒二尖瓣频谱：过二尖瓣口血流速度增快，流速为 2.2m/s，压差为 20mmHg；J、K. 彩色多普勒主动脉弓断面：降主动脉缩窄呈迂曲状，血流通过时速度增快；L. 连续多普勒降主动脉血流频谱：呈连续性的高速血流频谱；M. 彩色多普勒腹主动脉血流：腹主动脉血流异常，呈暗红色；N. 连续多普勒腹主动脉血流频谱：频谱形态异常，呈低速连续性血流频谱

病例分析

虽然患者二尖瓣叶增厚的程度不明显，但舒张期瓣口开放明显受限，血流速度增快，流速为 2.2m/s，压差为 19.4mmHg。如患者出现二尖瓣口和（或）主动脉瓣口狭窄，应高度注意检查降主动脉的发育状况。本例患者在检查主动脉弓降部时，显示锁骨下动脉远端的降主动脉呈迂曲状，内径仅为 4mm，缩窄的长度较长，可视长度为 25mm。应用连续多普勒检测时，血流速度约为 4.4m/s，压差为 77mmHg，并持续于整个心动周期。腹主动脉血流频谱异常，加速度时间延长，血流信号呈单相低速波，血流速度明显减慢，表明降主动脉缩窄。

在检查过程中，如发现降主动脉的血流速度增快，应注意检查腹主动脉血流，尤其是在降主动脉内径缩窄较轻，降主动脉血流增快程度较轻时，腹主动脉的血流频谱形态对诊断本病有较好的帮助。如腹主动脉的血流频谱形态异常，呈低速连续性，应考虑诊断本病的可能性。

思维要点

（1）降主动脉的血流频谱特点。

（2）腹主动脉血流频谱的特点及在诊断降主动脉缩窄过程中的作用。

（3）先天性二尖瓣狭窄的患者应注意检查降主动脉。

病例 14-7 女，52 天（图 14-7）

二维超声心动图

各房室内径在正常范围，室间隔与左心室壁轻度增

厚，运动幅度增强，房间隔连续性良好，肌部室间隔可疑回声脱失。主动脉瓣为二叶瓣，呈前后排列，瓣缘左侧融合，瓣叶增厚，回声增强，交界部位粘连，开放受限，关闭尚可。三尖瓣关闭不良。其余各瓣膜形态、结构及启闭运动正常。锁骨下动脉远端的降主动脉缩窄，内径约为3mm，并呈迂曲状。右心室腔内探及异常肌束。

多普勒超声心动图

收缩期主动脉瓣口血流速度增快，过瓣口的血流速度为3.4m/s，压差为47mmHg。降主动脉血流速度增快，流速为3.2m/s，过缩窄区域的血流压差为41mmHg，三尖瓣口探及中量反流。可疑室间隔肌部水平出现少量分流。

超声心动图诊断

先天性心脏病、主动脉瓣二瓣化畸形、主动脉瓣狭窄、降主动脉缩窄、三尖瓣关闭不全、三尖瓣中量反流、右心室异常肌束。

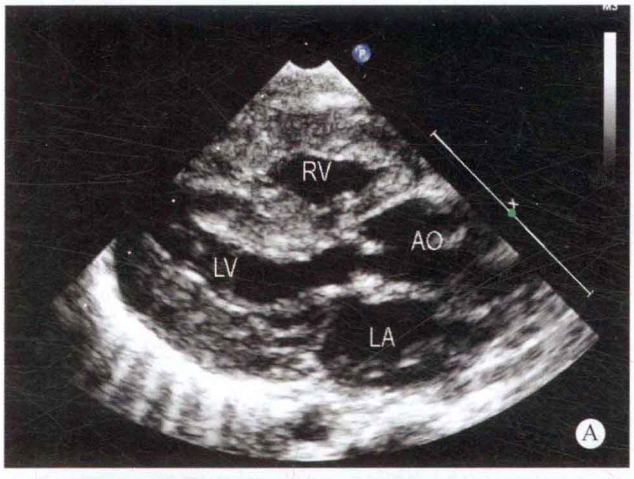

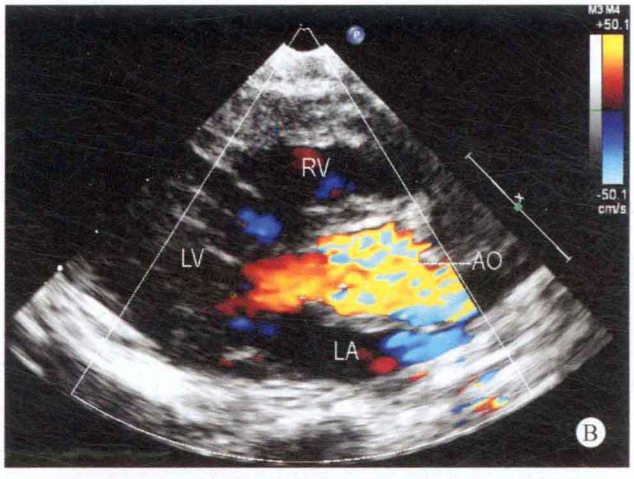

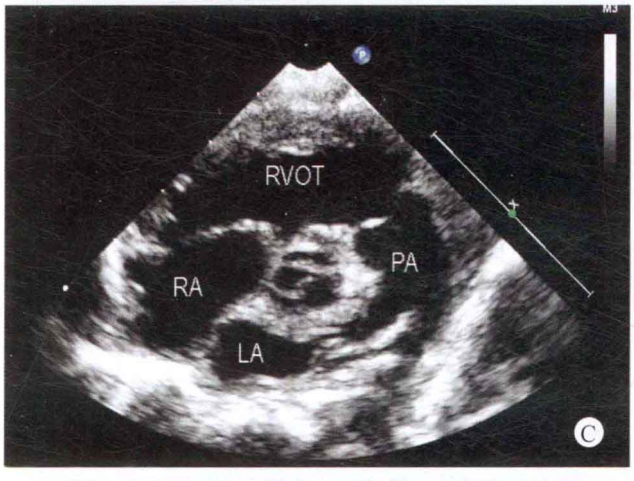

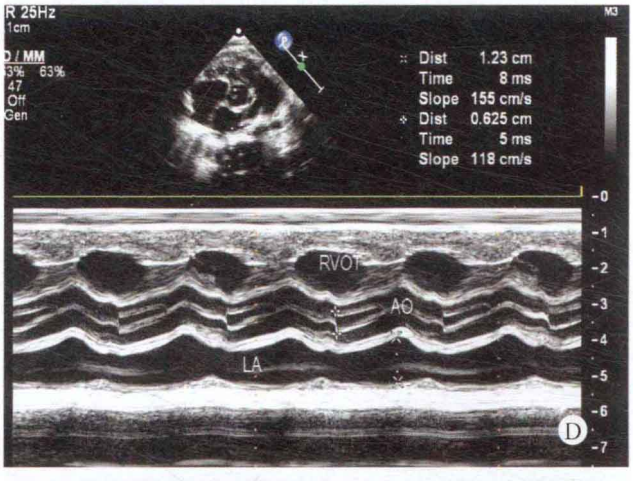

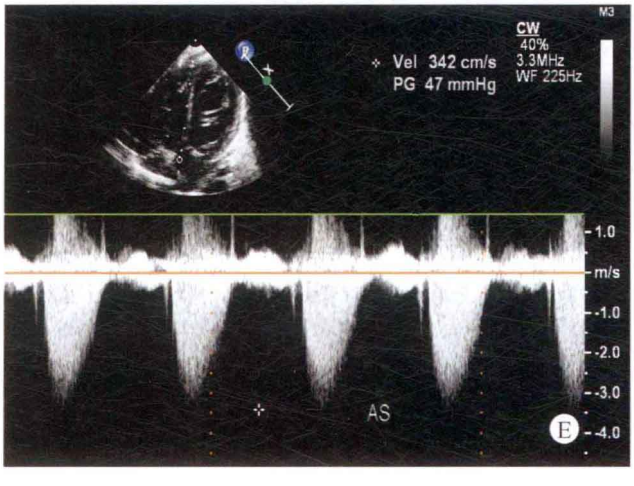

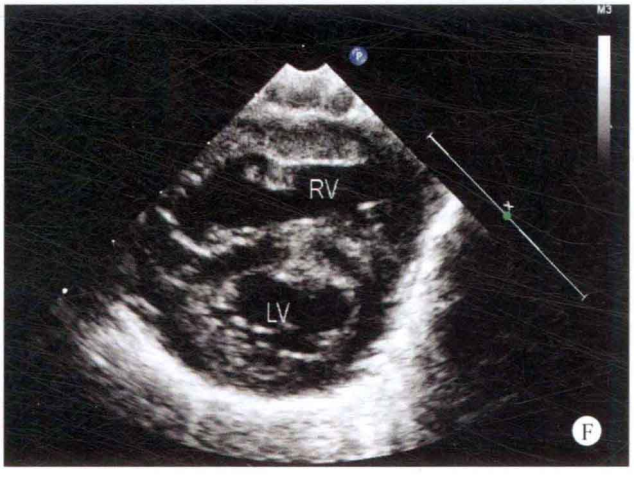

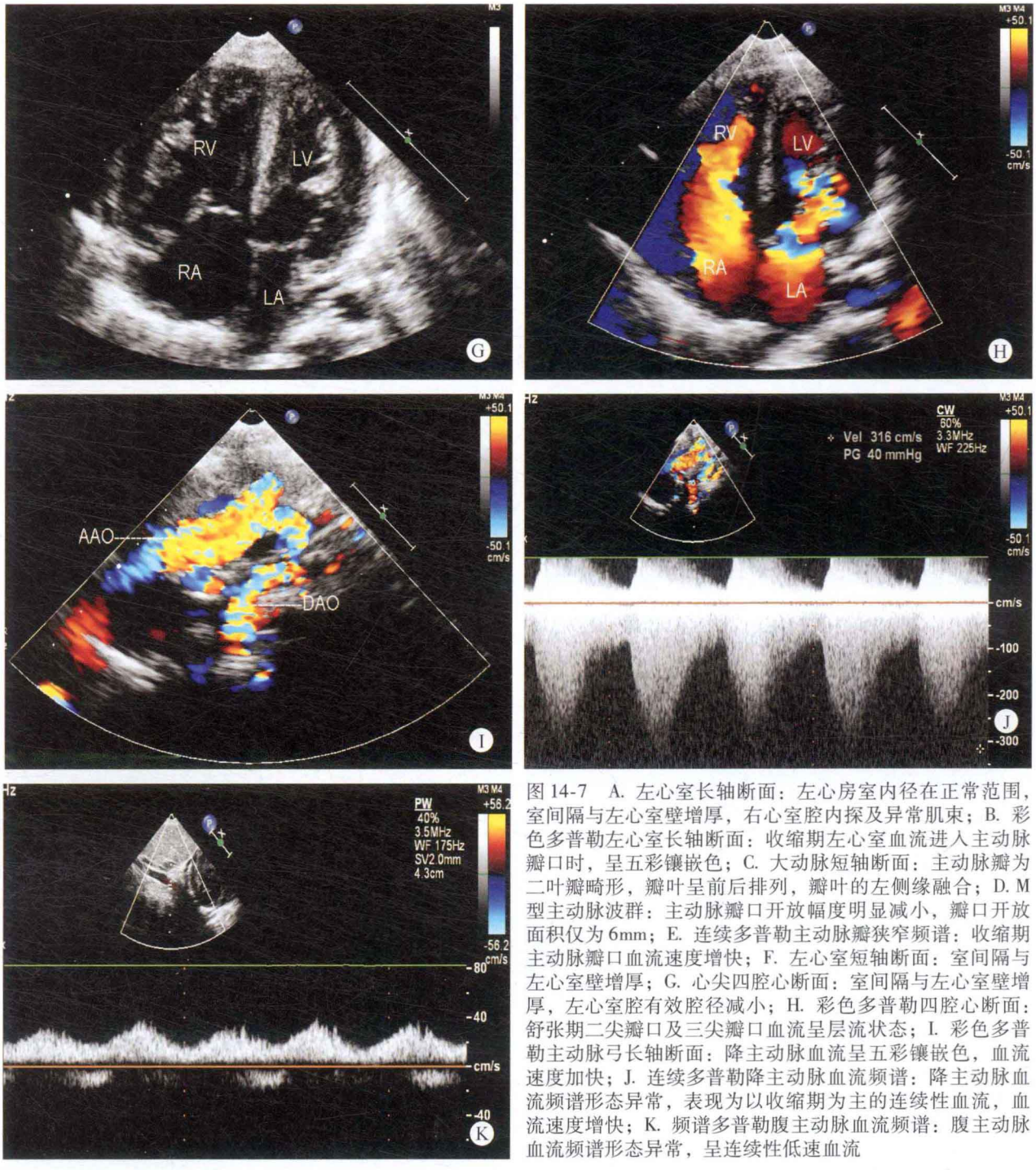

图 14-7 A. 左心室长轴断面：左心房室内径在正常范围，室间隔与左心室壁增厚，右心室腔内探及异常肌束；B. 彩色多普勒左心室长轴断面：收缩期左心室血流进入主动脉瓣口时，呈五彩镶嵌色；C. 大动脉短轴断面：主动脉瓣为二叶瓣畸形，瓣叶呈前后排列，瓣叶的左侧缘融合；D. M 型主动脉波群：主动脉瓣口开放幅度明显减小，瓣口开放面积仅为 6mm；E. 连续多普勒主动脉瓣狭窄频谱：收缩期主动脉瓣口血流速度增快；F. 左心室短轴断面：室间隔与左心室壁增厚；G. 心尖四腔心断面：室间隔与左心室壁增厚，左心室腔有效腔径减小；H. 彩色多普勒四腔心断面：舒张期二尖瓣口及三尖瓣口血流呈层流状态；I. 彩色多普勒主动脉弓长轴断面：降主动脉血流呈五彩镶嵌色，血流速度加快；J. 连续多普勒降主动脉血流频谱：降主动脉血流频谱形态异常，表现为以收缩期为主的连续性血流，血流速度增快；K. 频谱多普勒腹主动脉血流频谱：腹主动脉血流频谱形态异常，呈连续性低速血流

病例分析

患者出生仅 52 天，由于主动脉瓣呈二叶瓣，而且两个瓣叶的左侧缘融合，开放幅度明显减小，收缩期开口仅 12mm，左心室血流排入主动脉时明显受阻，进入主动脉瓣口的血流量减少。患者同时合并锁骨下动脉远端的降主动脉缩窄，缩窄的范围较广，并呈迂曲状改变，致使室间隔与左心室壁增厚，腹主动脉血流速度及血流量异常，表明患者的缩窄程度较为严重。

本例患者在检查的过程中，由于主动脉瓣呈二瓣化畸形，瓣叶开放幅度减小，左心室阻力负荷增加，收缩期进入主动脉瓣口的血流量减少，较易遗漏降主动脉的缩窄，但如注意到腹主动脉的血流频谱形态及彩色多普勒的血流亮度可提高降主动脉缩窄的检出率。

思维要点

（1）主动脉瓣口狭窄的形态对左心排血的影响。

（2）降主动脉缩窄进一步加重左心阻力负荷。

四、检查过程中的思维方式

主动脉弓离断多合并于室间隔缺损和主肺动脉间隔

缺损，但也可合并右室双出口、共同动脉干等其他心内复杂畸形，对于经验少的医师，极易出现漏诊现象，给患者带来不可挽回的痛苦。因此熟练掌握本病的病理解剖改变及病理生理变化极为重要，以便在检查的过程中形成合理的思维逻辑方式。

（一）室间隔缺损

患有室间隔缺损的儿童，如在检查的过程中，发现主动脉内径发育细小，但肺动脉的内径明显增宽，患者的年龄较小，尤其是在肺动脉压力明显增高的情况下，室水平仍为速度较高的左向右分流，应高度怀疑是否同时合并主动脉弓的离断、闭锁等畸形。本病同时合并动脉导管未闭，但在检查的过程中此未闭的动脉导管虽然为左向右分流，但分流速度较低，频谱多普勒不能检出高速连续性的血流频谱。

室间隔缺损患者何时考虑合并主动脉弓离断：

（1）主动脉常发育细小。

（2）肺动脉内径增宽的程度与患者的病程不匹配。

（3）肺动脉内径增宽的程度与室间隔缺损大小不相符。

（4）在重度肺动脉高压的情况下，室水平仍为左向右分流。

（5）合并流速较低的未闭动脉导管。

思维要点

（1）主动脉内径值。

（2）室间隔缺损大小。

（3）肺动脉内径增宽的程度。

（4）室水平分流的方向。

（5）患者的年龄及病程。

（二）主动脉－肺动脉间隔缺损

部分主动脉－肺动脉间隔缺损可同时伴有主动脉弓离断。主动脉－肺动脉间隔缺损也称主动脉－肺动脉窗，通常缺损较大，肺动脉压力较高，在应用彩色多普勒观察时，两大动脉之间的分流呈层流状态，但在检查的过程中，如发现主动脉与肺动脉之间的分流性血流为左向右的湍流状态，应考虑到主动脉弓离断的可能性，尤其是发现主动脉升弓部的内径逐渐变窄时应高度警惕。在检出部分头臂干动脉的血液由肺动脉供给时，应有图像充分显示主动脉弓离断的水平，做出明确的诊断。

主动脉－肺动脉间隔缺损何时考虑合并主动脉弓离断：

（1）重度肺动脉高压。

（2）主肺动脉增宽的程度与肺动脉压力增高的程度不相符。

（3）动脉水平仍为左向右分流。

（4）升主动脉近弓水平的内径逐渐变窄。

（5）合并流速较低的未闭动脉导管。

思维要点

（1）主动脉内径可在正常范围，但升弓部逐渐变窄。

（2）肺动脉与主动脉的内径基本相等，但肺动脉高压的程度较重。

（3）同时存在未闭动脉导管。

（4）动脉水平为左向右分流。

（5）Ⅱ型主动脉－肺动脉间隔缺损应注意与肺动脉异常起源于升主动脉相鉴别。

（三）如何避免主动脉弓离断遗漏问题

如何做到避免遗漏主动脉弓离断，应注意尤其是室间隔缺损的患者肺动脉内径增宽的程度与缺损的大小不匹配、容量负荷的增加与肺动脉的内径增宽程度不匹配、患者的病程（年龄）与肺动脉高压的程度不匹配时应高度警惕主动脉弓离断的存在，在检查时应注意以下几点：

（1）主肺动脉内径的增宽程度与缺损大小不相符。

（2）容量改变与肺动脉内径宽度不相符。

（3）病程与肺动脉高压的程度不相符。

（4）主动脉弓显示不清。

（5）未闭动脉导管的血流速度不高，色彩呈纯红色。

（四）主动脉弓离断与降主动脉缩窄的鉴别

拟诊断为室间隔缺损合并主动脉弓离断的患者，应注意与室间隔缺损合并主动脉缩窄相鉴别，因较大的室间隔缺损如合并主动脉弓离断时，出现左心阻力负荷增加现象，室水平左向右的分流量较大，进入主动脉系统的血流量小，主动脉内径发育细小，主动脉弓部内径较窄，而肺动脉内径却由于血流量增大而明显增宽，或呈瘤样改变。由于升主动脉及主动脉弓降部发育细小，位于胸骨上窝探查时，主动脉弓部位于图像的近场部位，其解剖结构显示通常欠清晰，经验缺乏者易将其考虑为降主动脉缩窄，此时应注意探查降主动脉的血流速度和腹主动脉的血流频谱形态，以利于两者之间的鉴别。

部分检查者由于经验不足，还可将扩张的肺动脉通过未闭动脉导管与降主动脉相连接误认为主动脉弓降部系统。因此，充分了解本病的血流动力学改变有助于本病的检出。

如为降主动脉缩窄，缩窄的局部引起血流通过受阻现象，血流速度增快，彩色多普勒观察时，出现过狭窄区域的血流效应。频谱多普勒观察时可探及高速的血流频谱，注意到此点，两者不难鉴别。但如果动脉导管内径细小，两者的腹主动脉血流频谱形态则极为相似。如果主动脉－肺动脉间隔缺损合并主动脉弓离断的未闭动脉导管内径较粗，其腹主动脉的血流频谱形态正常。

对于经验较少的超声医师易将主动脉弓离断与降主动脉缩窄相混淆，应注意两种疾病的特点，以便做出鉴别。

1. 降主动脉缩窄特点

（1）血流通过降主动脉缩窄区域时血流速度增快，彩色多普勒显示缩窄前的部位出现血流汇聚带。

（2）狭窄区域后血流为五彩镶嵌色的喷射状湍流。

（3）连续多普勒位于狭窄区域可获得高速以收缩期为主的连续性血流。

（4）腹主动脉血流频谱峰值流速下降，加速时间延长，负向峰消失，或持续存在于收缩和舒张期的单相低速血流。

2. 主动脉弓离断

（1）动脉导管内径粗，肺动脉高压明显，肺动脉向降主动脉的右向左灌注量高，腹主动脉的血流速度及频谱形态正常。

（2）动脉导管内径细，两大动脉之间的压差显著，腹主动脉血流速度下降，加速时间延长，腹主动脉的血流频谱与降主动脉缩窄可相同。

（3）主动脉弓降部出现解剖和血流不连续现象。

（4）降主动脉的血流由肺动脉供给。

主动脉弓发育不良（趋于闭锁）或闭锁应注意与主动脉弓离断相鉴别。主动脉弓离断由于降主动脉的血液由肺动脉供给，如果未闭动脉导管的内径较粗，腹主动脉的血流频谱速度可在正常范围，频谱形态无异常。但肺动脉的压力明显增高，肺动脉内径增宽的程度与患者的病程、缺损的大小不匹配。而主动脉弓发育不良则为通过降主动脉的血流明显减少，但降主动脉的血流速度在正常范围或降低，由于降主动脉的血流量减低，腹主动脉的血流频谱异常。

（刘延玲）

第十五章　肺静脉异位引流

（附肺静脉狭窄）

先天性心脏病肺静脉异位引流（anomalous pulmonary venous drainage，APVC）是指肺静脉未能与左心房相连接，部分或全部的肺静脉血流通过不同的路径引流入右心房。肺静脉的畸形还包括肺静脉闭锁及肺静脉狭窄。

一、病理解剖及病理生理

（一）病理解剖

部分或全部肺静脉未与左房相连接，而是通过不同的途径引流入右心系统。而左心系统的血液是由肺静脉通过异常途径引流入右心房，再通过房间隔缺损进入左心房室而供给主动脉，因此通常左心房发育小。根据引流的途径不同，肺静脉异位引流主要分为以下四型。

心上型：两种引流途径，即共同肺静脉干－垂直静脉－无名静脉－上腔静脉－右心房；共同肺静脉干－上腔静脉－右心房。

心内型：两种引流途径，即共同肺静脉干－冠状静脉窦－右心房；共同肺静脉干－右心房。

心下型：共同肺静脉干－门静脉－下腔静脉－右心房。

混合型：两侧肺静脉分别与不同部位的体静脉相连接。

（二）病理生理

肺静脉异位引流所回流的氧合血，经过异常途径进入体循环静脉或右侧心腔，使肺循环的动脉血与体循环系统的静脉血相混合，出现血管系统的左向右分流，近心端体循环的血氧饱和度增高。

二、临床表现

患者发育差，可出现呼吸困难，发育不良，体重不增，常出现呼吸道感染现象，可合并轻度发绀。

三、超声心动图表现

病例 15-1　女，5 岁（图 15-1）

✧ 二维超声心动图

右心房室内径增大，左心房室内径在正常范围，室间隔与左室后壁厚度正常，呈同向运动，室壁收缩增厚率正常。未能探及明确的房间隔与室间隔回声脱失现象。未能探及右侧肺静脉与左心房连接，右肺静脉开口于房间隔的右侧，左肺静脉与左心房正常连接。三尖瓣环扩张，瓣叶无异常，其余各瓣膜未见明显异常。肺动脉内径增宽，主动脉弓降部及其他结构无明显异常。

✧ 多普勒超声心动图

可探及右侧肺静脉血流回流入右心房，未探及明确的房水平及室水平分流，三尖瓣口与肺动脉瓣口血流量增大。

✧ 超声心动图诊断

先天性心脏病、部分型肺静脉异位引流（右肺静脉连接右心房）。

✧ 手术中所见

术中探查发现右心房室内径增大，主动脉插管，常规建立体外循环后，从右房切口，探查房间隔的完整性，右上肺静脉及右下肺静脉分别开口于右房后侧壁中部及下部。

✧ 病例分析

肺静脉的检查一直是超声诊断的难点，由于肺静脉位于心脏的后部，经胸超声的远场，超声杂波伪影较多，加之肺静脉管腔细，管壁薄，血流速度慢，显示和判断难度都很大，部分型肺静脉畸形引流的超声诊断漏诊、误诊多见。由于部分型肺静脉畸形引流病理生理类同于房间隔缺损，本病例术前多次检查均误诊为房间隔缺损，笔者分析原因可能为检查者经验不足，观察到右房室内径及血流量的增大，加之受图 B 所示较长下腔静脉瓣残端类同于房间隔缺损图像的影响，没有仔细探查肺静脉的引流途径，因而误诊为房间隔缺损，而漏诊了肺静脉畸形引流。患者住院后再次超声确诊为孤立性肺静脉畸形引流，因患者年幼，没有做 CT/心血管造影检查，最后手术证实了右肺静脉畸形引流的诊断。

肺静脉畸形引流多伴随其他畸形，最常见的是房间隔缺损（约占 80%），也可为孤立性畸形，但比较少见。对于本例孤立性肺静脉畸形引流和其他类似病例，超声检查者的责任和压力是非常大的，检查和诊断时尤其要仔细和谨慎。

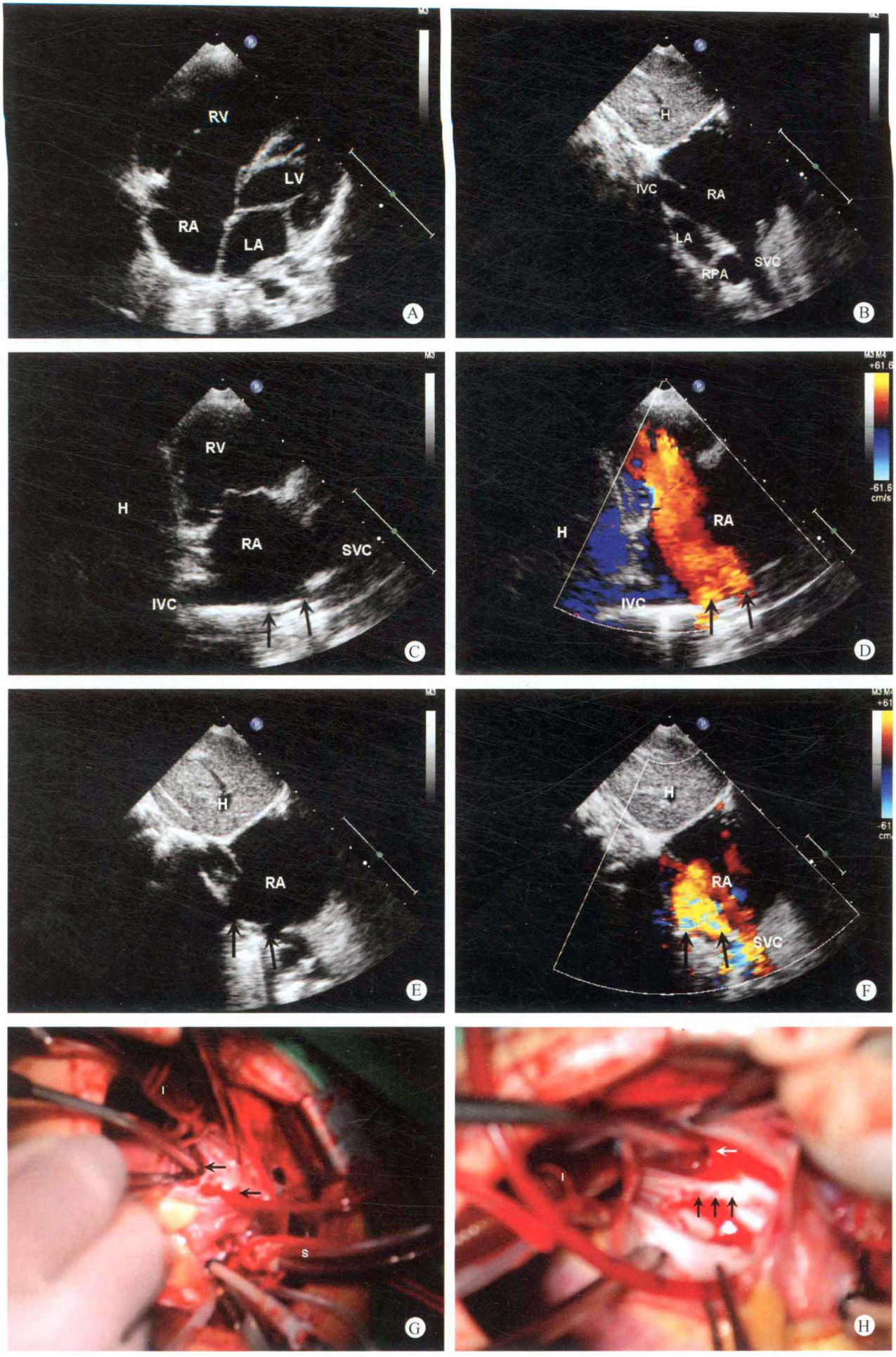
RV
LV
RA
LA
A
H
IVC
RA
LA
RPA
SVC
B
RV
H
RA
SVC
IVC
C
H
RA
IVC
D
H
RA
E
H
RA
SVC
F
I
S
G
I
H

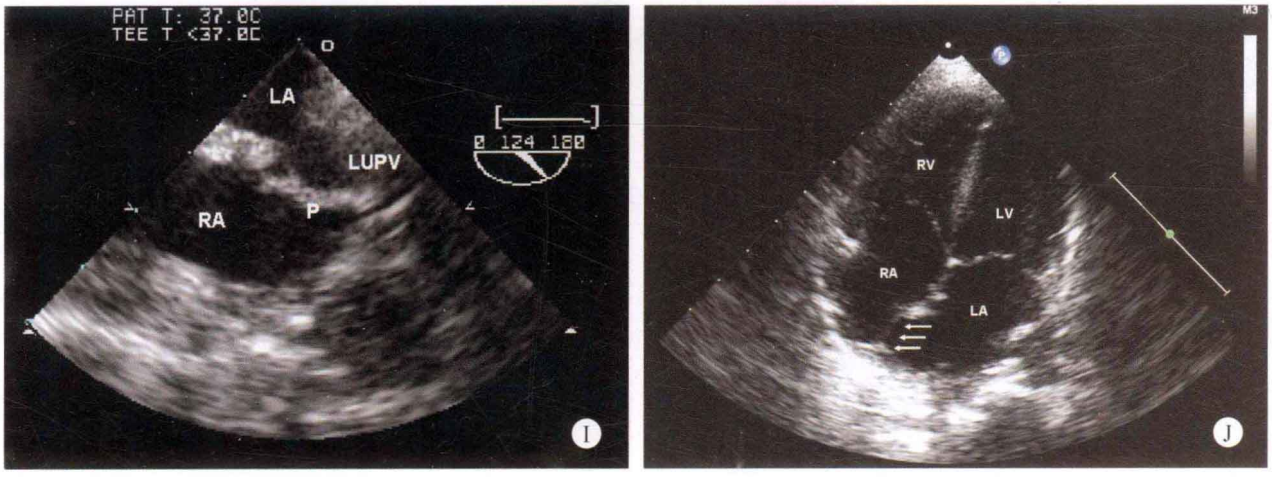

图 15-1　A. 胸骨旁四腔心断面：显示右房室增大，房间隔回声未见脱失；B. 剑下双房断面：显示右房增大，房间隔未见明确的缺损，下腔静脉瓣（欧氏瓣）较长，与对侧上腔静脉管壁对应，类似于房间隔缺损，要注意鉴别；C. 胸骨旁右室流入道断面：显示右房室增大，箭头指示右房后壁两支肺静脉入口；D. 胸骨旁流入道切面多普勒彩色血流图：箭头指示两支肺静脉血流进入右房后壁；E. 剑下右房断面：显示右房增大，箭头指示右房后侧壁两支肺静脉入口；F. 剑下右房切面多普勒彩色血流图：箭头指示两支肺静脉血流进入右房后侧壁；G. 手术中照片：右房切开后显示房间隔连续完整，两支右房静脉入口位于右房后侧壁（箭头所示，S 为上腔静脉引流管，I 为下腔静脉引流管）；H. 手术中照片：白箭头指示部位为吸引鲜红色肺静脉回血，黑箭头指示部位为切除部分房间隔形成人为的房间隔缺损，以将右肺静脉隔补入左心房；I. 术中经食管超声双房断面：显示右肺静脉经人为房间隔缺损隔入左房（LUPV 为右上肺静脉，P 为补片）；J. 术后复查，心尖四腔心断面：显示各房室内径大致恢复正常，右肺静脉经补片（箭头指示处）隔入左房

在本病例的检查过程中，第一印象容易判断为房间隔缺损，而且彩色多普勒血流图也由于肺静脉回流入右房容易判断为房水平的分流。但在仔细探查房间隔二维图像时，多个断面均未发现明确缺损，下腔静脉瓣位于下腔静脉的右房侧，因此可排除为房间隔缺损的残端。在排除了房间隔缺损造成的右心内径增大、右心的血流量增多后，同时排除了其他上述鉴别诊断的疾病后，应考虑到肺静脉畸形引流的可能。在多个切面仔细观察肺静脉的开口后，结合多普勒血流图像观察到右房后壁异常血流信号的进入，以脉冲多普勒（PW）测量血流频谱具有肺静脉血流频谱特点（但不应作为主要判断依据），并通过扫描角度的微调，与腔静脉血流区别开，从而做出正确判断。

鉴别诊断

应与能引起右心增大的疾病做鉴别诊断，常见的包括：

1. 房间隔缺损　房间隔回声缺失和房水平分流为诊断的直接证据，但应注意与假性回声失落的鉴别，以及本病例中长的下腔静脉瓣残端的鉴别。房间隔缺损也是肺静脉畸形引流的最常见合并畸形。

2. 右室流出道狭窄　二维超声可探查到流出道/肺动脉瓣的狭窄，多普勒超声很容易测量右室流出道的高速血流信号。

3. 三尖瓣/肺动脉瓣反流　大量的右心瓣膜反流可以引起右心明显增大，但多普勒超声很容易观察并半定量诊断瓣膜的反流情况。

4. 肺动脉高压　可引起右心增大、右室壁增厚及右心瓣膜的反流。通过定量测量三尖瓣/肺动脉瓣反流速度、压差，可估测诊断肺动脉高压。

思维要点

在检查中发现有明显的右心容量负荷增加的征象，但通过仔细的检查排除了房间隔缺损、右室流出道狭窄、肺动脉高压等右心高负荷的疾病，应高度警惕肺静脉的异常回流。完全型肺静脉畸形引流征象明显，不容易漏误诊。部分型肺静脉畸形引流则往往是排除诊断之后的最后也是最难的一项诊断，在超声诊断困难时应做出疑诊提示，进一步 CT 检查可以较明确地显示肺静脉的连接情况。

病例 15-2　男，10 个月（图 15-2）

二维超声心动图

右心房室内径增大，左心房室内径减小，室间隔与左室后壁厚度正常，呈同向运动。四支肺静脉均未与左房相连接，在左房后方汇集为一共同肺静脉干与右心房相连接。共同肺静脉干内径约 5mm，房间隔中部回声脱失约 6mm，三尖瓣环扩张，瓣叶结构无异常，其余各瓣膜未见明显异常。肺动脉内径增宽，主动脉弓降部无明显异常。

多普勒超声心动图

房水平探及低速的右向左分流，共同肺静脉干血流直接引流入右心房，三尖瓣及肺动脉瓣口血流量增大，三尖瓣口探及少量反流，肺动脉瓣口血流速度增快。

超声心动图诊断

先天性心脏病、完全性心内型肺静脉畸形引流、Ⅱ孔中央型房间隔缺损、肺动脉高压。

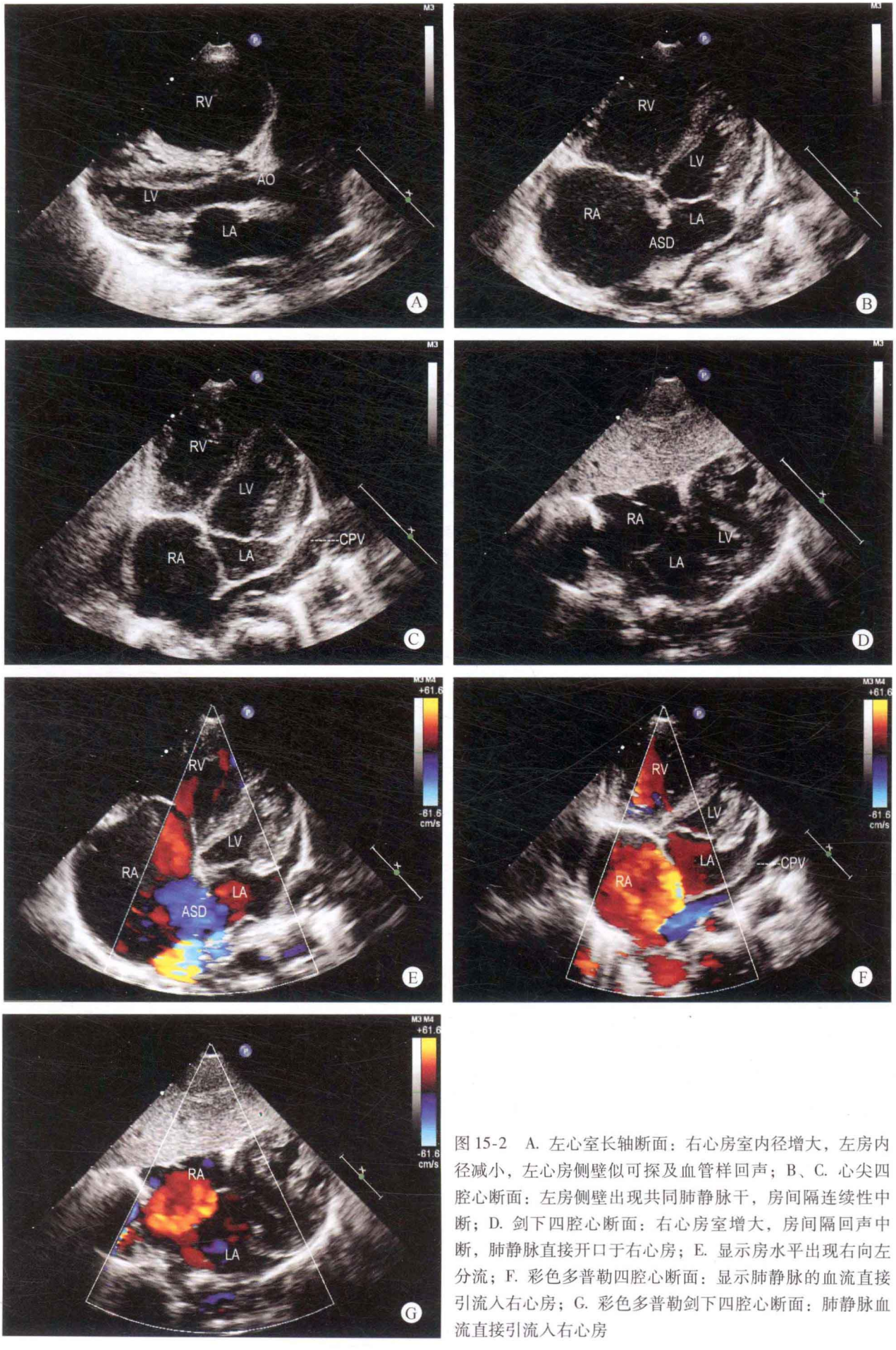

图 15-2 A. 左心室长轴断面：右心房室内径增大，左房内径减小，左心房侧壁似可探及血管样回声；B、C. 心尖四腔心断面：左房侧壁出现共同肺静脉干，房间隔连续性中断；D. 剑下四腔心断面：右心房室增大，房间隔回声中断，肺静脉直接开口于右心房；E. 显示房水平出现右向左分流；F. 彩色多普勒四腔心断面：显示肺静脉的血流直接引流入右心房；G. 彩色多普勒剑下四腔心断面：肺静脉血流直接引流入右心房

病例分析

共同肺静脉直接引流入右心房的患者极易与单纯的Ⅱ孔型房间隔缺损相混淆，但如在检查的过程中注意到左房内径的大小，肺静脉的血流是否进入左房，以及在左房的侧壁是否形成共同的肺静脉干，而且寻找到共同肺静脉干引流入右房的途径，即能对本病做出明确的诊断。但在诊断的过程中，应注意将Ⅱ孔型房间隔缺损与共同肺静脉干引流入右房的入口相鉴别。

思维要点

（1）如何与单纯Ⅱ孔型房间隔缺损相鉴别。

（2）左心房内径减小对本病诊断的提示。

病例 15-3　男，7 个月（图 15-3）

二维超声心动图

右心房室内径明显增大，左心房室内径减小，室间隔与左室壁厚度正常，二者呈同向运动。四支肺静脉均未与左心房连接，于左心房的侧壁形成一共同肺静脉干，与右心房连接，共同肺静脉干内径约 7mm。房间隔中部回声脱失约 11mm，三尖瓣环扩张，致瓣叶关闭欠佳，其余各瓣膜形态、结构及启闭未见异常。肺动脉内径增宽。主动脉弓降部未见异常。

多普勒超声心动图

房水平探及低速右向左分流，共同肺静脉干血流引流入右心房，三尖瓣口探及少量反流。

超声心动图诊断

先天性心脏病、完全型心内型肺静脉异位引流、Ⅱ孔中央型房间隔缺损、房水平右向左分流。

病例分析

如果右心容量负荷增加的程度与房间隔缺损的大小不匹配，应高度警惕本病的可能性。本例患者的四支肺静脉在形成共同肺静脉干后，无垂直静脉，直接开口于右心房，共同肺静脉干入口部位明显增宽，并将肺静脉血流直接引流入右心房。在检查此类患者的过程中，应注意与单纯的Ⅱ孔型房间隔缺损相鉴别，以避免漏诊。如在检查的过程中高度注意到左心房的大小，寻找到共同肺静脉干的走向与开口部位，并且能够正确测量房间隔缺损的大小，便可做出正确的诊断。

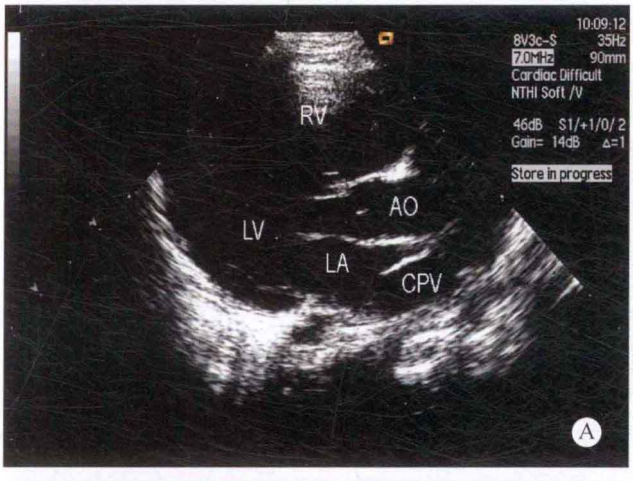

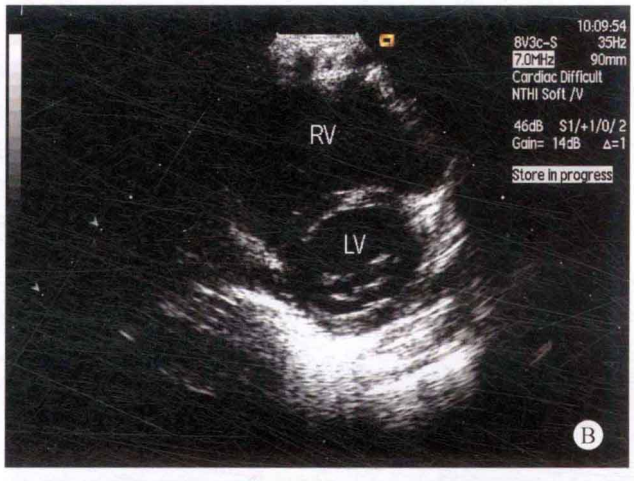

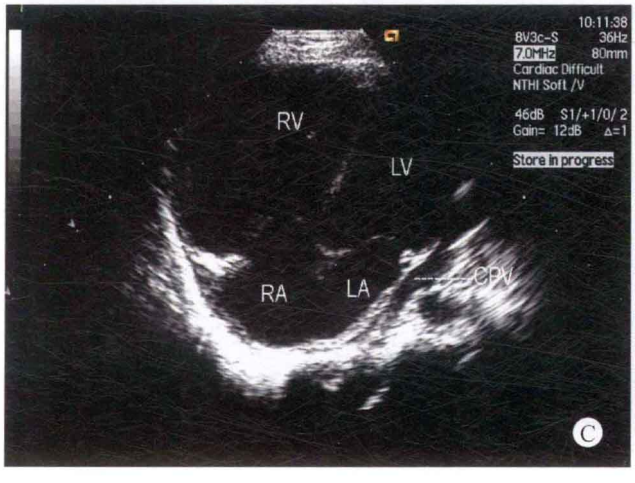

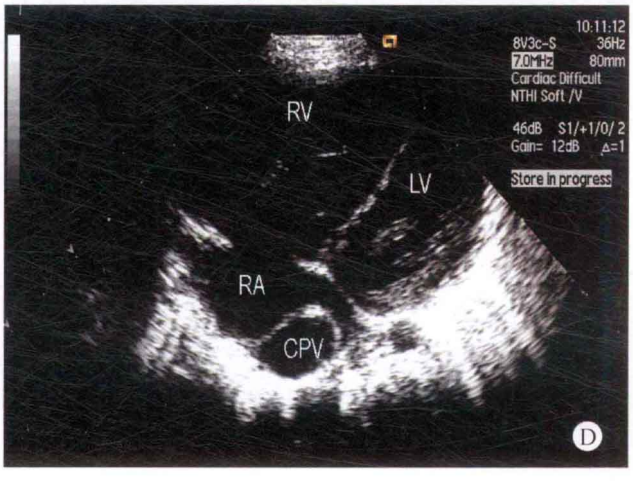

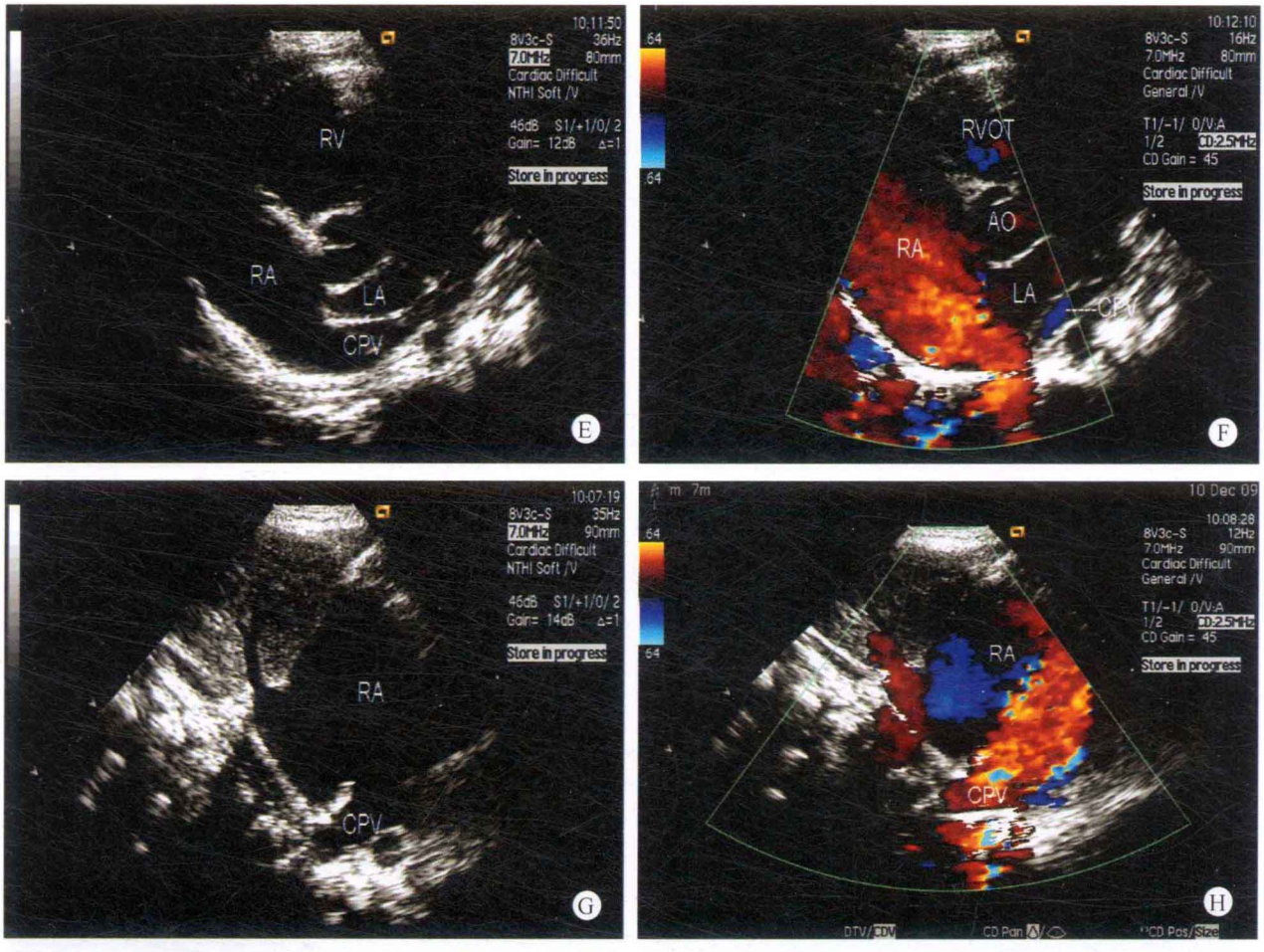

图 15-3 A. 左心室长轴断面：右心房室内径增大，左后内径减小，左心房侧壁可探及共同肺静脉干；B. 左心室短轴断面：右心房室内径明显增大；C. 心尖四腔心断面：右心房室内径明显增大，左心房室内径明显减小，以左心房为著；D. 类四腔心断面：右心房室内径明显增大，可探及扩张的共同肺静脉干；E. 大动脉短轴断面：右心房室明显增大，左心房内径减小，显示共同肺静脉干直接与右心房相连接；F. 彩色多普勒四腔心断面：显示共同肺静脉干的血流直接引流入右心房；G. 剑下右心房断面：显示共同肺静脉干位于右心房的开口；H. 剑下彩色多普勒右心房断面：显示左心房的血流通过共同肺静脉干直接引流入右心房

✧ 鉴别诊断

（1）与单纯Ⅱ孔型房间隔缺损相比较，左心房内径减小的程度更重。

（2）左心房侧壁出现血管样回声，为四支肺静脉所形成的共同肺静脉干。

（3）如冠状静脉窦不扩张，无垂直静脉形成，应考虑到此型肺静脉异位引流的可能性。

✧ 思维要点

（1）右心容量负荷增加的程度与单纯Ⅱ孔型房间隔缺损是否匹配。

（2）共同肺静脉干的确定。

（3）肺静脉引流途径的确定。

病例 15-4 女，5 个月（图 15-4）

✧ 二维超声心动图

右心房室内径明显增大，左心房室内径减小。室间隔与左室后壁呈同向运动。未能探及明确的肺静脉与左心房相连接，左心房侧壁可探及四支肺静脉形成的共同肺静脉干，内径宽约 6mm。共同肺静脉干通过垂直静脉经无名静脉与上腔静脉相连接，形成共同的肺静脉环，共同肺静脉环未能探及明确的局限性狭窄部位。房间隔中部回声脱失约 4mm。各瓣膜结构及启闭功能未见明显异常。主动脉弓降部及其他结构无明显异常。

✧ 多普勒超声心动图

房水平探及低速右向左分流，共同肺静脉干的血流经垂直静脉、无名静脉引流入上腔静脉。三尖瓣口及肺动脉瓣口血流量增多，三尖瓣口探及少量反流。

✧ 超声心动图诊断

先天性心脏病、完全型心上型肺静脉畸形引流、Ⅱ孔型房间隔缺损、肺动脉高压。

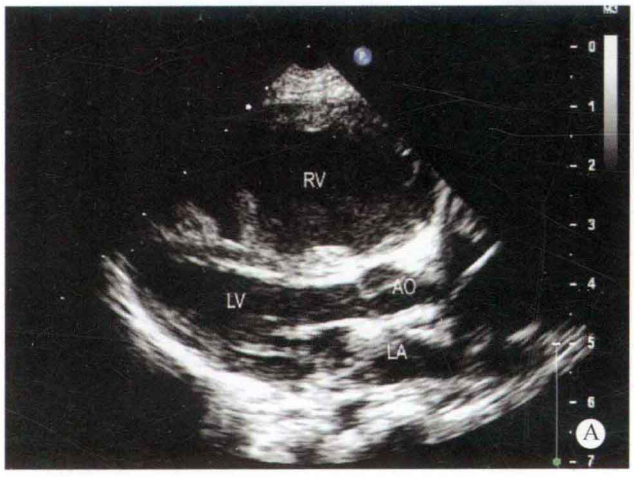
RV
LV
AO
LA
A

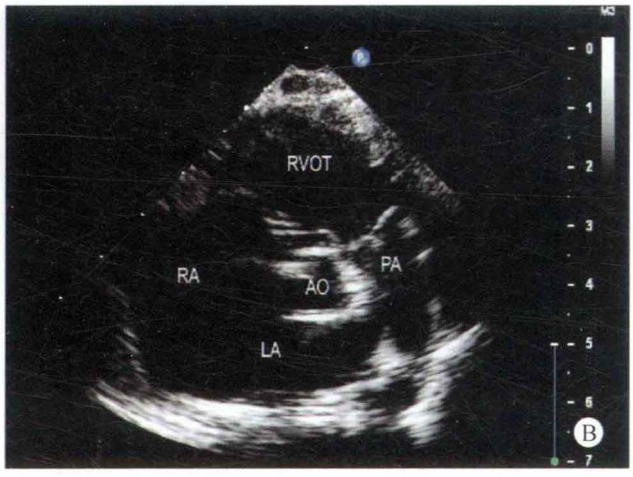
RVOT
RA
AO
PA
LA
B

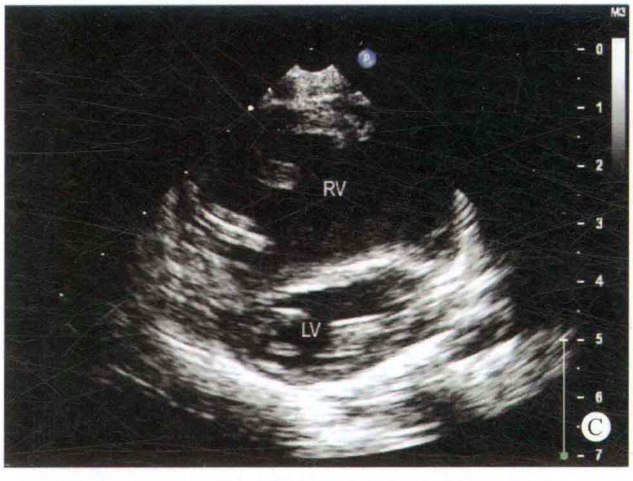
RV
LV
C

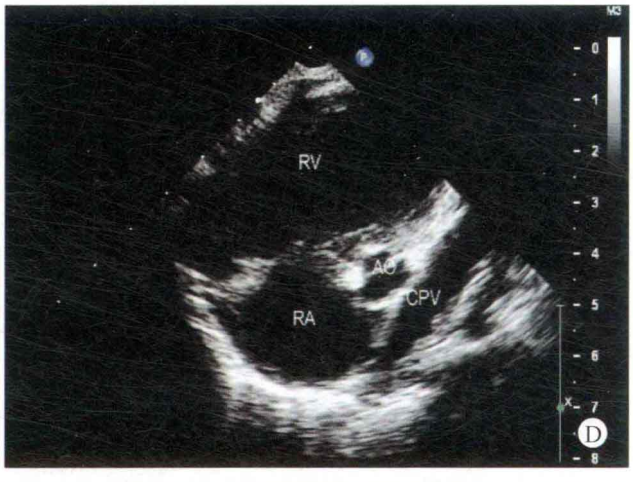
RV
AO
CPV
RA
D

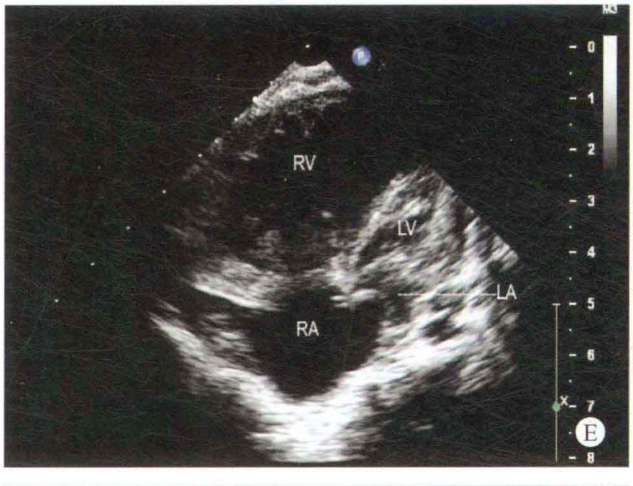
RV
LV
LA
RA
E

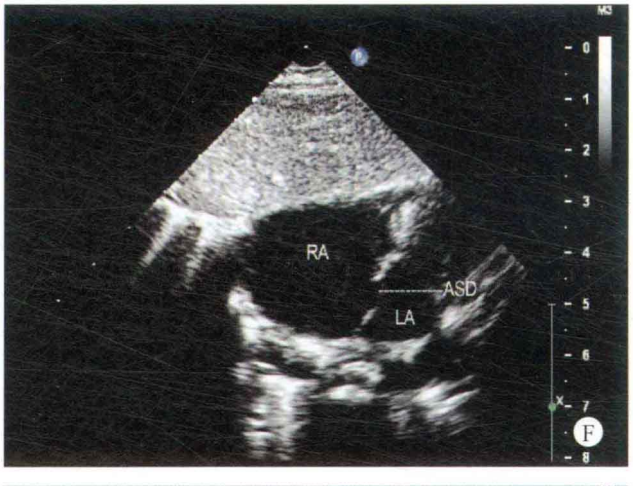
RA
ASD
LA
F

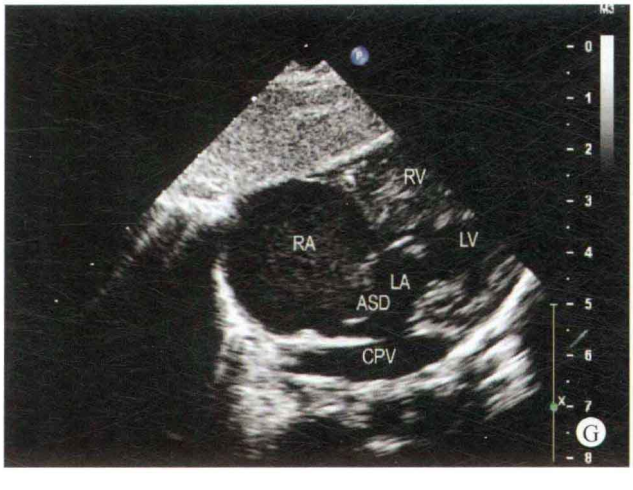
RV
RA
LV
LA
ASD
CPV
G


RV
LV
RA
LA
CPV
H

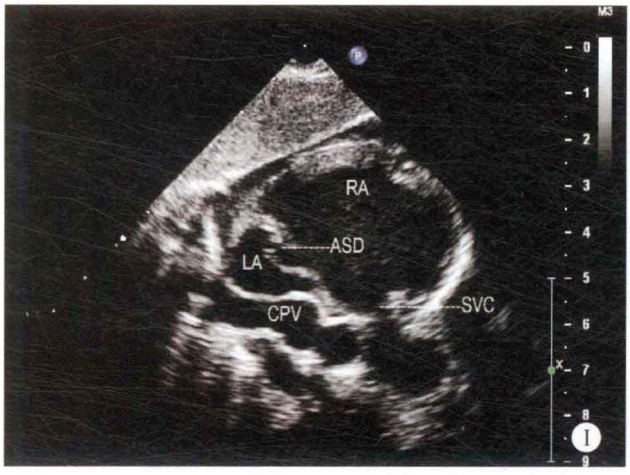
RA
ASD
LA
CPV
SVC
I

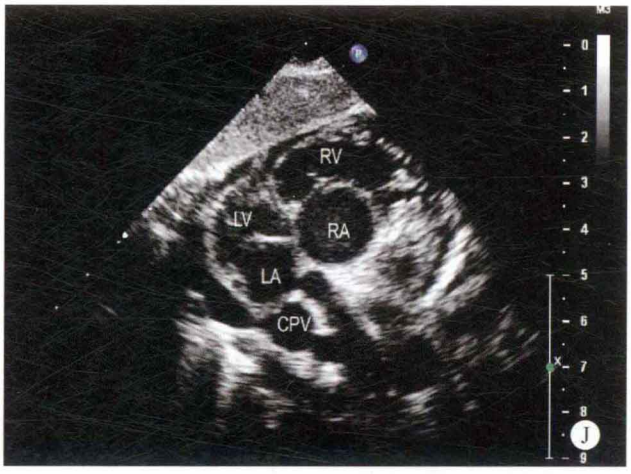
RV
LV
RA
LA
CPV
J

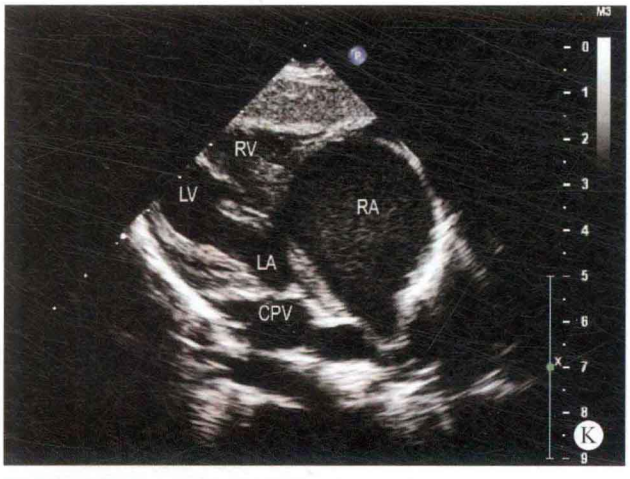
RV
LV
RA
LA
CPV
K


RV
RA
LV
LA
CPV
L

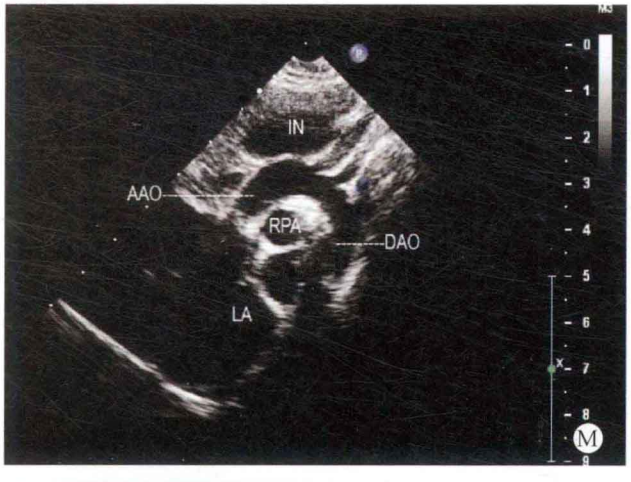
IN
AAO
RPA
DAO
LA
M

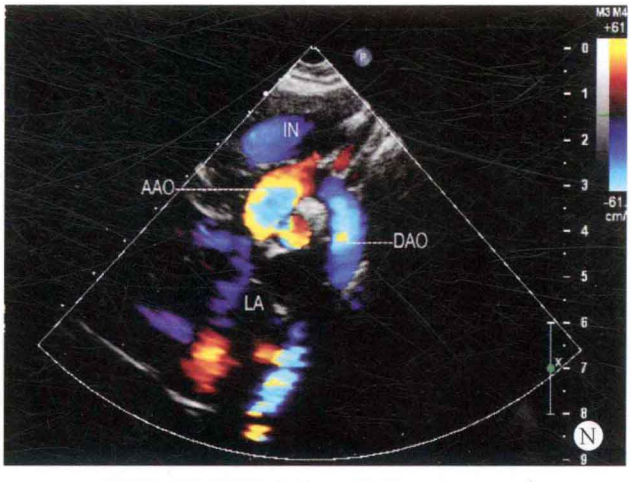
IN
AAO
DAO
LA
N

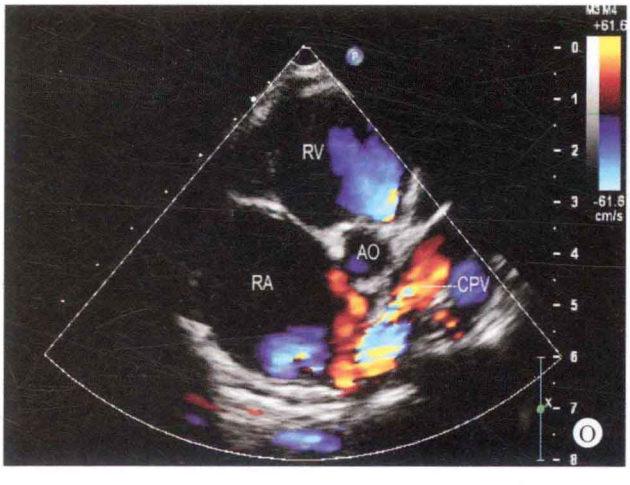
RV
AO
RA
CPV
O

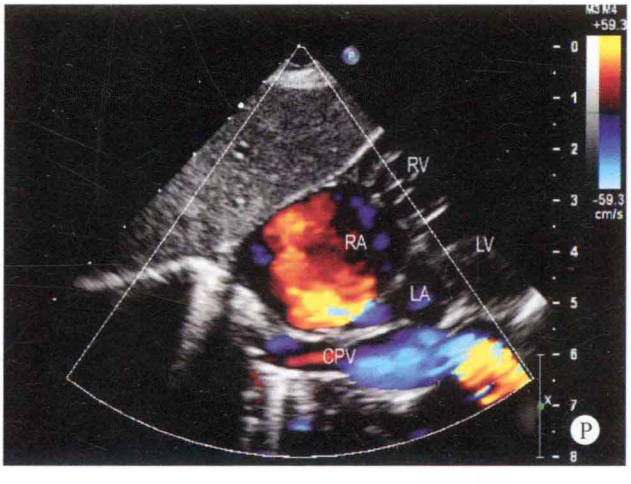
RV
RA
LV
LA
CPV
P

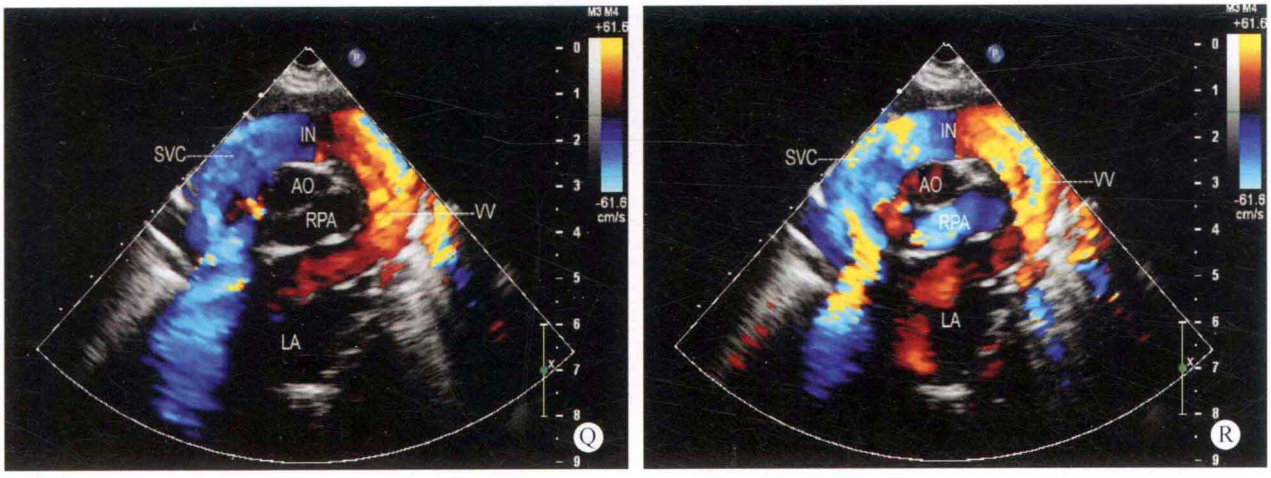

图 15-4　A. 左心室长轴断面：右心室明显增大，左心房内径明显减小；B. 大动脉短轴断面：右心房室明显增大；C. 左心室短轴断面：右心房室明显增大；D. 类四腔心断面：右心房室增大，左房内径明显减小，左房侧壁可探及共同肺静脉干；E. 四腔心断面：右心房室内径明显增大，左房内径明显减小，房间隔回声脱失；F. 剑下双心房断面：右心房增大，房间隔回声中断；G、H. 剑下四腔心断面：右心房室增大，左心房内径明显减小，房间隔中部回声中断，左房侧壁可探及共同肺静脉干；I. 剑下双心房断面：右房内径明显增大，房间隔回声脱失，左房侧壁可探及增宽的共同肺静脉干；J～L. 剑下四腔心断面：显示右心房室增大，房间隔回声中断，左房侧壁显示增宽的共同肺静脉干；M. 胸骨上窝主动脉弓长轴断面：主动脉弓降部正常，但无名静脉内径增宽；N. 彩色多普勒主动脉弓长轴断面：显示升主动脉及主动脉弓降部血流正常；O. 彩色多普勒大动脉短轴断面：显示共同肺静脉内出现血流；P. 彩色多普勒剑下四腔心断面：显示共同肺静脉内血流及房水平双向分流；Q、R. 胸骨上窝彩色多普勒共同肺静脉环断面：显示由垂直静脉、无名静脉及上腔静脉形成的共同肺静脉干

✧ 病例分析

在检查的过程中，发现患者右心房室内径明显增大，而左心房的内径明显减小，但房间隔缺损较小，房水平的血流方向为右向左分流，同时于左房的侧壁及心房的顶部发现血管样回声。位于剑下探查时，可探及心房顶部横向的异常血管样回声。患儿面部的中心部位出现轻度发绀。因此，考虑到是否存在肺静脉畸形引流的可能性。

在胸骨上窝探查时，显示主动脉弓的位置离声束的近场较远。通过旋转探头的角度，使主动脉弓的长轴转变为主动脉弓的短轴断面时，主动脉弓短轴的外围出现共同肺静脉环。彩色多普勒观察时，血流的色彩与主动脉弓的色彩相反，即升主动脉侧为蓝色，而降主动脉侧为红色。应用脉冲多普勒检查时，血流均为静脉性血流。因此，证实了完全型心上型肺静脉畸形引流的诊断。

✧ 思维要点

（1）左心房大小对诊断的提示。

（2）右心容量负荷增加的程度与房间隔缺损大小的关系。

（3）心房顶部出现异常血管样回声对本病的提示。

（4）引流路径中有无狭窄区域对手术的意义。

病例 15-5　男，20 个月（图 15-5）

✧ 二维超声心动图

全心增大，以右心房室为著，房间隔下部回声脱失 9mm，中部回声脱失 13mm，心室腔内未能探及明确的室间隔回声，呈单心室，未能探及明确的流出腔样回声。心脏十字交叉结构异常，二、三尖瓣形态结构异常，形成共同的房室瓣叶，共同房室瓣叶无腱索附着点，呈漂浮状，共同房室瓣叶关闭不良。大动脉关系及发育异常，主动脉内径增宽，位于左前，肺动脉内径狭窄，位于右后，肺动脉瓣增厚，开放受限，主肺动脉及左右肺动脉发育不良，两大动脉均位于单心室腔的左侧，起源于单心室腔，未能探及明确的流出腔样回声。四支肺静脉均未与左心房相连接，在左房的侧壁形成共同肺静脉干，内径约 7mm，共同肺静脉干与左垂直静脉相连接，通过无名静脉回流入上腔静脉，形成共同肺静脉环，肺静脉环的内径明显扩张。上腔静脉内径约 13mm，无名静脉内径约 8mm，垂直静脉内径约 10mm，但共同肺静脉干与垂直静脉相连接部位内径约 6mm。回流途中无明显狭窄。

✧ 多普勒超声心动图

收缩期肺动脉瓣口血流速度增快，流速为 4.5m/s，压差为 82mmHg，心房内探及源于共同房室瓣口的中量反流。房水平探及低速右向左分流，共同肺静脉干－垂直静脉－无名静脉－上腔静脉回流路径的血流量增大。

✧ 超声心动图诊断

先天性心脏病、左位型大动脉转位、肺动脉瓣狭窄、C 型完全型心内膜垫缺损、单心室、完全型心上型肺静脉异位引流、Ⅱ孔型房间隔缺损、功能性单心房、共同房室瓣关闭不全、共同房室瓣中量反流。

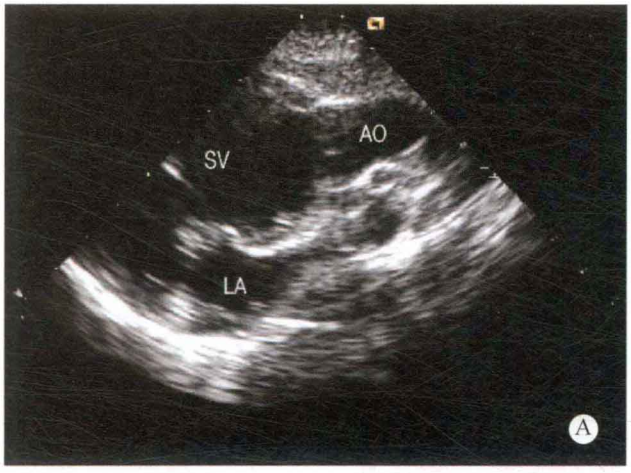
SV
AO
LA
A

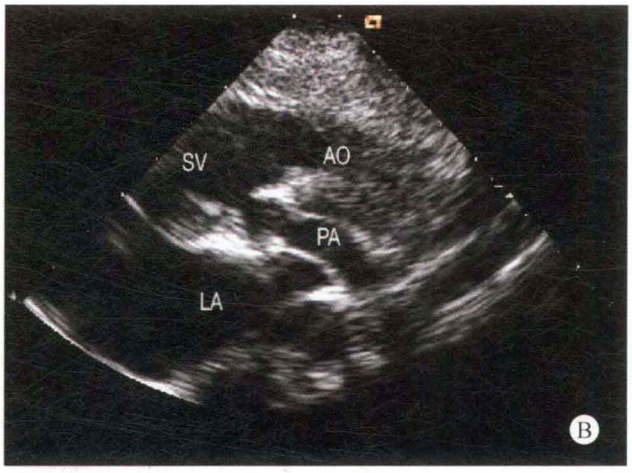
SV
AO
PA
LA
B

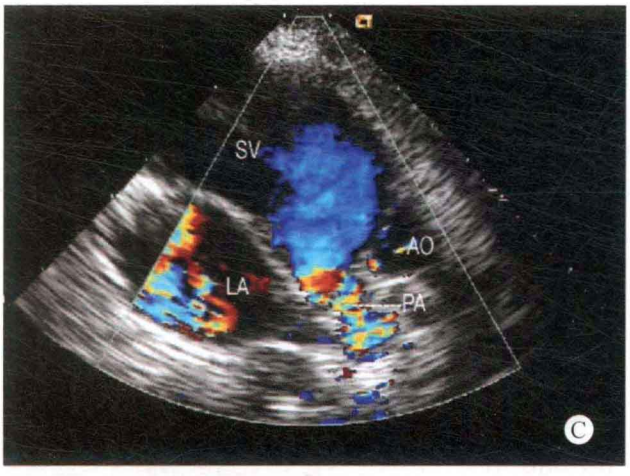
SV
AO
LA
PA
C

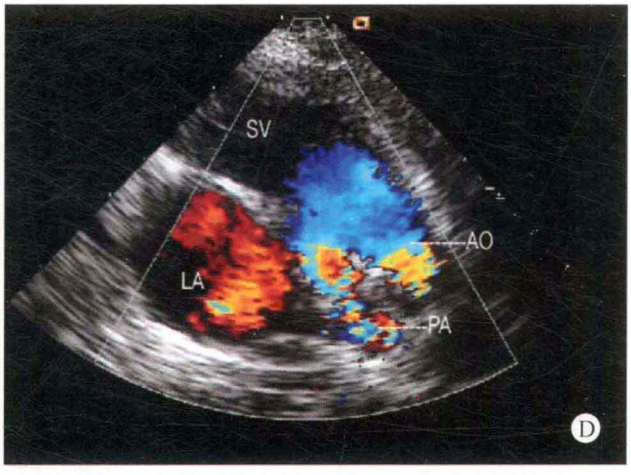
SV
AO
LA
PA
D

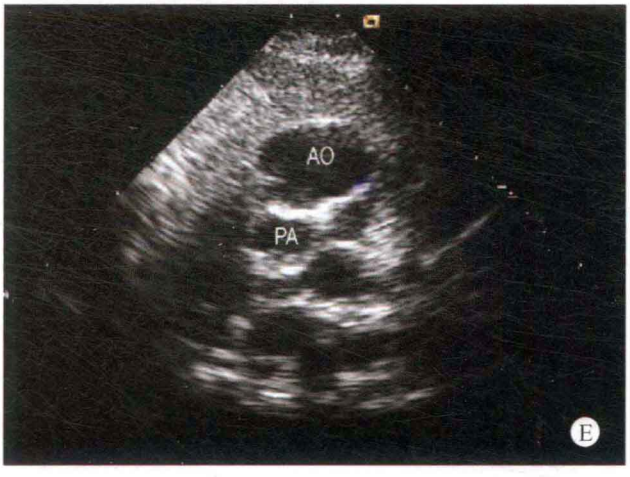
AO
PA
E

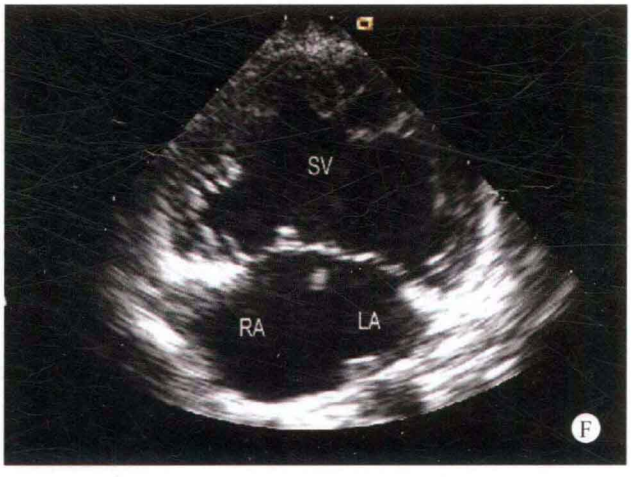
SV
RA
LA
F

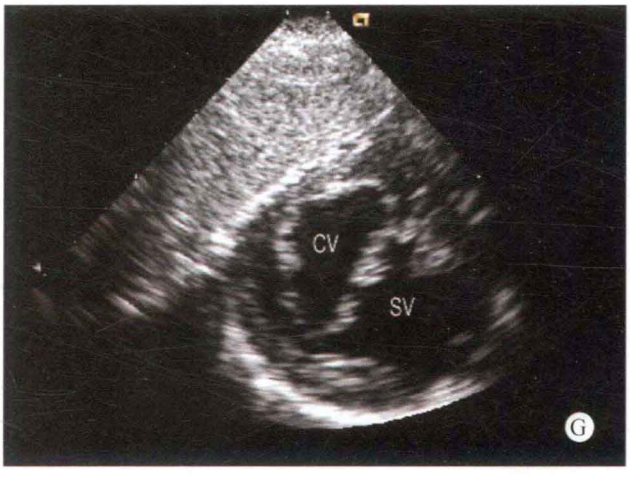
CV
SV
G


SV
H

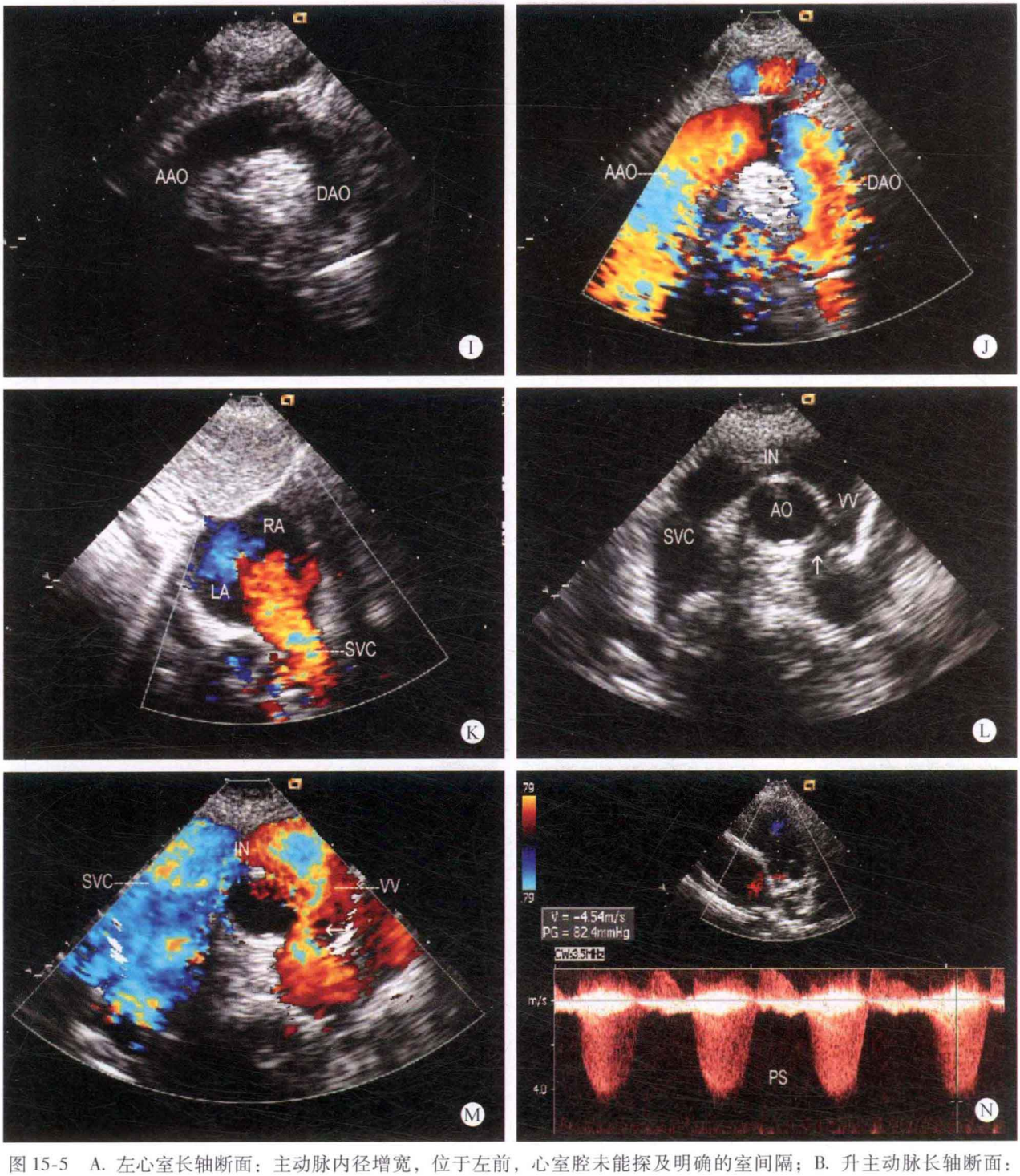

图 15-5　A. 左心室长轴断面：主动脉内径增宽，位于左前，心室腔未能探及明确的室间隔；B. 升主动脉长轴断面：肺动脉内径狭窄，左、右肺动脉发育不良；C、D. 彩色多普勒心室双动脉断面：肺动脉瓣口血流速度增快，呈五彩镶嵌色；E. 双动脉短轴断面：肺动脉内径狭窄；F. 四腔心断面：心室腔内未探及明确的室间隔回声，低位房间隔及房间隔中部回声脱失，二、三尖瓣口形成共同房室瓣叶；G、H. 心室短轴断面：心室腔内无室间隔回声，可观察到共同房室瓣叶的关闭与开放；I. 主动脉弓长轴断面：主动脉弓长轴未见异常；J. 彩色多普勒主动脉弓长轴断面：升主动脉与降主动脉血流速度正常；K. 剑下双心房断面：上腔静脉的血流量明显增多；L. 胸骨上窝共同肺静脉环断面：显示共同肺静脉环各部位的宽度；M. 彩色多普勒共同肺静脉环断面：显示共同肺静脉的血流速度及方向；N. 连续多普勒肺动脉瓣口血流：收缩期肺动脉瓣口的血流速度增快

病例分析

患者的心内结构改变较大，同时存在多种复杂畸形，如大动脉空间位置关系异常、肺动脉发育不良、肺动脉瓣开放受限、二尖瓣叶与三尖瓣叶形成共同的房室瓣叶，心室腔内未能探及明确的室间隔回声，并同时存在Ⅰ孔型及Ⅱ孔型房间隔缺损，在血流动力学上形成类似单心房的改变，但左心房的内径未见明显减小。在检查的过程中发现左心房的侧壁出现血管状回声，应用彩色多普勒观察时未能探及明确的肺静脉血流进入左心房，因此

考虑到是否同时存在肺静脉异位引流的可能性。

在扫查的过程中未能发现冠状静脉窦的扩张，彩色多普勒观察时也未能发现肝静脉内血流量增多，因此考虑到心上型的可能性较大。于胸骨上窝探查时发现主动脉弓长轴断面距图像的近场较远，通过顺时针旋转探头角度显示出明显增宽的共同肺静脉干内血流通过垂直静脉、无名静脉引流入上腔静脉。

本例患者的肺动脉发育细小，位于正常左心室长轴断面时，难以显示发育不良的主肺动脉，通过改变探头的水平位置及角度，显示出发育不良的主肺动脉全貌及左、右肺动脉的起始部位。同时采用彩色多普勒观察，显示出收缩期心室腔内的血流进入肺动脉时，速度增快，呈五彩镶嵌色。连续多普勒检测到血流速度为4.5m/s，压差为82mmHg，证实为发育不良的动脉为肺动脉。

患者还同时存在完全型心内膜垫缺损，对于单心室的患者，识别房室瓣叶的结构改变，如房室瓣叶为单组房室瓣还是共同房室瓣叶，可通过剑下的心室短轴断面观察瓣叶的数目及形态来确定。如为共同的房室瓣叶，桥叶的数目通常应为四至五个。

思维要点

（1）如何检出细小、发育不良的肺动脉。

（2）大动脉的空间方位。

（3）同时伴有多发房间隔缺损时，如何考虑到同时存在肺静脉畸形引流。

（4）共同房室瓣叶形态及数目的识别。

病例15-6　女，7个月（图15-6）

二维超声心动图

右心房室内径明显增大，左心房室内径明显减小，尤以左房为著。室间隔与左心室厚度正常，呈同向运动。未能探及明确的肺静脉与左心房相连接，四支肺静脉于左房的后侧壁形成共同肺静脉干，通过垂直静脉、无名静脉与上腔静脉相连接，共同肺静脉干的内径约8mm。垂直静脉的起始部位狭窄，内径约3mm，房间隔上部回声脱失约8mm。膜周部室间隔回声脱失约4mm。三尖瓣环扩张，关闭不良，其余各瓣膜形态、结构及启闭功能未见明显异常。肺动脉内径增宽，主动脉弓降部未见明显异常。

多普勒超声心动图

房水平及室水平探及右向左分流，垂直静脉起始部位的血流速度增快，流速为2.7m/s，压差为29mmHg。三尖瓣口探及少量反流。

超声心动图诊断

先天性心脏病、完全型心上型肺静脉异位引流、Ⅱ孔型房间隔缺损、房水平右向左分流、膜部室间隔缺损、室水平双向分流、肺动脉高压。

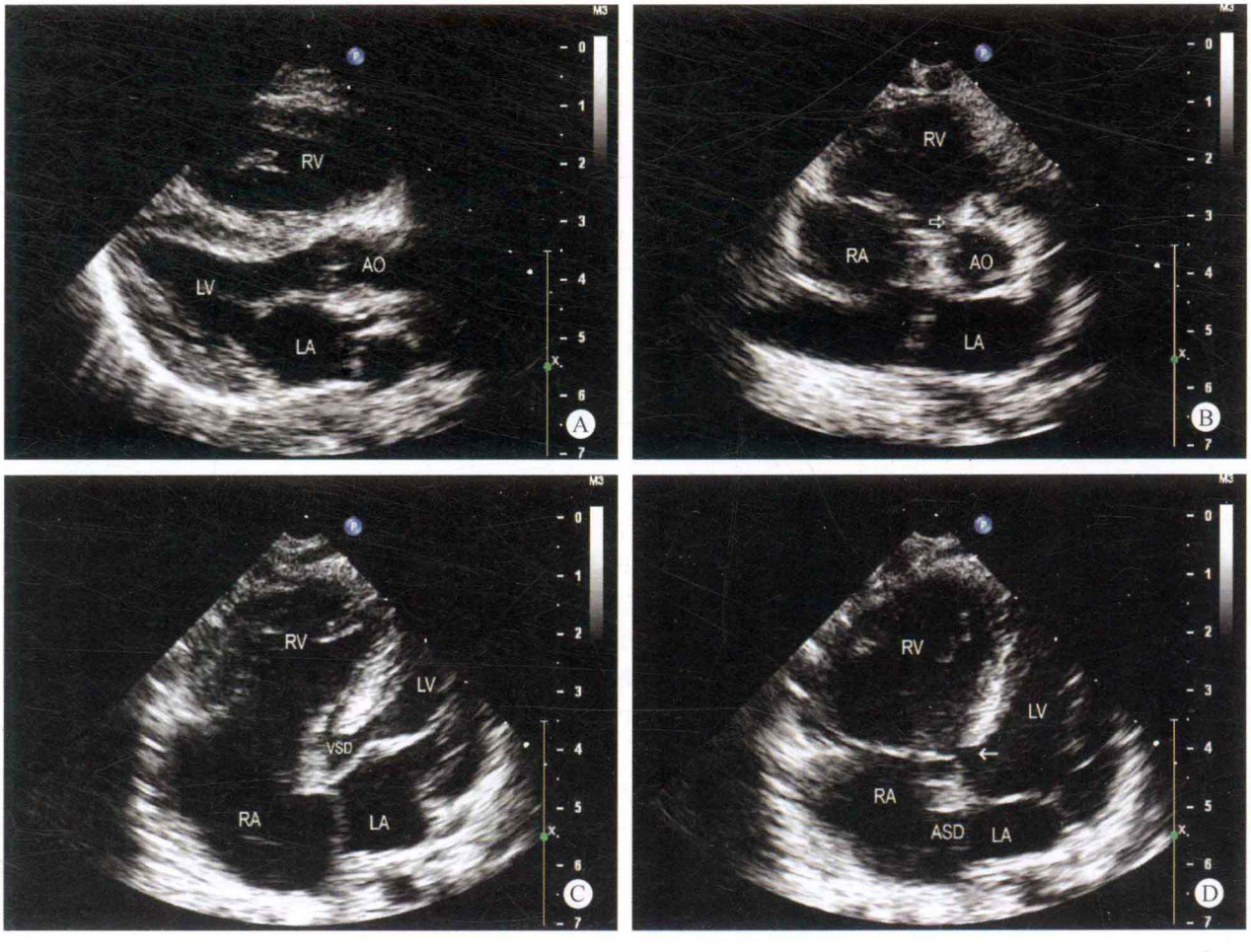


RV
LV
AO
E

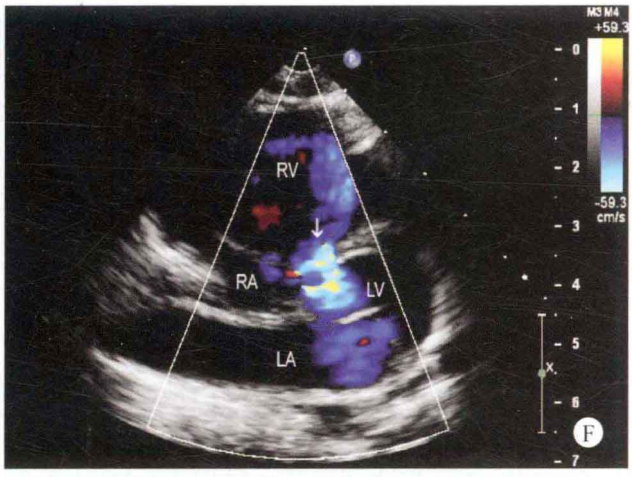
RV
RA
LV
LA
F

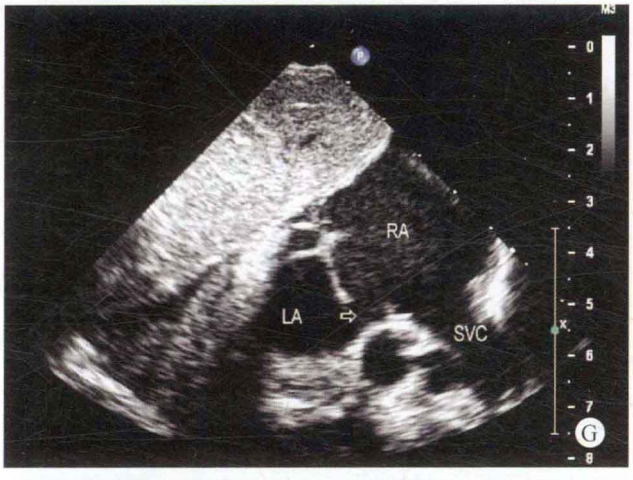
RA
LA
SVC
G

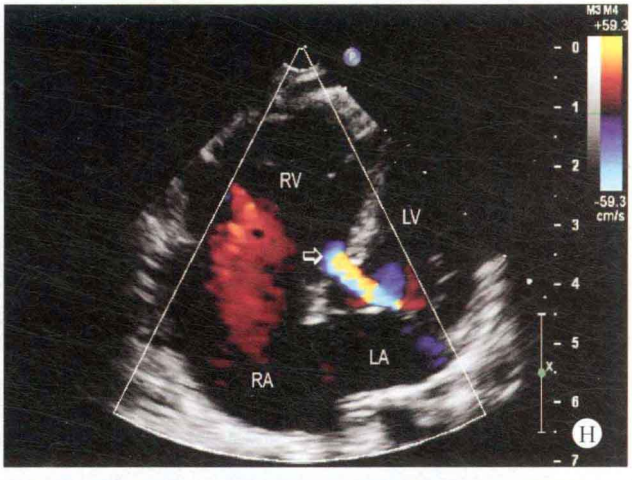
RV
LV
RA
LA
H

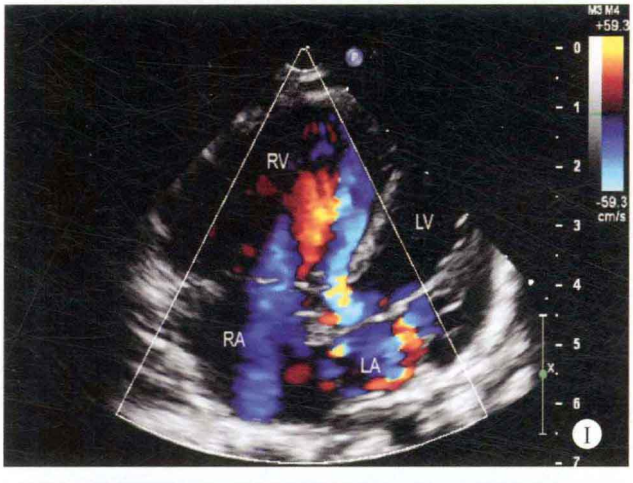
RV
LV
RA
LA
I

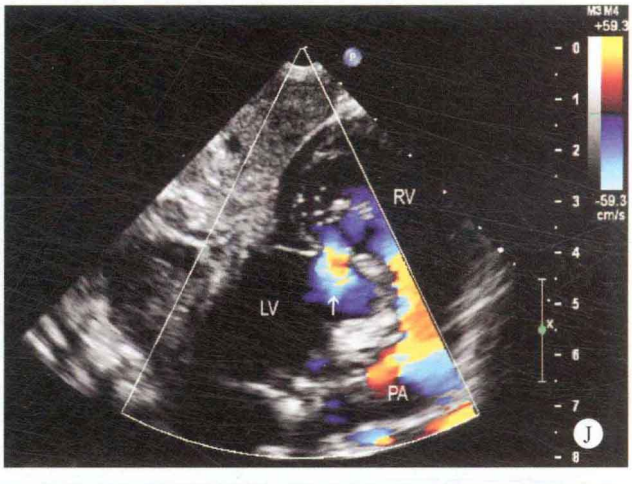
RV
LV
PA
J


AAO
PA
DAO
LA
K

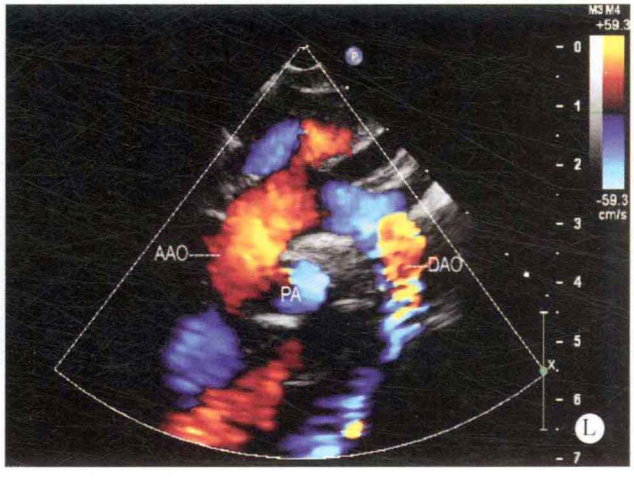
AAO
PA
DAO
L

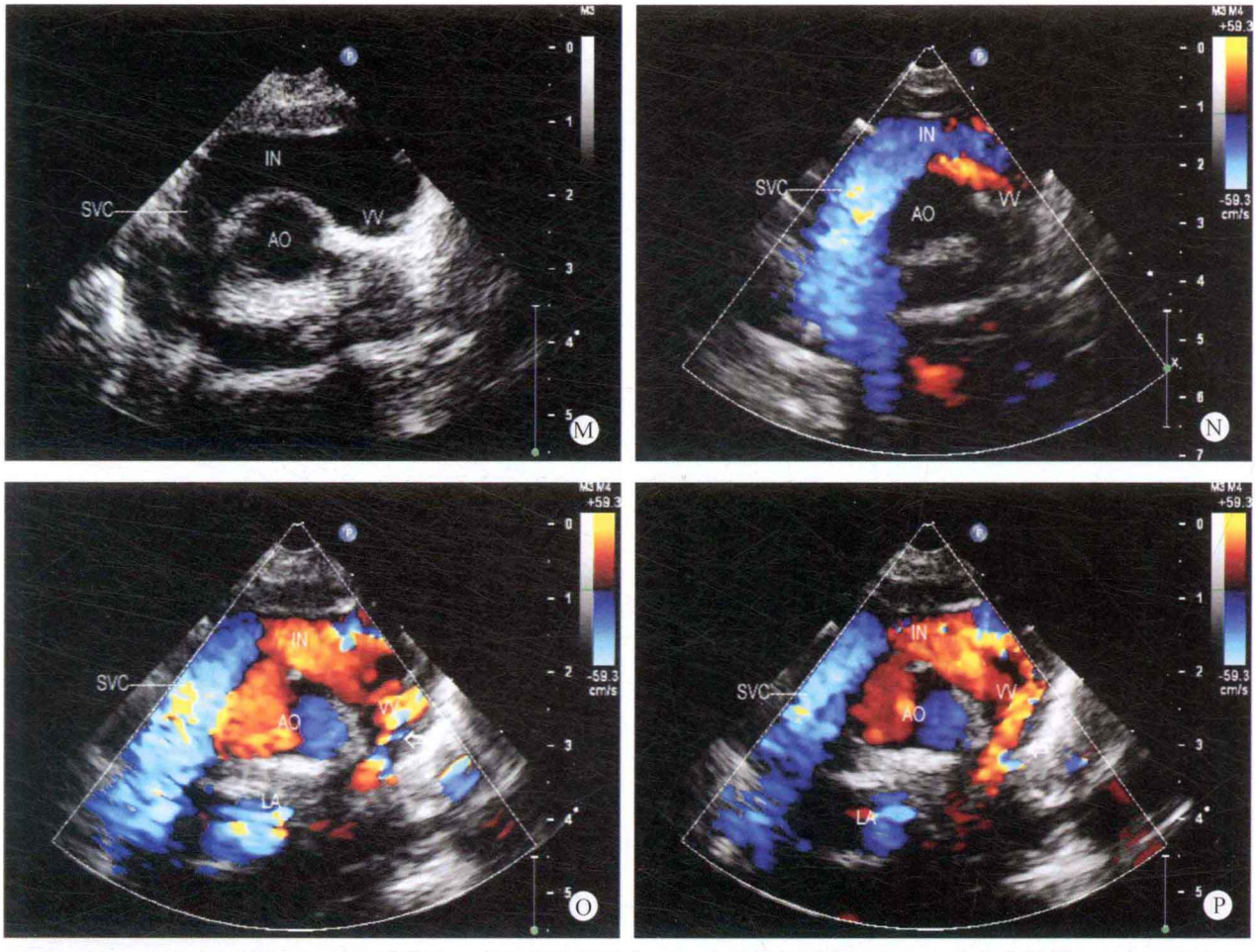

图 15-6 A. 左心室长轴断面：右心室增大，左心房内径减小；B. 大动脉短轴断面：右心房室内径增大，左心房内径减小，房间隔及室间隔回声脱失；C、D. 四腔心断面：右心房室内径增大，房间隔及室间隔回声脱失；E. 剑下双心室断面：膜部室间隔回声脱失（箭头所示）；F. 彩色多普勒剑下双心室断面：室水平出现右向左分流；G. 剑下双心房断面：近上腔静脉端房间隔回声脱失；H、I. 彩色多普勒四腔心断面：室水平出现双向分流；J. 剑下双心室断面：室水平出现右向左分流；K. 胸骨上窝主动脉弓长轴断面：主动脉弓降部正常；L. 彩色多普勒主动脉弓长轴断面：主动脉弓降部血流速度正常；M. 胸骨上窝共同肺静脉环断面：显示共同肺静脉环；N～P. 彩色多普勒共同肺静脉环断面：显示共同肺静脉环的垂直静脉起始部位呈局限性狭窄

病例分析

由于患者为完全型心上型肺静脉异位引流，出现肺静脉至右心房的静脉水平左向右分流，而左心房未能有肺静脉血流进入，形成体静脉和肺静脉的血液均进入右心房，致使右心房的血流量明显增多，右心房室明显增大，使右心房的血液通过卵圆孔或房间隔缺损形成右向左分流。患者同时合并膜部室间隔缺损，由于合并肺动脉高压，虽然室间隔缺损较小，但室水平也呈右向左分流状态。

在肺静脉血流通过形成的共同肺静脉干及垂直静脉引流入无名静脉、进入右上腔静脉的过程中，垂直静脉的起始端出现局限性狭窄，形成梗阻部位，致使共同肺静脉干内的血流进入垂直静脉时速度加快。

思维要点

（1）肺静脉畸形引流合并室间隔缺损的血流动力学特点。

（2）垂直静脉局限性狭窄的检出对手术的指导意义。

病例 15-7 女，8 个月（图 15-7）

二维超声心动图

右心房室内径明显增大，左心房室内径减小。室间隔与左室后壁厚度正常，呈同向运动。未能探及肺静脉与左房相连接，四支肺静脉在左房的后侧壁形成一共同肺静脉干后，与左垂直静脉相连接，经无名静脉回流入上腔静脉。共同肺静脉干连接约 10mm，但垂

直静脉与无名静脉的结合部位狭窄，垂直静脉最窄部位的内径约为4mm，垂直静脉的走行呈迂曲状，房间隔部位回声脱失约8mm。二尖瓣关闭欠佳，其余各瓣膜结构、功能未见异常。肺动脉内径增宽，主动脉弓降部无明显异常。

多普勒超声心动图

房水平探及低速右向左分流，共同肺静脉干－垂直静脉－无名静脉－上腔静脉回流路径的血流量增大。但垂直静脉狭窄部位的血流速度增快，流速为2.1m/s，压差为17mmHg。二尖瓣口探及少量反流。

超声心动图诊断

先天性心脏病、完全型心上型肺静脉异位引流、Ⅱ孔型房间隔缺损、房水平右向左分流、肺动脉高压。

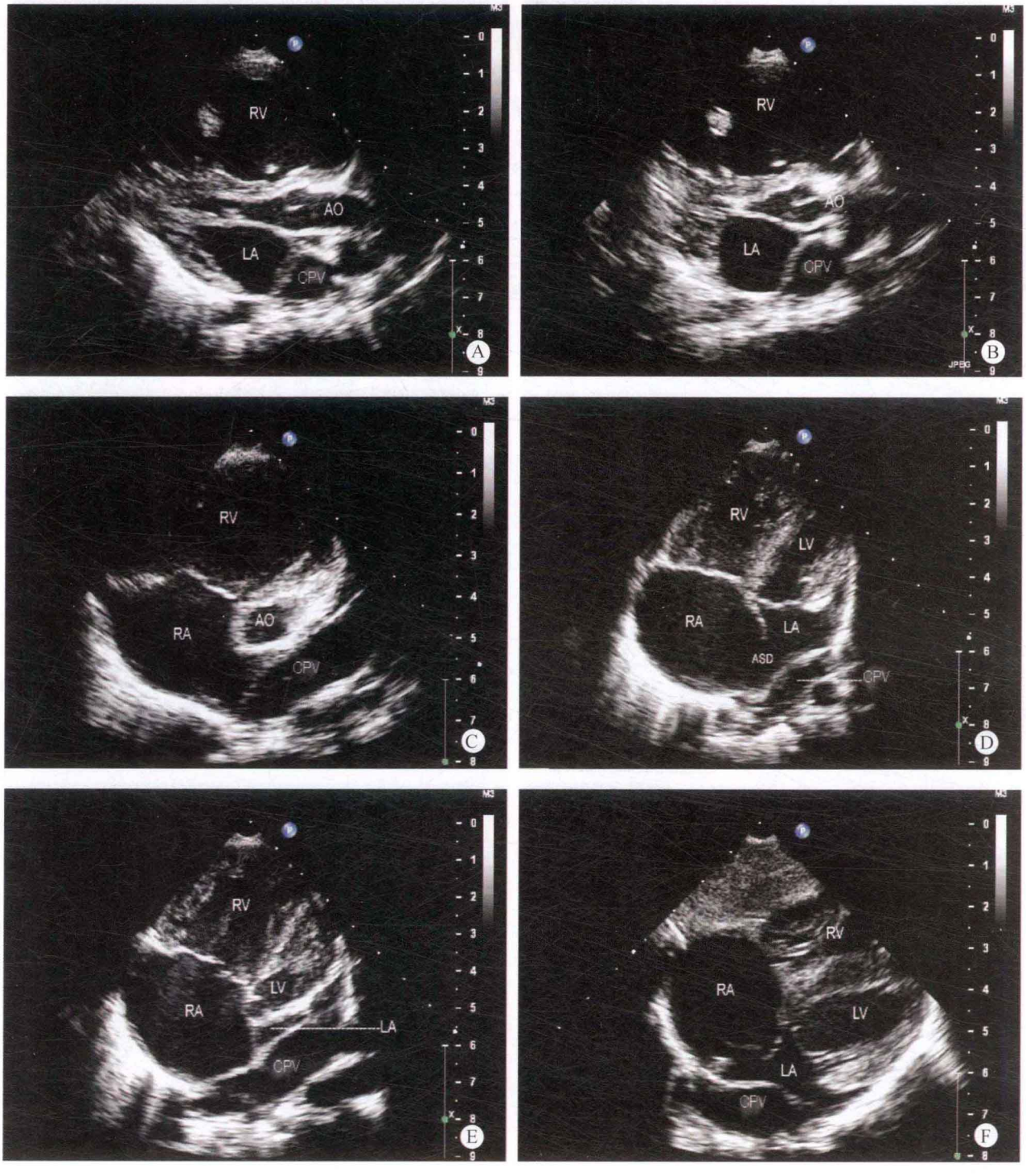

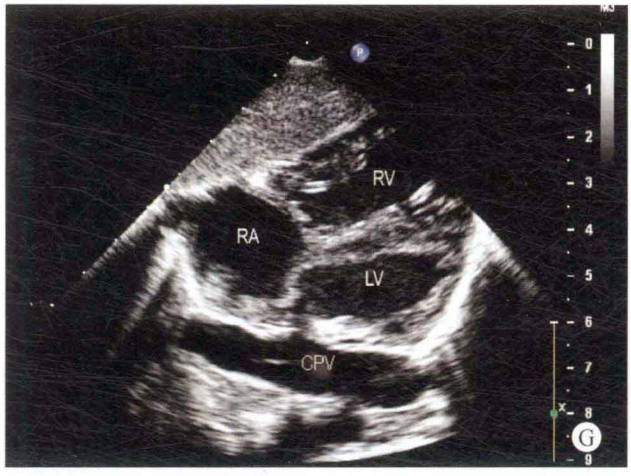
RV
RA
LV
CPV
G

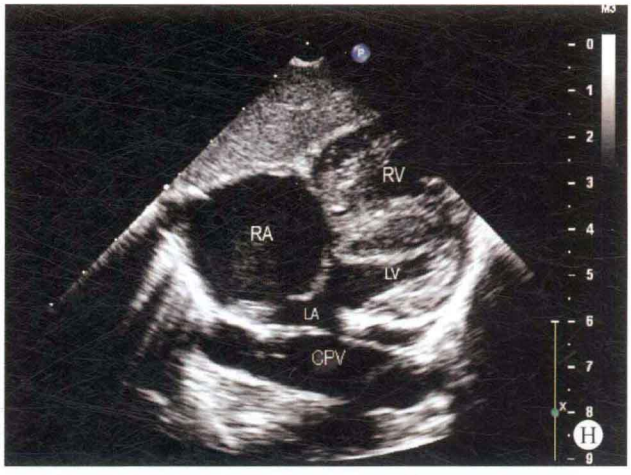
RV
RA
LV
LA
CPV
H

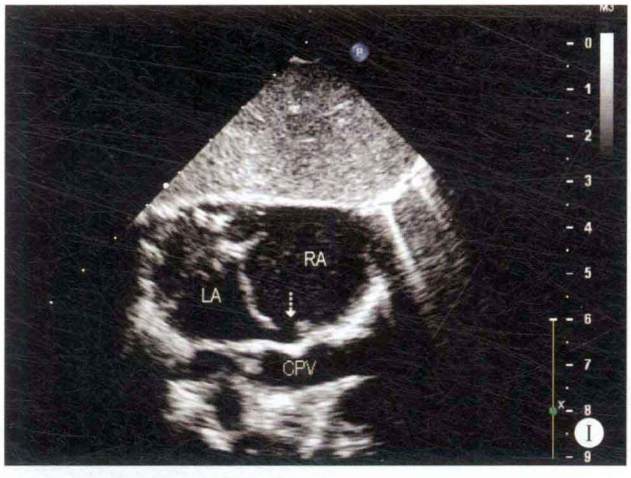
RA
LA
CPV
I

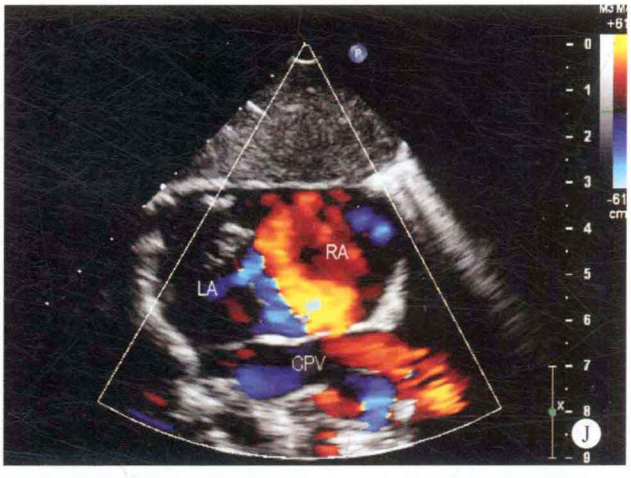
RA
LA
CPV
J

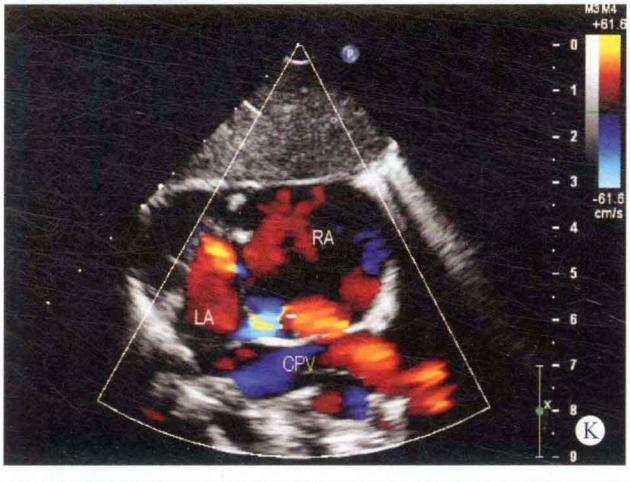
RA
LA
CPV
K


SVC
AAO
AO
DAO
LA
L

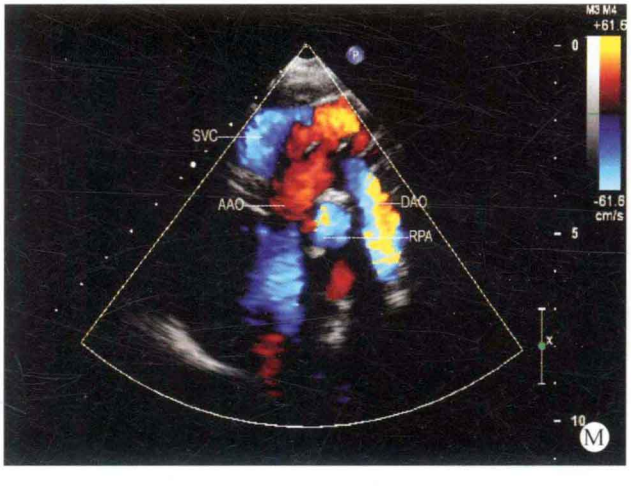
SVC
AAO
DAO
RPA
M

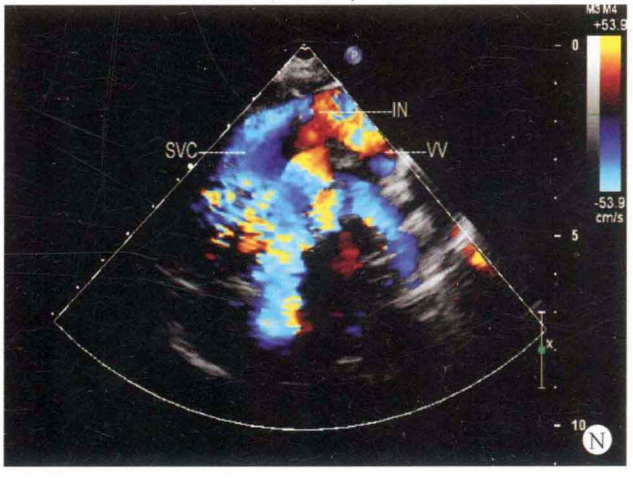
IN
SVC
VV
N

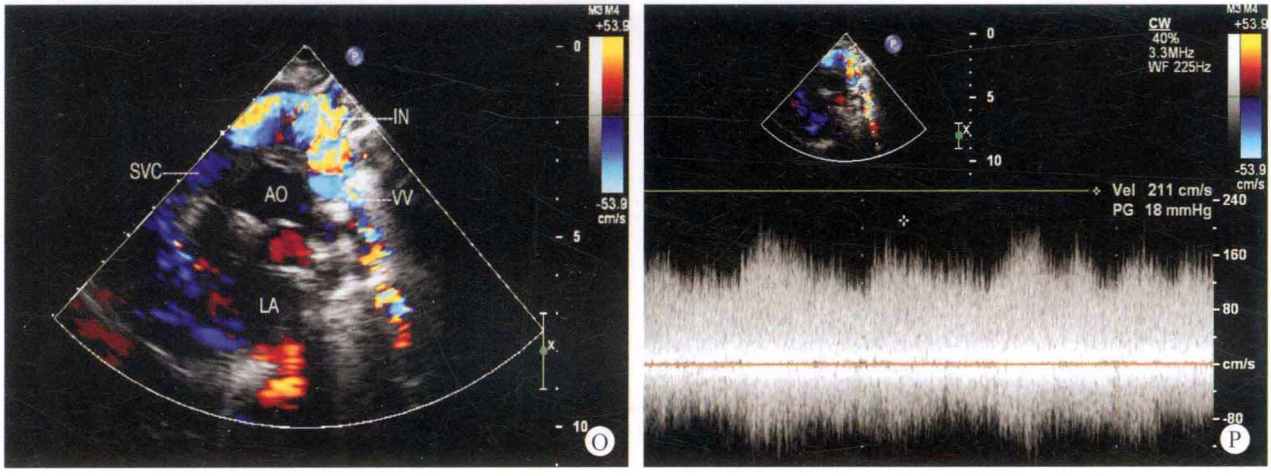

图 15-7　A、B. 左心室长轴断面：右心室内径明显增大，左心房内径减小；C. 大动脉短轴断面：右心房室内径增大，左房侧壁可探及共同肺静脉；D、E. 四腔心断面：右心房室内径增大，左房内径减小，左房侧壁显示共同肺静脉干；F～H. 剑下四腔心断面：右心房室内径增大，左房内径减小，左心房顶部可探及共同肺静脉干；I. 剑下双心房断面：心房顶部显示共同肺静脉干；J、K. 彩色多普勒剑下双心房断面：显示房水平右向左分流及共同肺静脉干内血流；L. 胸骨上窝主动脉弓长轴断面：上腔静脉内径增宽；M. 彩色多普勒胸骨上窝主动脉弓长轴断面：主动脉弓部血流正常；N、O. 彩色多普勒共同肺静脉断面：垂直静脉狭窄部位的血流速度增快，呈五彩镶嵌色；P. 连续多普勒共同肺静脉狭窄部位血流：垂直静脉狭窄部位的血流速度增快，流速为 2.1m/s，压差为 17mmHg

病例分析

由于患儿的共同肺静脉干内径较宽，但垂直静脉的内径全程均较细小，并呈迂曲状，形成较重的肺静脉梗阻现象，致使进入共同肺静脉环路的血流量减少，静脉血流速度增快，相对减少了肺静脉系统分流到右心房的分流量及房水平的右向左分流量。因此，患儿的生存条件差。对于此类患儿在检查的过程中，应注意检出狭窄的部位、区域及长度，房间隔缺损的大小，或卵圆孔分离的程度，为提供急诊手术的时间提供可靠的依据。

思维要点

（1）肺静脉异常引流途中，共同肺静脉出现的狭窄区域，狭窄的长度及内径大小，对手术预后的影响。

（2）房间隔缺损大小，对患儿发育及手术的影响。

（3）左房径的大小对诊断的提示作用。

病例 15-8　男，2 岁（图 15-8）

二维超声心动图

右心房室内径明显增大，左心房室内径减小，室间隔与左室壁厚度正常，呈同向运动。左心房内未能探及肺静脉的开口部位，四支肺静脉均未与左心房相连接，于左房后侧壁形成共同肺静脉干后，通过垂直静脉经无名静脉与上腔静脉相连接，于主动脉弓降部的外围形成共同肺静脉环，但垂直静脉位于降主动脉的右侧缘（内侧缘）行走，于左、右肺动脉分叉部位上行于降主动脉的左侧缘（外侧缘）。共同肺静脉与垂直静脉相连接的部位呈局限性狭窄，内径约 6mm。垂直静脉与上腔静脉明显扩张，内径分别为 19mm 及 18mm。无名静脉内径尚可，约 9mm。右上肺静脉内径约 6mm，右下肺静脉内径约 9mm，左上肺静脉内径约 9mm，左下肺静脉内径为 6mm。房间隔中部回声脱失约 9mm。三尖瓣环扩张，瓣叶关闭欠佳，其余各瓣膜未见明显异常。肺动脉内径增宽，主动脉弓降部未见异常。

多普勒超声心动图

房水平探及低速右向左分流，共同肺静脉干－垂直静脉－无名静脉－上腔静脉回流路径血流量明显增多，但共同肺静脉与垂直静脉交界部位的血流速度增快，流速为 2.2m/s，压差为 19mmHg。三尖瓣少量反流。

超声心动图诊断

先天性心脏病、完全型心上型肺静脉异位引流、Ⅱ孔中央型房间隔缺损、肺动脉高压、垂直静脉路径异常。

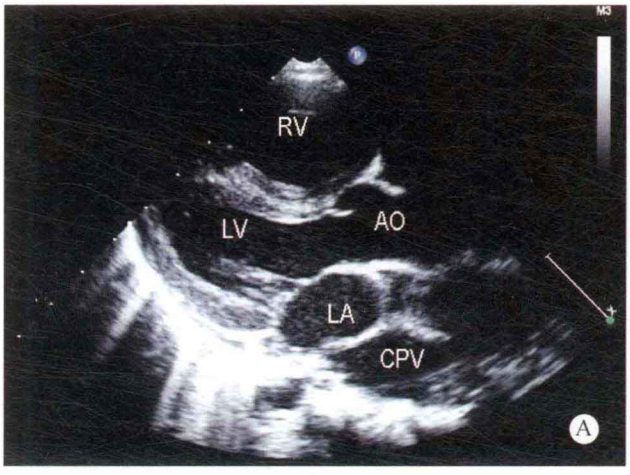
RV
LV
AO
LA
CPV
A

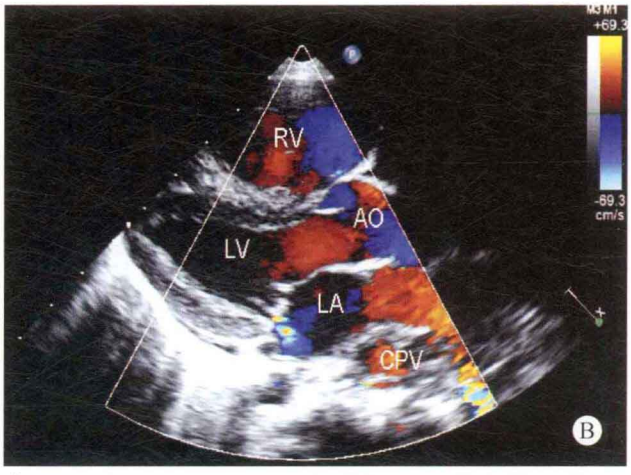
RV
AO
LV
LA
CPV
-69.3
cm/s
B

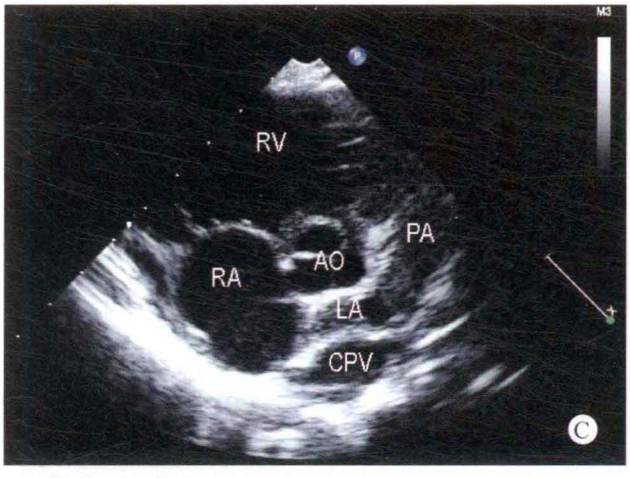
RV
PA
RA
AO
LA
CPV
C

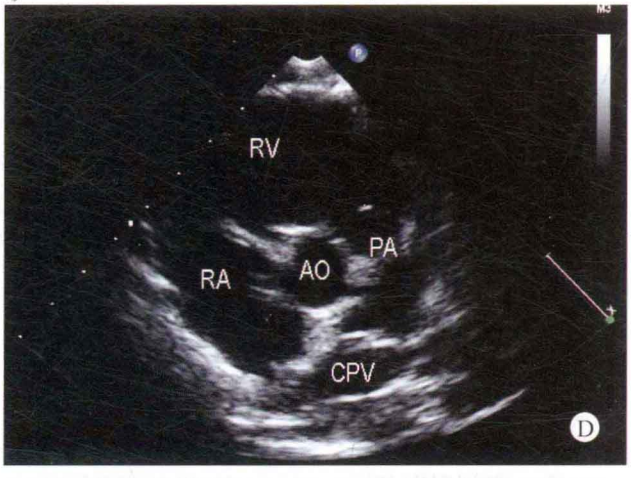
RV
PA
RA
AO
CPV
D

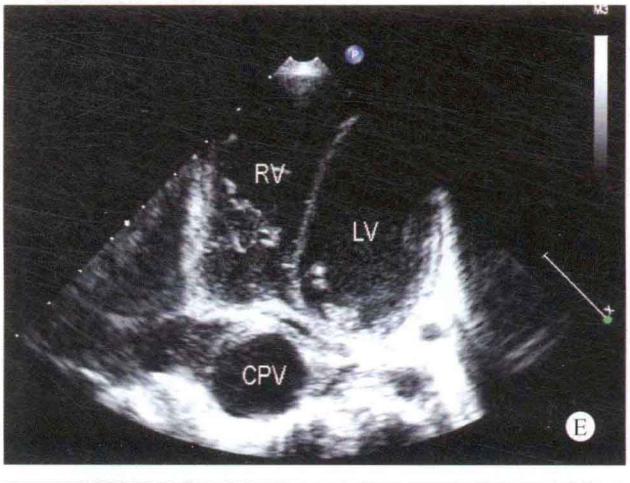
RV
LV
CPV
E

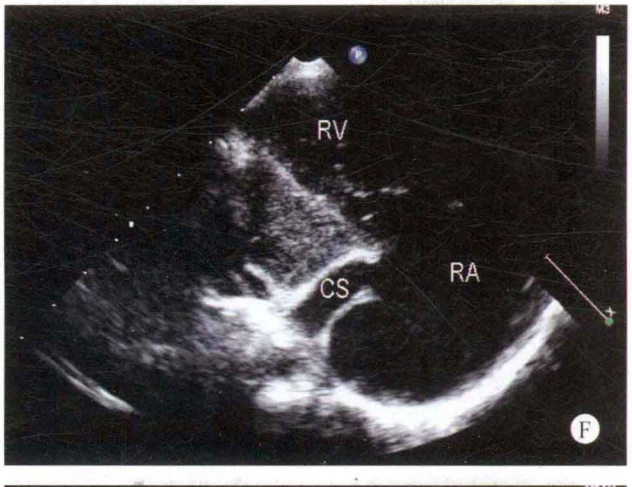
RV
CS
RA
F

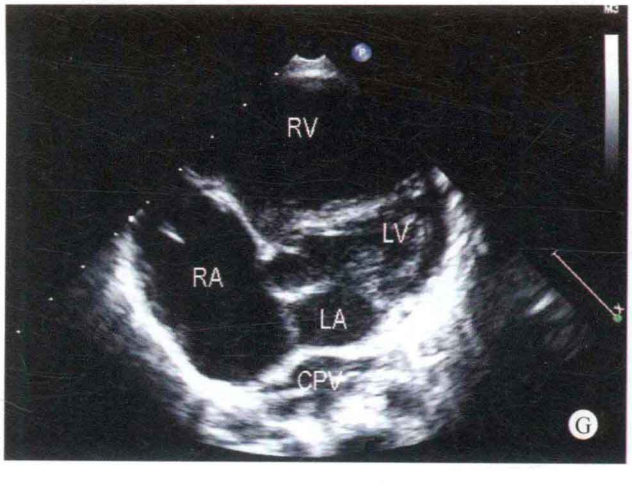
RV
LV
RA
LA
CPV
G

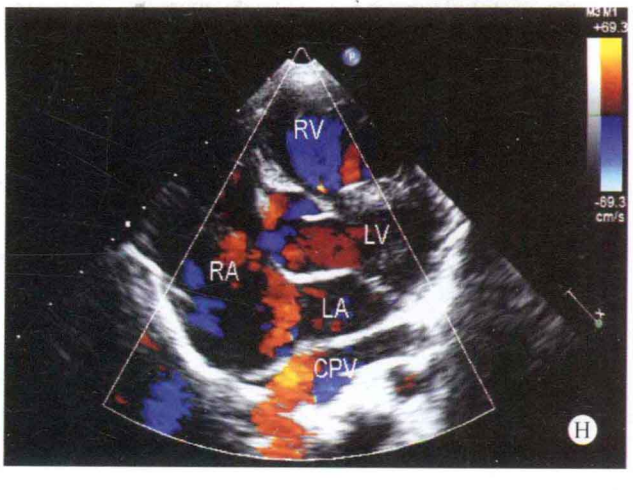
RV
LV
RA
LA
CPV
-69.3
cm/s
H

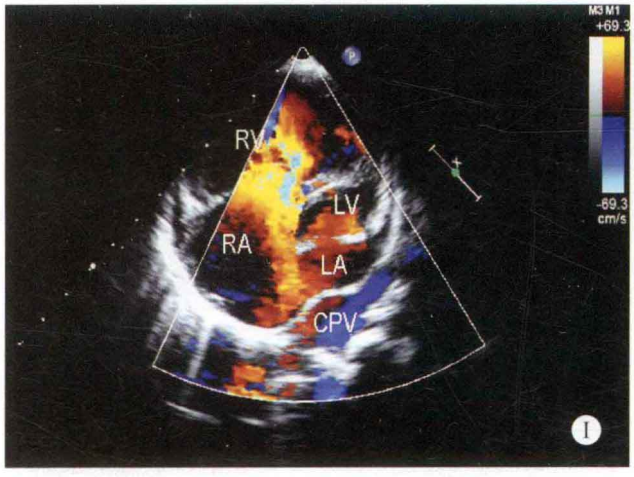
RV
LV
RA
LA
CPV
I

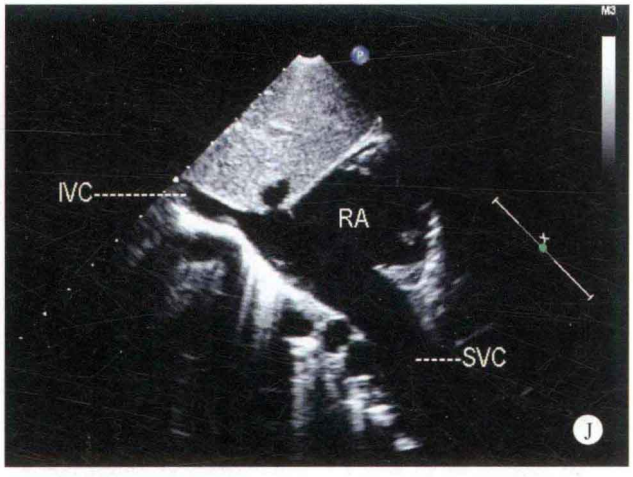
IVC
RA
SVC
J

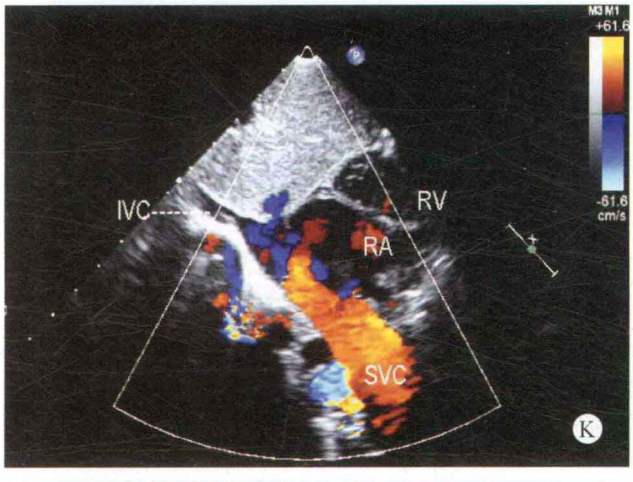
IVC
RV
RA
SVC
K

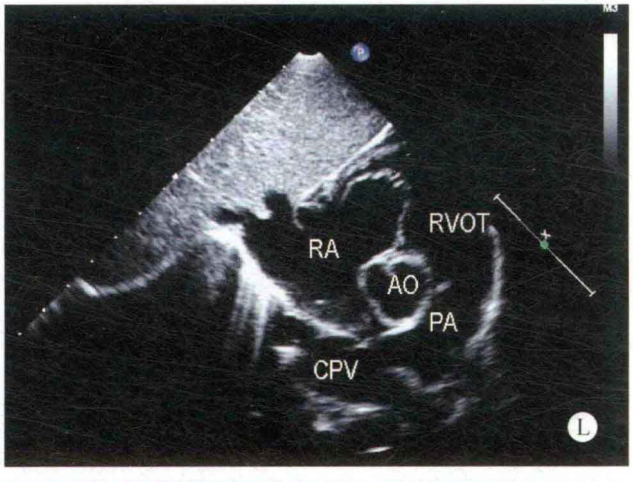
RA
RVOT
AO
PA
CPV
L

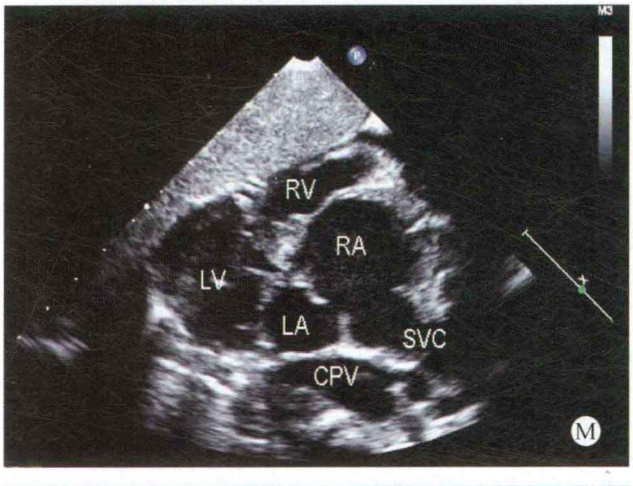
RV
RA
LV
LA
SVC
CPV
M


AAO
VV
DAO
N

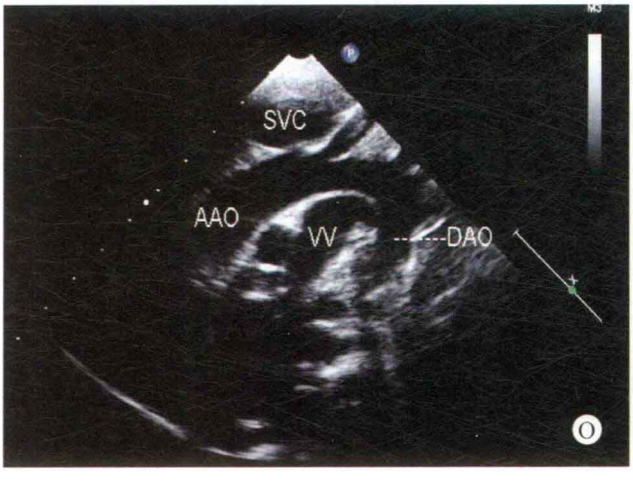
SVC
AAO
VV
DAO
O

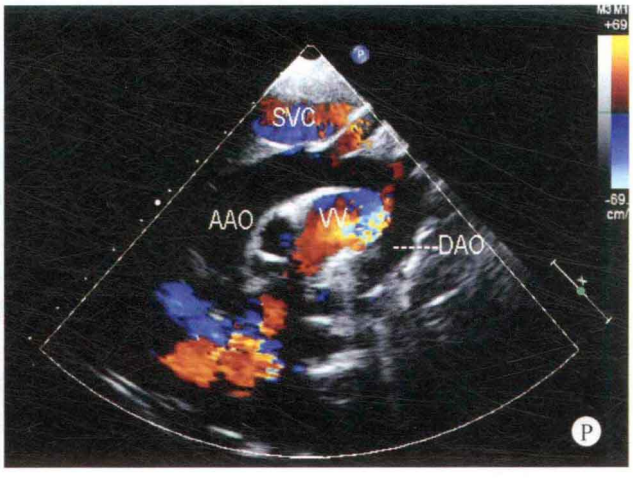
SVC
AAO
VV
DAO
P

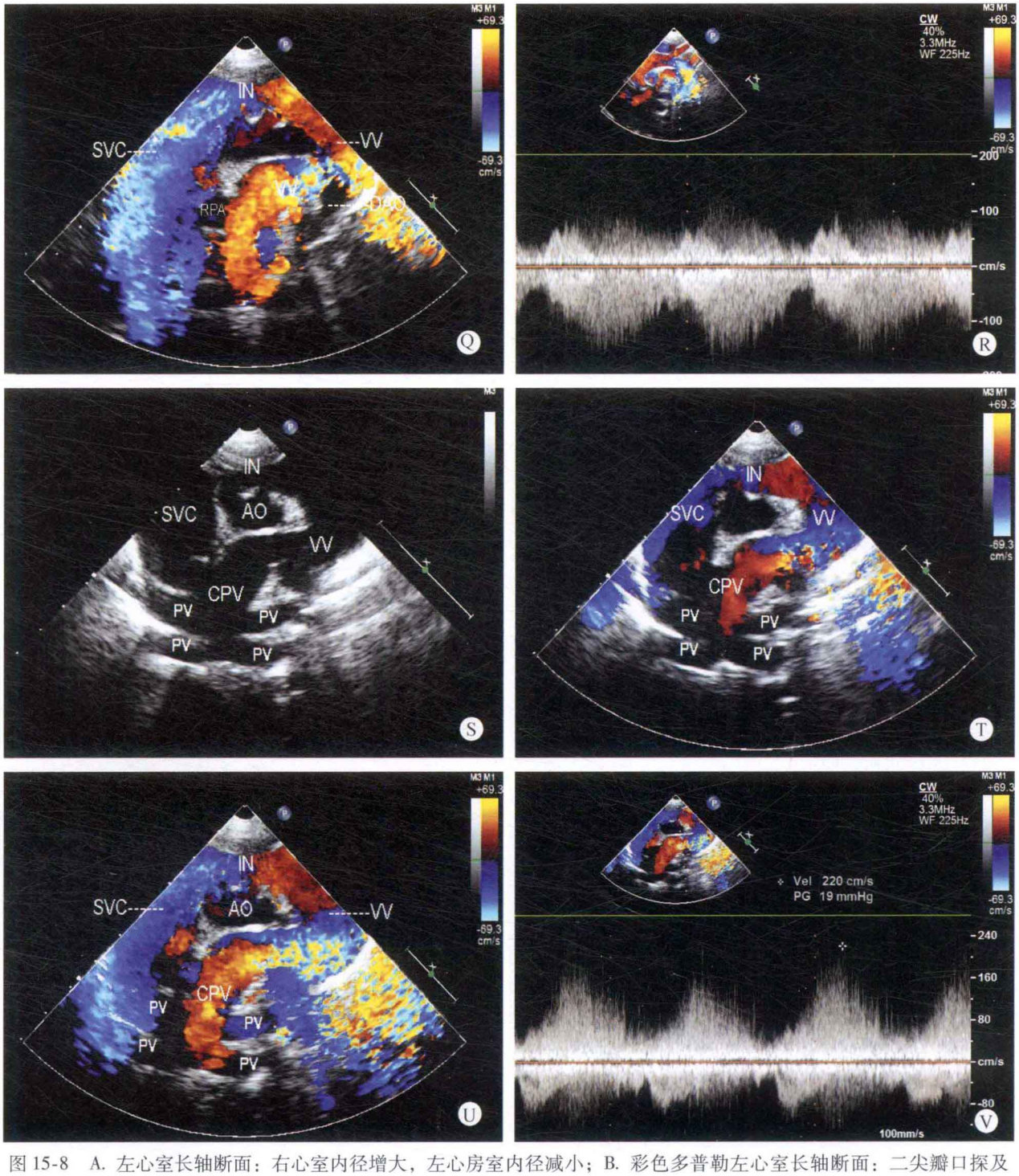

图 15-8 A. 左心室长轴断面：右心室内径增大，左心房室内径减小；B. 彩色多普勒左心室长轴断面：二尖瓣口探及少量反流；C、D. 大动脉短轴断面：右心房室内径增大，左房侧壁可探及共同肺静脉干；E. 共同肺静脉干短轴断面：右室内径明显增大，可显示扩张的共同肺静脉干；F. 右心房室冠状静脉窦断面：右心房室内径增大；G. 胸骨左缘四腔心断面：右心房室内径增大，左心房室内径减小，左房侧壁可显示共同肺静脉干；H、I. 彩色多普勒四腔心断面：显示共同肺静脉干内的血流；J. 剑下腔静脉右心房断面：上腔静脉内径明显增宽；K. 彩色多普勒剑下腔静脉右心房断面：上腔静脉血流明显增多；L. 剑下大动脉短轴断面：右心房内径增大，左房侧壁可显示共同肺静脉干；M. 剑下四腔心断面：可显示房间隔中部回声脱失，上腔静脉增宽，左房顶部探及共同肺静脉干；N、O. 主动脉弓长轴断面：垂直静脉位于降主动脉的右侧缘（内侧缘）；P. 彩色多普勒主动脉弓血流：显示垂直静脉内的血流；Q. 彩色多普勒共同肺静脉环血流：显示垂直静脉的血流于左、右肺动脉分叉部位向降主动脉的左侧缘（外侧缘）行走；R. 连续多普勒垂直静脉血流频谱：于垂直静脉探及静脉性血流频谱；S. 共同肺静脉干断面：显示四支肺静脉汇合成肺静脉总干，与垂直静脉、无名静脉及上腔静脉相连接，形成共同肺静脉环；T、U. 彩色多普勒共同肺静脉环血流：显示共同肺静脉环内的血流；V. 连续多普勒垂直静脉血流频谱：垂直静脉内的血流速度增快

手术结果

手术结果与超声心动图诊断结果完全相同，患儿为完全型心上型肺静脉异位引流及房间隔缺损，术中所见共同肺静脉形成后，于降主动脉的内侧缘行走，在左肺动脉及右肺动脉分叉部位的上方向降主动脉的外侧缘方向行走。但由于垂直静脉走向异常，在手术过程中出现了一定的难度，因此提示引流路径的异常如在术前检出，可减少术中的疑难程度。

病例分析

通常绝大多数的完全型心上型肺静脉异位引流的患者，其垂直静脉应在降主动脉的外侧缘（左侧缘）行走，但本例患者垂直静脉的行走路径异常，在降主动脉的内侧缘（右侧缘）行走，并在左、右肺动脉分支部位的上方向降主动脉的左侧上行于降主动脉的外侧缘（左侧缘），在垂直静脉从降主动脉的右侧缘于左右肺动脉分支的上方向降主动脉的左侧缘行走的局限性部位，彩色多普勒观察血流出现变化，曾考虑可疑为动脉导管未闭，但通过频谱多普勒观察其血流为静脉性血流，因此考虑到垂直静脉血流的路径异常。

对于从降主动脉内侧缘上行的垂直静脉在检查的过程中，也曾考虑是否为迷走锁骨下动脉，但通过改变扫查的方向，显示出位于降主动脉右侧缘的垂直静脉于左、右肺动脉的上行向降主动脉的左侧缘行走，与无名静脉、上腔静脉相连接。同时应用频谱多普勒检查时发现为静脉性血流，因此确定为垂直静脉路径异常。

鉴别诊断

1. 垂直静脉路径异常　本例患者在检查的过程中，由于垂直静脉路径异常，对于垂直静脉上行至左、右肺动脉交叉部位时，应用彩色多普勒观察时出现血流色彩的变化，曾考虑是否同时存在未闭动脉导管，但未能检出连续性高速血流频谱，而发现为静脉性血流频谱。因此考虑为垂直静脉血流，垂直静脉路径异常检出的意义主要是为心外科医师提供更多的与手术相关的信息，减少手术的时间及难度。

2. 迷走右锁骨下动脉　右迷走锁骨下动脉通常位于降主动脉的右侧，与本例患者的垂直静脉所在部位极为相似，两者应注意鉴别。应用频谱多普勒可将两者鉴别开来，垂直静脉应为静脉血流频谱，而右迷走锁骨下动脉应为动脉性血流频谱。

思维要点

（1）共同肺静脉形成后，与垂直静脉相连接，其路径是否正常。

（2）共同肺静脉环路径是否有狭窄区域。

（3）与迷走锁骨下动脉的鉴别。

（4）与异位性动脉导管的鉴别。

病例 15-9　男，49 天（图 15-9）

二维超声心动图

右心房室内径明显增大，右心室腔内探及异常肌束，粗约 7mm；左心房室内径减小，以左心房为著。室间隔与左心室壁厚度正常，呈同向运动。左心房壁未能探及肺静脉的入口，四支肺静脉于左心房侧壁形成一共同肺静脉干，于降主动脉的内侧缘向右上后方向行走，直接与右上腔静脉相连接。右上腔静脉内径明显增宽，未能探及垂直静脉。房间隔中部回声脱失约 4mm。三尖瓣叶关闭不良。其余各瓣膜形态、结构及启闭未见异常。肺动脉内径增宽，主动脉弓降部未见异常。

多普勒超声心动图

房水平探及低速右向左分流，可探及共同肺静脉干血流直接引流入右上腔静脉，上腔静脉血流量明显增多，收缩期三尖瓣口探及中量反流，流速为 4.9m/s，压差为 96mmHg，估测肺动脉压约为 106mmHg。可疑动脉水平少量分流。

超声心动图诊断

先天性心脏病、完全型心上型肺静脉异位引流、Ⅱ孔中央型房间隔缺损、房水平右向左分流、肺动脉高压、不除外细小动脉导管未闭并存。

病例分析

本例患者的引流途径较为少见，虽为完全型心上型，但无垂直静脉，四支肺静脉于左心房的侧壁汇聚成一共同肺静脉干，于降主动脉的内侧缘向后、上、右方行走，直接引流入右上腔静脉。因无垂直静脉，未能形成共同的肺静脉环，致使右上腔静脉内径明显增宽，血流量明显增大。引流途径较为特殊，极易与异位的未闭动脉导管和迷走锁骨下动脉相混淆，但如在检查的过程中注意到左心房内径的大小，左房壁是否存在肺静脉的开口，左心房内是否有肺静脉的血流进入，对于做出正确的诊断会有较大的帮助。通过应用频谱多普勒对右上腔静脉内异常血流的检测，如为静脉性血流，基本可确认是肺静脉的血流。此时应注意寻找引流的途径，以获得正确的诊断。

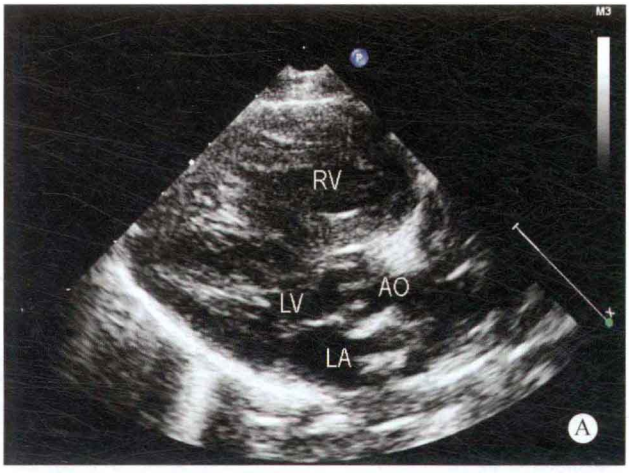
RV
LV
AO
LA
A

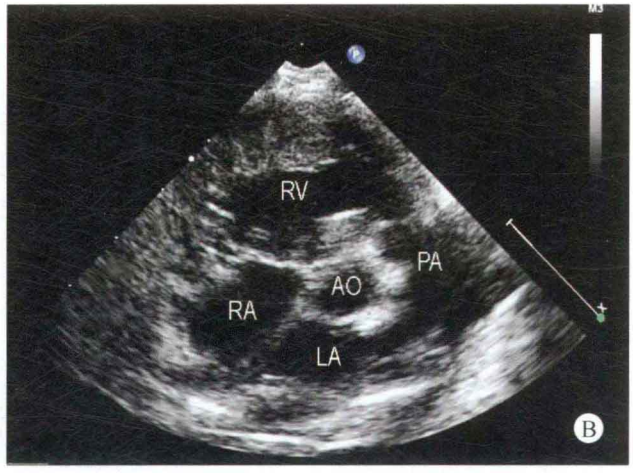
RV
PA
AO
RA
LA
B

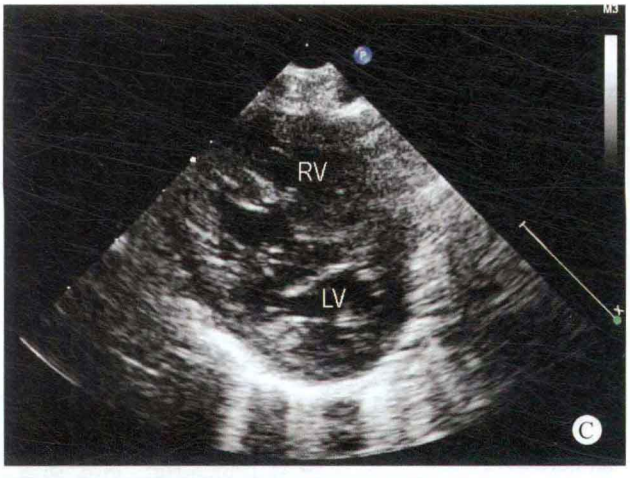
RV
LV
C

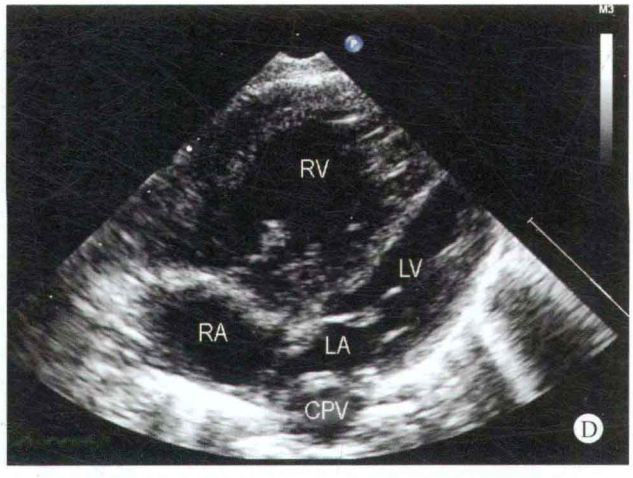
RV
LV
RA
LA
CPV
D

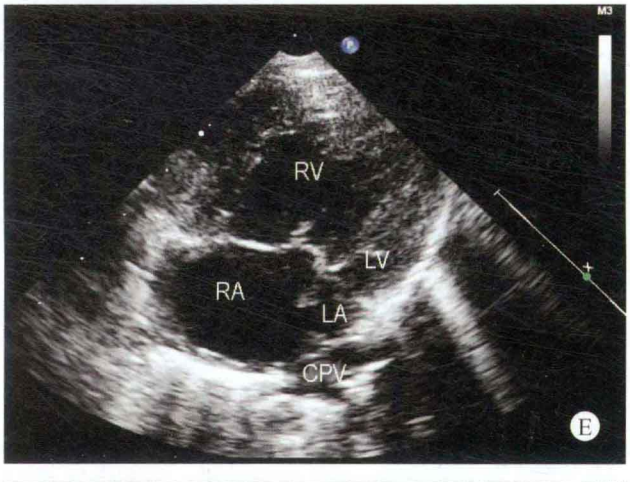
RV
LV
RA
LA
CPV
E

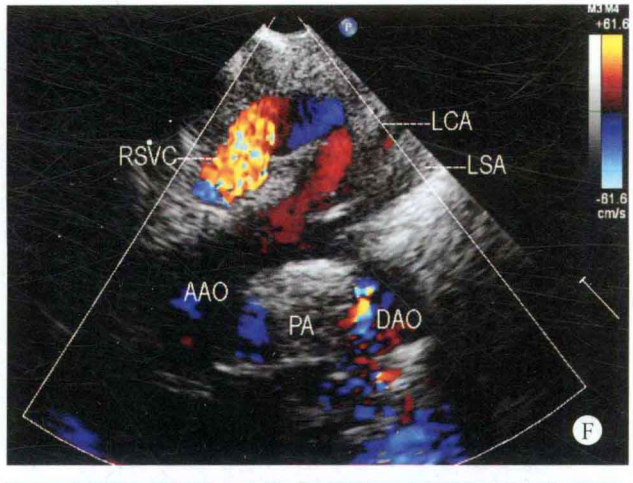
RSVC
LCA
LSA
AAO
PA
DAO
F

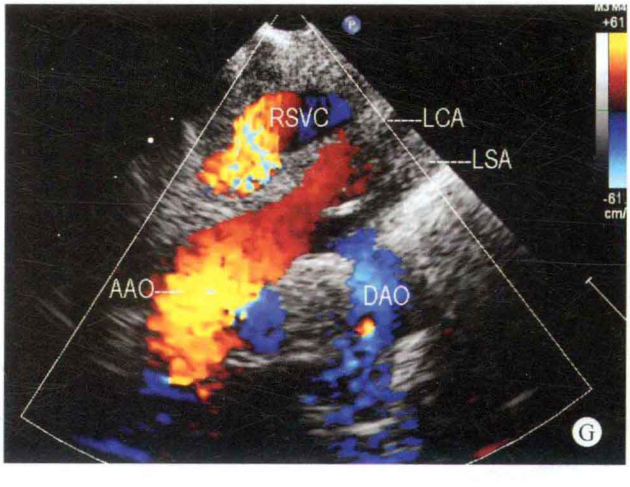
RSVC
LCA
LSA
AAO
DAO
G

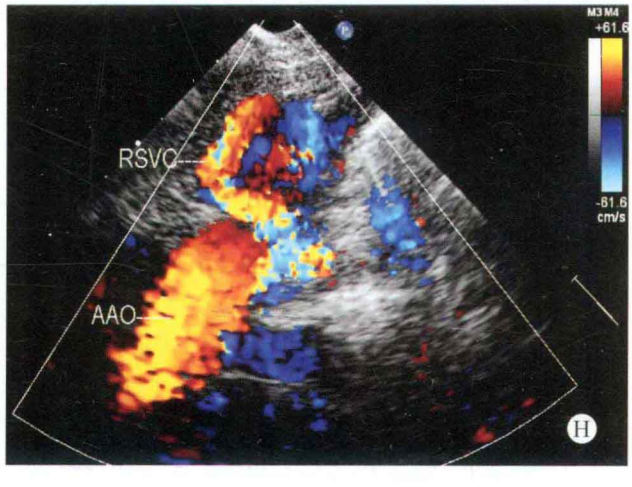
RSVC
AAO
H

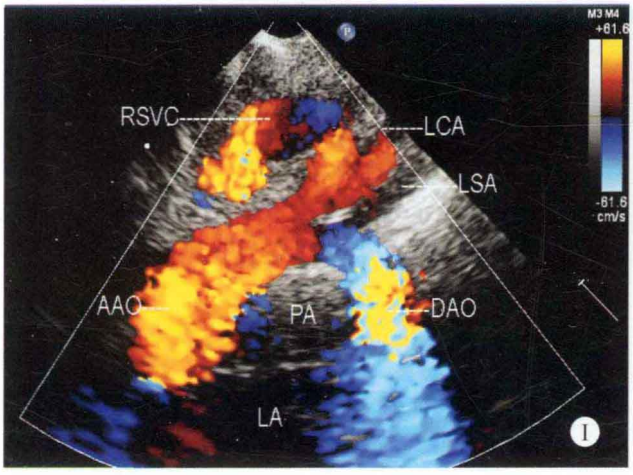
RSVC
LCA
LSA
AAO
PA
DAO
LA
I

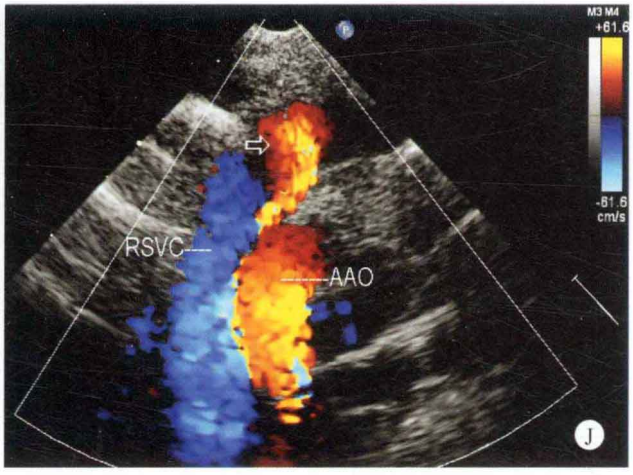
RSVC
AAO
J

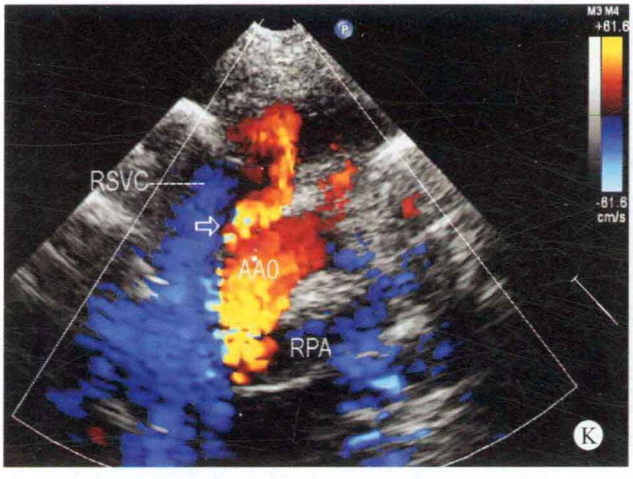
RSVC
AAO
RPA
K

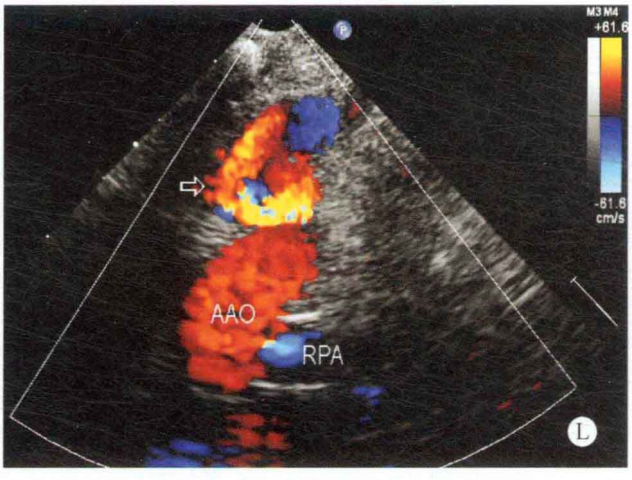
AAO
RPA
L

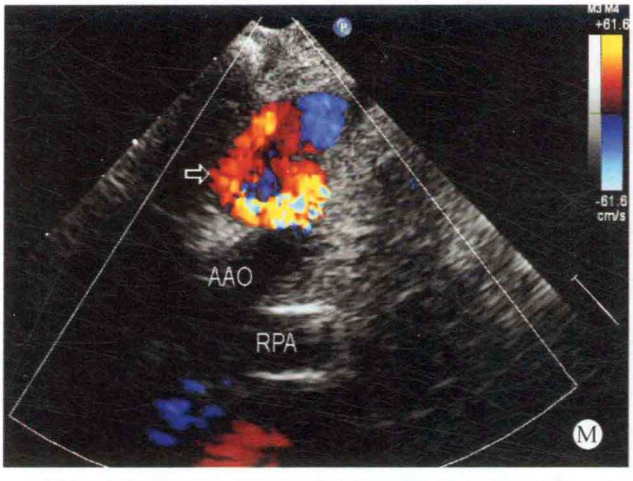
AAO
RPA
M

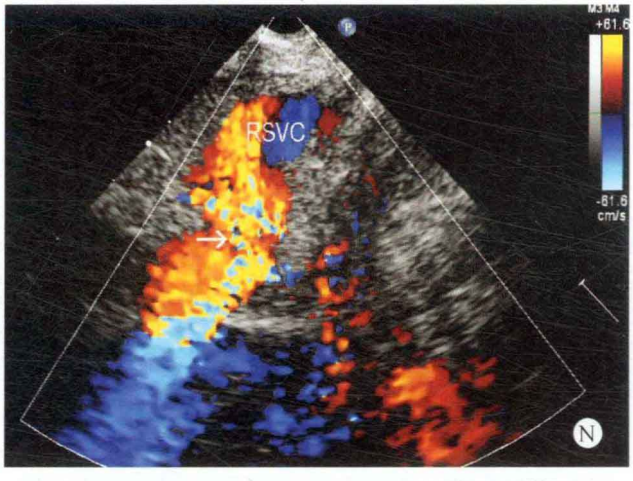
RSVC
N

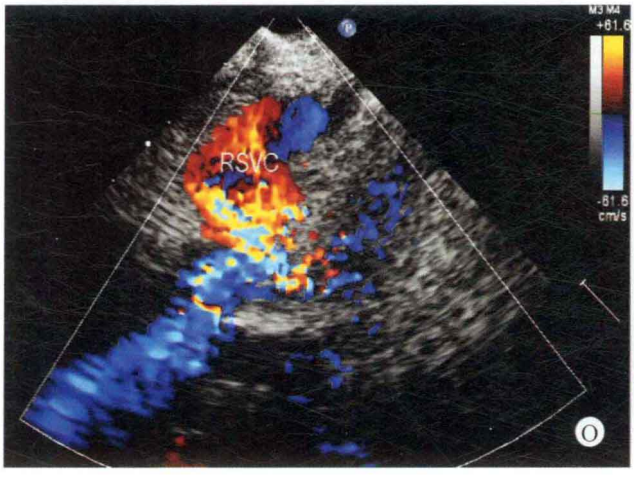
RSVC
O

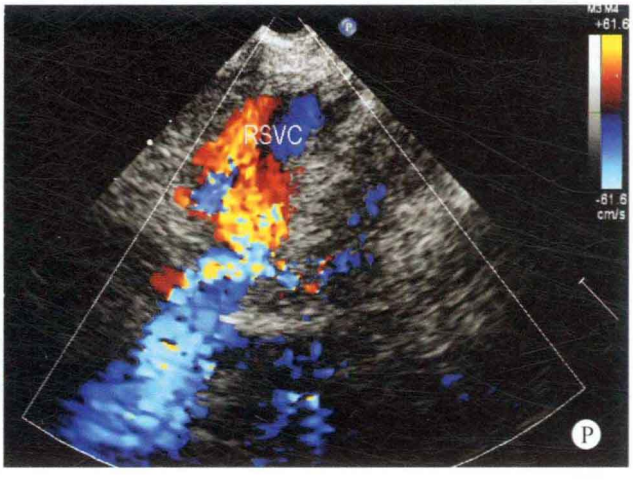
RSVC
P

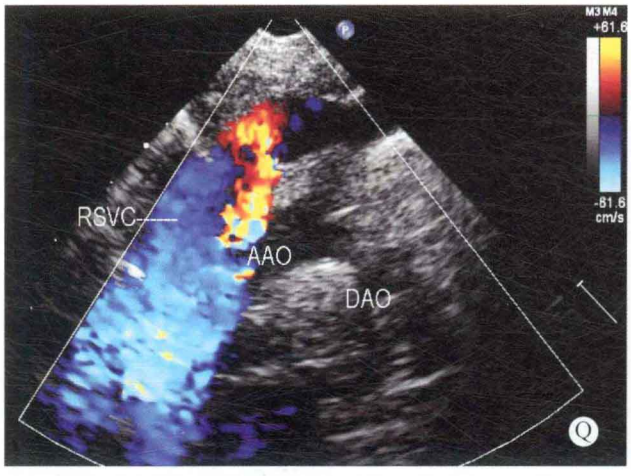
RSVC
AAO
DAO
Q

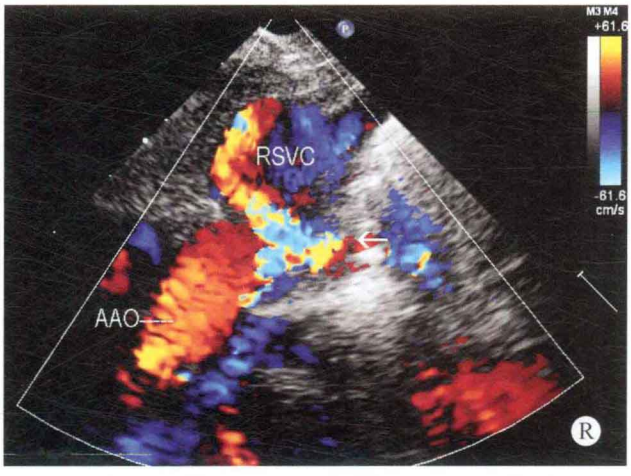
RSVC
AAO
R

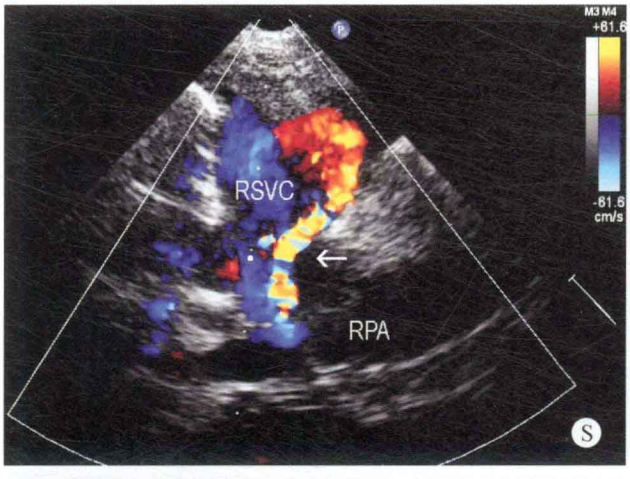
RSVC
RPA
S

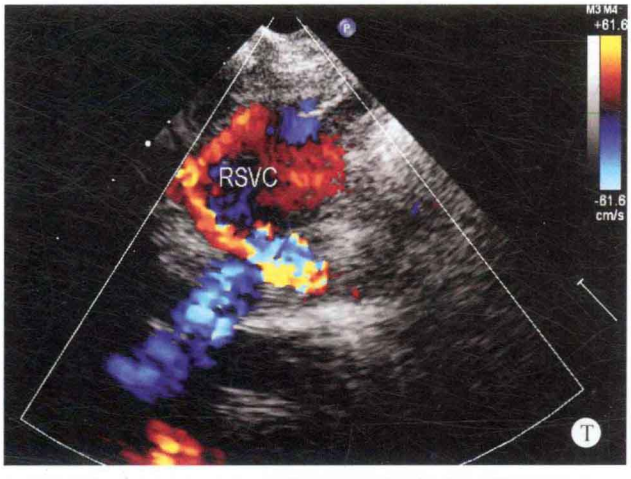
RSVC
T

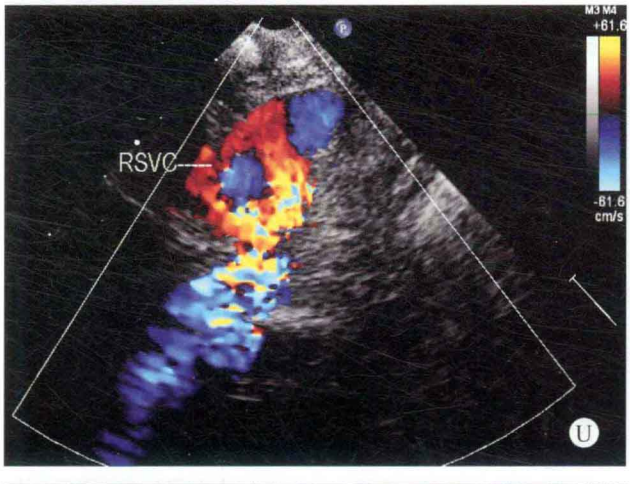
RSVC
U

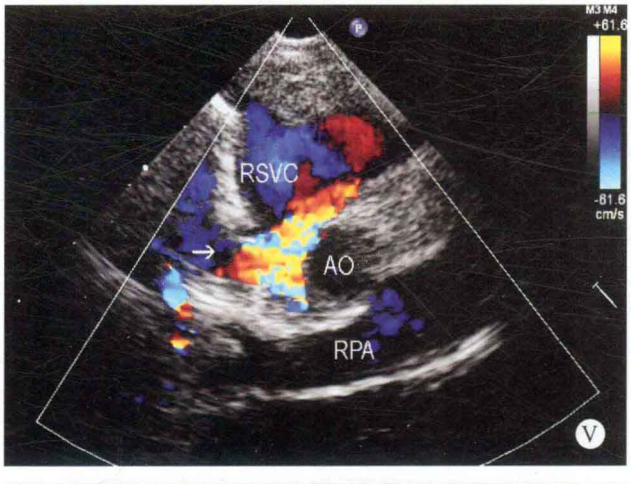
RSVC
AO
RPA
V

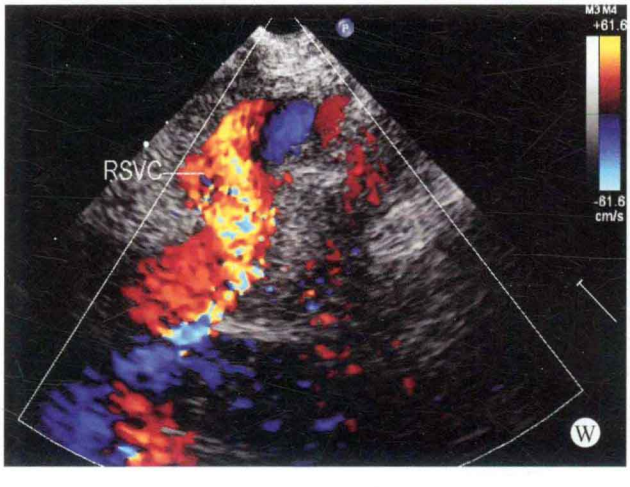
RSVC
W

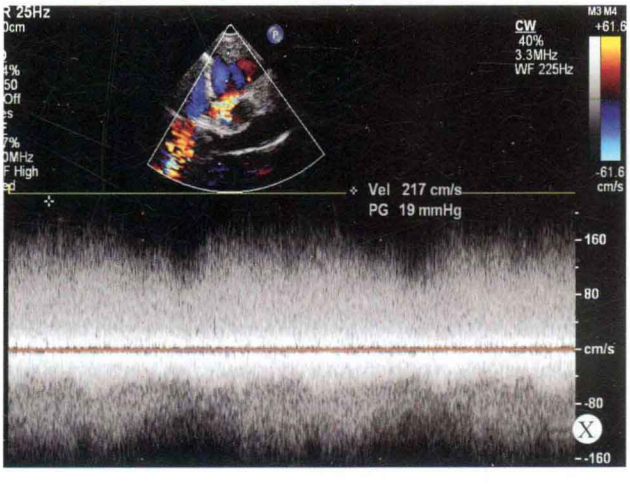
CW
40%
3.3MHz
WF 225Hz
Vel 217 cm/s
PG 19 mmHg
160
80
cm/s
-80
-160
X

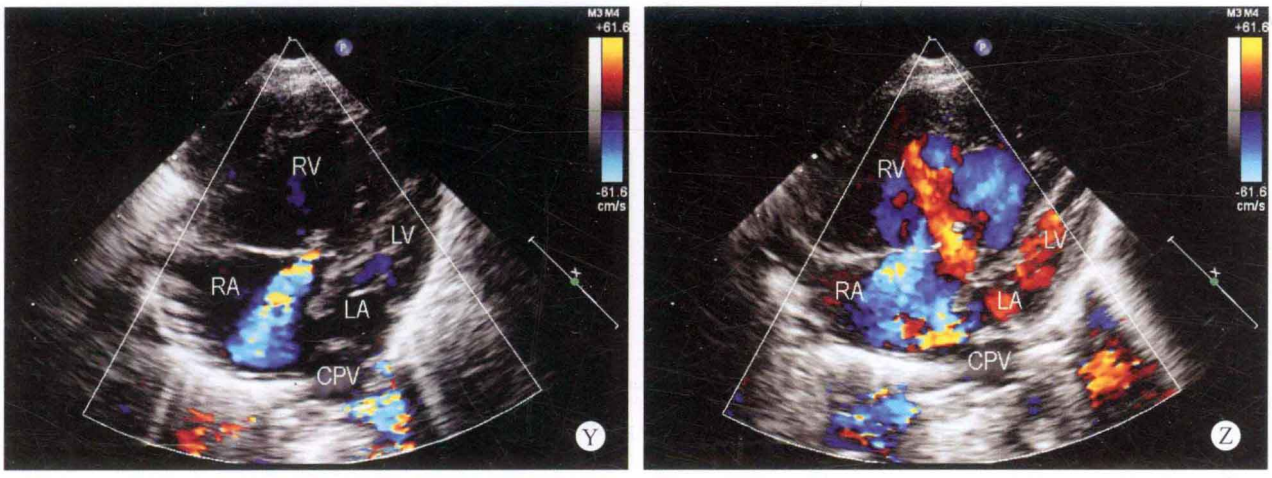

图 15-9　A. 左心室长轴断面：右心室内径明显增大，右心室腔内探及异常肌束；B. 大动脉短轴断面：右心房室内径增大，肺动脉内径增宽；C. 左心室短轴断面：显示右心室增大；D、E. 四腔心断面：显示右心室内径明显增大，左心房室内径明显减小，以左心房为著，房间隔回声中断，四支肺静脉于左心房侧壁形成共同肺静脉干；F、G. 彩色多普勒主动脉弓长轴断面：主动脉弓位置与图像近场的距离宽度增加，右上腔静脉内径明显增宽；H. 彩色多普勒右上腔静脉长轴断面：右上腔静脉内径明显增宽，腔内出现异常血流；I. 彩色多普勒主动脉弓长轴断面：主动脉弓血流速度正常，呈层流状态，右上腔静脉内出现红五彩镶嵌色异常血流；J、K. 彩色多普勒升主动脉及右上腔静脉长轴断面：右上腔静脉内径明显增宽，并出现五彩镶嵌色异常血流（箭头所示）；L、M. 彩色多普勒升主动脉长轴断面：右上腔静脉内出现红五彩镶嵌色异常血流（箭头所示）；N～P. 彩色多普勒右上腔静脉长轴断面：右上腔静脉内径明显增宽，血流量明显增多，并出现异常红五彩镶嵌色血流（箭头所示）；Q. 彩色多普勒主动脉弓长轴断面：显示上腔静脉内径增宽，血流量增多，并出现异常红色血流；R～U. 彩色多普勒升主动脉及右上腔静脉长轴断面：显示右上腔静脉内径增宽，共同肺静脉血流于降主动脉内侧缘上行，沿降主动脉内后侧向右上进入右上腔静脉（箭头所示）；V. 彩色多普勒右肺动脉长轴断面：显示共同肺静脉的血流进入右上肺静脉的部位（箭头所示）；W. 彩色多普勒右上腔静脉长轴断面：显示共同肺静脉的血流直接引流入右上腔静脉；X. 连续多普勒共同肺静脉血流频谱：显示腔静脉内出现异常的静脉血流频谱；Y. 彩色多普勒四腔心断面：右心房室内径增大，收缩期三尖瓣口出现中量反流，呈五彩镶嵌色；Z. 彩色多普勒四腔心断面：右心房室内径增大，左心房室内径减小，房水平出现右向左分流

鉴别诊断

1. 异位性未闭动脉导管　由于异位性动脉导管常在右肺动脉与降主动脉之间、右肺动脉与右锁骨下动脉、左肺动脉与左锁骨下动脉部位出现，因此应用频谱多普勒检测血流性质为静脉血流还是动脉血流极为重要。如为未闭动脉导管，其血流频谱应为高速的连续性动脉性血流频谱；而如为肺静脉异位引流，则应为静脉性血流。

2. 迷走锁骨下动脉　迷走锁骨下动脉内血流频谱应为动脉性正常血流速度的血流频谱，而不是静脉性血流，通过应用血流频谱方法，两者较易鉴别。

思维要点

（1）心腔径的大小，尤其是左心房的大小。
（2）右上腔静脉出现异常血流对诊断的提示。
（3）血流频谱性质的认定。
（4）肺静脉异位引流路径的检出。

病例 15-10　男，1 岁（图 15-10 和图 15-11）

二维超声心动图

心脏位于左侧胸腔，内脏反位，心房反位，心室右襻，右心房室内径增大，左心房室内径减小，以右侧的左心房为著，未能探及明确的肺静脉位于左心房的入口。室间隔与左室壁厚度正常，运动幅度尚可，低位房间隔回声脱失约 14mm，室间隔上部回声脱失 12mm。心脏的十字交叉结构出现异常。二尖瓣叶与三尖瓣叶形成四个桥叶，组成共同房室瓣口，共同房室瓣叶的腱索附着于室间隔残端的顶部。大动脉与心室的连接关系异常。主动脉内径增宽，位于右前，主肺动脉内径狭窄，左、右肺动脉发育不良，肺动脉瓣增厚，开放受限，肺动脉瓣下狭窄，两大动脉均起源于右心室。剑下探查时，显示门静脉内径明显扩张，由四支肺静脉形成的共同肺静脉干通过门静脉－肝静脉－下腔静脉与右心房相通。肝静脉内径明显增宽，并呈迂曲状。冠状静脉窦扩张。

多普勒超声心动图

房水平及室水平均探及双向分流，收缩期肺动脉瓣口血流速度增快，共同房室瓣可探及少量反流。可探及共同肺静脉干的血流通过门静脉引流入肝静脉－下腔静脉进入右心房，血流呈层流状态。

超声心动图诊断

先天性心脏病、单发左位心、完全型心内膜垫缺损、右室双出口、肺动脉瓣及瓣下狭窄、心下型肺静脉畸形引流。

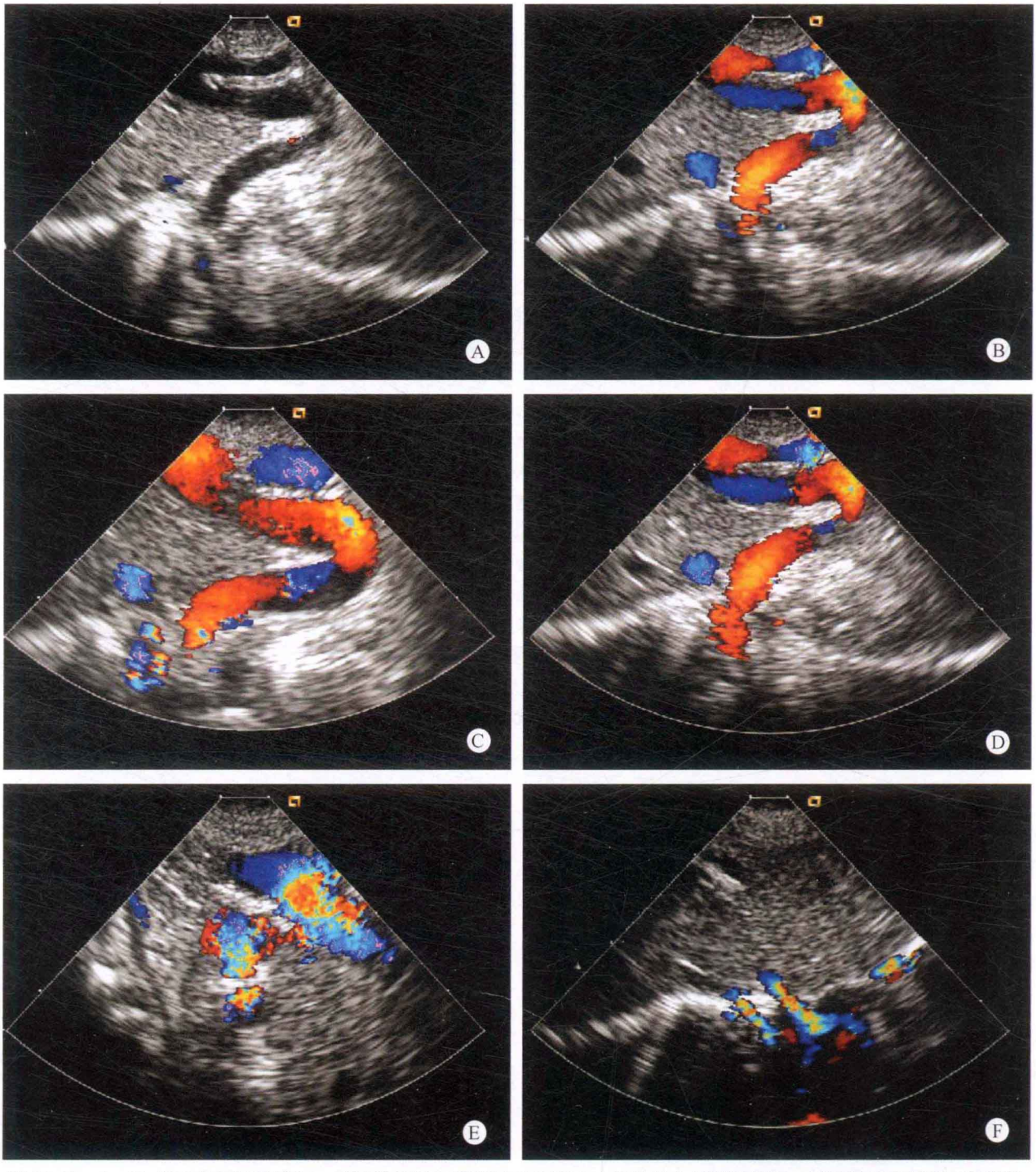

图 15-10 A～F. 剑下共同肺静脉干、门静脉短轴与肝静脉长轴断面：门静脉内径明显增宽、肝静脉明显扩张，肺静脉血流经共同肺静脉干引流入门静脉至肝静脉系统，经下腔静脉引流入右心房

造影诊断

先天性心脏病、右室双出口、完全型心下型肺静脉畸形连接、心内膜垫缺损、肺动脉狭窄、右位型大动脉异位、右位主动脉弓Ⅰ型。

病例分析

本患者在检查的过程中发现右心房室明显增大，而左心房室内径明显减小。虽然两大动脉均起源于右侧的心室，但右心房室增大的程度与右室双出口的诊断不匹配，而且患者同时存在心内膜垫缺损，收缩期共同房室

瓣叶关闭不全，瓣口出现反流。患者的左心房应增大，但本患者的左房内径明显减小，而且左心房腔未能探及明确的肺静脉血流进入左心房。通过剑下的扫查，发现患者的门静脉内径明显扩张，左肺静脉与右肺静脉形成共同肺静脉干，穿越膈肌与门静脉相连接，通过扩张的肝静脉及下腔静脉与右心房相连接，呈红色的肺静脉，其血流路径呈迂曲状，通过门静脉引流入肝静脉、下腔静脉，进入右心房，进一步加重了右心的容量负荷。

心血管造影检查结果

心血管造影检查结果见图 15-11。

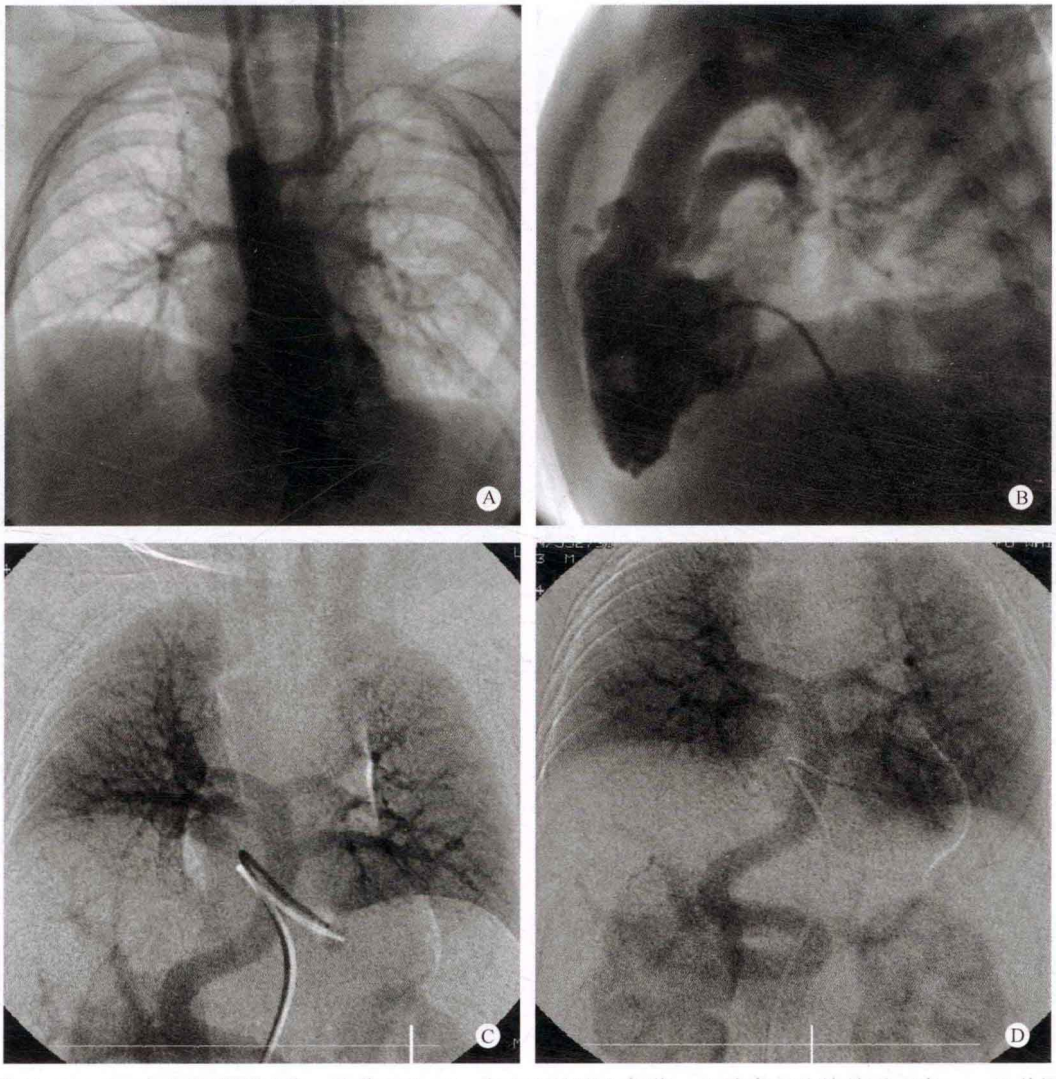

图 15-11　A. 右心室造影正位 + 头位 15°。B. 右心室造影左侧位：心脏房室连接关系正常，一组共同房室瓣。两大动脉均起自右心室，主动脉位于右前，肺动脉位于左后。肺动脉瓣及瓣下狭窄，室间隔缺损。右位主动脉弓，头臂动脉呈镜面排列。C. 右心室造影再循环——胸段 DSA 像。D. 右心室造影再循环——腹段 DSA 像：左右肺静脉汇合成一主干向下穿过膈肌与下腔静脉（门静脉）相连

思维要点

（1）右心容量负荷增大的程度对诊断的提示。

（2）左心房减小的程度与完全型心内膜垫缺损出现的房室瓣口反流不匹配应考虑的问题。

（3）门静脉、肝静脉及下腔静脉内径明显增宽对本病诊断的提示意义。

（4）肝脏内出现迂曲状血流路径对本病的确诊价值。

病例 15-11　女，1 岁（图 15-12）

二维超声心动图

右心房室内径明显增大，右心室腔内可探及粗大异常肌束，左心房室内径减小，以左房为著，室间隔与左心室后壁厚度正常，呈同向运动。四支肺静脉未能与左房相连接，于左房的后侧壁形成一共同肺静脉干，内径明显扩张，四支肺静脉呈树枝样改变，经下行的导引静脉与下腔静脉相连接，下腔静脉近心段内

径增宽。回流途径中无明显狭窄。房间隔近上腔静脉部位回声脱失约7mm。三尖瓣环扩张，但瓣叶无异常。肺动脉瓣增厚，开放轻度受限，主肺动脉内径扩张。其余各瓣膜形态、结构及启闭运动未见异常。主动脉弓降部未见异常。

多普勒超声心动图

房水平探及低速右向左分流，可探及共同肺静脉干血流分流入门静脉、下腔静脉及肝静脉，肝静脉内血流量增大，三尖瓣口与肺动脉瓣口血流量增多，三尖瓣口可探及中量反流，肺动脉瓣口血流速度增快。

超声心动图诊断

先天性心脏病、完全型心下型肺静脉异位引流、Ⅱ孔型房间隔缺损、房水平右向左分流、肺动脉高压、右室异常肌束、相对性肺动脉瓣狭窄。

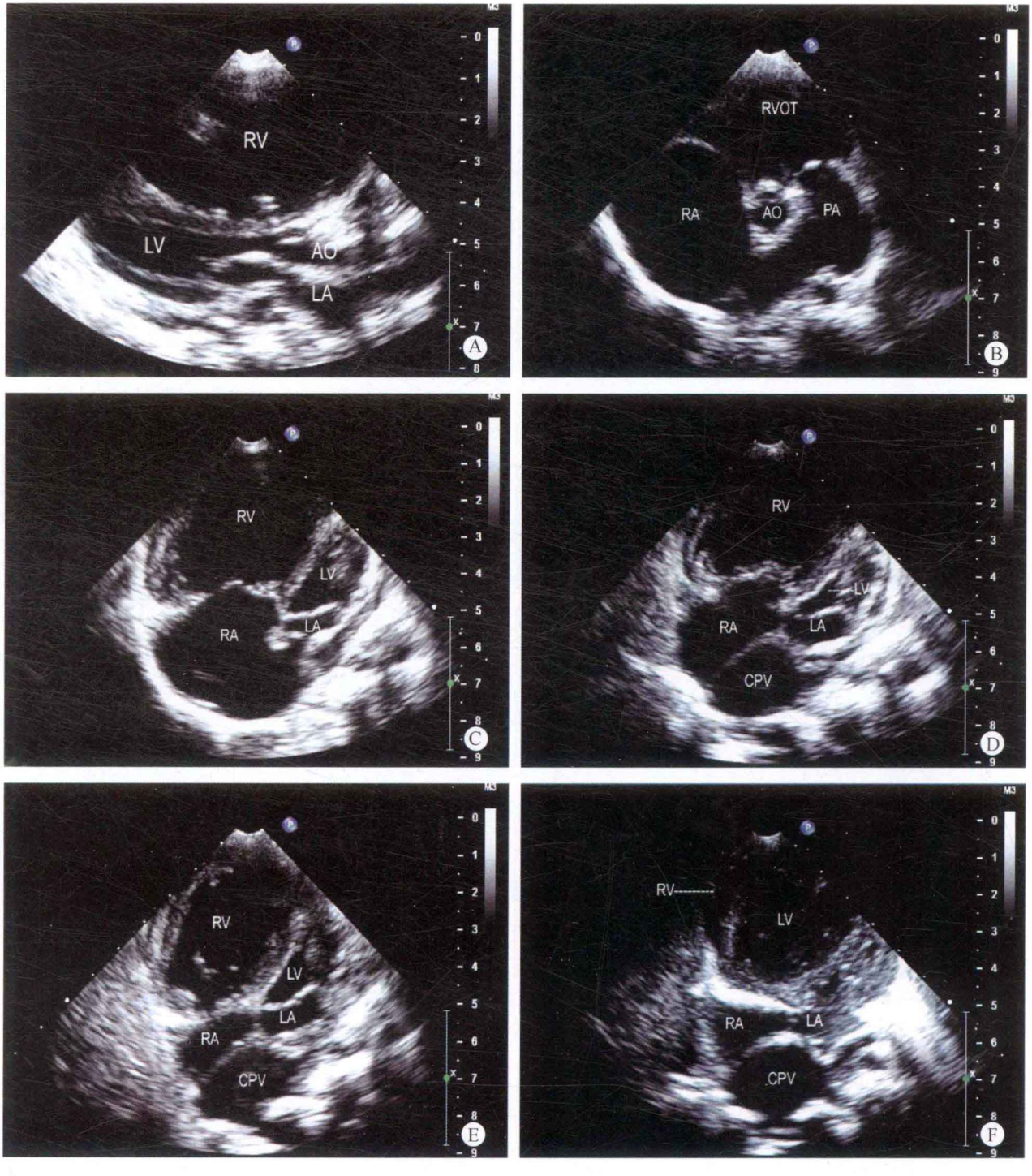

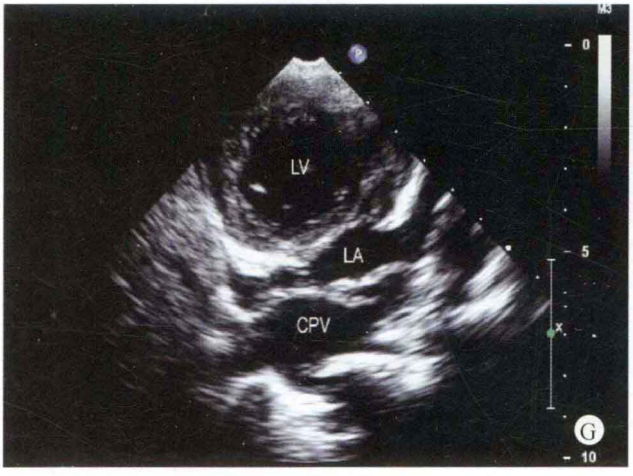
LV
LA
CPV
G

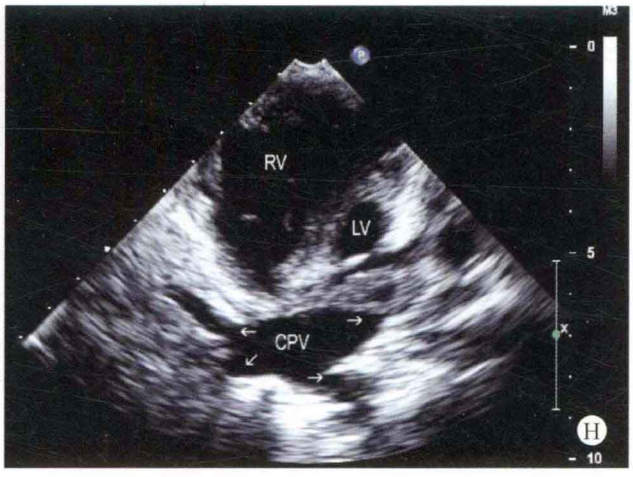
RV
LV
CPV
H

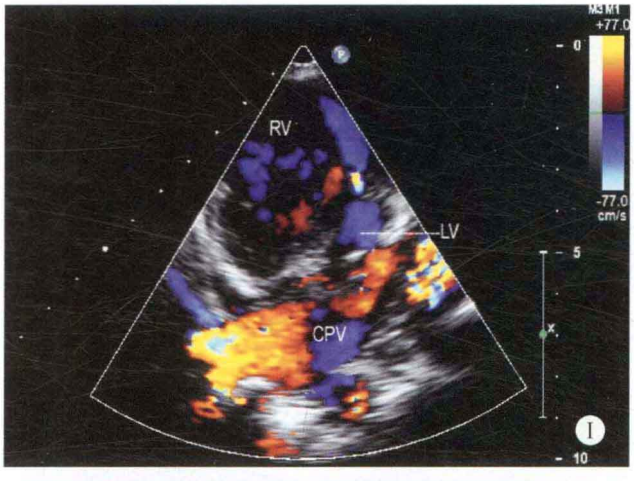
RV
LV
CPV
I

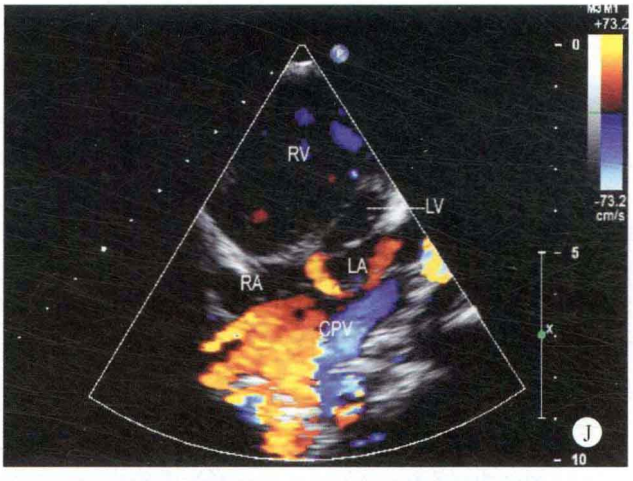
RV
LV
RA
LA
CPV
J

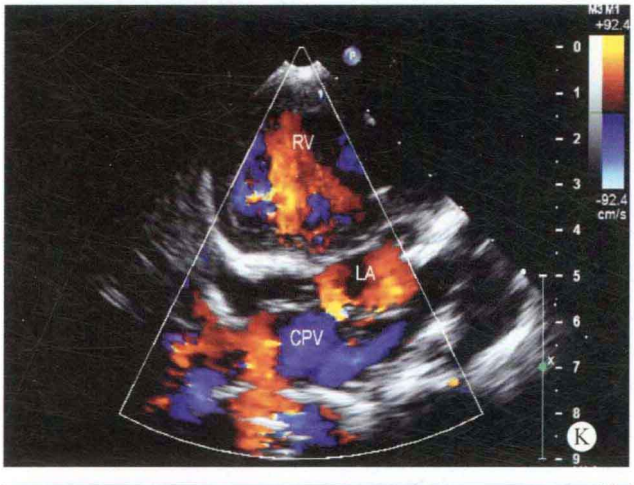
RV
LA
CPV
K

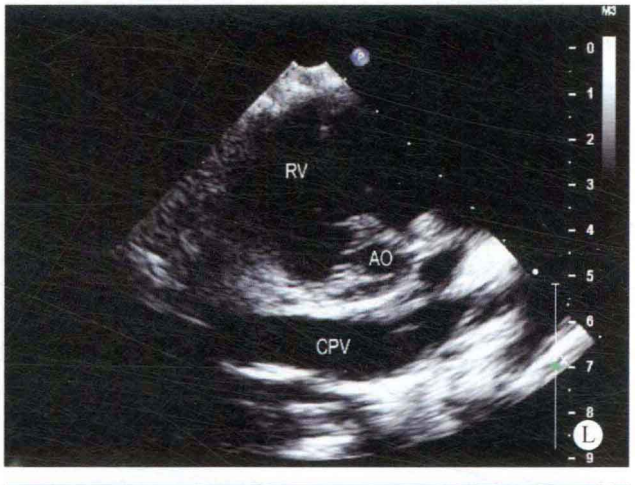
RV
AO
CPV
L

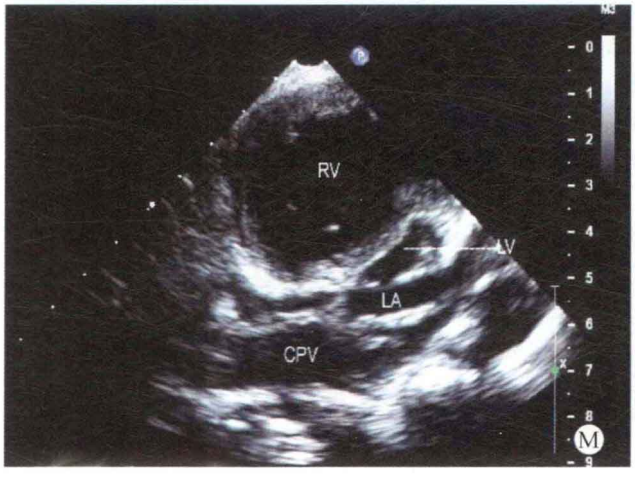
RV
LV
LA
CPV
M


RV
LV
CPV
N

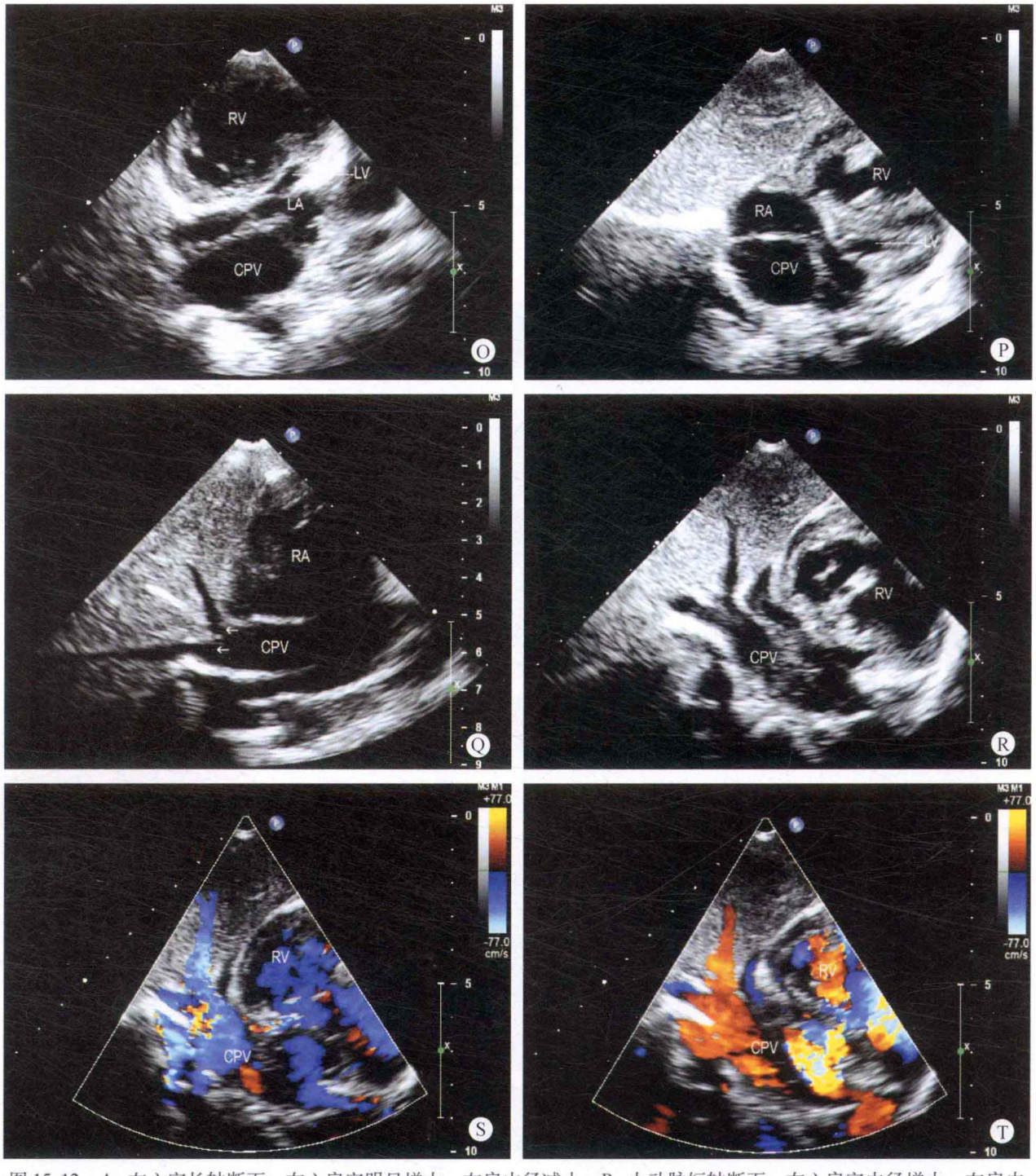

图 15-12 A. 左心室长轴断面：右心房室明显增大，左房内径减小；B. 大动脉短轴断面：右心房室内径增大，左房内径减小，房间隔中部回声脱失；C～F. 四腔心断面：右心房室内径增大，左心房内径明显减小，左房侧壁共同肺静脉干明显增宽，房间隔中部回声中断；G、H. 共同肺静脉干断面：显示四支肺静脉汇合成一共同肺静脉干，肺静脉干明显增宽；I～K. 彩色多普勒共同肺静脉干断面：显示共同肺静脉干血流及房水平分流；L. 大动脉短轴断面：显示心房顶部的粗大共同肺静脉干；M～O. 胸骨左缘共同肺静脉干断面：显示四支肺静脉于左房顶部汇合成一共同肺静脉干；P. 剑下四腔心断面：探及明显增宽的共同肺静脉干；Q、R. 剑下腔静脉断面：显示下腔静脉增宽及共同肺静脉干，共同肺静脉干与下腔静脉相连接；S、T. 彩色多普勒共同肺静脉干及腔静脉断面：显示共同肺静脉干血流通过肝静脉及下腔静脉分流入右心房

病例分析

本病例的左心房内径极小，四支肺静脉内径较细小，而共同肺静脉干区域内径明显增宽，形成类似树枝样改变。由于共同肺静脉干的起始部位明显增宽，极易将其认定为左心房的区域而做出错误的诊断。但如通过多角

度、多方位的扫查，发现四支肺静脉汇入的区域为共同肺静脉干的起始部位，而左心房内径明显减小。沿明显增宽的共同肺静脉起始部扫查，发现共同肺静脉干向右下方行走，通过门静脉、肝静脉与下腔静脉相连接。彩色多普勒观察时发现共同肺静脉干血流引流入门静脉、肝静脉及下腔静脉进入右心房内。

本例患者的房间隔缺损较大，而左心房内径极小，共同肺静脉干的起始部位明显增宽，在检查的过程中，极易将扩张的共同肺静脉干视为左心房区域，而错误地诊断为单纯的Ⅱ孔型房间隔缺损。两者之间应注意鉴别。

思维要点

（1）如何识别共同肺静脉干。
（2）左心房与共同肺静脉干的区别。
（3）如何确定共同肺静脉干的引流途径。

病例 15-12　女，2 个月（图 15-13）

二维超声心动图

右心房室内径明显增大，左心房室内径减小，以左心房为著。室间隔与左室壁厚度正常，运动幅度尚可，未能探及明确的肺静脉与左心房相连接。四支肺静脉于左房侧壁形成一共同肺静脉干，内径约 4mm，似经下行的导引静脉与下腔静脉相连接，下腔静脉近心尖段增宽，内径约 7mm，回流途中无明显狭窄。房间隔近上腔静脉端回声脱失约 4mm，膜部室间隔回声脱失约 5mm。三尖瓣环扩张，瓣叶形态、结构无异常。其余各瓣膜未见明显异常。肺动脉内径增宽，主动脉弓降部无明显异常。

多普勒超声心动图

室水平探及双向分流。房水平探及低速右向左分流，肺静脉干－肝静脉－下腔静脉回流途中血流量明显增大，三尖瓣口与肺动脉瓣口血流量增多，收缩期三尖瓣口探及少量反流。

超声心动图诊断

先天性心脏病、膜部室间隔缺损、完全型心下型肺静脉异位引流、Ⅱ孔型房间隔缺损、房水平右向左分流、肺动脉高压。

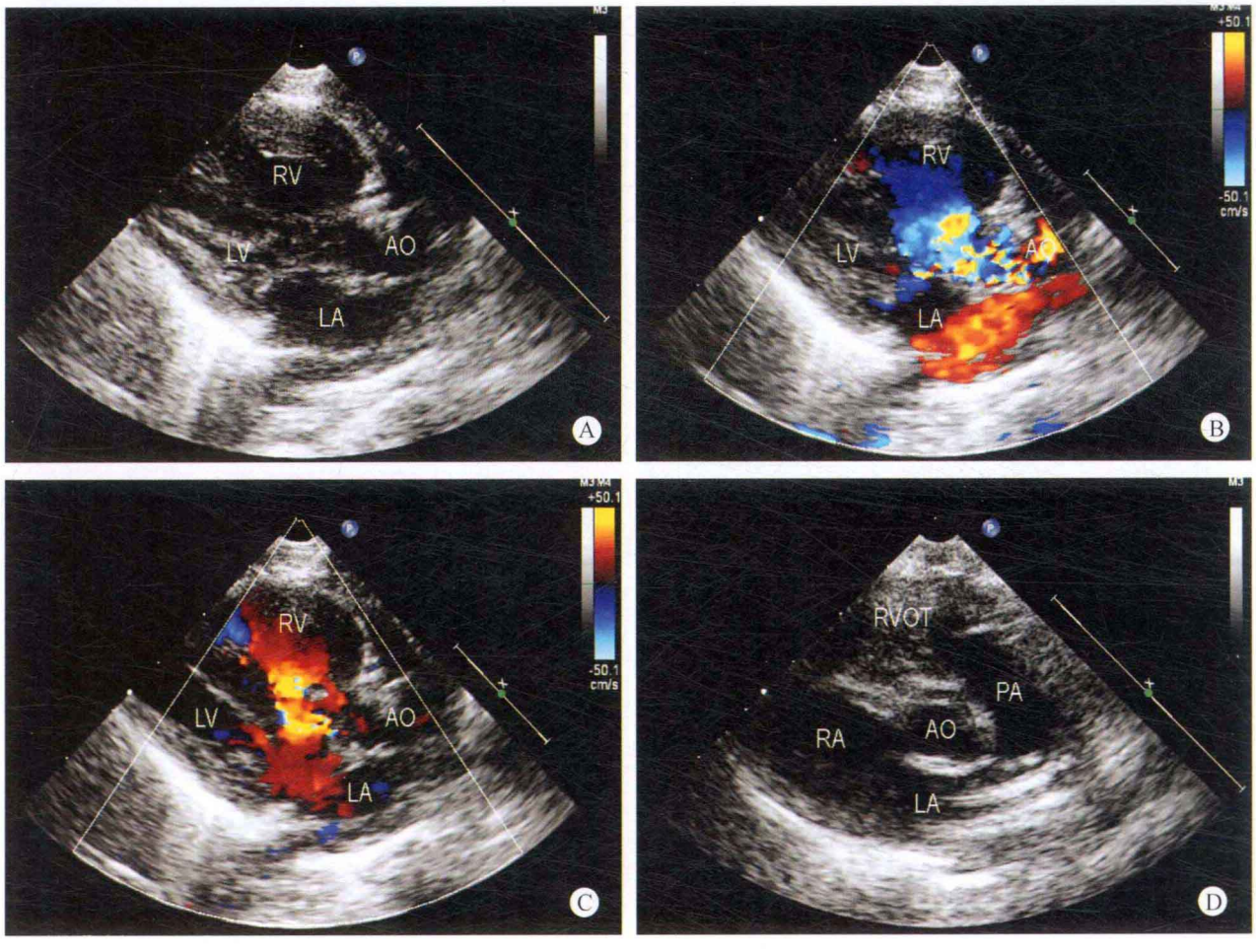

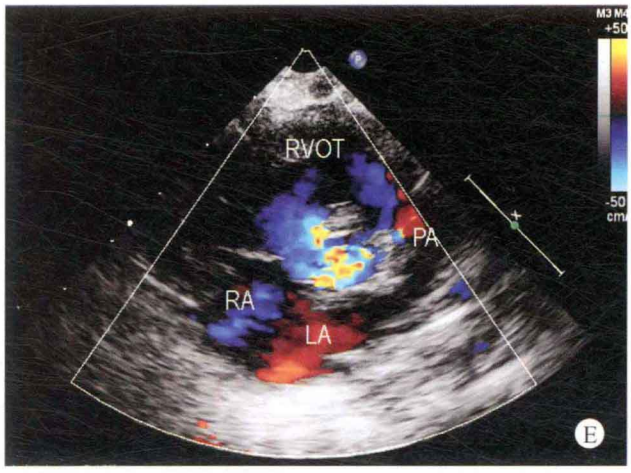
RVOT
PA
RA
LA
E

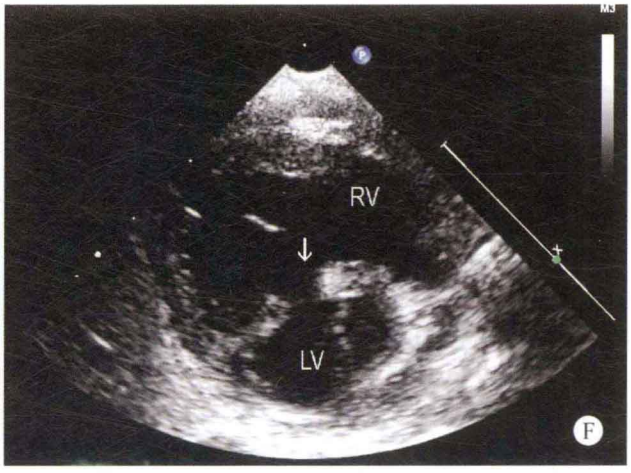
RV
LV
F

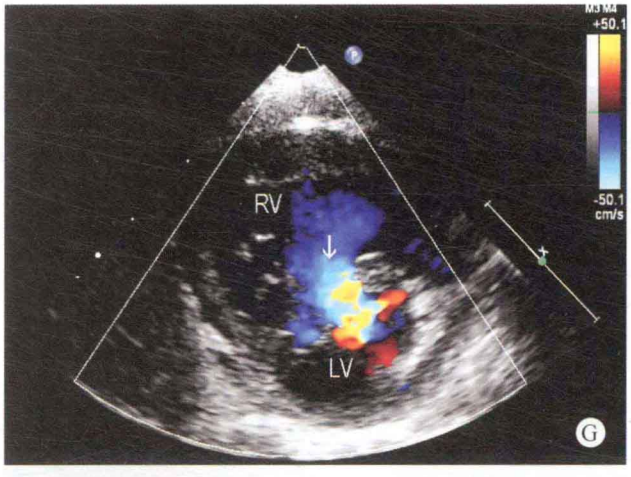
RV
LV
G

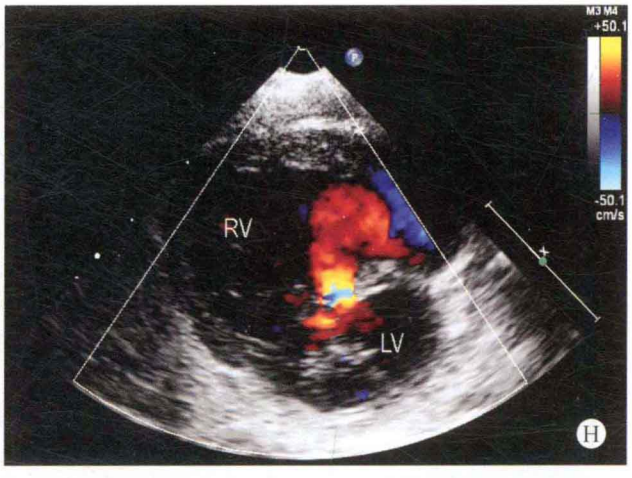
RV
LV
H

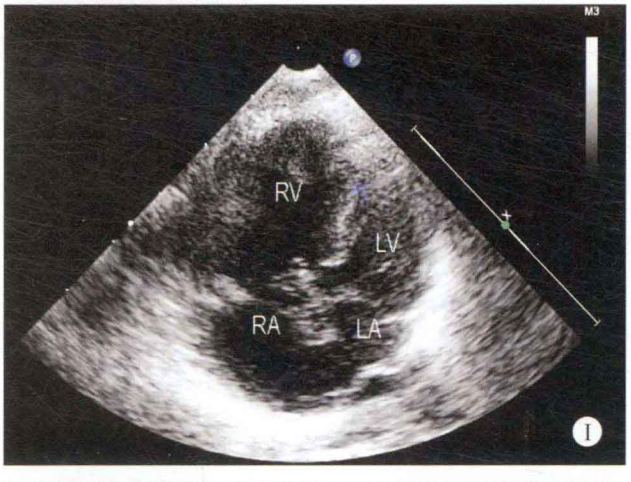
RV
LV
RA
LA
I

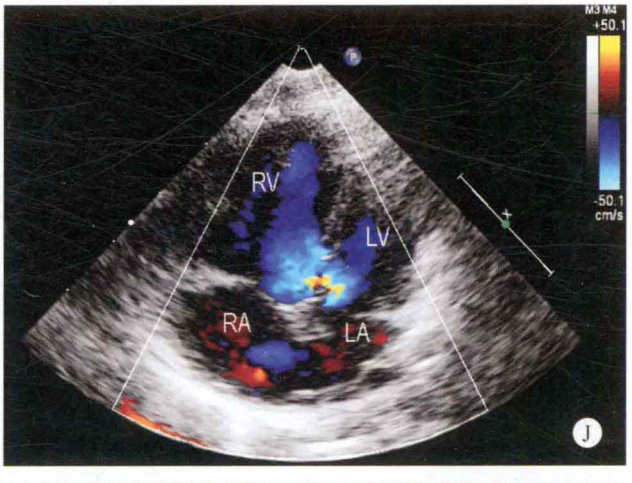
RV
LV
RA
LA
J

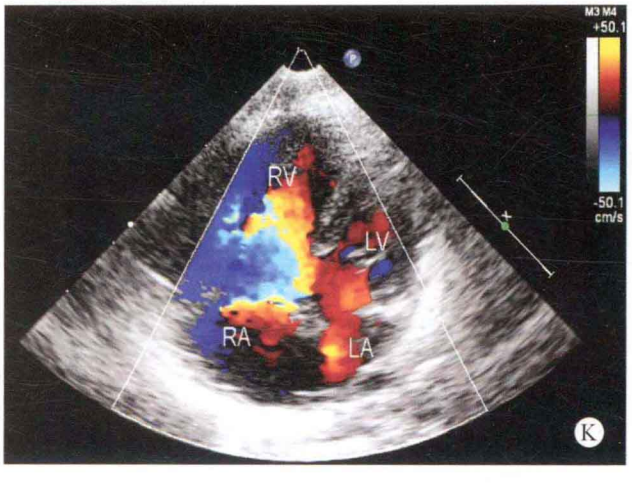
RV
LV
RA
LA
K

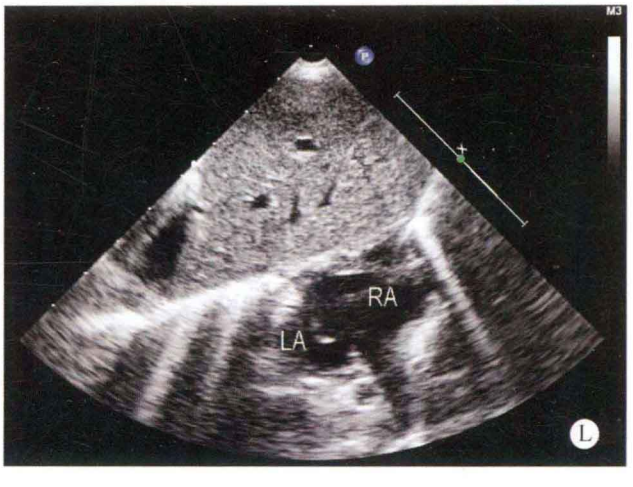
RA
LA
L

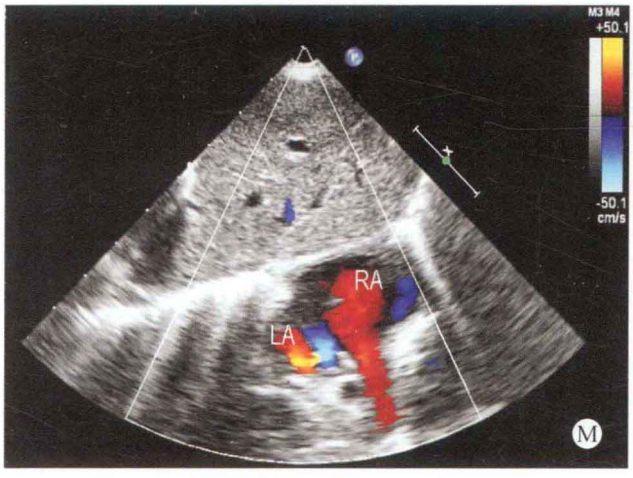
M3 M4
+50.1
-50.1
cm/s
RA
LA
M

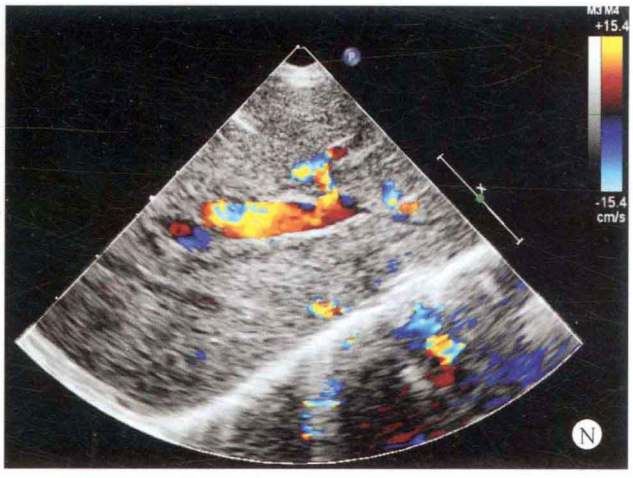
M3 M4
+15.4
-15.4
cm/s
N

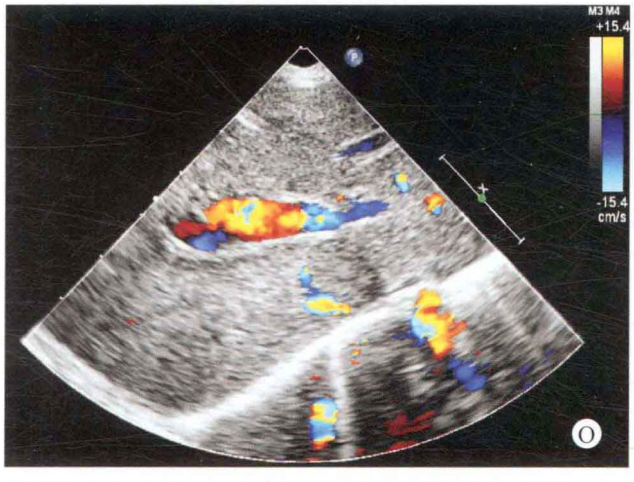
M3 M4
+15.4
-15.4
cm/s
O

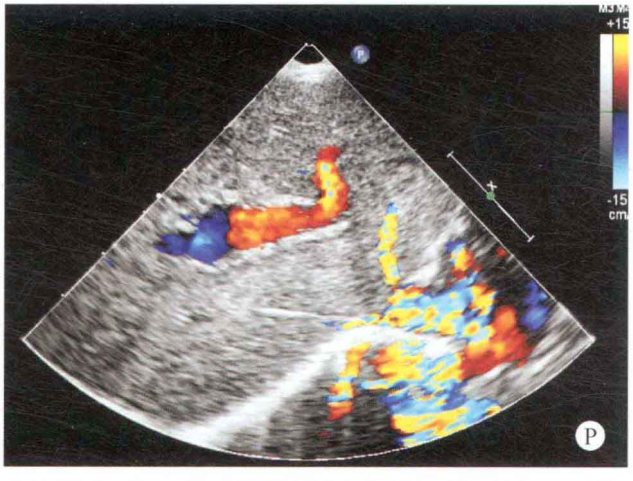
P

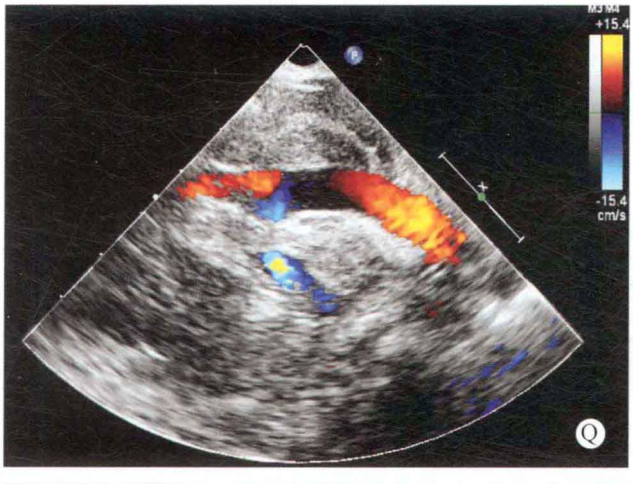
M3 M4
+15.4
-15.4
cm/s
Q


M3 M4
+15.4
-15.4
cm/s
R

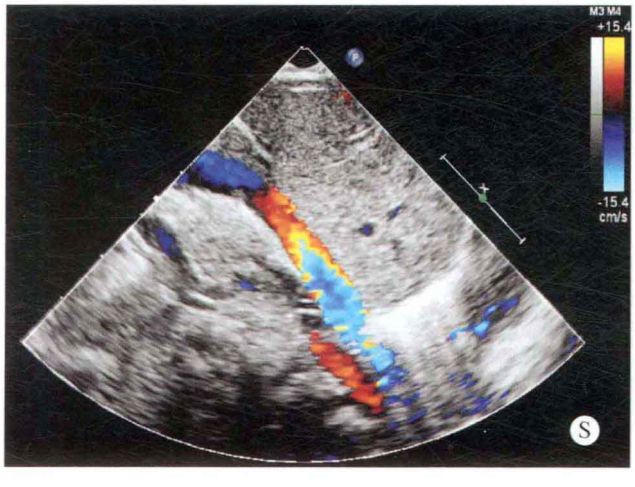
M3 M4
+15.4
-15.4
cm/s
S

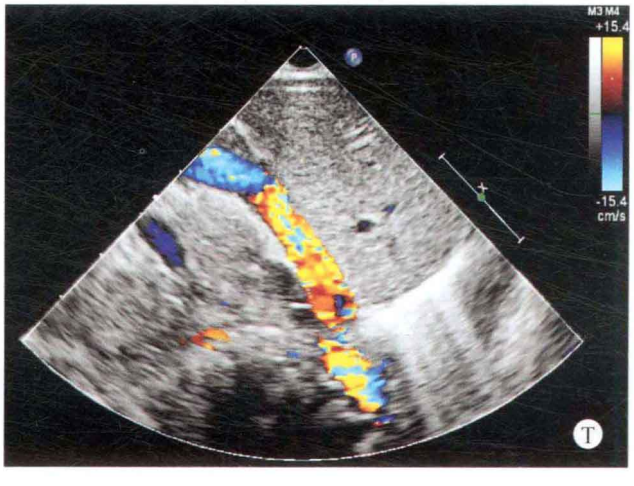
M3 M4
+15.4
-15.4
cm/s
T

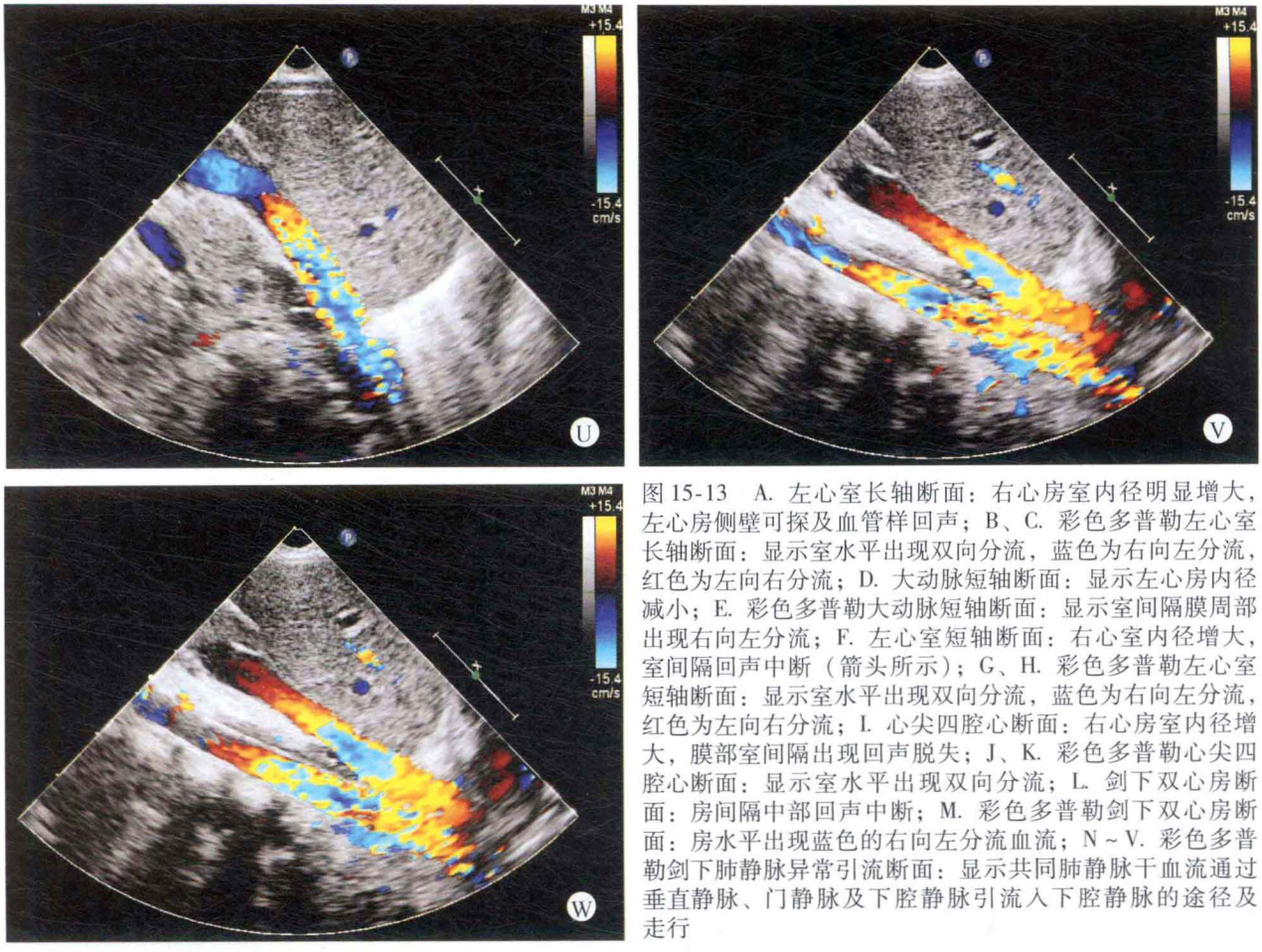

图 15-13 A. 左心室长轴断面：右心房室内径明显增大，左心房侧壁可探及血管样回声；B、C. 彩色多普勒左心室长轴断面：显示室水平出现双向分流，蓝色为右向左分流，红色为左向右分流；D. 大动脉短轴断面：显示左心房内径减小；E. 彩色多普勒大动脉短轴断面：显示室间隔膜周部出现右向左分流；F. 左心室短轴断面：右心室内径增大，室间隔回声中断（箭头所示）；G、H. 彩色多普勒左心室短轴断面：显示室水平出现双向分流，蓝色为右向左分流，红色为左向右分流；I. 心尖四腔心断面：右心房室内径增大，膜部室间隔出现回声脱失；J、K. 彩色多普勒心尖四腔心断面：显示室水平出现双向分流；L. 剑下双心房断面：房间隔中部回声中断；M. 彩色多普勒剑下双心房断面：房水平出现蓝色的右向左分流血流；N～V. 彩色多普勒剑下肺静脉异常引流断面：显示共同肺静脉干血流通过垂直静脉、门静脉及下腔静脉引流入下腔静脉的途径及走行

✧ 病例分析

患者同时合并膜部的室间隔缺损，而且共同肺静脉干细小，极易遗漏肺静脉异位引流的诊断，但在检查的过程中发现左心房内径的大小与单纯室间隔缺损的患者相比较，左心房的内径较小，而且左心房的侧壁似可显示细小的异常血管样回声。通过扫查未能发现肺静脉的血流进入左心房，患者无冠状静脉窦扩张，胸骨上窝探查未能检出共同肺静脉环的结构组织，因此考虑到是否为心下型肺静脉异位引流。通过在剑下扫查时，发现门静脉与肝静脉明显扩张，血流明显增多，并出现逆向性血流，血流走行呈迂曲状，共同肺静脉血流通过垂直静脉引流入下腔静脉而进入右心房。

本例患者应同时存在较大的室间隔缺损，在检查的过程中极易遗漏心下型的肺静脉异位引流，但是如果在检查的过程中，能够注意到患者的每一点细小的变化，便可做出正确的诊断。

✧ 思维要点

（1）如何考虑到患者合并肺静脉异位引流。

（2）肺静脉异位引流的检出。

病例 15-13 女，2 个月（图 15-14）

✧ 二维超声心动图

心脏位于左侧胸腔，心房正位，心室右襻，右房室内径明显增大，左房室内径减小，尤以左心房为著。室间隔与左心室壁厚度正常，由于右心容量负荷增加，室间隔明显左移，与左室后壁呈同向运动。左心房后侧壁未能探及与肺静脉的连接部位。房间隔连续性中断，近下腔静脉端的房间隔部位可见回声脱失约5mm。四支肺静脉于左房后壁形成一共同的肺静脉干，经下行的垂直静脉通过门静脉进入肝静脉，经下腔静脉引流入右心房。垂直静脉的形态和走行方向与肝静脉不同。主动脉弓降部未见异常。肺动脉内径增宽。

✧ 多普勒超声心动图

房水平探及右向左为主的分流。未能探及肺静脉进入左心房的血流信息。共同肺静脉干血流经垂直静脉下行，经门静脉、肝静脉及下腔静脉回流入右心系统。垂直静脉的血流方向，与下腔静脉和肝静脉方向相反，呈层流状态的红色，但血流量明显增大。收缩期三尖瓣口探及少量反流。

✧ 超声心动图诊断

先天性心脏病、完全型心下型肺静脉异位引流、Ⅱ孔型房间隔缺损、肺动脉高压。

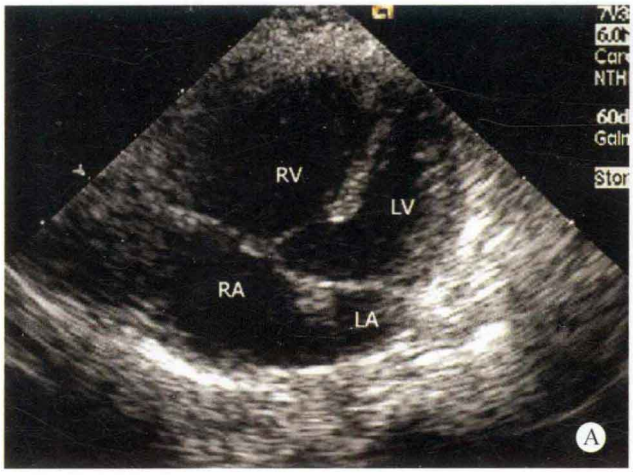
RV
LV
RA
LA
A

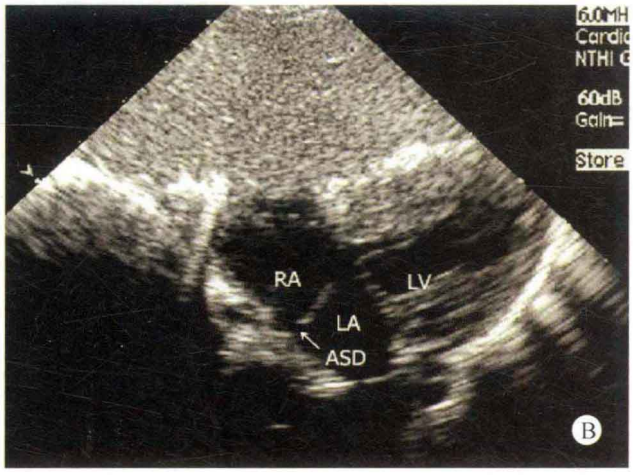
RA
LV
LA
ASD
B

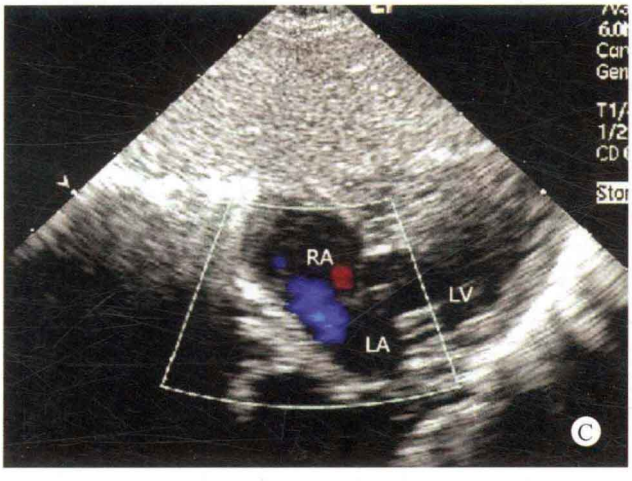
RA
LV
LA
C

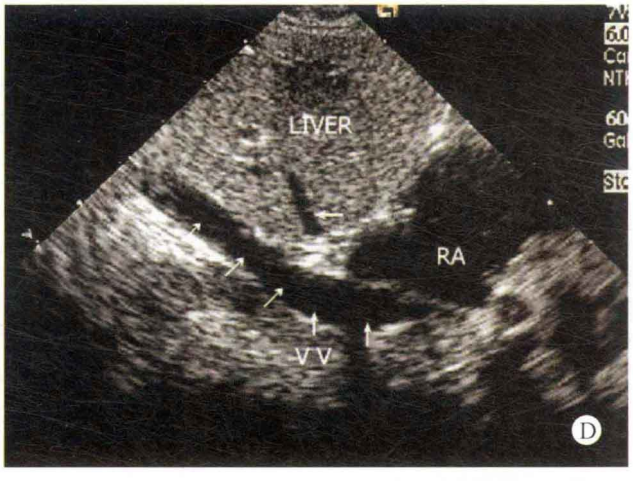
LIVER
RA
V V
D

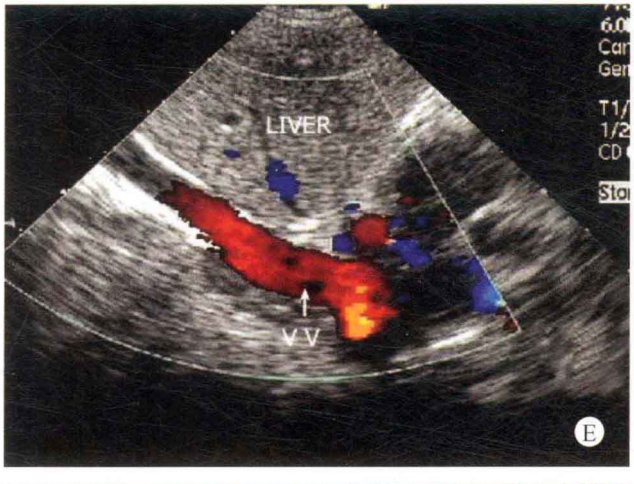
LIVER
V V
E

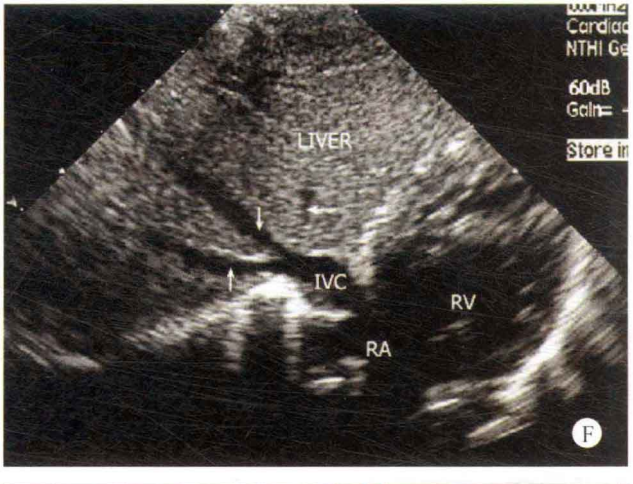
LIVER
IVC
RV
RA
F

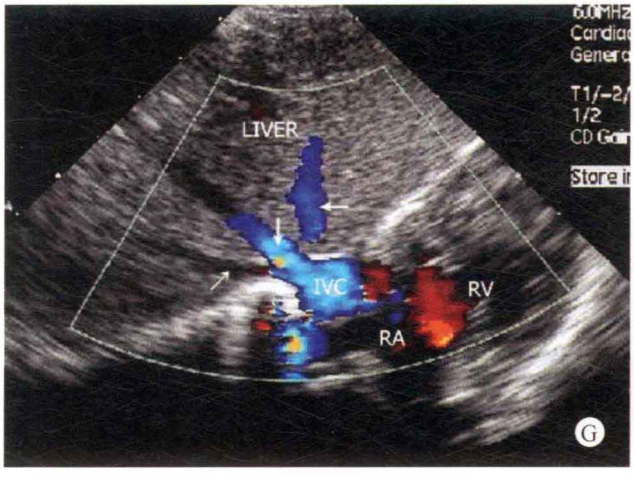
LIVER
IVC
RV
RA
G

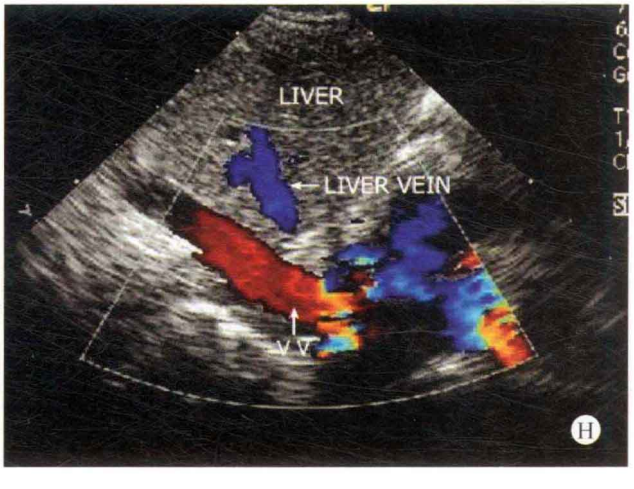
LIVER
LIVER VEIN
V V
H

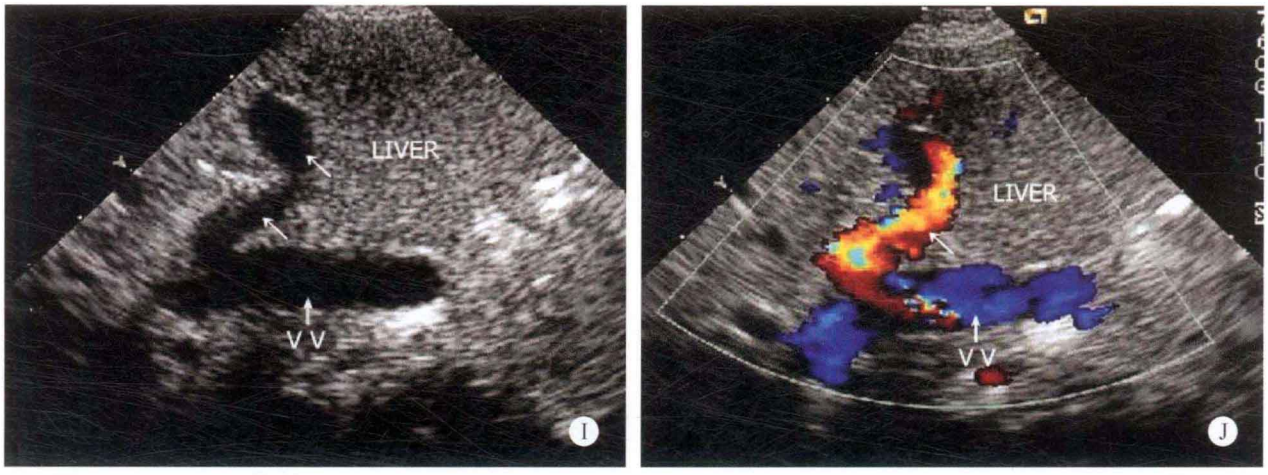

图 15-14 A. 心尖四腔心断面：显示右心房室内径增大，左心房室内径减小，以左心房为著；B. 剑下四腔心断面：显示右心房增大，房间隔近下腔静脉端回声脱失（箭头所示），左心房内径减小；C. 剑下彩色多普勒非标准四腔心断面：显示右心房增大，房水平出现蓝色的右向左分流；D. 垂直静脉长轴断面：显示扩张的垂直静脉形态，向下行走，进入肝脏后，经门静脉进入右心系统（箭头所示）；E. 彩色多普勒剑下垂直静脉长轴断面：显示位于肝脏内的垂直静脉血流丰富，呈红色，并经门静脉进入右心房（箭头所示）；F. 剑下肝静脉断面：显示肝静脉与垂直静脉的走向不同（箭头所示）；G. 显示呈蓝色的肝静脉血流进入右心房（箭头所示）；H. 剑下彩色多普勒垂直静脉长轴断面：垂直静脉的血流方向与肝静脉的血流方向相反，呈红色（箭头所示）；I. 剑下垂直静脉长轴断面：四支肺静脉形成的共同肺静脉，经垂直静脉（箭头所示）、下行的门静脉回流入右心系统；J. 彩色多普勒剑突下断面：显示垂直静脉内血流进入门静脉（箭头所示）

✧ 病例分析

心下型肺静脉异位引流是完全型肺静脉异位引流中较少的一种类型。共同肺静脉回流路径较长，部分患者的回流路径可呈迂曲状，而且患者可合并肺静脉回流路径中的部分路径段出现梗阻现象。心下型肺静脉异位引流的共同肺静脉干的检出有一定的难度，因此在检查的过程中在肝脏内发现与肝静脉血流方向相反的血流，应考虑到本病的可能性。

本类型的肺静脉异位引流的患者发绀、肺动脉高压和肺淤血程度均较重，临床状况也较差。与下腔静脉和腹主动脉平行走行的肺静脉干和垂直静脉，是本类型肺静脉异位引流的重要征象。此外，还应仔细探查其他可能的肺静脉回流途径，以避免漏诊。

✧ 思维要点

（1）右心房室增大的程度与房间隔缺损是否匹配。

（2）房间隔缺损的大小与患者发育的状况。

（3）垂直静脉的检出。

（4）肝脏内肝静脉与垂直静脉的血流方向不同对诊断的意义。

病例 15-14（图 15-15）

✧ 二维超声心动图

心脏位于左侧胸腔，肝脏呈水平位，未能探及脾脏。双侧心房均呈右心耳形态，未探及明确的房间隔组织结构。心室腔内未能探及明确的室间隔组织，呈单心室，未能探及流出腔，二、三尖瓣叶形成共同房室瓣口。肺动脉瓣为二叶瓣，瓣叶增厚，开放受限，关闭尚可。大动脉位置关系异常，主动脉位于正前，肺动脉内径狭窄，位于正后，两大动脉均起源于单心室腔。主肺动脉及左、右肺动脉发育欠佳。主动脉分支顺序异常。未能探及肺静脉进入心房的左侧壁，四支肺静脉汇集为一主干，经下行的导引静脉进入门静脉，下腔静脉肝段缺如，肝静脉直接引流入双侧心房。

✧ 多普勒超声心动图

收缩期肺动脉瓣口血流速度增快，共同肺静脉干 – 门静脉 – 肝静脉血流引流入单心房腔。

✧ 超声心动图诊断

先天性心脏病、无脾综合征、单心房、双侧右心耳异构、单心室、完全型心内膜垫缺损、完全型心下型肺静脉异位引流、大动脉异位、肺动脉瓣狭窄、下腔静脉肝段缺如。

✧ 病例分析

无脾综合征是一罕见的内脏和心脏复合畸形综合征，其特征性表现为内脏异常复合多种心脏畸形。表现为：①脾脏缺如；②双侧肺均为三叶，均为右肺结构；③肝脏呈水平肝；④肺静脉回流异常；⑤大血管位置异常等

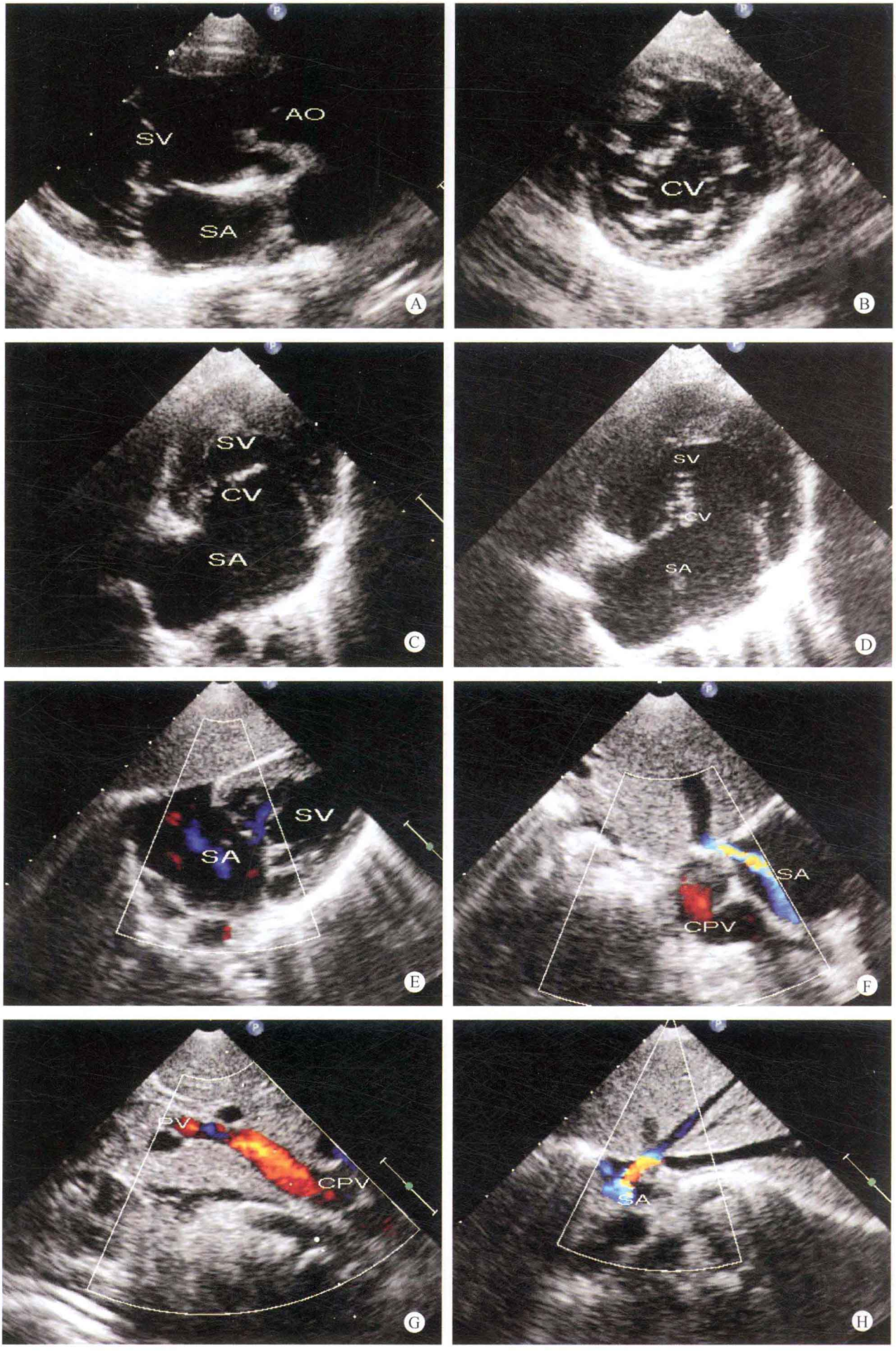
AO
SV
SA
A
CV
B
SV
CV
SA
C
SV
CV
SA
D
SV
SA
E
SA
CPV
F
PV
CPV
G
SA
H

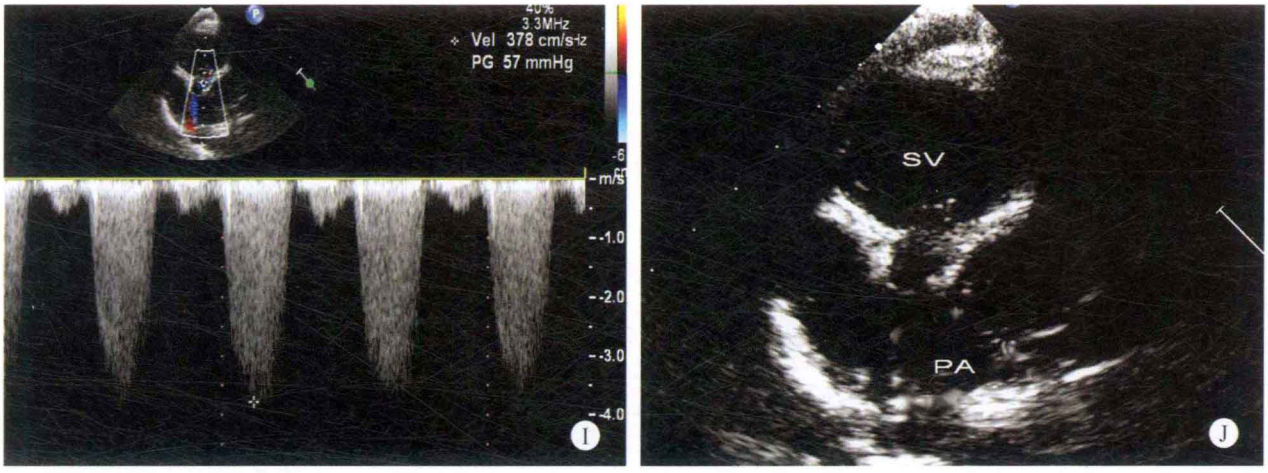

图 15-15 A. 左心室长轴断面：提示未见室间隔，大动脉异位（主动脉在前肺动脉在后）；B. 心室短轴断面：无室间隔，房室瓣形态为共同房室瓣；C. 心尖四腔心断面：无室间隔及房间隔；D. 四腔心断面：心房双侧均为右心耳结构；E. 剑下四腔心断面：显示心房内未探及肺静脉入口；F. 剑下断面：提示左房后侧结构为共同肺静脉干；G. 剑下断面：提示门静脉增宽，血流量增大，并与共同肺静脉相连接；H. 提示下腔静脉肝段缺如，肝静脉直接汇入心房；I. 肺动脉瓣口血流频谱：提示肺动脉口狭窄；J. 肺动脉断面：显示肺动脉发育不良

复杂的先天性心血管畸形。就该心脏畸形而言，患者一般双侧心房均为右房结构，肺静脉回流异常和上下腔静脉异常均多见，心房多为单心房，心室及大动脉关系异常亦较为常见。该患者双侧心耳均为三角形的右心耳形态，提示均为右房结构；肝静脉为五支，多于正常的三支，亦符合无脾综合征水平肝的常见表现。房室内未探及房间隔及室间隔组织，呈单心房和单心室。肺动脉可探及左肺动脉及右肺动脉分叉，主动脉发出头臂干等分支，可确定大动脉的空间方位及与心室的连接关系。心房内未发现肺静脉入口，观察到心房后侧壁出现共同肺静脉干结构，并追踪延续至门静脉内。该患者下腔静脉肝段缺如，下腔静脉的血液通过奇静脉引流入上腔静脉；而肺静脉的血液经门静脉入肝静脉，最后由肝静脉引流入心房。

✧ 鉴别诊断

无脾综合征为一类内脏和心脏复合畸形综合征，应与单纯的脾脏缺如和脾脏异位相鉴别：单纯的脾脏缺如和脾脏异位虽然正常位置无脾脏，但不应同时伴有水平肝，肝静脉的数量通常也正常，亦不会出现双侧均为右心耳形态。

✧ 思维要点

复杂先天性心脏病患者的检查，首先要判定心脏位置及其与内脏的关系。由于心房的位置判定与肝脾位置关系密切，故应先检查肝脾。该患儿为水平肝，脾脏缺如，提示为无脾综合征。这类患者通常双侧心房均为右房结构，可通过观察心耳形态证实。无脾综合征患者常见肺静脉异位引流及体静脉发育异常，故应特别注意。该患者虽然为单心房结构，但心下型肺静脉异位引流的诊断对手术方式的选择仍然非常重要，而心下型肺静脉异位引流又比较容易被忽略。该患者心房内未探及肺静脉入口，而肝静脉血流较丰富，提示了心下型肺静脉异位引流可能性较大。后在心房后方发现粗大的血管，并发现一端与门静脉相连接，证实为心下型肺静脉异位引流。

病例 15-15 女，9 个月（图 15-16）

✧ 二维超声心动图

右心房室内径明显增大，左心房室内径明显减小。室间隔与左室后壁厚度正常，呈同向运动。肺静脉未与左心房相连接，右肺静脉通过扩张的冠状静脉窦引流入右心房，左肺静脉通过垂直静脉经无名静脉与上腔静脉相连接。房间隔中部回声脱失约 7mm，三尖瓣环扩张，瓣叶无异常，但关闭不良。其余各瓣膜未见明显异常。主肺动脉内径增宽，右肺动脉内径狭窄，内径约为 5mm，主动脉弓降部未见明显异常。于主动脉弓的外周部位可探及由垂直静脉、无名静脉、上腔静脉组成的共同肺静脉环，共同肺静脉环未见局限性狭窄部位。

✧ 多普勒超声心动图

房水平探及低速右向左分流，冠状静脉窦的血流回流量明显增多，可探及共同肺静脉干血流经垂直静脉、无名静脉进入上腔静脉。三尖瓣口与肺动脉瓣口的血流量增大，三尖瓣口可探及大量反流。收缩期右肺动脉的血流速度增快，流速为 3.2m/s，峰值压差为 40mmHg。估测肺动脉压约为 80mmHg。

✧ 超声心动图诊断

先天性心脏病、完全型心内及心上型肺静脉异位引流、Ⅱ孔型房间隔缺损、右肺动脉狭窄、三尖瓣关闭不全、三尖瓣大量反流、肺动脉高压。

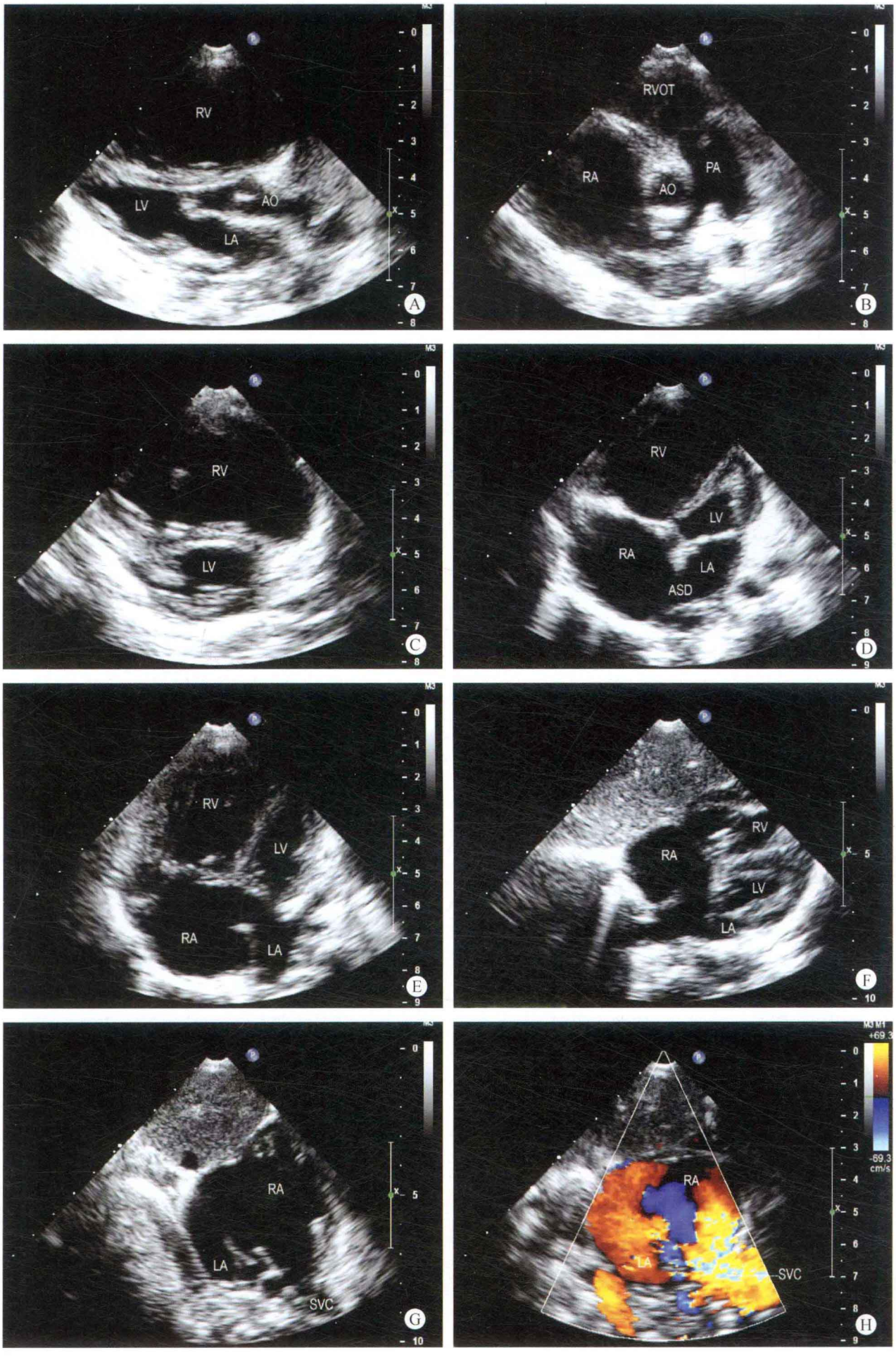
RV
LV
AO
LA
A
RVOT
RA
PA
AO
B
RV
LV
C
RV
LV
RA
LA
ASD
D
RV
LV
RA
LA
E
RV
RA
LV
LA
F
RA
LA
SVC
G
RA
LA
SVC
H

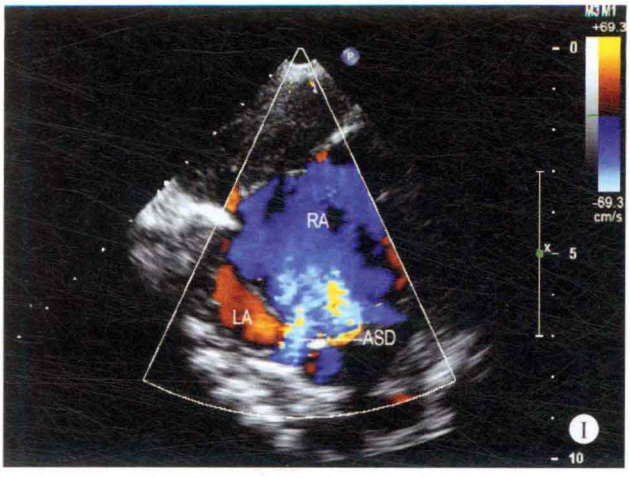

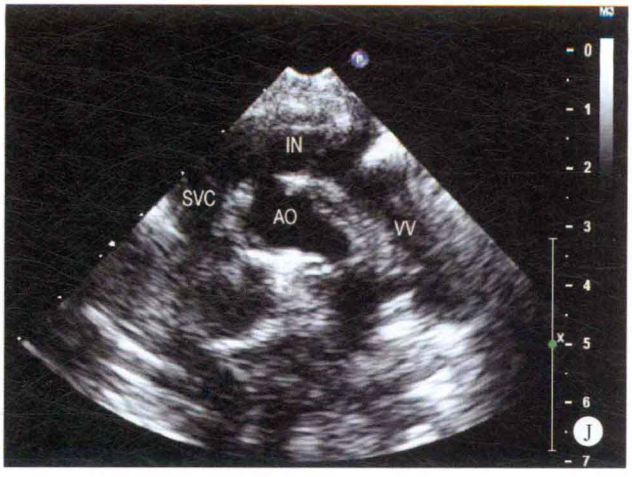

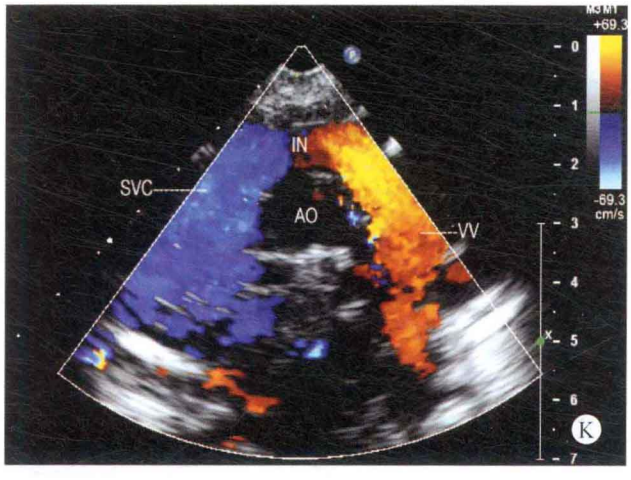

图 15-16 A. 左心室长轴断面：右心房室内径增大，左房内径减小；B. 大动脉短轴断面：右心房室内径增大，左房内径减小；C. 左心室短轴断面：右心室明显增大；D、E. 心尖四腔心断面：右心房室内径增大，左房内径减小，左房壁无肺静脉入口，房间隔回声脱失，冠状静脉窦口扩张；F. 剑下四腔心断面：冠状静脉窦扩张，肺静脉与冠状静脉窦口相连接；G. 剑下双心房断面：显示卵圆孔未闭，冠状静脉窦扩张；H. 彩色多普勒剑下双心房断面：显示冠状静脉窦血流量明显增多；I. 彩色多普勒剑下双心房断面：房水平出现蓝色右向左分流血流；J. 胸骨上窝共同肺静脉环断面：共同肺静脉环无局限性狭窄区域；K. 彩色多普勒胸骨上窝共同肺静脉环断面：血流显示共同肺静脉环无明显狭窄区域

病例分析

患者同时存在两条引流途径，如何不遗漏其中的一条引流途径是本病例检查的关键。在检查的过程中发现患者的左心房内径较小，共同肺静脉干的内径较细。于胸骨上窝探查时，也检出了共同肺静脉血流通过垂直静脉、无名静脉引流入上腔静脉，上腔静脉内的血流量明显增多。但于四腔心断面观察时发现冠状静脉窦口扩张，在剑下双心房断面观察时显示出左心房通过冠状静脉窦口与右心房相连接，应用彩色多普勒观察时发现左心房的部分血流通过冠状静脉窦口引流入右心房。

由于患者的肺静脉引流路径为两条，共同肺静脉干较细小，极易遗漏而误诊为单纯的Ⅱ孔型房间隔缺损。由于右肺静脉引流入冠状静脉窦，冠状静脉窦扩张，于四腔心断面及彩色多普勒剑下双心房断面观察时，易与无顶冠状静脉窦相混淆，因此在检查的过程中，应注意肺静脉走向，以确定引流的部位。

思维要点

（1）患者同时出现两条引流途径时，如何检出。

（2）肺静脉异位引流入冠状静脉窦与Ⅰ孔型房间隔缺损的鉴别。

（3）肺静脉异位引流入冠状静脉窦与无顶冠状静脉窦之间的鉴别。

病例 15-16（图 15-17）

二维超声心动图

右心房室内径增大，左心房室内径减小，室间隔与左心室壁厚度正常，呈同向运动。未能探及肺静脉位于左心房的开口。四支肺静脉于左房侧壁形成一共同肺静脉干后，与左垂直静脉相连接，其内径约为 14mm，经无名静脉与右上腔静脉相连接，于主动脉弓的外侧缘形成共同肺静脉环，未能探及共同肺静脉环的局限性狭窄区域。房间隔中部回声中断约 23mm，冠状静脉窦的顶部缺如约 19mm。三尖瓣扩张，瓣叶形态、结构无异常。主动脉弓降部未见明显异常。

多普勒超声心动图

房水平探及低速右向左分流，可探及共同肺静脉干－垂直静脉－右上腔静脉所形成的共同肺静脉环内血流，左心房－冠状静脉窦顶部缺如部位－右心房之间形成双向分流。收缩期三尖瓣口探及少量－反流，血流速度为 3.8m/s，压差为 58mmHg，估测肺动脉压约为 68mmHg。

超声心动图诊断

先天性心脏病、完全型心上型肺静脉异位引流、Ⅱ孔中央型房间隔缺损、无顶冠状静脉窦、肺动脉高压。

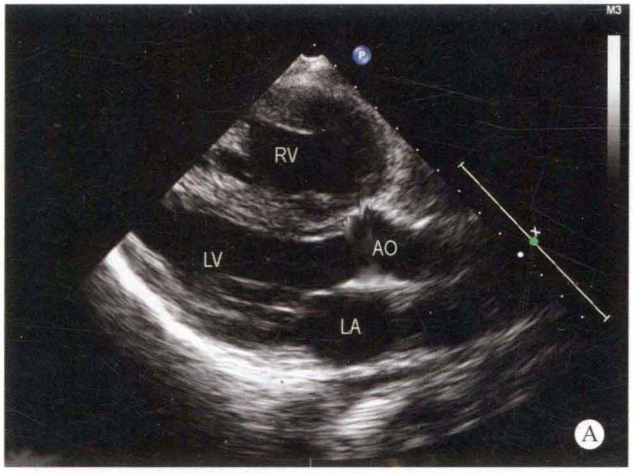
M3
RV
LV
AO
LA
A

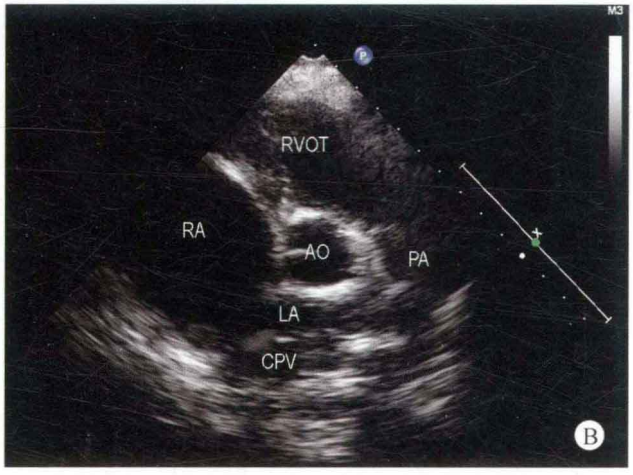
M3
RVOT
RA
AO
PA
LA
CPV
B

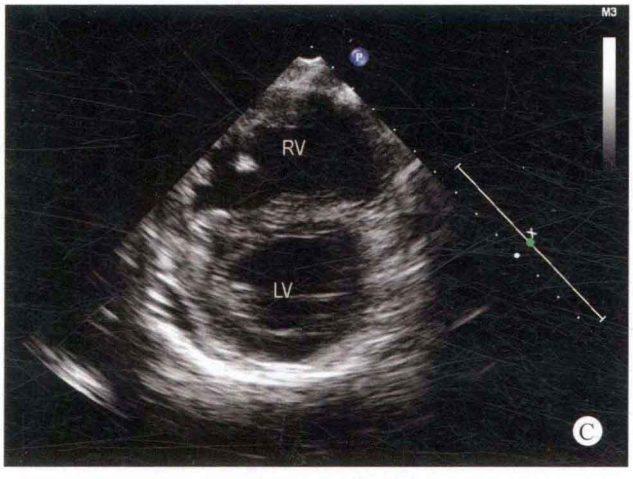
M3
RV
LV
C

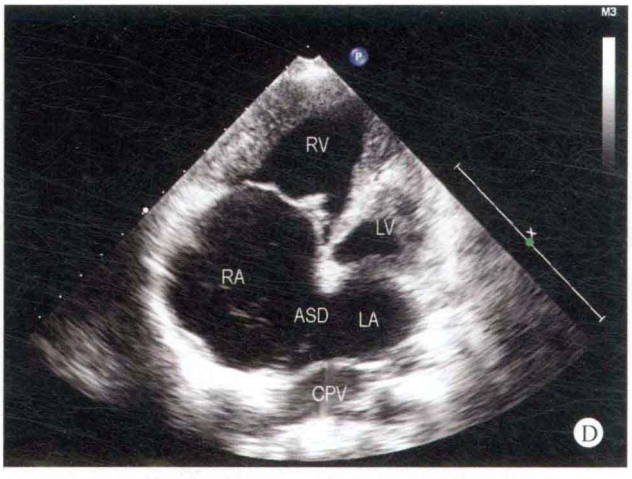
M3
RV
LV
RA
ASD
LA
CPV
D

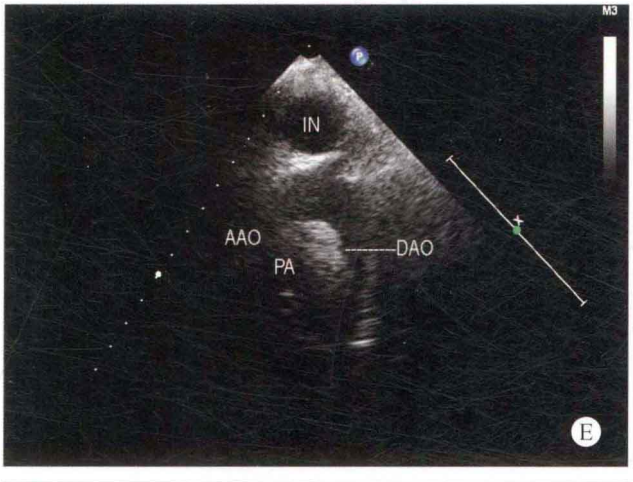
M3
IN
AAO
PA
DAO
E

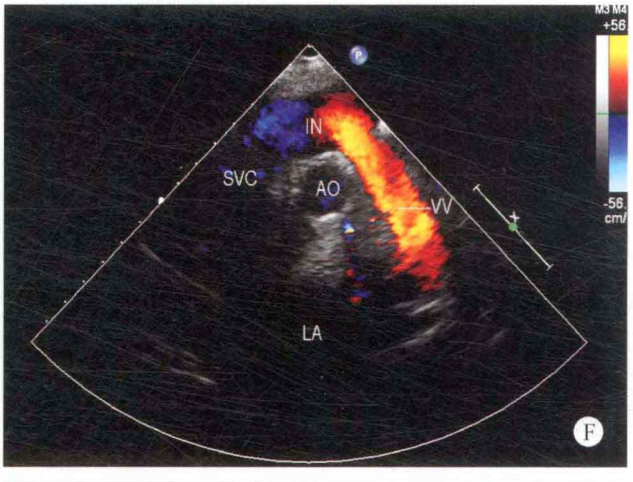
M3 M4
+56
IN
SVC
AO
VV
LA
F

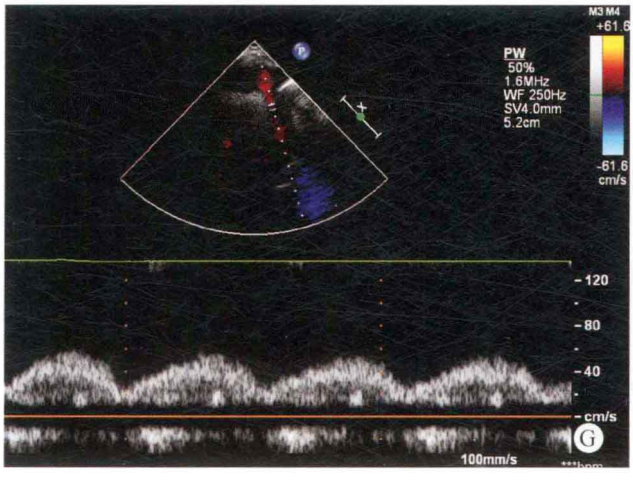
M3 M4
+61.6
PW
50%
1.6MHz
WF 250Hz
SV4.0mm
5.2cm
-61.6
cm/s
120
80
40
cm/s
100mm/s
G

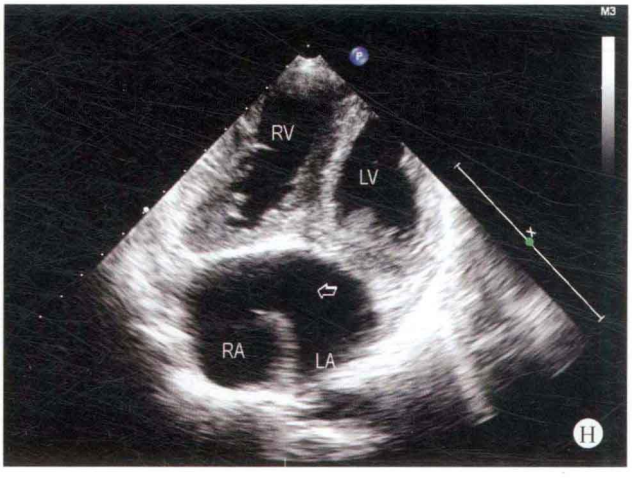
M3
RV
LV
RA
LA
H

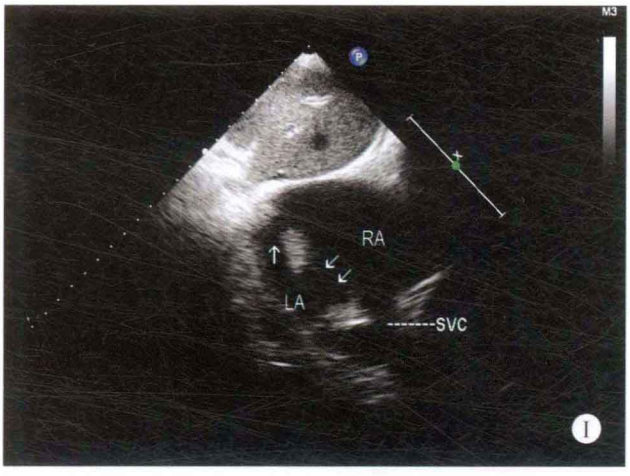

图 15-17 A. 左心室长轴断面：右心室增大，左心室内径在正常范围，无冠状静脉窦扩张现象；B. 大动脉短轴断面：右心房室内径增大，右室流出道增宽，左心房侧壁可显示共同肺静脉干；C. 左心室短轴断面：右心室增大；D. 心尖四腔心断面：右心房室内径增大，房间隔回声脱失，左心房侧壁显示共同肺静脉；E. 胸骨上窝主动脉弓长轴断面：主动脉弓降部正常，但距近场距离较远；F. 胸骨上窝共同肺静脉环断面：显示共同肺静脉环组织结构及共同肺静脉环内的血流；G. 频谱多普勒共同肺静脉环血流：显示共同肺静脉环的静脉血流频谱；H. 类四腔心断面：显示左心房通过冠状静脉窦顶部缺如部位与右心房相通；I. 剑下双心房断面：显示房间隔中部回声中断（箭头所示），左心房通过冠状静脉窦缺如部位与右心房相通（箭头所示）

病例分析

本例患者为完全型心上型肺静脉异位引流合并无顶冠状静脉窦，极为少见也极易出现漏诊现象。在检查本患者的过程中，左心室长轴断面未能发现冠状静脉窦扩张现象，但类四腔心断面显示出冠状静脉窦的顶部缺如现象，并且出现左心房的血流通过缺如的顶部分流入右心房，因此考虑到患者为无顶冠状静脉窦缺如。

患者的左心房内径减小，而且左心房的侧壁出现共同肺静脉干样的回声。在胸骨上窝检查时，发现主动脉弓长轴前方的无名静脉内径扩张，顺时针旋转探头的扫描方向，显示出共同肺静脉干通过垂直静脉与扩张的无名静脉、上腔静脉相连接，形成共同肺静脉环样回声。

本例患者的年龄较大，在检查的过程中由于存在无顶冠状静脉窦缺如，极易将完全型心上型肺静脉异位引流遗漏。

鉴别诊断

1. 经冠状静脉窦引流的心内型肺静脉异位引流 虽然经冠状静脉窦引流入右心房的心内型肺静脉异位引流和无顶冠状静脉窦的患者，于剑下双心房断面观察时，均可出现左心房通过冠状静脉窦分流入右心房的现象，但是经冠状静脉窦引流入右心房心内型肺静脉的患者，于左心室长轴断面观察时，冠状静脉窦呈明显扩张状态，而无顶冠状静脉窦的患者于左心室长轴断面观察时，无冠状静脉窦扩张的表现。注意到此点，两者不难鉴别。

2. 无顶冠状静脉窦与部分型心内膜垫缺损 无顶冠状静脉窦的患者于心尖四腔心或双心室流入道断面均能显示出低位的房间隔组织，而位于胸骨左缘四腔心断面时，可显示出冠状静脉窦的顶部缺如，表现与部分型心内膜垫缺损的低位房间隔缺损极为相似，两者极易混淆。但如注意到在扫查的过程中，在心尖四腔心或双心室流入道等任一断面，低位房间隔存在残端组织，即可排除部分型心内膜垫缺损的可能性。

思维要点

（1）有无冠状静脉窦扩张。

（2）左心房的大小。

（3）低位房间隔有无房间隔残端组织。

（4）肺静脉引流途径的确认。

病例 15-17 男，21 岁（图 15-18 和图 15-19）

二维超声心动图

右心房室明显扩大，左心房室内径较小。右室壁增厚，室间隔与左室壁厚度正常，但运动欠协调。房间隔及室间隔连续完整。三尖瓣环扩大，三尖瓣闭合欠佳，其余各瓣膜结构、启闭正常。肺静脉显示欠清晰。主肺动脉内径明显增宽，右肺动脉内径狭窄。心包腔探及少量积液。

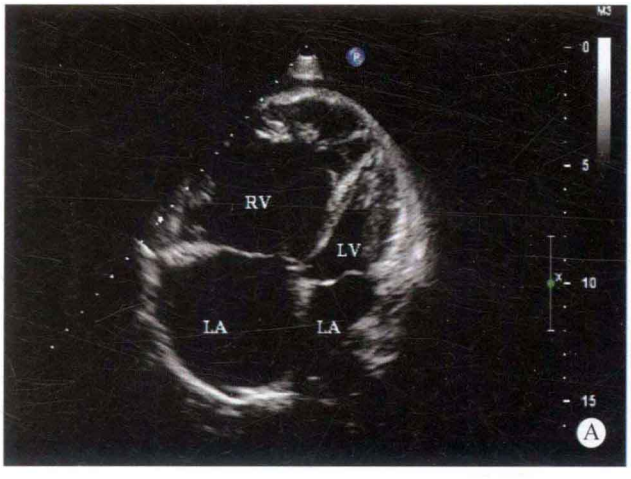



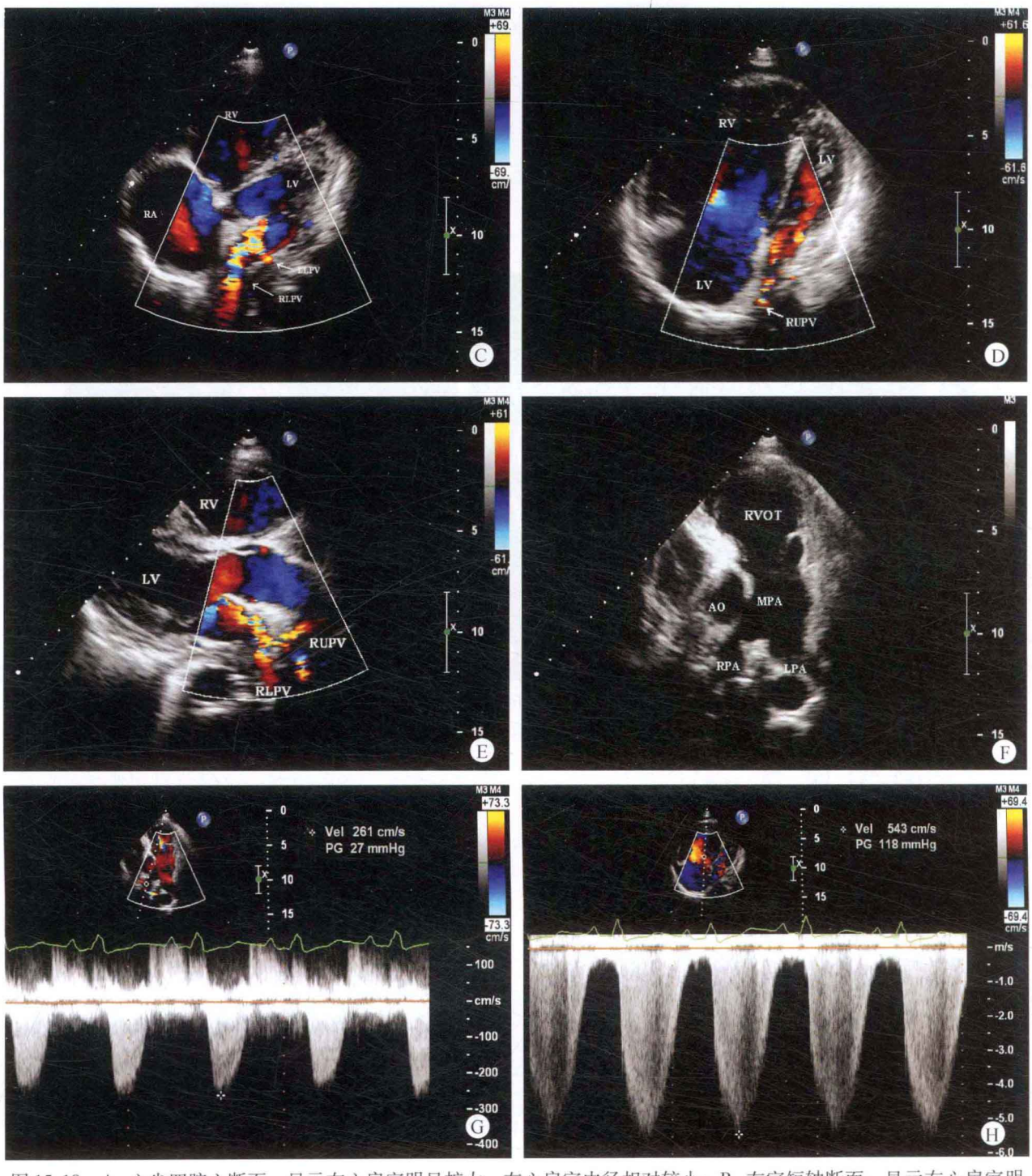

图 15-18　A. 心尖四腔心断面：显示右心房室明显扩大，左心房室内径相对较小；B. 左室短轴断面：显示右心房室明显扩大，室间隔运动异常，收缩期左心室呈“D”形，表明右心压力较高，心包腔少量积液；C～E. 彩色多普勒四腔心及左心室长轴断面：分别显示右上、右下及左下肺静脉入口部位狭窄，血流速度明显增快，未能探及明确的左上肺静脉血流；F. 肺动脉长轴断面：显示右肺动脉内径狭窄；G. 右肺动脉连续多普勒血流频谱：收缩期右肺动脉血流速度轻度增快，流速为 2.6m/s，压差为 27mmHg；H. 三尖瓣口反流性血流频谱：收缩期右房内探及源于三尖瓣口的高速反流性血流束，流速为 5.4m/s，压差为 118mmHg。估测患者肺动脉收缩压约为 128mmHg

多普勒超声心动图

肺静脉入左房口部位血流速度明显增快，探及右上、右下及左下肺静脉血流进入左心房，未能探及左上肺静脉血流。右肺动脉血流速度增快。收缩期三尖瓣口探及少量高速反流，流速为 5.4m/s，压差为 118mmHg。估测肺动脉收缩压约为 128mmHg。

超声心动图诊断

肺静脉狭窄（右侧及左下肺静脉）、左上肺静脉闭

锁？右肺动脉轻度狭窄、重度肺动脉高压，建议进一步行 CT 检查。

CT 扫描所见

（1）仅见三支肺静脉，右侧两支肺静脉及左下肺静脉入口均狭窄，以右上肺静脉狭窄为重；左上肺静脉未见明确显影。

（2）肺动脉增强扫描：主肺动脉增宽，右肺动脉主干管腔偏窄（11mm），其后管腔扩张。

（3）少量心包积液。

CT 检查结果

CT 检查结果见图 15-19。

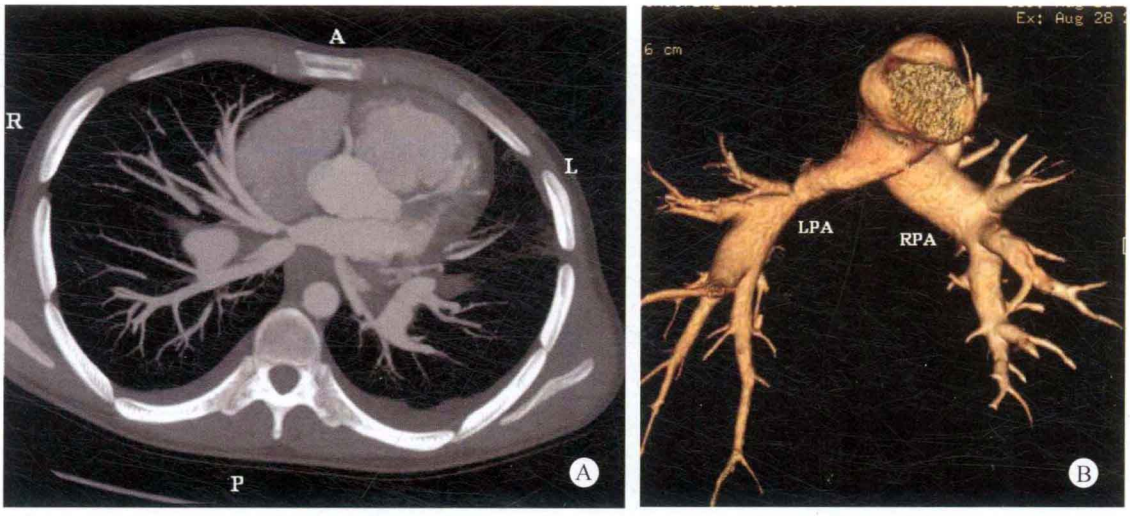

图 15-19 A. 右侧见右上、右下肺静脉；左侧仅见左下肺静脉，左上肺静脉未见明确显影。三支肺静脉入口均狭窄，以右上肺静脉狭窄为重。B. 重建三维 CT 图像显示主肺动脉内径增宽，右肺动脉主干管腔偏窄，其后管腔扩张

病例分析

在本患者的检查中，首先发现右心明显扩大，而左心相对变小，室间隔运动异常，考虑患者存在较严重的肺动脉高压。进一步寻找导致肺动脉高压的原因，多方位探查未发现房间隔、室间隔的回声中断，未发现动脉导管未闭，表明不存在心内分流性疾病。应用彩色多普勒探查左心房血流时，发现肺静脉入口部位血流速度明显增快，经多方位探查未能发现左上肺静脉，因此考虑为肺静脉狭窄及闭锁。其肺动脉高压是由于肺静脉狭窄导致压力增加所致。由于超声心动图探查心外血管的限制，故建议患者进一步行 CT 检查明确诊断，其 CT 检查结果证实了超声心动图诊断。

先天性肺静脉狭窄或闭锁为罕见畸形，男女发病率无明显差别。可以单独发生，也可以和房间隔缺损、室间隔缺损、肺静脉异位引流、完全型大动脉转位等其他畸形合并存在。本畸形肺静脉与左心房连接关系正常，一条或多条肺静脉受累。根据受累的部位和程度，可分为三种类型：①一段肺静脉呈管状受累，或整个肺静脉受累，受累肺静脉变细，甚至闭锁完全退化消失，也称为肺静脉发育不良；②肺静脉纤维隔膜样狭窄；③狭窄位于肺静脉与左心房的连接部位，也称为局限性肺静脉狭窄。症状典型者为发育迟缓，反复咯血和肺部感染等。若四支肺静脉同时受累，症状出现较早，但很少出现于新生儿期。如果受累肺静脉支数较少，症状较轻，可至青少年期才出现症状。

鉴别诊断

1. 原发性肺动脉高压 均为肺动脉高压，其超声心动图表现类似，均为右心扩大、室间隔运动异常等；而原发性肺动脉高压未发现明确的病因。

2. 肺静脉畸形引流 肺静脉异位引流是由于部分或全部肺静脉未与左房连接，而是通过其他不同的途径引流入右心房，再经房间隔缺损进入左心，患者一般发育较差。仔细行超声心动图检查，与肺静脉狭窄不难鉴别。

四、检查过程中的思维方式

肺静脉畸形引流种类繁多，根据肺静脉异位引流的数目及引流的途径进行分类，肺静脉异位引流可以独立存在，也可为其他心内复杂畸形的组合，如与心内膜垫缺损、大动脉转位、右室双出口、肺动脉闭锁等心内复杂畸形并存。因此在检查的过程中，应注意到房间隔、室间隔缺损的径线、心腔大小、容量负荷的程度与所拟的诊断是否相符，大动脉位置关系及所起源的部位是否出现异常，各种心内畸形的表现，包括患者的发绀程度及类型与所做出的诊断是否均能得到合理的解释。

由于无论是部分型还是完全型肺静脉异位引流均根据引流的途径进行分类，所以在检查的过程中应注意肺静脉引流的途径。因此，如考虑到肺静脉系统出现异常时，应注意扫查胸骨上窝及剑下的各种断面，以便做出正确的诊断。

影响患者生存的主要因素有房间隔缺损的大小、共同肺静脉干的内径宽度、引流途径中有无局限性狭窄的区域及引流的途径。如果房间隔缺损较大，肺静脉引流入右心房的血流所形成的右向左分流量大，患者的生存条件较好。肺静脉直接引流入右心房者其血流动力学改变与房间隔缺损基本相同。如共同肺静脉干在引流的途径中出现局限性狭窄部位，减少了静脉水平的左向右分流，使血流出现受阻现象，改变了肺循环和体循环之间的比例（Q_p/Q_s），应在术前检出，有利于手术治疗。

对于年龄较小的房间隔缺损患者，如左心房内径明显减小，而右心容量负荷的程度与房间隔缺损的大小不匹配时，应考虑到肺静脉异位引流的可能性，应认真检查肺静脉的路径。

部分型直接引流入右心房的患者，因其特征性不明显，极易漏诊而诊断为单纯的房间隔缺损。但对于通过冠状静脉窦引流的患者，由于冠状静脉窦扩张给了检查者一定的提示，可做出正确的诊断。

在完全型肺静脉异位引流中，心上型发病率最高，由于其具有较强的特征性，一般均可做出明确的诊断，但对于所形成的共同肺静脉环的各阶段是否存在局限性狭窄部位，应注意检出。如果同时合并紫绀属的先天性心脏病，如肺动脉闭锁等，容量改变减小，也易出现漏诊。于胸骨上窝探查时，如果发现主动脉弓与图像近场之间的距离较远，应注意调整探头的位置，顺时针旋转探头，使其出现主动脉短轴图像，可显示出位于外围的共同肺静脉环，避免出现漏诊。

对于心上型肺静脉异位引流的患者还应注意共同肺静脉干上行于垂直静脉时，路径出现变异，垂直静脉位于降主动脉的右侧缘（内侧缘）行走，在左肺动脉与右肺动脉分叉部位上行于降主动脉的左侧缘（外侧缘）。在手术之前应给以提示，避免手术时间延长。

在疑诊肺静脉异位引流时，如在胸骨左缘及胸骨上窝各断面均未能发现肺静脉引流途径，应注意剑下的探查。门静脉与肝静脉扩张，并出现垂直静脉及大量红色的血流，应考虑心下型肺静脉异位引流。

肺静脉异位引流无共同的肺静脉干直接引流入腔静脉系统的患者极其罕见，常合并于复杂畸形。如发现血管之间的异常连接，应注意应用频谱多普勒技术观察，频谱为速度较低的静脉性血流时应考虑本病，如为高速连续性动脉性血流应考虑异位的未闭动脉导管。

对患儿发育及手术的影响条件：

（1）肺静脉异常引流途中，共同肺静脉出现狭窄部位，狭窄的长度、内径大小。

（2）房间隔缺损大小对患者的发育及手术的影响。

（3）左房径的大小。

（4）肺动脉压力。

五、鉴别诊断

（一）完全型心内型肺静脉畸形引流与Ⅱ孔型房间隔缺损

完全型心内型肺静脉畸形引流	Ⅱ孔型房间隔缺损
◆ 右心房室内径增大	◆ 右心房室内径增大
◆ 左房内径减小	◆ 左房内径基本正常
◆ 房间隔缺损	◆ 房间隔缺损
◆ 无肺静脉进入左房	◆ 四支肺静脉均进入左房
◆ 形成共同的肺静脉干	◆ 未能形成共同肺静脉干
◆ 患者有发绀及杵状指趾	◆ 患者无发绀及杵状指趾

✧ 思维要点（何时应考虑到存在 TAPVC 的可能性）：

（1）房间隔缺损的大小与右心容量不相符。

（2）左房内径极小。

（3）肺静脉血流进入左房。

（4）患者发绀。

（二）完全型心内型肺静脉畸形引流与部分型心内膜垫缺损

完全型肺静脉异位引流入 CS

- 患者发绀、杵状指趾
- 左心房内径减小
- 无二尖瓣叶裂
- 冠状静脉窦扩张
- 有低位房间隔残端组织

部分型心内膜垫缺损

- 患者无发绀、杵状指趾
- 左房内径增大
- 有二尖瓣叶裂隙
- 无冠状静脉窦扩张
- 任一角度无低位房间隔残端组织

思维要点

（1）冠状静脉窦扩张、血流量增大。
（2）左房内径的大小。
（2）有无低位房间隔残端组织。
（4）患者有无发绀。

（5）在任何一个断面观察到低位房间隔出现残端组织时，均应考虑到部分型心内膜垫缺损的可能性。

（三）肺静脉畸形引流与无顶冠状静脉窦

肺静脉异位引流入 CS

- 冠状静脉窦扩张
- 右心房室内径增大
- 左心房内径减小
- 存在房间隔缺损
- 冠状静脉窦顶部完整
- 患者伴有发绀

无顶冠状静脉窦

- 冠状静脉窦扩张
- 右心房室内径增大
- 左心房内径在正常范围
- 无房间隔缺损
- 冠状静脉窦顶部缺如
- 患者无发绀

思维要点

（1）有无房间隔缺损。
（2）左房内径的大小。
（3）冠状静脉窦是否扩张。
（4）冠状静脉窦顶部是否缺如。
（5）患者是否有发绀。

（本章病例 15-1 由朱振辉提供，15-2～15-12、15-15 和 15-16 由刘延玲提供，病例 15-13 由凌雁提供，病例 15-14 由王剑鹏提供，病例 15-17 由吕秀章提供，病例 15-17 的 CT 图片由放射科蒋世良教授提供，特此致谢！）

（刘延玲　王剑鹏　凌　雁　吕秀章）

第十六章　肺动静脉瘘

肺动静脉瘘（pulmonary arteriovenous fistulae）为肺动脉与肺静脉之间存在异常血管直接连通的肺血管畸形，是指肺内部分肺动脉的血流通过异常的瘘管经肺静脉回流入左心房的一种先天性肺血管畸形。

一、病理解剖及病理生理

肺动静脉瘘可发生于肺内任何部位的血管，其瘘口可为单发，也可为多发。瘘口的口径大小及长度差异性较大。由于肺内的动脉与静脉出现交通口，形成肺小动脉与肺小静脉之间的分流，即部分肺动脉的血流通过瘘管经肺静脉回流入左心房，形成动脉水平的右向左分流，与肺静脉的氧和血混合，致使体循环动脉的血氧饱和度降低，患者出现发绀。

二、临床表现

分流量小的患者可无明显的症状，分流量大的患者可出现心悸、气短、咯血，并出现杵状指趾。听诊时可闻及连续性血管样杂音。

三、超声心动图表现

病例 16-1　女，4 岁（图 16-1）

✧ 二维超声心动图

右心房室内径轻度增大，左心房室内径在正常范围，室间隔与左心室壁厚度正常，运动幅度尚可，房间隔与室间隔连续性良好。各瓣膜形态、结构及启闭运动未见异常。大动脉连接关系及发育正常，主动脉弓降部未见异常，心包腔内未见异常。

✧ 多普勒超声心动图

心内各部未能探及明确的异常血流。

✧ 右心声学造影

于左肘静脉注入经反复抽吸后的 50% 葡萄糖注射液声学造影剂，右心房室顺序充盈，经几个心动周期后，左心房室腔内出现大量的造影剂回声，提示肺小动脉及肺静脉之间出现右向左的分流。

✧ 超声心动图诊断

先天性心脏病、肺动静脉瘘。

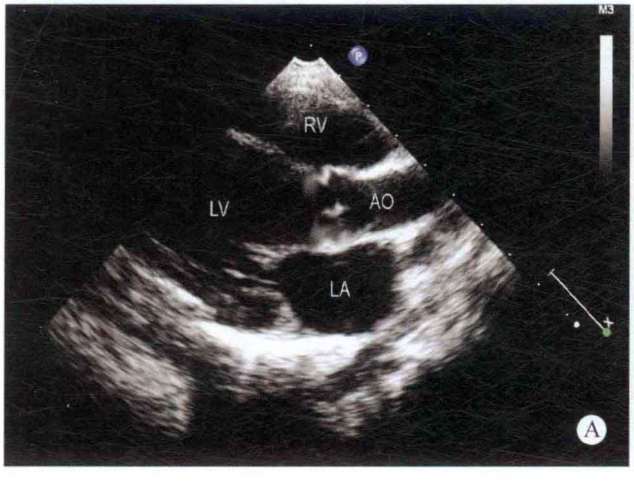

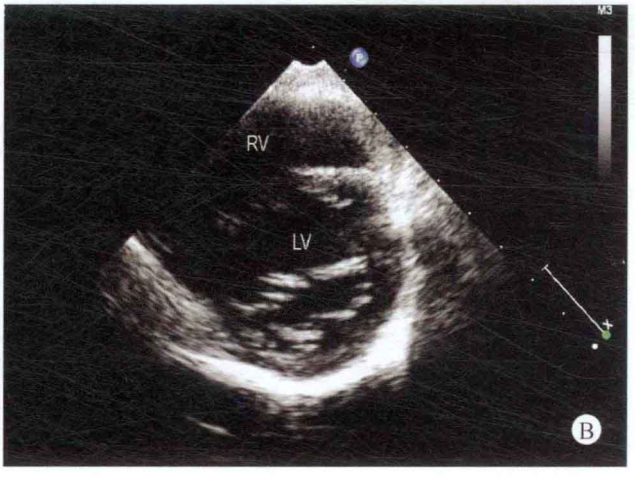

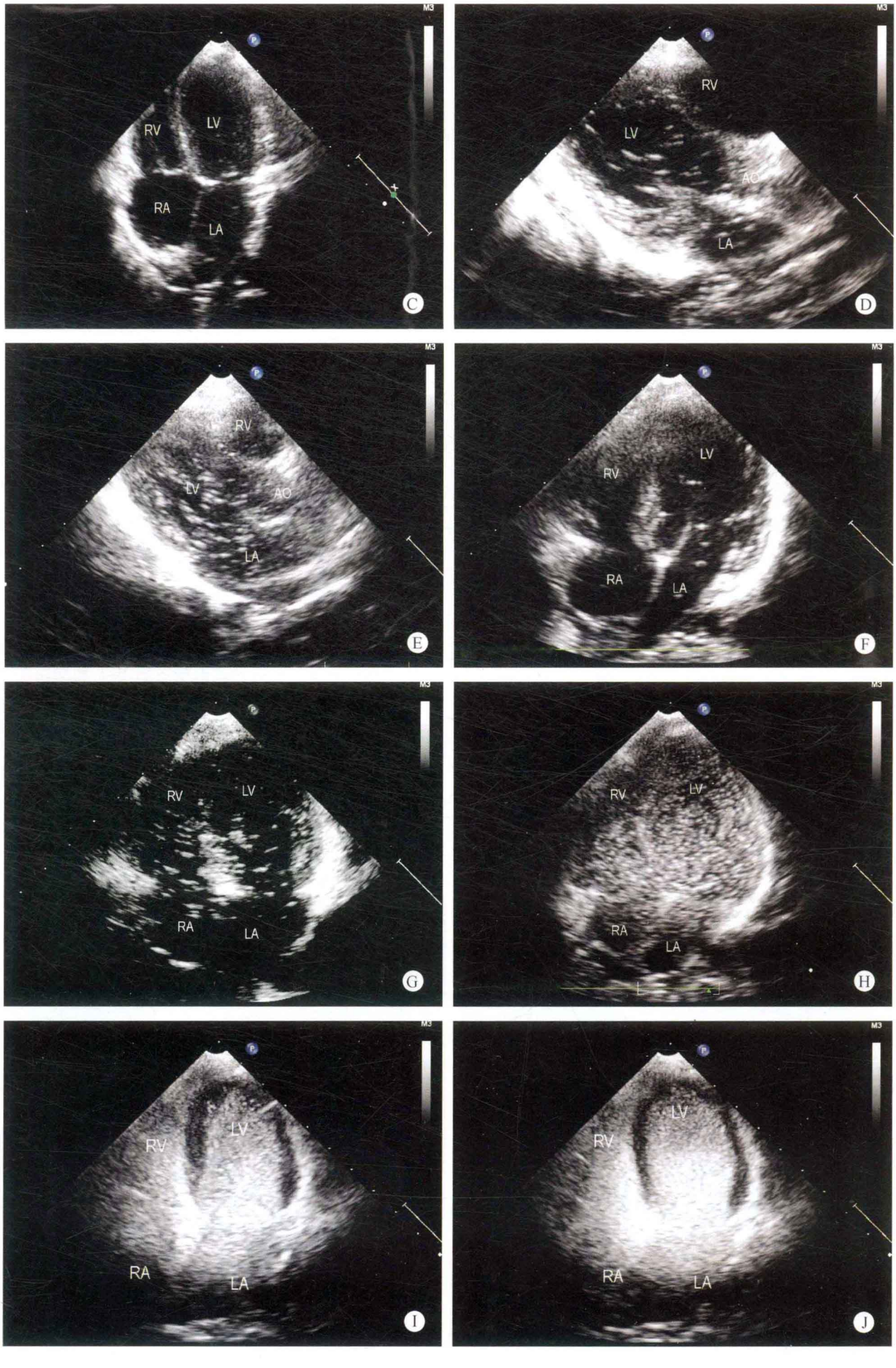
RV
LV
RA
LA
C
RV
LV
AO
LA
D
RV
LV
AO
LA
E
RV
LV
RA
LA
F
RV
LV
RA
LA
G
RV
LV
RA
LA
H
RV
LV
RA
LA
I
RV
LV
RA
LA
J

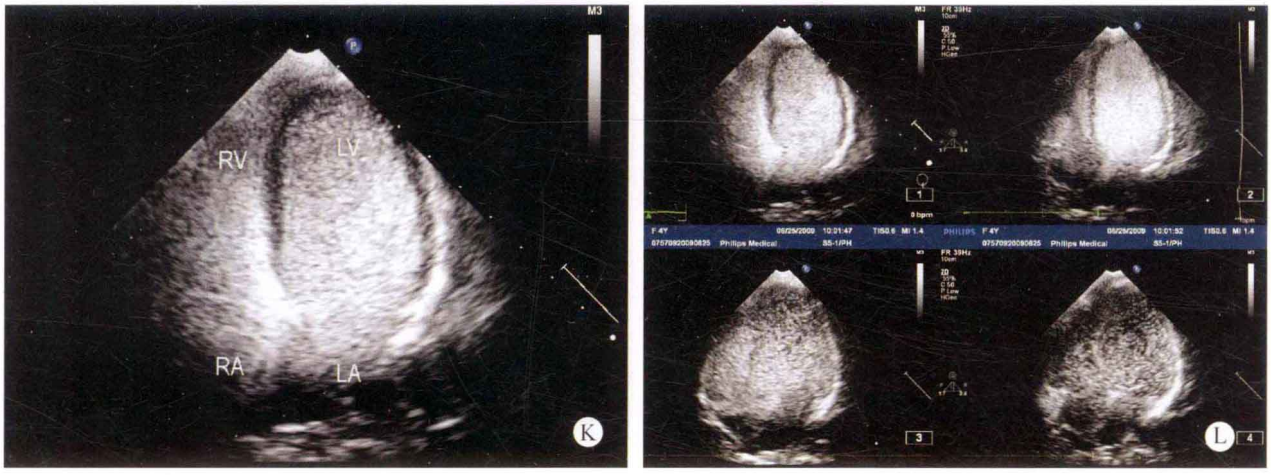

图 16-1　A. 左心室长轴断面：右心房室内径轻度增大，室间隔连续性良好；B. 左心室短轴断面：右心室内径轻度增大；C. 心尖四腔心断面：显示右心室内径轻度增大；D、E. 注射造影剂后左心室长轴断面：显示注射造影剂后，不同心动周期时，左心房室出现造影剂的密度不同；F～K. 注射造影剂后四腔心断面：显示注入造影剂后右心房室顺序充盈，经几个心动周期后，左心房室出现造影剂回声，而且密度逐渐增高；L. 注射造影剂后不同心动周期心尖四腔心断面：显示经过几个心动周期心腔内的造影剂密度达到高峰期后，密度逐渐减低

病例分析

患者为 4 岁的女孩，因口唇青紫、杵状指趾而就诊，听诊时可闻及血管样连续性杂音，但在行超声心动图的检查过程中，未能发现心内各部的结构组织出现异常状态，因此考虑到本病的可能性。于左肘静脉注入经反复抽吸后的 50% 葡萄糖注射液声学造影剂后，右心房室顺序充盈，几个心动周期后左心房室出现造影剂回声，而且密度逐渐增高，提示肺内的动脉与静脉之间出现交通口，形成动脉水平的右向左分流，并经心血管造影证实，同时行瘘口栓堵术。

思维要点

（1）如何考虑到本病的可能性。

（2）患者体征对本病的提示。

（3）患者出现发绀现象但心内结构无异常改变对本病的提示性诊断。

病例 16-2　女，65 岁（图 16-2）

二维超声心动图

右心房室内径增大，左心房室内径在正常范围，室间隔与左室壁厚度正常，运动幅度尚可，房间隔及室间隔连续性良好，各瓣膜形态、结构及启闭运动未见明显异常。主动脉弓降部未见异常。主肺动脉及左、右肺动脉内径在正常范围。右心室腔内可探及起搏器导线回声。

多普勒超声心动图

房水平及室水平均无明显分流，收缩期三尖瓣口探及中量反流，舒张期主动脉瓣口探及少量反流。

右心声学造影

经左肘静脉注入声学造影剂后，右心房室顺序充盈，经几个心动周期后，左心房室出现造影剂回声，逐渐其密度与右心腔相等。

超声心动图诊断

起搏器植入术后、先天性心脏病、肺动静脉瘘。

病例分析

患者年龄已为 65 岁，并已行起搏器植入术，但在多次就诊的过程中均未能注意到患者的口唇青紫，并且有轻度的杵状指趾现象。随着患者的年龄增大，发绀现象加重，并出现明显的血管连续性杂音。在本次常规性检查过程中注意到患者体征后，注射了经反复抽吸后的 50% 葡萄糖注射液声学造影剂，在右心房室顺序充盈后，左心房室出现了大量的造影剂，证实了本诊断。本例患者说明在心血管超声的检查过程中，应注意密切与临床相结合，高度重视患者的临床表现，避免出现漏诊现象。

思维要点

（1）右心房室增大的原因检出。

（2）患者发绀现象对本病例诊断的提示。

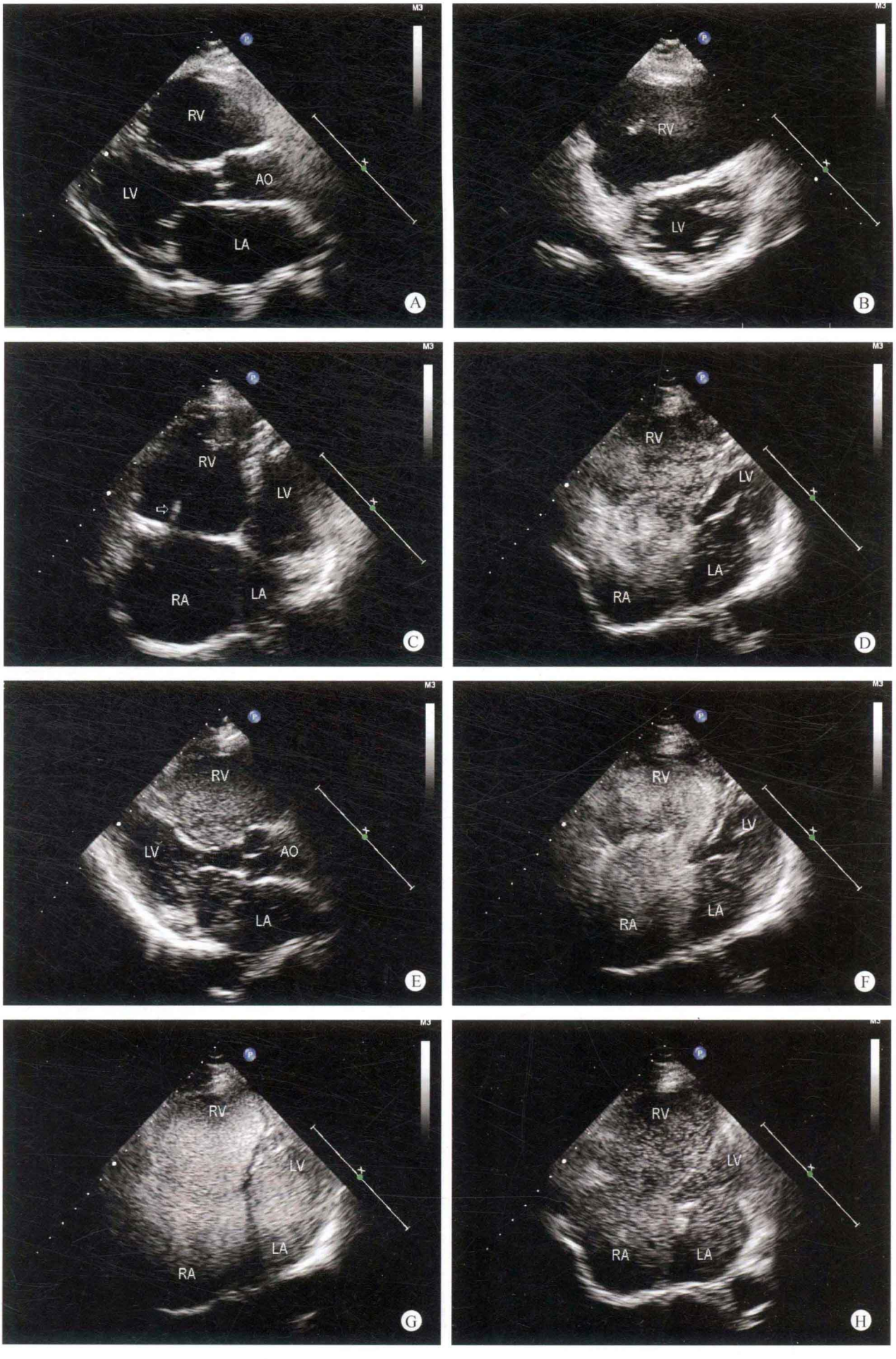
RV
AO
LV
LA
A
RV
LV
B
RV
LV
RA
LA
C
RV
LV
LA
RA
D
RV
LV
AO
LA
E
RV
LV
LA
RA
F
RV
LV
LA
RA
G
RV
LV
RA
LA
H

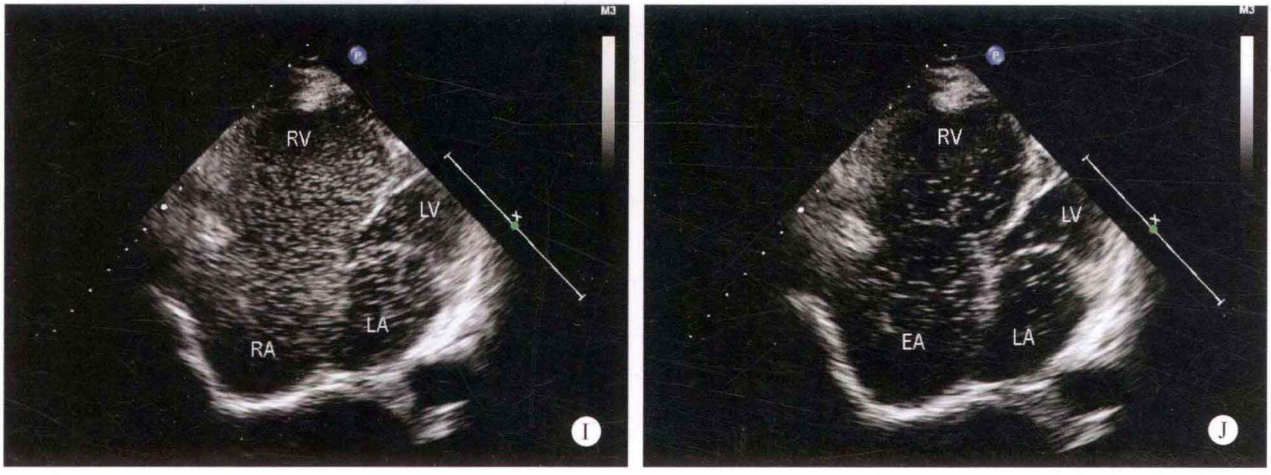

图 16-2　A. 左心室长轴断面：右心室内径增大，右室流出道增宽；B. 左心室短轴断面：右心室内径增大；C. 心尖四腔心断面：右心房室内径增大，左心房室内径相对较小；D. 注入造影剂后心尖四腔心断面：于左肘静脉注入经反复抽吸的50%葡萄糖注射液声学造影剂后，右心房室顺序充盈，经几个心动周期后，左心房室出现造影剂回声；E. 注入造影剂后左心室长轴断面：左心房室内出现造影剂回声；F～J. 注入造影剂后不同心动周期心尖四腔心断面：显示造影剂的密度随不同心动周期的变化，即从密度明显增高到密度逐渐减低的过程

四、检查过程中的思维方式

本病为肺内的动脉与静脉毛细血管前的异常血流交通，可于任何年龄阶段检出。婴幼儿时期由于发绀现象较轻，无明显症状，不易发现。随着年龄的增长，肺内的动脉与静脉之间的分流量增多，患者的发绀程度加重，出现心悸、气短、咯血，并有明显的杵状指趾，因而就诊。听诊时可闻及连续性血管样杂音。因此，在检查的过程中对右心房室增大但无明确的房间隔缺损，而且出现发绀及杵状指趾现象的患者，应考虑到本病的可能性。

采用右心声学造影是无创诊断本病的唯一检查方法，于左肘静脉注入右心声学造影剂后，右心房室顺序充盈，经过几个心动周期后，左心房室出现大量的造影剂回声，可明确诊断。

但需要注意与原发性肺动脉高压所致的卵圆孔开放相鉴别。原发性肺动脉高压表现为右心房室增大，也无房间隔缺损，但患者无明确的发绀及杵状指趾，注入右心声学造影剂后，左心房室也可出现少量通过开放的卵圆孔进入的微泡回声，两者之间应注意鉴别。本病的诊断应密切结合临床表现。

（刘延玲）

第十七章　冠状动脉瘘

冠状动脉瘘（coronary arterial fistulae，CAF）为先天性冠状动脉发育畸形所致，是指冠状动脉与心腔或血管之间出现异常交通口，致使冠状动脉的血液分流入其他心腔及血管内。

一、病理解剖及病理生理

（一）病理解剖

由于胎儿早期在胚胎发育的过程中出现障碍，或者是发育过程中受到影响，致使心肌间的窦状隙保持开放状态，出现冠状动脉瘘，形成冠状动脉到某个心腔的分流。通常患侧的冠状动脉内径扩张迂曲，管壁变薄。部分患者还可形成局部的冠状动脉瘤。

冠状动脉瘘多发生于右冠状动脉，而左冠状动脉瘘的发生率较低。90%的瘘口位于右心室腔，一般均发生在一侧血管，而且通常仅出现一个瘘口。

（二）病理生理

由于瘘口的部位及瘘口的大小不同，所引起的血流动力学改变也不同。冠状动脉瘘入右心系统时，出现冠状动脉－右心系统的左向右分流，引起右心容量负荷及肺循环血流量的增加；而冠状动脉瘘入左心系统时，则出现冠状动脉－左心系统的左向左分流，引起左心系统的容量负荷增加。由于冠状动脉系统出现窃血现象，患者可出现心肌缺血性改变及心肌梗死。

二、临床表现

患者在早期可无任何症状，但随着年龄的逐渐增长，患者可出现胸闷、气短、心绞痛等症状，并于心前区可闻及连续性机械样杂音。部分患者的心电图可出现心肌缺血或心肌梗死的表现。

三、超声心动图表现

病例17-1　女，2岁（图17-1）

✧ 二维超声心动图

右心室内径轻度增大，其余各房室内径在正常范围，室间隔与左室壁厚度正常，运动幅度增强。左冠状动脉内径增宽，起始部位内径约7mm，远端与右室相通，瘘口在肺动脉瓣下的右室流出道部位，内径约4mm。房、室间隔连续性良好。各瓣膜形态与运动无明显异常。肺动脉内径轻度增宽。主动脉弓降部无异常。

✧ 多普勒超声心动图

可探及左冠状动脉血流分流入右心室，血流呈双期连续性，流速为3.2m/s，压差为41mmHg。

✧ 超声心动图诊断

先天性心脏病、左冠状动脉－右心室瘘。

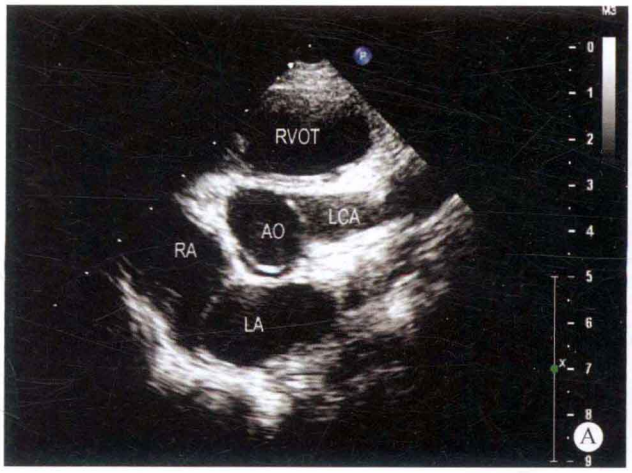

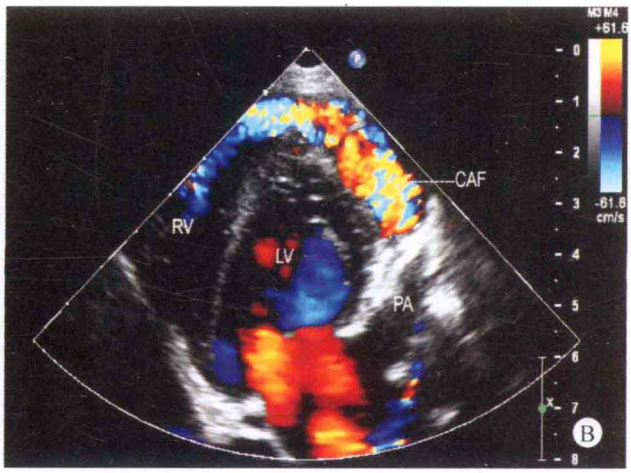

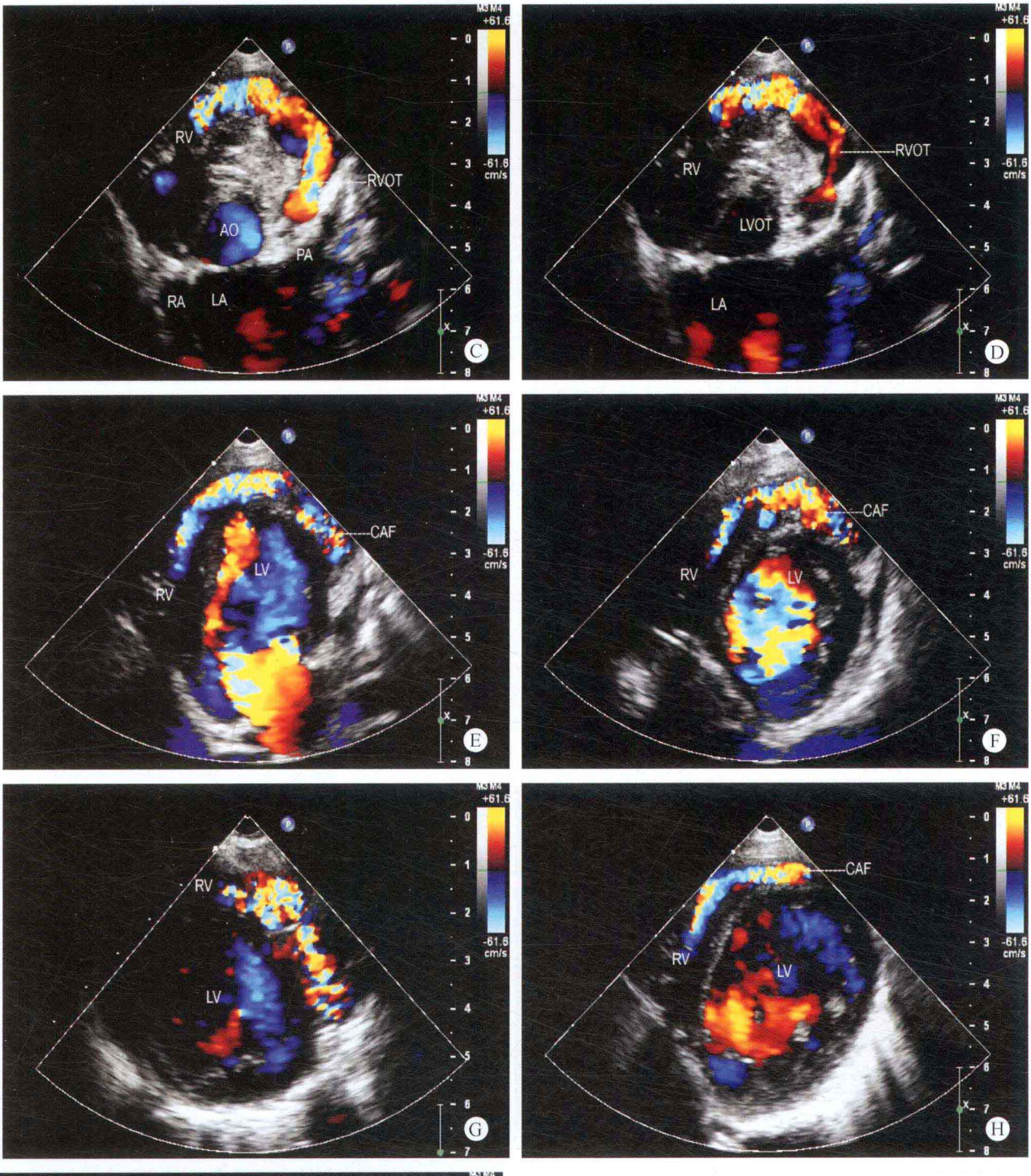

图 17-1 A. 大动脉短轴断面：右冠状动脉内径增宽，可视长度增加，右室流出道内径增宽；B. 彩色多普勒左心室－肺动脉长轴断面：右室流出道出现源于左冠状动脉的血流；C、D. 彩色多普勒大动脉短轴断面：左冠状动脉血流漏入右室流出道，并沿右后方行走，呈迂曲状，进入右心室体部，形成左冠状动脉－右心室的五彩镶嵌色连续性分流；E～H. 彩色多普勒左心室短轴断面：显示左冠状动脉血流在右心室的行走路径；I. 彩色多普勒剑下左心室断面：清晰显示左冠状动脉瘘口位于右室流出道内

病例分析

本病部分患者由于瘘口显示欠清晰，在检查的过程中应注意冠状动脉内径增宽的程度、起源的部位、各心腔内有无瘘口。应探查清楚异常血流出现的所在部位和瘘口所位于的心腔。本病对于经验较少的医师来说，极易与冠状动脉异常起源于肺动脉相混淆，因此对于瘘口的检出显得极为重要。特别需要注意的是异常血流的路径，出现于心腔内还是位于心肌内是本病的鉴别要点。

如冠状动脉增宽，可视长度增加，但心肌内无异常血流，应考虑冠状动脉瘘。如冠状动脉内径增宽，可视长度增加，但心肌内出现丰富的血流，应考虑冠状动脉异常起源，注意寻找异常起源的部位。对于有丰富临床经验的医师来说，实际上两者之间的鉴别并不困难，但由于许多检查者对两种疾病的病理解剖和病理生理并没有充分的掌握，往往做出错误的诊断。

在正常情况下，心肌的血流是由冠状动脉供给的，所以如冠状动脉起源于肺动脉时，冠状动脉的血流走向异常，血流流向肺动脉，出现窃血现象，因此心肌内出现丰富的血流时，应考虑到冠状动脉的起源异常，而心肌内无血流，且冠状动脉动脉增宽的程度较重时，应考虑到冠状动脉瘘的可能性，注意在各心腔内寻找瘘口和分流性血流。

思维要点

（1）心腔内有无瘘口。

（2）心肌内有无血流。

（3）冠状动脉增宽的部位及程度。

（4）冠状动脉起源的部位。

病例 17-2（图 17-2）

二维超声心动图

左心室内径增大，左室流出道增宽，右心房室内径在正常范围。室间隔与左心室壁厚度正常，运动幅度尚可，未能探及明确的室间隔回声脱失。房间隔连续性良好，未能探及明确的回声中断现象。左冠状动脉内径明显增宽，但仍起源于主动脉左冠窦，并向左前下方行走，沿左侧房室沟的外侧壁进入右心室，瘘口位于三尖瓣隔叶的根部。右冠状动脉内径在正常范围，仍起源于主动脉的右冠窦。各瓣叶的结构、形态及启闭运动未见异常，大动脉与显示的连接关系正常，主动脉弓为左弓左降。

多普勒超声心动图

彩色多普勒观察时显示扩张的左冠状动脉内血流量明显增加，血流速度增快，并沿左房室沟水平向右侧行走，在右心室游离壁近三尖瓣环部位血流漏入右心室腔。呈五彩镶嵌色的连续性血流，形成冠状动脉 – 右心室的左向右分流。

超声心动图诊断

先天性心脏病、左冠状动脉 – 右室瘘。

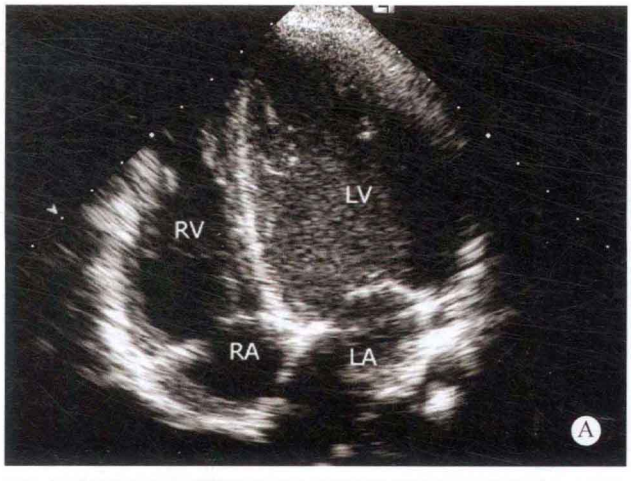

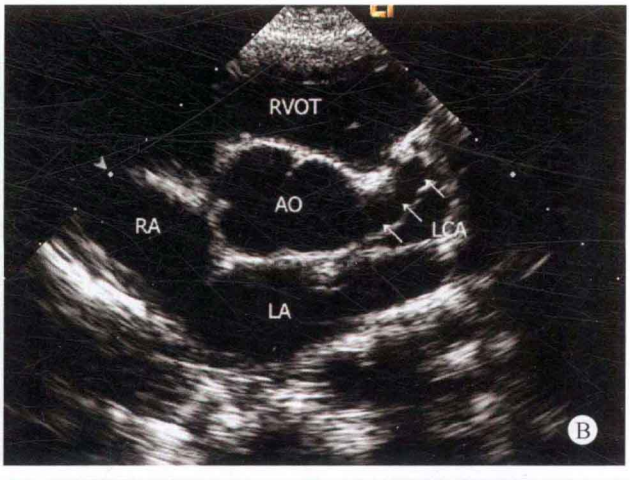

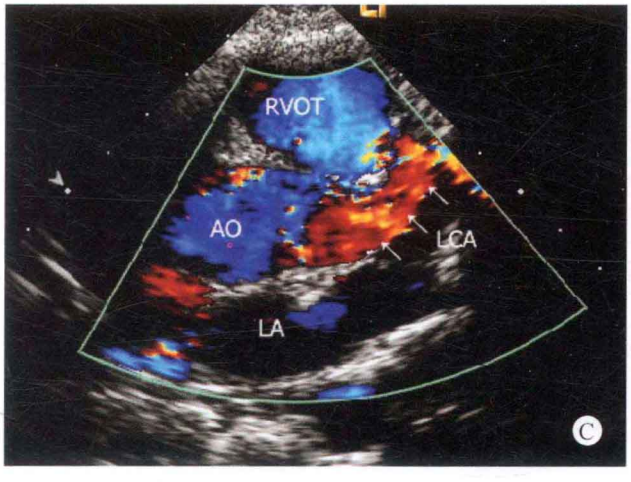

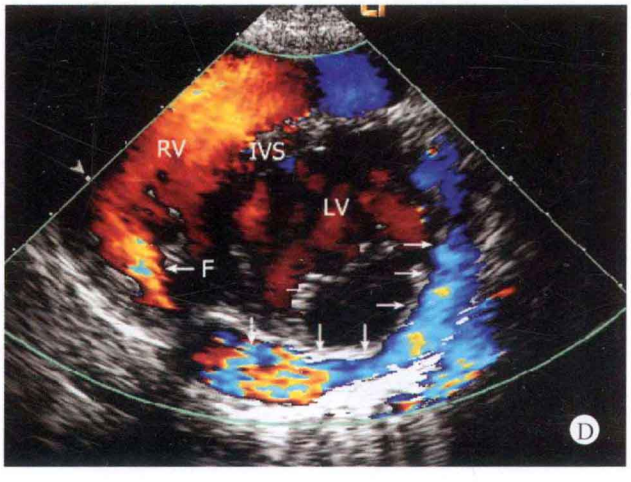

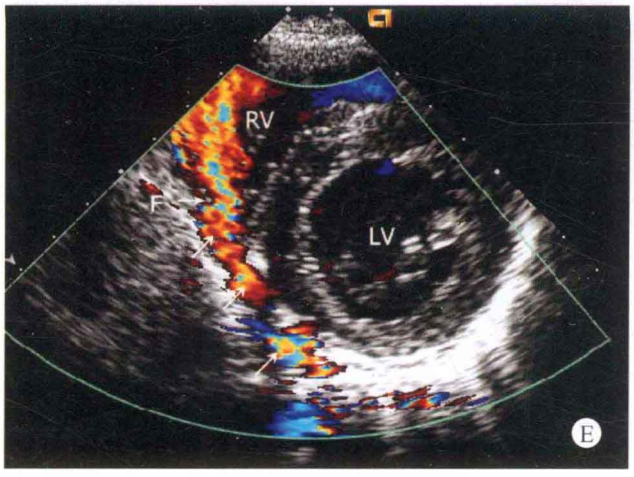

图 17-2　A. 心尖四腔心断面：左心室内径增大，左室流出道增宽，房间隔及室间隔连续性良好；B. 大动脉短轴断面：左冠状动脉内径明显增宽，但仍起源于主动脉左冠窦（箭头所示）；C. 彩色多普勒大动脉短轴断面：左冠状动脉内的血流量增多，可视性增强（箭头所示）；D. 非标准的二尖瓣腱索水平左室短轴断面：显示扩张的左冠状动脉沿左房室沟水平向右侧行走，在右心室游离壁近三尖瓣环部位，血流漏入右心室腔；E. 彩色多普勒二尖瓣腱索水平左室短轴断面：显示左冠状动脉血流分流入右心室，形成冠状动脉至右心室的左向右分流，血流呈五彩镶嵌色（箭头所示，F 为瘘口部位）

✧ 病例分析

左冠状动脉－右心室瘘的发病率较低，患侧的冠状动脉路径较长，给瘘口所在部位的检出带来一定的难度。患者的左冠状动脉内径明显扩张，但起源仍位于主动脉的左冠窦，扩张的左冠状动脉向左前下方行走，并沿左侧房室沟的外侧壁进入右心室，瘘口位于三尖瓣叶的下方，形成冠状动脉－右心室的连续性左向右分流。由于患者的左向右分流量较大，形成与动脉导管未闭或主动脉窦瘤破裂相似的血流动力学改变，患者出现左心室明显增大，肺血流量增多的病理生理改变。

✧ 思维要点

（1）与冠状动脉异常起源的鉴别。
（2）与主动脉左冠窦扩张的鉴别。
（3）患侧冠状动脉路径及瘘口的检出。

病例 17-3　男，3 个月（图 17-3）

✧ 二维超声心动图

左心室呈球形明显扩大，左室流出道内径增宽，右心房室内径在正常范围，室间隔与左室壁厚度变薄，运动幅度呈弥漫性减弱。收缩期增厚率减低，房间隔连续性良好，室间隔未能探及明确的回声脱失。左冠状动脉及右冠状动脉起源位置正常，但左冠状动脉扩张可视长度增加，并向左后下方行走，然后沿室间隔上行至近二尖瓣环部位，瘘口位于左心室腔内。未能探及右冠状动脉扩张现象。心房与心室连接一致，心室与大动脉的连接关系正常，二尖瓣关闭欠佳，其余各组瓣膜的形态、结构及启闭功能未见异常。主动脉弓降部未见异常。

✧ 多普勒超声心动图

扩张的左冠状动脉内血流量增加，并沿扩张的左冠状动脉路径下行至心尖部，然后折返沿室间隔上行至左侧房室沟部位，并向左侧行走，于左心室侧壁、近二尖瓣环部位血流漏入左心室腔。形成左冠状动脉－左心室的左向左分流，收缩期二尖瓣口出现少量反流。

✧ 超声心动图诊断

先天性心脏病、左冠状动脉－左心室瘘、左心功能不全、二尖瓣少量反流。

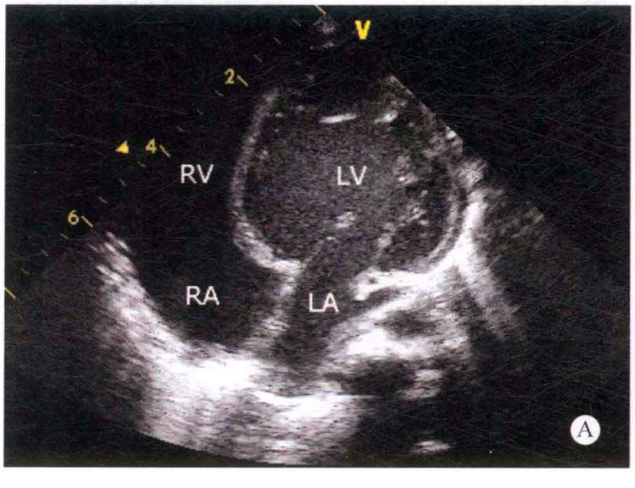

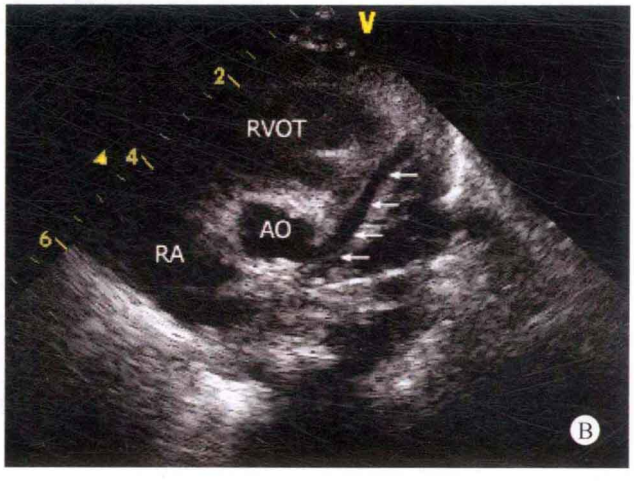

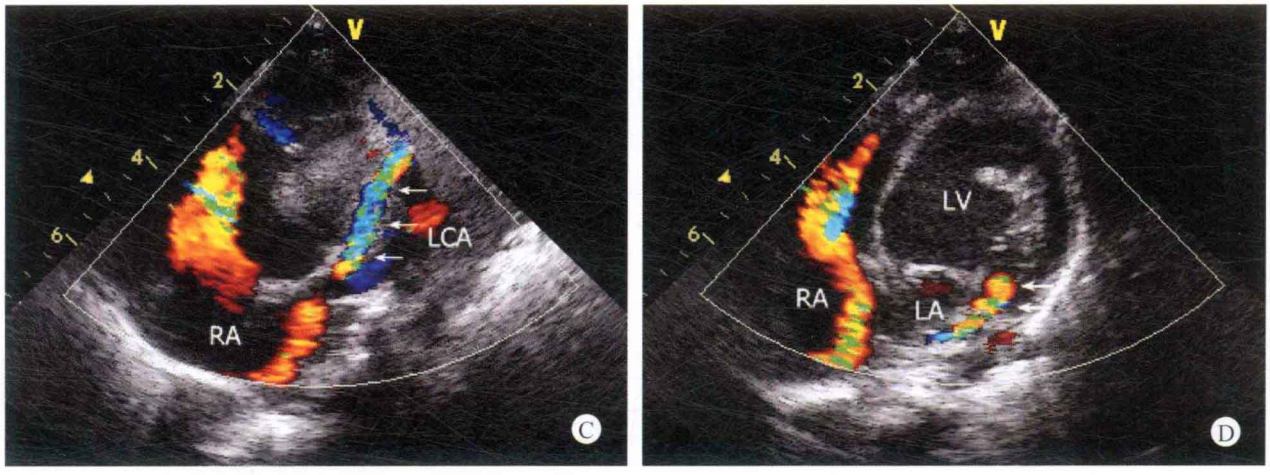

图 17-3 A. 心尖四腔心断面：左心室增大，左室流出道增宽，室间隔与左室壁厚度变薄，运动幅度减弱；B. 主动脉短轴断面：左冠状动脉内径扩张，可视长度增加（箭头所示）；C. 非标准彩色多普勒主动脉短轴断面：显示扩张的左冠状动脉内血流量增加，呈五彩镶嵌色（箭头所示）；D. 非标准的胸骨旁彩色多普勒四腔心断面：显示扩张的左冠状动脉血流漏入左心室腔内（箭头所示）

✧ 病例分析

在先天性冠状动脉瘘中，左冠状动脉－左心室的病例极为少见，约占冠状动脉瘘中的2%，在婴儿时期即出现心脏明显扩大、心功能不全表现的患者更为少见。本病因左心室的血流通过主动脉进入左冠脉内的血流漏入左心室，形成左冠状动脉－左心室的左向左分流的循环方式，致使左心的容量负荷增加，冠状动脉循环出现窃血现象，导致心肌缺血，患者出现左心室内径扩大，室壁运动普遍减弱，收缩期增厚率减低现象，患儿收缩功能减低。

本病例由于患儿的年龄小，左冠状动脉内径增宽的程度较轻，其路径较长，极易漏诊，而且患儿的临床表现与冠状动脉粥样硬化性心脏病所致的心肌缺血极为相似，因此在检查的过程中应注意冠状动脉是否增宽，心腔内是否出现异常血流。由于患儿左心室明显增大，室间隔与左心室壁变薄，运动幅度呈弥漫性减弱，心功能减低，应注意与心内膜弹力纤维增生症相鉴别。

✧ 思维要点

（1）冠状动脉异常路径的检出。
（2）冠状动脉瘘口的检出。
（3）与冠状动脉粥样硬化性心脏病的鉴别。
（4）与扩张型心肌病的鉴别。
（5）与瓣膜性心脏病、二尖瓣脱垂、二尖瓣口出现大量反流所引起的心室增大相鉴别。

病例 17-4 女，4 岁（图 17-4）

✧ 二维超声心动图

右心房室内径轻大，左心房室内径在正常范围，室间隔与左室壁厚度正常，运动幅度增强，右冠状动脉增宽，内径约7mm，可视长度明显增加，其远端与右心室相通，于三尖瓣隔叶根部可探及瘘口，开口宽度约5mm。房间隔及室间隔连续性良好。各瓣膜形态、结构与运动未见明显异常。主动脉弓降部未见异常。

✧ 多普勒超声心动图

右冠状动脉血流信息增多，于右心室腔内三尖瓣隔叶的根部可探及以舒张期为主的连续性左向右分流，流速为4.6m/s，压差为84mmHg。收缩期三尖瓣口探及少量反流。

✧ 超声心动图诊断

先天性心脏病、右冠状动脉－右心室瘘、右冠状动脉－右心室分流。

✧ 病例分析

本病例由于右冠状动脉瘘口位于三尖瓣隔叶的根部，应用彩色多普勒观察四腔心断面时，右冠状动脉漏入右心室血流出现的部位与室间隔缺损所形成左向右分流束极为相似，应注意与膜部室间隔缺损相鉴别，但应用连续多普勒观察时，室水平的左向右分流性血流频谱为收缩期高速血流频谱，不同的是冠状动脉瘘的血流为高速连续性的血流频谱。应用彩色多普勒观察时，膜部室间隔缺损位于左心室短轴时，不能显示室水平的分流；而如为冠状动脉瘘口位于右房室瓣环部位时，左心室短轴断面可清晰显示瘘口的部位及大小。

✧ 思维要点

（1）分流性血流的时相。
（2）分流性血流的频谱特点。
（3）与膜部室间隔缺损的鉴别点。

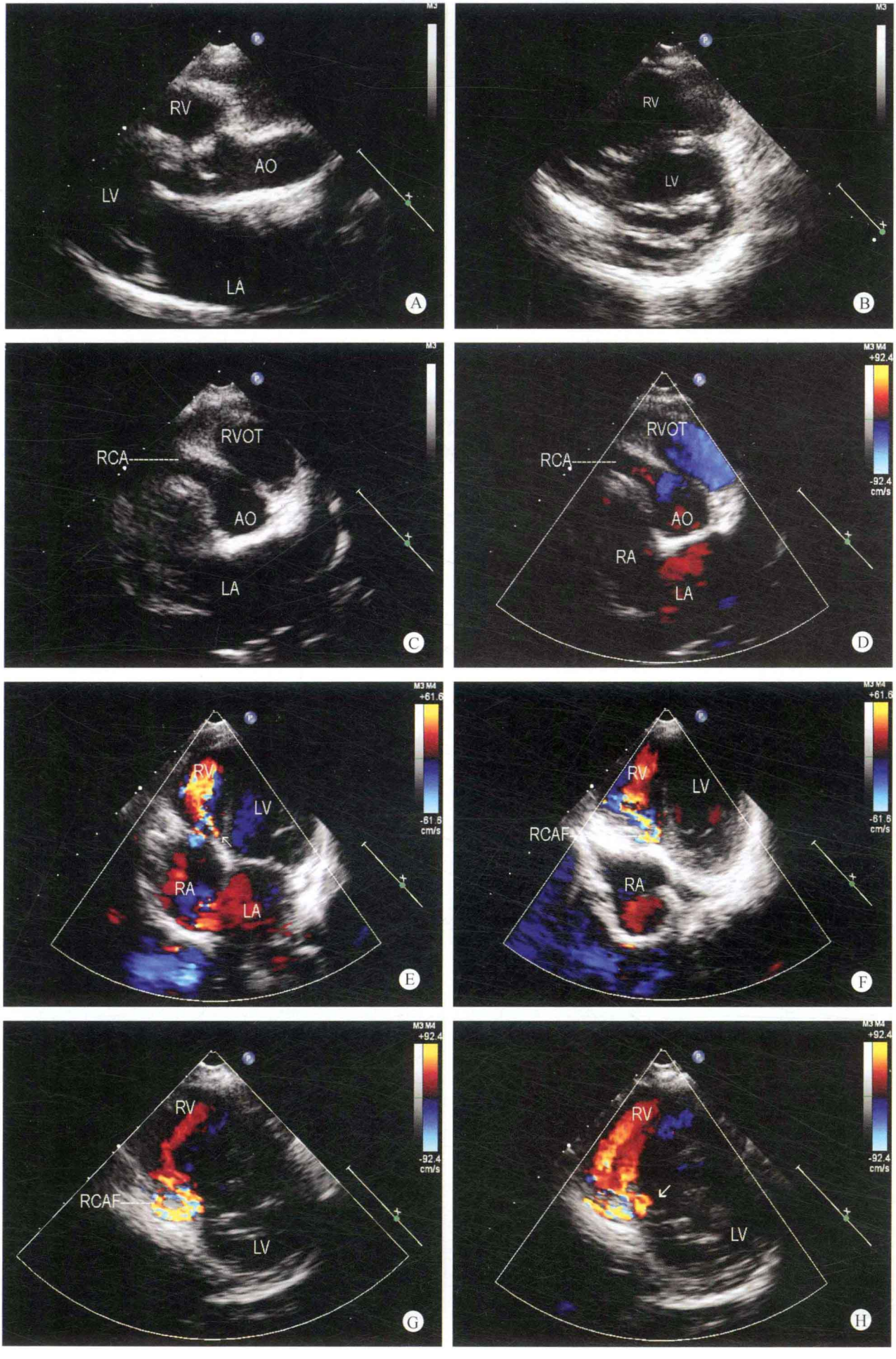
RV
AO
LV
LA
A
RV
LV
B
RVOT
RCA
AO
LA
C
M3 M4
+92.4
-92.4
cm/s
RVOT
RCA
AO
RA
LA
D
M3 M4
+61.6
-61.6
cm/s
RV
LV
RA
LA
E
M3 M4
+61.6
-61.6
cm/s
RV
LV
RCAF
RA
F
M3 M4
+92.4
-92.4
cm/s
RV
RCAF
LV
G
M3 M4
+92.4
-92.4
cm/s
RV
LV
H

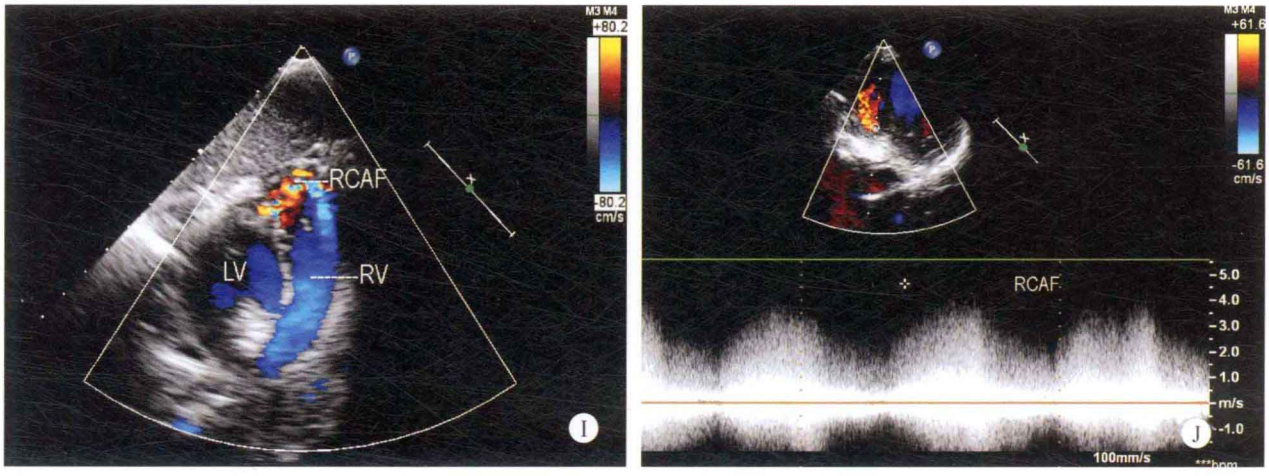

图 17-4 A. 左心室长轴断面：右冠状动脉开口部位内径增宽；B. 左心室短轴断面：左心室内径增大；C. 大动脉短轴断面：右冠状动脉开口部位内径增宽，可视长度增加；D. 彩色多普勒大动脉短轴断面：显示冠状动脉内血流；E、F. 彩色多普勒四腔心断面：三尖瓣隔叶根部出现异常血流；G、H. 左心室短轴断面：显示瘘口位于三尖瓣隔叶的根部，血流漏入右心室腔内；I. 剑下左心室短轴断面：显示冠状动脉血流漏入右心室腔；J. 连续多普勒冠状动脉瘘血流频谱：右心室腔内可探及源于右冠状动脉的连续性高速血流频谱

病例 17-5（图 17-5）

二维超声心动图

右心室内径增大，其余各房室内径在正常范围，室间隔与左心室壁厚度在正常范围，运动幅度尚可，房间隔未能探及明确的回声中断，室间隔连续性良好。右冠状动脉起源位置正常，但内径明显扩张，内径约 8mm，扩张的右冠状动脉向右前下方行走，其瘘口通过右侧房室瓣环部位开口于三尖瓣前叶的根部，左冠状动脉起源部位及内径均在正常范围。各瓣叶的形态、结构及启闭功能未见异常。大动脉与心室的连接关系正常。主动脉弓降部未见异常。

多普勒超声心动图

应用彩色多普勒观察时，扩张的右冠状动脉内血流量明显增多，并呈五彩镶嵌色。扩张的右冠状动脉沿右房室沟水平行走，位于三尖瓣环内侧部位的三尖瓣前叶根部水平，血流漏入右心室腔内。应用 M 型彩色多普勒观察时，显示位于右心室腔内的异常血流呈以舒张期为主的双期连续性血流。

超声心动图诊断

先天性心脏病、左冠状动脉 – 右心室瘘。

病例分析

患者的右心室增大，右心的容量负荷增加，但房间隔部位未能探及明确的回声中断，其连续性良好。在检查的过程中发现右冠状动脉的内径明显增宽，并向右前下方行走，因此考虑到冠状动脉系统的疾病。应用彩色多普勒扫查时发现位于三尖瓣前叶根部的右室侧出现异常五彩镶嵌色血流，并显示其血流源于右冠状动脉；应用 M 型彩色多普勒观察异常血流时相时，血流呈以舒张期为主的双向分流，因此考虑为右冠状动脉 – 右心室瘘。

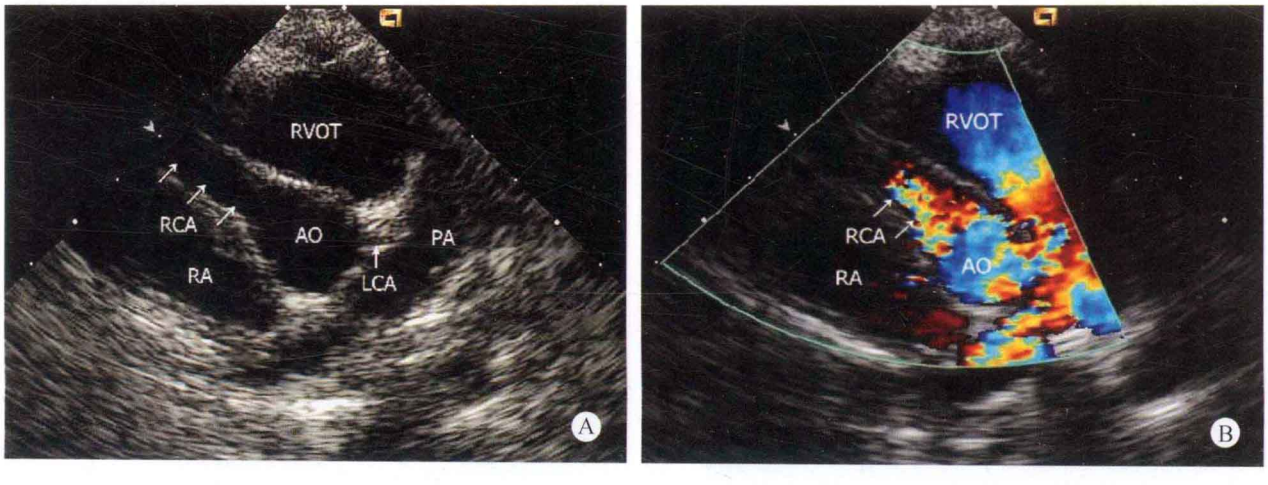

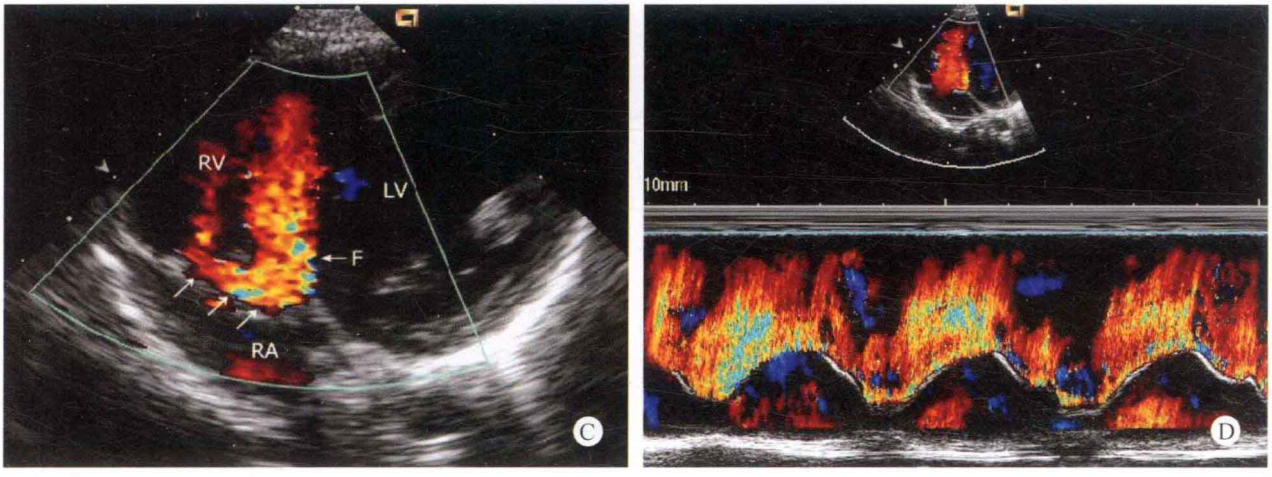

图 17-5　A. 大动脉短轴断面：右心室内径增大，右室流出道增宽，右冠状动脉起源于正常部位，但内径明显增宽（图 A 斜箭头所示），左冠状动脉起源部位正常（图 A 上箭头所示）；B. 彩色多普勒大动脉短轴断面：显示右室内径增大，右室流出道内径增宽，扩张的右冠状动脉内血流量明显增多，呈五彩镶嵌色（图 B 中斜箭头所指）；C. 彩色多普勒非标准胸骨旁双心室断面：右心室内径明显增大，三尖瓣前叶的根部探及五彩镶嵌色的异常血流束（图 C 箭头 F 及斜箭头所示）；D. 非标准的胸骨旁双心室断面的彩色 M 型血流图：取样线位于右冠状动脉 – 右心室瘘的瘘口部位，血流显示呈以舒张期为主的双期连续性血流

由于右冠状动脉 – 右心室瘘的以舒张期为主的连续性左向右分流性血流，极易与舒张期右心房进入右心室的血流相混淆，因此在检查的过程中，应注意应用频谱多普勒及彩色多普勒观察异常血流出现的时相及血流性质。

✧ 思维要点

（1）患侧冠状动脉增宽的程度。
（2）患侧冠状动脉的走向。
（3）冠状动脉瘘口的部位。
（4）分流性血流的性质。
（5）分流性血流的期相。
（6）分流性血流与舒张期三尖瓣口血流的鉴别。

病例 17-6　男，33 岁（图 17-6）

✧ 二维超声心动图

全心内径增大，以左心房室为著，室间隔与左室壁轻度增厚，运动幅度尚可。右冠状动脉内径明显扩张，开口部位的内径约 23mm，其路径呈迂曲状，并呈串珠样改变，最宽部位的内径约 33mm。增宽的右冠状动脉向右下方行走后，向左后方向通过左侧房室瓣环部位，经房间隔行至三尖瓣隔叶的根部，瘘口位于三尖瓣隔叶的右房侧，位于房间隔的右房侧时，开口部位呈瘤样改变，瘘口的直径约 12mm。无明确的房间隔与室间隔回声脱失现象，各瓣膜形态、结构及启闭运动未见异常。肺动脉内径明显增宽。主动脉弓降部未见异常，心包腔内可探及约 12mm 弥漫的液性暗区。

✧ 多普勒超声心动图

右心房内可探及源于右冠状动脉的以舒张期为主的双期连续性分流，血流速度为 3.6m/s，压差为 52mmHg，收缩期三尖瓣口探及少量反流，估测肺动脉压约为 59mmHg。

✧ 超声心动图诊断

先天性心脏病、右冠状动脉 – 右心房瘘、右冠状动脉 – 右房间大量分流、少量心包积液、肺动脉高压。

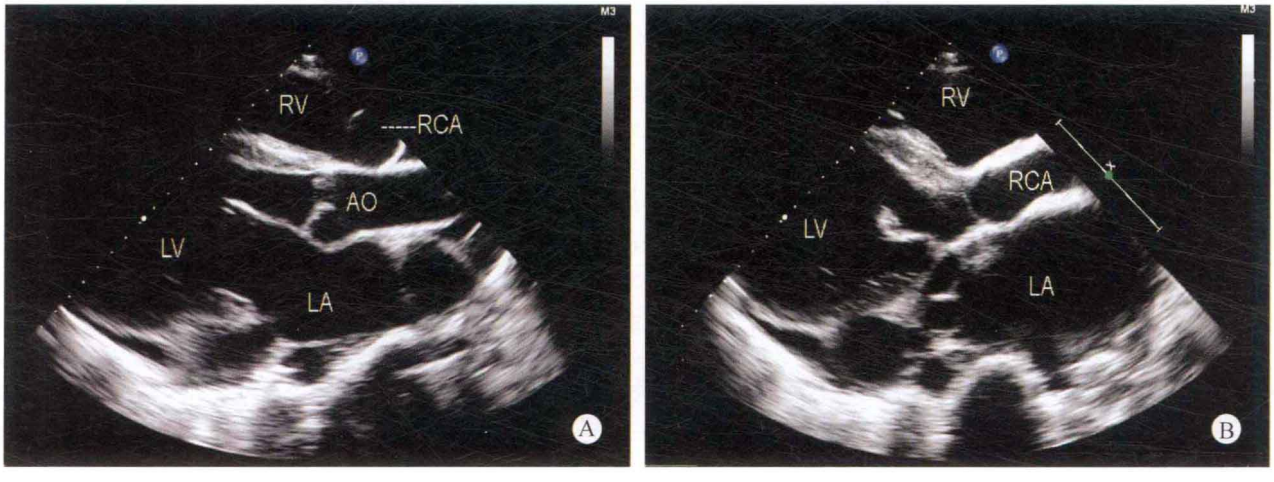

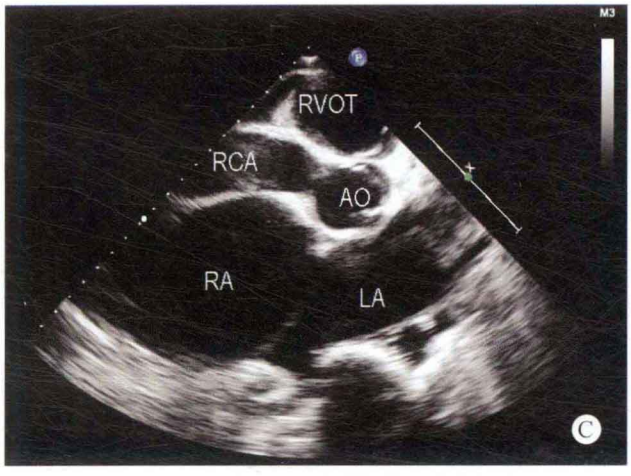
M3
RVOT
RCA
AO
RA
LA
C

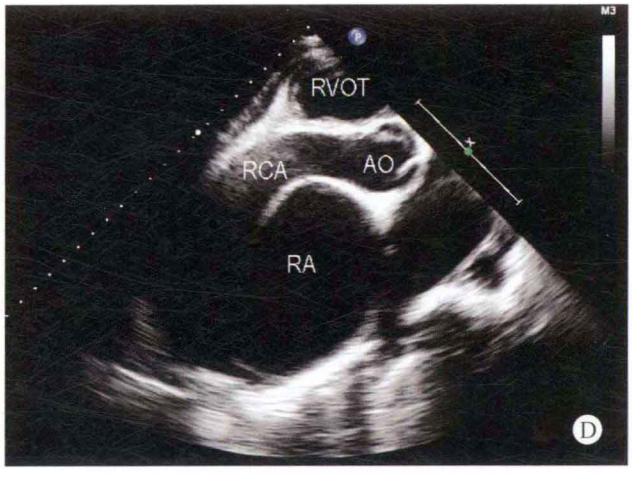
M3
RVOT
RCA
AO
RA
D

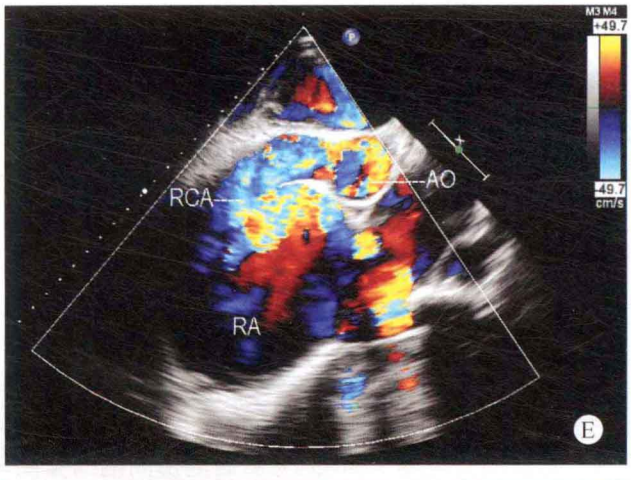
M3 M4
+49.7
-49.7
cm/s
RCA
AO
RA
E

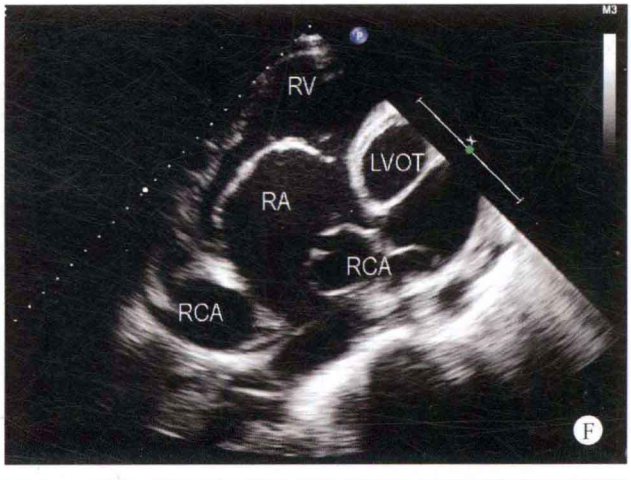
M3
RV
LVOT
RA
RCA
RCA
F

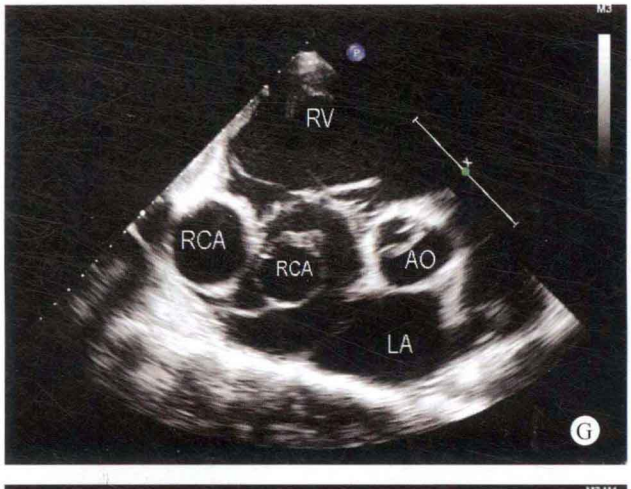
M3
RV
RCA
RCA
AO
LA
G

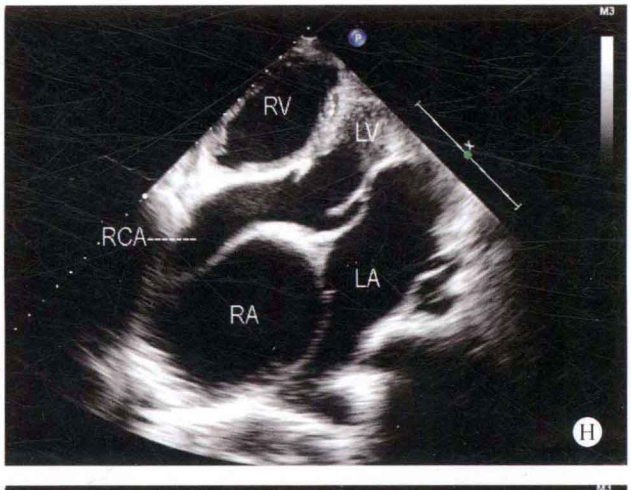
M3
RV
LV
RCA
LA
RA
H

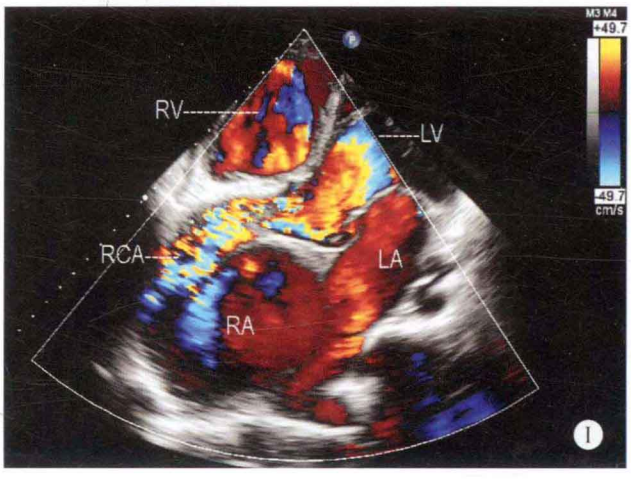
M3 M4
+49.7
-49.7
cm/s
RV
LV
RCA
LA
RA
I

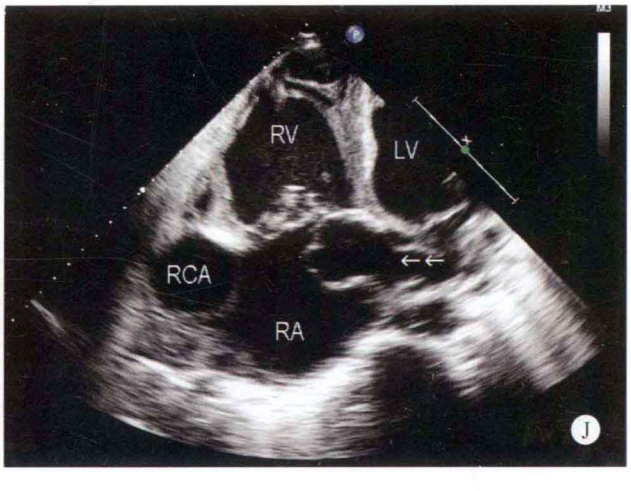
M3
RV
LV
RCA
RA
J

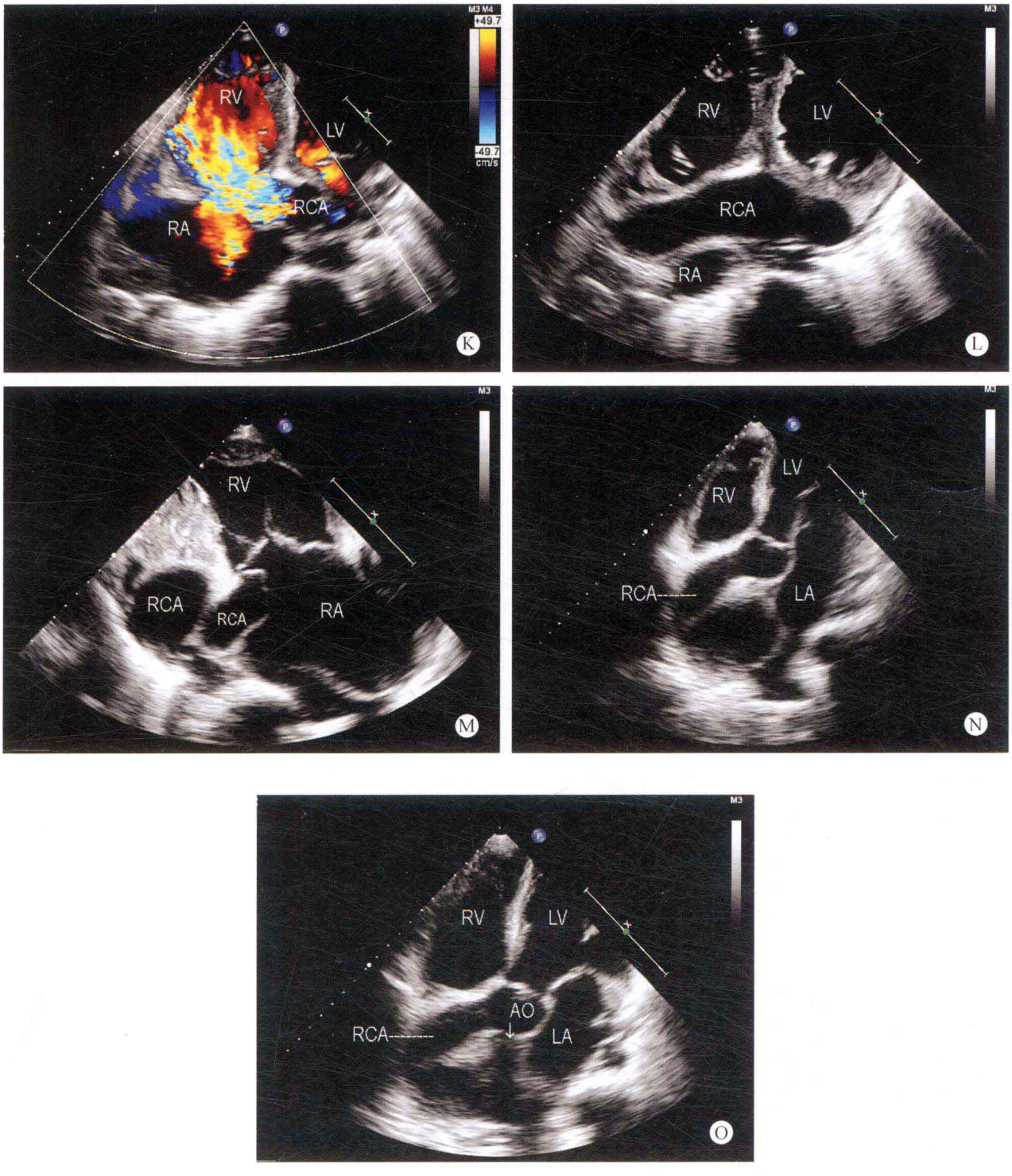

图 17-6 A. 左心室长轴断面：全心增大，以左心房室为著，主动脉内径相对细小，右室流出道部位可显示部分内径增宽；B. 类左心室长轴断面：通过改变探头扫描的角度，显示出明显增宽的右冠状动脉；C、D. 大动脉短轴断面：右心房内径明显增大，主动脉内径细小，右冠状动脉明显增宽，向右后下方行走，并向左后方向至左侧房室瓣环部位；E. 彩色多普勒大动脉短轴断面：显示右冠状动脉内的血流呈五彩镶嵌色；F. 类四腔心断面：显示位于右侧房室瓣环部位的右冠状动脉内径明显增宽，迂曲路径至房间隔的右房侧，并呈串珠样改变，位于开口部位的右冠状动脉呈瘤样改变；G. 大动脉短轴断面：显示右冠状动脉位于右心房内不同水平段增宽的横截面；H. 五腔心断面：显示增宽的右冠状动脉向右后下方行走；I. 彩色多普勒五腔心断面：显示左心室进入右冠状动脉的血流呈五彩镶嵌色；J. 心尖四腔心断面：显示右冠状动脉瘘口位于右心房内（箭头所示）；K. 彩色多普勒四腔心断面：显示右冠状动脉血流大量分流入右心房内；L. 类四腔心断面：显示增宽的右冠状动脉行走于右侧房室瓣环与左侧房室瓣环部位；M. 右室流入道断面：显示右冠状动脉瘘口位于右心房腔内；N. 心尖五腔心断面：显示增宽的右冠状动脉向右后下方行走；O. 心尖五腔心断面：显示增宽的右冠状动脉与主动脉（箭头所示）之间呈角状改变

病例分析

本病例极为罕见，右冠状动脉内径明显增宽达33mm，其路径行走异常呈迂曲状，先向右后下方行走，继而呈迂曲状向左后下方经左侧房室瓣环部位至房间隔的右心房侧，开口部位呈瘤样改变，与房间隔膨出瘤极为相似，顶端出现约12mm的破口。

在检查的过程中，由于右冠状动脉的内径与主动脉相同，极易将增宽的右冠状动脉误认为主动脉，而将形似膨出瘤的右冠状动脉开口误认为房间隔瘤而做出错误的诊断。但位于类四腔心断面观察可发现房室瓣环部位出现明显增宽的血管状结构，应注意寻找其路径的走向，从而正确地识别为扩张的右冠状动脉。

位于标准的四腔心断面观察时，由于未能显示右冠状动脉的走行，仅于房间隔的右房侧显示出膨出瘤样结构，并且随心室的收缩与舒张形态出现变化，但通过改变探头扫描的角度及方位，使瘤样结构呈管状形态，识别为增宽的右冠状动脉通过房间隔部位，瘘口位于右心房内。应用彩色多普勒技术证实右冠状动脉的血流漏入右心房内。

思维要点

（1）右冠状动脉与主动脉的识别。

（2）右冠状动脉瘘口与房间隔瘤的识别。

病例17-7　女，24岁（图17-7）

二维超声心动图

全心内径增大，以右心房室为著，室间隔与左心室壁厚度正常，运动幅度尚可。房间隔与室间隔连续性良好，未见明确的回声中断现象。各瓣膜结构、形态及启闭运动未见异常。大动脉连接关系正常。冠状静脉窦扩张，左冠状动脉内径明显增宽，可视长度延长，向后方向沿左侧房室沟行走，于冠状静脉窦的右房开口部位漏入冠状静脉窦。右冠状动脉未见明显异常。心包腔未见异常。

多普勒超声心动图

左冠状动脉内血流信息明显丰富，于近冠状静脉窦右房开口处漏入冠状静脉窦，形成冠状动脉－冠状静脉窦－右心房的左向右连续分流。

超声心动图诊断

先天性心脏病、左冠状动脉－右心房瘘（经冠状静脉窦）、冠状动脉－右心房左向右连续分流。

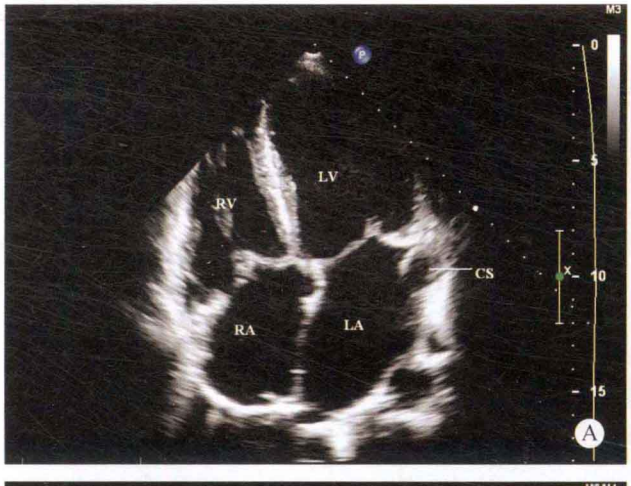

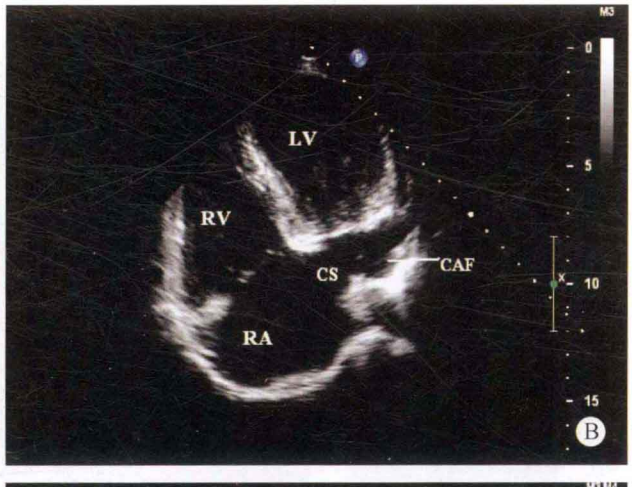

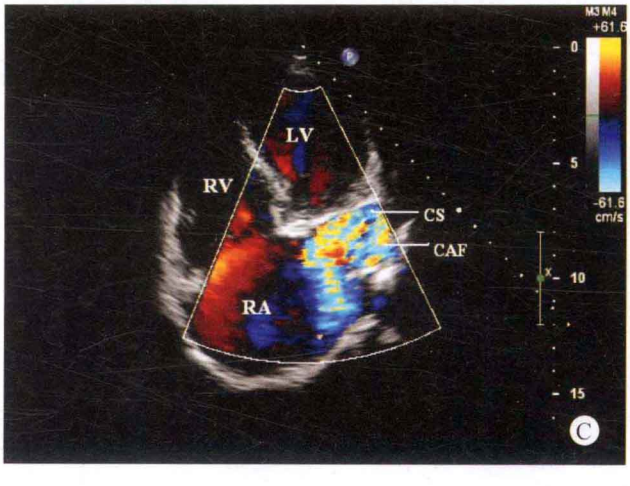

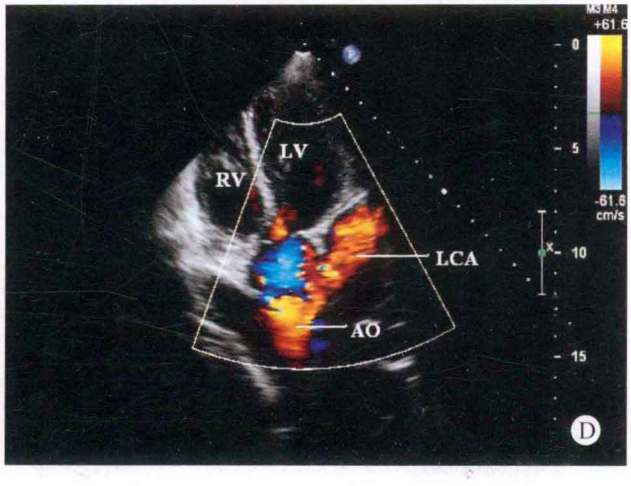

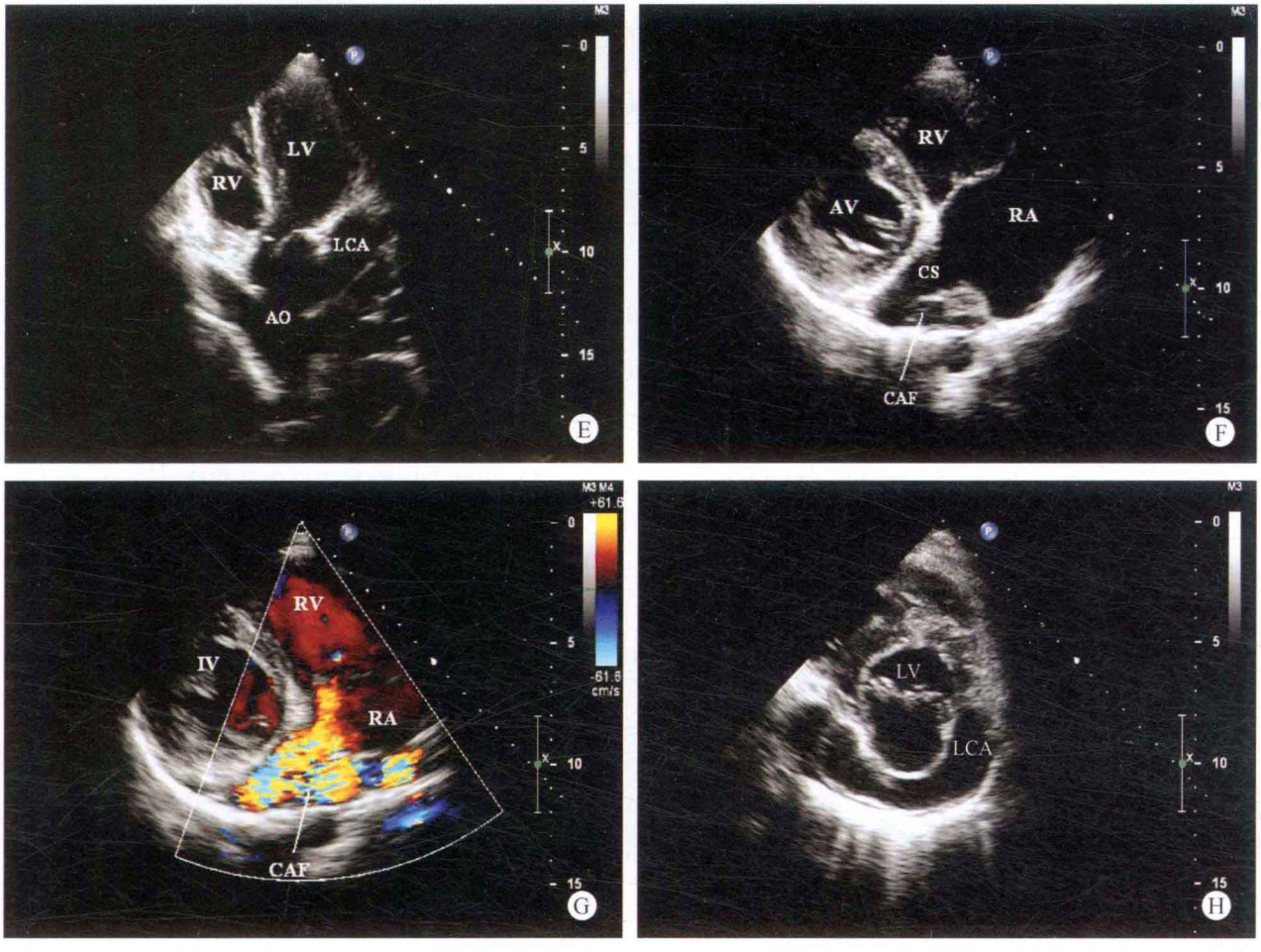

图 17-7 A. 心尖四腔心断面：全心内径增大，以左心房室为著，冠状静脉窦扩张；B. 胸骨左缘类四腔心断面：显示增宽的左冠状动脉瘘口位于扩张的冠状静脉窦部位（CAF）；C. 彩色多普勒类四腔心断面：显示左冠状动脉血流经冠状静脉窦漏入右心房的连续分流；D. 彩色多普勒五腔心断面：左冠状动脉明显增宽，管腔内血流丰富；E. 心尖五腔心断面：显示左冠状动脉内径明显增宽，内径增宽的程度与主动脉基本相等；F. 右室流入道断面：显示右心房室内径增大，瘘口位于冠状静脉窦部位；G. 彩色多普勒右室流入道断面：左冠状动脉血流经增宽的冠状静脉窦入右心房；H. 左室流出道短轴断面：显示明显增宽的左冠状动脉路径异常，向左后下方沿后房室沟走行，可视长度明显增加

病例分析

本例患者的左冠状动脉内径明显增宽，约为主动脉内径的三分之二，其行走路径异常，沿左侧房室瓣环部位向冠状静脉窦方向行走，冠状静脉窦扩张，增宽的左冠状动脉瘘口位于冠状静脉窦的开口部位，致左冠状动脉的血流经扩张的冠状静脉窦漏入右心房。

左冠状动脉－冠状静脉窦瘘极为罕见，病理改变与左冠状动脉－右心房瘘相同，所不同的是其冠状静脉窦为左冠状动脉血流漏入右心房的通路。患者除左冠状动脉明显增宽，冠状动脉与右心房形成左向右分流，造成全心增大等表现外，冠状静脉窦明显增宽。在检查的过程中，通过血流路径的巡查，发现瘘口位于冠状静脉窦部位。由于形成冠状动脉－冠状静脉窦—右心房的连续性左向右分流，使得左右心室容量负荷均增加，导致全心扩大。

四、检查过程中的思维方式

冠状动脉瘘易与冠状动脉异常起源于肺动脉相混淆，在检查的过程中应注意冠状动脉内径增宽的程度、起源的部位、各心腔内有无瘘口、心肌内有无出现血流。对于有丰富临床经验的医师来说，实际上两者之间的鉴别并不困难，但由于许多检查者对于两种疾病的病理解剖和病理生理并没有充分的掌握，往往做出错误的诊断。

在正常情况下，心肌的血流是由冠状动脉供给的，所以如冠状动脉起源于肺动脉时，冠状动脉的血流走向异常，血流流向肺动脉，出现窃血现象。因此心肌内出现丰富的血流信息时，应考虑到冠状动脉的起源异常；而心肌内无血流，且冠状动脉动脉内径增宽的程度较重时，应考虑到冠状动脉瘘的可能性，注意在各心腔内寻找瘘口和分流性血流。

通常，如为冠状动脉瘘，应为漏入心腔的一侧冠状动脉内径增宽，而冠状动脉异常起源则为另一侧的冠状动脉呈代偿性增宽。注意到此点，有助于做出正确的诊断。

冠状动脉瘘

- 患侧冠状动脉内径增宽
- 部分患者可形成局部瘤样扩张
- 相应心腔有瘘口及分流
- 心肌内无血流
- 冠状动脉起源部位正常

冠状动脉异常起源

- 对侧冠状动脉内径增宽
- 无局部冠状动脉瘤
- 心腔内无瘘口及分流
- 心肌内有丰富的血流
- 冠状动脉起源部位异常

思维要点

（1）心腔内有无瘘口。

（2）心肌内有无血流。

鉴别诊断

1. 冠状动脉异常起源

冠状动脉瘘

- 患侧冠状动脉内径增宽
- 部分患者可形成局部瘤样扩张
- 相应心腔有瘘口及分流
- 心肌内无血流

冠状动脉异常起源

- 对侧冠状动脉内径增宽
- 无局部冠状动脉瘤
- 心腔内无瘘口及分流
- 心肌内有丰富的血流
- 冠状动脉起源部位异常

思维要点

（1）心腔内有无瘘口。

（2）有无主动脉窦瘤形成。

（3）有无主动脉窦瘤形成的破口。

（4）确认主动脉窦瘤破入的相应心腔。

掌握了两种疾病的特点，两者不难鉴别，正确的诊断可为临床医师提供正确的治疗方法。冠状动脉瘘可采取外科手术及目前新发展起来的心血管介入治疗方法，而冠状动脉异常起源仅可采取手术治疗方法。

鉴别诊断

1. 冠状动脉异常起源

（3）冠状动脉增宽的部位及程度。

（4）冠状动脉起源的部位。

2. 主动脉窦瘤破裂

冠状动脉瘘

- 患侧冠状动脉内径增宽
- 部分患者可形成局部瘤样扩张
- 相应心腔有瘘口及分流
- 心肌内无血流

主动脉窦瘤破裂

- 冠状动脉内径正常
- 无局部冠状动脉瘤
- 心腔内无瘘口及分流
- 心肌内无血流信息

思维要点

（1）心腔内有无瘘口。

（2）有无主动脉窦瘤形成。

（3）有无主动脉窦瘤形成的破口。

（4）确认主动脉窦瘤破入的相应心腔。

掌握了两种疾病的特点，两者不难鉴别，正确的诊断可为临床医师提供正确的治疗方法。冠状动脉瘘可采取外科手术及目前新发展起来的心血管介入治疗方法，而冠状动脉异常起源仅可采取手术治疗方法。

（本章病例 17-1、17-4 和 17-6 由刘延玲提供，病例 17-2、17-3 和 17-5 由凌雁提供，病例 17-7 由吕秀章提供。）

（吕秀章　凌　雁　刘延玲）

第十八章　冠状动脉异常起源

正常左右冠状动脉分别起源于主动脉的左冠窦和右冠窦，而冠状动脉发自任何其他部位均为冠状动脉异常起源（anomalous origin of coronary artery）。冠状动脉异常起源于肺动脉是临床上最常见的冠状动脉畸形。

一、病理解剖及病理生理

（一）病理解剖

冠状动脉异常起源于肺动脉是指一支冠状动脉或其主要分支（左前降支或回旋支）或两支冠状动脉动脉均起源于肺动脉，冠状动脉走行及分布一般正常。其中，左冠状动脉异常起源于肺动脉多见，右冠状动脉异常起源于肺动脉少见。左心室一般出现不同程度的扩大，并伴有心肌缺血性改变。本病患者也可合并有其他先天性心脏病，如法洛四联症等。

（二）病理生理

患儿出生后早期，肺血管阻力较高，异常起源的冠状动脉可维持较高的灌注压，但血流为非氧合血。随着肺血管阻力的下降，体循环和肺循环之间的压差逐渐增大，最终导致冠状动脉血流逆向流入肺动脉，出现窃血现象，即正常起源于主动脉的冠状动脉→侧支循环→异常起源于肺动脉的冠状动脉→肺动脉，造成动脉水平左向右分流。如果患者冠状动脉间侧支循环不够丰富，不可避免地导致心肌灌注不足，造成心肌缺血或梗死，患者多于婴儿期死亡，此类又称为婴儿型；如果左右冠状动脉间侧支循环充分，患者可长期存活，为成人型，但由于冠状动脉“窃血”现象，心肌仍可能出现缺血性改变。

二、临床表现

婴儿型患者一般出生2~3个月后出现面容苍白、多汗、气促、心动过速等，病情往往发展迅速，于短期内发生心力衰竭，多数患儿因进行性心力衰竭，在短期内死亡。成人型患者症状较轻，可表现为轻度气急或胸闷。典型的心肌梗死和心力衰竭的症状比较少见。

三、超声心动图表现

病例18-1　男，6岁（图18-1和图18-2）

✧ 二维超声心动图

左心室内径增大，其余各房室内径在正常范围。室间隔与左室壁厚度正常，运动尚协调，收缩幅度尚可。房间隔与室间隔连续完整。各瓣膜结构、形态及启闭未见明显异常。左冠状动脉内径增宽，仍起源于主动脉左冠窦，但可视长度增加，主动脉右冠窦部位未能探及明确的右冠状动脉开口，右冠状动脉开口于主肺动脉近端的内侧壁。大动脉连接关系及发育未见明显异常。心包腔正常。

✧ 多普勒超声心动图

右冠状动脉向肺动脉的双期连续分流，左冠状动脉内血流丰富，心肌内侧支循环血流丰富。

✧ 超声心动图诊断

先天性心脏病、右冠状动脉异常起源于肺动脉、动脉水平左向右分流。

✧ 病例分析

本例患者的超声心动图检查表现为左心室扩大，在检查过程中未能发现心内各水平部位出现分流，但患者的左冠状动脉内径增宽，血管内出现丰富的血流信息，可视长度增加，并可同时显示左前降支及回旋支，而右冠窦部位未发现右冠状动脉的开口。连续探查右冠状动脉，发现其开口于主肺动脉内侧壁，同时彩色多普勒显示心肌内有丰富的侧支血流，因此诊断为右冠状动脉异常起源于肺动脉。但由于本患者的侧支循环较丰富，心肌供血相对充分，无明显的心肌缺血改变，未能出现明确的室壁运动不协调或矛盾运动。患者的冠状动脉造影检查结果证实了超声心动图的检查结果，并经手术治疗进行了矫正。

✧ 思维要点

（1）增宽的冠状动脉对本病的诊断提示。
（2）心肌内出现血流对本病的诊断意义。
（3）与冠状动脉瘘鉴别的诊断要点。

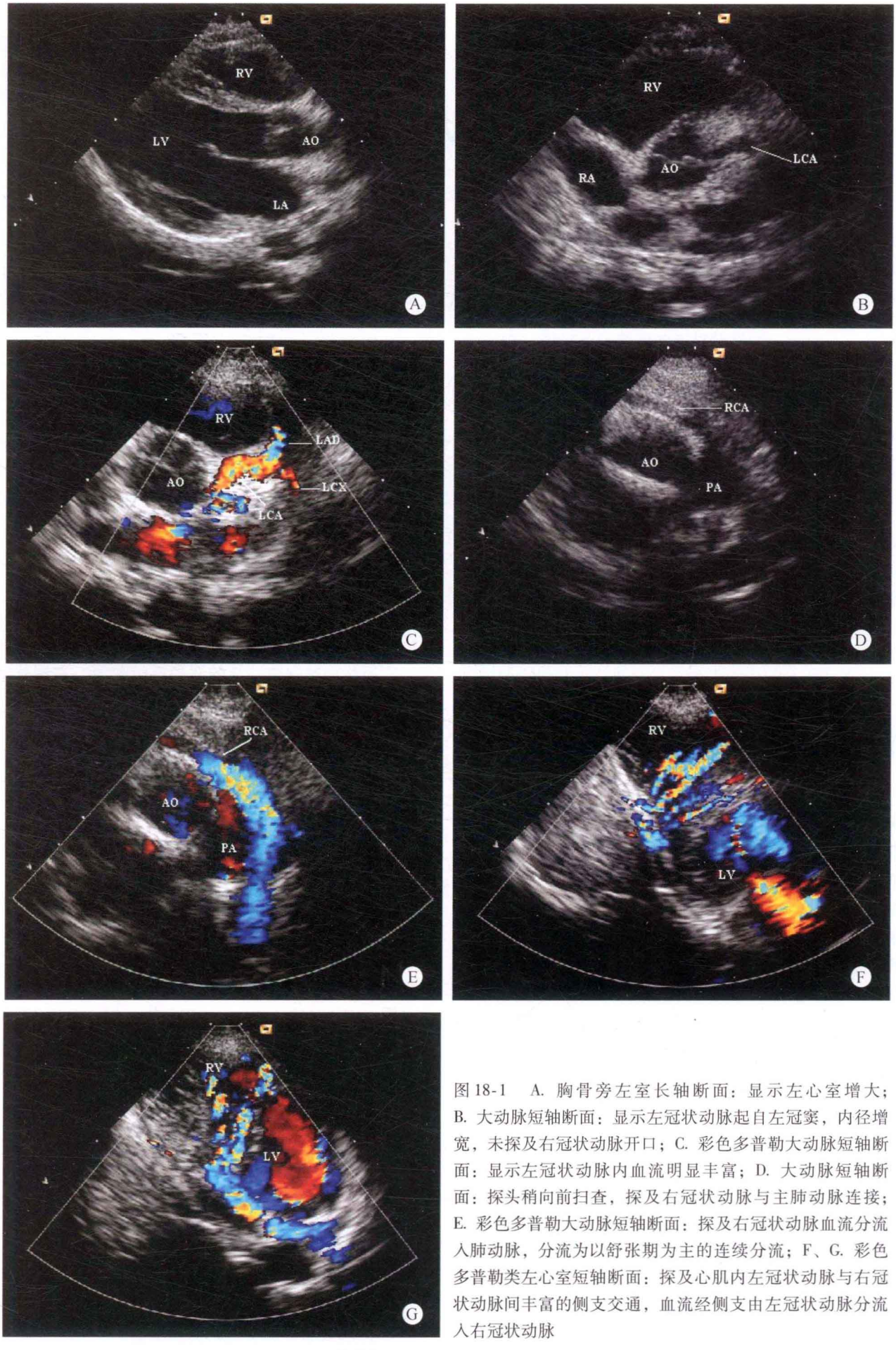

图 18-1 A. 胸骨旁左室长轴断面：显示左心室增大；B. 大动脉短轴断面：显示左冠状动脉起自左冠窦，内径增宽，未探及右冠状动脉开口；C. 彩色多普勒大动脉短轴断面：显示左冠状动脉内血流明显丰富；D. 大动脉短轴断面：探头稍向前扫查，探及右冠状动脉与主肺动脉连接；E. 彩色多普勒大动脉短轴断面：探及右冠状动脉血流分流入肺动脉，分流为以舒张期为主的连续分流；F、G. 彩色多普勒类左心室短轴断面：探及心肌内左冠状动脉与右冠状动脉间丰富的侧支交通，血流经侧支由左冠状动脉分流入右冠状动脉

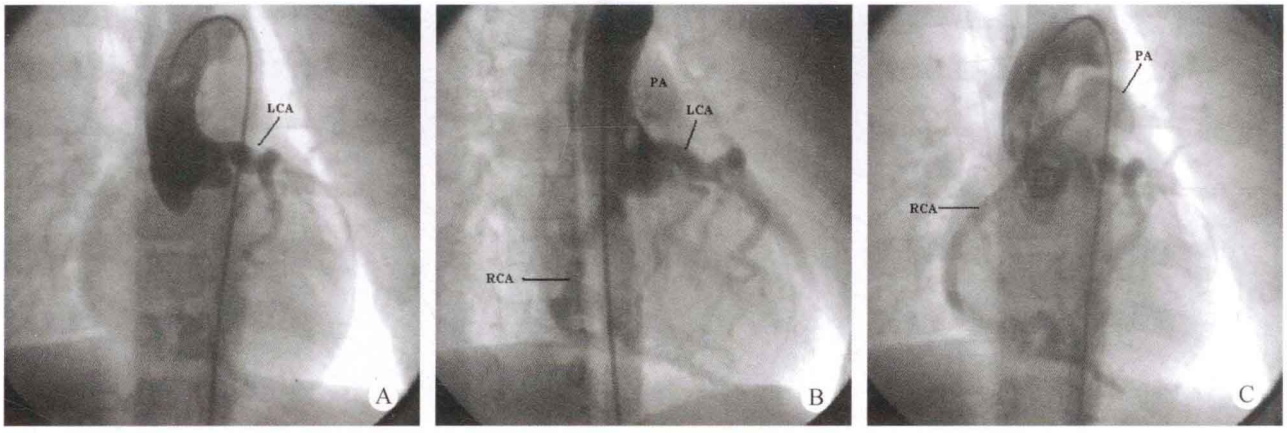

图 18-2　A. 由升主动脉注射造影剂，仅见左冠状动脉显影；B. 随后经左冠状动脉与右冠状动脉间丰富的侧支，右冠状动脉显影；C. 右冠状动脉与肺动脉连接并向肺动脉连续分流

病例 18-2　女，36 岁（图 18-3）

✧ 二维超声心动图

左心房室内径增大，以左心室为著，右心房室内径在正常范围，室间隔与左室壁厚度正常，运动欠协调。房间隔与室间隔连续性良好。右冠状动脉内径明显增宽，开口内径约8mm，可视长度增加，主动脉左冠窦部位未能探及明确的左冠状动脉开口。肺动脉窦部内侧壁可探及一异常血管的开口，内径约8mm。各瓣膜形态、结构及启闭运动未见明显异常。大动脉与心室连接关系正常，心包腔未见异常。

✧ 多普勒超声心动图

应用超声多普勒观察时，可探及冠状动脉血流连续性逆行进入肺动脉内，室间隔与左室壁的心肌内可探及五彩镶嵌色的双期血流频谱。收缩期可探及二尖瓣口少量反流。

✧ 超声心动图诊断

先天性心脏病、左冠状动脉起源于肺动脉（以左回旋支可能性大）、冠状动脉－肺动脉水平左向右分流。

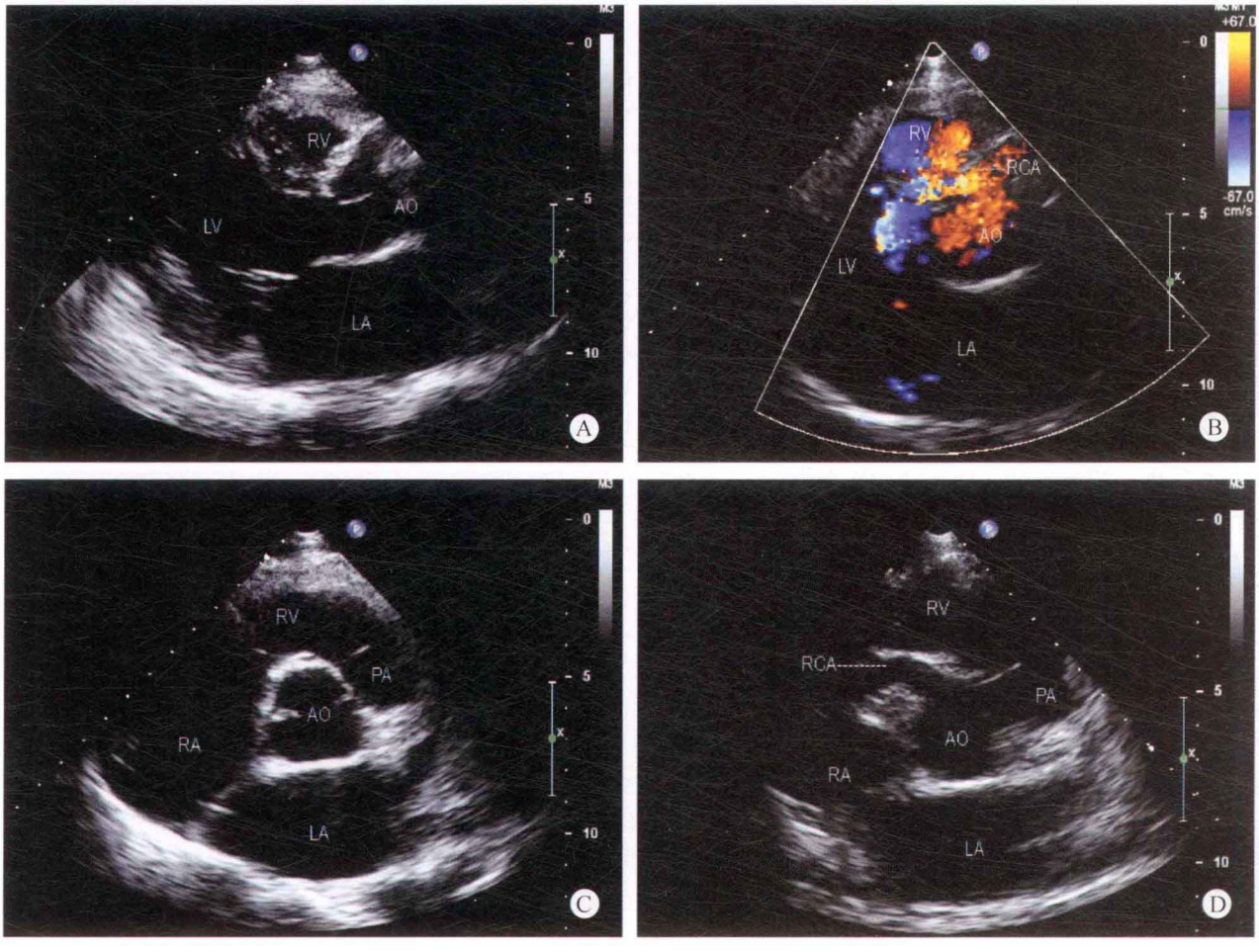


RV
LV
E


RVOT
LV
PA
F

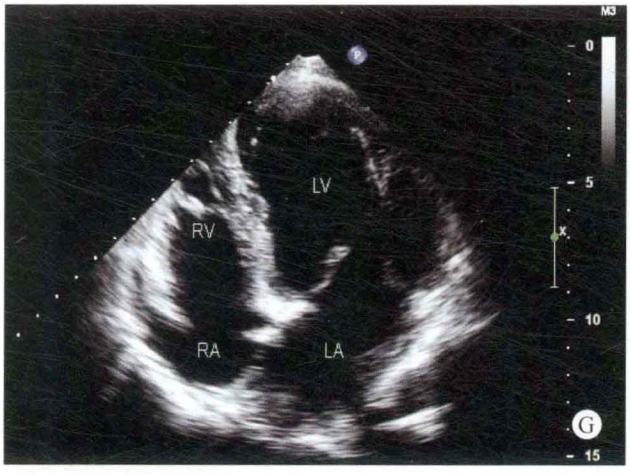
LV
RV
RA
LA
G

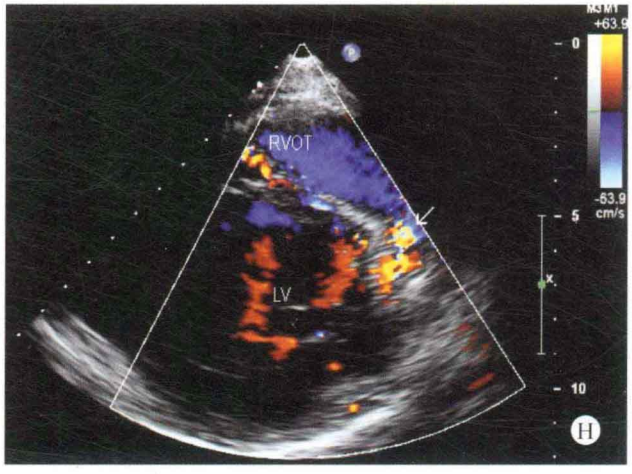
RVOT
LV
H

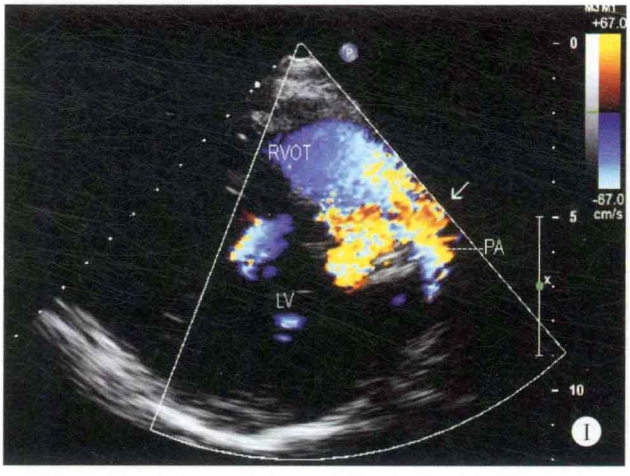
RVOT
PA
LV
I

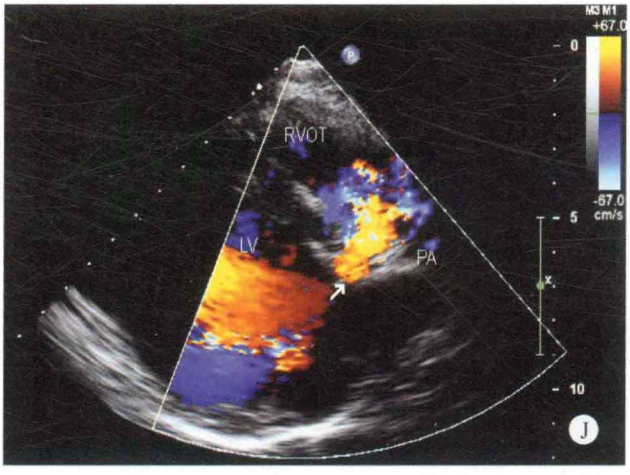
RVOT
LV
PA
J

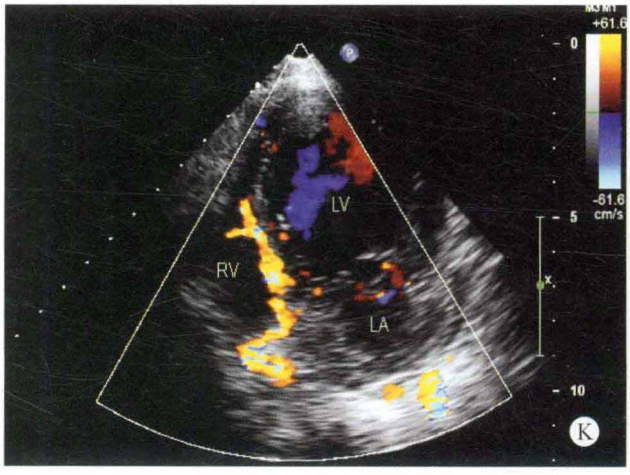
LV
RV
LA
K

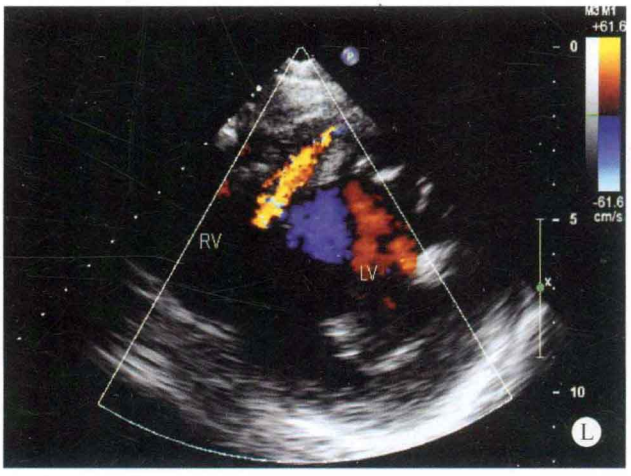
RV
LV
L

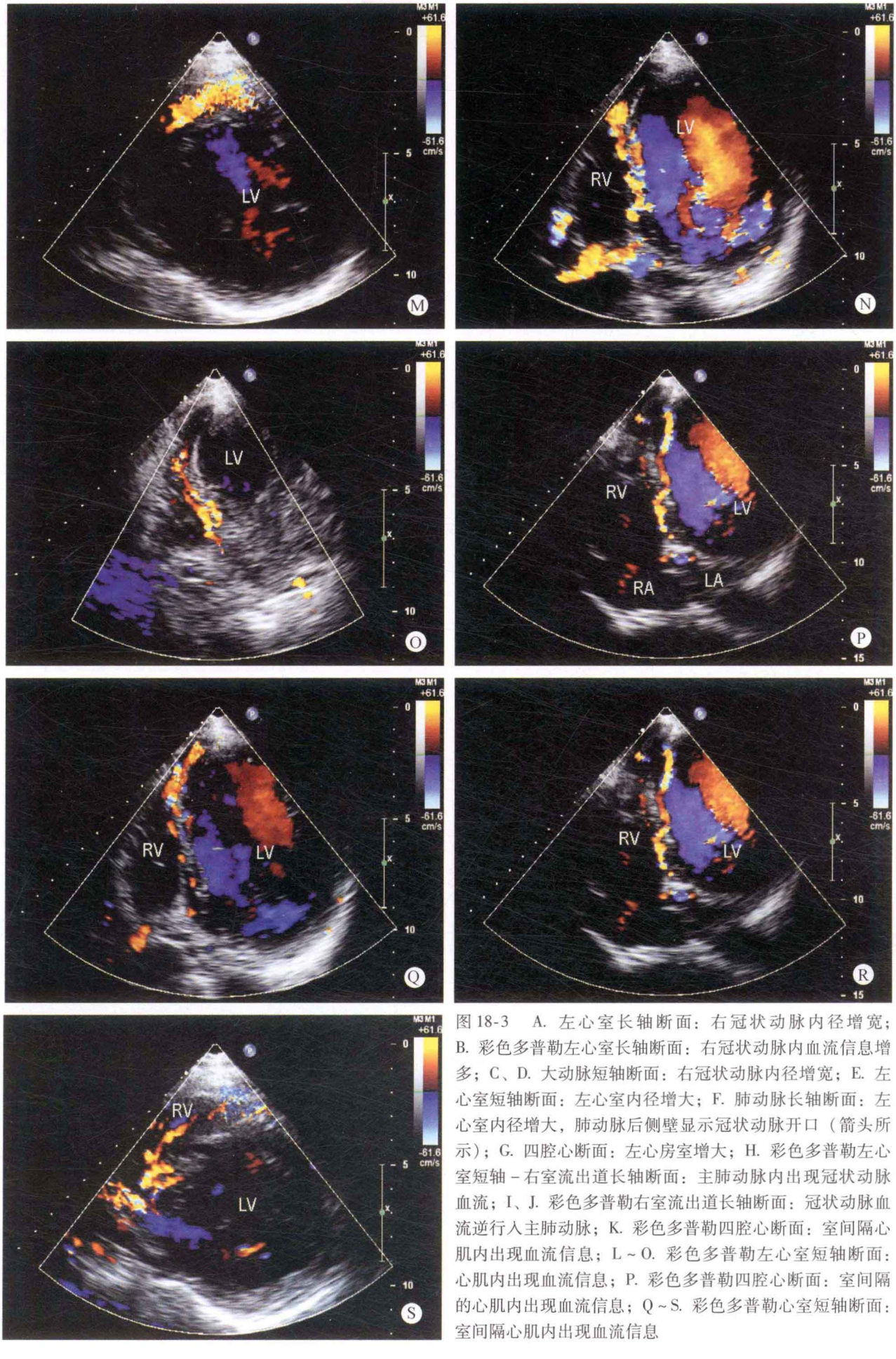

图 18-3　A. 左心室长轴断面：右冠状动脉内径增宽；B. 彩色多普勒左心室长轴断面：右冠状动脉内血流信息增多；C、D. 大动脉短轴断面：右冠状动脉内径增宽；E. 左心室短轴断面：左心室内径增大；F. 肺动脉长轴断面：左心室内径增大，肺动脉后侧壁显示冠状动脉开口（箭头所示）；G. 四腔心断面：左心房室增大；H. 彩色多普勒左心室短轴－右室流出道长轴断面：主肺动脉内出现冠状动脉血流；I、J. 彩色多普勒右室流出道长轴断面：冠状动脉血流逆行入主肺动脉；K. 彩色多普勒四腔心断面：室间隔心肌内出现血流信息；L～O. 彩色多普勒左心室短轴断面：心肌内出现血流信息；P. 彩色多普勒四腔心断面：室间隔的心肌内出现血流信息；Q～S. 彩色多普勒心室短轴断面：室间隔心肌内出现血流信息

病例分析

患者的右冠状动脉扩张，可视长度增加，大动脉短轴及左心室长轴断面均未能显示左冠状动脉位于主动脉左冠窦的开口部位，心肌内出现较丰富的血流信息，提示左冠状动脉起源异常。但检查的过程中发现室间隔的心肌内虽然出现血流信息，但血流量较少，提示为左冠状动脉的分支性血管起源于主肺动脉，经冠状动脉造影证实为左冠状动脉的左回旋支起源于主肺动脉的内侧壁。

由于本例患者的分支性冠状动脉起源于主肺动脉，心肌内的血流信息较少，易与冠状动脉瘘相混淆，因此在检查的过程中应注意寻找异常血流的起源部位以避免做出错误的诊断。

思维要点

（1）与冠状动脉瘘的鉴别。

（2）冠状动脉异常起源的血流动力学改变特点。

（3）由于心肌内血流信息量较少，考虑为左冠状动脉单支病变起源于肺动脉。

病例 18-3　女，33 岁（图 18-4）

二维超声心动图

左心房室内径增大，以左心室为著，右心房室内径在正常范围，室间隔与左室壁厚度正常，但运动欠协调。房间隔与室间隔连续性良好。右冠状动脉内径增宽，开口内径约 10mm，主动脉左冠窦部位未能探及明确的左冠状动脉开口。肺动脉窦部内侧壁可探及一异常血管的开口，内径约 12mm。各瓣膜形态、结构及启闭运动未见明显异常。大动脉与心室连接关系正常。肺动脉内径增宽。

多普勒超声心动图

多普勒超声观察时，可探及左冠状动脉血流逆行进入肺动脉内，室间隔与左室壁的心肌内可探及五彩镶嵌色的双期血流频谱，心肌内血流似多条蚯蚓状。收缩期可探及二尖瓣口少量反流。

超声心动图诊断

先天性心脏病、左冠状动脉起源于肺动脉、冠状动脉－肺动脉水平左向右分流。

病例分析

（1）应注意与冠状动脉瘘相鉴别。通常冠状动脉瘘时，患侧的冠状动脉瘘增宽，且增宽的程度较明显，心腔内可找到瘘口，并可探及高速连续性血流；而冠状动脉异常起源则为对侧的冠状动脉内径增宽，增宽的程度通常小于冠状动脉瘘的患者，各个心腔内均未能找到瘘口，但心肌内出现丰富的血流信息。

（2）在检查的过程中，位于四腔心断面时，探头向后倾斜可显示心肌内多条形似蚯蚓的血流，与冠状动脉漏入心腔内的血流极为相似，常误诊为冠状动脉瘘，并认为有多个瘘口，应用频谱多普勒方法两者即可鉴别。

思维要点

（1）冠状动脉异常起源的血流动力学特点。

（2）左冠状动脉异常起源引起左心室增大的病因。

（3）与冠状动脉瘘的鉴别要点。

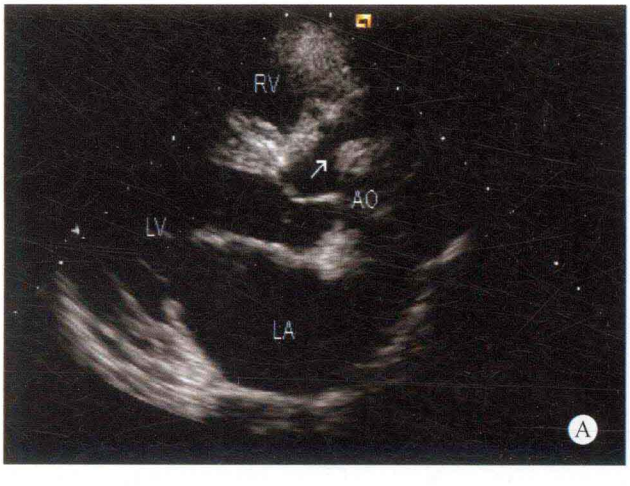

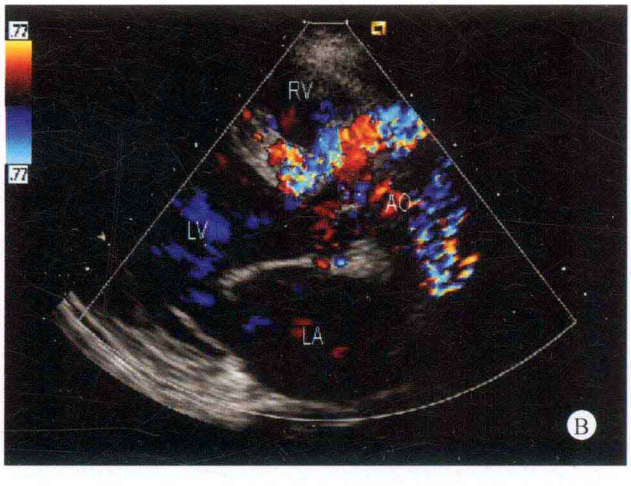

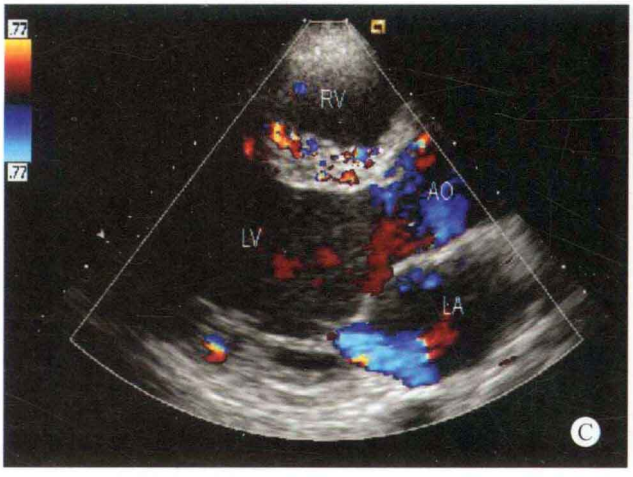
RV
AO
LV
LA
C

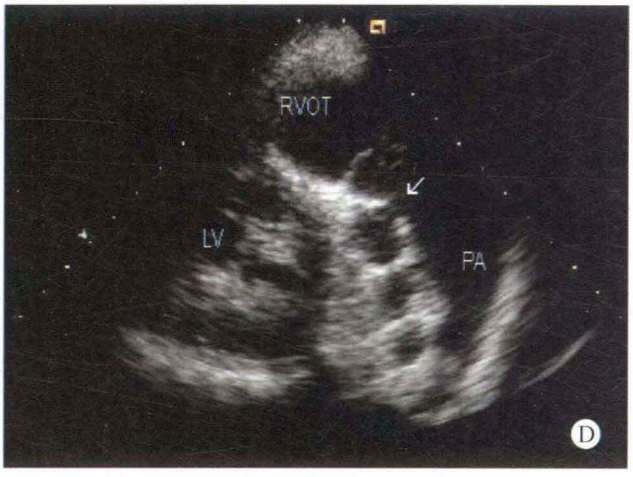
RVOT
LV
PA
D

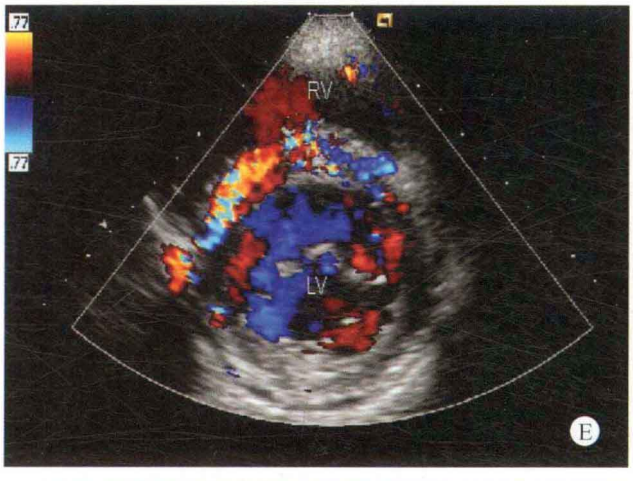
RV
LV
E

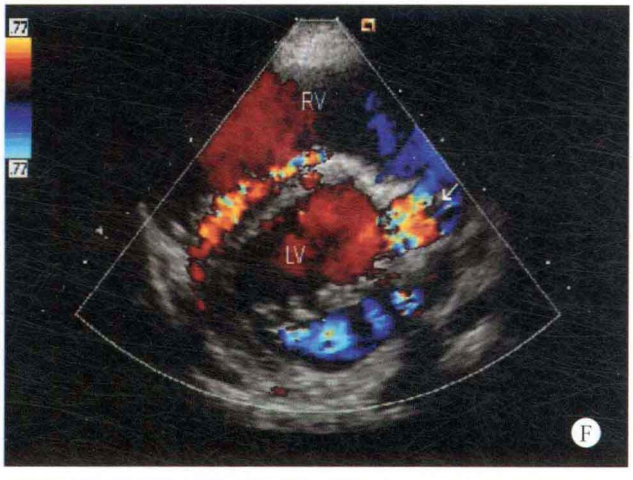
RV
LV
F

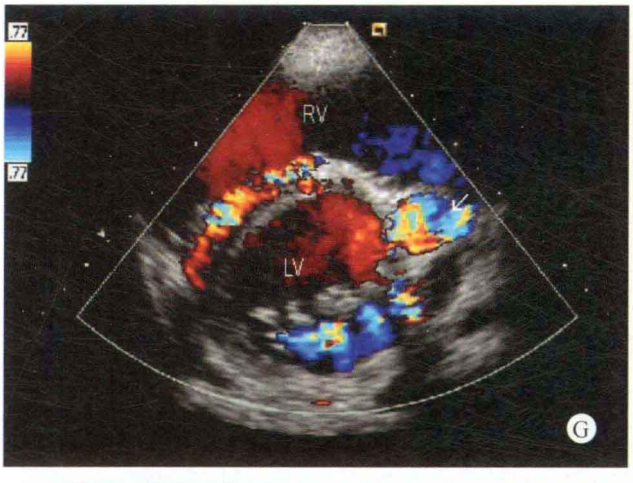
RV
LV
G

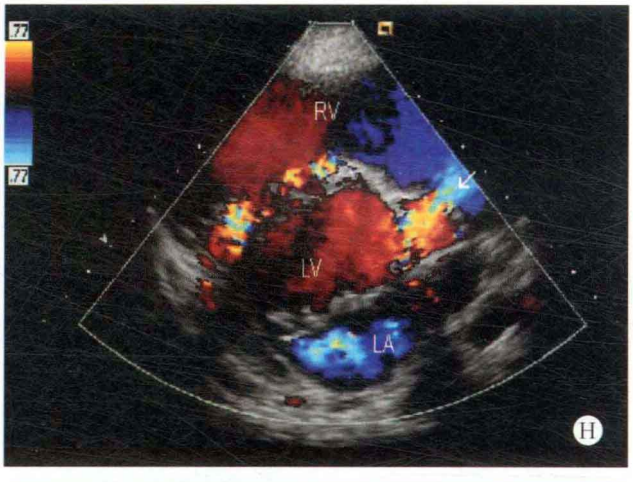
RV
LV
LA
H

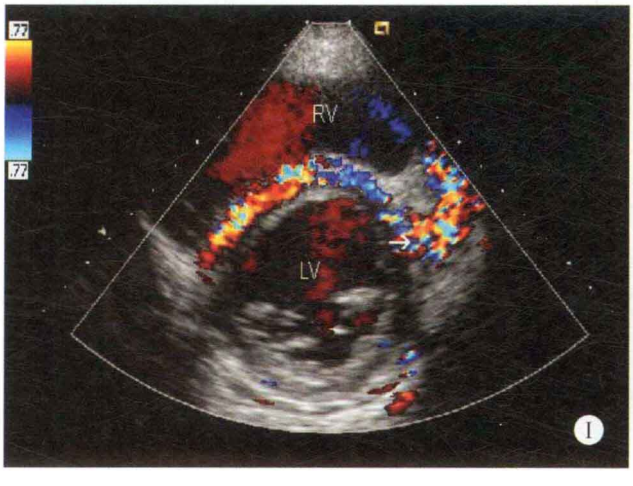
RV
LV
I

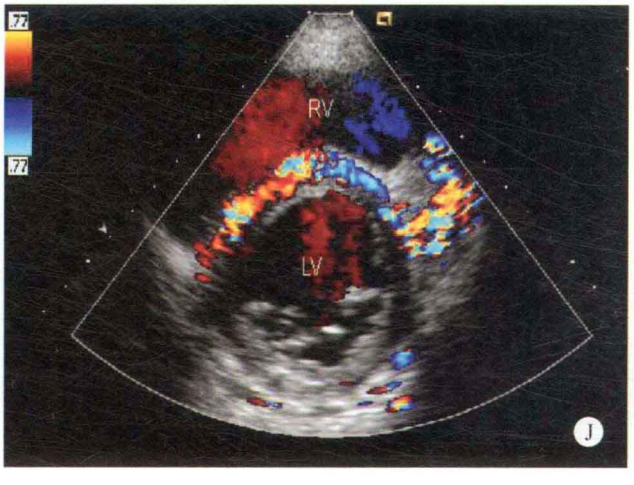
RV
LV
J

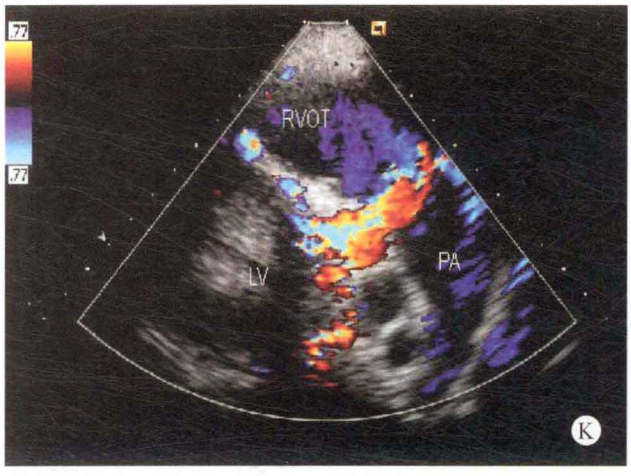
RVOT
LV
PA
K

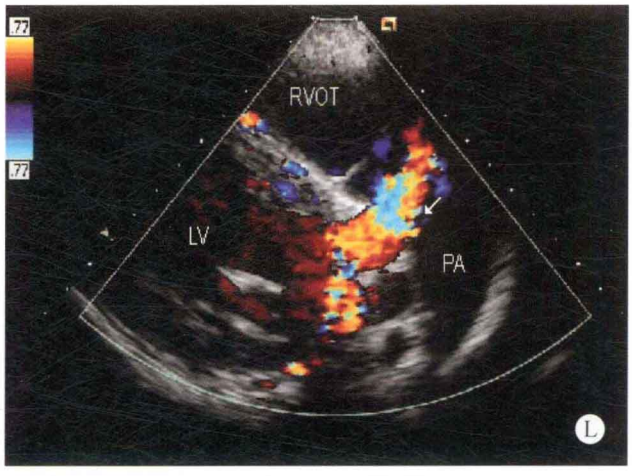
RVOT
LV
PA
L

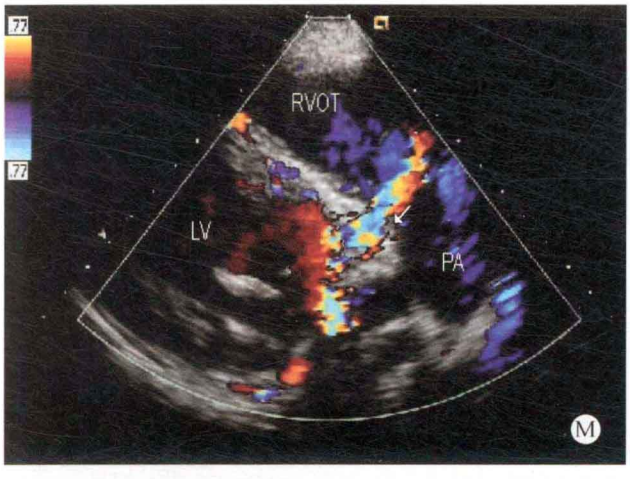
RVOT
LV
PA
M

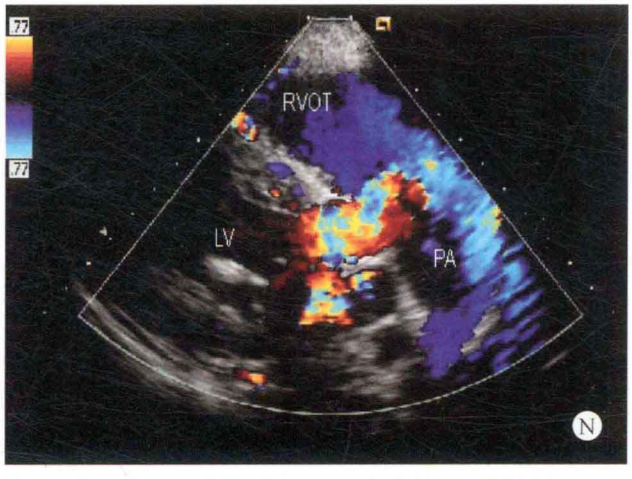
RVOT
LV
PA
N

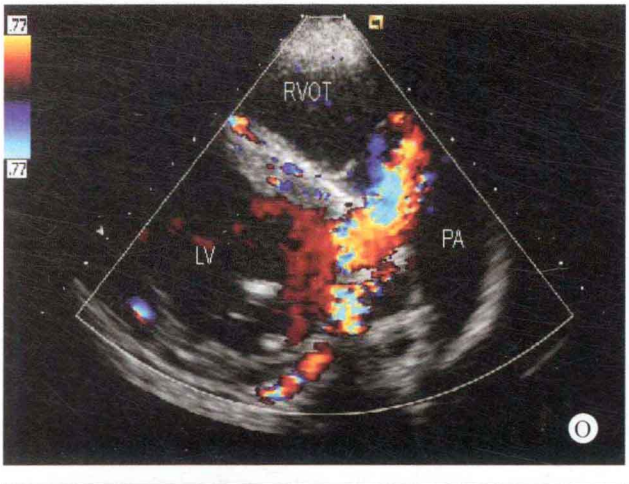
RVOT
LV
PA
O

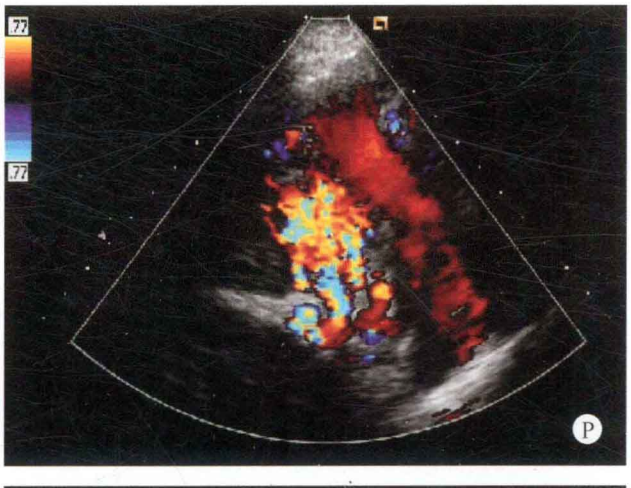
P

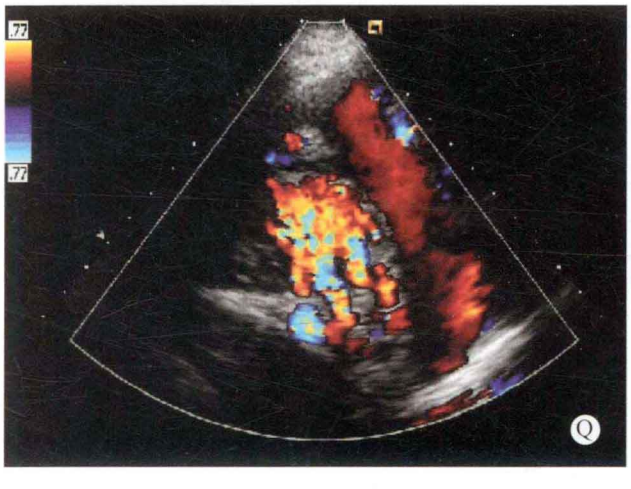
Q

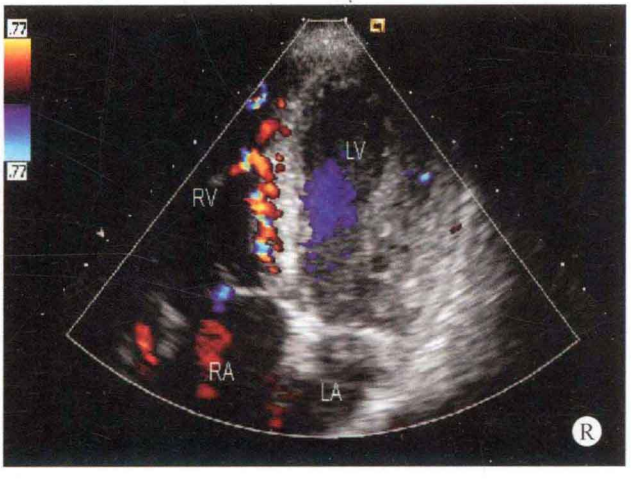
LV
RV
RA
LA
R

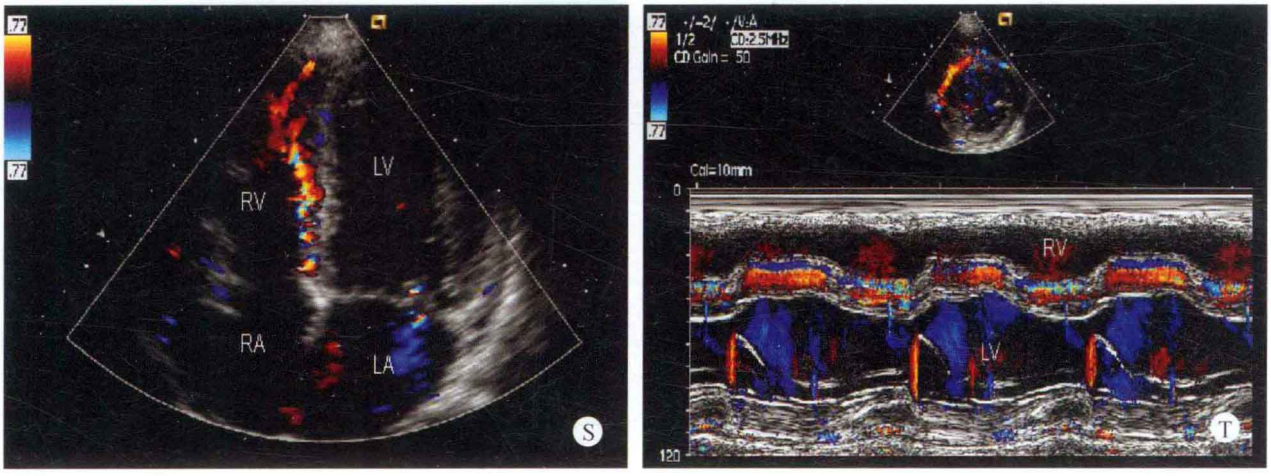

图 18-4　A. 左心室长轴断面：右冠状动脉内径增宽；B、C. 彩色多普勒左心室长轴断面：右冠状动脉内血流信息增强；D. 肺动脉长轴断面：显示左冠状动脉起源于主肺动脉的侧壁（箭头所示）；E～J. 彩色多普勒左心室短轴断面：室间隔内出现血流信息；K～O. 彩色多普勒左室短轴－肺动脉长轴断面：左冠状动脉血流逆行进入肺动脉；P、Q. 左心室后侧壁断面：心肌内血流形似多条蚯蚓；R、S. 彩色多普勒四腔心断面：室间隔内出现血流信息；T. M 型彩色多普勒左心室波群断面：室间隔内出现血流信息

病例 18-4　女，6 岁（图 18-5）

✧ 二维超声心动图

左心房室内径增大，右心房室内径在正常范围。室壁厚度及运动幅度正常。房、室间隔连续完整，大动脉连接关系正常，肺动脉内径增宽。右冠状动脉起源于主动脉右冠窦，主干及其分支均呈不同程度的扩张，起始部内径约 6mm。可探及右冠状动脉分支位于右心室腔内的多个瘘口。左冠状动脉主干起源于主肺动脉左后侧壁，起始部内径约 4mm，走行约 7mm 后分为前降支及回旋支。二尖瓣环扩张，二尖瓣前叶轻度脱垂。其余各瓣膜形态、结构及启闭未见明显异常。主动脉弓降部未见明显异常。心包腔内未见明显积液。

✧ 多普勒超声心动图

于主肺动脉、右室流出道及室间隔的右缘到三尖瓣环部位及室间隔内，观察到由后向前、从心底向心尖方向的五彩镶嵌色分流，于右室上述瘘口部位探及舒张期为主的分流信号，峰值流速约 2.6m/s。可探及自左冠状动脉向肺动脉的双期连续性分流。二尖瓣收缩期探及少至中量偏心性反流信号。

✧ 超声心动图诊断

先天性心脏病、左冠状动脉主干异常起源于肺动脉、右冠状动脉－右心室瘘、二尖瓣前叶脱垂、二尖瓣关闭不全、二尖瓣少至中量反流。

✧ 病例分析

左冠状动脉起源于肺动脉约占冠状动脉异常起源的 90%，其中多数是左冠状动脉主干，少数为左前降支、左回旋支或圆锥支，起源部位通常在肺动脉窦。一般左主干异常者预后最差，圆锥支异常者可无影响。

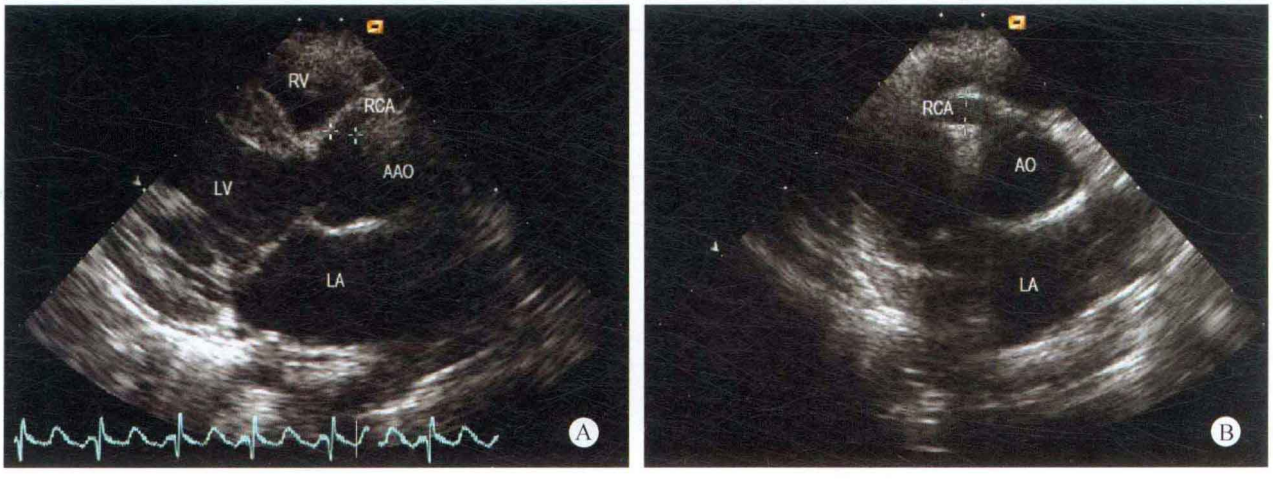

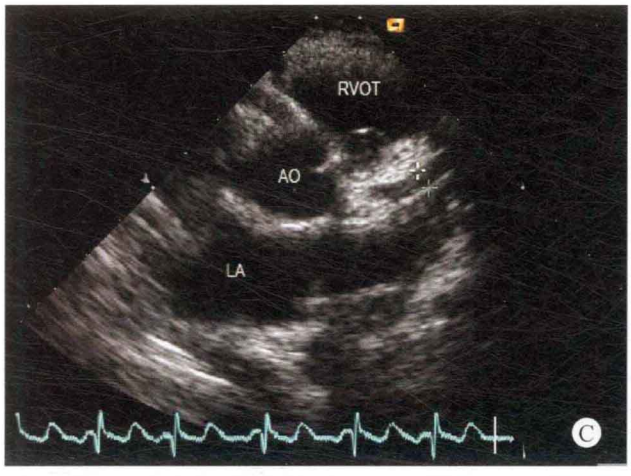
RVOT
AO
LA
C

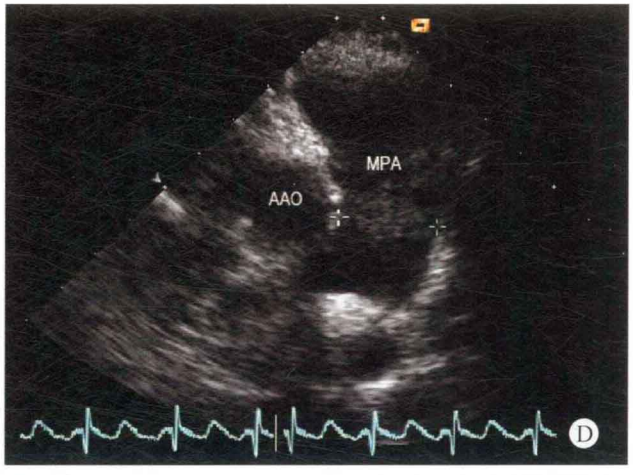
MPA
AAO
D

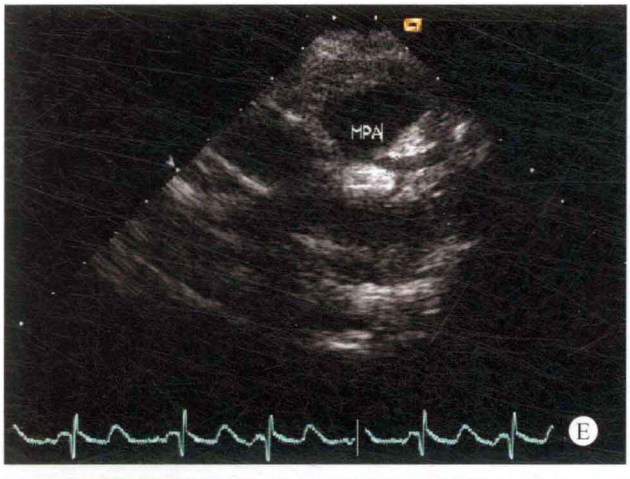
MPA
E

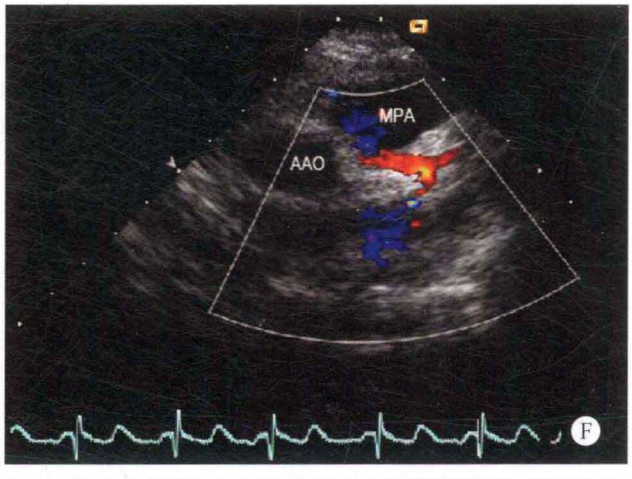
MPA
AAO
F

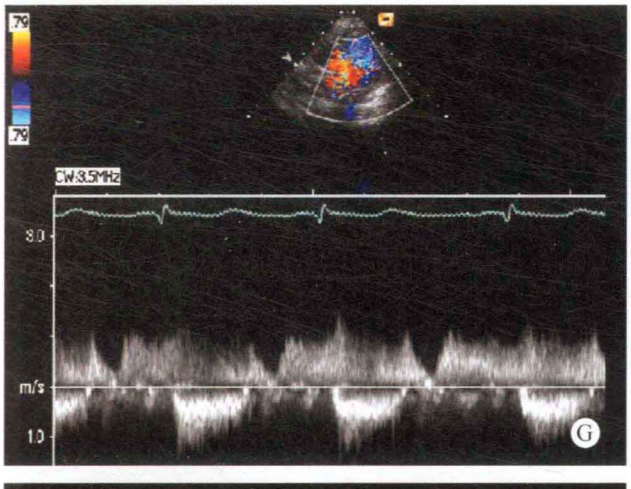
79
79
CW3.5MHz
8.0
m/s
1.0
G

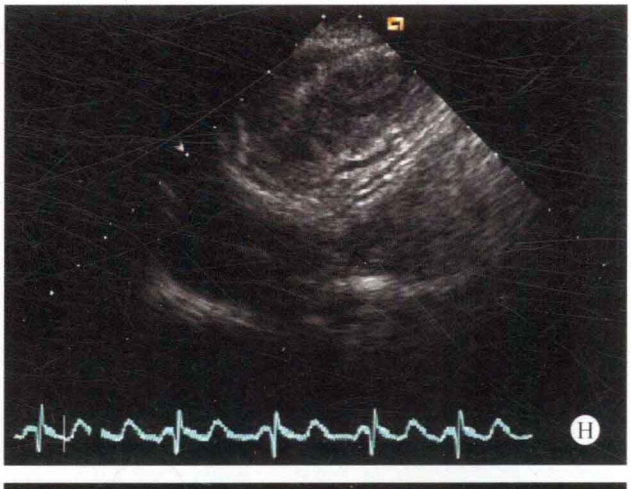
H

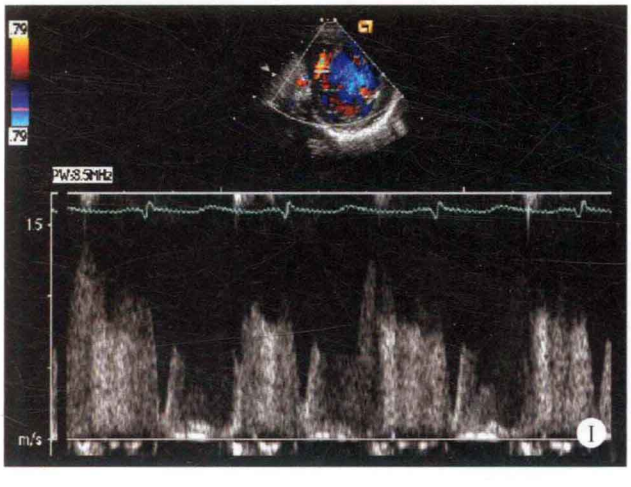
79
79
PW3.5MHz
15
m/s
I

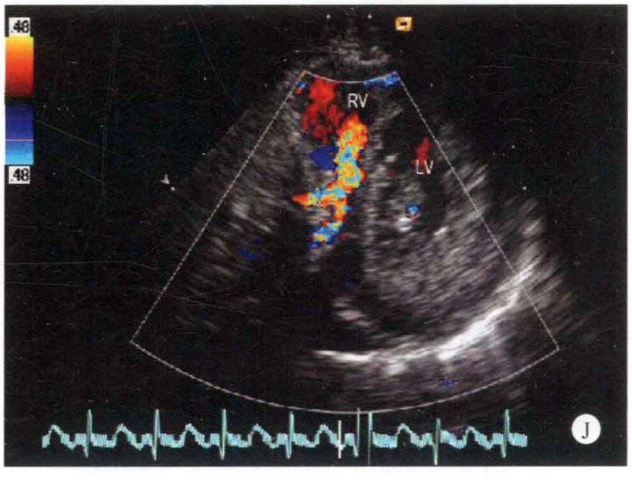
48
48
RV
LV
J

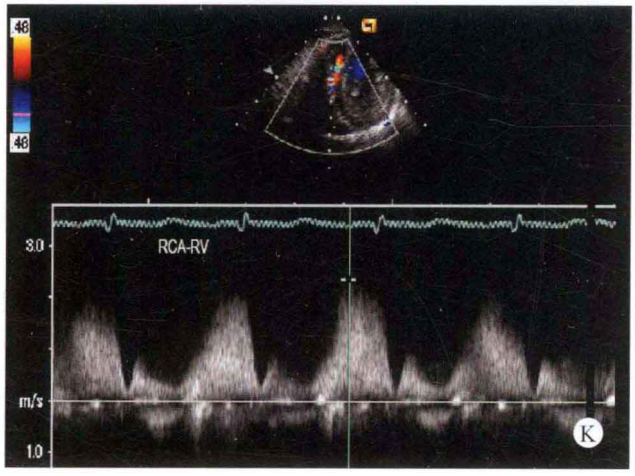

图 18-5　A. 左室长轴断面：显示左心增大，右冠状动脉起源正常，起始部内径增宽，二尖瓣前叶轻度脱垂；B. 大动脉短轴断面：显示右冠状动脉起源正常，起始部内径增宽；C. 大动脉短轴断面：显示左冠状动脉未与主动脉连接；D. 肺动脉长轴断面：显示肺动脉内径增宽；E. 非标准断面：显示左冠状动脉主干起源于主肺动脉左后侧壁，起始部内径约 4mm，走行约 7mm 后分为前降支及回旋支；F. 彩色多普勒：显示血流方向为左冠状动脉流向肺动脉；G. 频谱多普勒：零线上方显示的是左冠状动脉 – 肺动脉连续性分流，零线下方是收缩期肺动脉的前向血流；H、I. 非标准断面：显示心肌内扩张的冠状动脉及以舒张期为主的灌注血流；J、K. 非标准断面：显示右冠状动脉分支 – 右心室瘘的瘘口及以舒张期为主的较高速分流

冠状动脉起源于肺动脉的患者，在出生后短期内，多数患者的肺动脉压力仍较高，肺动脉仍可灌注异常起源的左冠状动脉，勉强维持心肌的血液供应，通常不会立即出现心肌缺血，但随着肺动脉压力进一步降低和侧支循环建立，右冠状动脉→侧支循环→左冠状动脉→肺动脉，造成左向右分流，出现“窃血现象”，从而导致右冠状动脉供血障碍，加重心肌缺血。首先采用二维结合彩色多普勒检查，确定冠状动脉开口的部位及行走方向等寻找异常起源的冠状动脉开口，从开口处追踪其行走方向、内径和血流信息，以便明确诊断。由于冠状动脉异常起源部位及行走方向多变，冠状动脉内径多细小，应仔细观察，所使用的断面随冠脉走行而变，多为非标准断面。必要时进一步采用 TEE 等检查。如果在室壁或室间隔内出现连续性五彩镶嵌色的血流，同时显示左冠状动脉或右冠状动脉增粗，应考虑到本病的可能。幼儿或者小儿发现心脏扩大、心功能减低，排除了间隔缺损、动脉导管未闭等常见畸形，要注意探查冠状动脉起源位置。

鉴别诊断

1. 冠状动脉瘘　冠状动脉瘘患者表现为冠状动脉起源正常，患侧冠状动脉内径扩张，部分在冠状动脉的行走过程中可形成局部瘤样扩张，在相应的心腔，可寻找到冠状动脉瘘口及连续性分流血流，但心肌内无血流。瘘入室间隔的冠状动脉瘘，室间隔内会出现异常血流，室间隔可出现夹层，而其他部位的心肌不出现血流信号。冠状动脉异常起源，显示为对侧的冠状动脉内径扩张，室间隔及相应供血部位的心肌内出现五彩镶嵌色血流。二者可以合并存在，注意不要漏诊。

2. 心肌病　冠状动脉左主干起源于肺动脉的患者，由于冠状动脉窃血现象，导致左心室心肌缺血，表现为左室扩大，左室壁运动障碍，多为室壁运动弥漫性减低，乳头肌功能不全导致二尖瓣反流等等，如果忽略冠状动脉起源位置的检查，可能会误诊为心肌病。

3. 心内膜弹力纤维增生症　心内膜弹力纤维增生症表现为心内膜回声明显增强，左心室明显扩张，严重心功能不全，1 岁以上的患者存活率极低，冠状动脉起源正常。

4. 动脉导管未闭　动脉导管未闭时肺动脉内可探及以红色为主的五彩血流，频谱亦呈连续性，但是动脉导管未闭的分流通常起源于左肺动脉起始部或者主肺动脉分叉处，分流速度较高，冠状动脉起源正常。

思维要点

（1）心肌内异常血流信号。
（2）冠状动脉内径和起源位置。
（3）非标准断面。
（4）分流方向。

四、检查过程中的思维方式

在本病的检查过程中应注意与冠状动脉瘘相鉴别，由于本病的发病率低，较为罕见，多见于左冠状动脉起源于肺动脉，本章的四例患者中，有三例患者为左冠状动脉起源于肺动脉。如发现患者超声心动图存在以下几个方面的表现，应考虑到冠状动脉异常起源于肺动脉。如果正常起源的冠状动脉内径增宽，血管内血流丰富，可视长度增加，未能探及另一支冠状动脉位于正常部位的开口，而肺动脉的内侧壁发现异常血管开口。彩色多普勒观察时，异常血血流向肺动脉内分流。心肌内尤其是室间隔心肌组织内出现异常血流信号，应确诊为冠状动脉异常起源于肺动脉。

如果侧支循环建立不丰富，心肌内血流往往不明显，冠状动脉扩张也不明显，往往容易造成漏诊。因此对于发现心脏扩大、节段性室壁运动异常、心功能减低，排除了间隔缺损、动脉导管未闭等常见畸形者，要注意探查冠状动脉的情况，避免漏诊。

五、鉴别诊断

1. 冠状动脉瘘 冠状动脉瘘患者表现为冠状动脉起源正常，患侧冠状动脉内径扩张，部分在冠状动脉的行走过程中可形成局部瘤样扩张，在相应的心腔，可寻找到冠状动脉瘘口及连续性分流血流，但心肌内无血流。瘘入室间隔的冠状动脉瘘，室间隔内会出现异常血流，室间隔可出现夹层，而其他部位的心肌不出现血流信号。冠状动脉异常起源，显示为对侧的冠状动脉内径扩张，室间隔及相应供血部位的心肌内出现五彩镶嵌色血流。二者可以合并存在，注意不要漏诊。

在检查冠状动脉异常起源的患者时，位于四腔心断面时，应用彩色多普勒观察如果探头的扫描角度上翘，显示出心室后壁的心肌组织内出现形似多条蚯蚓的彩色血流束（病例18-3，图18-4P、Q），对于经验少的检查者极易误诊为心腔内出现多个瘘口。冠状动脉瘘的患者一般均为单一瘘口，而出现两个以上的瘘口者极为少见。

冠状动脉异常起源	冠状动脉瘘
◆ 对侧冠状动脉内径增宽	◆ 患侧冠状动脉内径增宽
◆ 无局部瘤样扩张	◆ 可形成局部冠状动脉瘤
◆ 心腔内无瘘口及分流	◆ 相应心腔内有瘘口及分流
◆ 心肌内有丰富的血流信息	◆ 心肌无血流信息
◆ 冠状动脉起源部位异常	◆ 冠状动脉起源部位正常

2. 冠心病 冠状动脉左主干起源于肺动脉的患者，由于冠状动脉窃血现象，导致左心室心肌缺血，表现为左室扩大，左室壁运动障碍，多为室壁运动弥漫性减低，乳头肌功能不全导致二尖瓣反流等等，如果忽略冠状动脉起源位置的检查，可能会误诊为冠状动脉硬化性心脏病。

冠状动脉异常起源	冠状动脉粥样硬化性心脏病
◆ 冠状动脉起源异常	◆ 冠状动脉起源正常
◆ 心肌内出现血流信息	◆ 心肌内无血流信息
◆ 左心室内径增大	◆ 左心室内径增大
◆ 可出现室壁运动异常	◆ 出现室壁运动异常
◆ 无乳头肌功能不全	◆ 可出现乳头肌功能不全

3. 心内膜弹力纤维增生症 心内膜弹力纤维增生症表现为心内膜回声明显增强，左心室明显扩张，患儿出现严重心功能不全表现，1岁以上的患者存活率极低，但冠状动脉起源正常，而且心肌内无血流信息。

4. 动脉导管未闭 存在动脉导管未闭时，肺动脉内可探及以红色为主的五彩镶嵌色血流，频谱多普勒呈高速连续性血流频谱，但是动脉导管未闭的分流通常起源于主肺动脉，位于左肺动脉起始部与主肺动脉分叉部位，分流速度较快，冠状动脉起源正常，心肌内无血流信息。

六、思维要点

（1）冠状动脉开口的位置及血流信号。

（2）肺动脉侧壁异常血管开口及异常血管与肺动脉之间分流的鉴别。

（3）心肌内异常血流信号对本病的提示。

（4）在诊断的过程中如何结合心室腔大小、室壁运动状况、心脏功能及瓣膜反流的程度。

（5）注意合并畸形的检出。

在检查的过程中本病还应注意与冠状动脉－肺动脉瘘相鉴别。虽然两者均存在肺动脉内异常血流、冠状动脉扩张，但仔细探查受累冠状动脉的起源，心肌内有无血流信息，结合冠状动脉内血流及侧支循环血流改变一般均能明确诊断。

（本章病例18-1由吕秀章提供，病例18-2和18-3由刘延玲提供，病例18-4由许闻桥提供，病例18-1心血管造影图由蒋世良提供，特此致谢！）

（吕秀章　刘延玲　许闻桥）

第十九章　法洛四联症

法洛四联症（tetralogy of Fallot，TOF）为复杂先天性心脏病中发病率最高的一种，1888 年由 Fallot 对本病的病理解剖及病理生理进行了详细的描述，归纳了室间隔缺损、主动脉前壁右移并骑跨、右心室肥厚及肺动脉系统发育不良为本病的主要病理解剖改变，故也称为 Fallot 四联症。

一、病理解剖及病理生理

（一）病理解剖

1. 室间隔缺损　室间隔缺损通常较大，嵴下型的膜周部及干下型室间隔缺损最为多见，可合并肌部室间隔缺损。

2. 主动脉右移位及骑跨室间隔　主动脉前壁与室间隔的连续性中断，主动脉根部内径增宽，其前壁右移位，致使主动脉骑跨于室间隔之上。

3. 肺动脉系统发育不良　法洛四联症的肺动脉系统发育不良包括右心室的体部、漏斗部、肺动脉瓣狭窄，主肺动脉及左、右肺动脉发育不良。如果肺动脉瓣口狭窄程度较轻，主动脉骑跨率较小，也可称为轻型法洛四联症。

4. 右心室肥厚　为肺动脉系统发育不良，肺动脉瓣口狭窄的继发性改变。

法洛四联症常合并卵圆孔未闭、肺动脉瓣二瓣化畸形、主动脉弓右弓右降等畸形。也可为完全型心内膜垫缺损、完全型肺静脉异位引流的合并症。

（二）病理生理

法洛四联症的病理生理改变主要取决于肺动脉口的狭窄程度、室间隔缺损的大小，本病由于肺动脉口的狭窄，进入肺部进行气体交换的血流量减小，血液的供氧量减少，患者产生缺氧现象，出现发绀、杵状指趾。

由于肺动脉瓣口狭窄，右心室压力增高，室水平出现右向左分流，右向左的分流量大小也取决于肺动脉瓣口狭窄所引起右心室压力增高的程度。

右心室增厚的程度受肺动脉系统发育不良程度影响，如肺动脉瓣口狭窄程度越重，右心室也越肥厚。

患者根据肺动脉系统发育不良的程度、室间隔缺损的大小、主动脉骑跨及右室肥厚的程度，所表现出的右向左分流量及发绀程度也不同。

二、临床表现

一般患者发育迟缓，活动力及耐力较差，动作较缓慢，思维较迟缓，胸骨左缘第二至四肋间可闻及较粗糙而响亮的收缩期杂音。如属轻型法洛四联症，患者可生存至成年。

三、超声心动图表现

病例 19-1　男，1 岁（图 19-1）

✧ 二维超声心动图

右心房室内径增大，右室壁明显增厚，厚度约为 8mm，左心室内径明显减小，室间隔明显增厚，最厚处约为 12mm。心肌回声粗糙，呈斑点状改变，心肌纹理排列紊乱，运动幅度减弱，收缩期增厚率减低。左室壁厚度尚可。房间隔卵圆孔分离，室间隔嵴下部位回声脱失约 9mm。主动脉内径增宽，前壁与室间隔连续性中断，主动脉骑跨于室间隔之上，骑跨率约 50%。右室流出道肌性肥厚、狭窄，肺动脉瓣增厚、粘连，回声增强，开放受限，主肺动脉及左右肺动脉发育不良。其余各瓣膜结构、形态及启闭功能未见异常。主动脉弓右弓右降，降主动脉内侧缘可探及内径约 7mm 的动脉性血管。

✧ 多普勒超声心动图

室水平探及双向分流。收缩期右室流出道及肺动脉瓣口血流速度增快，流速为 4.4m/s，压差为 77mmHg。房水平探及少量分流。

✧ 超声心动图诊断

先天性心脏病、法洛四联症、室水平双向分流、主动脉弓右弓右降、右迷走锁骨下动脉、非梗阻性肥厚型心肌病、卵圆孔未闭。

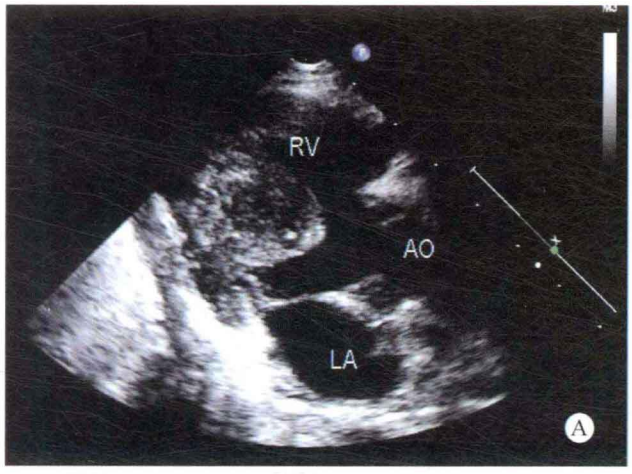
RV
AO
LA
A

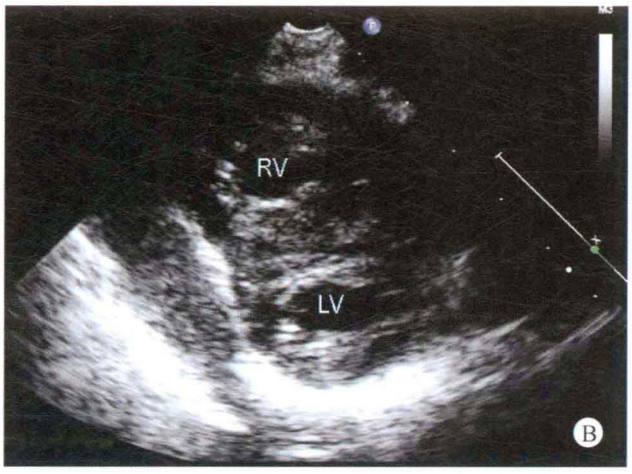
RV
LV
B

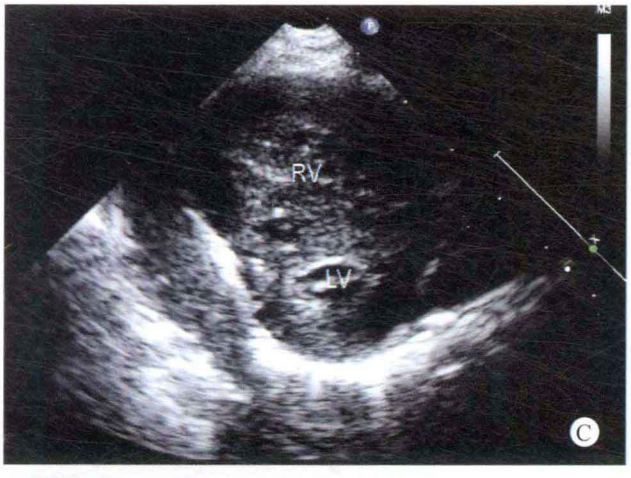
RV
LV
C

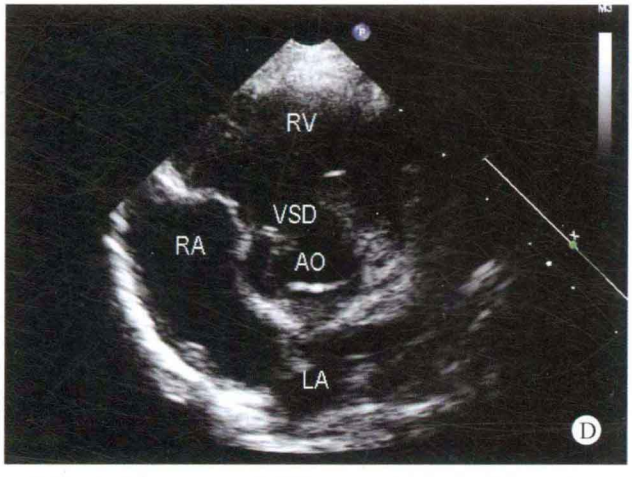
RV
VSD
RA
AO
LA
D

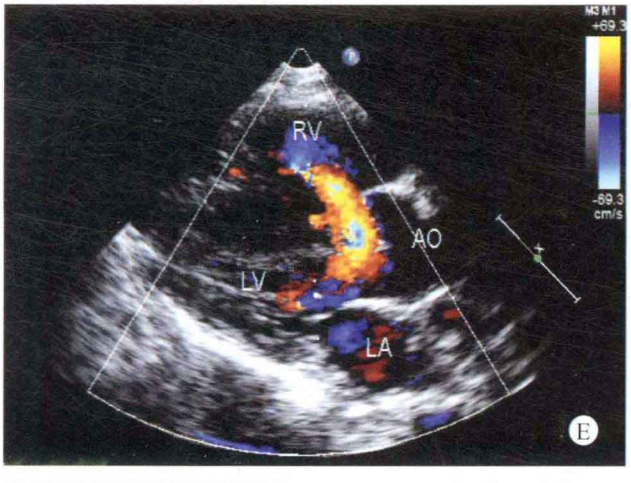
M3 M1
+69.3
-69.3
cm/s
RV
AO
LV
LA
E

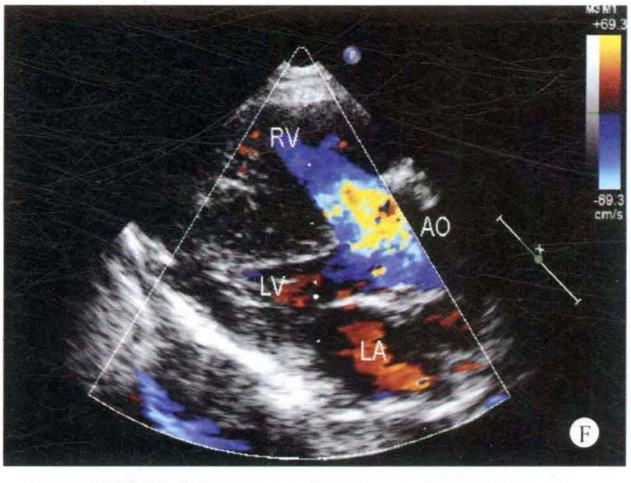
M3 M1
+69.3
-69.3
cm/s
RV
AO
LV
LA
F

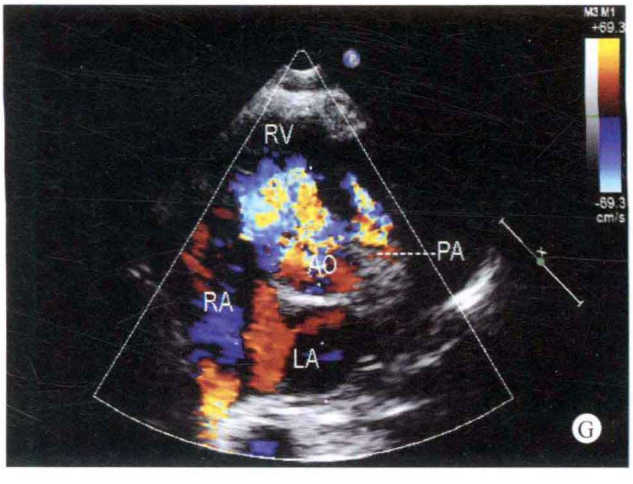
M3 M1
+69.3
-69.3
cm/s
RV
AO
PA
RA
LA
G

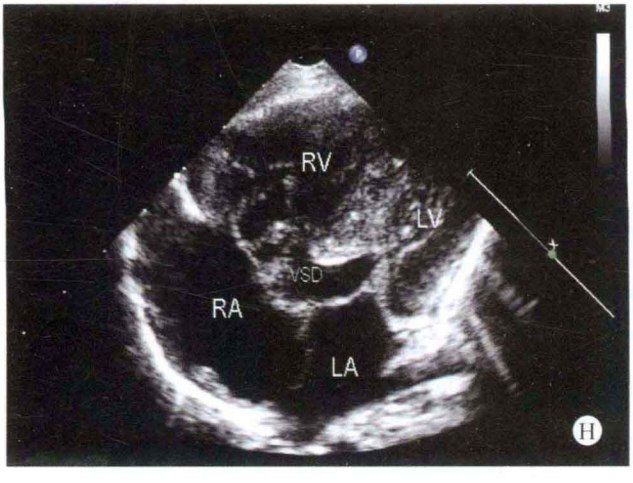
RV
LV
VSD
RA
LA
H

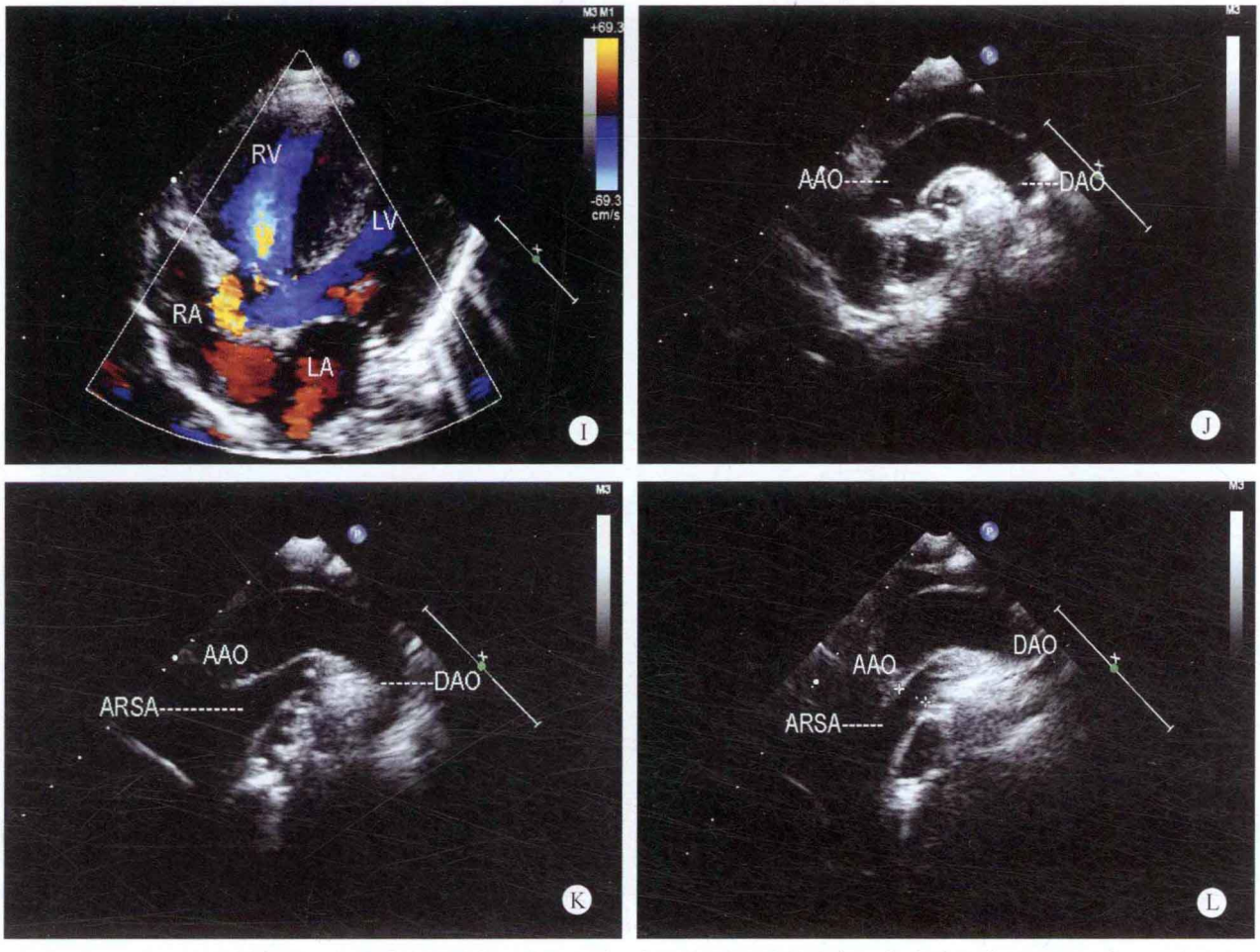

图 19-1　A. 左心室长轴断面：主动脉内径增宽，前壁右移，与室间隔连续性中断，主动脉骑跨于室间隔之上，右心室壁增厚，室间隔明显增厚，心肌回声粗糙；B、C. 左心室短轴断面：右心室明显肥厚，有效腔径面积减小，室间隔明显增厚，心肌呈斑点样改变；D. 大动脉短轴断面：主动脉内径明显增宽，膜周部室间隔回声脱失，肺动脉内径发育较差，肺动脉瓣叶增厚；E、F. 彩色多普勒左心室长轴断面：室水平探及双向分流，蓝色为右向左分流，红色为左向右分流；G. 彩色多普勒大动脉短轴断面：室水平出现分流，呈五彩镶嵌色，收缩期进入肺动脉瓣口的血流呈五彩镶嵌色；H. 四腔心断面：显示右心室肥厚，室间隔明显增厚，心肌组织粗糙，呈斑点状改变；I. 彩色多普勒四腔心断面：右心室增大、肥厚，室水平出现蓝色的右向左分流；J. 胸骨上窝主动脉弓长轴断面：主动脉弓呈右弓右降，肺动脉发育细小；K、L. 胸骨上窝主动脉弓长轴断面：降主动脉的内侧缘出现动脉性血管样回声，为迷走右锁骨下动脉

病例分析

法洛四联症同时合并肥厚型心肌病的患者极为少见。本例患者右心室壁明显增厚，为肺动脉系统明显发育不良，肺动脉瓣增厚、粘连，开放受限，致右心室阻力负荷增加，排血受阻，而患者同时患有肥厚型心肌病，进一步加重右心室肥厚的程度，使右心室的有效腔径进一步减小，位于心室短轴断面观察时，右心室腔近似于闭塞状态，加重患者的症状。

位于胸骨上窝探查时，降主动脉内侧缘（右侧缘）出现血管样回声，通过频谱多普勒检测为动脉性血流，为迷走右锁骨下动脉。

法洛四联症合并肥厚型心肌病应注意与单纯的法洛四联症由于肺动脉系统重度发育不良所引起的右心室肥厚相鉴别。合并肥厚型心肌病的法洛四联症患者，除心肌增厚外，心肌回声粗糙，呈斑点状改变；而不合并肥厚型心肌病的患者，心肌虽然增厚，但心肌组织回声呈均匀状态。两者之间应注意鉴别。

思维要点

（1）是否存在心肌组织回声异常。
（2）肺动脉系统发育的状态。
（3）迷走右锁骨下动脉的识别。

病例 19-2　男，15 岁（图 19-2）

二维超声心动图

全心增大，以右心房室为著，右心室壁明显增厚，室间隔与左心室壁厚度正常，呈同向运动。心脏十字交

叉结构消失，心房腔内未能探及明确的房间隔回声，呈单心房。室间隔上端回声脱失约 17mm。主动脉内径增宽，其前壁前移，与主动脉的连续性中断，主动脉骑跨于室间隔之上，骑跨率约 40%。肺动脉瓣增厚，开放受限，主肺动脉及左、右肺动脉发育不良。二尖瓣叶及三尖瓣叶形态、结构异常，形成共同房室瓣叶，共同房室瓣叶的腱索附着于室间隔残端的顶部，共同房室瓣叶关闭不良。主动脉瓣形态及启闭功能正常，主动脉弓右弓右降。

多普勒超声心动图

室水平探及双向分流，收缩期心房内探及源于共同房室瓣口的少量反流，收缩期肺动脉瓣口血流速度增快。

超声心动图诊断

先天性心脏病、法洛四联症、A 型完全型心内膜垫缺损、室水平双向分流、单心房、共同房室瓣叶少量反流。

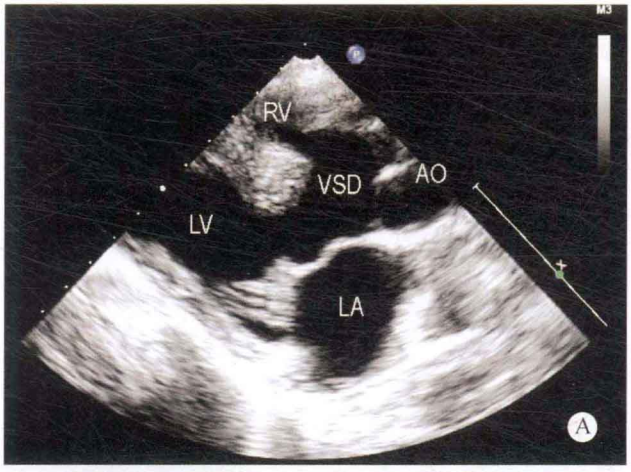

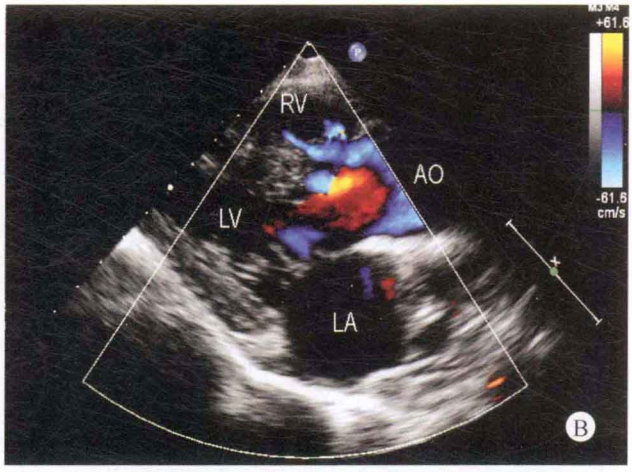

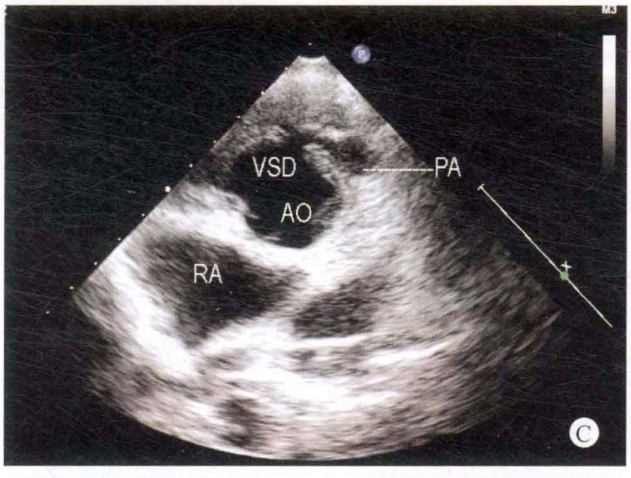

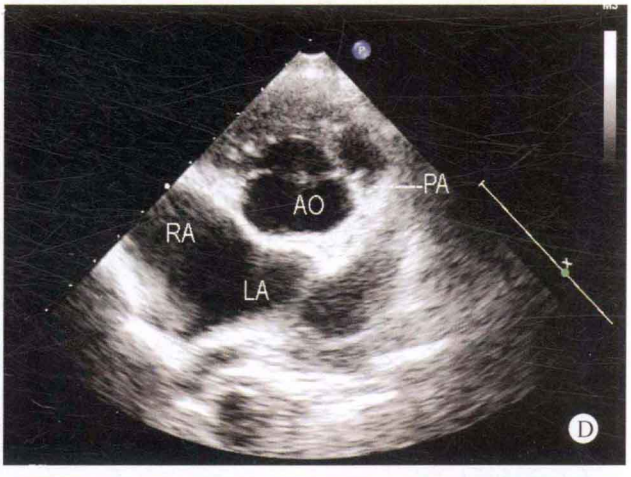

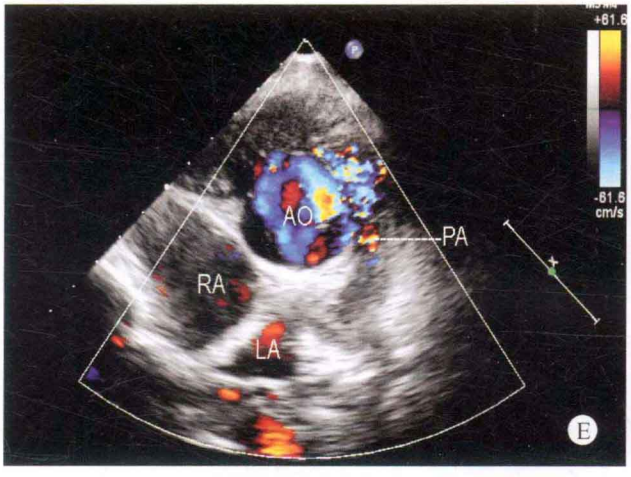

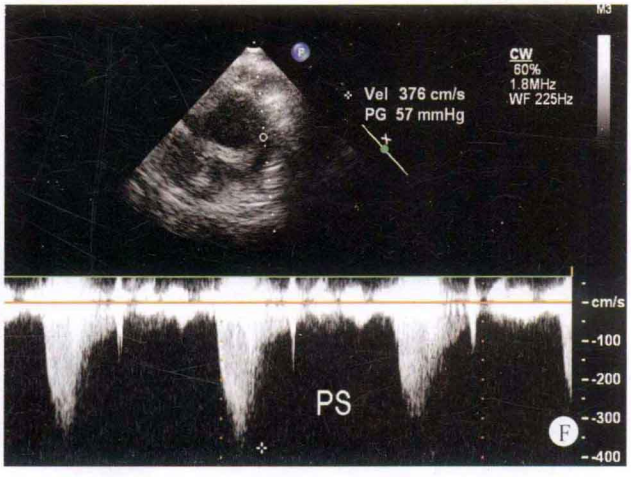

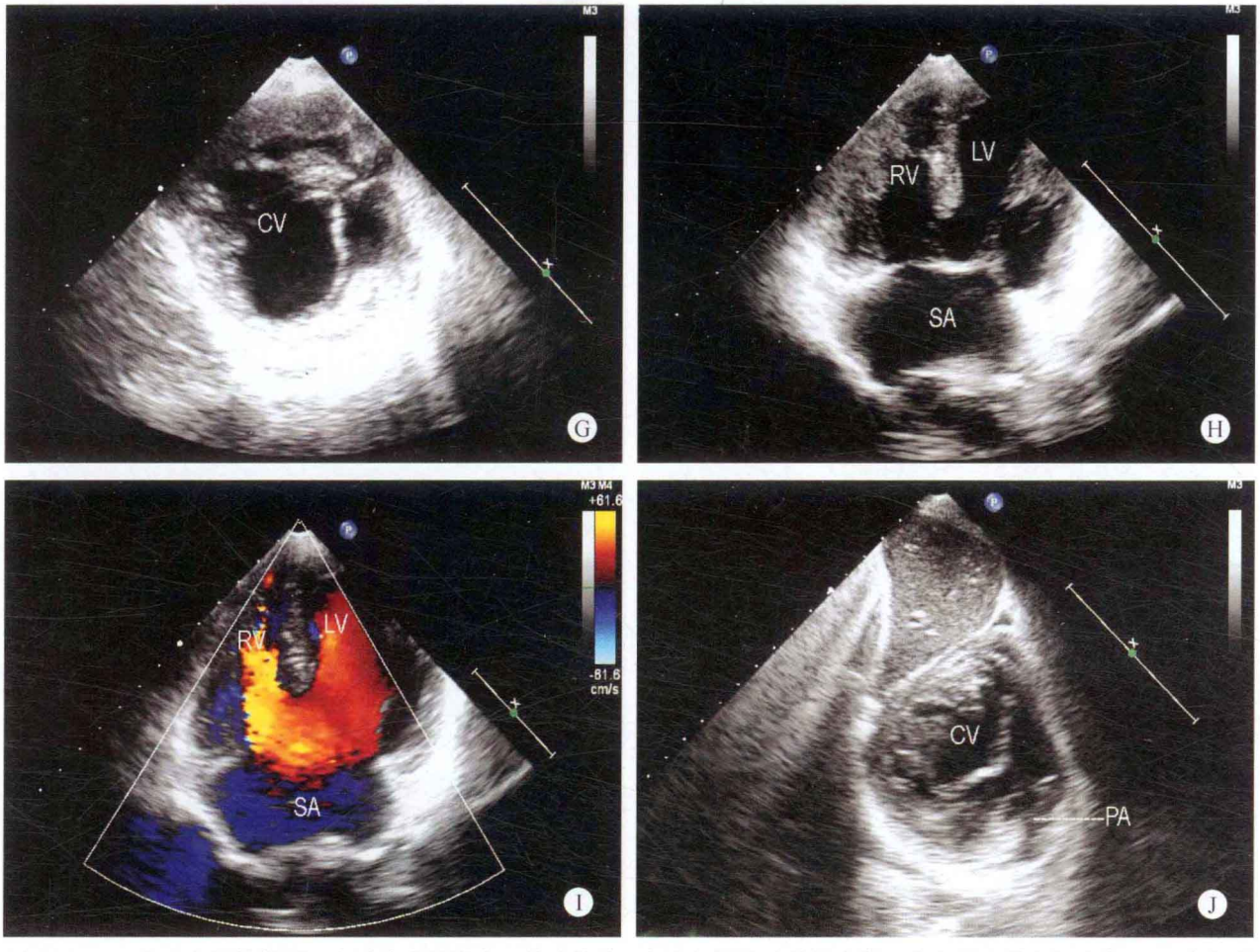

图 19-2　A. 左心室长轴断面：主动脉内径增宽，前壁前移，与室间隔的连续性中断，右室流出道内径狭窄；B. 彩色多普勒左心室长轴断面：室水平探及蓝色的右向左分流；C、D. 大动脉短轴断面：右心室壁增厚，右室流出道内径狭窄，膜部室间隔连续性中断；E. 彩色多普勒左心室大动脉短轴断面：收缩期肺动脉瓣口血流速度增快，呈五彩镶嵌色；F. 连续多普勒肺动脉瓣口血流频谱：收缩期过肺动脉瓣口血流速度增快，流速为 3.76m/s，压差为 57mmHg；G. 心室短轴断面：显示二尖瓣叶与三尖瓣叶形成共同房室瓣口；H. 心尖四腔心断面：心房腔内未能探及明确的房间隔回声，室间隔连续性中断，二尖瓣叶与三尖瓣叶形成共同房室瓣口；I. 彩色多普勒心尖四腔心断面：显示舒张期单心房的血流通过共同房室瓣口进入左心室及右心室；J. 剑下心室短轴断面：显示共同房室瓣口开放时，桥叶的形态及数目

✧ 病例分析

极少数法洛四联症患者可合并完全型心内膜垫缺损（TECD），合并 TECD 的患者容量负荷增加的程度与单纯 TECD 相比较要低，主要的病理解剖改变仍以法洛四联症为主。

本例患者虽然存在 TECD，但是全心增大的程度不明显，而且仍以右心室为著，其血流动力学的改变以右心阻力负荷增加为主。由于右室流出道及肺动脉系统发育不良，呈狭窄状态，致使右心室肥厚。在诊断的过程中，应注意到除法洛四联症外，房室瓣叶的形态结构改变，如两组流入道组织结构消失，形成一共同的流入道口，而且出现Ⅰ孔型房间隔缺损或心房内无房间隔组织，应考虑到合并 TECD 的可能性。

如果患者的右室流出道及肺动脉系统发育不良的程度较轻，阻力负荷程度较轻，主动脉在室间隔的骑跨率较低，也称为轻型法洛四联症。患者如合并 TECD，通常以容量负荷增加为著。

✧ 思维要点

（1）右室流出道及肺动脉发育的状况。
（2）房室瓣口解剖形态的改变。
（3）阻力负荷或容量负荷之间的界定。

病例 19-3　男，2 岁（图 19-3）

✧ 二维超声心动图

右心房室内径增大，左心房室内径在正常范围，右室壁增厚，室间隔与左心室壁厚度正常，运动幅度尚可。房间隔卵圆孔分离。室间隔嵴下部位脱失约 9mm。主动脉内径增宽，前壁前移，与室间隔的连续性中断，主动脉骑跨于室间隔之上，骑跨率约 30%。右室流出道肌性肥厚狭窄。肺动脉瓣增厚、粘连，开放受限。主肺动脉

内径狭窄，左肺动脉及右肺动脉发育尚可。主动脉弓右弓右降。右冠状动脉一条粗大的分支横跨于右室流出道。

多普勒超声心动图

室水平探及双向分流。收缩期右室流出道及肺动脉瓣口血流速度增快，流速为4.0m/s，压差为64mmHg。房水平少量左向右分流。

超声心动图诊断

先天性心脏病、法洛四联症、右冠脉分支横跨右室流出道、卵圆孔未闭。

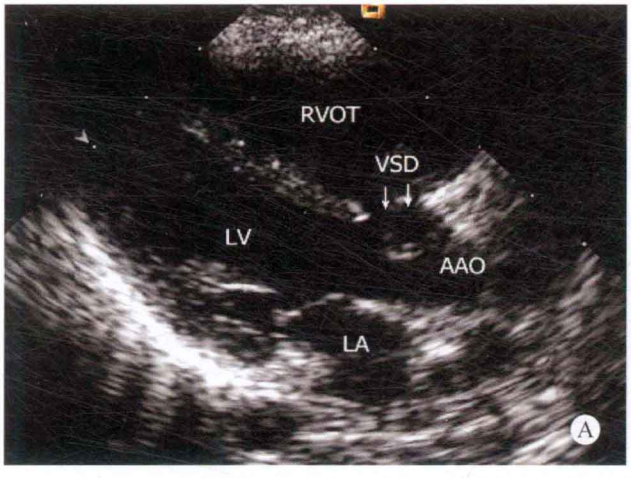

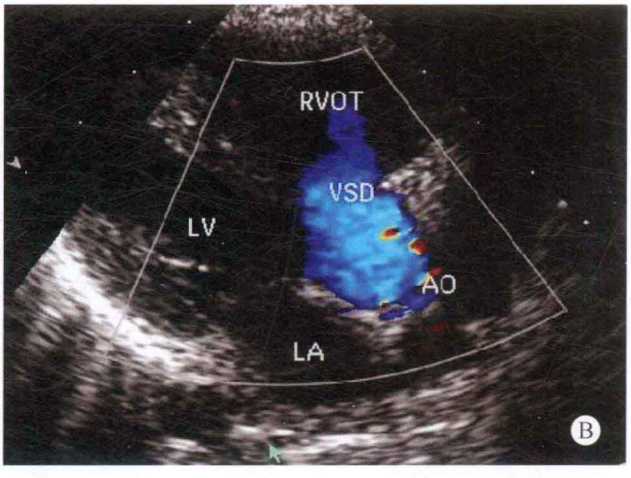

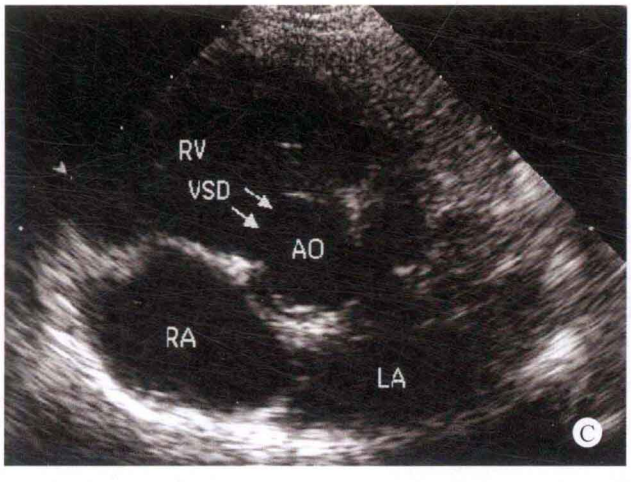

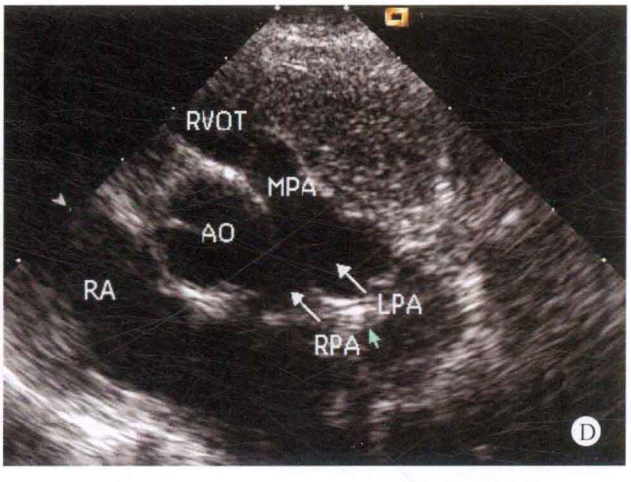

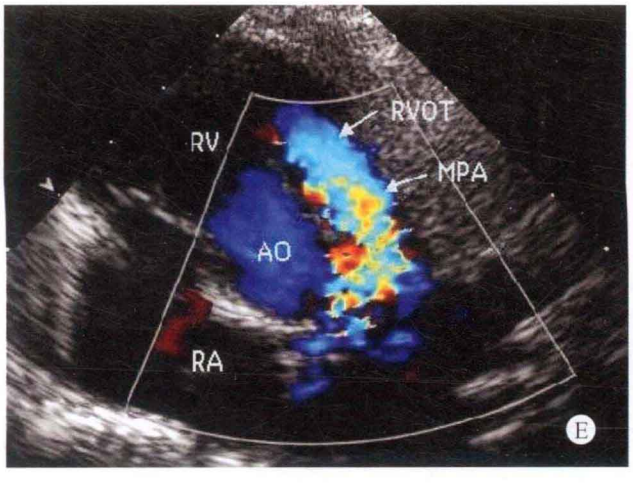

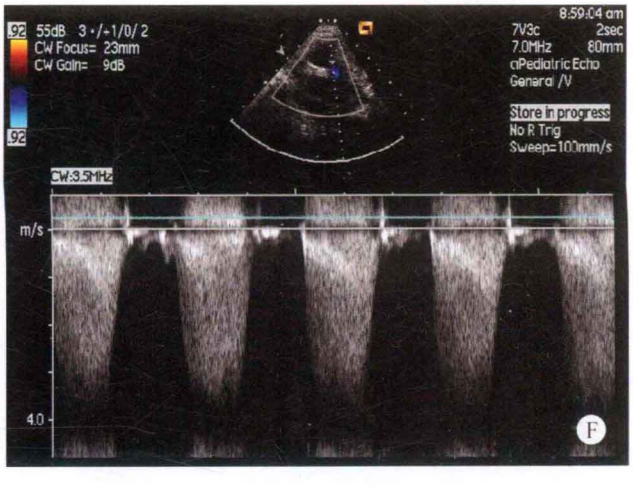

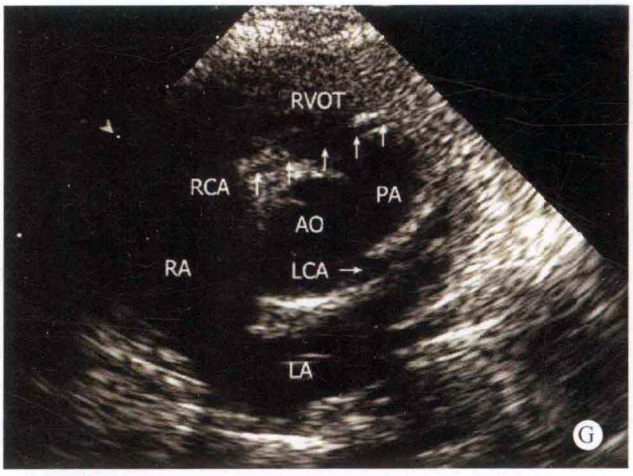

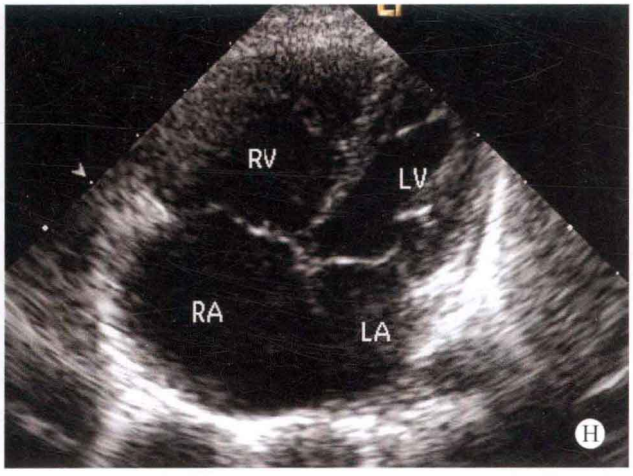

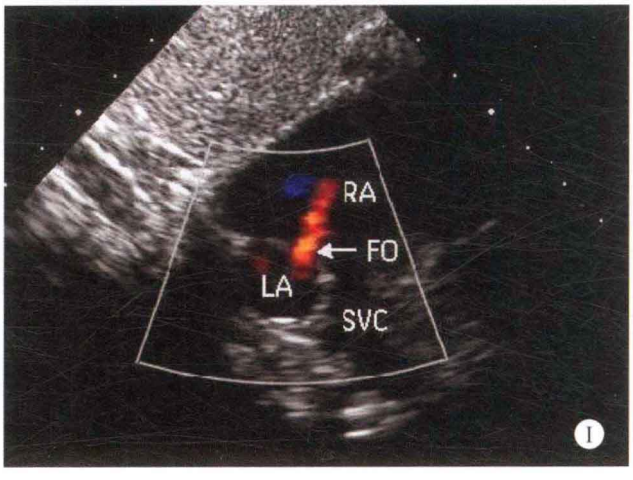

图 19-3　A. 左心室长轴断面：主动脉内径增宽，前壁前移，与室间隔连续性中断，右室流出道狭窄；B. 彩色多普勒左心室长轴断面：室水平蓝色的右向左分流；C、D. 大动脉短轴断面：室间隔嵴下部连续性中断，右心室室壁增厚，右室流出道、肺动脉瓣和主肺动脉狭窄，左、右肺动脉发育尚好；E. 彩色多普勒大动脉短轴断面：收缩期右室流出道和肺动脉内血流速度增快，呈五彩镶嵌色；F. 连续多普勒右室流出道和肺动脉的血流频谱：显示血流速度明显增快，流速为 4m/s，压差为 64mmHg；G. 大动脉短轴断面：一支粗大的右冠状动脉分支（箭头所指）横跨走行于右室流出道，左冠状动脉起源和走行正常；H. 心尖四腔心断面：右心房室内径增大，房间隔和室间隔均偏向左侧；I. 彩色多普勒剑突下双心房断面：显示左心房血流经卵圆孔（FO）向右心房分流

✧ 病例分析

3%~5% 的法洛四联症患者合并冠状动脉异常，如左前降支起源于右冠状动脉，右冠状动脉起源于左冠状动脉，或是右冠状动脉粗大的右室支越过右室流出道走行。这些情况下由于冠状动脉横跨于右室流出道，手术行右室流出道和跨肺动脉瓣切口时，容易损伤冠状动脉，有时甚至因无法做此操作，需采用外管道进行矫治。本例患儿的超声诊断结果经心血管造影和手术证实。

✧ 思维要点

（1）法洛四联症患者冠状动脉走行异常的检出。

（2）冠状动脉横跨于右室流出道对手术的影响。

法洛四联症的超声心动图检查应常规观察冠状动脉的起源和走行。如怀疑冠状动脉异常或观察不清，必要时可行心血管造影检查。

四、检查过程中的思维方式

法洛四联症常合并房间隔缺损（也称为法洛五联症）、动脉导管未闭、心内膜垫缺损等心内畸形，极少数患者还可合并肥厚型心肌病，检查中应注意检出。

合并动脉导管未闭的患者由于肺动脉系统发育不良，主肺动脉及左、右肺动脉内径狭窄，肺动脉瓣叶增厚，开放明显受限，右心的阻力负荷增加，进入肺动脉内的血流速度明显增快。此时经未闭动脉导管从降主动脉分流入主肺动脉的血流速度受到抑制，不易检出。但如果注意到狭窄的主肺动脉腔内出现与进入肺动脉瓣口血流束相反方向的异常血流，应注意应用频谱多普勒，可检出未闭的动脉导管，避免漏诊。

部分法洛四联症的患者可合并完全型心内膜垫缺损，如果右心容量负荷较大，出现Ⅰ孔型房间隔缺损，应注意于四腔心断面观察二、三尖瓣叶的形态改变，如二尖瓣叶与三尖瓣叶形成共同的房室瓣口，应诊断为合并完全型心内膜垫缺损。

极少数的法洛四联症患者可同时存在肥厚型心肌病，法洛四联症患者由于肺动脉系统发育不良，出现严重的阻力负荷增加，致使心室壁明显增厚，但心肌的回声无异常表现，而且以右心室壁增厚为著，致右室流出道狭窄。而合并肥厚型心肌病的患者除右心室增厚外，室间隔与左心室壁明显增厚，部分患者还可出现左室流出道梗阻现象，而且心肌回声粗糙，呈斑点状改变，出现运动幅度减弱、收缩期增厚率减低等心肌病的表现。注意到上述问题，应不难检出。

五、鉴别诊断

1. 法四型右室双出口 如主动脉在室间隔的骑跨率大于70%，应考虑到右室双出口的可能性，尤其是两大动脉之间出现圆锥性组织结构时，应考虑到此点。

法洛四联症	法四型右室双出口
◆ 室间隔缺损	◆ 室间隔缺损
◆ 肺动脉系统发育不良	◆ 肺动脉形态发育不良
◆ 右心室肥厚	◆ 右心室肥厚
◆ 右室流出道狭窄	◆ 右室流出道狭窄
◆ 主动脉骑跨小于70%	◆ 主动脉骑跨大于70%
◆ 有动脉圆锥组织	◆ 无动脉圆锥组织

2. 室间隔缺损合并主动脉轻度骑跨 室间隔缺损的患者同时出现主动脉的轻度骑跨，但右室流出道及肺动脉系统发育良好，仍应考虑为室间隔缺损的诊断。

法洛四联症	室间隔缺损合并主动脉轻度骑跨
◆ 室间隔缺损	◆ 室间隔缺损
◆ 肺动脉系统发育不良	◆ 肺动脉系统发育良好
◆ 右心室肥厚	◆ 无右心室肥厚表现
◆ 右室流出道狭窄	◆ 无右室流出道狭窄现象
◆ 主动脉骑跨	◆ 主动脉轻度骑跨
◆ 室水平双向分流	◆ 室水平左向右分流

3. 室间隔缺损合并肺动脉闭锁 对于伴有重度肺动脉系统发育不良的法洛四联症患者应注意与室间隔缺损合并肺动脉闭锁相鉴别，重症法洛四联症由于主肺动脉内径极细，进入肺动脉的血流不易检出，应注意与室间隔缺损合并肺动脉闭锁的患者相鉴别。

法洛四联症	室间隔缺损合并肺动脉闭锁
◆ 室间隔缺损	◆ 室间隔缺损
◆ 肺动脉系统发育不良	◆ 肺动脉瓣和（或）主肺动脉融合
◆ 右心室肥厚	◆ 右心室肥厚
◆ 右室流出道狭窄	◆ 右室流出道呈闭塞状
◆ 主动脉骑跨	◆ 主动脉骑跨
◆ 室水平双向分流	◆ 室水平双向分流

六、思维要点

（1）右室流出道及肺动脉发育的状况。
（2）房室瓣口解剖形态改变。
（3）阻力负荷或容量负荷之间的界定。
（4）心肌组织的异常。
（5）冠状动脉的异常走行及异常起源。

（本章病例19-1、19-2由刘延玲提供，病例19-3由凌雁提供。）

（凌　雁　刘延玲）

第二十章　法洛三联症

法洛三联症（trilogy of Fallot）属紫绀型先天性心脏病，是指重度的肺动脉瓣狭窄合并房间隔缺损或卵圆孔未闭的一种心内畸形。其血流动力学改变是以右室流出道及肺动脉瓣狭窄为主，并伴有右心室肥厚。本病发病率较低，发病率约占先天性心脏病的6%，女性多于男性。

一、病理解剖及病理生理

（一）病理解剖

法洛三联症是指卵圆孔未闭或房间隔缺损合并肺动脉口受阻，与房间隔缺损合并肺动脉瓣狭窄不同的是，其血流动力学改变是以右室流出道和（或）肺动脉瓣口狭窄为主。患者均有右心室的肥厚，根据右室流出道及肺动脉瓣口狭窄的程度，患者存在不同程度的发绀及杵状指趾。

（二）病理生理

由于右室流出道和（或）肺动脉瓣口狭窄，右心的阻力负荷增加，排血受阻，右心房室的压力增高，房水平出现右向左的分流，伴有三尖瓣关闭不全的患者，三尖瓣口可出现中至大量的反流。

二、临床表现

患者发育差，呼吸困难，多有中心性发绀，但发绀的时间一般出现得较晚，肺动脉瓣区域有响亮的收缩期喷射性粗糙杂音及震颤，肺动脉区域的第二心音减弱或消失。三尖瓣区域可闻及全收缩期反流性杂音。

三、超声心动图表现

病例20-1　男，3岁（图20-1）

✧ 二维超声心动图

右心房室内径明显增大，右心室壁增厚，左心房室内径减小，室间隔与左室壁厚度正常，运动幅度尚可，但收缩期增厚率减低。房间隔近下腔静脉端回声脱失约6mm。肺动脉瓣叶增厚，回声增强，开放明显受限，主肺动脉及左右肺动脉发育不良。三尖瓣瓣环扩张，三尖瓣关闭不良，二尖瓣关闭欠佳。其余各瓣膜形态、回声及启闭未见异常。大动脉连接关系及发育正常。主动脉弓降部未见异常。

✧ 多普勒超声心动图

房水平探及右向左分流。收缩期肺动脉瓣口血流速度明显增快，三尖瓣口探及大量反流，二尖瓣口探及少量反流。

✧ 超声心动图诊断

先天性心脏病、肺动脉瓣重度狭窄、Ⅱ孔中央型房间隔缺损、房水平右向左分流、三尖瓣关闭不全、三尖瓣大量反流。

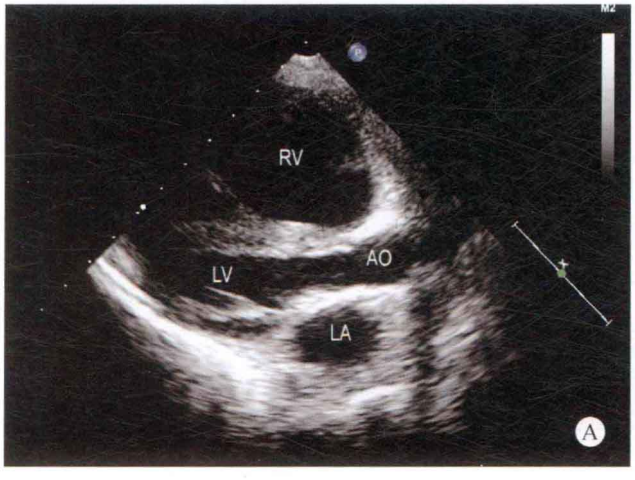

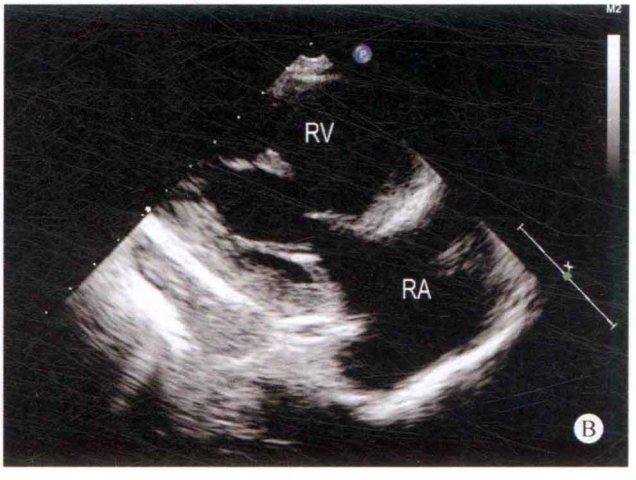

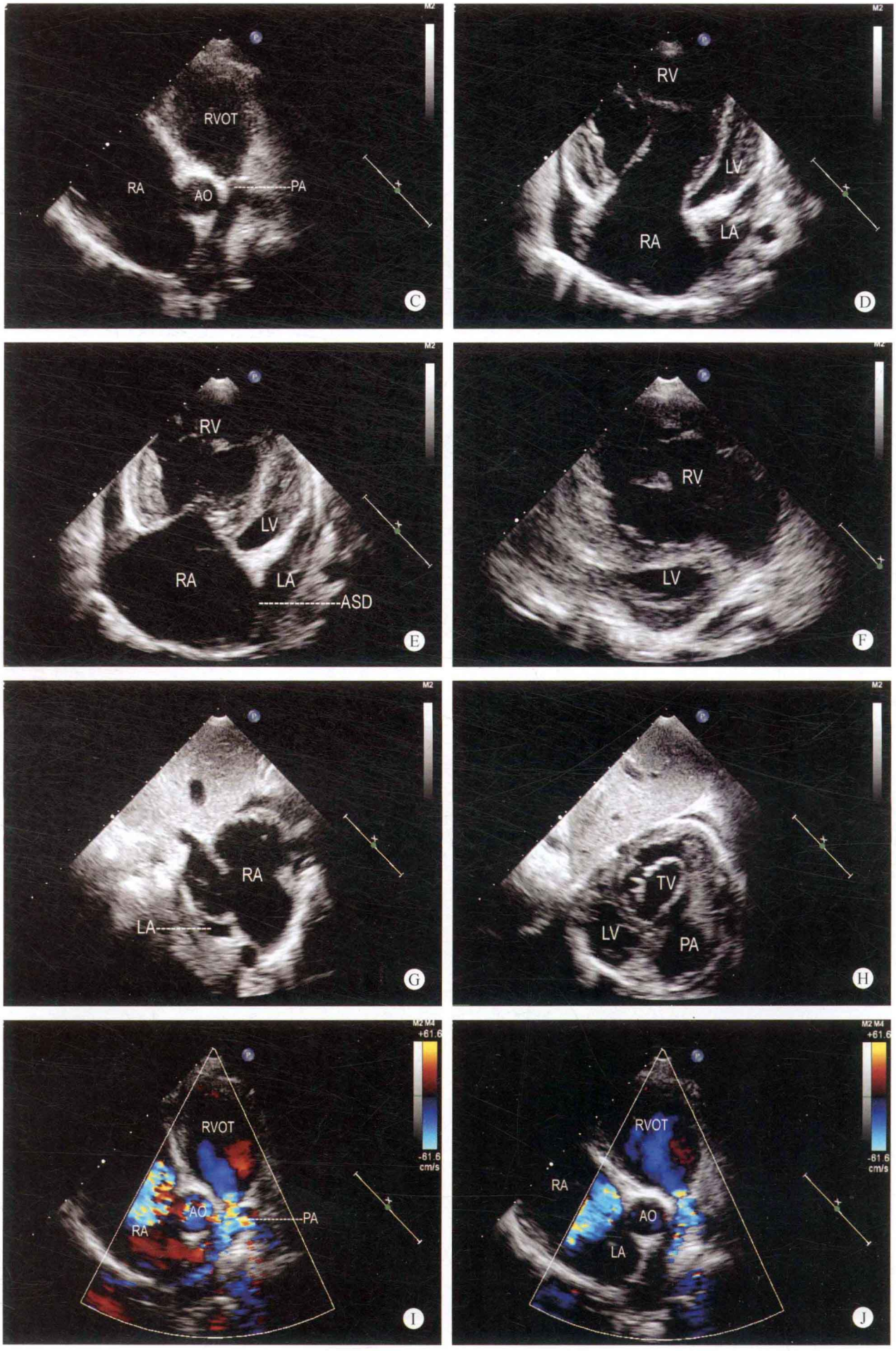
RVOT
RA
AO
PA
C
RV
LV
RA
LA
D
RV
LV
RA
LA
ASD
E
RV
LV
F
RA
LA
G
TV
LV
PA
H
RVOT
RA
AO
PA
I
RVOT
RA
AO
LA
J

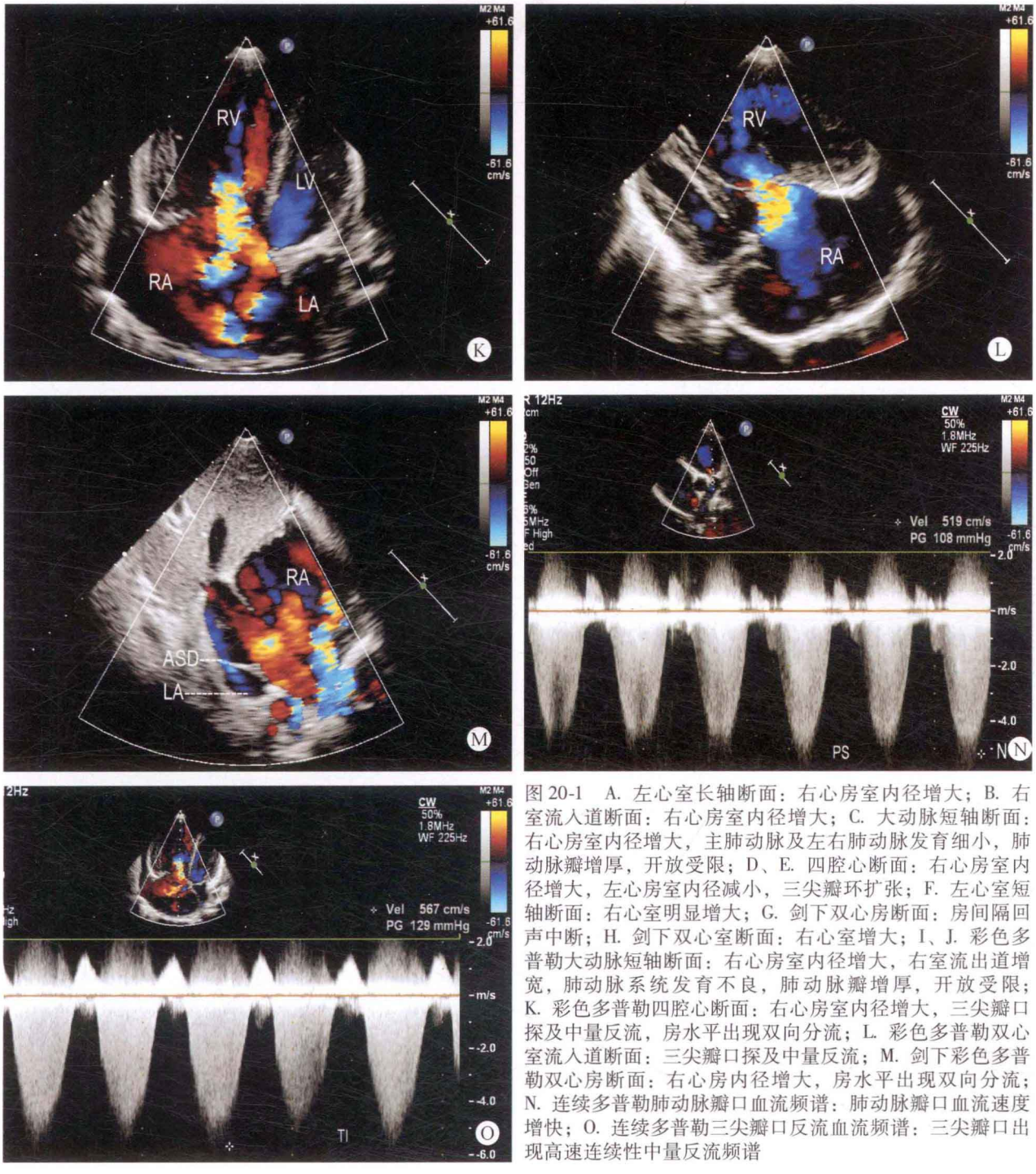

图 20-1　A. 左心室长轴断面：右心房室内径增大；B. 右室流入道断面：右心房室内径增大；C. 大动脉短轴断面：右心房室内径增大，主肺动脉及左右肺动脉发育细小，肺动脉瓣增厚，开放受限；D、E. 四腔心断面：右心房室内径增大，左心房室内径减小，三尖瓣环扩张；F. 左心室短轴断面：右心室明显增大；G. 剑下双心房断面：房间隔回声中断；H. 剑下双心室断面：右心室增大；I、J. 彩色多普勒大动脉短轴断面：右心房室内径增大，右室流出道增宽，肺动脉系统发育不良，肺动脉瓣增厚，开放受限；K. 彩色多普勒四腔心断面：右心房室内径增大，三尖瓣口探及中量反流，房水平出现双向分流；L. 彩色多普勒双心室流入道断面：三尖瓣口探及中量反流；M. 剑下彩色多普勒双心房断面：右心房内径增大，房水平出现双向分流；N. 连续多普勒肺动脉瓣口血流频谱：肺动脉瓣口血流速度增快；O. 连续多普勒三尖瓣口反流血流频谱：三尖瓣口出现高速连续性中量反流频谱

病例分析

本病例右心房室内径明显增大，右心室壁增厚，房间隔缺损较小，右心房室增大的程度与房间隔缺损的大小不匹配，而且肺动脉瓣环发育不良。肺动脉瓣开放幅度明显减小，主肺动脉与左右肺动脉发育不良。没有出现肺动脉瓣狭窄后，主肺动脉及左右肺动脉扩张的表现。彩色多普勒观察时，房水平出现右向左分流，且患者出现发绀，因此考虑为法洛三联症。

在检查过程中，首先应观察患者有无发绀，房间隔缺损的大小与右心房室增大的程度是否相符，房水平分流方向及分流量。是否出现右心室肥厚的表现，肺动脉系统的发育状况，是呈肺动脉高压状态，还是肺动脉系统发育不良，肺动脉瓣呈狭窄状态。

本病的血流动力学改变应是以右室流出道狭窄及肺动脉瓣狭窄为主导地位的血流畸形，表现为肺血减少，患者出现发绀。

思维要点

（1）患者有无发绀。

（2）右心房室内径增大的程度。

（3）房水平分流的方向。

（4）房间隔缺损大小。
（5）肺动脉瓣环发育的状况。
（6）肺动脉瓣狭窄的程度。

病例 20-2　男，8 个月（图 20-2）

✧ 二维超声心动图

右心房室内径明显增大，右心室壁增厚，左心房室内径相对较小，室间隔与左室壁厚度正常，运动幅度尚可，房间隔卵圆孔分离。肺动脉瓣叶增厚，回声增强，形似二叶瓣，开放明显受限，右室流出道肌性狭窄，主肺动脉及左右肺动脉发育尚可。三尖瓣瓣环扩张，三尖瓣关闭不良。其余各瓣膜形态、回声及启闭未见异常。大动脉连接关系及发育正常。主动脉弓降部未见异常。

✧ 多普勒超声心动图

房水平探及右向左分流。收缩期肺动脉瓣口血流速度增快，流速为 5.15m/s，压差为 106mmHg，三尖瓣口探及大量反流。

✧ 超声心动图诊断

先天性心脏病、右室流出道狭窄、肺动脉瓣狭窄、Ⅱ孔中央型房间隔缺损、房水平右向左分流、三尖瓣关闭不全、三尖瓣大量反流。

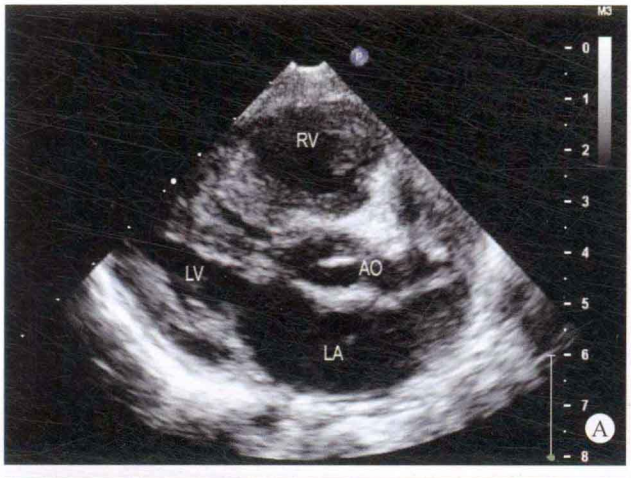

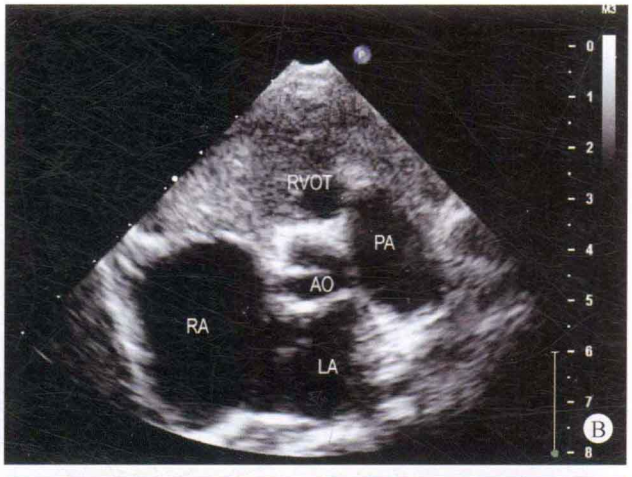



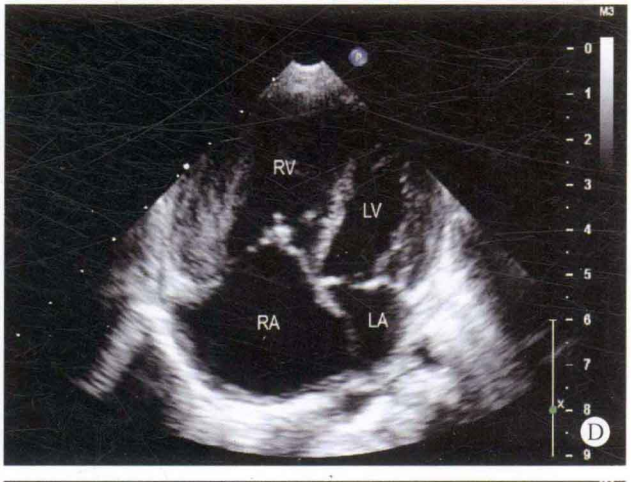

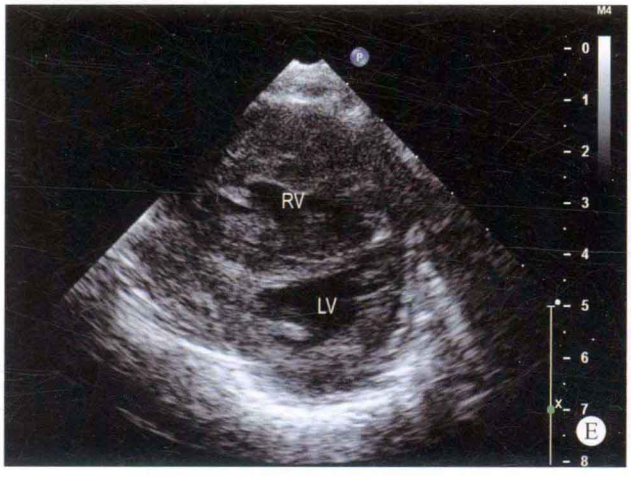

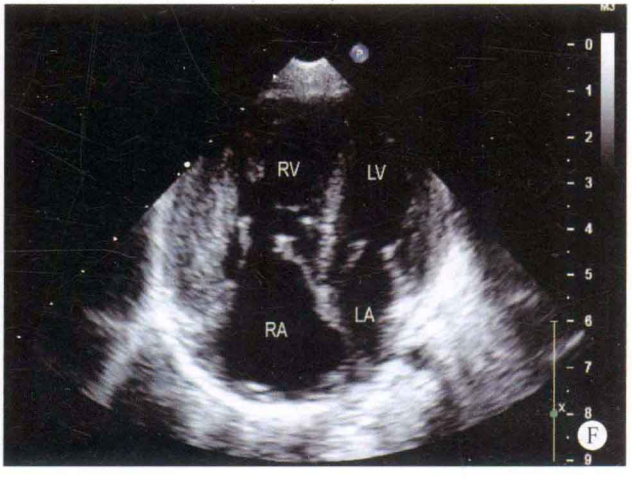



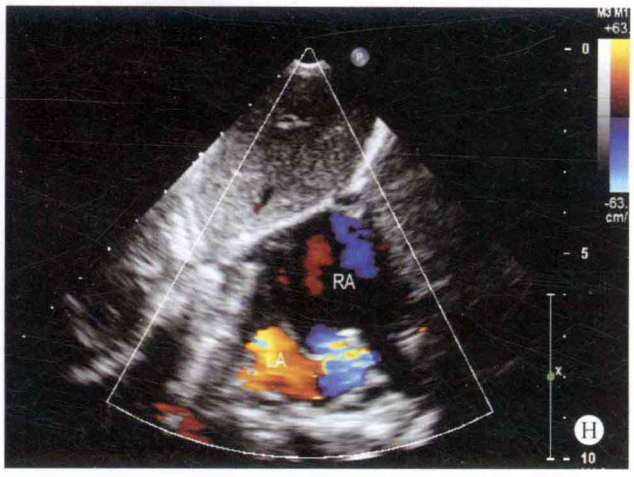

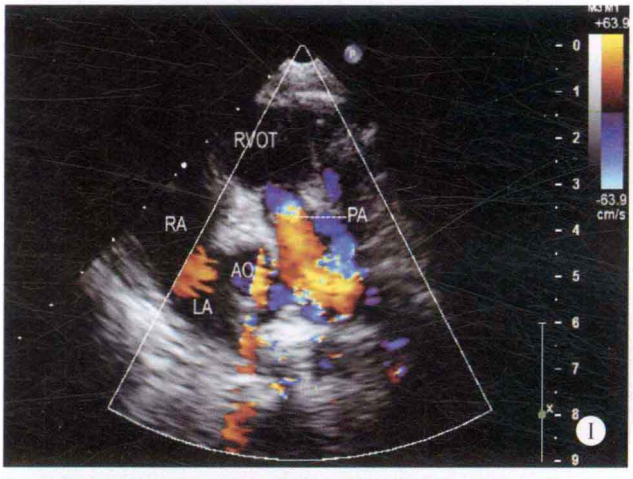

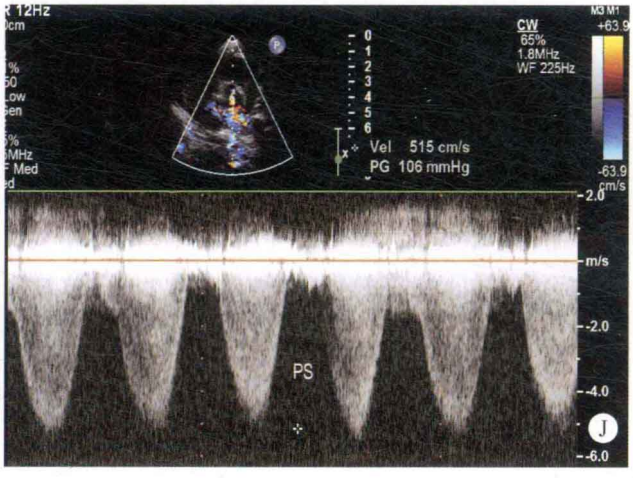

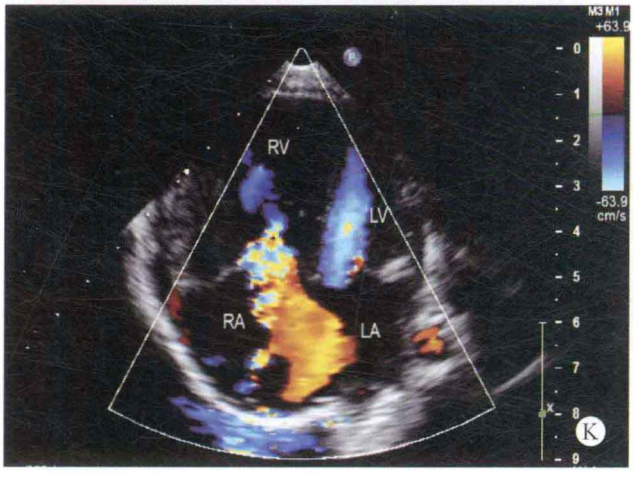

图 20-2　A. 胸骨左缘左心室长轴断面：右心室增大，右室壁增厚；B. 大动脉短轴断面：右心房增大，右室流出道肌性狭窄，肺动脉瓣开放受限，肺动脉发育尚可；C. 双动脉短轴断面：肺动脉瓣增厚，似为二叶瓣；D. 胸骨左缘四腔心断面：右心房室内径增大，三尖瓣关闭不良；E. 左心室短轴断面：右心房室内径增大；F. 心尖四腔心断面：右心房室内径增大，房间隔向右室膨出；G. 剑下双心房断面：房间隔卵圆孔分离；H. 彩色多普勒剑下双心房断面：房水平探及右向左分流；I. 彩色多普勒大动脉短轴断面：肺动脉瓣口血流速度增快，呈五彩镶嵌色；J. 连续多普勒肺动脉瓣口血流频谱：肺动脉瓣口血流速度增快；K. 彩色多普勒四腔心断面：三尖瓣口探及大量反流

病例分析

本病例应注意与房间隔缺损合并肺动脉瓣狭窄相鉴别。由于右心室壁增厚，右室流出道及肺动脉瓣狭窄，形成右心房进入右心室的血流，但通过肺动脉瓣口排出受阻，因此通过三尖瓣口返回右心房，同时房水平为右向左分流。而房间隔缺损合并肺动脉瓣狭窄，由于不存在右室流出道狭窄，虽然肺动脉瓣开放受限，但血流排出受阻现象较轻，三尖瓣叶通常仅出现少量反流，房水平仍为左向右分流。如注意到上述问题，即可将两者鉴别开来。

鉴别诊断

1. 单纯房间隔缺损　单纯房间隔缺损与本病均为右心房室内径增大，房间隔部位出现缺损现象，但单纯房间隔缺损无右室壁增厚及右室流出道和肺动脉瓣狭窄现象，患者年龄较大时也均无发绀现象。

2. 三尖瓣关闭不全伴大量反流　单纯房间隔缺损虽然大多数患者均出现三尖瓣反流现象，但因无右室流出道及肺动脉瓣狭窄现象，无阻力负荷现象，因此出现大

量反流的几率较小。而本病由于右心室阻力负荷增加，右心室排血受阻，右心室压力增高，三尖瓣叶可出现重度的关闭不良现象，因此常伴有大量反流。

3. 单纯肺动脉瓣狭窄 单纯肺动脉瓣狭窄无右室流出道狭窄现象，而且不合并右心室肥厚，因此右心室的阻力负荷程度较轻，患者无发绀现象。

鉴别要点

（1）患者有无发绀。
（2）是否同时合并右室肥厚和右室流出道狭窄。
（3）右房室腔增大的程度。
（4）房间隔缺损的大小。
（5）三尖瓣反流的程度。

病例 20-3 女，9 个月（图 20-3）

二维超声心动图

右心房室内径增大，右心室壁增厚，左心房室内径在正常范围，室间隔与左心室壁增厚，运动活动增强，房间隔中部回声脱失约 6mm，室间隔连续性良好。肺动脉瓣明显增厚、粘连，开放受限，主肺动脉及左、右肺动脉发育不良。距主动脉瓣环约 10mm 部位的升主动脉呈局限性狭窄，内径约 6mm，升主动脉远端内径尚可，其余各瓣膜形态、结构及启闭功能正常。升主动脉及主动脉弓降部未见异常。

多普勒超声心动图

房水平探及以右向左为主的双向分流。收缩期主动脉瓣上血流速度增快，流速为 3.6m/s，压差为 52mmHg。右室流出道及肺动脉瓣口血流速度增快，流速为 4.4m/s，压差为 77mmHg。三尖瓣口探及少量反流。

超声心动图诊断

先天性心脏病、法洛三联症、房水平双向分流、主动脉瓣上缩窄。

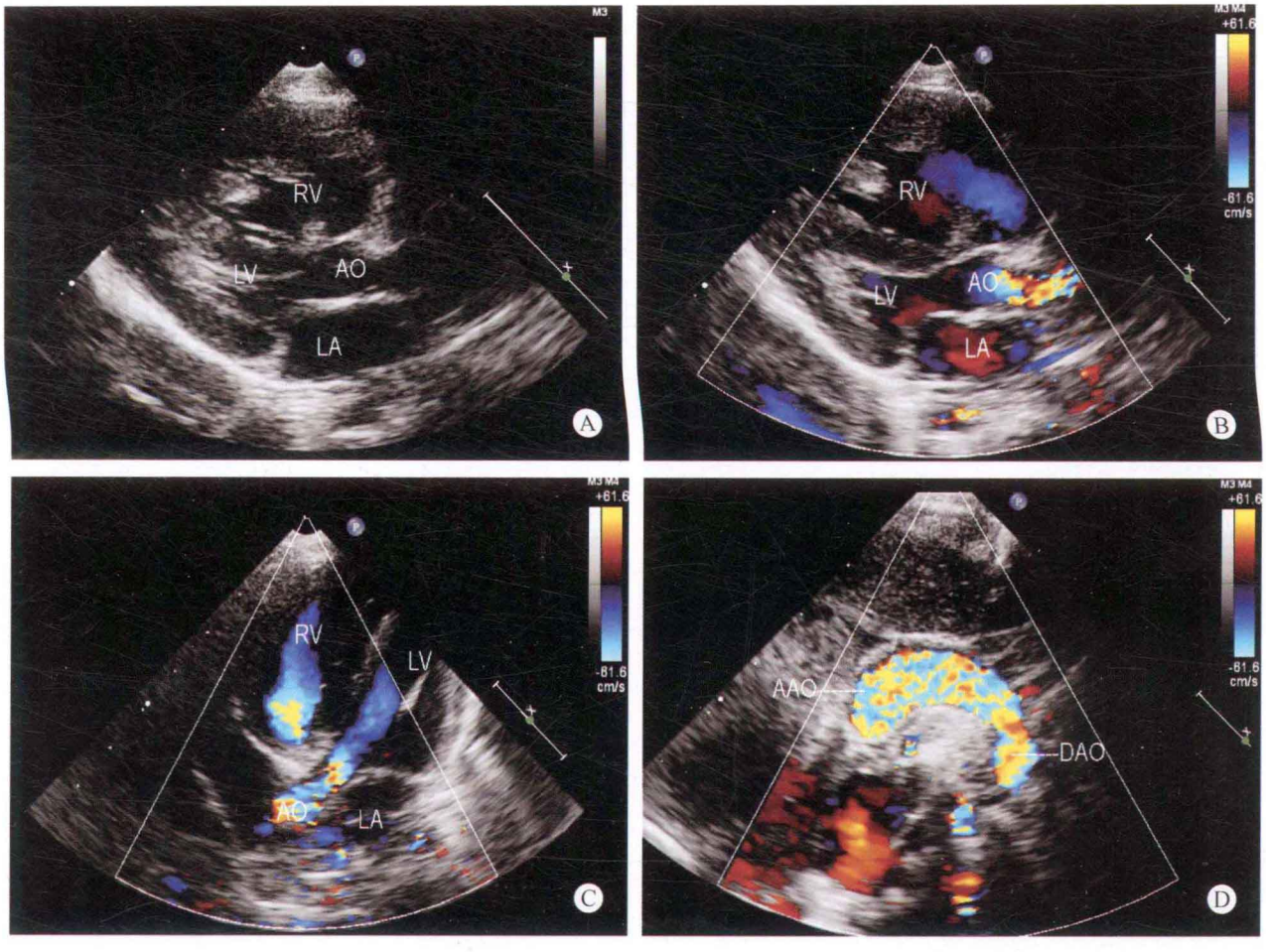

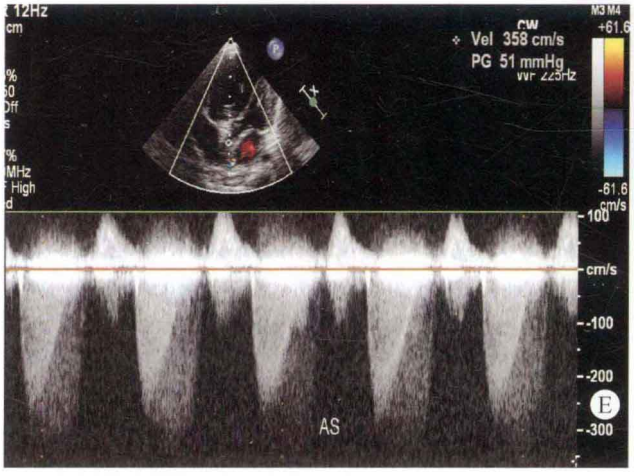
CW
Vel 358 cm/s
PG 51 mmHg
M3 M4
+61.6
-61.6
cm/s
100
-100
-200
-300
AS
E

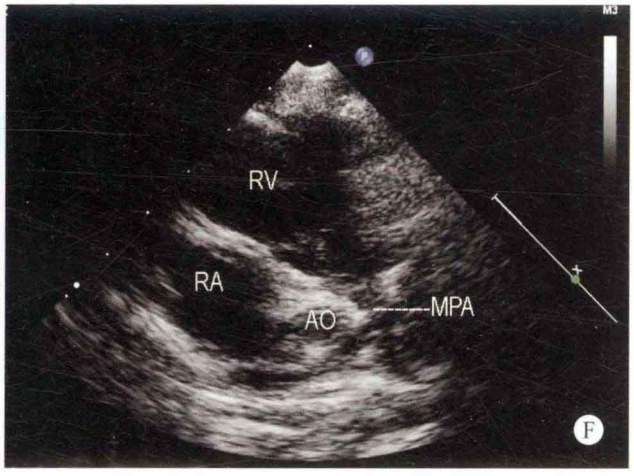
M3
RV
RA
AO
MPA
F

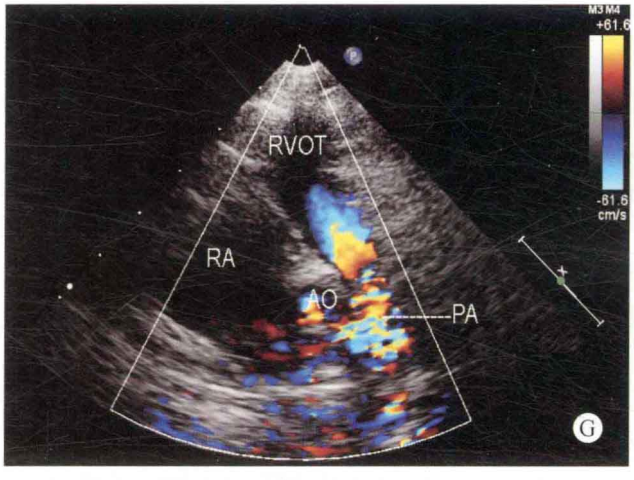
M3 M4
+61.6
-61.6
cm/s
RVOT
RA
AO
PA
G

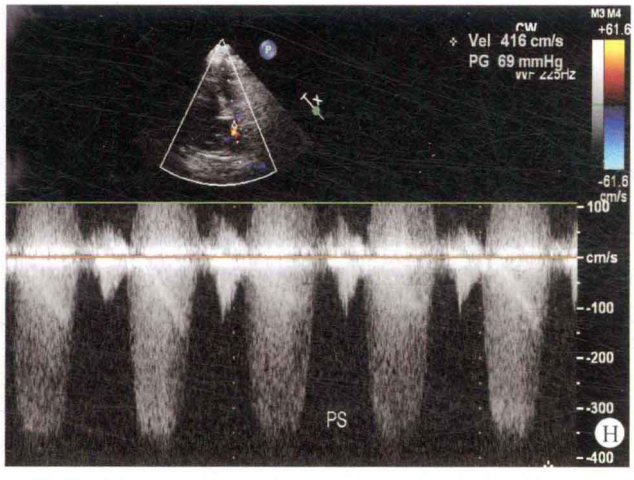
CW
Vel 416 cm/s
PG 69 mmHg
M3 M4
+61.6
-61.6
cm/s
100
-100
-200
-300
-400
PS
H

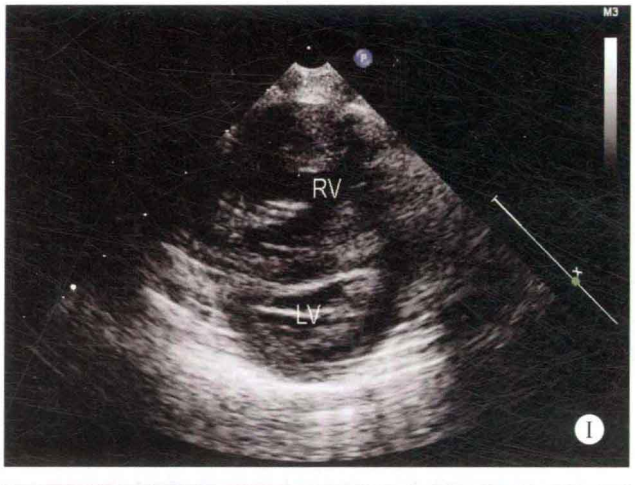
M3
RV
LV
I

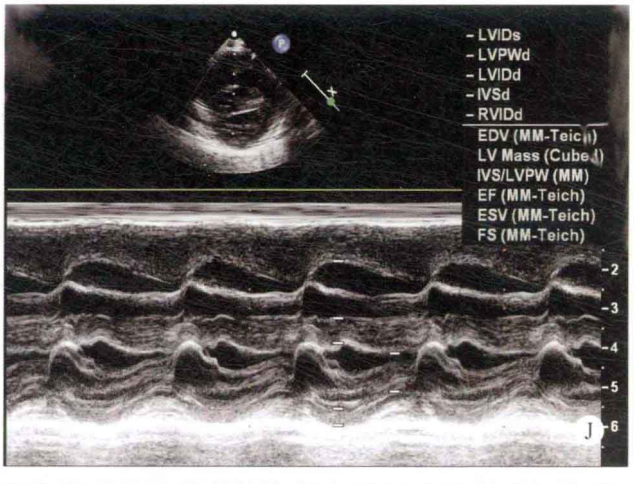
- LVIDs
- LVPWd
- LVIDd
- IVSd
- RVIDd
EDV (MM-Teich)
LV Mass (Cube)
IVS/LVPW (MM)
EF (MM-Teich)
ESV (MM-Teich)
FS (MM-Teich)
-2
-3
-4
-5
-6
J

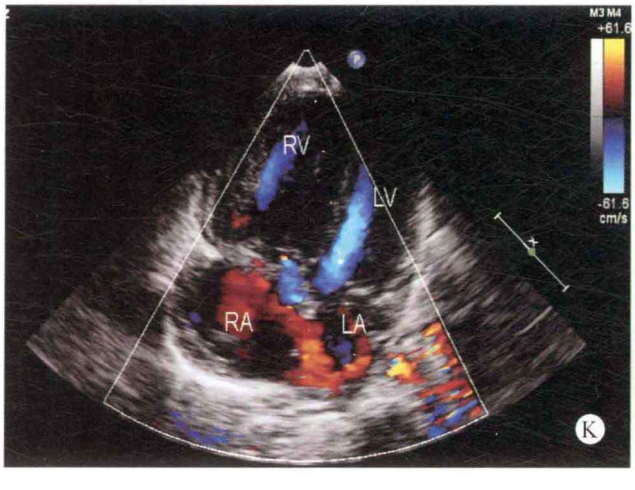
M3 M4
+61.6
-61.6
cm/s
RV
LV
RA
LA
K

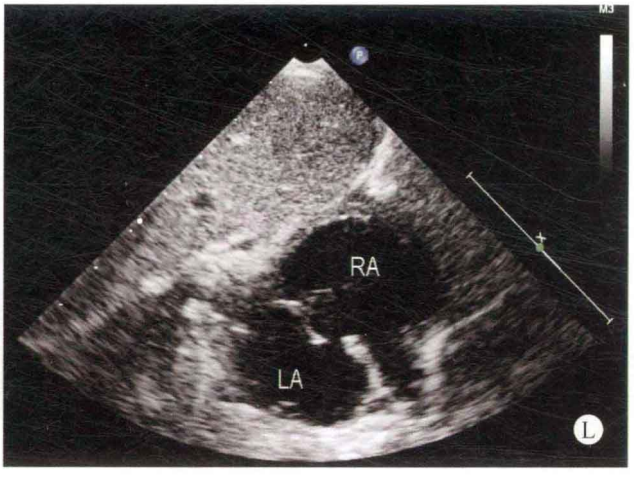
M3
RA
LA
L

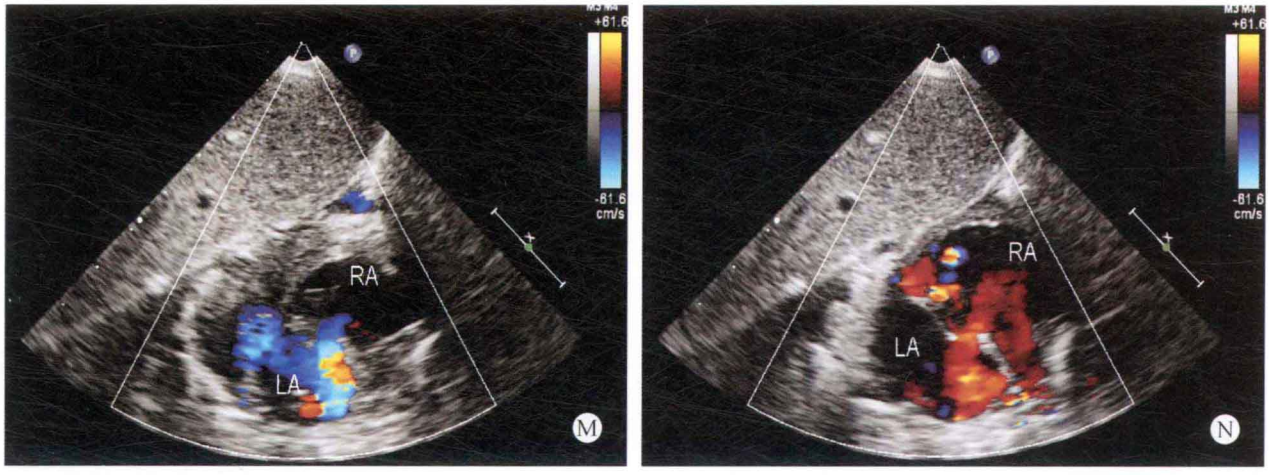

图 20-3 A. 左心室长轴断面：右心室增大，右室前壁增厚，主动脉瓣上内径呈局限性狭窄；B. 彩色多普勒左心室长轴断面：左心室血流通过主动脉瓣上狭窄区域时速度增快，呈五彩镶嵌色；C. 彩色多普勒心尖五腔心断面：收缩期左心室血流通过狭窄区域时速度增快；D. 彩色多普勒主动脉弓长轴断面：显示收缩期升主动脉呈五彩镶嵌色；E. 连续多普勒主动脉瓣上狭窄血流频谱：显示血流速度增快，流速为 3.6m/s，压差为 52mmHg；F. 大动脉短轴断面：肺动脉瓣增厚，开放受限，主肺动脉及左右肺动脉发育不良；G. 彩色多普勒大动脉短轴断面：收缩期右心室血流通过肺动脉瓣口时，流速增快，呈五彩镶嵌色；H. 连续多普勒肺动脉瓣狭窄血流频谱：显示收缩期肺动脉瓣口血流速度为 4.4m/s，压差为 77mmHg；I. 左心室短轴断面：右心室增大，右室壁增厚；J. M 型心室波群：显示右心室前壁明显增厚，右心室增大；K. 彩色多普勒四腔心断面：右心房室增大，房水平出现左向右分流；L. 剑下双心房短轴断面：房间隔中部回声中断；M、N. 剑下彩色多普勒双心房断面：显示房水平出现双向分流，红色为左向右分流，蓝色为右向左分流

✧ 病例分析

法洛三联症同时合并升主动脉狭窄的患者极为少见。本例患者除患有法洛三联症外，还伴有主动脉瓣上缩窄，因此患者在伴有右心阻力负荷明显增加的同时，左心阻力负荷也增加，致使双心室同时排血受阻，患者的右心室、室间隔与左心室壁均明显增厚，因此本例患者虽然存在房间隔缺损，但其血流动力学改变是以阻力负荷为主。

因患者的心室负荷增加，有效心腔径面积减小，极易遗漏主动脉瓣上缩窄的检出，因此在检查的过程中，如注意主动脉弓部位的检查，可帮助减少升主动脉缩窄的漏诊。

本例患者应注意与单纯的主动脉瓣上缩窄相鉴别，如在检查的过程中发现患者的右心室明显肥厚，而同时伴有房间隔缺损及房水平的双向或右向左分流，因考虑到法洛三联症的可能性，注意检查肺动脉系统的发育状态，可避免漏诊或做出错误的诊断。

✧ 思维要点

（1）心室壁增厚的程度。

（2）房水平分流的方向。

（3）双半月瓣口的血流速度及压差。

四、检查过程中的思维方式

在检查过程中，首先应注意观察患者有无发绀，房间隔缺损的大小及右心房室增大与肥厚的程度是否相符，房水平分流方向及分流量，肺动脉系统的发育状况，是呈肺动脉高压状态，还是肺动脉系统发育不良、肺动脉瓣呈狭窄状态。并且应注意与相关疾病的鉴别。

五、鉴别诊断

1. 房间隔缺损合并肺动脉瓣狭窄 房间隔缺损合并肺动脉瓣狭窄时，主要以房间隔缺损的血流动力学改变为主，房水平应为左向右分流，而肺动脉瓣环的发育应为正常，仅肺动脉瓣叶增厚，交界部位粘连，开放受限。右心房室增大的程度与房间隔缺损的大小及肺动脉压增高的程度相匹配。而法洛三联症则应以肺动脉瓣狭窄的血流动力学改变为主，而且患者出现发绀，因此房水平的分流为右向左分流，并且通常房间隔回声脱失较小。

法洛三联症	房间隔缺损合并肺动脉瓣狭窄
◆ 肺血少	◆ 肺血多
◆ 患者出现发绀	◆ 患者无发绀

法洛三联症	房间隔缺损合并肺动脉瓣狭窄
◆ 房水平呈右向左分流	◆ 房水平呈左向右分流
◆ 肺动脉瓣环发育不良	◆ 肺动脉瓣环发育良好
◆ 肺动脉瓣及右室流出道狭窄	◆ 肺动脉瓣狭窄
◆ 主肺动脉及左右肺动脉狭窄	◆ 主肺动脉及左右肺动脉呈狭窄后扩张
◆ 房间隔缺损较小或卵圆孔未闭	◆ Ⅱ孔型房间隔缺损
◆ 房间隔缺损大小与肺动脉压力不匹配	◆ 房间隔缺损大小与肺动脉的压力相匹配

2. 肺静脉畸形引流　因完全型肺静脉畸形引流的患者，通常右心房室内径均明显增大，患者也出现发绀，而且房间隔缺损通常也较小，但如果注意到两者之间的肺动脉发育状况及肺静脉的入口部位，即可鉴别。

法洛三联症	肺静脉畸形引流
◆ 肺血少	◆ 肺血多
◆ 患者出现发绀	◆ 患者出现发绀
◆ 右心房室增大的程度与 ASD 大小不匹配	◆ 右心房室增大的程度与 ASD 大小不匹配
◆ 房间隔缺损较小或卵圆孔未闭	◆ 房间隔缺损较小或卵圆孔未闭
◆ 房水平右向左分流	◆ 静脉水平左向右和房水平右向左分流
◆ 肺动脉瓣狭窄	◆ 出现肺动脉高压
◆ 四支肺静脉均与左心房相连接	◆ 四支肺静脉均不与左心房相连接
◆ 主肺动脉及左右肺动脉无扩张现象	◆ 主肺动脉及左右肺动脉内径扩张
◆ 左心房发育正常	◆ 左心房发育不良

六、思维要点

（1）患者有无发绀。
（2）右心房室内径增大的程度。
（3）房水平分流的方向。
（4）房间隔缺损大小。
（5）肺动脉瓣环发育的状况。
（6）肺动脉瓣狭窄的程度。
（7）有无合并其他心内畸形。

（刘延玲）

第二十一章　右室双出口

右室双出口（double-outlet right ventricle，DORV）是指两条大动脉或一条大动脉的全部及另一条大动脉的大部分起源于右心室的一组组合性心内畸形。

一、病理解剖及病理生理

（一）病理解剖

两大动脉或一条大动脉的全部及另一条大动脉的大部分起源于右心室，多数患者的内脏及心房位置正常，房室的连接关系一致，但两大动脉的空间方位及与心室的连接关系变化种类较多。少数患者也可出现内脏反位，心房与心室的连接关系不一致。

通常本病的室间隔缺损较大，也是左心室的唯一出口。极少数的患者也可不合并室间隔缺损，而合并较大的房间隔缺损，但此类型及为罕见。

右室双出口的患者根据两大动脉的位置不同，可于主动脉或肺动脉下方有动脉圆锥组织。如肺动脉瓣狭窄者，无论两大动脉空间方位及心室的连接关系如何，肺动脉瓣下的右室流出道均可出现狭窄。

本病根据心房、心室与动脉的连接关系及肺动脉系统的压力状态可分为：

1. 大动脉关系正常

（1）法四型：室间隔缺损位于肺动脉瓣下，肺动脉狭窄，肺动脉起源于右心室，主动脉骑跨于室间隔，骑跨率大于70%。

（2）艾森曼格型：室间隔缺损位于主动脉瓣下，肺动脉高压，肺动脉起源于右心室，主动脉骑跨于室间隔，骑跨率大于70%。

2. 大动脉关系异常　主动脉起源于右心室，肺动脉骑跨于室间隔之上。

（1）室间隔缺损位于肺动脉瓣下，肺动脉骑跨于室间隔，肺动脉系统呈高压状态。

（2）室间隔缺损位于肺动脉瓣下，肺动脉骑跨于室间隔，肺动脉系统呈狭窄状态。

（二）病理生理

右室双出口的种类繁多，根据不同类型病理解剖改变可出现不同的病理生理改变，如由于室间隔缺损的大小及部位、肺动脉的压力、有无右室流出道及肺动脉瓣的狭窄、动脉起源心室的不同，其病理生理改变也不尽相同。

如肺动脉起源于右心室，肺动脉狭窄，其表现与法洛四联症极为相似。如主动脉起源于右心室而肺动脉骑跨于室间隔上，肺动脉系统呈高压状态，其表现与较大室间隔缺损合并肺动脉高压极为相似。

二、临床表现

临床表现根据有无肺动脉瓣狭窄、室间隔缺损的大小及肺动脉的空间方位和起源的心室不同而表现不同。

三、超声心动图表现

病例21-1　男，1岁（图21-1和图21-2）

✧ 二维超声心动图

心房正位，心室右襻，右心房室内径增大，左心房室内径尚可，右室壁增厚，室间隔与左室壁厚度正常，运动幅度尚可。房间隔连续性良好，室间隔上端回声脱失约12mm，缺损位于肺动脉瓣下。主动脉位于右前，起源于右心室，肺动脉位于左后，骑跨于室间隔之上，骑跨率约占60%。主肺动脉与主动脉之间可探及圆锥样回声，主肺动脉与左右肺动脉内径增宽。各瓣膜形态、结构及启闭功能正常。主动脉弓降部未见异常。

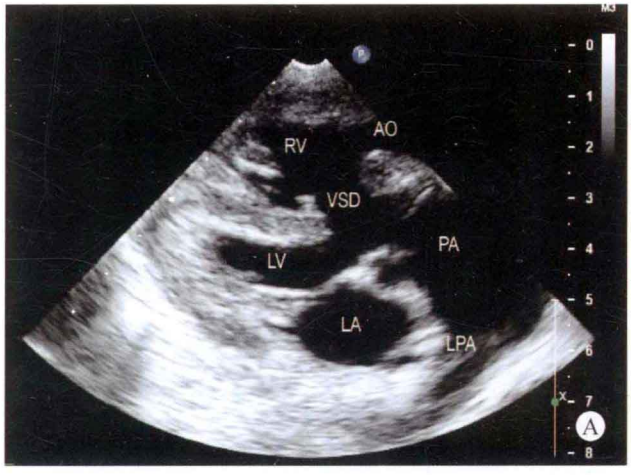

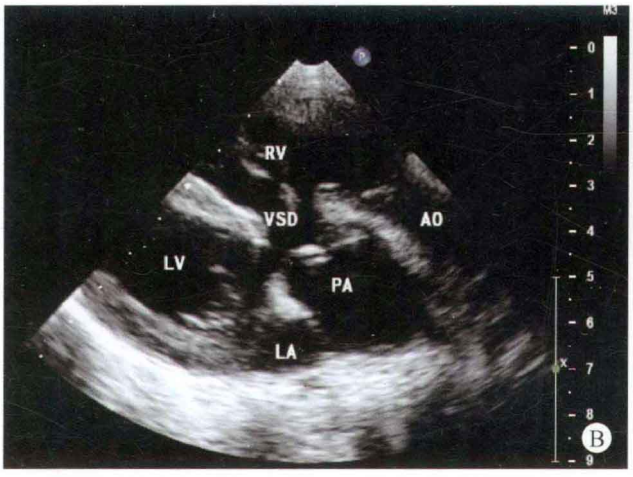
RV
VSD
AO
LV
PA
LA
B

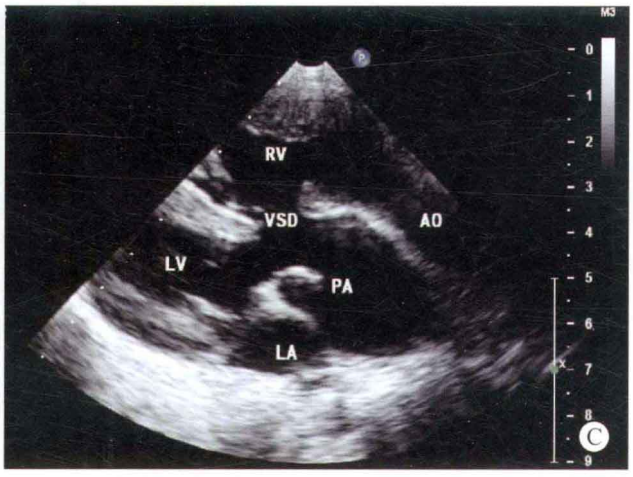
RV
VSD
AO
LV
PA
LA
C

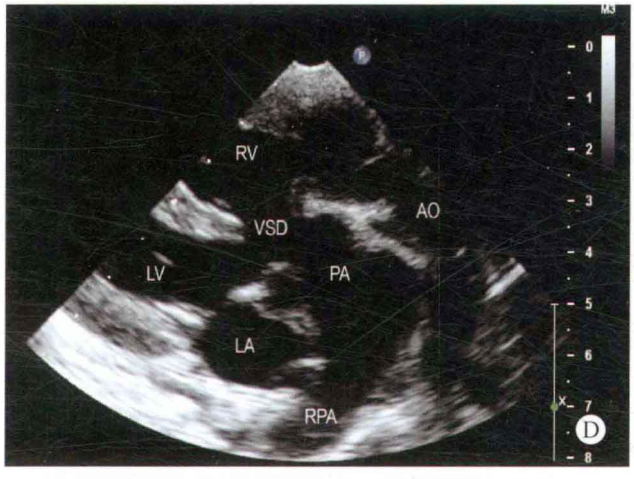
RV
VSD
AO
LV
PA
LA
RPA
D

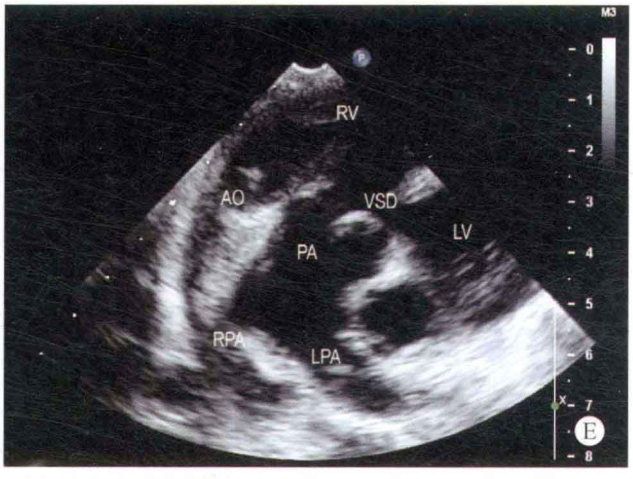
RV
AO
VSD
LV
PA
RPA
LPA
E

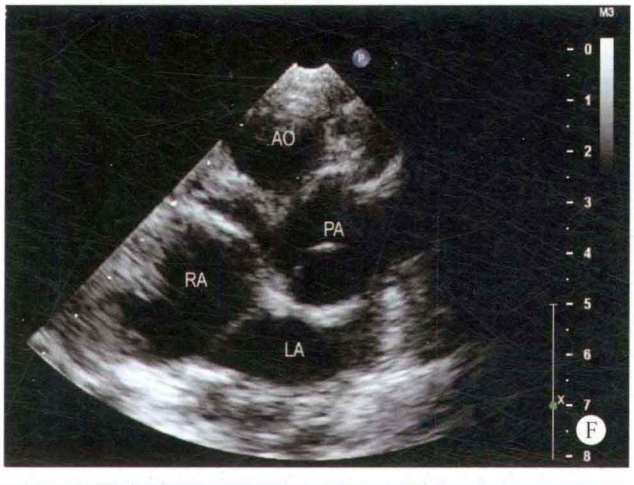
AO
PA
RA
LA
F

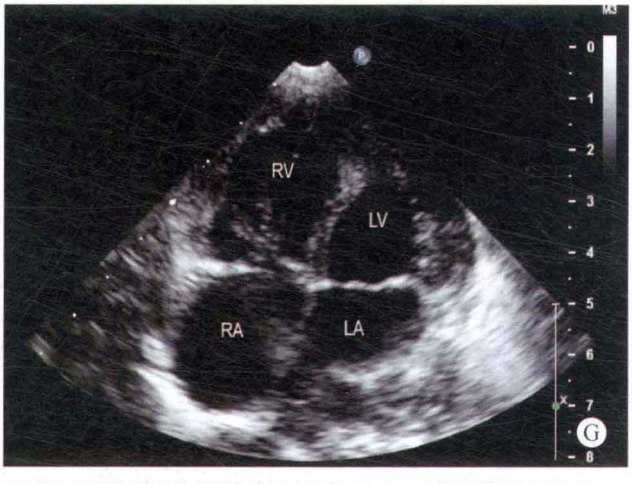
RV
LV
RA
LA
G

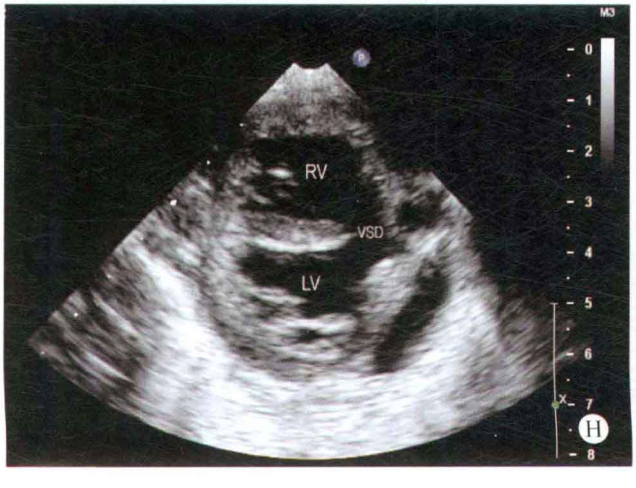
RV
VSD
LV
H

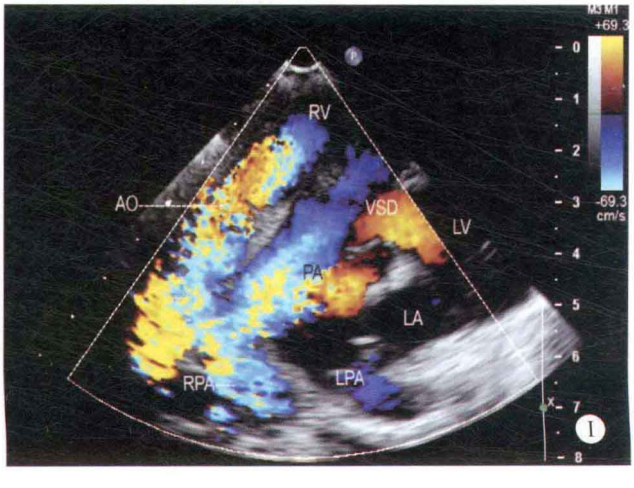
RV
AO
VSD
LV
PA
LA
RPA
LPA
I

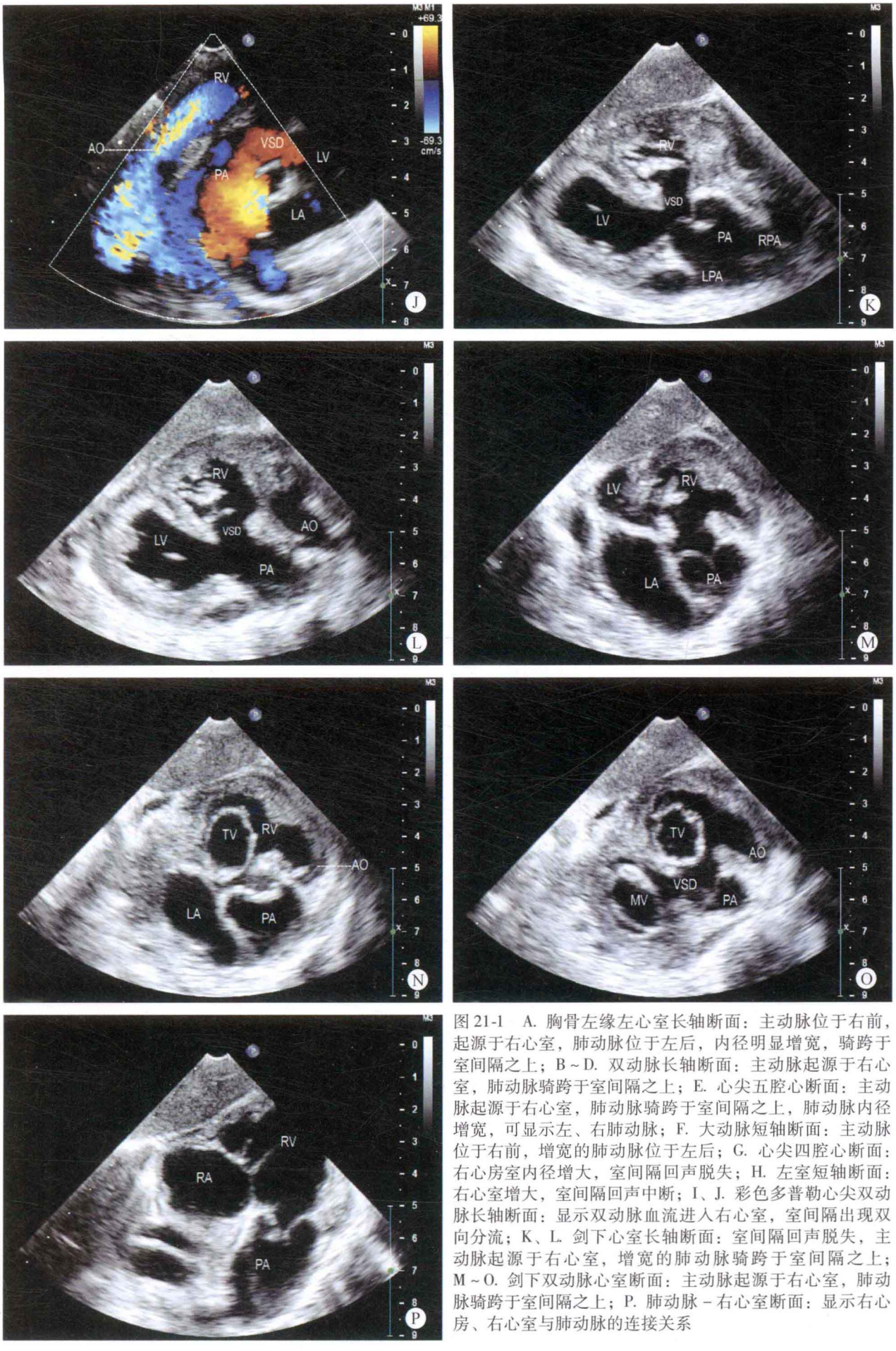

图 21-1 A. 胸骨左缘左心室长轴断面：主动脉位于右前，起源于右心室，肺动脉位于左后，内径明显增宽，骑跨于室间隔之上；B～D. 双动脉长轴断面：主动脉起源于右心室，肺动脉骑跨于室间隔之上；E. 心尖五腔心断面：主动脉起源于右心室，肺动脉骑跨于室间隔之上，肺动脉内径增宽，可显示左、右肺动脉；F. 大动脉短轴断面：主动脉位于右前，增宽的肺动脉位于左后；G. 心尖四腔心断面：右心房室内径增大，室间隔回声脱失；H. 左室短轴断面：右心室增大，室间隔回声中断；I、J. 彩色多普勒心尖双动脉长轴断面：显示双动脉血流进入右心室，室间隔出现双向分流；K、L. 剑下心室长轴断面：室间隔回声脱失，主动脉起源于右心室，增宽的肺动脉骑跨于室间隔之上；M～O. 剑下双动脉心室断面：主动脉起源于右心室，肺动脉骑跨于室间隔之上；P. 肺动脉－右心室断面：显示右心房、右心室与肺动脉的连接关系

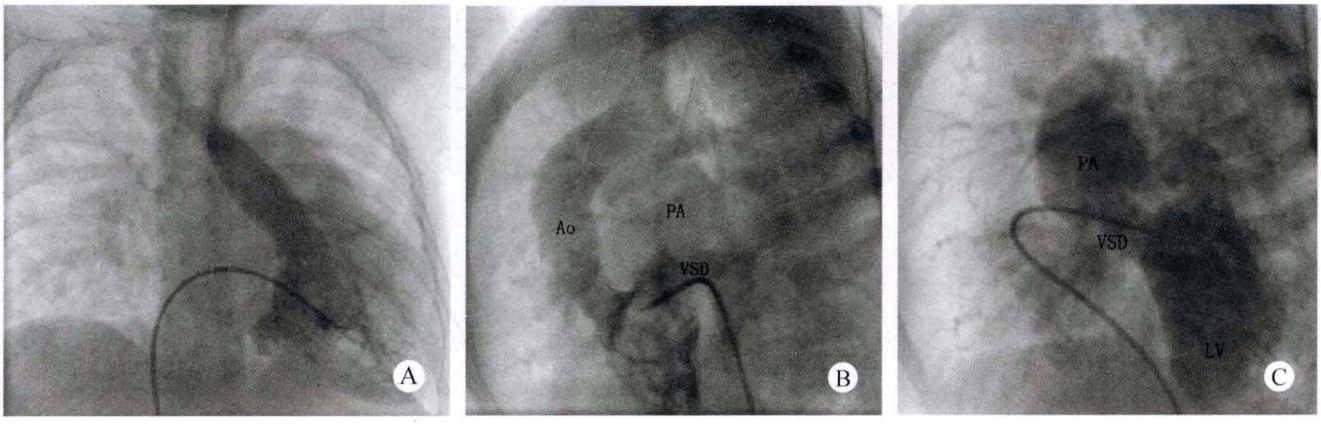

图 21-2　A. 右心室造影：前后位 +15°；B. 右心室造影：左侧位；C. 右心室造影

多普勒超声心动图

室水平探及双向分流，舒张期肺动脉瓣口探及少至中量反流。

超声心动图诊断

先天性心脏病、右室双出口（Taussig-Bing 综合征）、室间隔缺损、室水平双向分流、肺动脉瓣少至中量反流、肺动脉高压。

心血管造影检查

右肺部分疝入纵隔及左侧胸腔推压心脏全部在左侧胸腔内，心房正位，心室右襻。右心室腔扩大，肌小梁增粗。左位升主动脉起自右心室，居右前，瓣下可见肌性流出道（图 21-2A、B）。肺动脉明显增宽，肺动脉位于左后，骑跨于室间隔之上，骑跨率约 50%（图 21-2C），肺动脉压力为 71/44（58）mmHg，主动脉与肺动脉呈右前、左后排列，主肺动脉及左右肺动脉均明显扩张，主动脉、肺动脉直径比约 1∶2。再循环未见房水平左向右分流。左下肺不张，右肺部分疝入左侧。

心血管造影诊断

先天性心脏病、右室双出口、室间隔缺损、右位型大动脉异位、重度肺动脉高压。

病例分析

在本病诊断的过程中，应注意主动脉与肺动脉的识别，通过左、右肺动脉识别出肺动脉。但如左肺动脉及右肺动脉观察欠清晰，多年的经验体会是，如无肺动脉狭窄通常动脉内径扩张的是肺动脉，而动脉内径较细的是主动脉。对动脉的骑跨程度应从不同的角度，如胸骨左缘长轴、五腔心断面及剑下部位多角度、多切面观察大动脉的骑跨程度，认真寻找另一条大动脉的起源心室。尤其是肺动脉狭窄时，由于肺动脉发育较差，内径细小，肺动脉是否骑跨，以及骑跨的程度或完全起源于一侧心室，有助于确定是否是右室双出口，以便与合并肺动脉瓣狭窄的完全型大动脉转位相鉴别。

在检查的过程中，应注意剑下窗口的扫描检查，对于两大动脉的起源部位能够较好地显示。

鉴别诊断

1. 大动脉转位　对于伴有肺动脉瓣狭窄，且肺动脉骑跨的右室双出口，应注意与完全型大动脉转位相鉴别。因肺动脉狭窄后，肺动脉的内径较窄，判断动脉骑跨于室间隔的程度难度增大，增加诊断的错误几率。

2. 矫正型大动脉转位　对于室间隔缺损较大的患者，应注意心房、心室与大动脉的连接关系，大动脉的骑跨度，动脉所起源的心室形态，注意与右室双出口的鉴别。

思维要点

（1）动脉的空间方位。
（2）动脉的起源心腔。
（3）主动脉与肺动脉的识别。
（4）动脉骑跨室间隔的程度。
（5）肺血的多少。
（6）右室双出口的分型诊断。

病例 21-2　男，22 岁（图 21-3）

二维超声心动图

心脏位于右侧胸腔，内脏反位，心房反位，心室左襻，左侧的右心房室内径增大，左心房室内径在正常范围，室间隔与左室壁厚度正常，运动幅度尚可。膜周部室间隔回声中断约 19mm，主动脉位于左侧，肺动脉位于右侧，呈左右并列，肺动脉内径增宽，两大动脉均起源于左侧的右心室，右房耳部位置异常，位

于左房的前方，房间隔连续性良好。主动脉弓降部未见异常。

多普勒超声心动图

室水平可探及双向分流，肺动脉的血流频谱显示右心室射血时间缩短。

超声心动图诊断

先天性心脏病、镜面右位心、右室双出口、肺动脉高压、心耳并列。

病例分析

本病例心脏位于右侧胸腔，心房反位，内脏反位，心室转位，两大动脉呈左右排列，因此不能在同一平面中显示，需要通过旋转探头的方向和角度，以便获得两大动脉与心室的连接关系。尤其是本病例的主动脉内径较窄，而肺动脉的内径较宽，使得主动脉更难以显示。但通过改变探头的方向及探头所放置的位置及

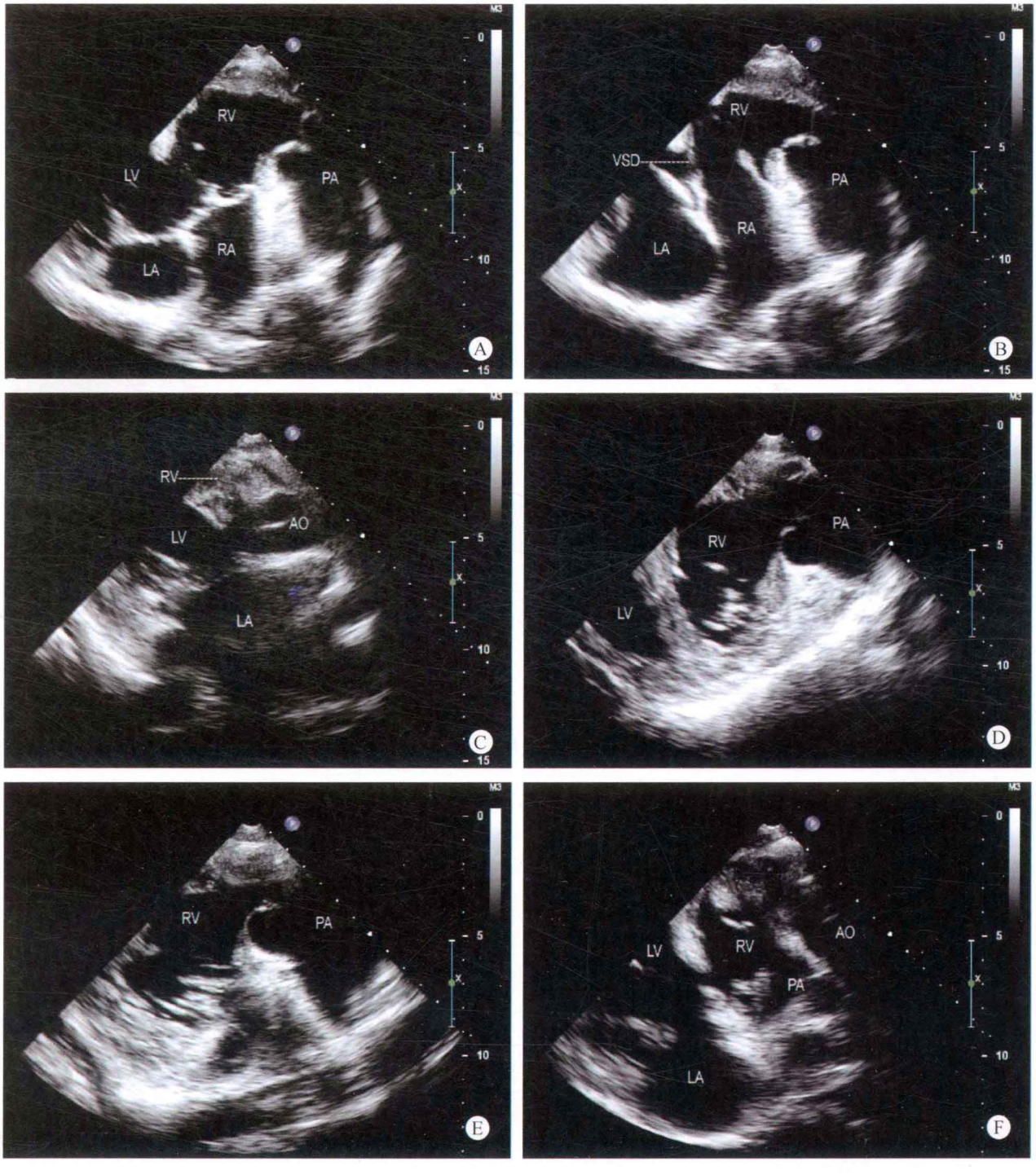



图 21-3　A、B. 四腔心断面：右心房室内径增大，肺动脉起源于左侧的右心室；C. 主动脉左室长轴断面：显示主动脉位于左侧；D、E. 肺动脉右心室断面：显示肺动脉起源于右心室；F. 心室双动脉长轴断面：显示两大动脉均起源于左侧的右心室腔；G. 双动脉短轴断面：显示主动脉位于左侧，肺动脉位于右侧，肺动脉内径增宽

水平，显示出两大动脉均起源于左侧的解剖右心室。由于心房同时转位，右心房、右心室与肺动脉的连接关系仍然存在，而主动脉也起源于位于左侧的解剖右心室。因此，无论从解剖学角度或血流动力学概念来说，本病例均应诊断为右室双出口。

思维要点

（1）显示主动脉的扫描技巧。

（2）何时考虑心耳并列。

病例 21-3　女，9 岁（图 21-4 和图 21-5）

二维超声心动图

心房正位，心室右襻。右心房室内径增大，室间隔与左室壁增厚，运动厚度尚可。房间隔连续性良好，室间隔上端回声脱失约 12mm，缺损紧邻肺动脉瓣下，肌部室间隔可探及多处 2mm 左右的回声脱失。主动脉位于右前，主肺动脉内径增宽，位于左后，两大动脉均起源于右心室。肺动脉瓣增厚、粘连，开放受限，主肺动脉及左右肺动脉呈狭窄后扩张。二尖瓣叶仅探及一组乳头肌，呈伞形二尖瓣，开放受限，关闭不良。三尖瓣环扩大，瓣叶关闭不良。主动脉弓降部未见明显异常。

多普勒超声心动图

收缩期室水平探及左向右高速分流，肺动脉瓣口血流速度增快，流速为 3.3m/s，压差为 43.6mmHg，主动脉瓣口血流速度轻度增快，二、三尖瓣口探及中量反流。

超声心动图诊断

先天性心脏病、右室双出口、膜部室间隔缺损、多发肌部室间隔缺损、室水平左向右分流、肺动脉瓣狭窄、二尖瓣器发育异常、伞形二尖瓣、二尖瓣关闭不全、二尖瓣中量反流、三尖瓣关闭不全、三尖瓣中量反流。

心血管造影检查

心血管造影检查结果见图 21-5。

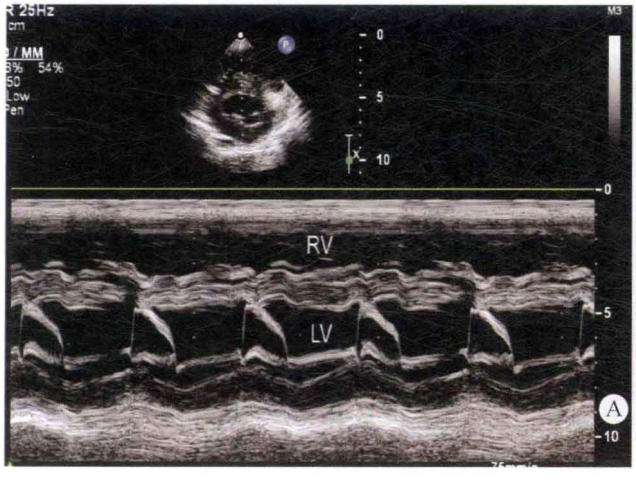

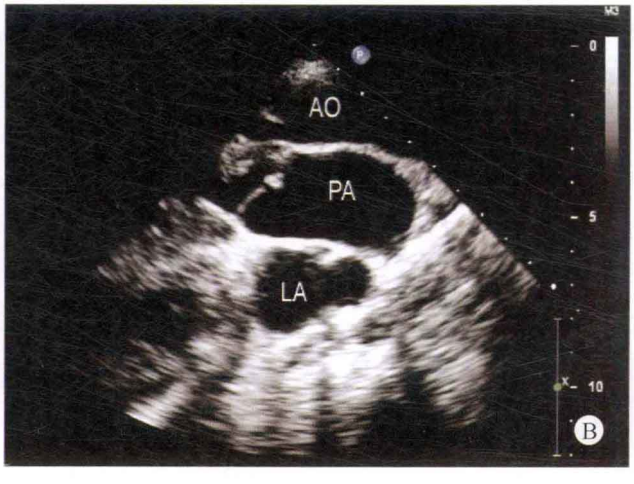

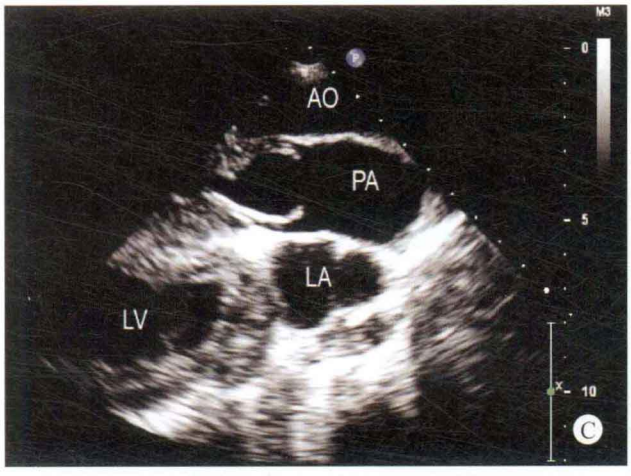
AO
PA
LA
LV
C


RV
AO
PA
LV
LA
D


AO
PA
LA
E

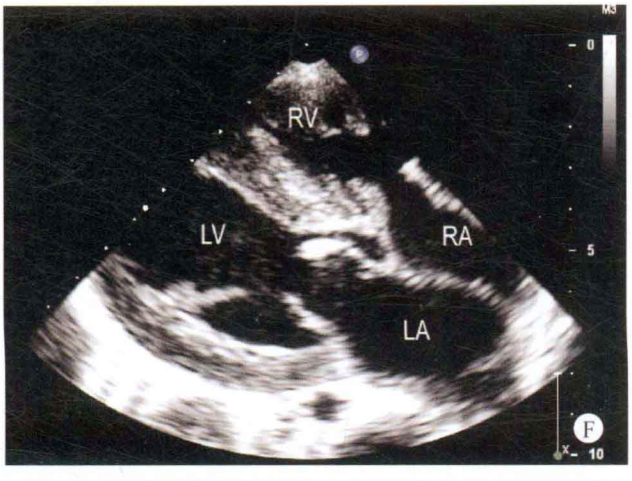
RV
LV
RA
LA
F

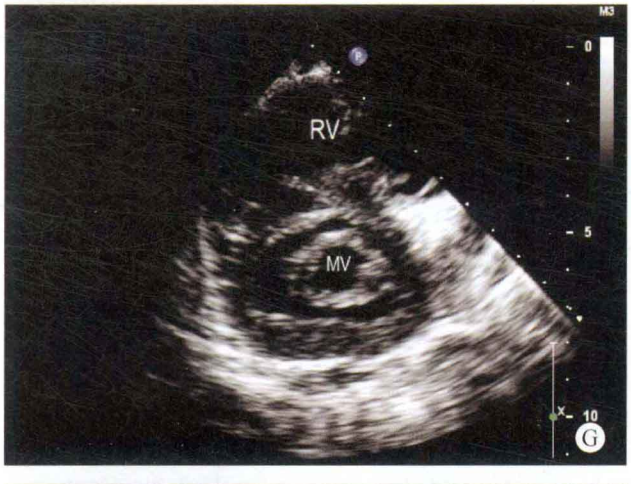
RV
MV
G


LV
MVO
H


LV
MV
I

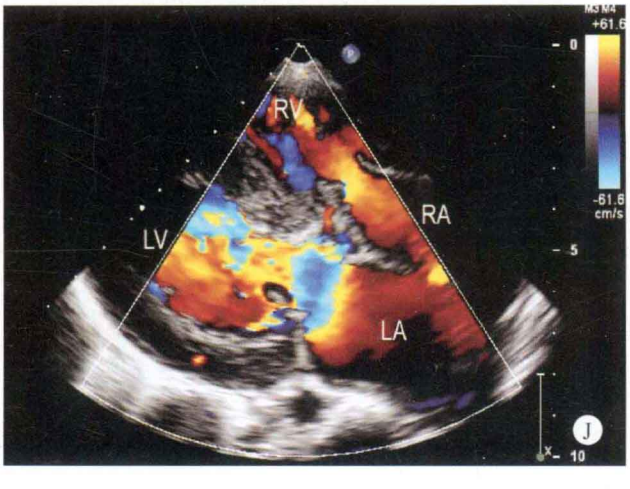
RV
RA
LV
LA
J

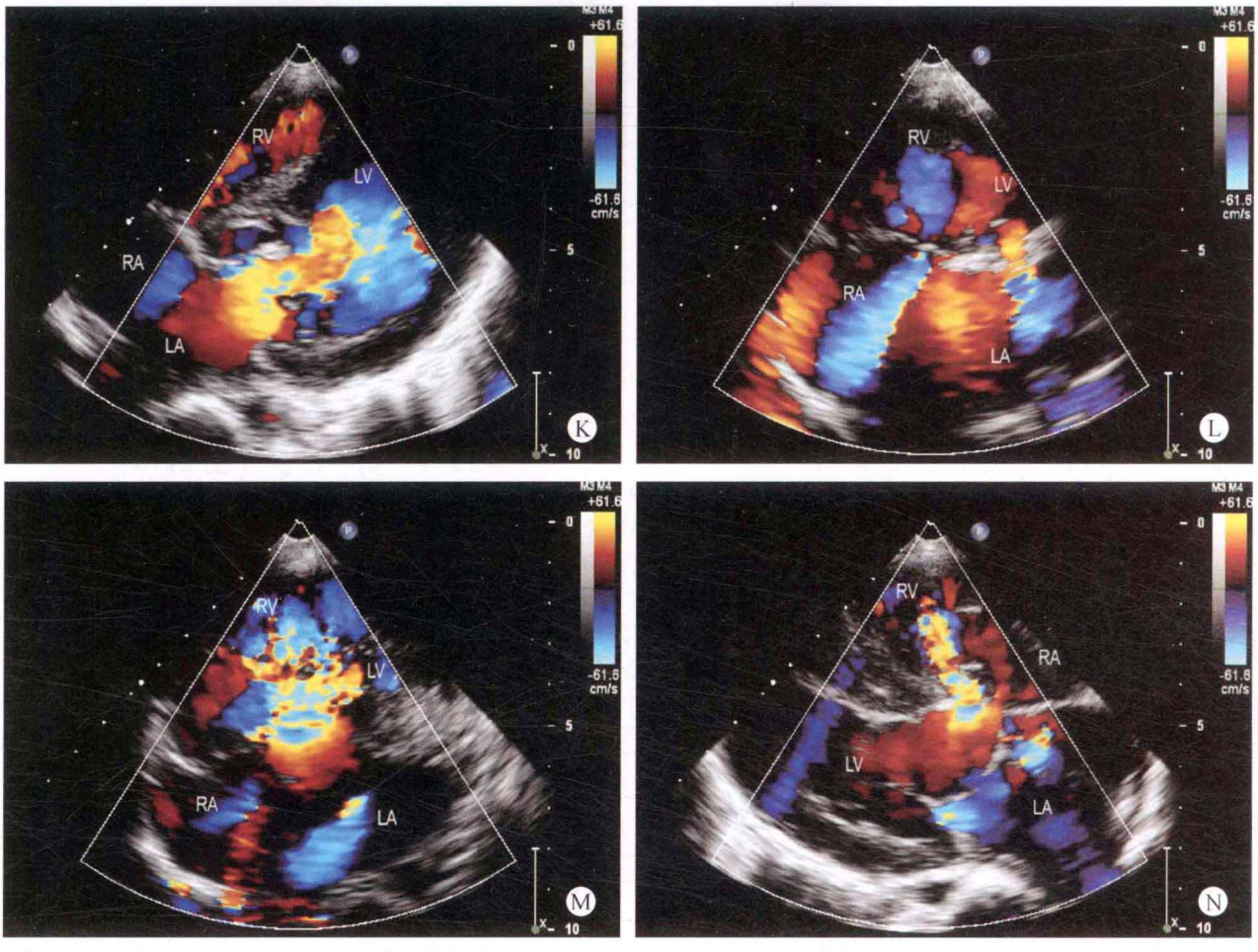

图 21-4　A. M 型心室波群：二尖瓣叶开放幅度受限，EF 斜率减低；B ~ D. 心室长轴断面：显示两大动脉均起源于右心室腔；E. 大动脉短轴断面：主动脉位于右前，肺动脉内径增宽，位于左后；F. 双心室流入道断面：显示右心室增大；G ~ I. 左心室短轴断面：二尖瓣叶增厚，开放幅度减小，呈鱼口状改变；J. 彩色多普勒双心室流入道断面：左心房血流通过狭窄的二尖瓣口时，速度增快；K ~ M. 彩色多普勒四腔心断面：室水平探及以左向右为主的双向分流，二尖瓣口血流速度增快，收缩期出现少量反流；N. 彩色多普勒双心室流入道断面：室水平出现以左向右为主的双向分流，二尖瓣口出现少量反流

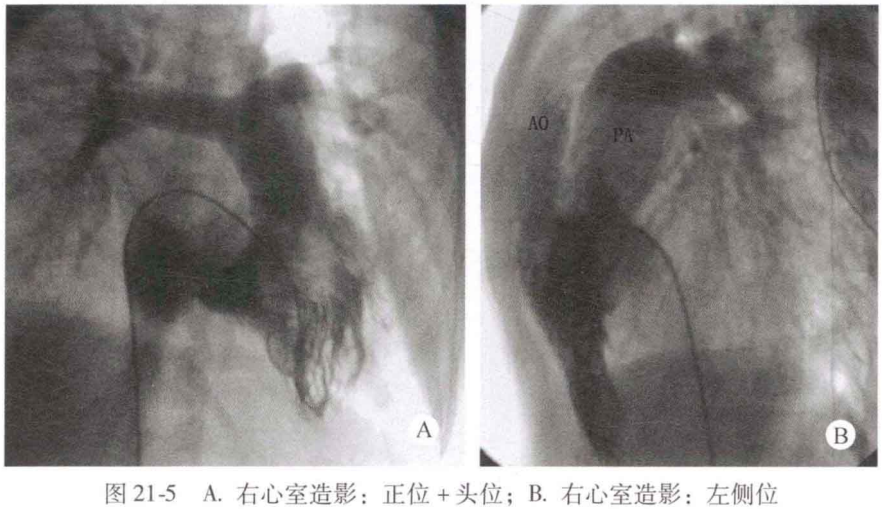

图 21-5　A. 右心室造影：正位 + 头位；B. 右心室造影：左侧位

心血管造影所见

右心室扩大，肌小梁增粗并见“指压”征。两大动脉均起自右心室，双肌性流出道，主动脉瓣下肌性流出道相对较长。室间隔缺损位于肺动脉瓣下。主肺动脉及分支扩张，主动脉、肺动脉直径比约为 2∶1（图 21-5A、B）。主动

脉、肺动脉呈前后排列。肺动脉压力为83/46（58）mmHg。

心血管造影诊断

先天性心脏病、右室双出口、室间隔缺损（肺动脉瓣下）、大动脉前后排列、重度肺动脉高压。

病例分析

本病例除较大的膜周部室间隔缺损及两大动脉均起源于右心室外，还同时伴有肺动脉瓣血流速度增快及二尖瓣器的发育异常，左心室腔内仅探及一组乳头肌，二尖瓣前叶及后叶均附着在同一乳头肌上，二尖瓣叶开放时呈伞形，瓣叶关闭不良，出现中量反流。

右室双出口合并二尖瓣器发育异常的患者较为少见。由于二尖瓣叶的开放受限，左心房进入左心室的血液减少，二尖瓣叶关闭不良，使得进入左心室的血液进一步减少，左房内径明显增大，肺静脉系统的压力增高。因此在检查过程中应注意到引起血流动力学变化的解剖形态上的改变，以便做出正确的诊断。

本病例超声心动图的诊断基本与心血管造影结果相同，但对于肺动脉系统为肺动脉高压或是肺动脉狭窄，两种检查结果不同。超声应用多普勒方法测定的右心室过肺动脉瓣口的血流速度增快，压差增大，流速为3.3m/s，压差为43.6mmHg，因此考虑为肺动脉瓣狭窄；但心血管造影检查所测量的肺动脉压力为83/46（58）mmHg。两种检查方法之间有较大的不同，其原因有待今后做进一步的探讨。对于二尖瓣叶为单一乳头肌，瓣叶开放时受限，呈伞形，心血管造影未能做出诊断，为方法学所限。

思维要点

（1）二尖瓣器异常，左心房排血受阻对右室双出口血流动力学的影响。

（2）肺动脉瓣口血流速度增快在心内复杂畸形中应如何考虑。

病例21-4　男，6岁（图21-6）

二维超声心动图

心房正位，心室右襻，右心房室内径增大，左心房室内径为正常高限，右室壁增厚，室间隔与左室壁厚度正常，运动幅度尚可。房间隔连续性良好，室间隔上端回声脱失17mm左右，缺损位于肺动脉瓣下。主动脉位于正前，肺动脉位于正后，骑跨于室间隔之上，骑跨率约为70%。肺动脉瓣增厚、粘连，开放受限，肺动脉瓣下可探及大小约为12mm×8mm的团块状回声。主动脉弓降部未见异常。

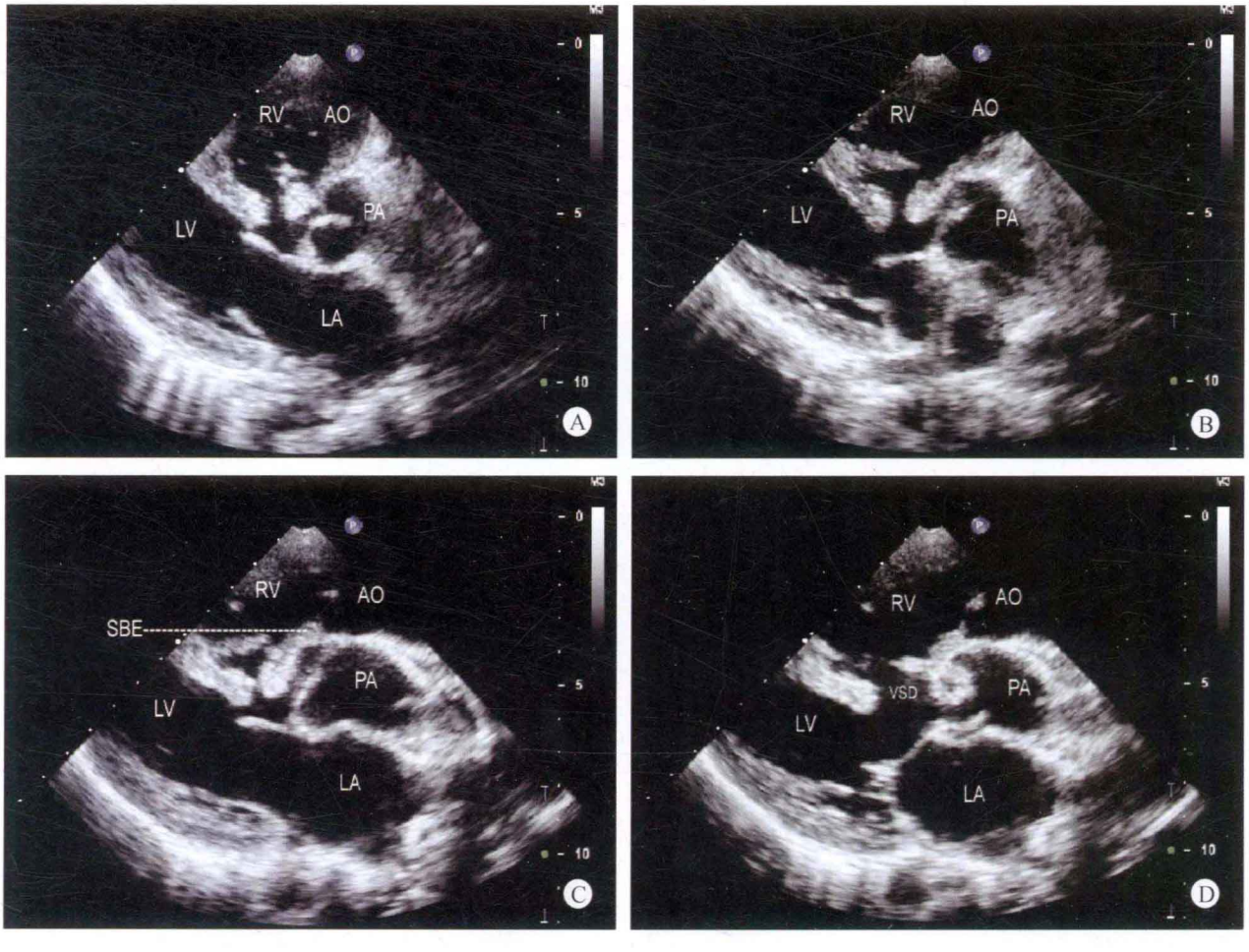

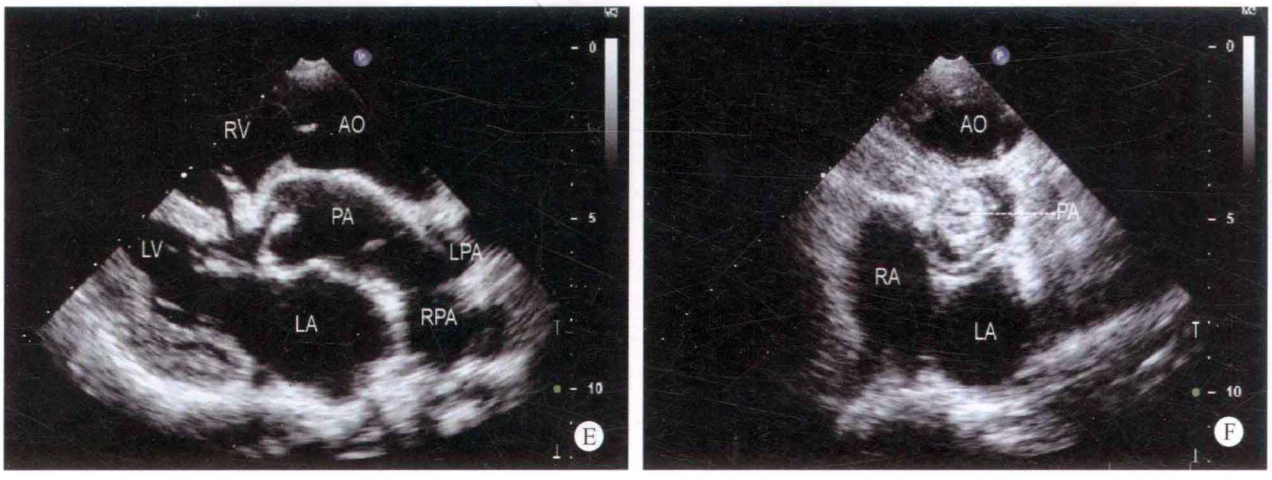

图 21-6　A～E. 左心室长轴断面：主动脉位于前方，肺动脉位于主动脉的后方，室间隔与主动脉的连续性中断，主动脉起源于右心室，肺动脉骑跨于室间隔之上，骑跨率约为70%，肺动脉瓣下可探及赘生物样回声；F. 双动脉短轴断面：主动脉内径增宽，位于正前，肺动脉位于正后，肺动脉瓣明显增厚、粘连，开放受限

多普勒超声心动图

室水平探及双向分流，收缩期肺动脉瓣口血流速度增快，流速为3.3m/s，压差为43.6mmHg。

超声心动图诊断

先天性心脏病、右室双出口（Taussig-Bing 综合征）室间隔缺损、室水平双向分流、肺动脉瓣狭窄、肺动脉瓣下赘生物。

心血管造影检查

先天性心脏病、右室双出口、室间隔缺损、肺动脉高压、肺动脉瓣狭窄、肺动脉瓣下赘生物。

病例分析

本病例为典型的大动脉转位型的右室双出口，肺动脉骑跨于室间隔之上，而主动脉位于正前。起源于右心室，肺动脉位于正后，骑跨于室间隔之上。肺动脉瓣明显增厚，开放受限，肺动脉瓣下可探及赘生物样回声，在复杂畸形的患者中同时伴有赘生物并存的现象较为少见。在检查的过程中应注意到肺动脉瓣下的赘生物与两大动脉之间圆锥组织的鉴别，以避免赘生物的漏诊。

手术结果与超声心动图检查结果相同。

思维要点

大动脉瓣下的赘生物与双动脉之间的圆锥组织的鉴别。

病例 21-5　女，3 个月（图 21-7）

二维超声心动图

心脏位于左侧胸腔，心房正位，心室右襻。右心房室内径增大，右室壁增厚，左心房室内径减小，室间隔与左室壁厚度正常，运动幅度尚可，房间隔连续性良好。膜周部室间隔回声脱失 8mm，缺损紧邻主动脉瓣下。主动脉内径增宽，骑跨于室间隔之上，骑跨率约 90%。肺动脉瓣增厚、粘连，回声增强，开放受限。主肺动脉及左右肺动脉发育欠佳。二尖瓣双侧乳头肌发育不良，回声增强，开放受限，关闭尚可。降主动脉与主肺动脉之间可探及未闭动脉导管，内经约 3mm。

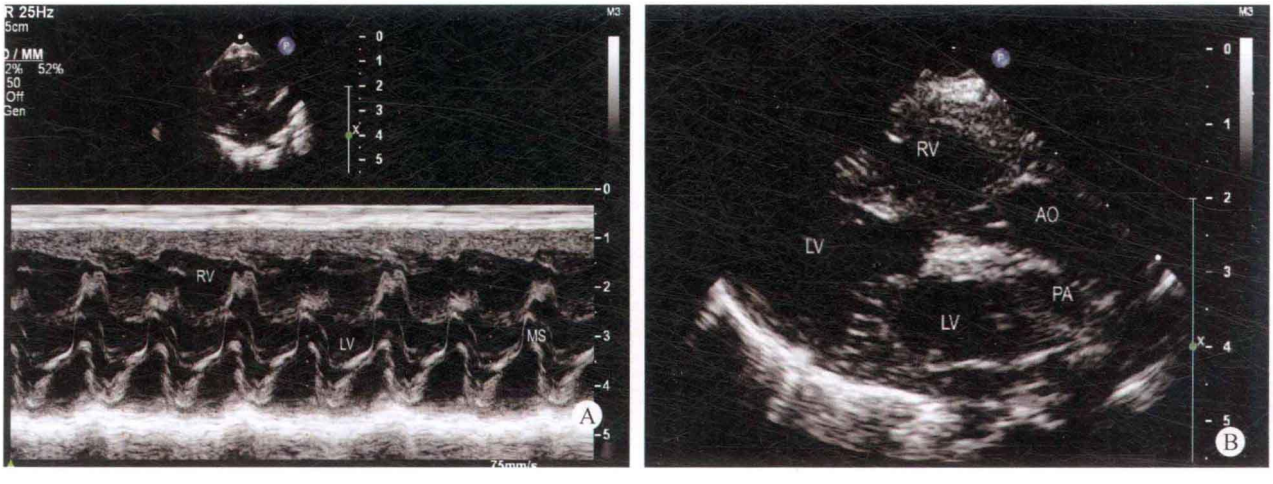

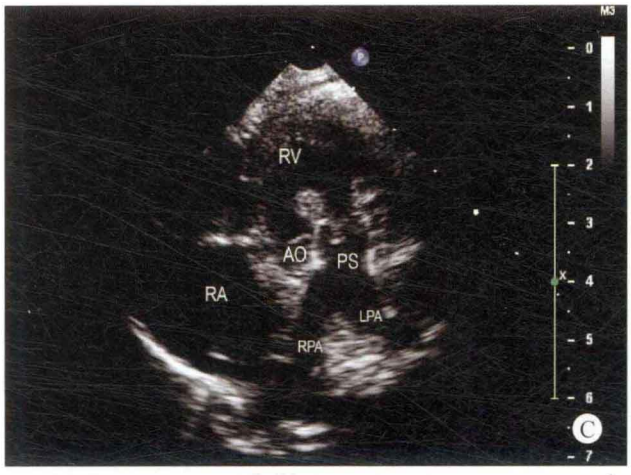
RV
AO
PS
RA
LPA
RPA
C

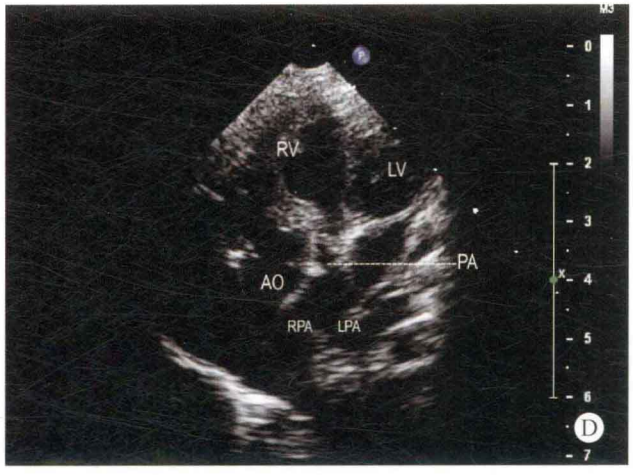
RV
LV
PA
AO
RPA
LPA
D

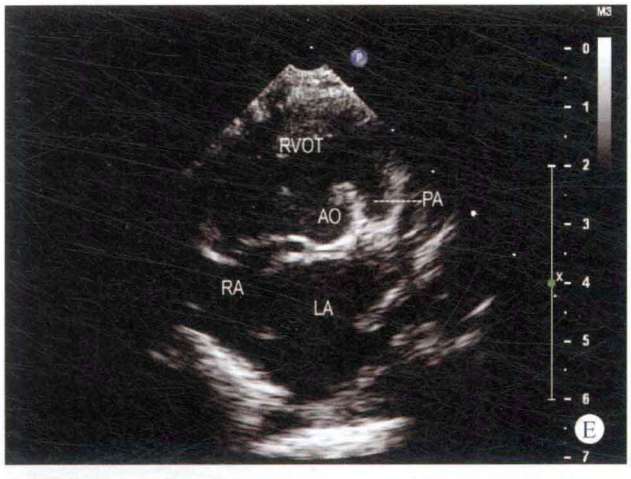
RVOT
PA
AO
RA
LA
E

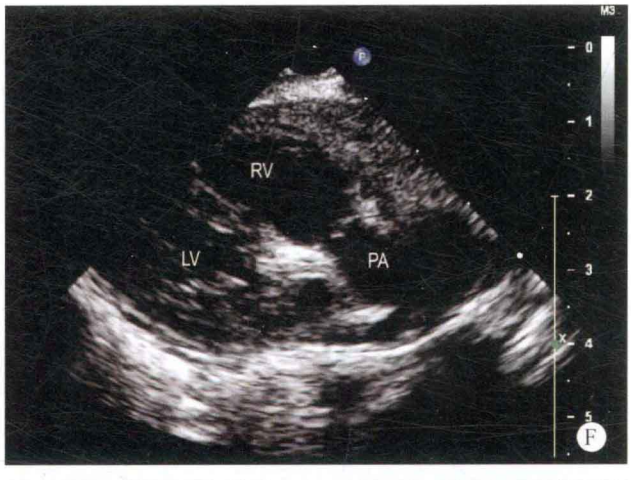
RV
LV
PA
F

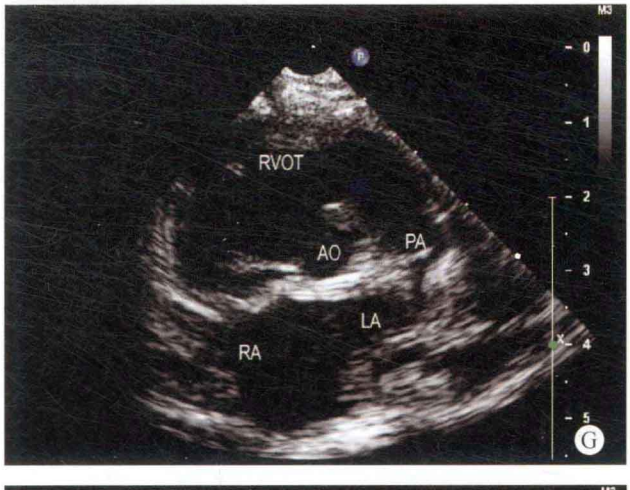
RVOT
AO
PA
LA
RA
G


AO
PA
RA
LA
H

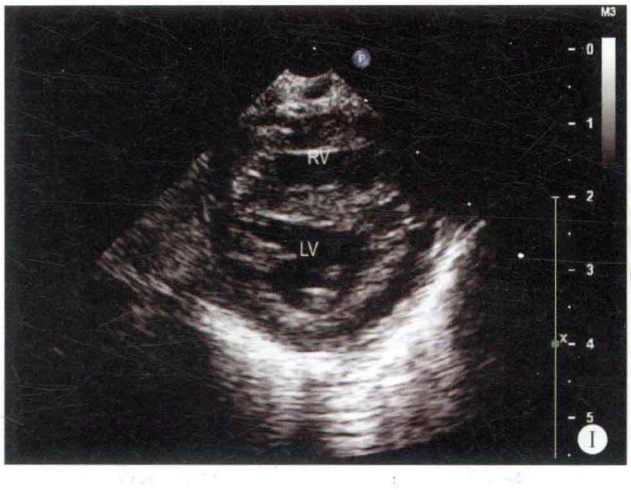
RV
LV
I

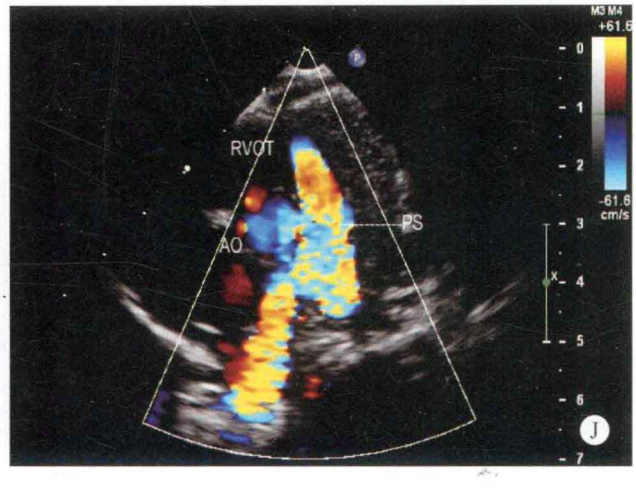
RVOT
PS
AO
-61.6
cm/s
J

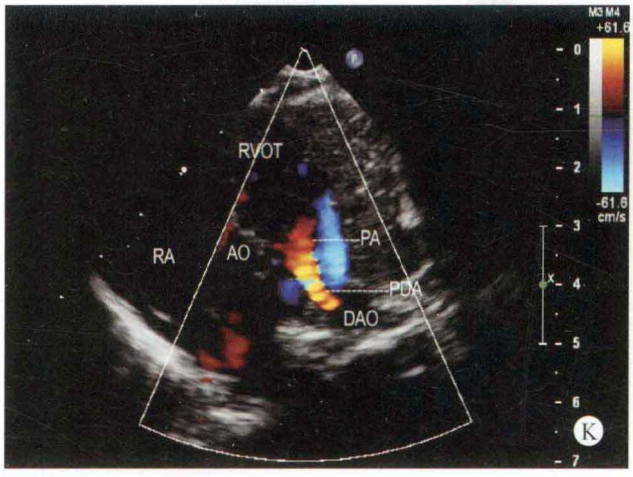
RVOT
RA
AO
PA
PDA
DAO
K

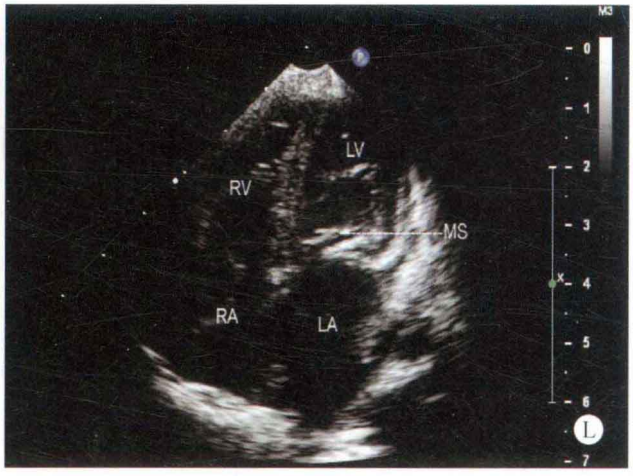
LV
RV
MS
RA
LA
L

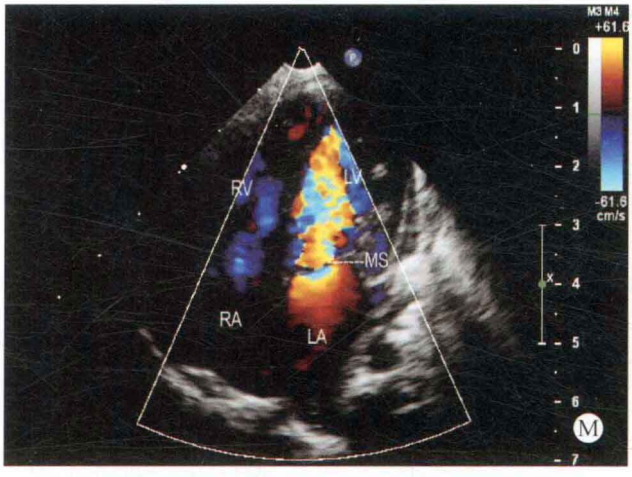
RV
LV
MS
RA
LA
M

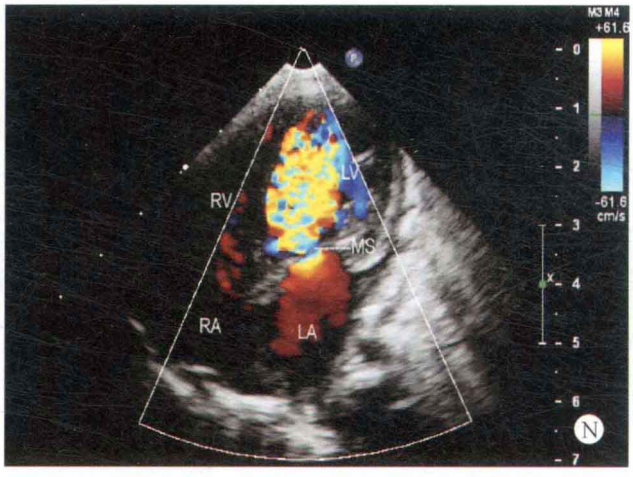
RV
LV
MS
RA
LA
N


AAO
PA
LA
DAO
O

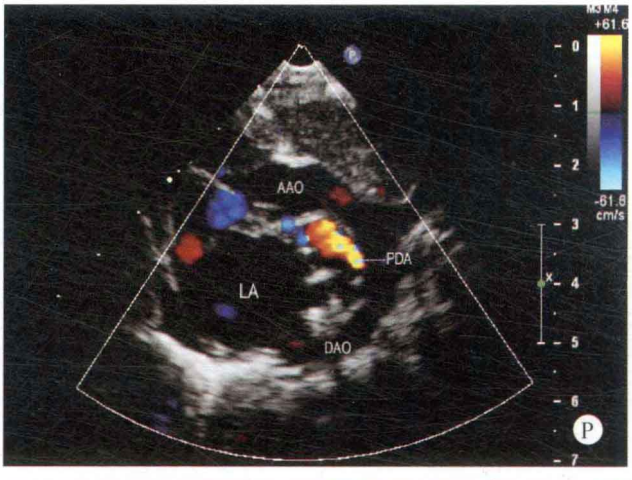
AAO
PDA
LA
DAO
P

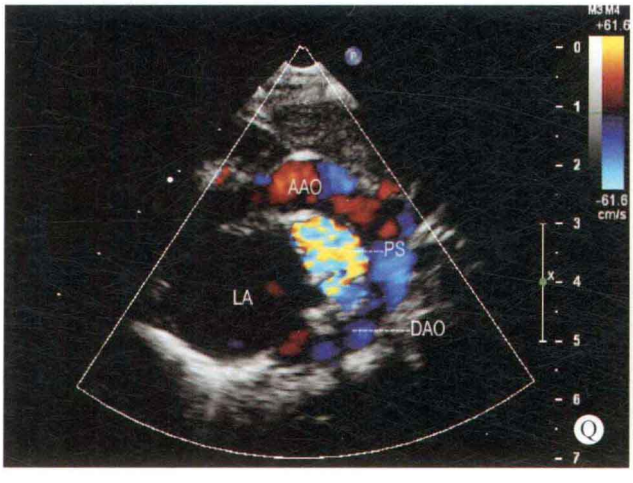
AAO
PS
LA
DAO
Q


RV
LV
AO
PA
LPA
RPA
R

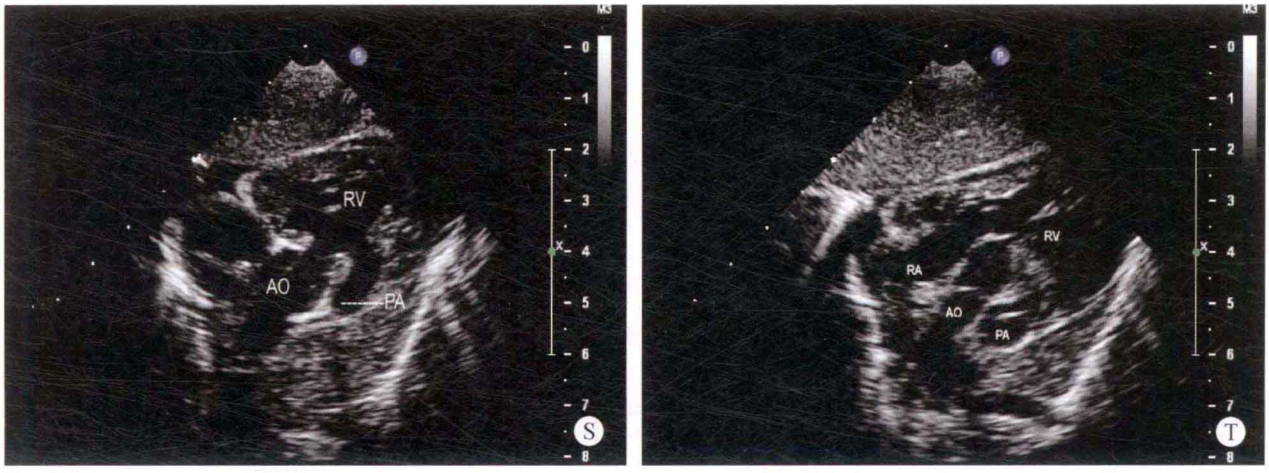

图 21-7 A. M 型超声心动图心室波群：舒张期二尖瓣口开放幅度减小，呈城墙样改变；B. 心室长轴断面：室间隔与主动脉前壁的连续性中断，主动脉内径增宽，骑跨于室间隔之上；C～E. 大动脉短轴断面：右心房室内径增大，肺动脉瓣增厚，开放受限，主肺动脉与左、右肺动脉发育不良；F. 右室流出道长轴断面：右室流出道发育尚可；G. 大动脉短轴断面：膜部室间隔回声脱失；H. 双动脉短轴断面：右心房增大，肺动脉发育不良；I. 左心室短轴断面：右心室内径增大；J、K. 彩色多普勒大动脉短轴断面：收缩期过肺动脉瓣口血流速度增快，呈五彩镶嵌色，并可探及动脉水平分流；L. 心尖四腔心断面：右心房室及左房增大，二尖瓣叶增厚，开放受限；M、N. 彩色多普勒心尖四腔心断面：舒张期过二尖瓣口血流速度增快；O. 主动脉弓长轴断面：主动脉弓降部正常；P、Q. 彩色多普勒主动脉弓长轴断面：可探及动脉水平分流；R. 肺动脉长轴断面：肺动脉瓣增厚，开放受限，主肺动脉及左、右肺动脉发育不良；S、T. 剑下双动脉长轴断面：显示主动脉与肺动脉起源于右心室

多普勒超声心动图

室水平探及探及双向分流，动脉水平探及左向右分流，收缩期右室流出道及肺动脉瓣口血流速度增快，流速为 4.4m/s，压差为 77mmHg。舒张期二尖瓣口血流速度增快，流速为 2.1m/s，压差为 17.6mmHg。

超声诊断

先天性心脏病、法四型右室双出口、室间隔缺损、室水平双向分流、肺动脉瓣狭窄、二尖瓣器发育异常，二尖瓣狭窄、动脉导管未闭、动脉水平左向右分流。

病例分析

本患者从左心室长轴断面观察时，主动脉骑跨率约为 90%，但肺动脉位置异常，位于主动脉的后方。从大动脉短轴断面观察时，主动脉与肺动脉仍位于原来的位置。而从剑下双动脉长轴断面观察时，两大动脉均起源于右心室腔。因此在检查本患者的过程中，如不从剑下扫查两大动脉的起源部位，极易将本病例诊断为室间隔缺损合并肺动脉瓣狭窄或法洛四联症。因此在检查的过程中，因从不同的角度、断面扫查两大动脉的起源部位。

在检查复杂心内畸形的患者时，应注意观察心内的合并畸形，如二尖瓣口血流速度增快，应考虑二尖瓣或二尖瓣器是否发育异常。本例患者舒张期左心房的血流通过二尖瓣口时，速度增快，流速为 2.1m/s，过瓣口压差为 17.6mmHg。左心室短轴断面观察时，发现二尖瓣双侧乳头肌发育不良，瓣叶回声增强，开放受限。

由于收缩期右心室的血流通过狭窄的肺动脉瓣口时，速度增快，彩色多普勒呈五彩镶嵌色。应用连续多普勒测量肺动脉瓣口血流速度时，过肺动脉瓣口的血流速度增快，流速为 4.4m/s，压差为 77mmHg。因此，如同时存在细小的未闭的动脉导管极易出现漏诊现象。

思维要点

本病例在检查的过程中应注意与法洛四联症相鉴别，对于法四型的右室双出口，应注意到主动脉的骑跨程度。如果两大动脉之间出现圆锥样回声，应考虑右室双出口的诊断；如两大动脉之间没有动脉性圆锥组织，但主动脉骑跨的程度大于 60%，也应考虑到右室双出口的可能性。

病例 21-6 男，5 个月（图 21-8 和图 21-9）

二维超声心动图

心房正位，心室右襻，右心房室内径增大，左心室发育不良，心腔径明显减小，右室壁增厚，室间隔与左室后壁厚度正常，运动幅度尚可，房间隔连续性良好。膜周部室间隔回声脱失约 13mm，缺损位于肺动脉瓣下。室间隔中部及近心尖段可探及多处回声脱失，为 4mm 及 3mm 左右。主动脉内径发育细小，位于右侧。主动脉弓降部发育不良，肺动脉位于左侧，两大动脉均起源于右心室，肺动脉内径明显增高。三尖瓣环扩张，关闭不良。其余各瓣膜结构及启闭功能未见异常。

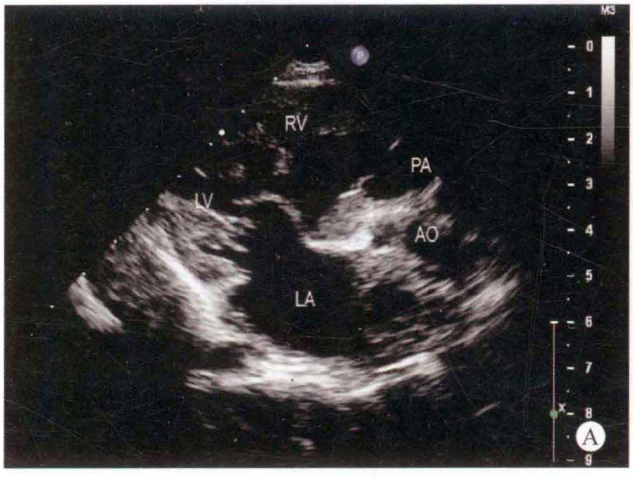
RV
PA
LV
AO
LA
A

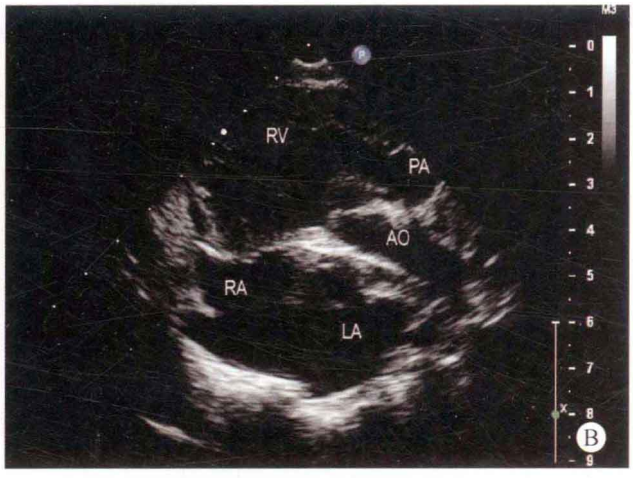
RV
PA
AO
RA
LA
B

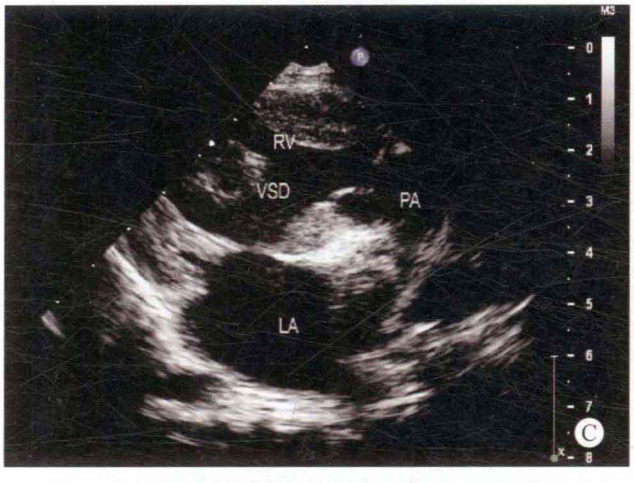
RV
VSD
PA
LA
C

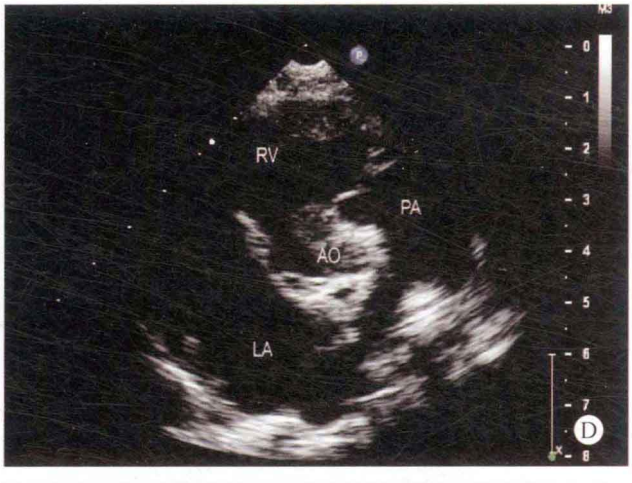
RV
PA
AO
LA
D

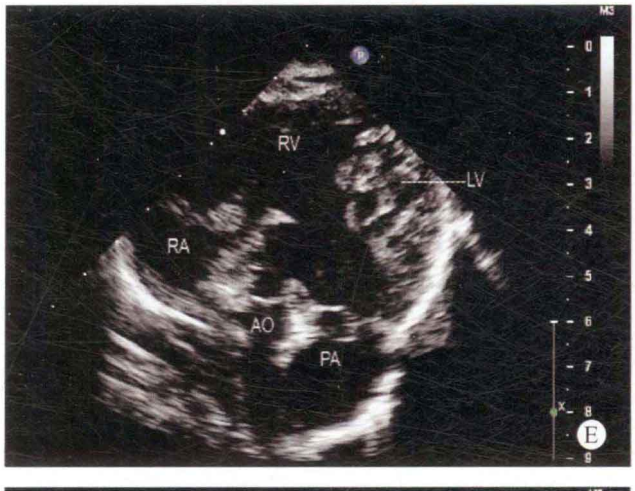
RV
LV
RA
AO
PA
E


RV
RA
AO
PA
F


RV
RA
AO
PA
G

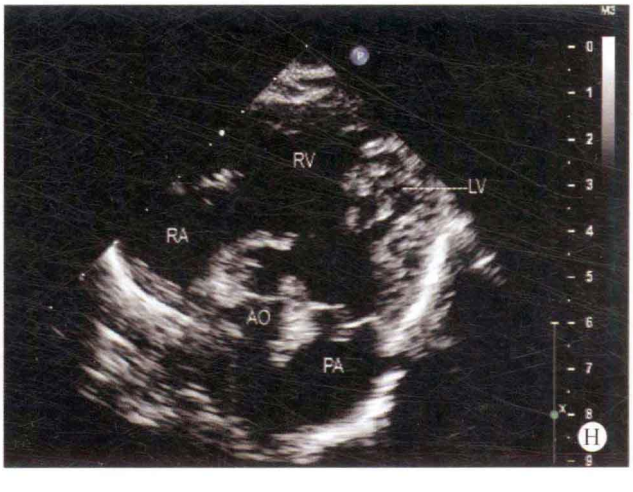
RV
LV
RA
AO
PA
H

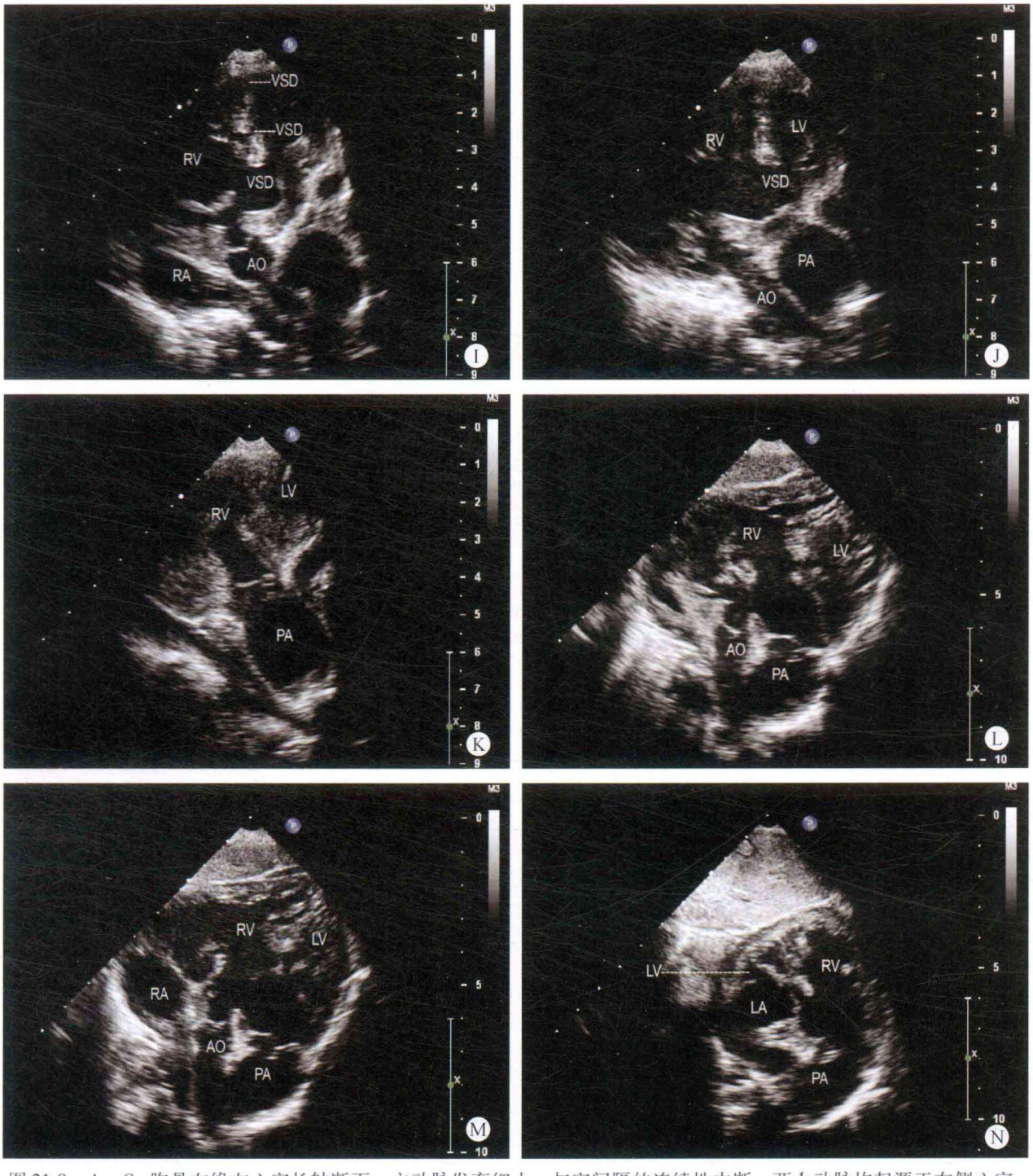

图 21-8 A ~ C. 胸骨左缘左心室长轴断面：主动脉发育细小，与室间隔的连续性中断，两大动脉均起源于右侧心室；D. 大动脉短轴断面：室间隔连续性中断，肺动脉内径明显增宽；E ~ H. 双动脉长轴断面：显示膜部及多发肌部室间隔缺损，两大动脉均起源于右心室；I ~ K. 五腔心断面：显示主动脉与肺动脉均起源于右心室腔，膜部与肌部多发的室间隔回声脱失；L、M. 剑下双动脉长轴断面：两大动脉均起源于右心室腔；N. 剑下右心室 – 肺动脉长轴断面：肺动脉内经增宽，起源于右心室腔

✧ 多普勒超声心动图

室水平探及双向分流，收缩期三尖瓣口探及中至大量反流，二尖瓣探及少量反流。

✧ 超声心动图诊断

先天性心脏病、右室双出口、多发室间隔缺损、室水平双向分流、主动脉弓降部发育不良、肺动脉瓣狭窄、三尖瓣关闭不全、三尖瓣中至大量反流、二尖瓣探及少量反流、肺动脉高压。

✧ 心血管造影检查

右心室腔扩大，肌小梁增粗。两大动脉均起源于右心室，双肌性流出道。主肺动脉及其分支扩张，主动脉

直径约为10mm，主肺动脉直径约为20mm。主动脉位于右后，肺动脉位于左前（图21-9A、B）。室间隔缺损位于肺动脉瓣下（图21-9C）。降主动脉显影后通过粗大的未闭动脉导管肺动脉逆行充盈，主动脉弓横部及弓降部管腔纤细，约为近心段的1/3～1/2（图21-9D）。

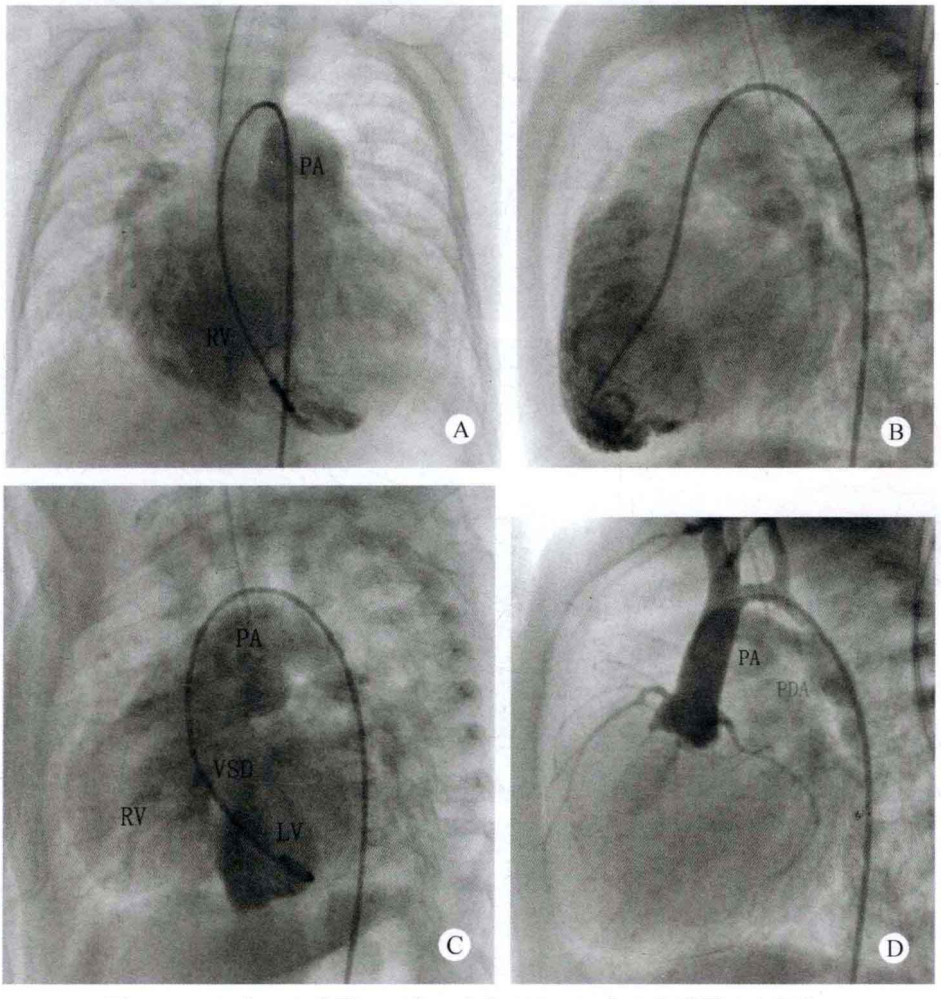

图21-9　A. 右心室造影：正位＋头位15°；B. 右心室造影：左侧位；C. 左心室造影：长轴斜位（对应位）；D. 主动脉造影：左侧位

✧ 心血管造影诊断

先天性心脏病、右室双出口、室间隔缺损（肺动脉瓣下）、动脉导管未闭、主动脉弓发育不良、肺动脉高压。

✧ 病例分析

本病例由于室间隔发育不良，左心室腔发育极小，除膜周部存在较大的室间隔缺损外，室间隔近心尖段出现多发的室间隔回声中断部位，易将发育不良的左心室腔误认为单心室的残余心腔，因此在检查的过程中应注意与单心室相鉴别。并且应注意识别伴有多发室间隔缺损时，心腔内发育不良的室间隔组织与单心室心腔内粗大乳头肌之间的鉴别。

本患者的主动脉发育细小、主动脉弓降部发育不良、左心室腔发育较小，在检查的过程中应多角度地观察两大动脉的空间方位及其起源的心室腔，以避免与大动脉转位相混淆。由于主动脉的弓降部发育细小，在检查主动脉弓部位时，应仔细观察弓降部的连续性，以便与主动脉弓离断相鉴别。

✧ 思维要点

（1）发育不良的心室腔与单心室的流出腔之间的鉴别要点。

（2）升主动脉发育细小对主动脉弓降部发育不良检出的提示。

病例21-7　女，7个月（图21-10）

✧ 二维超声心动图

心脏位于左侧胸腔，心房正位，心室右襻，全心内径增大，以右心房室为著，右室壁增厚，室间隔与左室壁厚度正常，运动幅度尚可。房间隔回声脱失约3mm，室间隔上端回声脱失约12mm，缺损紧邻肺动脉瓣下。


RV
AO
LV
LA
A

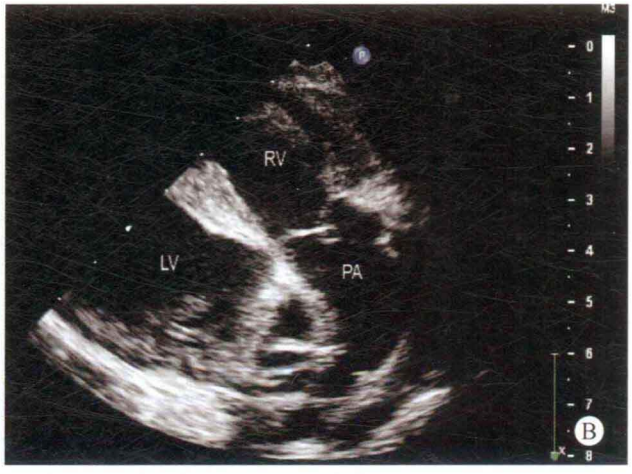
RV
LV
PA
B


RV
AO
PA
RA
C


AO
PA
RA
LA
D


RV
LV
E

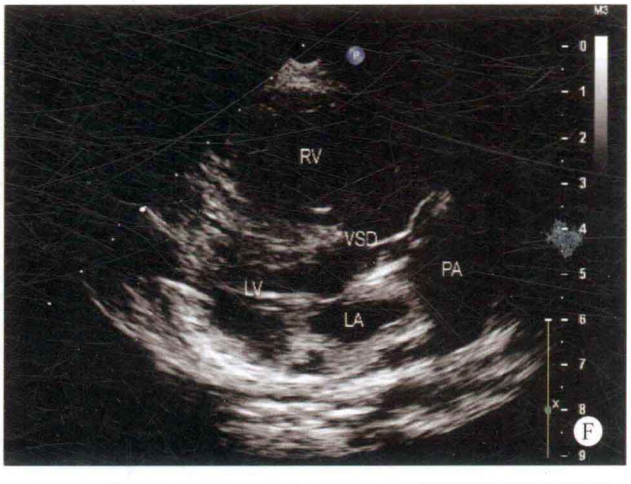
RV
VSD
PA
LV
LA
F

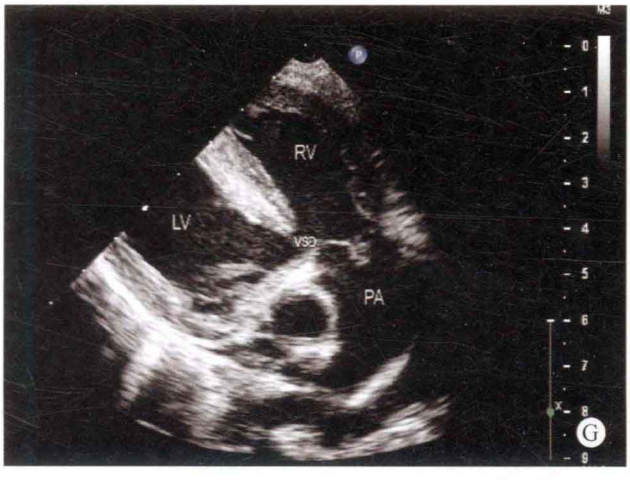
RV
LV
VSD
PA
G

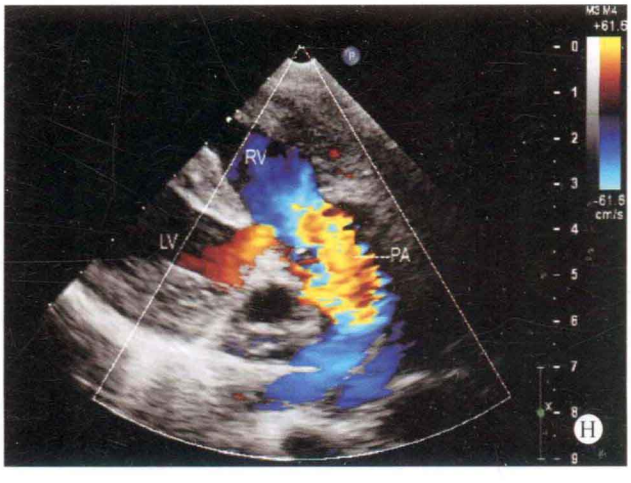
RV
LV
PA
H

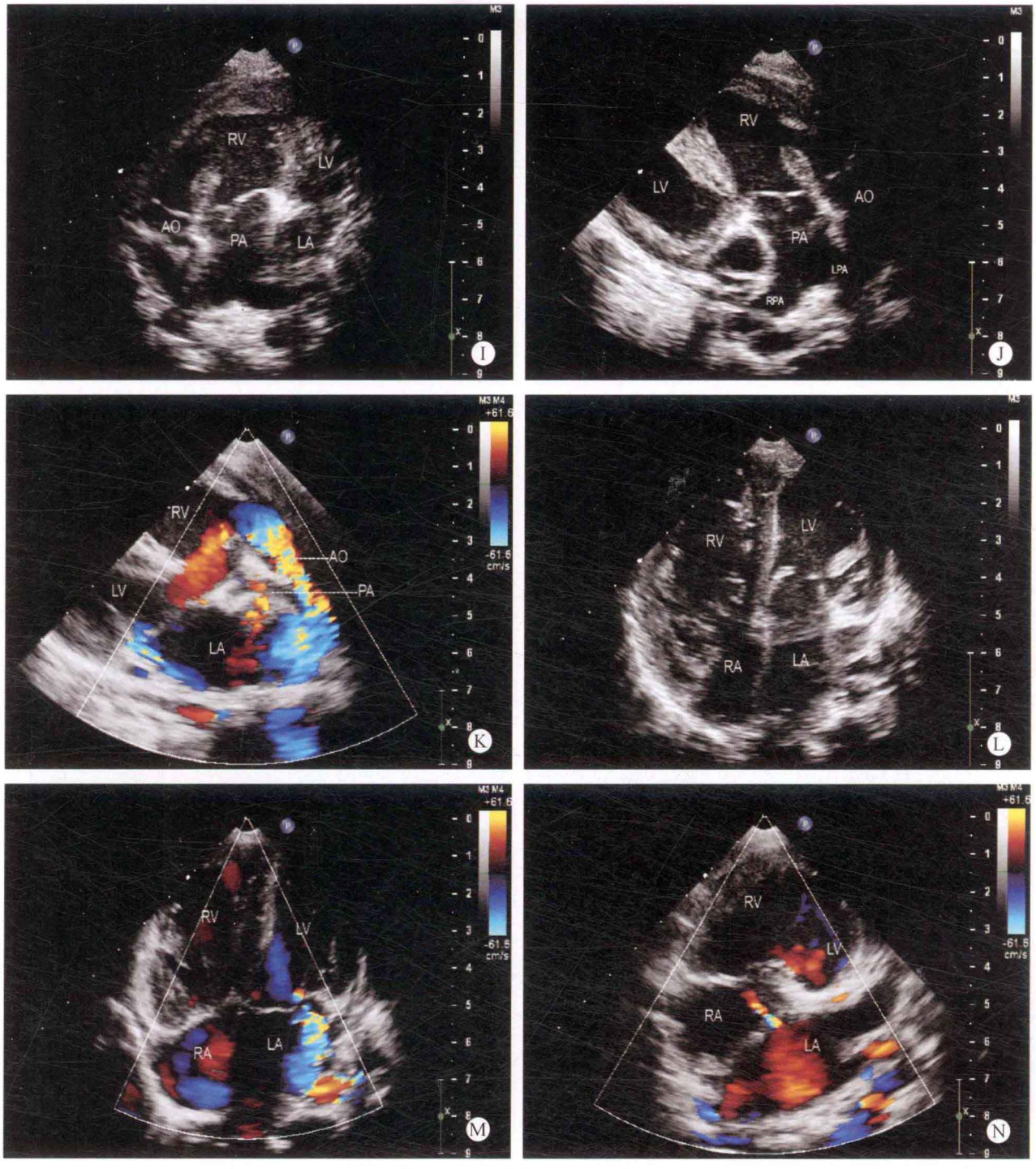

图 21-10　A. 左心室长轴断面：主动脉与室间隔的连续性中断，主动脉起源于右心室；B. 右室流出道长轴断面：主动脉起源于右心室；C. 右心室－主动脉长轴断面：显示主动脉起源于右心室；D. 双动脉短轴断面：显示主动脉位于右前、肺动脉位于右后，左房内径增大；E. 左心室短轴断面：显示主动脉位于右侧，肺动脉位于左侧；F. 心室长轴断面：右心室内径增大，肺动脉起源于右心室；G. 右室流出道长轴断面：室间隔回声中断，肺动脉起源于右心室；H. 彩色多普勒右室流出道长轴断面：显示收缩期右心室血流进入肺动脉；I. 五腔心断面：肺动脉内径增宽，两大动脉之间可探及圆锥样回声，双动脉均起源于右心室；J. 双动脉－心室长轴断面：主动脉与肺动脉之间出现圆锥样回声，两大动脉均起源于右心室；K. 彩色多普勒双动脉右心室断面：收缩期右心室的血流进入主动脉与肺动脉；L. 心尖四腔心断面：右心室增大；M、N. 彩色多普勒四腔心断面：右心室增大，室水平出现双向分流，房水平出现左向右分流，收缩期二尖瓣口出现少至中量反流

主动脉位于右侧，肺动脉位于左侧，两大动脉均起源于右心室，主肺动脉内径增宽，左、右肺动脉发育尚可。二尖瓣关闭不良，其余各瓣膜结构及启闭功能正常，主动脉弓降部未见异常。

多普勒超声心动图

室水平探及双向分流，房水平探及左向右分流，收缩期二尖瓣口探及少至中量反流，三尖瓣口探及少量反流。

超声心动图诊断

先天性心脏病、右室双出口、室间隔缺损、室水平双向分流，Ⅱ孔型房间隔缺损、房水平左向右分流。

病例分析

本病例由于两动脉呈左右并列状态，不易同时显示，因此需旋转探头的方向，以便获得主动脉与肺动脉的空间方位及其与心室的连接关系。通过探头扫描方向的旋转，位于心尖五腔心断面时，清晰显示了两大动脉之间的动脉圆锥回声及两大动脉均起源于右心室腔，为诊断提供了依据。

思维要点

（1）在心室长轴断面如何识别肺动脉。

（2）如何检出两大动脉起源的心室。

（3）两大动脉之间的动脉圆锥对诊断的提示。

病例 21-8　男，9 个月（图 21-11）

二维超声心动图

心脏位于左侧胸腔，心房正位，心室右襻，右心房室内径增大，室间隔与左室厚度正常，运动幅度尚可。房间隔中部回声脱失约 4mm，膜部室间隔回声脱失约 14mm，缺损紧邻主动脉瓣下。主动脉内径细小，位于左侧，骑跨于室间隔之上，骑跨率约为 70%。肺动脉内径增宽，位于右侧，起源于右心室。各瓣膜结构及启闭功能未见明显异常。主动脉弓降部显示欠清晰。

多普勒超声心动图

房水平及室水平探及双向分流。

超声心动图诊断

先天性心脏病、右室双出口、大动脉异位、室间隔缺损、室水平双向分流、Ⅱ孔中央型房间隔缺损、房水平双向分流、肺动脉高压。

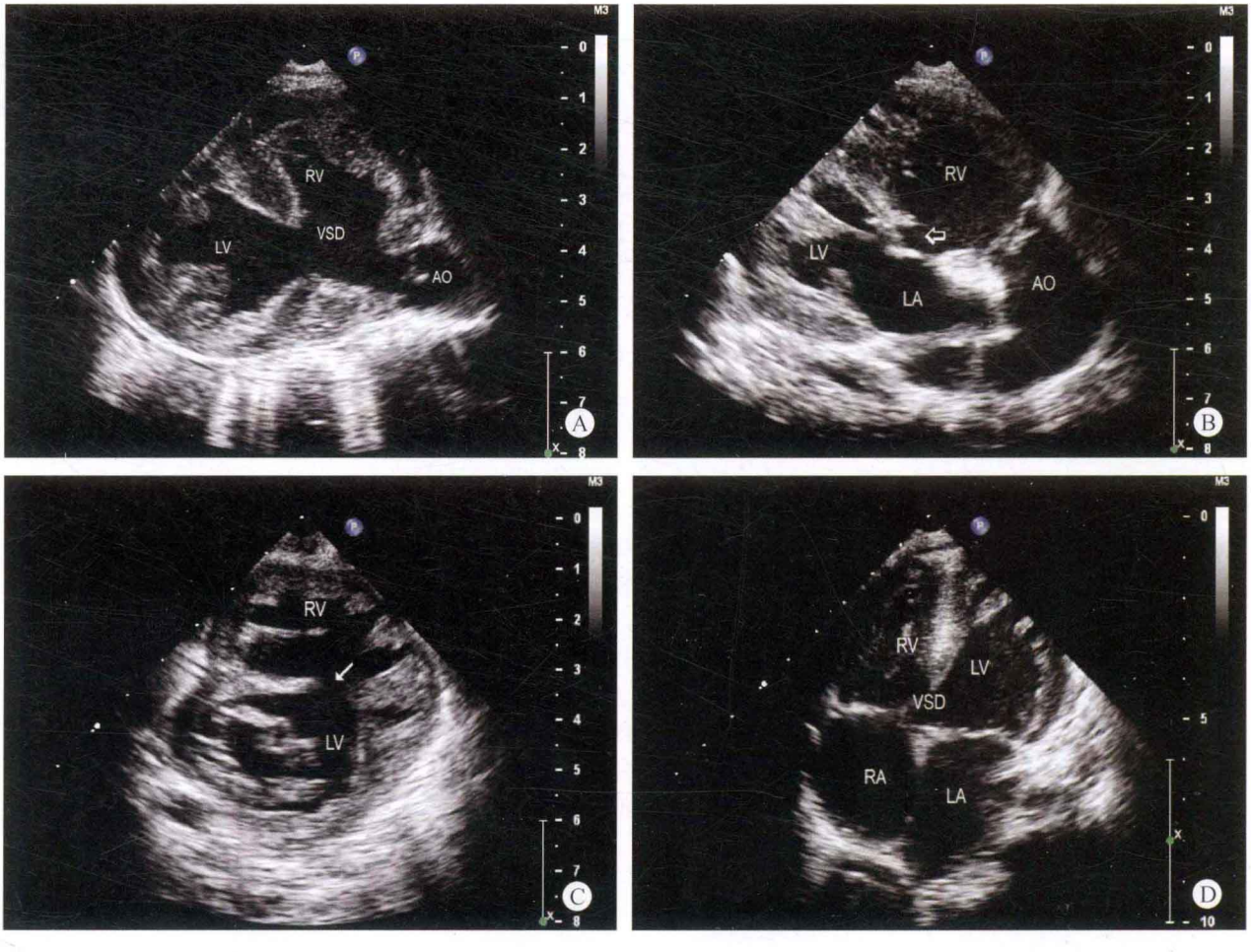

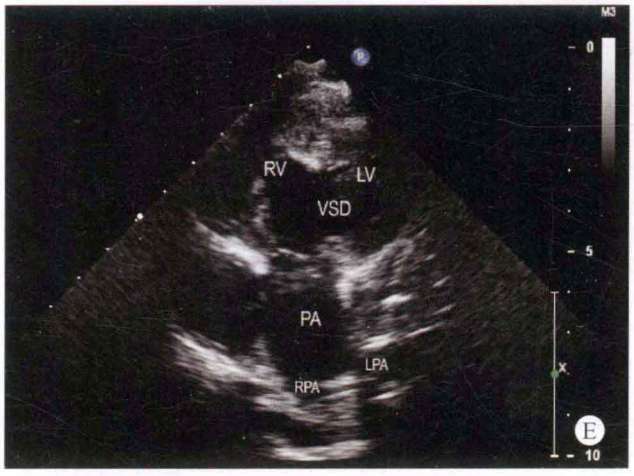

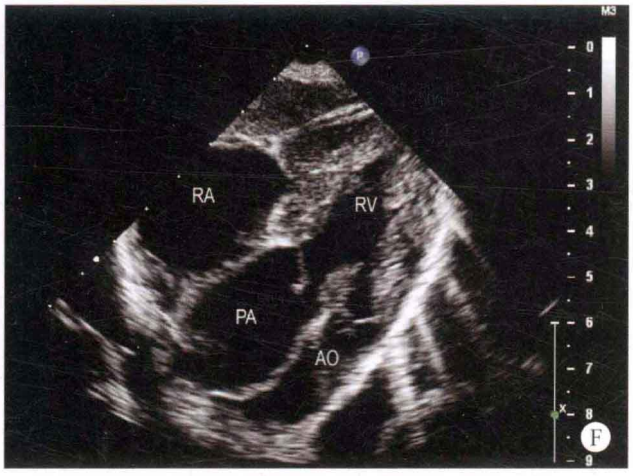

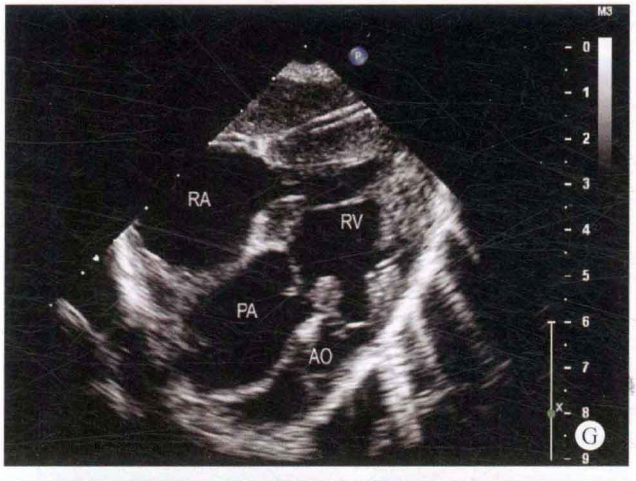

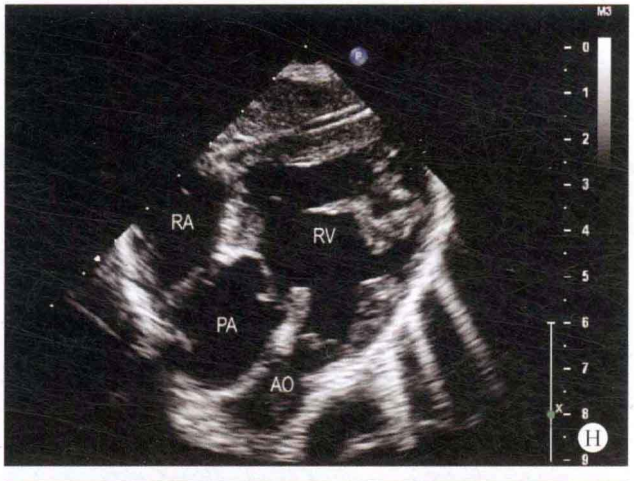

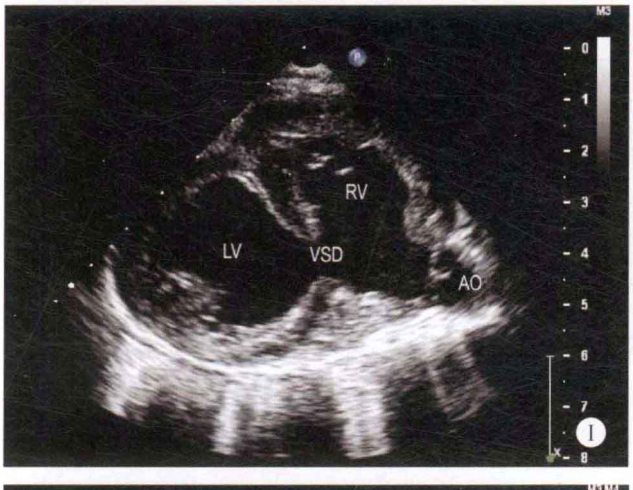



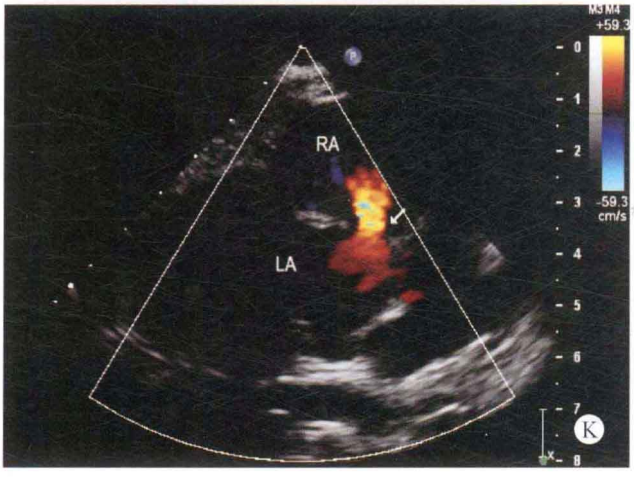

图 21-11　A. 左心室长轴断面：主动脉前壁与室间隔的连续性中断，主动脉起源于右心室腔；B. 右室流出道长轴断面：室间隔回声脱失，肺动脉内径增宽，起源于右心室腔；C. 左心室短轴断面：右心室腔增大，室间隔回声中断；D. 心尖四腔心断面：右心房室内径增大，室间隔回声中断；E. 心尖五腔心断面：室间隔回声中断，肺动脉起源于右心室；F～H. 剑下双动脉长轴断面：右心房室内径增大，主动脉及肺动脉均起源于右心室腔；I. 剑下心室长轴断面：室间隔回声脱失，主动脉起源于右心室腔；J. 剑下双心房断面：房间隔近上腔静脉端回声中断；K. 彩色多普勒剑下双心房断面：房水平出现左向右分流

病例分析

本病例由于主动脉位于左侧，肺动脉位于右侧，呈左右并列，且主动脉内径较窄，肺动脉内径增宽。经胸探查时，无论是心室的长轴断面，还是心尖的五腔心断面，均难以同时显示两大动脉的起源部位和大动脉的短轴断面，给诊断带来一定的难度。但剑下探查时可以同时清晰显示两大动脉与心室之间的连接关系、两组半月瓣的启闭功能以及两大动脉之间的圆锥组织，起到了确诊性诊断的作用。

思维要点

（1）如何检出主动脉的空间方位和起源部位。

（2）剑下双动脉长轴对诊断的作用。

病例 21-9　女，18 个月（图 21-12）

二维超声心动图

心房正位，心室右襻。右心房室内径增大，右心房耳部位置异常，左房内径减小，仅探及右上肺静脉及左上肺静脉进入左房，右室壁增厚，室间隔与左室壁厚度正常，运动幅度尚可。房间隔回声脱失约 6mm，室间隔上端回声脱失约 9mm。主动脉内径增宽，位于正前；肺动脉内径狭窄，位于正后。肺动脉瓣呈二叶瓣畸形，肺动脉瓣增厚、粘连，开放受限。两大动脉均起源于右心室。主肺动脉及左、右肺动脉发育不良。其余各瓣膜结构、功能正常，主动脉弓降部未见异常。

多普勒超声心动图

室水平探及双向分流，收缩期肺动脉瓣口血流速度增快，峰值压差为 88mmHg，三尖瓣口探及少至中量反流，房水平探及右向左分流。部分肺静脉血流的走行显示不清晰。

超声心动图诊断

先天性心脏病、右室双出口、室间隔缺损、室水平双向分流、肺动脉瓣狭窄、肺动脉系统发育不良、Ⅱ孔型房间隔缺损、房水平右向左分流、心耳并列、三尖瓣关闭不全、三尖瓣少至中量反流，不除外部分型肺静脉畸形引流并存。

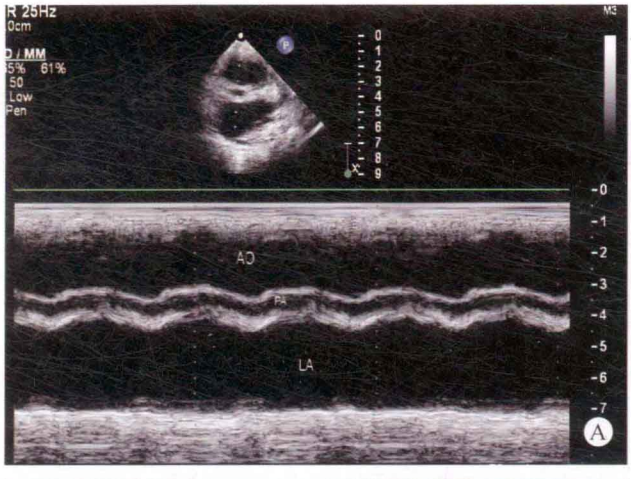

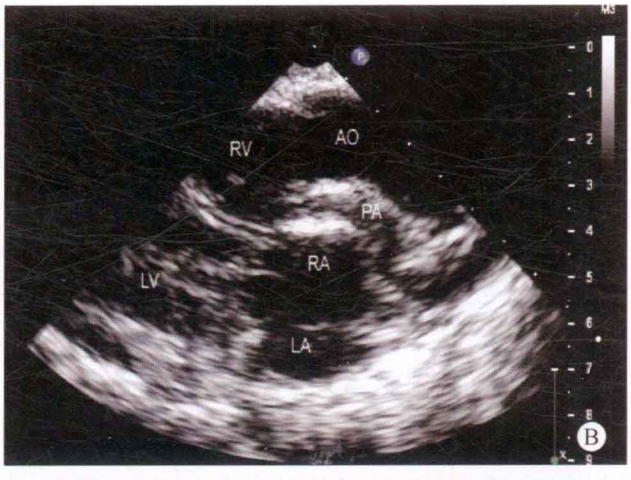



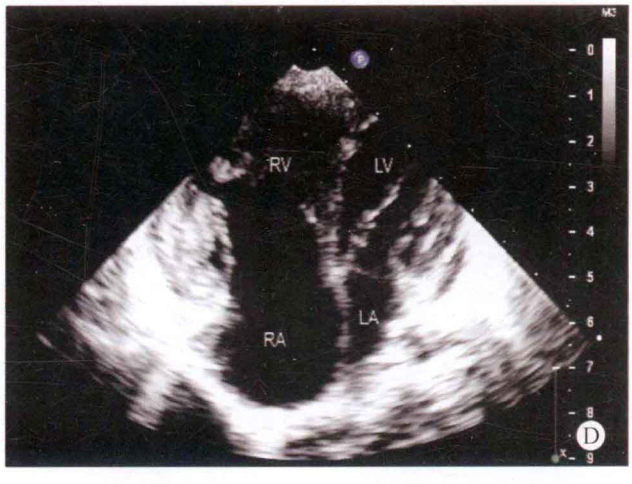

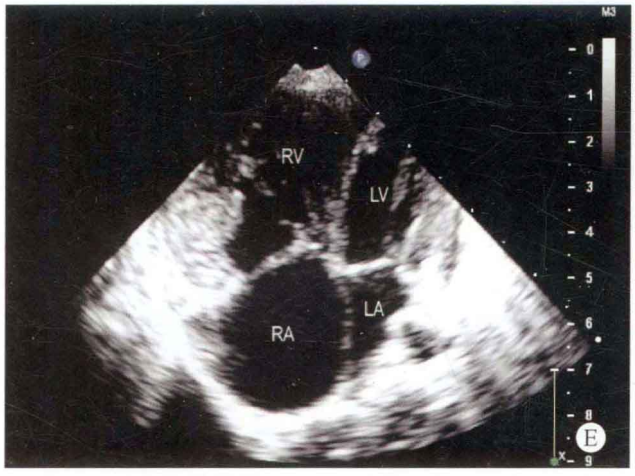
RV
LV
RA
LA
E

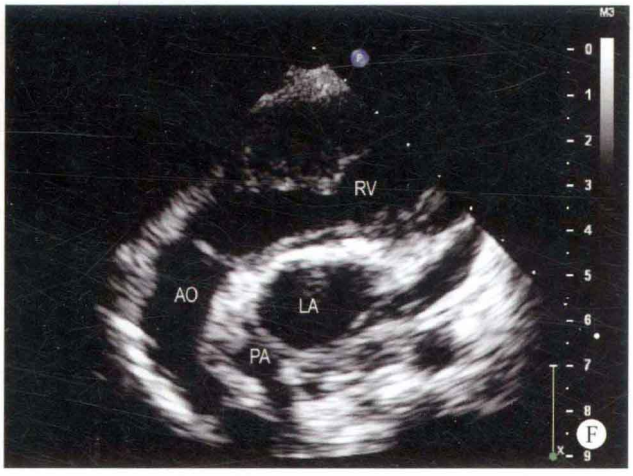
RV
AO
LA
PA
F

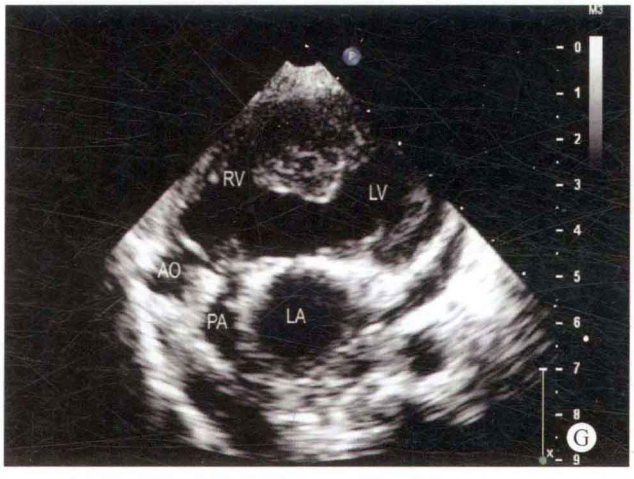
RV
LV
AO
PA
LA
G

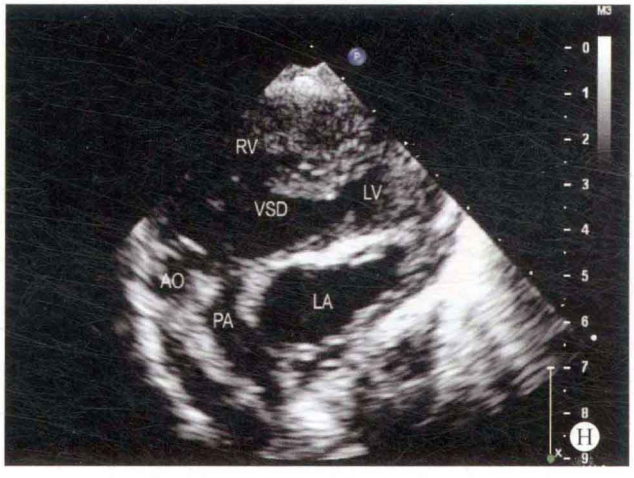
RV
VSD
LV
AO
PA
LA
H

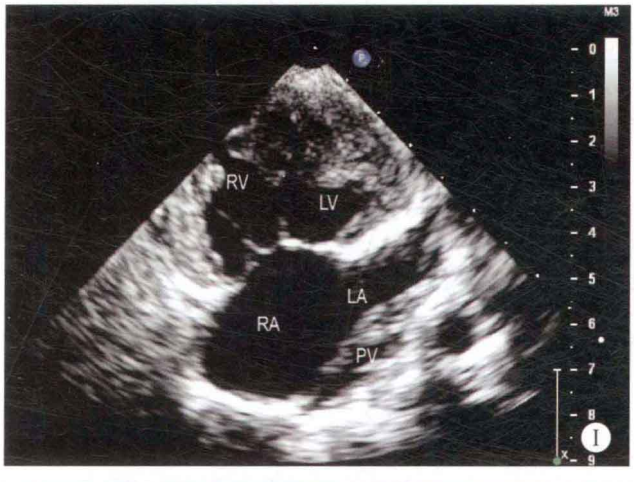
RV
LV
LA
RA
PV
I


RV
LV
LA
RA
PV
J

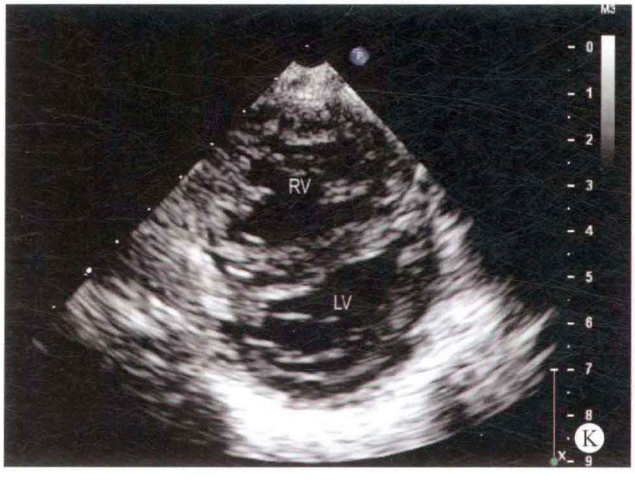
RV
LV
K

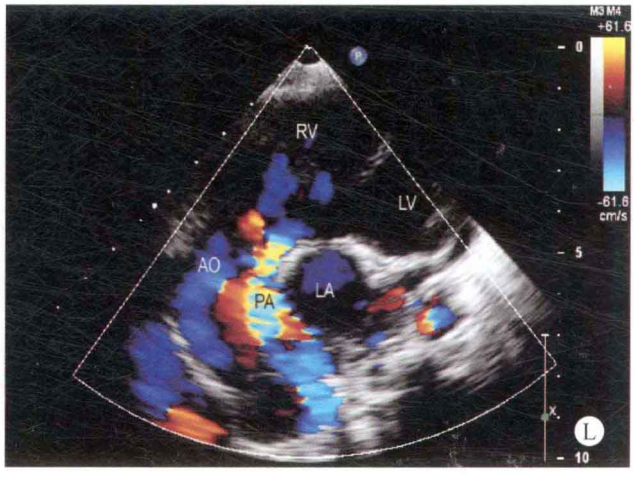
RV
LV
AO
PA
LA
L

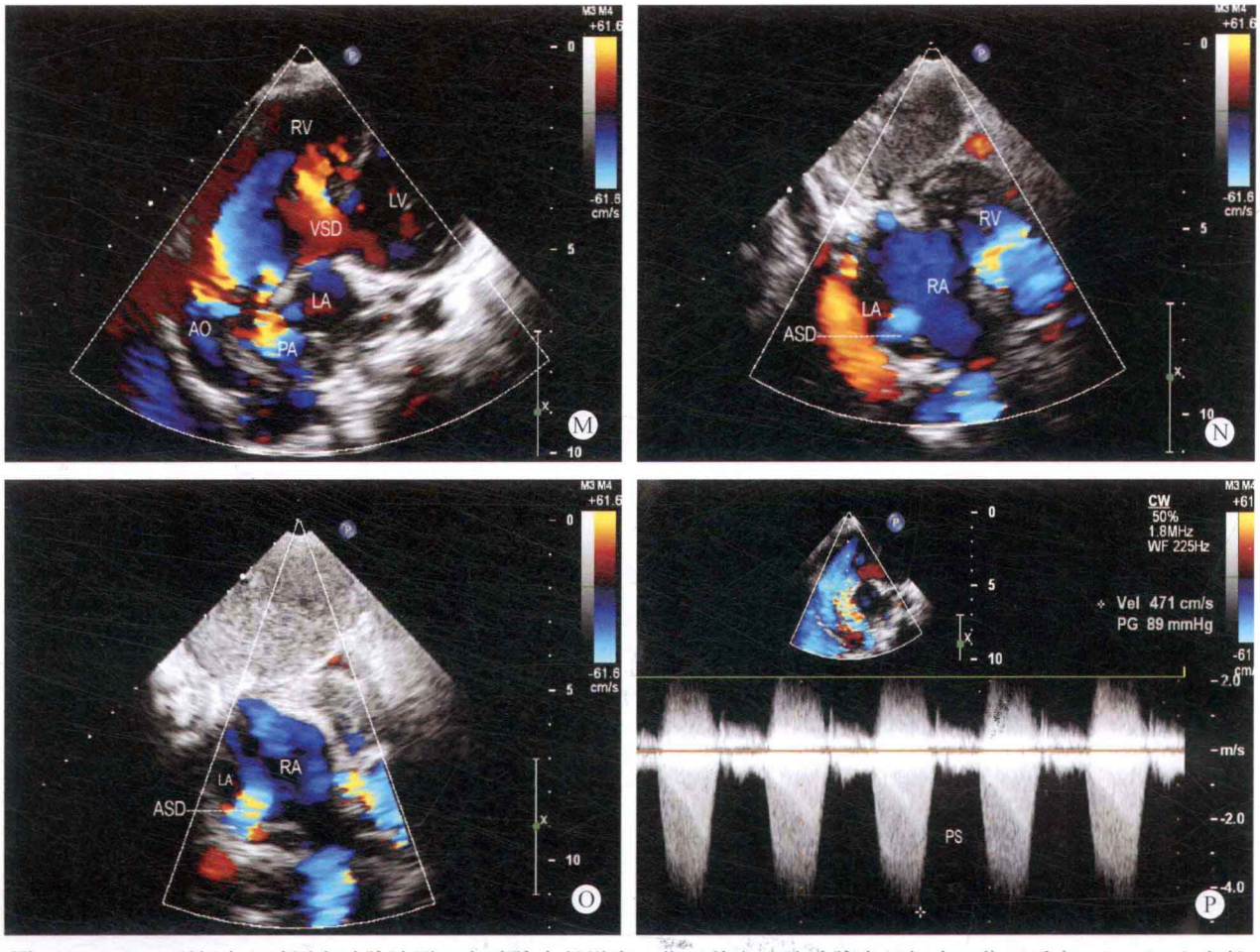

图 21-12 A. M 型超声心动图主动脉波群：主动脉内径增宽，位于前方，肺动脉内经细小，位于后方；B、C. 心室长轴断面：室间隔回声中断，主动脉内径增宽，肺动脉内径细小，肺动脉瓣开放受限，两大动脉均起源于右心室腔，右心房耳部位置异常；D、E. 心尖四腔心断面：右心房室内径增大；F～H. 双动脉心室长轴断面：室间隔回声脱失，两大动脉均起源于右心室腔；I、J. 心尖四腔心断面：左心房室内径减小，右心房室内径增大；K. 左心室短轴断面：右心室增大；L、M. 彩色多普勒双动脉心室长轴断面：右心室血流均进入主动脉及肺动脉，肺动脉瓣口血流速度增快，室水平探及双向分流；N、O. 彩色多普勒剑下双心房断面：房水平探及左向右分流；P. 连续多普勒肺动脉瓣口血流频谱：过肺动脉瓣口血流速度增快

病例分析

患者的右心房室内径明显增大，而左心房室内径减小，尤以左心房为著。主动脉与肺动脉呈正前、正后排列，主动脉的内径明显增宽，而肺动脉的内径发育细小，肺动脉瓣呈二叶瓣畸形，两大动脉均起源于右心室。但在检查的过程中发现肺静脉进入左房的入口显示不清晰，左房内径明显减小，左房侧壁出现异常血管样回声，而房水平的分流呈右向左，因此考虑到肺静脉引流途径异常的可能性。

思维要点

（1）左心房内径明显减小对诊断的提示。

（2）患者的右心耳位置异常提示为双心耳并列。

（3）由于肺动脉发育细小，学会如何判断肺动脉的起源部位。

病例 21-10 女，8 岁（图 21-13）

二维超声心动图

心脏位于左侧胸腔，内脏反位，心房反位，右侧的左心房形态异常，心室左襻，全心内径增大，以右心房室为著。右心室位于左前上，左心室位于右后下，呈十字交叉状态。膜周部室间隔回声中断约 14mm，房间隔连续性良好，室间隔与左心室壁厚度正常，运动幅度尚可。大动脉位置关系异常，主动脉内径增宽，位于左前，肺动脉位于右后，肺动脉瓣增厚，开放受限，肺动脉瓣下狭窄，两大动脉之间可探及圆锥样回声，两大动脉均起源于左侧解剖的右心室。右侧的解剖二尖瓣叶增厚，关闭欠佳，左侧的解剖三尖瓣叶及主动脉瓣叶启闭尚可，主动脉弓右弓右降。

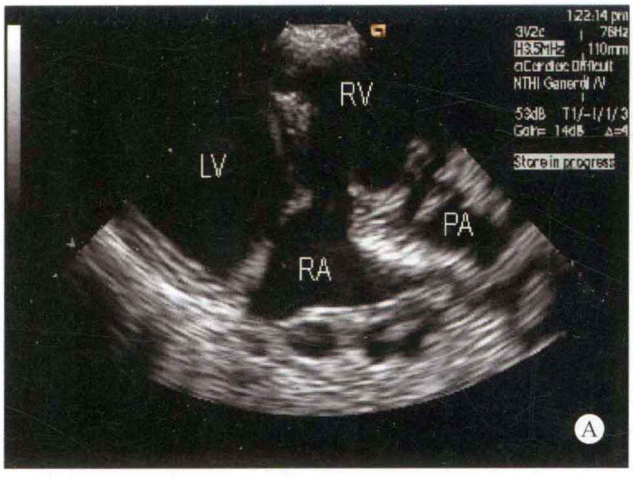
RV
LV
PA
RA
A


RV
AO
LV
RA
PA
B


RV
LV
PA
PA
RA
C

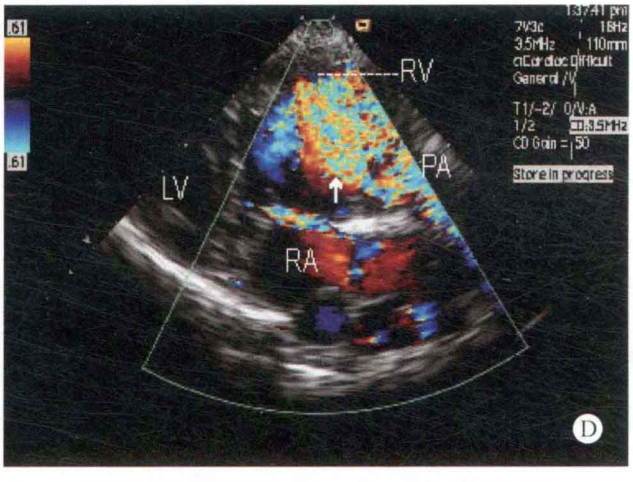
RV
PA
LV
RA
D

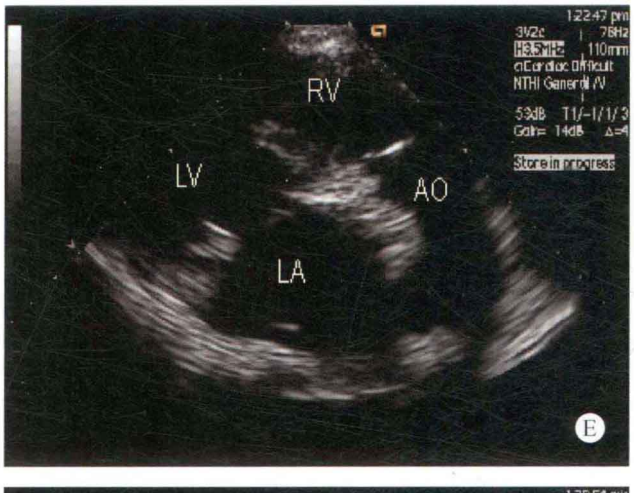
RV
LV
AO
LA
E

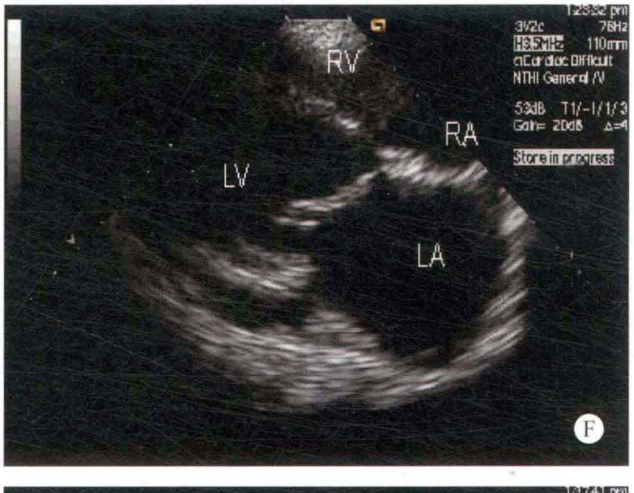
RV
RA
LV
LA
F


RV
LV
RA
G

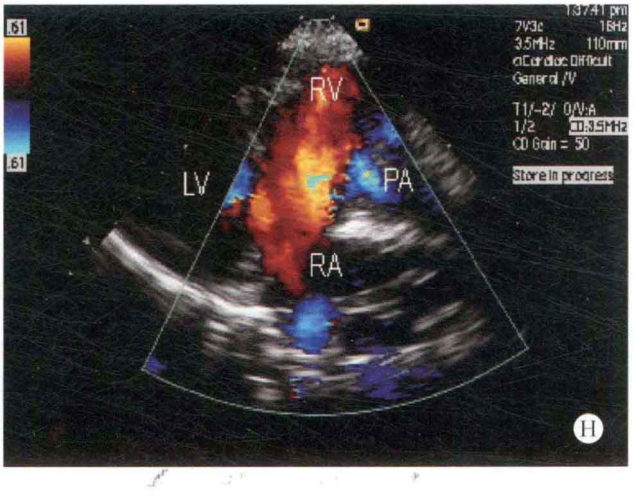
RV
LV
PA
RA
H

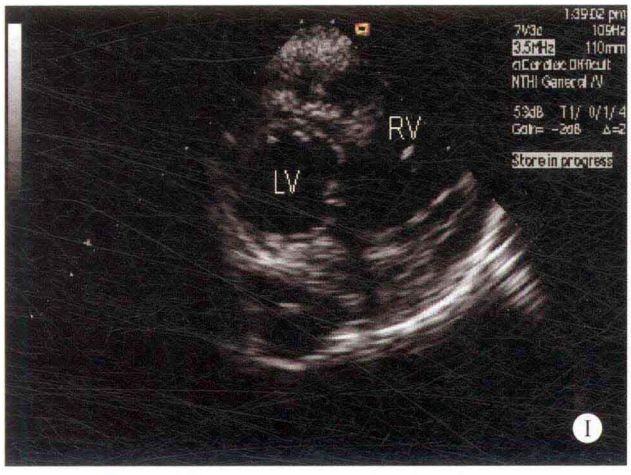
RV
LV
I

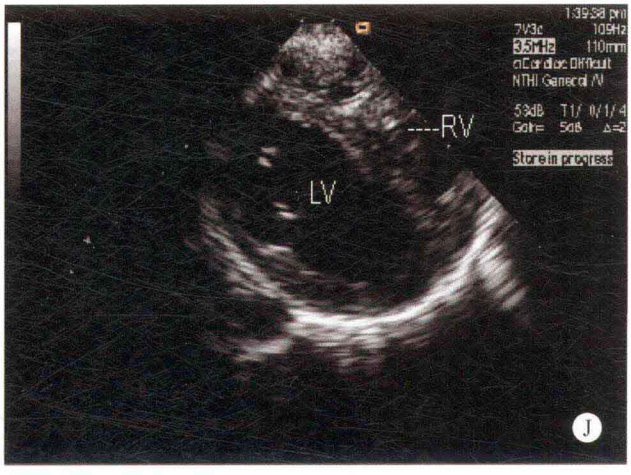
RV
LV
J

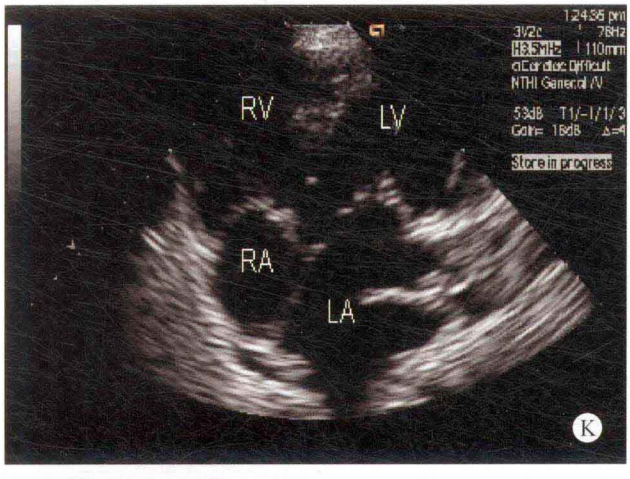
RV
LV
RA
LA
K

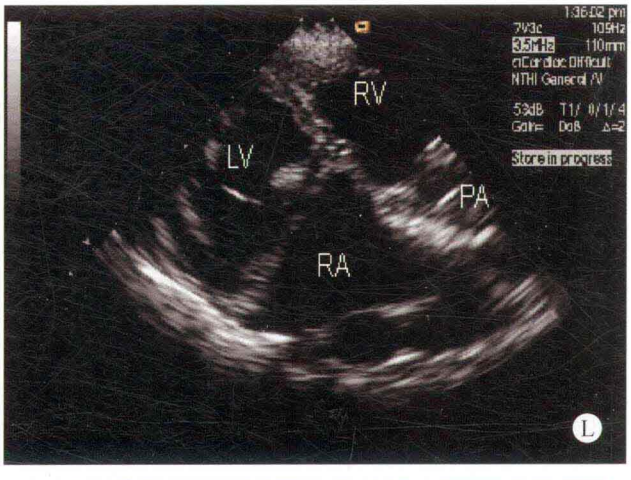
RV
LV
PA
RA
L

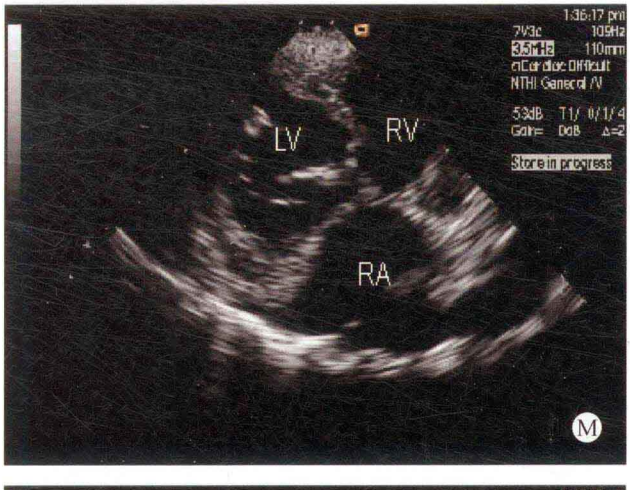
LV
RV
RA
M

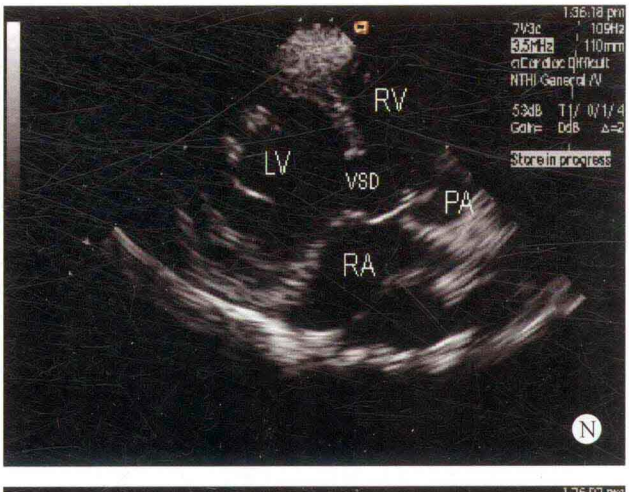
RV
LV
VSD
PA
RA
N

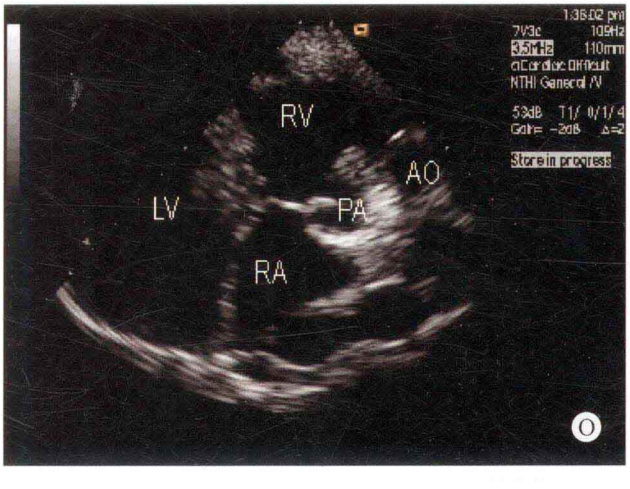
RV
AO
LV
PA
RA
O

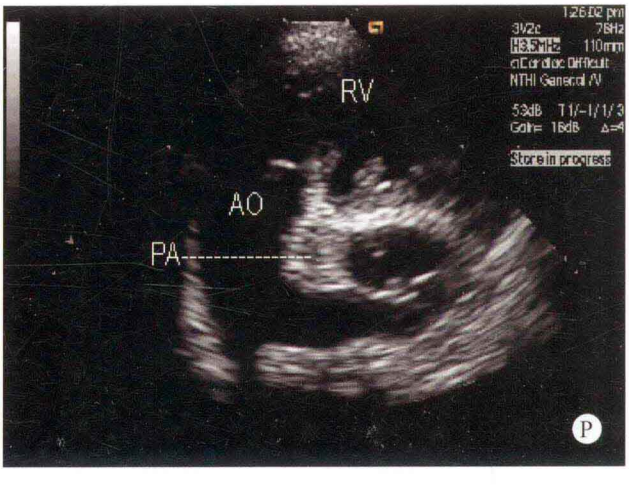
RV
AO
PA
P

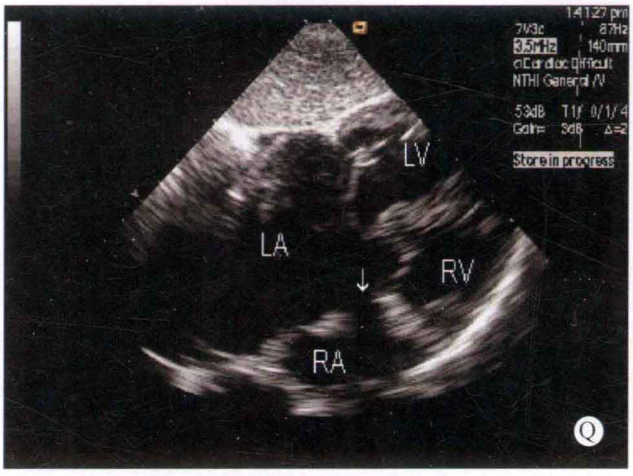

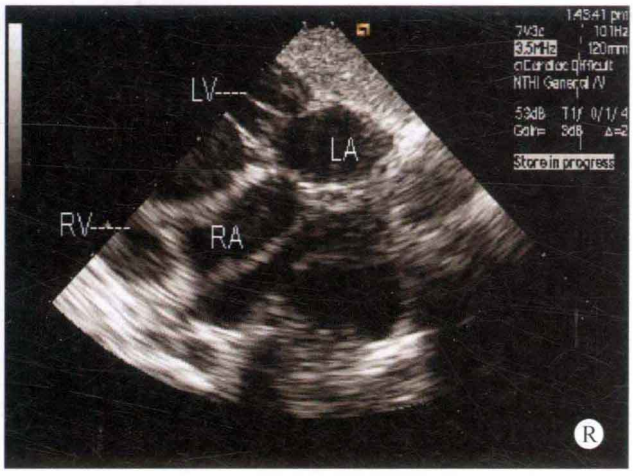



图 21-13　A～C. 胸骨左缘心室长轴断面：由于患者为十字交叉心，本断面同时显示左心室的短轴断面及右心房室与双动脉的连接关系；D. 彩色多普勒心室长轴断面：显示双心室的空间方位异常，室水平出现分流（箭头所示），收缩期肺动脉瓣下血流呈五彩镶嵌色；E. 右室流出道断面：主动脉起源于右心室；F. 双心室流入道断面：全心增大；G. 左心室短轴断面：右心房室及左心室的位置异常；H. 彩色多普勒肺动脉－右心房室断面：显示右心房的血流进入右心室；I、J. 左心室短轴断面：显示右心室与左心室的位置关系；K. 心尖四腔心断面：全心增大，以左心房室为著；L～N. 胸骨左缘类四腔心断面：显示右心房室、左心室及动脉之间的空间方位异常，室间隔回声脱失；O. 双动脉右室长轴断面：双动脉均起源于右心室腔；P. 主动脉右室长轴断面：主动脉起源于右心室腔；Q～S. 剑下四腔心断面：左心房室内径增大，左心房形态异常

✧ 多普勒超声心动图

收缩期功能二尖瓣口探及中量反流，流速为 5m/s，压差为 100mmHg。功能三尖瓣口探及少量反流，流速为 4.2m/s，压差为 70mmHg。肺动脉瓣口血流速度增快，流速为 3m/s，压差为 36mmHg。室水平探及双向分流。

✧ 超声心动图诊断

先天性心脏病、单发左位心、十字交叉心、右室双出口、心室转位、膜周部室间隔缺损、二尖瓣关闭不全、二尖瓣中量反流、三尖瓣少量反流、肺动脉瓣及瓣下狭窄。

✧ 病例分析

本例患者的双心室空间方位排列异常，右心室位于左前上，左心室位于右后下，左心室及右心室呈十字交叉状排列。根据心房、心室的形态确定左、右心房和左、右心室及其所在的方位，在本病例来说极为重要。但同时清晰显示四个心腔及心房、心室与大动脉的连接关系较为困难，需要通过旋转探头扫描的角度来显示各部位的解剖结构及相互之间的连接关系，并且通过探头扫描的方位所出现的解剖结构，确定各心房、心室及动脉空间方位和相互之间的连接关系。检查者通过各层面的扫查，通过立体的构思能力做出正确的诊断。

根据阶段分析法对心房、心室及大动脉空间方位的确定，以及心房、心室和大动脉相互之间连接关系的确定是本病例诊断的关键。

✧ 思维要点

（1）心房位置的判断。
（2）心室空间位置及与心房连接关系位置的判断。
（3）动脉空间方位与心室连接关系的判断。

病例 21-11　男，4 岁（图 21-14）

✧ 二维超声心动图

心脏位于左侧胸腔，心房正位，心室右襻，左、右心室呈十字交叉状，右心室位于左前上方，左心室位于右后下方，但心房与心室的连接关系正常。右心房室内径增大，右室壁增厚，室间隔与左室壁厚度正常，运动幅度尚可。房间隔连续性良好，膜部室间隔回声脱失约 9mm，缺损紧邻肺动脉瓣下。主动脉内径增宽，位于右前，肺动脉内径狭窄，位于左后，两大动脉均起源于右心室腔。主肺动脉及左、右肺动脉发育不良，肺动脉瓣

增厚、粘连，瓣叶开放受限，肺动脉瓣下狭窄。其余各瓣叶形态、结构及启闭功能未见异常。主动脉弓降部未见异常。

多普勒超声心动图

室水平探及双向分流。收缩期肺动脉瓣口血流速度增快，流速为4.1m/s，压差为67.2mmHg。

超声心动图诊断

先天性心脏病、十字交叉心、右室双出口、室水平双向分流、肺动脉瓣及瓣下狭窄。

病例分析

本患者心脏在胸腔中的位置正常，但左、右心室的空间方位异常，右心室位于左前上，左心室位于右后下，而与心房的连接关系正常。四腔心断面观察时，在显示右心室的全貌及左、右心房时，不能同时显示左心室，因此极易与单心室相混淆。而与右室相连接的右室流出道系统，易误认为是单心室的残余心腔，但如注意到右室流出道部位出现动脉圆锥样回声则不会误诊。应用彩色多普勒观察时，出现血流通过右室流出道部位时速度加快，提示此部位为狭窄的右室流出道，而不是残余的流出腔，即可与单心室鉴别开来。

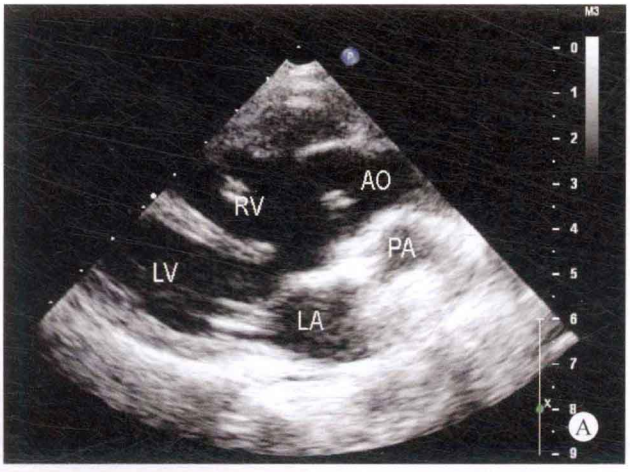

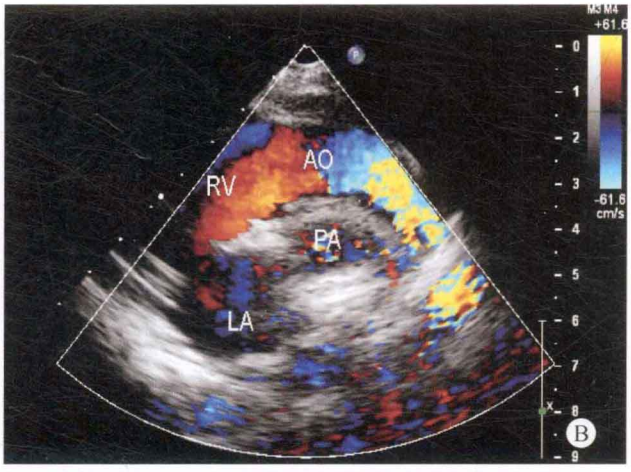

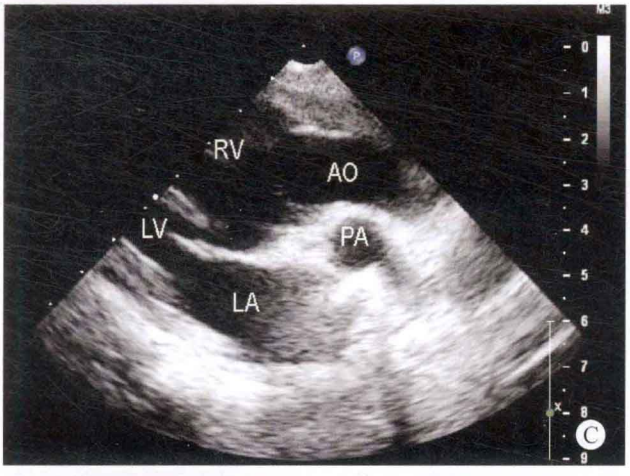

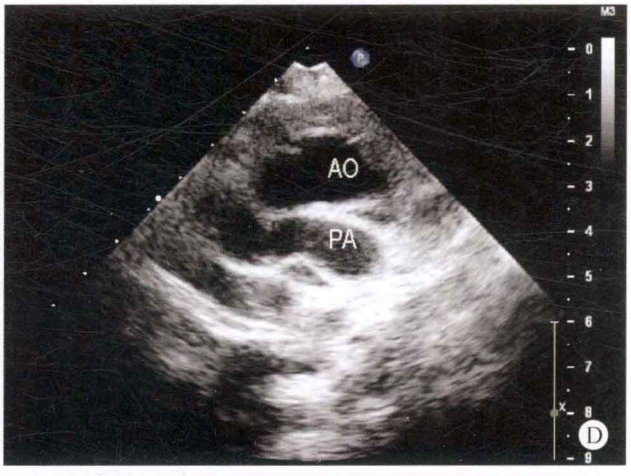

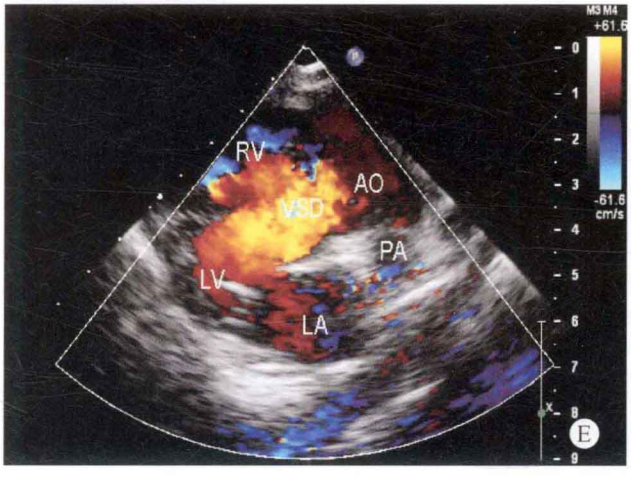

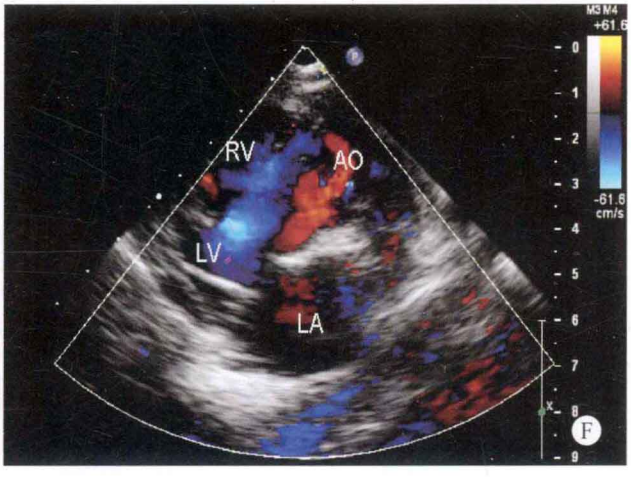

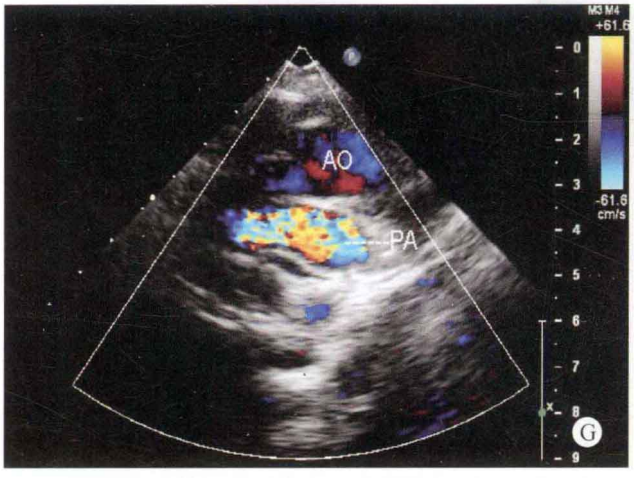
AO
PA
G

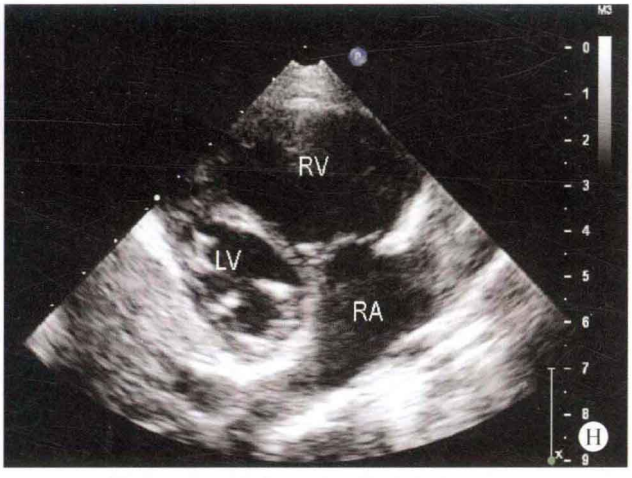
RV
LV
RA
H

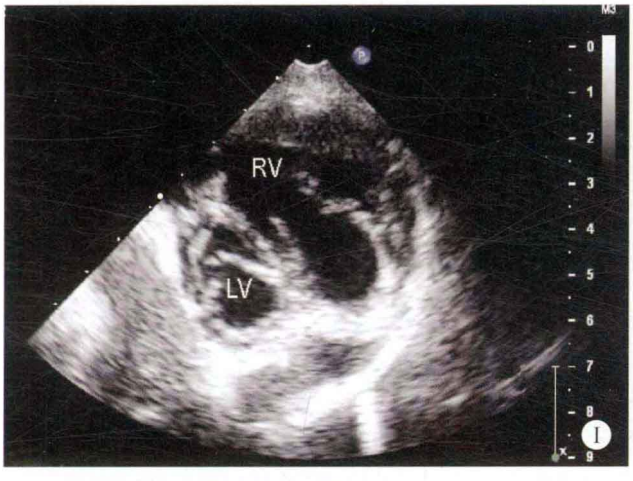
RV
LV
I

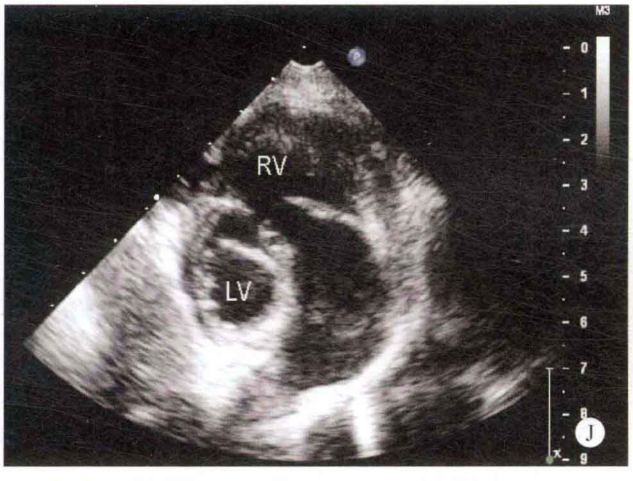
RV
LV
J

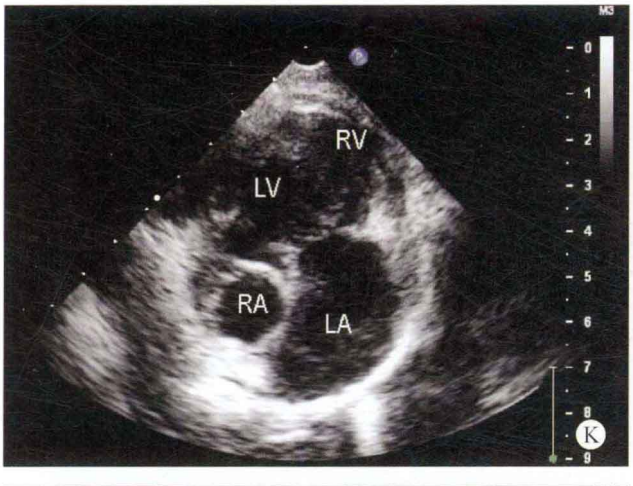
RV
LV
RA
LA
K

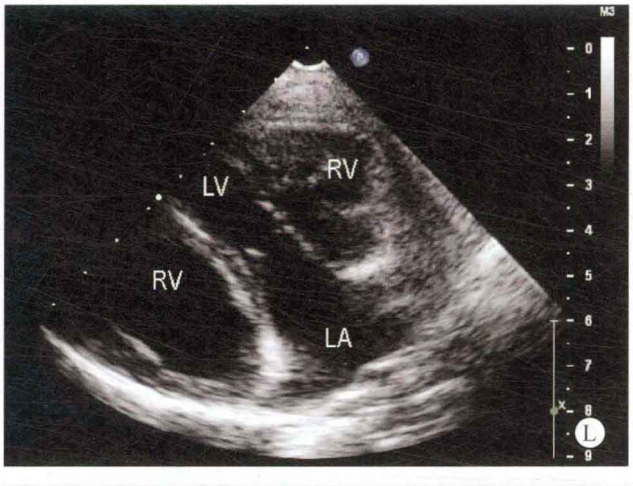
LV
RV
RV
LA
L

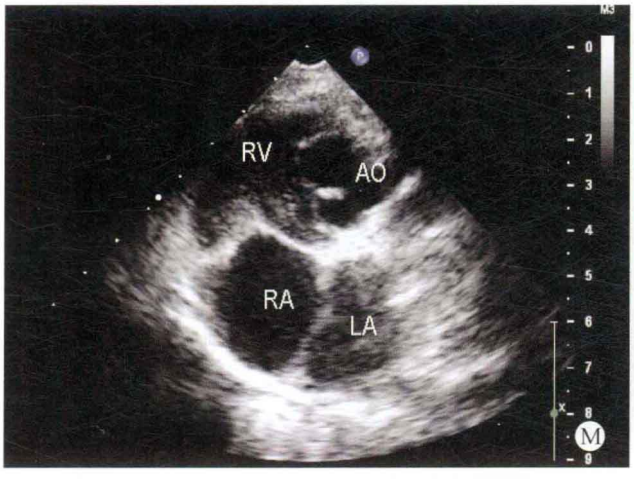
RV
AO
RA
LA
M

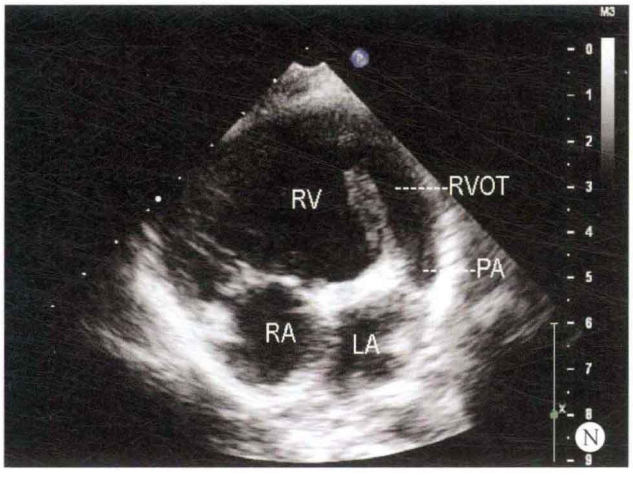
RV
RVOT
PA
RA
LA
N

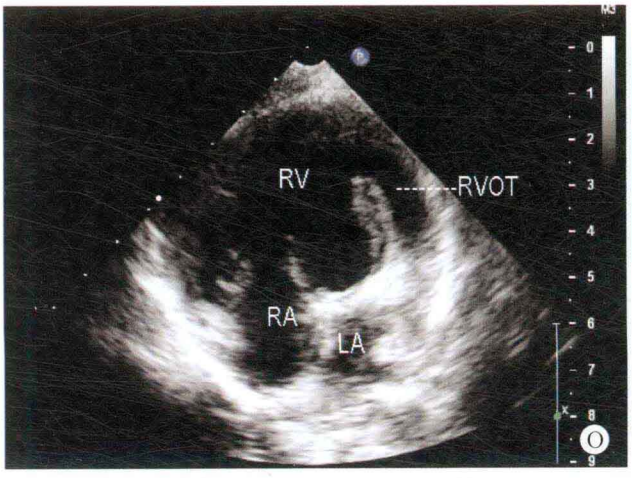
RV
RVOT
RA
LA
O

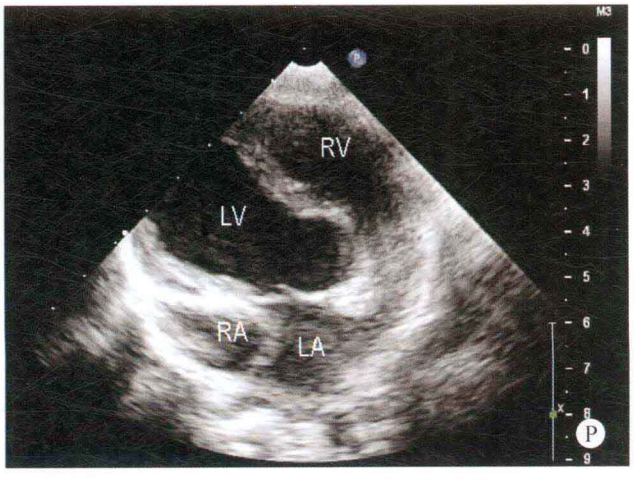
RV
LV
RA
LA
P

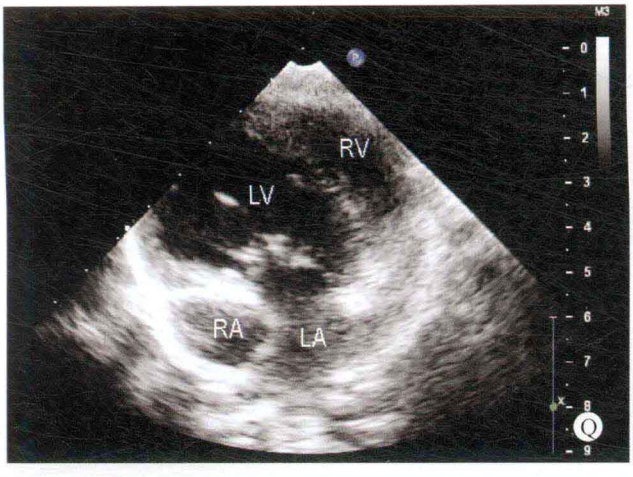
RV
LV
RA
LA
Q

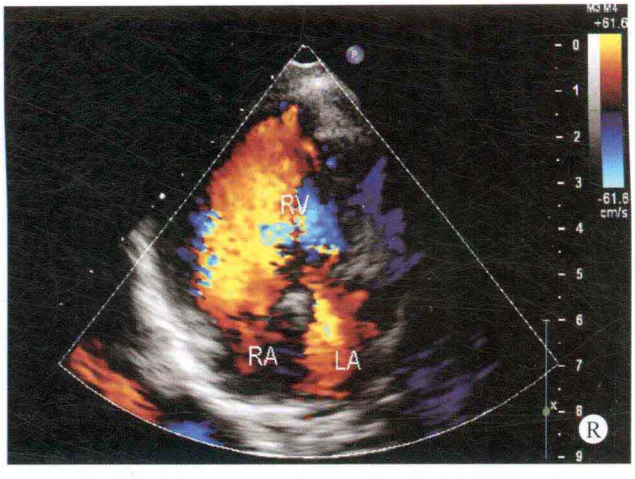
RV
RA
LA
R

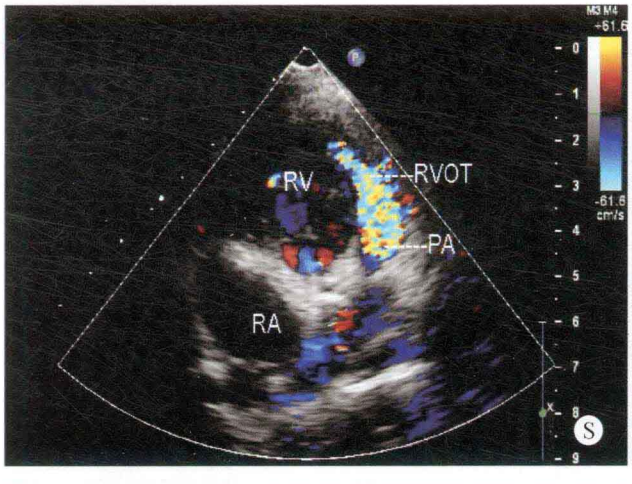
RV
RVOT
PA
RA
S

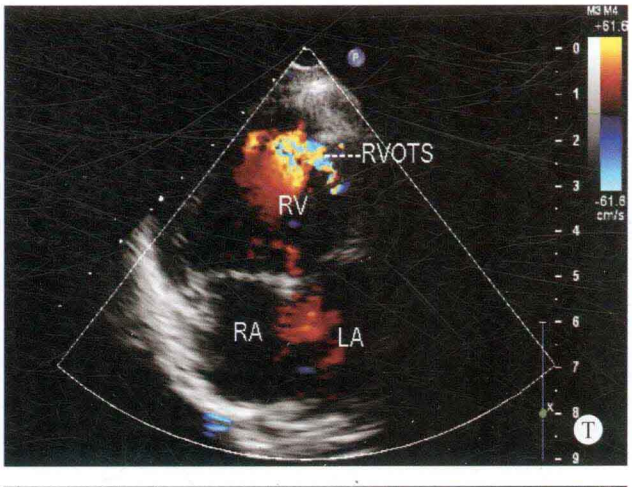
RVOTS
RV
RA
LA
T

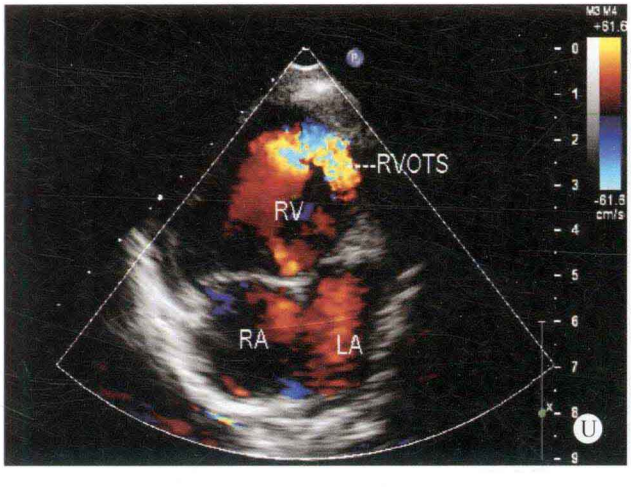
RVOTS
RV
RA
LA
U

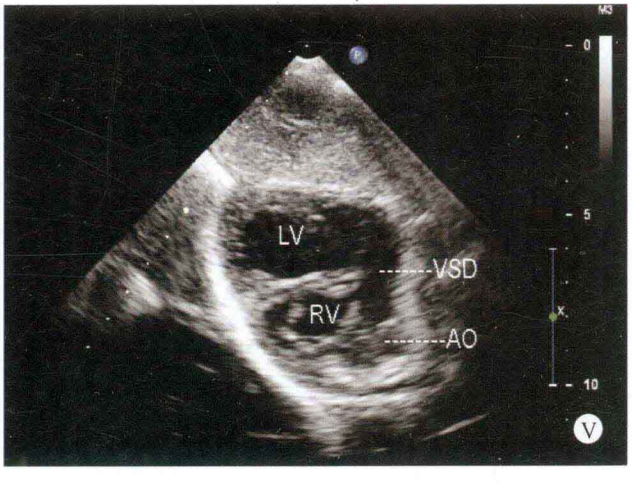
LV
VSD
RV
AO
V

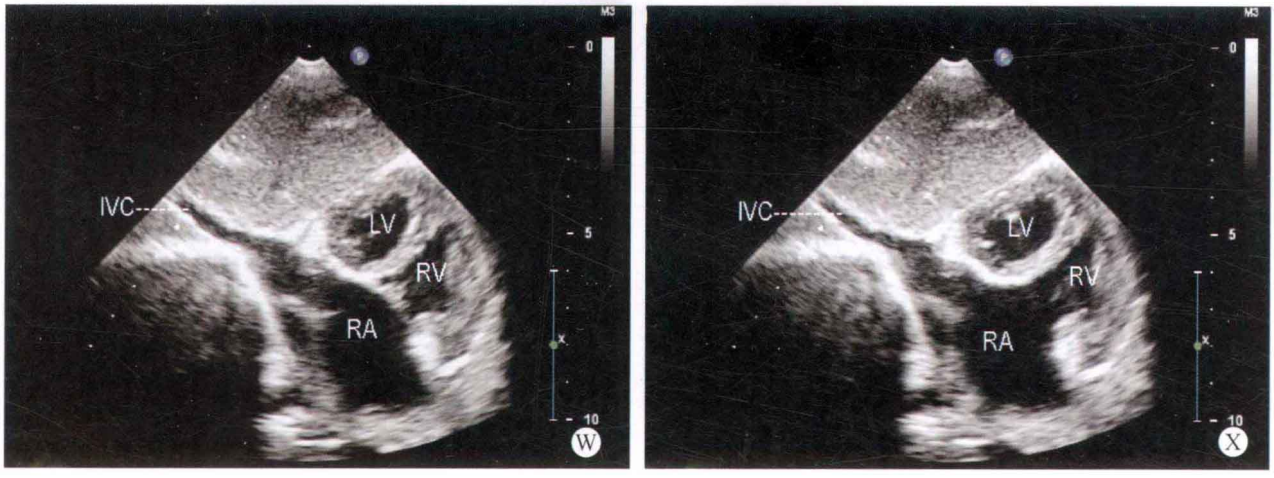

图 21-14　A. 左心室长轴断面：主动脉连接增宽，起源于右心室腔，肺动脉内径狭窄，肺动脉瓣增厚，开放受限，肺动脉瓣下狭窄；B. 彩色多普勒左心室长轴断面：主动脉弓降部血流速度正常；C. 左心室长轴断面：主动脉与室间隔的连续性中断，两大动脉均起源于右心室腔；D. 双动脉长轴断面：主动脉位于前方，肺动脉位于后方，肺动脉内径狭窄；E、F. 彩色多普勒左心室长轴断面：室水平出现双向分流；G. 彩色多普勒双动脉长轴断面：肺动脉瓣口血流速度增快，呈五彩镶嵌色；H～J. 右室流入道断面：右心室位于左前上，左心室位于右后下；K. 四腔心断面：右心室位于左前上，左心室位于右后下；L. 心房与心室连接关系断面：显示左心房与位于右后下部位的左心室相连接；M. 类四腔心断面：显示主动脉起源于位于左前上部位的右心室；N～Q. 四腔心断面：显示心房与心室的连接关系；R～U. 彩色多普勒四腔心断面：显示右心房的血流进入右心室，右室流出道的血流速度增快；V. 剑下双心室主动脉断面：室间隔回声脱失，主动脉起源于右心室；W、X. 剑下右心房－腔静脉断面：显示右心房与右心室相连接，房、室之间的连接关系正常

经胸超声心动图通过探头的旋转，可显示位于左侧的左心房与位于右后下方的左心室相连接，但难以显示右心房、室之间的连接关系。然而通过剑下右心房断面观察，通过探头的旋转则可显示出右心房与右心室相连接。

由于心室的空间方位异常，显示两大动脉起源的心室有一定的难度。在四腔心断面，通过旋转探头的方向，可显示出主动脉与肺动脉均起源于右心室腔（图 M、N）。通过心室的长轴断面及剑下的心室断面也可显示两大动脉均起源于右心室腔。同时，通过彩色多普勒可观察右室流出道所在的部位，以便进一步证实肺动脉所起源的心室。

思维要点

（1）心室的位置判定。

（2）心房、心室与动脉的连接关系。

（3）动脉起源部位的识别。

（4）与单心室的鉴别。

病例 21-12　男，25 岁（图 21-15）

二维超声心动图

心脏位于左侧胸腔，内脏位置正常，心房正位，心室右襻。双心室增大，右心室壁增厚，室间隔与左室壁厚度正常，运动幅度尚可。房间隔连续性良好，室间隔回声脱失约 34mm，缺损位于肺动脉瓣下。主动脉位于正前，肺动脉明显增宽，内径约 45mm，位于正后，两大动脉均起源于右心室，两大动脉之间可探及圆锥样回声。肺动脉瓣关闭欠佳，其余各瓣膜形态、结构及启闭功能均未见异常。主动脉弓降部未见异常。

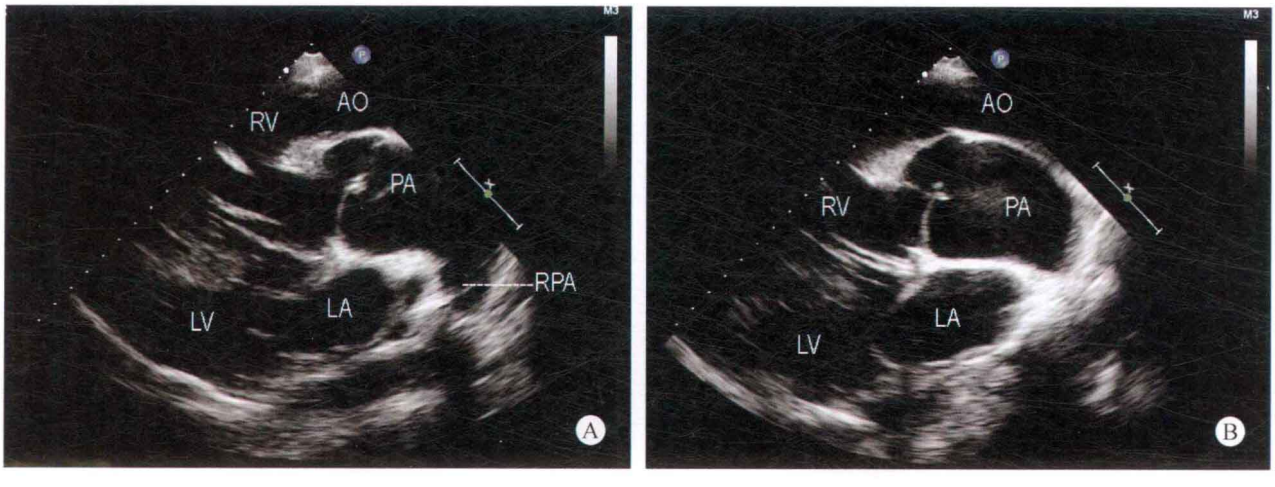

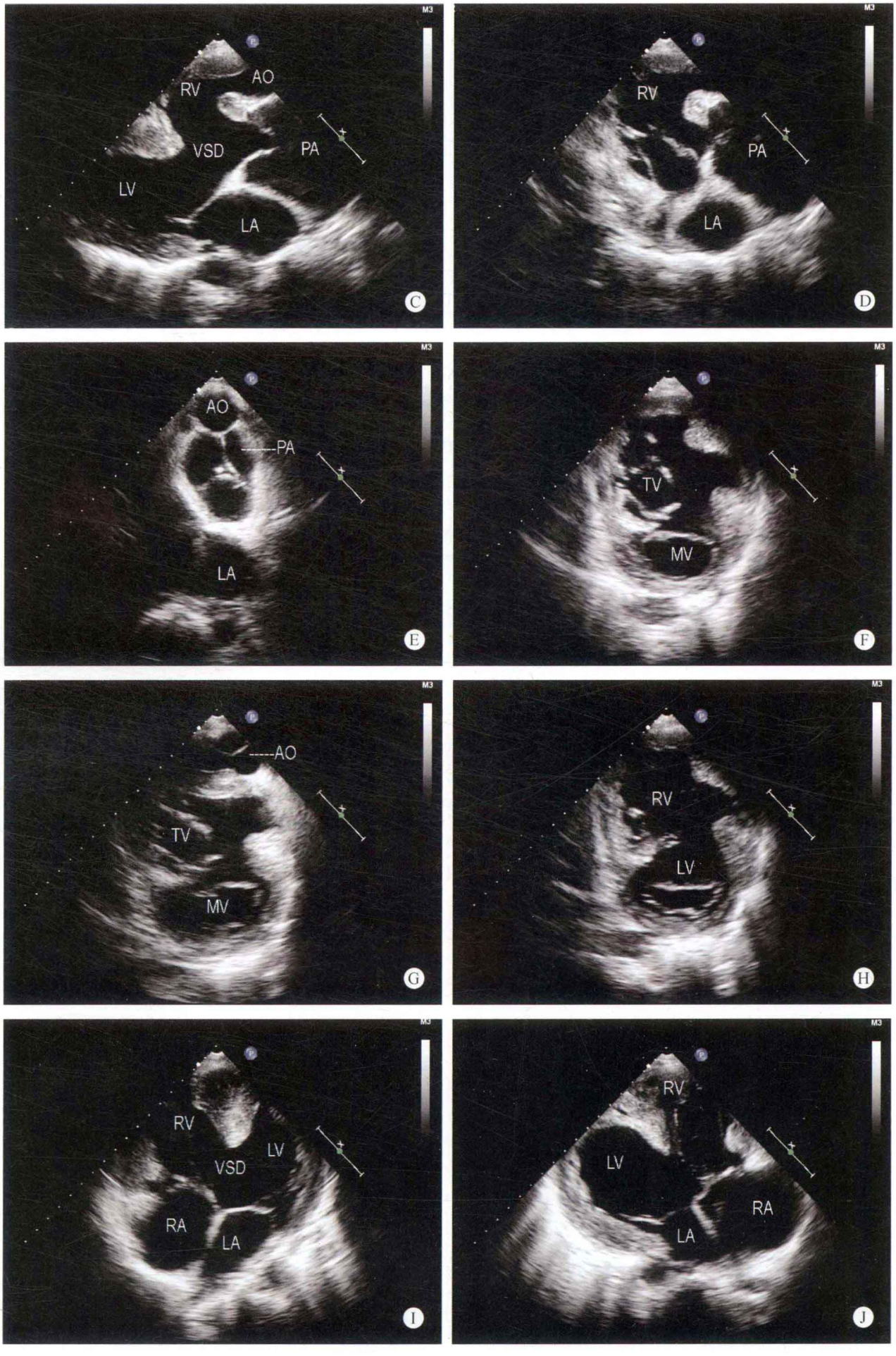
RV
AO
VSD
PA
LV
LA
C
RV
PA
LA
D
AO
PA
LA
E
TV
MV
F
AO
TV
MV
G
RV
LV
H
RV
LV
VSD
RA
LA
I
RV
LV
RA
LA
J

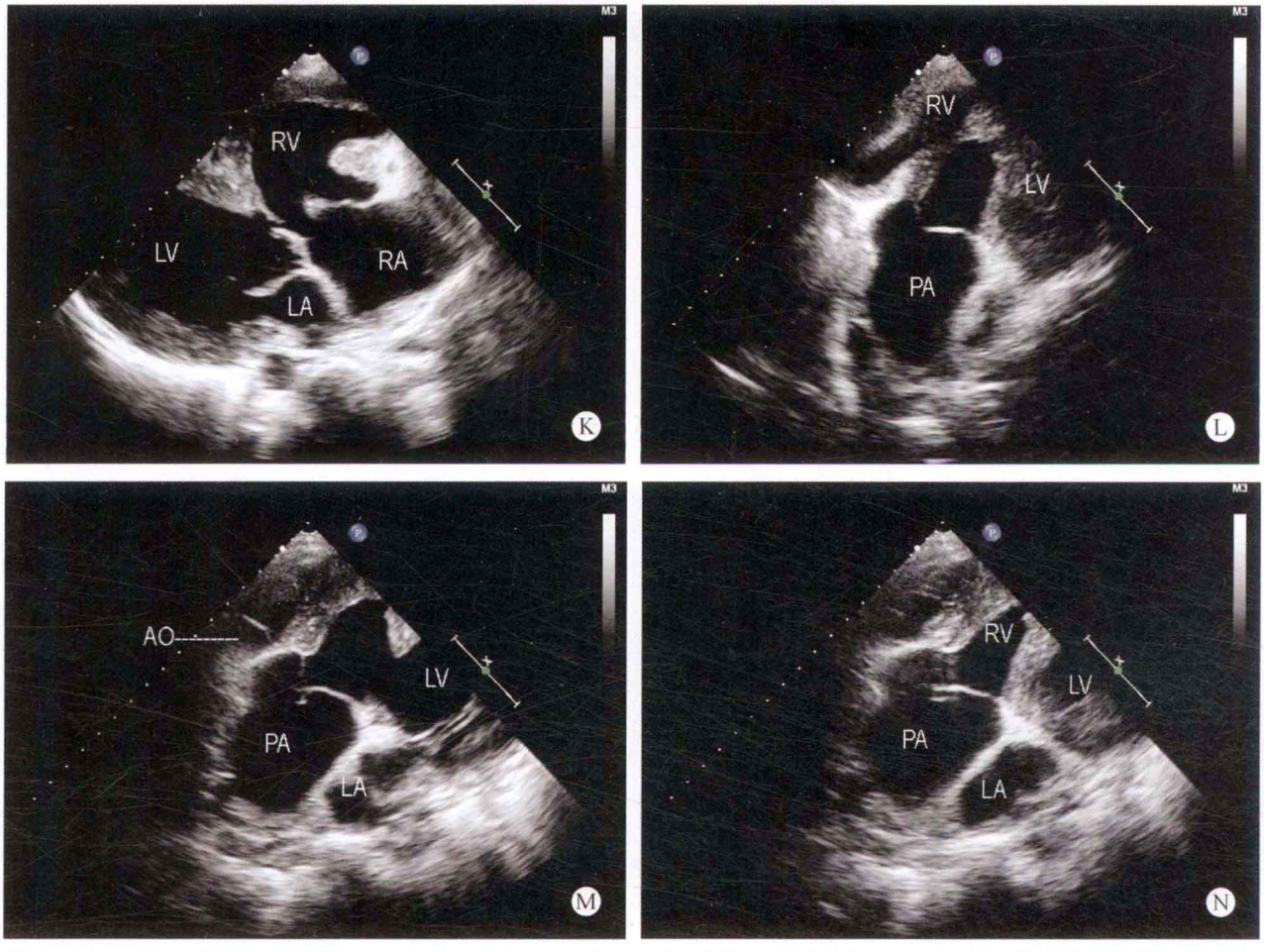

图 21-15　A、B. 高位双动脉长轴断面：主动脉与室间隔的连续性中断，主动脉起源于右心室，肺动脉连接增宽，骑跨于室间隔之上，两大动脉之间可探及圆锥样回声；C. 左心室长轴断面：室间隔与主动脉的连续性中断，主动脉位于正前，肺动脉内径明显增宽，骑跨于室间隔之上，两大动脉之间可探及动脉圆锥组织；D. 心尖左心室长轴断面：显示增宽的肺动脉大部分起源于右心室，室间隔的连续性中断；E. 大动脉短轴断面：主动脉内径较细，位于正前，肺动脉内径增宽，位于正后；F～H. 心室短轴断面：室间隔回声脱失，主动脉起源于右心室，并可探及动脉圆锥样回声；I. 心尖四腔心断面：膜部室间隔回声中断；J、K. 双心室流入道断面：膜部室间隔回声中断，右心室腔内可探及动脉圆锥样回声；L～N. 心尖五腔心断面：显示主动脉与肺动脉均起源于右心室腔

✧ 多普勒超声心动图

室水平探及双向分流，收缩期三尖瓣口探及少量反流，估测肺动脉压约为 114mmHg。

✧ 超声心动图诊断

先天性心脏病、右室双出口、巨大室间隔缺损、室水平双向分流、功能性单心室、肺动脉高压。

✧ 病例分析

本病例由于室间隔缺损较大，易与单心室相混淆，在诊断的过程中应注意从心室的短轴断面观察。如两组房室瓣叶位于同一心腔内，而另一心腔应视为残余心腔，应考虑诊断为单心室。如两组房室瓣叶之间出现室间隔残端组织，而两组房室瓣叶分别位于不同的心腔内，则应考虑诊断为巨大室间隔缺损，因单心室的残余心腔不应存在流入道的组织结构。但巨大室间隔缺损的血流动力学改变基本上与单心室相同，因此室间隔缺损较大时，也可考虑为功能性单心室的诊断。

在大的室间隔缺损或单心室的患者，常伴有粗大的乳头肌或肌束样回声，应注意与残余室间隔组织相鉴别。应用左室短轴断面观察时，如为粗大异常肌束，其走行方向与残余室间隔组织不同，可作为鉴别点。

✧ 思维要点

（1）巨大室间隔缺损与单心室的鉴别。

（2）心腔内粗大肌束或乳头肌与残余室间隔组织的鉴别。

病例 21-13　女，2 岁（图 21-16）

✧ 二维超声心动图

心脏位于左侧胸腔，内脏位置正常，心房正位，心室右襻。右心房室内径增大，右心室壁增厚，室间隔与

左室壁厚度正常，运动幅度尚可。房间隔中部回声脱失约18mm，室间隔回声脱失约16mm，缺损远离两大动脉。主动脉内径增宽，位于右侧，肺动脉位于左侧，两大动脉均起源于右心室。距主动脉瓣下约9mm的流出道部位可探及环形隔膜样回声。肺动脉瓣增厚，开放受限。其余各瓣膜形态、结构及功能未见异常。降主动脉与主肺动脉之间可探及未闭动脉导管，内径约4mm。距主动脉瓣上约14mm部位的主动脉与主肺动脉之间的间隔回声脱失约23mm。主动脉弓降部未见异常。

多普勒超声心动图

房、室水平探及双向分流，降主动脉与主肺动脉之间探及左向右分流，流速为4m/s，压差为64mmHg。收缩期左室流出道血流速度增快，流速为3.8m/s，压差为58mmHg。肺动脉瓣口血流速度增快，流速为41m/s，压差为67mmHg。二尖瓣口探及少至中量反流。升主动脉与主肺动脉之间出现分流。

超声心动图诊断

先天性心脏病、右室双出口、室间隔缺损、室水平双向分流、Ⅱ孔型房间隔缺损、房水平双向分流、动脉导管未闭、动脉水平左向右分流、主动脉瓣下隔膜样狭窄、肺动脉瓣狭窄、主动脉－肺动脉间隔缺损。

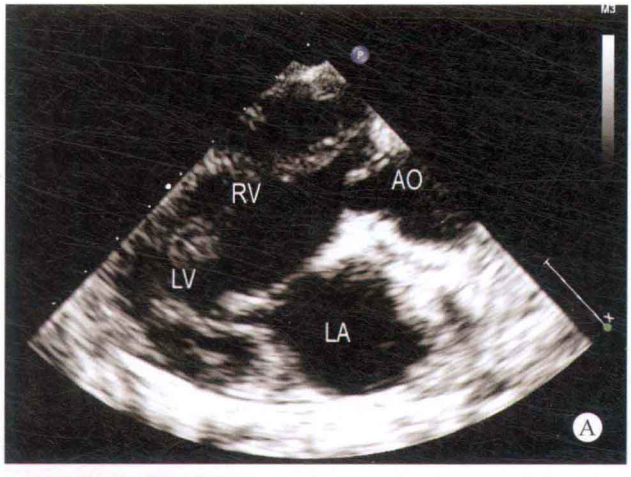

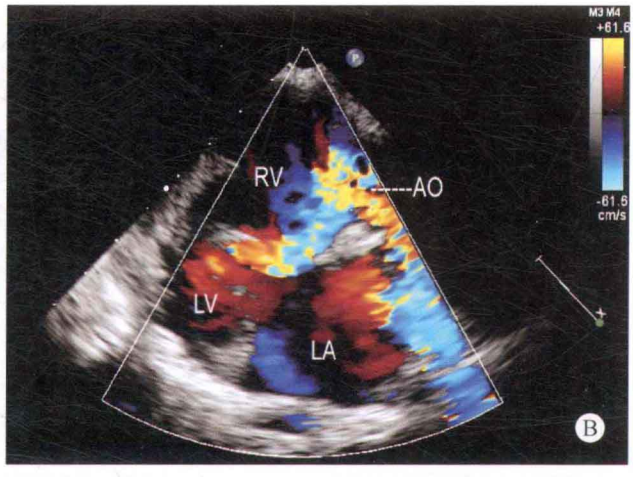

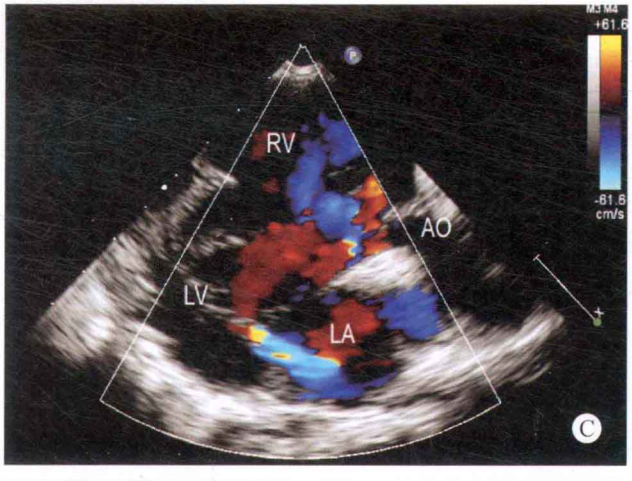

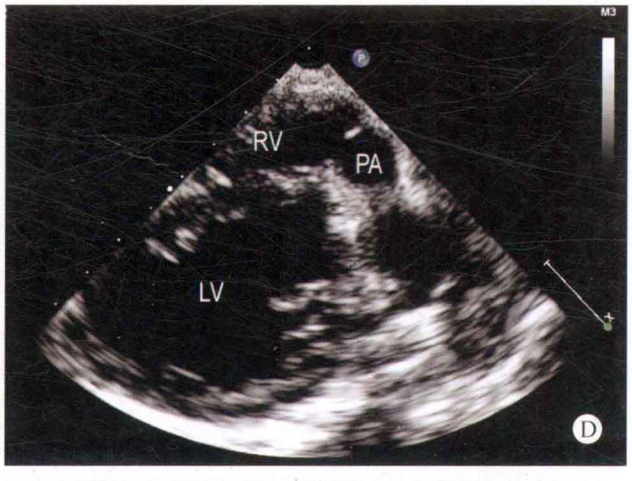

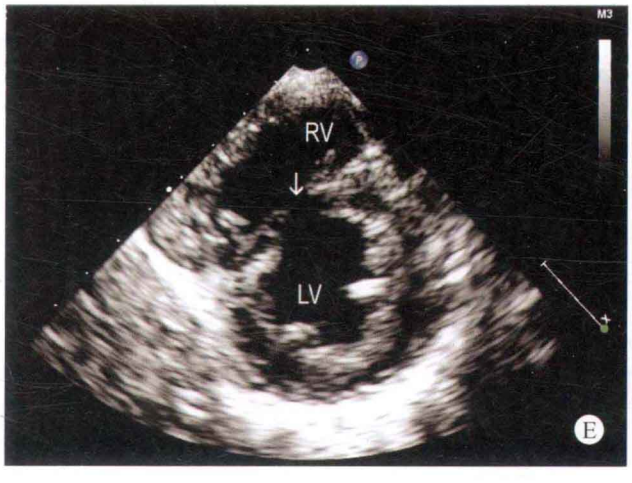

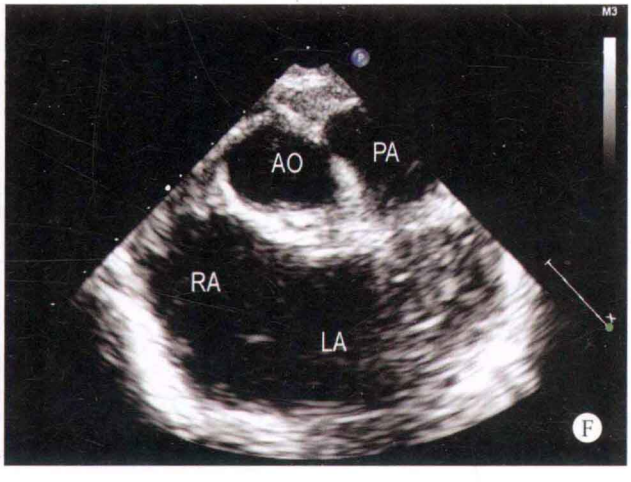

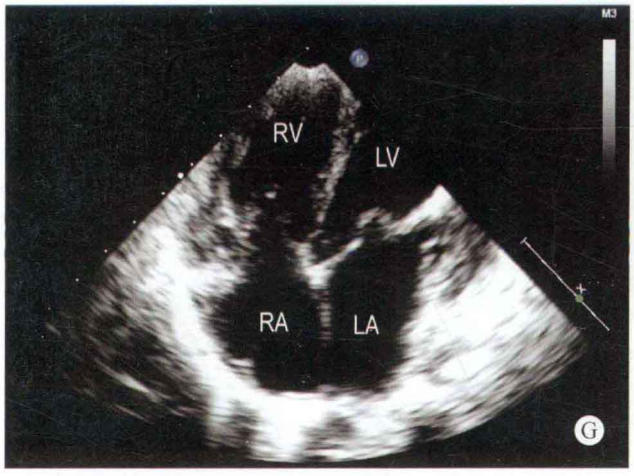
M3
RV
LV
RA
LA
G

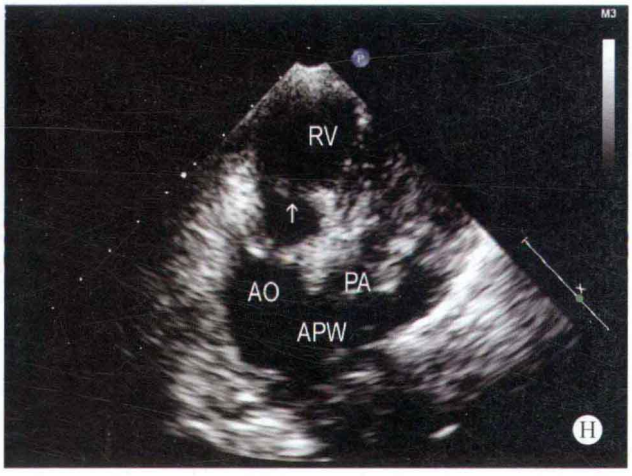
M3
RV
AO
PA
APW
H

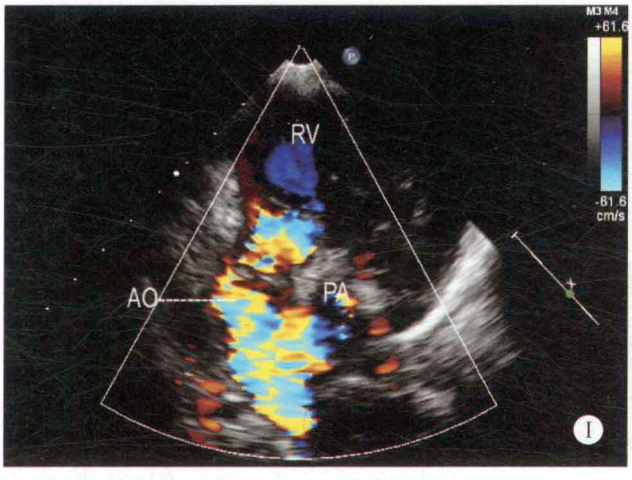
M3 M4
+61.6
-61.6
cm/s
RV
AO
PA
I

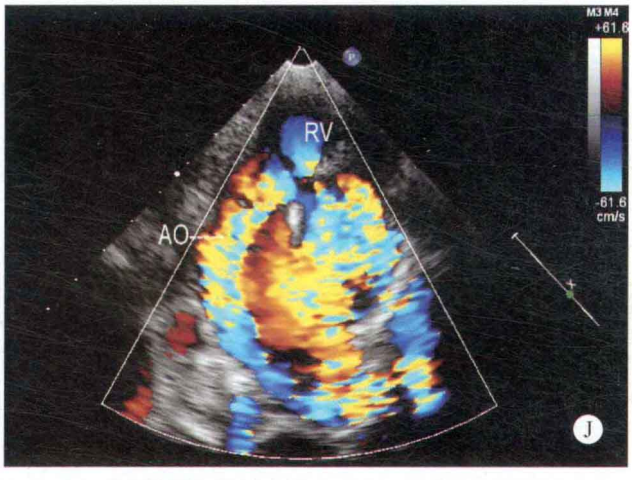
M3 M4
+61.6
-61.6
cm/s
RV
AO
J

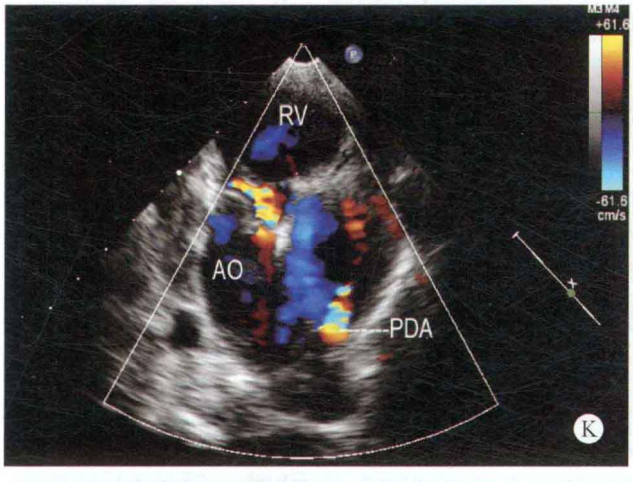
M3 M4
+61.6
-61.6
cm/s
RV
AO
PDA
K

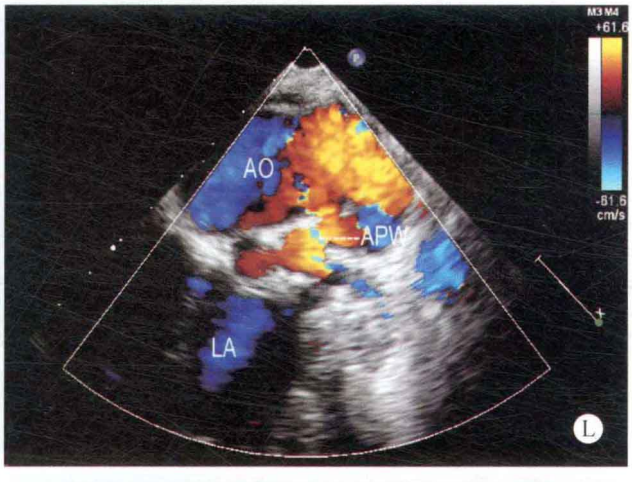
M3 M4
+61.6
-61.6
cm/s
AO
APW
LA
L

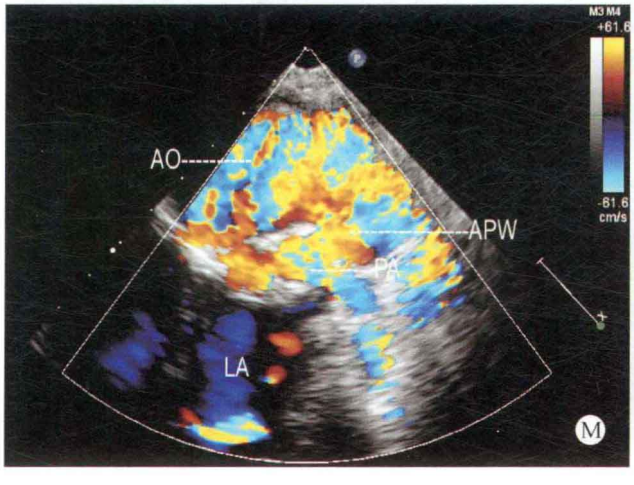
M3 M4
+61.6
-61.6
cm/s
AO
APW
PA
LA
M

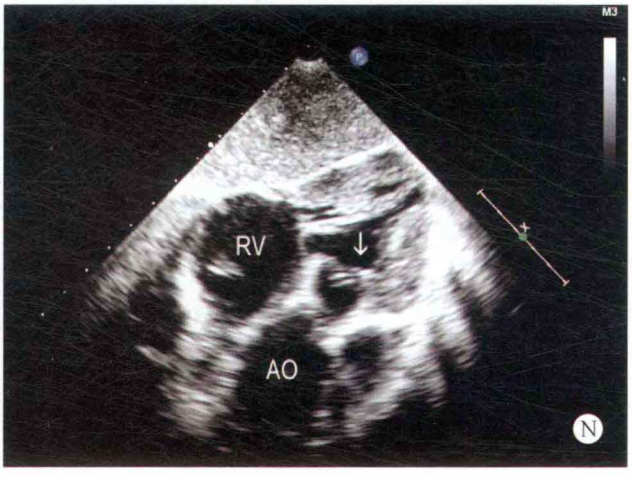
M3
RV
AO
N

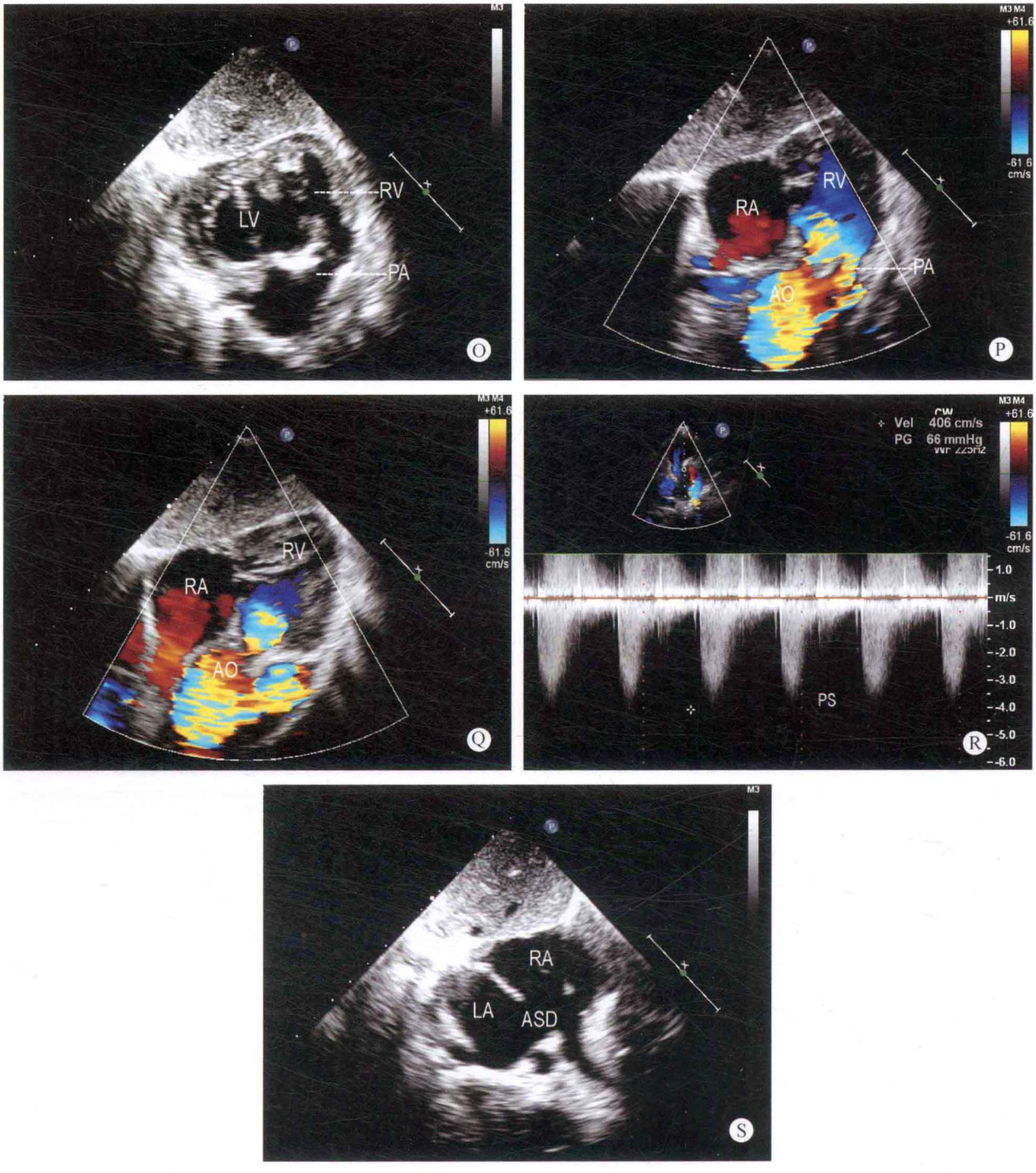

图 21-16 A. 左心室长轴断面：右心室增大，主动脉与室间隔的连续性中断，主动脉起源于右心室；B、C. 彩色多普勒左心室长轴断面：主动脉与室间隔的连续性中断，起源于右心室，室水平出现双向分流；D. 右室流出道长轴断面：显示肺动脉仍与右心室连接；E. 左心室短轴断面：右心室增大，室间隔回声中断；F. 大动脉短轴断面：主动脉位于右侧，肺动脉位于左侧；G. 心尖四腔心断面：右心房室内径增大；H. 心尖双动脉长轴断面：两大动脉均起源于右心室，升主动脉与主肺动脉之间回声脱失；I～K. 彩色多普勒心尖双动脉长轴断面：显示右心室血流进入主动脉与肺动脉，肺动脉瓣口血流速度增快，升主动脉与主肺动脉之间出现分流，降主动脉与主肺动脉之间可探及通过动脉导管的左向右分流；L、M. 彩色多普勒升主动脉长轴断面：主动脉与主肺动脉之间出现五彩镶嵌色的左向右分流；N. 剑下动脉－心室断面：显示主动脉与肺动脉均起源于右心室，主动脉瓣下出现隔膜样回声（箭头所示）；O. 剑下右心室－肺动脉长轴断面：显示室间隔回声脱失，肺动脉起源于右心室；P、Q. 彩色多普勒剑下动脉－心室断面：显示右心室血流同时进入主动脉及肺动脉，主动脉与主肺动脉之间出现左向右分流；R. 连续多普勒肺动脉瓣口血流：收缩期肺动脉瓣口血流速度增快；S. 剑下双心房断面：房间隔近上腔静脉端回声脱失

病例分析

本病例除右室双出口外，同时合并了Ⅱ孔型房间隔缺损、动脉导管未闭、主动脉瓣下隔膜样狭窄、肺动脉瓣狭窄及主动脉－肺动脉间隔缺损。在检查的过程中较易漏诊的是主动脉瓣下隔膜及主肺动脉间隔缺损，由于收缩期右心室的血流进入主动脉系统时，出现了两次过瓣口效应，提示主动脉瓣下出现局限性狭窄部位，经胸及剑下五腔心断面显示距主动脉瓣下约9mm流出道部位探及环形隔膜样回声。

双动脉长轴同时出现时，主动脉瓣与肺动脉瓣瓣上部位的间隔回声脱失。彩色多普勒超声观察时，显示动脉水平出现分流，考虑为主动脉与主肺动脉之间的间隔出现缺损。因此在检查复杂畸形的过程中，应注意到不遗漏其他部位的解剖结构改变。

思维要点

（1）动脉起源的部位。
（2）动脉与室间隔缺损的关系。
（3）如何避免遗漏主动脉瓣下隔膜。
（4）如何避免遗漏动脉导管未闭。
（5）主动脉－肺动脉间隔缺损的确诊。

病例21-14　女，5个月（图21-17）

二维超声心动图

心脏位于左侧胸腔，心房正位，心室右襻。右心房室内径增大，右心室壁增厚，左心房室内径减小，以左房为著，未能探及明确的肺静脉与左房连接，也未能探及明确的共同肺静脉干，四支肺静脉均开口于右心房。室间隔与左心室壁厚度正常，运动幅度尚可。房间隔中部回声脱失约8mm，室间隔上端回声脱失约10mm，缺损位于主动脉瓣下。主动脉内径增宽，骑跨于室间隔之上，骑跨率约70%。右室流出道肌性肥厚狭窄。肺动脉瓣增厚、粘连，回声增强，开放受限。主肺动脉及左、右肺动脉发育不良。其余各瓣膜形态、结构及启闭未见异常。主动脉弓右弓右降，可探及永存左上腔静脉，未能探及下腔静脉肝段。

多普勒超声心动图

室水平探及双向分流，收缩期右室流出道及肺动脉瓣口血流速度增快，流速为5.5m/s，压差为121mmHg，可探及四支肺静脉血流均直接引流入右心房，房水平探及右向左分流。永存左上腔静脉血流引流入冠状静脉窦，肝静脉血流直接进入右心房。

超声心动图诊断

先天性心脏病、法四型右室双出口、室间隔缺损、室水平双向分流、肺动脉瓣狭窄、完全型心内型肺静脉异位引流、Ⅱ孔中央型房间隔缺损、房水平右向左分流、永存左上腔静脉、下腔静脉肝段缺如。

病例分析

患者的右心室肥厚，右心房室内径增大，但右室流出道内径狭窄，肺动脉瓣虽然增厚、粘连，开放受限，但主肺动脉及左右肺动脉系统不呈狭窄后扩张状态，肺动脉系统发育不良。主动脉内径增宽，其前壁前移，与室间隔的连续性中断，主动脉骑跨于室间隔之上，骑跨率约70%，因此考虑为法四型右室双出口。

但在检查的过程中发现右心房内径明显增大，而左心房的内径极小。于左心室长轴断面观察时，曾误认为位于主动脉后壁扩大的右心房为左心房；于四腔心断面观察时，由于扩大的右心房占据了原左心房的部位，而左心房发育极小，也曾考虑到单心房的可能性。但在检查的过程中发现，二尖瓣瓣上出现类似隔膜样组织结构，但未能探及孔状回声，考虑为发育不良的左心房结构，应用彩色多普勒观察时发现四支肺静脉血流直接进入右心房，同时探及房水平出现右向左分流，因此确认患者同时伴有完全型心内型肺静脉异位引流。

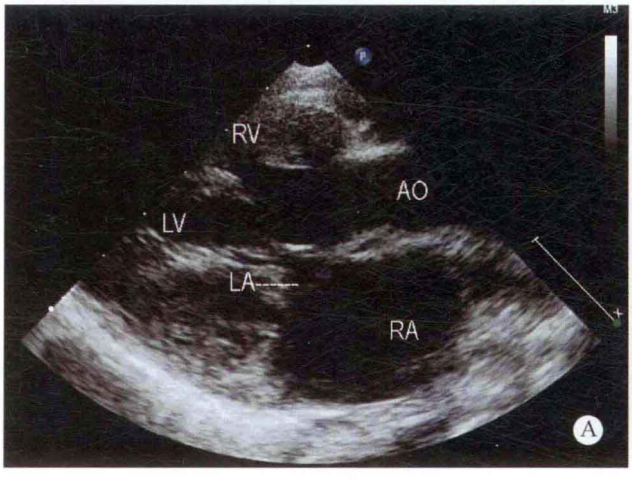

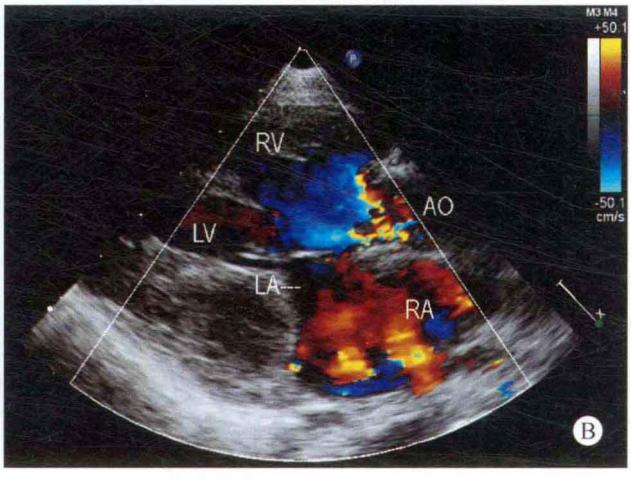

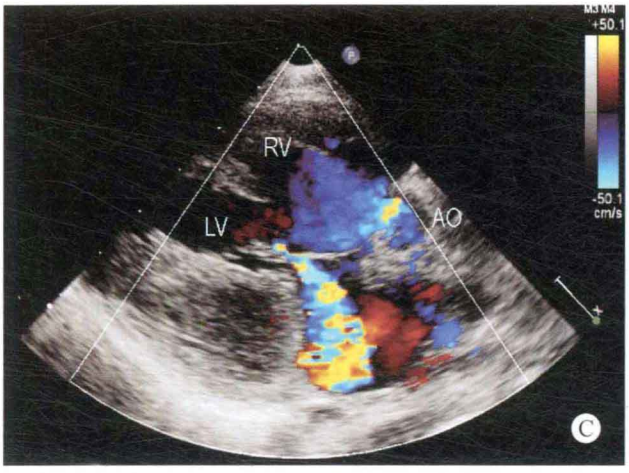
M3 M4
+50.1
-50.1
cm/s
RV
LV
AO
C

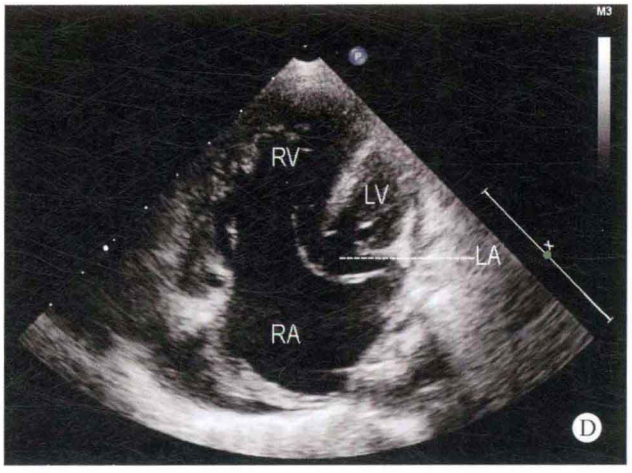
M3
RV
LV
LA
RA
D

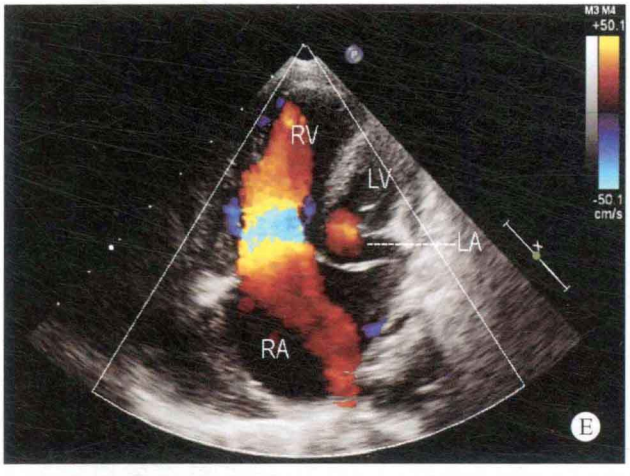
M3 M4
+50.1
-50.1
cm/s
RV
LV
LA
RA
E

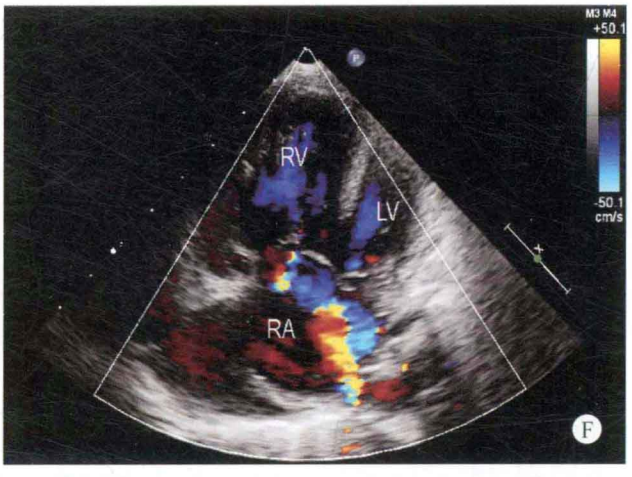
M3 M4
+50.1
-50.1
cm/s
RV
LV
RA
F

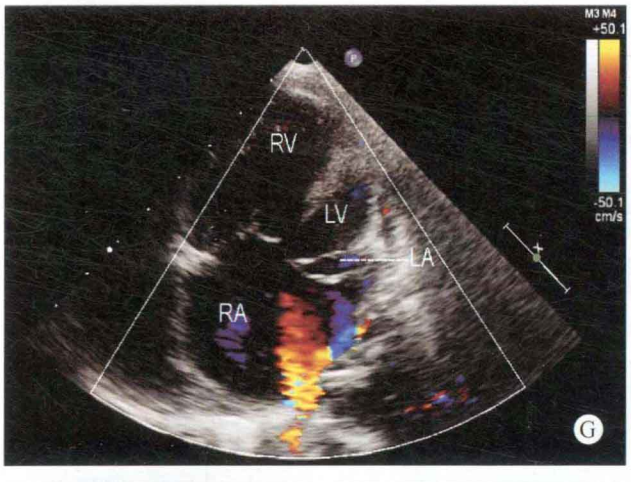
M3 M4
+50.1
-50.1
cm/s
RV
LV
LA
RA
G

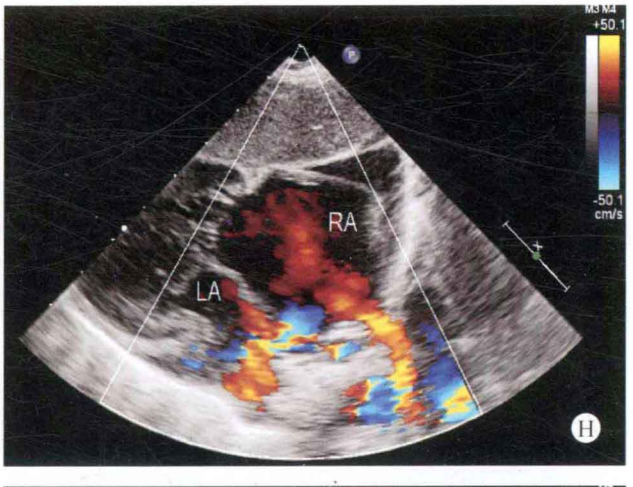
M3 M4
+50.1
-50.1
cm/s
RA
LA
H

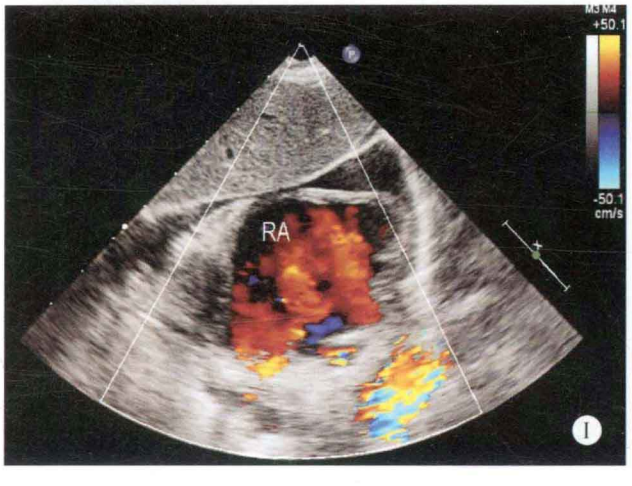
M3 M4
+50.1
-50.1
cm/s
RA
I

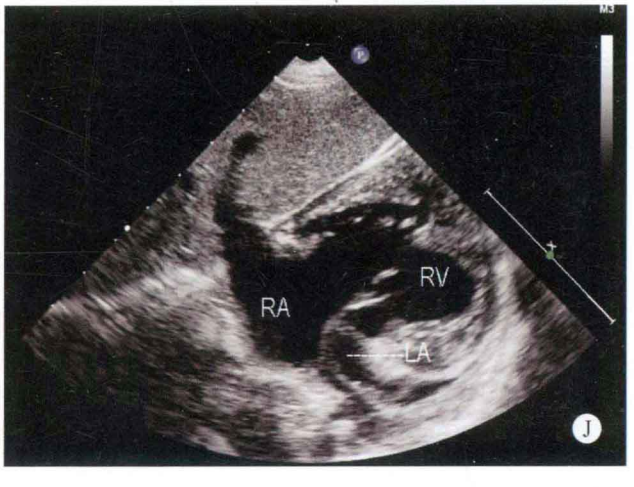
M3
RV
RA
LA
J

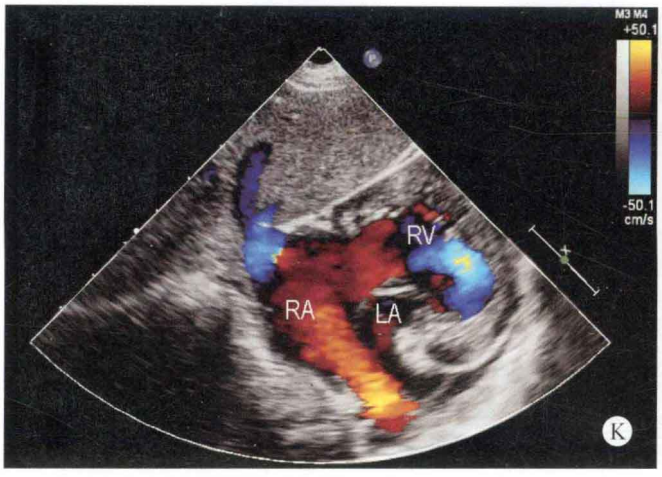
M3 M4
+50.1
-50.1
cm/s
RV
RA
LA
K

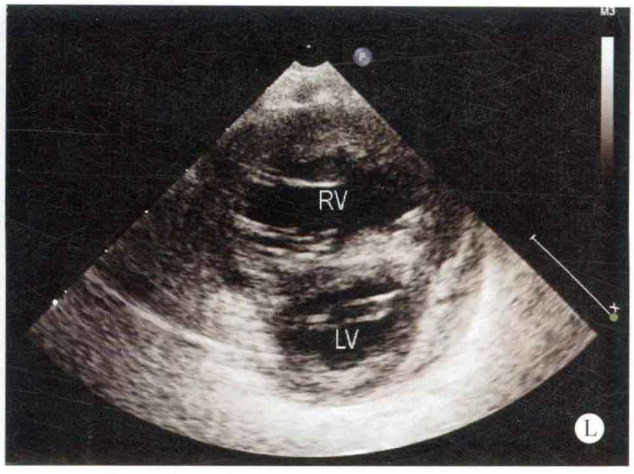
M3
RV
LV
L

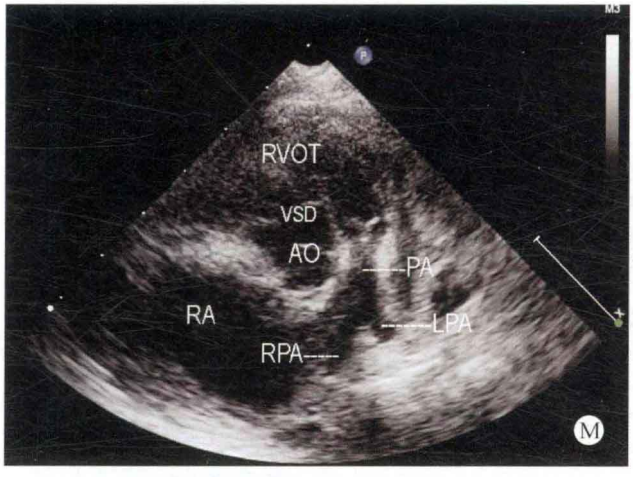
M3
RVOT
VSD
AO
PA
RA
LPA
RPA
M

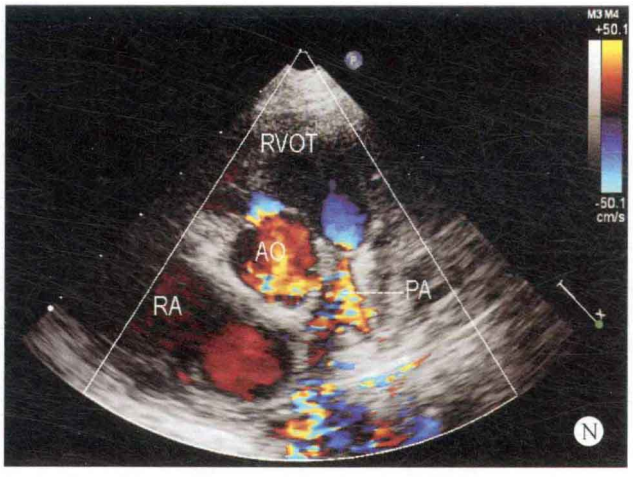
M3 M4
+50.1
-50.1
cm/s
RVOT
AO
RA
PA
N

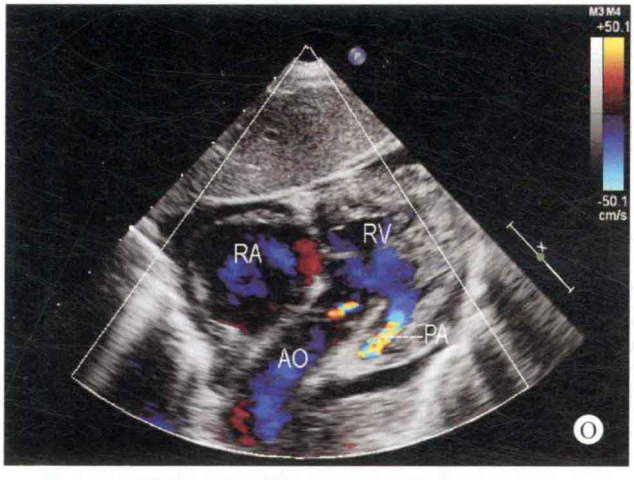
M3 M4
+50.1
-50.1
cm/s
RA
RV
PA
AO
O

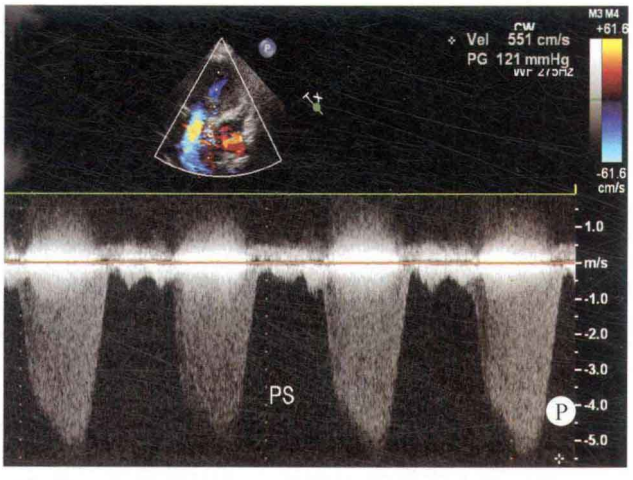
CW
Vel 551 cm/s
PG 121 mmHg
M3 M4
+61.6
-61.6
cm/s
1.0
m/s
-1.0
-2.0
-3.0
-4.0
-5.0
PS
P

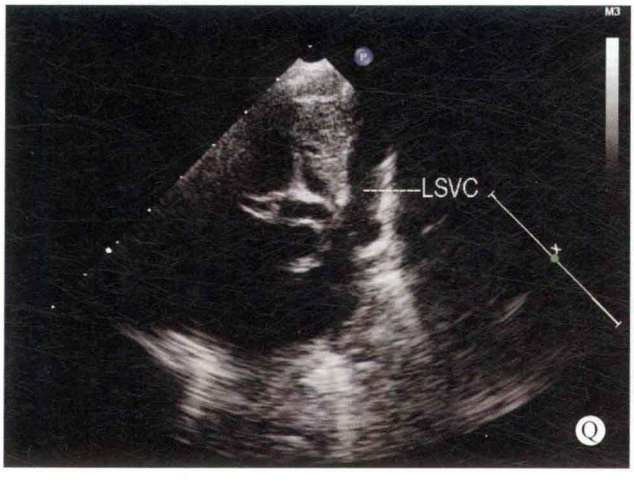
M3
LSVC
Q

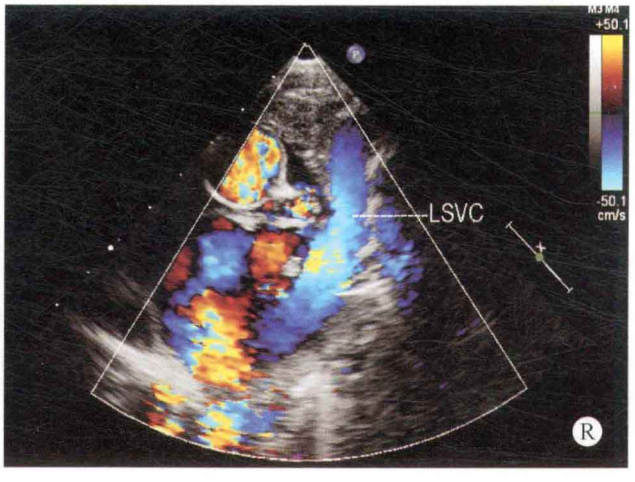
M3 M4
+50.1
-50.1
cm/s
LSVC
R

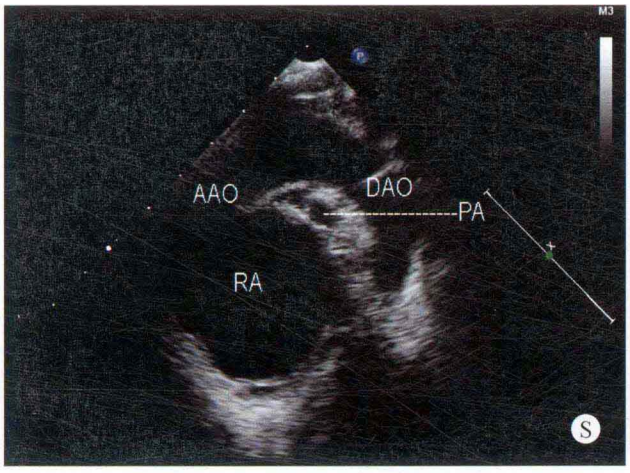

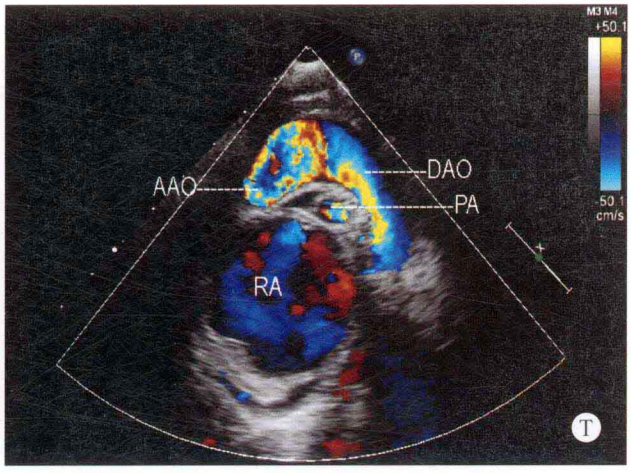

图 21-17 A. 左心室长轴断面：右心室增大，右室壁增厚，主动脉与室间隔的连续性中断，主动脉骑跨于室间隔之上，骑跨率约 70%；B. 彩色多普勒左心室长轴断面：室水平显示右向左分流，左心房腔极小，主动脉后壁原左房的部位显示部分右心房结构，可探及肺静脉血流引流入右心房；C. 彩色多普勒左心室长轴断面：收缩期左心房内探及源于二尖瓣口呈五彩镶嵌色的反流性血流，室水平出现右向左分流；D. 心尖四腔心断面：左心房腔径明显减小，右心房室内径明显增大，四支肺静脉均未能与左心房相连接，并开口于右心房；E～G. 彩色多普勒四腔心断面：显示肺静脉血流均直接引流入右心房；H. 彩色多普勒剑下四腔心断面：房水平出现右向左分流，肺静脉血流直接引流入右心房腔；I. 彩色多普勒剑下双心房断面：显示四支肺静脉血流直接引流入右心房；J. 剑下右心房室断面：右心房室明显增大，左心房室内径明显减小，下腔静脉无肝段，肝静脉直接与右心房相连接；K. 彩色多普勒剑下右心房室断面：显示肝静脉血流直接进入右心房；L. 左心室短轴断面：右心室内径明显增大，右心室壁增厚；M. 大动脉短轴断面：右心房室增大，右心室壁增厚，肺动脉瓣增厚，开放受限，主肺动脉及左右肺动脉发育不良；N. 彩色多普勒大动脉短轴断面：收缩期右心室进入肺动脉瓣口的血流呈五彩镶嵌色的高速血流；O. 剑下彩色多普勒双大动脉长轴断面：收缩期肺动脉瓣口血流呈五彩镶嵌色的高速血流；P. 连续多普勒肺动脉瓣口血流频谱：肺动脉瓣口血流速度增快，流速为 5.5m/s，压差为 121mmHg；Q. 左上腔静脉长轴断面：显示左上腔静脉与冠状静脉窦相连接；R. 彩色多普勒左上腔静脉长轴断面：永存左上腔静脉血流引流入冠状静脉窦；S. 主动脉弓长轴断面：显示右心房明显增大，肺动脉发育细小；T. 彩色多普勒主动脉弓长轴断面：肺动脉内血流量明显减少，血流呈五彩镶嵌色，提示血流速度增快

鉴别诊断

本病例需与法洛四联症相鉴别，由于左心房发育差，腔径极小，于左心室长轴断面观察时，难以显示主动脉后壁与二尖瓣前叶之间有无纤维连续性，因此在诊断的过程中，确定主动脉的骑跨率非常重要，为诊断的主要依据。

由于左心房发育小，于四腔心断面观察时，房间隔与二尖瓣的瓣上隔膜极为相似，但如果注意到有无交通口状结构，两者应可以鉴别。通过彩色多普勒观察显示四支肺静脉的血流均引流入右心房，而房水平出现右向左分流，确认为完全型心内型肺静脉异位引流。

思维要点

（1）主动脉骑跨率的确定。
（2）确认有无左心房及左心房的大小。
（3）心内型肺静脉异位引流的检出。
（4）永存左上腔静脉的检出。

病例 21-15 女，36 岁（图 21-18）

二维超声心动图

心脏位于左侧胸腔，心房正位，心室右襻，全心内径增大，以右心房室为著，右室壁增厚，室间隔与左心室壁厚度正常，运动幅度尚可。房间隔连续性良好，室间隔回声脱失约 22mm，缺损远离两大动脉，室间隔路径异常，向左后下方行走，将主动脉隔入右心室腔。两大动脉之间可探及圆锥组织样回声。主动脉位于右侧，肺动脉内径增宽，位于左侧，呈并列状态，两大动脉均起源于右心室腔。各瓣膜结构、形态及启闭功能未见异常。主动脉弓右弓右降。可疑探及内径约 6mm 的体－肺侧支。

多普勒超声心动图

室水平探及双向分流，收缩期二、三尖瓣口探及少量反流，估测肺动脉压约为 118mmHg。

超声心动图诊断

先天性心脏病、右室双出口、室间隔缺损、主动脉弓右弓右降、肺动脉高压、不除外体－肺侧支或未闭动脉导管并存。

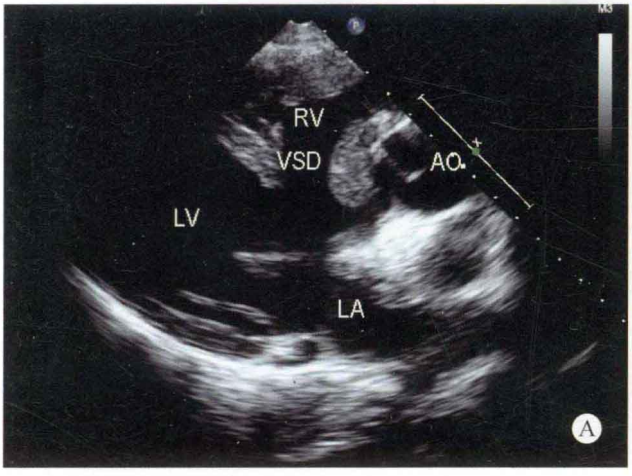
RV
VSD
AO
LV
LA
A

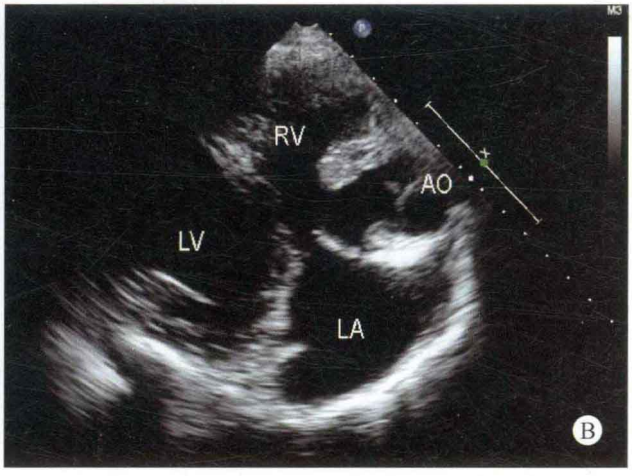
RV
AO
LV
LA
B

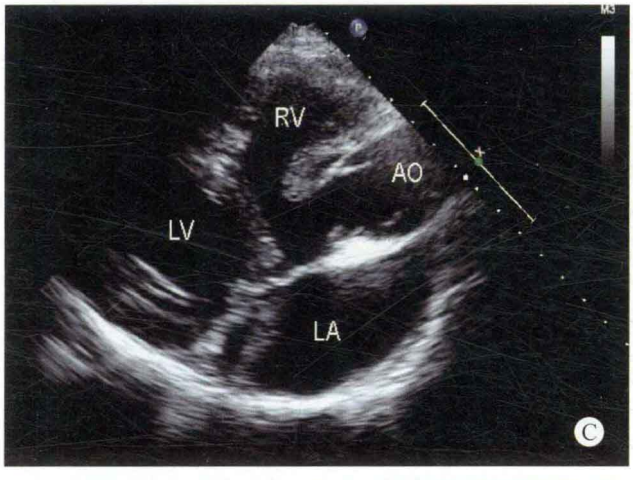
RV
AO
LV
LA
C

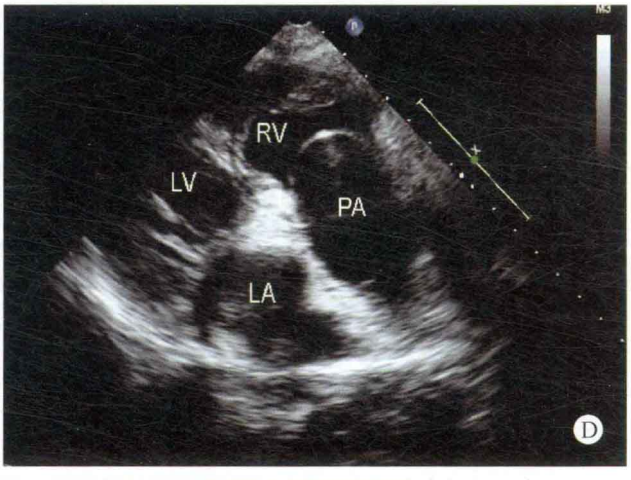
RV
LV
PA
LA
D

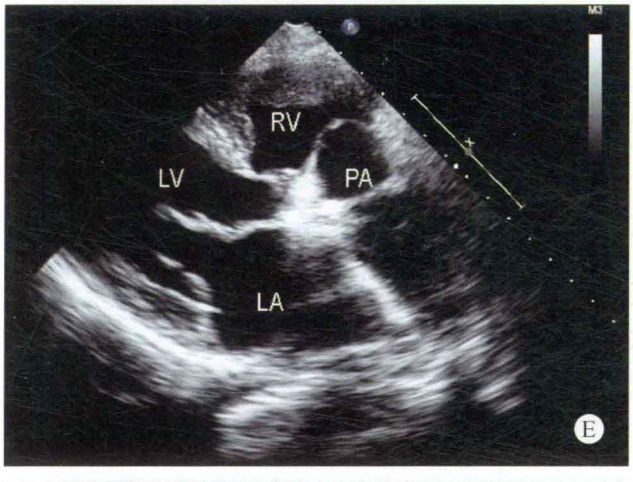
RV
LV
PA
LA
E

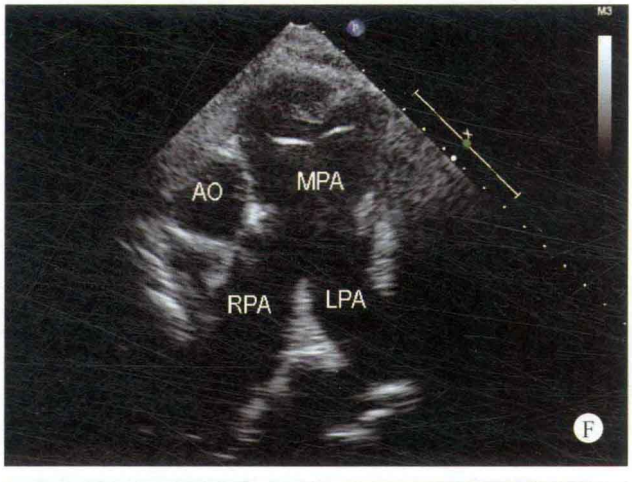
AO
MPA
RPA
LPA
F

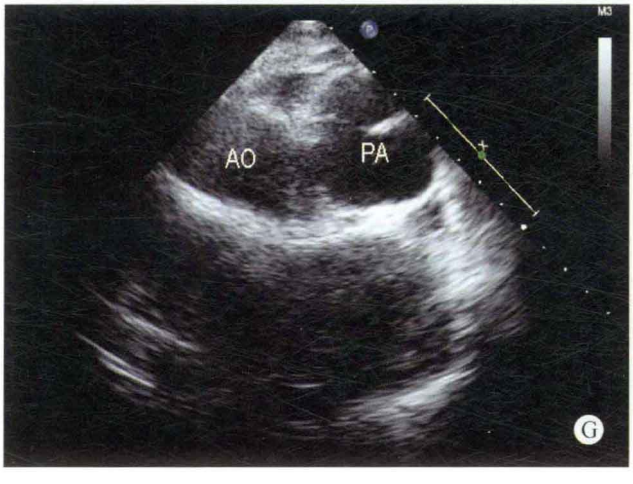
AO
PA
G

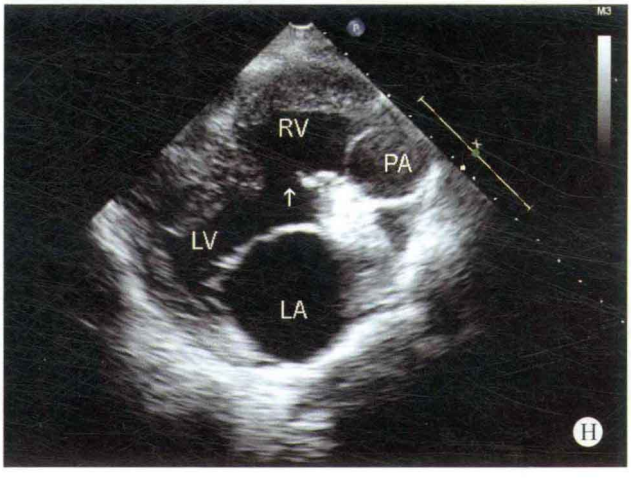
RV
PA
LV
LA
H

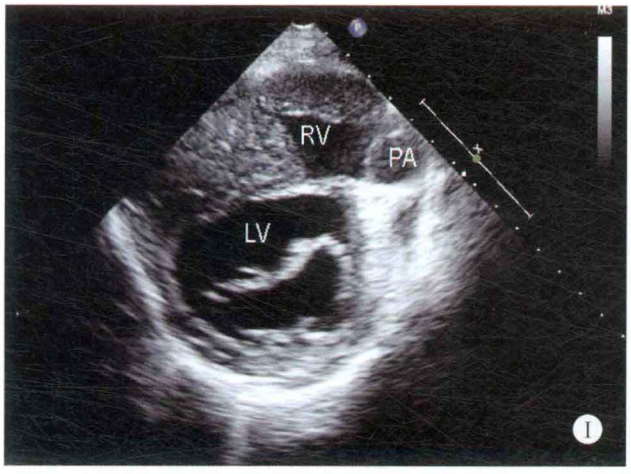
RV
PA
LV
I

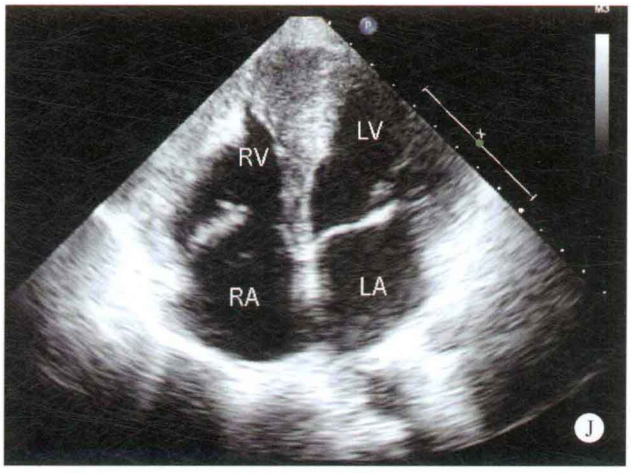
RV
LV
RA
LA
J

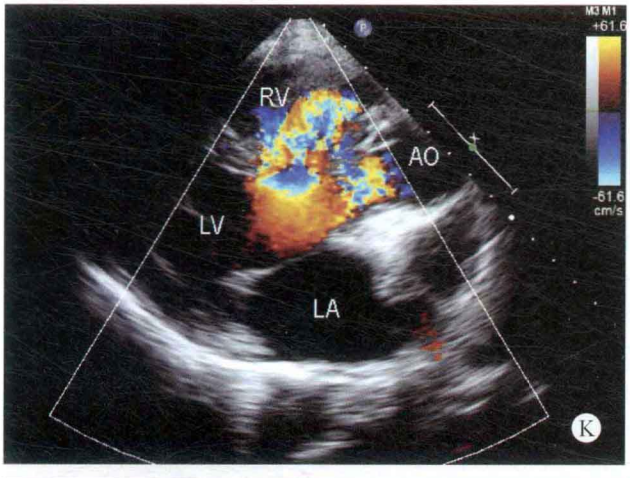
RV
AO
LV
LA
K

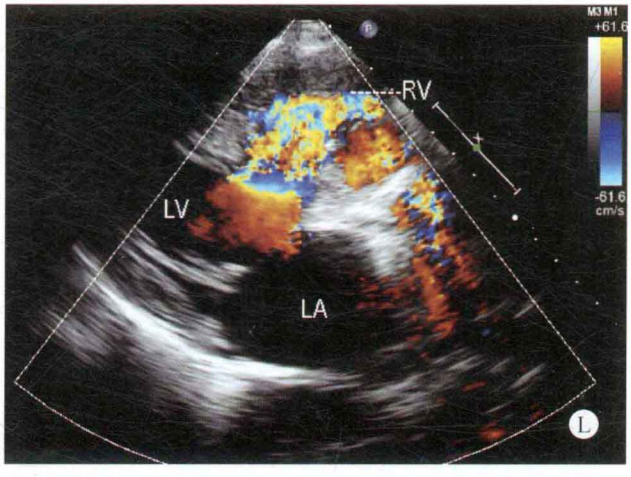
RV
LV
LA
L

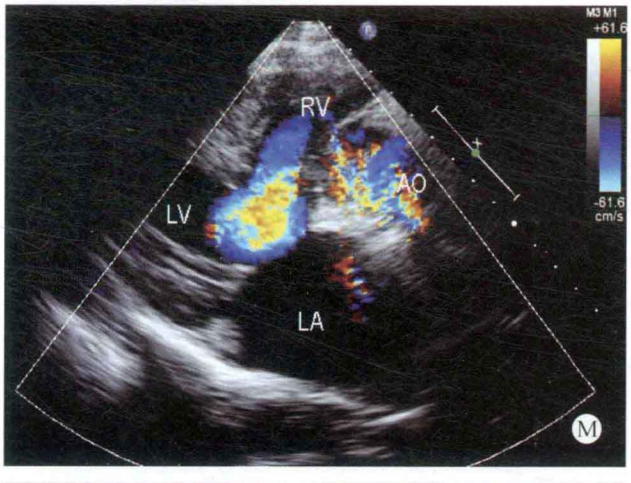
RV
AO
LV
LA
M

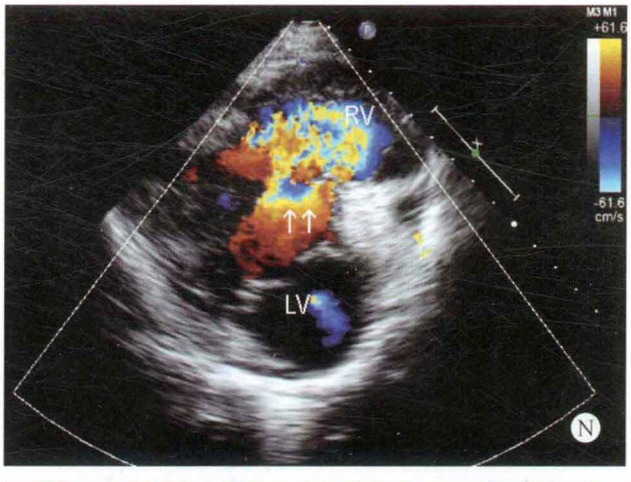
RV
LV
N

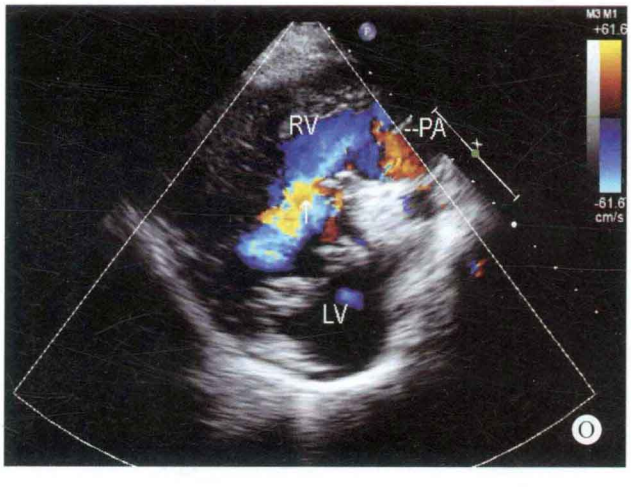
RV
PA
LV
O

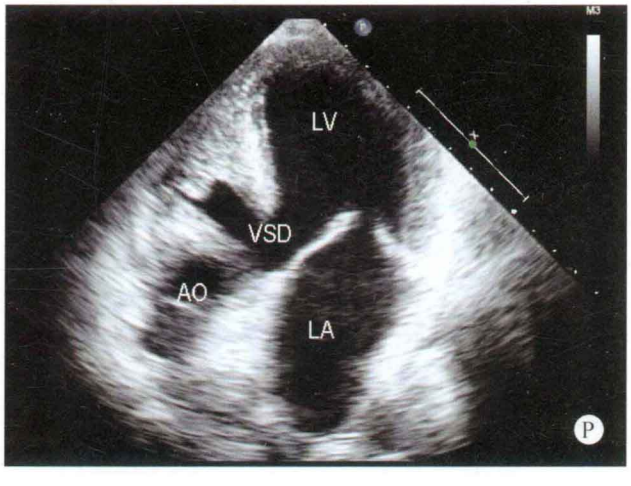
LV
VSD
AO
LA
P

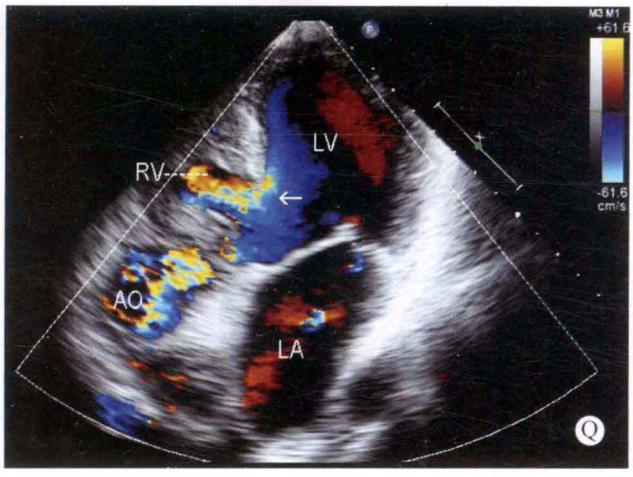

图 21-18　A. 左心室长轴断面：右心室壁增厚，主动脉位置异常，其前壁可探及圆锥样回声，室间隔连续性中断；B. 类左心室长轴断面：显示主动脉完全起源于右心室腔，其前壁出现动脉圆锥组织；C. 心室短轴断面：室间隔行走方向异常，向左后下方行走，致使主动脉完全起源于右心室；D、E. 类肺动脉长轴断面：右心室壁增厚，肺动脉完全起源于右心室；F. 肺动脉长轴断面：主肺动脉及左右肺动脉内径增宽；G. 双大动脉短轴断面：两大动脉呈左右排列，主动脉位于右侧，肺动脉位于左侧，肺动脉内径增宽；H. 心室流出道断面：右心室壁增厚，室间隔连续性中断（箭头所示），肺动脉起源于右心室腔；I. 左心室短轴断面：右心室明显增厚，有效腔径减小，左心室增大，肺动脉起源于右心室腔；J. 四腔心断面：全心增大，右心室壁及室间隔基底部增厚；K～M. 彩色多普勒左心室长轴断面：室水平出现双向分流（蓝色为右向左，红色为左向右），右心室流出道血流呈五彩镶嵌色；N、O. 彩色多普勒左心室短轴断面：室水平出现双向分流（蓝色为右向左，红色为左向右）；P. 心尖五腔心断面：室间隔出现回声中断；Q. 彩色多普勒心尖五腔心断面：室水平出现双向分流（箭头所示）

病例分析

本病例两大动脉的空间方位与心室的连接关系均异常，主动脉位于右侧，肺动脉位于左侧，呈左右排列状态，与心室的连接关系也异常，虽然肺动脉仍起源于右心室，但主动脉也完全起源于右心室。由于两大动脉呈并列状态，位于动脉的长轴切面难以同时显示两大动脉。因此在检查的过程中需要通过改变探头扫描的角度及方位来显示主动脉与肺动脉起源的心室。

本病例室间隔的行走方向较为特殊，室间隔与主动脉前壁连续性中断后，向左后下方行走，致使两大动脉完全起源于右心室，而且室间隔缺损远离两大动脉。由于室间隔的走向异常，造成双动脉下流出道呈管状改变（图 21-18B、C），室水平的左向右分流通过流出道时，血流速度增快，呈红五彩镶嵌色（图 21-18L、N）。

因不能同时显示两大动脉的起源部位，需注意与单纯的室间隔缺损相鉴别，但如果注意到两大动脉之间出现的动脉圆锥组织，应高度警惕右室双出口的可能性，变换探头扫描的角度及方位，探查两大动脉起源的心室，本病例则不难诊断。

思维要点

（1）大动脉起源部位的确定。

（2）确定两大动脉之间有无动脉圆锥组织。

（3）室间隔缺损与两大动脉的关系。

（4）室间隔解剖路径异常对本病的诊断意义。

病例 21-16　男，3 岁（图 21-19）

二维超声心动图

心脏位于左侧胸腔，心脏位置正常，心房正位，心室左襻，全心内径增大，以左侧解剖右心室为著，室间隔与左心室壁的厚度正常，运动幅度尚可。房间隔卵圆孔分离，膜周部室间隔回声脱失约 14mm。大动脉位置异常，主动脉位于正前，起源于右侧的解剖左心室，肺动脉位于正后，骑跨于室间隔之上，骑跨率约 60%，两大动脉之间可探及圆锥组织。功能二尖瓣关闭欠佳，其余各瓣膜形态、结构及启闭运动未见明显异常。主动脉弓降部未见异常。肺动脉内径明显增宽。

多普勒超声心动图

收缩期室水平探及左向右分流，房水平探及少量反流。收缩期左侧功能二尖瓣口（解剖三尖瓣）探及中量反流，流速为 4.2m/s，压差为 70.6mmHg。

超声心动图诊断

先天性心脏病、功能右室双出口（解剖左室双出口）、膜周部室间隔缺损、室水平双向分流、卵圆孔未闭、房水平少量左向右分流、功能二尖瓣关闭不全、功能二尖瓣中量反流。

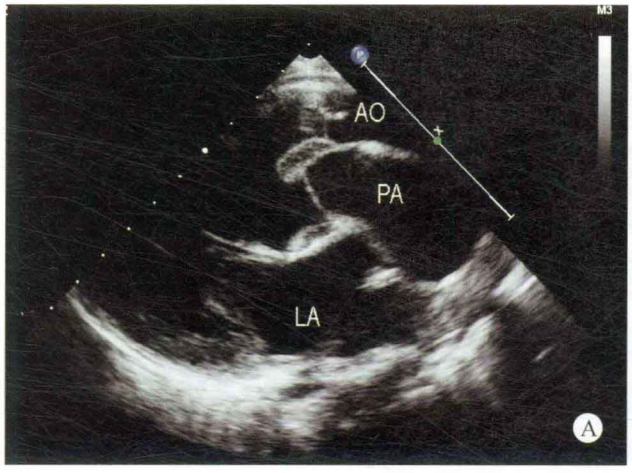
AO
PA
LA
A

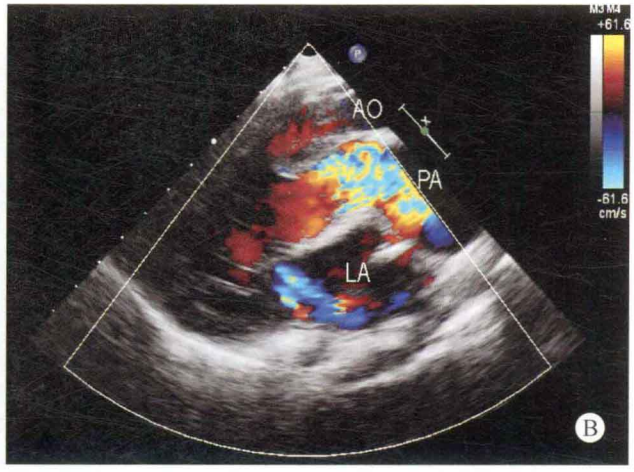
AO
PA
LA
B

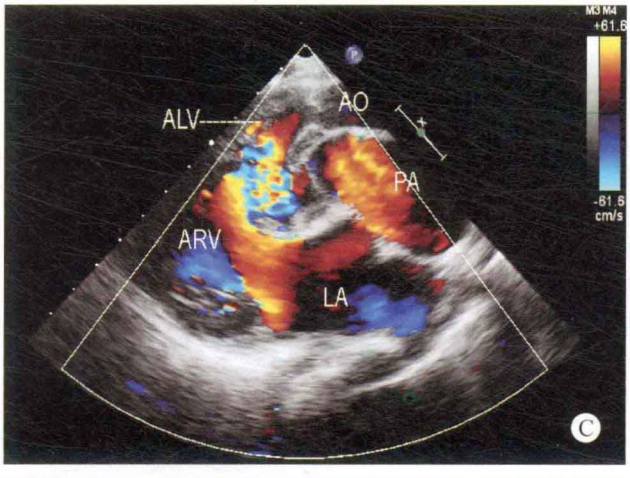
ALV
AO
PA
ARV
LA
C

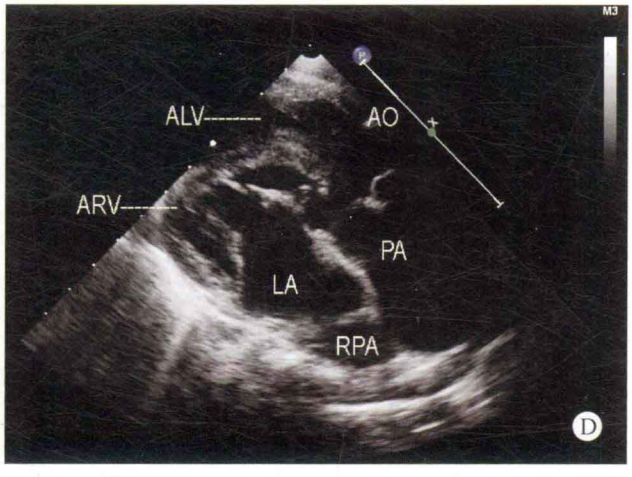
ALV
AO
ARV
PA
LA
RPA
D

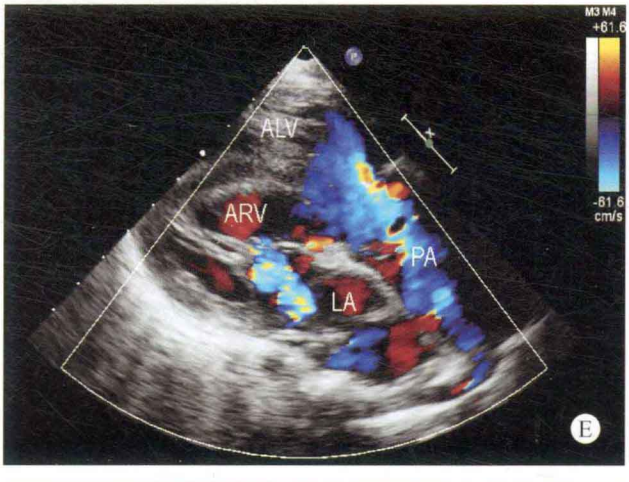
ALV
ARV
PA
LA
E

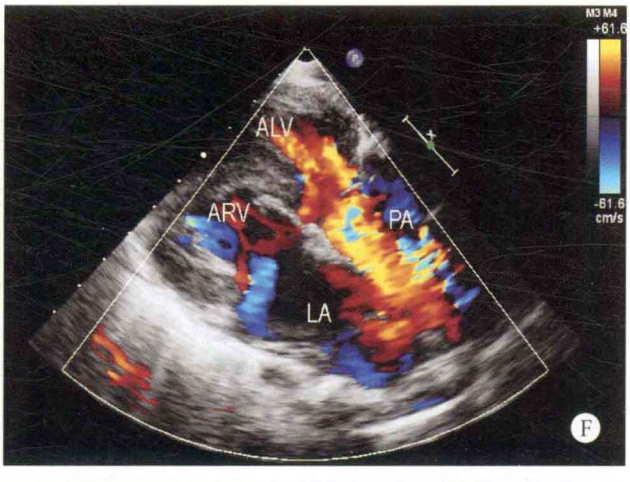
ALV
ARV
PA
LA
F

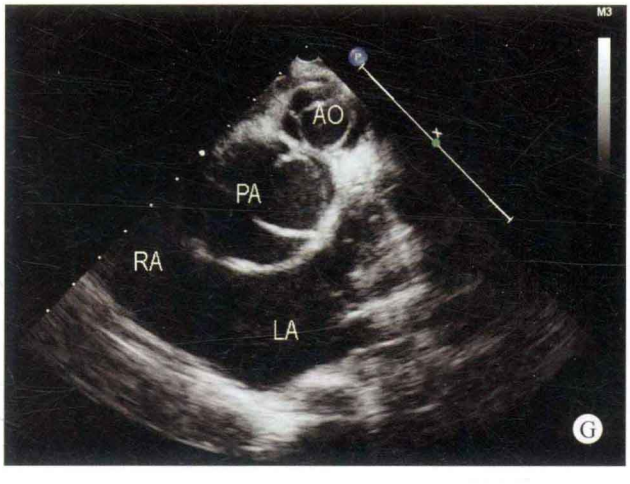
AO
PA
RA
LA
G

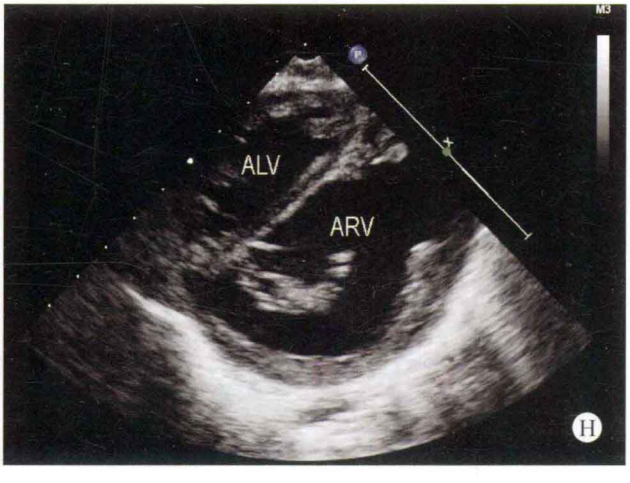
ALV
ARV
H

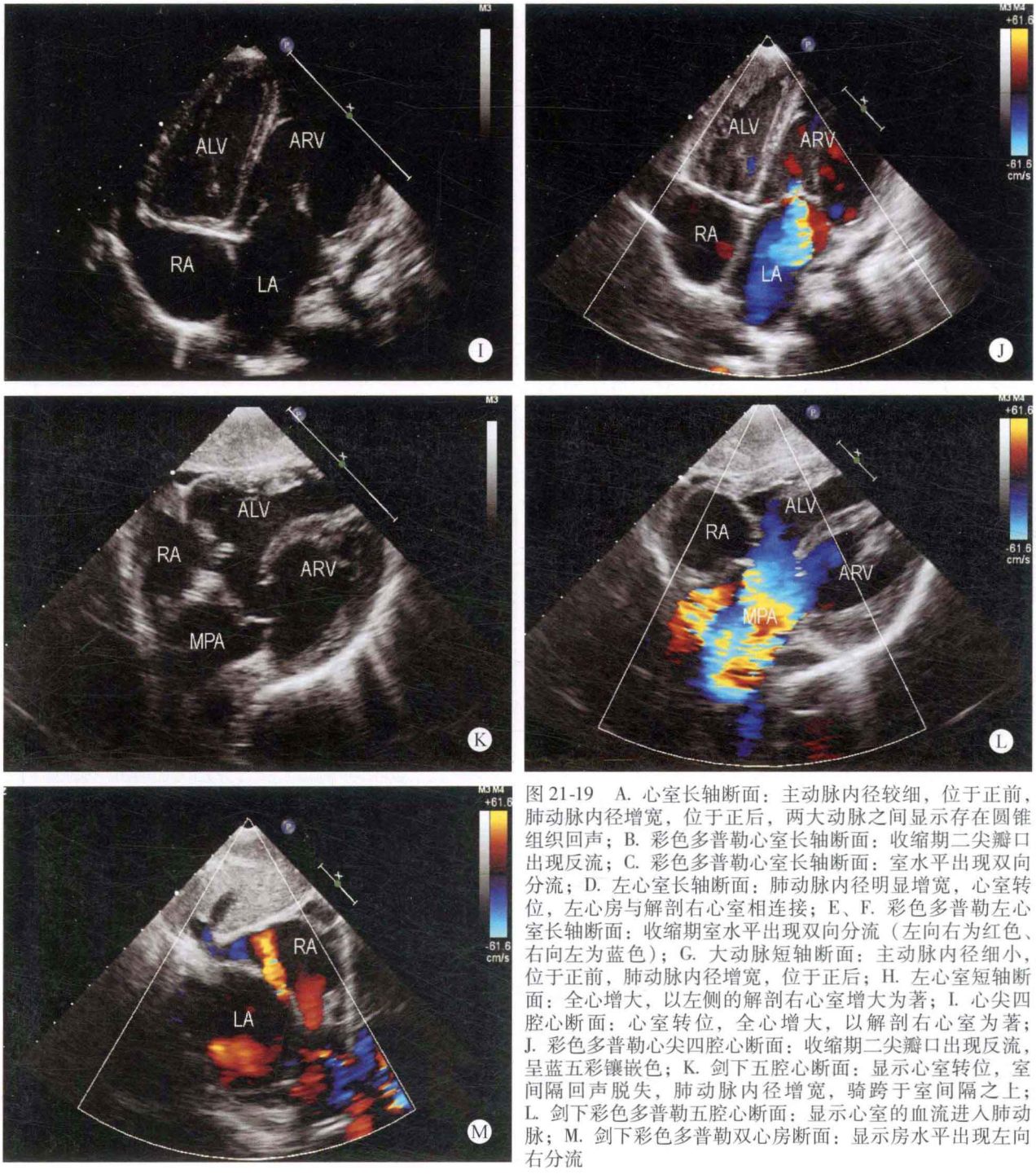

图 21-19　A. 心室长轴断面：主动脉内径较细，位于正前，肺动脉内径增宽，位于正后，两大动脉之间显示存在圆锥组织回声；B. 彩色多普勒心室长轴断面：收缩期二尖瓣口出现反流；C. 彩色多普勒心室长轴断面：室水平出现双向分流；D. 左心室长轴断面：肺动脉内径明显增宽，心室转位，左心房与解剖右心室相连接；E、F. 彩色多普勒左心室长轴断面：收缩期室水平出现双向分流（左向右为红色、右向左为蓝色）；G. 大动脉短轴断面：主动脉内径细小，位于正前，肺动脉内径增宽，位于正后；H. 左心室短轴断面：全心增大，以左侧的解剖右心室增大为著；I. 心尖四腔心断面：心室转位，全心增大，以解剖右心室为著；J. 彩色多普勒心尖四腔心断面：收缩期二尖瓣口出现反流，呈蓝五彩镶嵌色；K. 剑下五腔心断面：显示心室转位，室间隔回声脱失，肺动脉内径增宽，骑跨于室间隔之上；L. 剑下彩色多普勒五腔心断面：显示心室的血流进入肺动脉；M. 剑下彩色多普勒双心房断面：显示房水平出现左向右分流

病例分析

患者大动脉位置异常，主动脉发育较细小，起源于右侧的解剖左心室，而肺动脉的内径明显增宽，骑跨在室间隔之上，骑跨率大于60%，而且在两大动脉之间出现圆锥组织回声，考虑为右室双出口。但患者的心室出现转位现象，左侧的房室瓣叶附着点低于右侧的房室瓣叶，为解剖的三尖瓣叶，左侧心室的调节束较多，心室的形态为解剖右心室，但与左心房相连接，其功能为左心室的功能。而右侧的房室瓣叶附着点高于左侧的房室瓣叶，为解剖的二尖瓣叶，心室的游离壁较为光滑，为解剖的左心室，但与右心房相连接。因此位于右侧的解剖左心室，其功能为右心室的功能。本病例的连接关系为：左房—右室—主动脉、右房—左室—肺动脉。但由于肺动脉呈骑跨状态，其40%与解剖右心室相连接，而60%与解剖左心室相连接，因此诊断为解剖左室双出口（功能右室双出口）。

思维要点

（1）根据心室形态确定心室的位置。

（2）大动脉的空间方位及与心室的连接关系。

（3）心房、心室与动脉连接关系的确定。

病例 21-17　男，5 个月（图 21-20）

二维超声心动图

心房正位，心室右襻。右房室内径增大，右室壁增厚，左心房室内径尚可。室间隔与左室壁后壁厚度正常，运动幅度尚可。房间隔中部回声脱失约 6mm，室间隔上端回声脱失 15mm，缺损位于主动脉瓣下。肺动脉位置正常，主动脉内径增宽，骑跨于室间隔上，骑跨率大于 50%。右室流出道肌性肥厚狭窄；肺动脉瓣增厚、粘连，回声增强，开放受限；主肺动脉及左、右肺动脉发育不良。其余各瓣膜结构、功能未见明显异常。主动脉弓降部未见异常。腹主动脉水平直径约 9mm。左冠前降支似发自右冠状动脉并横跨右室流出道部位。

多普勒超声心动图

室水平探及双向分流，房水平右向左分流。收缩期右室流出道及肺动脉瓣口血流速度增快，流速为 3.5m/s 压差为 49mmHg。

超声心动图诊断

先天性心脏病、法四型右室双出口、肺动脉狭窄、室间隔缺损、房间隔缺损、冠状动脉畸形？

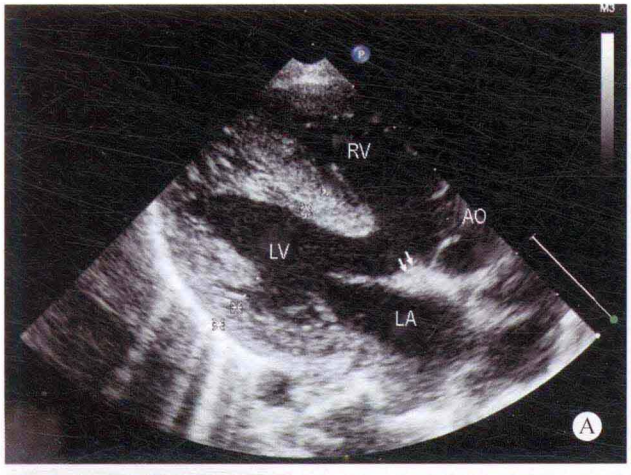

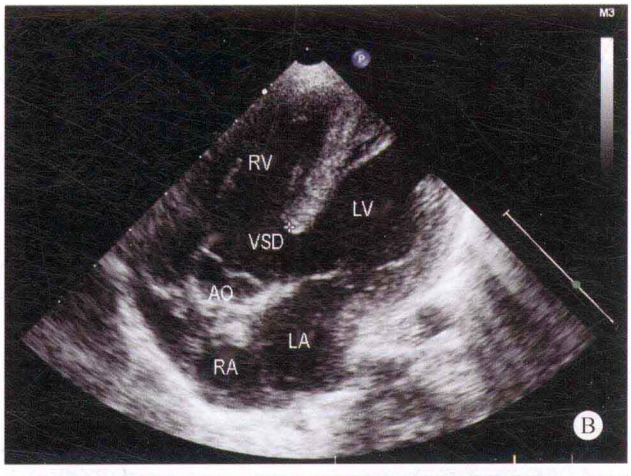

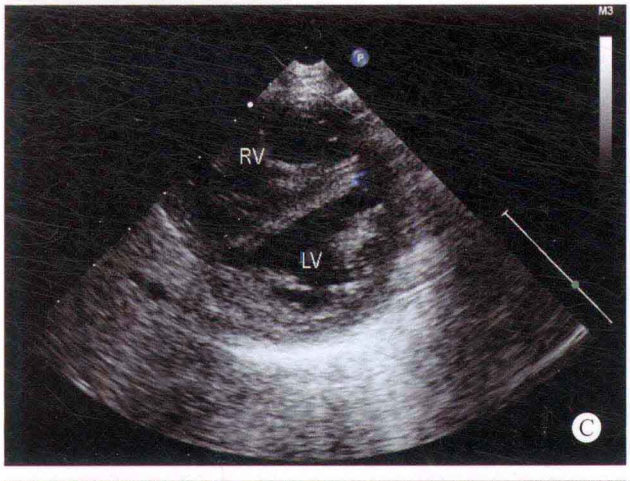

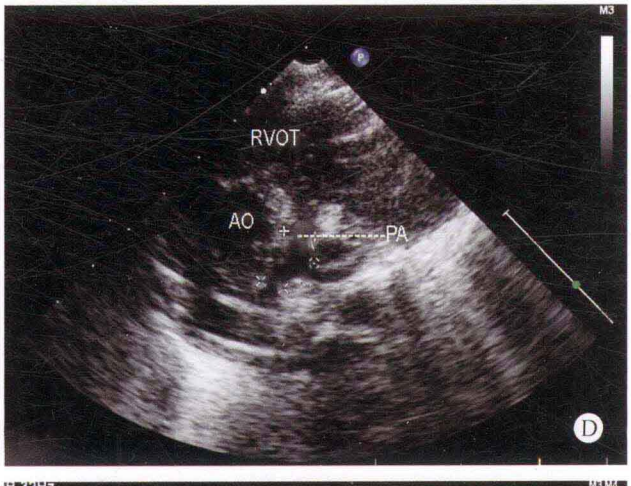

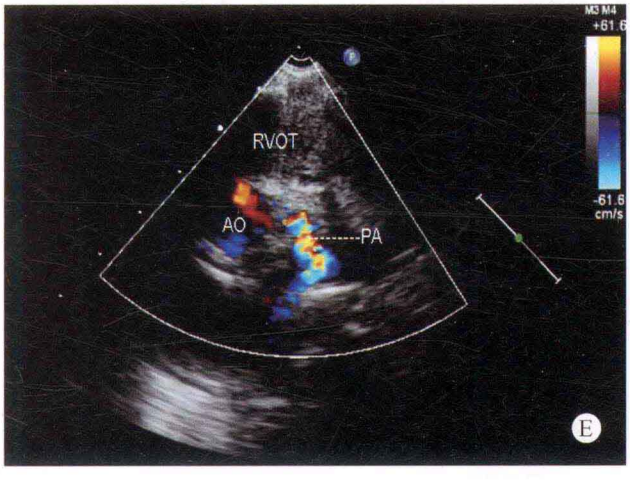

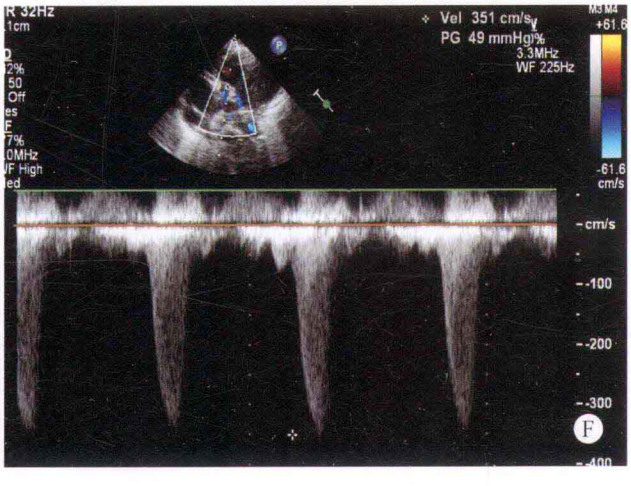

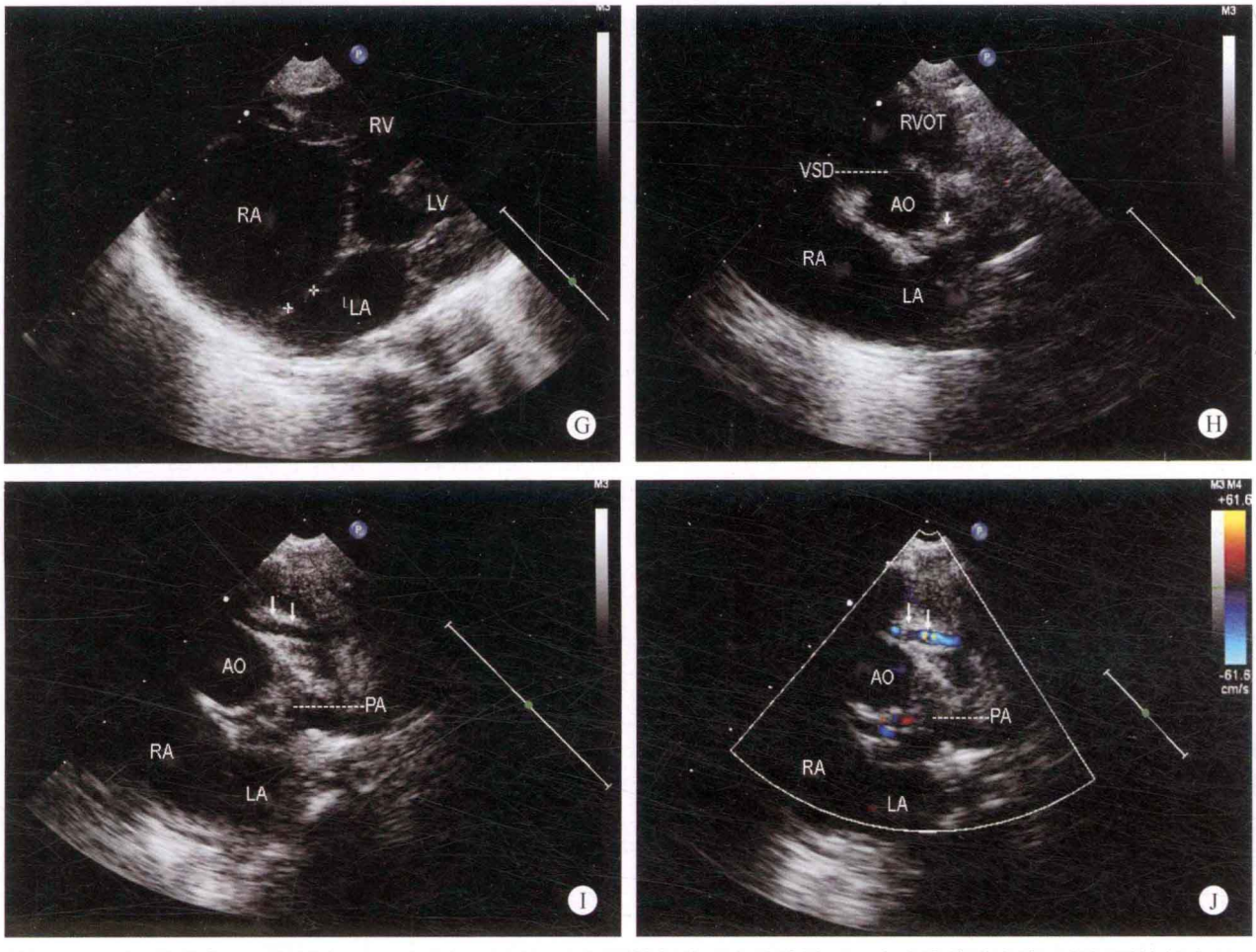

图 21-20　A. 胸骨旁左室长轴断面：显示右室肥大，室间隔缺损位于主动脉瓣下，主动脉前移骑跨于室间隔缺损之上，骑跨率超过 50%，大部分起源于右室。主动脉瓣为肌性圆锥，与二尖瓣前叶非纤维连续（箭头所示）。B. 心尖五腔心断面：显示右室肥大，左室发育尚可。室间隔缺损位于主动脉瓣下，主动脉骑跨于室间隔缺损之上，骑跨率超过 50%，大部分发自右室。C. 胸骨旁心室短轴断面：显示右室增大，右室壁肥厚，室间隔平直提示右室压力增高。D. 胸骨旁肺动脉长轴断面：显示大动脉相对空间关系正常，主肺动脉及左右肺动脉明显发育不良。E. CDFI 显示收缩期肺动脉瓣口血流呈五彩镶嵌色的异常高速血流。F. 肺动脉瓣口血流频谱：CW 测量肺动脉收缩期血流速度为 3.5m/s，跨瓣压差约为 49mmHg。G. 胸骨旁四腔心断面：显示右心房室增大，房间隔回声脱失。H. 胸骨旁大动脉短轴断面：冠状动脉左主干发自主动脉左冠窦，开口位置未见异常（箭头所示）。I. 胸骨旁大动脉短轴断面：显示左冠状动脉前降支发自右冠状动脉，并左行横跨右室流出道表面（箭头所示）。J. CDFI 大动脉短轴断面：显示横跨右室流出道表面的左冠状动脉前降支舒张期血流信号（箭头所示）

✧ 手术结果

手术中所见与超声所见相同，诊断为法四型右室双出口合并房间隔缺损，冠脉左前降支起源于主动脉右冠窦部位，并横跨右室流出道区域。

✧ 病例分析

法四型右室双出口的超声表现与法洛四联症极为相似，其病理生理和血流动力学的改变差别也不大，仅由于主动脉骑跨程度较大，所接受右心室的射血更多，患者的发绀程度较后者更明显，病情也更重。但在心外科的手术治疗上，手术术式基本相同。

本病例还同时合并了冠状动脉畸形。在心脏复杂畸形中常合并冠状动脉的异常，对手术过程和术式有很大影响。法四型右室双出口或法洛四联症常见的冠状动脉畸形为粗大异常冠状动脉横跨于右室流出道区域，导致手术不能纵行切开右室流出道进行疏通并加宽补片，仅能在横跨冠状动脉的上下两端切口进行疏通或加外管道。如术前能够检出冠状动脉的畸形并做出诊断，将有助于外科医生做好充分的术前准备。

本病例检查中初步印象为符合法洛四联症表现：右心肥大，室间隔缺损，主动脉骑跨和肺动脉狭窄。通过胸骨旁左室长轴断面判断主动脉骑跨、室间隔缺损、前后骑跨率，以及心尖五腔心断面判断主动脉左右骑跨率，二者结合起来综合判断主动脉骑跨率 > 50%，同时主动脉瓣下为肌性圆锥，与二尖瓣前叶非纤维连续，因此可以诊断为法四型右室双出口。同时应仔细观察冠脉的开口及走行，胸骨旁右室流出道短轴切面仔细扫查可以观

察到异常的冠脉横跨右室流出道表面。

思维要点

经典的右室双出口定义为一条大动脉完全起源于右心室，而另一条大动脉的60%以上起源于右室。本病例虽然符合法洛四联症的表现，但主动脉骑跨率>50%，同时结合主动脉瓣下肌性圆锥，符合右室双出口胚胎发生时，圆锥动脉干扭转的部分异常的基础，因此诊断为法四型右室双出口更为合理。

（1）主动脉的骑跨度。

（2）两大动脉之间的动脉圆锥组织。

（3）主动脉后壁与二尖瓣前叶的纤维连续性。

病例21-18　女，3岁（图21-21）

二维超声心动图

心脏位于左侧胸腔，心房正位，双心室呈十字交叉状，右心室位于左前上方，左心室位于右后下方，双心室流入道的轴线位呈十字交叉。右室壁增厚，室间隔与左室壁厚度正常，运动幅度尚可。房间隔卵圆孔分离约3mm，膜周部室间隔回声脱失约32mm，缺损紧邻肺动脉瓣下。两条大动脉均起源于右心室，主动脉位于前方，肺动脉内径增宽，位于主动脉的后方。各瓣膜结构未见明显异常。降主动脉与主肺动脉之间探及未闭动脉导管，内径3mm，主动脉右弓右降。

多普勒超声心动图

室水平探及双向分流，房水平探及左向右分流，动脉水平探及连续性左向右分流。舒张期肺动脉瓣口探及少量反流，二尖瓣中量反流，三尖瓣少量反流，估测肺动脉平均压为49mmHg。

超声心动图诊断

先天性心脏病、十字交叉心、右室双出口、大动脉异位、室间隔缺损、室水平双向分流、动脉导管未闭、动脉水平左向右分流、卵圆孔未闭、肺动脉高压。

病例分析

十字交叉心（criss-cross heart）常与心内复杂畸形并存，其病理特征为体静脉与肺静脉的血流流向轴线位于房室瓣环水平呈空间方位上的左右交叉状态，在心脏前后投影平面上呈十字状。十字交叉心均有两组房室瓣叶，而且基本具有正常二尖瓣及三尖瓣的形态，但两组房室瓣的空间位置常呈左前（上）、右后（下）排列，而非左右并列，此为十字交叉心的重要特征，是体静脉与肺静脉血流流向轴线位呈心内交叉而不混合的病理基础。

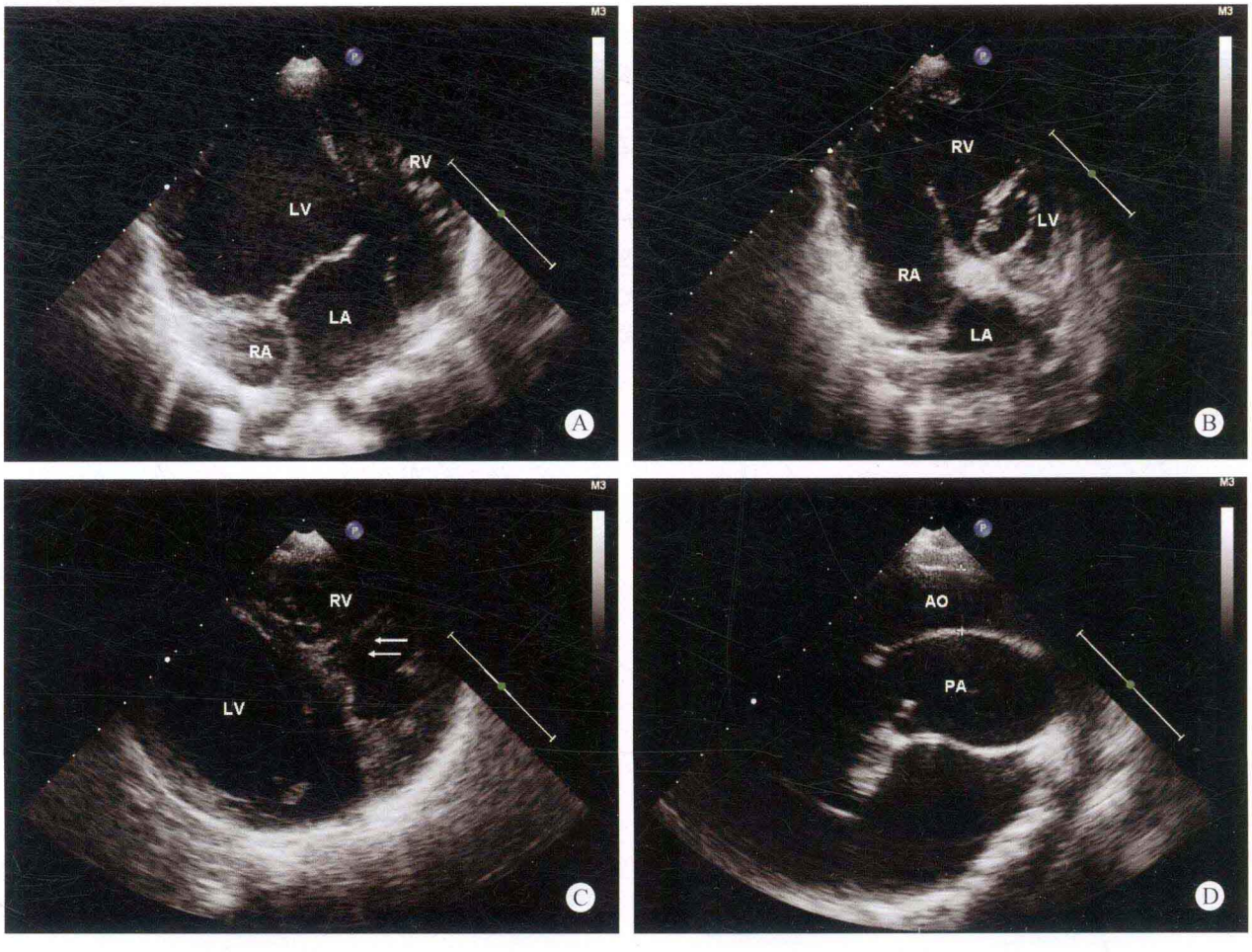

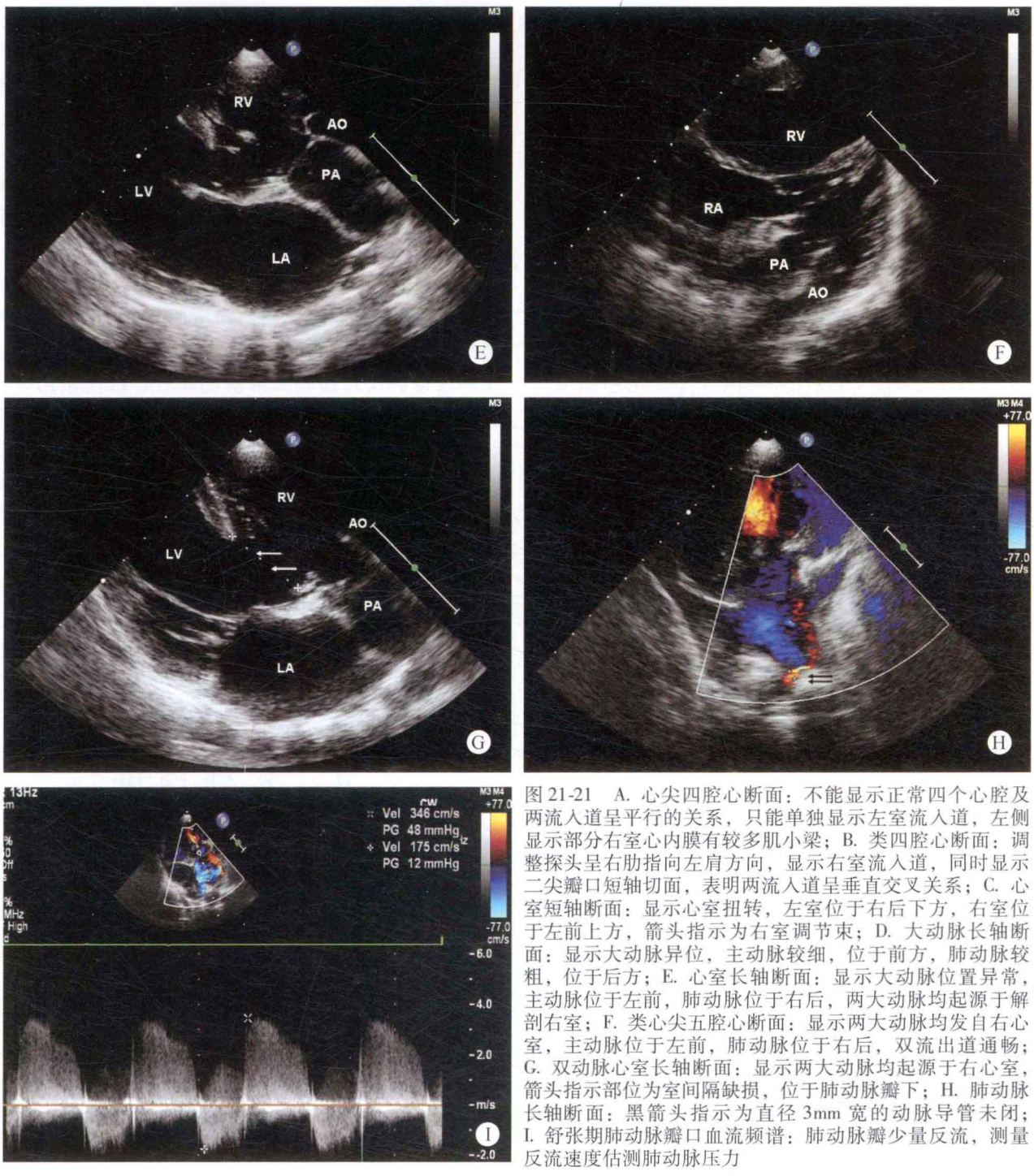

图 21-21　A. 心尖四腔心断面：不能显示正常四个心腔及两流入道呈平行的关系，只能单独显示左室流入道，左侧显示部分右室心内膜有较多肌小梁；B. 类四腔心断面：调整探头呈右肋指向左肩方向，显示右室流入道，同时显示二尖瓣口短轴切面，表明两流入道呈垂直交叉关系；C. 心室短轴断面：显示心室扭转，左室位于右后下方，右室位于左前上方，箭头指示为右室调节束；D. 大动脉长轴断面：显示大动脉异位，主动脉较细，位于前方，肺动脉较粗，位于后方；E. 心室长轴断面：显示大动脉位置异常，主动脉位于左前，肺动脉位于右后，两大动脉均起源于解剖右室；F. 类心尖五腔心断面：显示两大动脉均发自右心室，主动脉位于左前，肺动脉位于右后，双流出道通畅；G. 双动脉心室长轴断面：显示两大动脉均起源于右心室，箭头指示部位为室间隔缺损，位于肺动脉瓣下；H. 肺动脉长轴断面：黑箭头指示为直径 3mm 宽的动脉导管未闭；I. 舒张期肺动脉瓣口血流频谱：肺动脉瓣少量反流，测量反流速度估测肺动脉压力

两组房室瓣中，常有一组（多为三尖瓣）瓣环发育较小或有先天性房室瓣器的异常。十字交叉心常伴有房、室之间的连接、心室与大动脉之间的连接关系异常，或合并其他心内畸形，但心室与大动脉的连接关系异常尤其多见，绝大部分病例合并大动脉转位、大动脉异位或心室双出口。

对于本病目前普遍认为主要是由于胚胎时期，心室沿心脏长轴发生异常的顺钟向或逆钟向旋转，使左右心室的相互空间位置发生改变，构成十字交叉心，同时心室窦部旋转程度较肌梁部位轻，因而房室瓣位置变化较心室梁化部轻。室间隔的旋转使其走行方向呈水平位，同时导致房间隔与室间隔的对合不良，造成房室瓣下方的巨大室间隔缺损。

本病例即为少见的十字交叉心合并右室双出口，巨大的非限制性室间隔缺损，同时由于肺动脉瓣口无狭窄现象，因此肺动脉压力增高，形成肺动脉高压。

✧ 鉴别诊断

1. 单心室　尽管十字交叉心的两个心室腔的空间位置改变，但心室固有的形态学特征仍基本不变。通常形态右心室较形态左心室小，右室有充分发育的漏斗部而窦部发育较差，心室的不对称发育加上空间位置的变化，

同时合并巨大的室间隔缺损，常容易与单心室相混淆。超声心动图切面扫查应通过手法的改变，观察到两组房室瓣流入道血流流向轴呈交叉的关系而加以鉴别。

2. 完全型心内膜垫缺损 较大膜周部室间隔缺损合并十字交叉心及房室瓣叶骑跨时，其图像与完全型心内膜垫缺损极为相似，但后者两个心室的空间关系通常是正常的，可以借此予以鉴别。

✧ 思维要点

只有依照心房—心室—大动脉的血流方向依次定性各心房室及大动脉，并多切面判断彼此间的连接关系，结合探头的方向角度与相应的图像变化理清心脏结构的空间方位及血流动力学之间的逻辑关系，才可做出正确诊断。

（1）双心室的空间方位。

（2）双流入道的血流流向轴线位的确定。

（3）心房与心室连接关系的确定。

（4）大动脉的空间方位。

（5）心室与大动脉连接关系的确定。

四、检查过程中的思维方式

右室双出口为先天性心内复杂畸形中种类最多的一种，也是超声科医生常与心外科医生产生不同看法的一种疾病。右室双出口的定义为两条大动脉或一条大动脉的全部及另一条大动脉的大部分起源于右心室，即诊断为右室双出口。由于从不同的角度和视野观察大动脉的骑跨程度，可以做出不同的诊断。当大动脉位置异常、肺动脉系统为发育不良状态、肺动脉的内径狭窄时，致使判断的难度增加。如果两条大动脉均起源于右心室腔，右室双出口的诊断将无可争议。

右室双出口常常合并其他不同种类的心内畸形，如房间隔缺损、肺动脉瓣二瓣化畸形、肺静脉异位引流、十字交叉心、主动脉弓发育不良、伞形二尖瓣、心室转位等，在诊断的过程中应注意检出。

极少数部分患者同时伴有十字交叉心，增加了检查的难度，关键在于判断心室的空间方位和大动脉的起源心室。十字交叉心是一种少见的心内复杂畸形，在检查的过程中，检查者的第一印象和感觉会是切面呈不规则状态，难以显示各轴向的标准切面，位于四腔心断面时，不能同时显示两组房室瓣叶呈左右并列的切面，此时应考虑到十字交叉心的诊断。通过调整探头的位置和方向，使声束分别与两组流入道相平行，以便分别显示右室流入道及左室流入道。通过手法判断流入道的轴线位呈交叉关系，从而做出正确诊断。同时结合心内复杂畸形的节段分析的方法，逐一判断心房、心室及大动脉的空间关系及互相之间的连接关系，不遗漏各种并发症，做出完整和正确的诊断。

在心室转位的患者中，应根据阶段分析法的顺序检查，如仅为心室转位，解剖的左心室此时应为功能的右心室，应考虑诊断为解剖左室双出口、功能右室双出口。

有的患者由于室间隔的走行路径异常，向左后下方行走，将主动脉隔入右心室腔，形成两大动脉均起源于右心室的解剖结构，但此类患者的两大动脉之间多存在动脉圆锥组织。

右室双出口可合并肺静脉异位引流畸形，在检查中应注意检出。如果患者右心房室明显增大，但右心房显著增大，而左心房内径明显减小，应高度警惕肺静脉系统的异常，认真检查肺静脉的路径，以便做出正确的判断。

对于同时存在主动脉弓发育不良的患者应认真识别主动脉和肺动脉，观察主动脉的发育状况，有无主动脉缩窄或离断现象，避免手术中出现意外状况，增加手术的难度。

右室双出口的患者还可同时伴有房室瓣叶的畸形，尤其是二尖瓣叶，如舒张期通过二尖瓣口的血流速度增快，彩色多普勒观察时二尖瓣口的血流亮度增加，瓣口的心室侧出现血流会聚现象，应考虑到二尖瓣器的异常，如单组乳头肌伞形二尖瓣叶，在术前应给以提示。

五、鉴别诊断

1. 法四型右室双出口与法洛四联症 法四型的右室双出口与法洛四联症之间的鉴别点主要为主动脉骑跨率，法洛四联症患者主动脉的骑跨率应小于60%。不同的诊断中心甚至不同超声医生对此有不同的标准和经验，这主要是由于法洛四联症常常合并巨大的室间隔缺损，缺损的上缘与主动脉前向对位不良，二者之间存在对位角度，给准确判断骑跨率造成难度，此时如注意观察到主动脉瓣与二尖瓣前叶非纤维连续性，即主动脉瓣下肌性圆锥为另一判断标准，则可更加确切地诊断为右室双出口。

2. 艾森曼格型右室双出口与空间隔缺损合并肺动脉高压 无大动脉异位而合并肺动脉高压的右室双出口应注意与室间隔缺损合并肺动脉高压相鉴别。部分室间隔缺损合并肺动脉高压的患者，如观察的角度不同，也可由于出现不同程度的主动脉骑跨现象而做出错误的诊断。此时应注意观察二尖瓣前叶与主动脉后壁之间有无纤维连续性，并且多角度观察大动脉起源的部位，尤其是剑下双动脉长轴断面，观察两条大动脉的起源部位及骑跨程度，有助于提高诊断的准确性。

3. 大动脉异位型右室双出口合并肺动脉高压（Taussig-Bing综合征）与大动脉转位合并肺动脉高压 Taussig-Bing综合征为大动脉转位型右室双出口。此型主动脉

位于右方或正前，起源于右心室，而肺动脉位于左后或正后方，肺动脉骑跨于室间隔之上，室间隔缺损位于肺动脉瓣下。如果肺动脉系统呈高压状态，肺动脉的骑跨程度不难判断。但如果肺动脉骑跨的程度位于左心室侧，应注意多角度观察，正确判断肺动脉的骑跨度，并且如果两条大动脉之间出现动脉圆锥应诊断为右室双出口。在检查的过程中注意与合并肺动脉高压的完全型大动脉转位相鉴别。

4. 大动脉异位型右室双出口合并肺动脉狭窄与大动脉转位合并肺动脉狭窄　大动脉异位合并肺动脉瓣狭窄的右室双出口，由于肺动脉系统的发育差，肺动脉瓣狭窄，主肺动脉内径细小，室间隔缺损位于肺动脉瓣下，观察肺动脉骑跨率的难度增大，极易与室间隔缺损合并大动脉转位相混淆，此时两大动脉之间存在的动脉圆锥组织可以帮助右室双出口的诊断。

六、思维要点

（1）大动脉的空间方位。

（2）大动脉的起源心室。

（3）大动脉的骑跨程度。

（4）动脉圆锥在诊断中的价值。

（5）二尖瓣叶与主动脉之间的纤维连续性对本病的提示。

（本章病例 21-1 ~ 21-16 由刘延玲提供，病例 21-17、21-18 由朱振辉提供，心血管造影图由凌坚提供。）

（刘延玲　朱振辉　凌　坚）

第二十二章　左室双出口

左心室双出口（double outlet left ventricle，DOLV）是极为少见的心内复杂畸形，其发病率约为1/20万，约占先天性心脏病的0.07%，于1819年由Marechal等首先报道，1967年Sakakibara首先应用外科手术矫治本病，并获得成功。本病主要的病理解剖改变为两大动脉均起源于左侧心室并同时伴有较大的室间隔缺损。

一、病理解剖及病理生理

（一）病理解剖

左室双出口的病理解剖改变变异性较大，主要的病理解剖改变为两条大动脉的全部或绝大部分起源于左心室腔，绝大多数的患者合并较大的室间隔缺损，极少数的患者无室间隔缺损，室间隔的连续性完整。根据先天性心脏病的阶段分析法分类，左室双出口可大致分为四种类型。

1. SDD　心房正位，心室右襻，主动脉位于肺动脉的右侧，呈并列状态，两大动脉均起源于左心室腔。

2. SLL　心房正位，心室左襻，主动脉位于肺动脉的左后方，两大动脉均起源于左心室腔。

3. IDD　心房反位，心室右襻，主动脉位于肺动脉的右侧，两大动脉均起源于左心室腔。

4. ILL　心房反位，心室左襻，主动脉位于肺动脉的左侧，两大动脉均起源于左心室腔。

根据两大动脉的空间方位，左室双出口所合并的室间隔缺损多位于主动脉瓣下，少数患者位于肺动脉瓣下，室间隔缺损可位于两大动脉，也可远离两大动脉。

部分患者可合并肺动脉瓣、瓣下及瓣上狭窄，右室流出道可根据狭窄程度的不同，出现不同程度的继发性改变。通常左室双出口患者的左心室发育正常，部分患者还可出现增大现象，而右心系统可出现发育不良，如右心室发育较小，三尖瓣环及瓣叶发育不良，极少数患者还可出现三尖瓣闭锁或下移现象。

（二）病理生理

左室双出口的病理生理改变和临床表现取决于不同的病理解剖组合。

1. 心房与心室连接一致　左心室直接接受肺静脉进入左心房的血流，也同时接受通过室间隔缺损分流入左心室的体静脉血流，因此主动脉与肺动脉同时接受左心室内的混合血。

2. 心房与心室连接不一致　本类型由于心房反位，心房和心室的连接不一致，体静脉的血流通过二尖瓣口进入左心室，而同时肺静脉的血流通过室间隔缺损也进入左心室，因此患者的发绀程度较重，但如果室间隔缺损位于主动脉瓣下的患者，其发绀程度会较轻。

二、临床表现

患者可出现不同程度的发绀，活动后加重，发育迟缓，易哭闹、烦躁，出现劳力性呼吸困难。胸骨左缘第3~4肋间可闻及响亮的收缩期杂音，并可触及收缩期震颤。

三、超声心动图表现

病例22-1　男，2个月（图22-1和图22-2）

✧ 二维超声心动图

心脏位于右侧胸腔，内脏位置正常，心房正位，心室右襻，全心增大，室间隔与左心室壁厚度正常，运动幅度尚可，室间隔呈水平位，心室呈上下排列，解剖左心室位于左前上方，解剖右心室位于右后下方。房间隔连续性良好，室间隔回声脱失约15mm，缺损位于主动脉瓣下。主动脉内径增宽，位于正后，肺动脉内径狭窄，位于正前，两大动脉均起源于左前上方的解剖左心室，并可探及双肌性流出道。肺动脉瓣增厚，瓣叶交界处粘连，开放受限。主肺动脉及左、右肺动脉发育不良。其余各瓣膜形态、结构及启闭未见明显异常，主动脉弓降部未见异常。

✧ 多普勒超声心动图

室水平探及双向分流，收缩期肺动脉瓣口血流速度增快。

✧ 超声心动图诊断

先天性心脏病、单发右位心、左室双出口、室水平双向分流、水平间隔、肺动脉瓣狭窄。

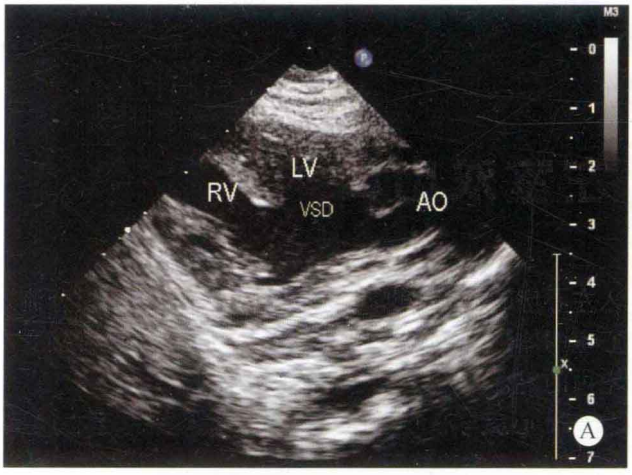
RV
LV
VSD
AO
A

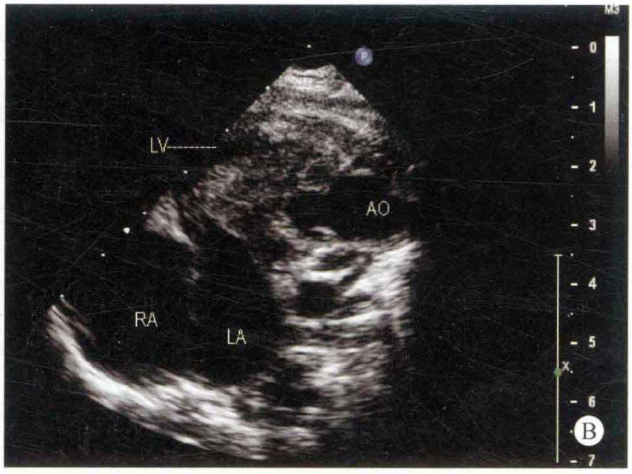
LV
AO
RA
LA
B

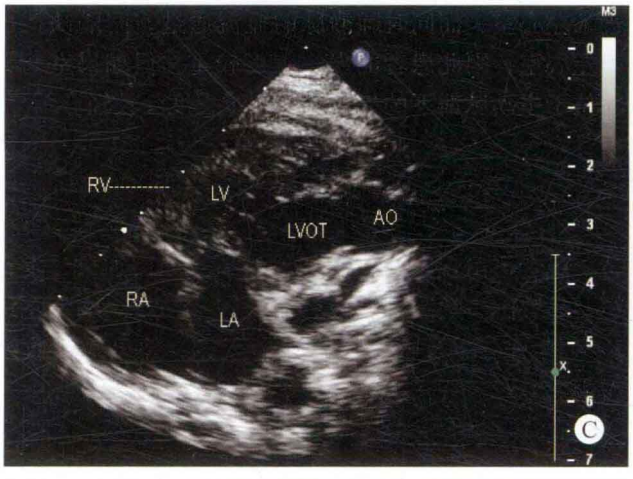
RV
LV
LVOT
AO
RA
LA
C

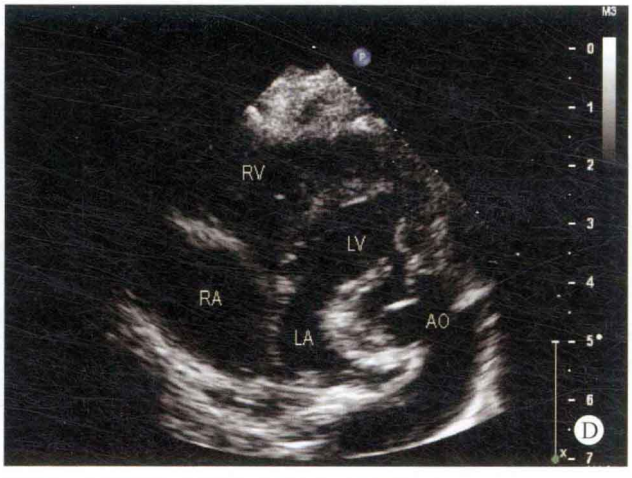
RV
LV
RA
LA
AO
D

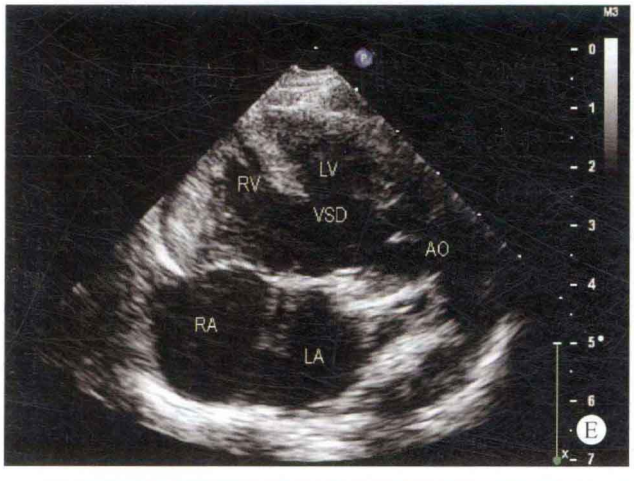
RV
LV
VSD
AO
RA
LA
E

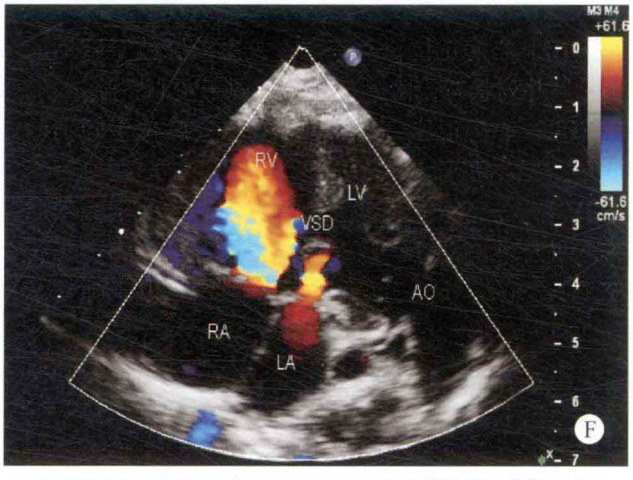
RV
LV
VSD
AO
RA
LA
F

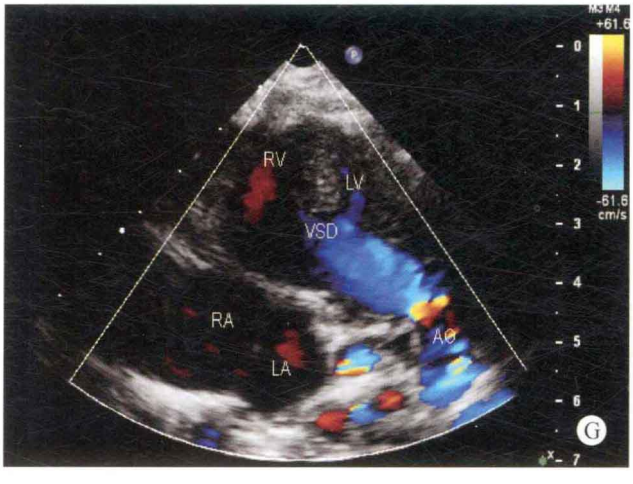
RV
LV
VSD
RA
AO
LA
G


RV
LV
AO
H

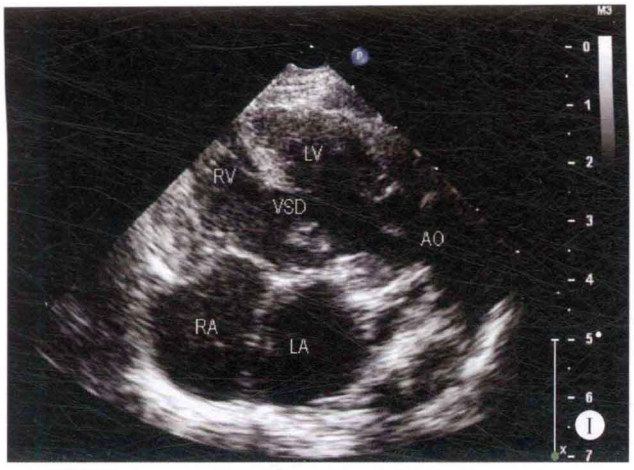



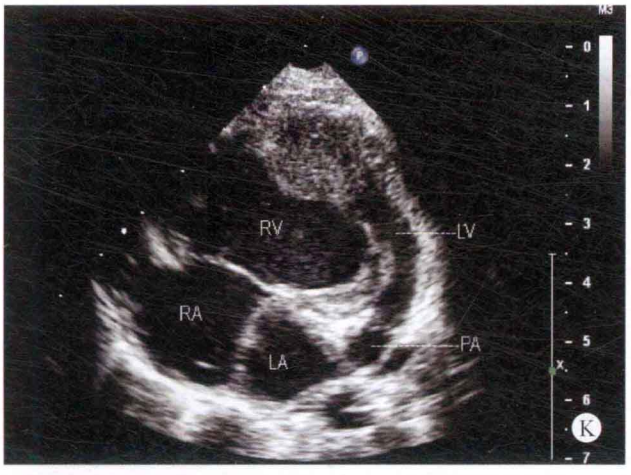

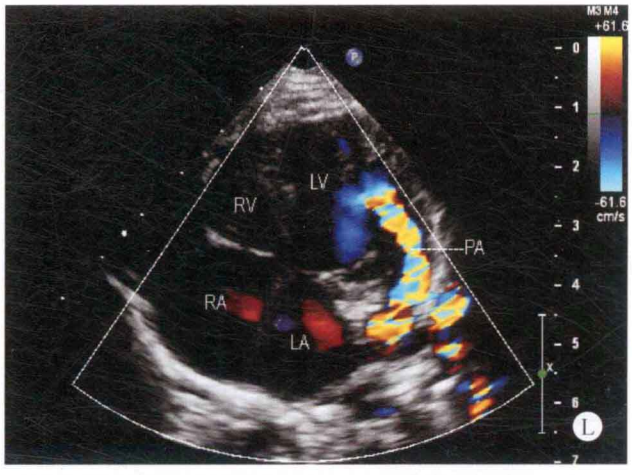



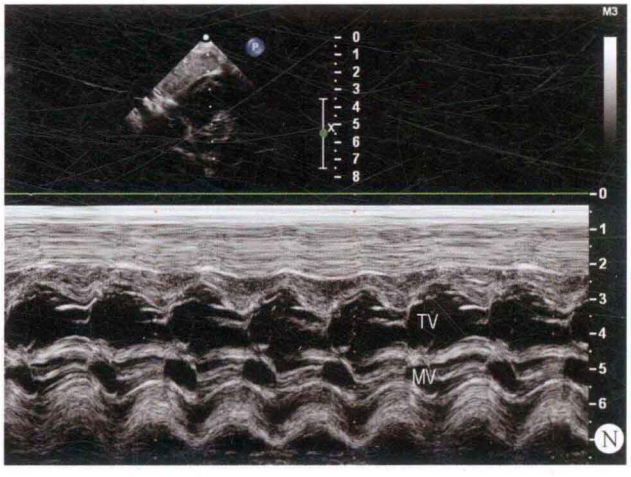

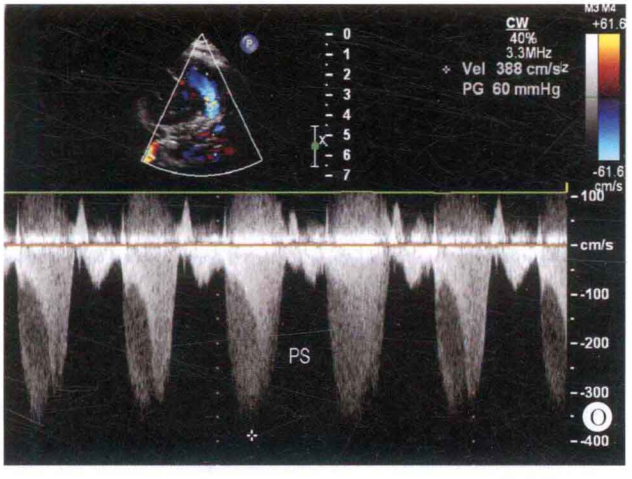

图 22-1 A. 心室长轴断面：主动脉起源于左前上方的左心室；B. 类四腔心断面：主动脉位于左前，起源于左前上方的左心室；C～E. 胸骨左缘四腔心断面：主动脉起源于左心室；F. 彩色多普勒五腔心断面：显示主动脉起源于左心室，左心房进入左心室的血流减少，室间隔出现回声脱失；G. 彩色多普勒五腔心断面：主动脉起源于左心室，左心室血流进入主动脉，室间隔回声脱失；H. 心室动脉长轴断面：显示主动脉起源于左心室；I. 四腔心断面：显示主动脉位置异常，起源于左心室；J、K. 四腔心断面：显示肺动脉起源于左心室；L. 彩色多普勒四腔心断面：显示肺动脉起源于左心室，肺动脉瓣口血流速度增快，呈五彩镶嵌色；M. 剑下主动脉－左心室断面：显示主动脉起源于左心室，右心室位置异常；N. M 型超声心动图心室波群：显示右心室内径增大；O. 肺动脉瓣连续多普勒血流频谱：肺动脉瓣下及肺动脉瓣口血流速度增快

心血管造影检查

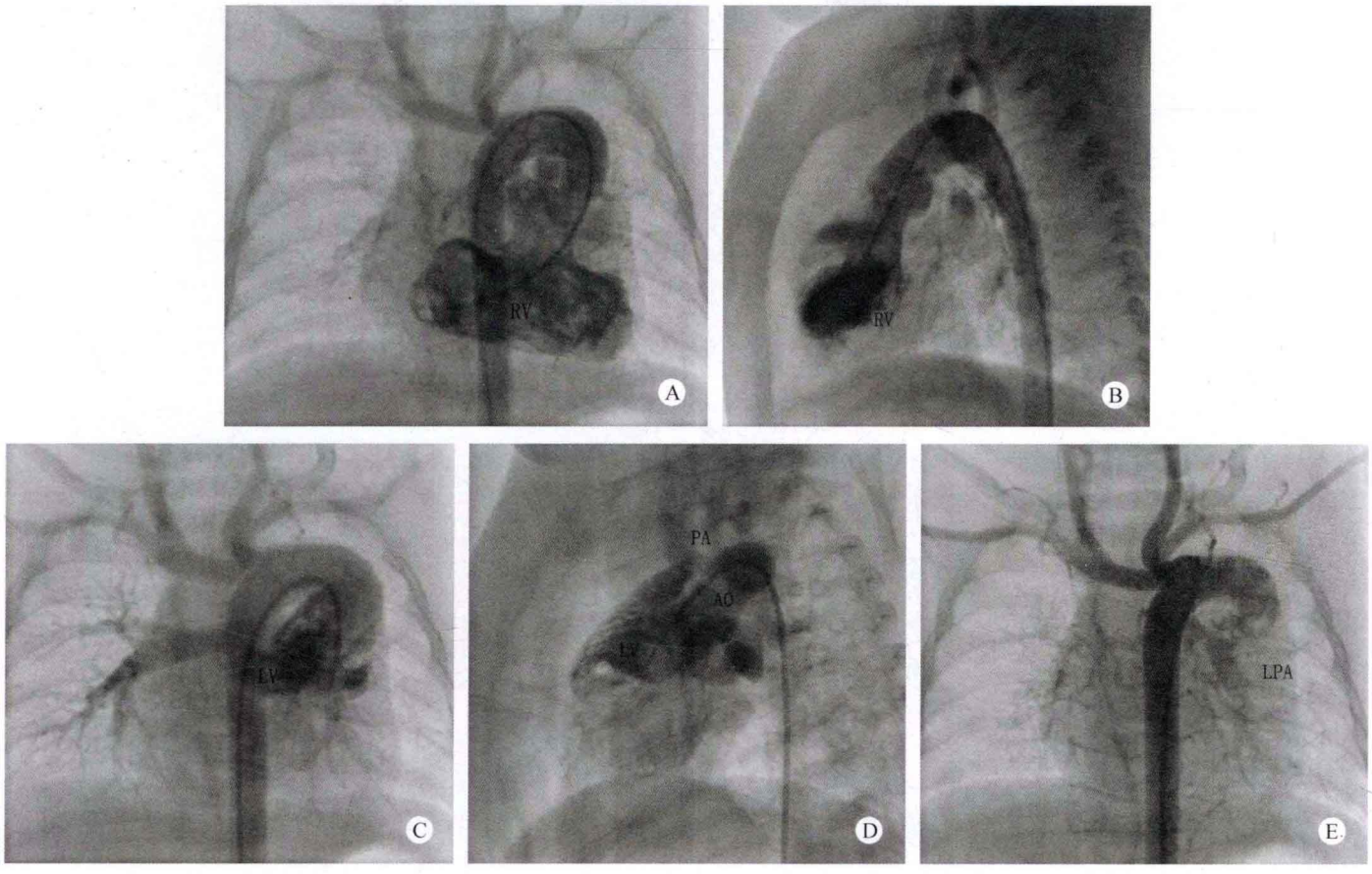

图 22-2　心房正位，两心室呈上下排列。位于下方的心室肌小梁相对粗大为解剖右心室（A、B），其上方的心室肌小梁相对纤细为解剖左室（C、D）。房、室连接关系正常。两大动脉均起自位于上方的解剖左室，双肌性流出道（D）。室间隔缺损位于主动脉瓣下（A）。肺动脉瓣开放受限，主肺动脉管腔相对纤细，左右肺动脉发育尚可。主动脉弓降部显影后通过未闭动脉导管左肺动脉逆行充盈，其连接部重度局限性狭窄（E）。两大动脉呈前后排列，肺动脉居前，主动脉居后

心血管造影诊断

先天性心脏病、左室双出口、水平间隔、室间隔缺损（主动脉瓣下）、肺动脉狭窄、大动脉前后排列。

病例分析

本患者为单发右位心，心室与动脉的空间方位均不正常，室间隔呈水平位，心室呈上下排列，解剖左心室位于左前上方，解剖右心室位于右后下方，因此如何正确识别左、右心室，在本患者极为重要。位于正常的四腔心断面时，通过与右心房连接的心室及心室的解剖形态特点确定右心室，并可显示右心室的全貌，但仅能显示出左心室的小部分，通过探头扫描角度的旋转，使右心室显示的部分减小，逐渐显示出左心室。在寻找左心室的同时，显示出了位于正后方的主动脉与左心室相连接。

本病例的肺动脉系统，无论是主肺动脉及左、右肺动脉均明显发育不良，通过二维超声心动图识别肺动脉系统有一定的难度。在寻找的过程中，发现位于心脏的左侧缘出现一与残余心腔极为相似的解剖结构，但通过彩色多普勒观察时，发现此部位的血流速度极快，频谱多普勒超声检查显示此血流为收缩期的高速动脉性血流频谱，提示此解剖结构为主肺动脉。通过寻找与心室之间的连接关系，发现肺动脉也起源于左前方的左心室。

本例的诊断技巧在于通过常规断面与非常规断面的结合，变换扫描的角度，清晰显示心房、心室及动脉的空间方位，并且寻找两大动脉与心室腔的连接关系，以便做出正确的诊断。

由于本病例的间隔呈水平位排列，因此在检查的过程中，应注意室间隔与心腔内粗大乳头肌之间的鉴别。

思维要点

（1）水平间隔与粗大乳头肌的鉴别。

（2）心室呈上下排列时，左右心室的识别。

（3）心室呈上下排列时，如何观察动脉与心室的连

接关系。

（4）残余心腔与发育不良动脉之间的鉴别。

（5）扫描技巧在本病例诊断中的作用。

病例 22-2　男，7 个月（图 22-3）

✧ 二维超声心动图

心脏位于左侧胸腔，肝脏位于左肋缘下，心房反位。心房腔内可探及两处房间隔回声脱失，低位房间隔回声脱失约 10mm，近房间隔中部回声脱失约 9mm，心室腔内可探及室间隔回声脱失，室间隔残端组织的长度仅为 8mm，并可探及二、三尖瓣口形成共同房室瓣叶。大动脉的空间方位及与心室的连接关系异常，主动脉与肺动脉呈左右并列状态，肺动脉瓣轻度增厚，开放轻度受限，两大动脉均起源于左心室腔，左房内径减小，未能探及明确的肺静脉进入左心房的开口，心房顶部可探及共同肺静脉干，内径约 7mm。胸骨上窝可探及垂直静脉、无名静脉及上腔静脉形成的共同肺静脉环。

✧ 多普勒超声

两心室腔内的血流混为一体，房水平探及双向分流，收缩期心房侧可探及源于房室瓣口的少量反流。未能探及明确的肺静脉血流进入左心房，可探及肺静脉血流通过共同肺静脉干引流入垂直静脉、无名静脉与上腔静脉内，形成共同肺静脉血流环。可探及动脉水平分流，其流束基底部的宽度约 2mm，收缩期肺动脉瓣口的血流速度轻度增快，流速为 2.4m/s，压差为 23mmHg。

✧ 超声心动图诊断

先天性心脏病、单发左位心、左室双出口、完全型心内膜垫缺损、巨大室间隔缺损、功能性单心室、完全型心上型肺静脉畸形引流、轻度肺动脉瓣狭窄、Ⅱ孔型房间隔缺损、房水平双向分流、动脉导管未闭、动脉水平左向右分流、房室瓣少量反流。

✧ 病例分析

本患者的心内结构改变极为复杂，虽然心脏仍位于左侧胸腔，但心房反位，内脏反位，而心室为右襻，出现左心房与右心室连接，而右心房与左心室连接的异常关系，但由于主动脉与肺动脉均从解剖左心室发出，体静脉血流经右心房通过共同房室瓣口进入左心室仍排入肺动脉。

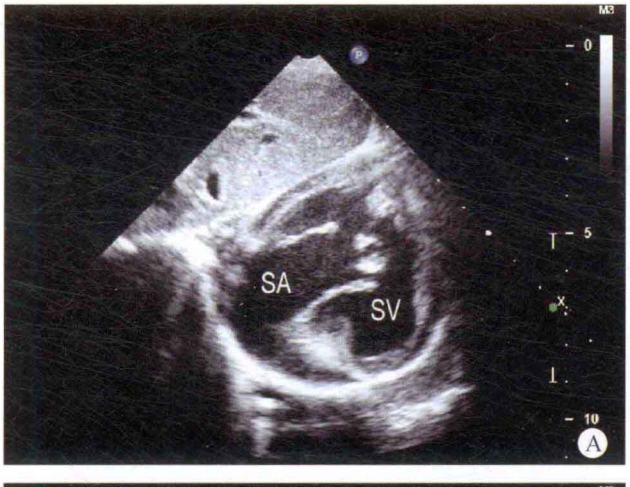

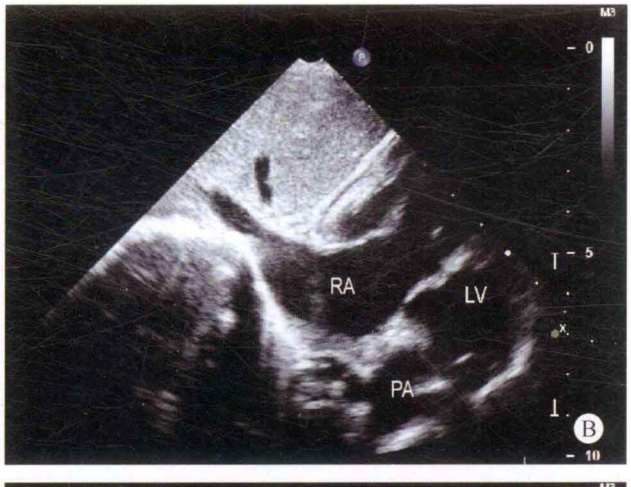

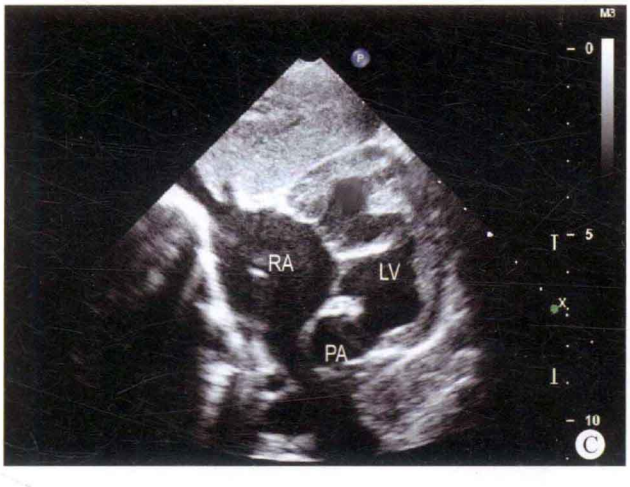

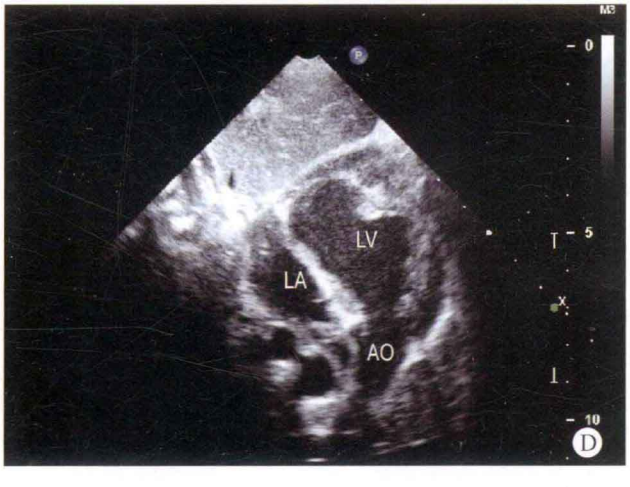

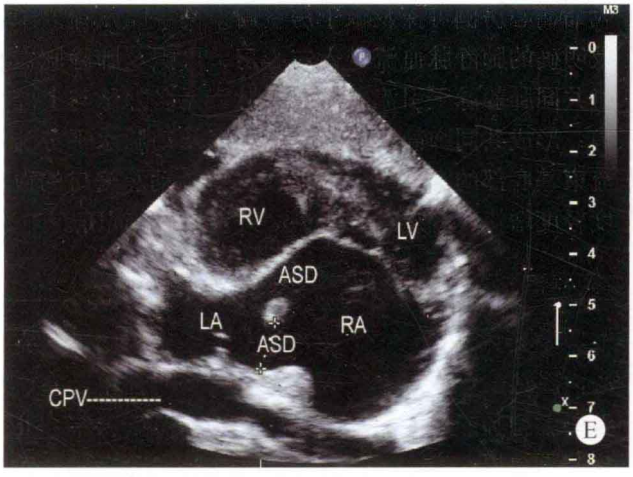
RV
LV
ASD
LA
ASD
RA
CPV
E

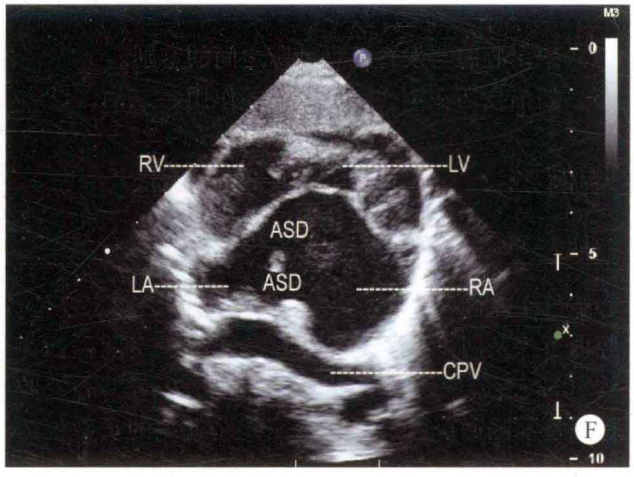
RV
LV
ASD
LA
ASD
RA
CPV
F

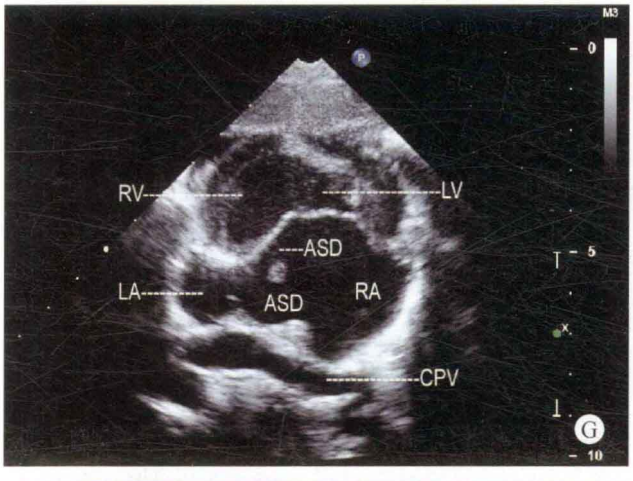
RV
LV
ASD
LA
ASD
RA
CPV
G

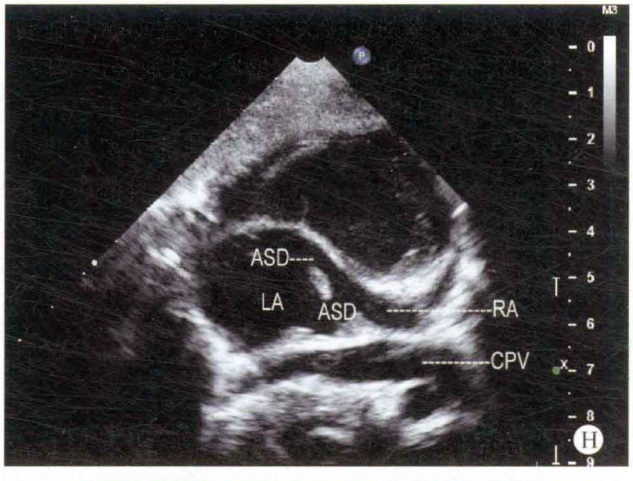
ASD
LA
ASD
RA
CPV
H

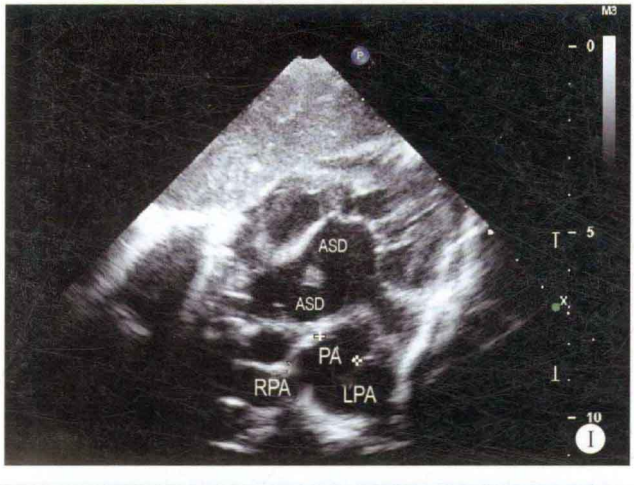
ASD
ASD
PA
RPA
LPA
I

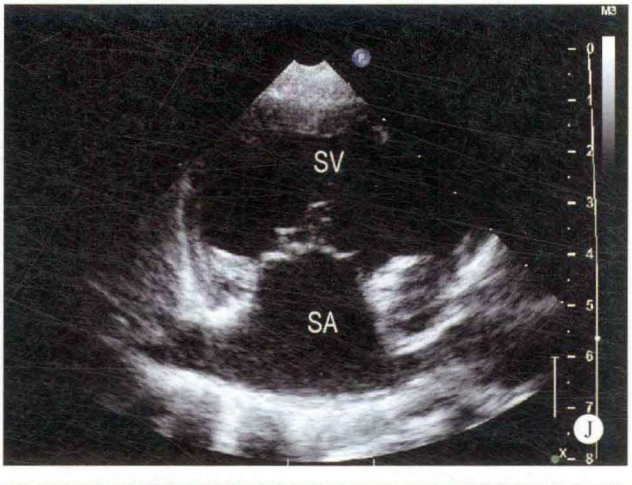
SV
SA
J

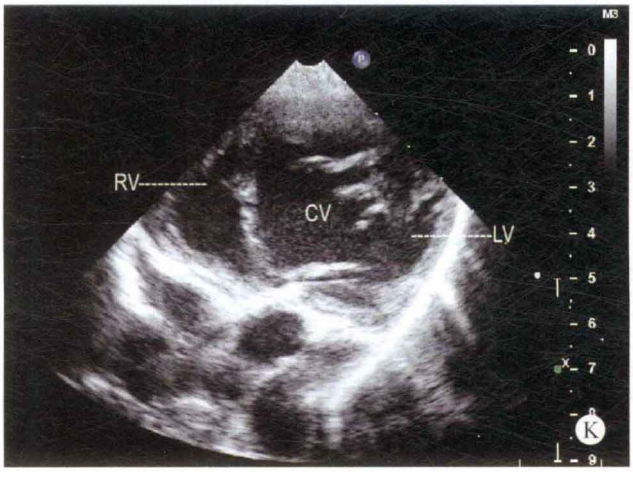
RV
CV
LV
K

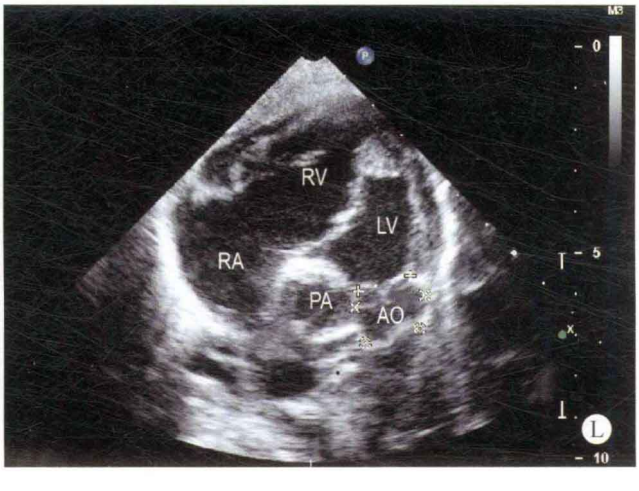
RV
LV
RA
PA
AO
L

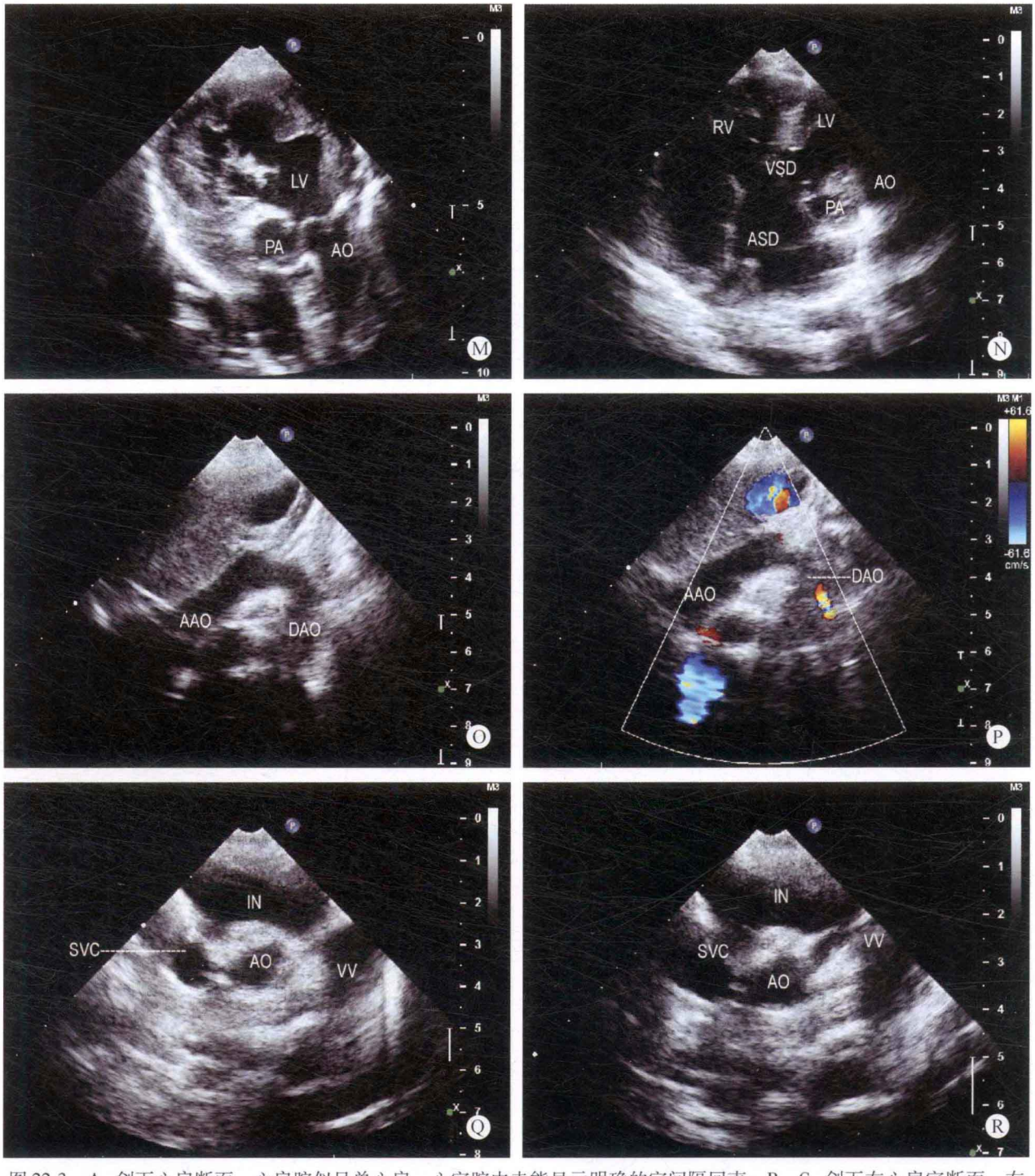

图 22-3 A. 剑下心房断面：心房腔似呈单心房，心室腔内未能显示明确的室间隔回声；B、C. 剑下右心房室断面：右心房与左心室相连接，肺动脉起源于左心室；D. 剑下主动脉左心室断面：主动脉起源于左心室；E～H. 剑下四腔心断面：内脏反位，心房反位，心室右襻，房间隔可探及两处回声脱失，室间隔呈功能性单心室，心房顶部可显示共同肺静脉干；I. 剑下心房－肺动脉断面：显示房间隔两处回声脱失；J. 剑下心房－心室断面：心房呈功能性单心房，心室呈功能性单心室；K. 剑下心室短轴断面：二、三尖瓣叶形成共同房室瓣叶；L. 剑下动脉短轴断面：主动脉起源于左心室；M. 主动脉－左心室长轴断面：主动脉起源于左心室；N. 胸骨左缘四腔心断面：房、室间隔回声脱失，二、三尖瓣叶形成共同房室瓣口；O. 胸骨上窝主动脉弓长轴断面：主动脉弓降部正常，但与图像的近场距离较远；P. 彩色多普勒主动脉弓长轴断面：可显示未闭动脉导管；Q、R. 胸骨上窝共同肺静脉干断面：可探及由垂直静脉、无名静脉与上腔静脉形成的共同肺静脉环

心房内出现两处房间隔组织连续性中断现象，同时合并Ⅰ孔及Ⅱ孔型房间隔缺损，其血流动力学形成功能性单心房的改变。患儿的左心房内径较小，未能显示四支肺静脉的入口，双心房的顶部可探及较宽的共同肺静脉干组织结构。在探查主动脉弓时，发现主动脉弓离扫描的近场距离较远。顺时针旋转探头的方向，使其出现主动脉

弓部的短轴图像，此时显示出共同肺静脉干通过垂直静脉与无名静脉、上腔静脉形成共同肺静脉环样结构，表明患者同时患有完全型心上型肺静脉异位引流。由于患者同时合并完全性心上型肺静脉异位引流，肺静脉的血流完全引流入右心房，形成在静脉水平的左向右分流，通过房间隔缺损又分流入左心房，形成房水平的右向左分流。

患儿的大动脉空间方位异常，主动脉位于左侧，而肺动脉位于右侧，两大动脉均起源于左心室，但由于同时存在较大的室间隔缺损及房间隔缺损，出现房水平及室水平的双向分流，因此两大动脉同时接受体循环与肺循环的血流。

患儿除心房、心室与动脉的连接关系不一致外，房室瓣环的十字交叉结构消失，二尖瓣叶及三尖瓣叶的解剖形态异常，形成共同的房室瓣口，由于双流入道组织结构改变为单一的流入道结构，在某些切面观察时与单心房、单心室极为相似，应注意鉴别。

思维要点

（1）心脏位置阶段异常。
（2）心房位置的识别。
（3）动脉的起始部位确认。
（4）房室瓣叶形态的改变。
（5）共同肺静脉干的识别及引流途径的确定。

病例 22-3　女，22 岁（图 22-4）

二维超声心动图

心脏位于左侧胸腔，心房正位，心室右襻，左心房室内径增大，室间隔与左室壁厚度正常，运动幅度尚可，但其走向异常，向左后下方走行。房间隔近上腔静脉端回声脱失约 18mm，膜周部室间隔回声脱失约 13mm。主动脉内径增宽，位于正前，肺动脉内径狭窄，位于正后，两大动脉均起源于左心室腔。室间隔缺损紧邻主动脉右冠瓣下。主肺动脉及左、右肺动脉发育欠佳，肺动脉瓣为二叶瓣，瓣叶增厚、粘连，开放受限。其余各瓣膜形态、结构及启闭运动未见异常。主动脉弓右弓右降，下腔静脉肝段缺如。

多普勒超声心动图

房水平及室水平探及双向分流，收缩期肺动脉瓣血流速度增快，流速为 4.6m/s，过瓣口压差为 86mmHg。

超声心动图诊断

先天性心脏病、左室双出口、室间隔缺损、室水平双向分流、Ⅱ孔型房间隔缺损、房水平左向右分流、肺动脉瓣二瓣化畸形、肺动脉瓣狭窄。

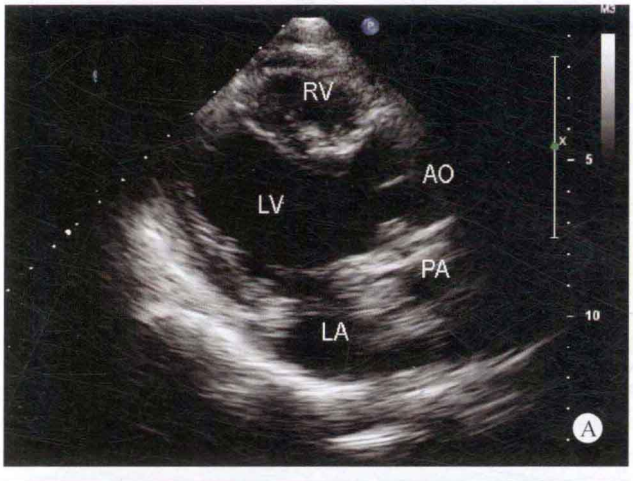

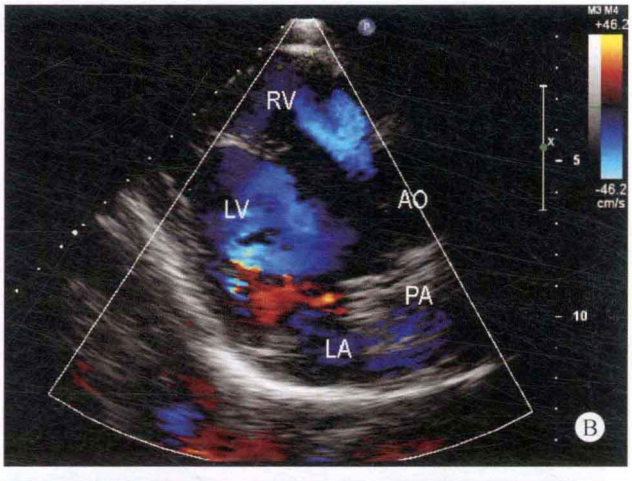

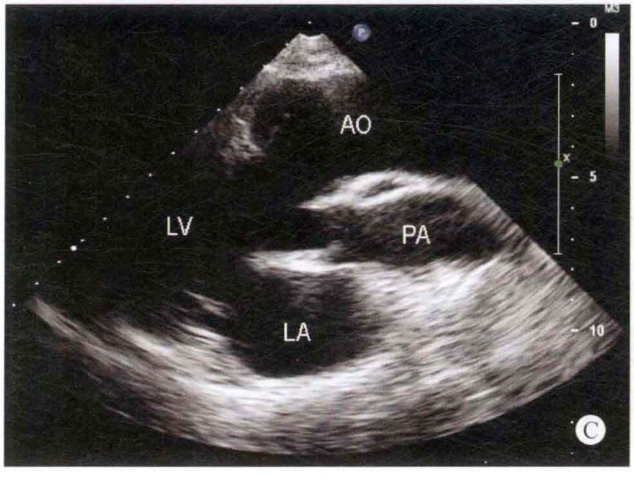

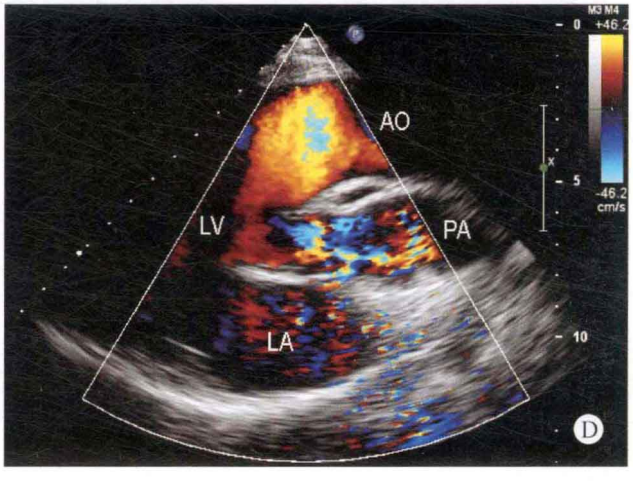

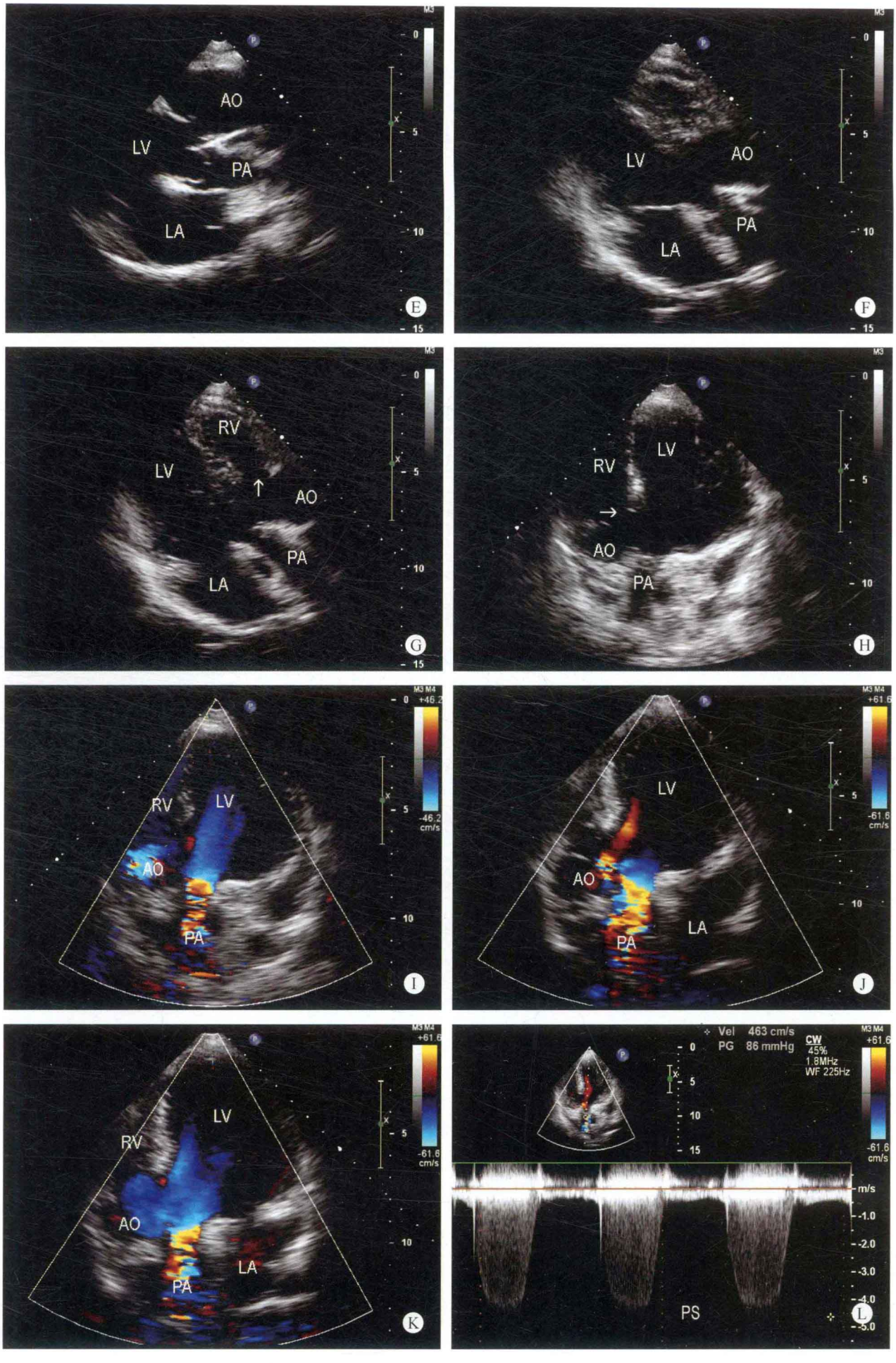
AO
LV
PA
LA
E
F
RV
G
H
I
J
K
Vel 463 cm/s
PG 86 mmHg
CW
45%
1.8MHz
WF 225Hz
m/s
PS
L

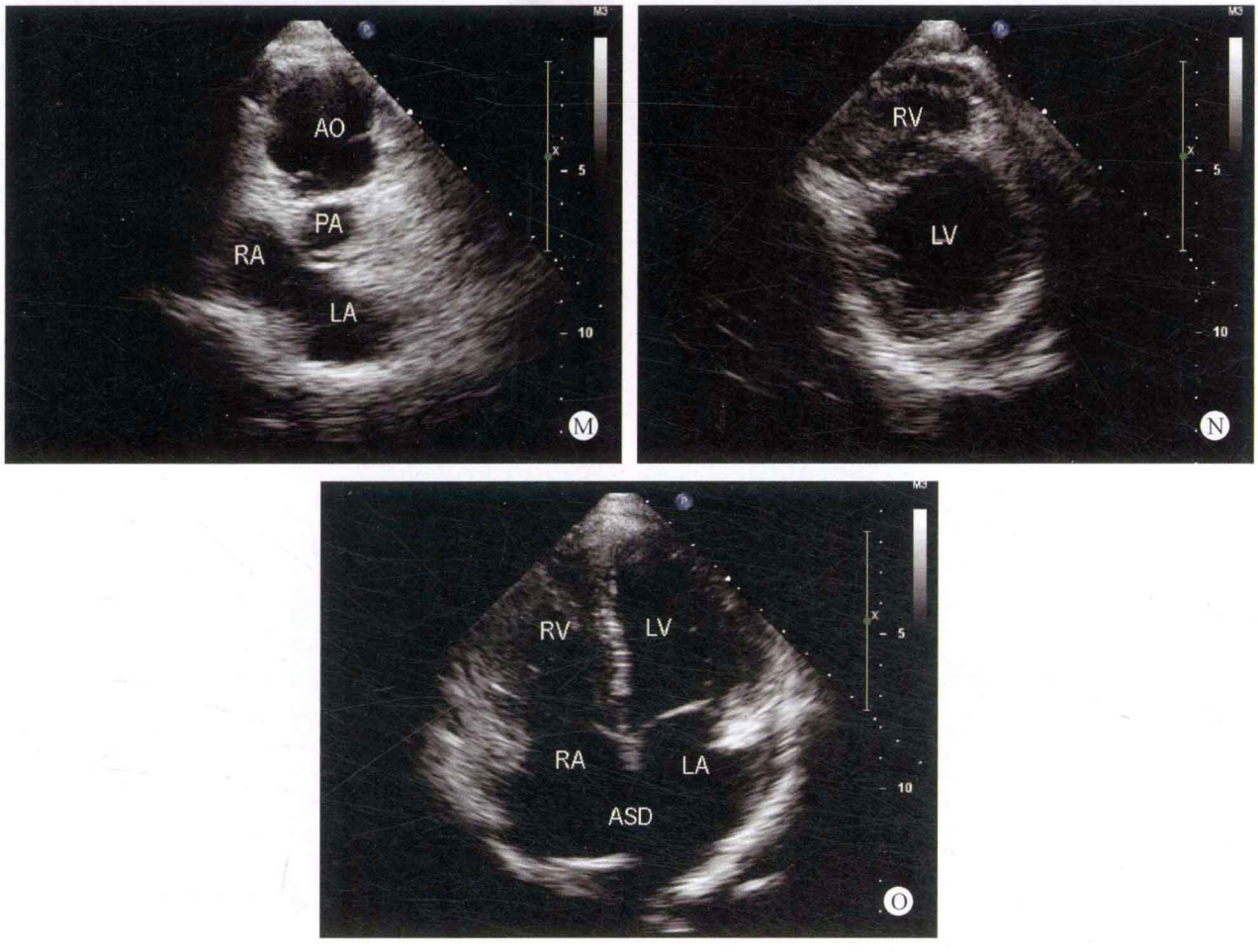

图 22-4　A. 左心室长轴断面：左心室内径增大，主动脉内径增宽，起源于左心室；B. 彩色多普勒左心室长轴断面：显示左心室的血流进入主动脉，室水平出现分流；C. 左心室长轴断面：主动脉内径增宽，肺动脉内径狭窄，收缩期肺动脉瓣开放时呈拱形，提示肺动脉瓣为二叶瓣畸形，两大动脉均起源于左心室腔；D. 彩色多普勒左心室长轴断面：收缩期左心室进入肺动脉瓣口的血流呈五彩镶嵌色，提示血流通过狭窄的肺动脉瓣速度增快；E、F. 左心室长轴断面：左心室增大，主动脉内径增宽，肺动脉内径狭窄，肺动脉瓣开放受限，两大动脉均起源于左心室腔，室间隔走行方向异常；G. 左心室心尖长轴断面：左心室增大，室间隔缺损紧邻主动脉瓣下（箭头所示）；H. 心尖五腔心断面：左心室内径增大，室间隔紧邻主动脉瓣下（箭头所示），两大动脉均起源于左心室腔；I～K. 彩色多普勒心尖五腔心断面：显示室水平出现双向分流，收缩期左心室的血流进入肺动脉瓣口时出现加速，呈五彩镶嵌色，舒张期主动脉瓣口出现少量反流；L. 连续多普勒肺动脉瓣口血流频谱：收缩期肺动脉瓣口血流速度增快，流速为 4.6m/s，过瓣口压差为 86mmHg；M. 大动脉短轴断面：主动脉内径增宽，位于正前，肺动脉内径狭窄，位于正后，肺动脉瓣为二叶瓣畸形，呈正前、正后排列；N. 左心室短轴断面：左心室内径明显增大，右心室有效腔径减小；O. 心尖四腔心断面：房间隔中部出现回声脱失现象

手术结果

手术证实为先天性心脏病、左室双出口、肺动脉瓣狭窄。

心房正位，右房偏后，心室右襻，肺动脉位于主动脉正后方，两大动脉完全起源于左心室，肺动脉瓣为二瓣化畸形，瓣叶粘连，瓣口狭窄，主肺动脉及左、右肺动脉发育较好。室间隔缺损位于主动脉瓣下，缺损大小为 20mm × 30mm。房间隔缺损大小约为 20mm × 40mm。动脉导管未闭约 2mm。

病例分析

本例患者的左心房室增大，主动脉内径增宽，位于正前方，而肺动脉内径仅为主动脉的二分之一，肺动脉瓣叶畸形，为二叶瓣，瓣叶呈前后排列，开放时呈拱形，收缩期瓣口开放的有效面积减小。

由于患者的室间隔走向异常，向左后下方走行，将主动脉隔入了左心室，而室间隔的中部向右心室方向膨出，致使右心室所能显示的有效腔径减小，室间隔的残端顶部与主动脉的前壁呈角状，如何显示真实的室间隔

缺损大小则出现一定的难度，本例患者超声所测量的室间隔缺损的大小与手术所见有一定的差距。两大动脉的根部未能呈平行排列，而之间呈对角状，无明确的动脉圆锥组织。由于室间隔、主动脉与肺动脉三者之间的排列角度均出现异常，对于确定主动脉的起源心室有一定的难度，从某种程度上给诊断带来了一些迷惑。

本例患者的室间隔走向极为特殊，致使主动脉被隔入左心室，本例患者如不出现室间隔的走向异常，所形成的心内畸形应为完全型大动脉转位。

✧ 鉴别诊断

本例患者应注意与完全型大动脉转位相鉴别，由于室间隔的走向异常，其残端的顶部与主动脉根部呈角状改变，而室间隔缺损又紧邻主动脉瓣下，从某个角度观察（图 22-4C），主动脉似起源于右心室腔，但通过旋转探头的角度观察（图 22-4F），可清晰显示增宽的主动脉与内径狭窄的肺动脉均起源于左心室腔。因此在检查复杂畸形时，应通过一些非常规性断面扫查，清晰显示心内各部的组织结构改变及其相互之间的毗邻关系，以便做出正确的诊断。

✧ 思维要点

（1）两大动脉的空间方位。
（2）两大动脉起源部位的确定。
（3）室间隔的行走方向对诊断的影响。
（4）如何正确测量室间隔缺损的大小。

病例 22-4　女，35 岁（图 22-5）

✧ 二维超声心动图

心脏位于左侧胸腔，内脏反位，心房反位，心室左襻，左心房内径增大，右侧的解剖左心室增大，心室腔内可探及粗大异常肌束。室间隔与左心室壁厚度正常，运动幅度尚可。房间隔中部回声中断约 9mm，膜周部室间隔回声中断约 13mm。大动脉空间方位异常，主动脉内径增宽，位于右前。起源于右侧的解剖左心室，因左心房和左心室同时转位，形成解剖左心房－解剖左心室－主动脉的连接关系，右心房仍与右心室相连接。肺动脉位于左后，骑跨于室间隔之上，骑跨率约为 60%。肺动脉瓣为二叶瓣，瓣叶增厚，开放受限。主肺动脉及左右肺动脉发育尚可。左侧的解剖三尖瓣叶发育短小，开放幅度减小，舒张期有效的瓣口面积减小。其余各瓣膜形态、结构及启闭未见明显异常。主动脉弓降部未见异常。

✧ 多普勒超声心动图

室水平探及双向分流，房水平探及双向分流。收缩期过肺动脉瓣口血流速度增快，流速为 5.19m/s，压差为 108mmHg。由于心房与心室同时转位，主动脉起源于解剖的左心室，从血流动力学方面观察，主动脉仍然接受肺静脉进入左心房、室的血液。由于肺动脉骑跨于室间隔之上，体静脉的血流进入右心房、室后，血流通过室间隔缺损，同时进入主动脉与肺动脉。收缩期功能三尖瓣口（解剖二尖瓣）探及少量反流。

✧ 超声心动图诊断

先天性心脏病、单发左位心、解剖及功能左室双出口、肺动脉瓣二瓣化畸形、肺动脉瓣狭窄、膜周部室间隔缺损、室水平双向分流、Ⅱ孔中央型房间隔缺损、房水平双向分流、功能二尖瓣（解剖三尖瓣）发育不良。

✧ 病例分析

由于患者的心脏位于左侧胸腔，但内脏反位，心房反位，因此确定为单发左位心，但患者的心室也同时转位，为心室左襻，主动脉位于右前，起源于右侧的解剖左心室，形成了解剖左心房－解剖左心室－主动脉的连接关系。从血流动力学的角度观察，肺静脉的氧和血通过解剖左心房、室仍然进入主动脉，而肺动脉内径狭窄，骑跨于室间隔之上，形成解剖右心房－解剖右心室－肺动脉与主动脉的连接关系，因此考虑为解剖及功能的左室双出口。

在本例患者中，因心房与心室同时转位，大动脉的空间方位也异常，极为少见，给检查过程中诊断思路带来一定的迷惑，易出现错误诊断，因此应注意采用阶段分析的方法，从解剖及血流动力学的角度逐段观察及分析，做出正确的诊断。

虽然患者的心房反位、心室左襻，主动脉位于右前方，但从解剖的角度观察左心房、左心室与主动脉的连接关系是正常的，因此其体循环与肺循环之间的血流动力学也未能发生改变。而右心房仍与右心室连接，但肺动脉骑跨于室间隔上，因此确定骑跨的程度在本病例的诊断中非常重要。如骑跨的程度大于 60%，应考虑左室双出口的诊断；如肺动脉无骑跨，其血流动力学的改变与室间隔缺损合并肺动脉瓣狭窄相同。

✧ 鉴别诊断

本病例由于内脏与心房反位，心室左襻，但主动脉仍从解剖左心室发出，因此在检查的过程中，应注意从血流动力学的角度考虑本病的诊断，以减少诊断中的错误。

患者的肺动脉瓣狭窄，主肺动脉及左右肺动脉发育不良，主肺动脉的内径较细小，应从多角度观察肺动脉的骑跨程度，以便与室间隔缺损合并肺动脉瓣狭窄相鉴别。

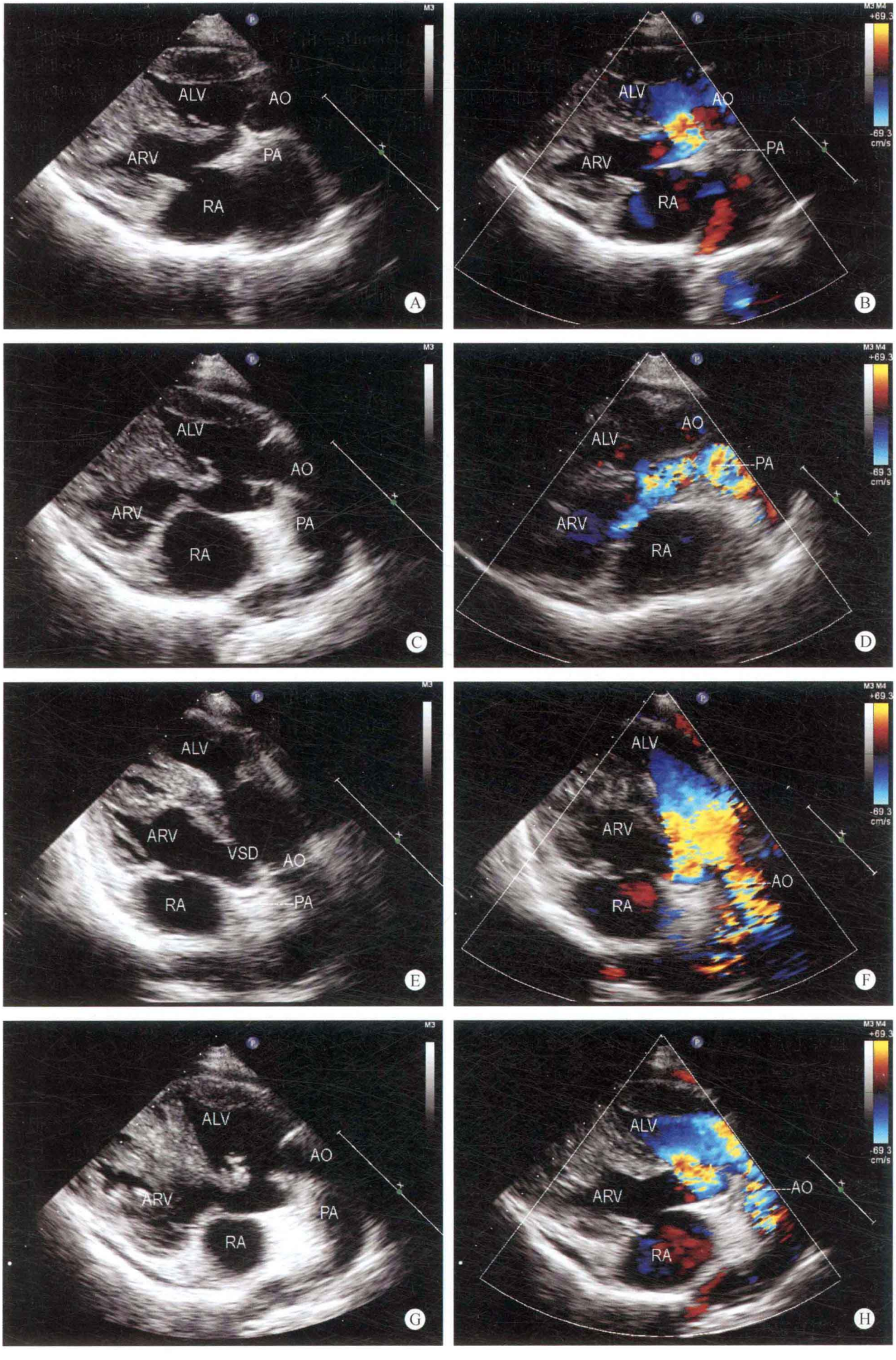
ALV
AO
ARV
PA
RA
A
B
C
D
VSD
E
F
G
H
M3
M3 M4
+69.3
-69.3
cm/s

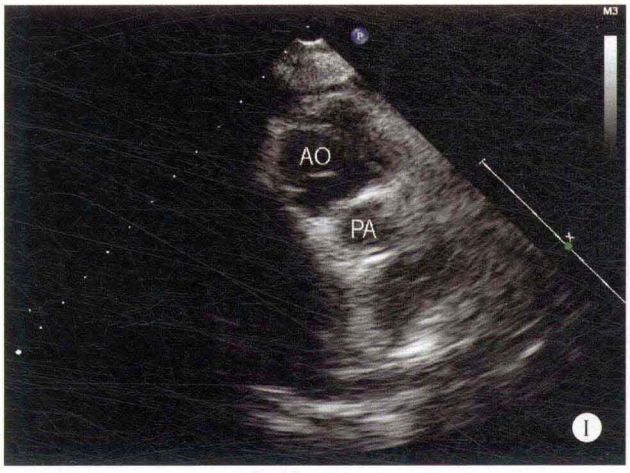
AO
PA
I

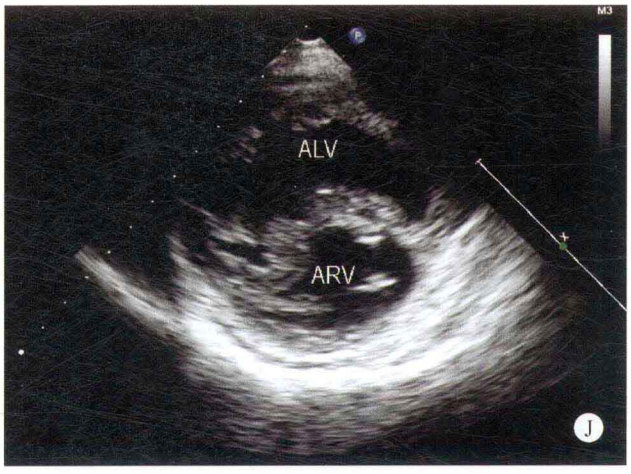
ALV
ARV
J

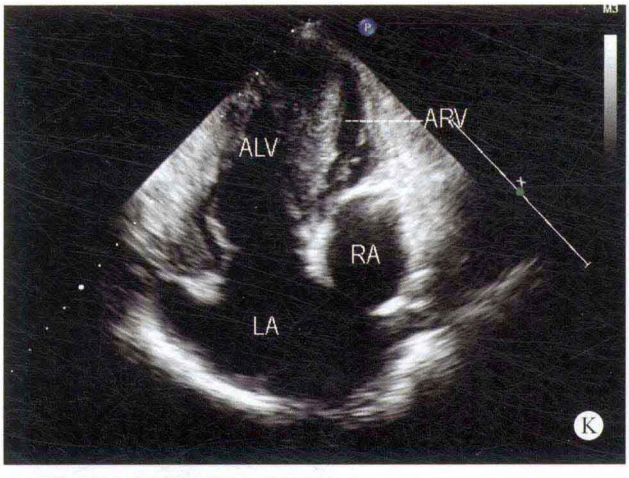
ALV
ARV
RA
LA
K

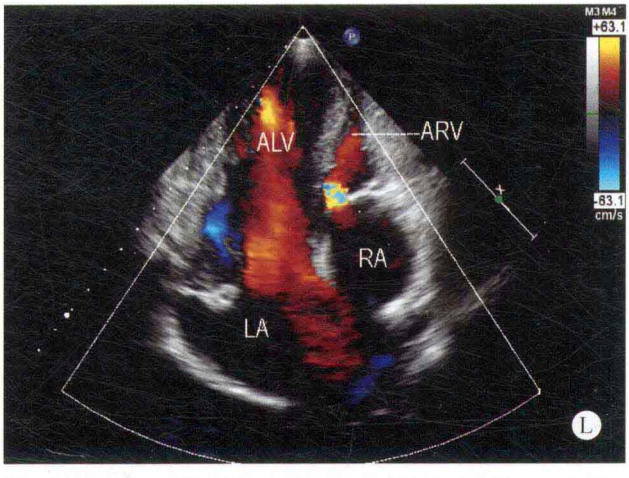
+63.1
-83.1
cm/s
ALV
ARV
RA
LA
L

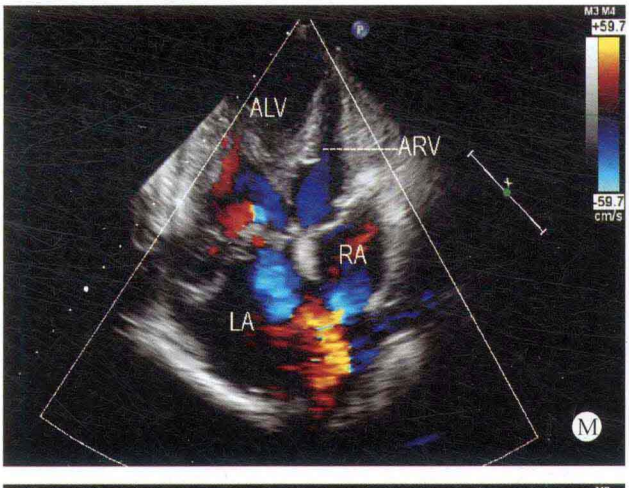
+59.7
-59.7
cm/s
ALV
ARV
RA
LA
M

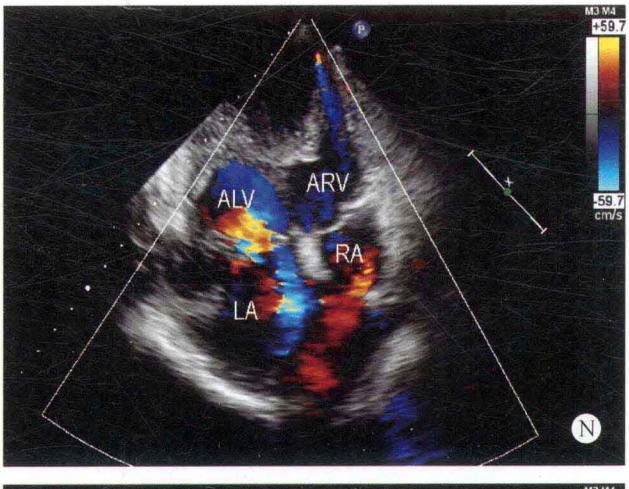
+59.7
-59.7
cm/s
ALV
ARV
RA
LA
N

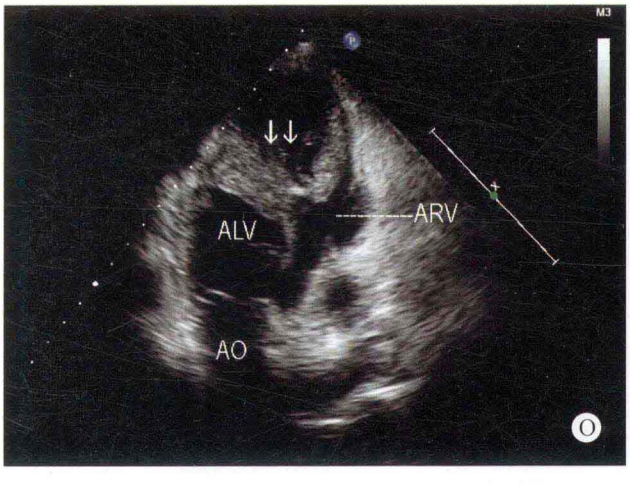
ALV
ARV
AO
O

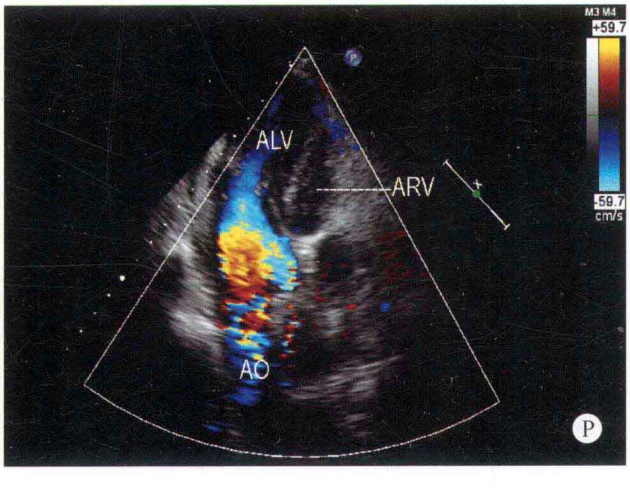
+59.7
-59.7
cm/s
ALV
ARV
AO
P

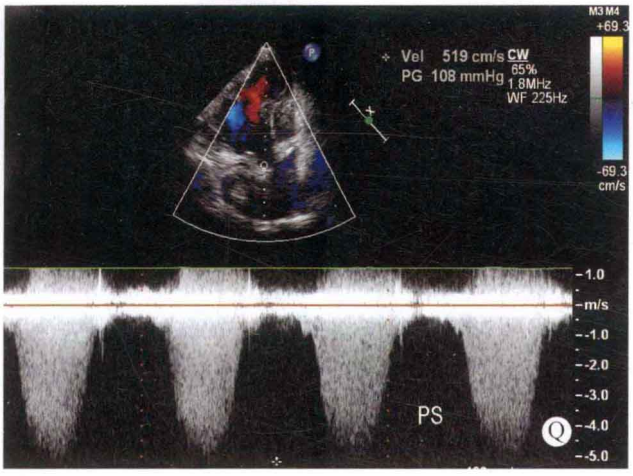

图 22-5　A. 心室长轴断面：室间隔连续性中断，心室转位，主动脉内径增宽，位于右前，起源于解剖左心室；B. 彩色多普勒心室长轴断面：室水平出现蓝色的双向分流；C. 双动脉长轴断面：室间隔与主动脉前壁的连续性中断，心室转位，主动脉起源于右侧的解剖左心室，肺动脉内径狭窄，骑跨于室间隔上；D. 彩色多普勒双动脉长轴断面：收缩期心室进入肺动脉瓣口的血流速度增快，呈五彩镶嵌色；E. 心尖长轴断面：清晰显示室间隔的连续性中断，心室转位，右心房－右心室－肺动脉的连接关系，而主动脉起源于右侧的解剖左心室；F. 彩色多普勒心尖长轴断面：显示解剖左心室的血液同时进入主动脉与肺动脉；G. 升主动脉长轴断面：两大动脉之间无明确的动脉圆锥样回声，主动脉起源于右侧的解剖左心室，升主动脉至主动脉弓部内径正常；H. 彩色多普勒升主动脉长轴断面：室水平出现蓝色的右向左分流，主动脉弓部血流速度正常；I. 大动脉短轴断面：主动脉内径增宽，位于右前，肺动脉内径狭窄，位于左后；J. 心室短轴断面：心室转位，解剖左心室位于右侧，心室腔增大，解剖右心室位于左侧；K. 四腔心断面：显示心房转位，左侧为解剖右心房，右侧为解剖左心房，心室同时转位，左侧的房室瓣叶的附着点较右侧的房室瓣叶附着点位置低，其心腔内的调节束较多，为解剖右心室，而右侧的心室内膜较光滑，房室瓣叶的附着点较高，为解剖左心室形态；L. 彩色多普勒四腔心断面：左侧的房室瓣叶发育较短，舒张期有效的瓣口开放面积减小，血流通过量减少；M. 彩色多普勒四腔心断面：显示房、室水平出现双向分流；N. 彩色多普勒四腔心断面：可疑室间隔近心尖部出现蓝色的室水平少量分流；O. 五腔心断面：显示主动脉内径增宽，起源于右侧的解剖左心室，心腔内出现粗大的异常肌束（箭头所示）；P. 彩色多普勒五腔心断面：显示血流通过异常肌束部位时，未能出现血流加速现象；Q. 收缩期肺动脉瓣口血流频谱：收缩期肺动脉瓣口血流速度增快，流速为 5.19m/s，压差为 108mmHg

由于心房与心室的位置均异常，在检查的过程中，应注意到心室为左襻，从解剖的改变及血流动力学的角度考虑，仍应诊断为左室双出口，而不是解剖左室双出口（功能右室双出口）。

思维要点

（1）单发左位心的判定。
（2）心房反位的判断。
（3）心室左襻的判定。
（4）动脉起源的部位。
（5）解剖左室双出口及血流动力学的左室双出口的判定。

病例 22-5　男，5 个月（图 22-6 和图 22-7）

二维超声心动图

心脏位于左侧胸腔，心房正位，心室左襻，左侧房室内径增大，室间隔与左室壁厚度正常，运动幅度尚可。房间隔连续性良好，室间隔上端回声脱失约 11mm，缺损远离两大动脉。主动脉位于右侧，肺动脉内径增宽，位于左侧，与主动脉呈左右排列，两大动脉均起源于左侧的解剖右心室，主肺动脉及左右肺动脉发育尚可，其余各瓣膜结构及启闭功能正常。主动脉弓降部未见明显异常。心包腔内未见明显异常。

多普勒超声心动图

室水平探及双向分流，收缩期二尖瓣口探及少量反流。

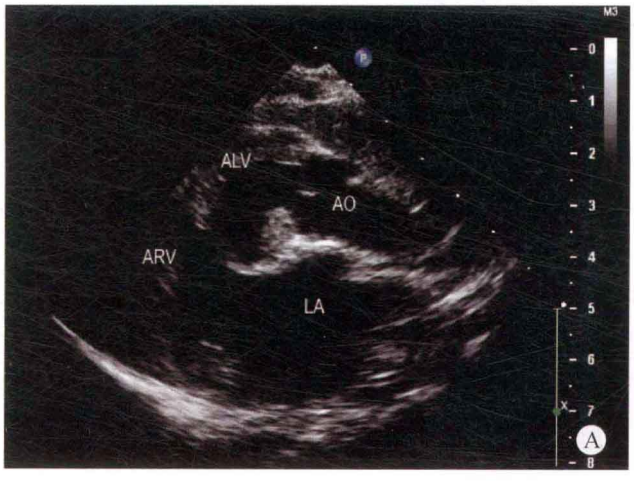


ALV
ARV
PA
LA
B


AO
PA
LA
C

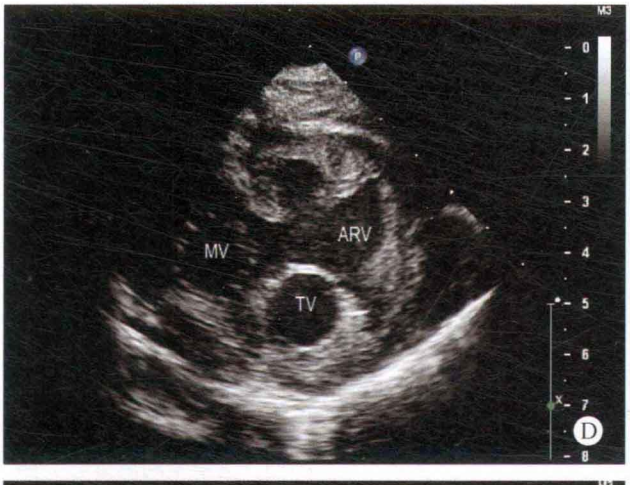
MV
ARV
TV
D

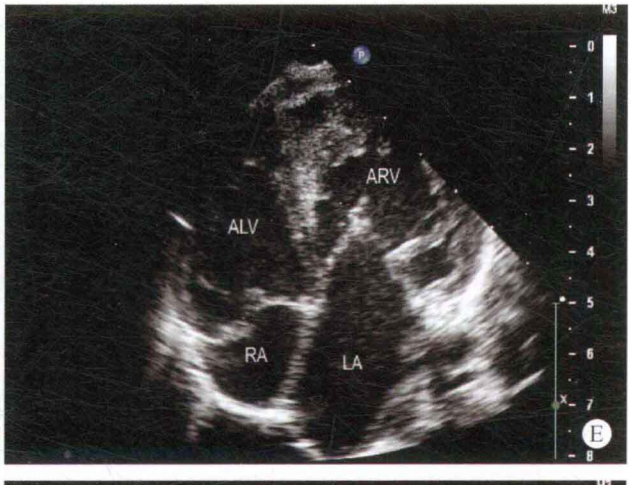
ARV
ALV
RA
LA
E


PA
AO
RPA
LPA
F


PA
AO
G


ALV
VSD
ARV
AO
PA
H

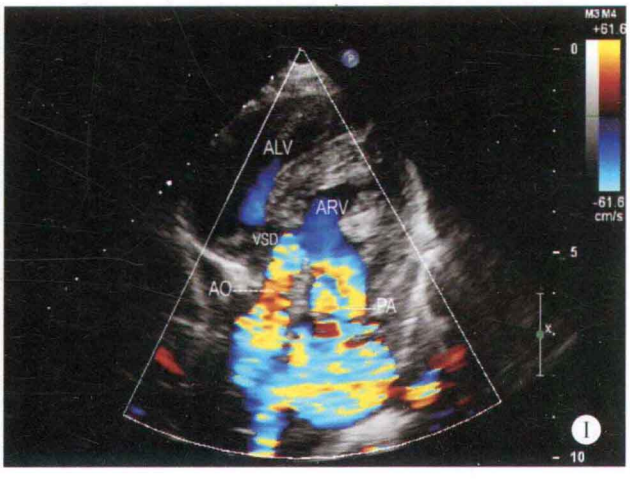
ALV
ARV
VSD
AO
PA
I

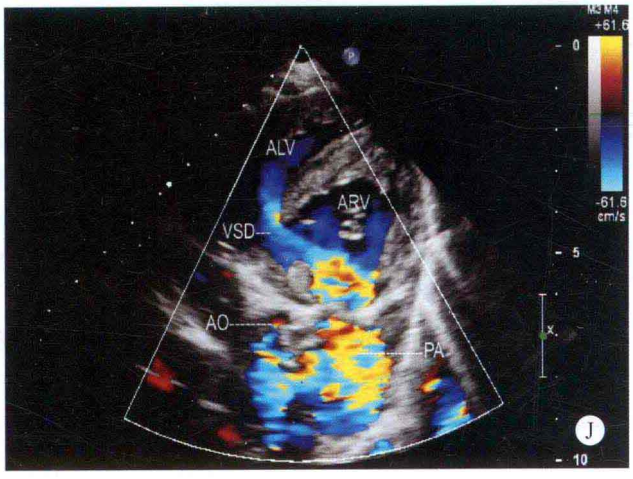

图 22-6　A、B. 心室长轴断面：主动脉与肺动脉均起源于左侧的解剖右心室；C. 双动脉短轴断面：主动脉位于右侧，肺动脉内径增宽，位于左侧；D. 心室短轴断面：左侧为解剖三尖瓣叶，右侧为解剖二尖瓣叶；E. 心尖四腔心断面：左侧为解剖右心室，右侧为解剖左心室；F、G. 双动脉长轴断面：两大动脉均起源于左侧解剖右心室；H. 剑下双动脉长轴断面：室间隔连续性中断，两大动脉均起源于左侧的解剖右心室；I、J. 彩色多普勒双动脉长轴断面：左侧解剖右心室血流进入主动脉及肺动脉，室水平出现双向分流

超声心动图诊断

先天性心脏病、房室连接不一致、功能左室双出口、解剖右室双出口、室间隔缺损、室水平双向分流、肺动脉高压。

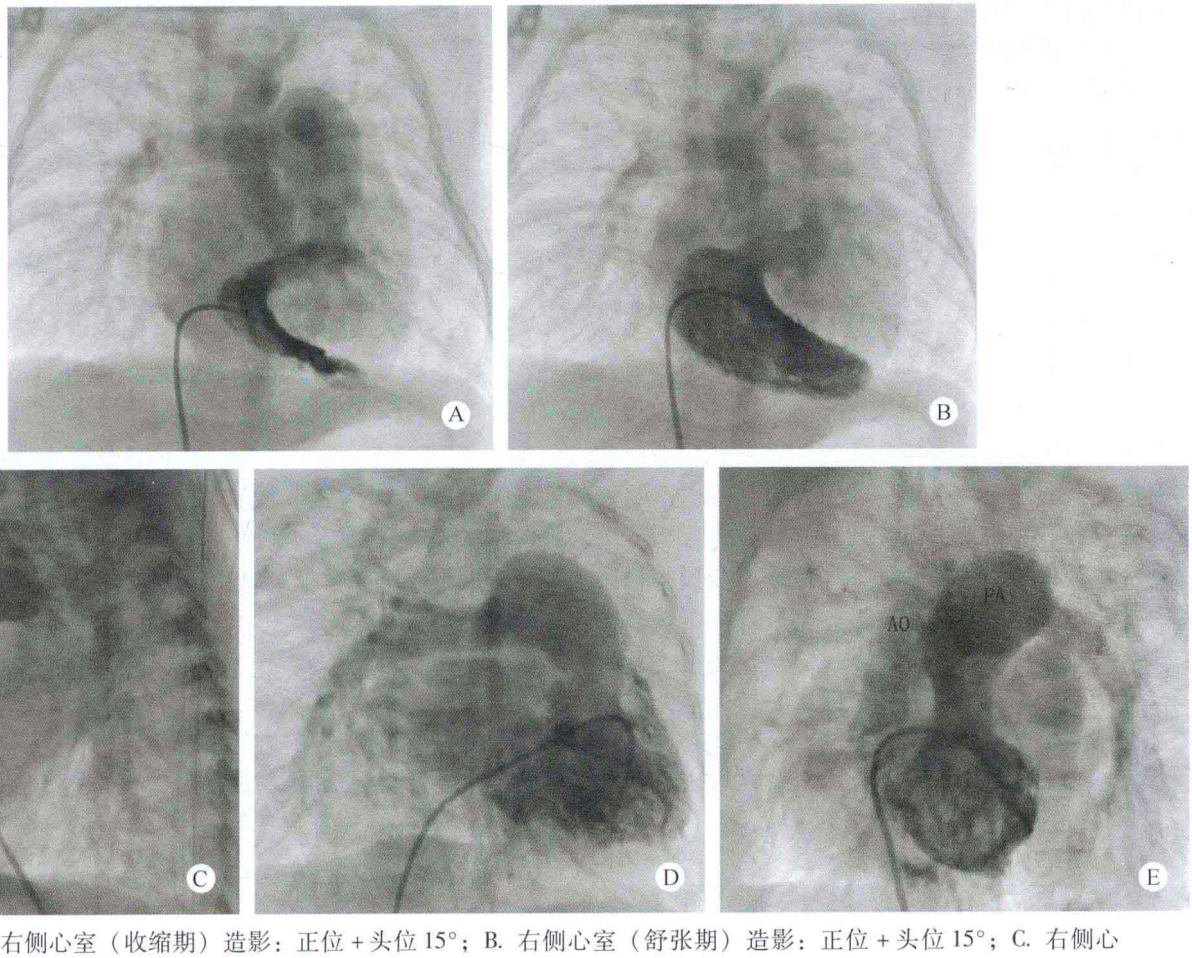

图 22-7　A. 右侧心室（收缩期）造影：正位 + 头位 15°；B. 右侧心室（舒张期）造影：正位 + 头位 15°；C. 右侧心室造影：左侧位；D. 左侧心室造影：长轴斜位；E. 左侧心室造影：长轴斜位（对应位）

心血管造影所见

心房正位，右侧心室肌小梁纤细，为解剖左心室，左侧心室肌小梁相对粗大，为解剖右心室，即心室左襻。房、室连接关系为右房 - 解剖左室、左房 - 解剖右室。两大动脉均起源于左侧的解剖右心室，双肌性流出道（图 22-7A、B）。主肺动脉及其分支扩张，主动脉、肺动脉直径比约为 2.0∶1.0。室间隔缺损远离两大动脉。主动脉位于右前，肺动脉位于左后（图 22-7C、D）。

心血管造影诊断

先天性心脏病、功能左室双出口、解剖右室双出口、

房室连接不适应、室间隔缺损（远离两大动脉）、右位型大动脉异位、肺动脉高压。

✧ 病例分析

主动脉与肺动脉呈并列状态，两大动脉在长轴断面难以同时显示，需要通过改变探头的扫描角度，分别显示主动脉与肺动脉，由于肺动脉高压，肺动脉的内径增宽。

四腔心断面观察时，左侧的心室为解剖右心室的形态，且房室瓣叶附着点的位置较右侧低，肌小梁粗大，为解剖右心室（功能左心室），而右侧的心室为解剖的左心室（功能的右心室）。

在左心室长轴断面时，由于主动脉与肺动脉的位置均较靠前，似从位于前方的解剖左室（功能右室）发出，但从剑下观察时，两大动脉均起源于左侧的解剖右心室（功能左心室），因此本病例考虑诊断为功能性的左室双出口（解剖的右室双出口）。

在本病例诊断的过程中，需要注意的是识别心室的形态、大动脉起源的部位，以避免做出错误的诊断。

✧ 思维要点

（1）心室位置的判定。

（2）两大动脉起源的部位。

四、检查过程中的思维方式

先天性心脏病左室双出口极为罕见，发病率极低，多伴有心内的其他结构性改变，包括心脏在胸腔内的位置异常，如单发左位心、单发右位心等，室间隔路径走行异常，乳头肌发育粗大及心室转位等。部分患者可同时合并其他的心内畸形，如完全型心内膜垫缺损、肺静脉异位引流等。因此，在检查的过程中应按阶段分析方法逐一观察分析以下几个方面：

（1）心脏在胸腔中的位置。

（2）心房位、心室位及大动脉的空间方位。

（3）心房、心室与大动脉三者之间的连接关系。

（4）房间隔与室间隔的连续性。

（5）室间隔的走行方向。

（6）房室瓣叶的形态及功能改变。

（7）是否同时合并其他心内畸形。

左室双出口的患者常常伴有室间隔的路径异常，有的患者由于室间隔的走向异常，将另一条大动脉隔入左心室。如室间隔可呈水平方向走行，致使心腔内各部位的结构表现为杂乱无章，此时应注意按阶段分析方法逐一观察心房、心室及大动脉的空间方位及其相互之间的连接关系，做出正确的诊断。检查此类患者应抛弃原有的常规性断面扫查方法，采取结构组织显示方法寻找各组织之间的空间方位及连接关系，尤其是在十字交叉心的患者。

在检查此类患者时，应注意室间隔的走向以避免做出错误的诊断，而且在术前给予提示，有助于提高手术的成功率。

左室双出口的患者常常伴有房室瓣叶的异常，如乳头肌粗大、房室瓣叶发育不良或短小等，造成瓣叶的启闭功能异常，应注意检出。

如果同时伴有肺动脉系统发育不良的患者，肺动脉系统可从肺动脉瓣下流出道部位至主肺动脉、左右肺动脉内径均明显变窄，肺动脉瓣叶回声减弱形似单心室的残余心腔，两者之间应注意鉴别。应用彩色多普勒观察可以帮助识别，收缩期血流通过肺动脉时，呈五彩镶嵌色，频谱多普勒显示为血流速度增快的动脉性血流频谱，此时可确认此组织结构为肺动脉系统。

部分左室双出口的患者可同时伴有其他的心内畸形。于四腔心及心室短轴断面观察时，二尖瓣叶及三尖瓣叶显示形成共同的房室瓣口，应考虑同时合并完全型心内膜垫缺损。如果在检查的过程中发现左心房的内径明显减小，左心房的侧壁或心房顶部出现血管样回声，在检查胸骨上窝时，主动脉弓部与图像近场的距离加大应高度警惕完全型心上型肺静脉异位引流的存在。

单发左位心左室双出口的患者，还可同时伴有心室转位，形成解剖左室双出口，但由于单发左位心同时伴有心房转位，此类患者应为功能及解剖左室双出口。

五、思维要点

（1）心脏在胸腔中的位置。

（2）室间隔的路径。

（3）房室瓣器的发育。

（4）发育不良肺动脉的检出。

（5）合并其他心内畸形的检出。

（刘延玲　凌　坚）

第二十三章　单　心　室

单心室（single ventricle，SV）实际上为一组复杂的心内畸形，其发病率占先天性心脏病的1.1%～4.3%，约占紫绀属先天性心脏病的10%。单心室的患者大多数合并其他的心内畸形，约75%的患者合并大动脉转位，而大动脉位置正常者仅为少数。

一、病理解剖及病理生理

（一）病理解剖

单心室是指心室腔内无室间隔组织，部分患者可存在未发育完全的小梁化心室腔，两个心房或共同心房通过两组房室瓣或共同房室瓣与单心室腔相连接。

根据主动脉的位置，大动脉的位置可正常，也可呈右转位或左转位，两大动脉可均起源于单心室腔，也可一条大动脉起源于单心室腔，而另一条大动脉起源于残余的小梁化心室腔。可合并肺动脉瓣及主动脉瓣狭窄，也可合并主动脉缩窄，因此单心室实为一组复杂的先天性心内畸形。

根据单心室腔的形态，可分为三型：

A型：左心室型，占61%～80%，主心室腔通常较大，具有左心室腔的肌小梁形态，通常具有两组房室瓣叶。

B型：右心室型，占5%～27%，本类型较少见，主心室腔具有右心室腔的肌小梁形态，70%的患者具有残余心腔。

C型：中间型，占3%～19%，心室区仅有一个心室腔，左、右心室窦部均未能发育，心室肌小梁形态结构无特征性。

（二）病理生理

由于单心室的组合畸形种类繁多，较为复杂，因此其血流动力学的改变差别也较大，单心室由于仅有一心室腔，心腔的动脉和静脉血混为一体后搏入两大动脉，属于双向分流，但分流的方向和动、静脉血混合的程度取决于体循环和肺循环系统的阻力及两侧心房回流血液层流的多少。

如无肺动脉瓣狭窄、发绀程度轻、肺血多，患者早期即可出现肺动脉高压，存活时间较短。如肺动脉瓣口狭窄，则肺血少，发绀程度重，但患者的存活年龄较长。

二、临床表现

由于各种类型的单心室病理解剖改变差异很大，如有无主动脉瓣或肺动脉瓣狭窄及其病变的程度，患者的临床表现也有较大差别。如伴有肺动脉瓣狭窄的患儿，早期可无明显的症状，但随着病情的发展，患者可出现明显的发绀、杵状指趾。而无肺动脉瓣狭窄的大多数患儿，出生后易出现感冒、肺炎及心力衰竭，随着病情的进展，可出现发绀。胸骨左缘可闻及收缩期杂音。如合并肺动脉高压，则肺动脉瓣第二音亢进。如同时合并房室瓣叶关闭不全，则可于心尖部闻及收缩期瓣膜反流性杂音。

三、超声心动图表现

病例23-1　男，10个月（图23-1）

✧ 二维超声心动图

内脏位置正常，位于左侧胸腔，心房增大，房间隔卵圆孔分离，心室腔内未能探及明确的室间隔回声，呈单心室，主心室腔呈解剖左室形态，其右侧可探及流出腔样回声，单心室腔内可探及两组房室瓣叶。大动脉位置关系异常，主动脉位于正前，起源于右侧的流出腔；肺动脉位于正后，起源于单心室腔。各瓣膜的结构及功能未见明显异常。主动脉弓降部未见异常。

✧ 多普勒超声心动图

二、三尖瓣血流汇入主心室腔，收缩期三尖瓣口探及中量反流，房水平探及少量左向右分流。

✧ 超声心动图诊断

先天性心脏病、左室型单心室、大动脉转位、三尖瓣关闭不全、三尖瓣中量反流、卵圆孔未闭。

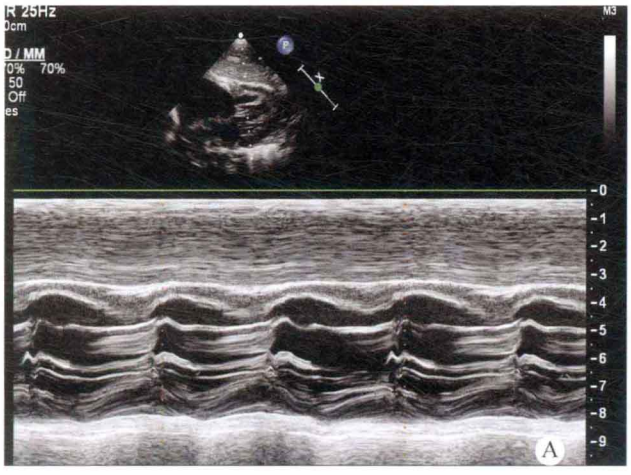
A

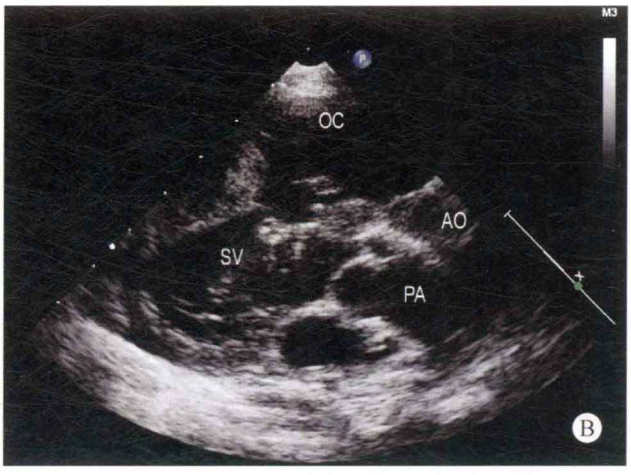
OC
AO
SV
PA
B


OC
AO
SV
PA
C

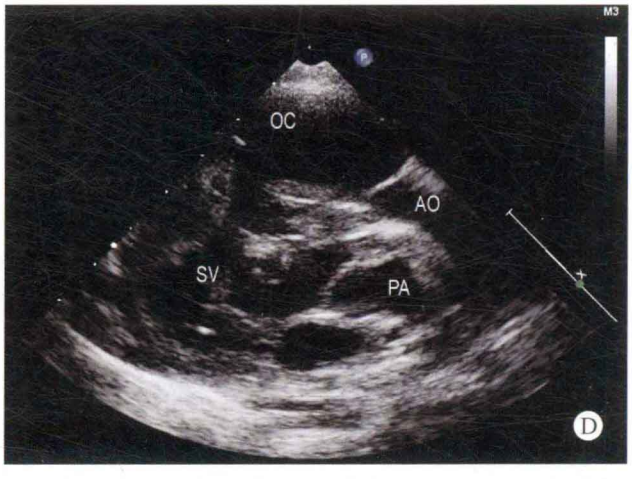
OC
AO
SV
PA
D


AO
RA
PA
LA
E

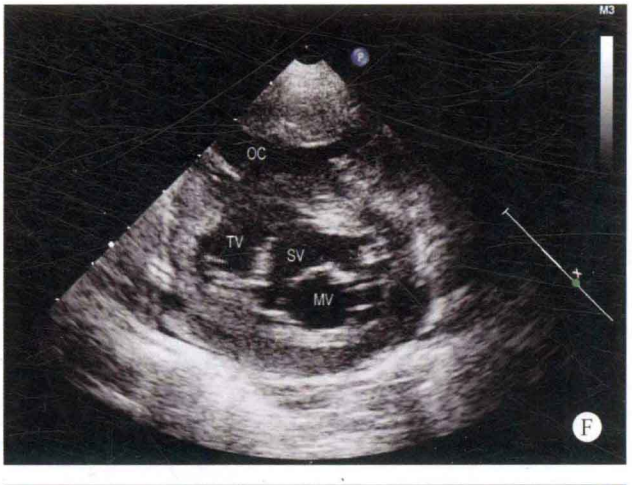
OC
TV
SV
MV
F

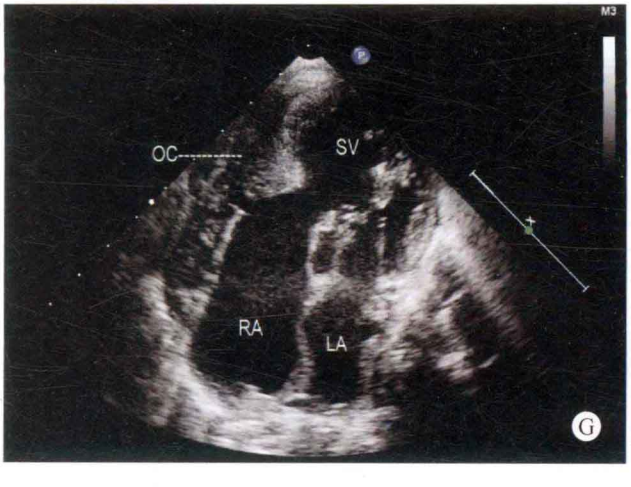
OC
SV
RA
LA
G

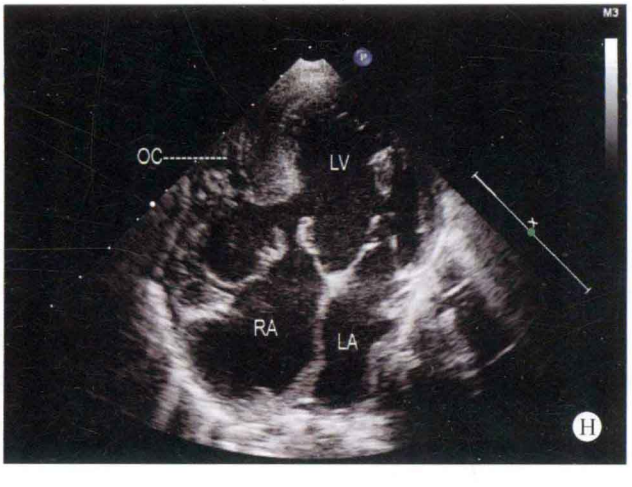
OC
LV
RA
LA
H

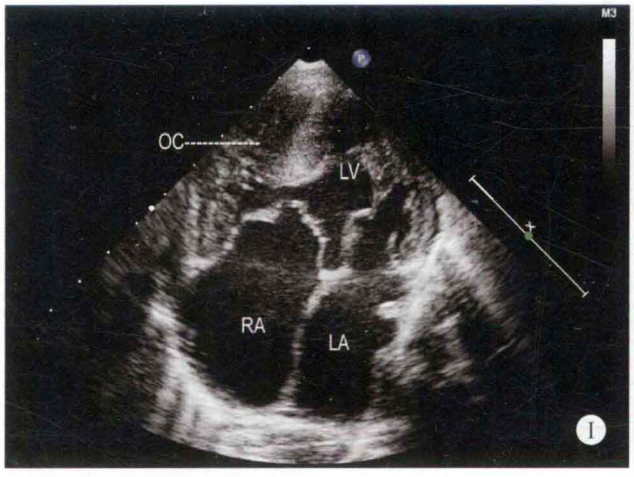
M3
OC
LV
RA
LA
I

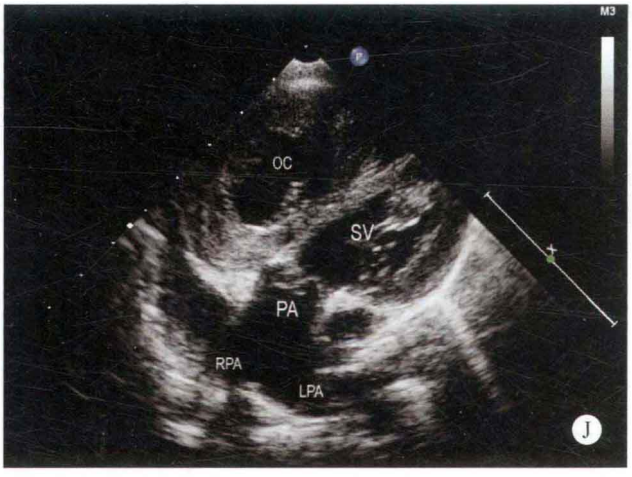
M3
OC
SV
PA
RPA
LPA
J

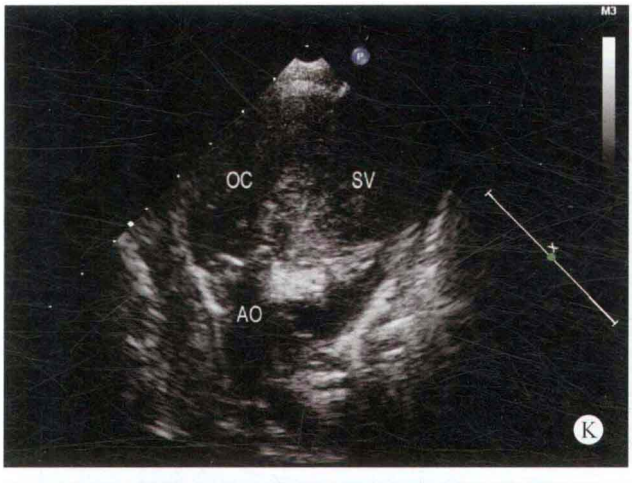
M3
OC
SV
AO
K

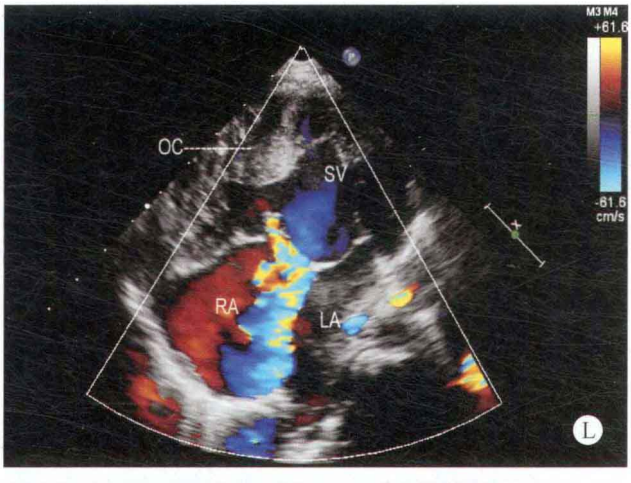
M3 M4
+61.6
-61.6
cm/s
OC
SV
RA
LA
L

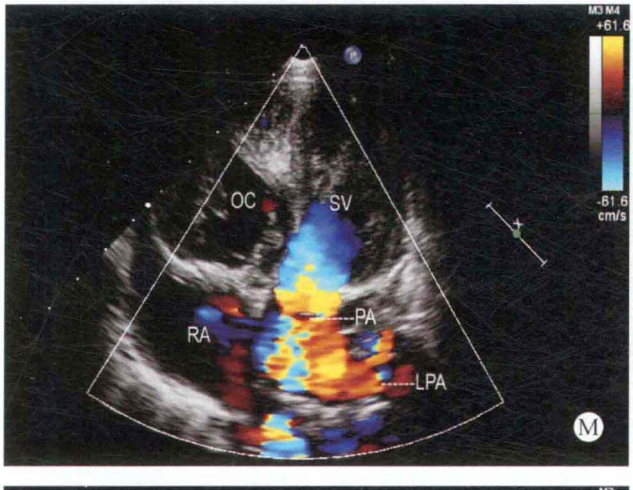
M3 M4
+61.6
-61.6
cm/s
OC
SV
PA
RA
LPA
M

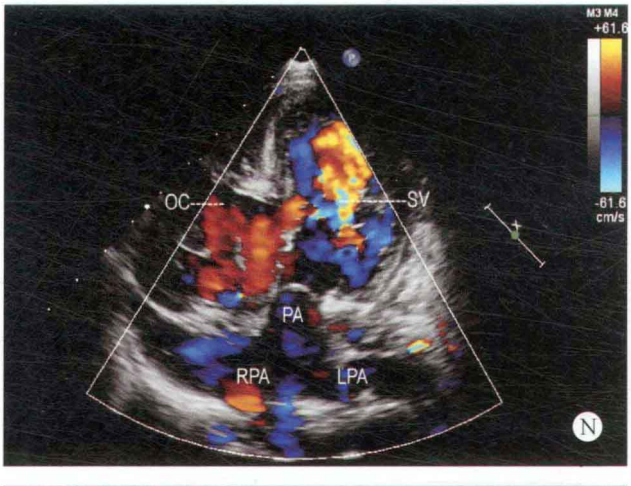
M3 M4
+61.6
-61.6
cm/s
OC
SV
PA
RPA
LPA
N

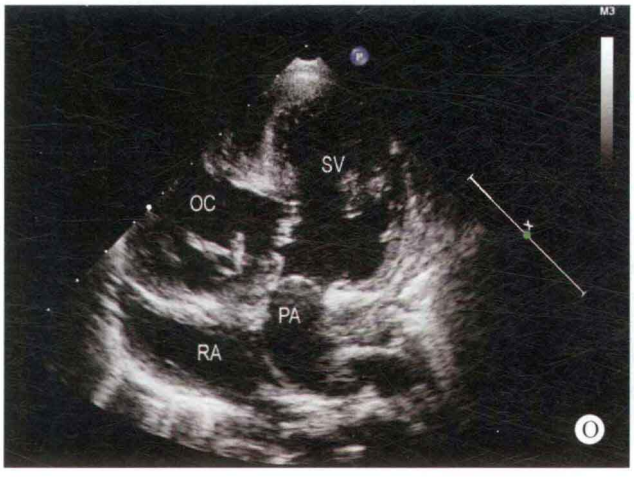
M3
SV
OC
PA
RA
O

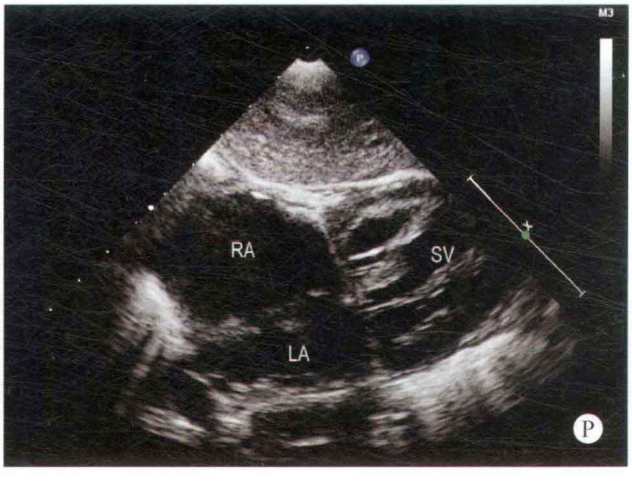
M3
RA
SV
LA
P

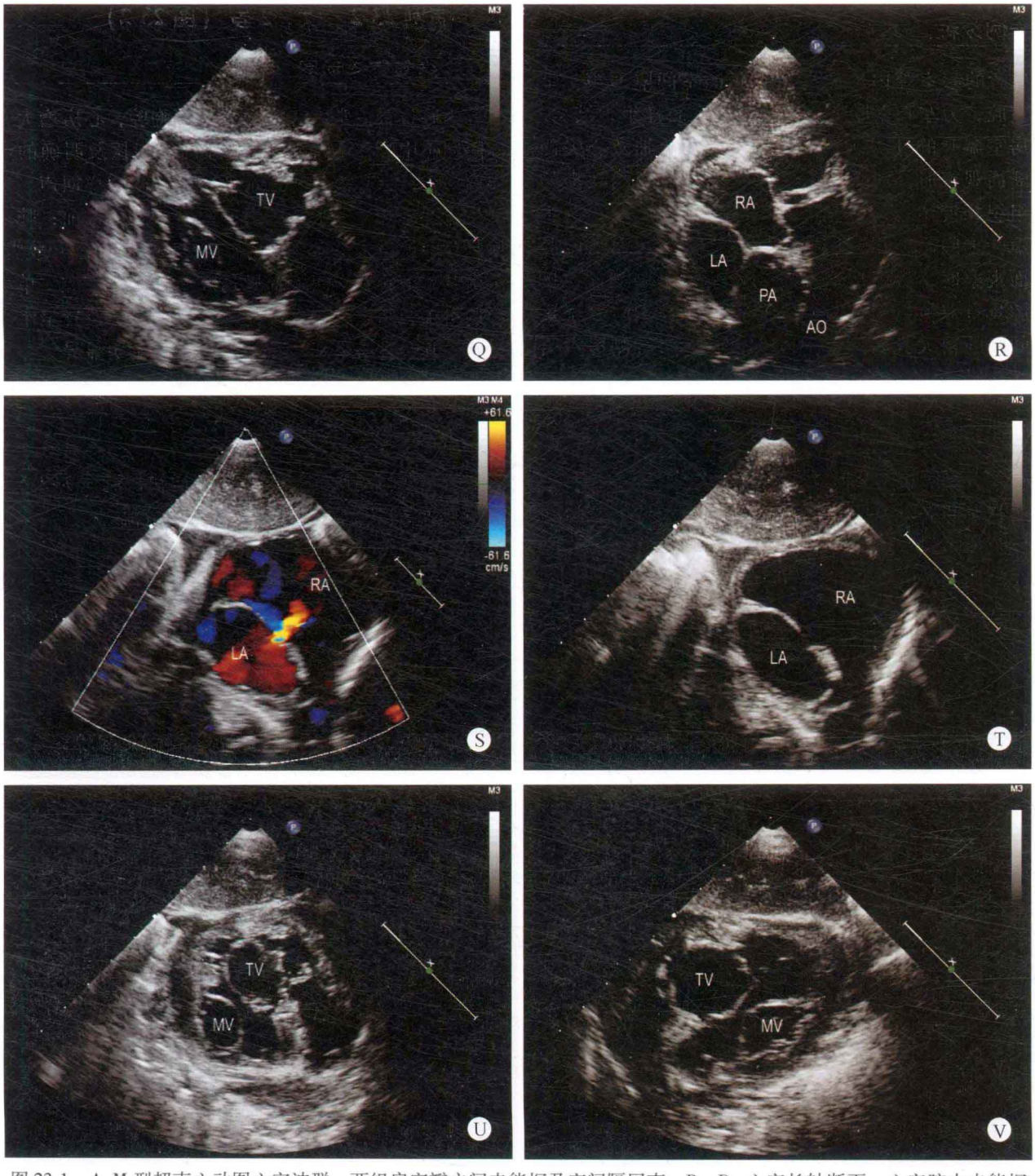

图 23-1 A. M 型超声心动图心室波群：两组房室瓣之间未能探及室间隔回声；B～D. 心室长轴断面：心室腔内未能探及明确的室间隔回声，可探及残余心腔，两大动脉之间可显示动脉圆锥；E. 大动脉短轴断面：主动脉位于正前，肺动脉位于正后；F. 心室短轴断面：两组房室瓣叶之间无室间隔，可显示流出腔回声；G～I. 四腔心断面：心室腔内未能探及室间隔回声，单心室的右侧可显示流出腔样回声，三尖瓣叶的腱索附着于粗大的乳头肌上；J、K. 五腔心断面：显示肺动脉起源于单心室腔，主动脉起源于流出腔；L. 彩色多普勒四腔心断面：三尖瓣叶出现中量反流；M、N. 彩色多普勒五腔心断面：单心室腔的血流进入肺动脉；O. 五腔心断面：肺动脉起源于单心室腔；P. 剑下四腔心断面：心室腔内未能探及明确的室间隔回声；Q. 剑下双心室断面：两组房室瓣叶之间无室间隔组织；R. 剑下双心房双动脉长轴断面：显示主动脉起源于流出腔；S. 剑下彩色多普勒双心房断面：房水平出现红色的左向右分流；T. 剑下双心房断面：显示房间隔中部回声中断；U. 剑下心室短轴断面：两组房室瓣叶之间无室间隔组织；V. 剑下五腔心断面：单心室腔内可探及两组流入道，两组房室瓣叶之间无室间隔回声

病例分析

患者的心室腔内未能探及明确的室间隔回声，呈单心室腔，为左心室形态，并伴有流出腔样组织结构。右侧房室瓣叶的乳头肌粗大，于左心室长轴及心尖四腔心断面观察时，粗大的乳头肌极易与室间隔缺损的残端组织相混淆；但从左心室短轴断面观察时，两组房室瓣叶之间未能出现明确的室间隔回声；而从四腔心断面观察时，两组房室瓣叶均与单心室腔相通，单心室腔具有双流入道，右侧房室瓣叶的腱索附着于疑是室间隔的粗大乳头肌上，表明此组织为右侧房室瓣叶的乳头肌。

思维要点

1. 单心室与巨大室间隔缺损

（1）室间隔组织与粗大乳头肌的鉴别。

（2）流出腔与心室腔的鉴别。

（3）房室瓣所在的部位为心室腔。

2. 单心室与左心发育不良

（1）有无室间隔。

（2）发育不良心室腔与流出腔的鉴别。

病例 23-2 女，2 岁（图 23-2）

二维超声心动图

内脏位置正常，心脏位于左侧胸腔，心房增大，房间隔回声中断约 11mm，心室腔内未能探及明确的室间隔回声，呈单心室，其右侧可探及流出腔样回声。大动脉位置关系异常。主动脉内径增宽，位于正前；肺动脉内径狭窄，位于正后。肺动脉瓣增厚、粘连，开放受限，肺动脉瓣下狭窄。两大动脉均起源于单心室腔，单心室腔内可探及两组房室瓣叶，两组房室瓣的位置呈十字交叉状。其余各瓣膜结构及启闭功能未见明显异常，主动脉弓降部未见异常。

多普勒超声心动图

收缩期肺动脉瓣口血流速度增快，流速为 2.5m/s，压差为 26mmHg。房水平可探及双向分流。

超声心动图诊断

先天性心脏病、十字交叉心、单心室、大动脉转位、肺动脉瓣狭窄、Ⅱ孔型房间隔缺损、房水平双向分流。

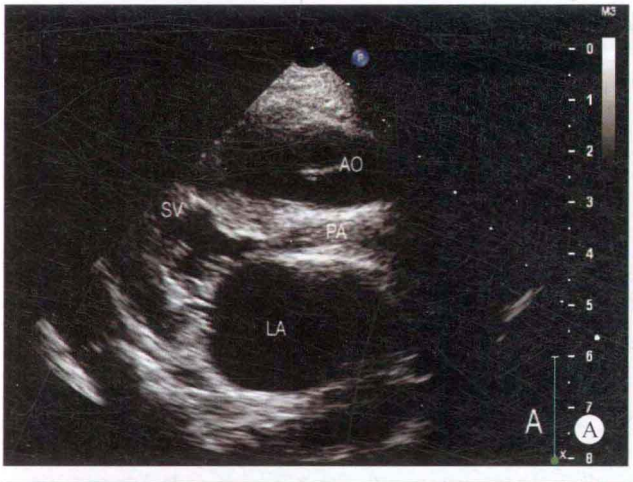

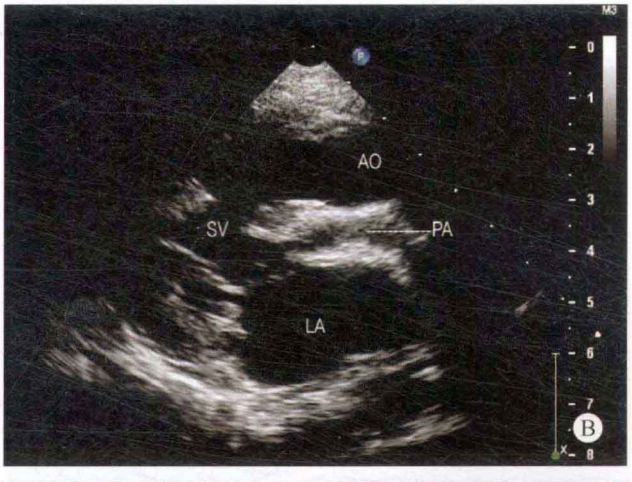

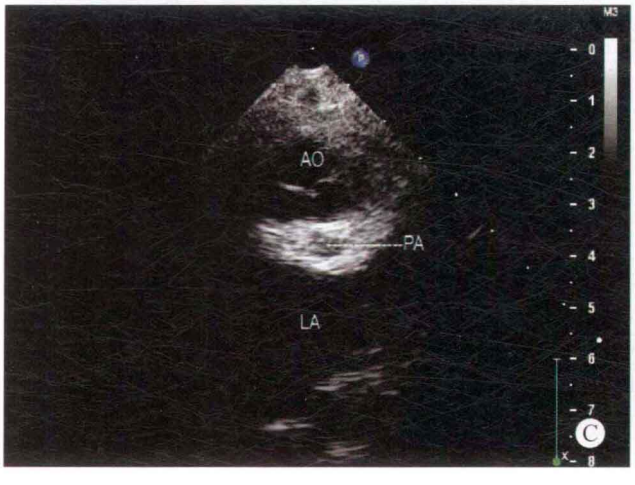

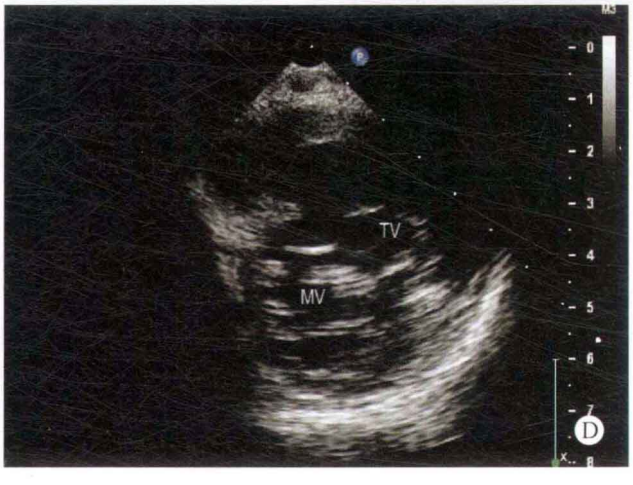


SV
AO
PS
LA
E

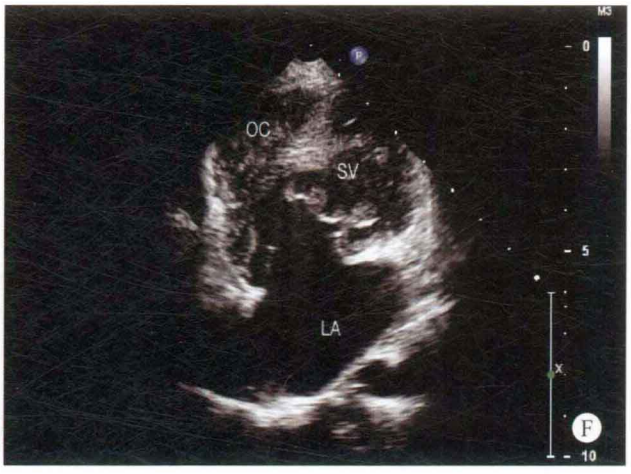
OC
SV
LA
F


SV
RA
LA
G


OC
SV
RA
LA
H

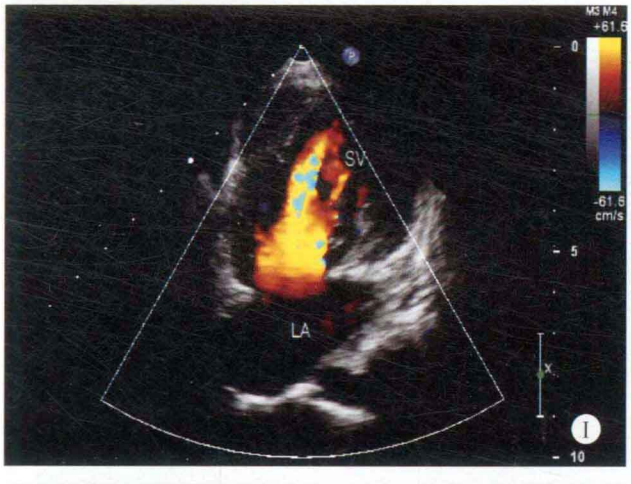
SV
LA
I

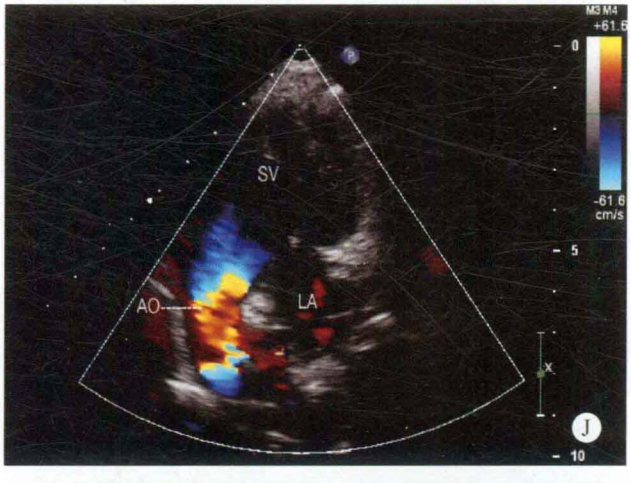
SV
AO
LA
J

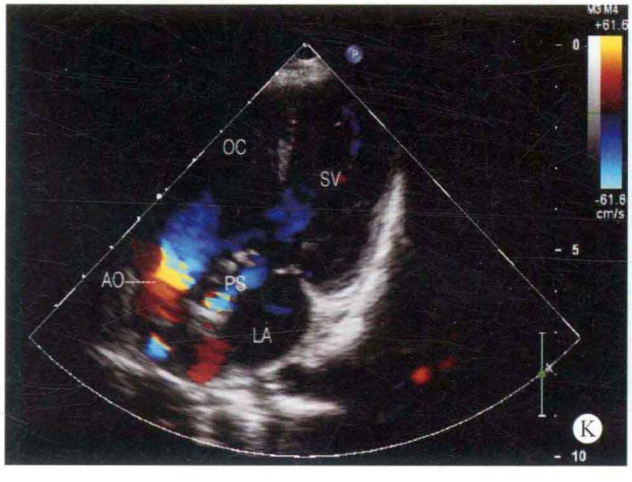
OC
SV
AO
PS
LA
K

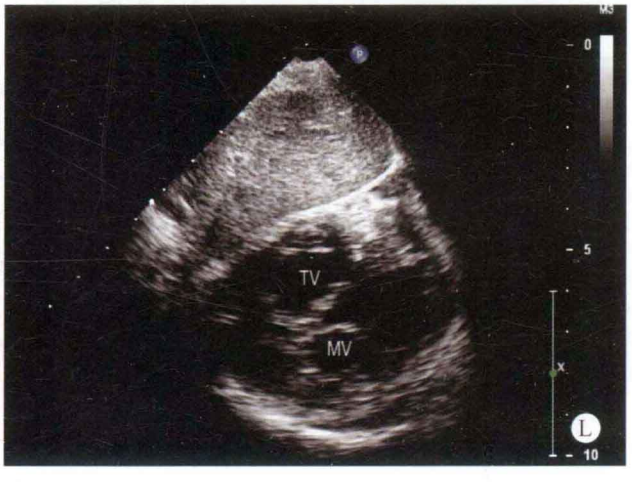
TV
MV
L

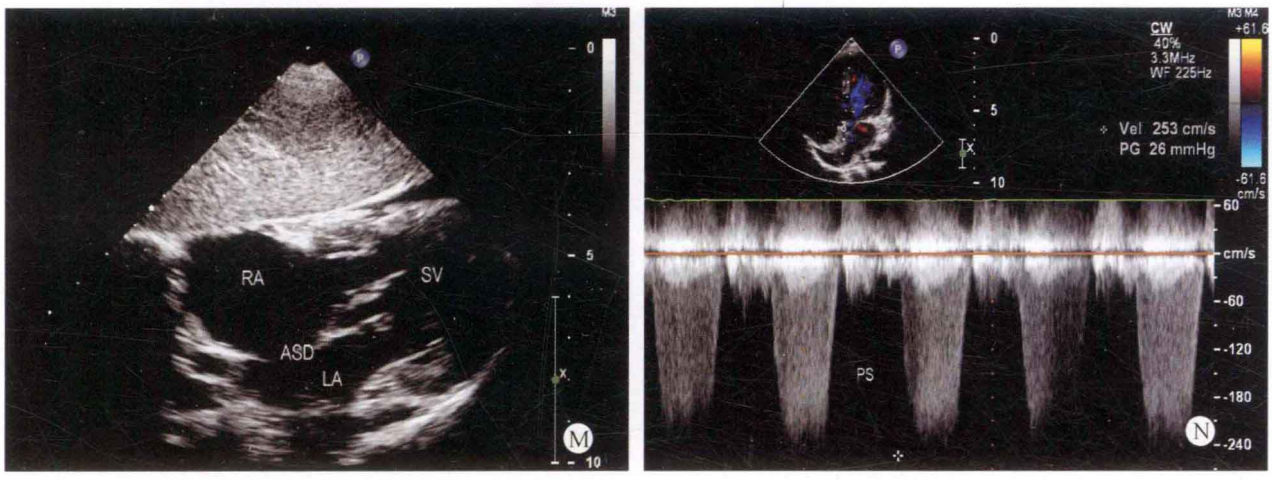

图 23-2 A、B. 左心室长轴断面：心室腔内无室间隔回声，主动脉内径增宽，位于正前，肺动脉内径狭窄，肺动脉瓣增厚，为二叶瓣畸形，两大动脉之间可探及圆锥样回声；C. 大动脉短轴断面：主动脉内径增宽，位于正前，肺动脉内径狭窄，位于正后，肺动脉瓣为二叶瓣畸形，呈前后排列；D. 心室短轴断面：两组房室瓣之间无室间隔回声；E. 双动脉心室短轴断面：两大动脉均起源于单心室腔；F～H. 四腔心断面：心室腔内无室间隔回声，其右前上方可探及流出腔样回声；I. 彩色多普勒四腔心断面：显示心房的血流进入单心室腔；J. 大动脉心室长轴断面：单心室腔的血流进入主动脉系统；K. 双动脉心室长轴断面：肺动脉瓣口血流速度增快；L. 剑下心室短轴断面：两组房室瓣叶之间无室间隔回声；M. 剑下四腔心断面：心室腔内无室间隔回声；N. 肺动脉瓣口多普勒血流频谱：血流速度增快，流速为2.5m/s，压差为26mmHg

病例分析

心腔内可探及两组房室瓣，但在经胸探查时，两组房室瓣不能在常规的同一扫查角度显示，而是需要改变探头的扫描角度及方位才能同时显示，但此时流出腔显示的部位改变，因此本患者易错误地诊断为仅有一组房室瓣的单心室。但从剑下观察则可同时显示两组房室瓣，因此表明两组房室瓣环的部位呈十字交叉状。

此患者流出腔的壁较厚，与室间隔极为相似，易误诊为室间隔缺损，但从剑下观察时，发现两组房室瓣及两组流入道均位于同一心腔，因此本患者极易与巨大室间隔缺损相混淆。

思维要点

（1）房室瓣叶组数的确定。

（2）漏斗间隔与室间隔的鉴别。

病例 23-3 女，19 岁（图 23-3 和图 23-4）

二维超声心动图

内脏位置正常，心脏位于左侧胸腔，心房腔内未能探及明确的房间隔回声，心室腔内未能探及明确的室间隔回声，呈单心室，无明确的流出腔样组织结构，单心室腔内仅探及一组房室瓣回声。大动脉位置关系异常，主动脉内径增宽，位于正前，肺动脉内径狭窄，位于正后，肺动脉瓣下狭窄，两大动脉均起源于单心室腔。肺动脉瓣增厚、粘连，开放受限，肺动脉发育欠佳。主动脉瓣叶结构及功能未见明显异常。主动脉弓降部未见异常。

多普勒超声心动图

收缩期肺动脉瓣口血流速度增快，并可探及房室瓣少量反流。

超声心动图诊断

先天性心脏病、单心室、单心房、大动脉转位、肺动脉瓣及瓣下狭窄。



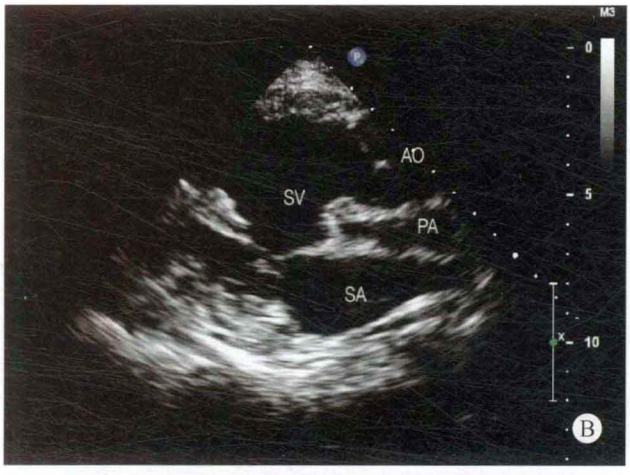
AO
SV
PA
SA
B

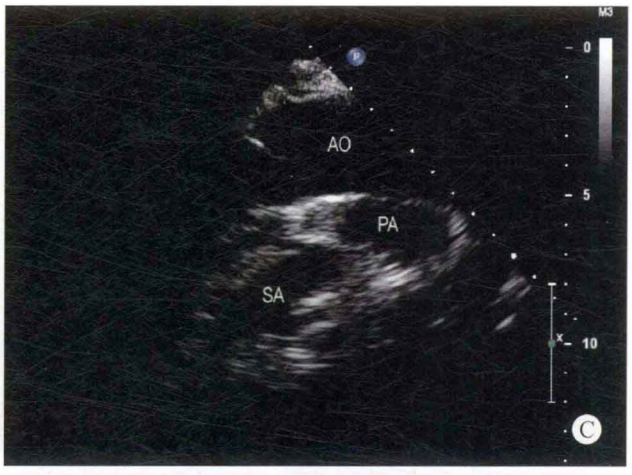
AO
PA
SA
C


AO
PA
SA
D

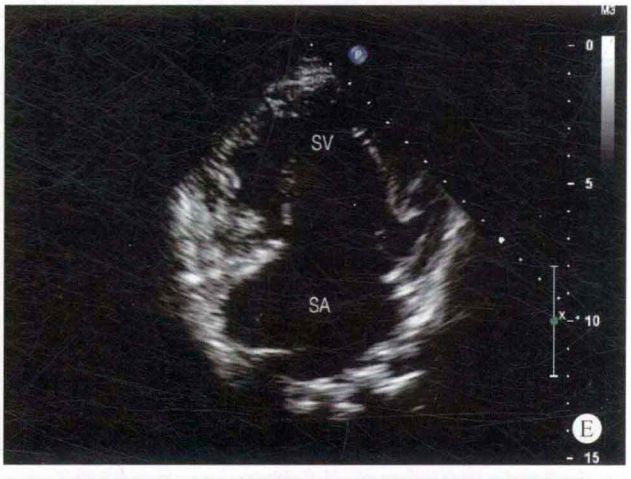
SV
SA
E

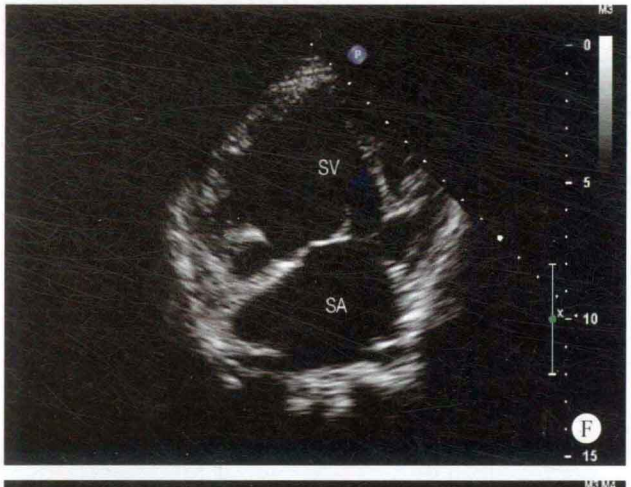
SV
SA
F

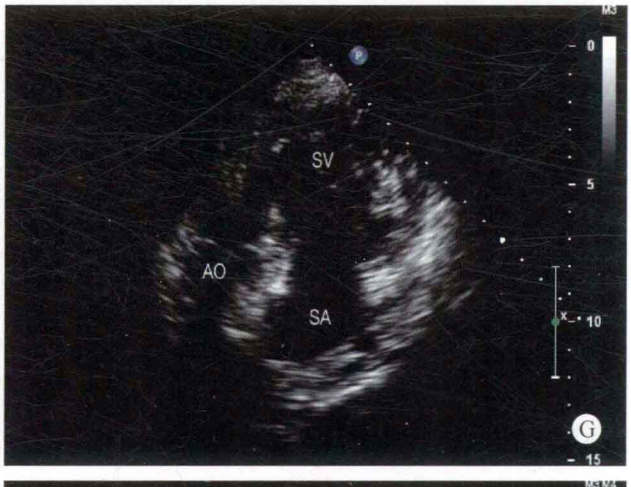
SV
AO
SA
G

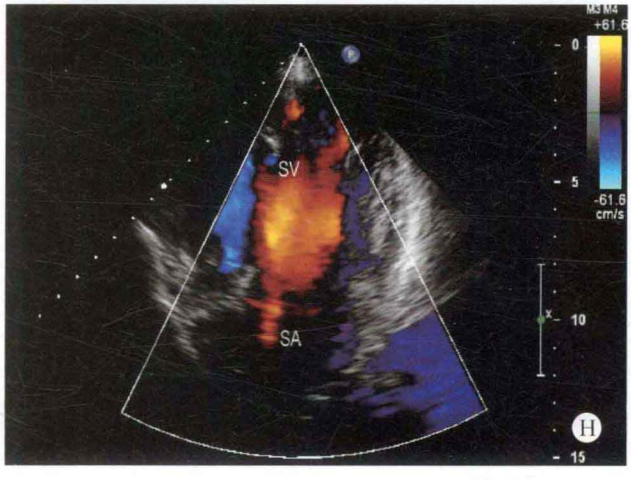
SV
SA
H

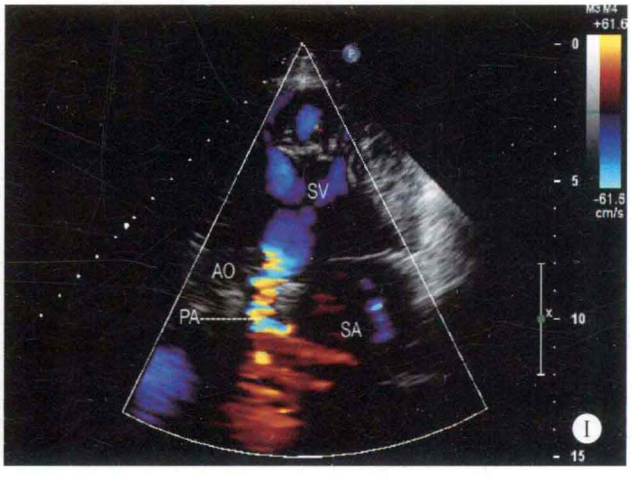
SV
AO
PA
SA
I

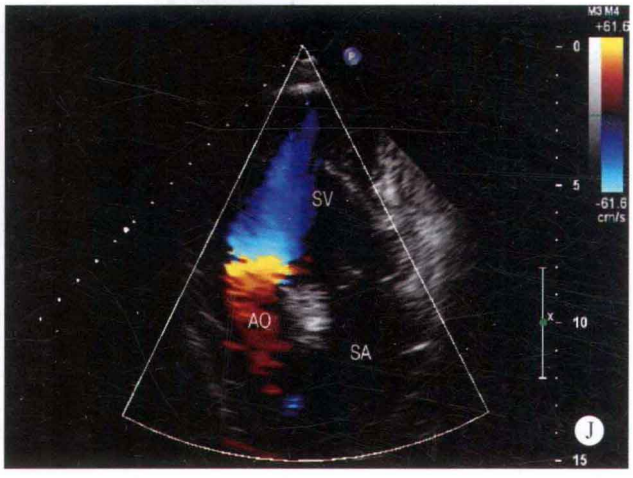

图 23-3 A、B. 经胸心室长轴断面：大动脉位置关系异常，主动脉内径增宽，位于正前，主动脉瓣叶结构及启闭未见异常，肺动脉内径狭窄，发育不良，位于正后，肺动脉瓣下狭窄，肺动脉瓣增厚、粘连，开放受限，两大动脉之间可探及圆锥样组织，心室腔内未能探及明确的室间隔回声；C. 升主动脉长轴：升主动脉内径增宽，肺动脉内径狭窄；D. 大动脉短轴：主动脉内径增宽，位于左前，肺动脉内径狭窄，位于右后；E、F. 四腔心断面：心室腔内未能探及明确的室间隔回声，心房腔内未能探及明确的房间隔回声；G. 五腔心断面：主动脉起源于单心室腔；H. 彩色多普勒四腔心断面：心室腔内的血流混为一体；I. 彩色多普勒五腔心断面：收缩期心室单心室腔的血流进入肺动脉系统，肺动脉系统血流速度增快，呈五彩镶嵌色；J. 彩色多普勒五腔心断面：心室单心室腔的血流进入主动脉系统，主动脉系统血流速度在正常范围，血流呈层流状态

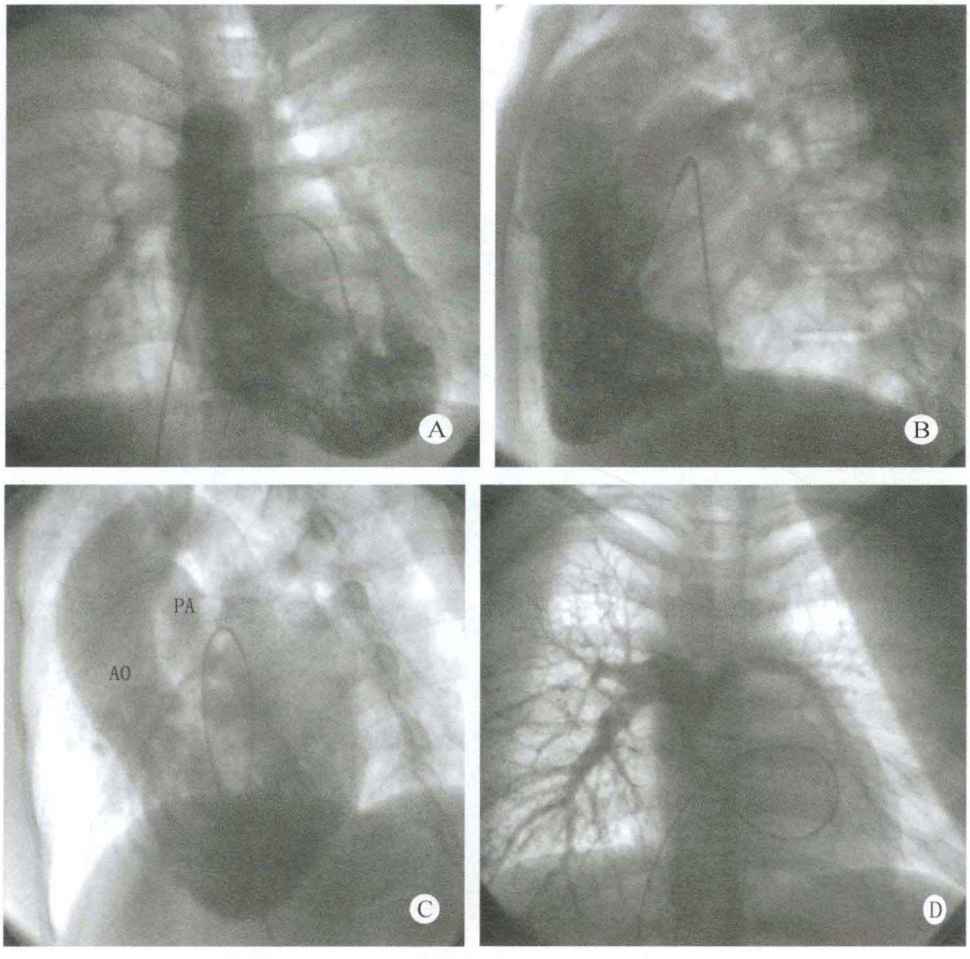

图 23-4 A. 心室造影正位；B. 心室造影左侧位；
C. 心室造影长轴斜位（对应位）；D. 肺动脉造影正位

心血管造影所见

仅见单一心腔，肌小梁粗细不均。两大动脉均起自该心腔，双肌性流出道。主动脉与肺动脉呈前后排列。肺动脉瓣及瓣下流出道狭窄，主肺动脉及左肺动脉包括肺内分支发育不良。

心血管造影诊断

先天性心脏病、未定型单心室、肺动脉狭窄、大动脉前后排列。

病例分析

本患者由于心房腔内未能探及明确的房间隔组织，为单心房，因此在检查的过程中应注意对房室瓣叶的观察，鉴别房室瓣叶为单组房室瓣还是共同房室瓣叶，以便选择正确的治疗方案。患者的肺动脉系统发育细小，并伴有动脉圆锥组织，肺动脉瓣下流出道区域难以显示清晰，因此应注意观察肺动脉瓣下的流出道部位是否存在狭窄。

思维要点

（1）有无房间隔与室间隔组织的确认。

（2）有无流出腔组织结构。

（3）大动脉的起源部位。

病例23-4　男，10岁（图23-5和图23-6）

二维超声心动图

心脏位于右侧胸腔，内脏位置正常，心房正位，全心增大，房间隔中部回声脱失约14mm，心室腔内未能探及明确的室间隔组织，呈单心室，未能探及明确的流出腔样回声，右侧三尖瓣呈闭锁状态。大动脉位置关系异常，主动脉内径增宽，位于左前，肺动脉内径狭窄，位于右后，两大动脉之间可探及圆锥组织回声。肺动脉瓣呈二叶瓣畸形，瓣叶增厚、粘连，开放受限，肺动脉瓣下狭窄。两大动脉均起源于单心室腔。

多普勒超声心动图

收缩期肺动脉瓣口血流速度增快，二尖瓣口探及少量反流。房水平探及双向分流，舒张期未能探及过三尖瓣口的血流。

超声心动图诊断

先天性心脏病、单发右位心、单心室、大动脉转位、三尖瓣闭锁、肺动脉瓣二瓣化畸形、肺动脉瓣及瓣下狭窄、Ⅱ孔型房间隔缺损。

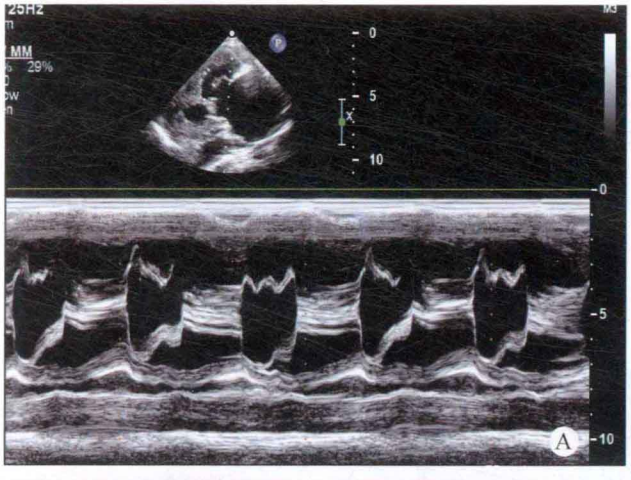



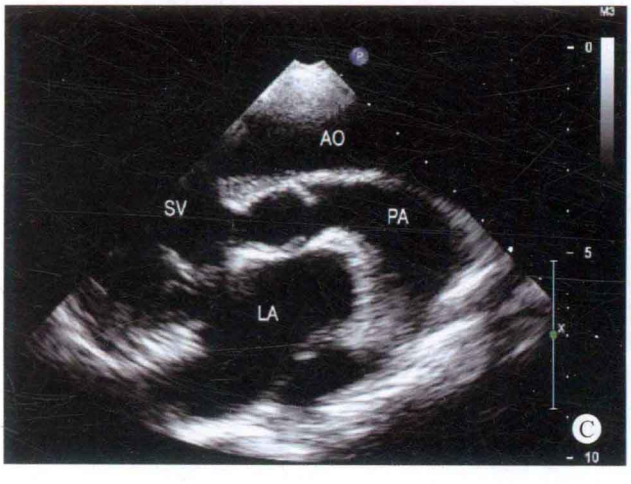



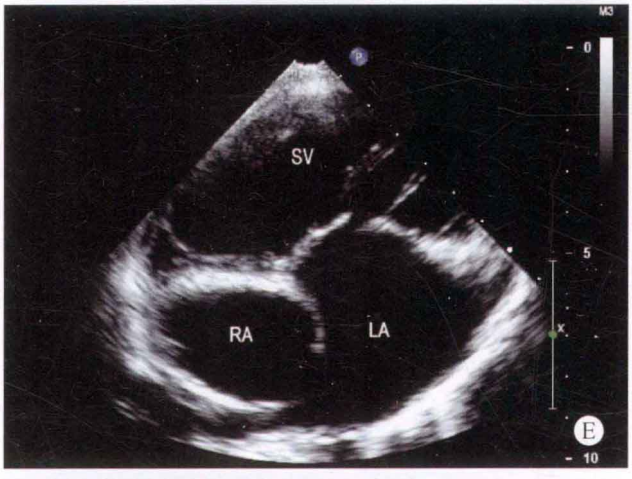

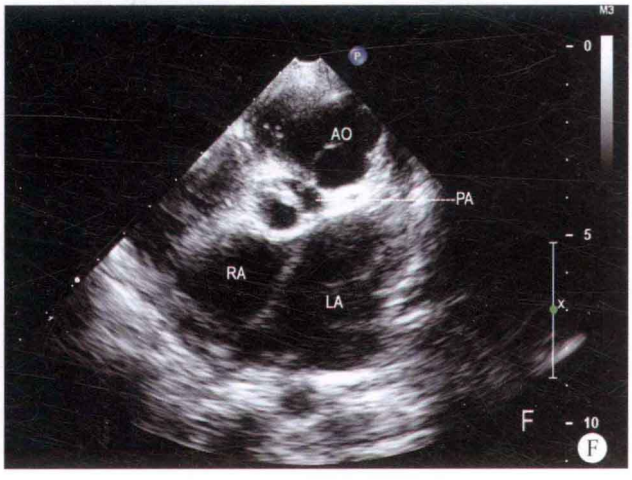

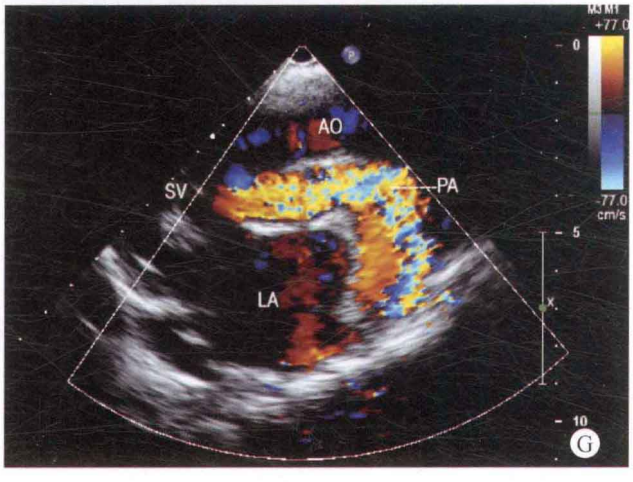

图 23-5 A. M 型心室波群：心室腔内仅探及一组房室瓣叶；B～D. 胸骨左缘心室长轴断面：心室腔内未能探及明确的室间隔组织，呈单心室，主动脉内径增宽，位于左前，肺动脉内径狭窄，位于右后，肺动脉瓣下狭窄，两大动脉之间可探及圆锥组织；E. 胸骨左缘四腔心断面：心室腔内未能探及明确的室间隔回声，呈单心室，三尖瓣叶呈闭锁状态，房间隔回声脱失；F. 大动脉短轴断面：主动脉内径增宽，位于左前，肺动脉内径狭窄，位于右后，肺动脉瓣呈二叶瓣畸形，呈左前、右后排列；G. 彩色多普勒心室动脉长轴断面：收缩期肺动脉瓣口血流速度增快，呈五彩镶嵌色

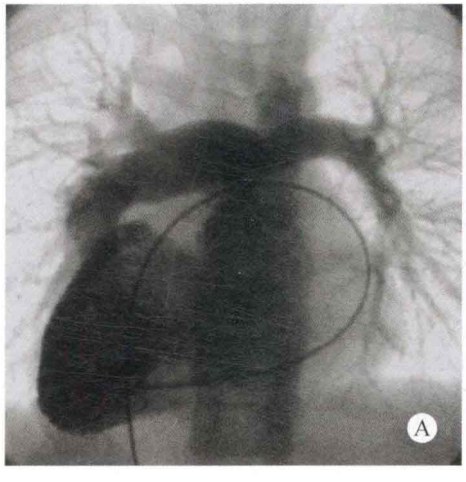

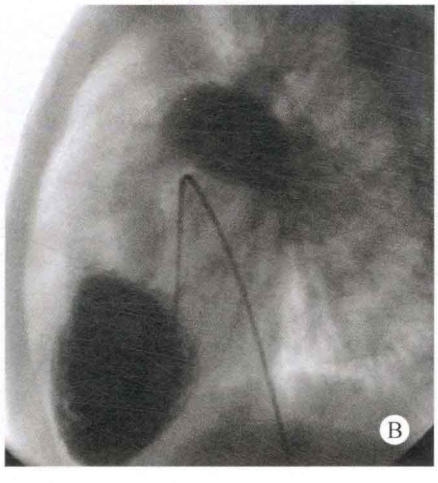

图 23-6 A. 心室造影，前后位 + 头位 15°；B. 心室造影，左侧位

心血管造影所见

心脏长轴位于右侧胸腔（图 23-6A），为右位心。仅见单一心室，肌小梁纤细，为解剖左心室，一组房室瓣。肺动脉狭窄，压力为 25/17（20）mmHg。主动脉、肺动脉呈左前、右后排列（图 23-6A、B）。

心血管造影诊断

右位心、左室型单心室、肺动脉狭窄、左位型大动脉异位。

病例分析

本患者的心脏位于右侧胸腔，但内脏与心房的位置

正常，为单发右位心。从心室长轴断面观察时，心尖部位显示出粗大的乳头肌回声，而右侧三尖瓣叶呈闭锁状态，极易与三尖瓣闭锁合并室间隔缺损相混淆；但位于四腔心断面观察时，显示心尖部位无室间隔的残端组织，呈单心室。两大动脉之间可探及圆锥组织，肺动脉瓣呈二叶瓣，提示在检查心内复杂畸形的过程中应注意显示大动脉短轴断面，以便观察两大动脉的空间方位、瓣叶的数目、瓣叶的形态结构改变及开放的幅度。采用多普勒超声观察时，发现血流通过肺动脉瓣口时，流速增快，呈五彩镶嵌色，提示肺动脉瓣口开放的幅度减小。

在心血管造影所见中未提到三尖瓣叶闭锁及肺动脉瓣二叶瓣畸形，说明心血管造影检查方法对心内瓣膜结构的异常改变检出受到方法学的限制，而超声心动图综合性检查技术无论对心内各组瓣膜结构改变，还是心房、心室与动脉之间的连接关系及各节段的分流性变化均可显示得较为清晰，但对于除主动脉与主肺动脉外的一些近心端血管畸形，由于受到扫描角度的限制，有一定的局限性。

思维要点

（1）心脏位置的界定。
（2）与右心室发育不良的三尖瓣闭锁相鉴别。
（3）肺动脉瓣二瓣化畸形的检出。

病例 23-5　女，9 岁（图 23-7）

二维超声心动图

内脏位置正常，心脏位于左侧胸腔，心房内径增大。低位房间隔回声脱失约 17mm。心室腔内未能探及明确的室间隔回声，呈单心室，其左侧可探及流出腔样回声，单心室腔内仅探及一组房室瓣。主动脉内径增宽，位于右前，肺动脉内径狭窄，位于左后，两大动脉均起源于单心室腔。肺动脉瓣为二叶瓣，主动脉与肺动脉呈前后排列，肺动脉瓣增厚、粘连，开放受限，肺动脉瓣下出现狭窄区域，肺动脉发育欠佳。其余各瓣膜结构及启闭功能未见明显异常，主动脉弓右弓右降。

多普勒超声心动图

收缩期肺动脉瓣口血流速度增快，流速为 3.4m/s，压差为 46mmHg，房水平探及双向分流。

超声心动图诊断

先天性心脏病、单心室、共同房室瓣叶、单室双出口、肺动脉瓣二瓣化畸形、肺动脉瓣及瓣下狭窄、Ⅰ孔型房间隔缺损。

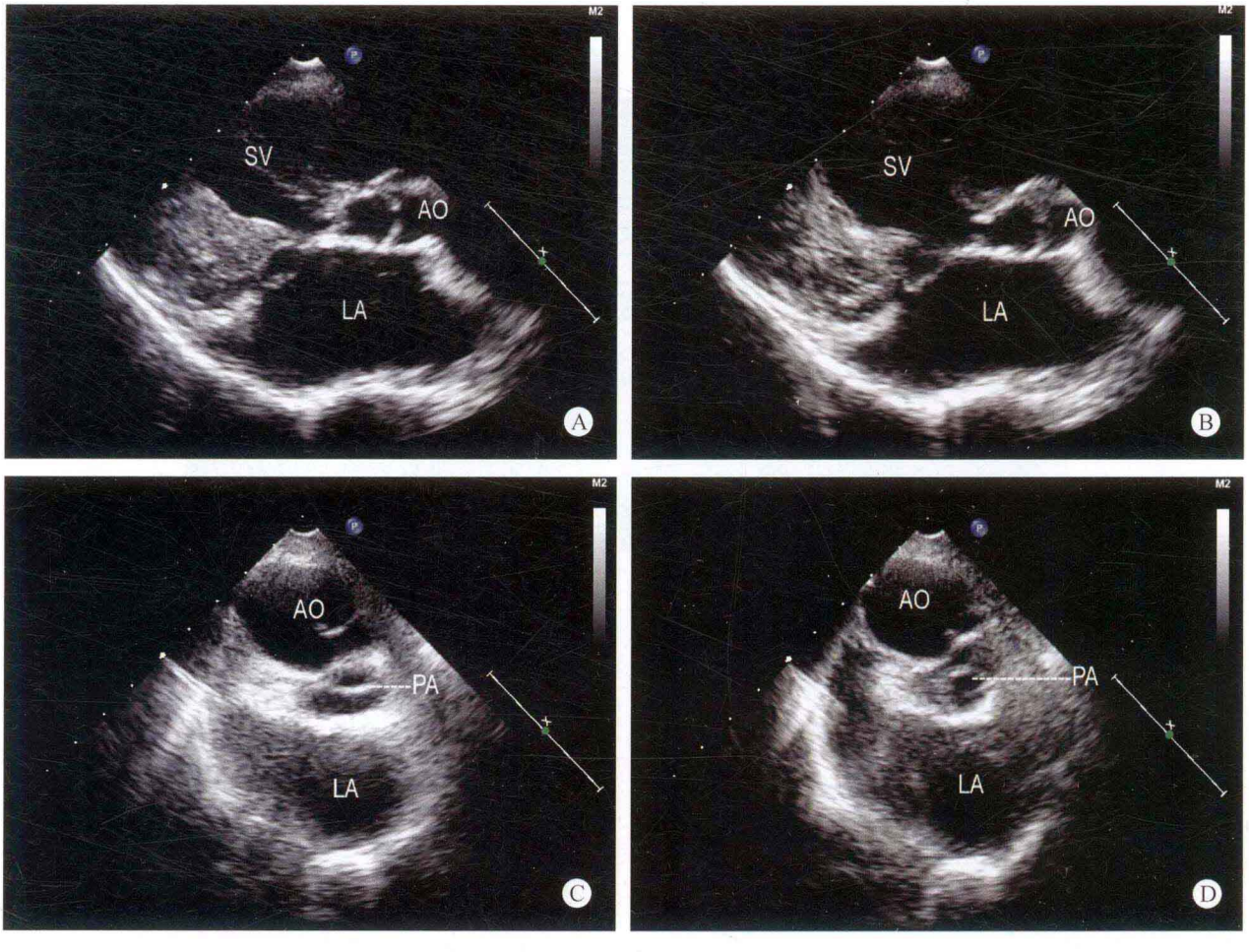

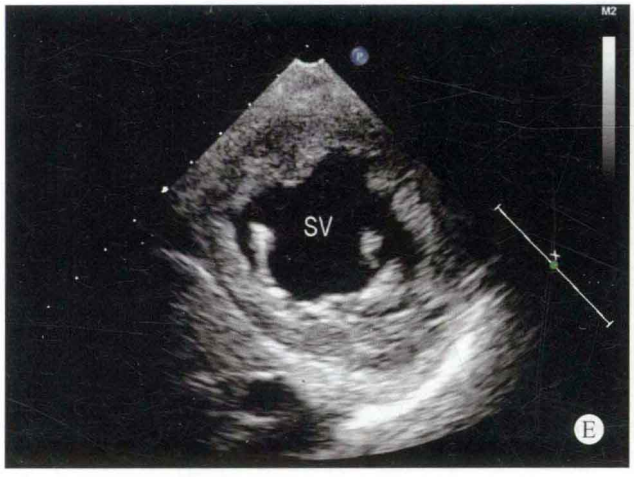
M2
SV
E

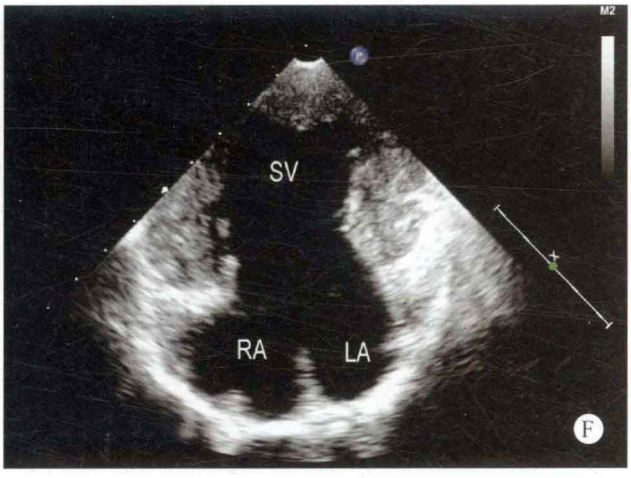
M2
SV
RA
LA
F

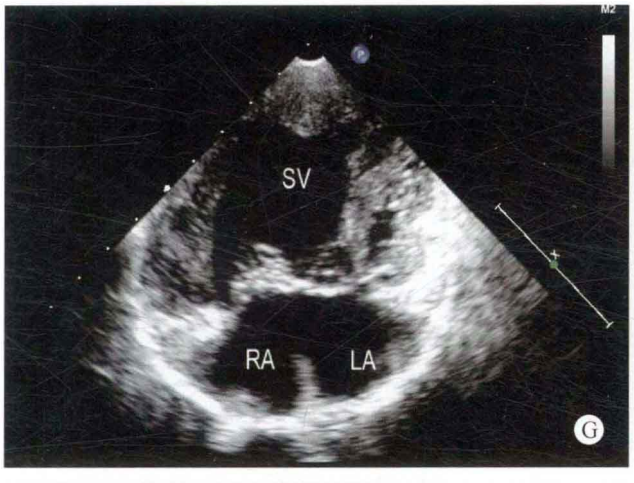
M2
SV
RA
LA
G

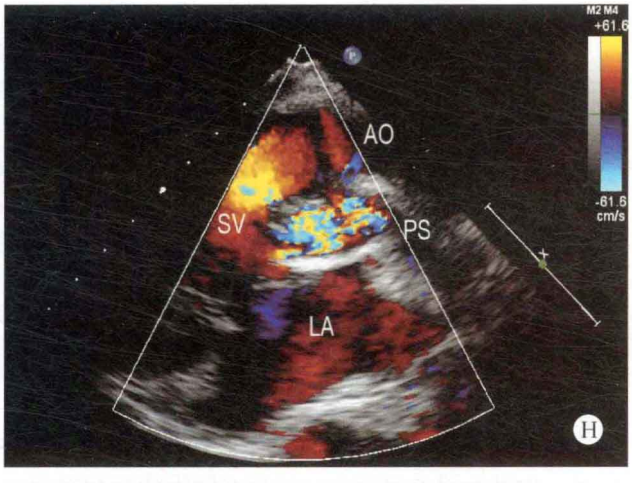
M2 M4
+61.6
-61.6
cm/s
AO
SV
PS
LA
H

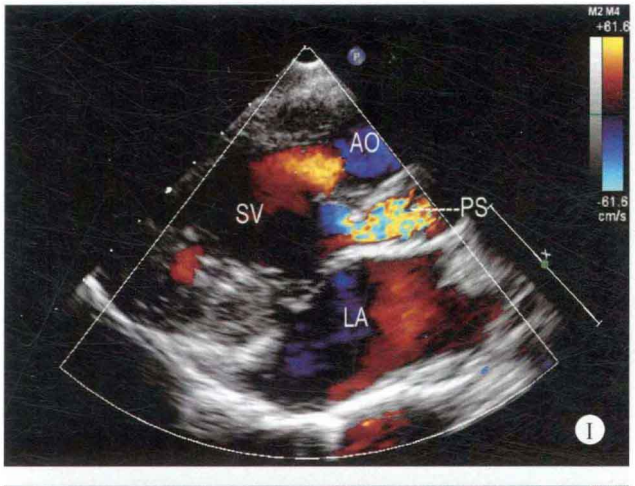
M2 M4
+61.6
-61.6
cm/s
AO
SV
PS
LA
I

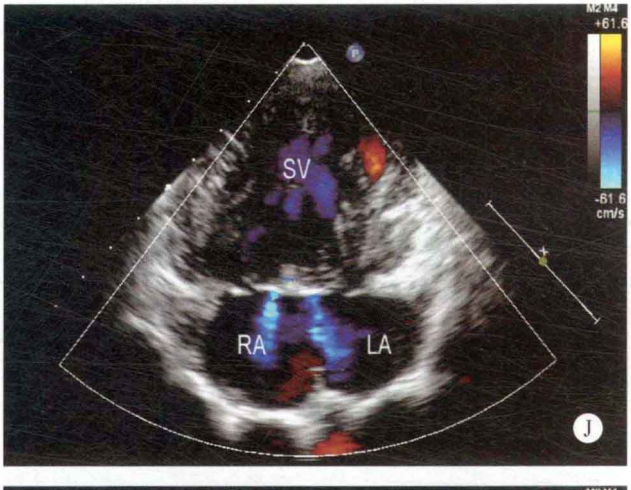
M2 M4
+61.6
-61.6
cm/s
SV
RA
LA
J

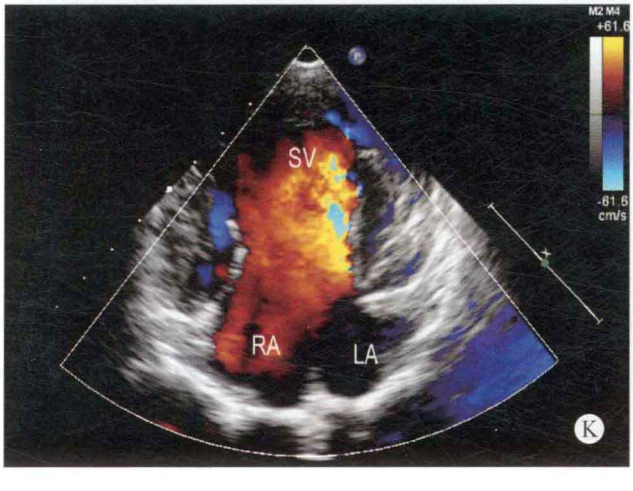
M2 M4
+61.6
-61.6
cm/s
SV
RA
LA
K

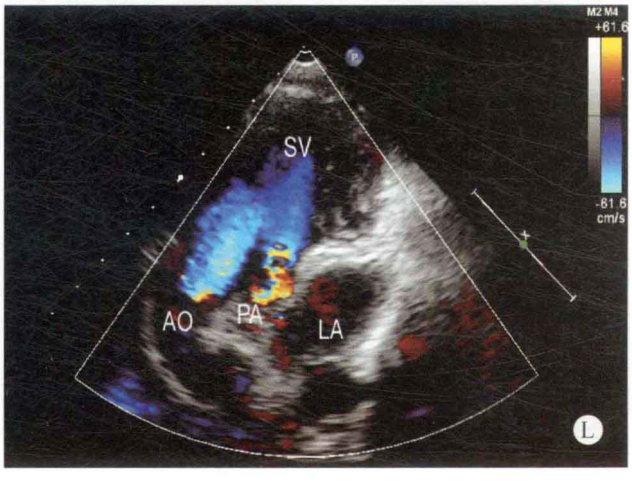
M2 M4
+61.6
-61.6
cm/s
SV
AO
PA
LA
L

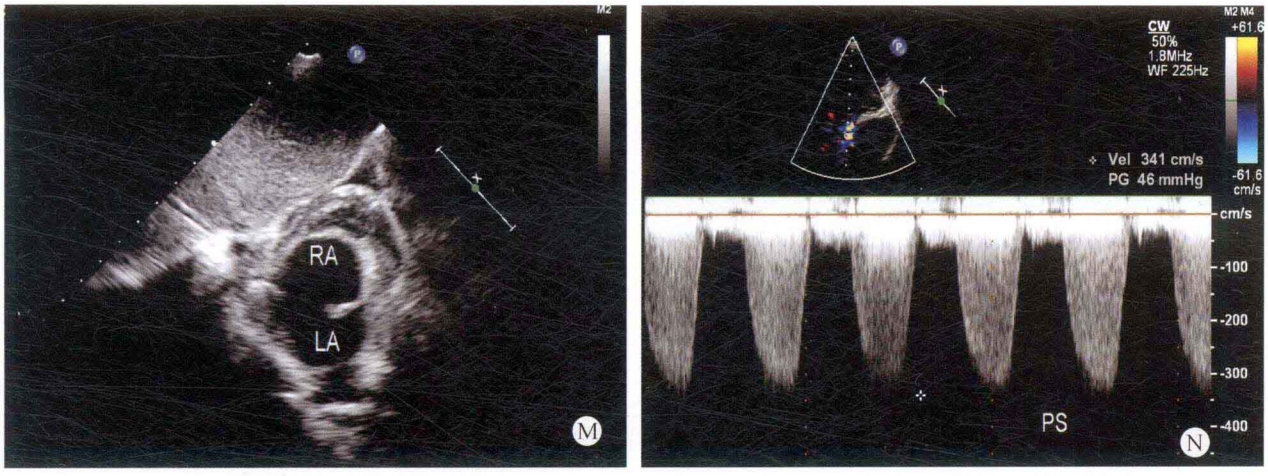

图 23-7 A、B. 胸骨左缘心室长轴断面：主动脉内径增宽，位于右前，肺动脉瓣及瓣下狭窄，心室腔内未能探及明确的室间隔回声，房室瓣叶乳头肌粗大；C、D. 大动脉短轴断面：主动脉内径增宽，位于右前，肺动脉内径狭窄，位于左后，肺动脉瓣叶为二叶瓣，呈前后排列，舒张期瓣叶改变尚可，收缩期开放受限；E. 心室短轴断面：心室腔内仅探及一共同房室瓣口；F、G. 胸骨左缘四腔心断面：心室腔内无室间隔组织，仅探及一共同房室瓣叶，低位房间隔回声脱失；H、I. 彩色多普勒心室长轴断面：肺动脉瓣口血流速度增快，呈五彩镶嵌色；J、K. 彩色多普勒四腔心断面：双心房血流均汇入单心室腔，共同房室瓣叶关闭时，出现少量反流；L. 双动脉心室长轴断面：收缩期肺动脉瓣口血流速度增快；M. 剑下双心房断面：房间隔回声中断；N. 肺动脉瓣口连续多普勒频谱：收缩期肺动脉瓣口血流速度增快

病例分析

由于本患者的房室瓣为共同房室瓣叶，而且近房室瓣环部位的房间隔组织回声脱失，残余心腔较小，不易显示清晰，而乳头肌发育较大，易与室间隔残端相混淆，两大动脉又从心室的右侧发出，易诊断为完全型心内膜垫缺损合并右室双出口。如注意到心室短轴面的观察，鉴别乳头肌及室间隔残端、房室瓣叶的形态，两者即能鉴别。

患者的肺动脉系统发育较差，肺动脉瓣的形态较难显示，但位于动脉长轴部位注意到肺动脉瓣开放时呈拱形，即提示肺动脉瓣为二叶瓣，应注意显示双大动脉短轴断面，以获得证实。

思维要点

（1）粗大乳头肌与室间隔残端的鉴别。

（2）残余心腔与发育不良的心室腔鉴别。

（3）共同房室瓣叶的确认。

（4）肺动脉瓣二瓣化的检出。

（5）动脉水平发出的部位。

病例 23-6 男，16 岁（图 23-8）

二维超声心动图

内脏位置正常，心脏位于左侧胸腔，心房内径为正常高限。房间隔连续性良好，心室腔内未能探及明确的室间隔回声，呈单心室，未能探及流出腔样回声。心室腔内可探及两组房室瓣叶，三尖瓣叶的乳头肌粗大。大动脉位置正常，主动脉与肺动脉均起源于单心室腔，肺动脉内径增宽。三尖瓣叶关闭欠佳，其余各瓣膜结构、形态及启闭功能未见明显异常。主动脉弓降部未见异常。

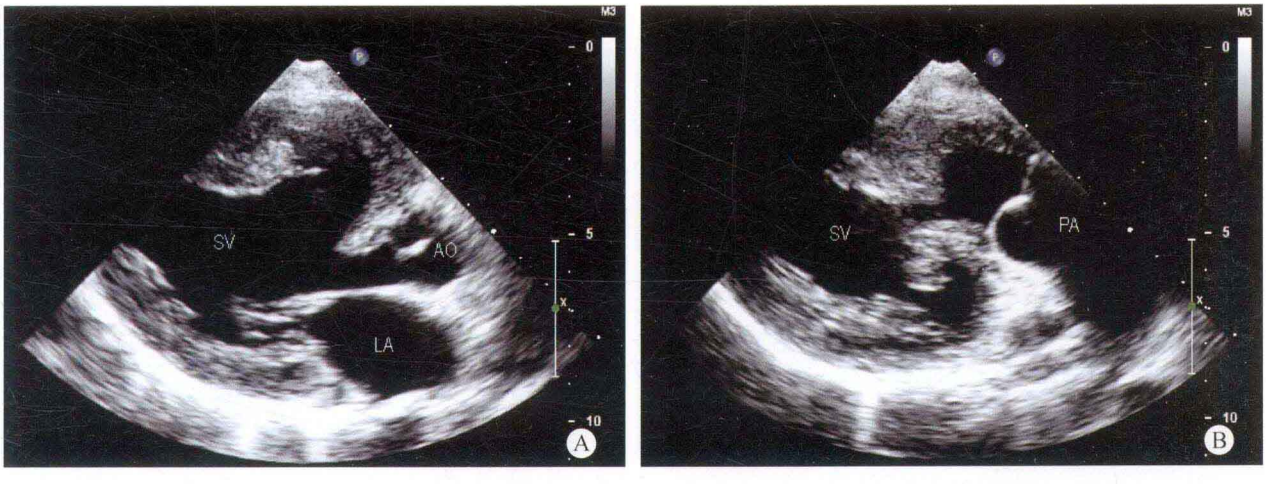


SV
LA
C

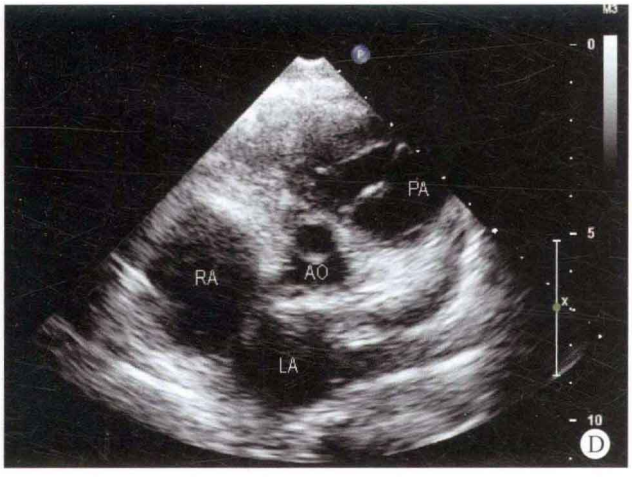
PA
RA
AO
LA
D


PA
AO
LA
RPA
LPA
E


SV
TV
MV
F


SV
TV
MV
G


SV
RA
LA
H


SV
RA
LA
I

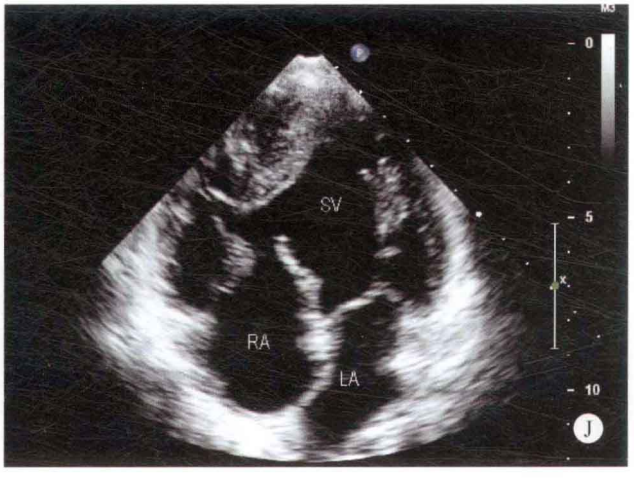
SV
RA
LA
J

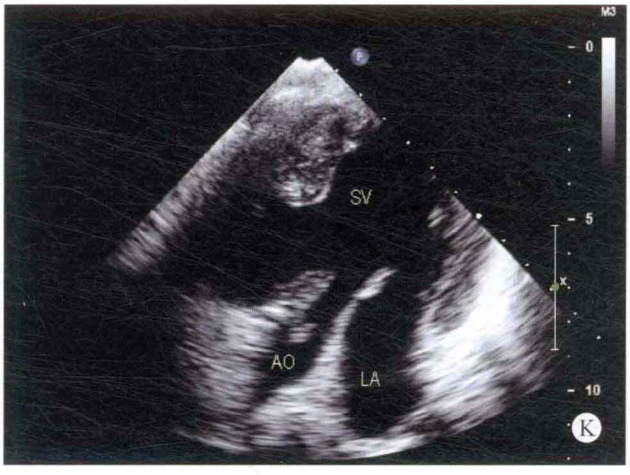

图 23-8 A. 胸骨左缘心室长轴断面：心室腔内未能探及明确的室间隔回声；B、C. 心室肺动脉长轴断面：心室腔内无明确的室间隔组织，肺动脉内径明显增宽，三尖瓣叶乳头肌粗大；D. 双动脉短轴断面：肺动脉内径增宽，位于左前，主动脉位于右后；E. 大动脉短轴断面：显示大动脉位置关系正常；F、G. 心室短轴断面：两组房室瓣叶之间无室间隔组织；H～J. 四腔心断面：心室腔内无室间隔组织，可探及两组房室瓣叶，三尖瓣叶乳头肌粗大，显示三尖瓣叶腱索的附着点及瓣叶的开放与关闭；K. 五腔心断面：显示主动脉起源于单心室腔

多普勒超声心动图

收缩期三尖瓣口探及少量反流，血流速度为4.7m/s，过瓣口压差为88mmHg，估测肺动脉压约为98mmHg，体循环及肺循环血流于单心室腔内混为一体。

超声心动图诊断

先天性心脏病、单心室、大动脉异位、三尖瓣关闭不全、三尖瓣口少量反流、肺动脉高压。

病例分析

本例患者的三尖瓣乳头肌粗大，与室间隔残端组织相鉴别有一定的难度。在检查的过程中应注意房室瓣叶腱索附着点的部位，如在粗大的肌性组织上可探及腱索的附着点，应考虑为乳头肌结构；如无腱索附着，也应除外粗大乳头肌的可能性。

在单心室及巨大室间隔缺损的鉴别诊断中，尤其应注意观察心室的短轴断面，两组房室瓣叶之间有无室间隔组织。如位于左心室短轴断面时，两组房室瓣叶之间无室间隔组织回声，应考虑单心室的可能性；如出现肌性组织结构，应考虑为巨大室间隔的残端组织。

在单心室或巨大室间隔缺损疾病中，患者常伴有粗大异常的肌束，也应注意与室间隔残端组织和发育异常的粗大乳头肌相鉴别，因此观察左心室短轴断面极为重要。

思维要点

（1）粗大乳头肌与残余室间隔的鉴别。

（2）心室短轴断面对于诊断单心室的意义。

病例 23-7 男，2 岁（图 23-9）

二维超声心动图

心脏位于左侧胸腔，内脏位置正常，心房正位，心房内径增大。房间隔连续性良好。心室腔内未能探及明确的室间隔回声，呈单心室，单心室腔内可探及两组房室瓣叶，单心室的右侧可探及流出腔样回声，单心室腔与流出腔之间的球室孔交通内径约为16mm。大动脉位置相对正常。主动脉起源于单心室腔，肺动脉起源于流出腔。二尖瓣叶增厚，开放受限，关闭欠佳。其余各瓣膜形态、结构及启闭功能未见异常。主动脉弓降部未见异常。

多普勒超声心动图

舒张期二尖瓣口血流速度增快，流速为2.7m/s，压差为30mmHg，收缩期可探及少量反流，三尖瓣口探及少量反流。

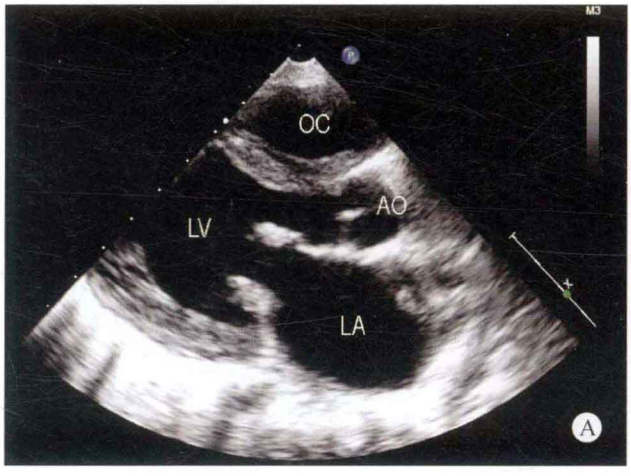

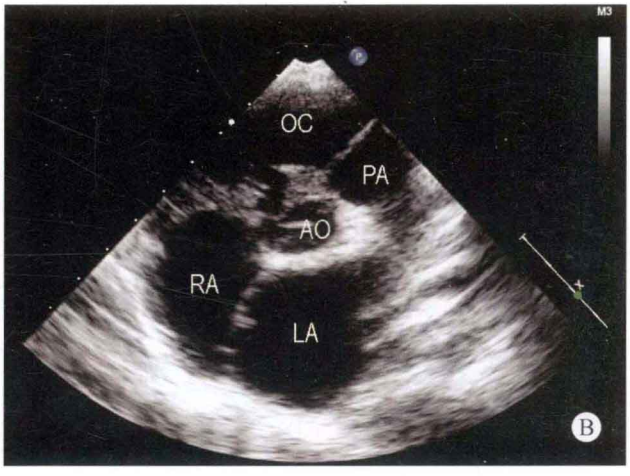

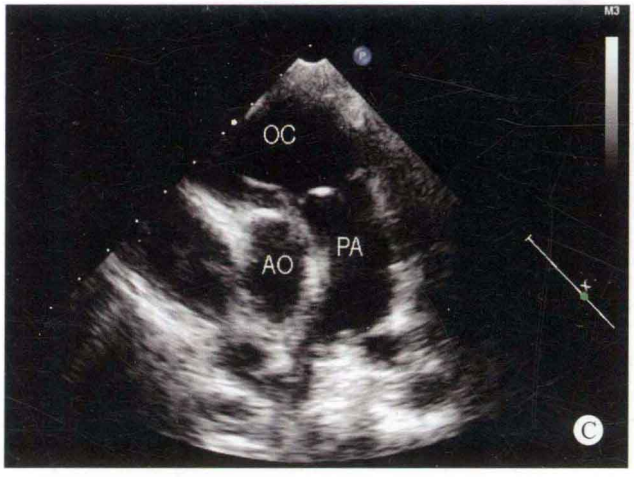
OC
AO
PA
C

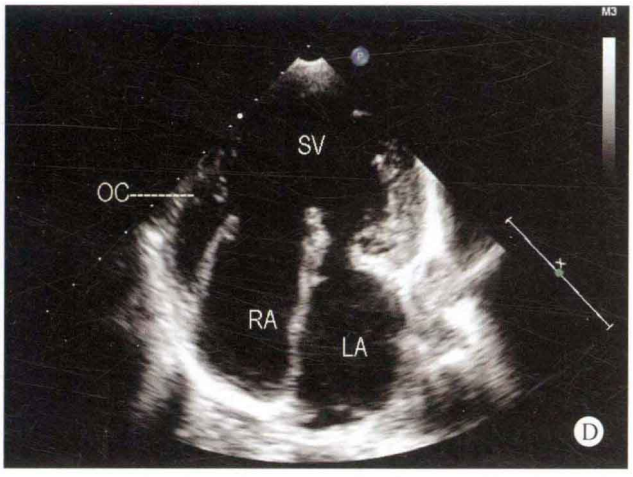
SV
OC
RA
LA
D

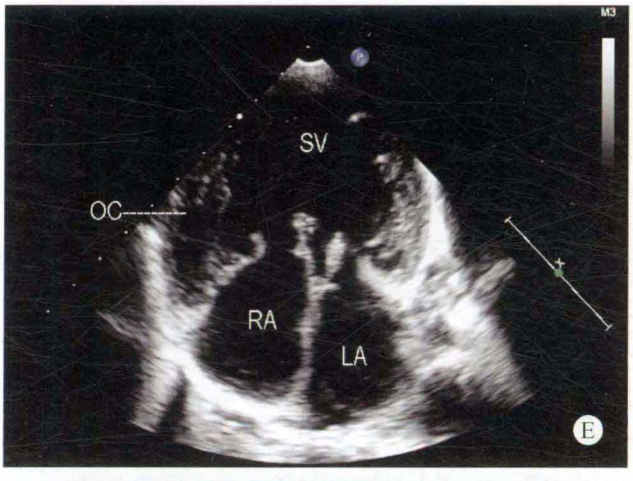
SV
OC
RA
LA
E

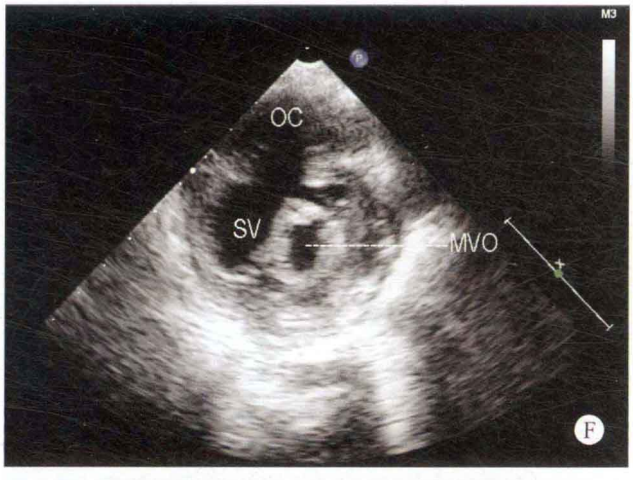
OC
SV
MVO
F

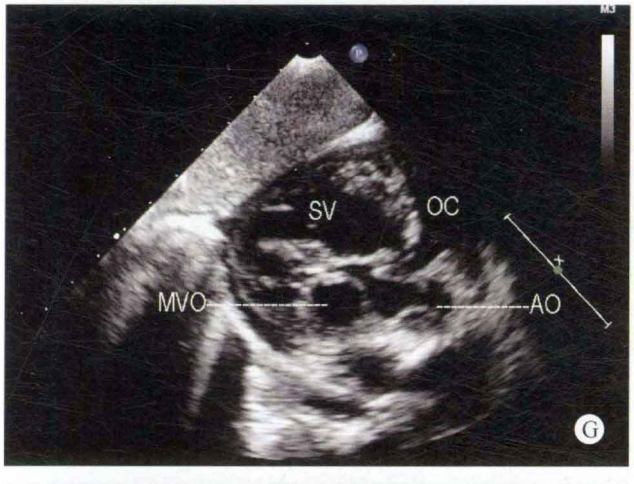
SV
OC
MVO
AO
G

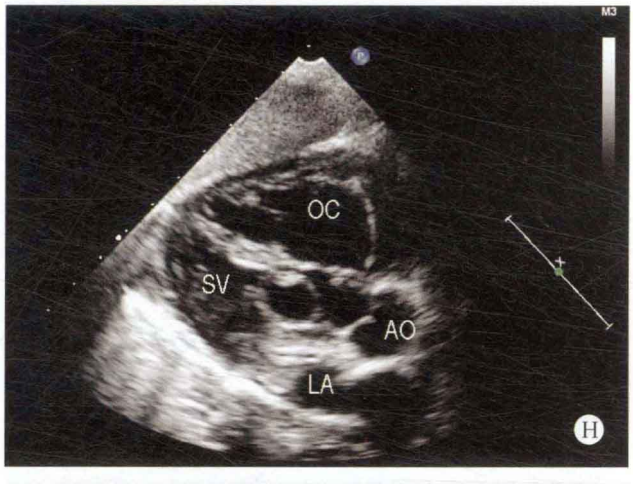
OC
SV
AO
LA
H

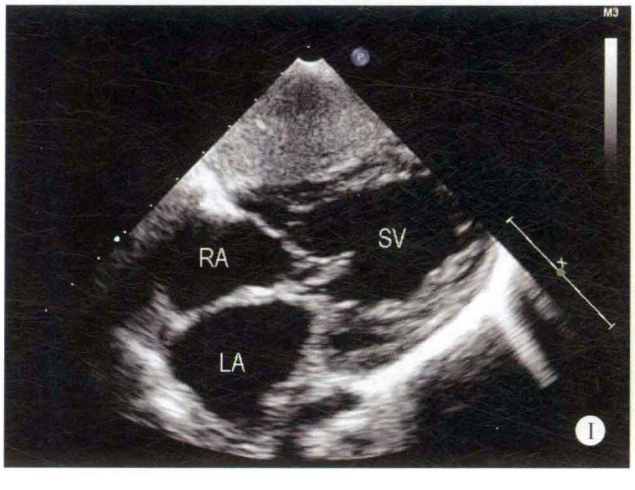
RA
SV
LA
I

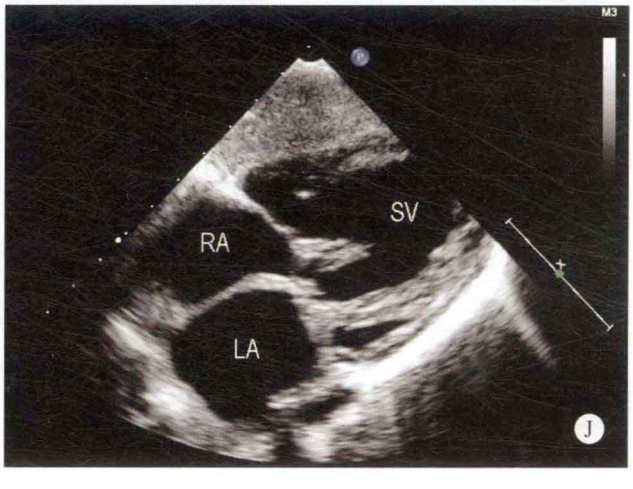
SV
RA
LA
J

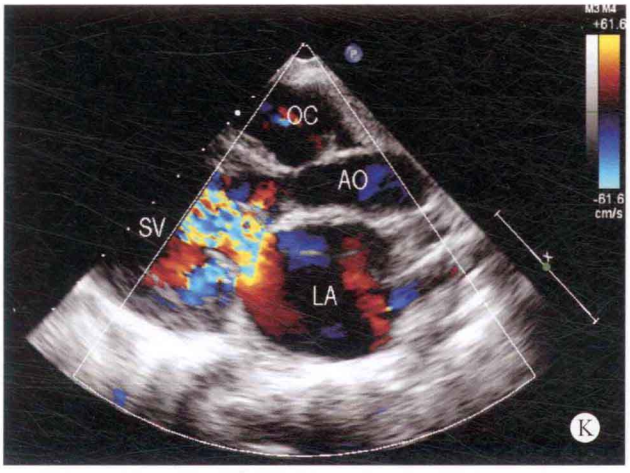

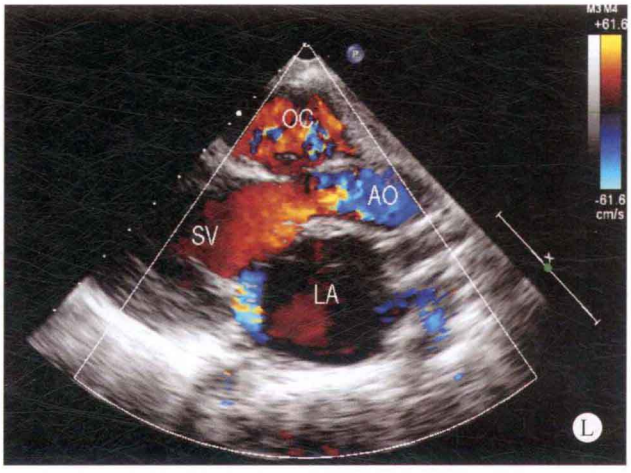

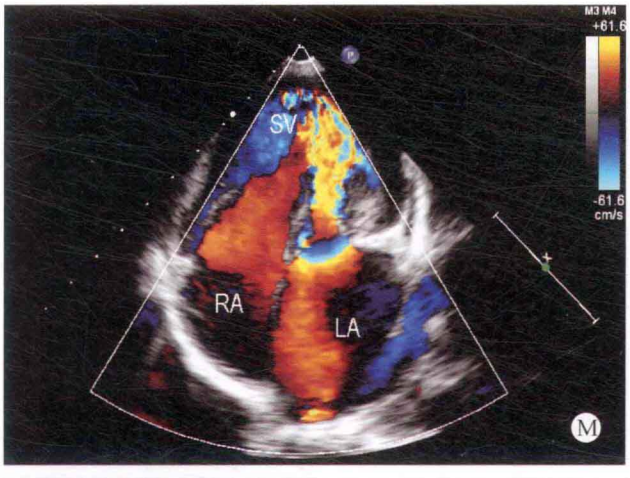

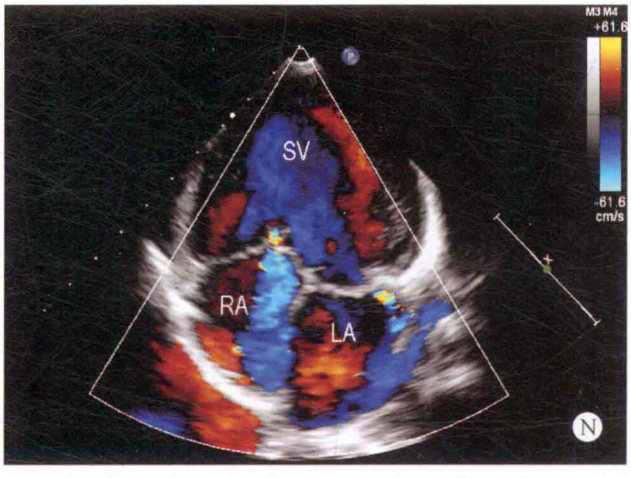

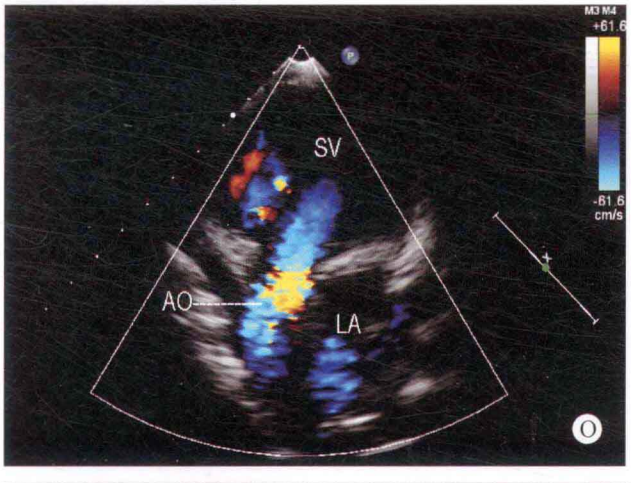

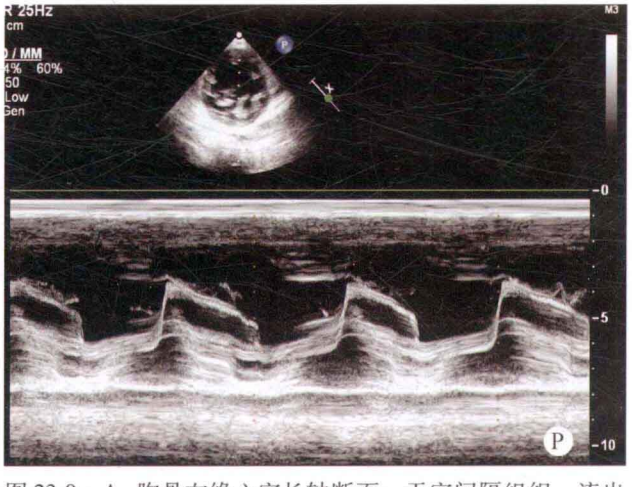

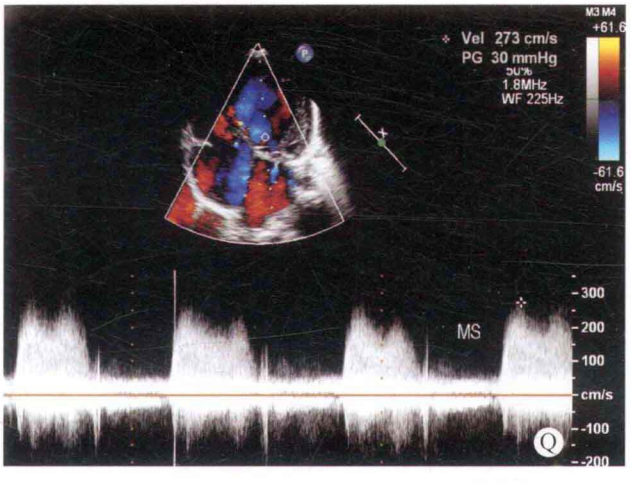

图 23-9 A. 胸骨左缘心室长轴断面：无室间隔组织，流出腔的壁形似室间隔，二尖瓣叶增厚，回声增强；B、C. 大动脉短轴断面：大动脉位置关系正常，肺动脉起源于流出腔；D、E. 胸骨左缘四腔心断面：心室腔内未能探及明确的室间隔回声，单心室腔为左心室形态，其右侧可探及流出腔样回声，心室腔内可探及两组房室瓣叶；F. 胸骨左缘左心室短轴断面：显示二尖瓣叶明显增厚，开放受限，呈鱼口状改变；G、H. 剑下心室长轴断面：单心室腔内可探及两组房室瓣叶，主动脉起源于单心室腔；I、J. 剑下四腔心断面：心室腔内未能探及室间隔组织，可探及两组房室瓣叶；K、L. 彩色多普勒心室长轴断面：舒张期二尖瓣口血流速度增快，收缩期可探及少量反流；M、N. 彩色多普勒胸骨左缘四腔心断面：舒张期二尖瓣口血流速度增快，收缩期二、三尖瓣口出现少量反流；O. 彩色多普勒五腔心断面：显示单心室血流进入主动脉瓣口；P. M 型心室波群：舒张期二尖瓣叶开放时，呈城墙样改变；Q. 连续多普勒二尖瓣口血流：舒张期二尖瓣口血流速度增快

超声心动图诊断

先天性心脏病、左室型单心室、二尖瓣狭窄、二尖瓣关闭不全、二尖瓣少量反流、三尖瓣少量反流。

病例分析

本病例的大动脉连接关系正常，单心室腔为左心室型，并伴有流出腔结构，因此位于心室长轴及大动脉短轴断面观察时，与正常人的左心室长轴和大动脉短轴断面极为相似，但在显示四腔心断面时，心腔内没有室间隔组织，其右侧的流出腔间隔组织又与室间隔极为相似，两者之间应注意鉴别。通常有流入道结构的心腔为单心室腔，而无流入道结构的心腔为残余心腔。本例患者的左侧流入道和右侧流入道均位于单心室腔内，表明无流入道的心腔为残余心腔。本例患者为大动脉连接关系正常的双入口型的单心室，主动脉起源于左心室型的单心室腔，而肺动脉起源于流出道的残腔组织。

在本例患者还应注意到由小梁部间隔和漏斗间隔肌性组织构成的球室孔游离缘与室间隔缺损的室间隔残端组织之间的鉴别。室间隔缺损的残余组织应具有舒张与收缩的功能，而残余心腔的间隔组织不具有舒张与收缩功能，而且从心室短轴断面观察，其走行的路径与室间隔组织不同。

患者的二尖瓣口先天性发育畸形，瓣叶增厚、开放受限，通过 M 型、二维超声及多普勒血流速度的测量，不应出现漏诊现象。

思维要点

（1）如何进行大动脉连接关系正常的双入口型单心室与正常人的鉴别。

（2）由小梁部间隔和漏斗间隔肌性组织构成的球室孔游离缘与室间隔缺损的室间隔组织之间的鉴别。

（3）如何检出房室瓣叶的发育异常、二尖瓣狭窄。

病例 23-8　男，20 岁（图 23-10）

二维超声心动图

心脏位于左侧胸腔，内脏位置正常，心房正位，心室腔内未能探及明确的室间隔回声，呈单心室，未能探及流出腔样回声，房间隔中部回声中断约 17mm。大动脉位置关系异常，主动脉内径增宽，位于正前，肺动脉内径狭窄，位于正后，两大动脉均起源于单心室腔。肺动脉瓣增厚、粘连，开放受限，肺动脉瓣下狭窄，两大动脉之间可探及动脉圆锥样回声，三尖瓣叶乳头肌粗大，瓣叶启闭尚可。其余各瓣膜结构、形态及启闭功能未见明显异常。主动脉弓降部未见异常，冠状静脉窦扩张。

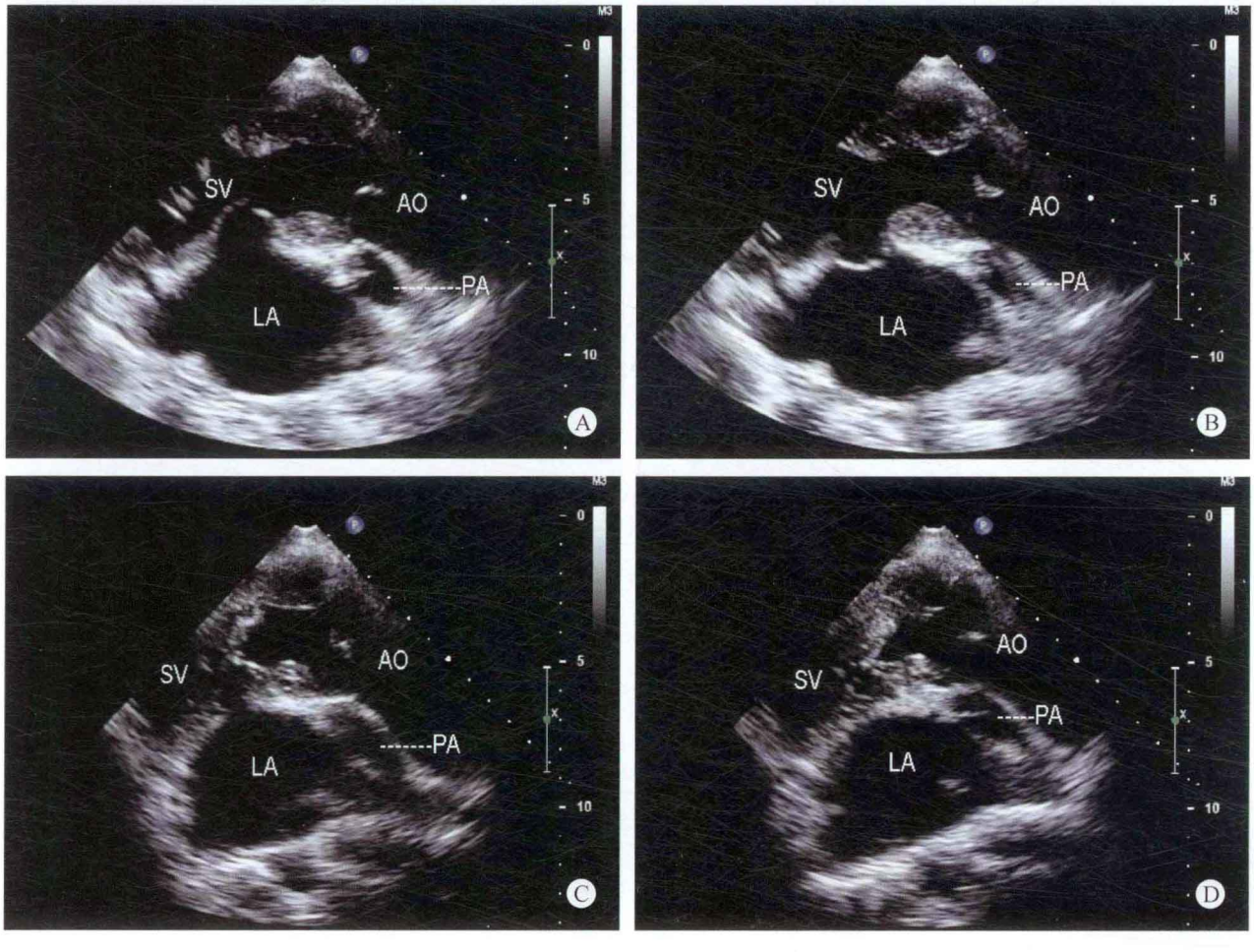

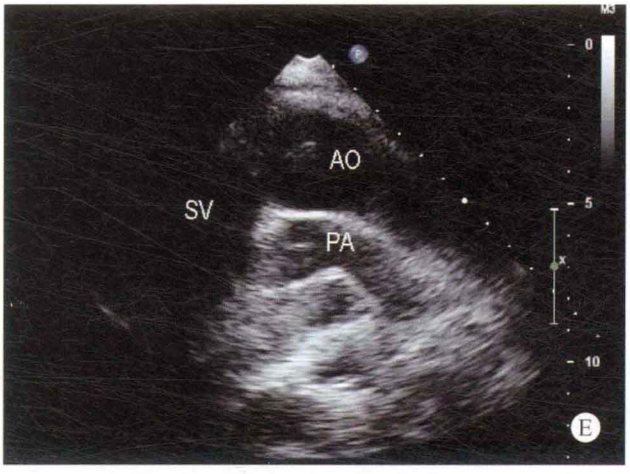
AO
SV
PA
E


AO
PA
F


AO
PA
G

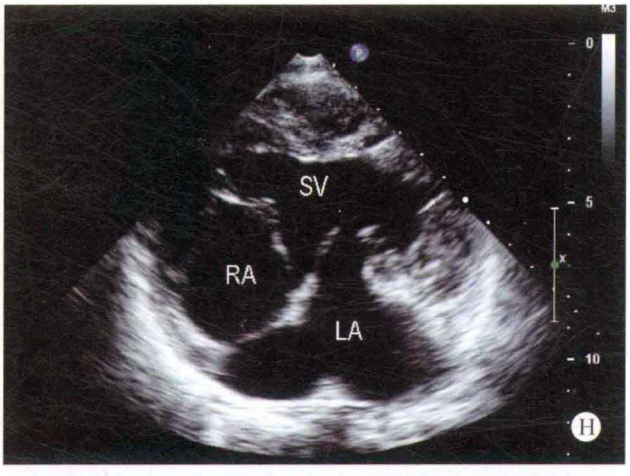
SV
RA
LA
H

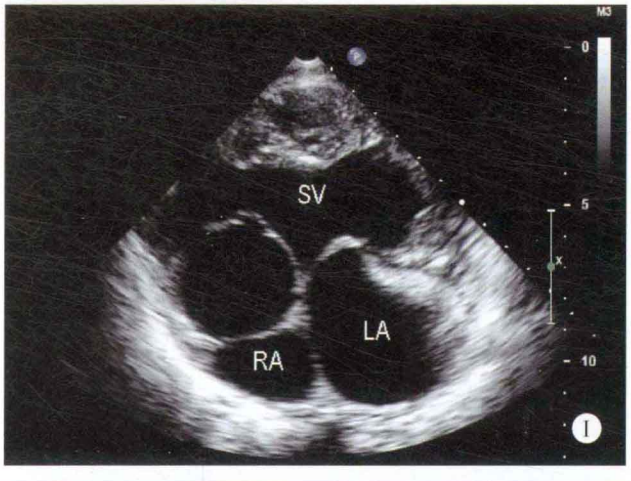
SV
LA
RA
I

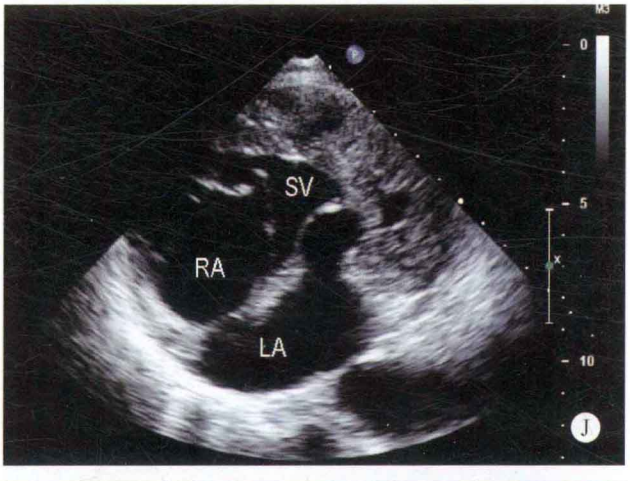
SV
RA
LA
J

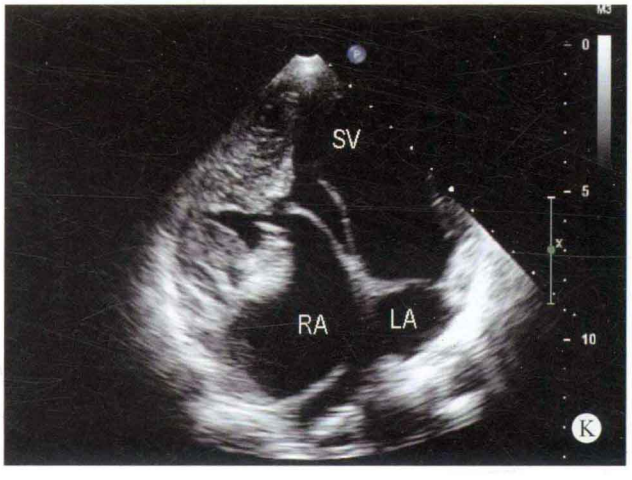
SV
RA
LA
K

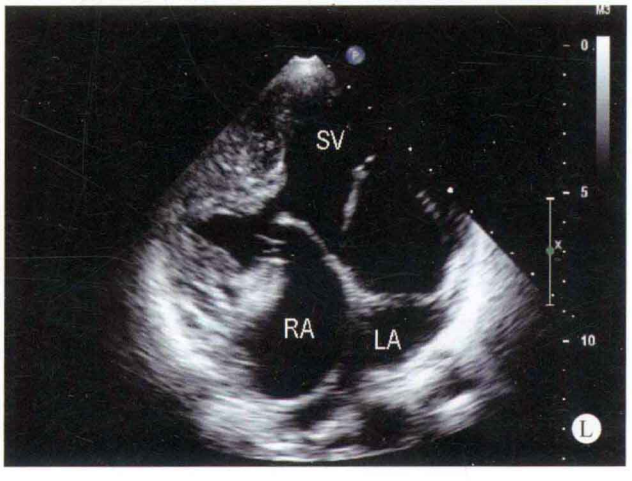
SV
RA
LA
L

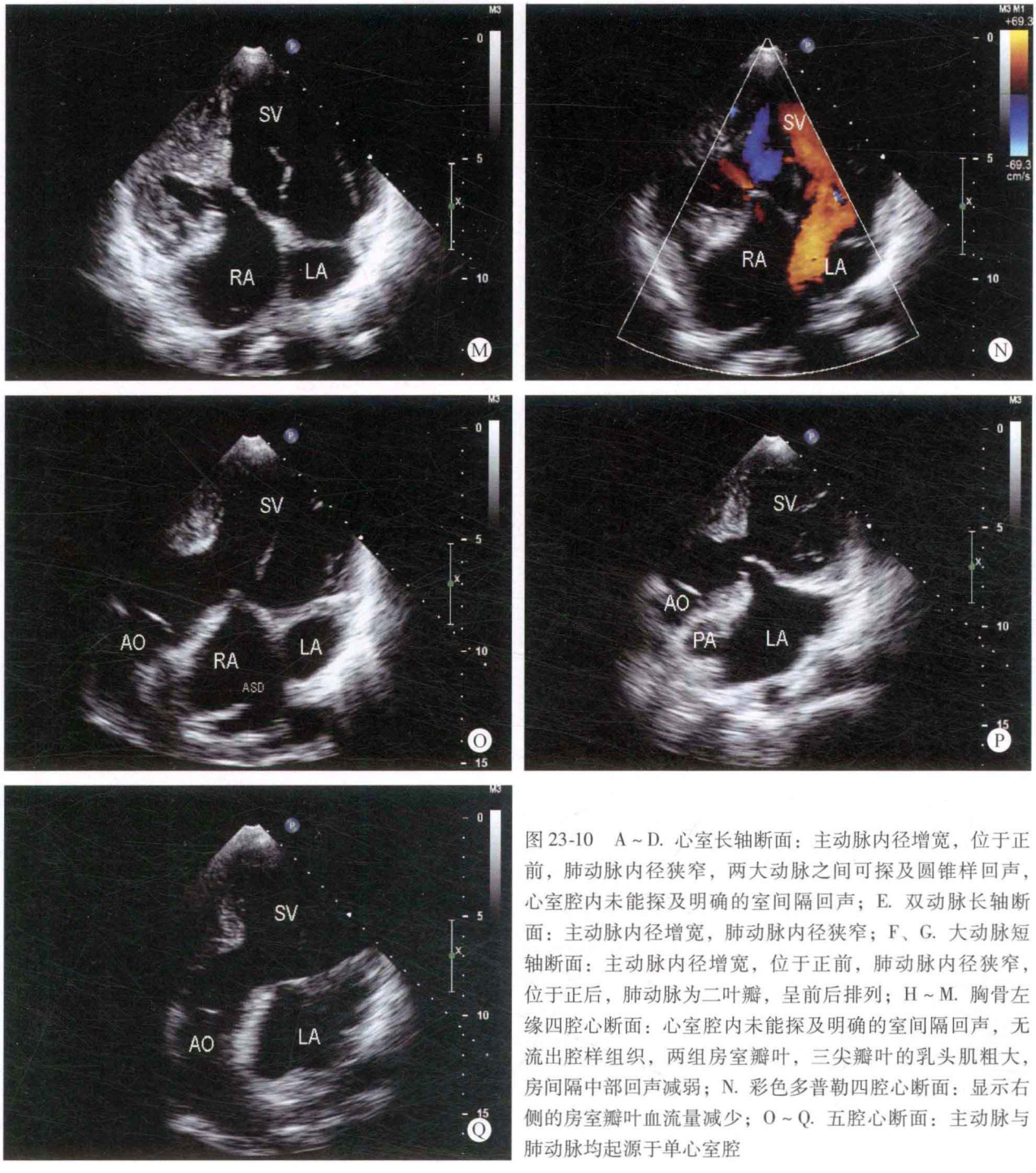

图 23-10 A ~ D. 心室长轴断面：主动脉内径增宽，位于正前，肺动脉内径狭窄，两大动脉之间可探及圆锥样回声，心室腔内未能探及明确的室间隔回声；E. 双动脉长轴断面：主动脉内径增宽，肺动脉内径狭窄；F、G. 大动脉短轴断面：主动脉内径增宽，位于正前，肺动脉内径狭窄，位于正后，肺动脉为二叶瓣，呈前后排列；H ~ M. 胸骨左缘四腔心断面：心室腔内未能探及明确的室间隔回声，无流出腔样组织，两组房室瓣叶，三尖瓣叶的乳头肌粗大，房间隔中部回声减弱；N. 彩色多普勒四腔心断面：显示右侧的房室瓣叶血流量减少；O ~ Q. 五腔心断面：主动脉与肺动脉均起源于单心室腔

多普勒超声心动图

二、三尖瓣口血流均汇入单心室腔，收缩期肺动脉瓣口血流速度增快，房水平探及双向分流。可探及永存左上腔静脉血流引流入冠状静脉窦。

超声心动图诊断

先天性心脏病、单心室、大动脉异位、肺动脉瓣及瓣下狭窄、Ⅱ孔型房间隔缺损、永存左上腔静脉引流入冠状静脉窦。

心血管造影检查

第一次心血管造影所见：心房正位，心室右襻，右侧房室瓣发育小，右室壁肥厚，腔小。两大动脉均起源于右心室，双肌性流出道，室间隔缺损远离两大动脉，肺动脉瓣增厚、粘连，开放受限，瓣下重度狭窄，主肺动脉及左右肺动脉发育较差，以左肺动脉为著，可见巨大房间隔缺损。

第一次心血管造影诊断：先天性心脏病、右室双出口、右心发育不良综合征、肺动脉狭窄、房间隔缺损、体 – 肺侧支血管形成。

第二次心血管造影所见：心房正位，心室右襻，右侧房室瓣发育小，右室壁肥厚，腔小。两大动脉均起源于单心室腔，双肌性流出道，肺动脉瓣增厚、粘连，开放受限，瓣下重度狭窄，主肺动脉及左右肺动脉发育较差，以左肺动脉为著，可见巨大房间隔缺损。

第二次心血管造影诊断：先天性心脏病、单心室、肺动脉瓣及瓣下狭窄、房间隔缺损、体－肺侧支血管形成。

病例分析

本例患者的右侧乳头肌粗大，在乳头肌与心室右侧壁之间的腔隙易被误认为是发育不良的右心室或残余心腔，但于心室短轴断面观察时，两组房室瓣叶之间无室间隔回声，三尖瓣叶的粗大乳头肌走行的路径与室间隔残端组织不相符。

如何识别是室间隔组织还是粗大乳头肌，应注意观察瓣叶腱索的附着点。如肌性组织结构上附着瓣叶的腱索，则应视为乳头肌；如无瓣叶腱索的附着，则应考虑为室间隔的残端组织或心腔内的异常肌束。

本例心血管造影的第一次报告错误地将三尖瓣叶的粗大乳头肌误认为室间隔组织，将粗大乳头肌与右心室壁之间的腔隙误认为发育不良的右心室腔，因此也错误地将本例诊断为右室双出口及右心发育不良综合征。因此在诊断的过程中，应注意心室发育不良的基本概念，无论哪一侧心室发育不良，均应具有流入道组织结构，包括发育不良或闭锁的瓣叶、腱索及乳头肌。由于超声心动图能清晰地显示瓣叶腱索的附着点，避免了错误的发生。

思维要点

（1）粗大乳头肌与室间隔残端的鉴别。

（2）残余心腔的鉴别：没有流入道的心腔称为残余心腔，有流出道的心腔称为心室腔。

（3）大动脉的起源部位。

（4）心室发育不良的概念。

病例 23-9　女，20 岁（图 23-11）

二维超声心动图

内脏位置正常，心脏位于左侧胸腔。心房腔内未能探及明确的房间隔回声，呈单心房；心室腔内未能探及明确的室间隔回声，呈单心室腔。单心室腔的左侧可探及流出腔组织结构，心室腔内仅探及一组房室瓣叶。大动脉位置关系异常，主动脉内径增宽，位于正前，肺动脉内径狭窄，位于正后，两大动脉均起源于单心室腔。肺动脉瓣增厚，开放受限，距肺动脉瓣上约 15mm 的部位可探及肌性突起，致肺动脉瓣上管腔狭窄，其狭窄长度约为 20mm，主肺动脉及左右肺动脉发育不良。其余各瓣膜结构、形态及启闭功能未见明显异常。主动脉弓降部未见异常。

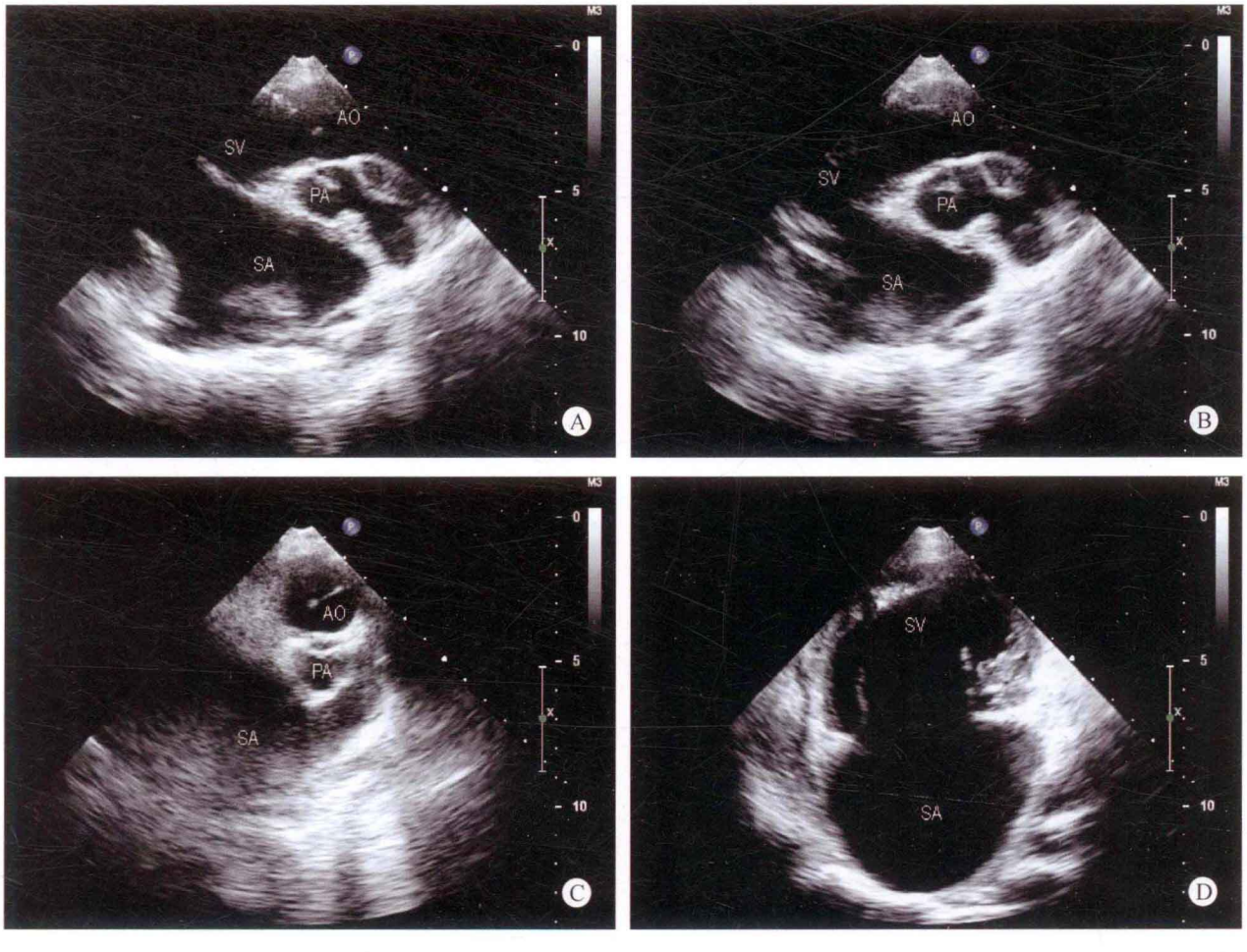

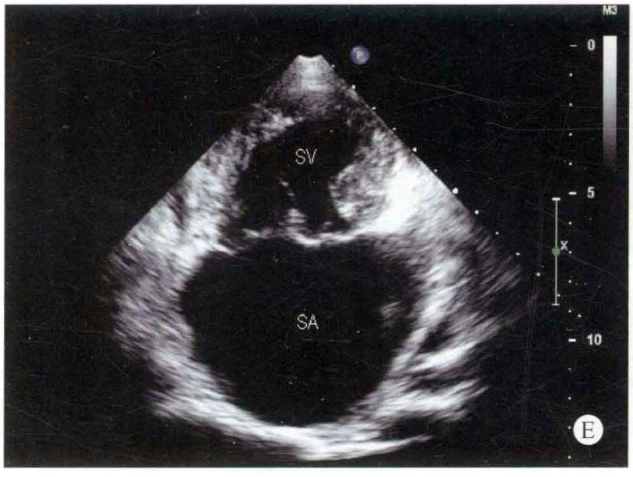
SV
SA
E


SV
SA
F


SV
SA
G


SV
H

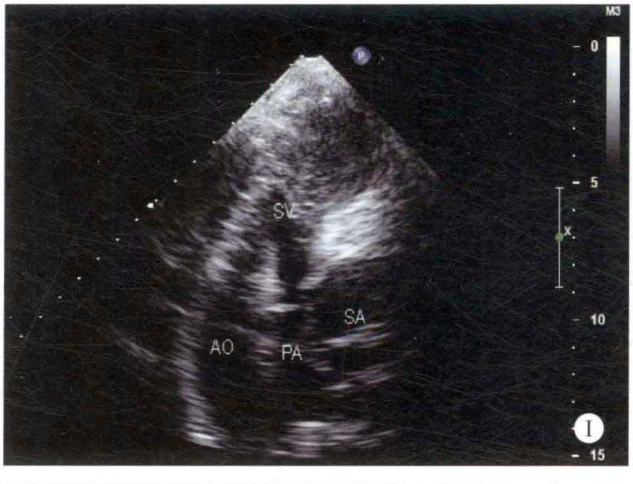
SV
SA
AO
PA
I

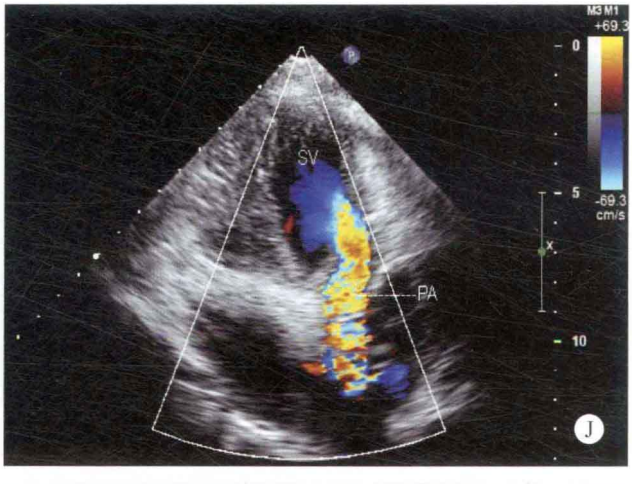
SV
PA
J

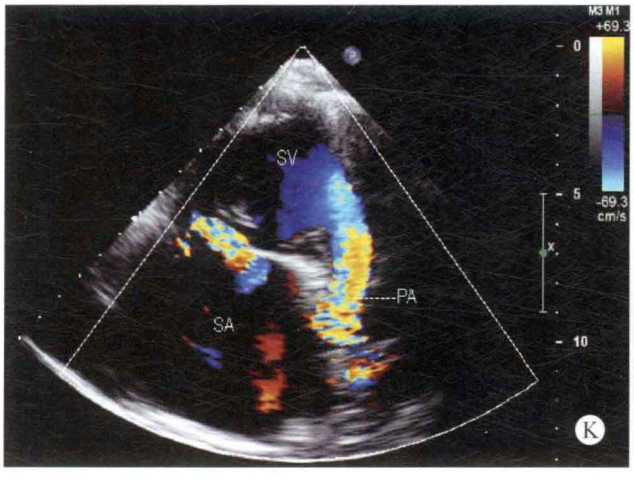
SV
PA
SA
K

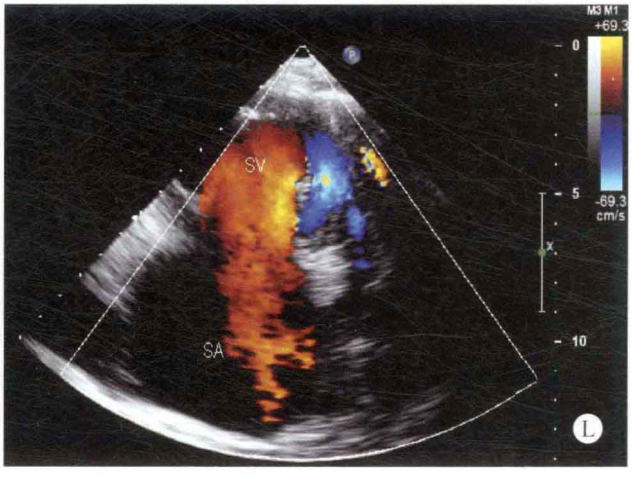
SV
SA
L

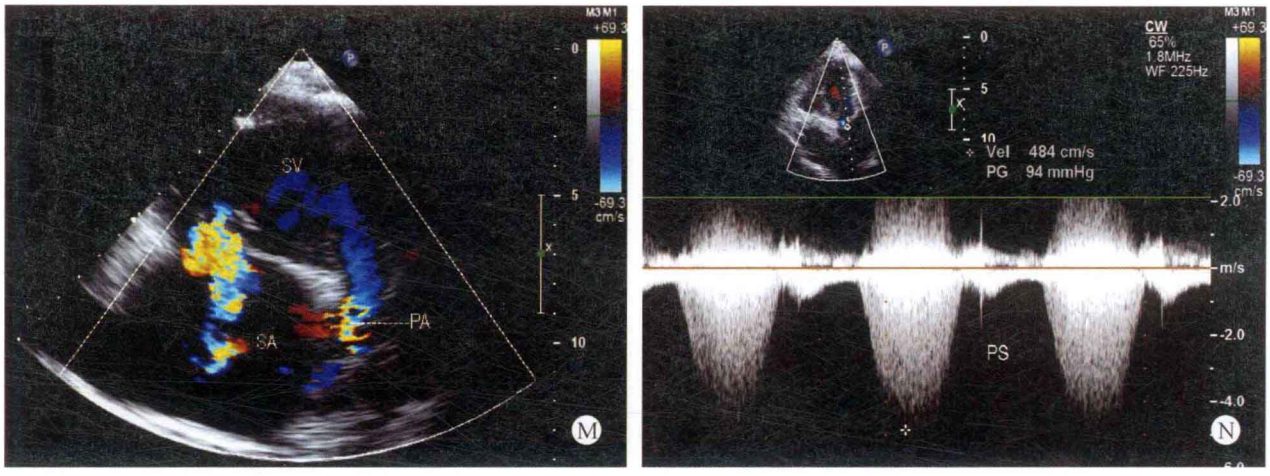

图 23-11 A～B. 胸骨左缘心室长轴断面：主动脉内径增宽，位于正前，肺动脉内径狭窄，位于正后，肺动脉瓣增厚，开放受限，肺动脉瓣上可探及肌性环形突起；C. 胸骨左缘大动脉短轴断面：主动脉内径增宽，位于正前，肺动脉内径狭窄，位于正后；D、E. 胸骨左缘四腔心断面：心室腔内未能探及明确的室间隔回声，心房腔内未能探及明确的房间隔回声，仅显示一组房室瓣叶；F、G. 胸骨左缘双腔心断面：仅显示一组房室瓣叶；H. 心室短轴断面：单心室腔内仅显示一组房室瓣叶；I. 双动脉心室长轴断面：两大动脉均起源于单心室腔；J、K. 彩色多普勒肺动脉心室长轴断面：显示肺动脉起源于单心室腔，房室瓣叶出现少量反流；L. 彩色多普勒四腔心断面：显示单心房的血流进入单心室；M. 彩色多普勒肺动脉心室长轴断面：单心室的血流进入肺动脉系统，房室瓣叶出现少量反流；N. 连续多普勒肺动脉瓣口血流频谱：收缩期肺动脉瓣口血流速度增快

多普勒超声心动图

收缩期肺动脉瓣口血流速度增快，流速为 4.8m/s，压差为 92mmHg，房室瓣口可探及少量反流。

超声心动图诊断

先天性心脏病、单心室、单心房、大动脉异位、肺动脉瓣及瓣上狭窄。

病例分析

患者除肺动脉瓣叶增厚、交界处粘连、瓣叶开放受限、收缩期有效的瓣口面积减小外，距肺动脉瓣上约 15mm 的部位可探及一肌性环形局限性狭窄，进一步增加了心室的阻力负荷，在检查过程中应注意检出，以免漏诊。对于心内复杂畸形的患者，在检查主动脉与肺动脉时，应注意调整探头的位置，使其放置的肋间较常规性的探头放置位置高，以便充分显示升主动脉及主肺动脉的近分叉部位，避免遗漏肺动脉瓣上局限性狭窄。

本例患者的流出腔结构极小，无流出道组织结构，两大动脉均起源于单心室腔，易漏诊，应注意检出。单心室腔内仅探及一组房室瓣叶，形似共同房室瓣叶，而两大动脉均起源于单心室腔内，心房内无房间隔组织，与单心室腔之间仅有一组流入道结构，其血流动力学的改变与青蛙极其相似，所不同的是青蛙的心脏仅有一条大动脉，动、静脉之间的血流交通需依靠心肌内窦状隙的开放进行，这一点与室间隔完整的肺动脉闭锁极为相似。

思维要点

（1）流出腔的识别。
（2）肺动脉瓣上肌性突起的检出。
（3）房室瓣叶形态的确定。

病例 23-10 男，6 岁（图 23-12）

二维超声心动图

心脏位于左侧胸腔，内脏位置正常，心房正位，心房内径增大。房间隔连续性良好，心室腔内未能探及明确的室间隔回声，呈单心室，其左侧可探及流出腔样回声。单心室腔内可探及两组房室瓣叶，其二尖瓣叶腱索的附着点异常，位于单心室腔的右侧壁，瓣叶增厚，开放尚可，关闭不良，二尖瓣前叶的体部可探及裂隙样回声。大动脉位置关系异常，主动脉位于左前，起源于流出腔，肺动脉内径增宽，位于右后，起源于单心室腔。肺动脉瓣轻度增厚，开放轻度受限，关闭欠佳。主动脉瓣叶与三尖瓣叶的结构、形态及启闭功能未见明显异常。主动脉弓降部未见异常。

多普勒超声心动图

收缩期二尖瓣口探及中量反流；二尖瓣前叶体部可探及源于裂隙部位的反流，流速为 4.9m/s，压差为 196mmHg；肺动脉瓣口血流速度轻度增快，流速为 2.1m/s，压差为 18mmHg；舒张期可探及中量反流，流速为 4.0m/s，压差为 64mmHg。

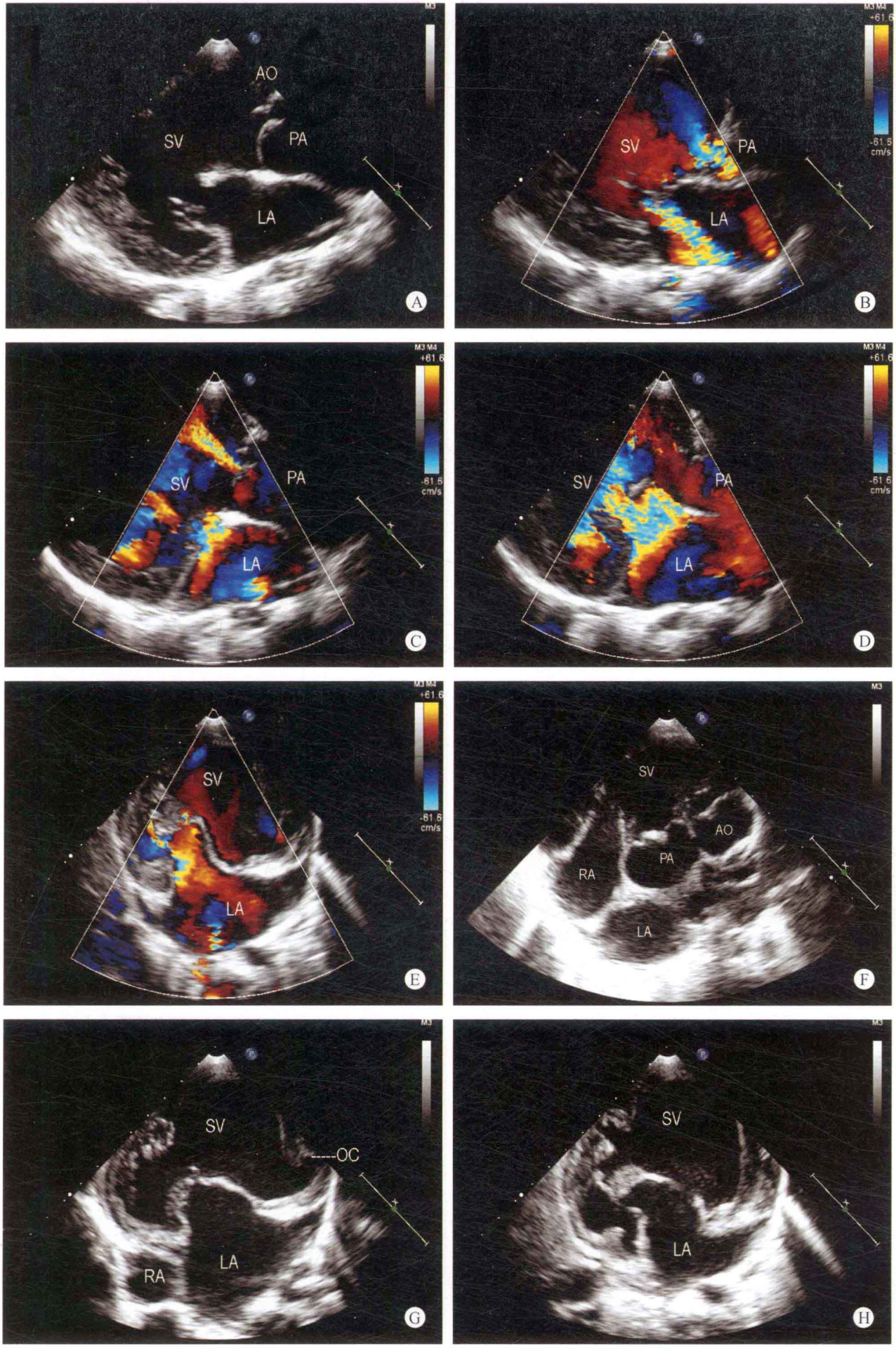
AO
SV
PA
LA
A
SV
PA
LA
B
SV
PA
LA
C
SV
PA
LA
D
SV
LA
E
SV
AO
PA
RA
LA
F
SV
OC
RA
LA
G
SV
LA
H

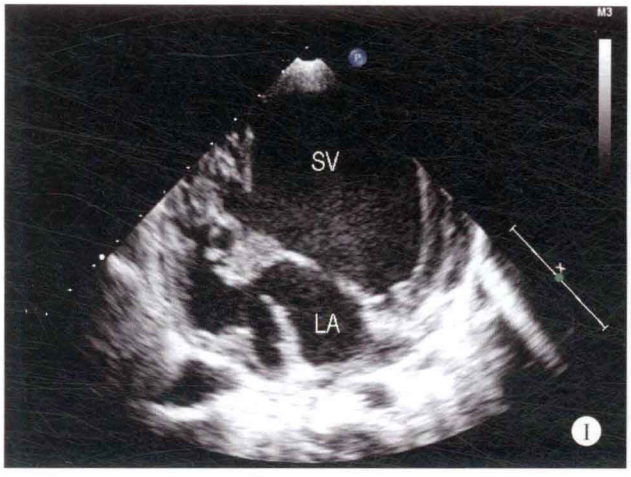
M3
SV
LA
I

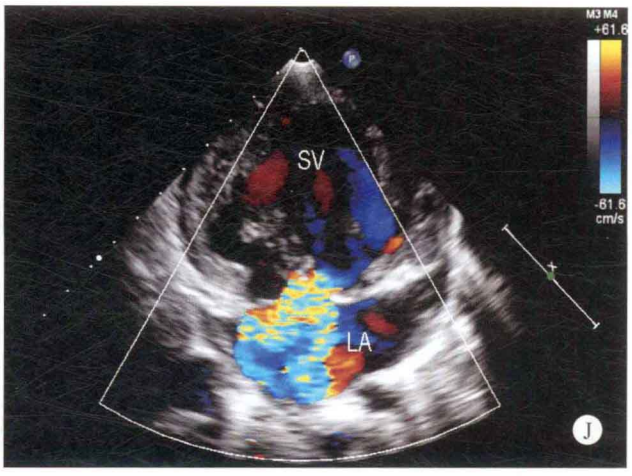
M3 M4
+61.6
-61.6
cm/s
SV
LA
J

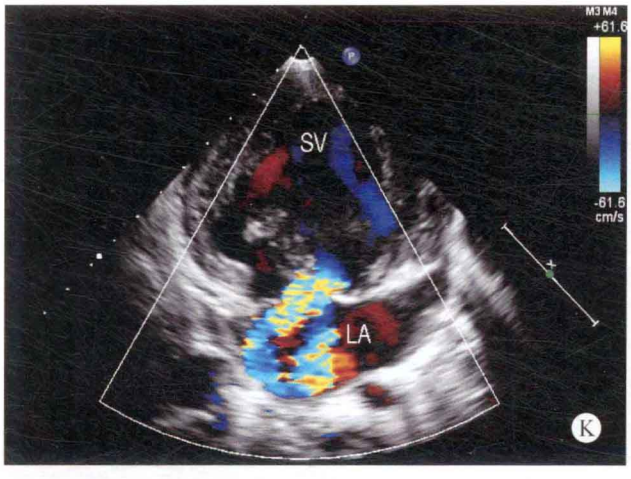
M3 M4
+61.6
-61.6
cm/s
SV
LA
K

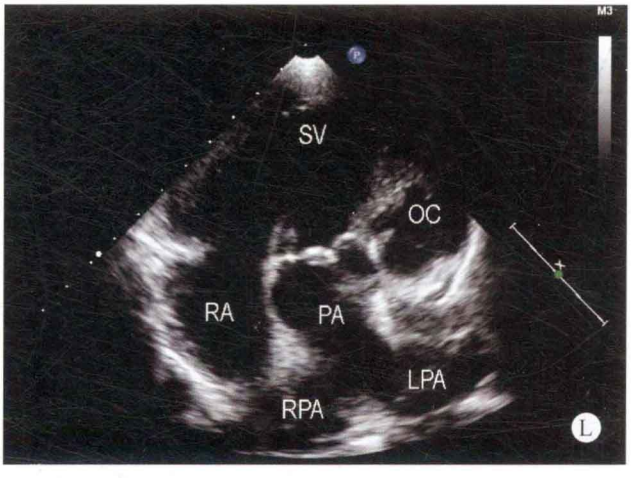
M3
SV
OC
RA
PA
LPA
RPA
L

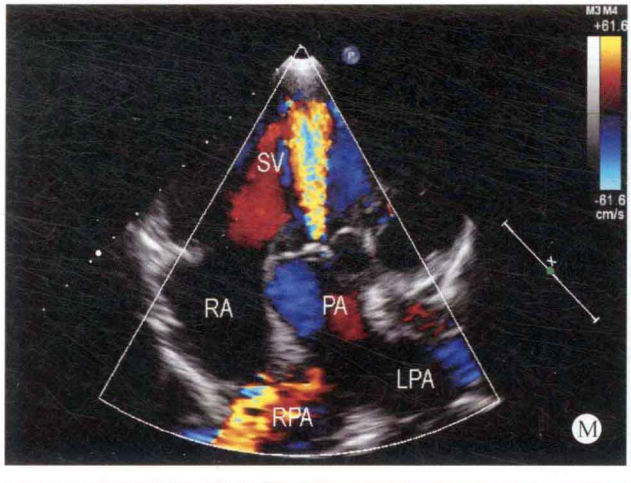
M3 M4
+61.6
-61.6
cm/s
SV
RA
PA
LPA
RPA
M

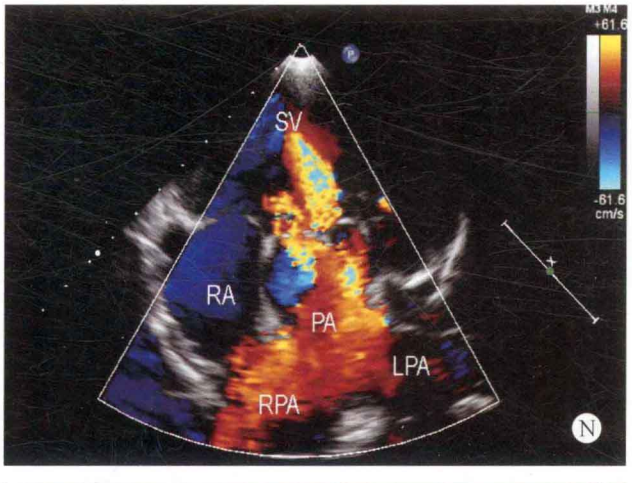
M3 M4
+61.6
-61.6
cm/s
SV
RA
PA
LPA
RPA
N

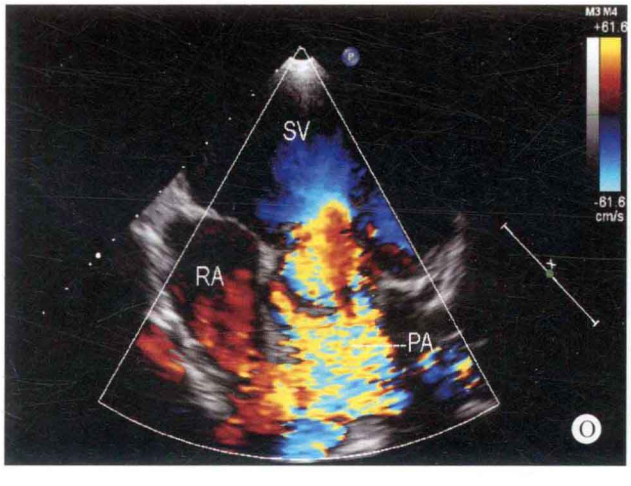
M3 M4
+61.6
-61.6
cm/s
SV
RA
PA
O

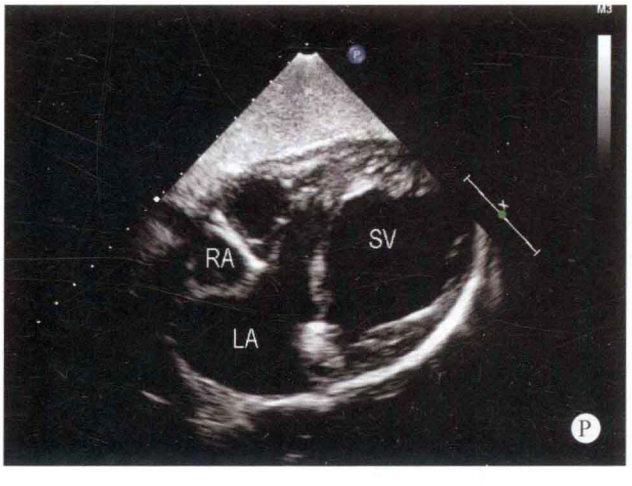
M3
RA
SV
LA
P

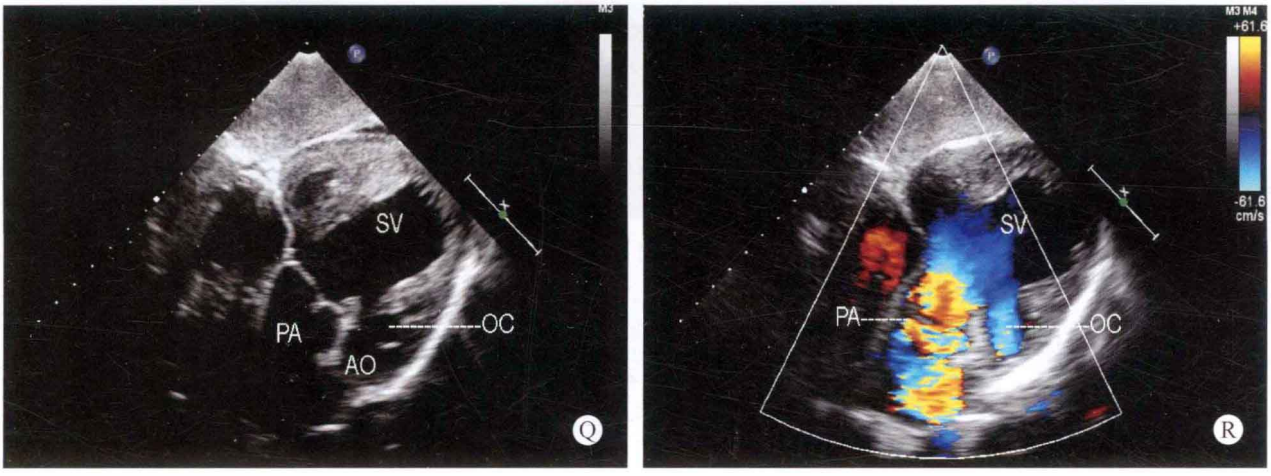

图 23-12 A. 心室长轴断面：心室腔内未能探及明确的室间隔回声，呈单心室，主动脉位于左前，肺动脉位于右后，二尖瓣叶增厚，开放轻度受限；B. 收缩期彩色多普勒心室长轴断面：收缩期二尖瓣口关闭不良，出现蓝五彩镶嵌色的反流性血流；C. 舒张期彩色多普勒心室长轴断面：肺动脉内径增宽，舒张期肺动脉瓣口出现红五彩镶嵌色的中量反流；D. 舒张期彩色多普勒心室长轴断面：二尖瓣叶增厚，开放轻度受限，左心房的血流通过二尖瓣口时，呈五彩镶嵌色；E. 彩色多普勒四腔心断面：由于二尖瓣叶的附着点异常，位于单心室的右侧壁，瓣叶开放幅度减小，关闭不良，舒张期血流通过瓣口两边的交界缘口进入心室腔；F. 大动脉短轴断面：主动脉位于左前，肺动脉内径增宽，位于右后，三尖瓣口开放幅度尚可；G～I. 四腔心断面：二尖瓣叶增厚，以二尖瓣前叶为著，瓣下腱索附着点异常，位于心室壁的右侧缘，开放时呈伞形，舒张期有效瓣口面积减小，关闭不良；J、K. 彩色多普勒四腔心断面：收缩期二尖瓣可探及源于瓣口及瓣叶体部裂隙的蓝五彩镶嵌色的反流性血流束；L. 五腔心断面：显示主肺动脉及左、右内径明显增宽，起源于单心室腔；M～O. 彩色多普勒五腔心断面：显示舒张期肺动脉瓣口出现红五彩镶嵌色的中量反流，收缩期单心室腔进入肺动脉瓣口的血流速度轻度增快，血流呈五彩镶嵌色；P. 剑下双心房单心室断面：心室腔内未能探及明确的室间隔回声，二尖瓣叶的腱索及乳头肌位于单心室的右侧壁；Q. 双动脉长轴断面：肺动脉起源于单心室腔，主动脉起源于流出腔，房室瓣叶的乳头肌粗大；R. 彩色多普勒双动脉长轴断面：单心室腔内的血流同时进入肺动脉及主动脉

✧ 超声心动图诊断

先天性心脏病、单心室、大动脉转位、二尖瓣器发育不良、二尖瓣前叶体部裂隙、二尖瓣关闭不全、二尖瓣中量反流。

✧ 病例分析

本病例虽为单心室，但与其他单心室患者的不同之处为患者的二尖瓣叶、腱索及乳头肌的发育同时出现了形态上的异常。心室虽然有两组入口，但左侧二尖瓣叶腱索的附着点位于心室的右侧壁上，跨越了三尖瓣环部位，当可充分显示二尖瓣的瓣叶及腱索的形态、乳头肌的位置时，不能同时显示三尖瓣叶，表明二尖瓣环与三尖瓣环似呈十字交叉状态，影响了瓣叶的启闭功能，二尖瓣叶出现关闭不良现象，收缩期探及中等量的反流。

✧ 思维要点

（1）二尖瓣叶附着点的异常，所造成的血流动力学改变。

（2）两大动脉起源部位的认定。

（3）流出腔的识别。

四、检查过程中的思维方式

（1）在确诊单心室的过程中，容易出现的问题是将巨大室间隔缺损的残端组织与单心室患者常伴有的肥大乳头肌相混淆，做出错误的诊断。

在检查的过程中，如室间隔残端组织与粗大的乳头肌之间难以鉴别时，应注意观察心室短轴断面，将有助于两种组织结构的识别。如两组房室瓣均位于同一心腔内，则表明此心腔为单心室腔，而无房室瓣叶的腔为流出腔，也称为未发育完全的小梁化心室腔，即流出腔无流入道结构，在此同时也应注意观察房室瓣叶的附着点部位。有房室瓣叶腱索附着的肌性组织应视为乳头肌，而无房室瓣叶的组织，其路径与室间隔相同应视为室间隔残端。

单心室
- 无室间隔组织
- 单一心室腔

巨大室间隔缺损
- 有室间隔组织
- 两个心室腔

单心室
- 有或无流出腔
- 一组或两组房室瓣叶
- 共同或两组流入道

巨大室间隔缺损
- 无流出腔
- 两组房室瓣叶
- 两组流入道

在检查的过程中如出现将发育粗大的乳头肌视为室间隔残端组织，可将单心室误诊为巨大室间隔缺损、右室双出口或左室双出口等疾病，致使心外科医师采取错误的治疗方案。

（2）在检查的过程中也应注意到流出腔与一侧心室腔的鉴别。通常有流入道的心腔为单心室腔，其中也包括发育不良或闭锁的房室瓣叶，而无流入道的心腔为流出腔。

同时也应注意到室间隔与流出腔之间壁的鉴别。如为室间隔则应出现舒张与收缩的运动，而流出腔与单心室之间通过球室孔相通，而其间的壁则无舒张与收缩的运动。虽然流出腔无流入道结构，但可存在流出道结构，部分患者可探及大动脉从流出腔发出。

（3）极少数单心室的患者可同时伴有一侧房室瓣叶的闭锁，如三尖瓣闭锁叶或二尖瓣叶闭锁，应注意检出。虽然一侧的流入道闭锁，但应视为一侧的流入道发育异常，而不应视为无流入道结构，导致做出错误诊断。此类患者均应同时伴有房间隔缺损，以完成血液循环的需求。

单心室的患者还可伴有房室瓣叶的发育异常，如二尖瓣器发育异常、二尖瓣叶的体部出现裂隙、腱索的附着点异常、二尖瓣狭窄等均应注意检出。

（4）单心室还应与一侧心室发育不良相鉴别。由于一侧心室发育不良，心腔径极小，与流出腔极为相似，易出现混淆现象。此类患者应注意房室瓣叶及瓣环的检出，无论瓣叶呈闭锁状、发育不良或呈隔膜样改变，但带有孔状结构均应除外单心室的诊断。

单心室
- 无室间隔组织
- 单一心室腔
- 流入道均位于单心室腔

左心发育不良
- 有室间隔组织
- 有发育不良的心室腔
- 流入道位于两侧心室

思维要点

（1）确认有无室间隔组织。

（2）是否为单一心室腔。

（3）流出腔与发育不良的心室腔之间的鉴别。

（4）是否存在流入道结构。

（5）如何识别发育不良的房室瓣叶。

（刘延玲　凌　坚）

第二十四章　矫正型大动脉转位

矫正型大动脉转位（corrected transposition of the great arteries，CTGA）是一种心室动脉连接不一致，伴心房、心室连接不一致，使心脏在功能或解剖上得以矫正的先天性心脏畸形，又称生理矫正型大动脉转位。

一、病理解剖及病理生理

（一）病理解剖

CTGA 在解剖上有两个基本的连接异常：一为心房与心室连接异常，即解剖右心房与解剖左心室连接，解剖左心房与解剖右心室连接；另一为心室与动脉连接异常，即主动脉与解剖右心室连接，肺动脉与解剖左心室连接，形成解剖右心房－解剖左心室－肺动脉连接和解剖左心房－解剖右心室－主动脉连接。CTGA 有两种类型：一为心房正位，心室左襻，主动脉左转位的 SLL 型，也称为功能矫正型大动脉转位；另一为心房反位、心室右襻、主动脉右转位的 IDD 型，也称为解剖矫正型大动脉转位。其中大多数为 SLL 型，少数为 IDD 型。CTGA 绝大多数合并有室间隔缺损、肺动脉瓣狭窄等其他畸形。

1. 功能矫正型大动脉转位　功能矫正型大动脉转位分为两种：一为心房正位，心室左襻，大动脉位置异常，形成大动脉与心房、心室的连接关系为左房－右室－主动脉、右房－左室－肺动脉；另一为心房转位、心室右襻、大动脉位置转位，同样形成左房－右室－主动脉、右房－左室－肺动脉的连接关系。

2. 解剖矫正型大动脉转位　心房转位、心室右襻，形成大动脉与心房、心室的连接关系为右房－左室－主动脉、左房－右室－肺动脉，血流动力学的改变与完全型大动脉转位相同。

（二）病理生理

1. 功能矫正型大动脉转位　由于主动脉通过解剖右心室（功能左心室）接受左心房的肺静脉血液，而肺动脉通过解剖左心室（功能右心室）接受右心房的体静脉血，从血流动力学上得到了生理性矫正，如无心内其他畸形，其血流动力学与正常人相同。

2. 解剖矫正型大动脉转位　由于心房转位，主动脉通过左心室接受右心房的体静脉血，而肺动脉通过右心室接受左心房的肺静脉血，形成与完全型大动脉转位相同的血流动力学改变。

二、临床表现

不合并其他心内畸形的 CTGA 患者，年轻时可无明显症状。但由于解剖右心室作为功能左心室，不能长时间维持体循环血泵的工作，随着年龄的增加，往往出现右心功能不全。另外，大多数 CTGA 患者常合并解剖三尖瓣（功能二尖瓣）关闭不全，更加重了右心功能不全。合并不同心内畸形的 CTGA 患者，会出现相应的不同的临床表现。与正常情况下心内畸形的病理生理改变基本一致。

三、超声心动图表现

病例 24-1　男，10 岁（图 24-1）

✧ 二维超声心动图

心脏位置正常，心房正位，心室左襻，左心房室内径明显增大，左侧解剖右心室增大，心尖部肌小梁回声粗糙，室间隔与左室壁厚度正常，运动幅度尚可。膜部室间隔可探及两处相邻的回声中断，并累及肌部室间隔，缺损大小约为 6mm 及 9mm。大动脉位置异常，主动脉与肺动脉呈左右并列，主动脉位于左侧，起源于左侧的解剖右心室，肺动脉位于右侧，起源于右侧的解剖左心室，呈左房－右室－主动脉、右房－左室－肺动脉的连接关系。左侧功能二尖瓣增厚，回声增强，关闭不良，其余各瓣膜形态、结构及启闭未见明显异常。主动脉弓降部未见异常。

✧ 多普勒超声心动图

室水平探及双向分流，左侧功能二尖瓣口探及大量反流，流速为 5.2m/s，压差为 108mmHg。

✧ 超声心动图诊断

先天性心脏病、矫正型大动脉转位、膜部室间隔缺损、室水平双向分流、左侧功能二尖瓣关闭不全、功能二尖瓣大量反流。

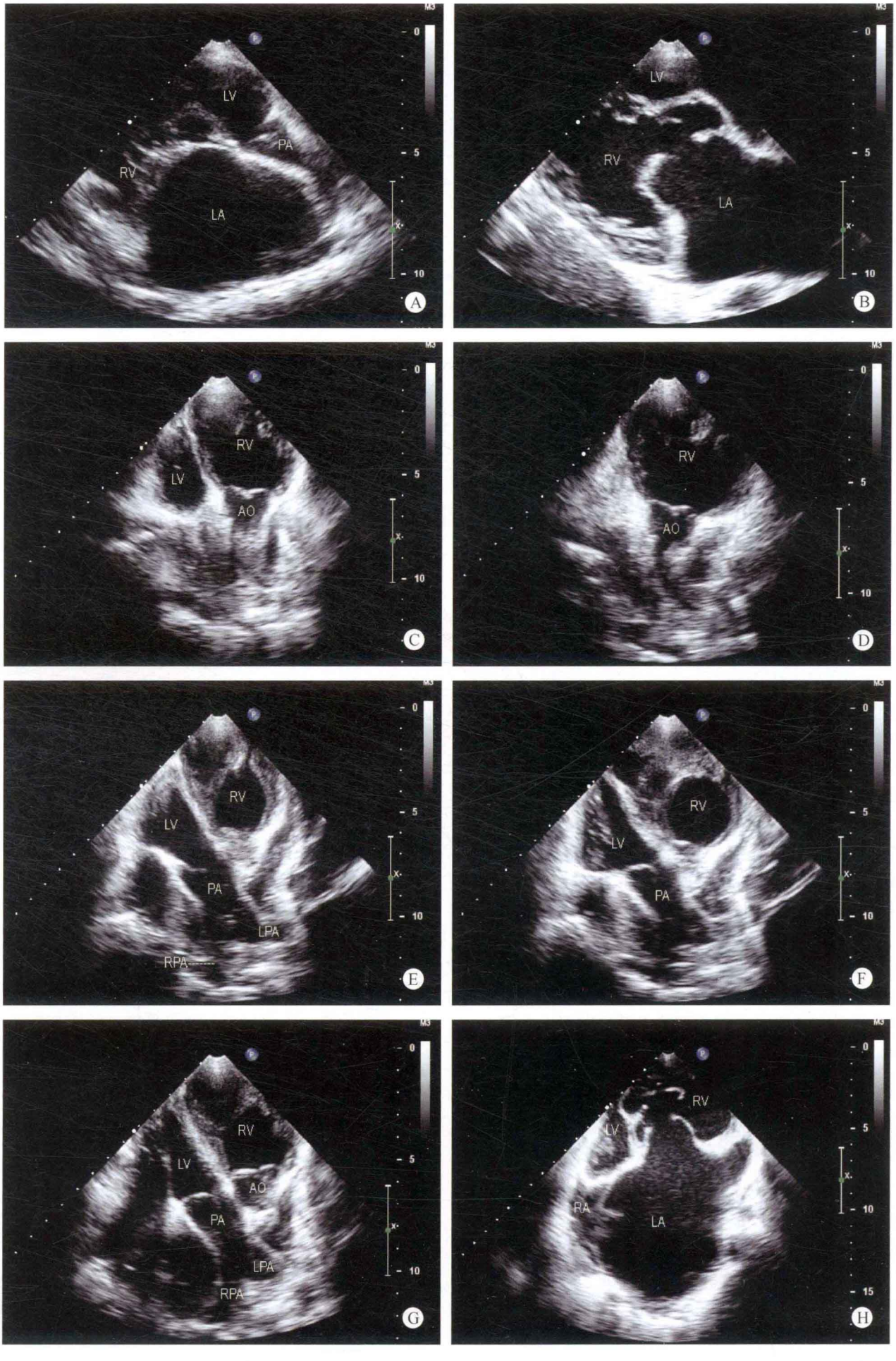
LV
PA
RV
LA
A
LV
RV
LA
B
RV
LV
AO
C
RV
AO
D
RV
LV
PA
LPA
RPA
E
RV
LV
PA
F
RV
LV
AO
PA
LPA
RPA
G
RV
LV
RA
LA
H

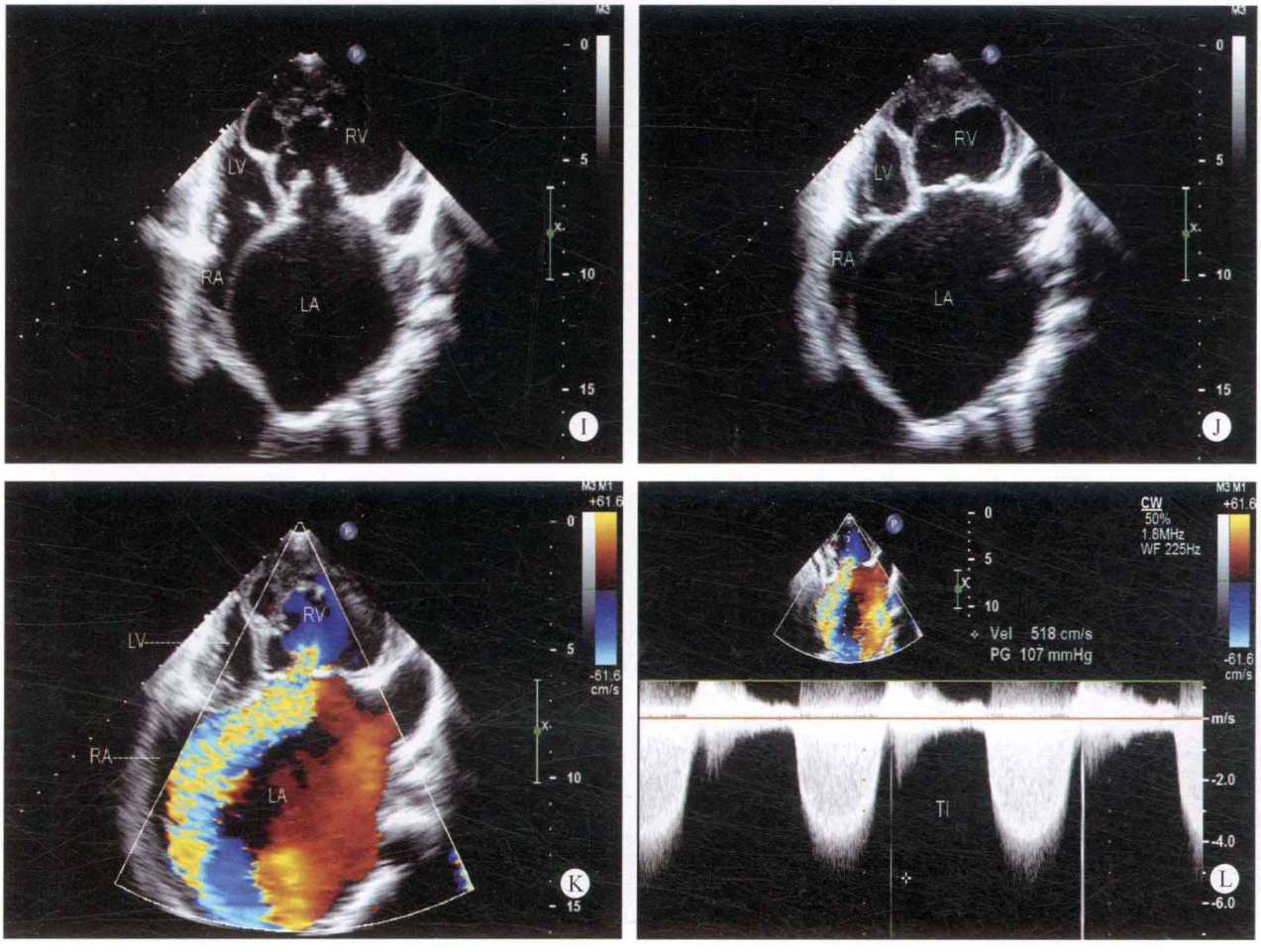

图 24-1　A、B. 左心室长轴断面：显示左心房内径增大，左侧的功能二尖瓣增厚，关闭不良；C、D. 心尖主动脉右心室长轴断面：主动脉与左侧的解剖右心室相连接；E、F. 肺动脉左心室长轴断面：肺动脉与右侧的解剖左室相连接；G. 双心室动脉长轴断面：显示主动脉起源于左侧的解剖右心室，肺动脉起源于右侧的解剖左心室；H～J. 心尖四腔心断面：左心房内径明显增大，功能二尖瓣叶增厚，开放尚可，关闭不良；K. 彩色多普勒四腔心断面：收缩期左侧功能二尖瓣出现大量反流；L. 连续多普勒功能二尖瓣口反流性血流频谱：功能二尖瓣口探及高速反流性血流

病例分析

在诊断矫正型大动脉转位的过程中，应注意左心室及右心室的识别，通过心腔内调节束、肌小梁的多少、二尖瓣前叶和三尖瓣隔叶附着点水平的不同，确认心室腔的位置。

本病例的心房位置正常，但心室位置异常。心房与心室的连接关系异常，左心房与位于左侧的解剖右心室（功能左心室）相连接，而右心房与位于右侧的解剖左心室相连接。但从血流动力学方面的角度观察，主动脉仍接受通过解剖右心室（功能左心室）进入主动脉系统的左心房血液，肺动脉仍接受通过解剖左心室（功能右心室）进入肺动脉系统的右心房血液。虽然从解剖学的角度心房、心室及大动脉的连接关系不正常，但从血流动力学的角度观察，其血流动力学与正常人相同。

在矫正型大动脉转位的患者中，常伴有其他的心内解剖畸形，应注意检出。本病例的解剖三尖瓣叶（功能二尖瓣叶）发育异常，瓣叶增厚、短缩，关闭不良，致使左心房明显增大。左侧的解剖右心室近心尖部的心肌发育不良，厚度变薄，并出现发育不良的网状回声。

思维要点

（1）心室的位置判断。
（2）心房、心室及动脉的连接关系。
（3）房室瓣口的形态改变。
（4）心肌发育异常。

病例 24-2　男，7 岁（图 24-2）

二维超声心动图

心脏位于左侧心腔，心房正位，心室左襻，左侧的解剖右心室内径增大，其余各房室内径在正常范围，未能探及明确的房间隔及室间隔的回声脱失，室间隔与左心室壁厚度正常，运动幅度尚可。大动脉的空间位置异常，主动脉位于左前，起源于左侧的解剖右心室，肺动脉位于右后，起源于右侧的解剖左心室，呈左房－右室－

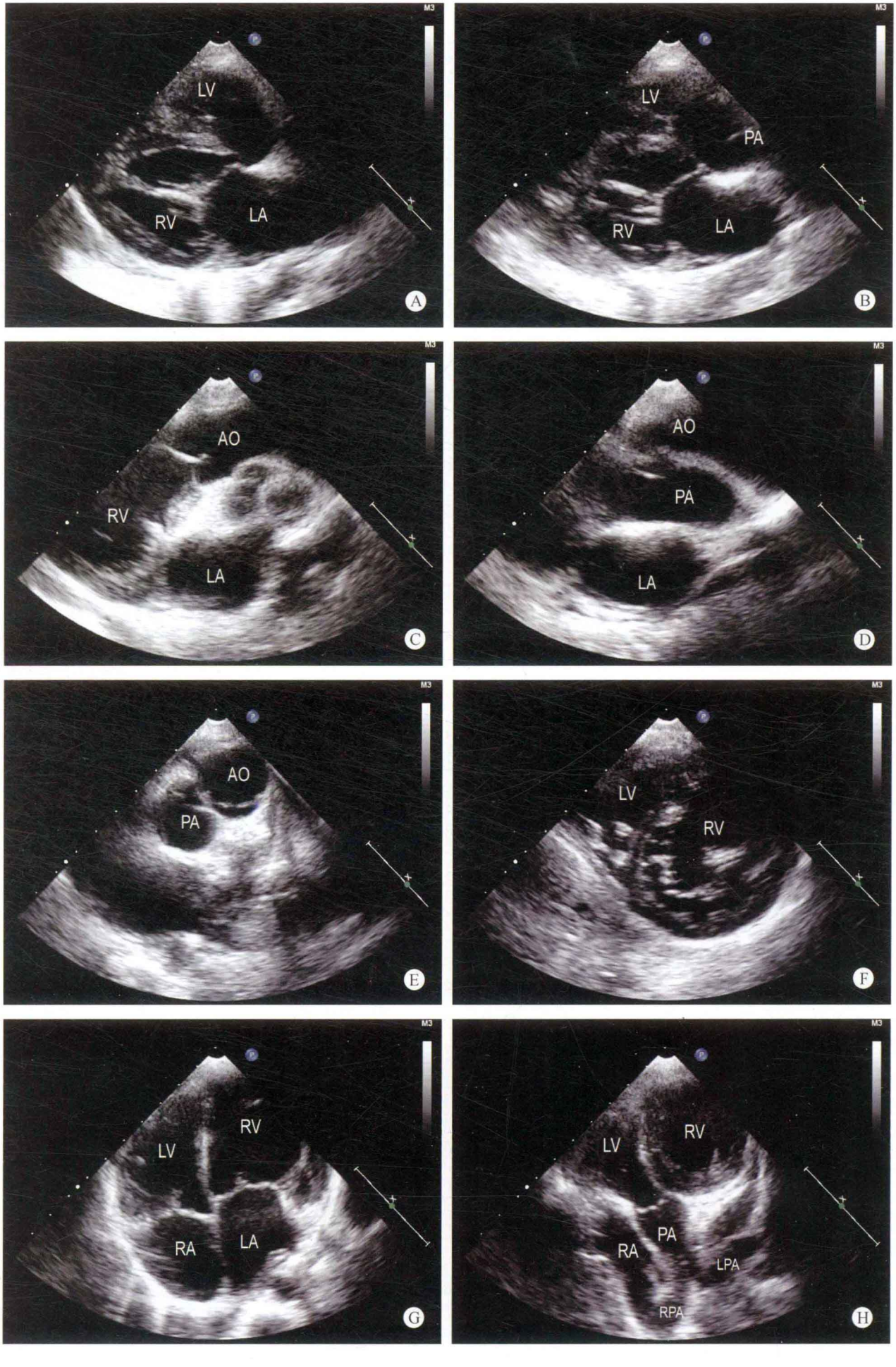
LV
RV
LA
A
LV
PA
RV
LA
B
AO
RV
LA
C
AO
PA
LA
D
AO
PA
E
LV
RV
F
LV
RV
RA
LA
G
LV
RV
PA
RA
LPA
RPA
H

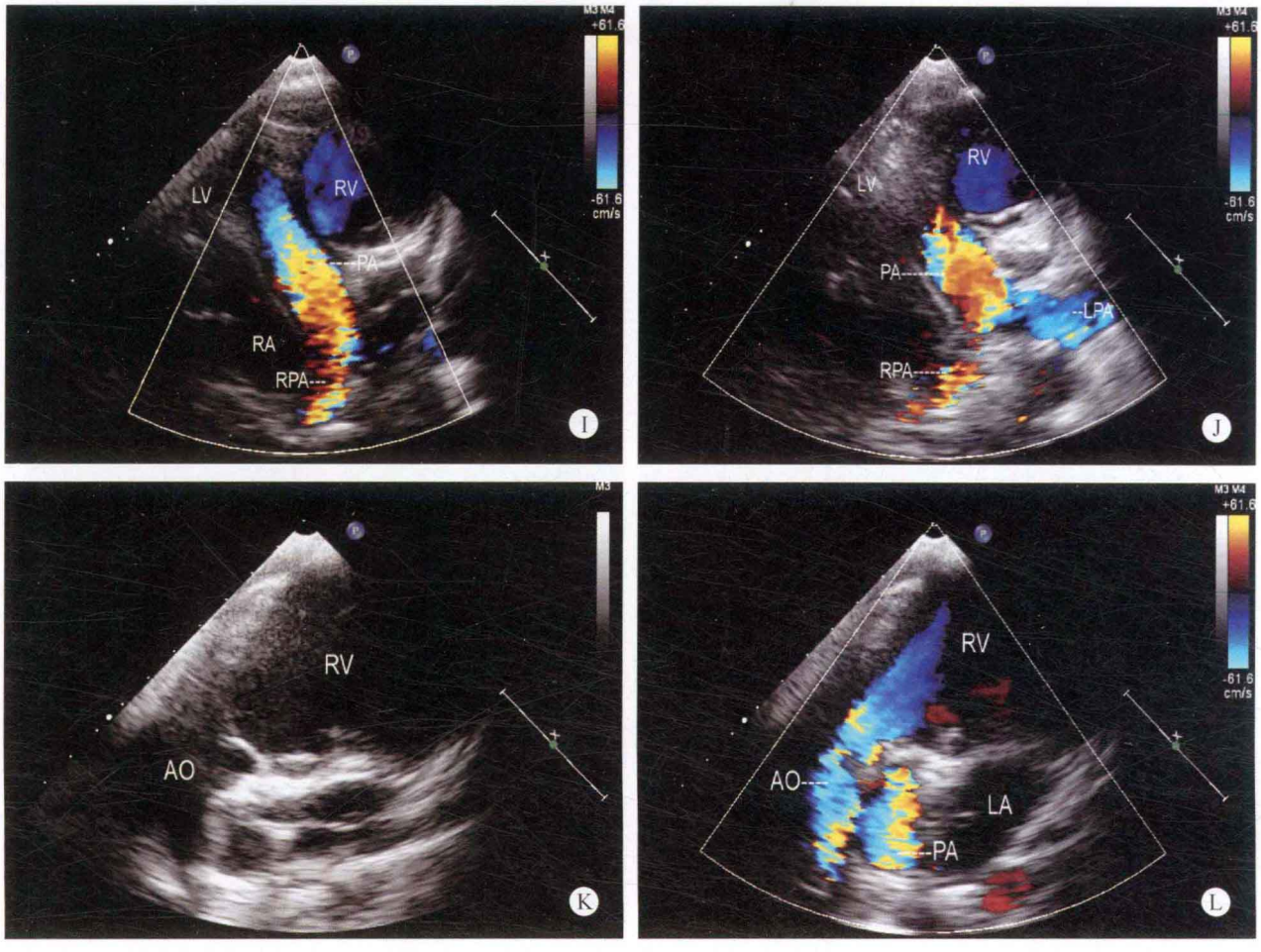

图 24-2　A、B. 胸骨左缘左心室长轴断面：心室转位，肺动脉与解剖左心室相连接；C、D. 胸骨左缘大动脉长轴断面：主动脉与解剖右心室相连接；E. 大动脉短轴断面：主动脉位于左前，肺动脉位于右后；F. 功能左心室短轴断面：解剖左室位于右前上，解剖右心室位于左后下；G. 心尖四腔心断面：左侧房室瓣叶的附着点低于右侧房室瓣叶的附着点；H. 肺动脉－功能右心室断面：肺动脉与位于右侧的解剖左心室相连接；I、J. 彩色多普勒功能右心室断面：解剖左心室的血流进入肺动脉系统；K. 主动脉解剖右心室断面：主动脉与解剖右心室相连接；L. 彩色多普勒双动脉解剖右心室断面：解剖右心室的血流进入主动脉系统

主动脉、右房－左室－肺动脉的连接关系。两大动脉的发育正常，各瓣膜形态、结构及启闭功能未见明显异常。主动脉弓降部未见异常。

✧ 多普勒超声心动图

左侧功能二尖瓣口可探及少量反流。

✧ 超声心动图诊断

先天性心脏病、矫正型大动脉转位。

✧ 病例分析

本例患者的心室及大动脉的位置异常，心室左襻，主动脉位于左前，肺动脉位于右后，但心房的位置正常，心房、心室与大动脉的连接关系为左房－右室－主动脉、右房－左室－肺动脉。由于主动脉通过解剖右心室（功能左心室）仍然接受左心房的血液，肺动脉通过解剖左心室（功能右心室）仍然接受右心房的血液，因此在血流动力学方面，本例患者无任何改变，与正常人相同。如患者不合并心内其他畸形，则无需任何处理。

✧ 思维要点

（1）心房、心室与动脉的连接关系。

（2）无合并其他心内畸形时，对心内血流动力学的影响。

病例 24-3　男，21 个月（图 24-3）

✧ 二维超声心动图

心脏位置正常，心房正位，心室左襻，左房及左侧解剖右心室增大。未能探及明确的房、室间隔回声脱失。室间隔与左心室壁厚度及运动幅度尚可，于左侧解剖右

心室腔探及异常肌束，将解剖右心室分隔为两部分，之间的交通口直径约为11mm。大动脉位置异常，主动脉位于左前，起源于左侧的解剖右心室，肺动脉位于右后，起源于右侧的解剖左心室，呈左房－右室－主动脉、右房－左室－肺动脉的连接关系。两大动脉的发育尚可。功能二尖瓣（解剖三尖瓣）增厚，关闭不良，其余各瓣膜形态、结构及启闭未见明显异常。主动脉弓降部未见异常。

多普勒超声心动图

收缩期功能二尖瓣（解剖三尖瓣）口可探及大量反流。

超声心动图诊断

先天性心脏病、矫正型大动脉转位、功能二尖瓣关闭不全、功能二尖瓣大量反流。

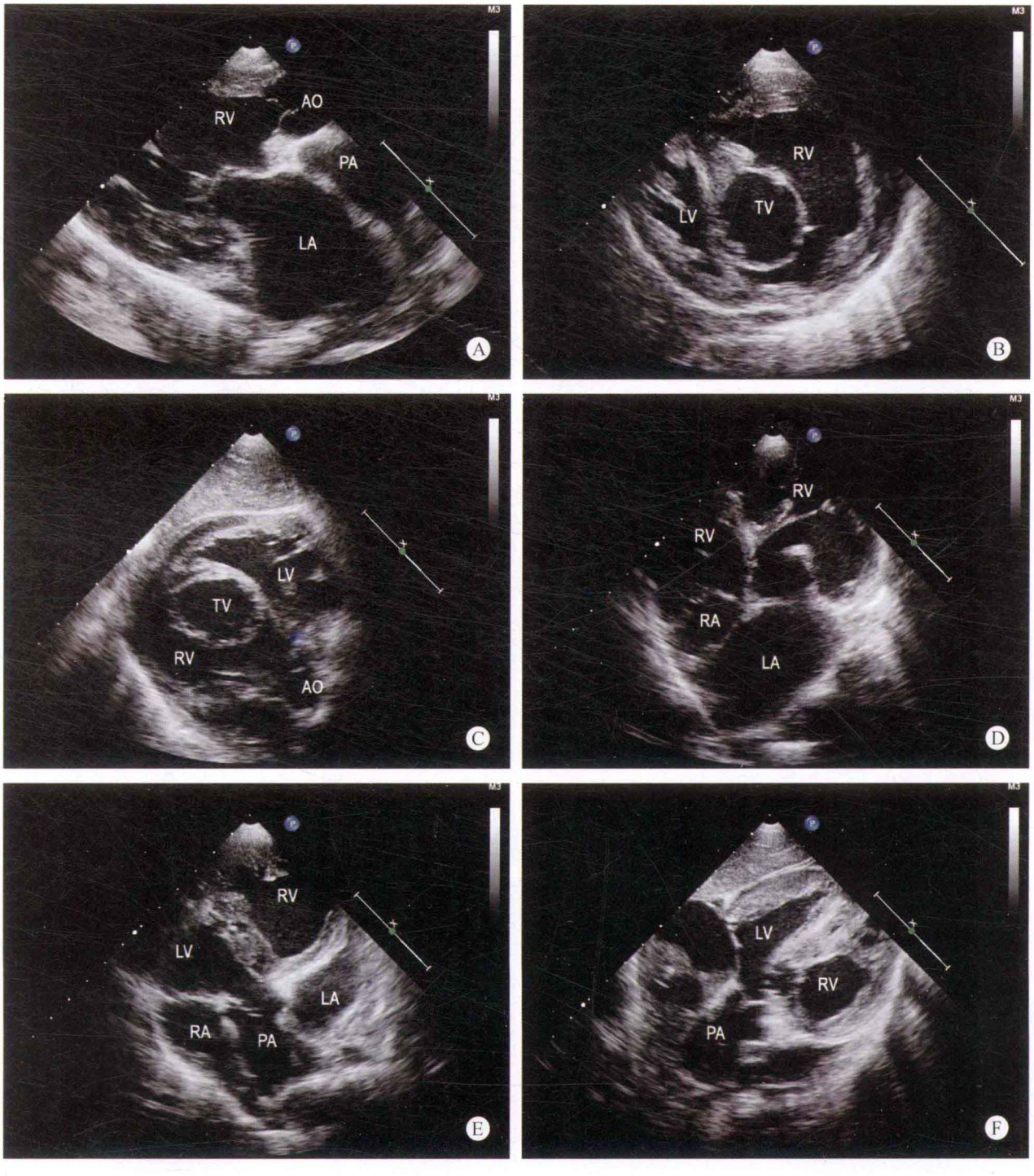

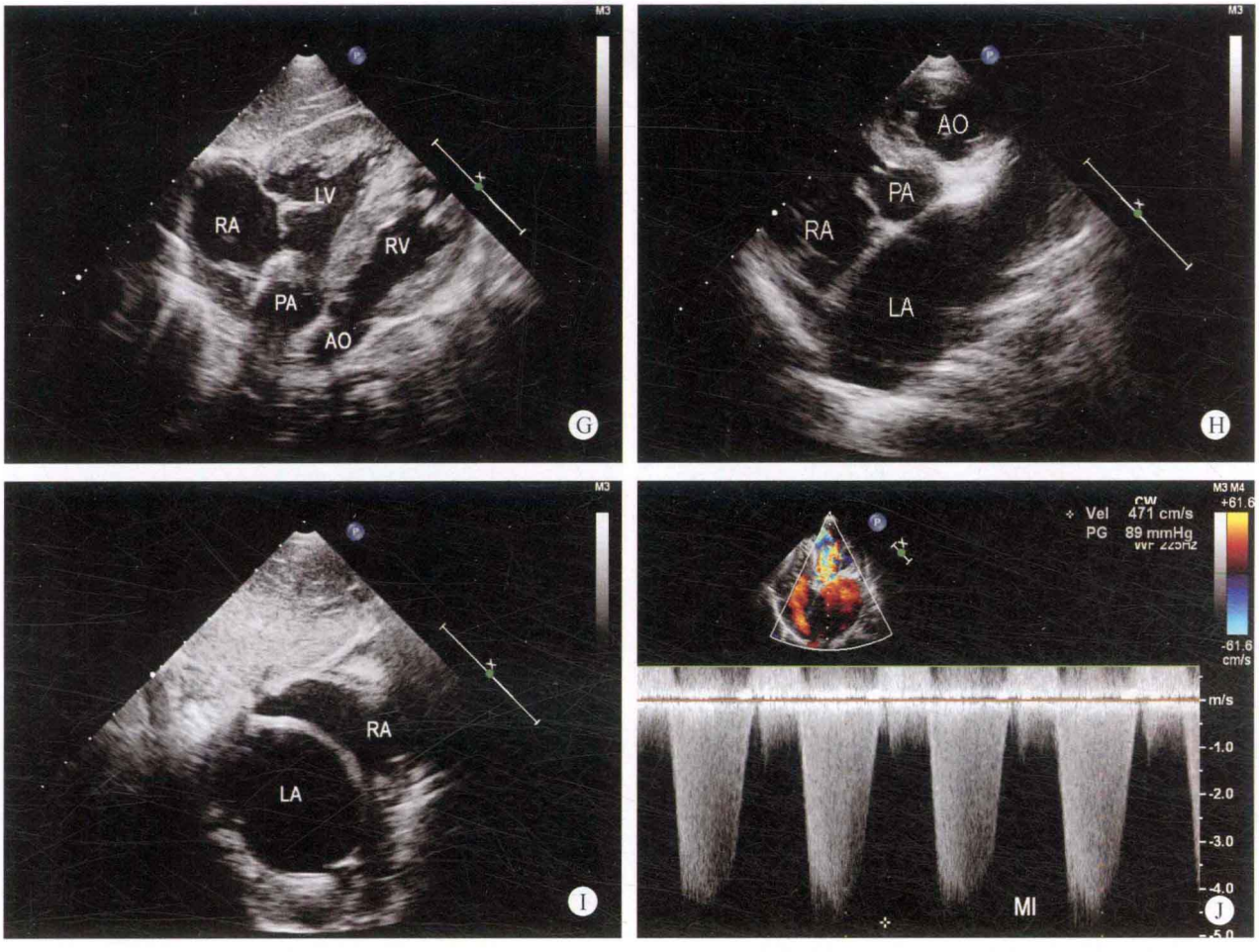

图 24-3　A. 胸骨左缘心室长轴断面：主动脉内径增宽，位于左前，肺动脉位于右后；B. 胸骨左缘心室短轴断面：显示解剖右心室（功能左心室）短轴断面；C. 剑下主动脉右心室长轴断面：主动脉与解剖右心室相连接；D. 胸骨左缘四腔心断面：左侧功能二尖瓣增厚，关闭不良；E. 胸骨左缘肺动脉－右心室长轴断面：肺动脉与解剖左心室（功能右心室）相连接；F. 剑下肺动脉－左室长轴断面：肺动脉与解剖左心室（功能右心室）相连接；G. 剑下双动脉双心室长轴断面：主动脉与解剖右心室相连接，肺动脉与解剖左心室相连接；H. 胸骨左缘大动脉短轴断面：主动脉位于左前，肺动脉位于右后；I. 剑下双心房断面：房间隔连续性良好；J. 连续多普勒二尖瓣口反流频谱：功能二尖瓣口探及大量反流

✧ 病例分析

本病例的心室左襻，大动脉的空间方位异常，主动脉位于左前，肺动脉位于右后。虽然从解剖学的角度来说，心房、心室与大动脉的连接关系是异常的，呈左房－右室－主动脉、右房－左室－肺动脉的连接关系，但是从血流动力学的方面观察，主动脉仍然接受左心房源于肺静脉的氧合血，而肺动脉仍然接受右心房源于腔静脉的非氧合血，患者不存在发绀及杵状指趾。但由于患者左侧的解剖三尖瓣叶（功能二尖瓣叶）先天发育不良，瓣叶增厚，关闭不良，致使瓣叶出现大量的反流。在检查的过程中还应注意到左侧的解剖右心室腔内出现异常肌束，形成双腔心的解剖改变，致使功能左心室的排血受阻，加重功能二尖瓣叶的反流量。

✧ 思维要点

（1）解剖右心室腔内出现异常肌束对血流动力学的影响。

（2）异常肌束对功能二尖瓣叶启闭功能的影响。

病例 24-4　女，25 岁（图 24-4）

✧ 二维超声心动图

心脏位置正常，心房正位，心室左襻，左侧解剖右心室增大，室间隔与左室壁厚度正常，运动幅度尚可。房间隔卵圆孔分离，膜周部室间隔回声脱失约 18mm，大动脉位置异常，主动脉内径增宽，位于左前，起源于左侧的解剖右心室，肺动脉位于右后，起源于右侧的解剖左心室，呈左房－右室－主动脉、右房－左室－肺动

脉的连接关系。肺动脉瓣为二叶瓣，瓣叶增厚，开放受限，主肺动脉及左、右肺动脉发育尚可。左侧的功能二尖瓣关闭不良，其余各瓣膜形态、结构及启闭未见异常。主动脉弓降部未见异常。

多普勒超声

室水平探及双向分流。收缩期肺动脉瓣口血流速度增快，峰值压差约为125mmHg。功能二尖瓣口探及中量反流，反流流速为6.1m/s，压差为149mmHg，三尖瓣口探及少量反流。房水平探及少量左向右分流。

超声心动图诊断

先天性心脏病、矫正型大动脉转位、室间隔缺损、肺动脉瓣狭窄、二尖瓣关闭不全、二尖瓣中量反流、卵圆孔未闭、房水平少量左向右分流。

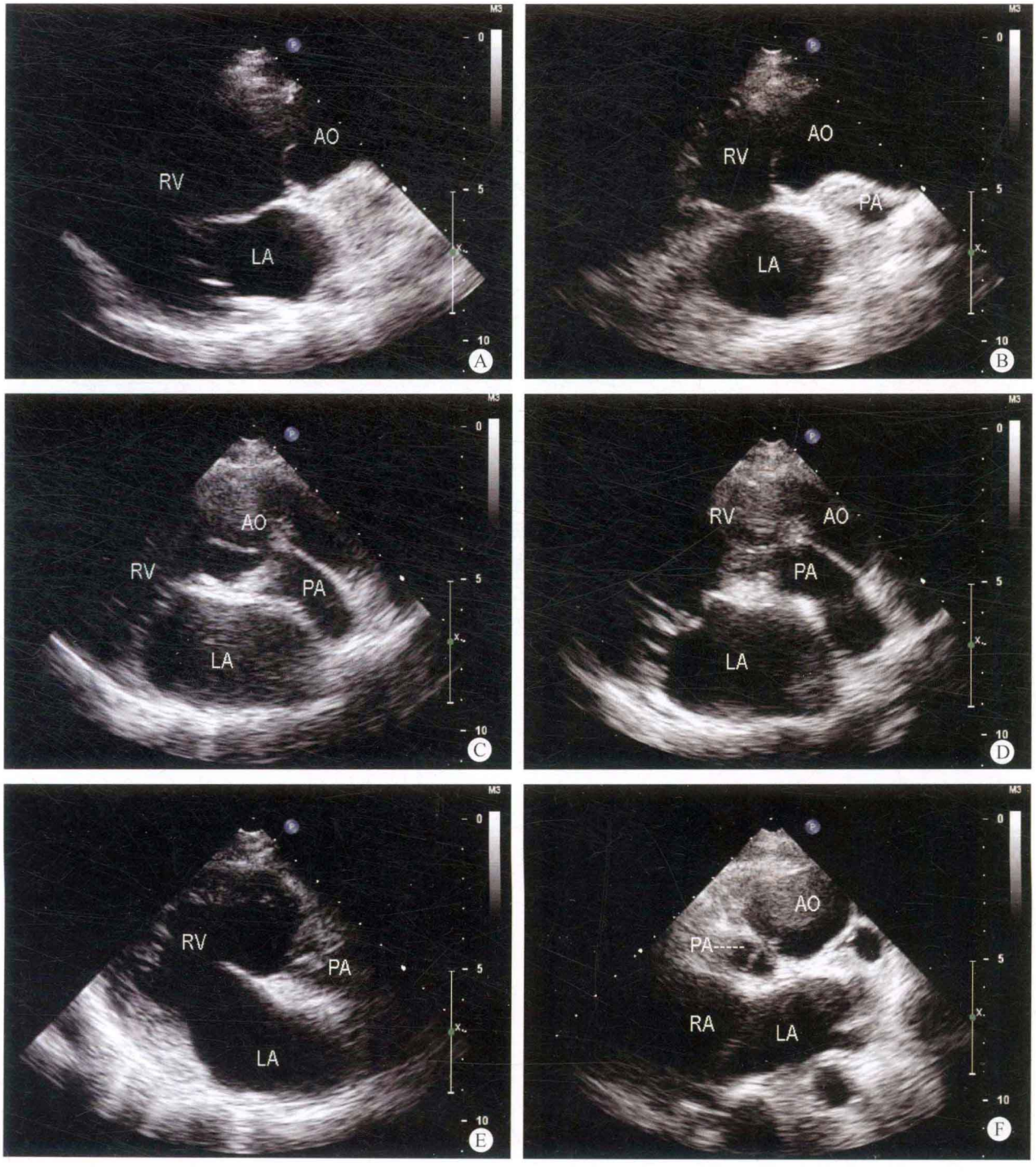

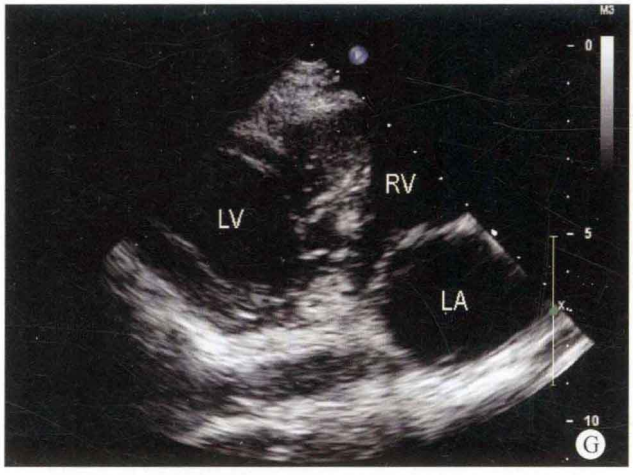
RV
LV
LA
G

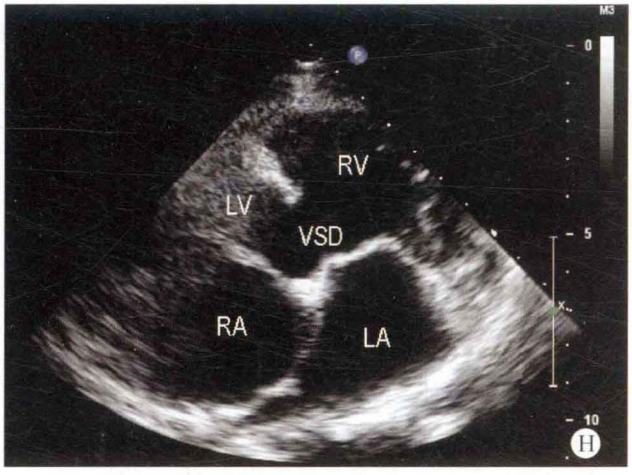
RV
LV
VSD
RA
LA
H

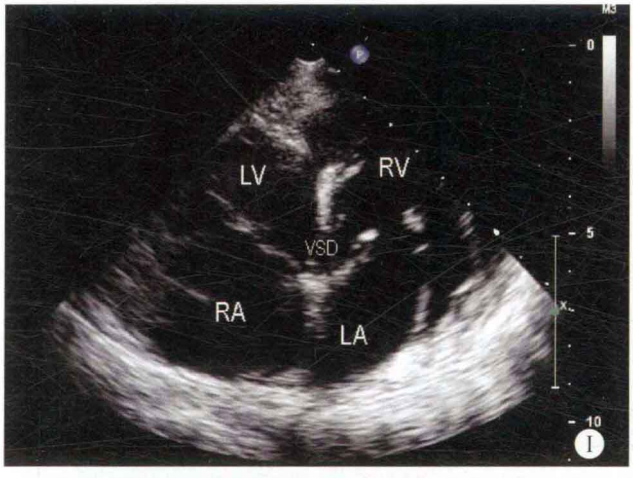
LV
RV
VSD
RA
LA
I

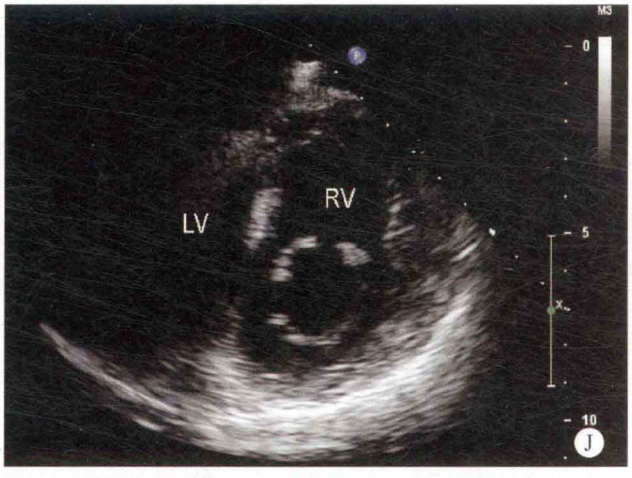
RV
LV
J

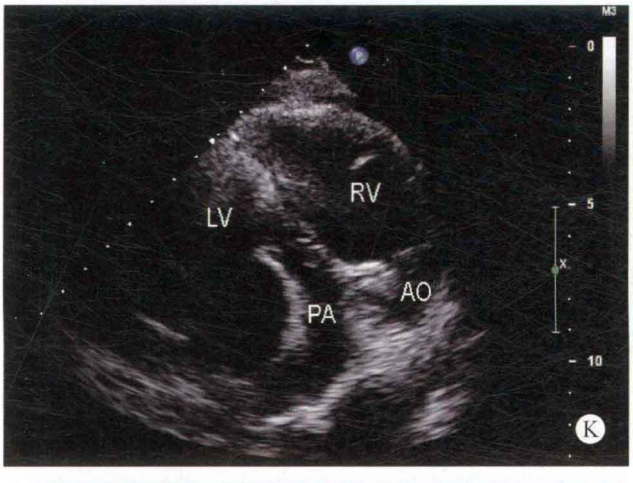
RV
LV
AO
PA
K

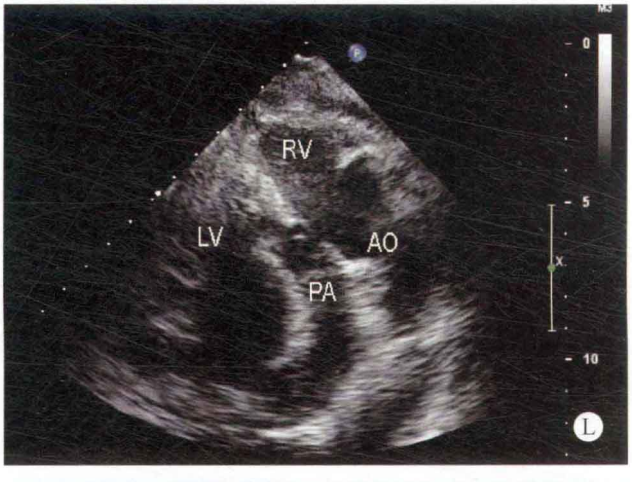
RV
LV
AO
PA
L

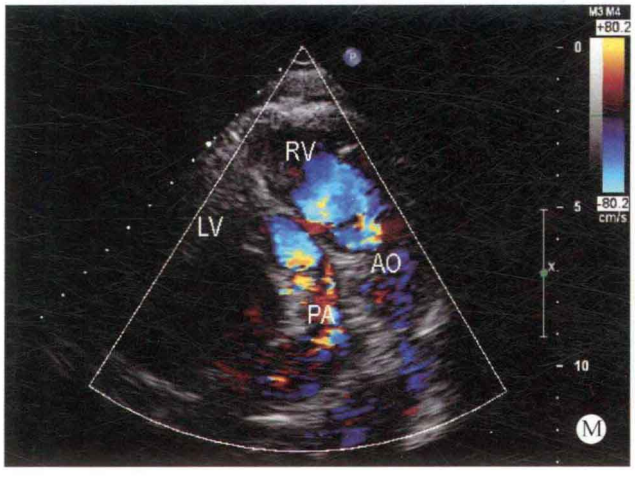
RV
LV
AO
PA
M

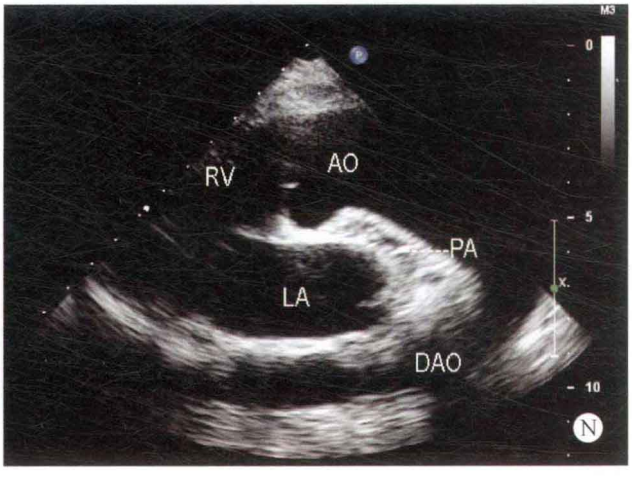
RV
AO
PA
LA
DAO
N

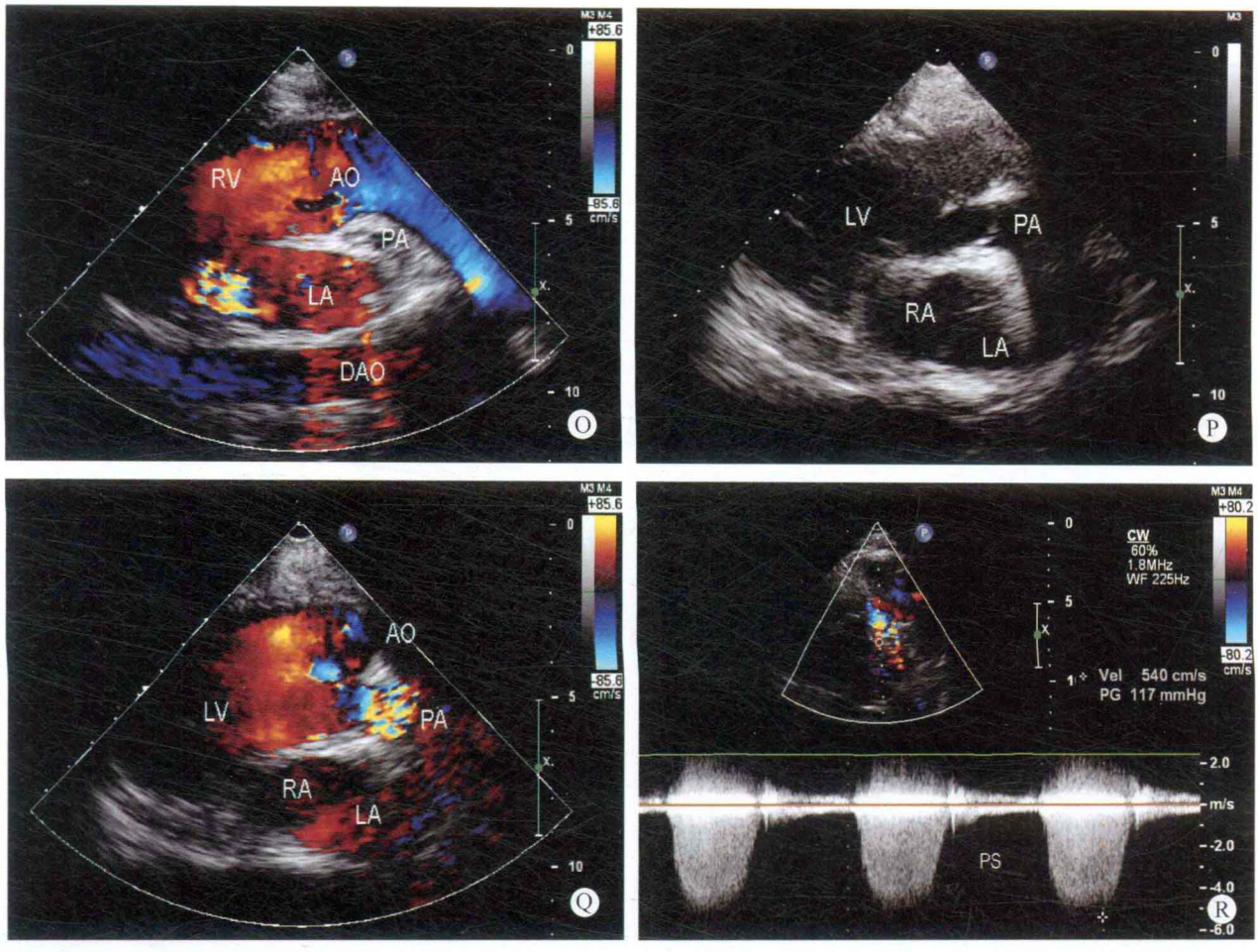

图 24-4 A～E. 心室与动脉长轴断面：主动脉内径增宽，位于左前，肺动脉连接狭窄，位于右后；F. 大动脉短轴断面：主动脉内径增宽，位于左前，肺动脉内径狭窄，位于右后，肺动脉瓣为二叶瓣，呈左右排列；G. 心室短轴断面：解剖右心室位于左前，解剖左心室位于右侧；H、I. 四腔心断面：室间隔连续性中断，左侧为解剖右心室，右侧为解剖左心室；J. 心室短轴断面：显示左侧解剖右心室腔内的三尖瓣叶开放；K、L. 双心室双动脉长轴断面：显示主动脉与解剖右心室（功能左心室）相连接，肺动脉与解剖左心室（功能右心室）相连接；M. 彩色多普勒双动脉长轴断面：解剖右心室的血流进入主动脉系统，解剖左心室的血流进入肺动脉；N. 升主动脉及主动脉弓长轴断面：主动脉起源于解剖右心室，主动脉弓降部未见异常；O. 彩色多普勒升主动脉及主动脉弓长轴断面：主动脉弓降部血流速度正常；P. 肺动脉长轴断面：肺动脉瓣开放时呈拱形，开放幅度减小；Q. 彩色多普勒双动脉心室断面：肺动脉瓣口血流速度增快，呈五彩镶嵌色；R. 连续多普勒肺动脉狭窄血流频谱：收缩期肺动脉瓣口血流速度增快

病例分析

本例患者的心房与心室、心室与动脉的连接关系均不正常，呈左房－右室－主动脉、右房－左室－肺动脉的连接关系。虽然心房、心室、动脉三者的连接关系不正常，但主动脉仍然接受左心房的血液，而肺动脉仍然接受右心房的血液。因此，除心内出现分流外，其血流动力学改变基本与正常人相同。

本例患者虽然同时伴有肺动脉瓣二瓣化畸形，但位于肺动脉瓣下的解剖左室流出道内径尚可，血流进入肺动脉瓣口后加速。

在检查的过程中，尤其应注意到心室与动脉之间的连接关系，同时也应注意到心房通过心室与动脉的连接关系，在完全型大动脉转位与矫正型大动脉转位之间，如注意到心房与动脉之间的连接关系是否相一致，两者之间便不难鉴别开来。完全型大动脉转位的心房与大动脉之间的关系不一致，形成转位生理及平行循环的特点，肺动脉的血氧饱和度高于主动脉系统，患者出现发绀及杵状指趾，而矫正型大动脉转位的心房与大动脉之间的关系相一致，无转位生理及平行循环的特点，患者无发绀及杵状指趾，其临床表现与室间隔缺损近似。

思维要点

（1）心房与心室的连接关系。

（2）心室与动脉的连接关系。

（3）完全型大动脉转位与矫正型大动脉转位的鉴别点。

病例 24-5　男，1 岁（图 24-5）

二维超声心动图

心脏位于左侧胸腔，心房正位，心室左襻，左侧解剖右心室内径增大，室间隔与左室壁厚度正常，运动幅度尚可。房间隔连续性良好，室间隔膜周部回声脱失约 12mm，大动脉位置异常，主动脉位于左前，起源于左侧的解剖右心室，肺动脉位于右后，起源于右侧的解剖左心室，呈左房－右室－主动脉、右房－左室－肺动脉的连接关系。肺动脉瓣增厚，开放受限，距肺动脉瓣上约 11mm 的部位可探及隔膜样回声，其长度约 7mm，其余各瓣膜形态、结构及启闭运动未见明显异常。主动脉弓降部未见异常。

多普勒超声心动图

室水平探及双向分流。收缩期肺动脉瓣口血流速度增快，流速为 3.3m/s，压差为 44mmHg。功能二尖瓣口探及中至大量反流，流速为 4.7m/s，压差为 88.4mmHg。

超声心动图诊断

先天性心脏病、矫正型大动脉转位、膜周部室间隔缺损、室水平双向分流、肺动脉瓣狭窄、肺动脉瓣上隔膜、功能二尖瓣关闭不全、功能二尖瓣中至大量反流。

病例分析

本病例为心房正位，心室与动脉的位置均出现异常，形成左心房－右心室－主动脉、右心房－左心室－肺动脉的连接关系。虽然心室与动脉的连接关系出现异常，但主动脉仍然接受左心房的血液，而肺动脉仍然接受右心房的血液，从功能上得以矫正，因此血流动力学改变与室间隔缺损合并肺动脉瓣狭窄基本相同。

本例患者位于肺动脉瓣上约 11mm 的部位可探及隔膜样回声，其长度约 7mm，形成肺动脉瓣上的局限性狭窄部位，有效管腔径仅为 10mm 左右，出现阻力负荷增加，收缩期解剖左心室（功能右心室）排血受阻，进入肺动脉瓣口的血流速度明显增快，彩色多普勒观察时，血流呈五彩镶嵌色。

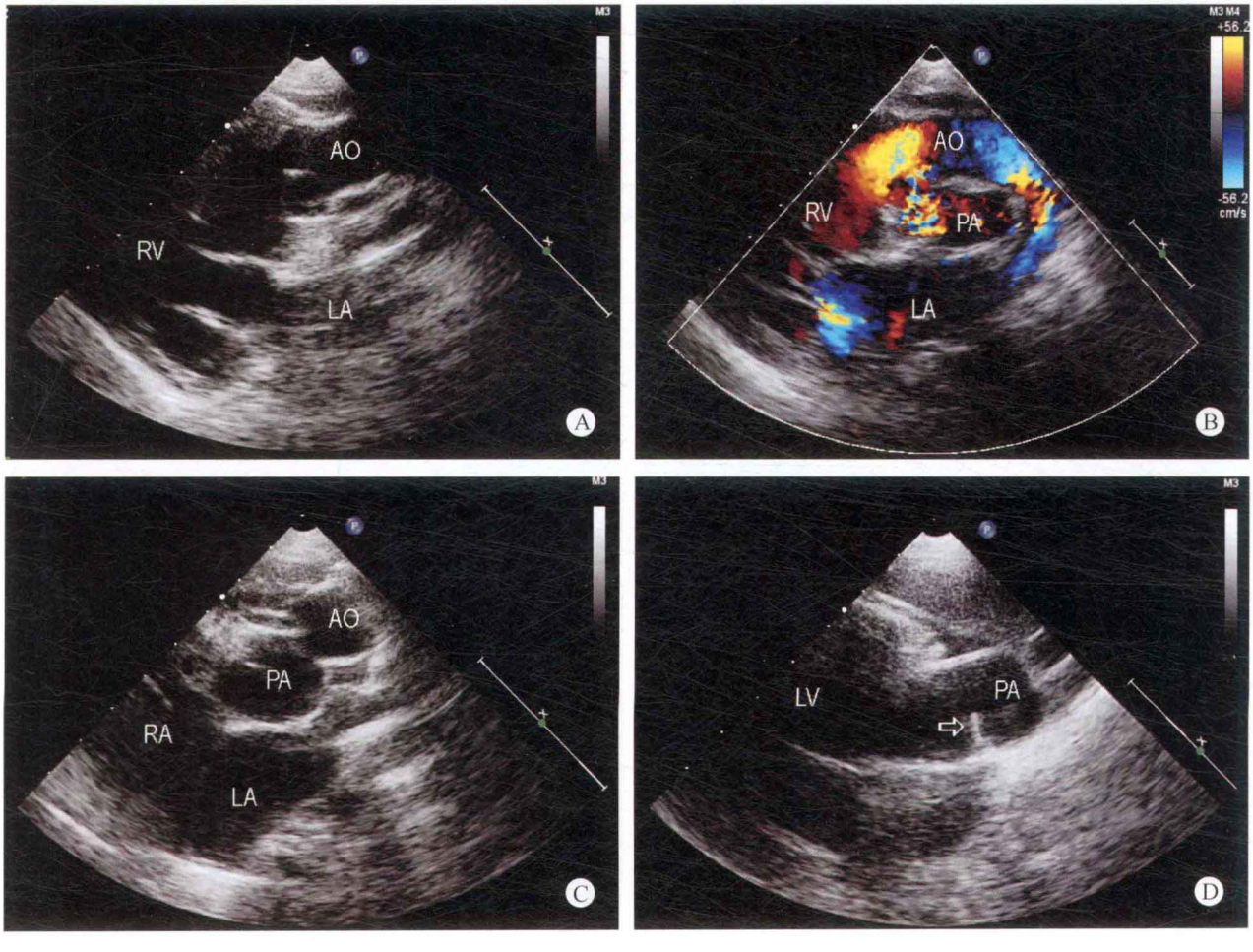

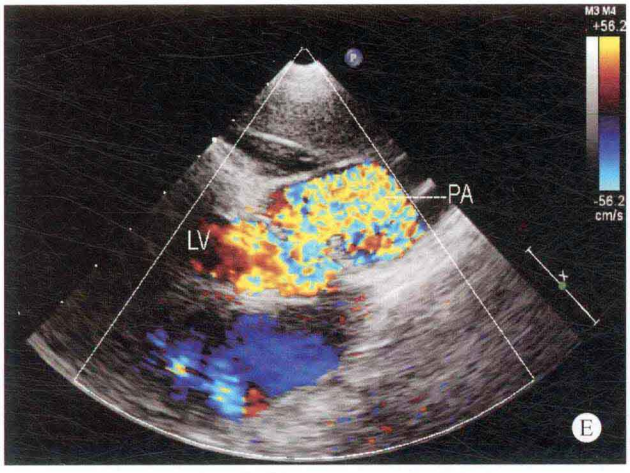
M3 M4
+56.2
-56.2
cm/s
PA
LV
E

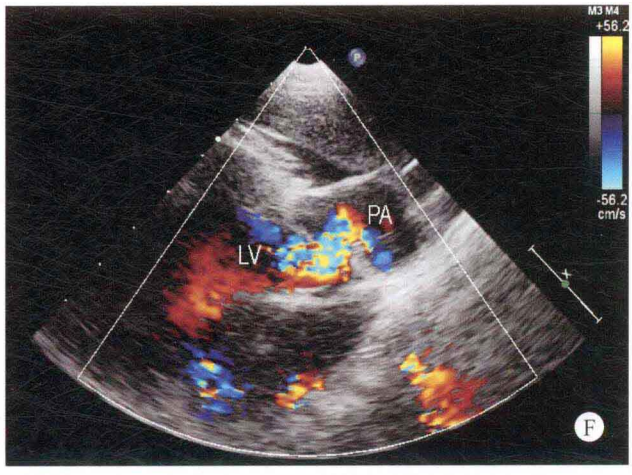
M3 M4
+56.2
-56.2
cm/s
PA
LV
F

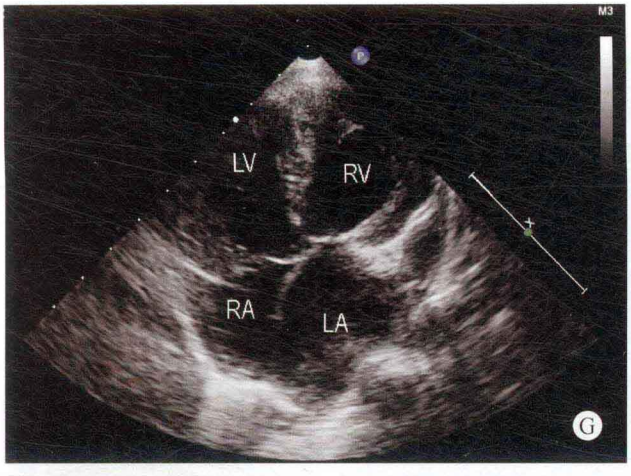
M3
LV
RV
RA
LA
G

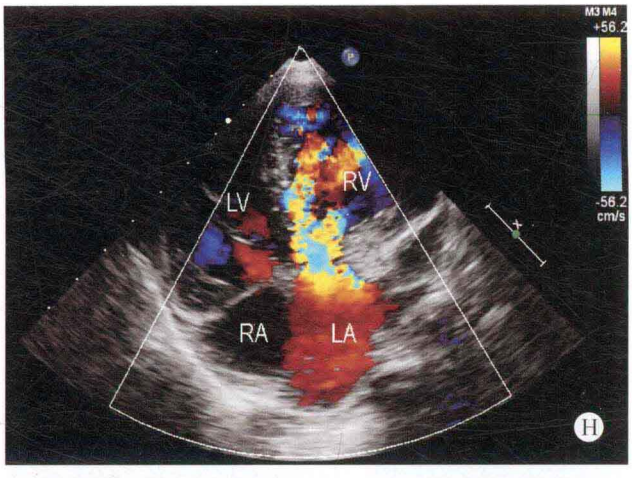
M3 M4
+56.2
-56.2
cm/s
LV
RV
RA
LA
H

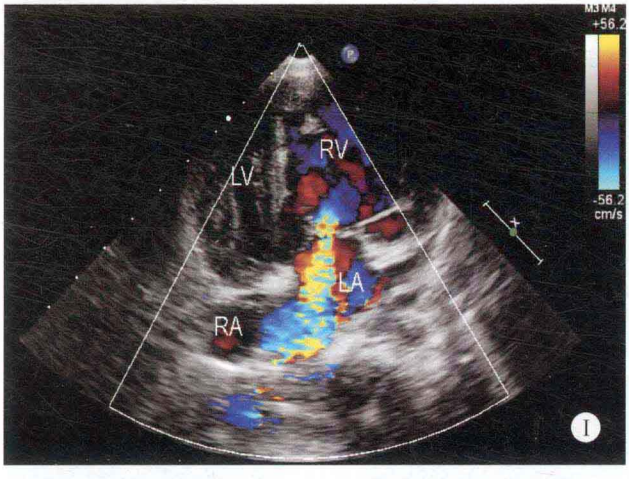
M3 M4
+56.2
-56.2
cm/s
RV
LV
LA
RA
I

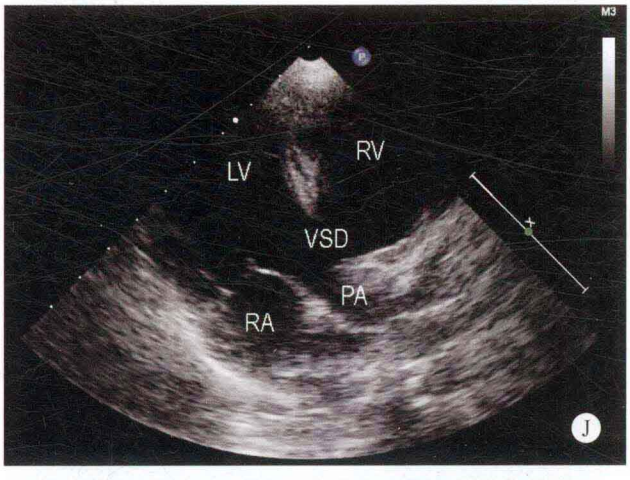
M3
LV
RV
VSD
PA
RA
J

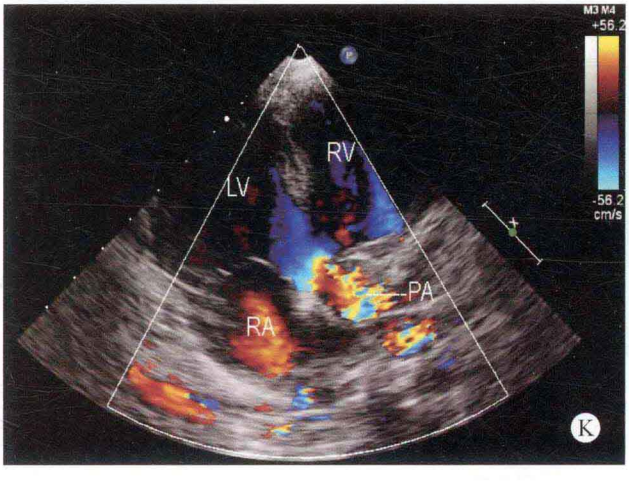
M3 M4
+56.2
-56.2
cm/s
RV
LV
PA
RA
K

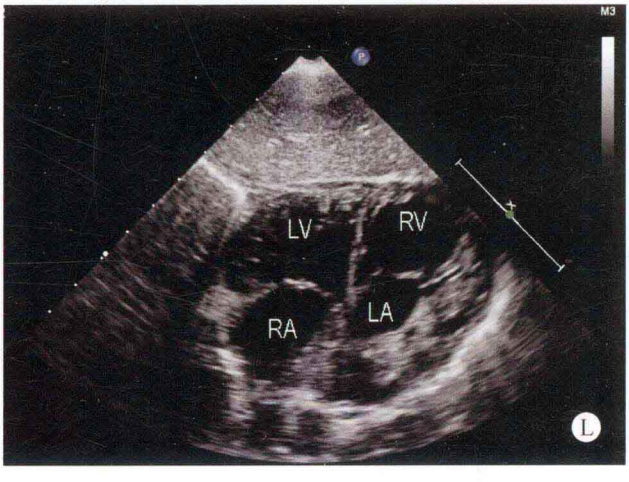
M3
LV
RV
LA
RA
L

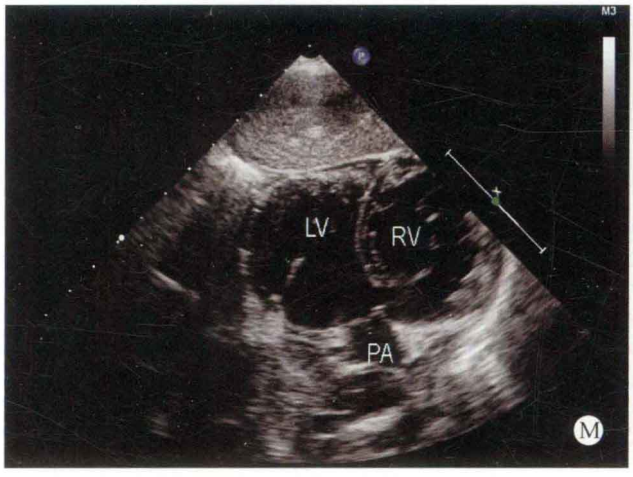
LV
RV
PA
M

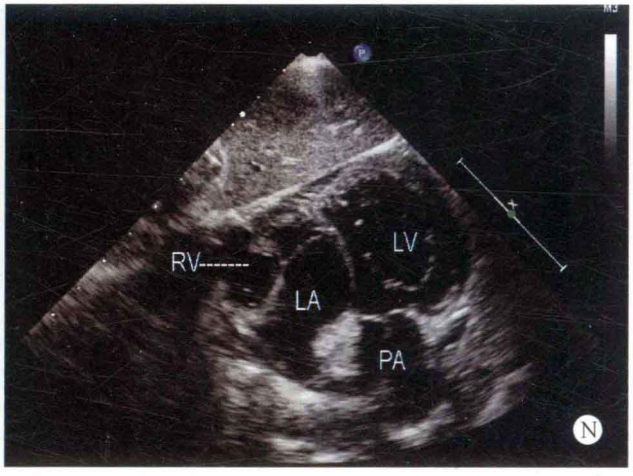
RV
LV
LA
PA
N

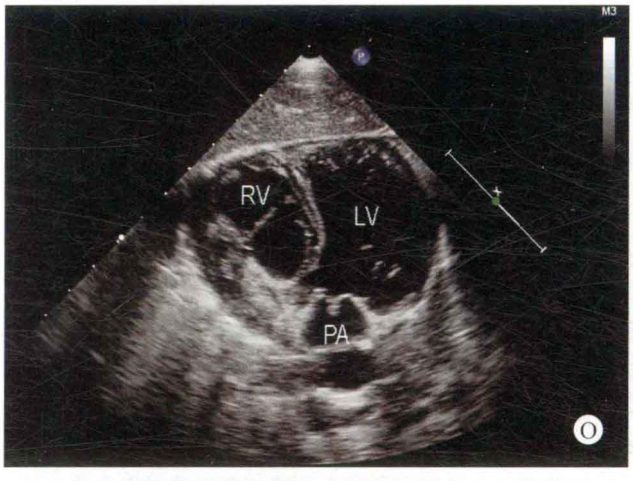
RV
LV
PA
O


RV
LV
PA
P

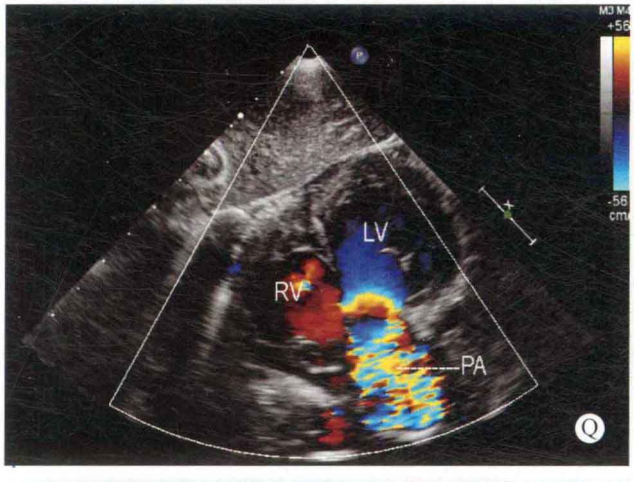
LV
RV
PA
Q

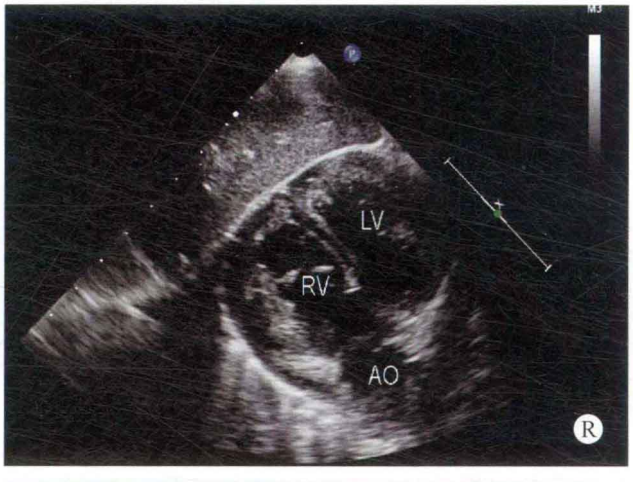
LV
RV
AO
R

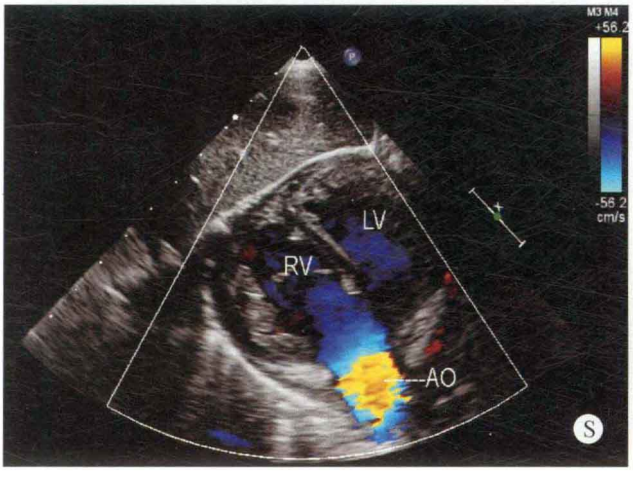
LV
RV
AO
S


LV
RV
RA
PA
AO
T

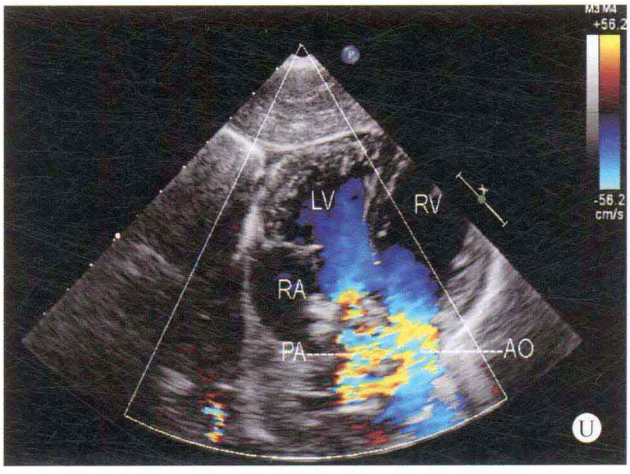

图 24-5 A. 心室长轴断面：主动脉位于左前，心室转位，呈左房－右室－肺动脉的连接关系；B. 彩色多普勒心室长轴断面：彩色多普勒观察时，收缩期进入肺动脉瓣口的血流速度增快；C. 大动脉短轴断面：大动脉的空间方位异常，主动脉位于左前，肺动脉位于右后；D. 肺动脉长轴断面：肺动脉与左心室相连接，距肺动脉瓣上约 11mm 的部位可探及隔膜样回声，其长度约 7mm；E、F. 彩色多普勒肺动脉长轴断面：收缩期进入肺动脉内的血流速度增快，呈五彩镶嵌色；G. 心尖四腔心断面：心房位置正常，心室左襻；H. 彩色多普勒心尖四腔心断面：舒张期过二尖瓣口的血流速度增快，呈五彩镶嵌色；I. 彩色多普勒心尖四腔心断面：收缩期功能二尖瓣口出现中至大量反流；J. 肺动脉－心尖长轴断面：室间隔连续性中断，肺动脉与右侧的解剖左心室相连接；K. 彩色多普勒肺动脉－心尖长轴断面：收缩期功能右心室的血流进入肺动脉时，血流速度增快，呈五彩镶嵌色；L. 剑下四腔心断面：心房正位，心室左襻；M～P. 剑下左心室－肺动脉长轴断面：从不同的角度及方位显示肺动脉与解剖左心室（功能右心室）相连接；Q. 彩色多普勒剑下解剖左心室－肺动脉长轴断面：肺动脉瓣口血流速度增快，呈五彩镶嵌色；R. 剑下右心室－主动脉长轴断面：显示主动脉与解剖右心室相连接；S. 彩色多普勒剑下右心室－主动脉长轴断面：显示解剖右心室血流进入主动脉时，血流呈层流状态；T. 剑下双动脉－双心室长轴断面：显示心室转位，主动脉与解剖右心室相连接，肺动脉与解剖左心室相连接；U. 彩色多普勒剑下双动脉－双心室长轴断面：心室收缩期进入主动脉的血流速度为正常范围，进入右心室的血流速度增快，呈五彩镶嵌色

思维要点

（1）肺动脉瓣上隔膜的检出及其血流动力学改变。
（2）如何识别大动脉的异常起源。
（3）如何识别心房、心室与大动脉的连接关系。

病例 24-6 男，6 岁（图 24-6）

二维超声心动图

心脏位置正常，心房正位，心室扭转，左室位于后方，右室位于前方，房室连接反位，流入道轴线呈左前－右后交叉关系。房、室间隔平面呈交叉关系。左房、左室内径增大，室壁厚度及运动尚可。房间隔连续完整，室间隔膜周、肌部回声脱失约 27mm。大动脉位置异常，主动脉位于左前，发自解剖右心室，肺动脉位于右后，起自解剖左心室，呈左房－右室－主动脉、右房－左室－肺动脉的连接关系。肺动脉明显增宽。三尖瓣（左侧房室瓣）瓣环发育小，直径为 16mm，隔叶瓣下腱索附着于室间隔顶端，其余瓣膜形态、结构未见明显异常。主动脉弓降部未见异常。

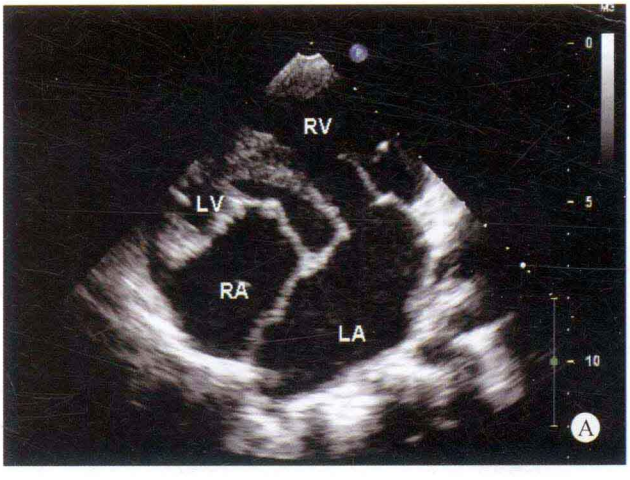

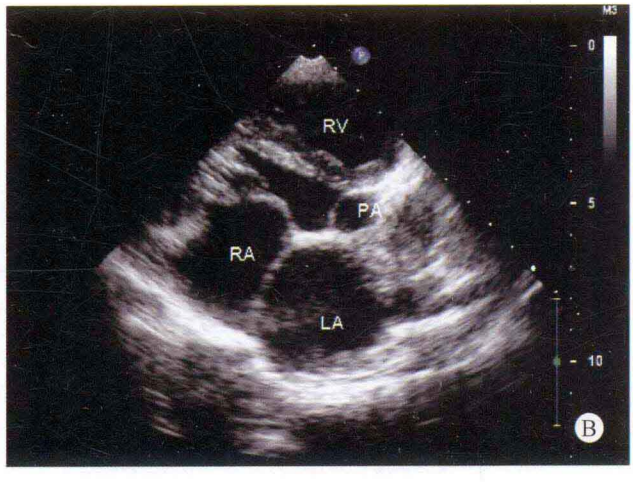

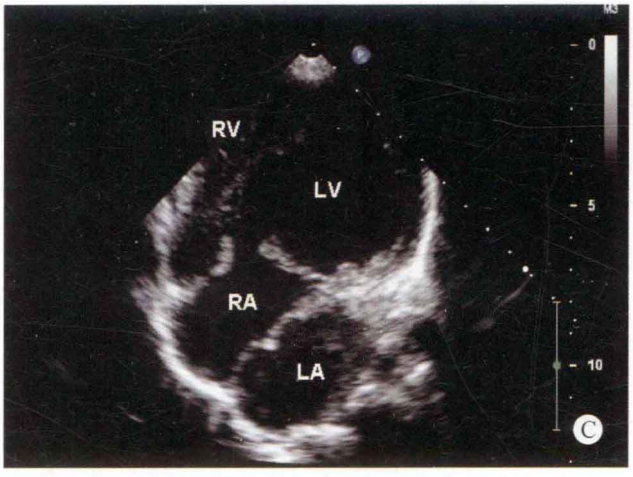
RV
LV
RA
LA
C

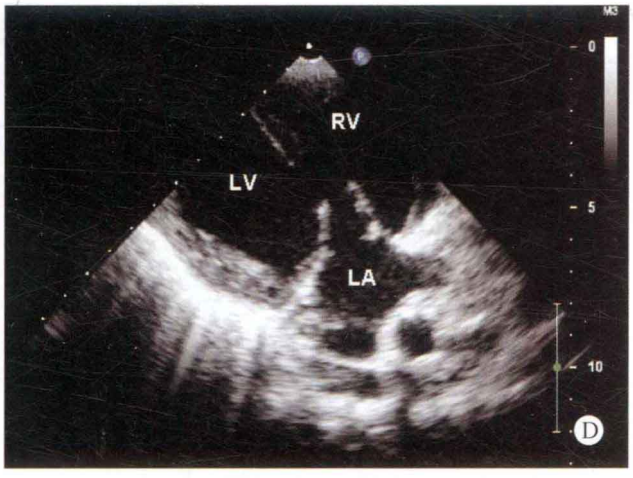
RV
LV
LA
D

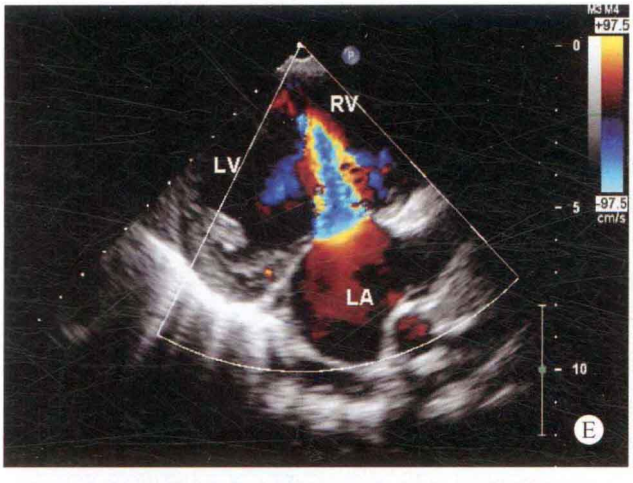
RV
LV
LA
E

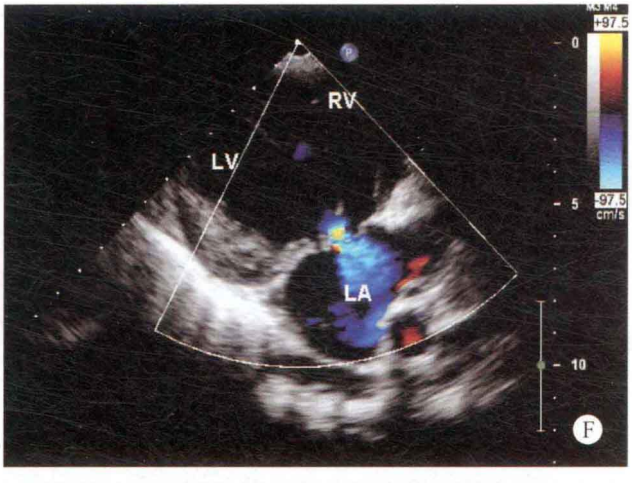
RV
LV
LA
F

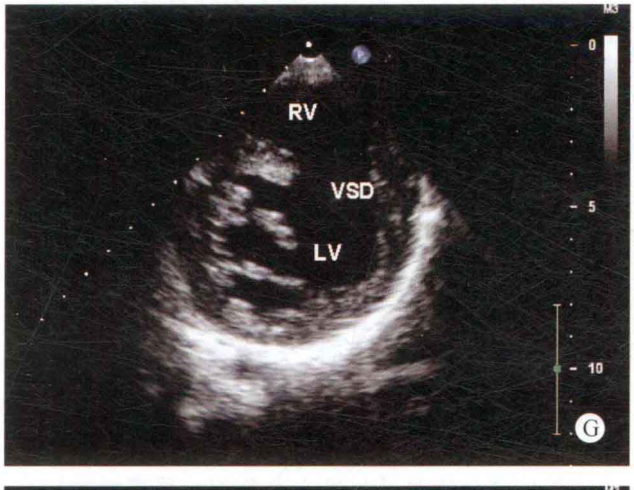
RV
VSD
LV
G

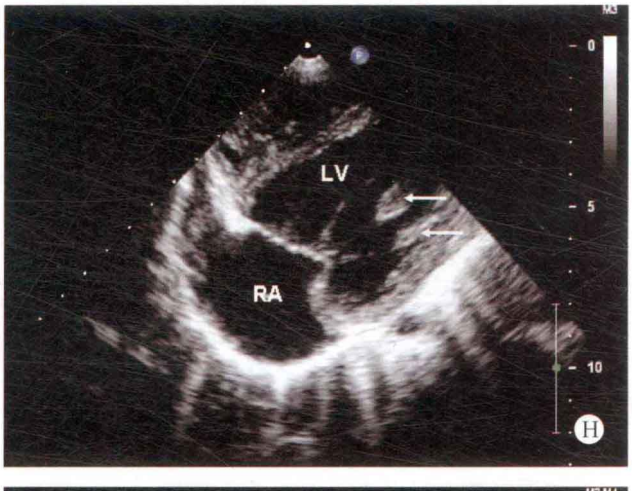
LV
RA
H

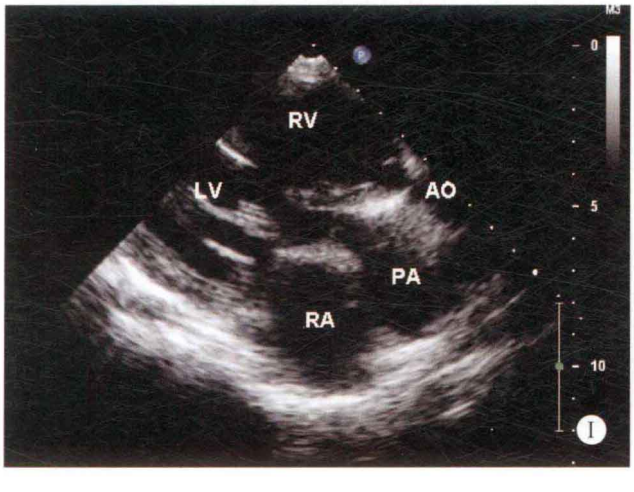
RV
LV
AO
PA
RA
I

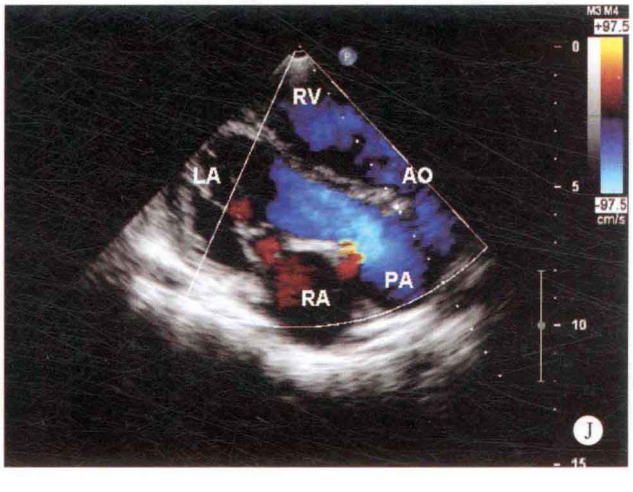
RV
LA
AO
PA
RA
J

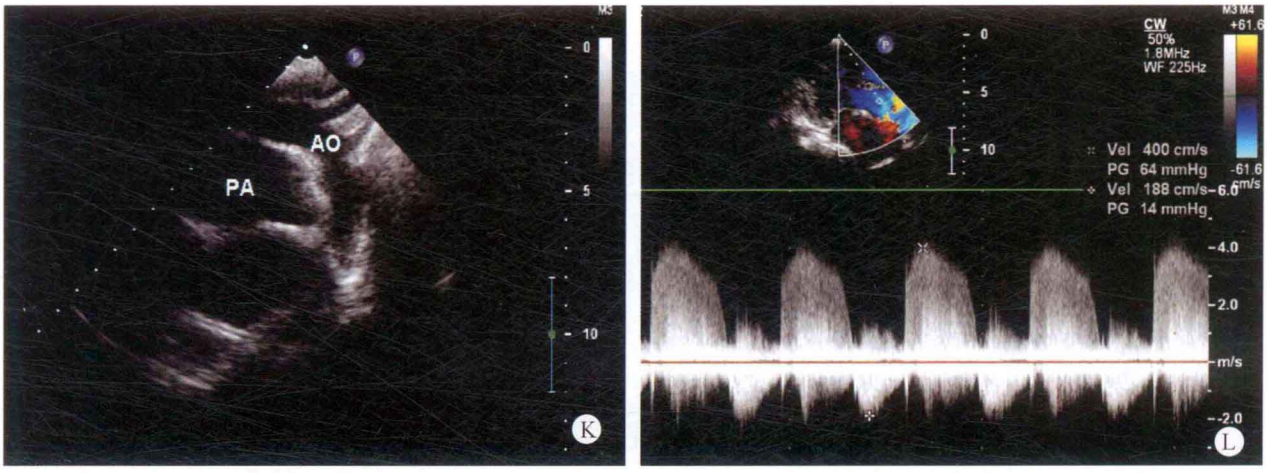

图 24-6 A. 心尖四腔心断面位置不能显示正常四个心腔；房间隔、室间隔呈垂直关系；左侧心室新月形为解剖右心室；房室连接不协调，左侧房室瓣（三尖瓣）瓣环发育小，隔叶瓣下腱索附着于室间隔顶端；B. 房间隔、室间隔平面呈垂直关系；C. 由于两侧心室流入道轴线交叉且不在一个平面上，只能单独显示左室流入道，呈右房－左室连接关系；D. 单独显示右室流入道，呈左房－右室连接关系；三尖瓣环发育小；E. 彩色多普勒血流图显示三尖瓣口血流加速，提示三尖瓣狭窄；F. 彩色多普勒血流图显示三尖瓣口少量反流；G. 心室短轴断面显示心室扭转，左室位于右后下方，右室位于左前上方；H. 显示右房－左室连接关系，箭头所示为左室二尖瓣下两组乳头肌；I. 显示大动脉位置异常，主动脉位于左前，发自解剖右心室，肺动脉位于右后，起自解剖左心室，呈左房－右室－主动脉、右房－左室－肺动脉的连接关系；J. 彩色多普勒血流图显示两大动脉流出道通畅；K. 胸骨上窝断面显示较细的为主动脉，较粗的为肺动脉；L. 肺动脉瓣少量反流，测反流速度，估测合并肺动脉高压

多普勒超声心动图

室水平探及以左室向右室为主的双向分流。肺动脉瓣探及少量反流，估测肺动脉平均压为 64mmHg。三尖瓣口血流速度增快，二尖瓣、三尖瓣少量反流。

超声心动图诊断

先天性心脏病、十字交叉心、矫正型大动脉转位、室间隔缺损、三尖瓣狭窄、肺动脉高压。

病例分析

十字交叉心是一类复杂的先天性心脏畸形，其病理特征为体、肺静脉血流轴在心脏房室瓣水平发生空间位置上的左右交叉，在心脏前后投影平面上成十字，交叉心均有两组房室瓣，且基本具有正常二尖瓣及三尖瓣的形态，但两组瓣的空间位置常呈前（上）、后（下）排列而非左、右并列，这是交叉心最重要的特征，是体、肺静脉血流轴在心内交叉而不混合的病理基础。两组房室瓣中，常有一组（多为三尖瓣）瓣环发育较小或有先天性狭窄。交叉心常伴有房室连接或心室大动脉连接关系异常及其他心内畸形，心室大动脉连接异常尤其多见，绝大部分病例有大动脉转位、大动脉异位或双出口连接。

目前普遍认为主要是由于胚胎期心室沿心脏长轴发生异常的顺钟向或逆钟向旋转，使左右心室的相互空间位置改变构成交叉心，同时心室窦部旋转程度较肌梁部轻，因而房室瓣位置变化较心室梁化部轻。室间隔的旋转使其走行方向呈水平位，同时导致房室间隔对不拢而留下房室瓣下方的巨大室缺。

本病例即为少见的十字交叉心合并少见的矫正型大动脉转位，诊断时很容易造成空间上的思维混乱，要注意按照 van Pragh 节段分析方法按步骤进行检查，保持思路的清晰。本病例同时合并巨大的非限制性室间隔缺损，同时由于无肺动脉狭窄，因而肺动脉高压并存。

鉴别诊断

1. 单心室 尽管交叉心两心室的空间位置改变，左右室的固有形态学特征仍基本不变。但形态右室常较形态左室小，通常右室有充分发育的漏斗部而窦部发育较差，心室的不对称发育加上空间位置变化，同时合并的巨大室间隔缺损容易与单心室混淆，超声切面扫查应通过手法的变化观察到两组房室瓣流入道血流轴呈交叉的关系而加以鉴别。

2. 完全型心内膜垫缺损 交叉心合并较大膜周部室间隔缺损是普遍情况，同时合并室缺上方房室瓣骑跨，类似于完全型心内膜垫缺损，但后者两心室的空间关系通常是正常的，可以借此予以鉴别。

思维要点

思维要点在于依照心房－心室－大动脉的血流方向依次定性各心房室及大动脉，并多切面判断彼此间的连接关系，结合探头的方向角度与相应的图像变化理清心

脏结构的空间方位及血流动力学之间的逻辑关系，才可做出正确诊断。

病例 24-7　男，3 岁（图 24-7）

二维超声心动图

心脏位置正常，心房正位，心室左襻。左心房增大，其余各房室内径正常。室间隔下部探及约 16mm 的回声脱失，房间隔连续性良好。解剖三尖瓣瓣上探及隔膜样回声，中央孔直径约 5mm，其瓣叶启闭尚可。其余各瓣膜结构、启闭未见明显异常。主动脉位于左前，起自解剖左心室；肺动脉位于右后，起自解剖右心室；心房、心室与两大动脉连接关系为左房 - 右室 - 肺动脉、右房 - 左室 - 主动脉。主动脉弓降部未见异常。

多普勒超声心动图

室水平双向分流，血流通过解剖三尖瓣瓣上隔膜狭窄孔时速度增快。

超声心动图诊断

先天性心脏病、孤立性心室转位（isolated ventricular inversion）、解剖矫正型大动脉转位（anatomically corrected malposition of great arteries）、大动脉异位、室间隔缺损、解剖三尖瓣瓣上环狭窄。

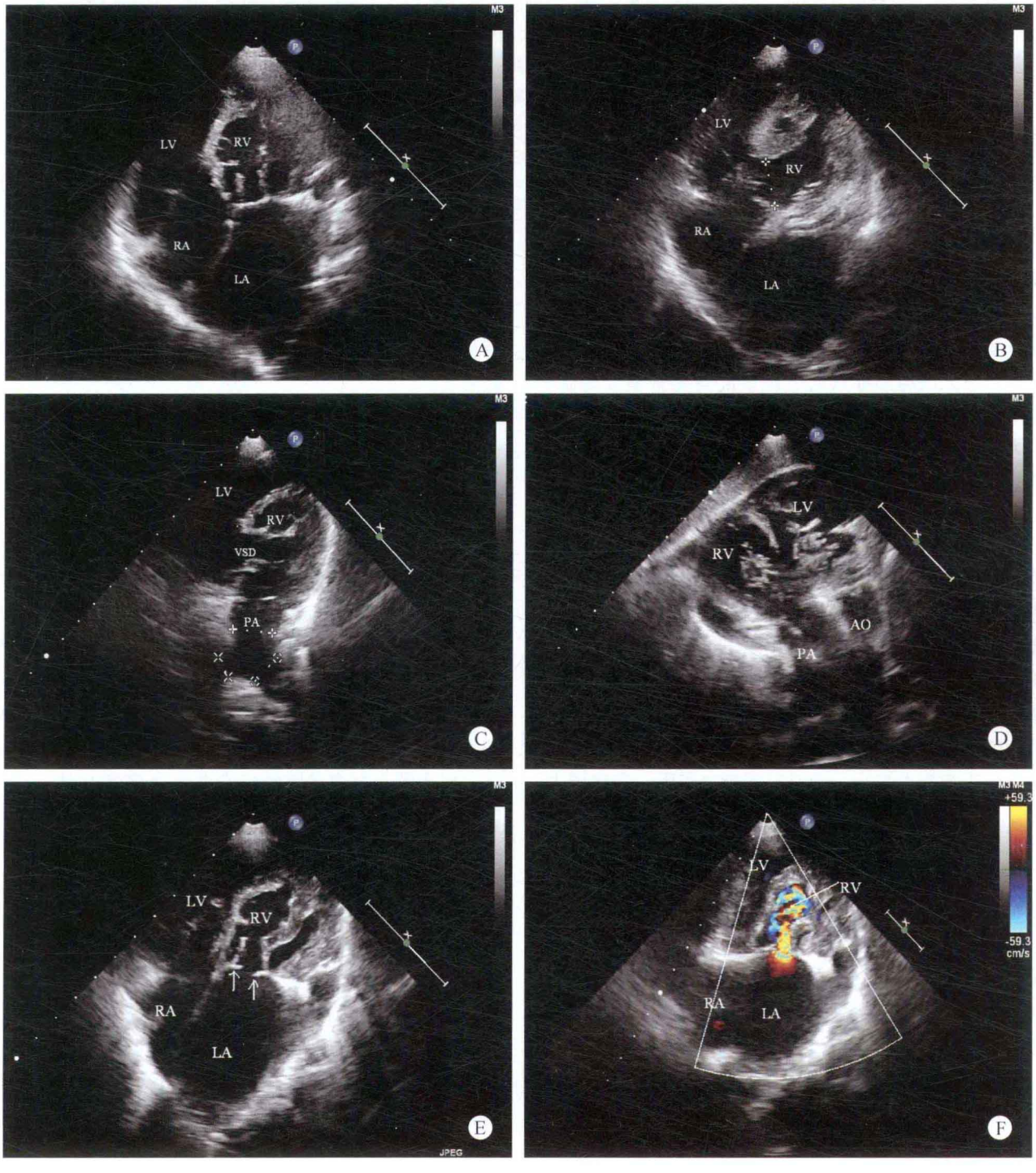

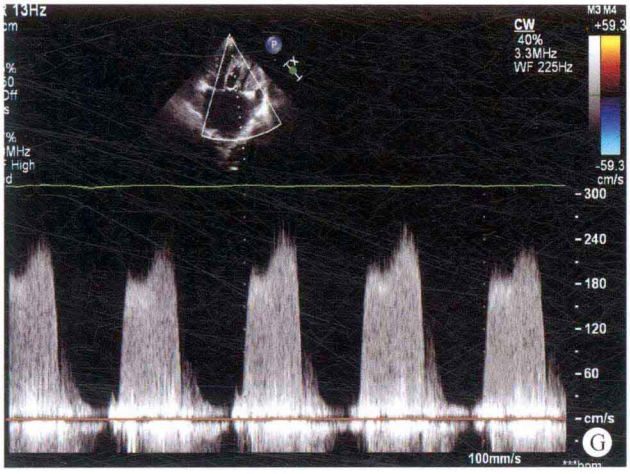

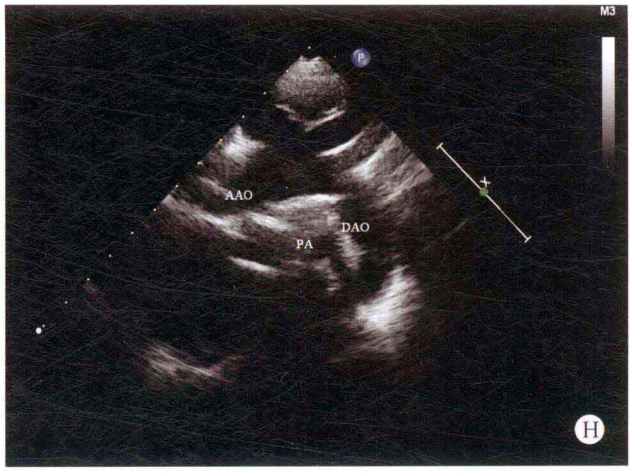

图 24-7 A. 心尖四腔心断面：心房正位，心室左襻，左心房扩大，解剖三尖瓣瓣上探及隔膜；B. 心尖部断面：显示室间隔缺损约 16mm；C、D. 心尖部及剑突下断面：显示大动脉的位置及连接关系，主动脉位于左前，起自解剖左心室，肺动脉位于右后，起自解剖右心室；E. 心尖四腔心断面：解剖三尖瓣瓣上探及隔膜（箭头所示），中间孔直径仅为 5mm；F、G. 多普勒显示血流通过解剖三尖瓣瓣上隔膜狭窄孔时速度明显增快；H. 主动脉弓部未见异常

病例分析

本患者心房正位，心室左襻，而大动脉虽然异位，但与心室连接关系正常，形成非常罕见的心脏畸形——孤立性心室转位（isolated ventricular inversion），又称为解剖矫正型大动脉转位（anatomically corrected malposition of great arteries），主要表现为房室连接不一致伴心室动脉连接一致。该畸形导致的生理紊乱与完全型大动脉转位相同，故有人又称之为临床型大动脉转位。由于该畸形较为复杂，超声心动图检查时应采用节段分析方法，仔细分析辨别心房、心室及大动脉的解剖形态与连接关系。同时要明确合并的其他畸形。

房室瓣（二尖瓣及三尖瓣）瓣上隔膜狭窄为非常少见的心内畸形，主要为二尖瓣瓣上隔膜狭窄，源于心内膜垫过度生长，可直接覆盖于瓣膜上，或相聚几毫米。隔膜上有一个或多个小孔，多数孔足够大，无明显功能影响，但如果孔隙过小，则影响心房排血，类似于瓣膜狭窄的表现。仔细全面的超声心动图检查可以明确诊断。本例为解剖三尖瓣瓣上隔膜狭窄，从病理生理改变上为功能性二尖瓣瓣上狭窄，造成左房排血受阻，左房增大。

鉴别诊断

1. 矫正型大动脉转位 矫正型大动脉转位一般指生理矫正型大动脉转位，心脏畸形主要为心室与动脉连接不一致，伴房、室连接不一致，形成左房－右室－主动脉和右房－左室－肺动脉连接关系。应用节段分析方法仔细辨别分析心房、心室及动脉的解剖形态与连接关系，明确诊断。

2. 解剖三尖瓣瓣膜狭窄 多切面探查，解剖三尖瓣瓣膜结构及启闭未见明显异常，瓣上检出隔膜，中间有一狭窄孔隙，可以明确为瓣上隔膜狭窄而非瓣膜狭窄。

思维要点

（1）心房与心室的连接关系。

（2）心室与动脉的连接关系。

（3）左心房－右心室－肺动脉、右心房－左心室－主动脉的连接关系所形成的血流动力学改变特征。

（4）其血流动力学改变与完全型大动脉转位的相同之处。

四、检查过程中的思维方式

超声心动图是临床诊断评价 CTGA 的最主要方法，可以明确诊断，发现合并畸形，评价疾病病理生理状态。由于 CTGA 病理解剖为动脉心室连接不一致同时伴有心房心室连接不一致，因此对于两条大动脉、心房和心室的识别至关重要，应根据先天性心脏病的阶段分析法从心脏位于胸腔的位置、内脏的位置、心房的位置、心室的位置及大动脉的空间方位，以及心房、心室与大动脉三者的连接关系逐步分析识别，以便做出正确的诊断。

对于矫正型大动脉转位合并十字交叉心是一种少见的复杂心脏畸形，通常超声检查时检查者的第一印象和感觉会是图像显示毫无规律，无法显示各标准的断面，如不能同时显示两组房室瓣呈左右并列的断面为十字交叉心的一个特征性超声表现，此时应耐心细致地调整探头的位置和方向，使声束分别与两组流入道平行以分别显示两侧流入道，通过手法判断流入道轴线位呈交叉关系，从而做出正确诊断。同时结合复杂畸形节段分析的方法，逐一判断心房、心室及大动脉的空间关系与互相连接关系，不遗漏各种并发症，做出完整和正确的诊断。

由于心室的转位，右心室承担了左心室的功能，三尖瓣叶承担了二尖瓣叶的功能，心腔高压力使房室瓣叶

的功能受到影响，因此矫正型大动脉转位常常伴有大量的功能（解剖）二尖瓣叶的反流。

（一）功能矫正型大动脉转位

功能矫正型大动脉转位分为两种：

（1）心房正位，心室左襻，大动脉位置异常，形成大动脉与心房、心室的连接关系为左房－右室－主动脉、右房－左室－肺动脉。如无任何心内畸形，血流动力学改变与正常人相同。但也可存在室间隔缺损，出现室水平的左向右分流。但部分心内复杂畸形患者也可同时伴有心室转位。

（2）心房转位，心室右襻，大动脉转位，同样形成左房－右室－主动脉、右房－左室－肺动脉的连接关系。虽然心房转位，但由于动脉同时转位，主动脉通过右心室仍然接受左心房的肺静脉血流，而肺动脉通过左心室仍然接受右心房的血流。

（二）解剖矫正型大动脉转位

心房转位，心室右襻，但心室与大动脉的连接关系正常，形成大动脉与心房、心室的连接关系为右房－左室－主动脉、左房－右室－肺动脉，其血流动力学的改变与完全型大动脉转位相同。

在诊断的过程中，应注意以下三个阶段：

（1）如内脏反位，心房则反位，与上腔静脉及下腔静脉相连接的心房为右心房，心耳为三角形，与肺静脉相连接，心耳为指状应视为左心房。

（2）瓣叶附着点较低，心内肌小梁较多者应视为解剖右心室，而瓣叶附着点较高，心内膜较光滑应视为左心室。

（3）具有弓状结构并发出头臂干动脉的应为主动脉系统，具有左肺动脉及右肺动脉分支结构的应视为肺动脉，在检查中应注意识别。

本章中的病例24-7为解剖矫正型大动脉转位，血流动力学与完全型大动脉转位完全相同。因此如果从血流动力学的角度考虑，未能形成正确的体循环与肺循环的血流动力学过程，应诊断为血流动力学的完全型大动脉转位，也称为解剖矫正型大动脉转位合并孤立性心室转位（isolated ventricular inversion）。

五、鉴别诊断

矫正型大动脉转位应注意与完全型大动脉转位相鉴别，因此在检查的过程中，除了注意识别心房、心室及大动脉外，应注意检查三阶段之间的连接关系，避免出现错误诊断。

绝大多数情况下完全型大动脉转位的患者心房与心室的位置正常，仅出现心室与大动脉的连接关系不一致，所形成的连接关系为左房－左室－肺动脉、右房－右室－主动脉。出现心房与心室连接一致，而心室与动脉连接不一致的现象。而且完全型大动脉转位的患者出现发绀，而矫正型大动脉转位的患者无发绀现象。

六、思维要点

（1）心房与内脏的关系。
（2）心房的识别。
（3）心室的识别。
（4）大动脉的识别。
（5）心房与心室的连接关系。
（6）心室与动脉的连接关系。
（7）心内其他并存畸形的检出。

（本章病例24-1～24-5由刘延玲提供，病例24-6由朱振辉提供，病例24-7由吕秀章提供。）

（吕秀章　朱振辉　刘延玲）

第二十五章　完全型大动脉转位

完全型大动脉转位（transposition of great arteries，TGA）也称为大动脉错位，其发病率占先天性心脏病的5%～10%。

一、病理解剖及病理生理

（一）病理解剖

完全型大动脉转位的病理解剖改变主要为主动脉与肺动脉的相互位置关系异常，并且与形态学心室的连接关系不一致，但通常心房与心室的连接关系相一致，即心房为正位，心室右襻，左心房与左心室相连接，而右心房与右心室相连接，但心室与动脉的连接关系不一致，左心室与肺动脉相连接，右心室与主动脉相连接。

大动脉转位也可分为两种类型：单纯型大动脉转位，即室间隔的连续性是完整的，伴有房间隔缺损，通常不合并其他的心内畸形；复杂型大动脉转位，即合并室间隔缺损及其他的心内畸形，在本类型中常出现冠状动脉的变异。

（二）病理生理

完全型大动脉转位患儿的血流动力学特点是其肺动脉系统的血氧饱和度高于主动脉系统，形成两个平行独立的循环体系，体静脉回流入右心房室的血液未能经过肺循环系统，由于大动脉转位而进入主动脉体循环系统，而肺静脉系统的血流通过左心房室后又进入肺循环系统。因此大动脉转位的患者必须存在房间隔缺损和（或）室间隔缺损，使得两个平行循环系统的血液通过分流，患儿才能得以生存。

二、临床表现

患儿发绀，呼吸困难，出现缺氧发作现象，如房间隔缺损或室间隔缺损较大，其程度可减轻。

三、超声心动图表现

病例25-1　男，6岁（图25-1和图25-2）

✧ 二维超声心动图

心脏位置正常，心房正位，心室右襻，全心扩大，室间隔与左室壁厚度正常，运动幅度尚可。房间隔卵圆孔分离，室间隔膜周部回声脱失约12mm，主动脉位于右前，起源于解剖右心室，肺动脉位于左后，起源于解剖左心室，肺动脉内径增宽，各瓣膜形态、结构及启闭未见明显异常。主动脉弓降部未见异常。

✧ 多普勒超声心动图

室水平探及双向分流，房水平探及少量双向分流，舒张期肺动脉瓣口探及少量反流。

✧ 超声心动图诊断

先天性心脏病、完全型右位型大动脉转位、室间隔缺损、室水平双向分流、卵圆孔未闭、肺动脉高压。

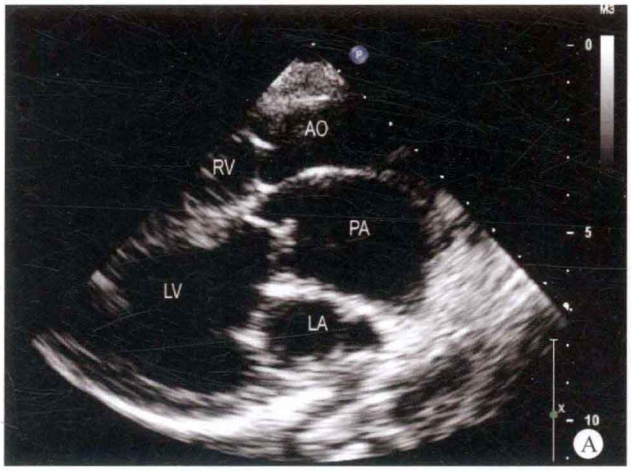

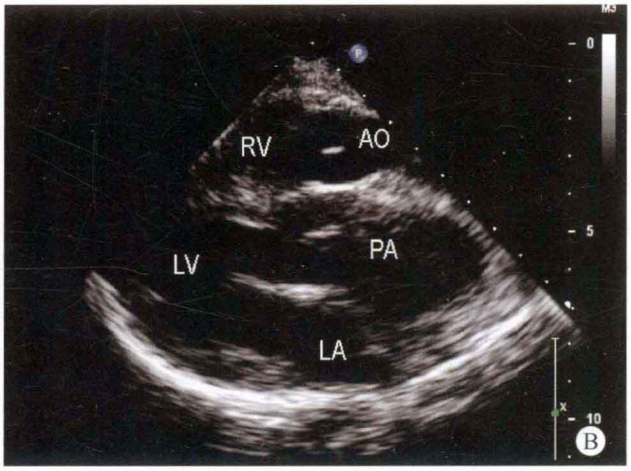

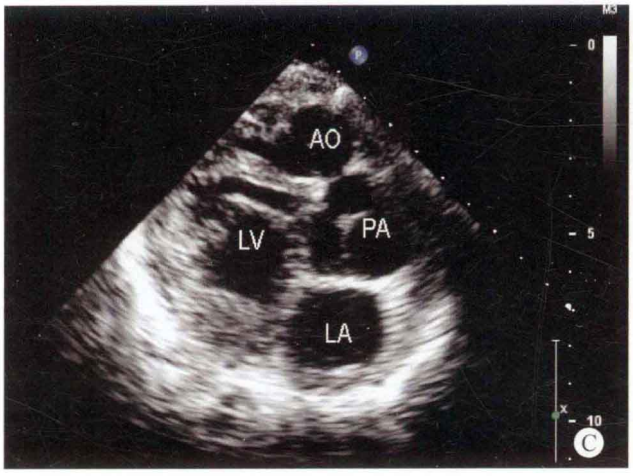
AO
LV
PA
LA
C

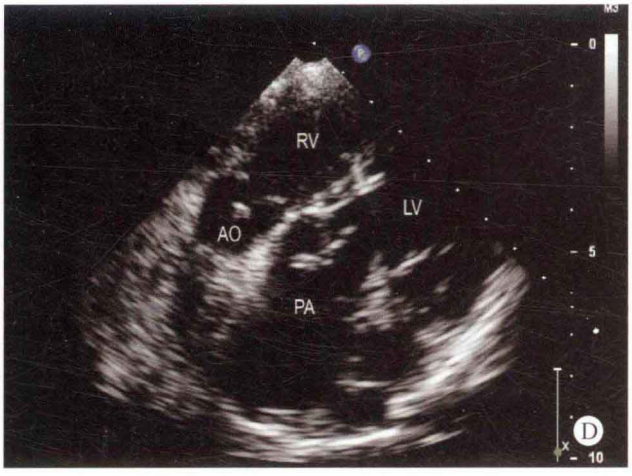
RV
LV
AO
PA
D


RV
LV
VSD
AO
PA
E

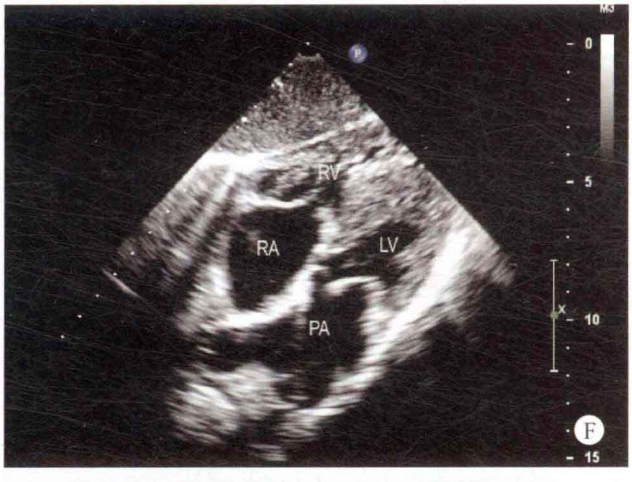
RV
RA
LV
PA
F

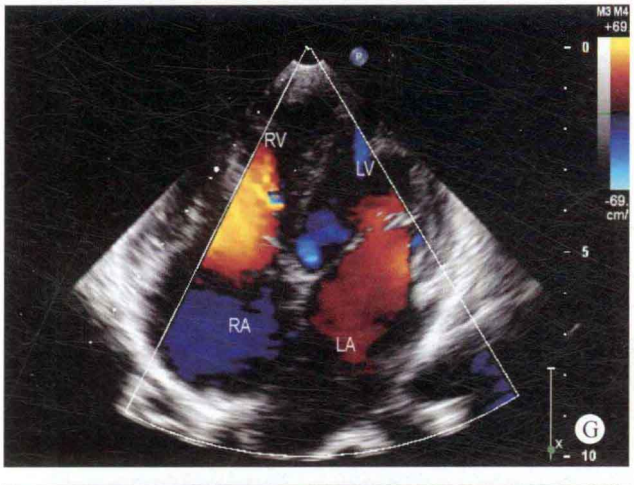
RV
LV
RA
LA
G

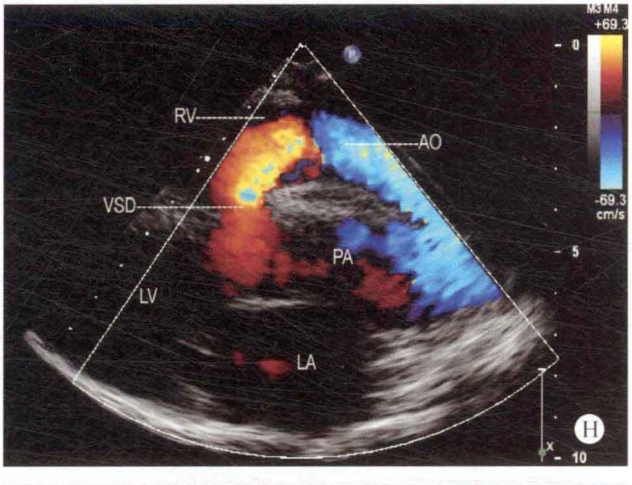
RV
AO
VSD
PA
LV
LA
H

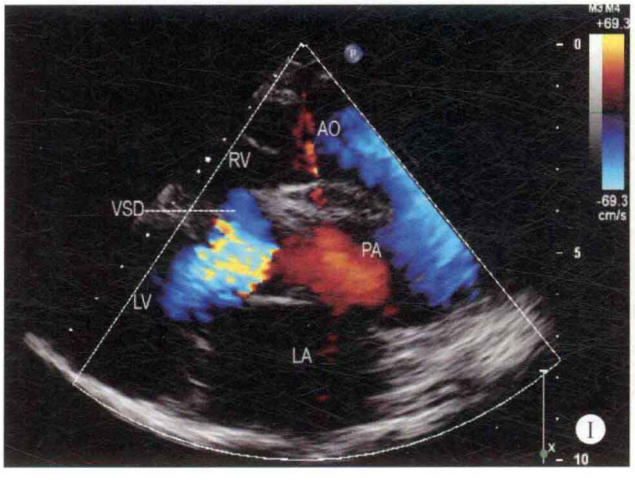
AO
RV
VSD
PA
LV
LA
I

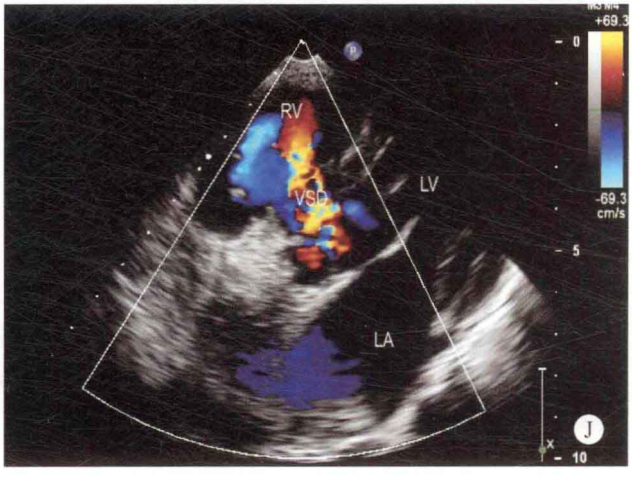
RV
VSD
LV
LA
J

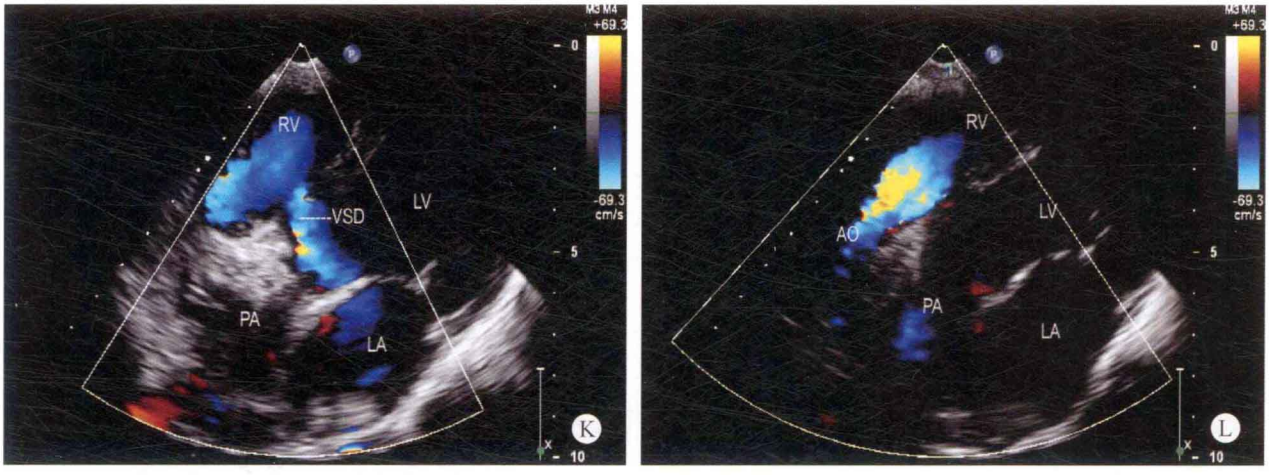

图 25-1 A、B. 左心室长轴断面：主动脉位于右前，起源于右心室腔，肺动脉内径增宽，位于左后，起源于左心室腔；C. 大动脉短轴断面：主动脉位于右前，肺动脉位于左后，肺动脉内径增宽；D. 双动脉长轴断面：肺动脉内径增宽，起源于左心室，主动脉起源于右心室；E. 剑下双动脉长轴断面：主动脉起源于右心室，肺动脉起源于左心室；F. 剑下肺动脉－左心室长轴断面：增宽的肺动脉起源于左心室；G. 彩色多普勒四腔心断面：房室瓣口血流速度正常；H、I. 彩色多普勒双动脉长轴断面：室水平出现双向分流；J～L. 彩色多普勒五腔心断面：室水平出现双向分流，主动脉及肺动脉内的血流速度正常

心血管造影检查

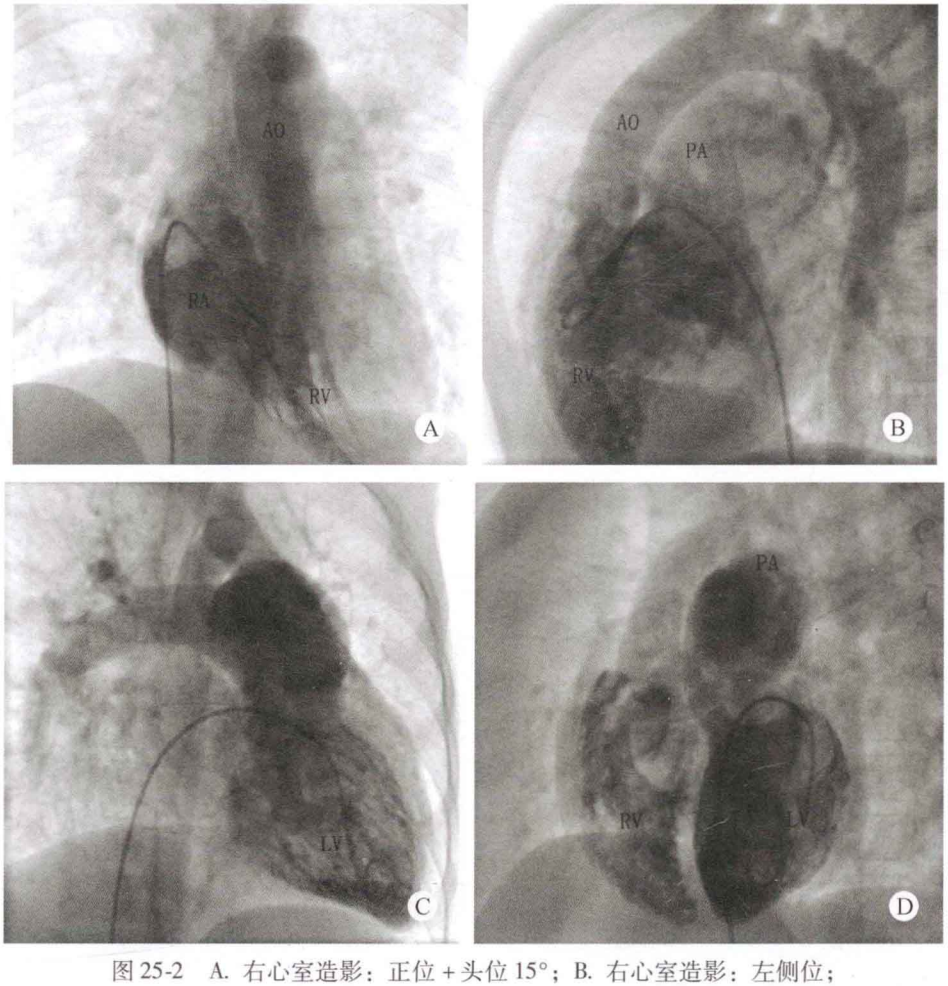

图 25-2 A. 右心室造影：正位＋头位 15°；B. 右心室造影：左侧位；C. 左心室造影：长轴斜位；D. 左心室造影：长轴斜位（对应位）

✧ 心血管造影所见

心房正位，心室右襻。房室及大动脉连接关系为右房－右室－主动脉、左房－左室－肺动脉。主肺动脉及分支扩张，主、肺动脉直径约1.0∶2.5。主动脉位于右前，肺动脉位于左后（图25-2A、B）。主动脉瓣下可见肌性流出道，肺动脉后壁与二尖瓣前叶呈纤维连接（图25-2A、C），室间隔缺损位于嵴下至膜周部（图25-2D）。导管径路：右房－左房－左室，示房间交通（图25-2C）。肺动脉压力：90mmHg。

✧ 心血管造影诊断

先天性心脏病、完全型右位型大动脉错位、室间隔缺损、重度肺动脉高压。

✧ 病例分析

本病例为典型的完全型右位型大动脉转位，无论从经胸超声心动图还是剑下探查，均能清晰显示主动脉与右心室相连接，肺动脉与左心室相连接，并伴有室间隔缺损。主肺动脉及左、右内径明显增宽，室水平出现双向分流，表明患儿出现肺动脉高压。

✧ 思维要点

在本病例的检查过程中，按阶段分析法检查心房、心室与动脉之间的连接关系，并且注意识别主动脉与肺动脉，本病即可做出正确的诊断。

病例25-2　女，6岁（图25-3）

✧ 二维超声心动图

内脏位置正常，心脏位于左侧胸腔，心房增大。低位房间隔回声脱失约19mm，房间隔中部回声脱失约14mm，心室腔内未能探及明确的室间隔回声，呈单心室，其左侧可探及流出腔样回声，单心室腔内仅探及一组房室瓣回声。大动脉位置异常，主动脉内径增宽，位于右侧，肺动脉内径狭窄，位于左侧，两大动脉均起源于单心室腔，肺动脉瓣增厚粘连，开放受限，主肺动脉及左右肺动脉发育不良。单组房室瓣叶增厚、卷曲，致瓣叶关闭不良，主动脉瓣结构及功能未见明显异常。主动脉弓右弓右降。

✧ 多普勒超声心动图

收缩期肺动脉瓣口血流速度增快，房室瓣口探及大量反流。房水平探及双向分流。

✧ 超声心动图诊断

先天性心脏病、单心室、大动脉转位、单室双出口、肺动脉瓣狭窄、原发孔及继发孔房间隔缺损、房水平双向分流、房室瓣关闭不全、房室瓣大量反流。

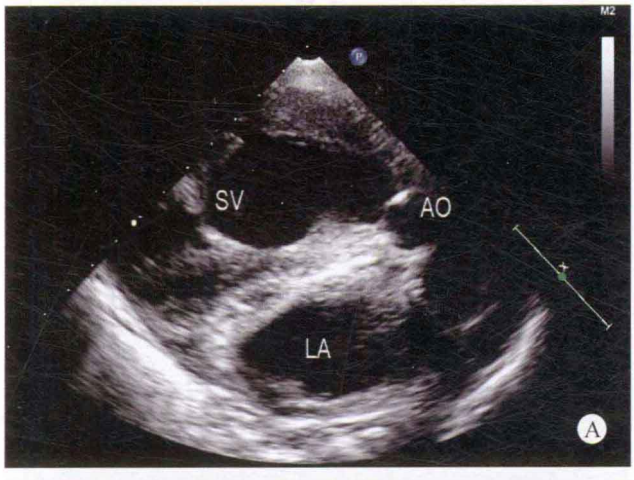

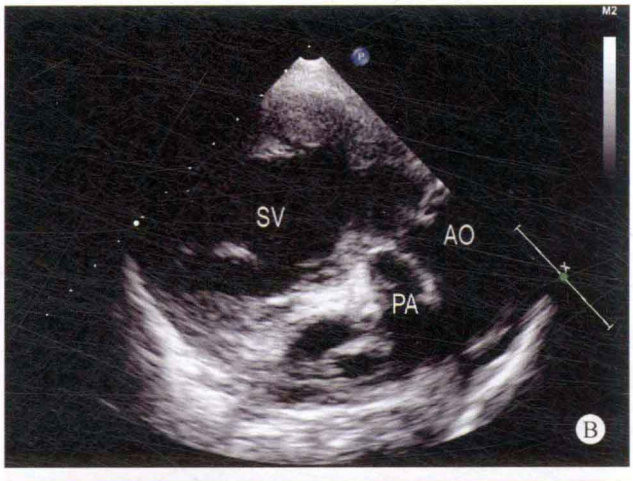

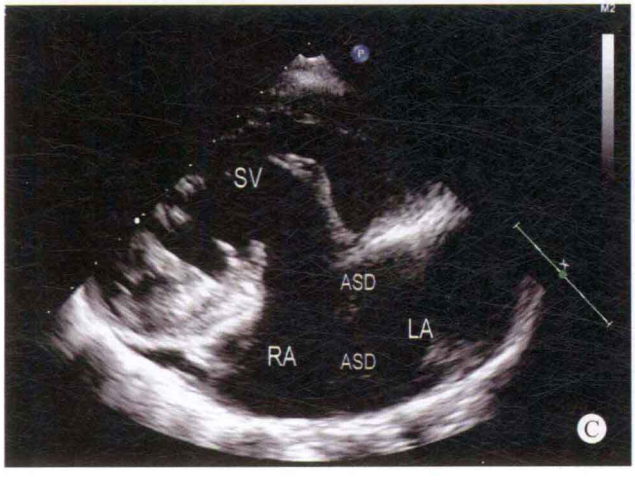

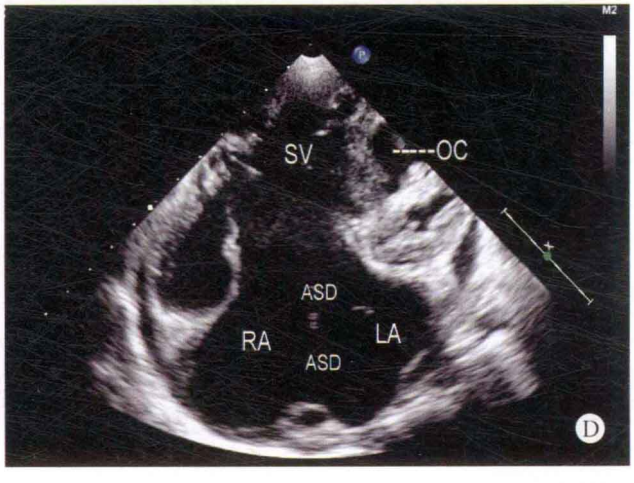

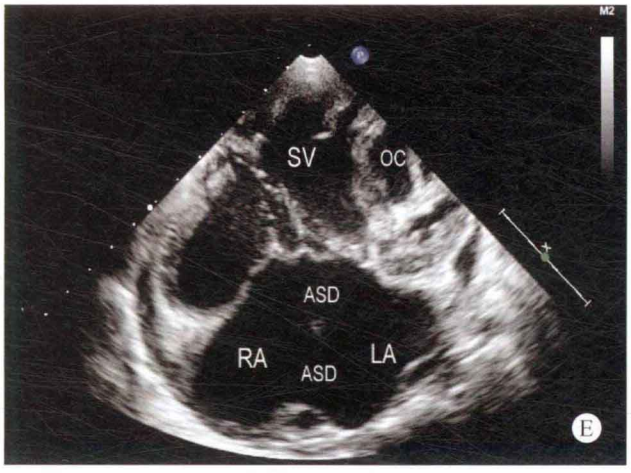
SV
OC
ASD
RA
ASD
LA
E

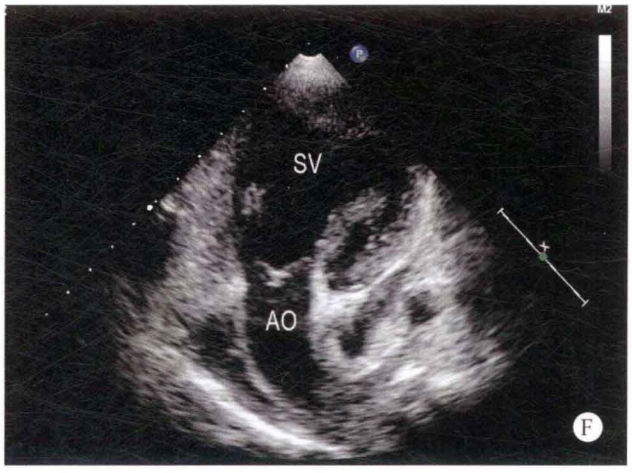
SV
AO
F

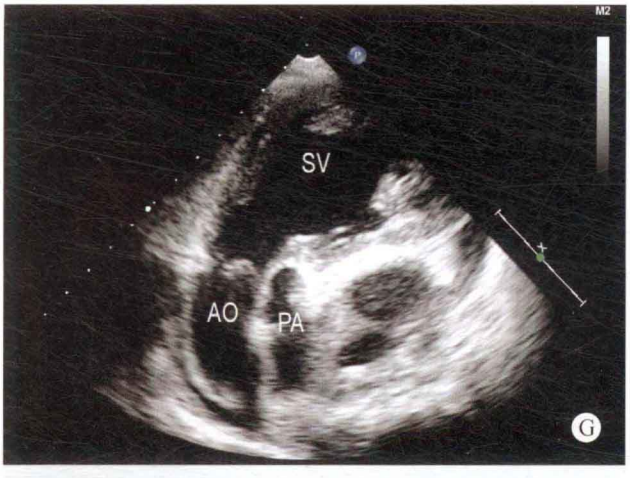
SV
AO
PA
G

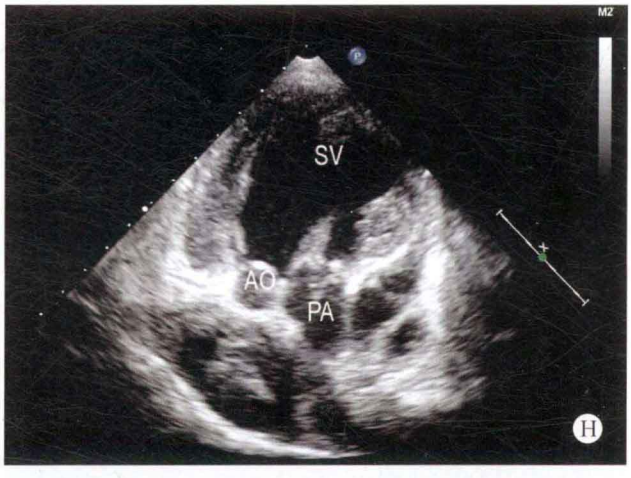
SV
AO
PA
H

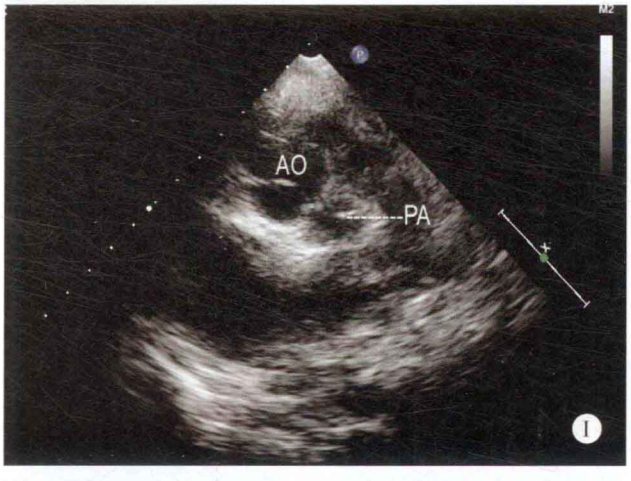
AO
PA
I

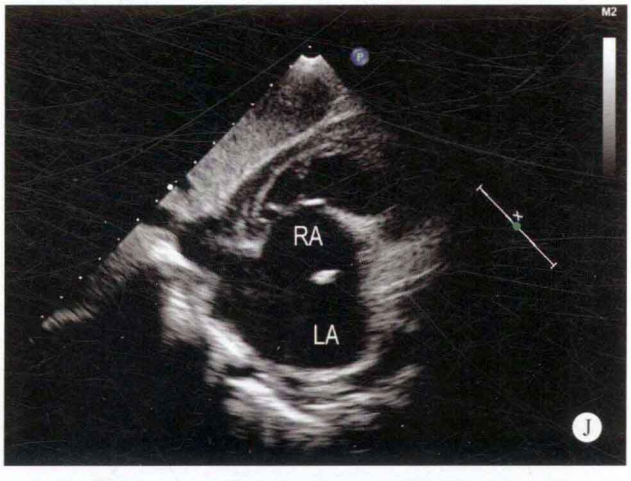
RA
LA
J

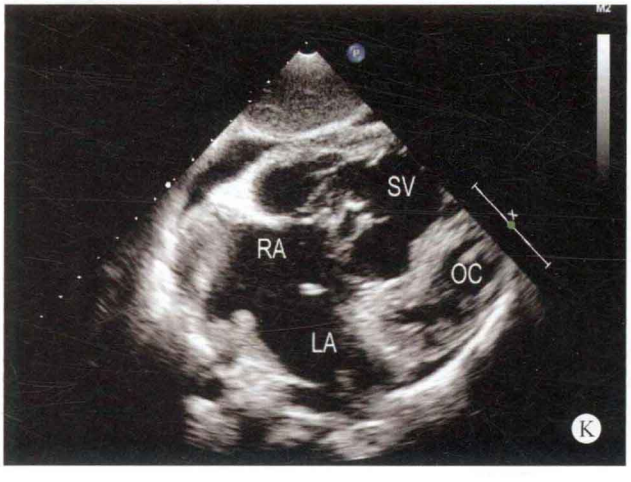
SV
RA
OC
LA
K

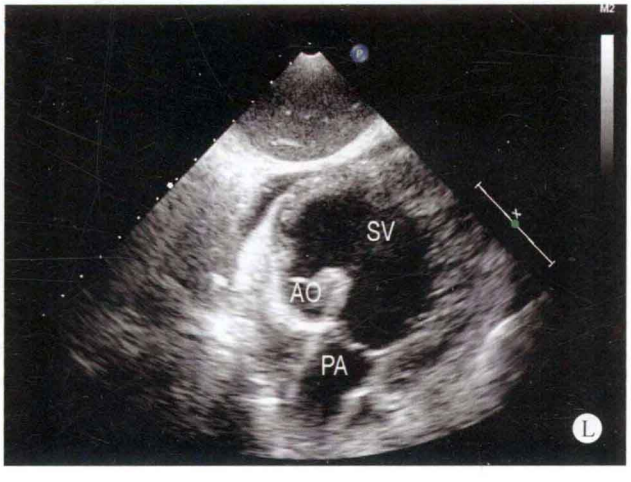
SV
AO
PA
L

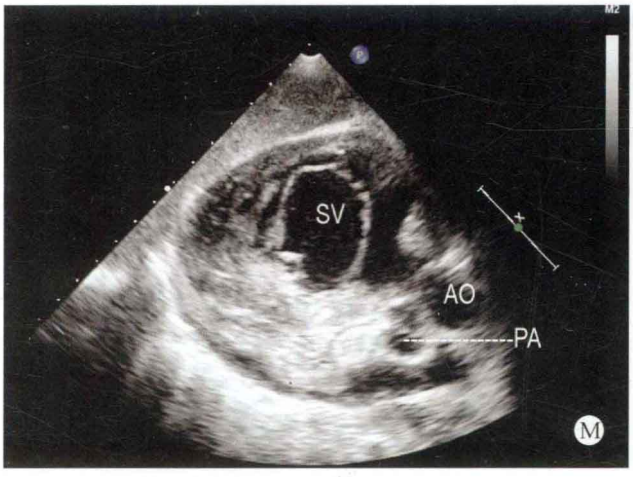
SV
AO
PA
M

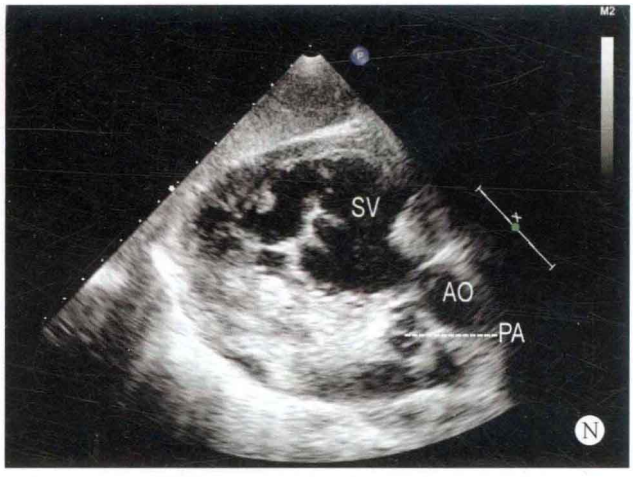
SV
AO
PA
N

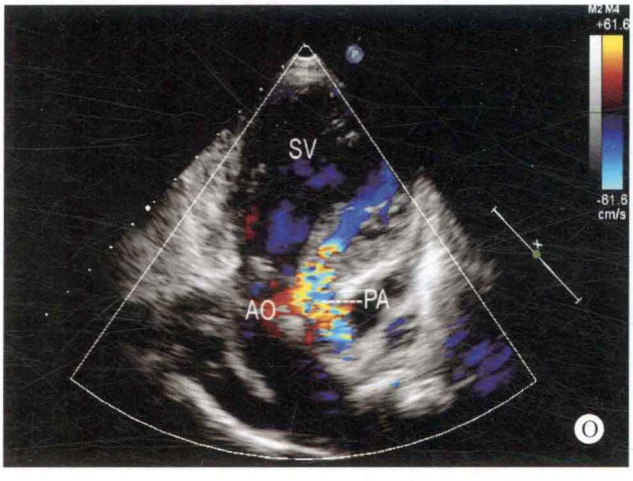
SV
AO
PA
O

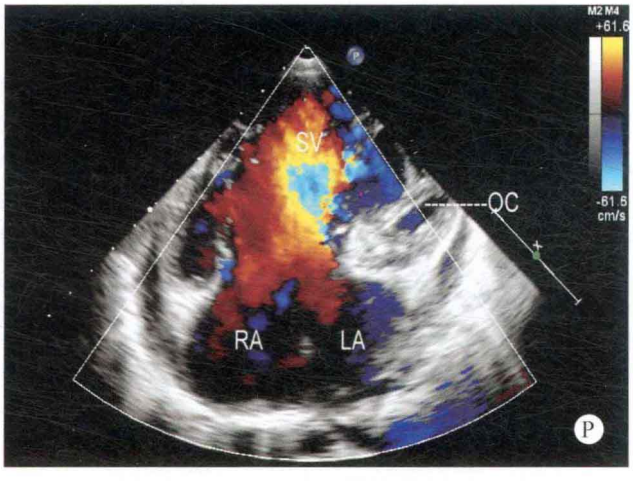
SV
QC
RA
LA
P

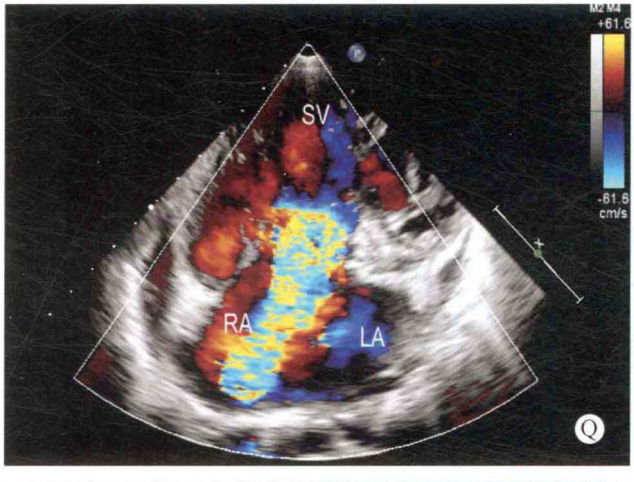
SV
RA
LA
Q

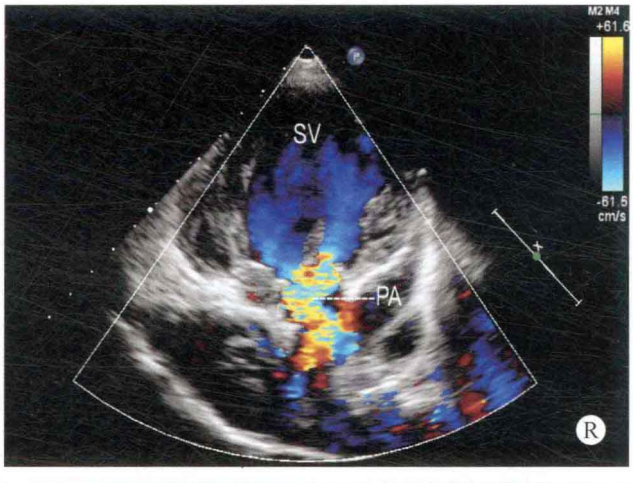
SV
PA
R

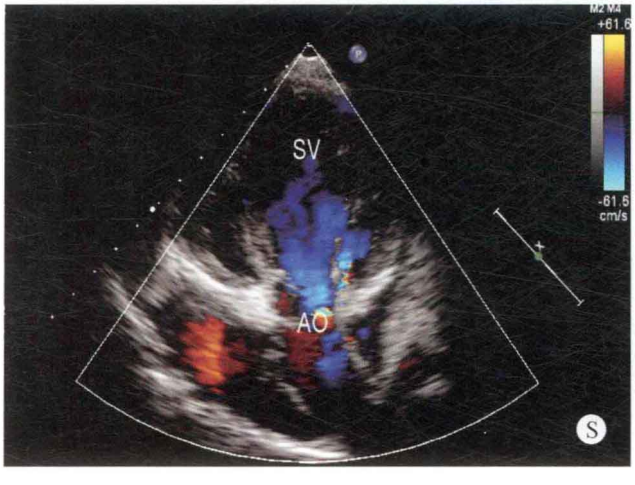
SV
AO
S

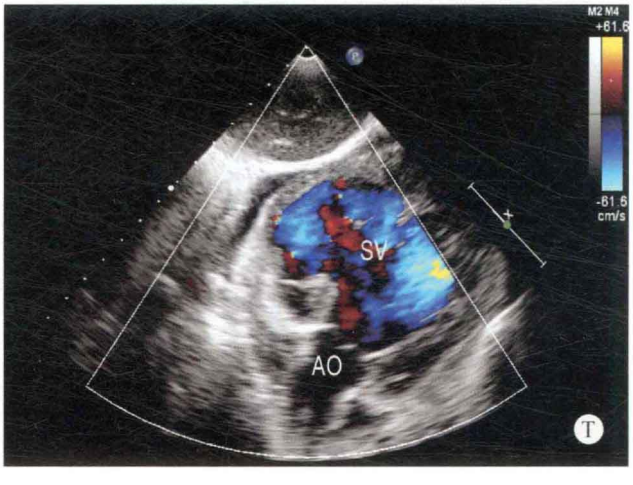
SV
AO
T

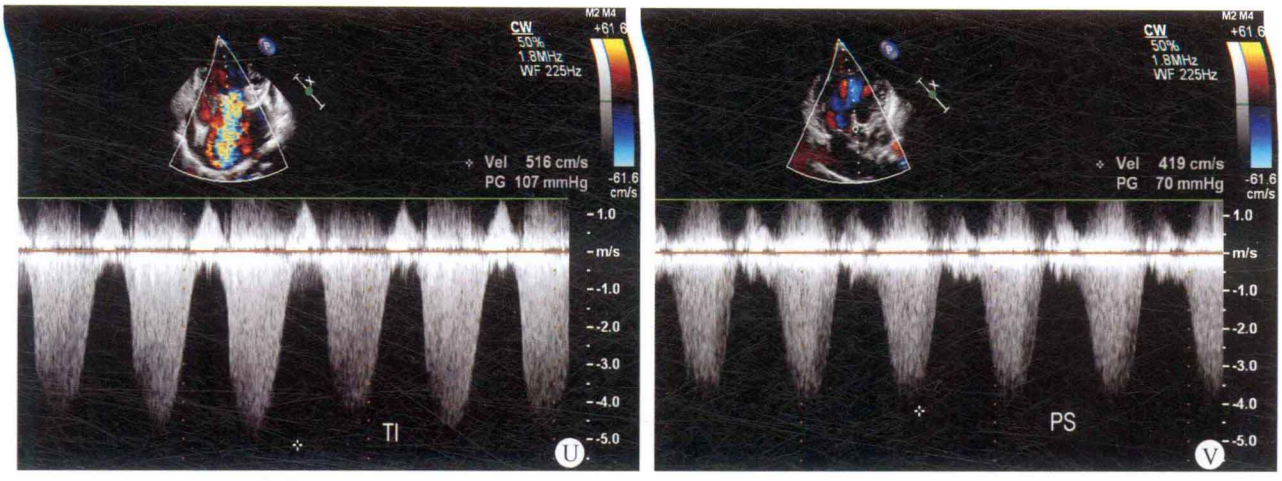

图 25-3 A、B. 动脉心室长轴断面：主动脉内径增宽，肺动脉内径狭窄，两大动脉均起源于单心室腔；C～E. 四腔心断面：心室腔内无室间隔组织，其左侧可探及流出腔样回声，单心室腔内仅探及一组房室瓣叶，低位房间隔及房间隔中部回声脱失；F～H. 五腔心断面：显示主动脉与肺动脉均起源于单心室腔，肺动脉瓣增厚，开放受限；I. 大动脉短轴断面：主动脉内径增宽，位于右前，肺动脉内径狭窄，位于左后，肺动脉瓣增厚，开放受限；J、K. 剑下四腔心断面：显示单心室腔及流出腔，低位房间隔及房间隔中部回声脱失；L. 剑下五腔心断面：主动脉与肺动脉均起源于单心室腔；M、N. 剑下心室动脉长轴断面：显示单心室腔内仅有一组房室瓣叶，主动脉起源于单心室腔，肺动脉瓣狭窄；O. 彩色多普勒五腔心断面：肺动脉瓣口的血流速度增快；P、Q. 彩色多普勒四腔心断面：舒张期单组房室瓣叶的血流速度正常，收缩期出现大量反流；R～T. 彩色多普勒五腔心断面：收缩期主动脉瓣口血流速度在正常范围，肺动脉瓣口血流速度增快；U. 连续多普勒三尖瓣反流血流频谱：收缩期三尖瓣口出现高速反流性血流频谱；V. 连续多普勒肺动脉瓣口血流频谱：收缩期肺动脉瓣口血流速度增快

病例分析

本例患者的单心室腔内仅探及一组房室瓣叶，但房室瓣叶出现增厚、卷曲，致瓣叶关闭不良，出现大量反流，加重了心室的负担。患者虽伴有残余心腔，但两条大动脉均起源于单心室腔。患者的低位房间隔及房间隔中部均出现较大的回声脱失，致使其血流动力学的改变与单心房基本相同。

患者虽然有两条大动脉，由于单心室的血液同时排向主动脉与肺动脉，且房间隔缺损较大，为功能性单心房，但其血流动力学改变基本与青蛙相似。

思维要点

（1）大动脉的空间排列方位。

（2）大动脉起源的部位。

（3）房室瓣叶数目的确定。

（4）房室瓣叶功能的障碍对血流动力学的影响。

病例 25-3 男，17 个月（图 25-4）

二维超声心动图

心脏位置正常，心房正位，心室右襻。全心增大，室间隔与左心室壁厚度正常，运动幅度尚可。房间隔连续性良好，膜周部室间隔可探及两处回声脱失，大小分别为 9mm 及 4mm。主动脉位于正前，起源于解剖右心室，肺动脉内径增宽，位于正后，起源于解剖左心室。主肺动脉及左、右肺动脉发育正常。收缩期二尖瓣前叶脱向左房，致瓣叶关闭不良，其余各瓣膜形态、结构及启闭功能未见异常。主动脉弓降部未见异常。

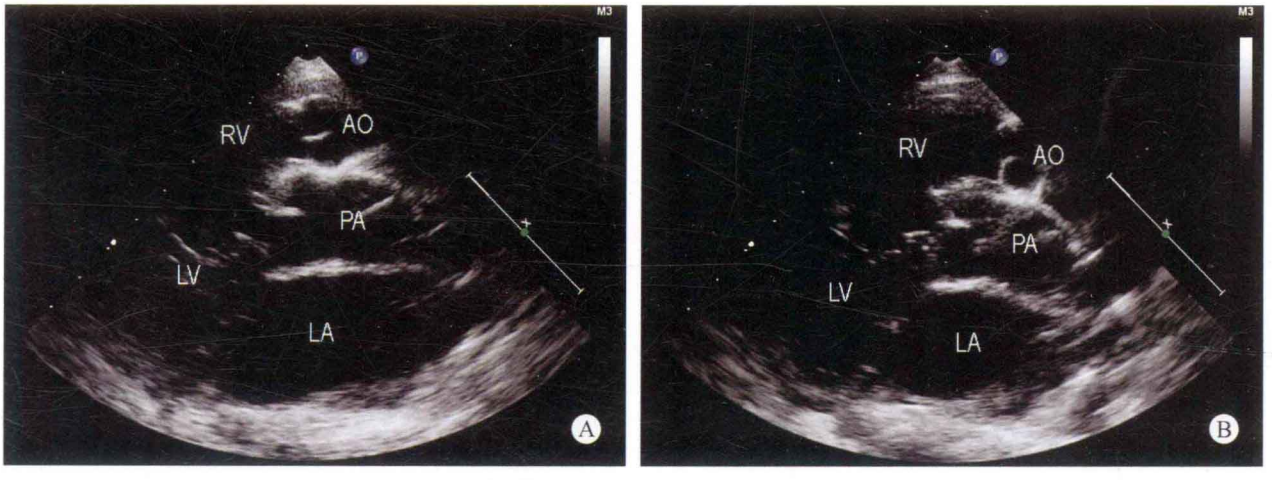

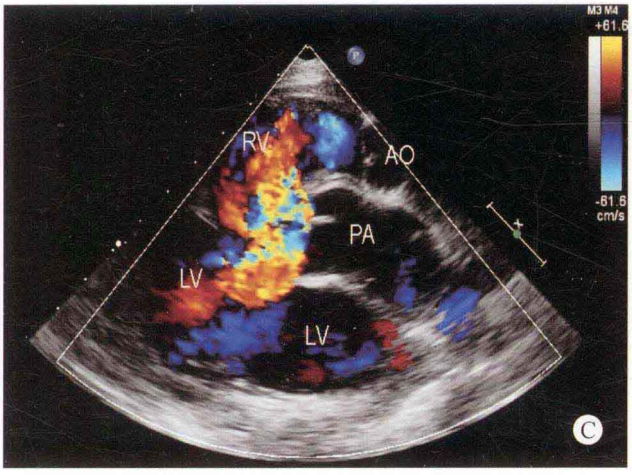
RV
AO
PA
LV
LV
C

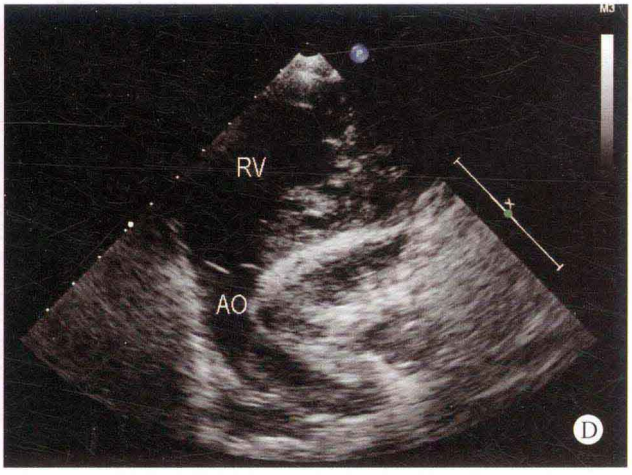
RV
AO
D

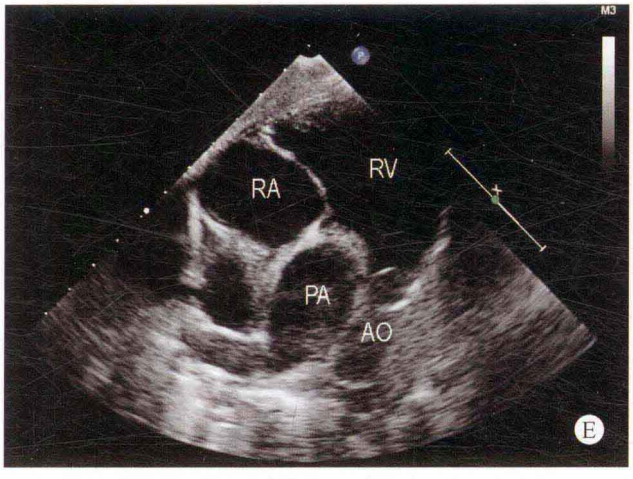
RA
RV
PA
AO
E

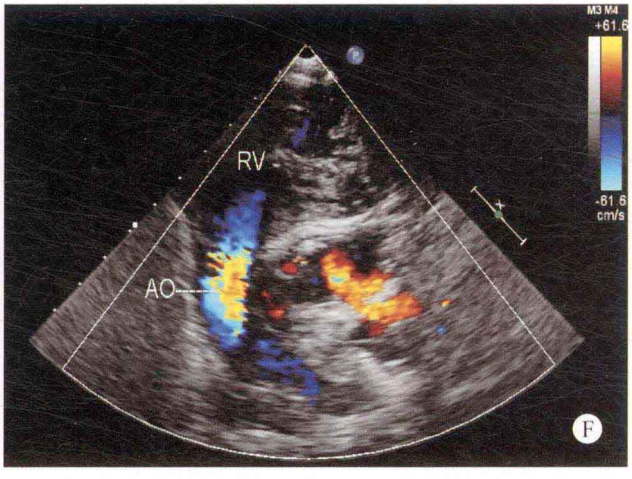
RV
AO
F

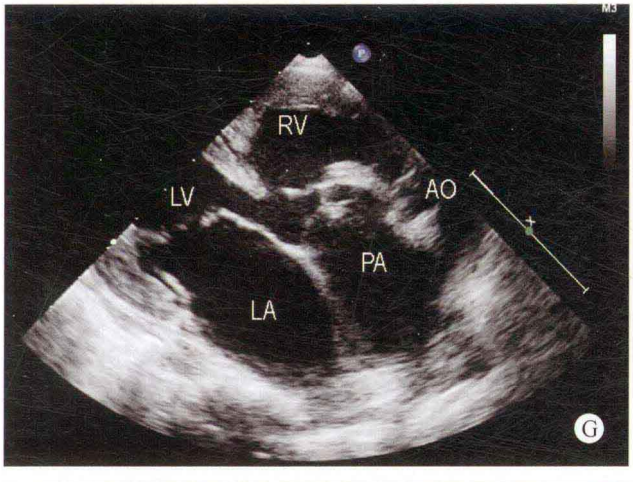
RV
LV
AO
PA
LA
G

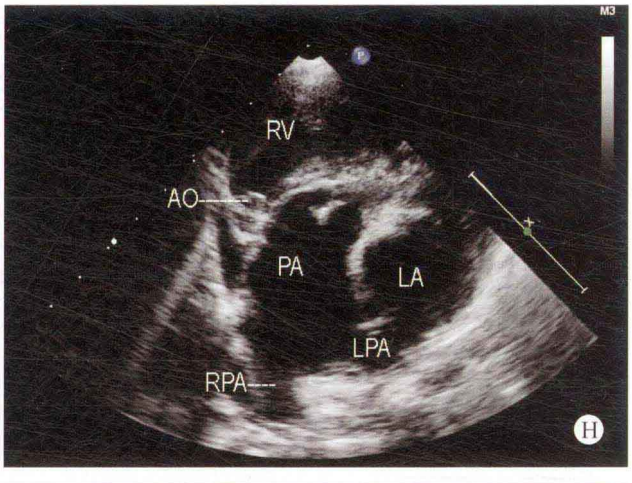
RV
AO
PA
LA
LPA
RPA
H

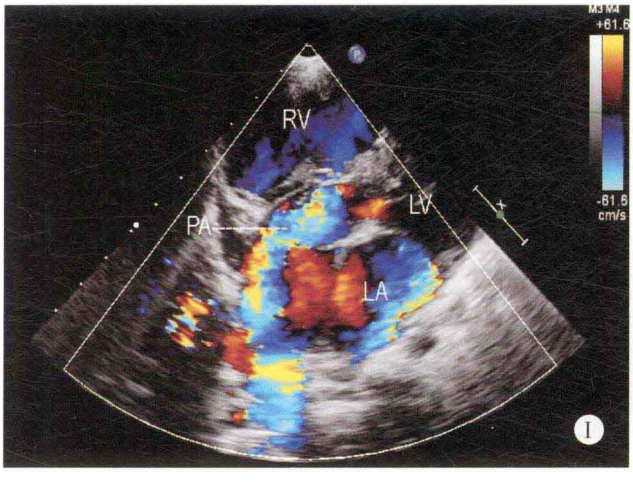
RV
PA
LV
LA
I

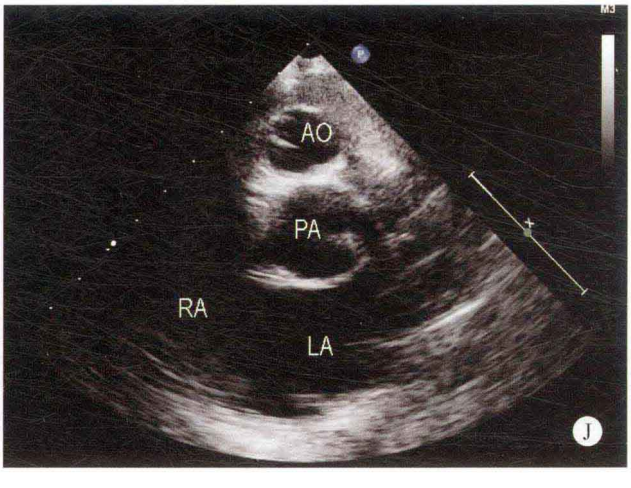
AO
PA
RA
LA
J

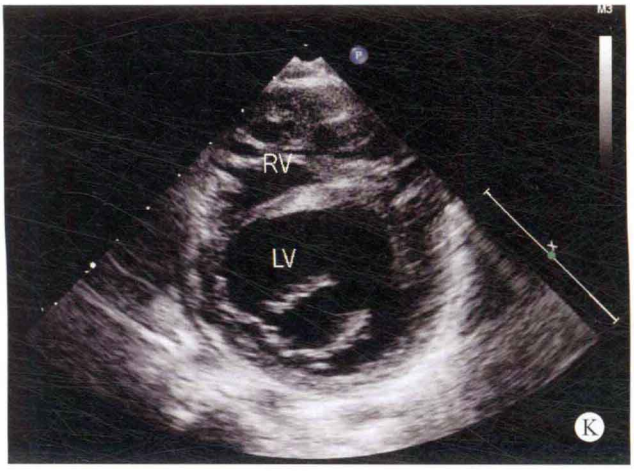
RV
LV
K

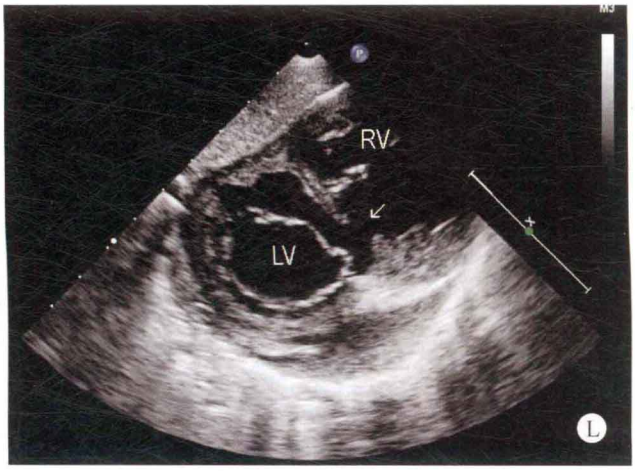
RV
LV
L

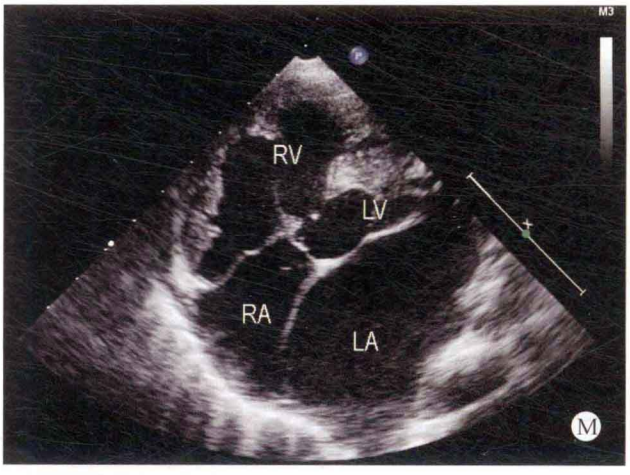
RV
LV
RA
LA
M

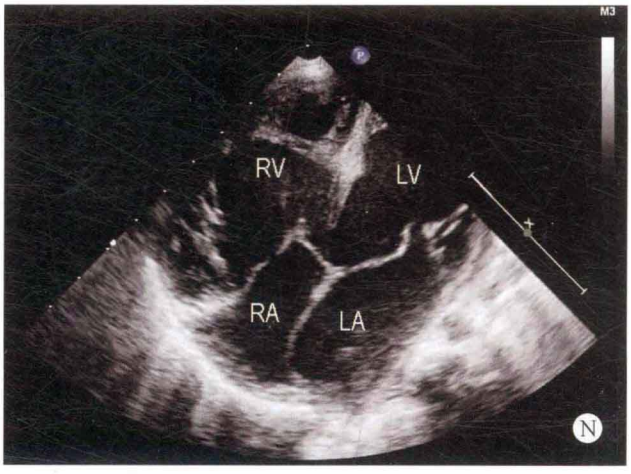
RV
LV
RA
LA
N

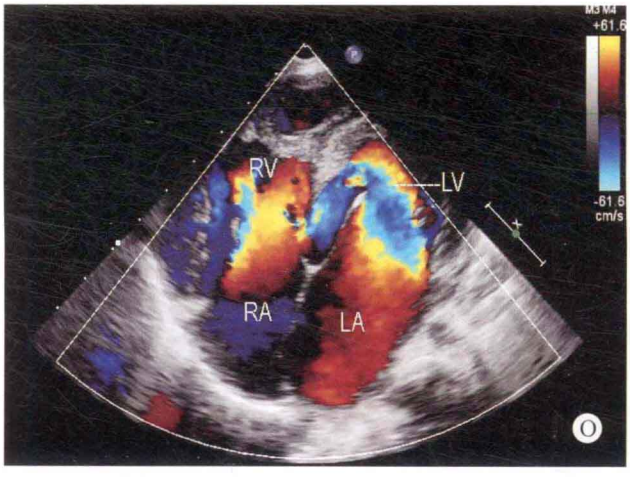
RV
LV
RA
LA
O

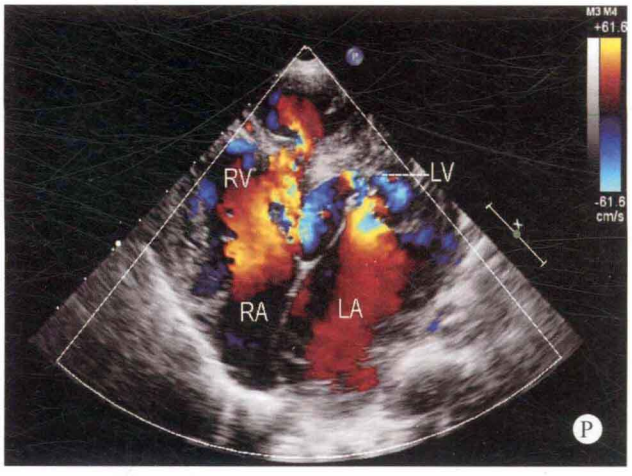
RV
LV
RA
LA
P

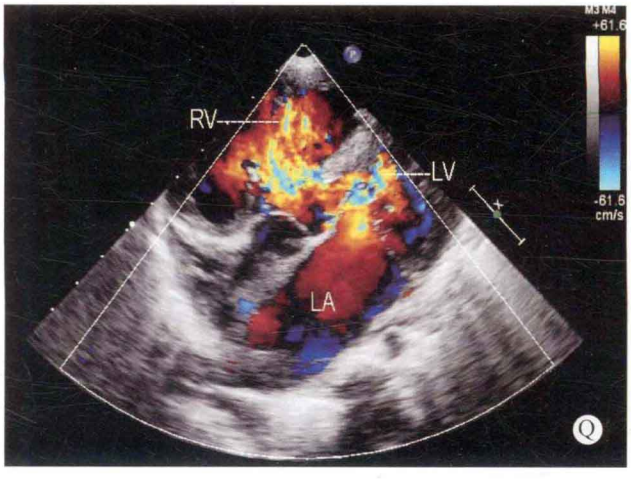
RV
LV
LA
Q

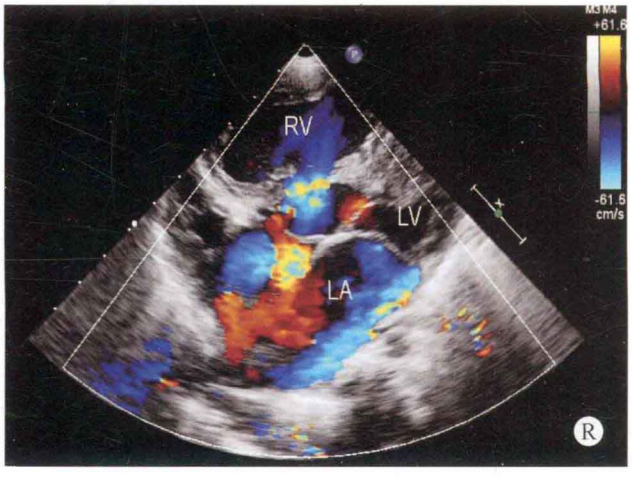
RV
LV
LA
R

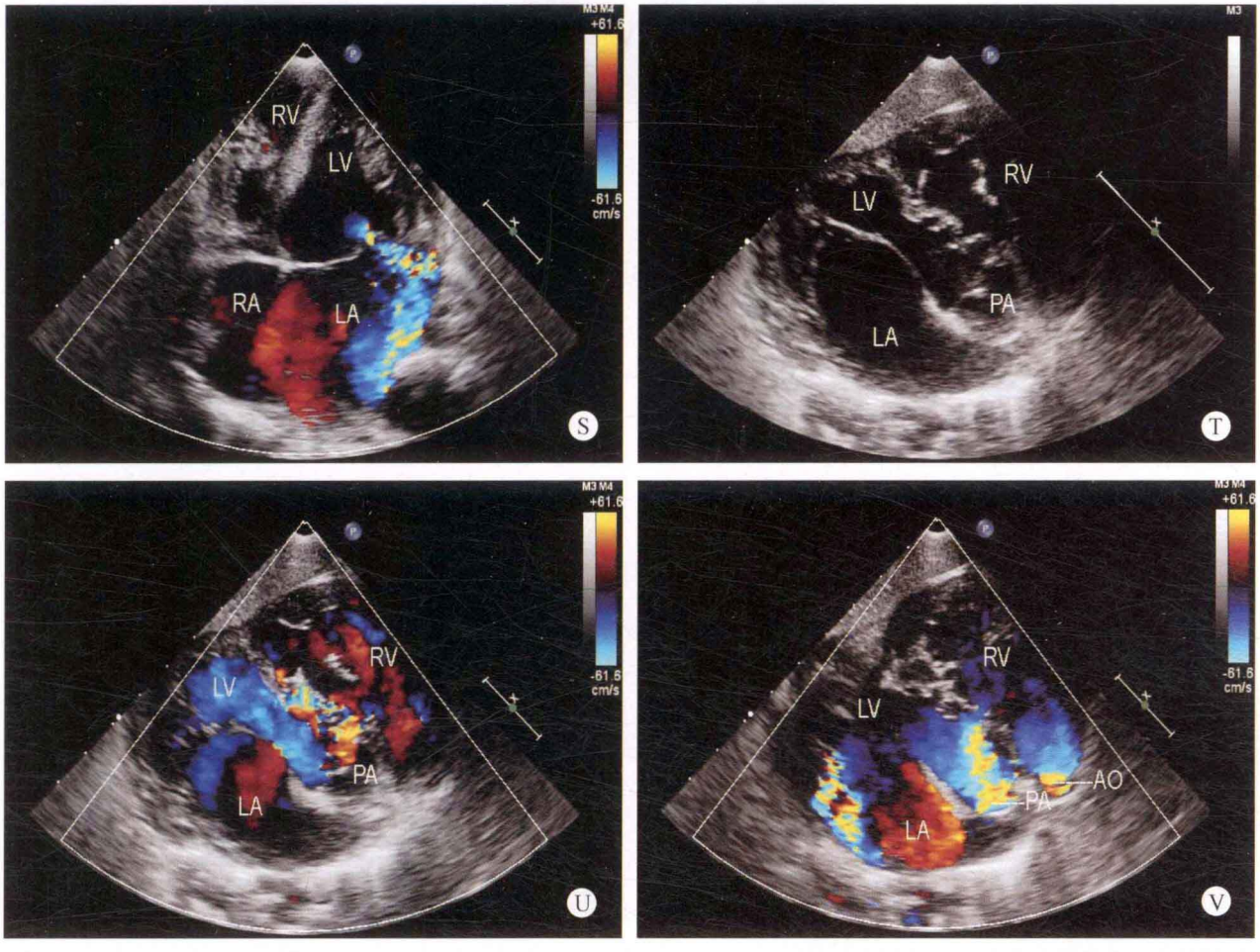

图 25-4　A、B. 左心室长轴断面：主动脉位于正前，肺动脉位于正后，肺动脉连接增宽；C. 彩色多普勒左心室长轴断面：室水平探及双向分流；D. 主动脉－右室长轴断面：主动脉起源于右心室；E. 剑下主动脉右室长轴断面：主动脉起源于右心室；F. 彩色多普勒主动脉－右室长轴断面：显示右心室血流进入主动脉；G. 左心室长轴断面：主动脉与右心室相连接，肺动脉与左心室相连接；H. 心尖肺动脉长轴断面：肺动脉内径增宽，与左心室相连接，主动脉与右心室相连接；I. 彩色多普勒肺动脉－左心室长轴断面：左心室的血液进入肺动脉，收缩期二尖瓣口出现中量反流；J. 大动脉短轴断面：主动脉位于正前，肺动脉位于正后；K、L. 左心室短轴断面：左心室内径增大，室间隔回声脱失（箭头所示）；M、N. 四腔心断面：全心增大，膜部室间隔回声脱失；O～R. 彩色多普勒四腔心断面：室水平出现双向分流，收缩期二尖瓣口出现中量反流；S. 彩色多普勒四腔心断面：收缩期二尖瓣口出现中量反流；T. 剑下肺动脉左心室长轴断面：肺动脉起源于左心室；U. 彩色多普勒剑下左心室长轴断面：室水平出现双向分流；V. 剑下双动脉心室断面：右心室的血流进入主动脉，左心室的血流进入肺动脉

✧ 多普勒超声心动图

室水平探及双向分流，收缩期二尖瓣口探及中量反流。

✧ 超声心动图诊断

先天性心脏病、完全型大动脉转位、室间隔缺损、室水平左向右分流、二尖瓣前叶脱垂、二尖瓣关闭不全、二尖瓣中量反流、肺动脉高压。

✧ 病例分析

患者的心房正位，心室右襻，但大动脉空间方位及与心室的连接关系异常，并伴有室间隔缺损。大动脉转位的患者必须伴有房间隔缺损或室间隔缺损，才能使得部分动脉血液和静脉血液通过房间隔缺损、室间隔缺损或未闭动脉导管得以交换，获得生存的条件。

由于大动脉转位患者形成的两个独立平行循环所致，体静脉回流入右心室的静脉血通过主动脉重新进入体循环，而肺静脉回流入左心的动脉血又重新进入肺循环系统，造成肺动脉的血氧饱和度高于主动脉，临床上称此现象为转位生理，本例患者由于存在两处室间隔缺损，双向分流量较大，无右室流出道及肺动脉瓣狭窄，早期即出现肺动脉高压。

患者的二尖瓣前叶收缩期脱向左房，致二尖瓣叶关闭不良，出现中量反流，使肺静脉回流入左心的动脉血减少。

思维要点

（1）完全型大动脉转位的血液循环特征。

（2）二尖瓣叶脱垂对大动脉转位的血流动力学影响。

病例 25-4　男，13 岁（图 25-5）

二维超声心动图

内脏位置正常，心脏位于左侧胸腔，心房内径增大。房间隔连续性良好。心室腔内未能探及明确的室间隔回声，呈单心室，单心室腔内可探及两组房室瓣叶，主心室腔呈解剖左心室形态，其右侧可探及流出腔样回声。大动脉位置关系异常，主动脉位于右侧，起源于流出腔，肺动脉内径增宽，起源于左侧的单心室腔。二尖瓣叶增厚，舒张期瓣口开放受限，开放面积约为 1.1cm^2，关闭尚可；二尖瓣瓣下似仅探及一组乳头肌，瓣叶开放呈伞形；瓣上可探及环形隔膜，其长度约 5mm。其余各瓣膜形态、结构及启闭尚可。降主动脉与主肺动脉之间可探及未闭动脉导管，内径约 6mm，主动脉弓降部未见异常。

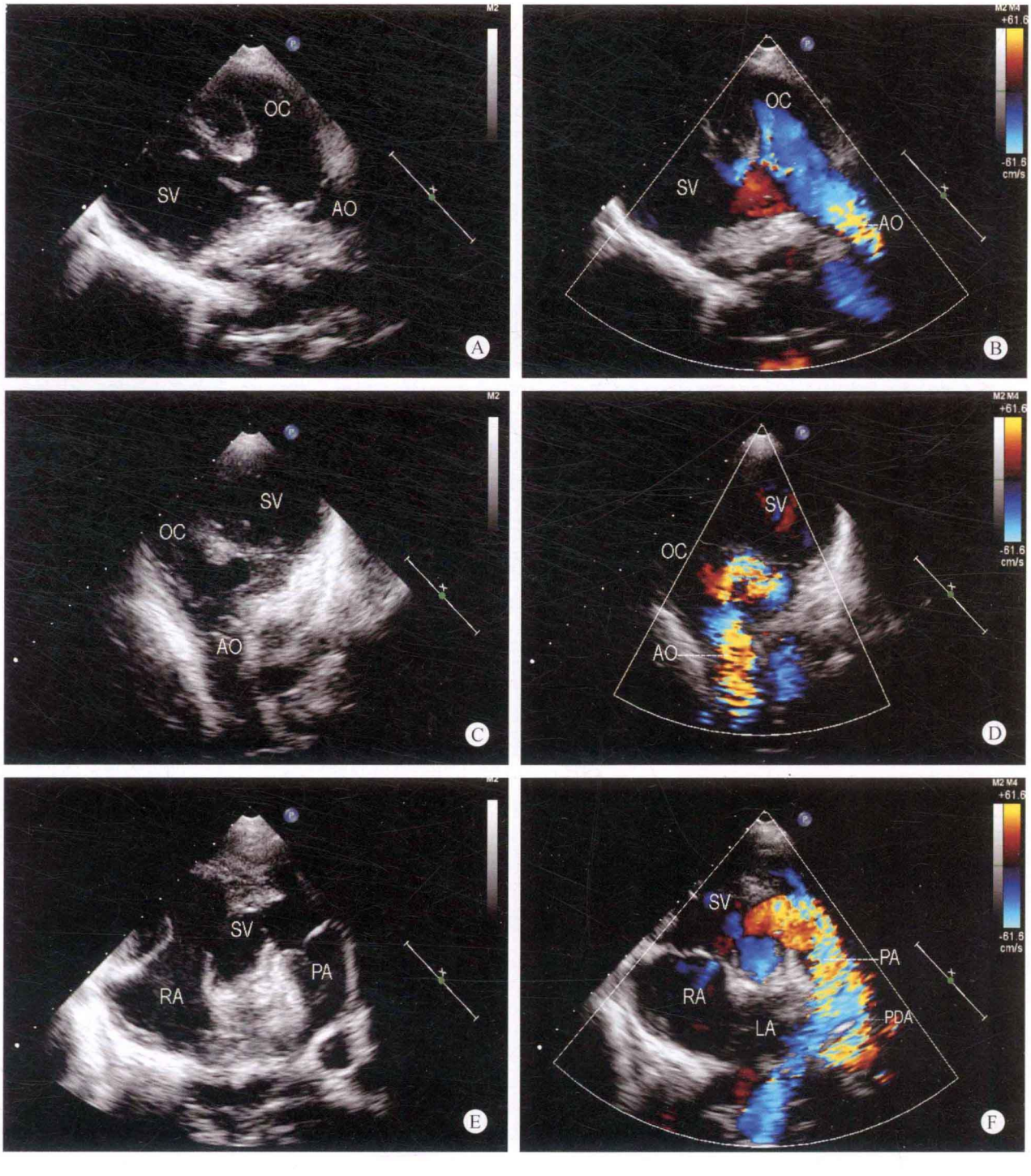

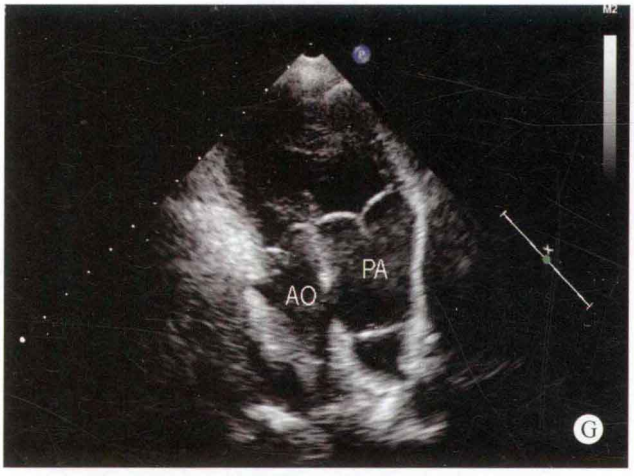
AO
PA
G

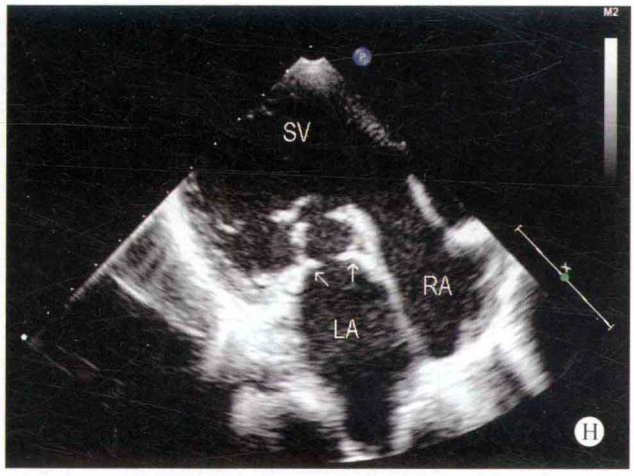
SV
RA
LA
H

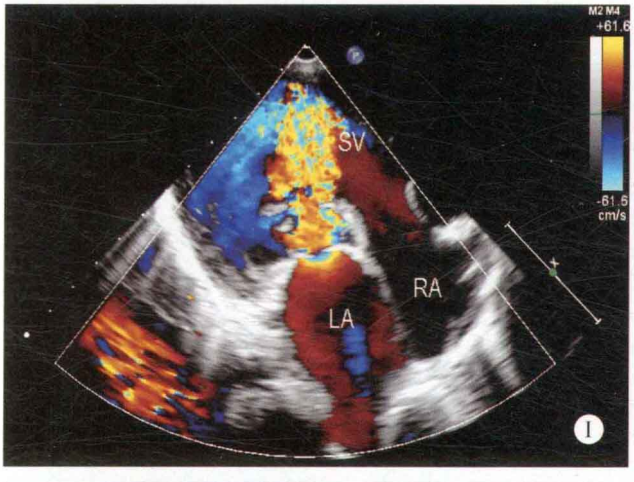
M2 M4
+61.6
-61.6
cm/s
SV
RA
LA
I

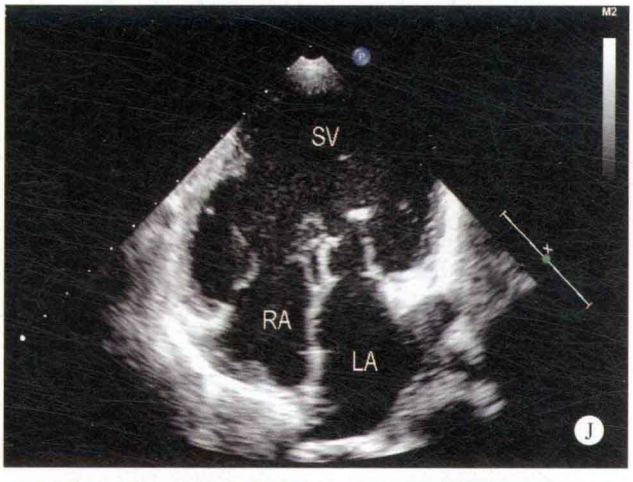
SV
RA
LA
J

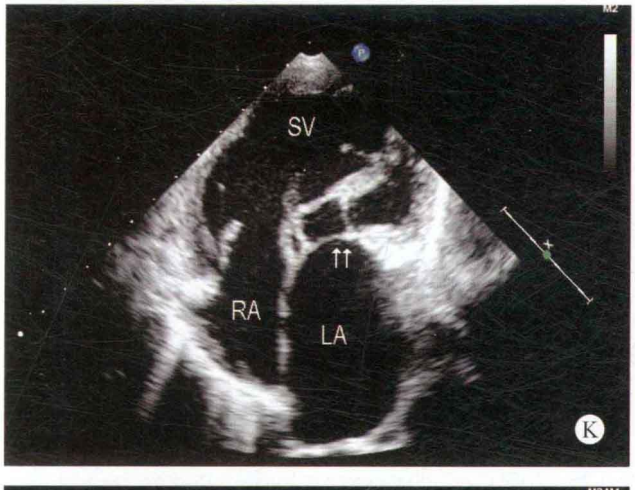
SV
RA
LA
K

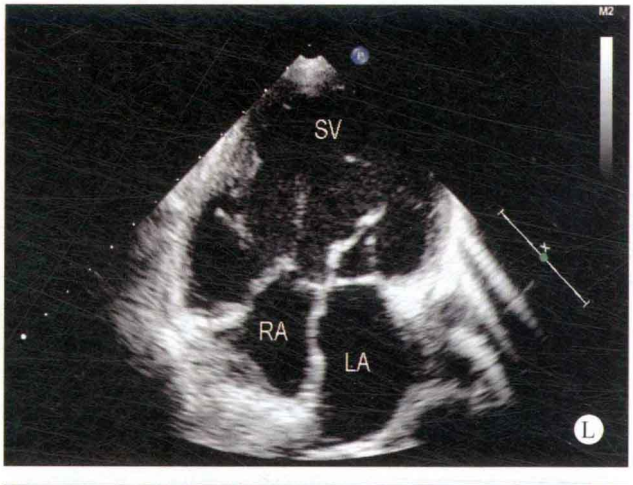
SV
RA
LA
L

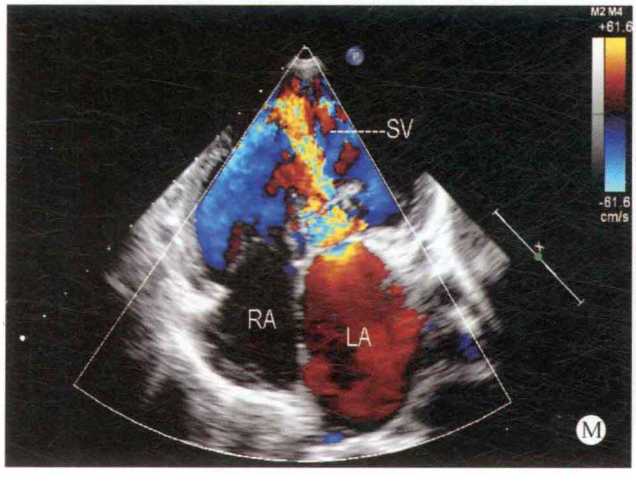
M2 M4
+61.6
-61.6
cm/s
SV
RA
LA
M

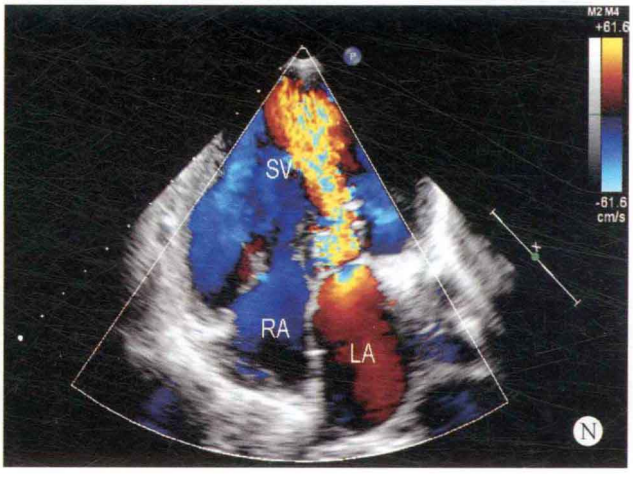
M2 M4
+61.6
-61.6
cm/s
SV
RA
LA
N

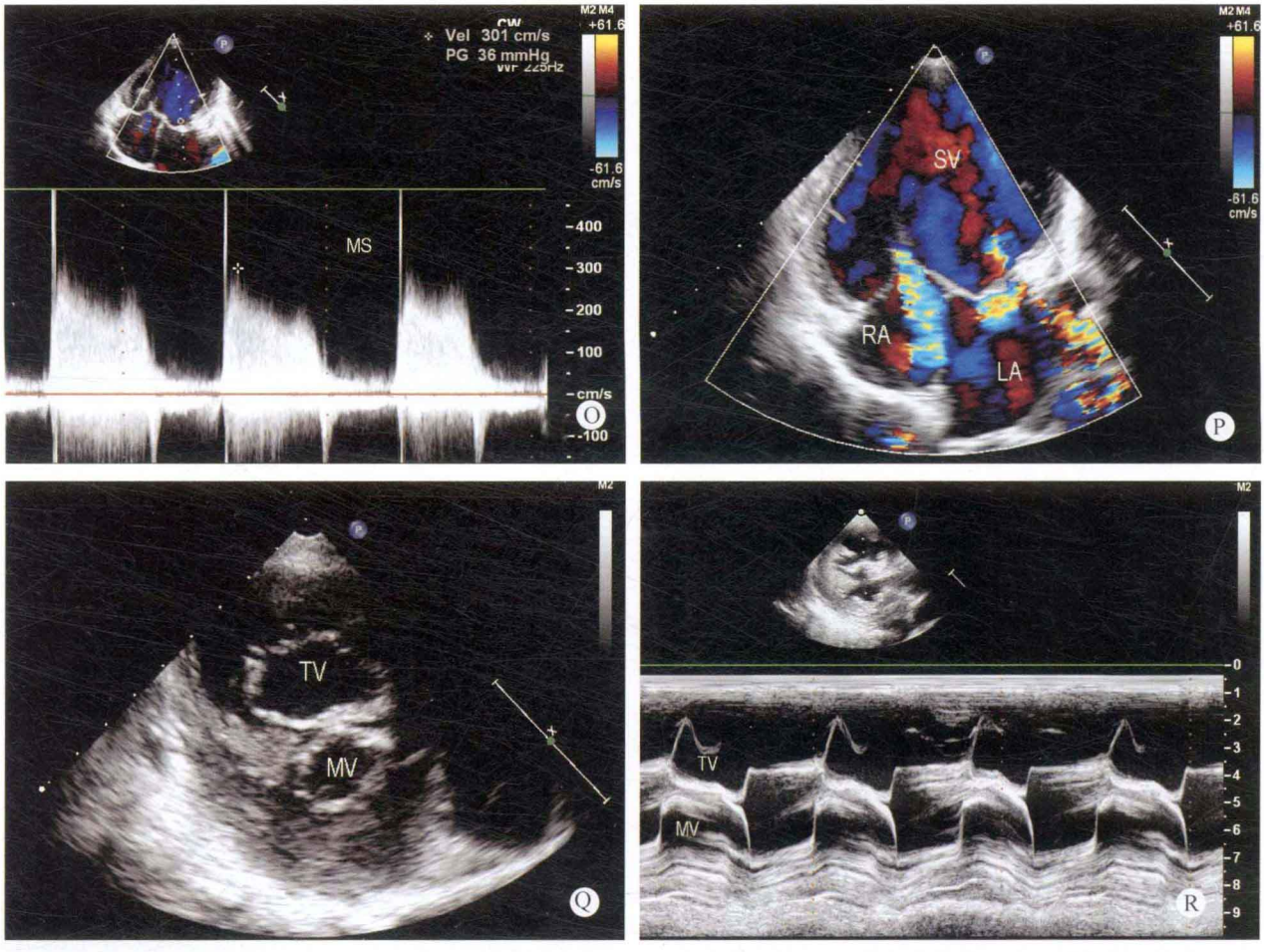

图 25-5 A. 心室长轴断面：心室腔内无室间隔组织，右侧可探及残余心腔；B. 彩色多普勒心室长轴断面：流出腔的血流进入主动脉；C. 主动脉心室长轴断面：主动脉起源于流出腔；D. 彩色多普勒心室长轴断面：主动脉内的血流速度正常；E. 类五腔心断面：肺动脉起源于单心室腔；F. 彩色多普勒类五腔心断面：单心室腔的血流进入肺动脉系统；G. 双动脉长轴断面：显示主动脉位于右侧，肺动脉位于左侧；H. 心尖左心室长轴断面：左心房轻大，二尖瓣瓣上探及环形隔膜样回声；I. 彩色多普勒心尖长轴断面：左心房的血流通过二尖瓣瓣上环部位及二尖瓣口时，血流速度增快；J～L. 心尖四腔心断面：二尖瓣叶增厚，瓣上可探及环形隔膜；M、N. 彩色多普勒心尖四腔心断面：舒张期左心房血流进入二尖瓣口时速度增快；O. 连续多普勒二尖瓣口血流频谱：舒张期二尖瓣口血流速度增快；P. 彩色多普勒四腔心断面：收缩期二尖瓣改变时出现少量反流；Q. 心室短轴断面：二尖瓣叶与三尖瓣叶之间无室间隔回声；R. M 型心室波群：二尖瓣与三尖瓣之间无室间隔回声，二尖瓣叶呈城墙样改变

多普勒超声心动图

舒张期二尖瓣口血流速度增快，流速为 3m/s，压差为 36mmHg。收缩期三尖瓣口探及中量反流，反流流速约为 4.6m/s，压差约为 84mmHg，估测肺动脉压约为 94mmHg。动脉水平探及左向右分流。

超声心动图诊断

先天性心脏病、左室型单心室、大动脉转位、二尖瓣器发育异常、二尖瓣狭窄、二尖瓣瓣上隔膜、三尖瓣关闭不全、三尖瓣中量反流、动脉导管未闭、动脉水平左向右分流、肺动脉高压。

病例分析

除单心室和大动脉转位，患者的二尖瓣叶增厚，开放受限，过瓣口的血流速度增快，但由于二尖瓣瓣上隔膜同时存在二尖瓣狭窄，易出现漏诊现象。因此对于二尖瓣口的血流速度增快，应注意寻找原因，应用彩色多普勒观察时，位于二尖瓣口部位出现两层血流汇聚现象，提示二尖瓣瓣上有狭窄部位，应注意检出。

患者伴有肺动脉高压，致使心内左向右的分流速度减慢，对动脉导管未闭的检出造成一定的难度。本例患者虽然动脉水平的分流速度减慢，但位于主肺动脉内仍能探及源于降主动脉的左向右分流。

思维要点

（1）在检查复杂畸形的过程当中，避免遗漏其他的合并畸形，尤其是左心系统。

（2）二尖瓣口出现血流加速现象提示二尖瓣瓣上隔膜。

病例 25-5　男，2 个月（图 25-6）

二维超声心动图

心脏位于左侧胸腔，心房正位，心室右襻。全心内径增大，以左心房室为著，室间隔与左室壁厚度正常，运动厚度尚可。房间隔中部回声脱失约 8mm，膜部室间隔回声脱失约 8mm。主动脉位于正前，起源于解剖右心室；肺动脉位于正后，起源于解剖左心室。室间隔向右侧移位，三尖瓣骑跨室间隔，主肺动脉及左右肺动脉发育正常。各瓣膜形态、结构及启闭运动未见明显异常。主动脉弓降部未见异常。冠状静脉窦扩张。

多普勒超声心动图

房水平及室水平均可探及以左向右为主的双向分流。

超声心动图诊断

先天性心脏病、完全型大动脉转位、膜周部室间隔缺损、室水平双向分流、Ⅱ孔中央型房间隔缺损、房水平双向分流、三尖瓣骑跨于室间隔上。

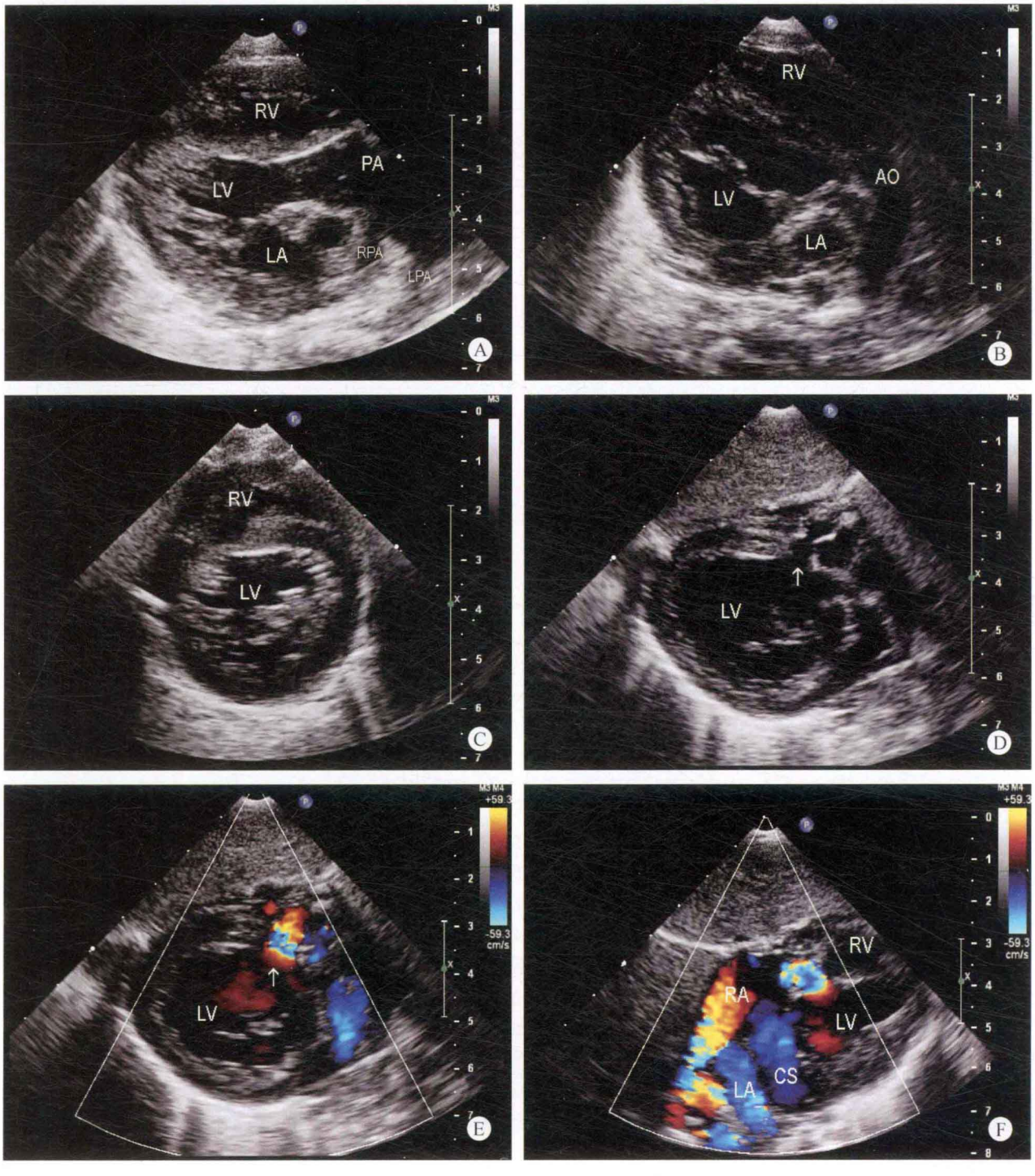

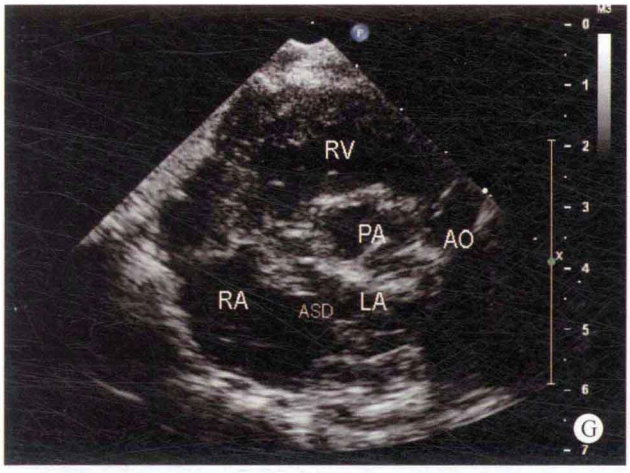
RV
PA
AO
RA
ASD
LA
G

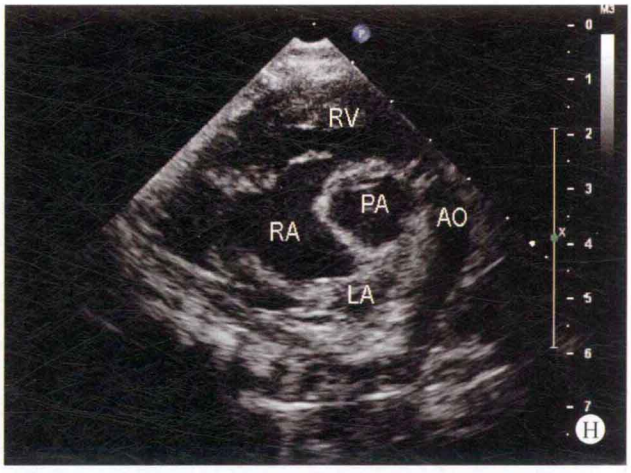
RV
PA
AO
RA
LA
H

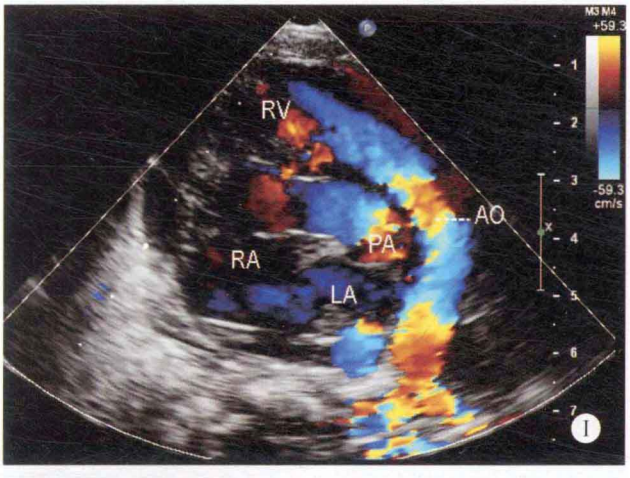
RV
AO
PA
RA
LA
I

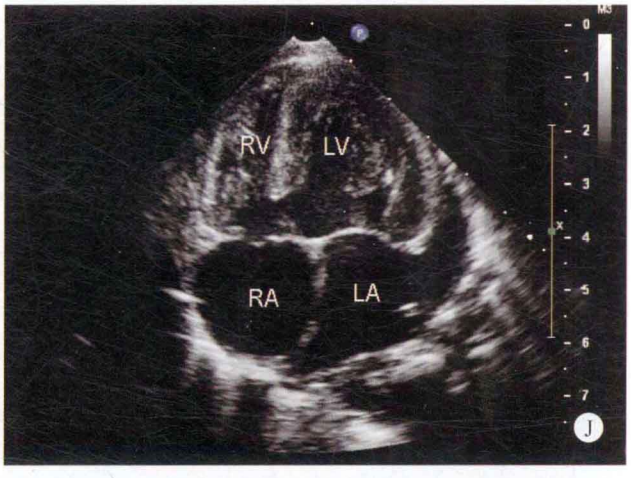
RV
LV
RA
LA
J

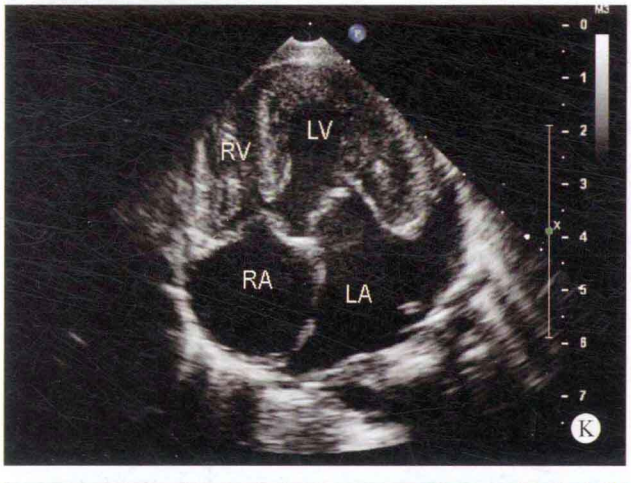
RV
LV
RA
LA
K

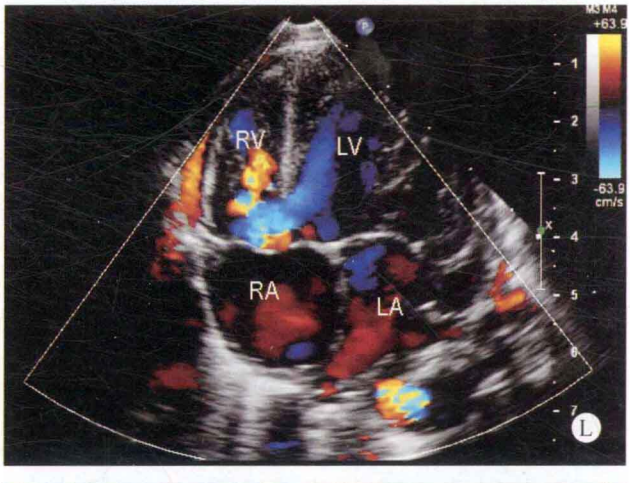
RV
LV
RA
LA
L

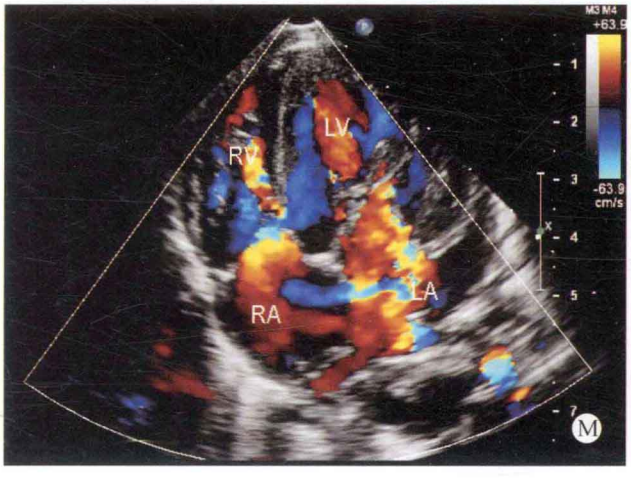
RV
LV
RA
LA
M

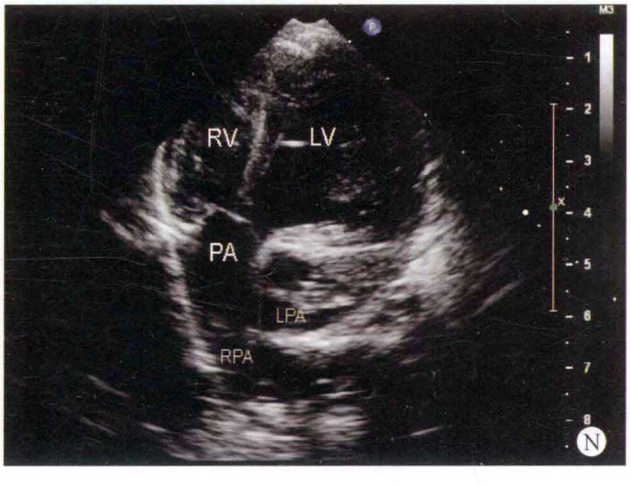
RV
LV
PA
LPA
RPA
N

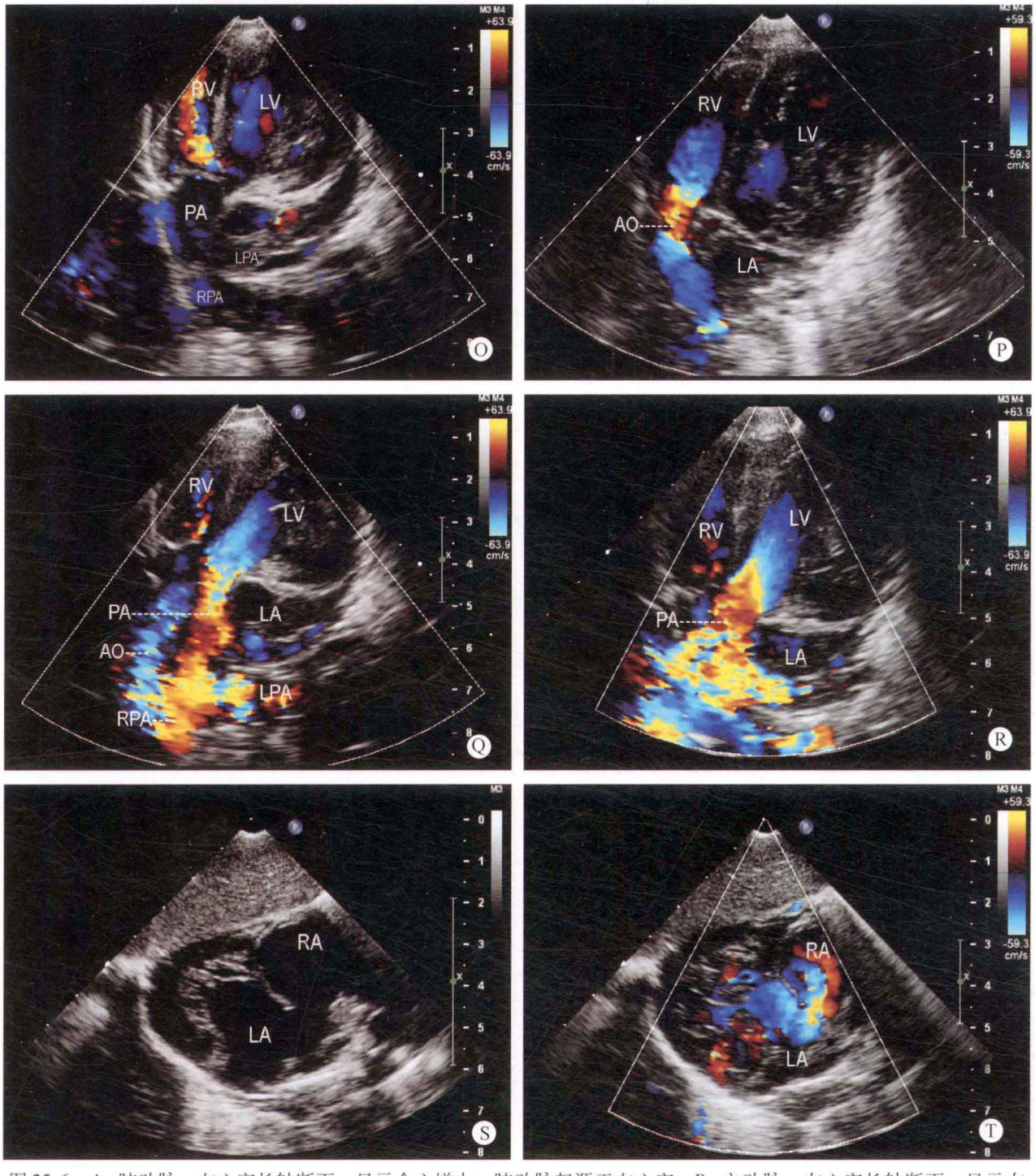

图 25-6　A. 肺动脉－左心室长轴断面：显示全心增大，肺动脉起源于左心室；B. 主动脉－右心室长轴断面：显示右心室起源于主动脉，右心室连接增大；C. 胸骨左缘左心室短轴断面：显示左心室连接增大；D. 剑下左心室短轴断面：室间隔出现回声脱失（箭头所示）；E. 彩色多普勒左心室短轴断面：显示室水平出现红色左向右分流（箭头所示）；F. 彩色多普勒剑下四腔心断面：室水平出现分流、冠状静脉窦扩张；G、H. 大动脉短轴断面：主动脉与右心室相连接、房间隔出现回声脱失；I. 彩色多普勒类四腔心断面：显示主动脉与右心室相连接，右心室的血流进入主动脉；J、K. 心尖四腔心断面：全心增大，以左心回声为著，室间隔连续性中断，三尖瓣骑跨室间隔，并显示房室瓣叶的关闭与开放；L. 彩色多普勒四腔心断面：室水平出现蓝色的右向左分流；M. 彩色多普勒心尖四腔心断面：显示房水平及室水平出现双向分流；N. 心尖肺动脉－左心室长轴断面：显示肺动脉与左心室相连接；O. 彩色多普勒心尖肺动脉－左心室长轴断面：显示左心室的血流进入肺动脉内；P. 彩色多普勒心尖主动脉－右心室长轴断面：显示右心室的血流进入主动脉内；Q. 彩色多普勒心尖双动脉长轴断面：显示左心室的血流进入肺动脉内，右心室的血流进入主动脉内；R. 彩色多普勒心尖五腔心断面：收缩期左心室血流进入肺动脉；S. 剑下双心房断面：房间隔中部回声脱失；T. 彩色多普勒剑下双心房断面：房水平出现蓝色的右向左分流

病例分析

患者的大动脉空间方位与心室的连接关系均出现异常，主动脉位于正前，起源于右心室，而肺动脉位于正后，起源于左心室，房间隔及室间隔均出现回声脱失。但本例患者与其他大动脉转位患者不同的是室间隔向右侧移位，致使位于四腔心断面时，左心室腔的有效腔径显示较充分，而右心室的有效腔径显示较小，三尖瓣叶呈骑跨状态，房间隔与室间隔不在同一垂线上，舒张期心房的血流排入心室时，部分右心房的血流直接进入左心室，增加了右向左的分流量，患者发绀程度加重。在检查的过程中，位于大动脉短轴方位时，显示主动脉有一定的难度，需通过改变探头的扫描角度，才能显示主动脉与右心室的连接关系，表明患者在房室瓣环水平出现轻度的十字交叉现象。

思维要点

（1）大动脉的识别。

（2）三尖瓣叶骑跨对血流动力学改变的意义。

病例 25-6　男，14 个月（图 25-7）

二维超声心动图

心脏位于左侧胸腔，心房正位，心室右襻。全心增大，以右心房室为著，心腔内仅探及长约 14mm 的室间隔残端组织。房间隔卵圆孔分离，主动脉位于左前，起源于位于右侧的解剖右心室，肺动脉位于右后，起源于位于左侧的解剖左心室。肺动脉瓣增厚，开放受限，主肺动脉及左右肺动脉发育尚可。室间隔向左侧移位，二尖瓣骑跨于室间隔之上，但可探及单支腱索附着于室间隔残端的顶部。其余各瓣膜形态、结构及启闭运动未见明显异常。主动脉弓降部未见异常，右冠状动脉起源于主动脉，但未能探及明确的左冠状动脉的起源部位。

多普勒超声心动图

室水平探及双向分流，房水平探及左向右分流。收缩期肺动脉瓣口血流速度增快，流速为 2.8m/s，压差为 31.4mmHg。二尖瓣口探及中量反流，流速为 4.5m/s，压差为 81mmHg。

超声心动图诊断

先天性心脏病、完全型左位型大动脉转位、膜周部室间隔缺损、室水平双向分流、功能性单心室、二尖瓣跨越、二尖瓣关闭不全、二尖瓣中量反流、肺动脉瓣狭窄、卵圆孔未闭。

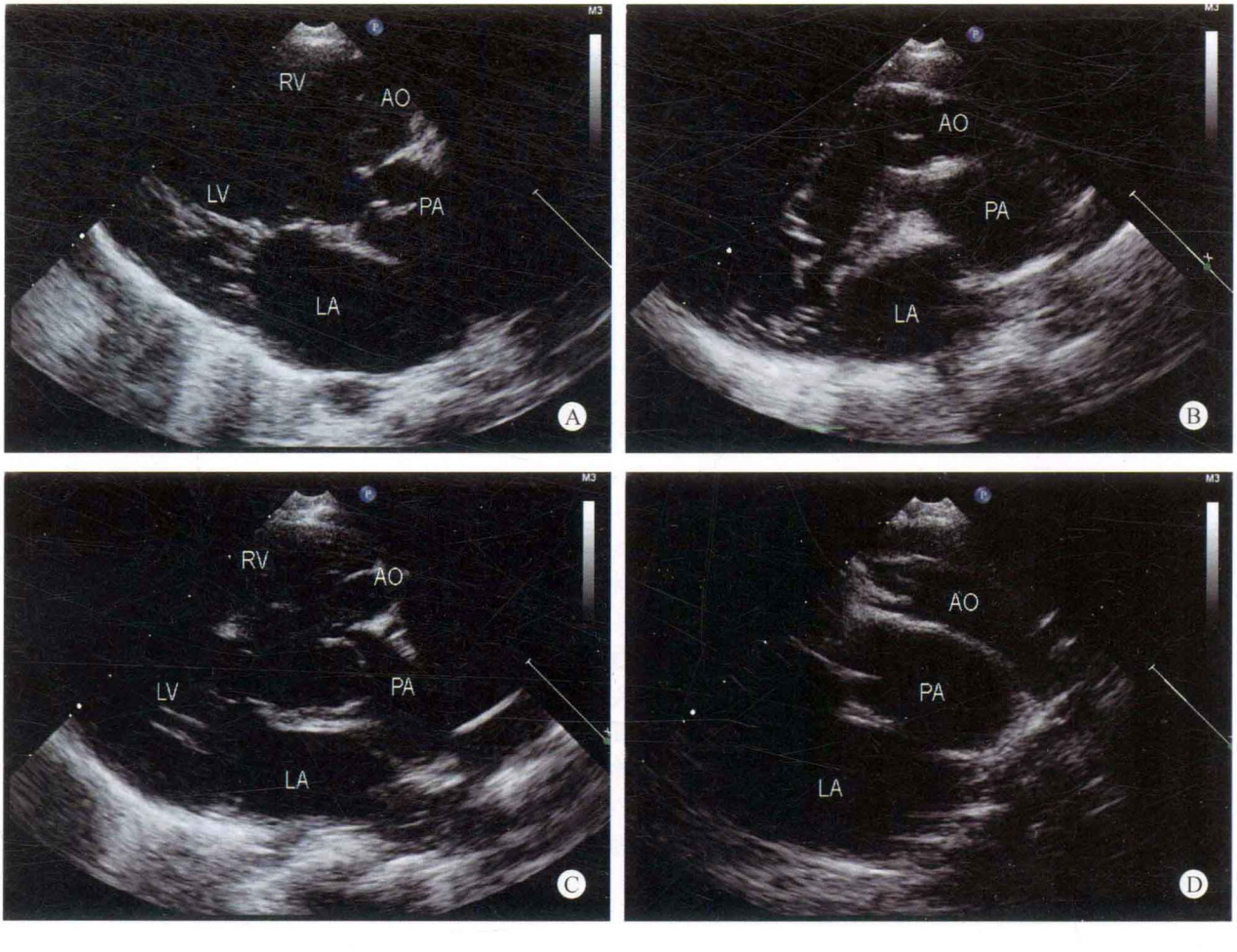

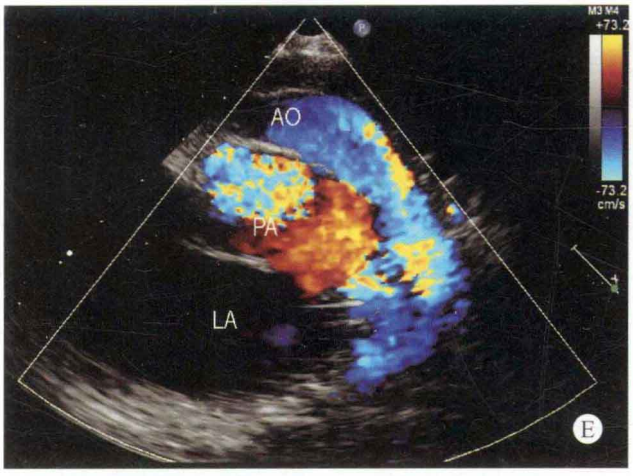
AO
PA
LA
E

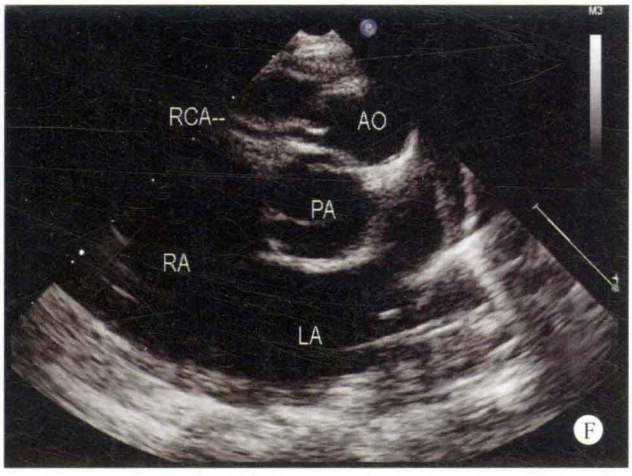
RCA
AO
PA
RA
LA
F

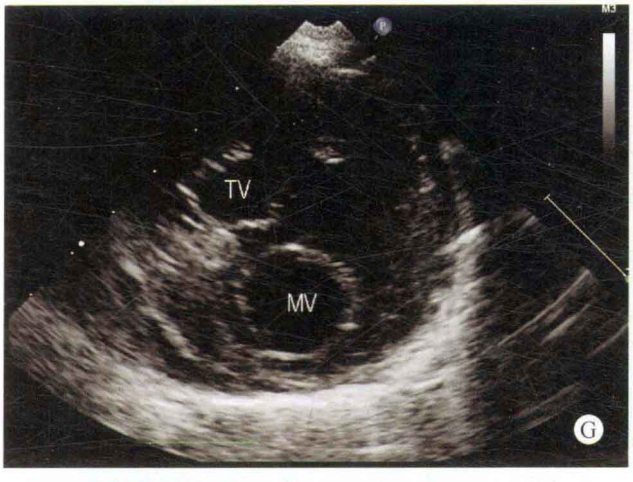
TV
MV
G

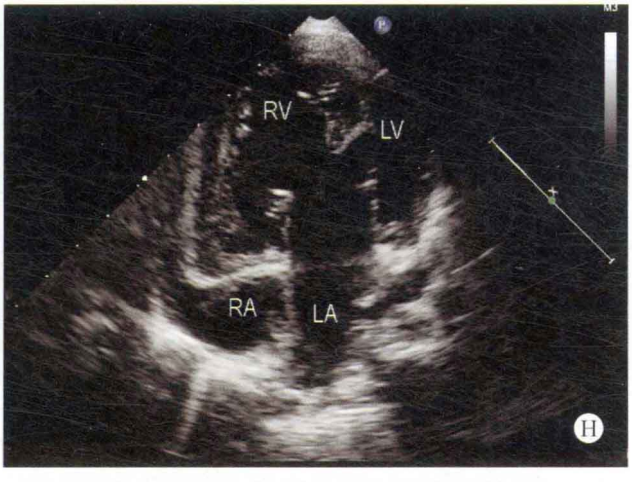
RV
LV
RA
LA
H

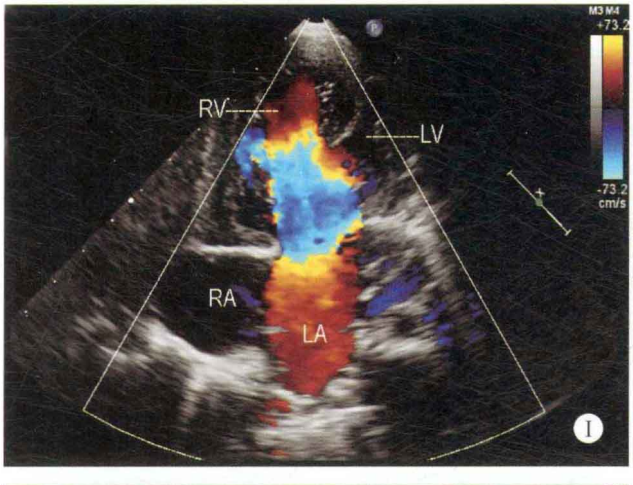
RV
LV
RA
LA
I

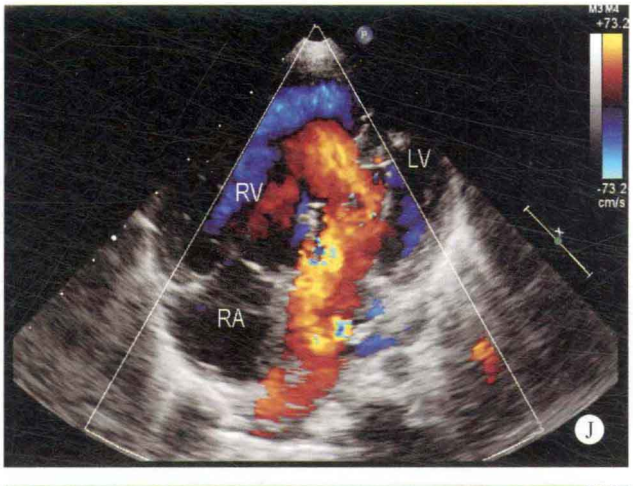
LV
RV
RA
J

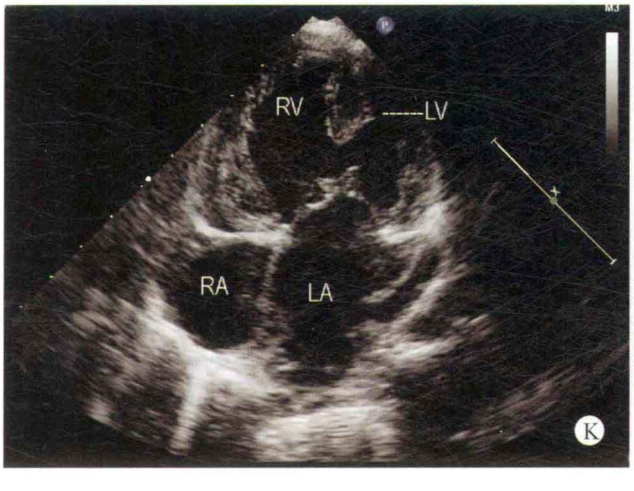
RV
LV
RA
LA
K

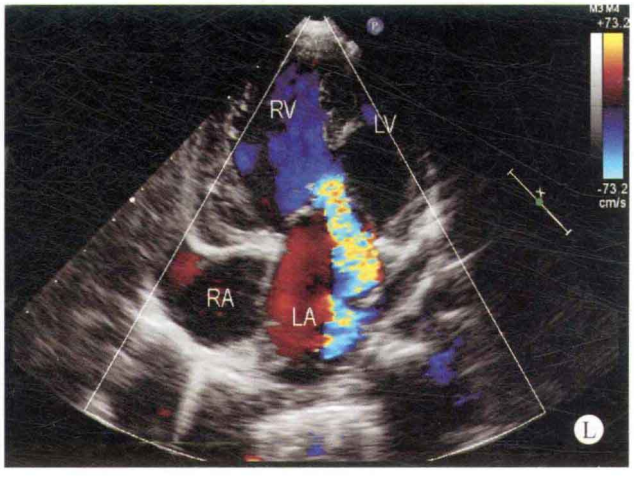
RV
LV
RA
LA
L

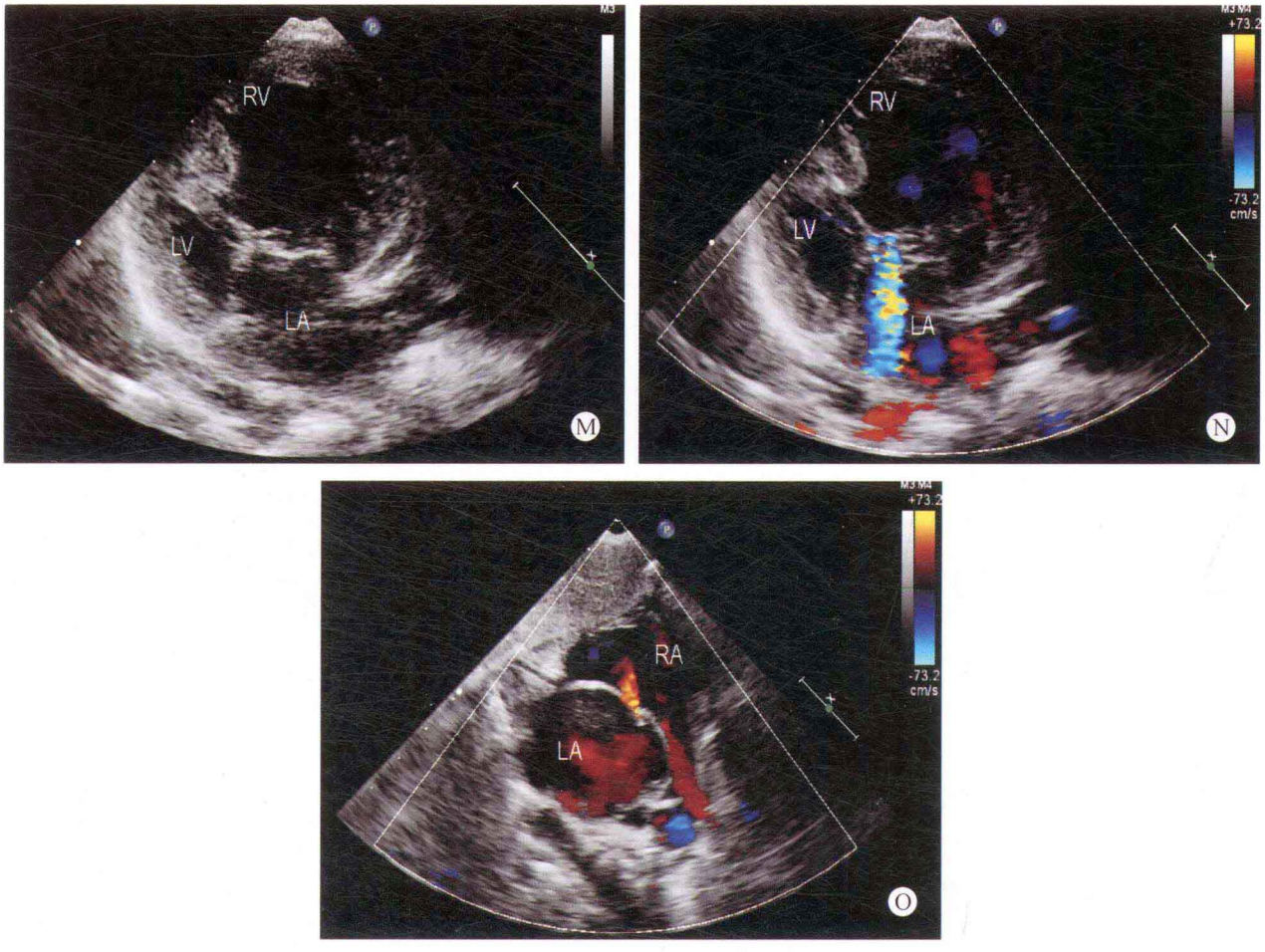

图 25-7 A～D. 大动脉长轴断面：主动脉位于左前，起源于右心室，肺动脉位于右后，起源于左心室。肺动脉瓣增厚，开放受限，主肺动脉呈狭窄后扩张；E. 彩色多普勒大动脉长轴断面：显示收缩期肺动脉瓣口血流速度增快，呈五彩镶嵌色；F. 大动脉短轴断面：显示主动脉位于左前，仅见右冠状动脉起源于主动脉，未能显示左冠状动脉位于主动脉的开口，肺动脉内径增宽，位于右后；G. 心室短轴断面：显示两组房室瓣叶分别位于两个心腔，室间隔出现较大的回声脱失；H. 舒张期心尖四腔心断面：室间隔出现较大的回声脱失，二尖瓣前叶跨越室间隔；I、J. 舒张期彩色多普勒四腔心断面：显示舒张期左心房血流同时进入左心室及右心室；K. 收缩期四腔心断面：收缩期二尖瓣叶关闭时，骑跨于室间隔之上，但未能同时显示右心回声的流入道部分，表明房室瓣环部位呈十字交叉状态；L. 收缩期彩色多普勒四腔心断面：显示收缩期二尖瓣口出现的反流同时源于左心室及右心室；M. 类左心室长轴断面：显示二尖瓣叶的部分腱索附着于室间隔的残端；N. 彩色多普勒类左心室长轴断面：收缩期二尖瓣口出现蓝五彩镶嵌色的反流；O. 彩色多普勒剑下双心房断面：房水平出现少量左向右分流

病例分析

患者的主动脉位于左前，但起源于右心室，而肺动脉位于右后，起源于左心室，肺动脉瓣增厚，开放受限，主肺动脉呈狭窄扩张。室间隔缺损较大，室间隔的残端组织向左侧移位，部分二尖瓣前叶的腱索附着于室间隔的残端组织，舒张期二尖瓣叶开放时，二尖瓣前叶进入右心室腔，呈跨越状态，致使舒张期左心房进入左心室的血流部分直接进入右心室，使左向右分流量增大，左心室的血容量减少。由于患者呈轻度的十字交叉心，在检查的过程中应注意心室腔的检出。

患者的室间隔残端长度仅为 14mm，应注意与粗大乳头肌组织相鉴别。

思维要点

（1）如何识别动脉起源的心室。

（2）二尖瓣跨越室间隔对血流动力学的影响。

（3）室间隔残端组织与粗大乳头肌的鉴别。

（4）一侧心室腔径显示不全时，对诊断提示的意义。

病例 25-7 男，2 个月（图 25-8）

二维超声心动图

心脏位于左侧胸腔，内脏位置正常，心房正位，心

室右襻。左心房及右心房室内径增大，左心室内径在正常范围。室间隔与左心室壁厚度正常，运动幅度尚可。房间隔连续性良好，膜部室间隔回声脱失约10mm。主动脉位于右前，起源于解剖右心室，肺动脉内径轻度增宽，位于左后，起源于解剖左心室，肺动脉瓣轻度增厚，启闭尚可，主肺动脉及左、右肺动脉发育正常。其余各瓣膜形态、结构及启闭运动未见明显异常。主动脉弓降部未见异常。可疑右冠状动脉路径异常。

多普勒超声心动图

室水平探及双向分流，收缩期肺动脉瓣口血流速度轻度增快，流速为1.9m/s，压差为15mmHg，三尖瓣口探及少量反流。

超声心动图诊断

先天性心脏病、完全型右位型大动脉转位、膜周部室间隔缺损、室水平双向分流、右冠状动脉路径异常？

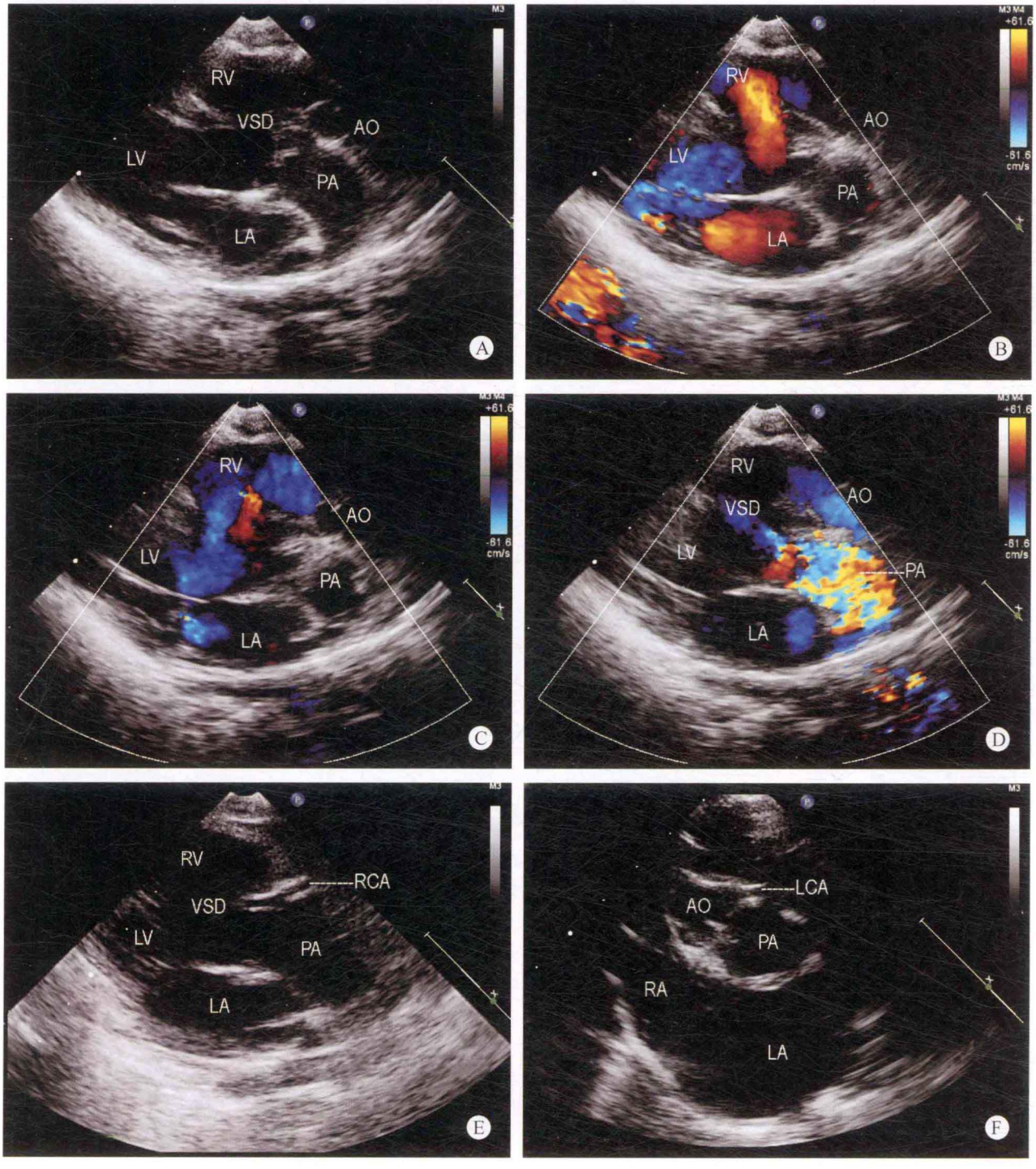

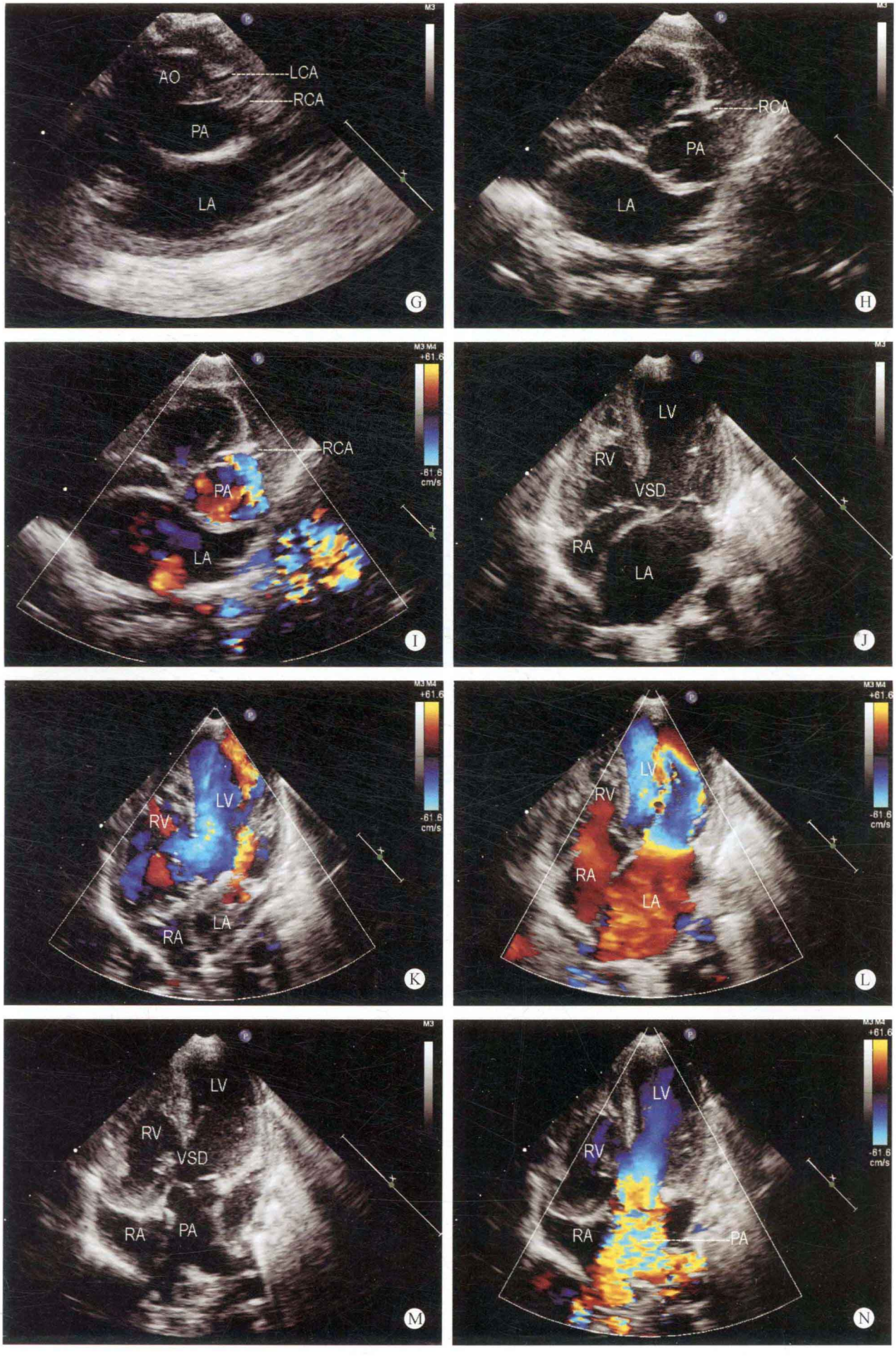
AO
LCA
RCA
PA
LA
G
RCA
PA
LA
H
M3 M4
+61.6
-61.6
cm/s
RCA
PA
LA
I
LV
RV
VSD
RA
LA
J
RV
LV
RA
LA
K
LV
RV
RA
LA
L
LV
RV
VSD
RA
PA
M
LV
RV
RA
PA
N

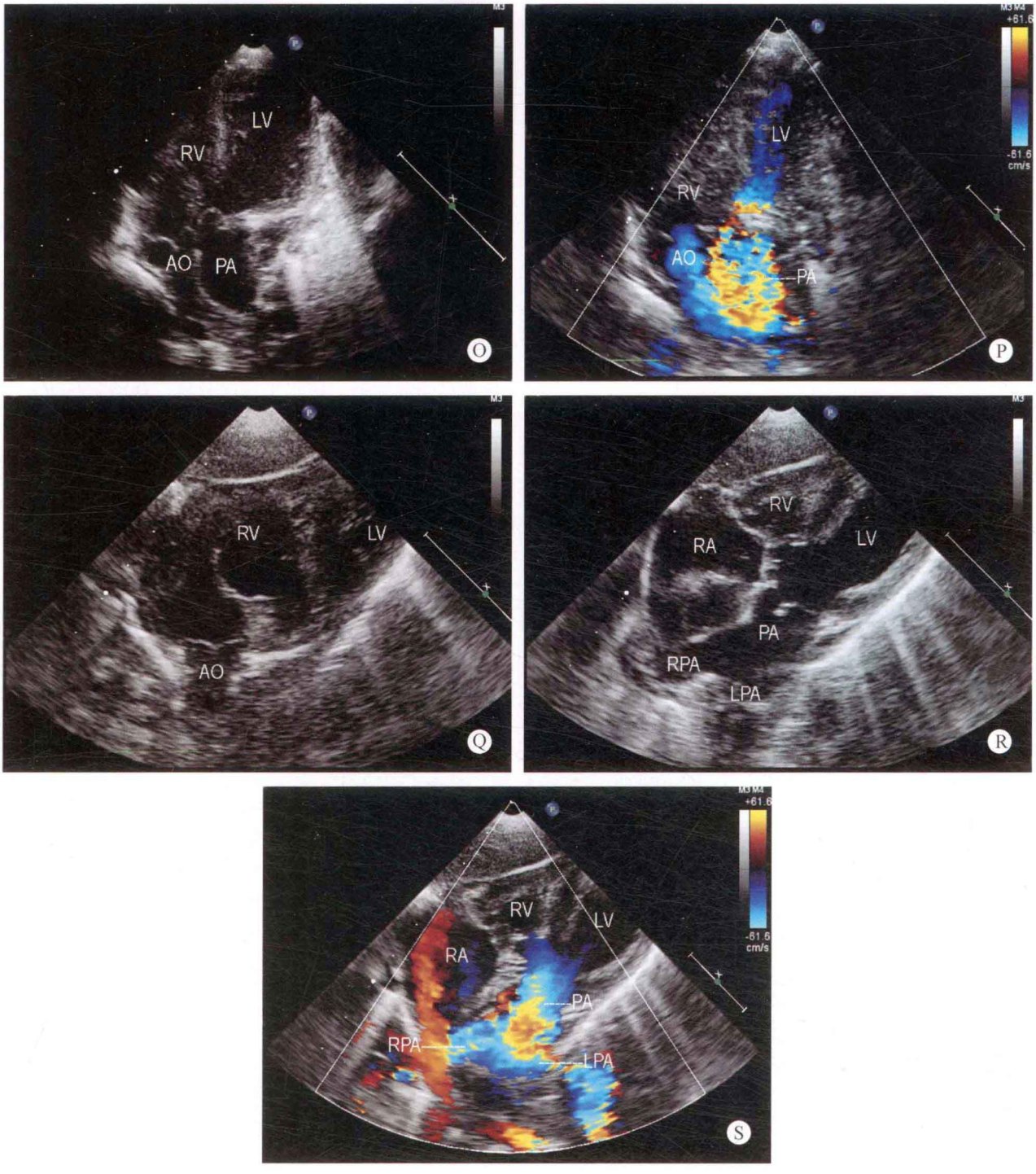

图 25-8　A. 双动脉心室长轴断面：大动脉位置异常，主动脉与右心室相连接，肺动脉与左心室相连接；B. 彩色多普勒双动脉－心室长轴断面：室水平出现红色左向右分流；C. 彩色多普勒双动脉－心室长轴断面：室水平出现蓝色右向左分流；D. 彩色多普勒双动脉－心室长轴断面：主动脉与右心室相连接，肺动脉与左心室相连接，肺动脉瓣口血流速度增快，呈五彩镶嵌色；E. 心室长轴断面：显示右冠状动脉位于肺动脉前瓣的前方，室间隔连续性中断；F. 双动脉短轴断面：主动脉位于右前，肺动脉位于左后，显示左冠状动脉起源于主动脉的开口；G. 双动脉短轴断面：显示左冠状动脉仍起源于主动脉，而右冠状动脉路径异常；H. 显示右冠状动脉路径异常；I. 彩色多普勒肺动脉短轴断面：显示右冠状动脉内出现血流信息；J. 左心房增大，室间隔连续性中断；K. 彩色多普勒四腔心断面：室水平出现右向左分流，收缩期二尖瓣口关闭时，无反流性血流；L. 彩色多普勒四腔心断面：舒张期二尖瓣口血流速度在正常范围；M. 五腔心断面：肺动脉起源于左心室；N. 彩色多普勒五腔心断面：收缩期肺动脉瓣口血流速度增快，呈五彩镶嵌色；O. 双动脉双心室长轴断面：右心室与主动脉相连接，左心室与肺动脉相连接，室间隔连续性中断；P. 彩色多普勒双动脉－双心室长轴断面：显示左心室血流进入肺动脉瓣口时，速度增快，呈五彩镶嵌色；Q. 显示右心室与主动脉相连接；R. 显示肺动脉与左心室相连接；S. 彩色多普勒剑下肺动脉－左心室长轴断面：显示左心室血流进入肺动脉

病例分析

在检查完全型大动脉转位的患者时，尤其应注意冠状动脉的路径走向，有无冠状动脉畸形及起源部位的异常，以免在大动脉调转手术的过程中，给术者带来不必要的麻烦。本病例除大动脉与心室的连接关系异常同时伴有室间隔缺损外，冠状动脉的路径出现异常，其左冠状动脉仍开口于主动脉的左冠窦，但右冠状动脉路径在肺动脉的前窦前方。在检查这类患儿时，由于患儿较小，冠状动脉极细小，在观察的过程中应注意增益旋钮的调节，以清晰显示冠状动脉的走行方向，做出正确的诊断。

思维要点

（1）如何检出异常的冠状动脉路径。

（2）冠状动脉路径异常的检出对手术的意义。

（3）遗漏冠状动脉路径异常对手术的影响。

病例 25-8　男，15 岁（图 25-9）

二维超声心动图

心脏位于左侧胸腔，内脏位置正常，心房正位，心室右襻。全心内径增大，室间隔与左室壁厚度正常，运动幅度尚可。房间隔连续中断约 17mm，室间隔连续性良好。主动脉内径增宽，位于右前，起源于解剖的右心室，肺动脉位于左后，起源于解剖的左心室。肺动脉瓣关闭不良，主肺动脉及左、右肺动脉内径明显增宽。其余各瓣膜形态、结构及启闭运动未见异常。主动脉弓降部未见异常。

多普勒超声心动图

房水平探及双向分流。三尖瓣口探及少量反流，流速为 4.3m/s，压差为 74mmHg。肺动脉瓣口探及中量反流，估测肺动脉压力约为 84mmHg。

超声心动图诊断

先天性心脏病、完全型右位型大动脉转位、Ⅱ孔中央型房间隔缺损、房水平双向分流、肺动脉高压。

病例分析

无室间隔缺损的大动脉转位患者由于体循环与肺循环之间的交通不好，缺氧程度较重，发绀明显，呼吸急促，而且出生后即可出现，通常在短期内即应采取手术治疗。但本例患者由于房间隔缺损较大，为 17mm，在体循环与肺循环之间形成了较好的交通状况，因此在就诊时年龄已为 15 岁。本例表明无论有无室间隔缺损，患者的生存状态取决于房间隔缺损和（或）室间隔缺损的交通口大小，缺损越大，体循环与肺循环之间血流交通越多，患者所获取的氧合血越多，其生存的时间越长。

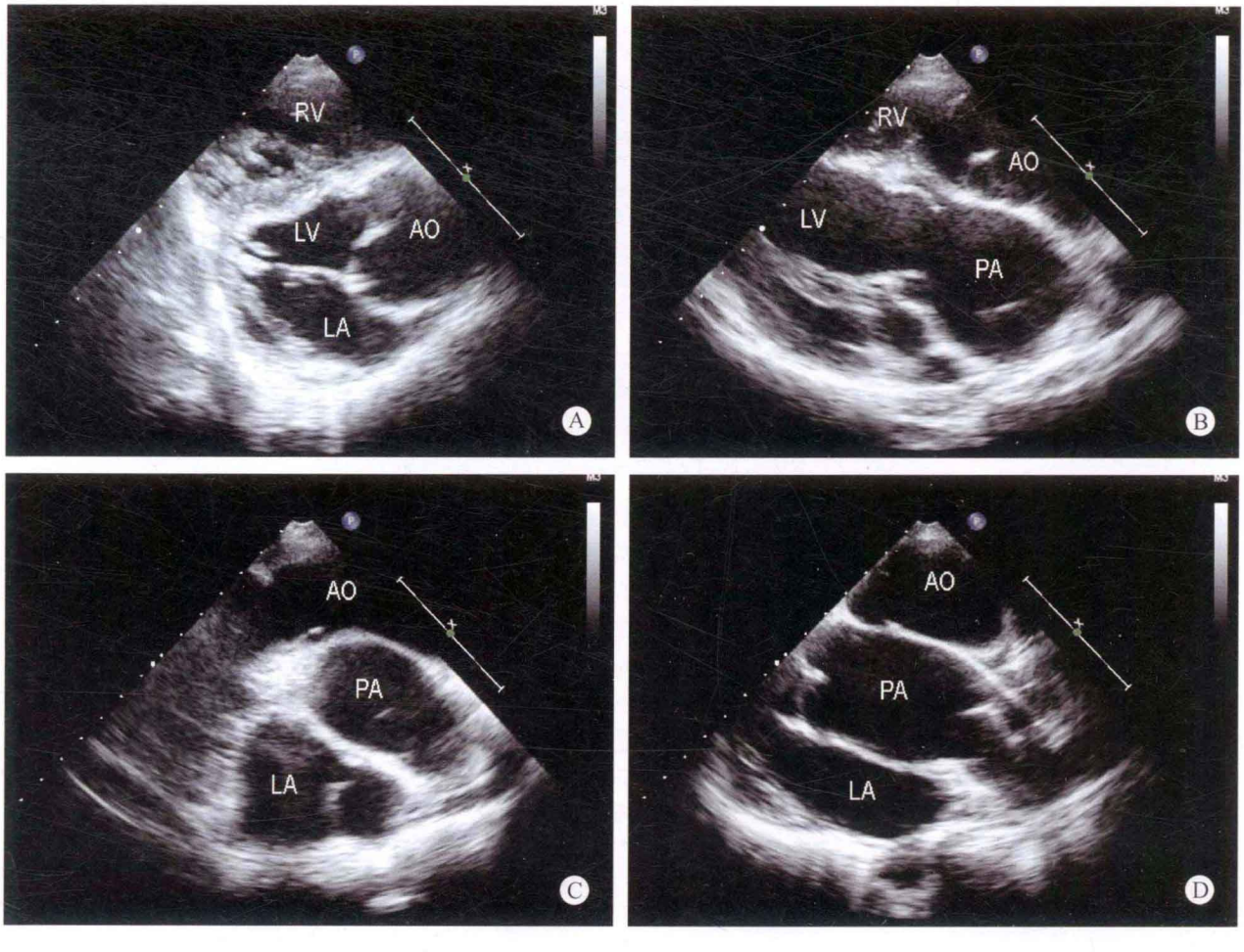

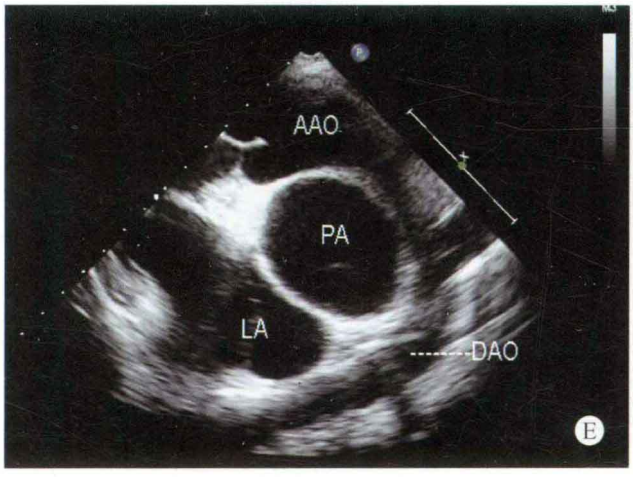
AAO
PA
LA
DAO
E

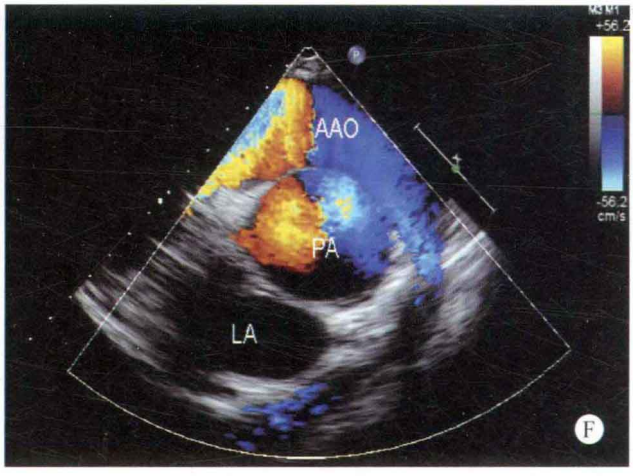
AAO
PA
LA
F

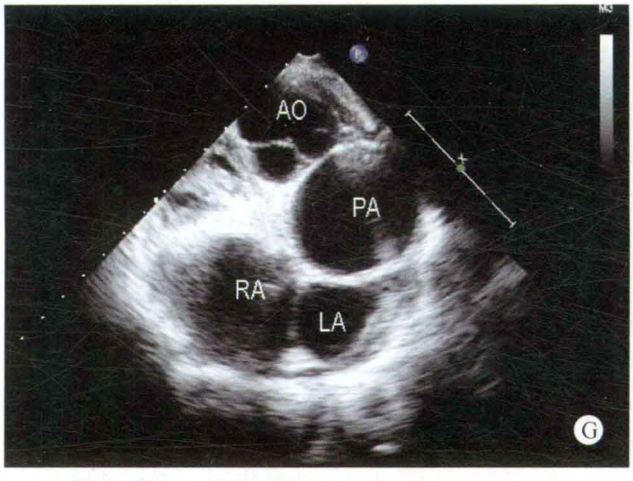
AO
PA
RA
LA
G

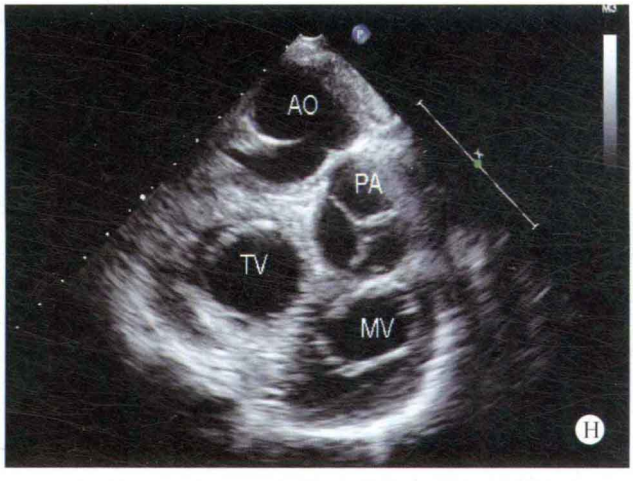
AO
PA
TV
MV
H

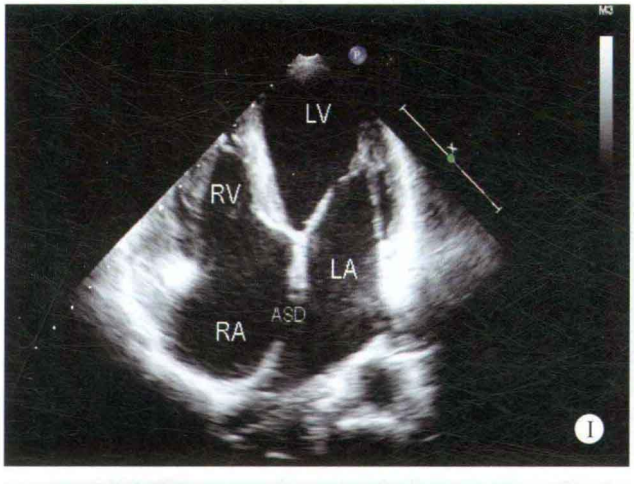
LV
RV
LA
ASD
RA
I

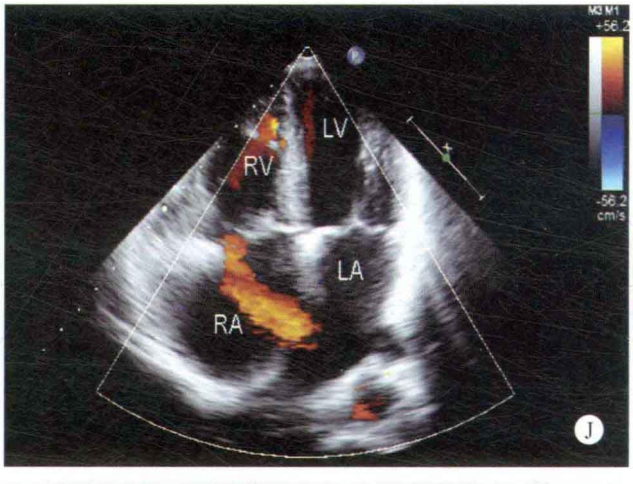
LV
RV
LA
RA
J

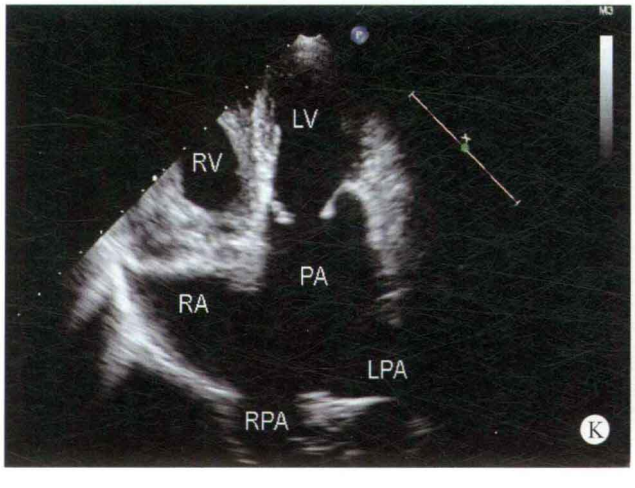
LV
RV
PA
RA
LPA
RPA
K

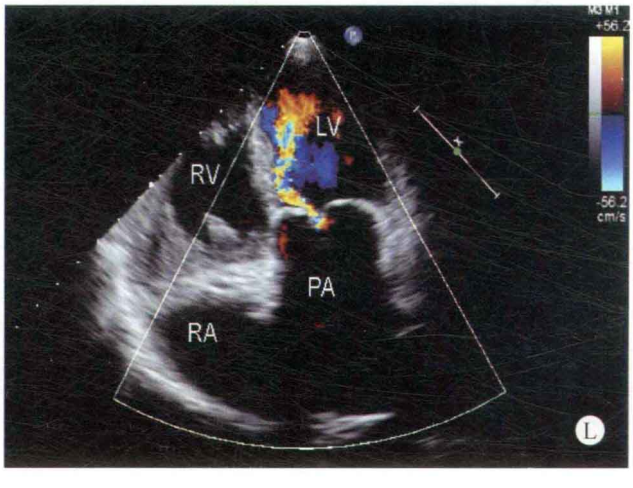
LV
RV
PA
RA
L

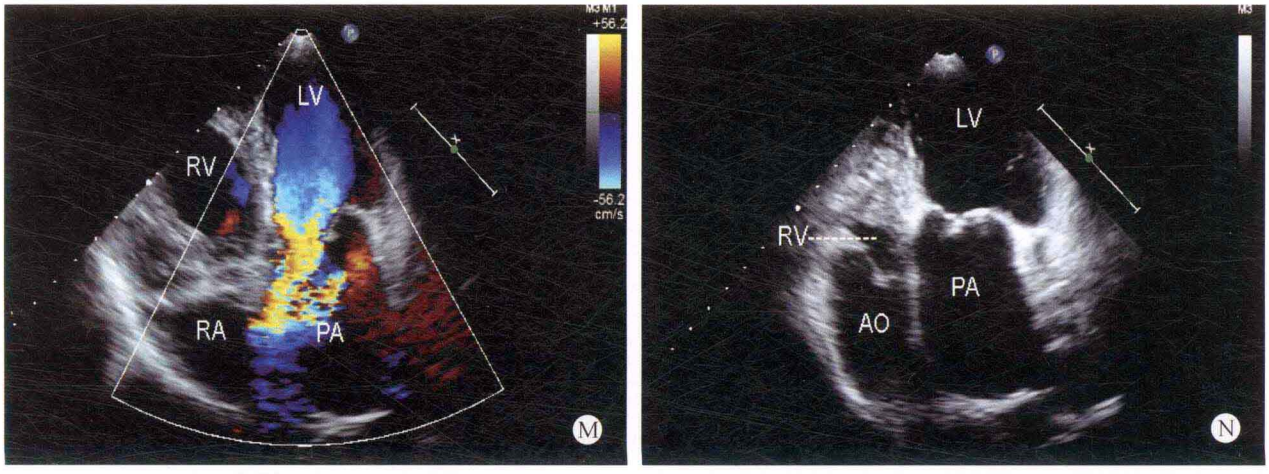

图 25-9 A. 心室长轴断面：显示增宽的肺动脉与左心室相连接；B～D. 双动脉长轴断面：显示主动脉位于右前，肺动脉位于左后，肺动脉连接明显增宽；E. 主动脉弓长轴断面：主动脉弓降部无明显狭窄区域；F. 彩色多普勒主动脉弓长轴断面：主动脉升、弓、降部血流呈层流状态，无明显血流加速部位；G. 双动脉短轴断面：显示主动脉位于右前，与右心房位于同一空间方位，肺动脉位于左后，与左心房位于同一空间方位；H. 双动脉双显示短轴断面：显示主动脉位于右前，与右心室位于同一空间方位，肺动脉位于左后，与左心室位于同一空间方位；I. 心尖四腔心断面：房间隔中部出现回声中断；J. 彩色多普勒心尖四腔心断面：房水平出现红色的左向右分流；K. 显示收缩期肺动脉瓣口开放幅度在正常范围，主肺动脉及左、右肺动脉连接明显增宽；L. 彩色多普勒心尖五腔心断面：肺动脉与左心室连接，舒张期肺动脉瓣口出现中量反流；M. 彩色多普勒心尖五腔心断面：收缩期左心室血流进入肺动脉瓣口时速度在正常范围；N. 心尖双动脉长轴断面：肺动脉连接明显增宽，起源于左心室，主动脉起源于右心室

思维要点

（1）主动脉与肺动脉的识别。

（2）心房、心室与动脉连接关系的确定。

（3）无室间隔缺损的大动脉转位患者，房间隔缺损大小对患者生存的意义。

病例 25-9 男，8 个月（图 25-10）

二维超声心动图

心脏位置正常，心房正位，心室右襻，但左心室位于左前上方，右心室位于右后下方，房间隔与室间隔未能位于同一水平面上，呈十字交叉状态。全心增大，室间隔与左心室壁厚度正常，运动幅度尚可。房间隔连续性良好，膜周部室间隔回声脱失约 8mm。主动脉位于右前，起源于解剖右心室，肺动脉位于左后，起源于解剖左心室。肺动脉瓣增厚，开放受限，主肺动脉及左、右肺动脉发育欠佳。其余各瓣膜形态、结构及启闭运动未见异常。主动脉弓降部未见异常。

多普勒超声心动图

室水平探及双向分流。收缩期肺动脉瓣口血流速度增快，流速为 4.8m/s，压差为 92mmHg。

超声心动图诊断

先天性心脏病、十字交叉心、右位型大动脉转位、膜周部室间隔缺损、室水平双向分流、肺动脉瓣狭窄。

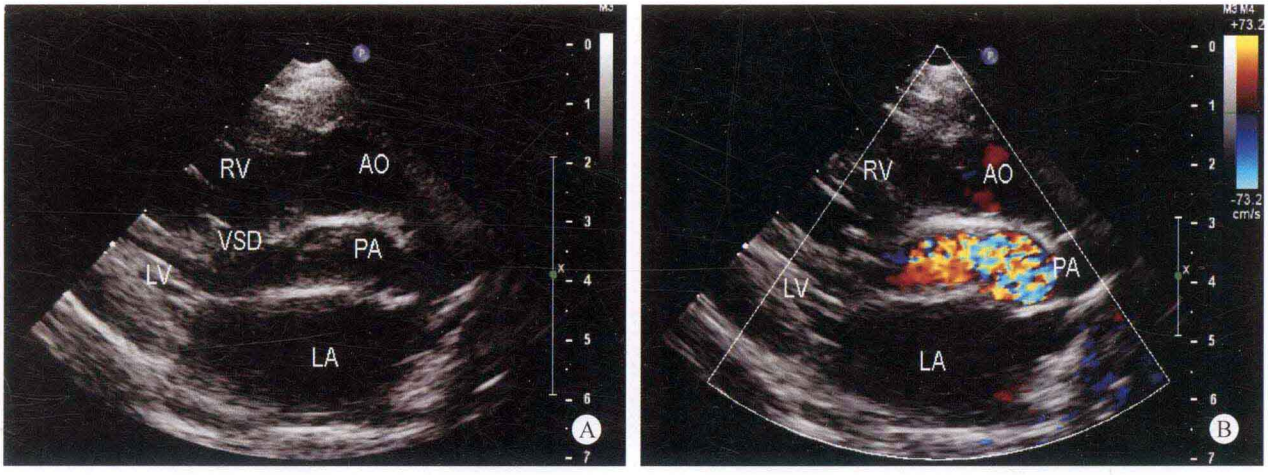

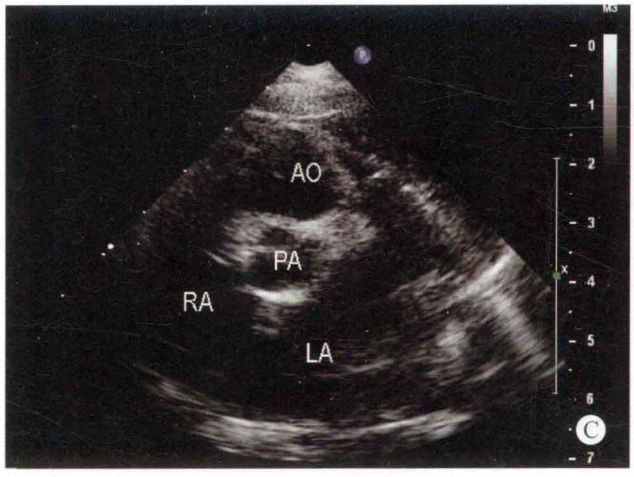
AO
PA
RA
LA
C

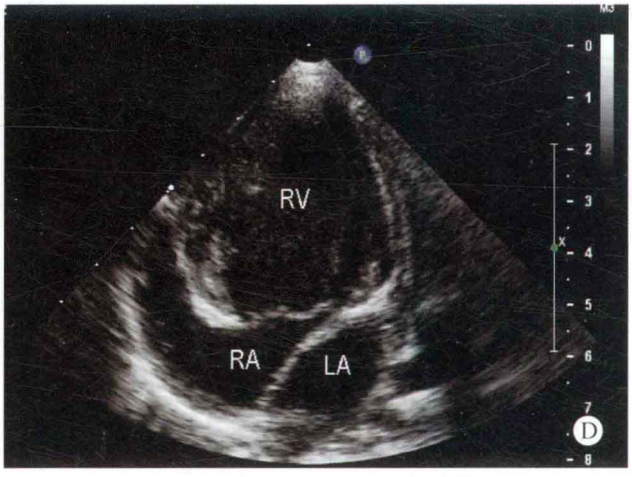
RV
RA
LA
D

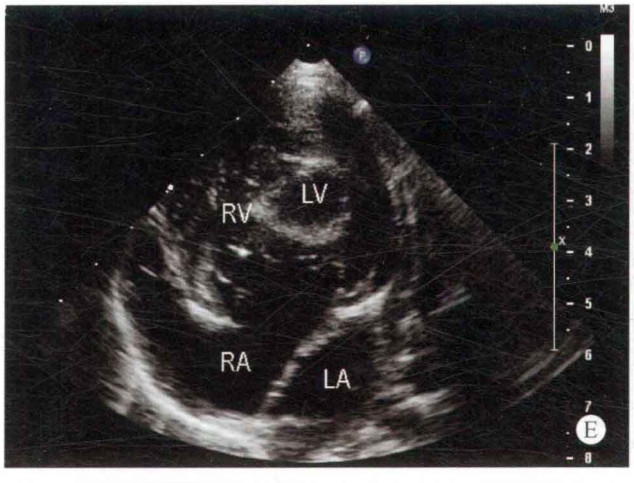
LV
RV
RA
LA
E

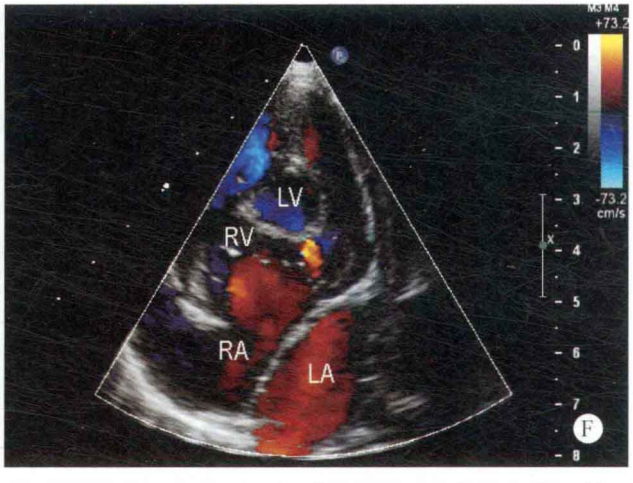
LV
RV
RA
LA
F

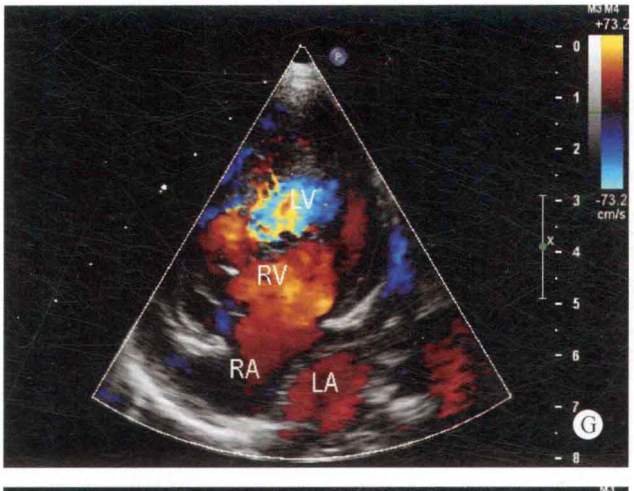
LV
RV
RA
LA
G

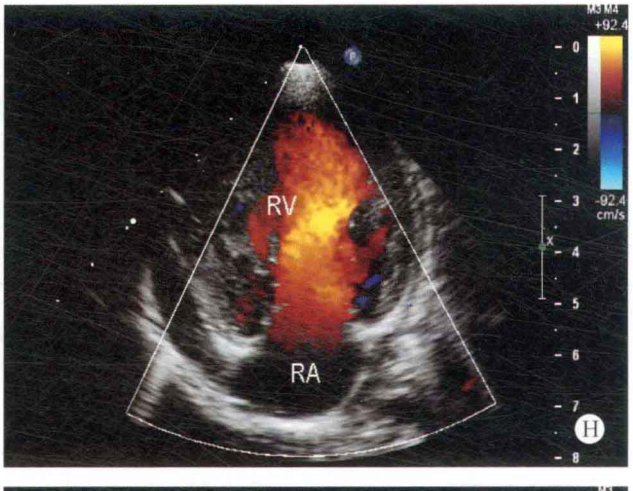
RV
RA
H

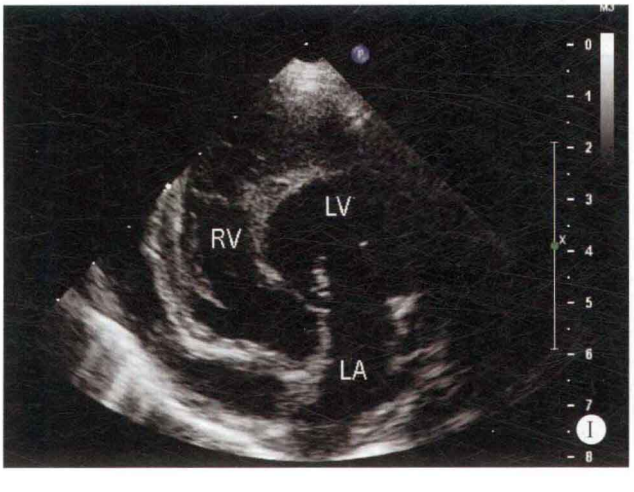
LV
RV
LA
I

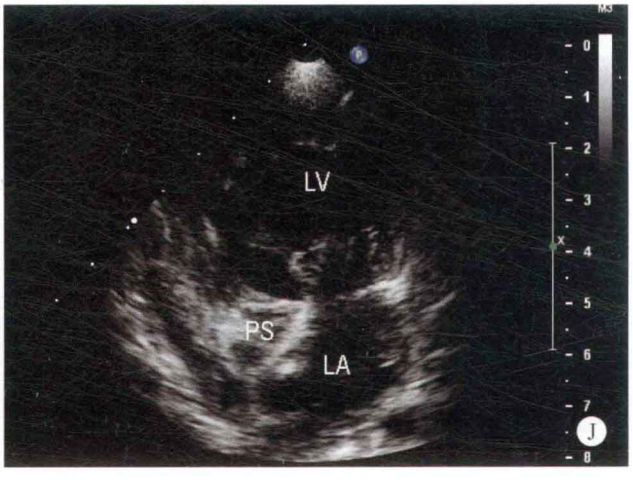
LV
PS
LA
J

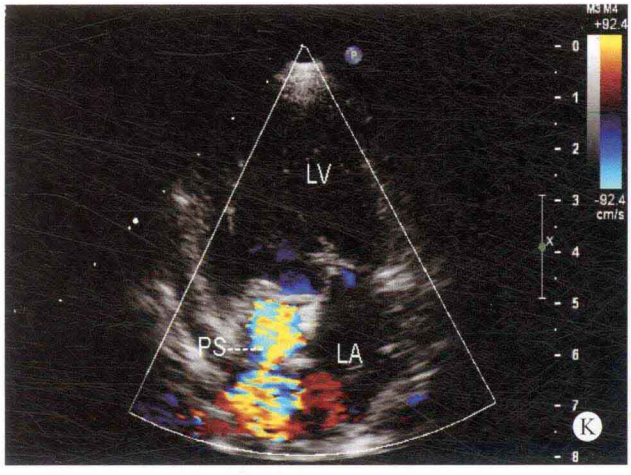
LV
PS
LA
K

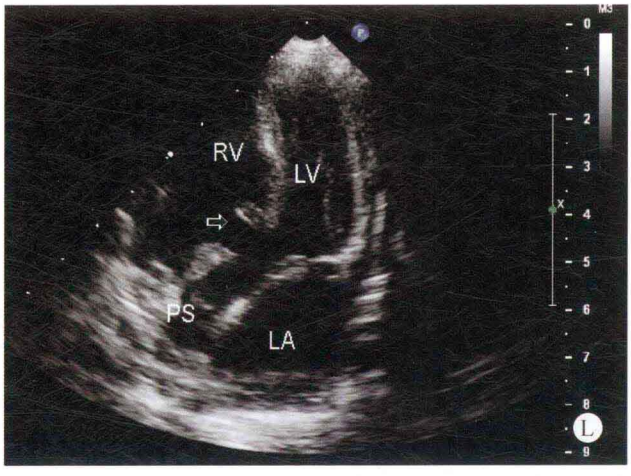
RV
LV
PS
LA
L

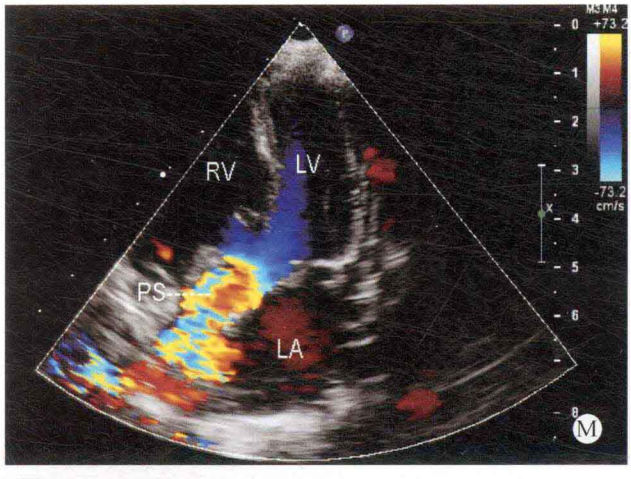
RV
LV
PS
LA
M

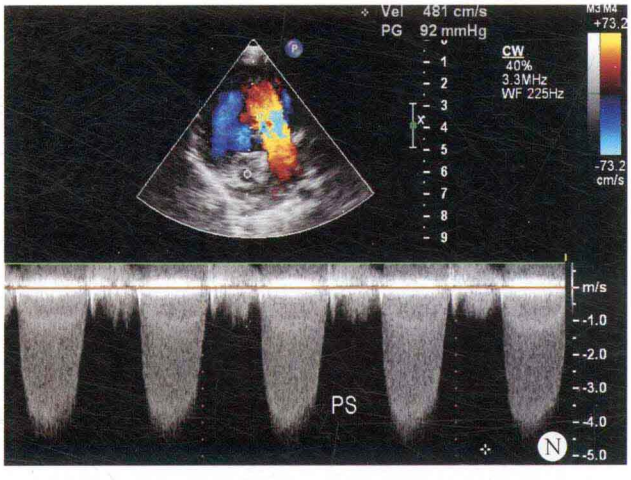
Vel 481 cm/s
PG 92 mmHg
CW
40%
3.3MHz
WF 225Hz
PS
N

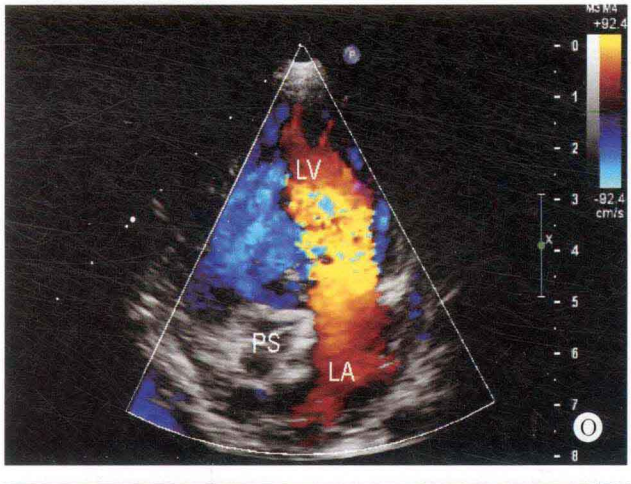
LV
PS
LA
O

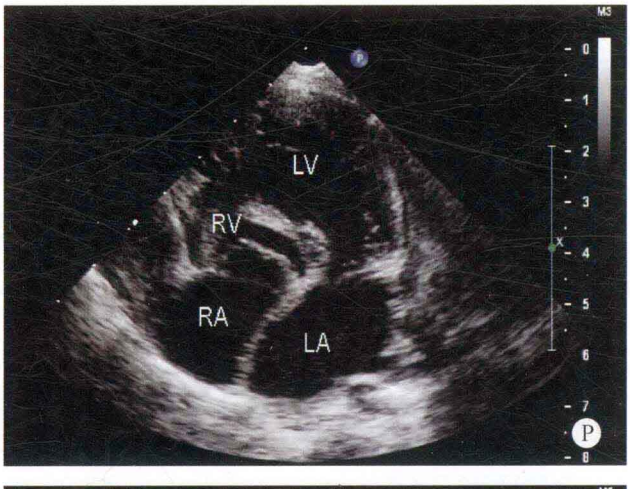
LV
RV
RA
LA
P

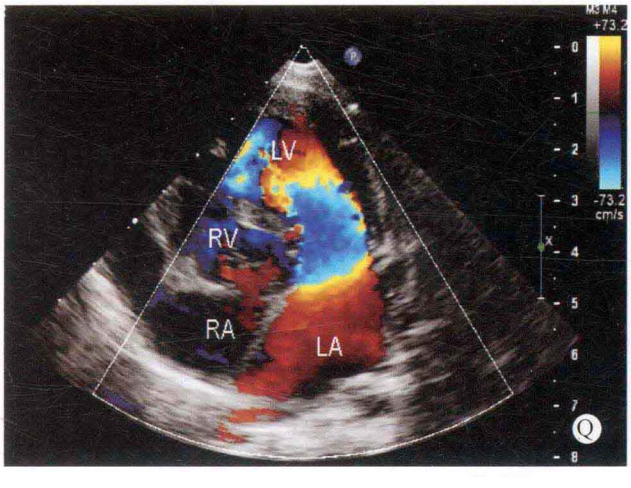
LV
RV
RA
LA
Q

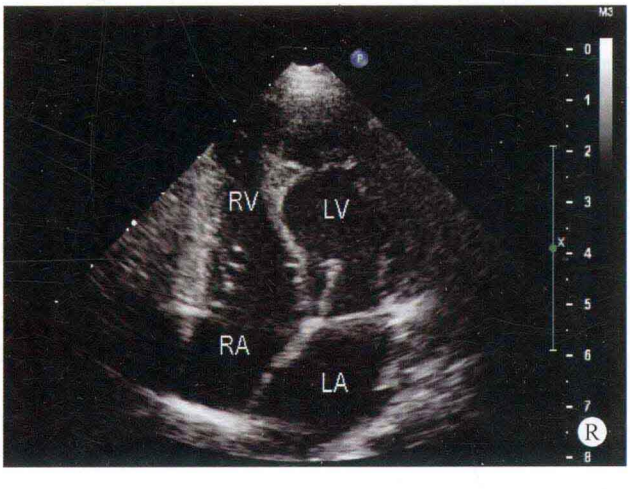
RV
LV
RA
LA
R

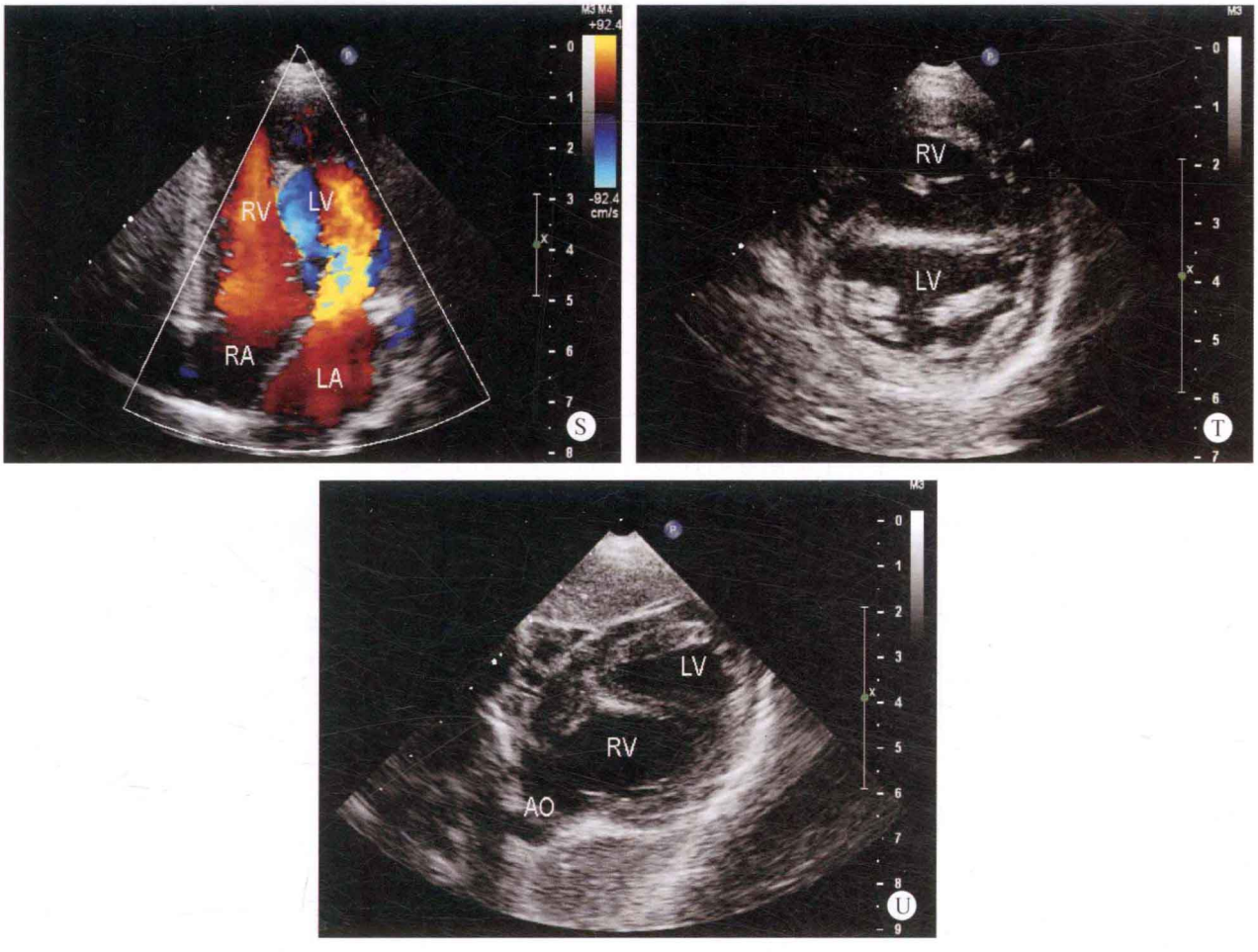

图 25-10　A. 左心室长轴断面：右心室内径增大，两大动脉出现平行排列，主动脉位于正前，起源于右心室，肺动脉位于正后，起源于左心室，肺动脉瓣增厚，开放受限；B. 彩色多普勒左心室长轴断面：由于肺动脉瓣口狭窄，收缩期左心室进入肺动脉瓣口的血流呈五彩镶嵌色；C. 大动脉短轴断面：主动脉位于正前，肺动脉位于正后；D、E. 心尖四腔心断面：由于左心室位于左前上方，右心室位于右后下方，呈十字交叉状态，房间隔和室间隔未能位于同一水平线上，仅能显示双心房及右心室，位于右心室的中心部位可显示左心室的少部分组织结构；F～H. 彩色多普勒四腔心断面：显示右心房进入右心室的血流通畅；I～K. 四腔心断面及彩色多普勒五腔心断面：通过旋转探头，显示出左心房与左心室的连接关系；L. 五腔心断面：显示肺动脉与左心室相连接，室间隔出现回声中断（箭头所示）；M. 彩色多普勒五腔心断面：收缩期左心室进入肺动脉瓣口的血流速度增快，呈五彩镶嵌色；N. 肺动脉瓣连续多普勒血流频谱：收缩期肺动脉瓣口探及高速血流频谱，流速为 4.8m/s，压差为 92mmHg；O. 彩色多普勒四腔心：显示舒张期左心房进入左心室的血流通畅；P、Q. 四腔心断面及彩色多普勒四腔心：显示左心室位于左前上方，右心室位于右后下方，但房室的连接关系正常，房室瓣口的血流速度在正常范围；R、S. 四腔心断面及彩色多普勒四腔心：通过旋转探头方向同时显示左心房与左心室、右心房与右心室的正常连接关系，舒张期二、三尖瓣口的血流速度均在正常范围；T. 心室短轴断面：显示右心室内径增大；U. 剑下短轴断面：显示左心室位于左前上方，而右心室位于右后下方

病例分析

完全型右位型大动脉转位的左、右心室呈上下排列关系极为少见，本例患者大动脉与心室的连接关系不一致，但心房与心室的连接关系协调。检查过程中，由于在正常扫描方位显示四腔心断面时，未能同时显示左心室及右心室，以及心房与心室的连接关系，并且发现在显示房间隔时，未能同时显示室间隔，而且不能同时显示左室流入道及右室流入道部位，只有通过旋转探头的方向，才能同时得以显示，表明心室呈十字交叉状态，也称为十字交叉心。

在检查十字交叉心患者的过程中，如发现房间隔、室间隔及双心室的流入道在四腔心断面未能同时显示，应考虑到本病的可能性。

思维要点

（1）如何识别是否为十字交叉心。
（2）双心室腔空间方位显示技巧。
（3）双心室流入道的扫描及同时显示的技巧。
（4）动脉与心室的连接关系确定。

病例 25-10　男，52 天（图 25-11）

二维超声心动图

心脏位置正常，心房正位，心室右襻。右心扩大，左心内径尚可。室壁运动尚可。房间隔卵圆孔处回声脱失约 2.4mm，室间隔膜周部回声脱失约 5mm，室间隔隔叶与缺损边缘粘连，肌部近心尖处有 1.5mm 缝隙状缺损。主动脉位于右前，起源于解剖右心室；肺动脉位于左后，起源于解剖左心室。主肺动脉及左右肺动脉发育尚可。二尖瓣、三尖瓣闭合略欠佳，其余瓣膜形态、结构、启闭未见明显异常。主动脉峡部与主肺动脉间探及直径约 2mm 的动脉导管，走行迂曲。

多普勒超声心动图

室水平探及以右向左为主的双向分流，房水平左向右分流，动脉水平左向右分流，二尖瓣、三尖瓣少至中量反流。

超声心动图诊断

先天性心脏病，完全型大动脉转位，室间隔缺损，室水平双向分流，卵圆孔未闭，动脉导管未闭，二尖瓣、三尖瓣少至中量反流。

病例分析

完全型大动脉转位时，连接关系为左房－左室－肺动脉、右房－右室－主动脉。手术方式为动脉调转，将转位的动脉调转为与心室协调连接，从而达到解剖矫治。若无合并肺动脉狭窄或大型室间隔缺损或粗大动脉导管未闭，患儿出生后，肺血管床阻力迅速下降，3～4 周后，缺乏高阻力后负荷的左室室壁心肌不继续发育甚至萎缩，不能立即承担调转后体循环的高负荷。超声对左室发育情况的评估成为选择一期动脉调转或是左室训练后二期调转的关键。根据改良的柏努利方程，超声可以通过测量心室水平的分流速度，二尖瓣、三尖瓣口反流速度，肺动脉瓣/瓣下狭窄的压差等数值，结合外周动脉血压的测量，从而间接推算出左室与右室的收缩压力比值，比值在 >0.6 则可考虑直接一期调转矫治，<0.5 则需一期肺动脉环缩左室锻炼。本病例合并较大室间隔缺损及动脉导管未闭，心内分流量较大，肺动脉高压，因此左室后负荷较高，计算结果左室/右室收缩压值约为 0.8，最终患儿行一期动脉调转矫治术。手术中所见证实超声诊断。

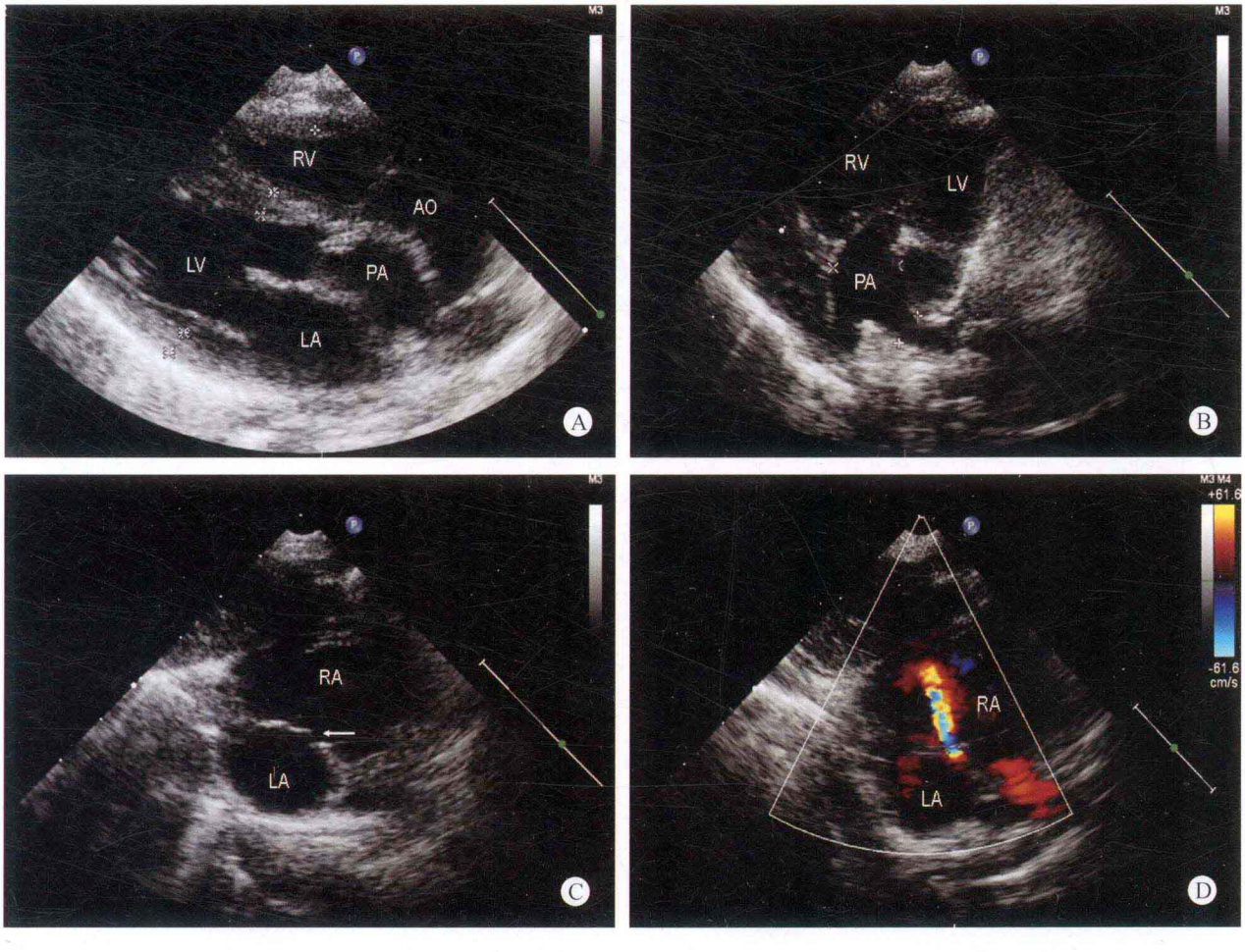

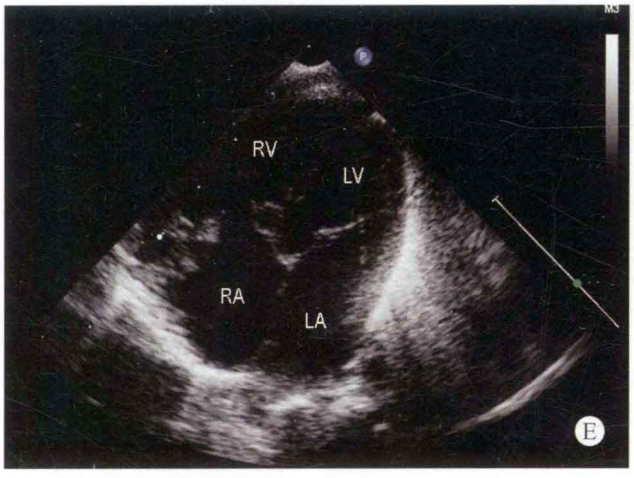
RV
LV
RA
LA
E

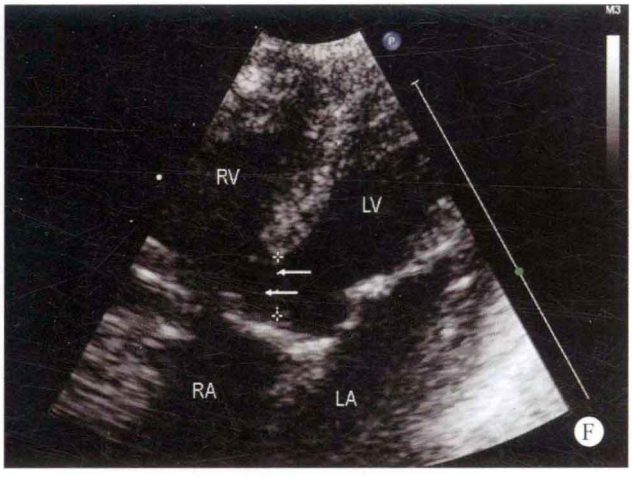
RV
LV
RA
LA
F

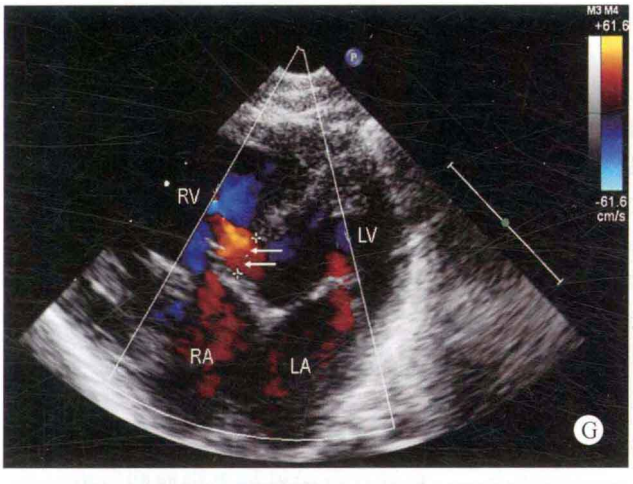
M3 M4
+61.6
-61.6
cm/s
RV
LV
RA
LA
G

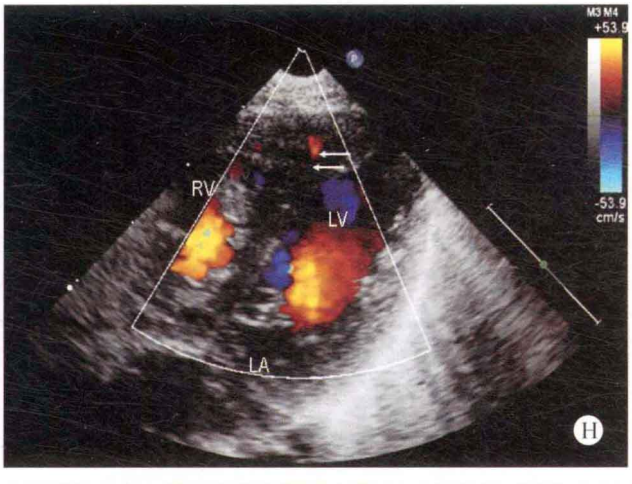
M3 M4
+53.9
-53.9
cm/s
RV
LV
LA
H

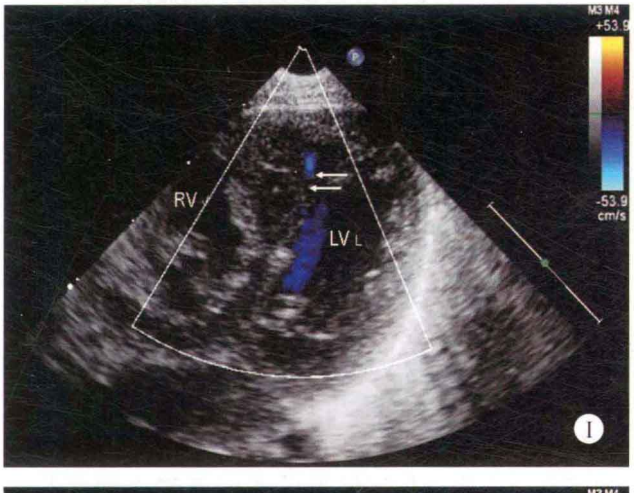
M3 M4
+53.9
-53.9
cm/s
RV
LV
I

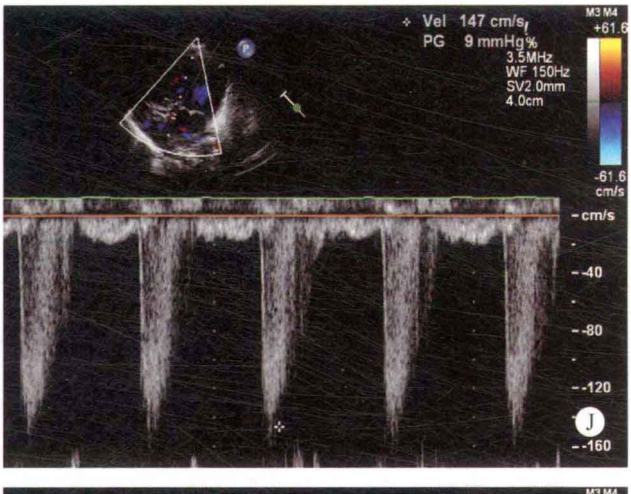
Vel 147 cm/s
PG 9 mmHg
3.5MHz
WF 150Hz
SV2.0mm
4.0cm
M3 M4
+61.6
-61.6
cm/s
-cm/s
-40
-80
-120
-160
J

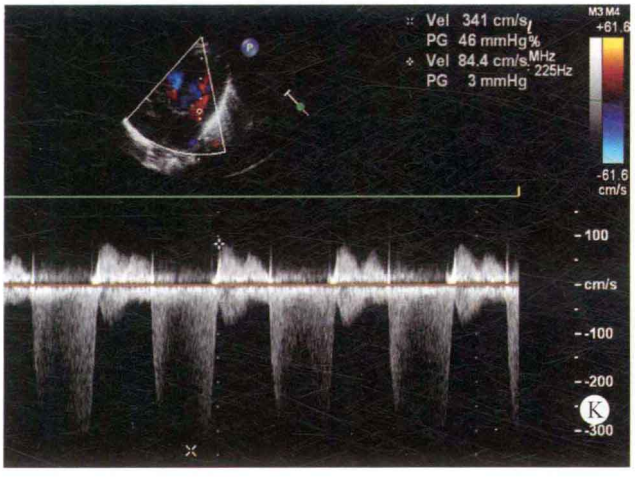
Vel 341 cm/s
PG 46 mmHg
Vel 84.4 cm/s
PG 3 mmHg
M3 M4
+61.6
-61.6
cm/s
-100
-cm/s
-100
-200
-300
K

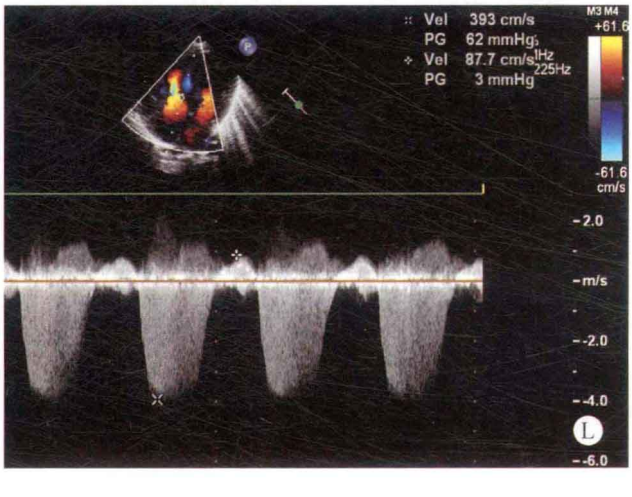
Vel 393 cm/s
PG 62 mmHg
Vel 87.7 cm/s
PG 3 mmHg
M3 M4
+61.6
-61.6
cm/s
-2.0
-m/s
-2.0
-4.0
-6.0
L

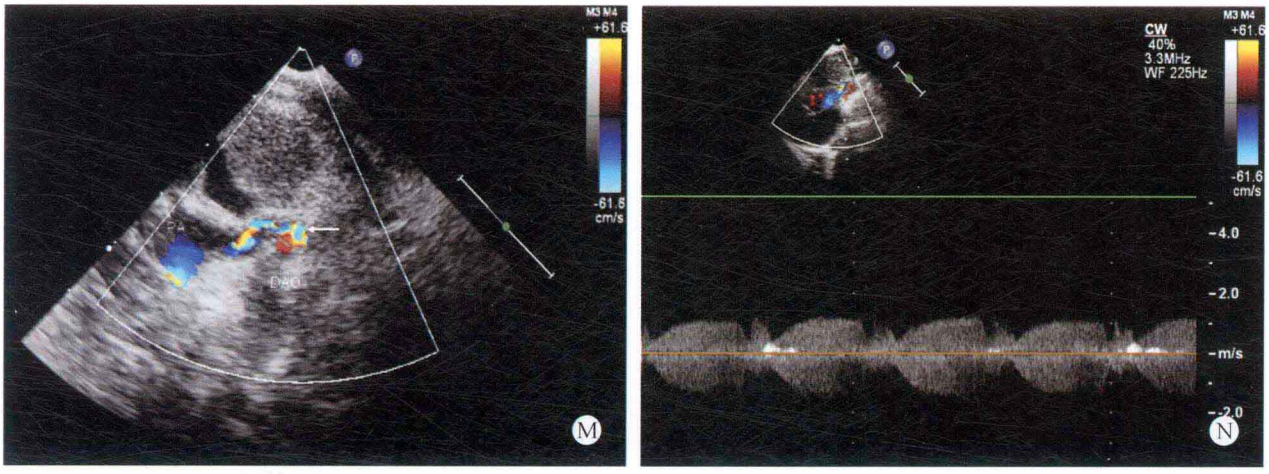

图 25-11 A. 胸骨旁左室长轴断面：显示大动脉转位，主动脉在前，连接右室，肺动脉在后，连接左室；B. 类心尖五腔心切面：显示肺动脉连接左室；C. 剑下双心房断面：显示右房增大，卵圆孔未闭；D. 剑下双心房断面：显示卵圆孔未闭，房水平左向右分流；E. 心尖四腔心断面：显示全心增大，以右心增大为主，膜周部室间隔缺损；F. 四腔心断面：显示室间隔膜周部 5mm 缺损；G. 彩色多普勒四腔心断面：箭头所示部位为舒张期室间隔缺损左向右低速过隔分流信号；H. 彩色多普勒类四腔心断面：舒张期探及肌部近心尖处小室间隔缺损，左向右分流；I. 彩色多普勒类四腔心断面：收缩期肌部室间隔缺损右向左低速分流，提示收缩期右室较左室压力高；J. 肺动脉瓣口血流频谱：收缩期肺动脉瓣口血流速度不快，左室流出道通畅；K. 收缩期二尖瓣口血流频谱：二尖瓣少量反流，CW 测量反流速度，估测左室收缩期压力约 54mmHg，肺动脉高压（左室连接肺动脉，流出道无明显压差）；L. 收缩期三尖瓣口反流频谱：三尖瓣少量反流，CW 测量反流速度，估测右室收缩期压力约 67mmHg，左室/右室压力比值约 0.8；M. 胸骨上窝断面：显示走行迂曲的直径约 2mm 的动脉导管未闭，动脉水平左向右分流；N. 动脉导管未闭血流频谱：CW 测量动脉水平左向右低速分流，提示肺动脉高压

思维要点

（1）如何依照 van Pragh 节段分析方法诊断完全型大动脉转位。

（2）熟练掌握血流动力学原理对诊断的重要性。

（3）熟悉各心腔容积和压力计算以做出准确的心室评估，这对手术方式选择具有重要意义。

四、检查过程中的思维方式

大动脉转位是一种严重而复杂的先天性心脏病，由于两条大动脉的相互空间关系及其与心室的连接关系发生异常，超声检查表现为相应的图像特征，检查时应充分显示长轴的两大动脉，对大动脉做出准确判断，然后结合大动脉短轴断面与长轴断面，从手法上判断两大动脉的空间关系，同时依照 van Pragh 节段分析方法，准确判断心房、心室及大动脉互相之间的连接关系，从而准确诊断大动脉转位。

完全型大动脉转位的患者，心房、心室的位置均为正常，而相互之间的连接关系相适应，但大动脉位置关系异常，与心室的连接关系不相适应。形成左房－左室－肺动脉、右房－右室－主动脉的连接关系，患者呈缺氧状态。

动脉调转外科手术方式已经成为大动脉转位解剖矫治的标准术式，若合并流出道狭窄则需同时进行流出道疏通或重建手术，合并房间隔缺损或室间隔缺损等则需同时行房间隔及室间隔缺损的修补手术。单纯性大动脉转位无合并肺动脉狭窄或大型室间隔缺损或粗大动脉导管未闭的患儿出生后，肺血管床阻力迅速下降，3～4 周后缺乏高阻力后负荷的左室室壁心肌不继续发育甚至萎缩，不能立即承担调转后体循环的高负荷。超声对左室发育情况的评估成为选择一期动脉调转或是左室训练后二期调转的关键。根据改良的柏努利方程，超声可以通过测量心室水平的分流速度，二尖瓣口与三尖瓣口的反流速度，肺动脉瓣及瓣下狭窄的压差等数值，结合外周动脉血压的测量，从而间接推算出左室与右室的收缩压力比值，比值 >0.6 时则可考虑直接一期调转矫治，<0.5时则需一期肺动脉环缩的左室锻炼。因此超声早期诊断完全型大动脉转位对于一期根治大动脉转位争取时间非常重要。此外，在做出正确诊断之后，应仔细探查合并畸形，包括房间隔缺损、室间隔缺损、动脉导管未闭及冠状动脉畸形等，并仔细测量上述相关数据，准确测量左室直径及左室容积，做出较准确的左室评估，为外科手术术式的选择提供参考信息。

本组病例还包含了大动脉转位合并单心室及十字交叉心等少见而复杂的情况，这一类病例因手术方法和策略按单心室类疾病来考虑，腔静脉－肺动脉分流手术成为外科术式选择，因此这些病例检查时应按照单心室的

检查思维，在正确诊断大动脉转位合并单心室及十字交叉心之外，应同时注意观察和测量相应的数据，包括肺动脉狭窄压力、肺动脉压力估测及上下腔静脉连接有无异常等解剖信息。

对大动脉转位的患者，检查冠状动脉畸形应作为常规性检查。如对冠状动脉畸形未能在术前给予提示，将给大动脉调转术增加难度。

早期检出完全型大动脉转位有着非常重要的意义，尤其是对于室间隔完整的大动脉转位患儿，由于仅伴有房间隔缺损，患儿严重缺氧，应尽早手术治疗，挽救患儿的生命。

（本章病例 25-1 ~ 25-9 由刘延玲提供，病例 25-10 由朱振辉提供，心血管造影资料由凌坚提供。）

（朱振辉　刘延玲　凌　坚）

第二十六章　共同动脉干

共同动脉干（truncus arteriosus，TA）为一种极少见的血流复杂畸形，其发病率仅占先天性心脏病的0.5%，发病率无性别差异，为心底部单一发出的大动脉，通过一组半月瓣同时连接两个心室，且合并室间隔缺损的一组心内畸形。

一、病理解剖及病理生理

（一）病理解剖

共同动脉干又称为共同主动脉－肺动脉干，也称为永存共同动脉干。共同动脉干系球嵴及心球间隔发育缺陷，原始动脉干在发育的过程中出现早期停止，未能正常分隔形成主动脉及主肺动脉所致。同时存在室间隔缺损，但大多数患者的心脏位于胸腔当中的位置，心房、心室及动脉之间的连接关系均正常。

✧ 病理分型

病理分型的方法较多，主要介绍 Collett 和 Edwards 的分型方法：

Ⅰ型：约占48%，主肺动脉起源于共同动脉干窦部上方的左后侧壁，然后发出左、右肺动脉，可伴有主动脉弓离断。

Ⅱ型：约占29%，无主肺动脉，左肺动脉及右肺动脉通过一个共同开口直接起源于共同动脉干的后壁。

Ⅲ型：约占13%，左肺动脉及右肺动脉分别直接起源于共同动脉干的侧壁。

Ⅳ型：约占11%，左肺动脉及右肺动脉起源于降主动脉。

共干瓣的数目多有变异，从四叶瓣至六叶瓣不等，以三叶瓣多见，少数患者也可出现单叶瓣。一般均可出现大动脉干骑跨于室间隔上的现象。

（二）病理生理

大动脉干与两个心室均相通，同时接受左心室的动脉血与右心室的静脉血，于共同动脉干内相混合，形成动静脉混合血，致使体循环动脉系统血氧饱和度减低。由于肺循环阻力和肺血流量的变化，室水平出现双向分流，患者可出现发绀。肺循环与体循环系统承受同样的压力，肺血流量明显增加，肺动脉压力增高，心脏所承担的负荷加重，可出现心室增大和心力衰竭，动脉干瓣关闭不全。

二、临床表现

患者可出现呼吸急促，喂奶困难，发育不良，经常发生呼吸道感染现象，以至于出现心力衰竭的表现。

三、超声心动图表现

病例 26-1　女，7 个月（图 26-1 和图 26-2）

✧ 二维超声心动图

全心增大，室间隔与左室壁厚度正常，运动幅度尚可，室间隔于下部位回声脱失约10mm，房间隔连续性良好。心腔内仅探及一条粗大的动脉干及一组半月瓣，

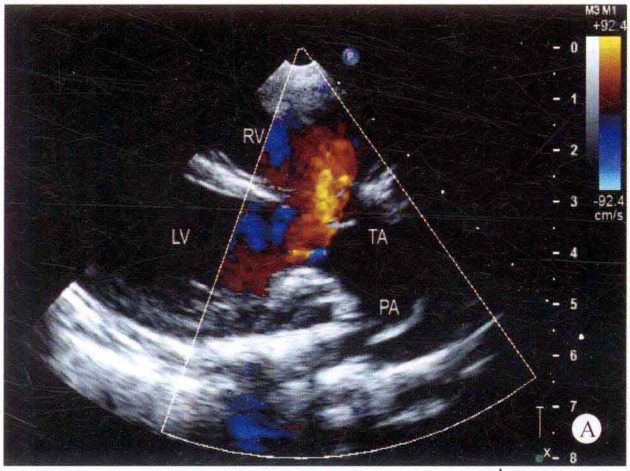

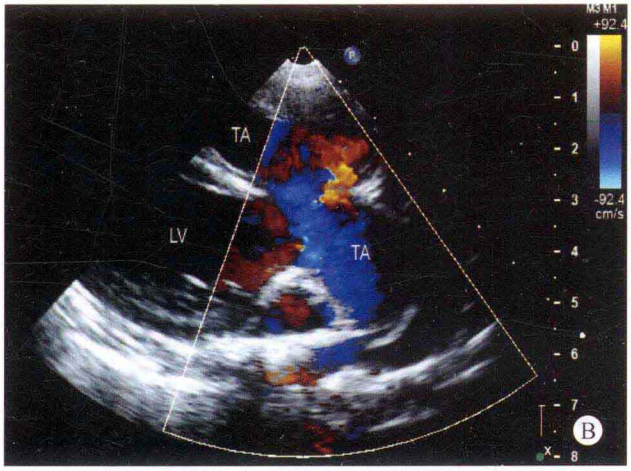

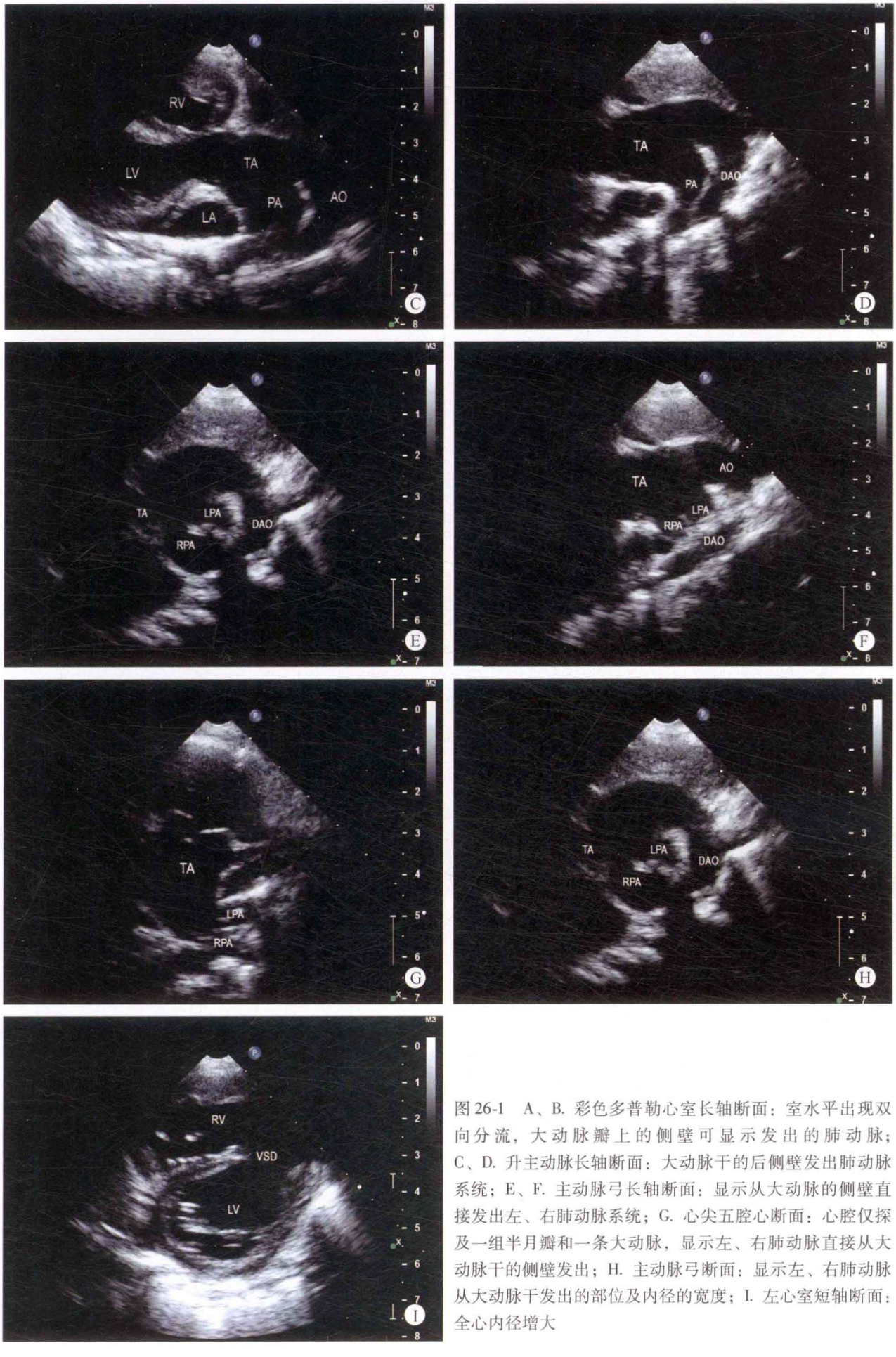

图 26-1　A、B. 彩色多普勒心室长轴断面：室水平出现双向分流，大动脉瓣上的侧壁可显示发出的肺动脉；C、D. 升主动脉长轴断面：大动脉干的后侧壁发出肺动脉系统；E、F. 主动脉弓长轴断面：显示从大动脉的侧壁直接发出左、右肺动脉系统；G. 心尖五腔心断面：心腔仅探及一组半月瓣和一条大动脉，显示左、右肺动脉直接从大动脉干的侧壁发出；H. 主动脉弓断面：显示左、右肺动脉从大动脉干发出的部位及内径的宽度；I. 左心室短轴断面：全心内径增大

动脉干轻度骑跨于室间隔之上，骑跨率约为20%。距动脉干瓣上约35mm的部位，可见于动脉干后壁直接发出左、右肺动脉，其起始部内径的宽度约13mm，即分为左、右肺动脉。动脉干瓣为三叶，开放尚可，关闭欠佳，主动脉弓降部未见异常。

多普勒超声心动图

室水平探及双向分流，舒张期探及源于动脉干瓣的少量反流。

超声心动图诊断

先天性心脏病、Ⅱ型共同动脉干、干下型室间隔缺损、室水平双向分流、动脉干瓣少量反流、肺动脉高压。

心血管造影所见

心腔内仅见单一动脉干骑跨在室间隔缺损之上，其

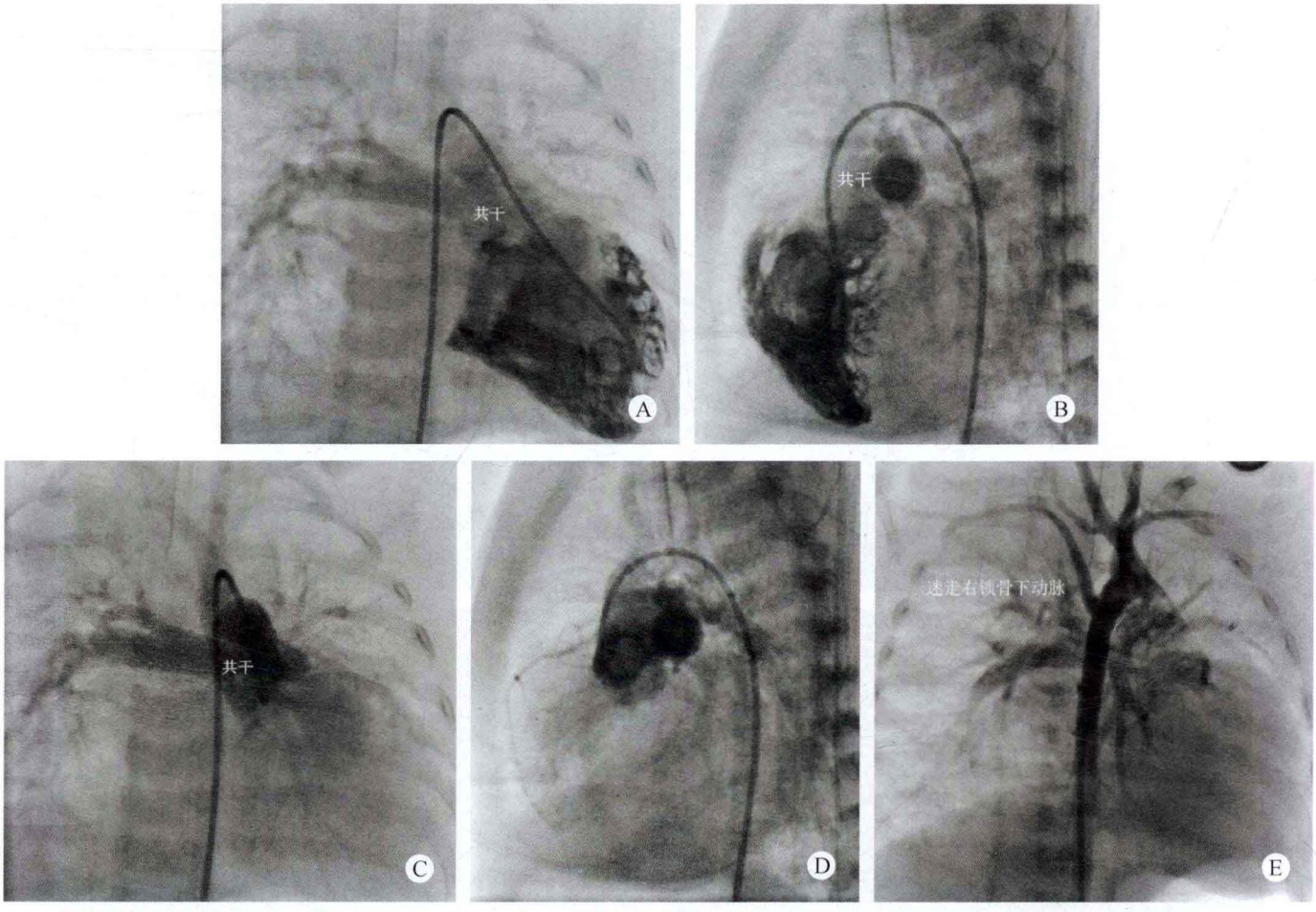

图26-2 A. 右心室造影：前后位+头位15°；B. 右心室造影：左侧位；C. 共同动脉干造影：前后位+头位15°；D. 共同动脉干造影：左侧位；E. 主动脉弓降部造影：前后位+头位15°

半月瓣为三个窦（图26-2A、B）。于共同动脉干半月瓣上方的左侧壁发出主肺动脉后即分成左、右肺动脉（图26-2C、D）。肺动脉压力：67/35（52）mmHg，主动脉压力：83/12（50）mmHg。右锁骨下动脉起自降主动脉上段为迷走锁骨下动脉（图26-2E）。

心血管造影诊断

诊断共同动脉干、室间隔缺损、重度肺动脉高压、迷走右锁骨下动脉。

病例分析

在检查的过程中发现，于左心室长轴断面观察时，主动脉根部虽未显示明显增宽，但位于主动脉窦部上方水平主动脉内径逐渐增宽，呈喇叭口状，并且位于升主动脉部位的腔内出现内径较宽的动脉分支状回声，大动脉的前壁与室间隔的连续性中断，大动脉呈轻度的骑跨状态。通过各方位的扫查，在心室腔内仅探及一组半月瓣及一条大动脉干，未能寻找到另一条大动脉，同时伴有室间隔缺损，而且左肺动脉及右肺动脉直接从大动脉干的侧壁发出，同时患者无明显的发绀及杵状指趾，因此考虑为Ⅱ型共同动脉干，并经心血管造影证实。

本病较易与室间隔缺损合并肺动脉闭锁及主动脉-肺动脉间隔缺损相混淆。

思维要点

（1）心腔内大动脉的数目。

（2）半月瓣的组数。
（3）肺动脉起源的部位。
（4）有无室间隔缺损。
（5）有无主肺动脉。
（6）患者有无发绀。

病例 26-2　男，19 岁（图 26-3 和图 26-4）

二维超声心动图

全心内径扩大，室间隔与左室壁厚度正常，运动幅度尚可，室间隔干下部位回声脱失约 24mm，房间隔连续性良好。心室腔内仅探及一条粗大的动脉干和一组半月瓣，大动脉窦部明显增宽，大动脉干骑跨于室间隔之上，骑跨率约为 50%。距动脉干瓣环上方约 50mm 的部位，可显示发出动脉性分支，为主肺动脉及左、右肺动脉，主肺动脉内径尚可。大动脉干瓣似为二叶瓣，瓣叶边缘增厚卷曲，开放幅度尚可，但关闭不良。二、三尖瓣形态、结构及启闭未见异常。主动脉弓降部未见异常。

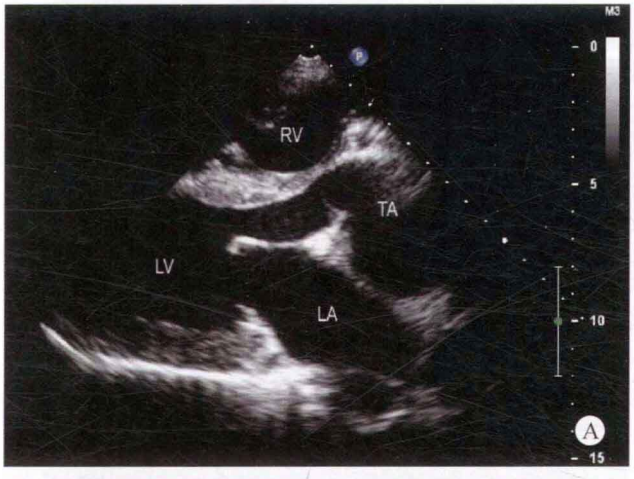

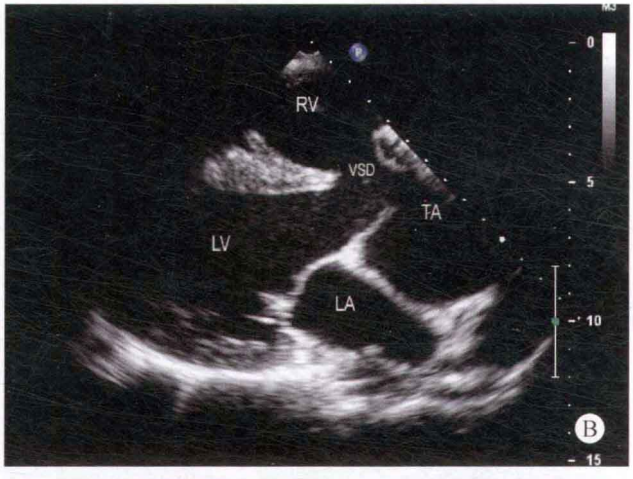

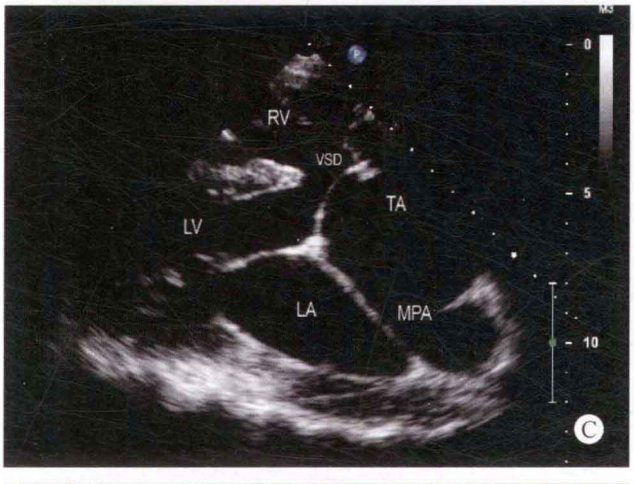

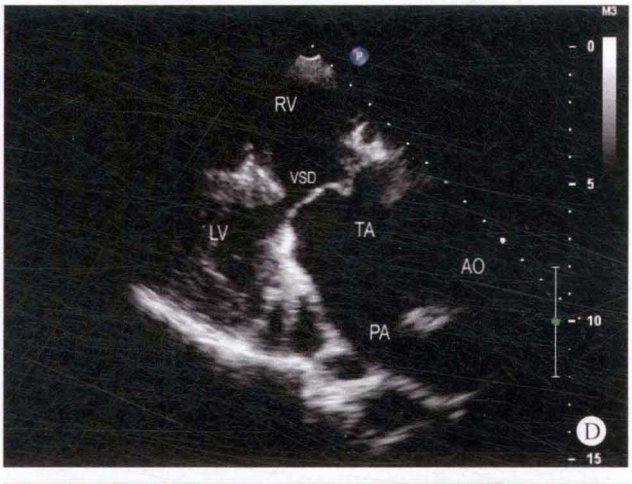

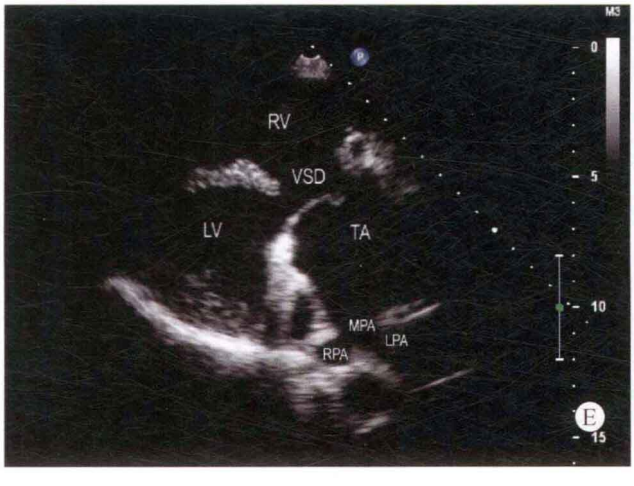



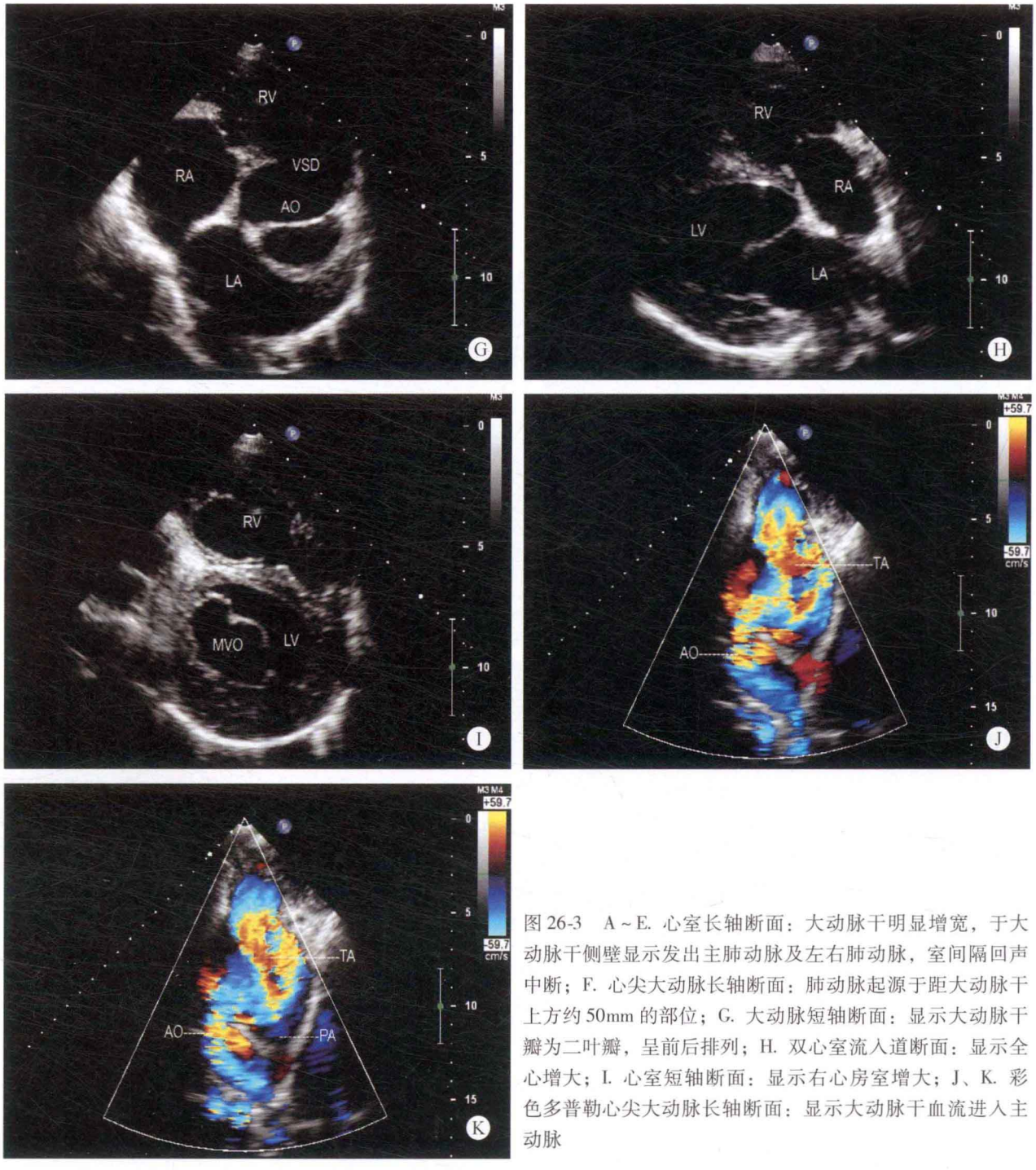

图 26-3 A～E. 心室长轴断面：大动脉干明显增宽，于大动脉干侧壁显示发出主肺动脉及左右肺动脉，室间隔回声中断；F. 心尖大动脉长轴断面：肺动脉起源于距大动脉干上方约 50mm 的部位；G. 大动脉短轴断面：显示大动脉干瓣为二叶瓣，呈前后排列；H. 双心室流入道断面：显示全心增大；I. 心室短轴断面：显示右心房室增大；J、K. 彩色多普勒心尖大动脉长轴断面：显示大动脉干血流进入主动脉

多普勒超声心动图

室水平探及双向低速分流，舒张期探及源于大动脉干瓣口的中量反流。

超声心动图诊断

先天性心脏病、Ⅰ型共同动脉干、干下型室间隔缺损、室水平双向分流、动脉干瓣中量反流、肺动脉高压。

心血管造影所见

心房正位，心室右襻，右心室内径增大，右心室显影后，可见粗大的动脉干显影，该粗大的动脉干骑跨于室间隔之上，骑跨率约为 50%，仅见一组半月瓣，结合磁共振，半月瓣为三个窦部，共同半月瓣出现少量反流。共同动脉干高度扩张，其左后侧发出主肺动脉。主肺动脉及右肺动脉扩张扭曲，左肺动脉发育较差，左肺动脉较右肺动脉内径细小，分布较聚拢，仍可见扩张扭曲，室间隔缺损位于干下部位。再循环时，房水平未见左向右分流。

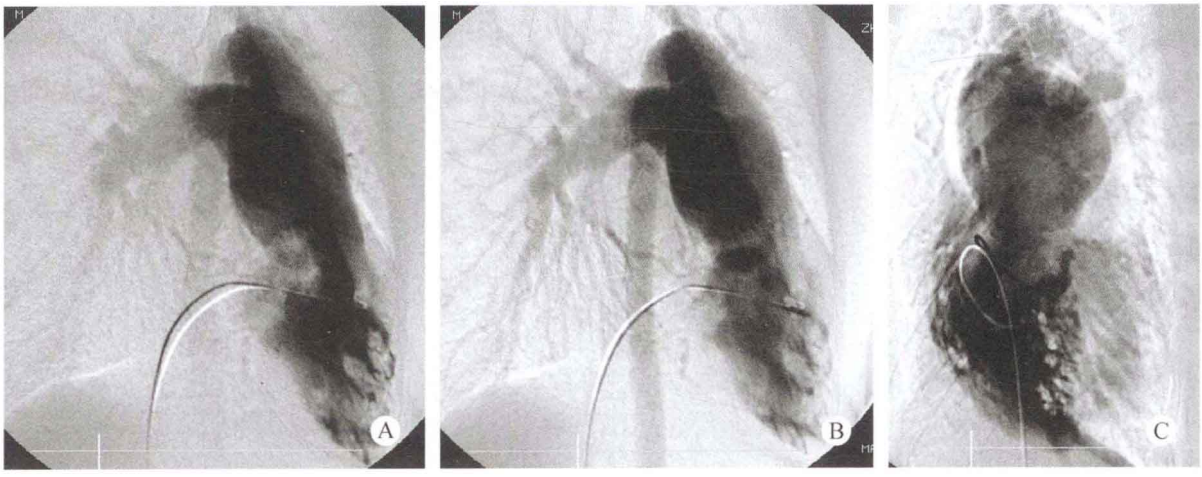

图 26-4　A. 右心室造影（DSA）正位 +15°；B. 右心室造影（DSA）正位 +15°；C. 右心室造影（DSA）左前斜位。不同时相 DSA 显示右心室扩大，肌小梁明显增粗，心腔内仅见一条粗大动脉干骑跨于室间隔缺损之上，并于该动脉干近心段左侧壁发出明显扩张的肺动脉干，继而分出左、右肺动脉。一组房室瓣。共同动脉干压力：150/80（105）mmHg；肺动脉压力：137/81（107）mmHg；全肺阻力：395dyn · s · cm^{-5}

心血管造影诊断

先天性心脏病、Ⅰ型共同动脉干、干下型室间隔缺损、重度肺动脉高压、共同动脉干少量反流。

病例分析

本例患者右心房室内径增大，而且未能探及明确的右室流出道。大动脉内径明显增宽，其前壁与室间隔的连续性中断，大动脉干骑跨于室间隔之上，室间隔回声脱失约 24mm，位于原肺动脉的部位未能检出主肺动脉及左、右肺动脉组织结构。心腔内仅探及一条大动脉干及一组半月瓣，但患者无发绀现象。在检查的过程中发现，位于动脉干窦部上方约 50mm 部位的左后侧壁发出动脉性分支，考虑为主肺动脉。主肺动脉内径较宽，但其可视长度较短，仅约 10mm。继而发出左、右肺动脉，左、右肺动脉的内径呈扩张状态，表明肺动脉压力明显增高。因此诊断为Ⅰ型共同动脉干，并经心血管造影及手术证实。

思维要点

（1）大动脉内径的宽度。
（2）有无右室流出道。
（3）肺动脉起源的部位及发育状态。
（4）半月瓣的组数。
（5）大动脉干瓣的数目。
（6）肺动脉的压力。
（7）患者有无发绀。

病例 26-3　女，3 个月（图 26-5）

二维超声心动图

全心内径增大，室间隔与左室壁厚度正常，运动幅度尚可。心腔内仅探及一条大动脉干及一组半月瓣，大动脉位置位于正前，无明确的右室流出道，在肺动脉原有的部位未能探及明确的主肺动脉及左、右肺动脉，室间隔干下部位回声脱失约 10mm，大动脉干大部分起源于右心室，距动脉干瓣环上方约 10mm 的左后侧壁部位可探及发出主肺动脉及左、右肺动脉，其内径均尚可。动脉干瓣为三叶瓣，瓣叶启闭尚可。二、三尖瓣形态、结构及启闭运动未见异常。房间隔可探及多部位的回声脱失，大小为 2 ~ 6mm。主动脉弓降部未见异常。

多普勒超声心动图

室水平探及双向分流，房水平探及左向右分流，二、三尖瓣口探及少量反流。

超声心动图诊断

先天性心脏病、Ⅰ型共同动脉干、干下型室间隔缺损、室水平双向分流、多发房间隔缺损、房水平左向右分流。

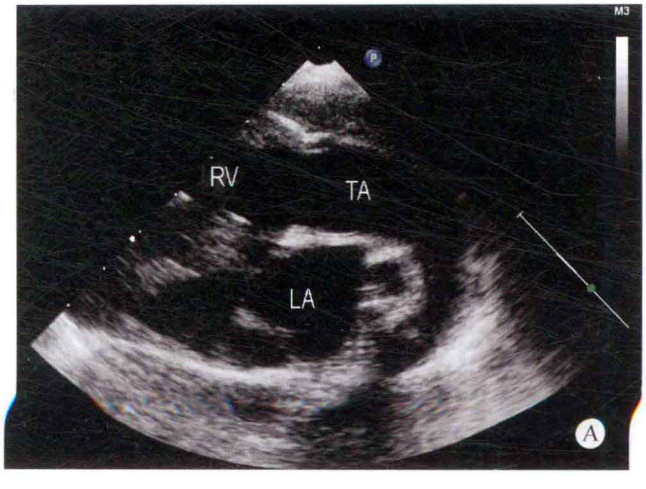

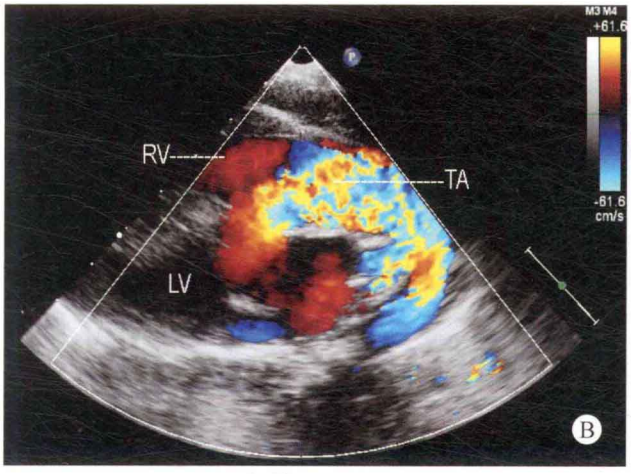
RV
TA
LV
B

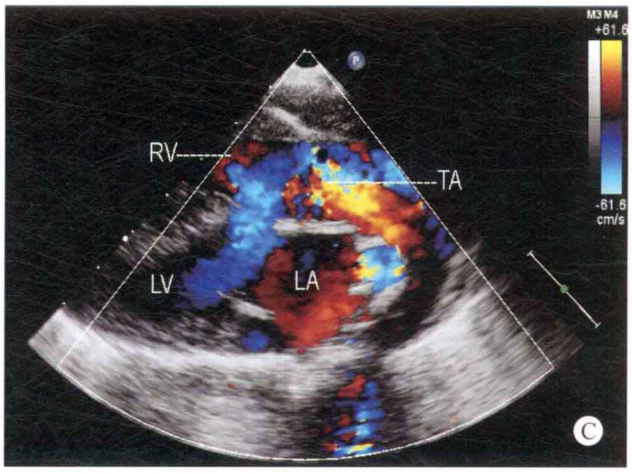
RV
TA
LV
LA
C

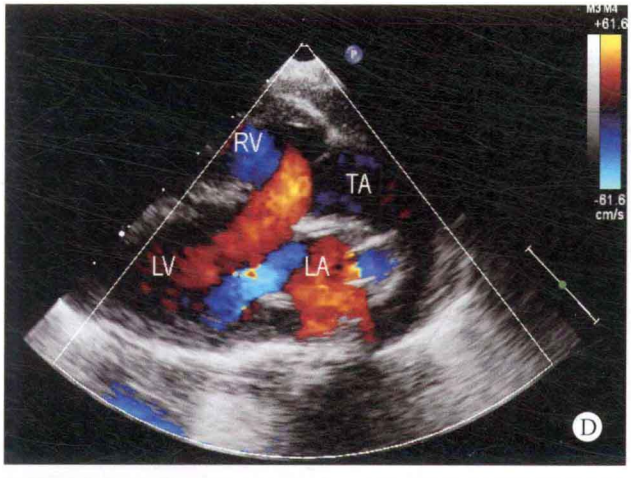
RV
TA
LV
LA
D

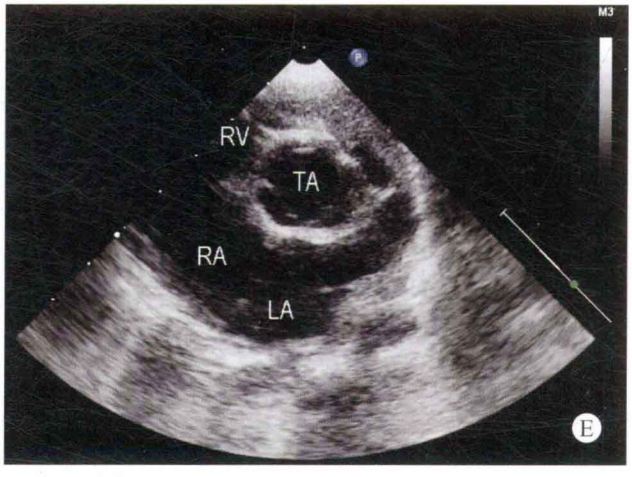
RV
TA
RA
LA
E

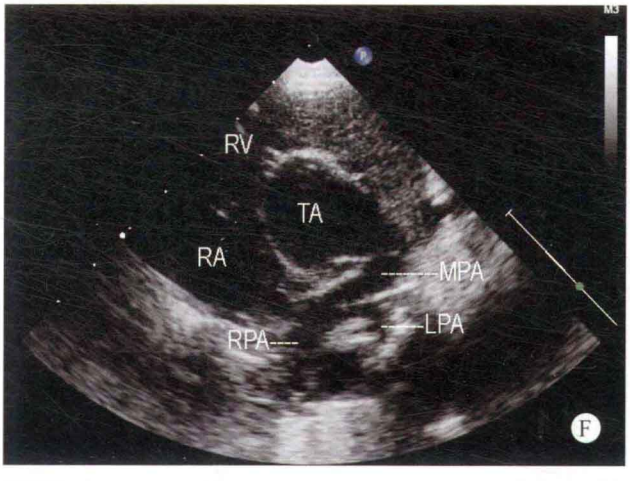
RV
TA
RA
MPA
LPA
RPA
F

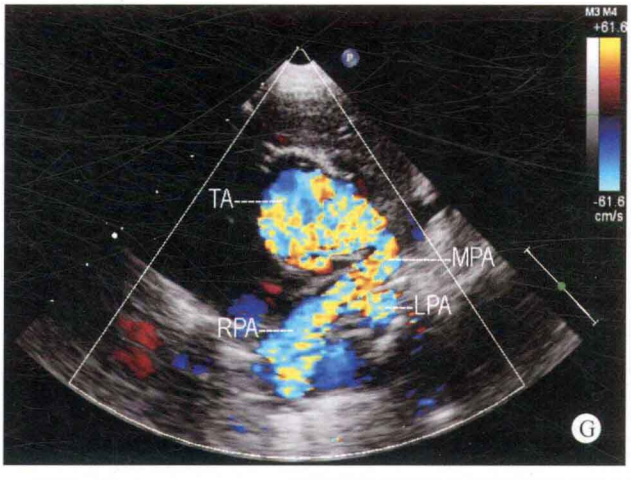
TA
MPA
LPA
RPA
G

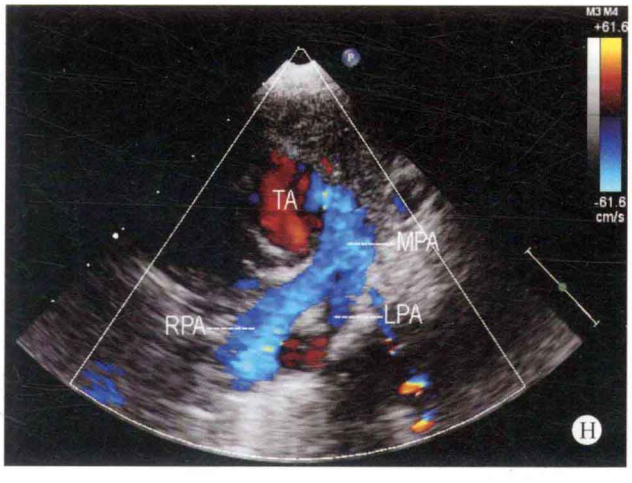
TA
MPA
RPA
LPA
H

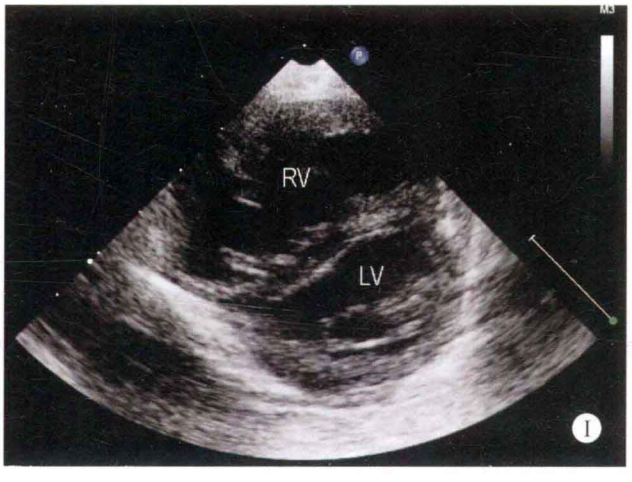
RV
LV
I

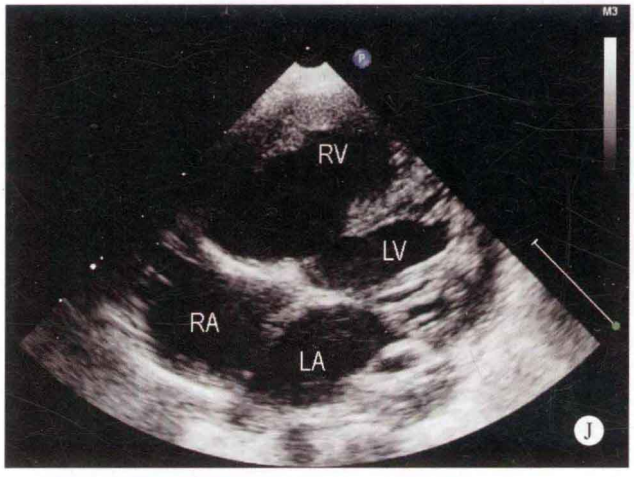
M3
RV
LV
RA
LA
J

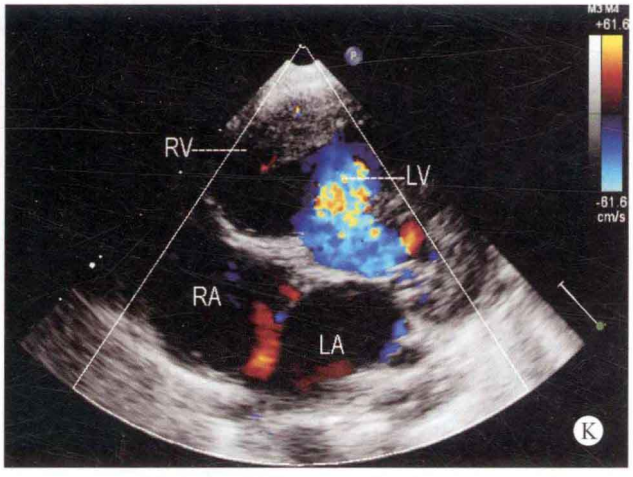
M3 M4
+61.6
-61.6
cm/s
RV
LV
RA
LA
K

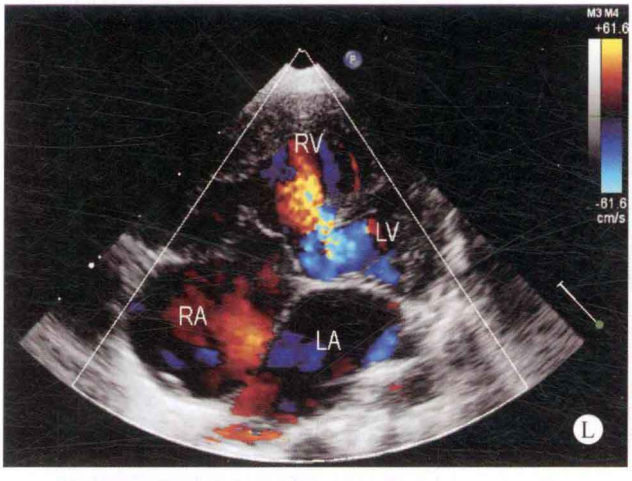
M3 M4
+61.6
-61.6
cm/s
RV
LV
RA
LA
L

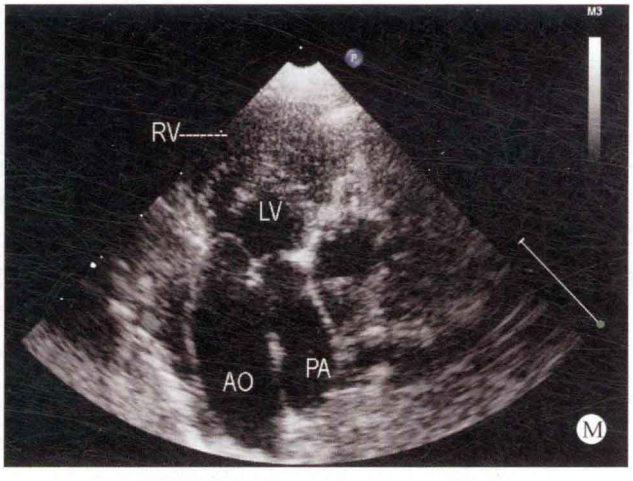
M3
RV
LV
AO
PA
M

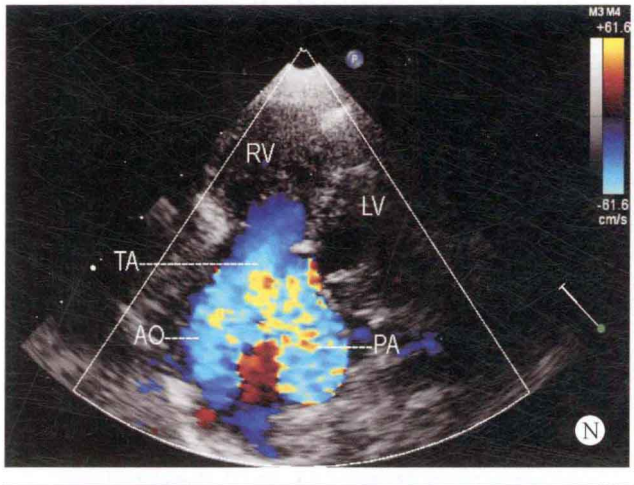
M3 M4
+61.6
-61.6
cm/s
RV
LV
TA
AO
PA
N

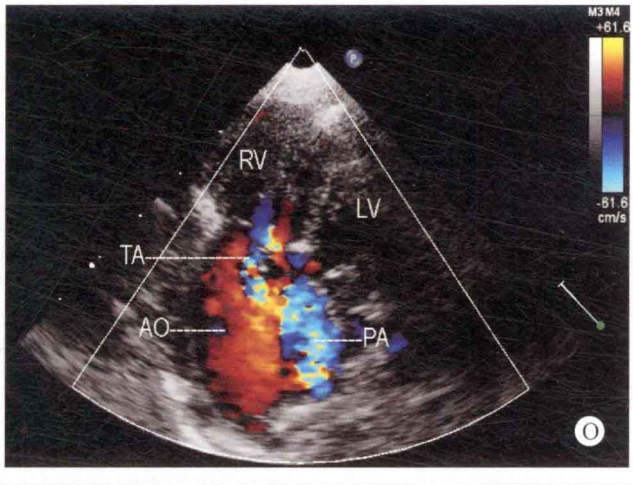
M3 M4
+61.6
-61.6
cm/s
RV
LV
TA
AO
PA
O

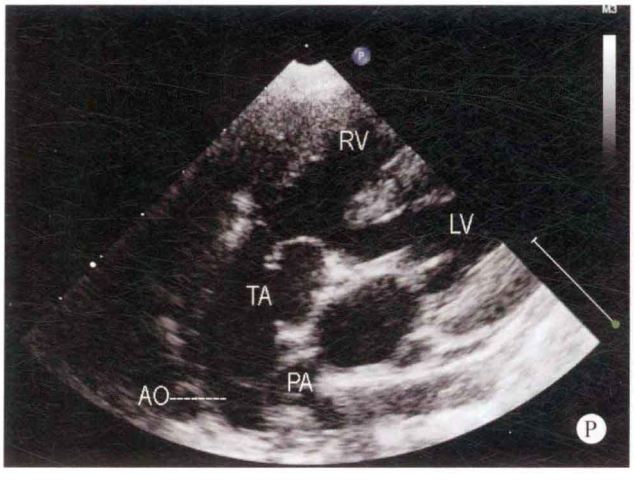
M3
RV
LV
TA
AO
PA
P

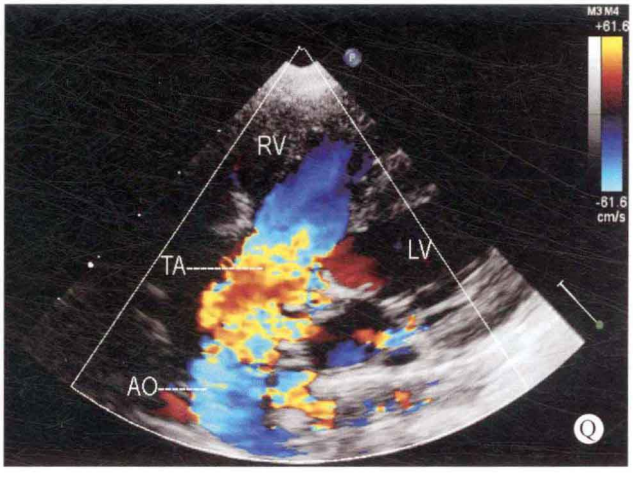
M3 M4
+61.6
-61.6
cm/s
RV
LV
TA
AO
Q

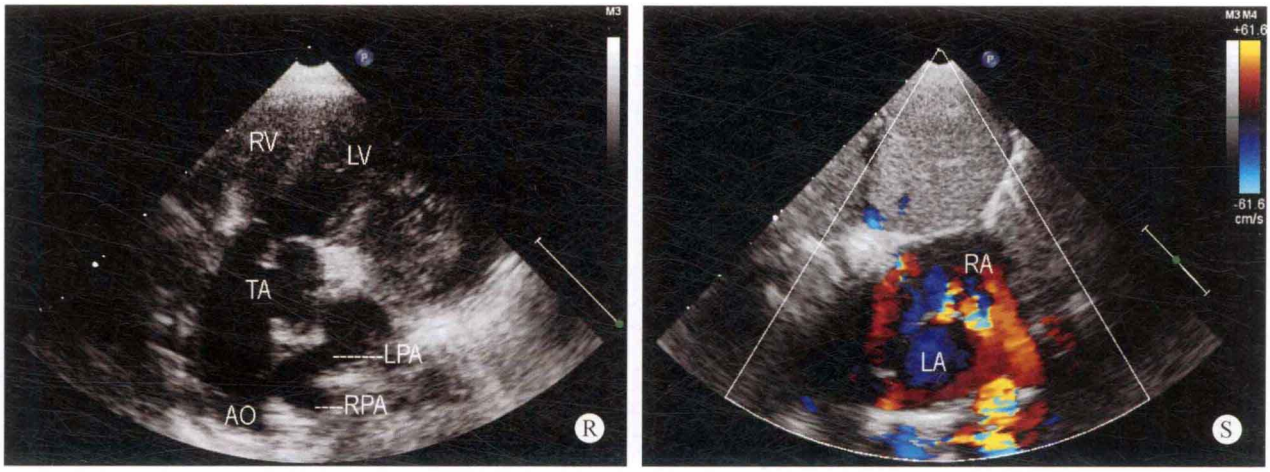

图 26-5 A. 升主动脉长轴断面：显示无右室流出道组织结构，心腔内仅探及一条大动脉，位于升主动脉近弓的部位，其后侧壁欠光滑；B. 彩色多普勒升主动脉长轴断面：血流进入大动脉干内时，后侧壁似出现血管分支性结构；C、D. 彩色多普勒升主动脉长轴断面：显示室水平出现双向分流，红色为左向右分流，蓝色为右向左分流；E. 大动脉短轴断面：大动脉干内径增宽，右室流出道呈闭塞状态；F. 肺动脉长轴断面：显示主肺动脉及左右肺动脉从大动脉干发出；G、H. 彩色多普勒肺动脉长轴断面：显示大动脉干血流进入主肺动脉及左右肺动脉内，通过彩色多普勒观察，可清晰显示主肺动脉及左右肺动脉的轮廓；I. 左心室短轴断面：显示双心增大，以右心室为著；J. 胸骨左缘四腔心断面：右心房室内径增大，室间隔连续性中断约 10mm；K、L. 彩色多普勒四腔心断面：室水平出现蓝色的右向左分流，房水平出现少量红色左向右分流；M. 心尖大动脉干长轴断面：心腔内探及一条大动脉干及一组半月瓣，于大动脉干的上方约 10mm 的部位发出肺动脉；N、O. 彩色多普勒大动脉干长轴断面：显示收缩期左、右心室的血流进入大动脉干后，分别进入主动脉与肺动脉；P. 心尖五腔心断面：显示心腔内仅探及一条大动脉及一组半月瓣，室间隔的连续性中断，大动脉干的左后侧壁发出肺动脉；Q. 彩色多普勒心尖五腔心断面：收缩期双心室的血流进入大动脉干后，部分血流进入肺动脉系统；R. 心尖五腔心断面：显示主肺动脉较短，长约 7mm，继而发出左、右肺动脉；S. 彩色多普勒剑下双心房断面：房水平探及多处红色左向右分流

病例分析

本病例的大动脉干位置较高，对于清晰显示大动脉各阶段的解剖结构改变造成一定的难度。在检查的过程中，未能发现明确的右室流出道组织，也未能检出肺动脉系统。心腔内仅探及一条大动脉干及一组半月瓣，室间隔出现连续性中断，由于患者无发绀现象，因此考虑到共同动脉干的可能性，但在寻找肺动脉发出部位的过程中，发现位于大动脉的长轴水平难以检出肺动脉发出的部位，但距大动脉干瓣上约 10mm 的后侧壁局部欠光滑，似出现动脉性分支。在显示类大动脉短轴的过程中，发现大动脉干发出了主肺动脉及左、右肺动脉。但其内径值显示欠清晰，采用彩色多普勒超声技术进一步证实了肺动脉系统的发出部位，但对于主肺动脉的宽度及长度均显示欠佳，为了进一步证实诊断的准确性，通过改变探头扫描的部位及角度，于心尖五腔心断面观察时发现可清晰显示出主肺动脉的起源部位、宽度、长度及左右肺动脉的发出和发育状况，证实了诊断。本病例因年龄较小，在检查的过程中应高度注意患者的临床表现，通过探头旋转的不同方位扫描，检出心内各部的结构及其相互之间的毗邻关系。

思维要点

（1）患者的临床体征。
（2）肺动脉发出部位的检查。
（3）无右室流出道的确定。

病例 26-4 女，8 岁（图 26-6）

二维超声心动图

全心增大，以左心房室为著，室间隔与左心室壁厚度正常，运动幅度尚可。膜周部室间隔回声脱失约 22mm，房间隔连续性良好，心腔内仅探及一条粗大的动脉干和一组半月瓣，动脉干骑跨于室间隔之上，骑跨率约 40%，右室流出道呈盲端，未能探及肺动脉系统的组织结构。距动脉干瓣环约 25mm 部位的后侧壁部位可探及发出的主肺动脉，但于心尖五腔心断面观察时，主肺动脉从升主动脉发出后，向左后下方行走，于五腔心断面观察时呈扭曲状，并发出左肺动脉及右肺动脉。动脉干瓣为三叶瓣，瓣叶启闭尚可。二、三尖瓣叶形态、结构及启闭未见异常。主动脉弓降部未见异常。

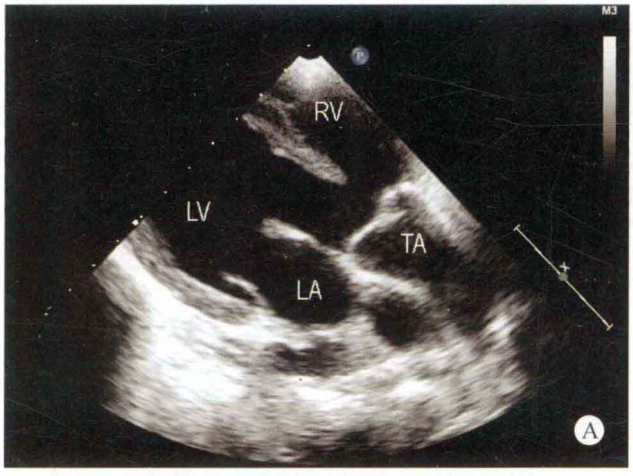
M3
RV
LV
TA
LA
A

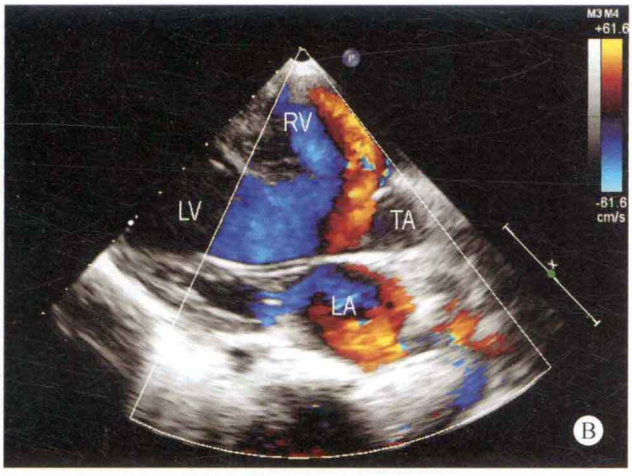
M3 M4
+61.6
-61.6
cm/s
RV
LV
TA
LA
B

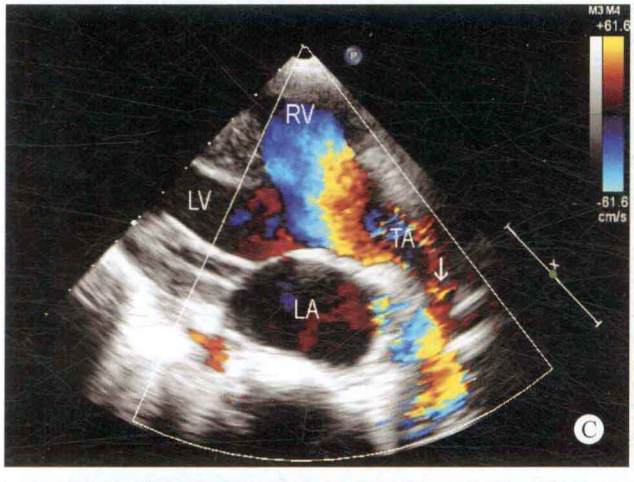
M3 M4
+61.6
-61.6
cm/s
RV
LV
TA
LA
C

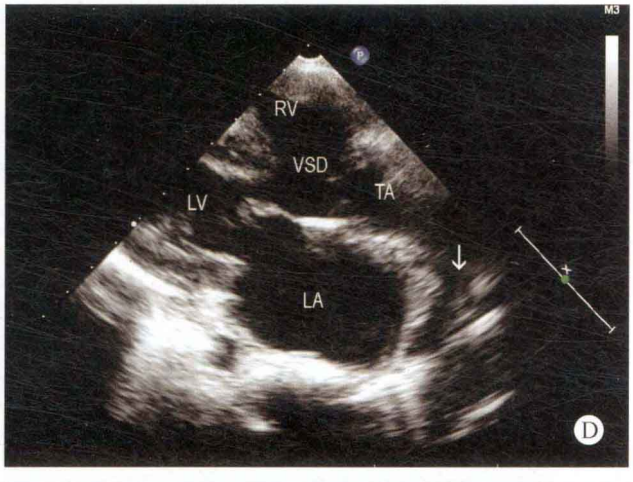
M3
RV
VSD
TA
LV
LA
D

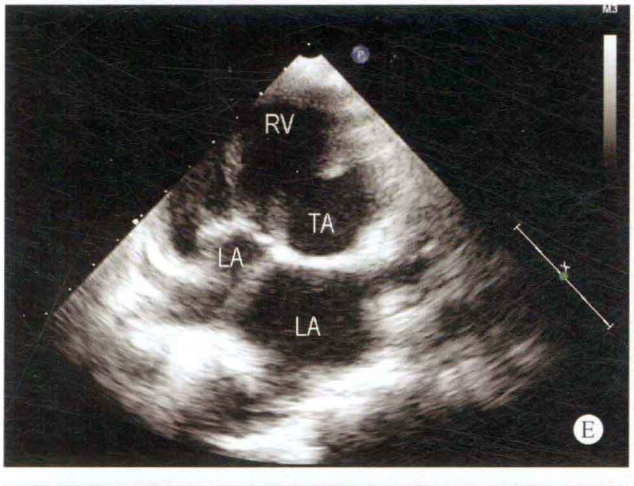
M3
RV
TA
LA
LA
E

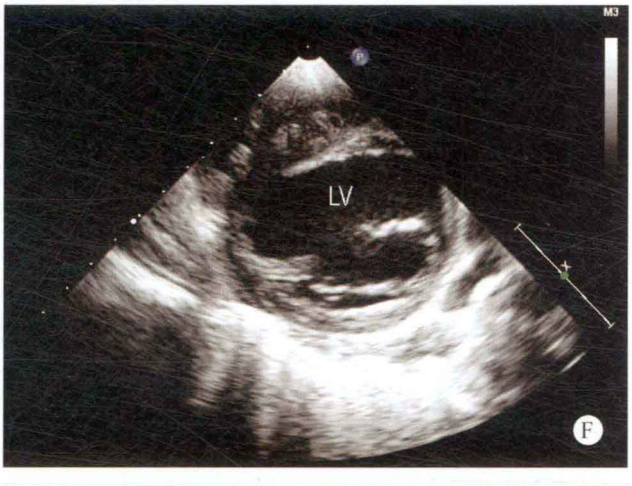
M3
LV
F

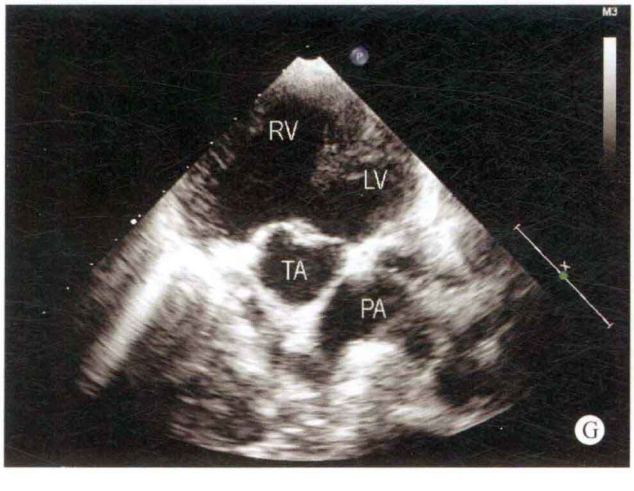
M3
RV
LV
TA
PA
G

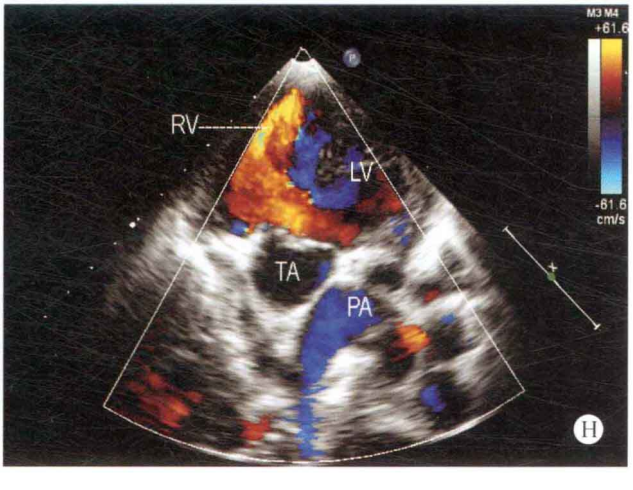
M3 M4
+61.6
-61.6
cm/s
RV
LV
TA
PA
H

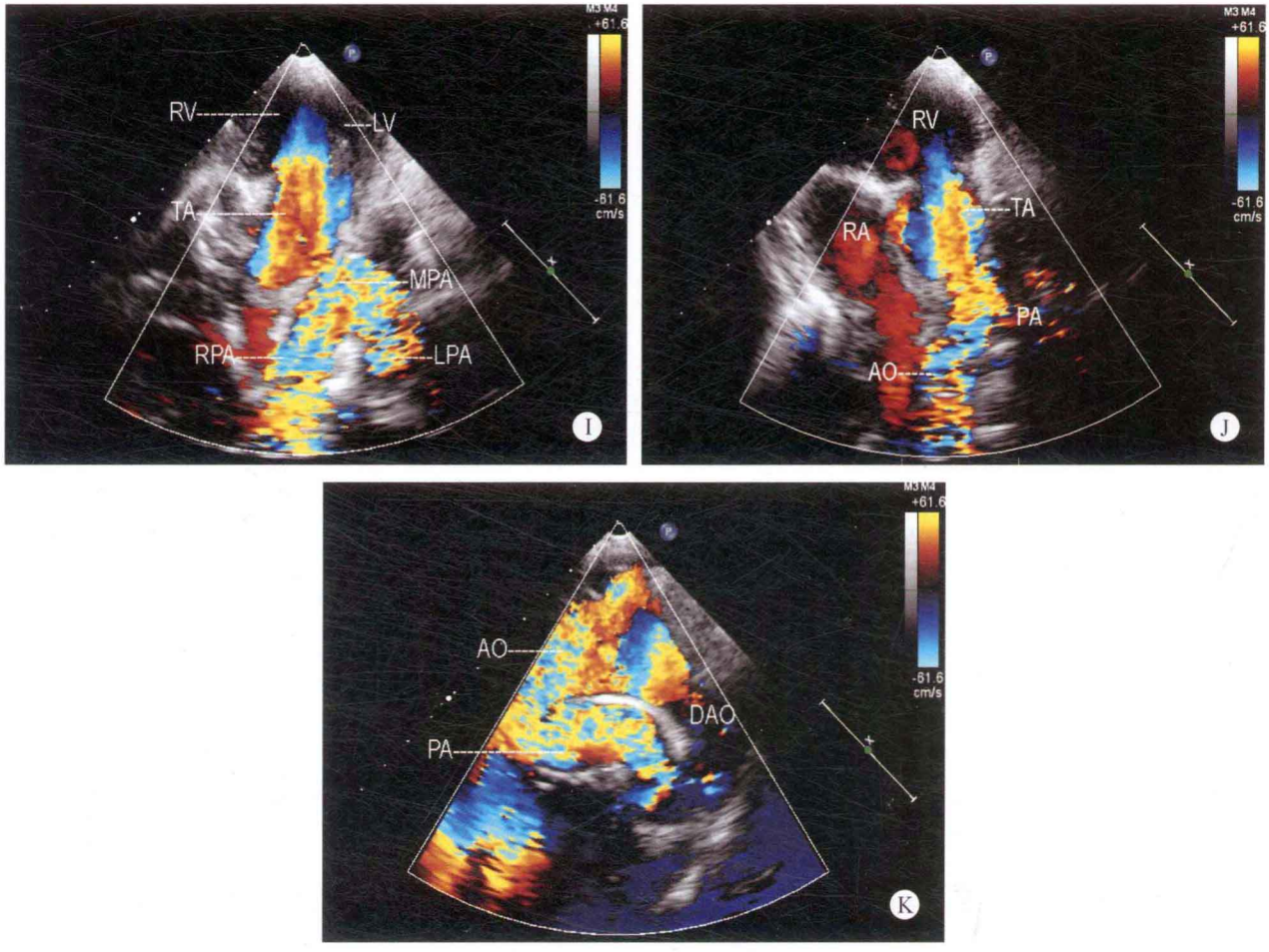

图 26-6 A. 心尖左心室长轴断面：大动脉干前壁与室间隔的连续性中断，左心室内径增大；B. 彩色多普勒左心室长轴断面：室水平出现红色左向右分流；C. 彩色多普勒左心室长轴断面：室水平出现蓝色左向右分流，收缩期血流进入大动脉干后，位于大动脉干瓣上方约 25mm 的部位，血流进入分支性动脉内（箭头所示）；D. 左心室长轴断面：大动脉干窦部上方的后侧壁呈喇叭口状向左下方行走，发出动脉性分支（箭头所示）；E. 大动脉短轴断面：右室流出道呈盲端，无肺动脉组织结构，膜周部室间隔回声脱失；F. 左心室短轴断面：左心室增大，左室流出道增宽；G. 心尖五腔心断面：心腔内仅探及一条大动脉干及一组半月瓣，从大动脉干发出的主肺动脉向左后下方行走，呈扭曲状，管腔径呈致密状回声，可清晰显示呈八字形的左肺动脉及右肺动脉；H. 彩色多普勒心尖五腔心断面：显示室水平出现双向分流；I. 彩色多普勒心尖五腔心断面：显示大动脉干血流进入主肺动脉及左、右肺动脉；J. 彩色多普勒大动脉干长轴断面：显示心室腔内的血流进入大动脉干及肺动脉系统，血流呈五彩镶嵌色；K. 彩色多普勒主动脉弓长轴断面：显示肺动脉系统从大动脉干升部发出，血流进入大动脉干后，进入肺动脉系统，血流呈五彩镶嵌色

多普勒超声心动图

室水平探及双向低速分流，舒张期共同动脉干瓣可探及少量反流。

超声心动图诊断

先天性心脏病、Ⅰ型共同动脉干、膜周部室间隔缺损、室水平双向分流、共同动脉干瓣少量反流。

病例分析

本例患者由于主肺动脉从大动脉干发出后，向左后下方行走，并与大动脉干的后壁呈角状，致主肺动脉的管腔径显示不清晰，形似致密状回声，可错误地将致密状回声考虑为肺动脉瓣闭锁或主肺动脉近端融合的组织结构，极易误诊为室间隔缺损合并肺动脉闭锁。但如果在检查的过程中，结合左心室长轴及主动脉弓长轴断面所显示的结构性改变，应考虑到共同动脉干的可能性。

在检查的过程中，结合患者的临床表现，如无明显的发绀及杵状指趾，同时存在肺动脉高压，可检出发自于大动脉干的分支结构，同时存在室间隔缺损应考虑到共同动脉干的诊断。

思维要点

（1）有无室间隔缺损。

（2）在原肺动脉所在部位是否存在肺动脉系统的组织结构。

（3）有无右室流出道。

（4）肺动脉的起源部位。

（5）主肺动脉从大动脉干发出的角度对诊断的影响。

病例 26-5　男，3 个月（图 26-7）

✧ 二维超声心动图

全心内径增大，以左心室为著，室间隔与左心室壁厚度正常，运动幅度尚可。膜部室间隔与大动脉干前壁连续性中断，回声脱失约 10mm，房间隔连续性良好，心腔内仅探及一条大动脉干及一组半月瓣，在原肺动脉部位未能探及明确的肺动脉瓣叶、主肺动脉及左右肺动脉。动脉干瓣为三叶瓣，瓣叶边缘增厚、卷曲，开放尚可，关闭欠佳。大动脉干骑跨于室间隔之上，骑跨率约为 40%。于左心室长轴断面观察时，大动脉干腔内出现动脉性分支状组织结构，主肺动脉及左、右肺动脉起源于动脉干瓣上约 18mm 的部位，其内径发育均可。二、三尖瓣形态、结构及启闭未见异常。主动脉弓降部未见异常。

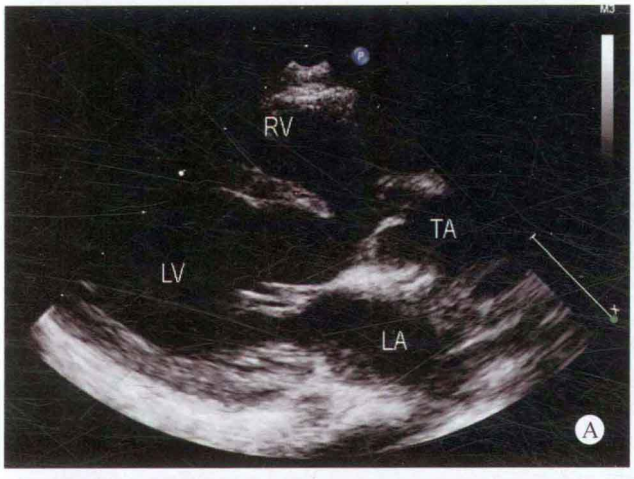

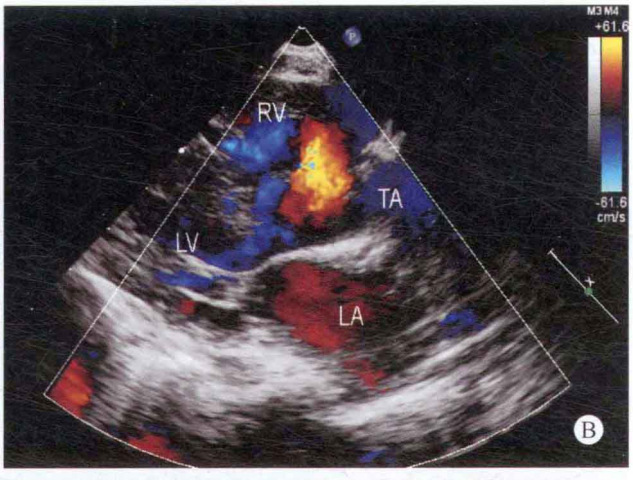

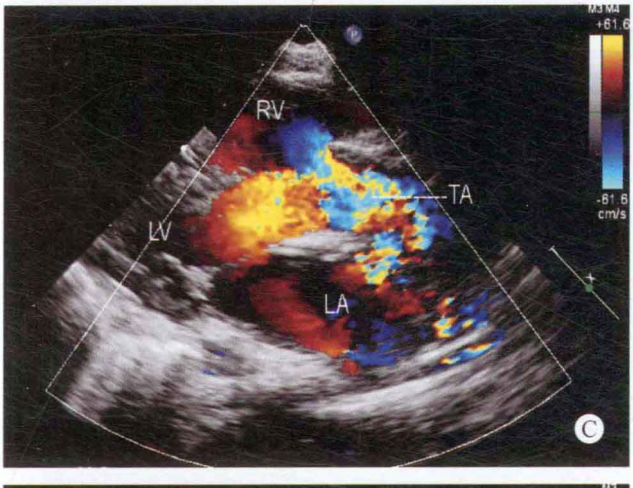

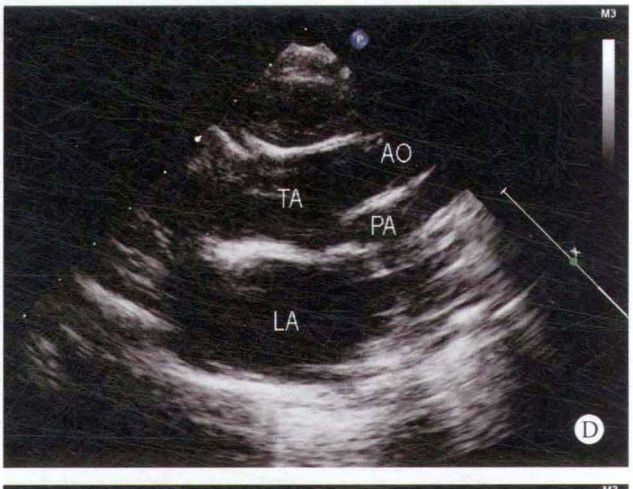

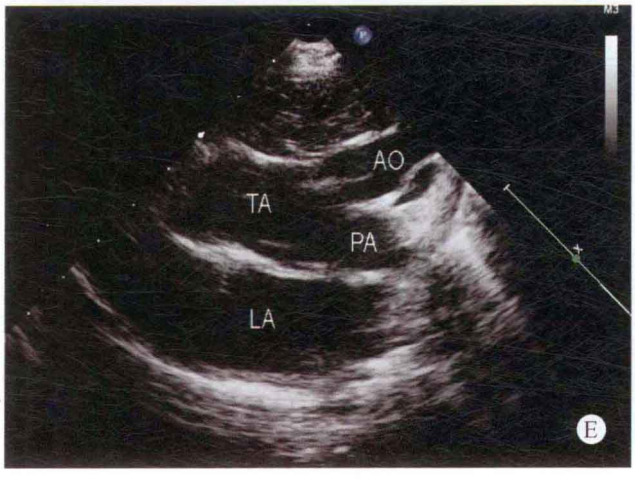

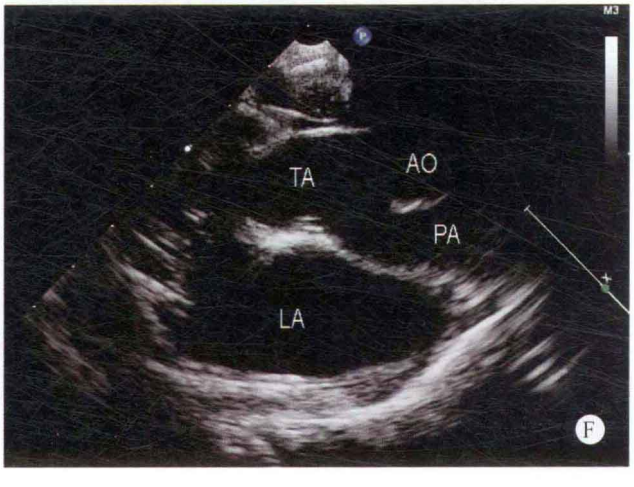

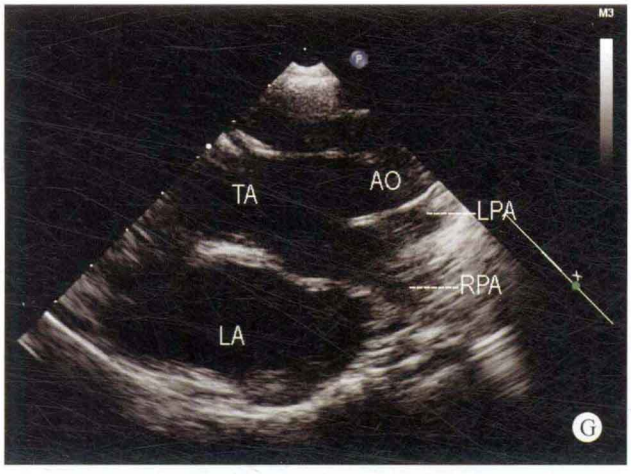
M3
TA
AO
LPA
RPA
LA
G

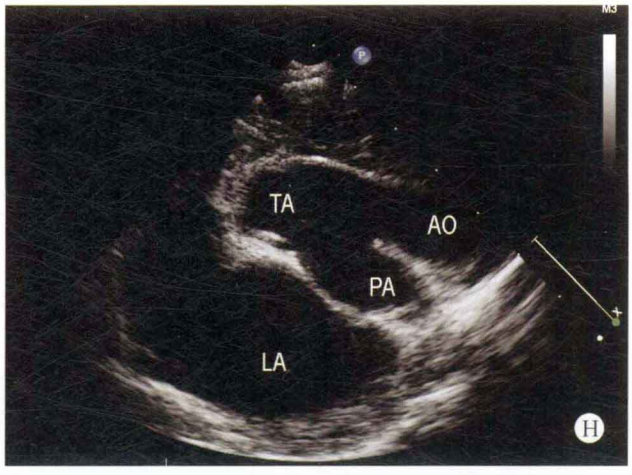
M3
TA
AO
PA
LA
H

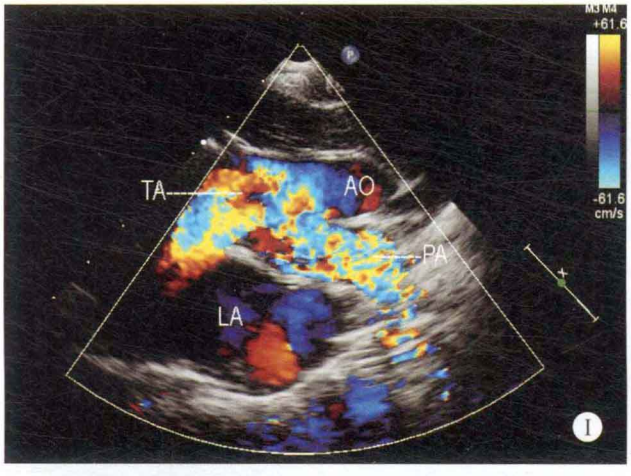
M3 M4
+61.6
-61.6
cm/s
TA
AO
PA
LA
I

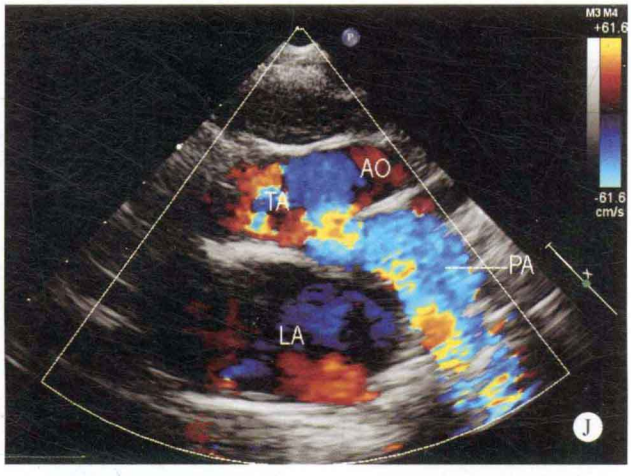
M3 M4
+61.6
-61.6
cm/s
AO
TA
PA
LA
J

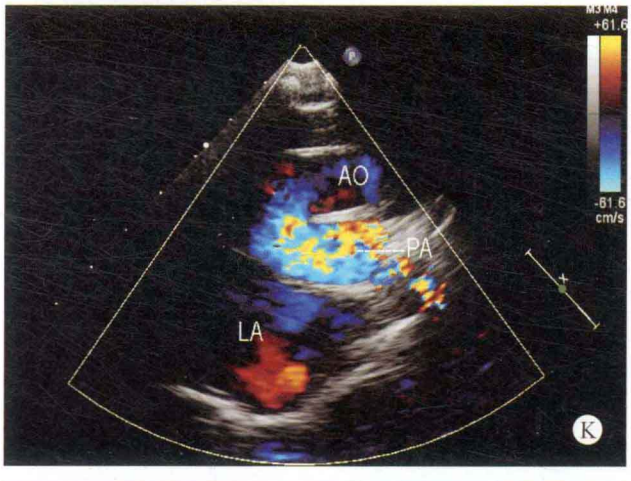
M3 M4
+61.6
-61.6
cm/s
AO
PA
LA
K

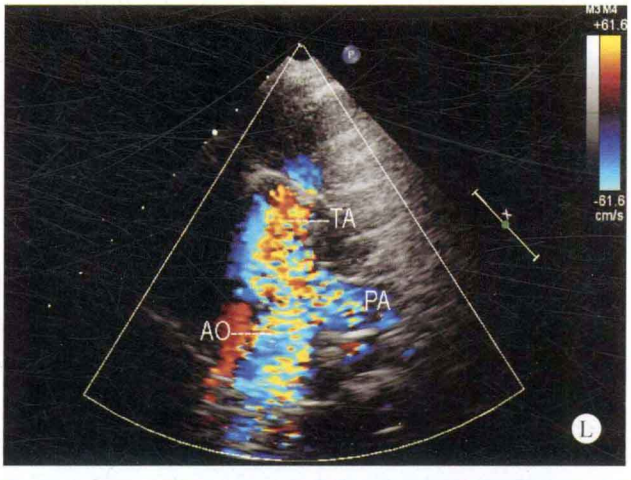
M3 M4
+61.6
-61.6
cm/s
TA
PA
AO
L

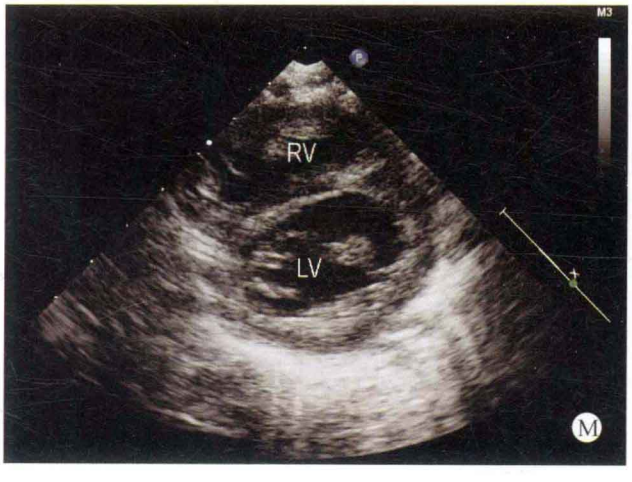
M3
RV
LV
M

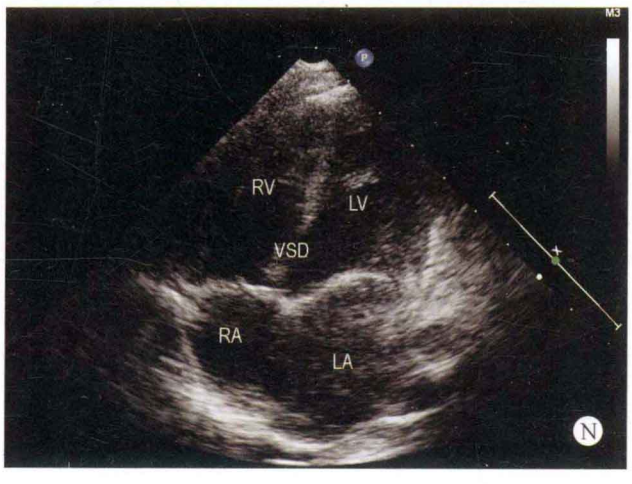
M3
RV
LV
VSD
RA
LA
N

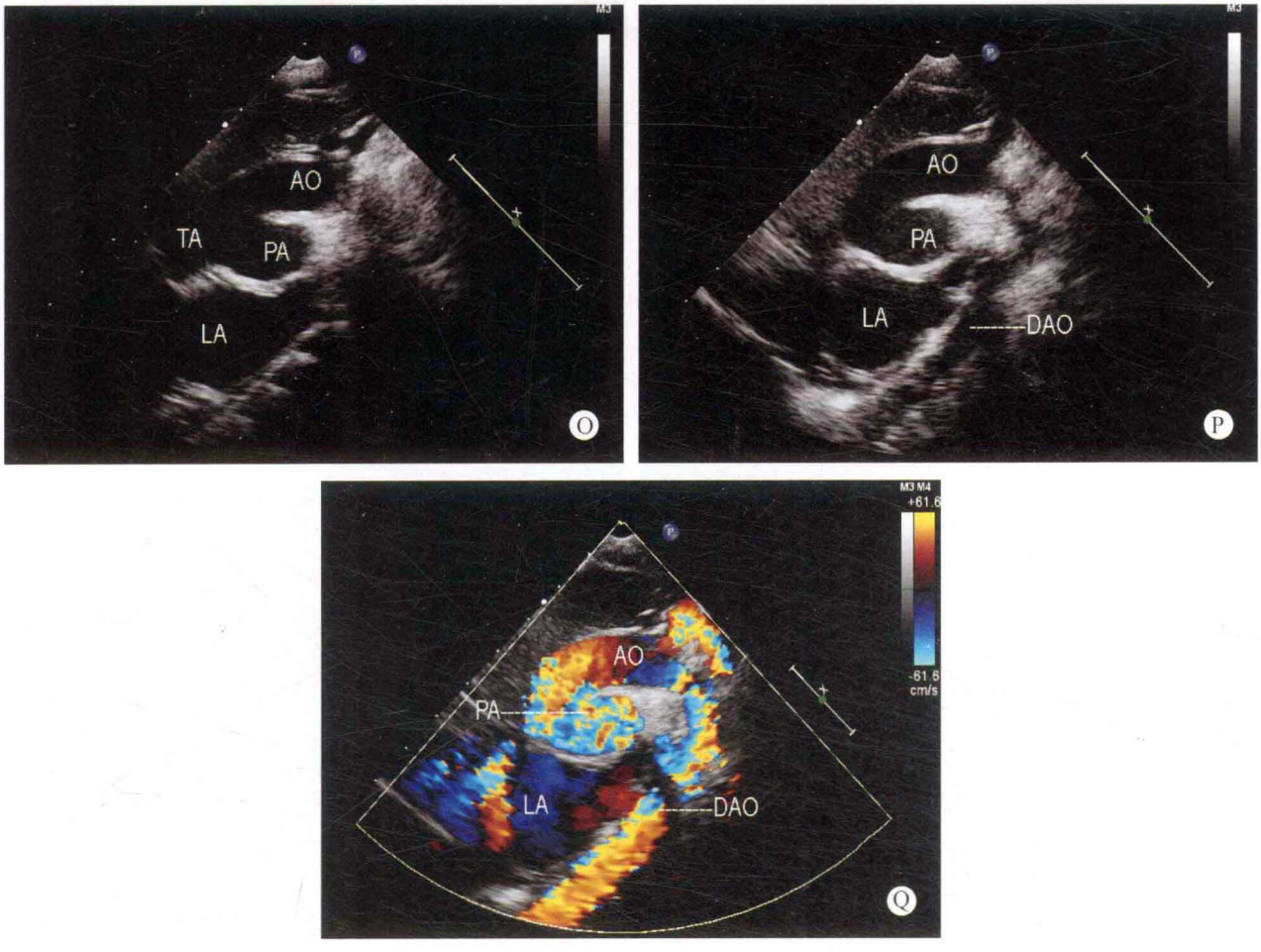

图 26-7　A. 左心室长轴断面：全心内径增大，以左心室为著，室间隔与动脉干的前壁连续性中断；B. 彩色多普勒左心室长轴断面：室水平出现红色的左向右分流；C. 彩色多普勒左心室长轴断面：室水平出现蓝色的右向左分流；D～F. 升主动脉长轴断面：距瓣环上方约 18mm 的部位，大动脉腔内出现隔样回声，将大动脉分为两个内径宽度基本相等的管腔，表明有动脉性血管从此部位发出；G、H. 升主动脉长轴断面：动脉性分支出现左、右肺动脉，表明主肺动脉从大动脉干发出；I～K. 彩色多普勒升主动脉长轴断面：显示心室血流进入大动脉干后，同时进入升主动脉及主肺动脉；L. 彩色多普勒心尖长轴断面：显示大动脉干内血流同时进入升主动脉及主肺动脉；M. 左心室短轴断面：显示双心室内径增大；N. 心尖四腔心断面：显示全心内径增大，以左心房室为著，室间隔连续性中断；O. 升主动脉长轴断面：主肺动脉起源于升主动脉部位，其内径尚可；P. 主动脉弓长轴断面：近主动脉升弓部位发出主肺动脉，降主动脉发育正常；Q. 彩色多普勒主动脉弓长轴断面：显示大动脉干血流进入主肺动脉内，降主动脉血流正常

✧ 多普勒超声心动图

室水平探及双向低速分流，舒张期探及源于大动脉干瓣的少量反流。

✧ 超声心动图诊断

先天性心脏病、Ⅰ型共同动脉干、膜周部室间隔缺损、室水平双向分流、动脉干瓣少量反流。

✧ 病例分析

本病例于左心室长轴断面观察时，由于主肺动脉起源于大动脉干起始部位的内径较宽，与升主动脉内径基本相同，极易与一侧肺动脉起源于升主动脉相混淆。但通过将探头放置于高一肋间，充分显示升主动脉的长轴断面时，发现从大动脉干发出的动脉性分支发出了左肺动脉及右肺动脉，因此认为从大动脉干发出的动脉性分支为主肺动脉，而原肺动脉部位未能探及主肺动脉及左、右肺动脉，患儿呈肺动脉高压状态，无发绀现象，诊断为Ⅰ型共同动脉干。

✧ 思维要点

（1）由于本例患儿起源于大动脉干的主肺动脉内径与升主动脉内径基本相等，应注意与一侧肺动脉起源于升主动脉相鉴别。

（2）肺动脉系统是否位于原解剖部位。

（3）患儿有无发绀。

（4）患儿有无肺动脉高压。

病例 26-6　男，4.4 岁（图 26-8）

二维超声心动图

心脏位于左侧胸腔，心房正位，心室右襻，全心内径增大，以左心房室为著，室间隔与左心室壁厚度在正常范围，运动幅度尚可。室间隔与大动脉前壁的连续性中断，位于膜周部位的室间隔回声脱失约 19mm，房间隔连续性良好。原肺动脉部位未能探及与右心室相连接的主肺动脉，心腔内仅探及一条粗大的动脉干及一组半月瓣，大动脉干骑跨于室间隔之上，骑跨率约 60%，距大动脉干瓣上方约 30mm 部位的大动脉同一侧壁可探及直接发出的左肺动脉及右肺动脉，其内径均约 8mm，未能探及主肺动脉。动脉干瓣为三叶瓣，瓣叶边缘增厚、卷曲，但开放尚可，关闭不良。三尖瓣关闭欠佳。主动脉弓降部未见异常。

多普勒超声心动图

室水平探及双向低速分流性血流，舒张期探及源于动脉干瓣的中量反流性血流。收缩期三尖瓣口探及中量反流，血流速度为 5.3m/s，压差为 112mmHg，估测肺动脉压力约为 122mmHg。

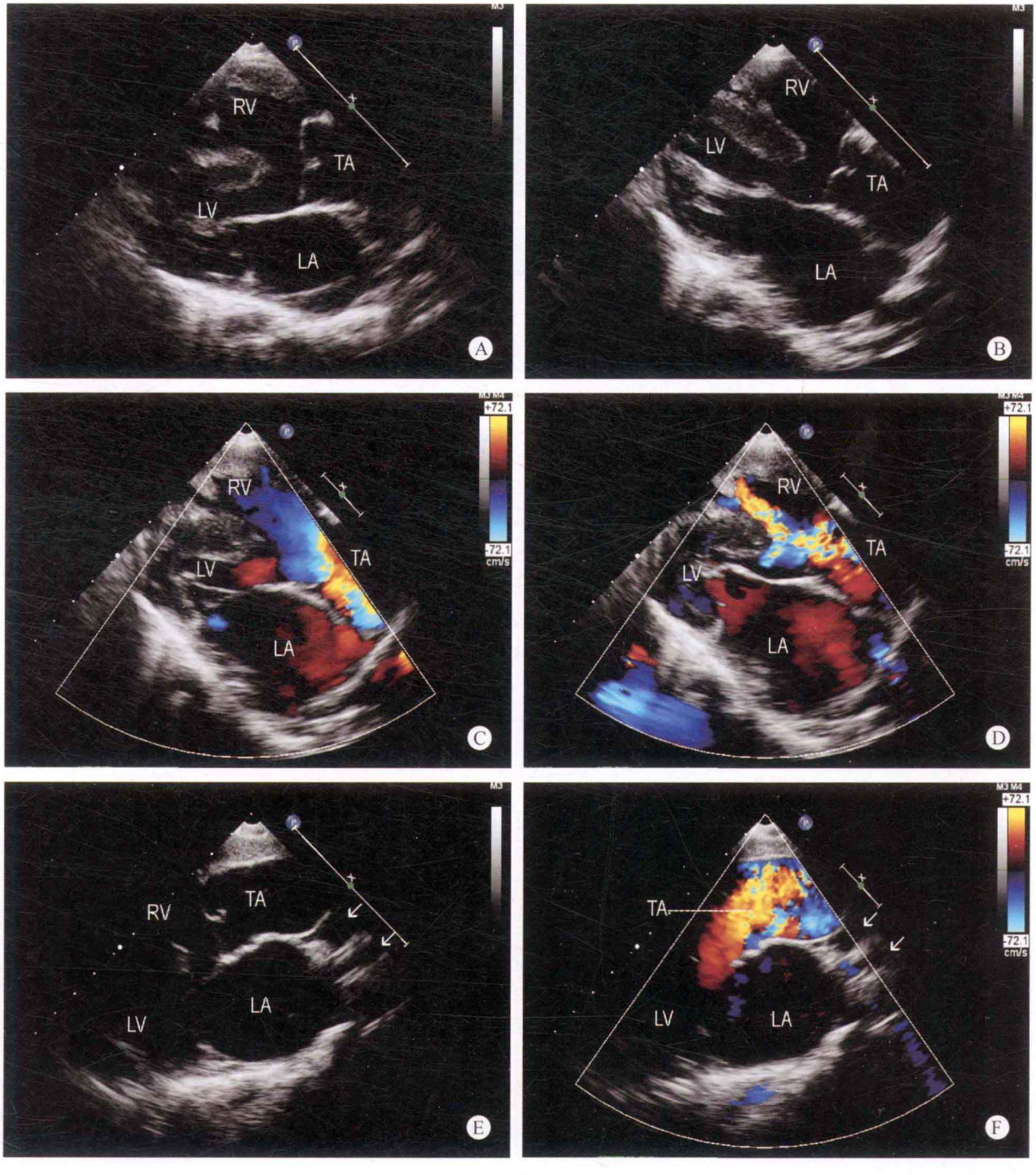

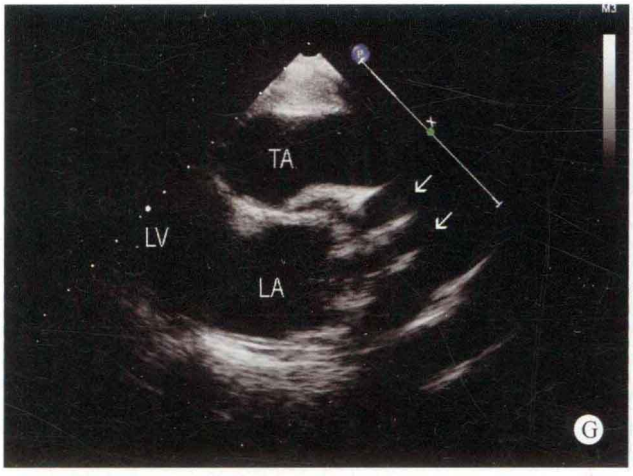
TA
LV
LA
G

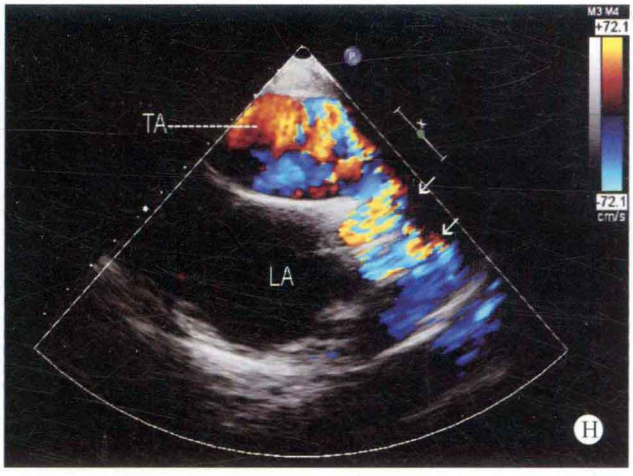
TA
LA
+72.1
-72.1
cm/s
H

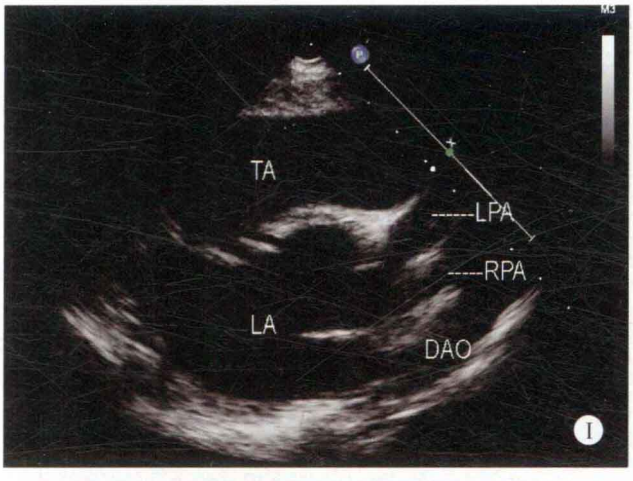
TA
LPA
RPA
LA
DAO
I

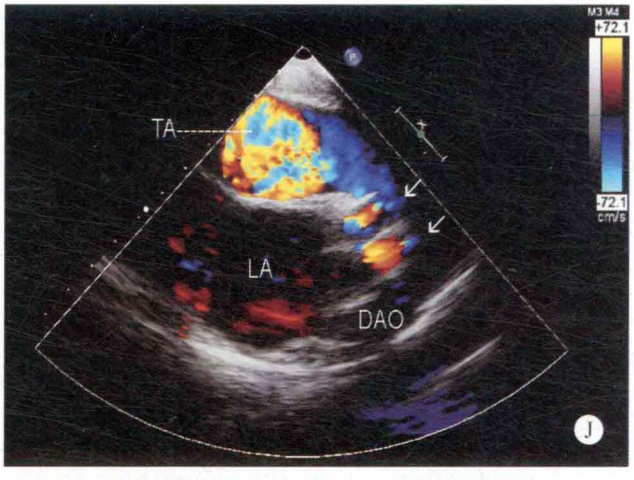
TA
LA
DAO
+72.1
-72.1
cm/s
J

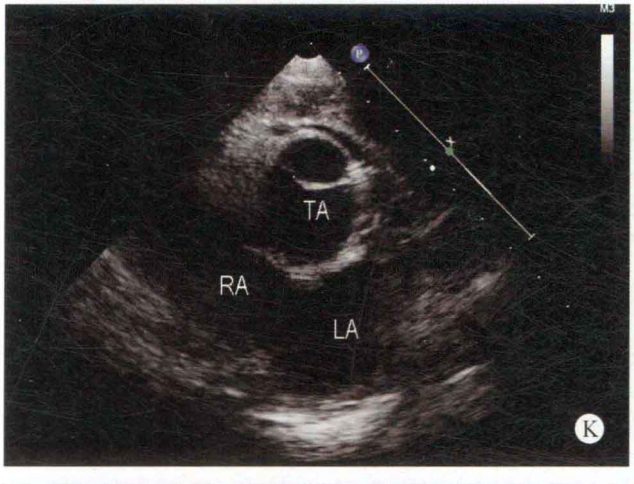
TA
RA
LA
K

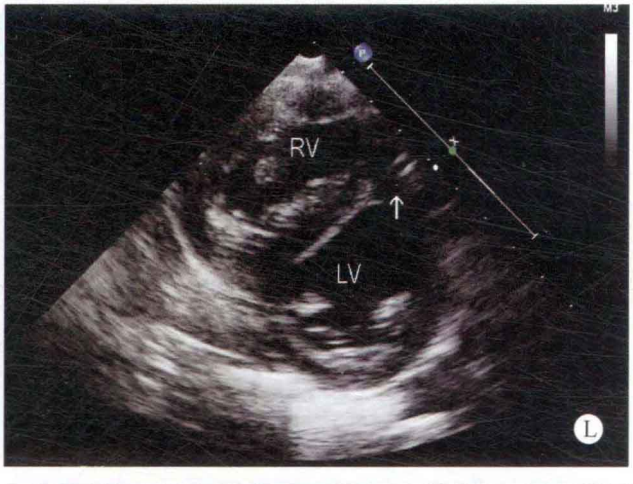
RV
LV
L

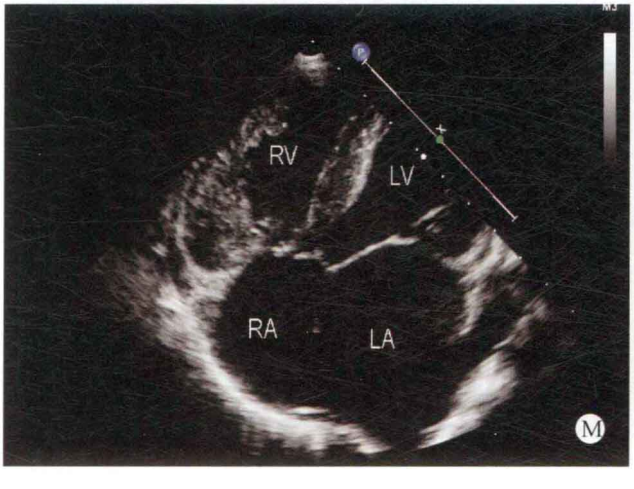
RV
LV
RA
LA
M

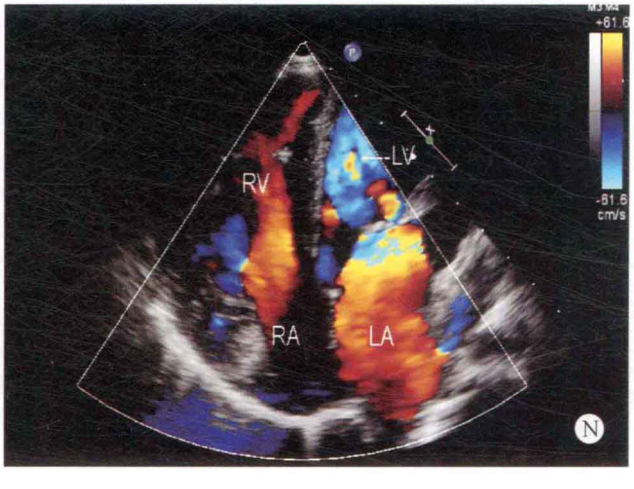
LV
RV
RA
LA
-81.6
cm/s
N

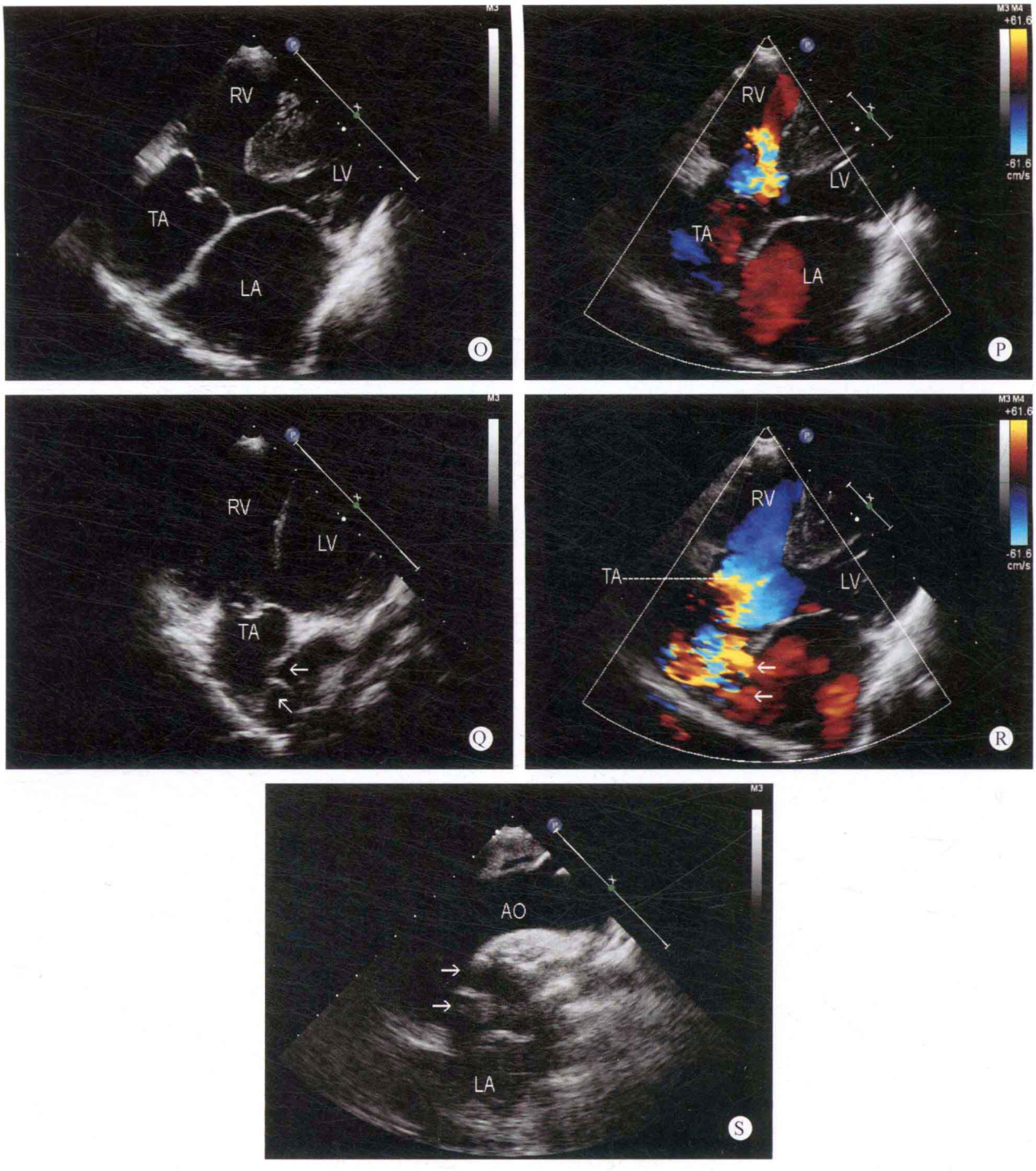

图 26-8 A. 左心室长轴断面：大动脉干内径增宽，其前壁与室间隔的连续性中断，大动脉骑跨于室间隔之上，骑跨率约 50%；B. 左室心尖长轴断面：左心房室内径增大，室间隔回声中断，大动脉干骑跨于室间隔；C. 收缩晚期彩色多普勒左心室长轴断面：室水平出现蓝色的右向左分流；D. 舒张早期彩色多普勒左心室长轴断面：室水平出现呈红色的左向右分流；E. 大动脉长轴断面：位于大动脉上方约 30mm 部位近弓部探及发出两支动脉性血管分支，为左肺动脉及右肺动脉（箭头所示）；F. 彩色多普勒升主动脉长轴断面：显示大动脉近弓部出现血管性分支；G. 主动脉升弓长轴断面：显示大动脉近弓部发出相平行的左肺动脉及右肺动脉（箭头所示）；H. 彩色多普勒主动脉升弓长轴断面：大动脉干的血流同时进入主动脉系统及左、右肺动脉内；I. 主动脉弓降部长轴断面：清晰显示肺动脉于大动脉干发出的水平；J. 彩色多普勒主动脉弓降部长轴断面：大动脉干内血流进入左肺动脉及右肺动脉内；K. 大动脉短轴断面：仅探及一组半月瓣，半月瓣为三叶瓣；L. 左心室短轴断面：左心室增大，室间隔回声中断（箭头所示）；M. 心尖四腔心断面：全心增大，以左心房室为著；N. 彩色多普勒心尖四腔心断面：舒张期心房内血流进入心室时，血流通畅；O. 心尖五腔心断面：大动脉内径增宽，与室间隔的连续性中断，大动脉骑跨于室间隔之上，骑跨率约为 60%；P. 彩色多普勒心尖五腔心断面：室水平出现红色的左向右分流；Q. 心尖五腔心断面：显示左、右肺动脉直接从大动脉干发出（箭头所示）；R. 彩色多普勒心尖五腔心断面：室水平出现蓝色的右向左分流，大动脉干血流进入左、右肺动脉（箭头所示）；S. 主动脉升弓部长轴断面：主动脉升弓部清晰显示左、右肺动脉发出的部位（箭头所示）

超声心动图诊断

先天性心脏病、Ⅱ型共同动脉干、膜周部室间隔缺损、室水平双向分流、动脉干瓣关闭不全、动脉干瓣中量反流、三尖瓣关闭不全、三尖瓣中量反流。

病例分析

患儿的大动脉内径明显增宽，室间隔的连续性中断，大动脉骑跨在室间隔之上，骑跨率约为60%，但在检查的过程中，位于原肺动脉的部位未能发现肺动脉系统的组织结构，右室流出道呈盲端，右心室无明确的独立性右室流出道系统，在寻找肺动脉的过程中也未能发现体－肺侧支。患儿无发绀及杵状指趾，通过应用三尖瓣反流的压差法估测肺动脉压约为122mmHg，呈肺动脉高压状态，因此考虑到共同动脉干的可能性。

在大动脉干各水平部位寻找肺动脉发出的部位时，未能检查主肺动脉，但在升主动脉近弓部位探及两条相平行的动脉性分支，通过彩色多普勒观察发现进入大动脉干的血流直接进入动脉性分支内，血流性质为层流状态，因此考虑于大动脉干上发出的两条相平行的血管为左肺动脉和右肺动脉，诊断为Ⅱ型共同动脉干，并经心血管造影证实。

思维要点

（1）有无独立的右室流出道。
（2）在原解剖部位有无肺动脉系统的组织结构。
（3）从大动脉干部位发出的肺动脉有无主肺动脉。

病例26-7　男，6个月（图26-9）

二维超声心动图

全心内径增大，以右心房室为著，室间隔与左室壁厚度正常，运动幅度尚可。膜周部室间隔回声脱失约13mm，未能探及明确的房间隔连续性中断，大动脉内径增宽，其前壁与室间隔的连续性中断，大动脉干骑跨于室间隔之上，骑跨率约为50%，在原肺动脉部位未能探及明确的肺动脉系统组织结构，右室流出道呈盲端，心腔内仅探及一条粗大的动脉干和一组半月瓣。距大动脉干瓣环上方约17mm的部位，可探及于大动脉干的后侧壁部位直接发出的左肺动脉及右肺动脉，其内径显著扩张，未能探及明确的主肺动脉。大动脉干瓣为四叶瓣，瓣叶边缘增厚、卷曲，发育大小不等，开放尚可，关闭欠佳。二、三尖瓣形态、结构及启闭未见异常。主动脉弓降部未见明显异常。

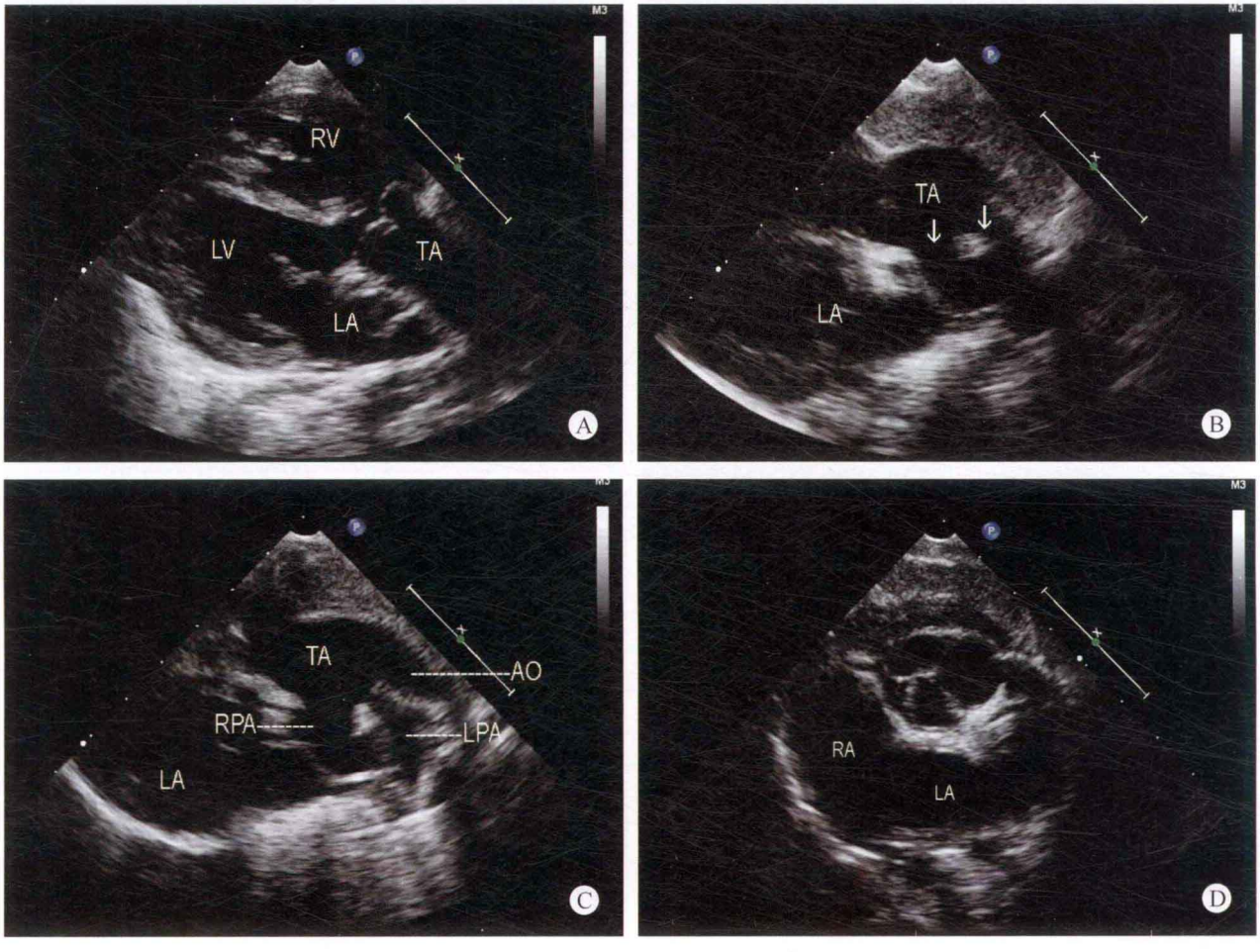

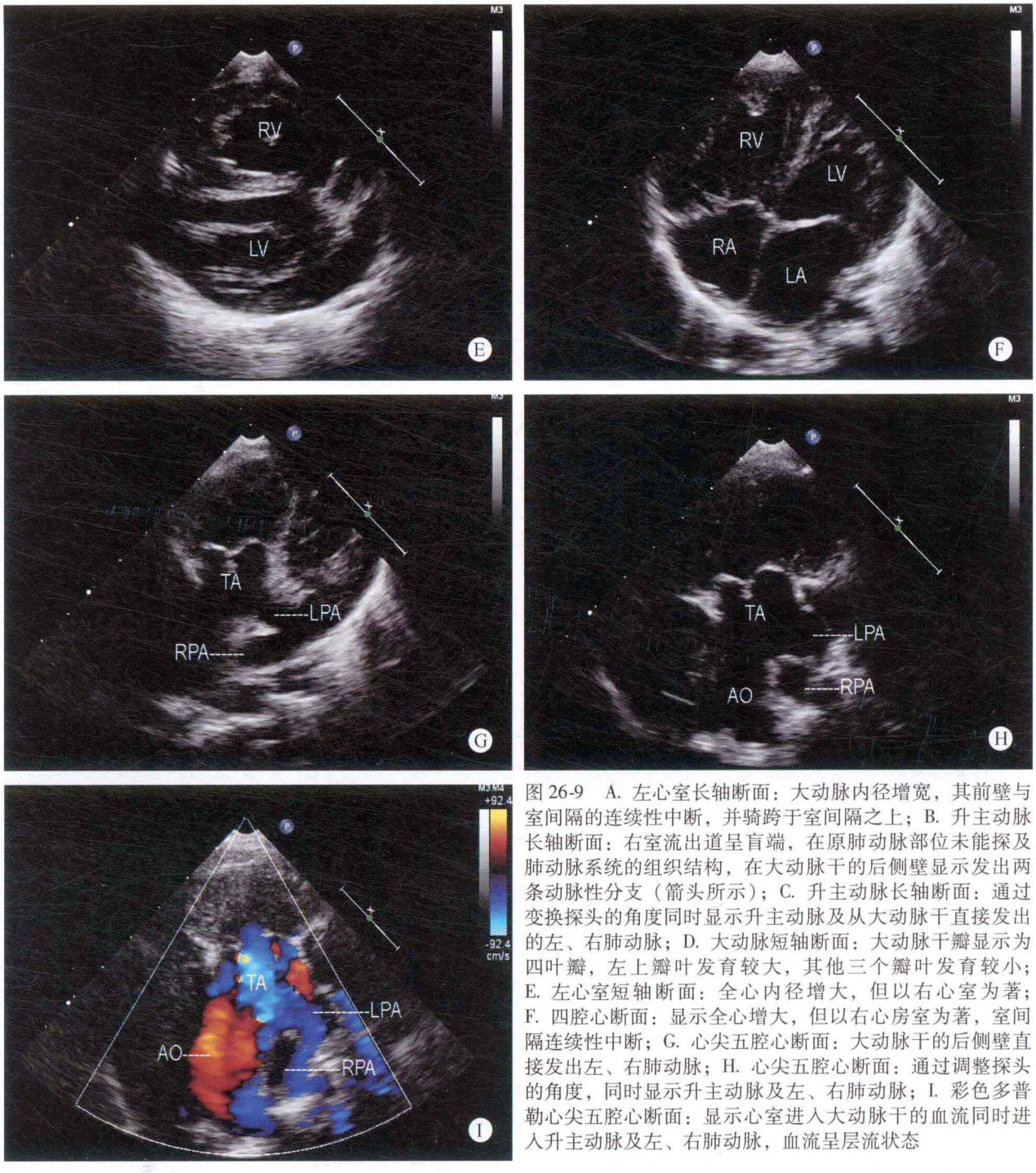

图 26-9 A. 左心室长轴断面：大动脉内径增宽，其前壁与室间隔的连续性中断，并骑跨于室间隔之上；B. 升主动脉长轴断面：右室流出道呈盲端，在原肺动脉部位未能探及肺动脉系统的组织结构，在大动脉干的后侧壁显示发出两条动脉性分支（箭头所示）；C. 升主动脉长轴断面：通过变换探头的角度同时显示升主动脉及从大动脉干直接发出的左、右肺动脉；D. 大动脉短轴断面：大动脉干瓣显示为四叶瓣，左上瓣叶发育较大，其他三个瓣叶发育较小；E. 左心室短轴断面：全心内径增大，但以右心室为著；F. 四腔心断面：显示全心增大，但以右心房室为著，室间隔连续性中断；G. 心尖五腔心断面：大动脉干的后侧壁直接发出左、右肺动脉；H. 心尖五腔心断面：通过调整探头的角度，同时显示升主动脉及左、右肺动脉；I. 彩色多普勒心尖五腔心断面：显示心室进入大动脉干的血流同时进入升主动脉及左、右肺动脉，血流呈层流状态

✧ 多普勒超声

室水平探及双向低速分流，舒张期可探及源于动脉干瓣的少量反流。

✧ 超声心动图诊断

先天性心脏病、Ⅱ型共同动脉干、膜周部室间隔缺损、室水平双向分流、动脉干瓣少量反流、肺动脉高压。

✧ 病例分析

本例患儿的左右肺动脉从大动脉干发出的水平较低，于大动脉干上方约 17mm 的部位直接发出左肺动脉及右肺动脉，而且左、右肺动脉的内径均较宽。通过调整探头的扫描角度及方位，升主动脉及左右肺动脉可同时显示。在应用彩色多普勒超声心动图扫查时，进入升主动脉及左、右肺动脉的血流均呈层流状态。

本例患儿的大动脉干瓣的瓣叶数目为四叶瓣，而且大小发育不相等，其左上瓣叶发育较大，而其他三个瓣叶发育均较小，造成瓣叶的关闭不良，舒张期出现反流现象。

由于左、右肺动脉从共同动脉干的后侧壁发出的起始部内径较宽，患儿的肺动脉高压程度较重，致手术的难度加大。

思维要点

（1）半月瓣数目的确定。

（2）左肺动脉及右肺动脉起始部的宽度与肺动脉压力的关系。

（3）左肺动脉及右肺动脉增宽的程度对手术难度的影响。

病例 26-8　男，1 岁（图 26-10）

二维超声心动图

心脏位于左侧胸腔，内脏位置正常，心房正位，心室右襻，全心内径增大，以右心房室为著，室间隔及室壁厚度正常，运动幅度尚可。干下部位的室间隔回声脱失约 16mm，未能探及明确的房间隔回声脱失，大动脉干前壁位置前移，无明确的右室流出道，原肺动脉部位未能探及主肺动脉及左、右肺动脉。心腔内仅探及一条粗大的动脉干和一组半月瓣，大动脉干骑跨于室间隔之上，骑跨率约为 50%，大动脉干的侧壁可探及发出的左肺动脉及右肺动脉，未能探及主肺动脉。动脉干瓣为三叶瓣，关闭及开放均未见明显异常。二、三尖瓣形态、结构、启闭未见异常。主动脉弓降部未见异常。

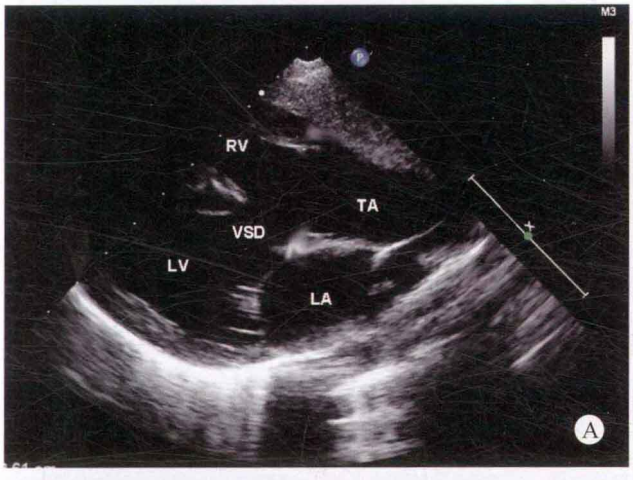

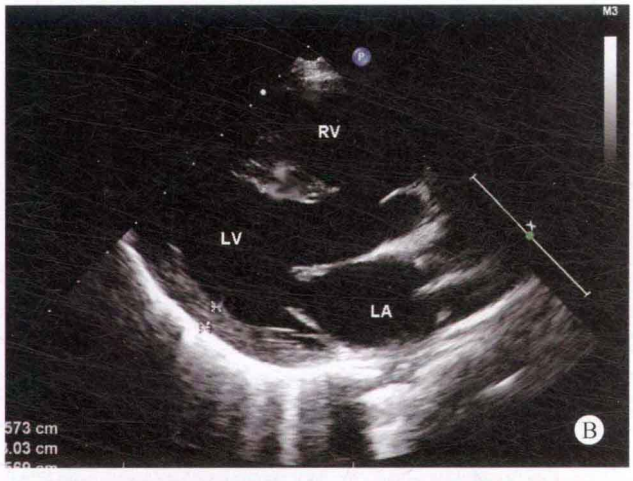

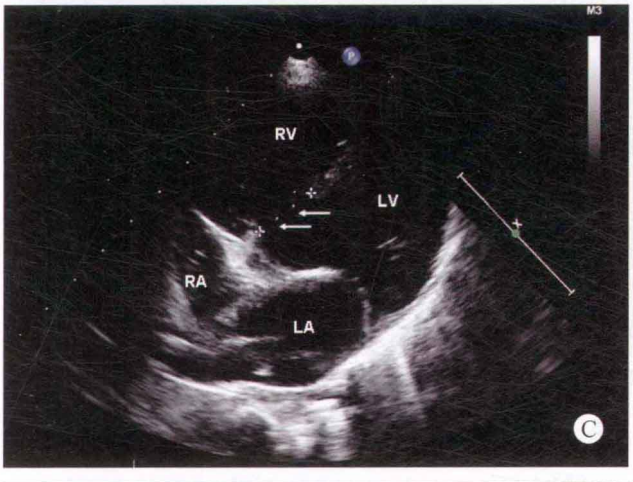

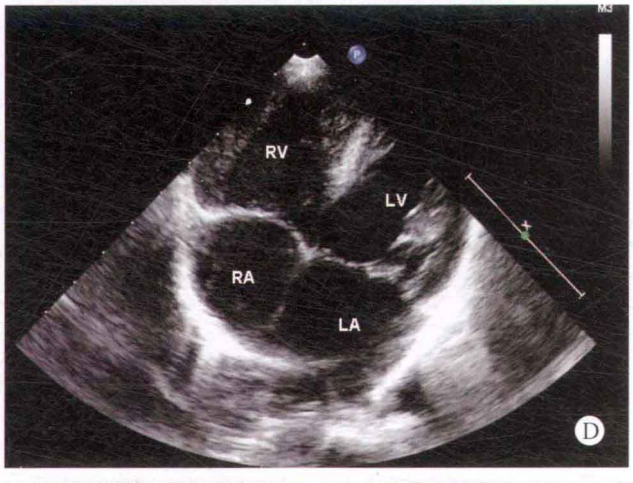

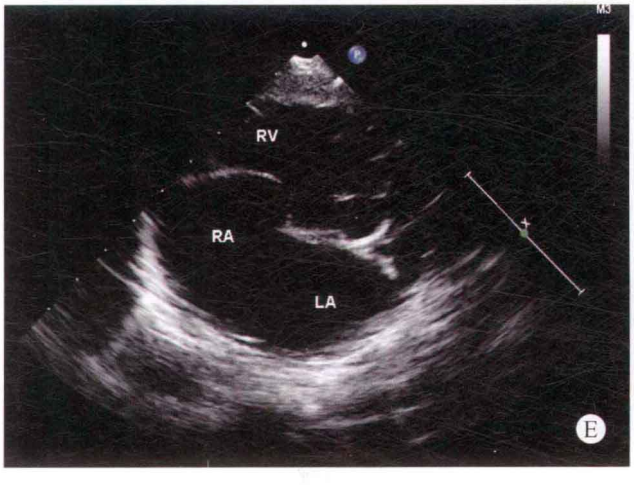

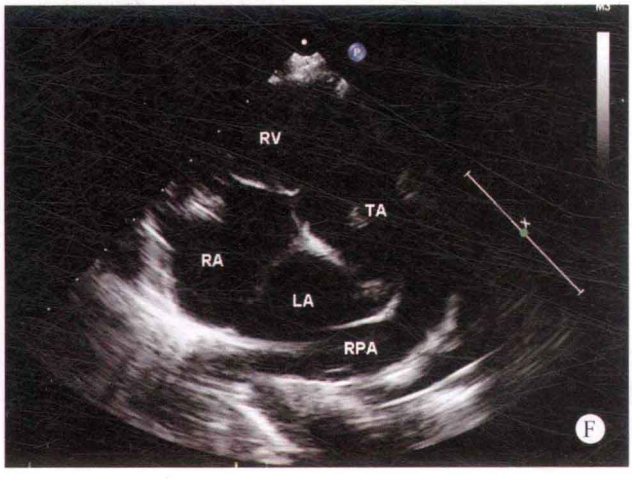

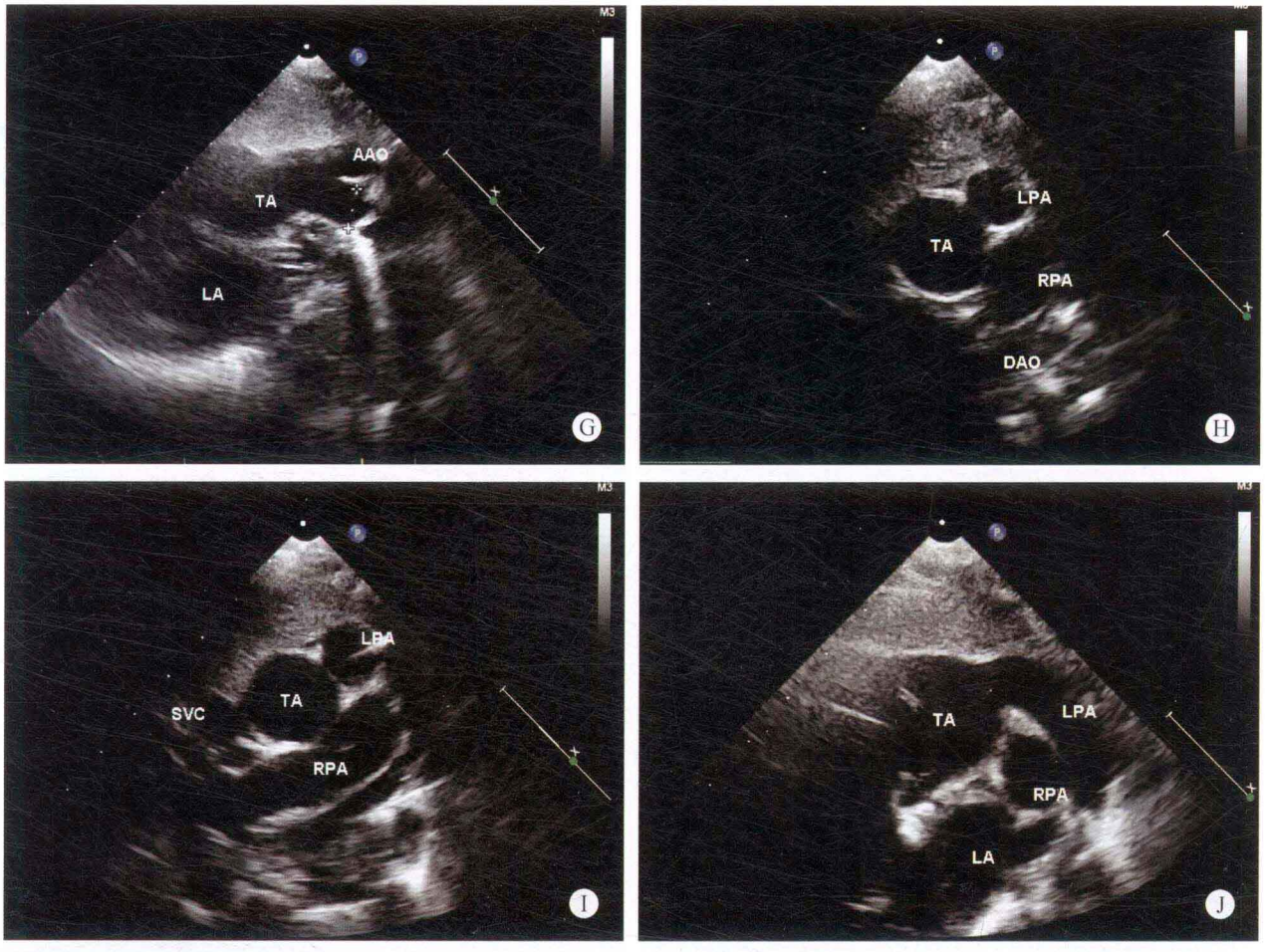

图 26-10 A. 胸骨旁左室长轴断面：显示共同动脉干骑跨于室间隔缺损上，骑跨率约为 50%；B. 胸骨旁左室长轴断面：显示全心扩大；C. 胸骨旁四腔心断面：显示心脏增大，箭头指示室间隔缺损；D. 心尖四腔心断面：显示心脏四个腔室扩大，右室壁增厚；E. 大动脉短轴断面：显示只有一组半月瓣，为三叶瓣，瓣叶形态结构及启闭功能尚正常，其右旁未探及肺动脉长轴图像；F. 右室流出道长轴断面：显示右肺动脉长轴发自共同动脉干，开口无狭窄；G. 升主动脉长轴断面：显示左肺动脉发自共同动脉干后侧壁，开口无狭窄；H. 高肋间大动脉短轴切面：显示共同动脉干及左右肺动脉短轴呈“米老鼠”征图像；I. 大动脉短轴断面：在大动脉干短轴的基础上略选择调整探头角度显示左肺动脉短轴及右肺动脉长轴图像；J. 高位大动脉长轴断面：在上述肋间探头角度与左肺动脉长轴平行角度显示左肺动脉发自共干的长轴图像及右肺动脉短轴图像

多普勒超声心动图

室水平探及双向低速分流性血流信号。

超声心动图诊断

先天性心脏病、Ⅲ型共同动脉干、干下型室间隔缺损、室水平双向分流、肺动脉高压。

病例分析

检查中首先发现较大的室间隔缺损，增粗的动脉骑跨于室间隔缺损上，短轴则只能显示骑跨的一组半月瓣，另一组半月瓣不能探查到，同时也不能正常显示右室流出道－肺动脉长轴断面，此时应考虑肺动脉闭锁或共同动脉干，沿增宽的动脉干往上扫查并适当调整探头角度，直到能显示动脉干往上连接主动脉弓，中段则探查到分出肺动脉或左右肺动脉分支，共同动脉干诊断即可确立。

共同动脉干是心脏胚胎发育过程中，圆锥动脉干的分隔障碍，导致动脉根部为单一的大动脉干以及一组正常或异常的半月瓣，同时合并动脉与室间隔对合的障碍，因此必然存在较大的室间隔缺损，这样左室流出道及右室流出道经室间隔缺损于半月瓣下合并汇入共同动脉干。动脉干远端再由主动脉弓及肺动脉或左、右肺动脉汇合连接。

思维要点

在大动脉根部水平切面仅能探查到一组半月瓣和一根大动脉时，一般应考虑肺动脉闭锁或共同动脉干，而沿着动脉干向主动脉弓方向扫查时，如检出发出的动脉性分支，应考虑为起源于大动脉干的肺动脉系统或体肺侧支，但如果患者无发绀及杵状指趾，即可排除肺动脉闭锁而考虑诊断为共同动脉干。

病例26-9　女，28岁（图26-11和图26-12）

二维超声心动图

全心内径增大，以右心室内径为著。室间隔与左室壁厚度正常，运动幅度尚可。房间隔与室间隔连续完整。大动脉短轴断面未能探及明确的右肺动脉开口于主肺动脉的部位，仅探及左肺动脉与主肺动脉相延续，主动脉瓣上约20mm的升主动脉部位可探及右肺动脉起源于升主动脉。各瓣膜形态、结构及启闭未见明显异常。主动脉弓降部未见明显异常。心包腔内未见明显积液。

多普勒超声心动图

收缩期可探及主动脉血流进入右肺动脉内。

超声心动图诊断

先天性心脏病、右肺动脉起源于升主动脉、肺动脉高压。

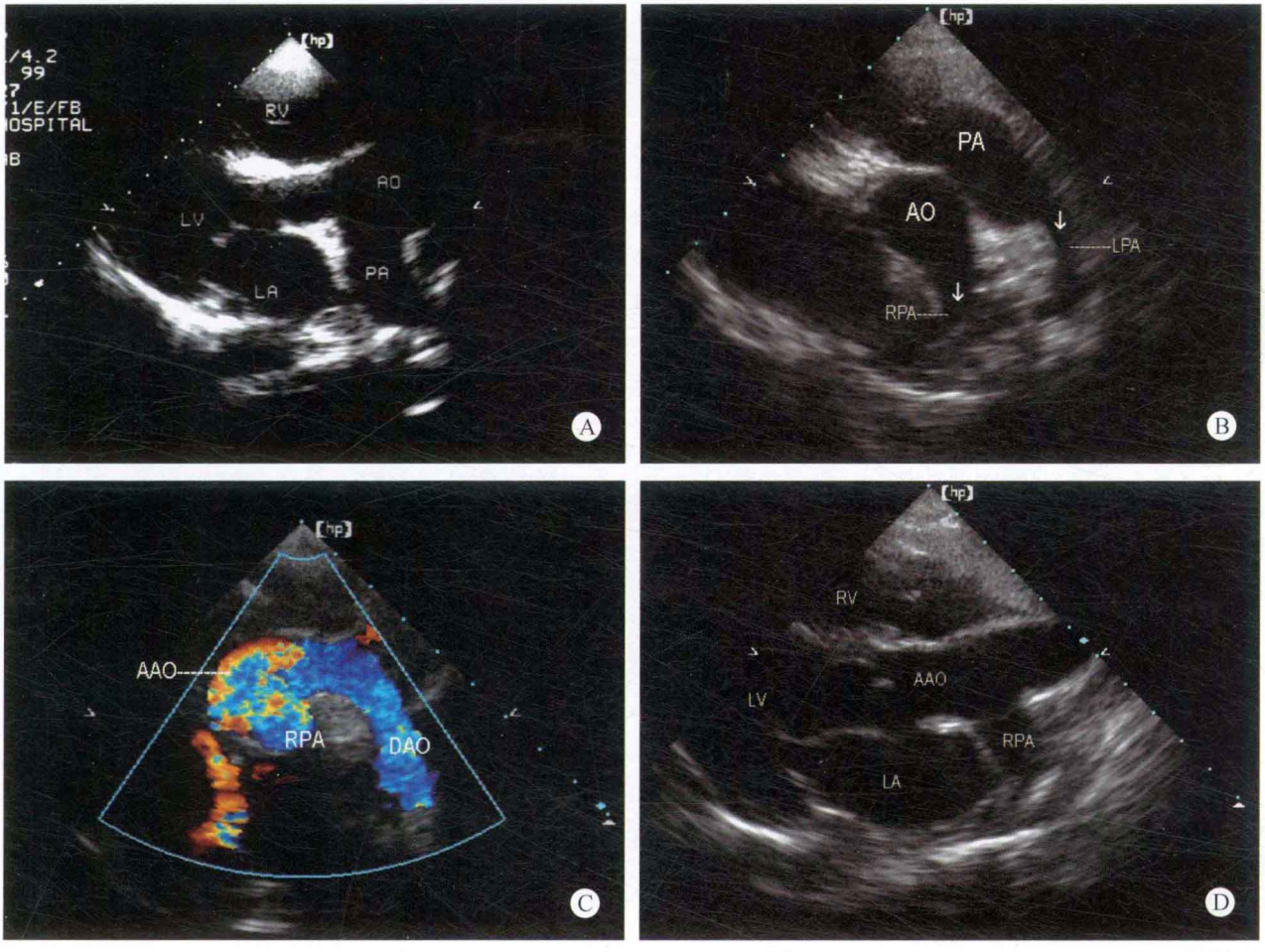

图26-11　A. 胸骨旁左室长轴断面：显示右肺动脉起源于升主动脉；B. 胸骨旁双动脉长轴断面：显示右肺动脉起源于升主动脉，左肺动脉是主肺动脉的直接延续；C. 彩色多普勒胸骨上窝断面：显示右肺动脉血流来源于升主动脉；D. 胸骨左缘升主动脉长轴断面：显示右肺动脉起源于距主动脉瓣上约20mm部位的升主动脉后侧壁

超高速CT三维重建

右肺动脉起源于升主动脉（见图26-12）。

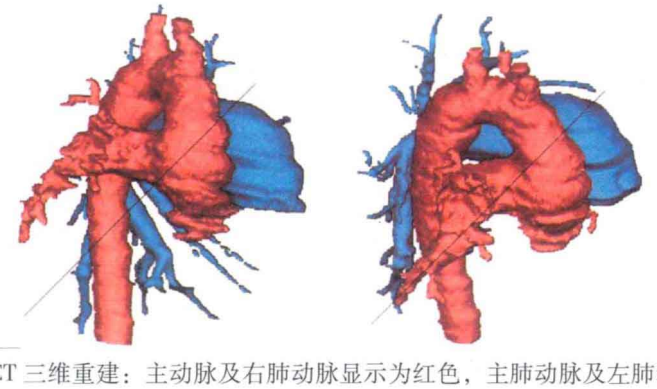

图26-12　超高速CT三维重建：主动脉及右肺动脉显示为红色，主肺动脉及左肺动脉显示为蓝色

病例分析

右肺动脉异常起源于升主动脉是一种较为罕见的先天性心脏病，可能是由于胚胎早期发育时第6对弓动脉右侧发育或连接异常导致右肺动脉直接与升主动脉后壁相连而形成的一种畸形。由于右肺动脉直接与升主动脉相连，所以肺高压发生较早。本病可以单独存在，也可合并动脉导管未闭等其他畸形。

如在升主动脉的后侧壁探及管壁样的回声脱失，应注意寻找左肺动脉或右肺动脉，如左肺动脉及右肺动脉存在，应考虑主动脉－肺动脉窗的可能性，如一侧肺动脉不易探查到，应高度警惕肺一侧动脉异常起源于主动脉的可能性。在显示左心室长轴断面时，部分患者从主动脉瓣水平开始其内径逐渐增宽，似喇叭口状，应高度警惕是否有本病的可能性。此时探头位置应在原肋间的水平向上一个肋间移位，以充分显示缺损部位。如果是右肺动脉异常起源，通常在高位左心室长轴断面，于主动脉后侧壁可探及较长的一侧肺动脉分支。部分患者将探头从胸骨旁四腔心断面的位置顺时针旋转约20°，可出现双动脉长轴断面，显示出升主动脉与右肺动脉之间的连接关系。独立存在的右肺动脉异常起源于升主动脉的患者，可以没有主动脉－肺动脉间隔缺损。另外，因为肺动脉高压出现较早，如果合并有动脉导管未闭，动脉水平分流速度较低，容易漏诊，需要仔细探查，必要时可以降低多普勒PRF，提高增益，以利于检出低速分流。

思维要点

（1）左心容量负荷增加，肺动脉高压出现得早。
（2）两组半月瓣。
（3）高位胸骨旁断面显示右肺动脉起源于升主动脉。

四、检查过程中的思维方式

共同动脉干为增宽的大动脉干与室间隔的连续性中断，出现较大的室间隔缺损，大动脉骑跨在室间隔之上。在检查的过程中应注意观察患者的发绀程度，寻找半月瓣的组数以及肺动脉所在的位置是诊断本病的关键。如患者发绀程度重，出现杵状指趾应考虑是否为肺动脉狭窄或肺动脉闭锁性的肺血减少类疾病。如果患者无发绀及杵状指趾，肺血增多应注意是否为共同动脉干，应注意半月瓣的组数，并应于大动脉干系统寻找发出的主肺动脉及左右肺动脉。

在短轴断面如果仅能显示一组骑跨的半月瓣，而不能探查到另一组半月瓣，同时也不能正常地显示右室流出道－肺动脉长轴断面，应考虑是否为肺动脉闭锁或共同动脉干，此时沿增宽的动脉干向上扫查，并适当调整探头的角度，使其能显示与大动脉干相连接的主动脉弓水平，如于大动脉干瓣至主动脉升弓部之间检出发出的主肺动脉和（或）左、右肺动脉，应考虑共同动脉干的诊断。

五、鉴别诊断

1. 主肺动脉间隔缺损 先天性心脏病共同动脉干发出肺动脉的部位对于经验少的医师来说，尤其是Ⅰ型共同动脉干，极易将发出主肺动脉的起始部位误视为主动脉与主肺动脉之间的间隔缺损，因此在检查的过程中应注意到两种疾病的不同点。共同动脉干位于心腔内仅能存在一组半月瓣，而主肺动脉和左、右肺动脉从大动脉干发出，同时伴有室间隔缺损，两种疾病应注意鉴别。

Ⅲ型主肺动脉间隔缺损由于缺损的部位几乎累及主动脉－主肺动脉间隔的全程，极易与共同动脉干相混淆，但如果注意到主肺动脉间隔缺损仍然存在两组半月瓣，应考虑诊断为主动脉－肺动脉间隔缺损。

共同动脉干	主肺动脉间隔缺损
◆ 肺血增多	◆ 肺血增多
◆ 伴有室间隔缺损	◆ 可同时合并室间隔缺损
◆ 主肺动脉及左右肺动脉从大动脉干发出	◆ 主肺动脉位于原位置
◆ 一组半月瓣	◆ 两组半月瓣
◆ 无右室流出道	◆ 有右室流出道
◆ 肺动脉高压	◆ 肺动脉高压

思维要点

（1）半月瓣的组数。
（2）肺动脉起源的部位。
（3）有无右室流出道。

2. 室间隔缺损合并肺动脉瓣闭锁 由于共同动脉干的肺动脉系统是从大动脉干发出，因此于心腔内仅能寻找到一组半月瓣；而室间隔缺损合并肺动脉闭锁，由于肺动脉瓣叶或肺动脉瓣及主肺动脉融合，于心腔内也未能探及肺动脉瓣叶组织。主动脉内径明显增宽，呈骑跨状态，同时也存在室间隔缺损，所以极易与共同动脉干相混淆，在诊断的过程中需要结合患者的体征进行合理的思维和考虑。

肺动脉闭锁：与本病例相同的地方是只能探查到一组半月瓣，但闭锁的肺动脉不与主动脉相连，而且合并肺动脉明显发育不良或固有肺动脉无发育，远端必然通过动脉导管未闭或体－肺侧支血管提供肺动脉系统的血供，无肺动脉高压。而共干则有肺动脉和（或）左右分支与主动脉相连，无狭窄时肺动脉应扩张，合并肺动脉高压，无动脉导管未闭或体－肺侧支形成的机制，因而容易做出鉴别诊断。

共同动脉干
- 肺血增多
- 合并室间隔缺损
- 主肺动脉或（和）左右肺动脉从大动脉干发出
- 无肺动脉瓣叶
- 无右室流出道
- 患者无发绀

室间隔缺损合并肺动脉闭锁
- 肺血减少
- 合并室间隔缺损
- 肺动脉系统发育不良
- 有肺动脉瓣叶但闭锁
- 右室流出道发育不良
- 患者有发绀

✧ 思维要点

（1）肺血的多少。
（2）患者有无发绀。
（3）半月瓣的组数。
（4）肺动脉起源的部位。
（5）从升主动脉发出的粗大体－肺侧支与共同动脉干发出的左右肺动脉的鉴别。

3. 主动脉闭锁　由于共同动脉干粗大，而主动脉闭锁的发病率极低，极为罕见，因此心腔内出现一条大动脉干时检查者常首先考虑为共同肺动脉干，而不是主动脉闭锁导致错误的诊断。因此识别是主动脉还是肺动脉为诊断中的主要焦点。如为主动脉系统应具有主动脉弓及头臂干的结构，而如为肺动脉应有左肺动脉及右肺动脉，应注意认真识别。

共同动脉干
- 肺血增多
- 伴有室间隔缺损
- 肺动脉系统起源于大动脉干
- 具有大动脉发出后的肺动脉系统
- 一组半月瓣

主动脉闭锁
- 如伴有分流性疾病肺血可增多
- 可伴有室间隔缺损
- 肺动脉系统可位于原位置、可转位
- 主动脉内径细小
- 主动脉瓣和（或）升主动脉闭锁

✧ 思维要点

（1）起源于心腔内动脉的数目。
（2）动脉分支的起始部位。
（3）主动脉与肺动脉的识别。
（4）半月瓣的组数及启闭状况。

4. 一侧肺动脉起源于升主动脉　一侧肺动脉异常起源于升主动脉的起始部位与共同动脉干的主肺动脉起源于大动脉干极为相似，应注意在肺动脉原位置探查是否存在肺动脉系统，如在心腔内探及两组半月瓣，而在原位置仅能检出一侧肺动脉的分支，而另一侧的肺动脉分支缺如，但位于左心室长轴断面可探及动脉性分支起源于主动脉，应考虑为一侧肺动脉起源于升主动脉。

共同动脉干
- 肺血增多
- 存在室间隔缺损
- 肺动脉系统从大动脉干发出
- 无右室流出道
- 一组半月瓣

一侧肺动脉异常起源于升主动脉
- 肺血可正常
- 可无室间隔缺损
- 一侧肺动脉起源于升主动脉
- 有右室流出道
- 两组半月瓣

✧ 思维要点

（1）肺动脉起源的部位。
（2）有无右室流出道。
（3）半月瓣的组数。

✧ 思维要点

（1）患者有无发绀。
（2）肺动脉系统所在的部位。
（3）有无右室流出道。
（4）半月瓣的数目。
（5）有无室间隔缺损。

（本章病例 26-1～26-7 由刘延玲提供，病例 26-8 由朱振辉提供，病例 26-9 由许闻桥提供，其中 CT 图片由放射科吴文辉博士提供，特此致谢！）

（刘延玲　朱振辉　许闻桥　凌　坚）

第二十七章　肺动脉闭锁合并室间隔缺损

肺动脉闭锁合并室间隔缺损（pulmonary atresia with ventricular septal defect）在紫绀型先天性心脏病中的发病率仅次于法洛四联症，尤其是大动脉位置相对正常的肺动脉闭锁，而大动脉位置异常的肺动脉闭锁常发生于合并单心室的患者。

部分学者认为室间隔缺损合并肺动脉闭锁可归类于重症法洛四联症，但由于本病的肺动脉呈闭锁状态，其血流动力学的改变有极大的差别；也有的学者将其归类于共同动脉干，但两者的血流动力学的变化完全不相同。

一、病理解剖及病理生理

（一）病理解剖

1. 大动脉位置相对正常　绝大多数患者为左位心，心房正位，心房与心室的连接相一致。肺动脉瓣为隔膜样改变，呈闭锁状态，或主肺动脉近端融合，主肺动脉与左、右肺动脉发育不良。主动脉为两个心室腔仅有的单一出口，大多数患者主动脉呈骑跨状态。

2. 大动脉位置异常　常发生于单心室的患者，而发生于室间隔缺损合并肺动脉闭锁的几率较低。大动脉位置关系异常，粗大的主动脉常位于肺动脉的右前或左前，肺动脉瓣闭锁和（或）主肺动脉近端融合。

（二）病理生理

由于肺动脉呈闭锁状态，右心室无正常的血流排出路径，需要通过室间隔缺损交通口将血液分流入左心室进入主动脉，致使体循环动脉血的氧饱和度减低，患者出现缺氧及发绀现象，其程度取决于肺循环的血流量和室间隔缺损的大小。右心室通过室间隔缺损分流入左心室进入主动脉系统的血流，通过未闭动脉导管或体－肺侧支形成左向右分流，使血液进入肺循环系统。如果动脉导管或体－肺侧支较粗大，动脉水平的左向右分流量较大，患者的发绀程度较低。如果动脉导管或体－肺侧支内径较细小，患者的发绀程度则较重。

二、临床表现

患者出生后不久即出现进行性缺氧和发绀现象，随着未闭动脉导管的逐步关闭，发绀逐渐加重，可闻及源于未闭动脉导管或体－肺侧支的连续性杂音。患者常活动后心悸气短，易患呼吸道感染性疾病，与法洛四联症不同之处为患者较少出现蹲踞现象。

三、超声心动图表现

病例 27-1　女，55 天（图 27-1）

✧ 二维超声心动图

心脏位置正常，心房正位，心室右襻，房室连接一致。右心房室内径增大，右室壁增厚，左心房内径减小，左心室内径在正常范围，室间隔与左室壁厚度正常，运动幅度尚可。室间隔膜周部回声脱失约 9mm。房间隔回声中断约 3mm。主动脉内径增宽，骑跨于室间隔之上，骑跨率约为 80%。未能探及明确的肺动脉瓣启闭现象，主肺动脉近端呈融合状态，主肺动脉远端及左右肺动脉发育不良。其余各瓣膜形态、启闭未见明显异常。仅探及右上肺静脉进入左房，右上肺静脉发育细小，冠状静脉窦明显扩张，左房侧壁可探及共同肺静脉干，经冠状静脉窦与右心房相连接。降主动脉与主肺动脉直接可探及体－肺侧支，主动脉弓降部未见明显异常。

✧ 多普勒超声心动图

收缩期未能探及肺动脉瓣口血流，室水平探及双向分流，房水平探及左向右分流，动脉水平探及左向右分流，可探及肺静脉血流通过冠状静脉窦引流入右房。

✧ 超声心动图诊断

肺动脉闭锁、膜周部室间隔缺损、室水平双向分流、心内型肺静脉畸形引流、房间隔缺损、体－肺侧支形成、动脉水平左向右分流。

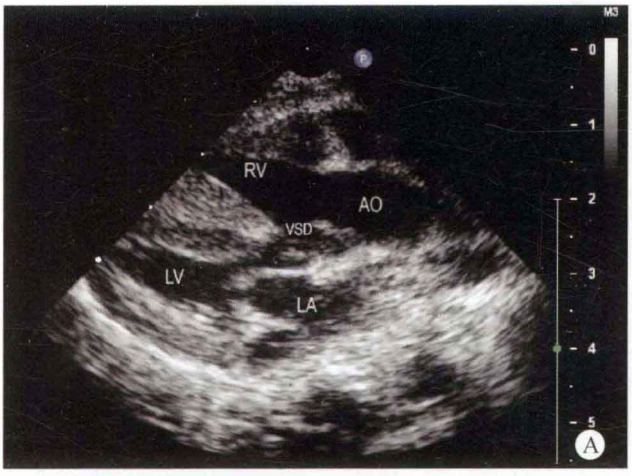
RV
AO
VSD
LV
LA
A

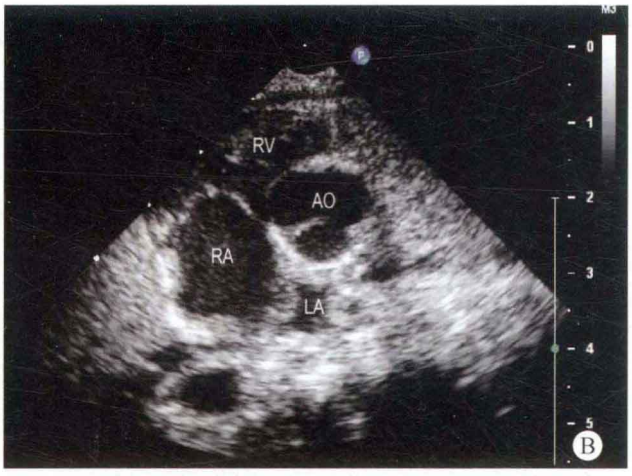
RV
AO
RA
LA
B

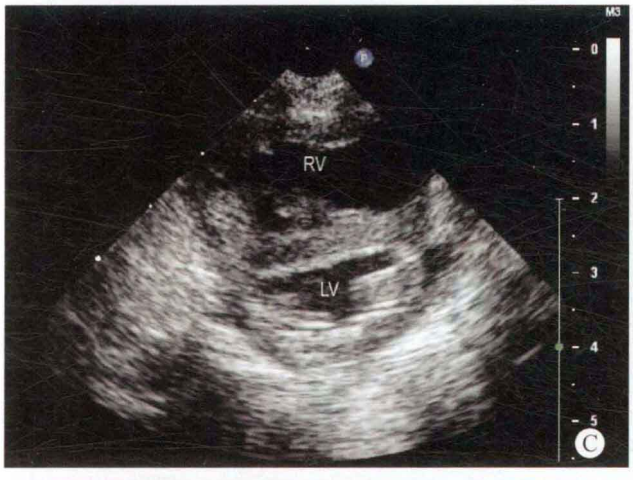
RV
LV
C


AAO
DAO
RV
VSD
LV
LA
D


AAO
DAO
E

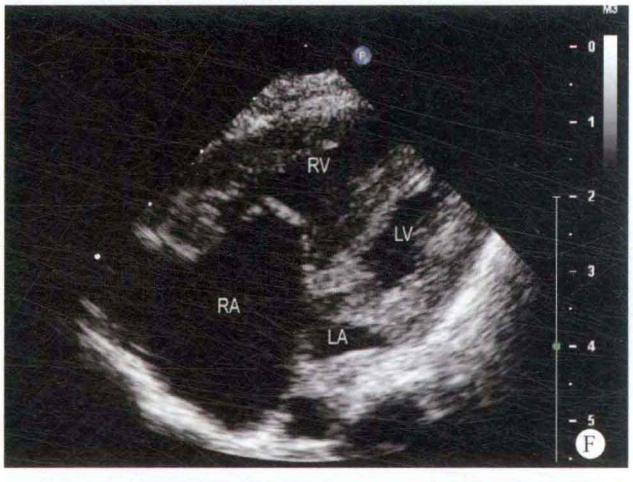
RV
LV
RA
LA
F

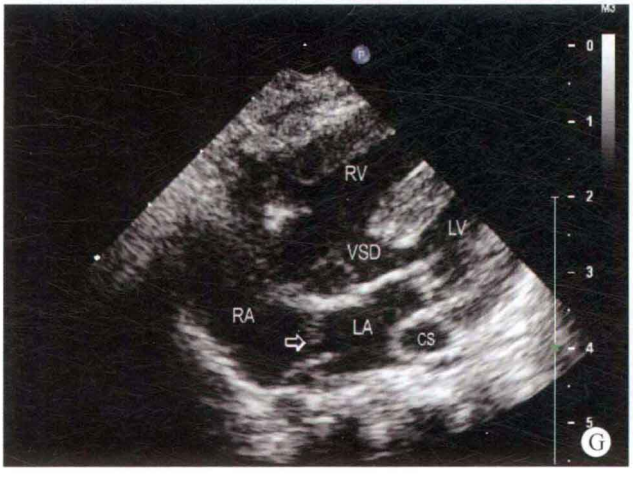
RV
LV
VSD
RA
LA
CS
G

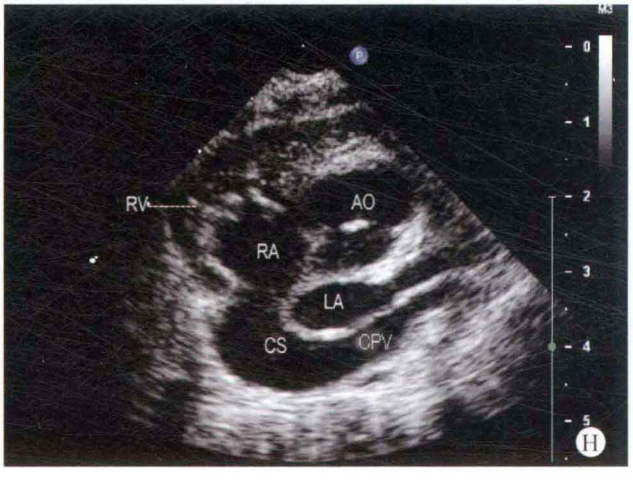
RV
AO
RA
LA
CS
CPV
H

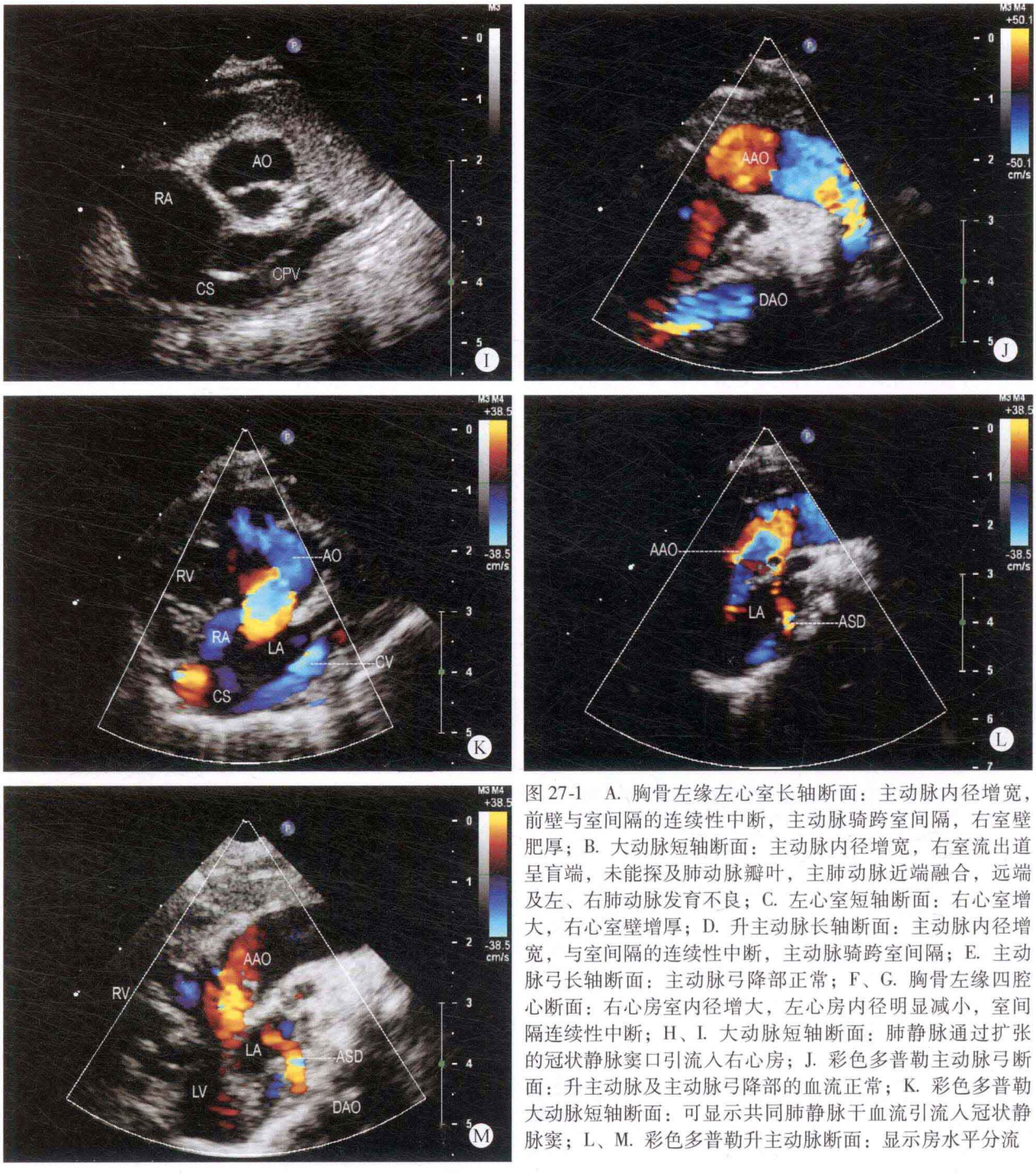

图 27-1 A. 胸骨左缘左心室长轴断面：主动脉内径增宽，前壁与室间隔的连续性中断，主动脉骑跨室间隔，右室壁肥厚；B. 大动脉短轴断面：主动脉内径增宽，右室流出道呈盲端，未能探及肺动脉瓣叶，主肺动脉近端融合，远端及左、右肺动脉发育不良；C. 左心室短轴断面：右心室增大，右心室壁增厚；D. 升主动脉长轴断面：主动脉内径增宽，与室间隔的连续性中断，主动脉骑跨室间隔；E. 主动脉弓长轴断面：主动脉弓降部正常；F、G. 胸骨左缘四腔心断面：右心房室内径增大，左心房内径明显减小，室间隔连续性中断；H、I. 大动脉短轴断面：肺静脉通过扩张的冠状静脉窦口引流入右心房；J. 彩色多普勒主动脉弓断面：升主动脉及主动脉弓降部的血流正常；K. 彩色多普勒大动脉短轴断面：可显示共同肺静脉干血流引流入冠状静脉窦；L、M. 彩色多普勒升主动脉断面：显示房水平分流

病例分析

肺动脉闭锁合并肺静脉畸形引流者极为少见，在检查患者的过程中，发现冠状静脉窦扩张，左心房内径明显减小，除内径狭窄的右上肺静脉开口于左房外，未能探及其他肺静脉位于左房的开口，左房侧壁可探及共同肺静脉。在追寻共同肺静脉的走向时，发现共同肺静脉与扩张的冠状静脉窦相连接。患者的房间隔缺损较小，肺动脉呈闭锁状态，而左侧肺静脉的血流通过冠状静脉窦分流入右心房室，右心的血流量明显增大，血流通过三尖瓣反流入右心房，通过房间隔缺损进入左心房，患者发绀程度较重。此病例提示，在检查患者的过程中，应密切注意不符合规律的现象，以避免漏诊。

思维要点

（1）有无右室流出道组织结构。
（2）有无肺动脉瓣启闭现象。
（3）肺动脉的发育状况。
（4）左心房内径明显减小的提示。
（5）肺静脉引流的途径。

病例 27-2　女，38 天（图 27-2）

二维超声心动图

全心增大，以右心房室为著，室间隔与左室壁厚度正常，二者呈同向运动，心脏十字交叉结构消失，房间隔下端回声脱失约 6mm，中部回声脱失约 8mm，室间隔上端回声脱失约 7mm。二、三尖瓣结构异常，形成共同房室瓣，其共瓣由腱索附着于右心室侧壁的异常乳头肌上，共同房室瓣关闭不良。主动脉内径增宽，骑跨于室间隔之上，骑跨率约为 70%。未能探及明确的肺动脉瓣启闭现象，主肺动脉近端融合，主肺动脉远端及右肺动脉发育不良。未能探及明确的左肺动脉，左房侧壁可探及异常血管样回声，内径约 3mm。主动脉瓣形态及启闭功能正常，主动脉发育正常，主动脉弓降部可探及内径约 3mm 的体 – 肺侧支。

多普勒超声心动图

房水平及室水平探及双向分流，收缩期心房内探及源于共同房室瓣的中量反流。未能探及明确的过肺动脉瓣口血流。可探及肺静脉血流通过垂直静脉经无名静脉进入上腔静脉。可探及动脉水平左向右分流。



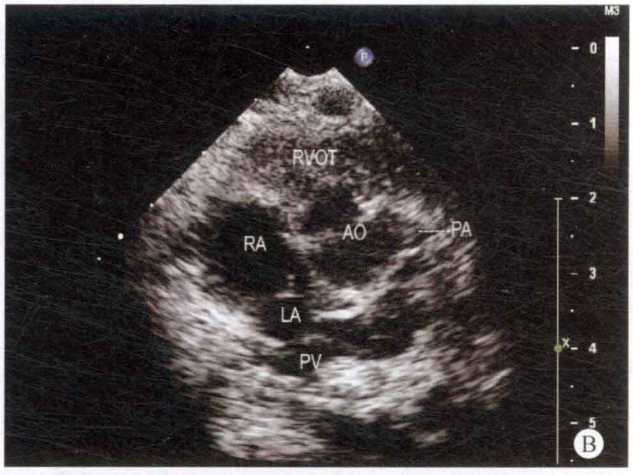

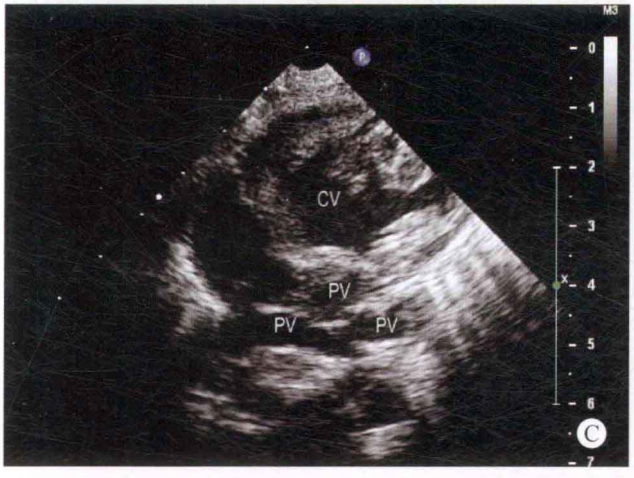

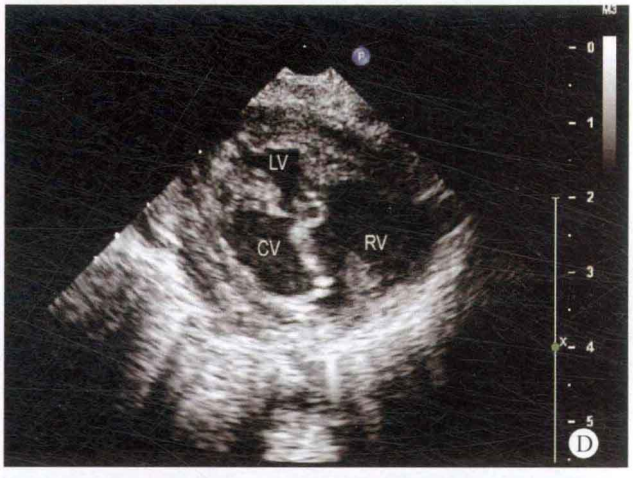



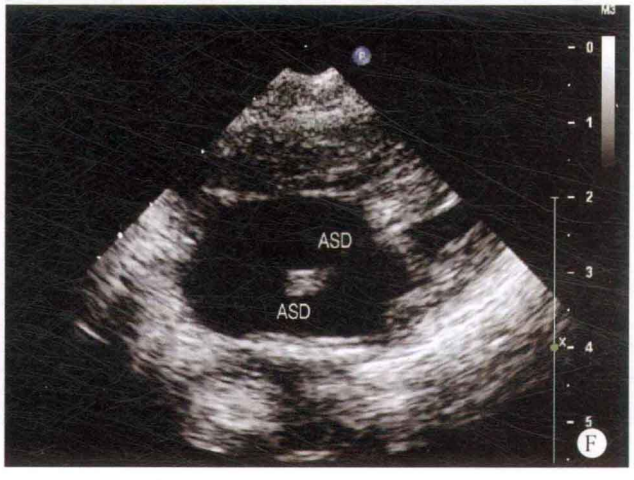

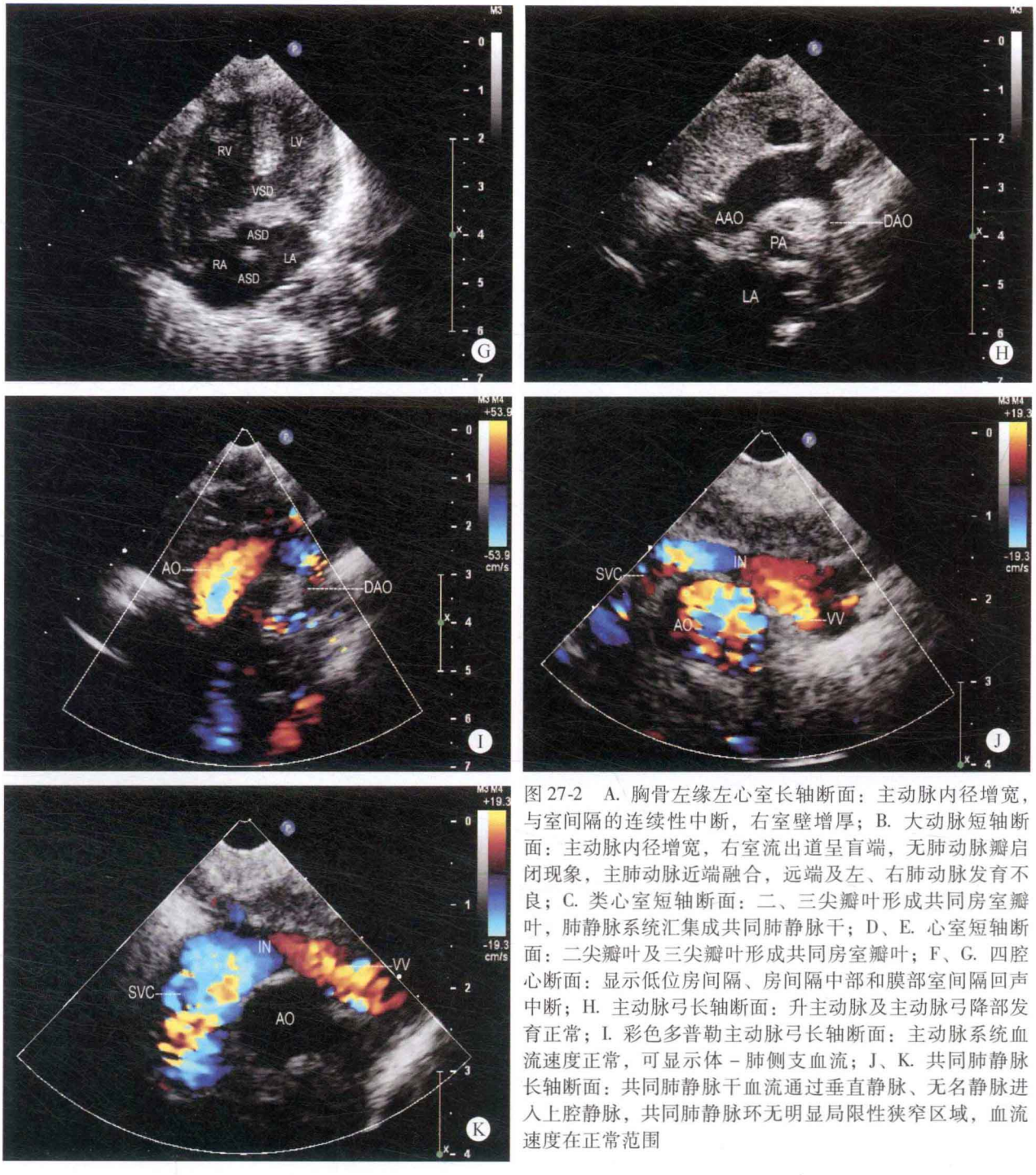

图 27-2 A. 胸骨左缘左心室长轴断面：主动脉内径增宽，与室间隔的连续性中断，右室壁增厚；B. 大动脉短轴断面：主动脉内径增宽，右室流出道呈盲端，无肺动脉瓣启闭现象，主肺动脉近端融合，远端及左、右肺动脉发育不良；C. 类心室短轴断面：二、三尖瓣叶形成共同房室瓣叶，肺静脉系统汇集成共同肺静脉干；D、E. 心室短轴断面：二尖瓣叶及三尖瓣叶形成共同房室瓣叶；F、G. 四腔心断面：显示低位房间隔、房间隔中部和膜部室间隔回声中断；H. 主动脉弓长轴断面：升主动脉及主动脉弓降部发育正常；I. 彩色多普勒主动脉弓长轴断面：主动脉系统血流速度正常，可显示体－肺侧支血流；J、K. 共同肺静脉长轴断面：共同肺静脉干血流通过垂直静脉、无名静脉进入上腔静脉，共同肺静脉环无明显局限性狭窄区域，血流速度在正常范围

超声心动图诊断

先天性心脏病、肺动脉闭锁、完全型心内膜垫缺损、完全型心上型肺静脉畸形引流、房室水平双向分流、共同房室瓣关闭不全、房室瓣中量反流、体－肺侧支形成、动脉水平分流。

病例分析

患者呈杵状指趾，在检查的过程中发现主动脉内径增宽，前壁前移，与室间隔的连续性中断，膜部室间隔回声脱失，主动脉骑跨于室间隔之上，右室流出道呈盲端，未能检出明确的肺动脉瓣叶，而且主肺动脉的近端呈融合状态，左、右肺动脉发育不良，可探及体－肺侧支，因此考虑到室间隔缺损合并肺动脉闭锁。

于四腔心断面观察时发现低位房间隔及房间隔中部回声脱失，心室腔内仅探及一组房室瓣叶，为五个桥叶组成，呈共同的房室瓣叶，其腱索通过室间隔缺损附着于右室的侧壁，为 B 型完全型心内膜垫缺损。在检查的过程中，虽然存在Ⅰ孔型房间隔缺损及Ⅱ孔型房间隔缺损，并且房室瓣伴有中量反流，但左心房的内径明显减小，而且未能探及明确的肺静脉系统进入左房的开口，左房侧壁及心房的顶部出现共同肺静脉干，因此考虑到

有无肺静脉异位引流的可能性。在检查肺静脉系统路径的过程中，于胸骨上窝探查时，发现四支肺静脉形成一共同的肺静脉干，将肺静脉的血流通过垂直静脉、无名静脉引流入上腔静脉，于主动脉弓的外侧形成一共同的肺静脉环。

本患者同时患有三种心内的复杂畸形，在检查的过程中，应注意到任何与诊断不符合的解剖改变，如完全型心内膜垫缺损应为右心房室及左房内径增大，或全心增大，但本患者虽然伴有共同房室瓣的中量反流，却左心房内径减小，因此应高度警惕肺静脉异位引流的可能性。以避免出现误诊及漏诊现象。

思维要点

（1）肺动脉系统的发育状况。
（2）有无右室流出道。
（3）房室瓣叶形态结构改变对诊断的价值。
（4）容量性改变与心腔径大小是否符合。
（5）肺静脉异位引流路径的检出。

病例 27-3　女，40 天（图 27-3）

二维超声心动图

心脏位于左侧胸腔，心房正位，心室右襻，右心房室内径增大，右心室壁增厚，左心房室内径减小，以左心房为著，未能探及明确的肺静脉进入左心房，二尖瓣叶及三尖瓣叶形成共同的房室瓣叶，瓣叶关闭不良，房间隔中部回声脱失约 9mm，近房室瓣环部位的低位房间隔回声脱失约 6mm。主动脉内径增宽，与室间隔的连续性中断约 10mm。未能探及明确的肺动脉瓣启闭现象，主肺动脉近端融合，主肺动脉远端及左右肺动脉发育不良。主动脉瓣形态、结构及启闭未见明显异常。降主动脉与主肺动脉之间探及未闭动脉导管，内径约 3mm。主动脉弓降部未见异常。肝静脉内径扩张，可探及明显扩张的门静脉、共同肺静脉干及垂直静脉。

多普勒超声心动图

收缩期共同房室瓣口探及少量反流，未能探及明确的过肺动脉瓣口血流。动脉水平探及左向右分流，肺静脉血流通过垂直静脉、门静脉、下腔静脉引流入右心房。

超声心动图诊断

先天性心脏病、肺动脉闭锁、完全型心内膜垫缺损、完全型心下型肺静脉异位引流、Ⅱ孔中央型房间隔缺损、动脉导管未闭、动脉水平左向右分流、永存左上腔静脉引流入冠状静脉窦。

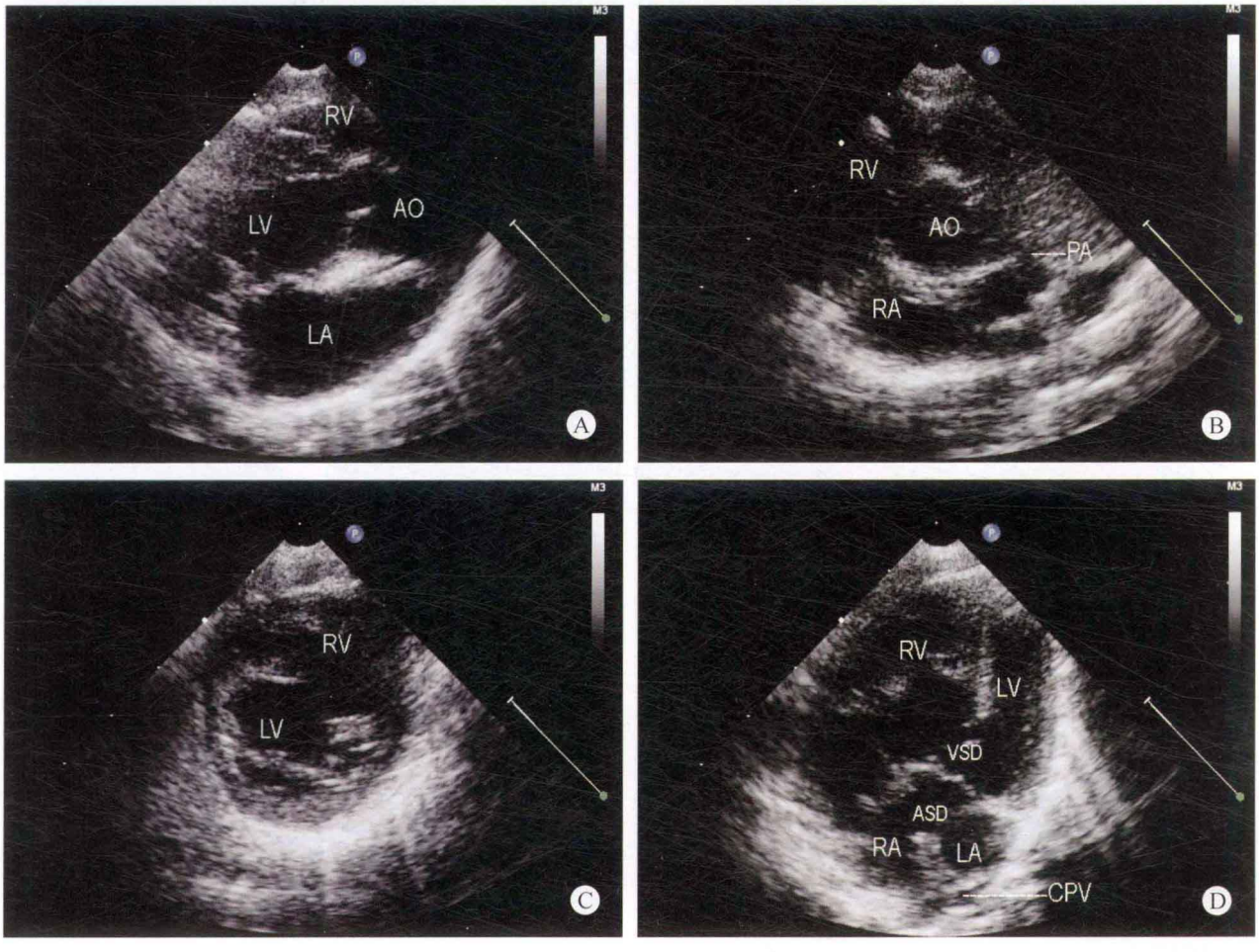

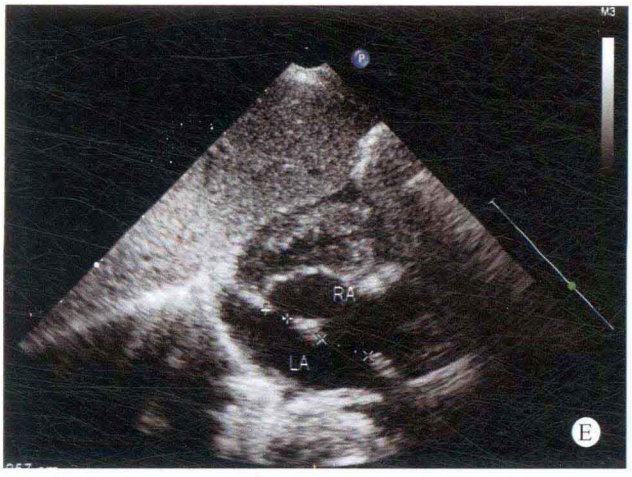
RA
LA
E

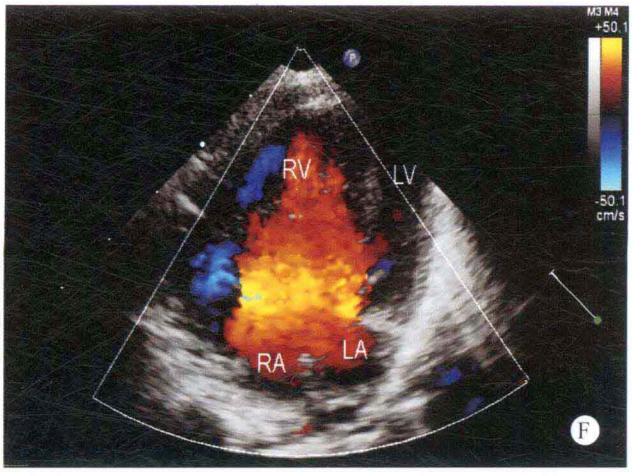
RV
LV
RA
LA
F

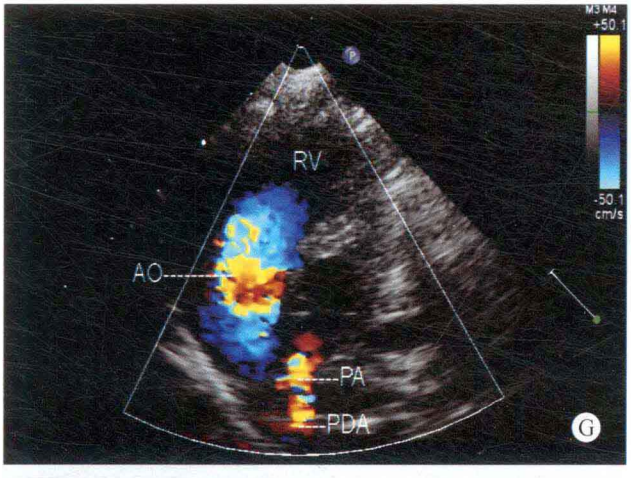
RV
AO
PA
PDA
G

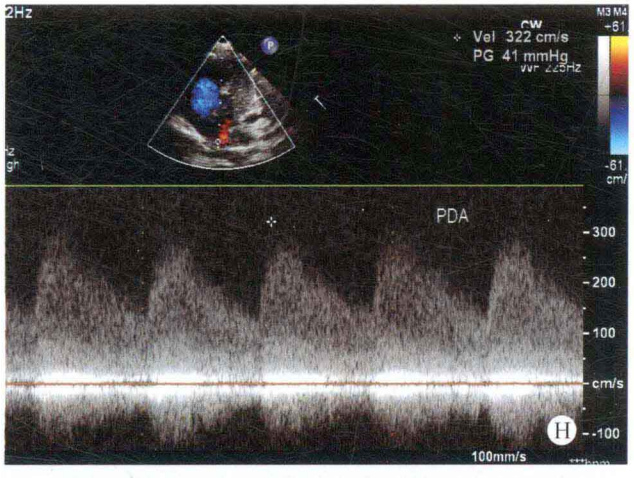
PDA
300
200
100
cm/s
-100
100mm/s
H

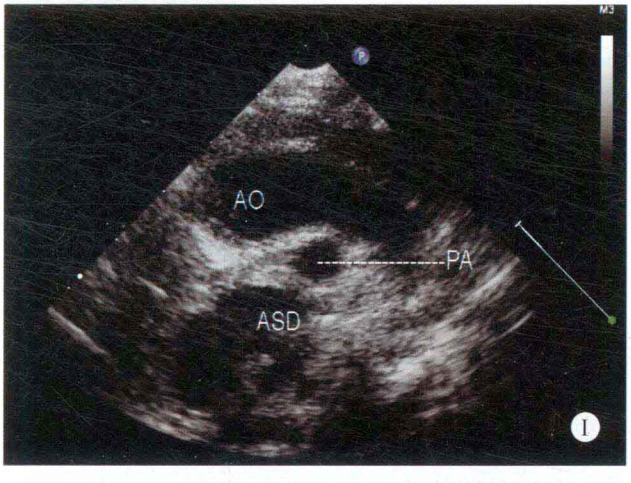
AO
PA
ASD
I

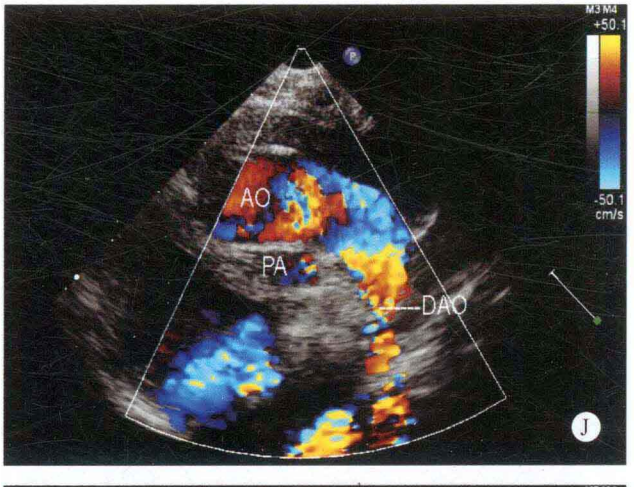
AO
PA
DAO
J

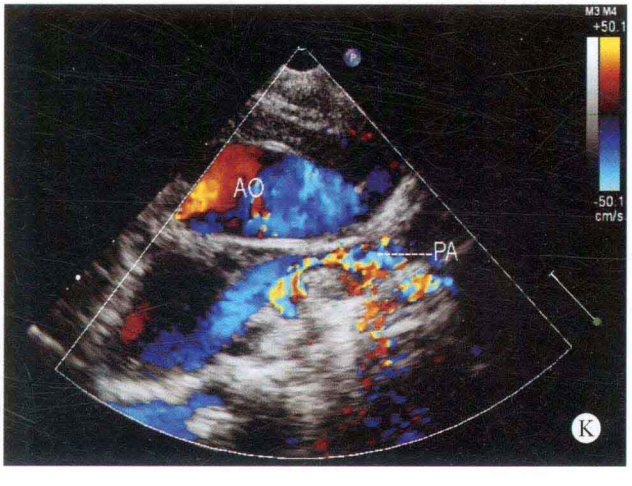
AO
PA
K

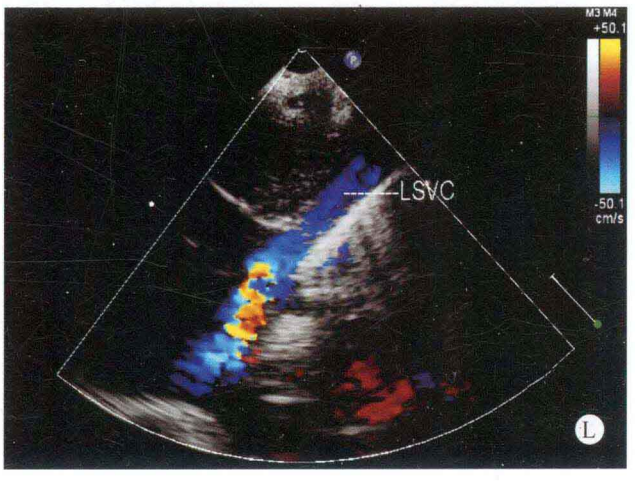
LSVC
L

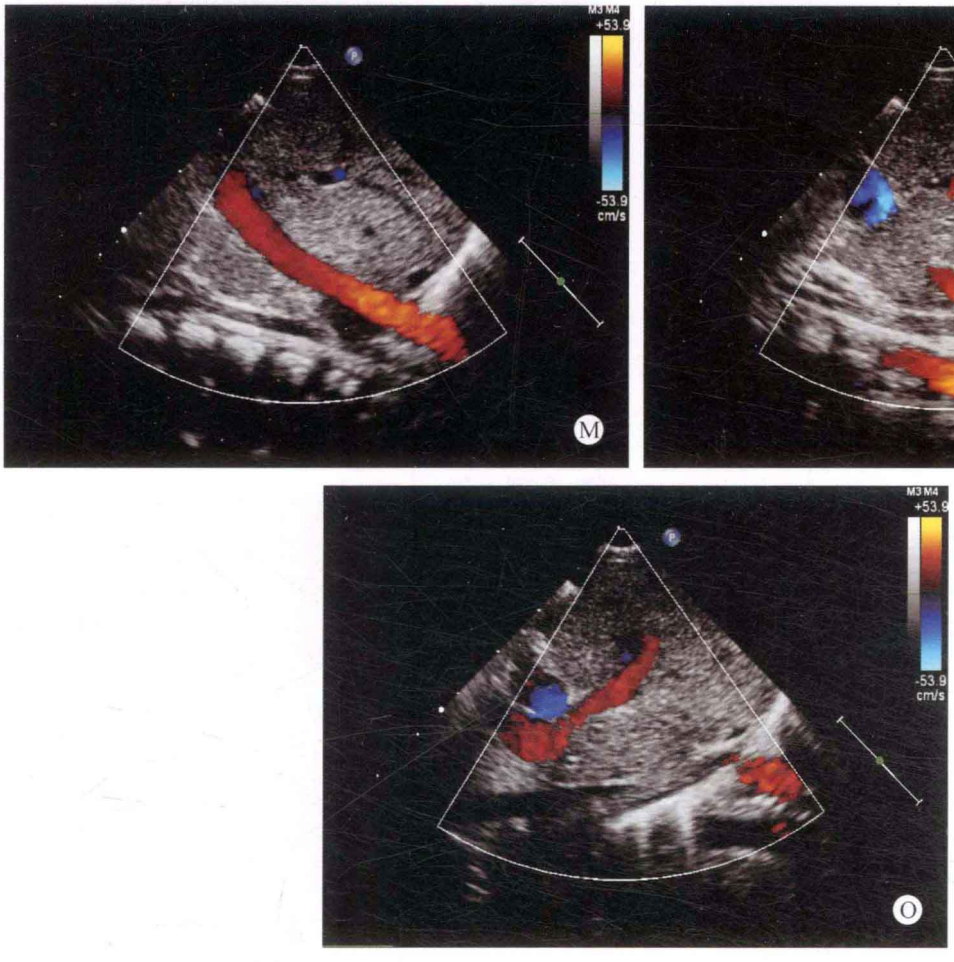

图 27-3　A. 左心室长轴断面：主动脉内径扩张；B. 大动脉短轴断面：主动脉内径增宽，主肺动脉近端融合，主肺动脉远端及左右肺动脉发育不良；C. 左心室短轴断面：右心室增大，室间隔回声中断；D. 心尖四腔心断面：右心室增大，左心房室发育较小，室间隔回声中断，二尖瓣叶及三尖瓣叶形成共同房室瓣口，未能显示肺静脉进入左心房的入口，左心房顶端可探及共同肺静脉干；E. 剑下双心房断面：右心房增大，房间隔可探及两处回声中断；F. 彩色多普勒四腔心断面：显示左心房及右心房的血流通过共同房室瓣口进入双心室；G. 彩色多普勒心尖五腔心断面：显示肺动脉内出现异常红色的血流；H. 连续多普勒动脉导管未闭血流频谱：肺动脉内探及源于未闭动脉导管的左向右高速连续性分流；I. 主动脉弓长轴断面：主动脉弓降部未见异常，主肺动脉发育不良；J. 彩色多普勒主动脉弓长轴断面：主动脉系统血流未见异常，肺动脉内出现异常血流；K. 彩色多普勒升主动脉长轴断面：显示发育不良的肺动脉内出现五彩镶嵌色的异常血流；L. 彩色多普勒永存左上腔静脉长轴断面：永存左上腔静脉血流引流入冠状静脉窦；M、N. 剑下肺静脉－门静脉长轴断面：共同肺静脉干血流通过垂直静脉，于食管前下行，通过膈肌与门静脉相连接；O. 门静脉短轴断面：门静脉内径增宽，血流通过下腔静脉进入右心房

病例分析

患者的主动脉内径明显增宽，位置前移，位于左心室长轴部位时，右心室腔径显示欠清晰，但位于左心室短轴及心尖四腔心断面观察时，显示右心房室内径明显增大，但左心房的内径明显减小，而且四支肺静脉位于左房壁的入径显示不清。但左心房顶部可显示异常细小管腔样改变，提示存在肺静脉路径异常的可能性。患者无冠状静脉窦扩张现象，于胸骨上窝检查时也未能检出肺静脉的异常引流途径。通过剑下各断面扫查的过程中发现肝静脉明显扩张，垂直静脉向下垂直行走，穿越膈肌，与腹主动脉相平行，进入门静脉，引流入下腔静脉进入右心房。应用彩色多普勒超声观察时，极易发现肺静脉存在引流途径异常现象，因为肺静脉形成共同肺静脉干后，血流进入垂直静脉，因血流的方向朝向探头，呈层流状态的红色，而原肝静脉内的血流为蓝色，因此如在肝内发现粗大的走行异常血管，血流色彩为红色应考虑到心下型肺静脉异位引流的可能性。

患者的右室流出道呈盲端，未能显示肺动脉瓣叶，主肺动脉的近端融合，主肺动脉的远端及左、右肺动脉发育极差，诊断为肺动脉闭锁。由于患者呈右心容量负荷明显优势型，在检查的过程中发现，虽然左心房室明显减小，但同时存在Ⅰ孔及Ⅱ孔型房间隔缺损，而且二尖瓣叶及三尖瓣叶形成由五个桥叶组成的共同房室瓣口。因此，患者还同时存在完全型心内膜垫缺损畸形。

由于完全型心下型与完全型心内膜垫缺损同时存在，

右心明显增大，而左心明显减小，患者的室间隔缺损较大，易将发育较差的左心室误认为单心室的残余心腔，应注意鉴别。

思维要点

（1）肺动脉闭锁的确定。
（2）完全型心内膜垫缺损与单心室的鉴别。
（3）共同房室瓣叶附着点异常。
（4）何时考虑到心下型肺静脉异位引流。

病例 27-4（图 27-4）

二维超声心动图

心脏位置正常，心房正位，心室右襻。右心房室内径增大，右室壁增厚。左心房室内径在正常范围，室间隔与左室壁厚度正常，运动幅度尚可。室间隔上端回声脱失约 26mm。房间隔连续性完整。主动脉内径增宽，骑跨于室间隔之上，骑跨率约 50%。右室流出道呈盲端，未探及肺动脉瓣，主肺动脉近端呈条索状强回声，主肺动脉远端及左、右肺动脉发育不良。主动脉瓣关闭欠佳，其余各瓣膜形态、启闭未见明显异常。主动脉弓降部右弓右降。降主动脉与主肺动脉之间可探及一异常通道，内径 15mm。冠状静脉窦增宽。

多普勒超声心动图

收缩期未能探及明确的过肺动脉瓣口血流，室水平双向分流。动脉水平分流以左向右为主，可探及体 - 肺侧支血流信号。主动脉瓣少到中量反流，二、三尖瓣微至少量反流。

超声心动图诊断

先天性心脏病、肺动脉闭锁、室间隔缺损、室水平双向分流、动脉导管未闭、体 - 肺侧支形成动脉水平分流（以左向右为主）、肺动脉高压。

病例分析

患者右心房室增大，右室壁增厚，前壁与室间隔的连续性中断，主动脉骑跨于室间隔之上，故应仔细观察其肺动脉与右室流出道的连接关系，与常见的法洛四联症相鉴别。由于该患者右室流出道呈一盲端，与肺动脉无连续性，考虑范围缩小为肺动脉闭锁或共同动脉干。在扫查的过程中，于升主动脉各阶段未能检出动脉性分支，而肺动脉内血流是由粗大的动脉导管供给，故诊断为室间隔缺损的肺动脉闭锁。该患者的特殊之处在于动脉导管特别粗大，其内流速较低，提示存在肺动脉高压。

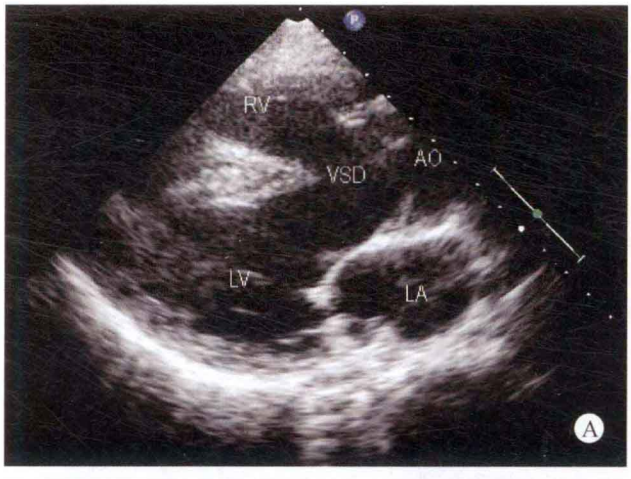

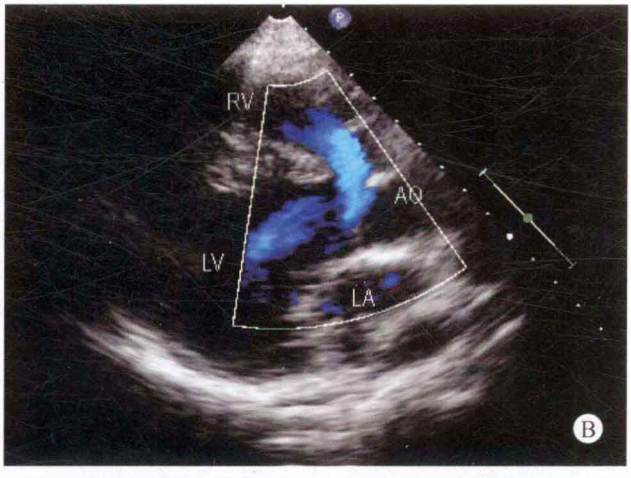

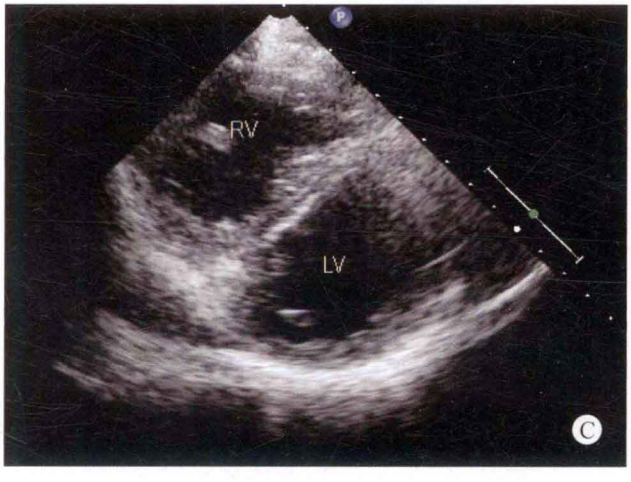

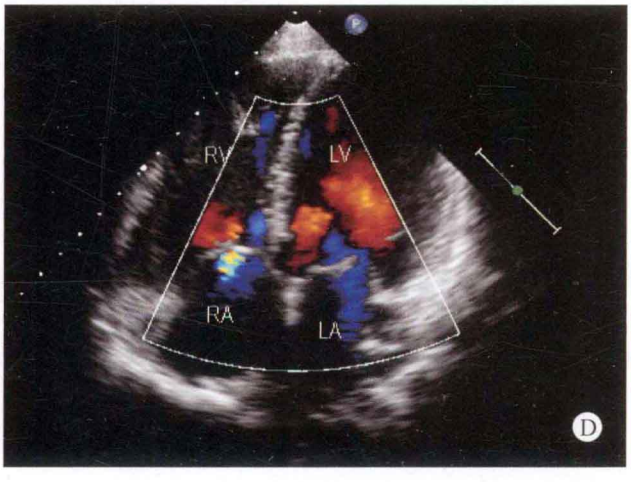

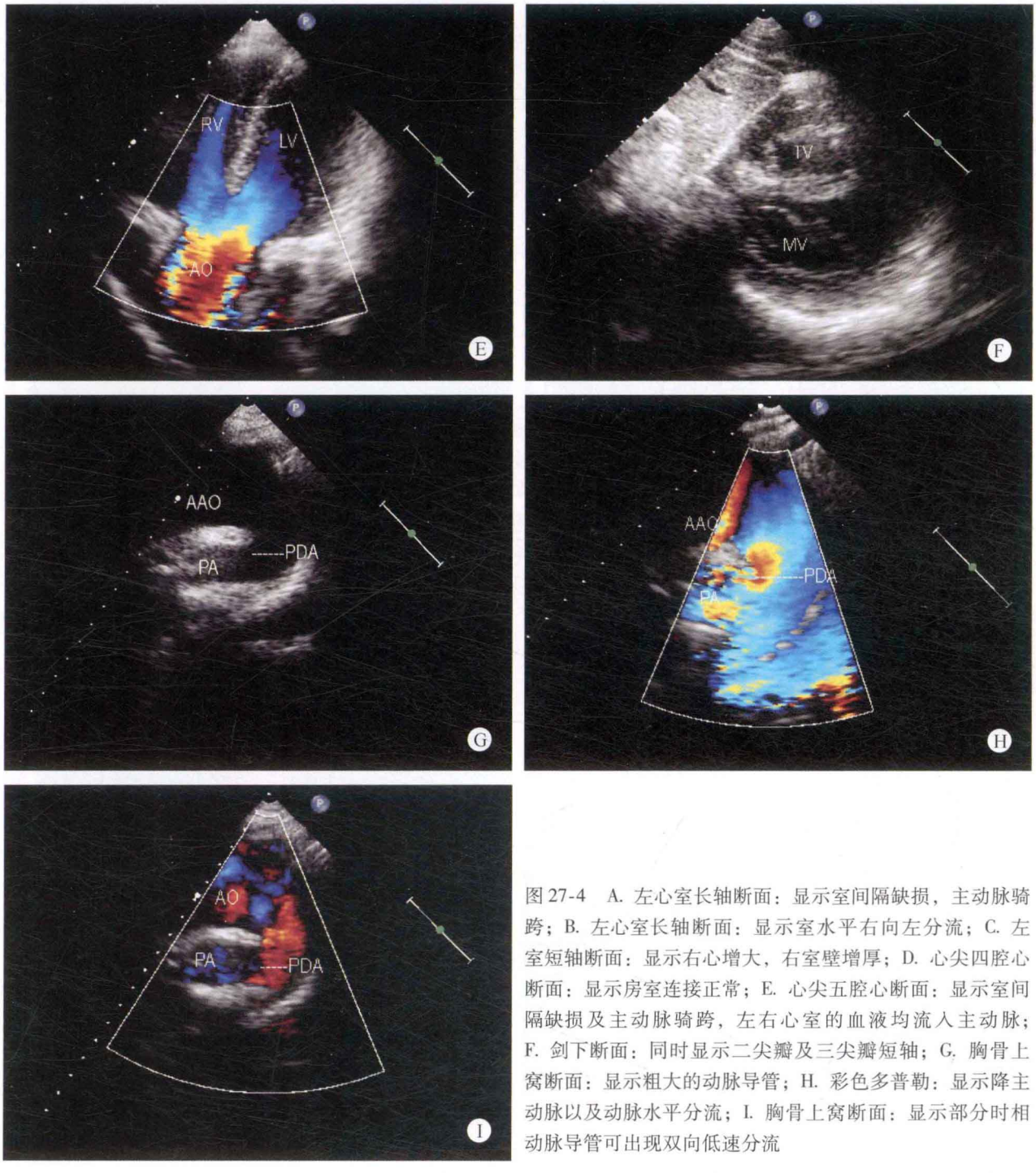

图 27-4　A. 左心室长轴断面：显示室间隔缺损，主动脉骑跨；B. 左心室长轴断面：显示室水平右向左分流；C. 左室短轴断面：显示右心增大，右室壁增厚；D. 心尖四腔心断面：显示房室连接正常；E. 心尖五腔心断面：显示室间隔缺损及主动脉骑跨，左右心室的血液均流入主动脉；F. 剑下断面：同时显示二尖瓣及三尖瓣短轴；G. 胸骨上窝断面：显示粗大的动脉导管；H. 彩色多普勒：显示降主动脉以及动脉水平分流；I. 胸骨上窝断面：显示部分时相动脉导管可出现双向低速分流

该患者无明显的发绀现象，胸片提示肺血减少不明显，与一般肺动脉闭锁患者的表现不符合，这一点需要从该例肺动脉闭锁患者的特殊之处，即动脉导管特别粗大、肺动脉发育尚可来解释。该患者右室流出道呈一盲端，与肺动脉无连续性，通常要考虑肺动脉闭锁或共同动脉干。而该患者的动脉导管位置形态比较典型，升主动脉与肺动脉又不相连，故诊断为肺动脉闭锁。由于该患者动脉导管特别粗大，致使左、右肺动脉近段与主动脉弓降部无明显压差，从而一方面导致患者肺动脉发育尚可，肺血不少，另一方面又导致其肺动脉压力增高，产生咯血等肺动脉高压症状。

思维要点

（1）肺动脉闭锁的患者，何时考虑同时存在肺动脉高压。

（2）粗大动脉导管对本例患者血流动力学改变的作用。

病例 27-5　男，5 个月（图 27-5）

二维超声心动图

心脏位于左侧胸腔，心房正位，心室右襻。右心

房室内径增大，右室壁增厚。左心回声连接正常，室间隔与左室后壁厚度正常，运动幅度尚可。室间隔与主动脉瓣下回声脱失约15mm。房间隔卵圆孔分离。大动脉位置异常，主动脉内径明显增宽，位于正前，肺动脉位于正后。未能探及明确的肺动脉瓣启闭现象，主肺动脉及左、右肺动脉发育不良，主肺动脉内径为5mm，左肺动脉及右肺动脉内径均为3mm。其余各瓣膜形态、结构及启闭运动未见异常。主动脉弓降部未见异常。

多普勒超声心动图

收缩期未能探及过肺动脉瓣口血流，室水平探及双向分流，体－肺动脉之间探及侧支循环血流，房水平探及少量右向左分流。

超声心动图诊断

先天性心脏病、肺动脉闭锁、大动脉异位、室间隔缺损、室水平双向分流、体－肺侧支循环形成、动脉水平左向右分流、卵圆孔未闭。

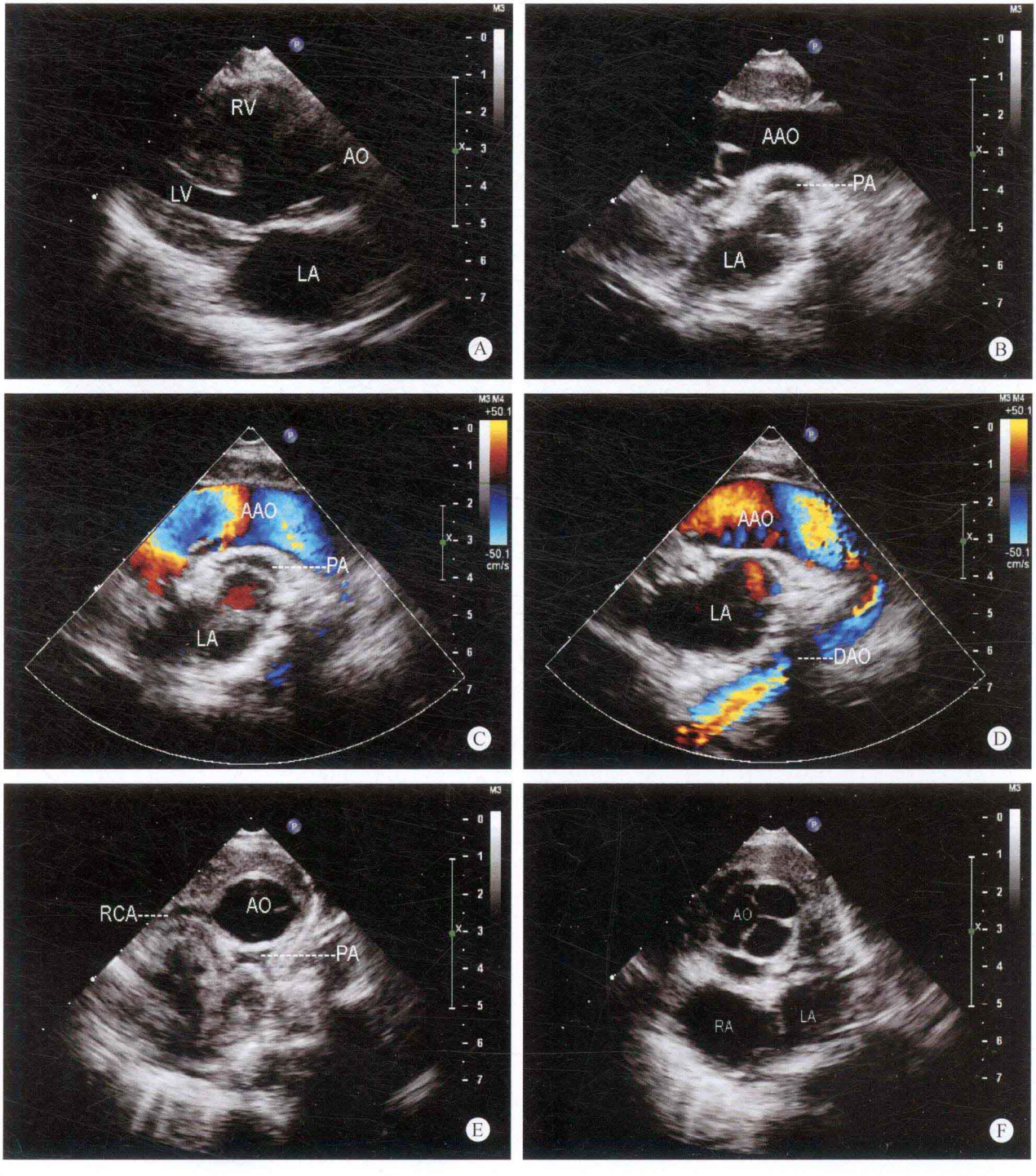

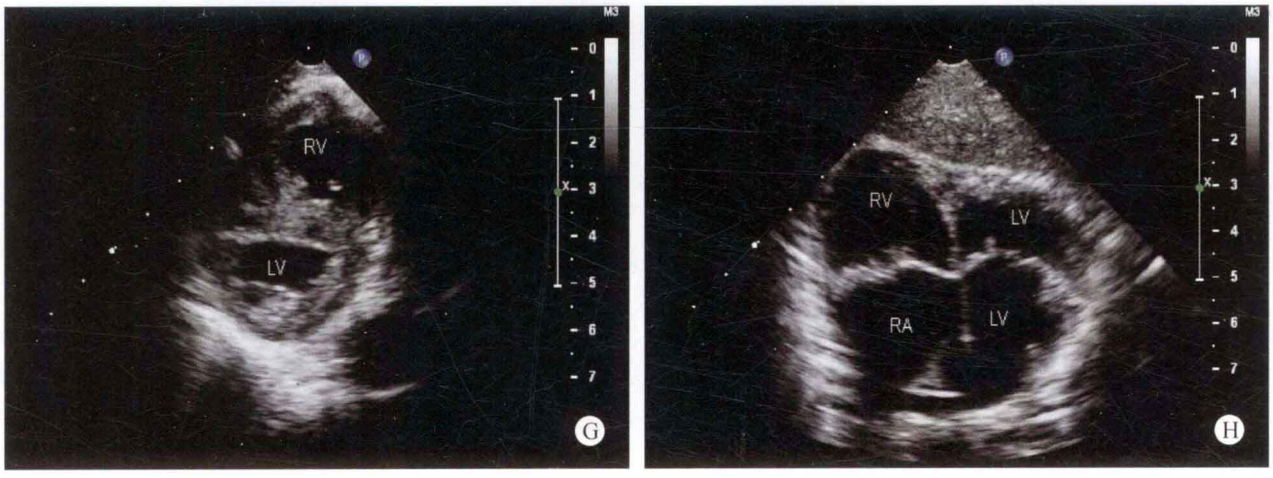

图 27-5　A. 胸骨左缘大动脉长轴断面：主动脉内径增宽，其前壁与室间隔连续性中断，主动脉骑跨于室间隔之上；B. 高位主动脉长轴断面：主动脉内径增宽，位于正前，未能探及明确的肺动脉瓣启闭现象，肺动脉内径明显狭窄，位于正后，左肺动脉与右肺动脉发育不良；C. 彩色多普勒高位主动脉长轴断面：显示主动脉腔内血流呈层流状态，但肺动脉内未能探及明确的血流信息；D. 彩色多普勒主动脉弓存在断面：显示主动脉弓降部血流正常，无局限性狭窄区域；E. 高位大动脉短轴断面：显示右冠状动脉起源于主动脉，但未能显示左冠状动脉，主动脉内径增宽，位于正前，肺动脉内径明显狭窄，位于正后；F. 大动脉短轴断面：显示主动脉瓣形态、功能及启闭尚可；G. 左心室短轴断面：显示右心室增大，心室壁增厚；H. 剑下四腔心断面：显示右心房室内径增大

病例分析

肺动脉闭锁合并室间隔缺损同时合并大动脉位置异常的患者较少见，本例患者的大动脉位置异常，主动脉内径增宽，位于正前，与室间隔的连续性中断，大部分起源于右心室，肺动脉内径明显狭窄，位于正后，左、右肺动脉发育不良，并且未能探及明确的肺动脉瓣启闭现象。在本例患者中如未能于正常位置检出肺动脉系统，应注意观察主动脉后壁的厚度。如主动脉的后壁较厚，应注意探头的扫描角度及方位，将此较厚的壁状回声打开，使其发育不良的管腔得以显示。在扫描的过程中应注意肺动脉瓣功能是否存在，彩色多普勒观察时，是否存在血流通过肺动脉瓣口，以明确是否为肺动脉闭锁的诊断。

思维要点

（1）肺动脉闭锁患者的大动脉位置关系。
（2）如何检出发育不良的肺动脉系统。
（3）彩色多普勒在检出肺动脉中的作用。
（4）肺动脉闭锁患者，动脉水平分流的作用。

四、检查过程中的思维方式

肺动脉瓣闭锁合并室间隔缺损为紫绀型先天性心脏病中发病率较高的一种，仅次于法洛四联症，尤其是大动脉位置相对正常的肺动脉闭锁，而大动脉位置异常的肺动脉闭锁常发生于合并单心室的患者，且发病率较低，尤其是大动脉位置异常的肺动脉瓣闭锁仅合并室间隔缺损较为少见。

在确诊为肺动脉闭锁时，应注意患者发绀的程度，有无室间隔缺损，肺动脉系统的发育状态，肺动脉闭锁的水平段，如肺动脉瓣闭锁、主肺动脉融合及左右肺动脉发育不良的程度等，并且应注意与大动脉骑跨类的疾病相鉴别。

如大动脉骑跨合并室间隔缺损，但未能检出肺动脉系统结构，应注意与共同动脉干相鉴别。室间隔缺损合并肺动脉闭锁，根据患者年龄的不同，出现不同程度的发绀，患龄越长，发绀的程度越重。出现明确的杵状指趾，应注意寻找发育不良的肺动脉结构。如果患者无发绀现象，呈肺动脉高压状态，但原肺动脉位置未能发现肺动脉系统结构，应注意在增宽的大动脉各阶段寻找发出的肺动脉系统，在检查的过程中应注意两者鉴别的要点。

室间隔缺损合并肺动脉闭锁
- 肺血减少
- 合并室间隔缺损

共同动脉干
- 肺血增多
- 合并室间隔缺损

室间隔缺损合并肺动脉闭锁

- 肺动脉系统发育不良
- 肺动脉瓣闭锁
- 右室流出道发育不良
- 患者有发绀

共同动脉干

- 主肺动脉及左右肺动脉从大动脉干发出
- 无肺动脉瓣叶
- 无右室流出道
- 患者无发绀

思维要点

（1）肺血的多少。

（2）患者有无发绀。

（3）半月瓣的组数。

（4）肺动脉起源的部位。

（5）从升主动脉发出的粗大体－肺侧支与共同动脉干发出左右肺动脉的鉴别。

如应用多普勒方法检查肺动脉系统时，发育不良的肺动脉内出现少量五彩镶嵌色的高速血流，频谱多普勒可探及收缩期的高速血流频谱，患者呈发绀状态、杵状指趾，而且喜蹲踞，应确诊为重症法洛四联症。但无论是室间隔缺损合并肺动脉闭锁还是重症法洛四联症均可存在体－肺侧支，尤其是室间隔缺损合并肺动脉闭锁的患者可存在粗大的未闭动脉导管或体－肺侧支，形成动脉水平的左向右分流，使血液进入肺循环系统。

室间隔缺损合并肺动脉闭锁

- 肺血减少
- 合并室间隔缺损
- 肺动脉系统发育不良
- 肺动脉瓣闭锁
- 右室流出道发育不良
- 患者有发绀

重症法洛四联症

- 肺血减少
- 主动脉内径增宽
- 有室间隔缺损
- 有右室流出道
- 肺动脉系统发育不良
- 患者有发绀

思维要点

（1）肺血多少。

（2）患者有无发绀。

（3）肺动脉的起源部位。

（4）肺动脉系统发育的状况。

（5）有无体－肺侧支或未闭动脉导管。

肺动脉闭锁合并室间隔缺损的患者还可同时合并其他的心内复杂畸形，如本章中的患者同时合并心内型、心上型及心下型肺静脉异位引流和完全型心内膜垫缺损，应注意检出。

如发现患者的左心房内径明显减小，应注意寻找肺静脉于左心房的开口部位。如无肺静脉入口，应寻找共同肺静脉干的形成及其异常引流的路径。冠状静脉窦增宽应注意共同肺静脉干与冠状静脉窦之间的关系，是否为心内型肺静脉异位引流入冠状静脉窦。如同时合并心上型肺静脉异位引流，位于胸骨上窝可检出由垂直静脉、无名静脉及上腔静脉所形成的共同肺静脉环状结构。如未能检出上述引流途径，应注意扫查剑下断面，观察门静脉、腔静脉内径的宽度，有无垂直静脉形成，避免漏诊心下型肺静脉异位引流。

在检查的过程中应同时观察房室瓣叶的形态，尤其是对于存在Ⅰ孔型房间隔缺损的患者，注意检出同时存在的完全型心内膜垫缺损。

（本章病例27-1～27-3、27-5由刘延玲提供，病例27-4由王剑鹏提供。）

（刘延玲　王剑鹏）

第二十八章　室间隔完整的肺动脉闭锁

室间隔完整的肺动脉闭锁（pulmonary atresia with intact ventricular septum，PAIVS）较为罕见，肺动脉瓣的三个瓣叶呈融合状态，形成隔膜样改变，通常伴有房间隔缺损。

一、病理解剖及病理生理

（一）病理解剖

主要的病理改变为肺动脉瓣闭锁，右心室为盲端，右心室和肺动脉之间没有直接的血液通路。由于无室间隔缺损，右心室的血液需要通过三尖瓣口反流入右心房，然后通过房间隔缺损或卵圆孔未闭分流入左心房，形成房水平的右向左分流。部分右心室的血液还可通过右室的窦状隙至冠状动脉的分流进行循环。

由于肺动脉和（或）肺动脉瓣闭锁，室间隔连续完整，右心室的流出道部分成为盲端，右心室血流排出受阻，阻力负荷增加，右心室及室间隔肥厚。绝大多数患者合并动脉导管未闭，多数患者的动脉导管呈细小迂曲状。

分型：主要分为两种类型。

Ⅰ型：右心室发育不全型，约占本病的85%，右心室发育不良。室壁心肌增厚，心肌排列紊乱，呈海绵状心肌。

Ⅱ型：右心室发育可在正常范围或呈扩大型，约占本病的15%，右心室心肌发育不良，部分或完全被脂肪或纤维组织所取代。受累的右室壁可很薄，心内膜与心外膜可贴在一起，呈透明状改变，无心肌收缩功能。

（二）病理生理

患者在出生前，全部右心房的血液通过房间隔缺损或未闭的卵圆孔分流入左心房后，进入体循环系统，一般情况下，不影响胎儿的存活，但动脉导管未闭和支气管动脉的供血状况可直接影响胎儿的肺血管系统发育，而三尖瓣关闭不全、窦状隙与冠状动脉之间的分流量也可影响胎儿的右心系统发育。出生后的初期，房水平的分流量可适应患者生存的需要。

本病患者右室无正常的出口，右心室的血液不能从肺动脉排出，需要通过三尖瓣反流回流到右心房，通过房间隔缺损或卵圆孔未闭的右向左分流，将体循环的静脉血分流入左心系统，以维持体循环，因此左心房室和主动脉系统的血流量明显增加。

房水平的右向左分流可导致患者的机体缺氧、发绀，致使脏器出现功能障碍，如体循环静脉扩张、肝脏肿大等。

动脉导管未闭提供了肺部的血液，因此如动脉导管闭合，将引起患者的严重缺氧和发绀。

右心室心肌的窦状隙与冠状动脉之间的交通，形成收缩期右心室的部分血液经冠状动脉逆行分流入主动脉系统，形成右心室依赖型冠状动脉循环。

二、临床表现

在出生后一天或数月后，出现进行性缺氧，喂奶困难，呼吸急促，皮肤苍白，活动能力差，生长发育迟缓，少数患儿可猝死。

三、超声心动图表现

病例28-1　男，2个月（图28-1）

✧ 二维超声心动图

心脏位置正常，心房正位，心室右襻。右心房室内径增大，右心室壁明显增厚，右心室腔内可探及粗大肌束，左心内径在正常范围，室间隔与左室壁运动幅度尚可。房间隔卵圆孔分离，室间隔连续完整。未能探及明确的肺动脉瓣启闭现象，肺动脉瓣呈隔膜样改变，主肺动脉及左、右肺动脉发育欠佳，三尖瓣叶发育不良，开放受限，关闭不良。主动脉瓣及二尖瓣形态、结构及启闭未见异常。降主动脉与主肺动脉之间探及直径约4mm的未闭动脉导管。主动脉弓降部未见异常。

✧ 多普勒超声心动图

收缩期未能探及过肺动脉瓣口的血流信号，可探及降主动脉血流通过未闭动脉导管进入主肺动脉。舒张期过三尖瓣口血流量减少，收缩期可探及右心室的大量血流反流入右心房。二尖瓣口可探及少量反流。房水平探及右向左分流，右室心肌内可探及心肌桥血流。

✧ 超声心动图诊断

先天性心脏病、Ⅱ型室间隔完整的肺动脉闭锁、右心发育不良综合征、肺动脉瓣闭锁、三尖瓣叶发育不良、三尖瓣关闭不全、三尖瓣大量反流、动脉导管未闭、动脉水平左向右分流、卵圆孔未闭、房水平右向左分流。

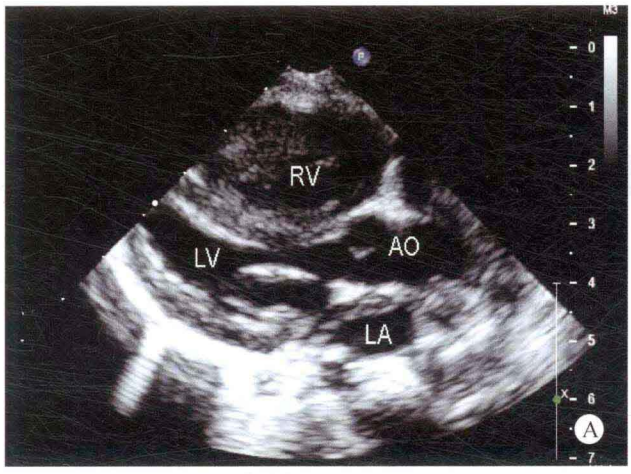
RV
LV
AO
LA
A

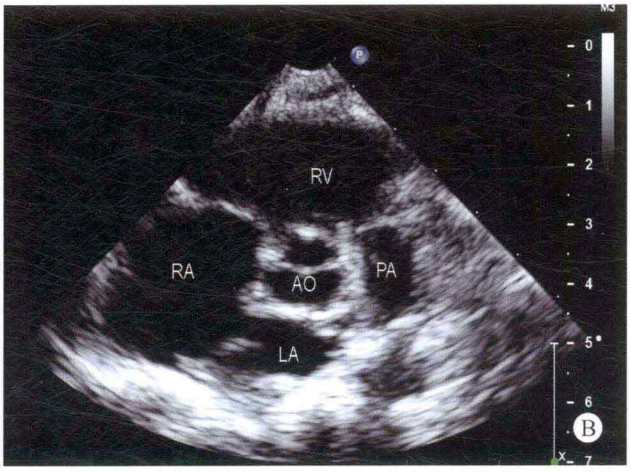
RV
RA
AO
PA
LA
B

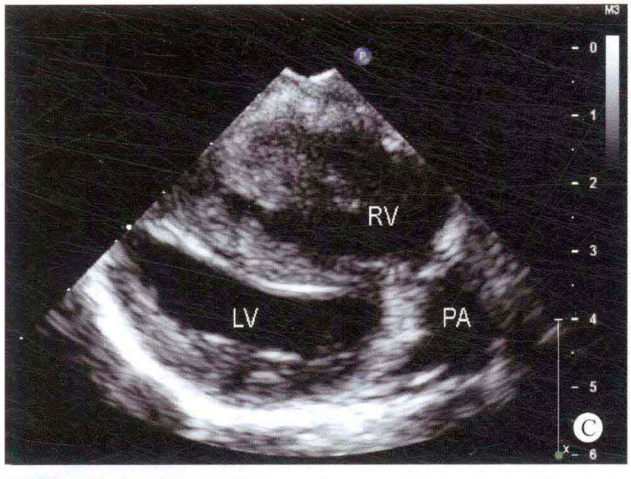
RV
LV
PA
C

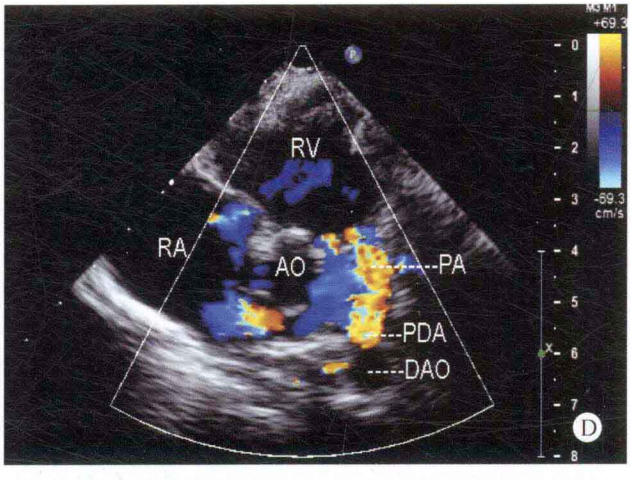
RV
RA
AO
PA
PDA
DAO
D

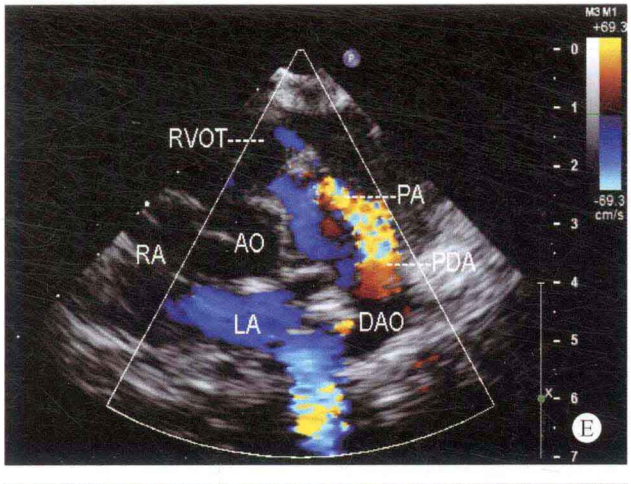
RVOT
PA
RA
AO
PDA
LA
DAO
E

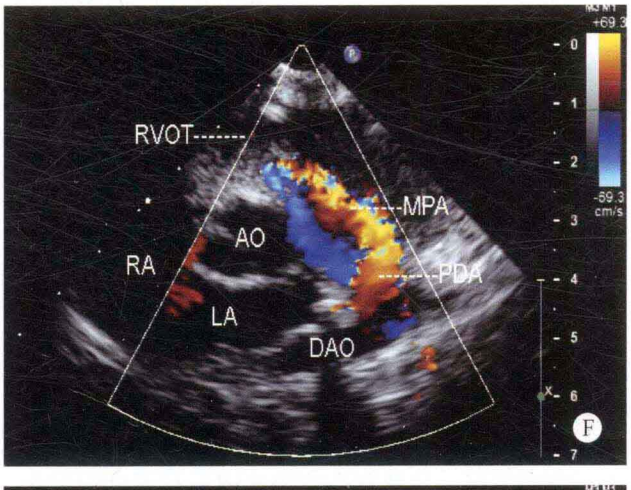
RVOT
MPA
AO
RA
PDA
LA
DAO
F

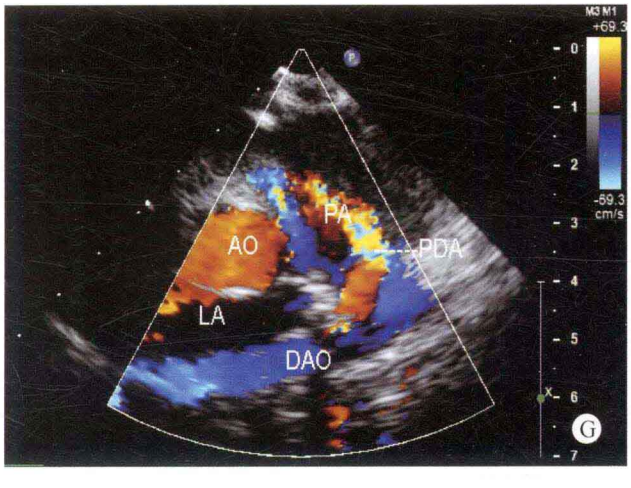
PA
AO
PDA
LA
DAO
G

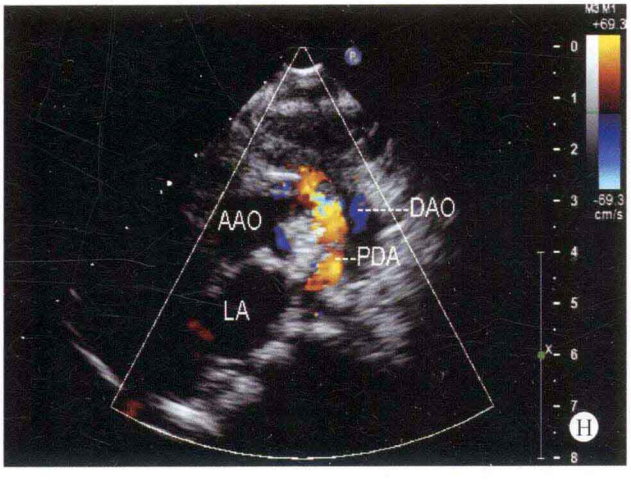
AAO
DAO
PDA
LA
H

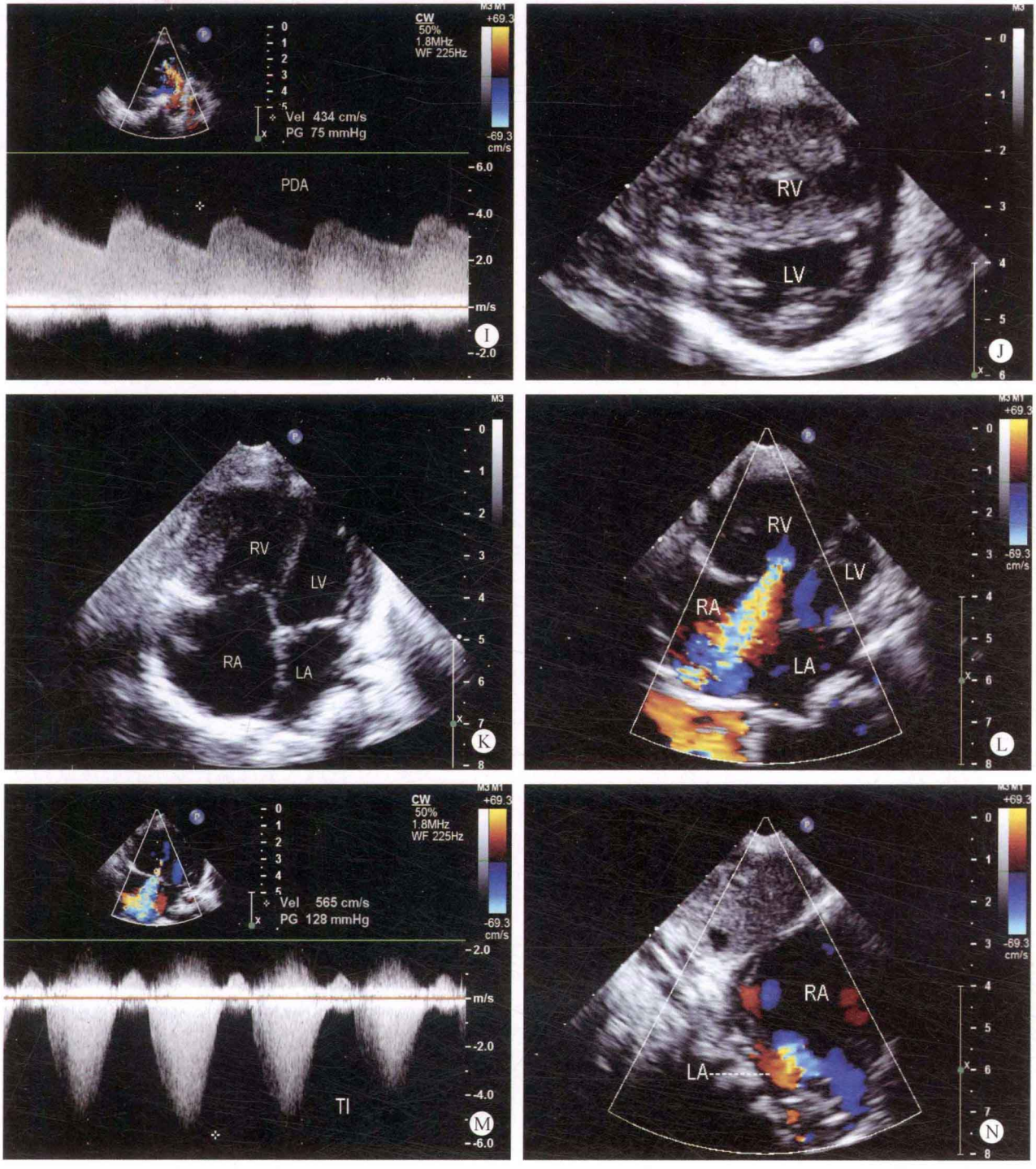

图 28-1　A. 胸骨左缘左心室长轴断面：右心室增大，右室壁增厚，室间隔连续完整；B. 大动脉短轴断面：无肺动脉瓣叶启闭现象，肺动脉瓣叶呈隔膜样改变；C. 右室流出道长轴断面：右心室增大，右心室肥厚；D ~ F. 彩色多普勒主动脉长轴断面：未能探及明确的过肺动脉瓣口血流，降主动脉血流通过未闭动脉导管分流入主肺动脉腔内；G. 彩色多普勒右室流出道长轴断面：显示降主动脉血流分流入主肺动脉腔内；H. 彩色多普勒主动脉弓断面：显示动脉水平的分流；I. 连续多普勒动脉导管未闭血流频谱：动脉水平分流呈高速连续性血流频谱；J. 左心室短轴断面：右心室增大，右室肥厚；K. 胸骨左缘四腔心断面：右心房室内径增大，右心室肥厚；L. 彩色多普勒四腔心断面：收缩期三尖瓣口出现大量反流，呈蓝五彩镶嵌色；M. 连续多普勒三尖瓣反流血流频谱：三尖瓣口探及高速反流性血流频谱；N. 剑下彩色多普勒四腔心断面：房水平探及右向左分流，呈蓝五彩镶嵌色

病例分析

本例患者为Ⅱ型室间隔完整的肺动脉闭锁，右心房室增大，而左心房室内径发育较小。由于肺动脉瓣无瓣叶结构，呈隔膜样改变，肺动脉瓣口呈闭锁状态，右心室的血流无排出路径。右心室的血液除通过发育不良的三尖瓣口反流回右心房后，再通过房间隔缺损或卵圆孔未闭分流入左心房排出外，部分血液还可通过右心室的窦状隙分流入冠状动脉系统，然后进入主动脉，形成右心室－右室心肌内窦状隙－冠状动脉－主动脉的右向左的分流。

患者的右心室明显肥厚，右心房室内径增大，但由于右心室腔内存在粗大的异常肌束，有效的右心室腔减小。由于肺动脉瓣为隔膜样改变，呈闭锁状态，致使右心室的大量血流通过发育不良的三尖瓣口反流入右心房，右心房内径增大，房水平出现右向左分流。同时右心室腔内的部分血液通过右室心肌扩张的窦状隙进入冠状动脉系统后，分流入升主动脉系统。通过4mm的未闭动脉导管供给肺部血液。

思维要点

（1）本病例的血液循环特征。

（2）由动脉导管未闭形成的动脉水平的左向右分流对肺循环的作用。

（3）右心室－右室心肌内窦状隙－冠状动脉－主动脉的右向左分流对本病的血液循环作用。

病例28-2　男，4岁（图28-2）

二维超声心动图

心脏位于左侧胸腔，心脏位置正常，心室右襻。右心房室内径明显增大，右室壁增厚，左心房室内径在正常范围。室间隔连续性良好，房间隔回声中断约6mm。右室流出道呈盲端，肺动脉瓣呈隔膜样改变，主肺动脉及左、右肺动脉发育不良。三尖瓣叶发育不良，瓣叶短小，以隔叶为著，致瓣叶关闭不良，其余各瓣膜形态、结构及启闭未见明显异常。降主动脉与主肺动脉之间可探及直径约3mm的未闭动脉导管。主动脉弓降部未见明显异常。

多普勒超声心动图

收缩期未能探及过肺动脉瓣口血流。可探及降主动脉血流通过未闭动脉导管分流入主肺动脉，流速为4.9m/s，压差为94mmHg。三尖瓣口探及大量反流，流速为5.5m/s，压差为124mmHg。房水平探及右向左分流。

超声心动图诊断

先天性心脏病、Ⅱ型室间隔完整的肺动脉闭锁、Ⅱ孔中央型房间隔缺损、房水平右向左分流、动脉导管未闭、动脉水平左向右分流、三尖瓣关闭不全、三尖瓣口大量反流。

病例分析

本例患者为Ⅱ型，右心房室内径增大，右室心肌较薄，心肌收缩力较差。三尖瓣叶发育短小，隔叶较为显著，三尖瓣口出现的大量反流，显示右心房血流进入右心室后，由于肺动脉瓣闭锁，原血流排出途径受阻，右心室血流通过三尖瓣口返回右心房，形成房水平的右向左分流，解决了右心无血流排出路径的问题。大量的三尖瓣口反流入右心房的血流，通过房水平形成的右向左分流进入主动脉系统的循环，通过未闭动脉导管形成动脉水平的左向右分流。

由于本例患者的右心房室内径增大，心室壁厚度变薄，心肌收缩功能减低，因此通过右心室心肌内的窦状隙交通分流的血流量明显减少。

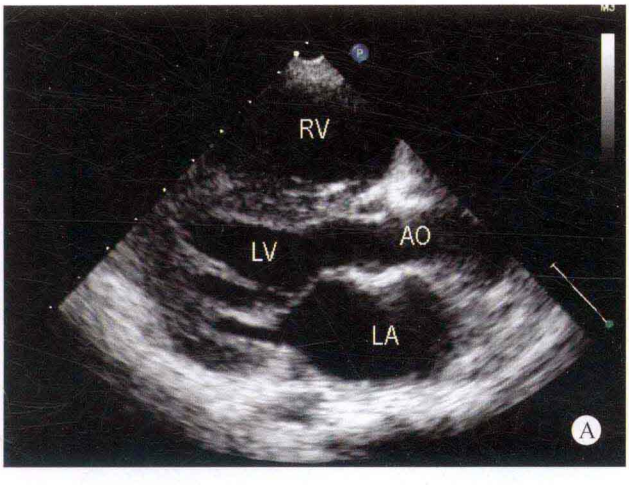

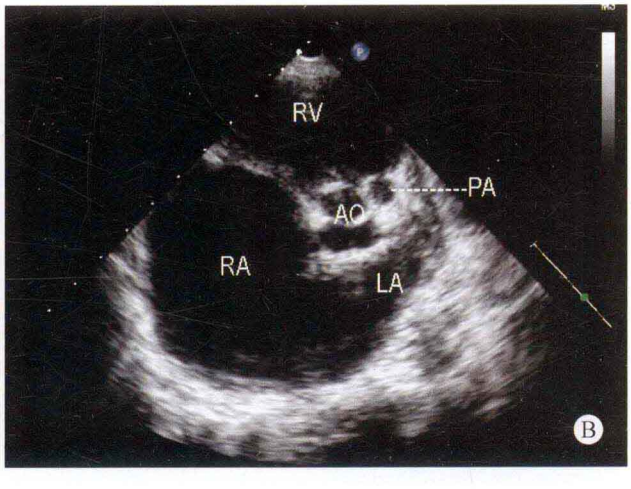

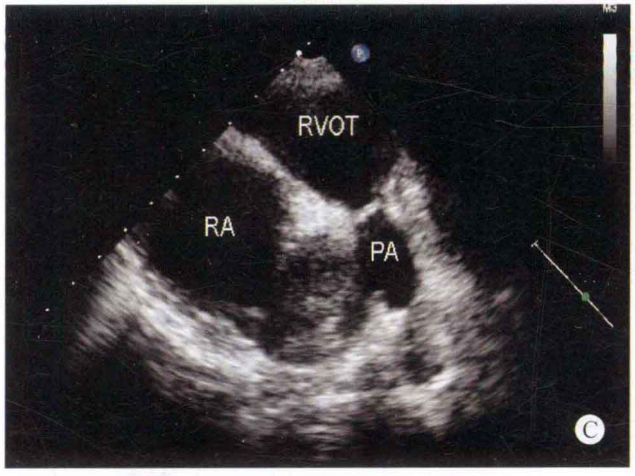
RVOT
RA
PA
C

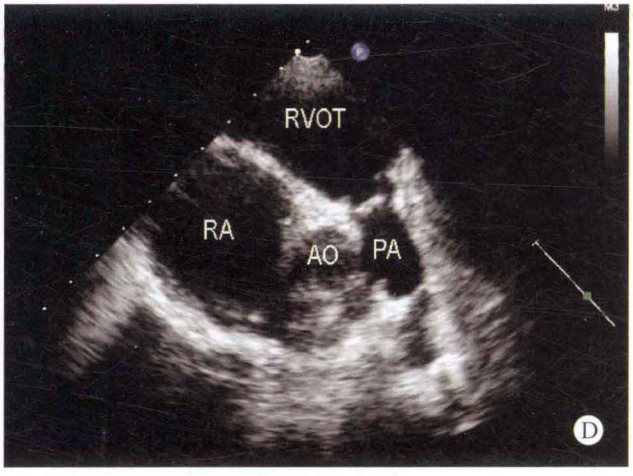
RVOT
RA
AO
PA
D

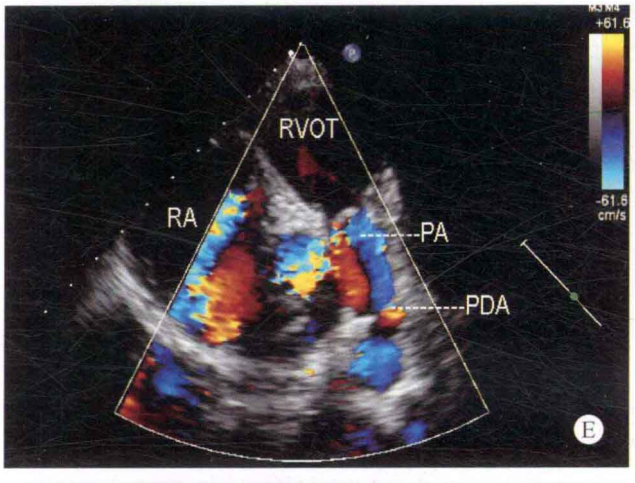
RVOT
RA
PA
PDA
E

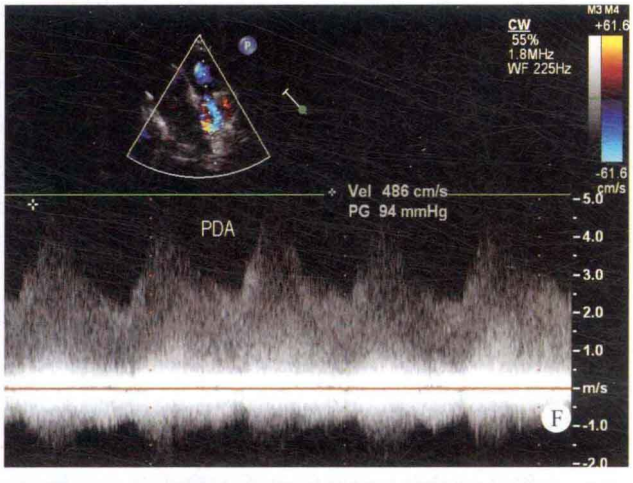
CW
55%
1.8MHz
WF 225Hz
Vel 486 cm/s
PG 94 mmHg
PDA
F

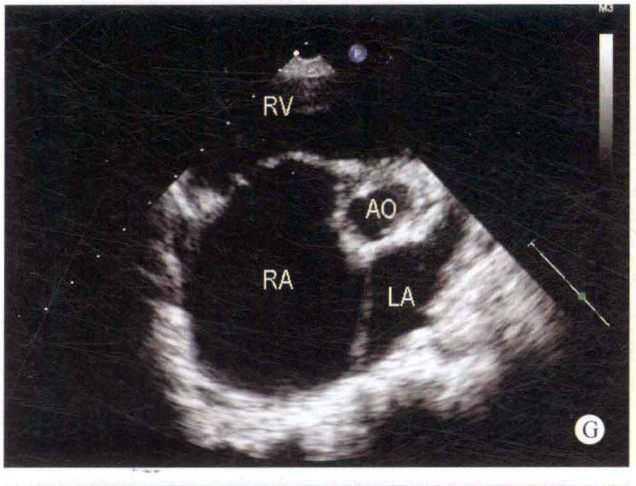
RV
AO
RA
LA
G

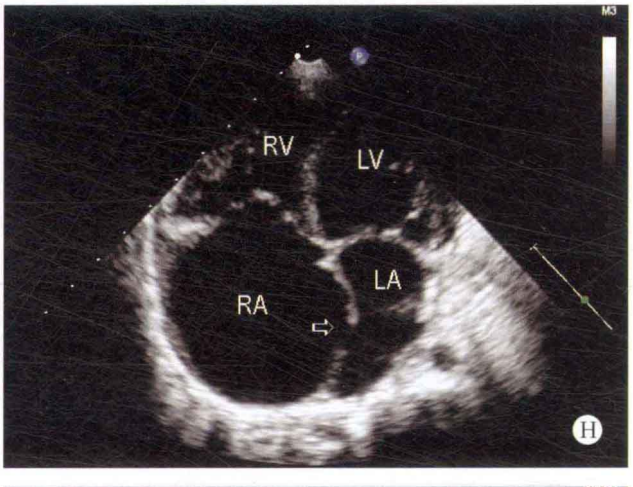
RV
LV
RA
LA
H

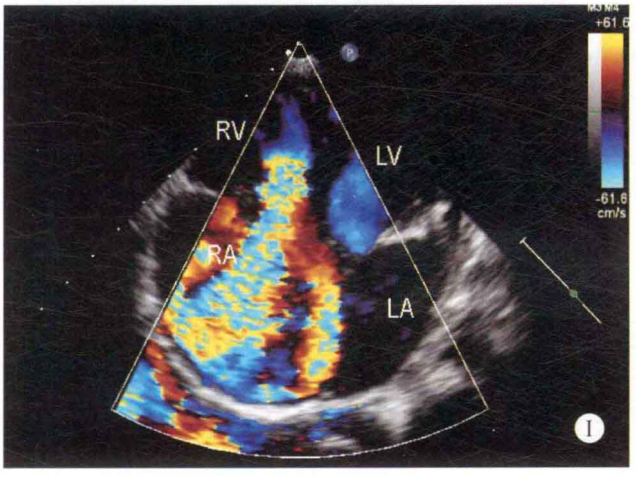
RV
LV
RA
LA
I

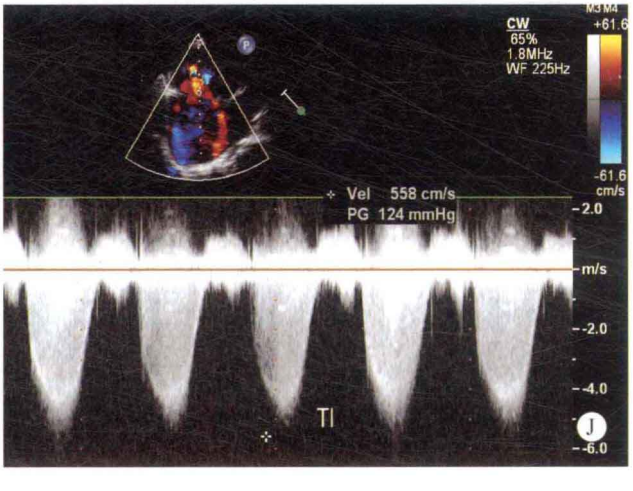
CW
65%
1.8MHz
WF 225Hz
Vel 558 cm/s
PG 124 mmHg
TI
J

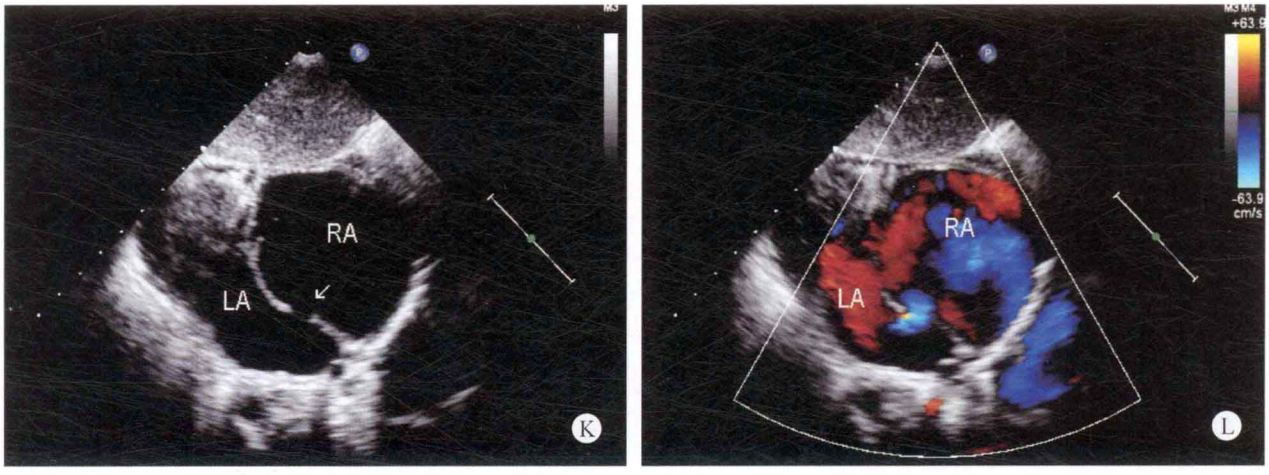

图 28-2 A. 左心室长轴断面：室间隔连续完整，右心室增大；B～D. 大动脉短轴断面：右心房室增大，肺动脉瓣为隔膜样改变，呈闭锁状；E. 彩色多普勒大动脉短轴断面：右心室的血流未能进入肺动脉系统，动脉导管的血流进入主肺动脉；F. 动脉水平分流频谱：动脉水平出现连续性高速血流频谱；G. 大动脉短轴断面：右心房室明显增大；H. 胸骨左缘四腔心断面：右心房室增大，三尖瓣口关闭不良，房间隔卵圆孔分离；I. 彩色多普勒四腔心断面：三尖瓣口探及大量反流性血流，呈五彩镶嵌色；J. 连续多普勒三尖瓣关闭不全反流频谱：收缩期三尖瓣口出现高速反流性血流；K. 剑下双心房断面：右心房内径增大，房间隔卵圆孔分离；L. 彩色多普勒剑下双心房断面：房水平出现蓝色的右向左分流

思维要点

（1）三尖瓣口的大量反流提供了右心房血流进入右心室后，由于肺动脉瓣闭锁，右心室血流的排出途径。

（2）房水平的右向左分流解决了大量通过三尖瓣口反流回来的血液排出。

（3）动脉导管未闭的分流提供了肺循环的血流。

（4）右心室腔与冠状动脉之间的心肌窦状隙交通，右心室内的血流经心肌窦状隙交通反流入冠状动脉。

病例 28-3 男，27 天（图 28-3）

二维超声心动图

心脏位于左侧胸腔，心房正位、心室右襻，左心房室内径增大，右心房内径在正常范围。右心室腔径减小，室间隔与左室壁厚度正常，运动幅度尚可。房间隔中部回声脱失约 6mm，室间隔连续完整。未能探及明确的肺动脉瓣启闭现象，肺动脉瓣环部位探及一膜样回声，主肺动脉及左右肺动脉发育不良。三尖瓣呈隔膜样改变，其中心部位可探及约 2mm 的孔状回声，主动脉瓣及二尖瓣形态、启闭未见异常。降主动脉与主肺动脉之间可探及内径约 3mm 的未闭动脉导管。大动脉连接关系正常，主动脉弓降部未见异常。

多普勒超声心动图

收缩期未能探及过肺动脉瓣口血流。舒张期三尖瓣口仅探及少量血流通过，收缩期可探及三尖瓣少量反流，房水平探及右向左分流，动脉水平探及连续性左向右分流。

超声心动图诊断

先天性心脏病、Ⅰ型室间隔完整的肺动脉闭锁、右心发育不良综合征、三尖瓣发育不良、Ⅱ孔中央型房间隔缺损、房水平右向左分流、动脉导管未闭、动脉水平左向右分流。

病例分析

本病例解剖分型为Ⅰ型，右心室重度发育不良，有效右心室腔明显减小。三尖瓣叶发育不良，呈隔膜样改变，右心房的少量血流通过约 2mm 的孔状三尖瓣口进入右心室。但由于肺动脉瓣呈闭锁状态，血流无排出通路而返回右心房，通过房水平分流入左心房。

本患者由于三尖瓣口的发育不良，呈隔膜状改变，进入右心室的少量血液主要通过右心室心肌内开放的窦状隙进入冠状动脉而分流入升主动脉，形成右心室－心肌窦状隙－冠状动脉－主动脉的右向左分流，完成右心系统的血液循环。但部分血流也通过发育不良的三尖瓣口返回右心房，通过房间隔缺损分流入左心房，进入左心系统的循环。由于三尖瓣叶发育不良，大量腔静脉进入右心房的血液均需通过房间隔缺损分流入左心房，进入左心系统的循环。其中部分血流通过未闭的动脉导管分流入肺动脉内进入肺循环系统。

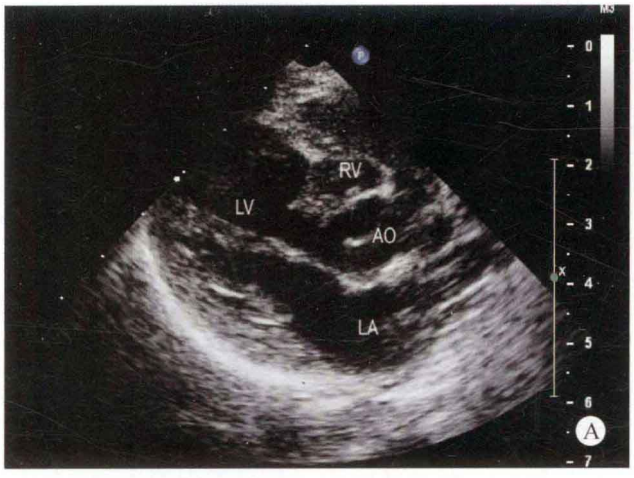
RV
LV
AO
LA
A

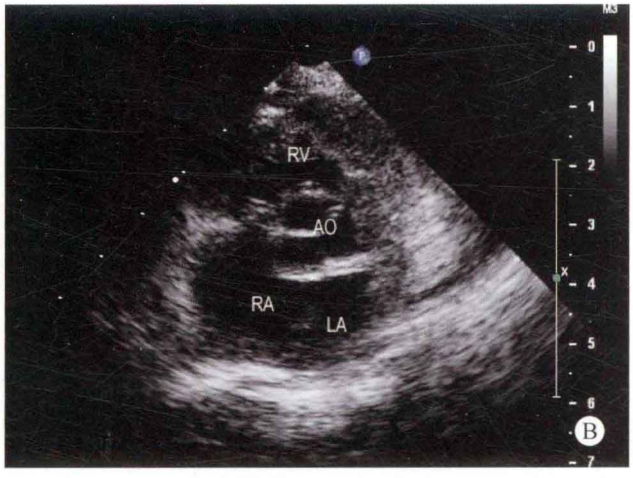
RV
AO
RA
LA
B

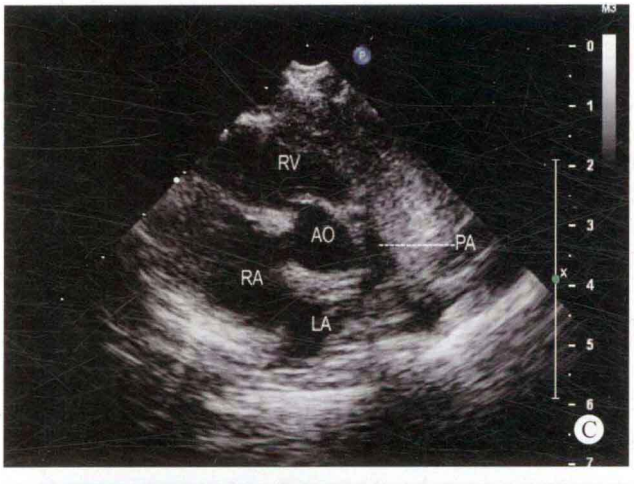
RV
AO
PA
RA
LA
C

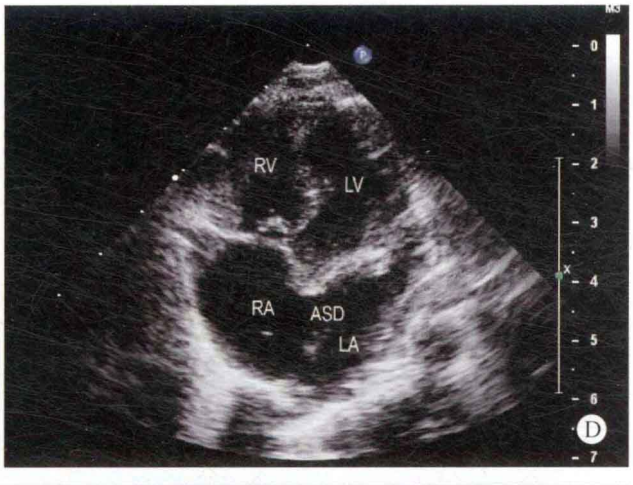
RV
LV
RA
ASD
LA
D

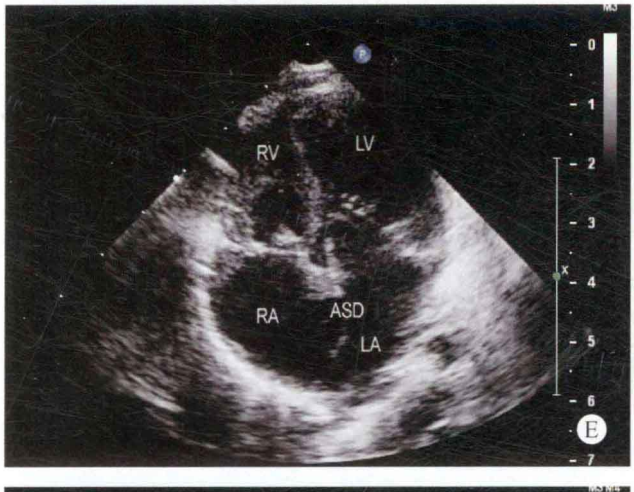
RV
LV
RA
ASD
LA
E

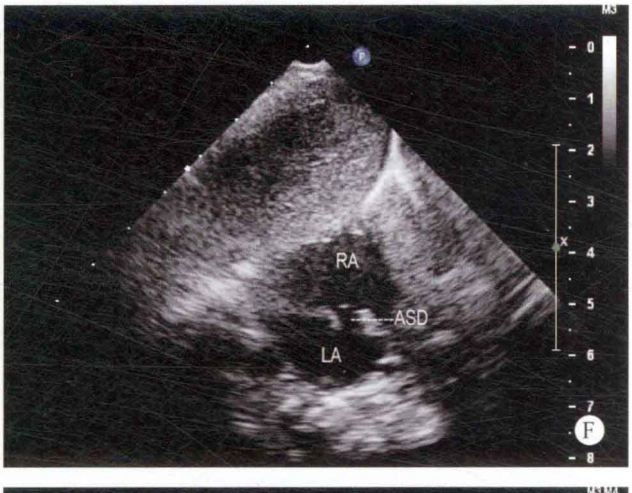
RA
ASD
LA
F

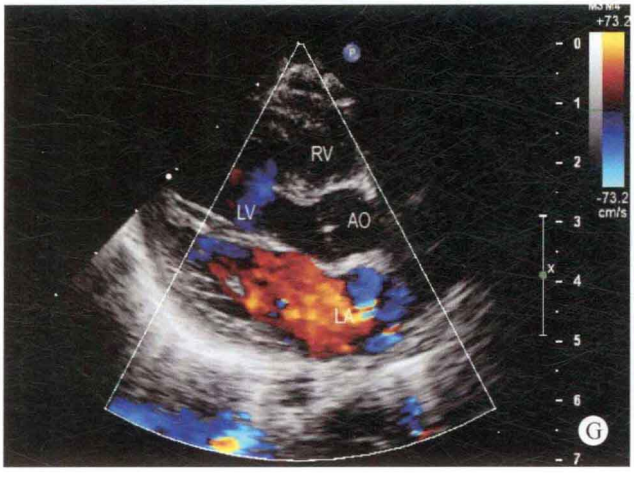
+73.2
-73.2
cm/s
RV
LV
AO
LA
G

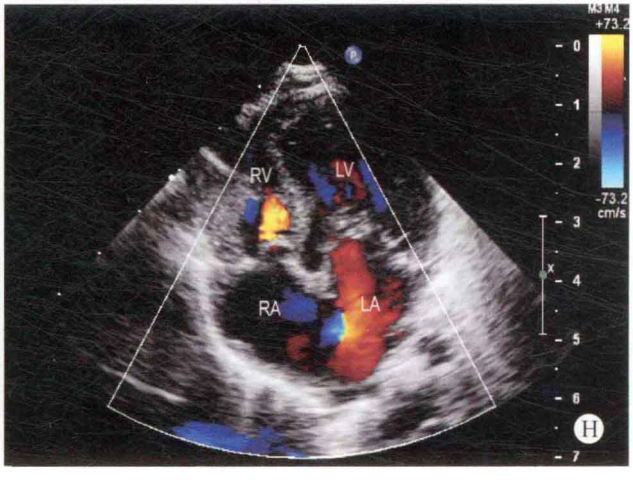
+73.2
-73.2
cm/s
RV
LV
RA
LA
H

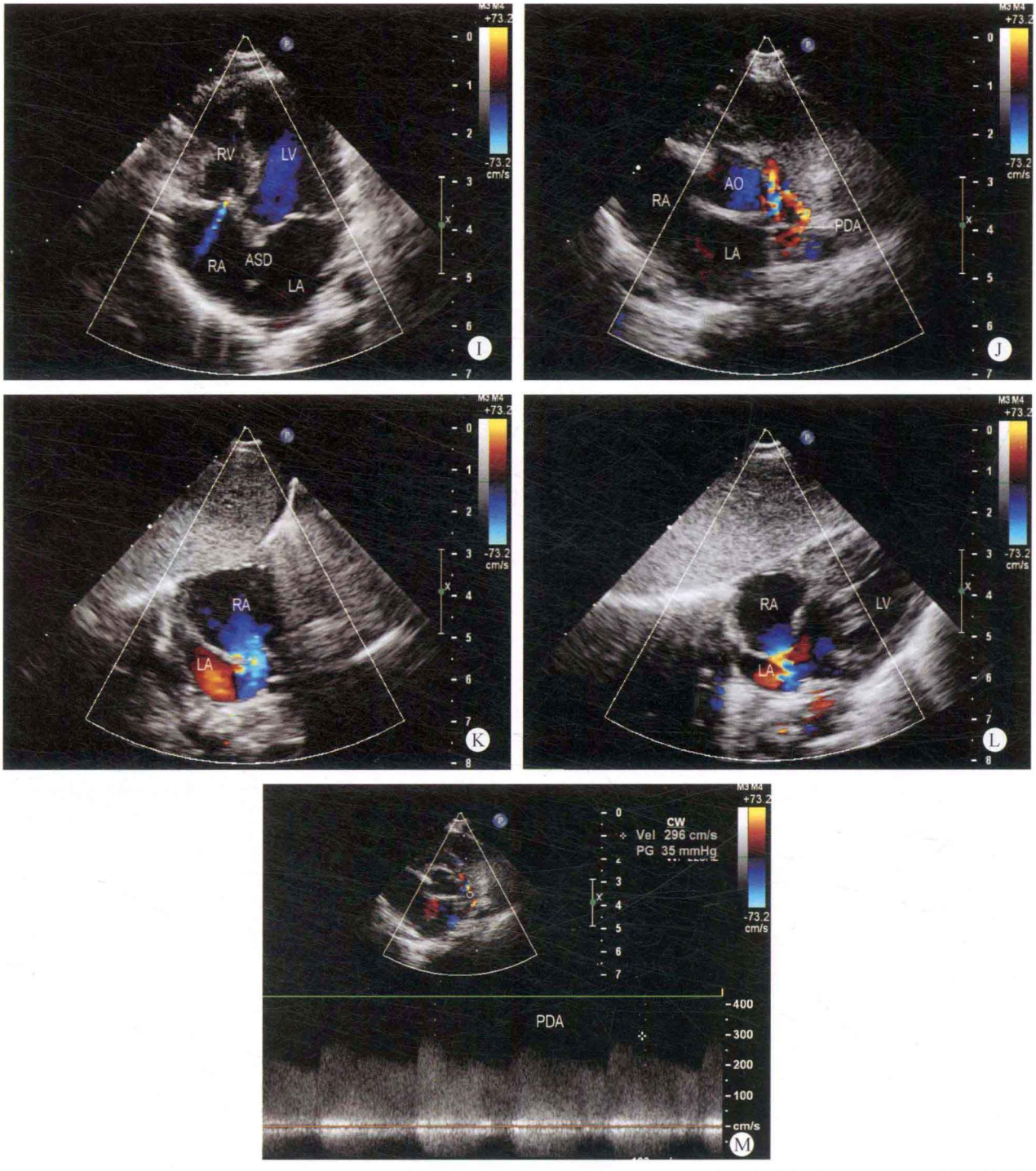

图 28-3 A. 胸骨左缘左心室长轴断面：室间隔连续性良好，右心室壁明显增厚，右心室腔极小；B、C. 大动脉短轴断面：肺动脉瓣为隔膜样改变，呈闭锁状；D、E. 心尖四腔心断面：右心房增大，右心室壁增厚，右心室腔发育极小，三尖瓣叶呈隔膜样改变；F. 剑下双心房断面：房间隔卵圆孔分离；G. 彩色多普勒左心室长轴断面：右心室腔未能探及明确的血流；H、I. 彩色多普勒四腔心断面：有效右心室腔明显减小，舒张期仅少量血流通过三尖瓣口，收缩期可显示微量血流通过发育不良的三尖瓣口反流入右心房；J. 彩色多普勒大动脉短轴断面：肺动脉内可显示动脉导管血流分流入主肺动脉腔内；K. 剑下彩色多普勒双心房断面：房水平出现右向左分流；L. 彩色多普勒四腔心断面：右心室发育不良，房水平出现右向左分流；M. 连续多普勒动脉导管未闭血流频谱：位于动脉水平探及高速连续性分流血流频谱

思维要点

（1）Ⅰ型室间隔完整的肺动脉闭锁的血流动力学改变特点。

（2）三尖瓣叶发育不良及肺动脉瓣闭锁同时存在时，其血流动力学改变的特征。

（3）右心室窦状隙开放对本病例的意义。

（4）Ⅰ型室间隔完整的肺动脉瓣闭锁为右心室发育

不全型，约占本病的85%，室壁心肌增厚，心肌排列紊乱，呈海绵状心肌。

病例28-4　女，6个月（图28-4）

二维超声心动图

心脏位置正常，心房正位，心室右襻。右心室壁明显增厚，右心室腔内径明显减小，呈肉球样改变，双心房及左心室腔增大，室间隔连续完整，房间隔卵圆孔分离，右室流出道呈盲端，未能探及明确的肺动脉瓣叶，主肺动脉及左、右肺动脉发育不良。三尖瓣叶发育不良，呈隔膜样改变。主动脉瓣及二尖瓣叶形态、结构及启闭未见明显异常。降主动脉与主肺动脉之间可探及直径约3mm的未闭动脉导管。主动脉弓降部未见异常。

多普勒超声心动图

收缩期未能探及过肺动脉瓣口血流，肺动脉内可探及通过动脉导管源于降主动脉的左向右分流。舒张期仅有少量右心房血流通过三尖瓣口进入右心室，收缩期三尖瓣口可探及少量反流。右心室心肌窦状隙内可探及血流信号。

超声心动图诊断

先天性心脏病、Ⅰ型室间隔完整的肺动脉闭锁、右心发育不良综合征、三尖瓣发育不良、三尖瓣口少量反流、动脉导管未闭、动脉水平左向右分流、卵圆孔未闭、房水平右向左分流。

病例分析

由于肺动脉瓣呈闭锁状态，右室流出道呈盲端，右心室阻力负荷增加，患者的右心室腔发育极小，右心室壁极度增厚，致使右心室的有效腔径明显减小，右心室的功能基本消失，而且本例患者同时合并三尖瓣叶的形态发育异常，瓣叶呈隔膜样改变，舒张期仅有微量的血流通过三尖瓣口进入右心室，因此收缩期三尖瓣口仅出现少量反流，腔静脉进入右心房的血流大部分均通过房间隔缺损分流入左心房。

由于患者的三尖瓣叶形态异常，呈隔膜样改变，无明确的瓣叶启闭运动，易与三尖瓣闭锁相混淆，因此在检查的过程中应注意观察瓣叶的形态改变，有无幅度较低的瓣叶启闭运动，或呈孔状改变，而且可通过彩色多普勒及频谱多普勒观察有无少量或微量的血流通过，避免做出错误的诊断。

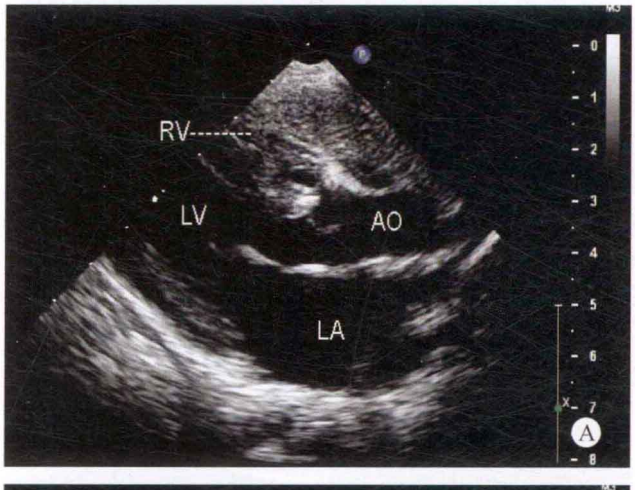

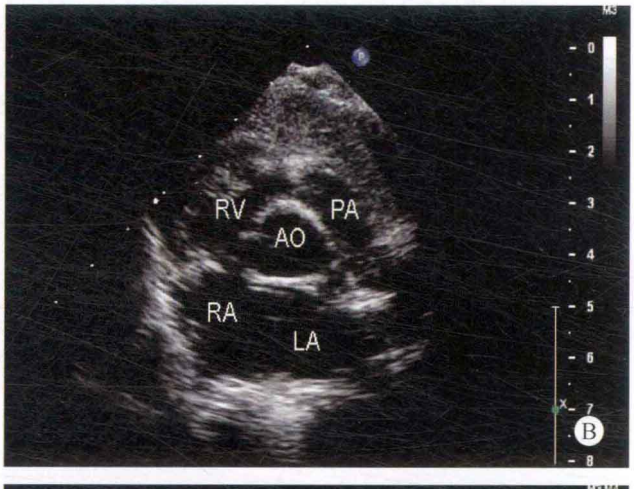

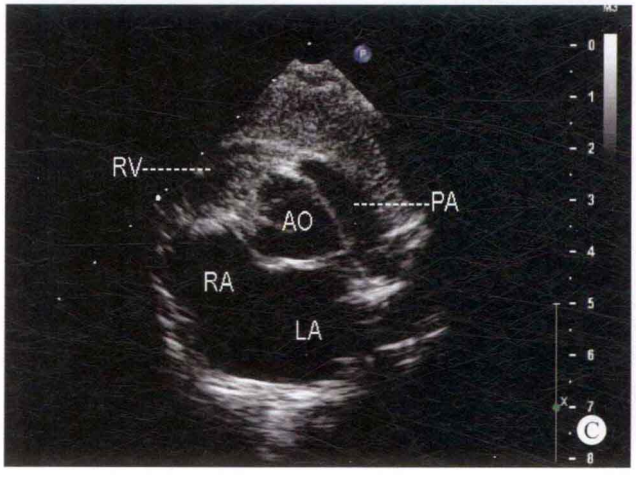

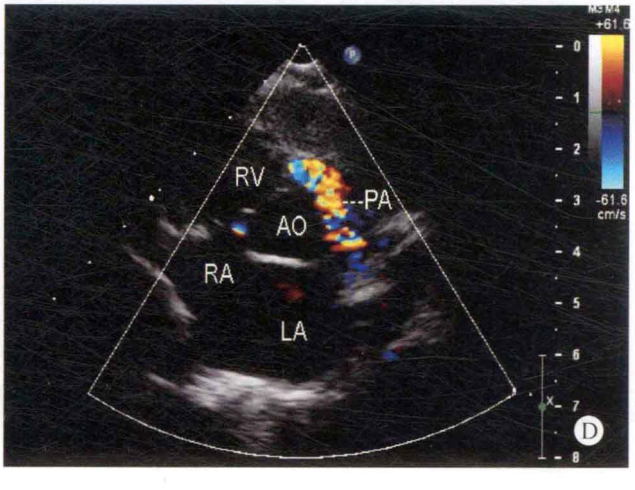

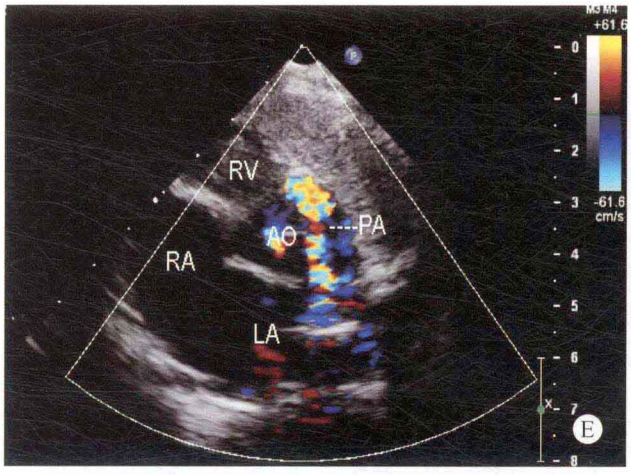
RV
AO
PA
RA
LA
E

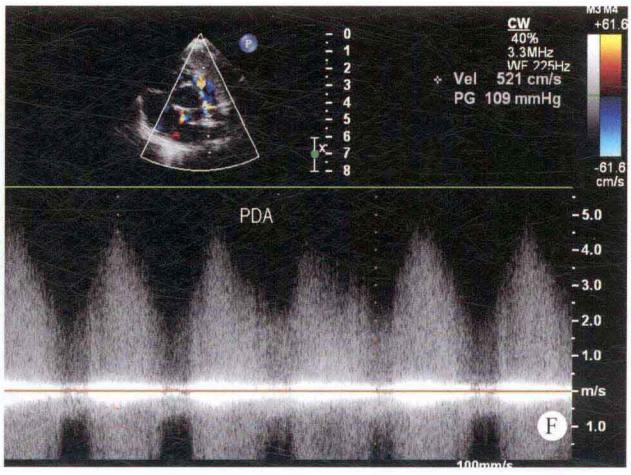
CW
40%
3.3MHz
Vel 521 cm/s
PG 109 mmHg
PDA
F

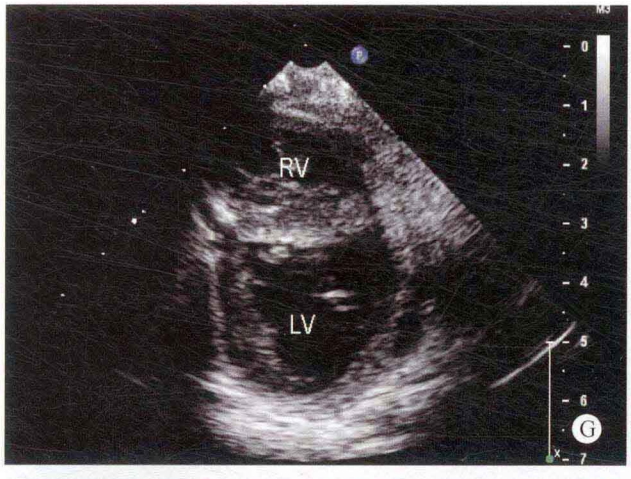
RV
LV
G

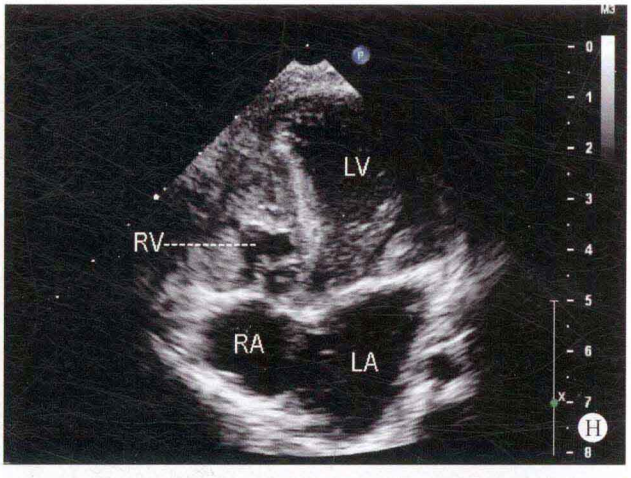
LV
RV
RA
LA
H

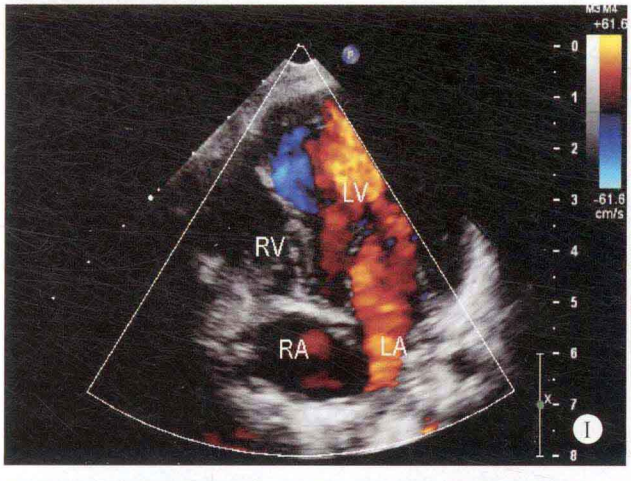
LV
RV
RA
LA
I

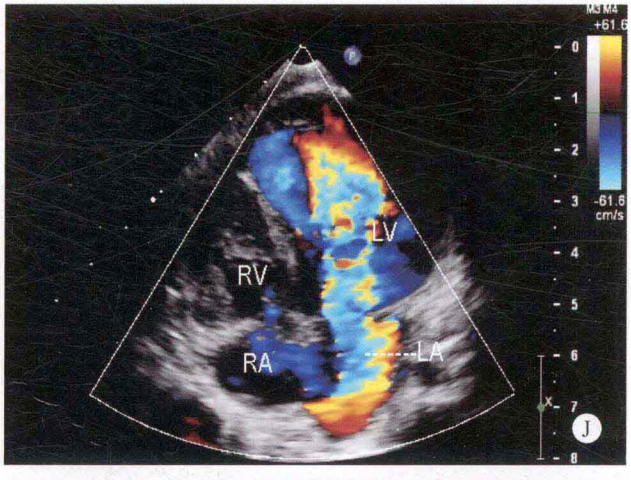
LV
RV
RA
LA
J

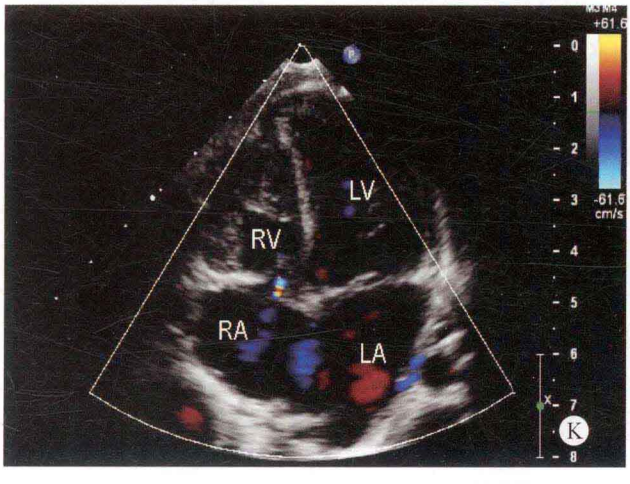
LV
RV
RA
LA
K

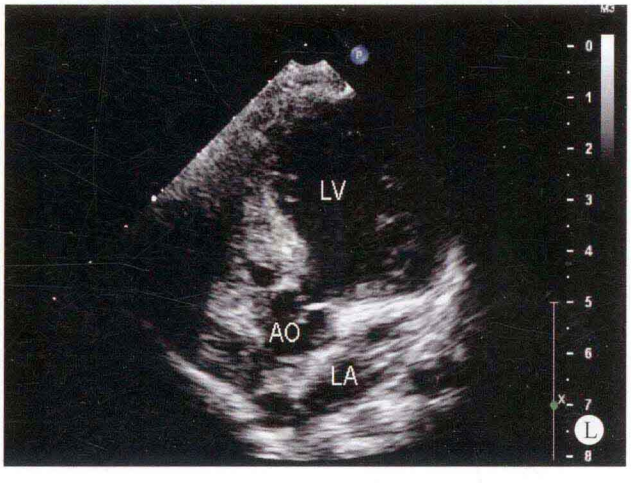
LV
AO
LA
L

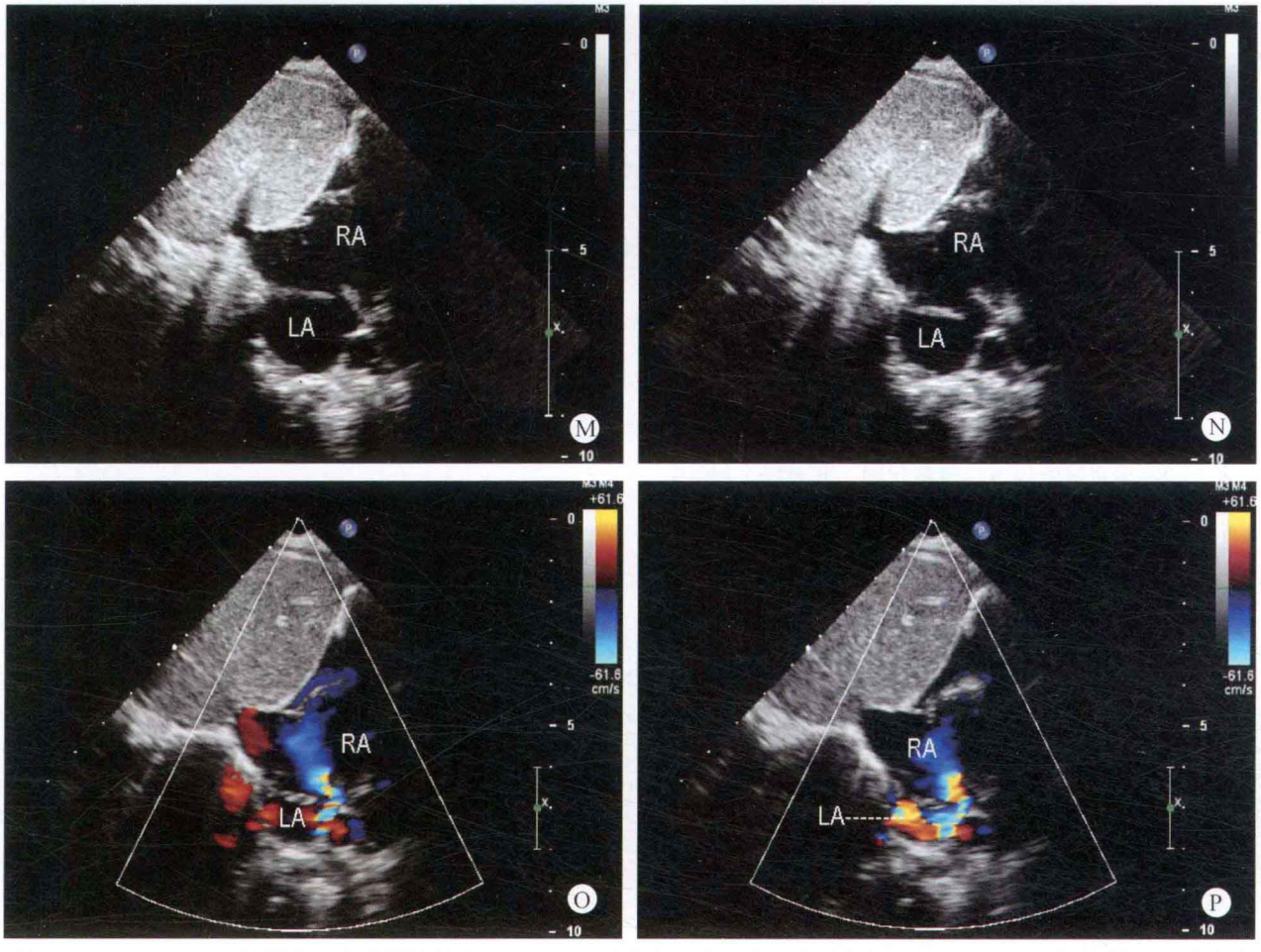

图 28-4　A. 左心室长轴断面：室间隔连续完整，右心室腔发育极小，右心室壁增厚；B、C. 大动脉短轴断面：无肺动脉瓣叶启闭，右室流出道呈盲端；D、E. 彩色多普勒大动脉短轴断面：肺动脉内可探及通过未闭动脉导管源于降主动脉的分流性血流；F. 动脉导管未闭连续多普勒血流频谱：动脉水平出现连续性高速分流性血流频谱；G. 心室短轴断面：右心室壁增厚，有效右心室腔减小；H. 四腔心断面：右心室壁明显增厚，有效右心室腔减小，三尖瓣叶发育不良，呈隔膜样改变；I～K. 彩色多普勒四腔心断面：舒张期通过三尖瓣口的血流量明显减小，收缩期出现少量反流；L. 五腔心断面：左心室发育良好，室间隔连续完整；M、N. 剑下双心房断面：卵圆孔分离；O、P. 剑下双心房断面：房水平出现右向左分流

思维要点

（1）右心系统血流排出的方式。
（2）右心室心肌血液的供给。
（3）肺循环系统的血液供给。
（4）三尖瓣叶发育不良与三尖瓣闭锁的鉴别。

四、检查过程中的思维方式

室间隔完整的肺动脉瓣闭锁极为罕见，发病率极低，多于婴幼儿时期因症状加重而就诊。由于无室间隔缺损，三尖瓣叶发育不良的患儿易与三尖瓣闭锁相混淆，而右心室或左心室扩大的患儿易误诊为心肌受累性疾患。而单纯呈隔膜样狭窄的患儿，对于经验少的检查者也应注意与本病相鉴别。

Ⅰ型室间隔完整的肺动脉瓣闭锁由于右心室发育不良，右心室壁增厚，三尖瓣叶常呈隔膜样改变或发育不良，舒张期右心房通过三尖瓣口进入右心室的血流明显减少，收缩期返回右心房的少量血流通过房间隔缺损或卵圆孔进入左心房，通过左心系统排出，同时右心室壁的窦状隙开放，部分血液通过开放的窦状隙进入冠状动脉系统排出。由于本类型的三尖瓣叶发育不良，应注意与三尖瓣闭锁相鉴别。

室间隔完整的肺动脉瓣闭锁
◆　三尖瓣叶可呈隔膜状改变

三尖瓣闭锁
◆　三尖瓣叶闭锁

室间隔完整的肺动脉瓣闭锁

- 三尖瓣口有少量血流通过
- 无室间隔缺损
- 房间隔缺损
- 肺动脉瓣闭锁
- 窦状隙开放

三尖瓣闭锁

- 三尖瓣口无血流通过
- 有室间隔缺损
- 房间隔缺损
- 肺动脉瓣开放
- 无窦状隙开放

思维要点

（1）三尖瓣叶的解剖形态改变。

（2）舒张期瓣口有无血流通过。

（3）有无室间隔缺损存在。

（4）肺动脉瓣的解剖形态改变。

（5）有无窦状隙的开放。

Ⅱ型室间隔完整的肺动脉瓣闭锁的血流动力学特点：由于右心房室呈扩大状态，三尖瓣叶发育良好，三尖瓣叶增厚，瓣叶关闭不良，舒张期进入右心室的血液，收缩期通过三尖瓣口大量反流入右心房，经房间隔缺损分流入左心房，通过主动脉系统排出。由于右心房室增大，肺动脉瓣呈隔膜样改变，虽然肺动脉瓣呈闭锁状态，但主肺动脉内出现未闭动脉导管的血流信息，易与肺动脉瓣狭窄相混淆，应注意鉴别。

Ⅱ型室间隔完整的肺动脉瓣闭锁

- 右心房室增大
- 存在房间隔缺损或卵圆孔
- 房水平右向左分流
- 三尖瓣口大量反流
- 窦状隙开放

肺动脉瓣狭窄

- 右心房室增大
- 可伴有房间隔缺损或卵圆孔
- 房水平左向右分流
- 可有三尖瓣反流
- 无窦状隙开放

思维要点

（1）房水平分流的方向。

（2）三尖瓣的反流量。

（3）有无窦状隙开放。

由于肺动脉瓣闭锁，腔静脉进入右心房室的血流排出受阻，需通过窦状隙的开放排出血液，或收缩期经三尖瓣口将大量的血液返回右心房，通过房间隔缺损形成右向左分流，将进入右心的血液分流入左心系统排出。

在本病的组成中，未闭动脉导管是必不可少的，左心系统的血流，通过未闭的动脉导管将血液分流入肺动脉系统，完成循环过程。

（刘延玲）

第二十九章　左心发育不良综合征

（附右心发育不良综合征）

先天性心脏病左心发育不良综合征（hypoplastic left heart syndrom）为左侧心腔及主动脉系统发育不良的一组心内复合性畸形。发病率占先天性心脏病的1.3%～7.5%。

一、病理解剖及病理生理

（一）病理解剖

左心发育不良为左侧心腔和主动脉系统发育不良的一组心内畸形，主要包括左心房、室发育不良，二尖瓣叶及主动脉瓣叶的闭锁，升主动脉系统及弓降部发育不良、闭锁或离断等。

通常左心发育不良是指左心房、室合并心内膜胶原弹力纤维增生症并且伴有室间隔完整的主动脉闭锁。

本病的大多数患者为左位心，内脏与心房的位置正常，心房、心室与大动脉的连接关系相一致，部分患者可合并其他脏器的畸形。多数患者的右心房室扩大，右心耳大于左心耳，右心房壁出现不同程度的肥厚，右心室肥厚、扩张，心尖由右心室构成。右心室基本承担了所有体循环、肺循环和冠状循环的血液供给。

解剖分型：

1. 左侧房室连接缺如型　左心室呈肉球状或狭缝样改变，二尖瓣叶闭锁或重度狭窄，其表面有平滑内膜层，通常无心内膜胶原弹力纤维增生症的表现。

2. 心内膜胶原弹力纤维增生症型　二尖瓣常发育不良、畸形，如同时伴有主动脉闭锁，位于左心室与升主动脉之间有纤维性隔膜或未穿通的膜样组织结构，本类型常合并冠状动脉左室瘘。

（二）病理生理

本病患者的病理生理变化较大，随着胎儿的出生，动脉导管的闭合，体循环灌注受损，肺血管阻力降低，导致体循环的血容量向肺循环转移，体循环的血流灌注减少。因此保持动脉导管的通畅，才能维持较好的体循环灌注。

二尖瓣闭锁的患儿，左心房、室之间的流入道功能消失，左心房的压力明显高于右心房，肺静脉进入左心房的血液需通过未闭的卵圆孔或房间隔缺损分流入右心房，与体循环静脉血混合，经三尖瓣口进入右心室，搏入主肺动脉，然后通过未闭的动脉导管进入主动脉系统，完成血液循环。

如同时存在主动脉瓣闭锁、升主动脉系统发育不良或主动脉弓离断时，肺动脉瓣口如出现轻度狭窄的患者，主动脉系统常可获得较多的血液供给，延长患儿的存活时间。

二、临床表现

由于患儿的左侧心腔发育不良，患儿出生后48小时之内即可出现呼吸急促、心动过速等症状，并可伴轻度发绀，如动脉导管闭合，患儿可出现昏睡和脉搏减弱。胸骨左缘可闻及收缩期杂音。

三、超声心动图表现

病例29-1　男，9岁（图29-1）

✧ 二维超声心动图

心脏位于左侧胸腔，内脏反位，心房反位，心室右襻。房室连接不一致，右侧左心房及右心室内径增大，右心室壁增厚，左心室发育极小，左心室腔呈缝隙状改变，但未能探及明确的室间隔回声脱失，左心室壁厚度正常。未能探及明确的二尖瓣叶启闭现象，为隔膜样改变，呈闭锁状。房间隔发育不良，其回声菲薄，并向右侧的左心房膨出，中部回声中断约9mm。主动脉内径增宽，位于右前；肺动脉位于左后，内径狭窄。主肺动脉及左右肺动脉发育不良。肺动脉瓣为二叶瓣，呈前后排列，增厚、粘连，开放受限。距肺动脉瓣下约14mm的部位可探及局限性狭窄。两大动脉均起源于右心室腔。主动脉弓右弓右降。

✧ 多普勒超声心动图

收缩期右室流出道和肺动脉瓣口血流速度增快，呈五彩镶嵌色，舒张期未能探及过二尖瓣口血流，房水平探及左向右分流。左心室心肌内可探及血流信号。

✧ 超声心动图诊断

先天性心脏病、单发左位心、左心发育不良综合征、二尖瓣闭锁、右室双出口、房间隔缺损、房水平左向右分流、肺动脉瓣二瓣化畸形、肺动脉瓣及瓣下狭窄。

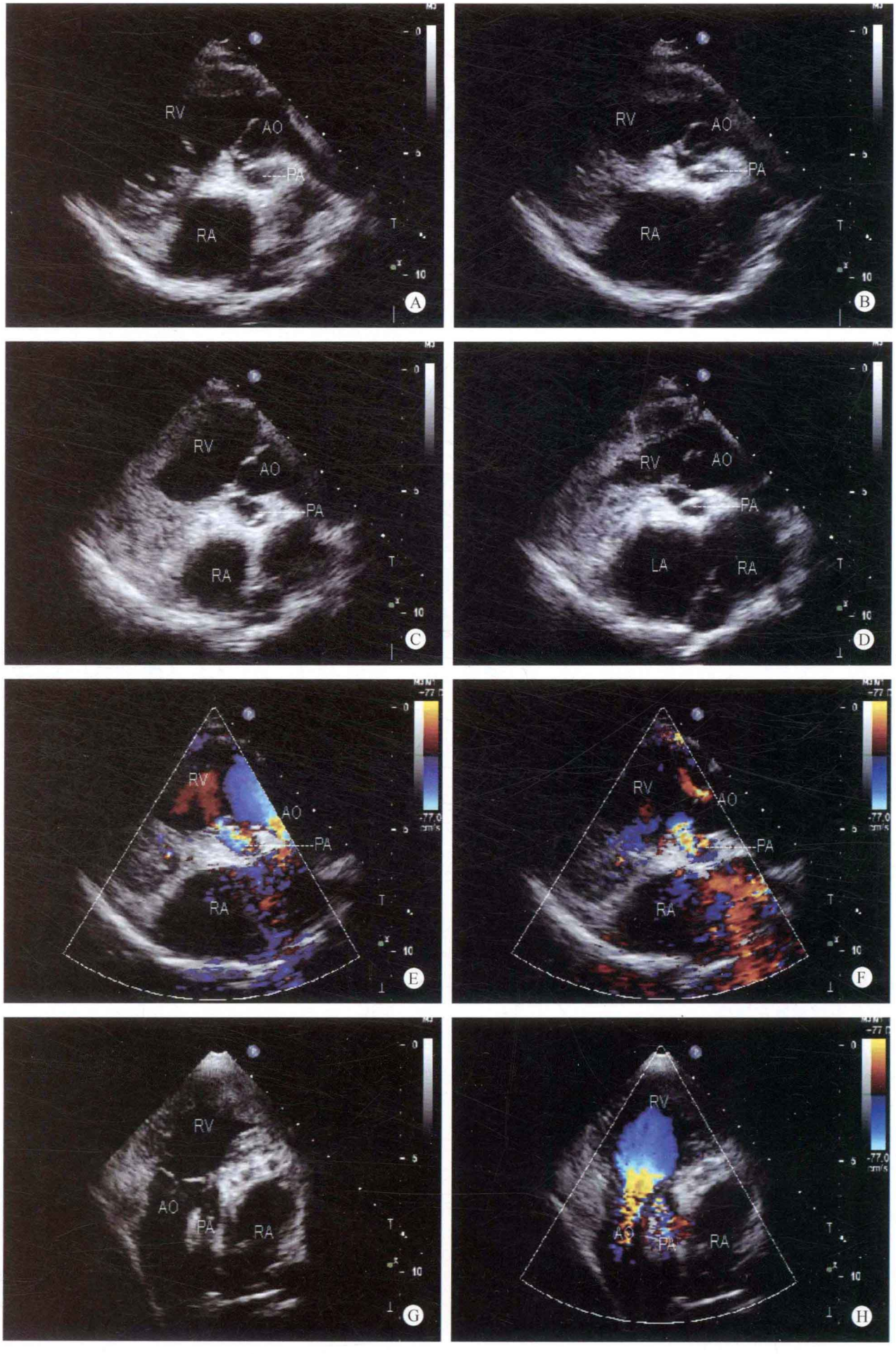
RV
AO
PA
RA
A
RV
AO
PA
RA
B
RV
AO
PA
RA
C
RV
AO
PA
LA
RA
D
RV
AO
PA
RA
E
RV
AO
PA
RA
F
RV
AO
PA
RA
G
RV
AO
PA
RA
H

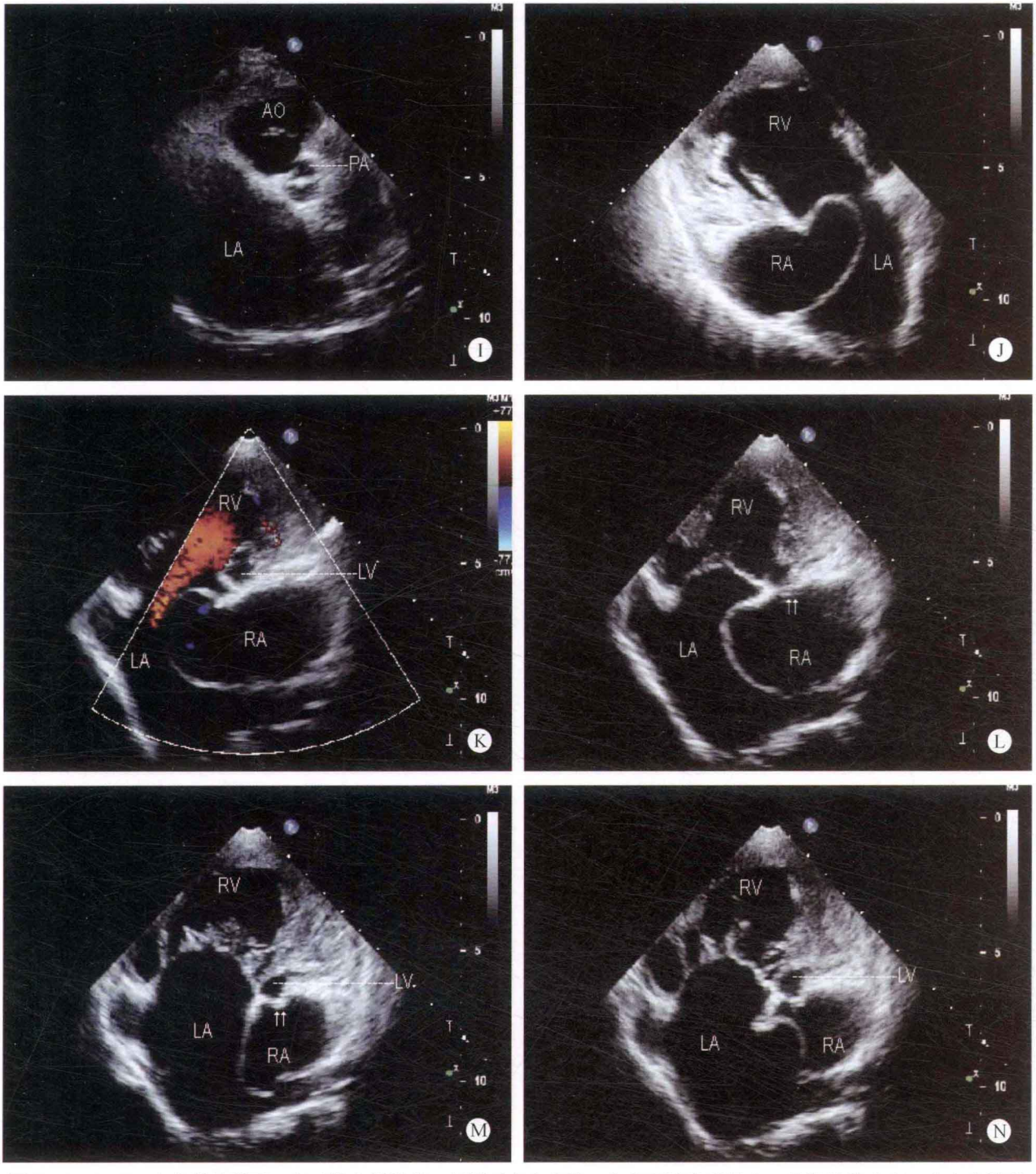

图 29-1　A～D. 心室长轴断面：主动脉内径增宽，起源于右心室腔，左心室腔发育极小，呈缝隙状改变，右心室腔径增大，肺动脉内径狭窄；E、F. 彩色多普勒心室长轴断面：进入肺动脉瓣口的血流速度增快，呈五彩镶嵌色；G. 心尖动脉长轴断面：显示主动脉与肺动脉均起源于右心室腔；H. 彩色多普勒心尖动脉长轴断面：显示右心室血流同时进入主动脉与肺动脉；I. 大动脉短轴断面：主动脉内径增宽，位于右前，肺动脉内径狭窄，位于左后；J. 心尖四腔心断面：心房反位，右心室构成心尖部分，左心室发育不良，呈缝隙状改变；K. 显示左心房的血流进入右心室；L～N. 心尖四腔心断面：心房反位，左心室腔发育不良，有效腔明显减小，呈缝隙状改变，二尖瓣呈隔膜样，房间隔向左房侧膨出

✧ 病例分析

本患者内脏反位，心房反位，心室右襻，房室连接不一致。心房、心室与动脉的解剖连接关系为左房－右室－主动脉和肺动脉、右心房－发育不良左心室。由于二尖瓣叶呈闭锁状态，左心室腔呈缝隙状改变，腔静脉进入右心房的血流通过缺损的房间隔进入位于右侧的左心房、右心室，通过两大动脉排出。而发育不良的左心室心肌血流由冠状动脉系统供给，进入心肌内的血流通过窦状隙逆流入冠状动脉，通过主动脉搏出。

虽然本患者的心房反位，但由于左心房与右心室腔相连接，主动脉起源于右侧心室腔，因此主动脉系统仍

然接受肺静脉的血流。从血流动力学的角度考虑，此患者应为功能性的左室双出口。肺动脉瓣及瓣下的狭窄也同时减少了肺静脉系统进入肺动脉的血流量。

本病例极为少见，由于左心室重度发育不良，心腔径极度狭小，而且二尖瓣叶呈隔膜样改变，无启闭运动，在检查的过程中极易将发育不良的左心室腔误认为单心室的残余心腔，因此在检查的过程中应注意与单心室相鉴别。

思维要点

（1）内脏、心房位置的确定。
（2）心房与心室之间的连接关系。
（3）大动脉的起源部位。
（4）二尖瓣口闭锁的认定。
（5）心室发育不良后的血流动力学改变。
（6）与单心室的鉴别。

病例 29-2　男，17 天（图 29-2）

二维超声心动图

心脏位置正常，心房正位，心室右襻，右心房室及左房内径增大，左心室发育不良，心室腔径狭小，室间隔与左室壁增厚，房间隔中部回声脱失约 3mm，肌部室

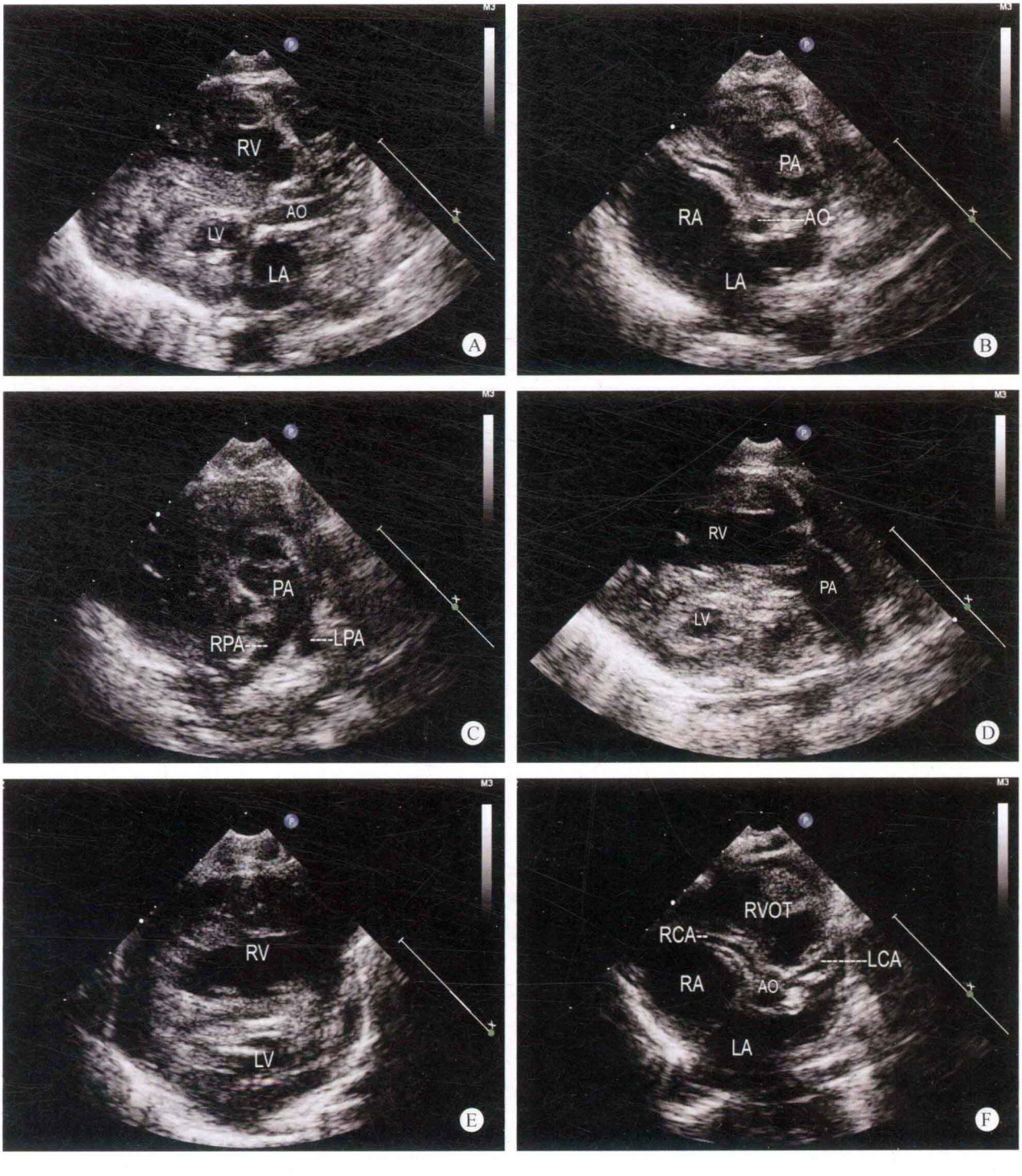

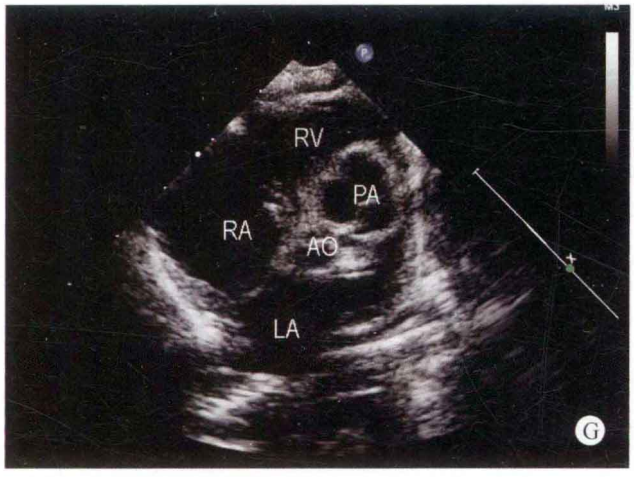
RV
PA
RA
AO
LA
G

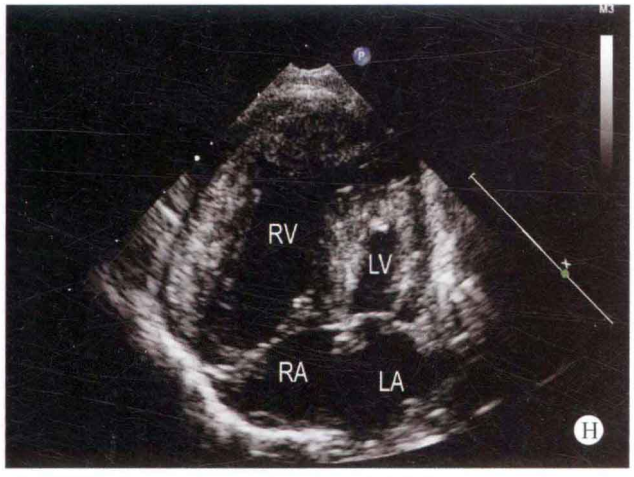
RV
LV
RA
LA
H

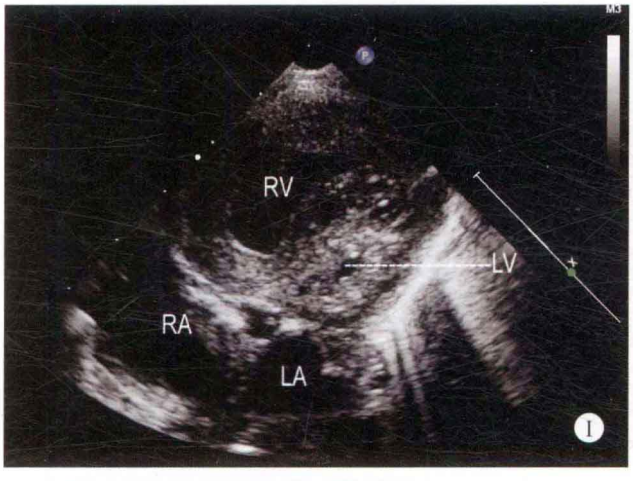
RV
LV
RA
LA
I

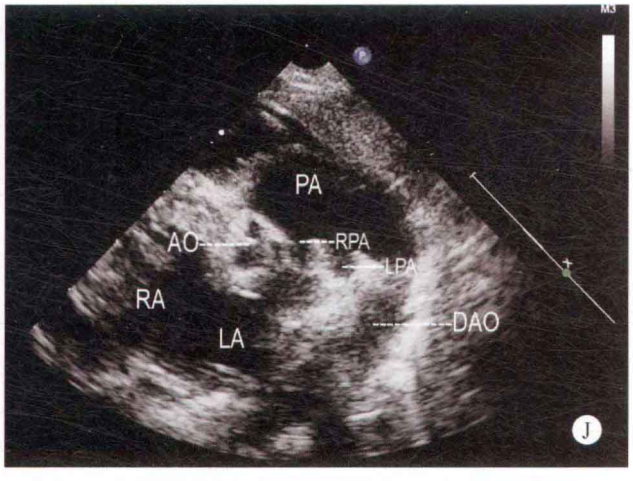
PA
AO
RPA
LPA
RA
LA
DAO
J

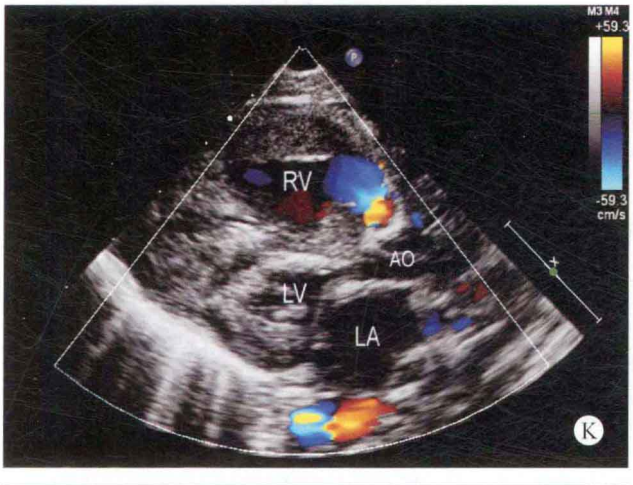
M3 M4
+59.3
-59.3
cm/s
RV
AO
LV
LA
K

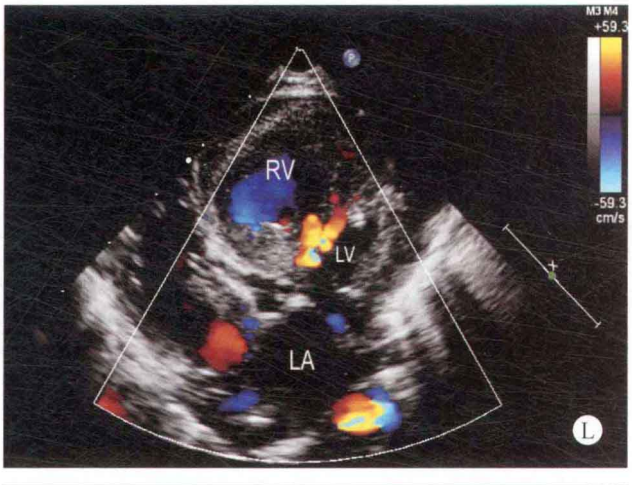
M3 M4
+59.3
-59.3
cm/s
RV
LV
LA
L

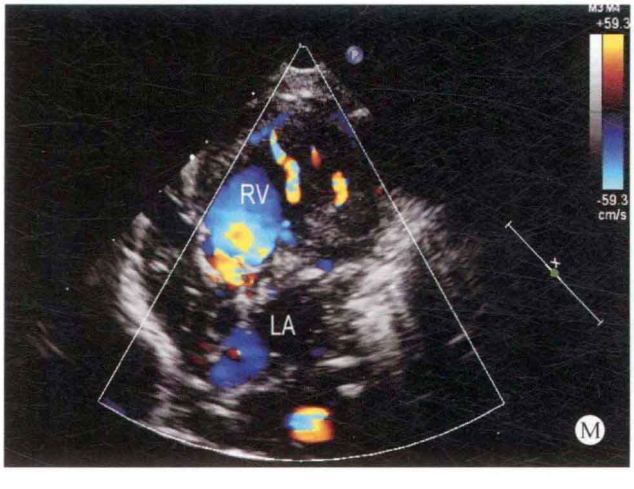
M3 M4
+59.3
-59.3
cm/s
RV
LA
M

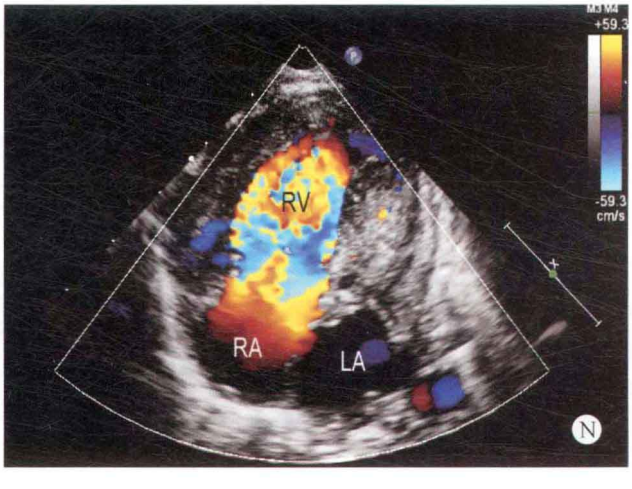
M3 M4
+59.3
-59.3
cm/s
RV
RA
LA
N

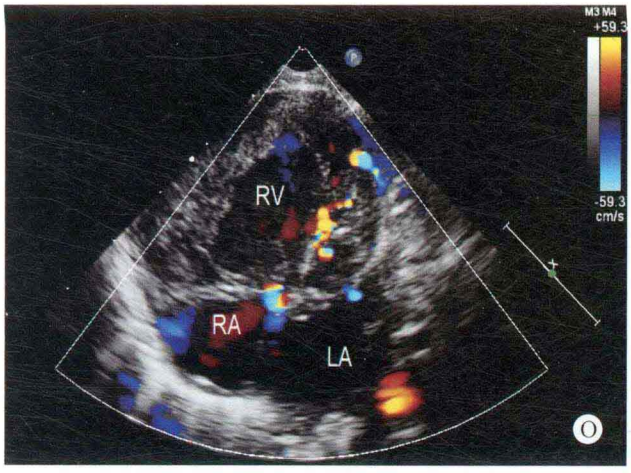
RV
RA
LA
O

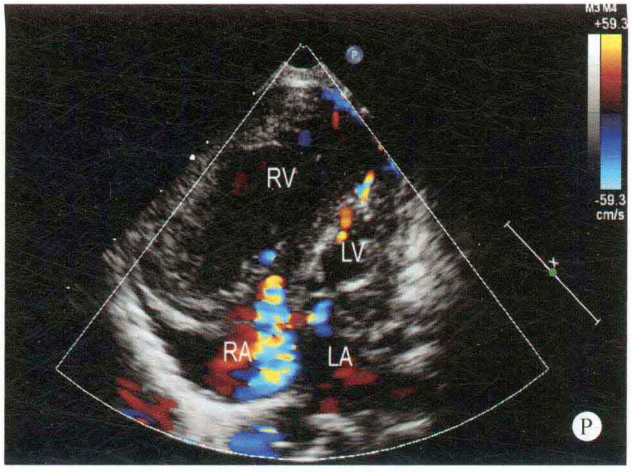
RV
LV
RA
LA
P

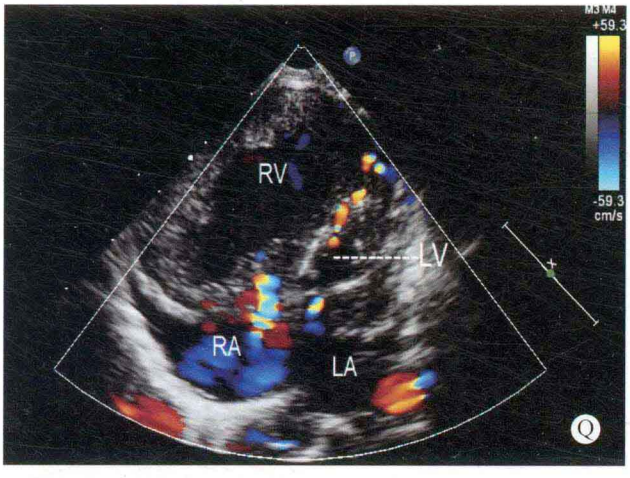
RV
LV
RA
LA
Q

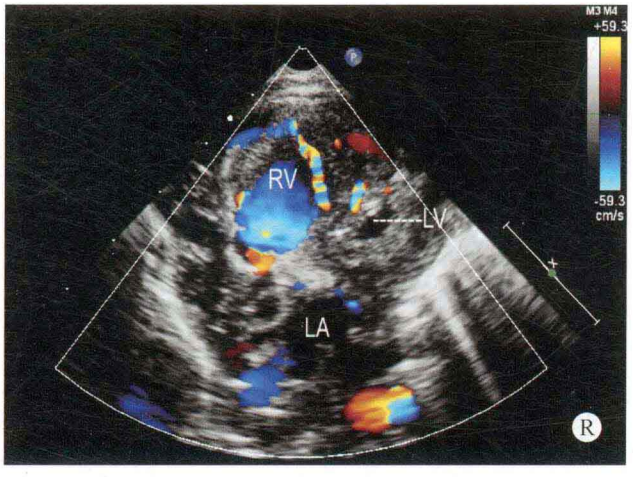
RV
LV
LA
R

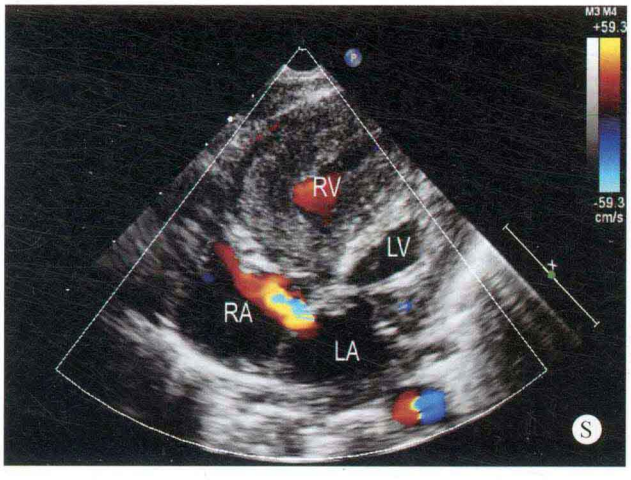
RV
LV
RA
LA
S

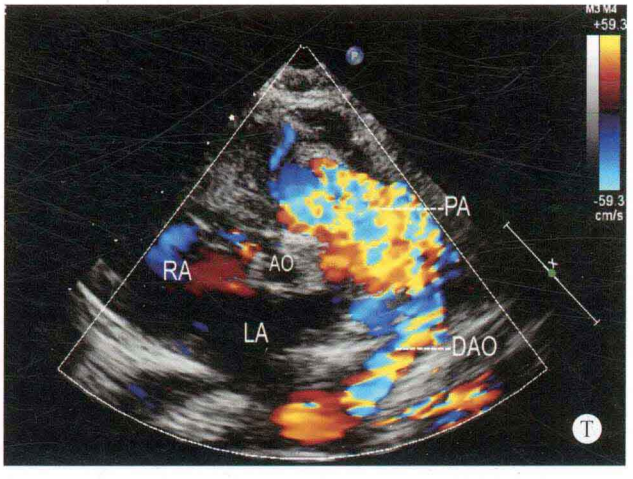
PA
RA
AO
LA
DAO
T

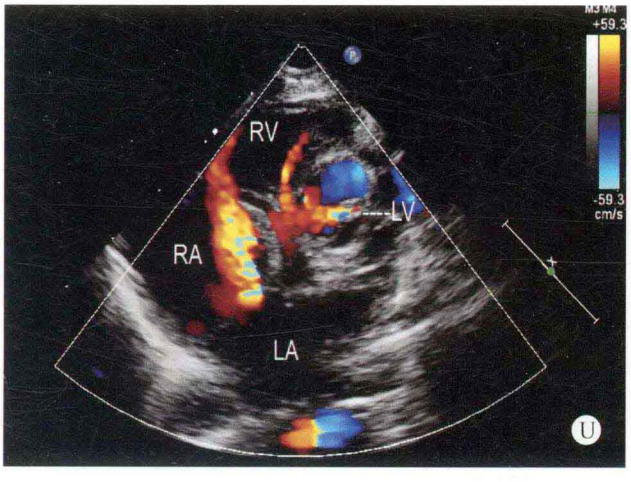
RV
LV
RA
LA
U

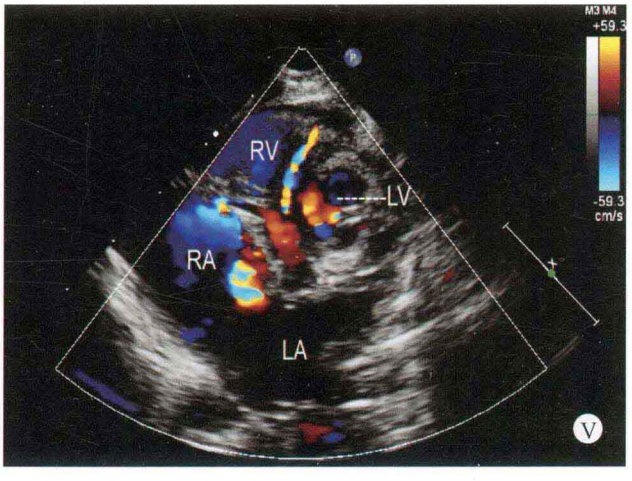
RV
LV
RA
LA
V

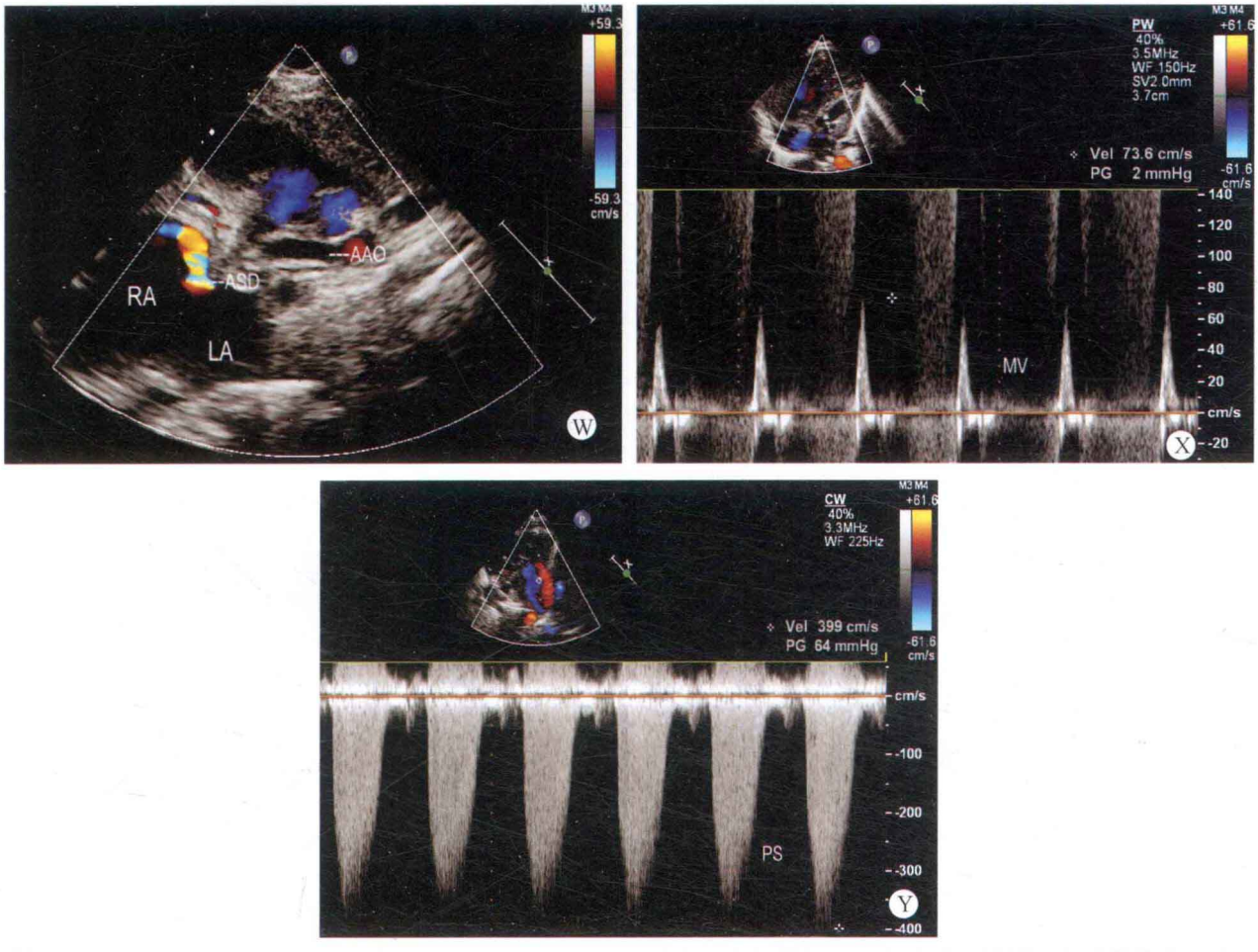

图 29-2　A. 左心室长轴断面：右心室增大，左心室腔明显减小，室间隔与左心室壁明显增厚，主动脉发育细小；B. 大动脉短轴断面：双心房及右心室增大，主动脉发育细小；C. 肺动脉长轴断面：肺动脉内径增宽，左、右肺动脉发育良好；D. 右室流出道长轴断面：右心室增大，右室流出道增宽，肺动脉及左、右肺动脉扩张；E. 左心室短轴断面：右心室内径增大，左心室明显增厚，左心室有效腔径明显减小；F. 大动脉短轴断面：双心房增大，右室流出道增宽，主动脉发育细小，冠状动脉起源部位正常；G. 双动脉短轴动脉：肺动脉内径增宽，位于左前，主动脉内径细小，位于右后；H. 四腔心断面：双心房及右心室增大，左心室内径明显减小，室间隔与左室壁明显增厚；I. 心尖五腔心断面：主动脉发育细小，右心房室及左房增大，左心室明显增厚，有效腔径明显减小；J. 主动脉短轴肺动脉长轴断面：主动脉内径发育细小，肺动脉内径明显增宽，与降主动脉相连接；K. 彩色多普勒左心室长轴断面：右心室肥厚，左心室腔内血流明显减少；L. 彩色多普勒四腔心断面：室水平出现红色的左向右分流；M. 类四腔心断面：室间隔及右心室壁的心肌内出现血流；N. 彩色多普勒四腔心断面：舒张期右心房进入右心室的血流丰富，而左心房进入左心室的血流则较少；O～Q. 彩色多普勒四腔心断面：室间隔与左室壁的心肌内出现丰富的血流信息；R. 彩色多普勒四腔心断面：右心室及室间隔的心肌内出现丰富的血流信息；S. 类四腔心断面：房水平出现红色的左向右分流；T. 肺动脉长轴断面：显示肺动脉血流与降主动脉的血流相连续；U、V. 彩色多普勒四腔心断面：房水平出现红色的左向右分流，左心室腔内的血流进入心肌内开放的窦状隙；W. 升主动脉长轴断面：房水平出现红色的左向右分流，升主动脉内的血流量减少；X. 脉冲多普勒二尖瓣口血流：显示舒张期二尖瓣口可通过少量血流；Y. 连续多普勒肺动脉瓣口血流：收缩期肺动脉瓣口的血流速度明显增快，流速为 3.99m/s，压差为 64mmHg

间隔探及多处回声脱失，大小为 2～3mm。二尖瓣瓣环及瓣叶发育不良，呈隔膜样改变，其中部可探及约 2mm 的孔状回声。主动脉发育细小，主动脉瓣发育不良，未能显示明确的主动脉弓部。主肺动脉内径明显增宽，降主动脉通过动脉导管与肺动脉相连接，三尖瓣关闭不良。降主动脉内径尚可，大动脉与心室的连接关系正常。左冠状动脉与右冠状动脉仍起源于发育不良的主动脉。

多普勒超声心动图

收缩期主动脉瓣口内探及少量低速血流通过。舒张期二尖瓣口探及少量血流，收缩期可探及少量反流，三尖瓣口探及中量反流，房水平及室水平探及左向右分流。收缩期肺动脉瓣口血流速度增快，流速为 3.99m/s，压差为 64mmHg。肺动脉血流与降主动脉血流相延续。心肌内可探及丰富的窦状隙血流。

超声心动图诊断

先天性心脏病、左心发育不良综合征、主动脉发育不良、主动脉弓缺如或离断、二尖瓣发育不良、Ⅱ孔型房间隔缺损、房水平左向右分流、多发肌部室间隔缺损、室水平左向右分流、肺动脉瓣狭窄、动脉导管未闭。

病例分析

本例患者的左心各解剖结构均出现畸形，左心室发育不良，室间隔与左心室壁明显增厚，有效左心室腔明显减小，升主动脉内径发育细小，主动脉弓降部离断或缺如，降主动脉直接与增宽的主肺动脉相延续。由于二尖瓣口发育不良，呈隔膜样改变，舒张期左心房进入左心室的血流量明显减小。左心室的血流量除少量进入主动脉系统外，还可通过多发的肌部室间隔分流入右心室，部分血流经左室心肌内开放的窦状隙进入冠状动脉循环系统，回流入升主动脉。整个左心循环系统的功能基本消失，而降主动脉的血流则由肺动脉血流通过未闭动脉导管的分流供给。虽然升主动脉发育不良，但由于左心室的血流需要通过心肌内开放的窦状隙进入冠状动脉系统进行循环，因此左冠状动脉与右冠状动脉的内径代偿性增宽。

肺静脉系统进入左心房的血流还可通过房间隔缺损进入右心房室及肺动脉系统，继而通过未闭动脉导管进入降主动脉，以便提供左心系统的血液循环。

本病例由于左心系统发育不良，通过房间隔缺损、室间隔缺损和未闭的动脉导管的分流及窦状隙的开放完成了血液循环的功能。

思维要点

（1）主动脉弓离断或缺如的检出。
（2）如何确认二尖瓣口未能完全闭锁。
（3）发育不良的左心系统血液循环改变。
（4）本病例冠状动脉循环的特点。

病例 29-3　男，2 个月（图 29-3）

二维超声心动图

心脏位于左侧胸腔，内脏位置正常，心房正位，心室右襻。右心房室及左心房内径增大，左心室发育不良，呈肉球样改变，心室腔呈缝隙状，室间隔与左室壁增厚，二尖瓣呈隔膜状，房间隔中部回声脱失约 4mm。室间隔连续性良好。其余各瓣膜形态、结构及启闭未见异常。主动脉位于右前，肺动脉位于左后，大动脉发育尚可，两大动脉均起源于右心室腔。主动脉弓降部未见明显异常。

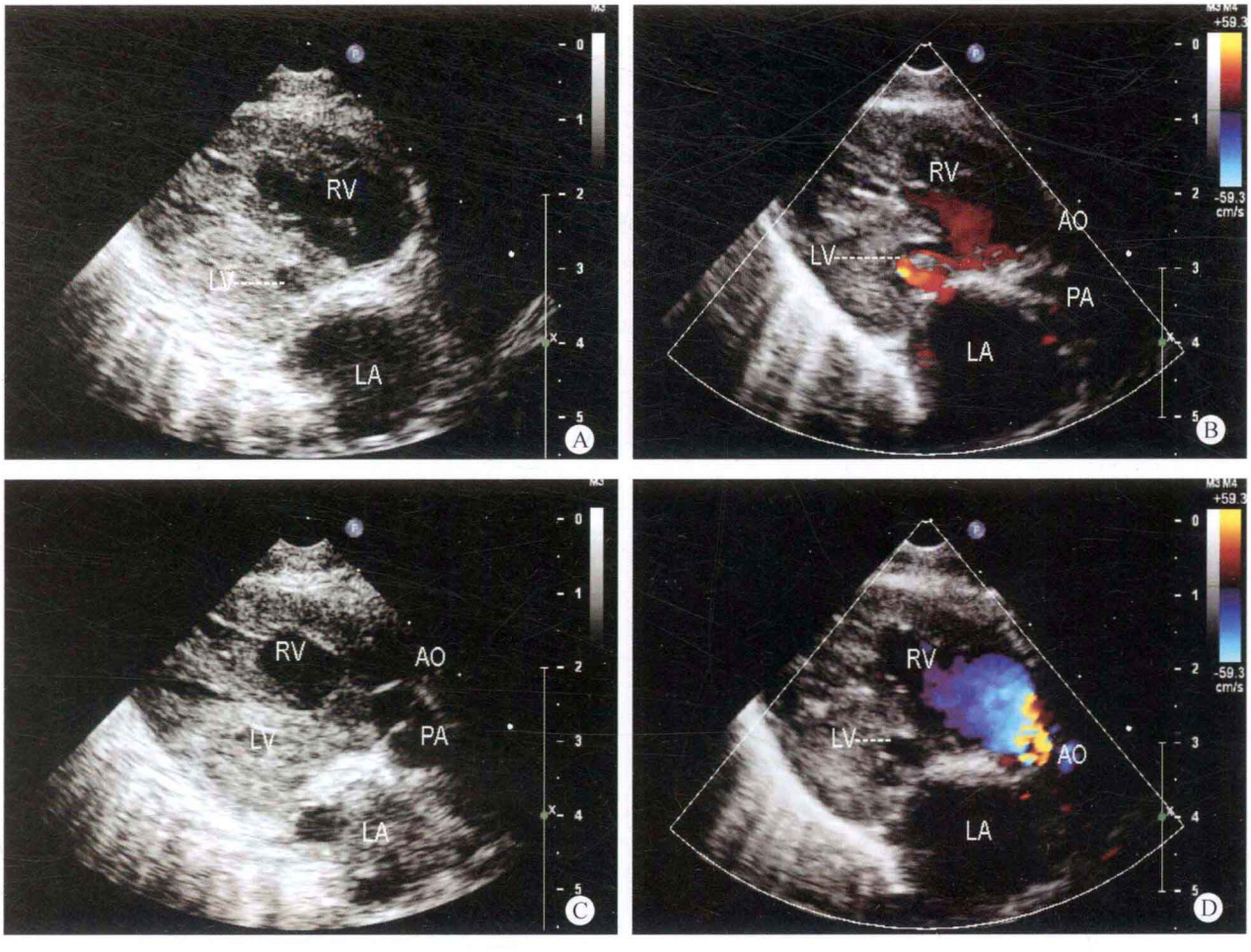

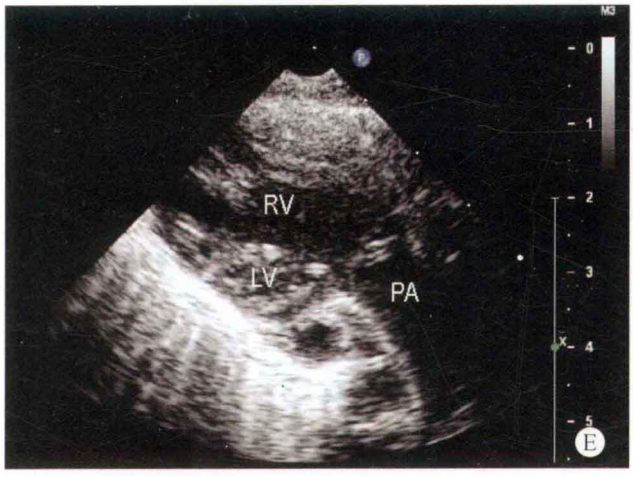
RV
LV
PA
E

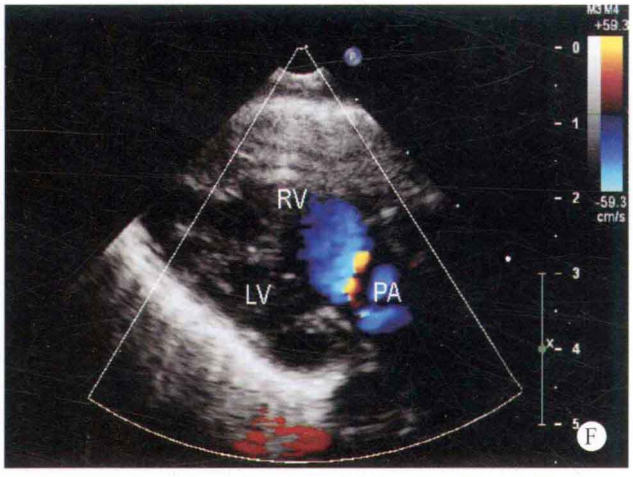
RV
LV
PA
F

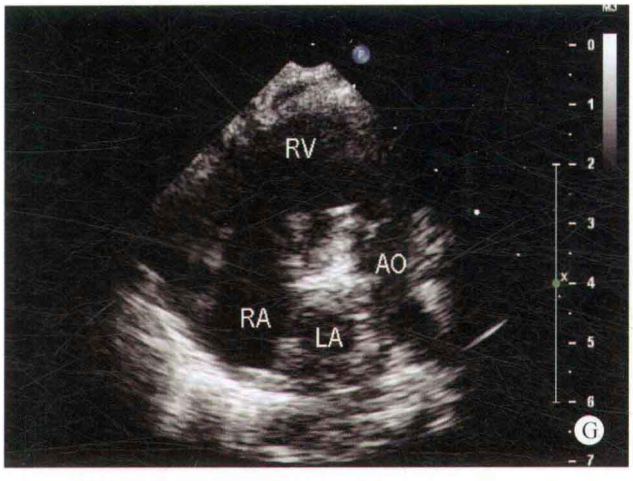
RV
AO
RA
LA
G

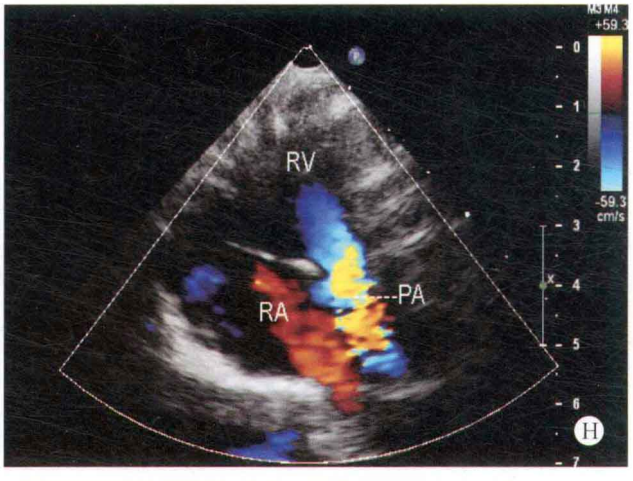
RV
RA
PA
H

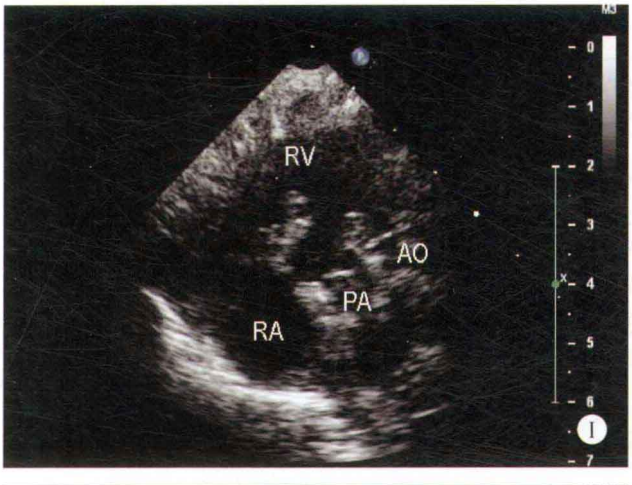
RV
AO
PA
RA
I

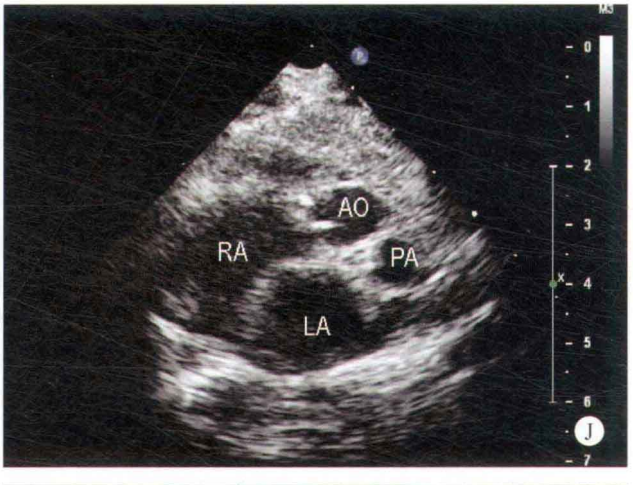
AO
RA
PA
LA
J

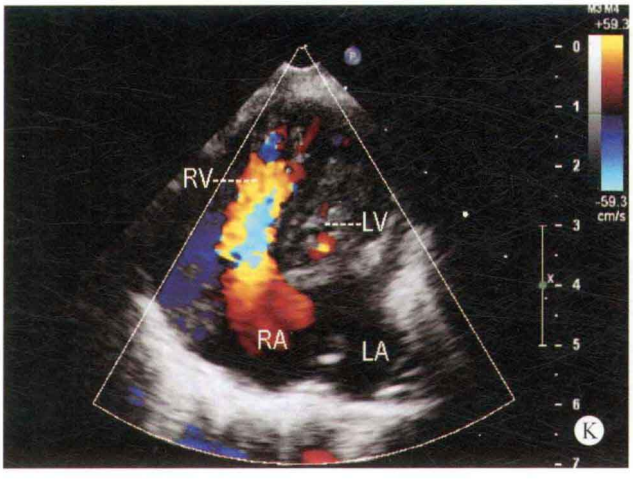
RV
LV
RA
LA
K

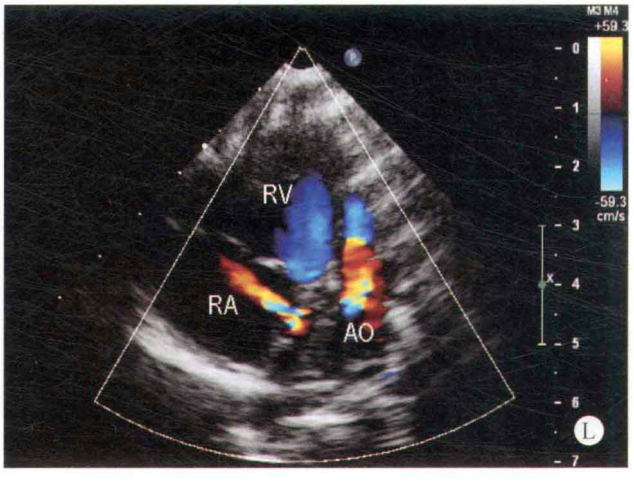
RV
RA
AO
L

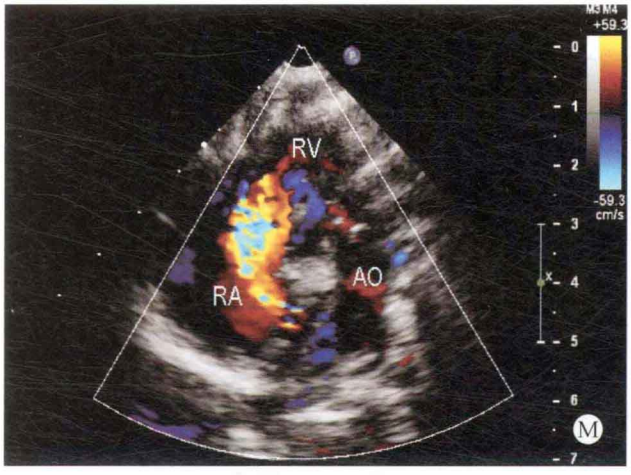
RV
RA
AO
M

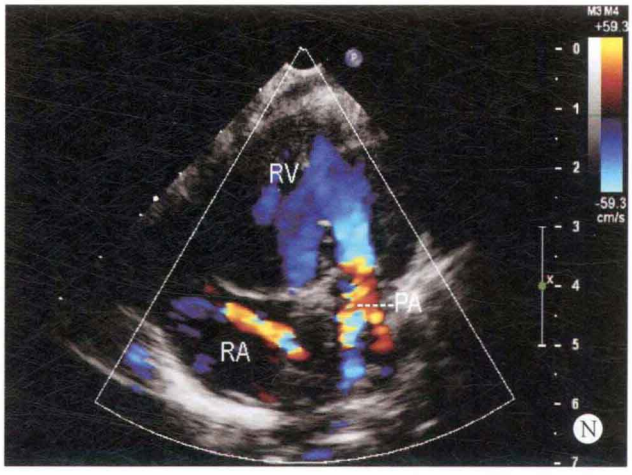
RV
PA
RA
N

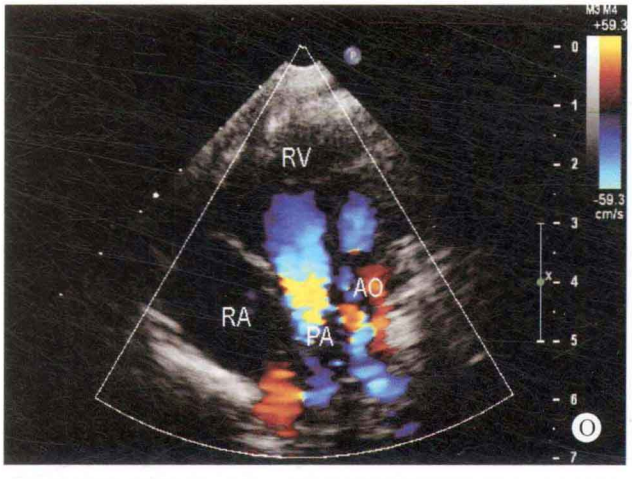
RV
AO
RA
PA
O

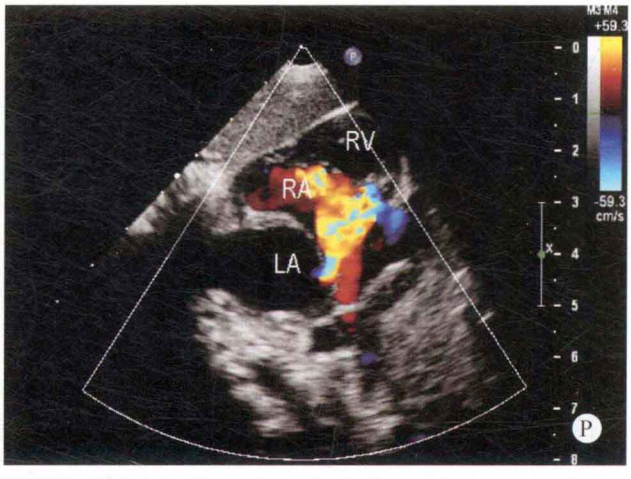
RV
RA
LA
P

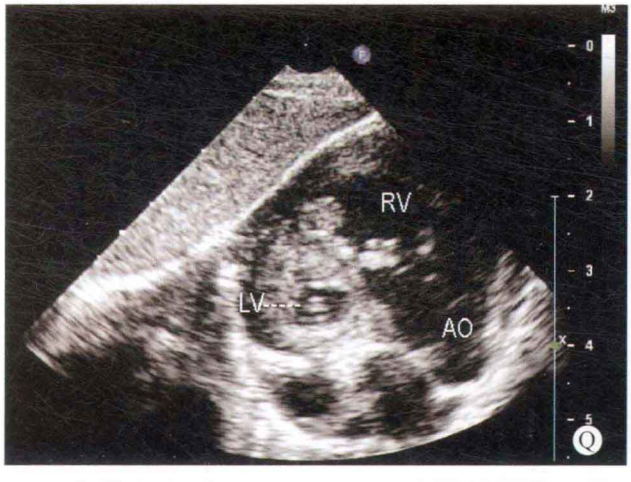
RV
LV
AO
Q

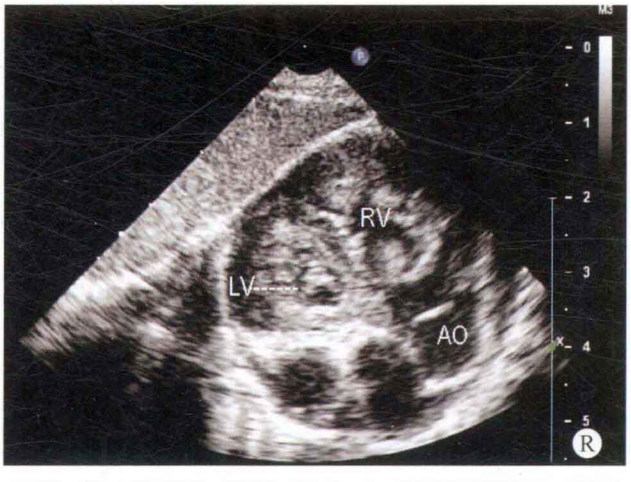
RV
LV
AO
R

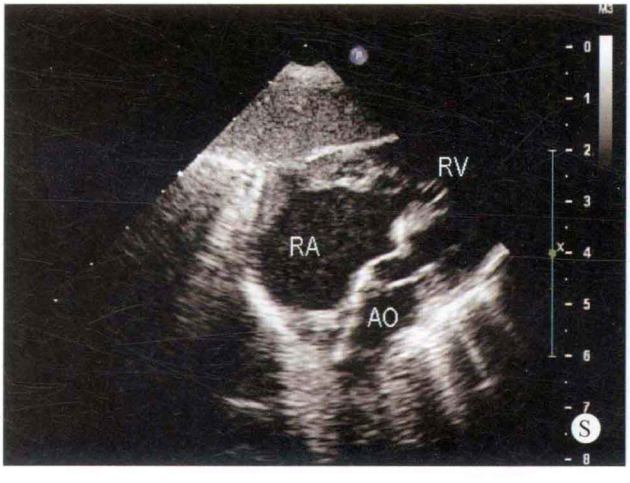
RV
RA
AO
S

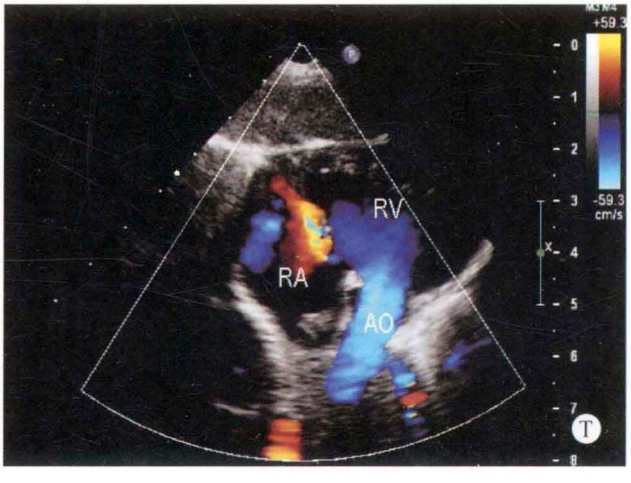
RV
RA
AO
T

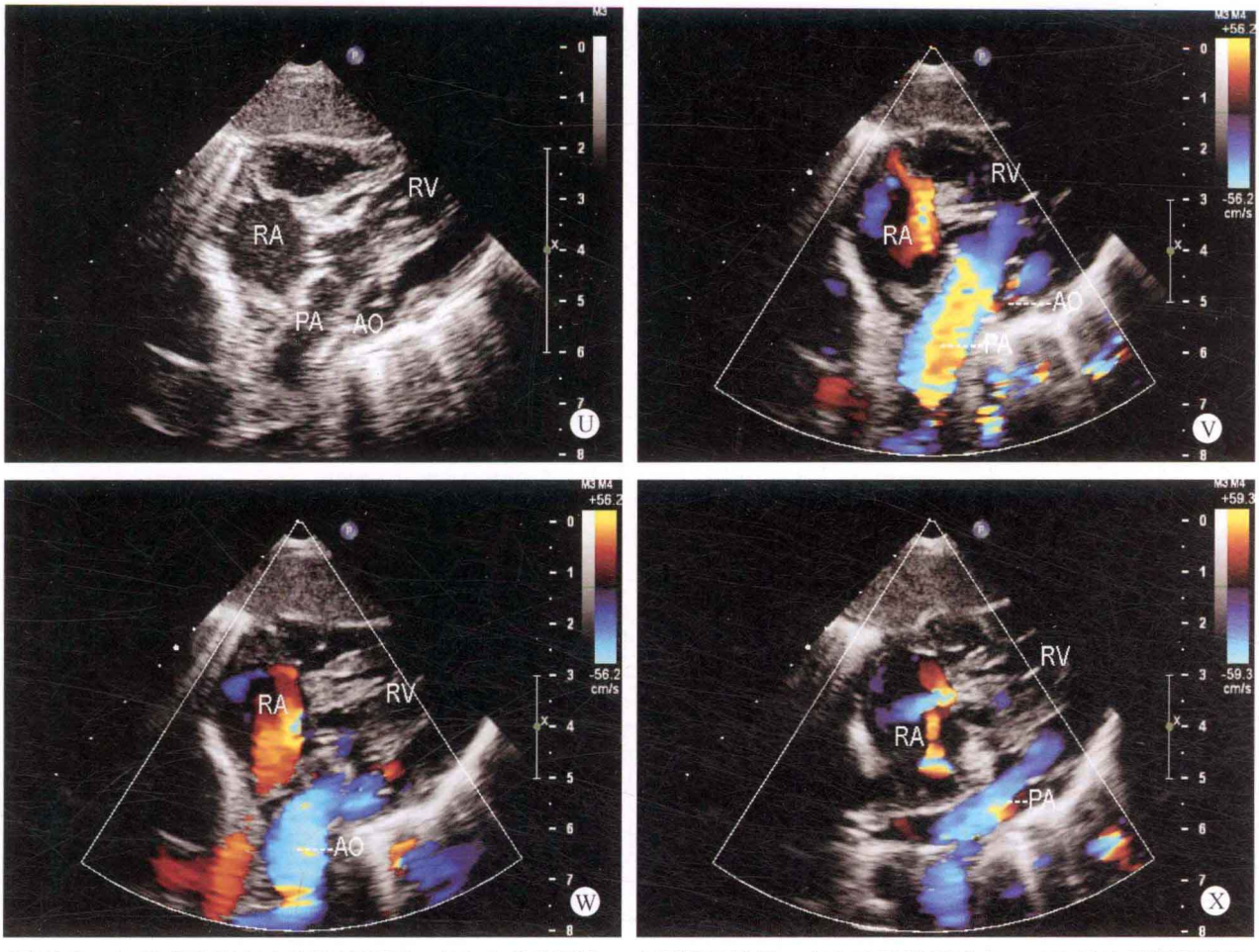

图 29-3　A. 胸骨左缘左心室长轴断面：左心室发育不良，心肌明显增厚，右心室腔明显减小，二尖瓣叶呈隔膜样改变，肺动脉从右心室发出；B. 彩色多普勒左心室长轴断面：左心房增大，两大动脉均从右心室发出，舒张期二尖瓣口显示仅进入少量血流；C. 双动脉左室长轴断面：两大动脉均起源于右心室腔，左心室腔极小，左心室呈肉球样改变；D. 彩色多普勒双动脉左室长轴断面：左心房内径增大，右心室血流进入主动脉；E. 肺动脉右室长轴断面：显示肺动脉起源于右心室，左心室发育不良，左心室腔呈缝隙状改变；F. 彩色多普勒肺动脉右室长轴断面：右心室的血流进入主肺动脉；G. 心尖部类四腔心断面：显示主动脉起源于右心室腔；H. 彩色多普勒肺动脉心室长轴断面：显示右心室血流进入主肺动脉；I. 双动脉长轴断面：显示主动脉与肺动脉均起源于右心室腔；J. 剑下大动脉短轴断面：双心房内径增大，主动脉位于右前，肺动脉位于左后；K. 彩色多普勒四腔心断面：舒张期仅探及微量血流进入左心室；L、M. 彩色多普勒主动脉右心房室断面：房水平出现左向右分流，右心室的血流进入主动脉系统；N. 彩色多普勒肺动脉右心房室断面：右心室的血流进入肺动脉系统；O. 彩色多普勒双动脉长轴断面：右心室的血流同时进入主动脉和肺动脉；P. 彩色多普勒剑下双心房断面：房水平出现左向右分流；Q、R. 剑下双心室主动脉断面：显示发育不良的左心室，二尖瓣呈隔膜状，主动脉起源于右心室；S. 剑下主动脉长轴断面：右心房增大，主动脉起源于右心室；T. 彩色多普勒剑下主动脉长轴断面：右心室的血流进入主动脉系统；U. 剑下双动脉长轴断面：显示两大动脉均起源于右心室腔；V. 彩色多普勒剑下双动脉长轴断面：房水平出现左向右分流，右心室血流同时进入主动脉与肺动脉系统；W. 彩色多普勒剑下主动脉长轴断面：右心室的血流进入主动脉系统；X. 彩色多普勒剑下肺动脉长轴断面：右心室的血流进入肺动脉系统

✧ 多普勒超声心动图

舒张期仅探及微量血流进入二尖瓣口，收缩期可探及少量反流。房水平探及左向右分流。心肌内可探及血流信息。

✧ 超声心动图诊断

先天性心脏病、左心发育不良综合征、二尖瓣畸形（隔膜样）、右室双出口、Ⅱ孔中央型房间隔缺损、房水平左向右中量分流。

✧ 病例分析

由于左心室发育不良，左心室有效腔径明显减小，呈缝隙状改变，位于五腔心断面观察时，难以显示发育不良的左心室腔，与单心室极为相似，两者之间应注意鉴别。位于四腔心断面观察时，由于左心室发育不良，易与单心室伴有的残余心腔相混淆。如为残余心腔，则不应有流入道组织结构；如为发育不良的心室腔，位于

左心房与左心室之间应有流入道的组织结构，包括发育不良或闭锁的二尖瓣叶。因此，甄别有无二尖瓣叶组织结构是两者之间的主要鉴别点。

本患者的两大动脉均起源于右心室腔，肺静脉系统进入左心房的血液，部分通过房间隔缺损分流入右心房，部分血液通过呈隔膜样改变的二尖瓣口进入发育不良的左心室腔，然后通过左心室心肌内开放的窦状隙进入冠状动脉系统，回流入升主动脉，进入体循环系统。通过房水平分流入右心房室的血流，同时进入主动脉及肺动脉内。

本患者主要依靠右心循环系统和不同水平的分流，如房水平的分流、左心室－窦状隙－冠状动脉－升主动脉，完成整个血液循环的功能。

思维要点

（1）左心发育不良与单心室的鉴别。
（2）左心发育不良的血流动力学改变。
（3）大动脉起源的部位。

病例 29-4　男，42 天（图 29-4）

二维超声心动图

心脏位于左侧胸腔，内脏位置正常，心房正位，心室右襻。心室腔内未能探及明确的室间隔回声，呈单心室，为右心室形态，其左侧可探及流出腔样回声。双心房增大，房间隔中部可探及回声中断，大小约7mm。左心房与单心室之间未能探及明确的二尖瓣叶启闭现象，瓣叶呈隔膜样改变。肺动脉内径增宽，位于正前，主动脉内径细小，位于正后，两大动脉均起源于单心室腔，主动脉瓣、升主动脉及主动脉弓降部发育极差，未能探及明确的主动脉瓣启闭现象，降主动脉与升主动脉的连续性于无名及颈总动脉之间中断，降主动脉通过动脉导管与肺动脉相连接。主肺动脉内径明显增宽，三尖瓣叶及肺动脉瓣叶形态、结构及启闭运动未见异常。

多普勒超声心动图

舒张期二尖瓣口未能探及血流通过，收缩期主动脉内可探及微量低速血流。主肺动脉血流通过未闭动脉导管分流入降主动脉。房水平探及左向右分流，三尖瓣口探及少量反流。

超声心动图诊断

先天性心脏病、右室型单心室、二尖瓣闭锁、升主动脉及主动脉弓部发育不良、主动脉瓣趋于闭锁、主动脉弓离断、动脉导管未闭、动脉水平右向左分流、Ⅱ孔中央型房间隔缺损、房水平左向右分流、肺动脉高压。

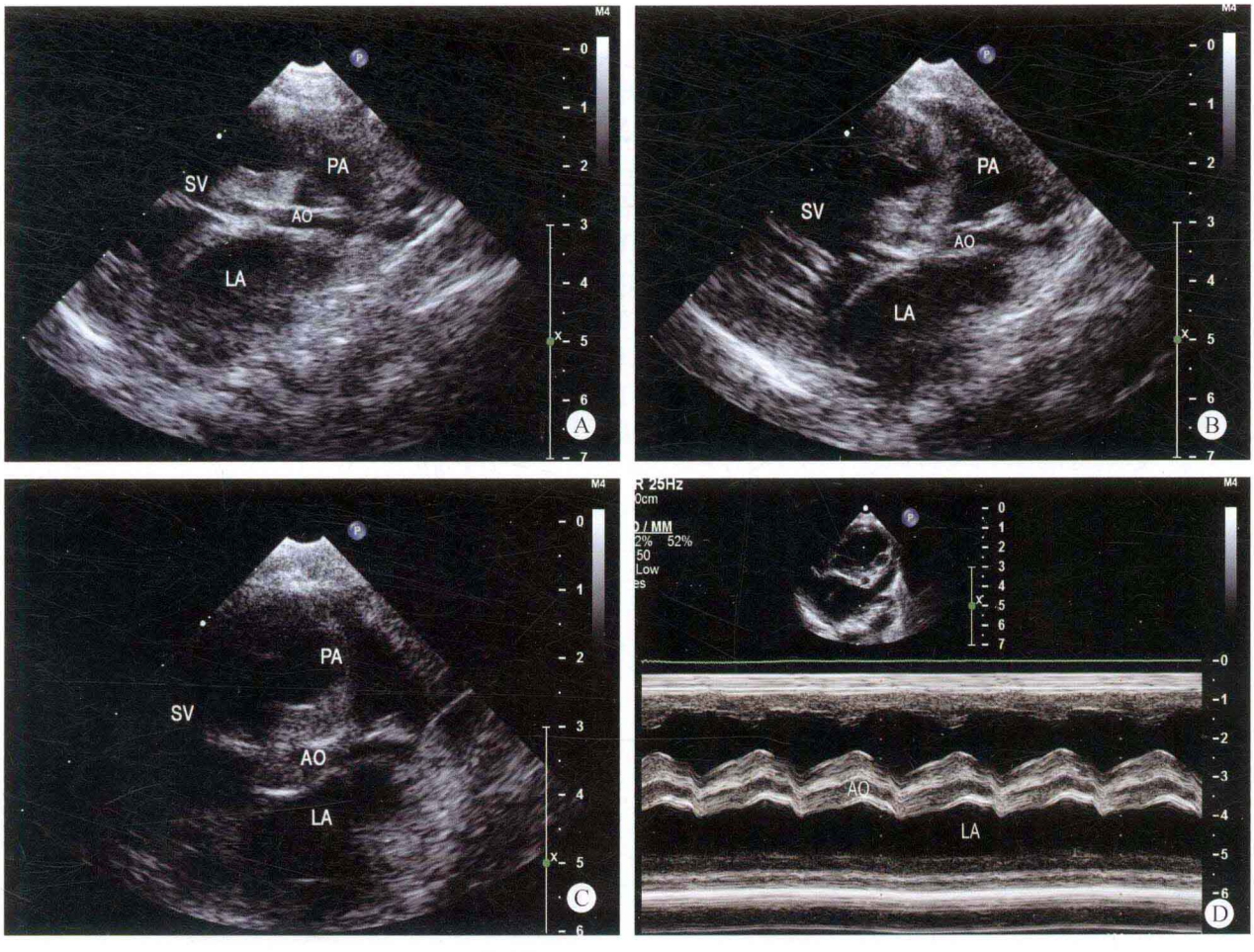

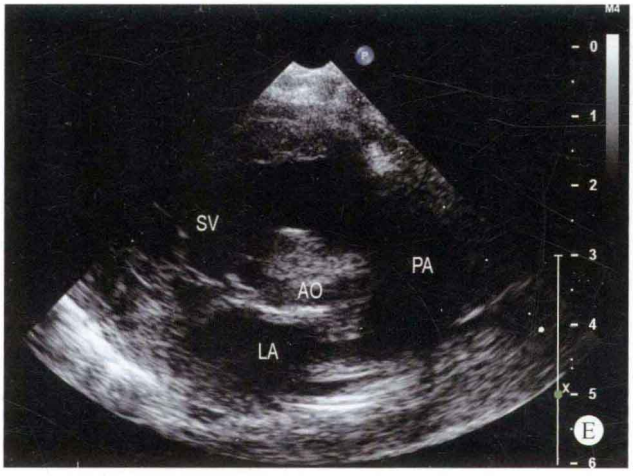
SV
PA
AO
LA
E


SV
AO
PA
F

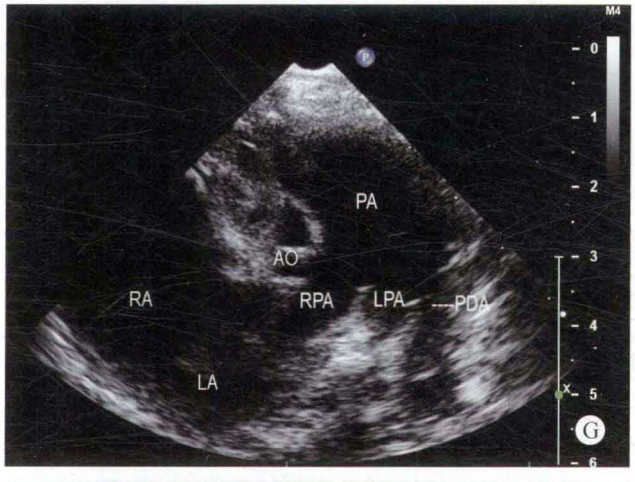
PA
AO
RA
RPA
LPA
PDA
LA
G

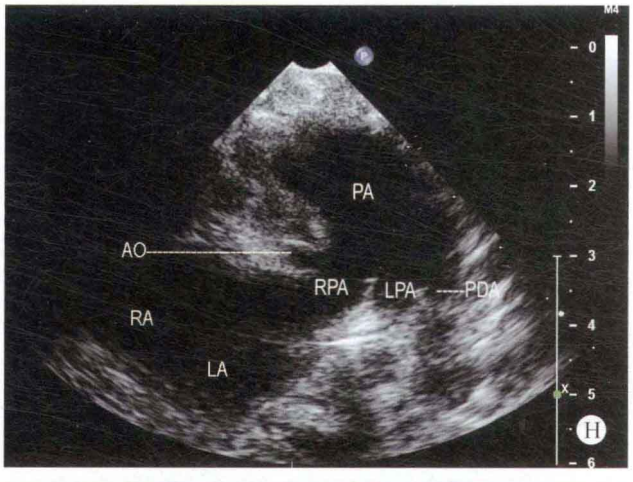
PA
AO
RPA
LPA
PDA
RA
LA
H


PA
AO
LA
I

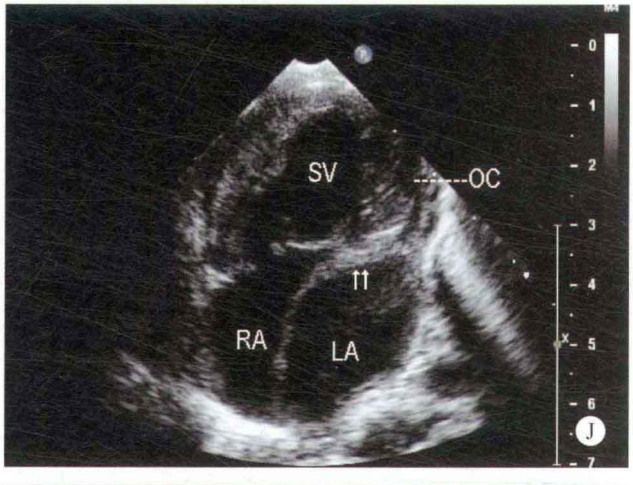
SV
OC
RA
LA
J

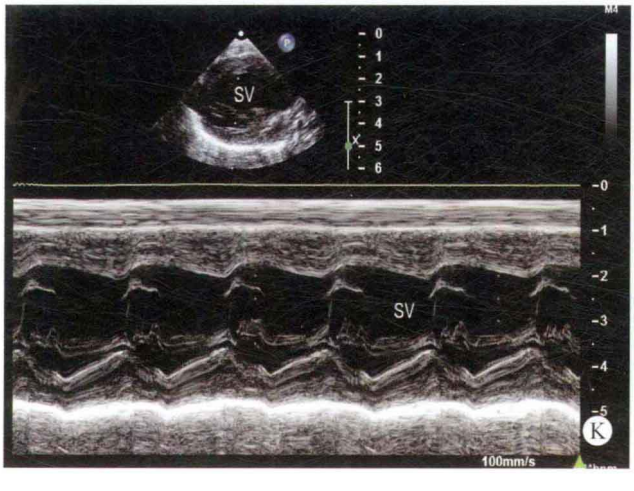
SV
SV
100mm/s
K

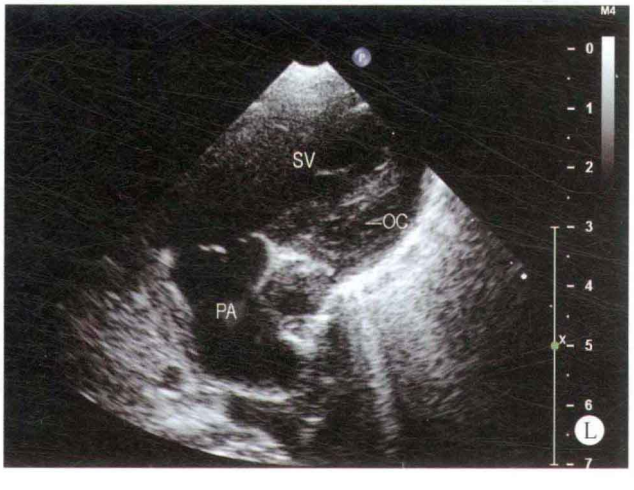
SV
OC
PA
L

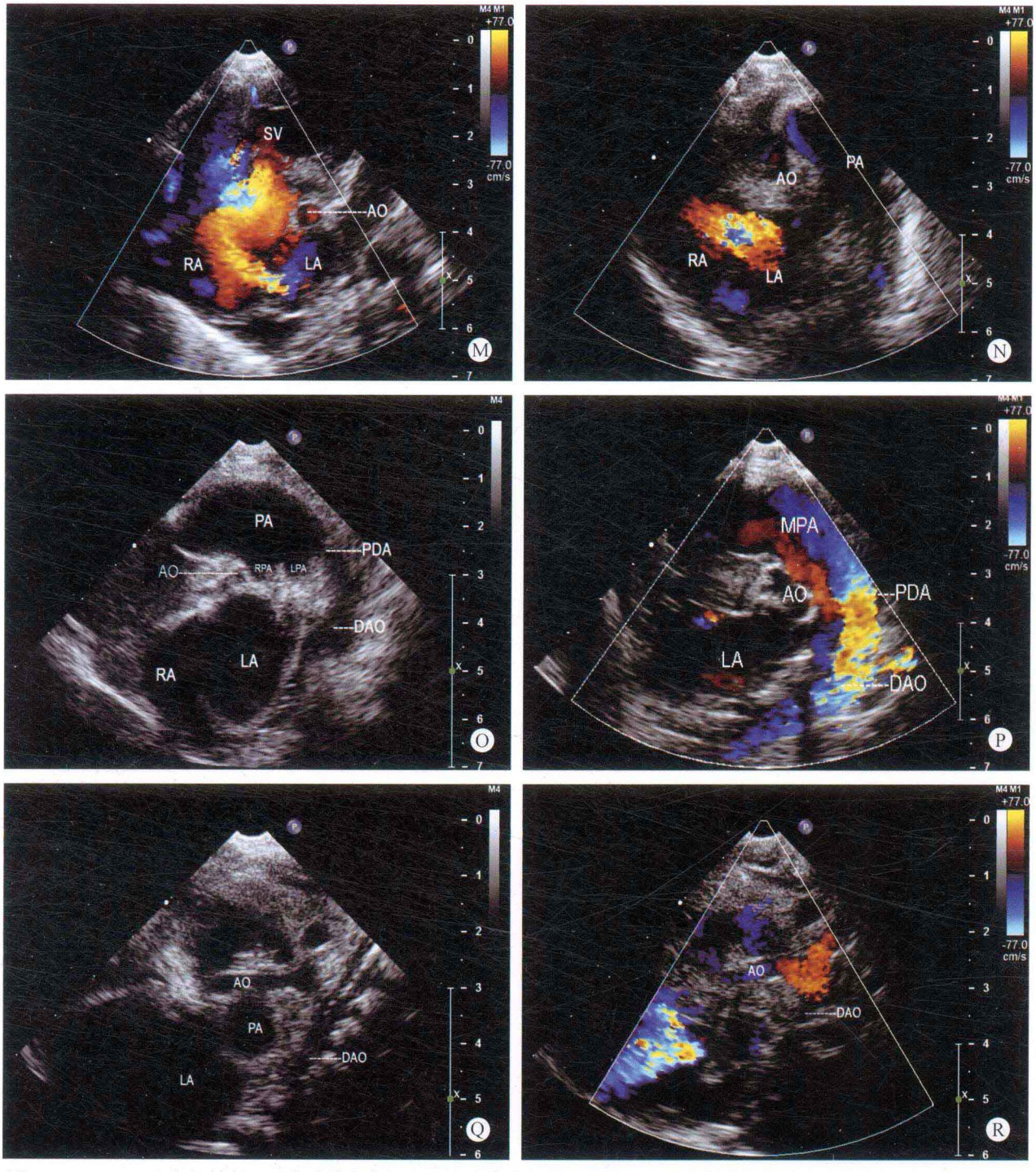

图 29-4 A、B. 心室长轴断面：主动脉发育细小，肺动脉内径明显增宽，心室腔内未能探及明确的室间隔回声；C. 大动脉短轴断面：双心房明显增大，肺动脉明显增宽，主动脉细小；D. M 型主动脉波群：主动脉发育细小，左心房增大；E. 大动脉短轴断面：主肺动脉及左右肺动脉内径增宽；F. 肺动脉长轴断面：右室流出道及肺动脉内径明显增宽；G、H. 大动脉短轴断面：主动脉发育细小，主肺动脉及左右肺动脉明显增宽，双心房增大；I. 双动脉短轴断面：肺动脉内径增宽，位于正前，主动脉内径细小，位于正后；J. 四腔心断面：双心房内径增大，心室腔内未能探及明确的室间隔回声，可显示流出腔，二尖瓣叶呈隔膜样改变；K. M 型心室波群：显示三尖瓣叶波群；L. 肺动脉心室长轴断面：增宽的肺动脉起源于单心室腔；M、N. 彩色多普勒主动脉短轴断面：显示房水平出现左向右分流；O. 肺动脉长轴断面：肺动脉内径明显增宽，通过动脉导管与降主动脉相连接；P. 彩色多普勒肺动脉－降主动脉长轴断面：显示主肺动脉的血流通过未闭动脉导管与降主动脉的血流相延续；Q、R. 主动脉弓长轴断面：主动脉发育细小，降主动脉与升主动脉的连续性于无名动脉及颈总动脉之间中断

病例分析

本病例较为罕见，为左心发育不良综合征，升主动脉及主动脉弓内径细小、发育不良，主动脉弓离断，主动脉瓣叶趋于闭锁，收缩期仅探及少量的血流进入主动脉系统，而二尖瓣叶呈隔膜状改变，舒张期未能探及血流通过。心室腔内未能探及明确的室间隔回声，呈单心室，因此肺静脉血流进入左心房后，通过房间隔缺损分流入右心房，经三尖瓣口进入单心室腔，由于主动脉系统发育不良，大量的血液进入肺动脉系统，通过未闭动脉导管进入降主动脉。患者由于主动脉瓣叶的重度发育不良，二尖瓣叶的闭锁，整个血液循环系统借助于房间隔缺损出现的房水平左向右分流和动脉导管未闭所致的动脉水平分流完成体循环及肺循环的功能，提供左心室及主动脉系统的血液供给。

由于升主动脉发育细小，极易遗漏而造成诊断错误，如将粗大的主肺动脉视为共同动脉干，或将发育不良的主动脉视为闭锁的肺动脉系统。因此，在检查的过程中，应注意观察左、右肺动脉的起源于部位，升主动脉、主动脉弓的走行及头皮动脉发出的部位，将两者识别开来，以便做出正确的诊断。

本病例二尖瓣与心室腔连接的确定，关系到本患者应诊断为伴有残余心腔的单心室，还是左心室发育不良，由于二尖瓣叶呈隔膜状改变，在检查的过程中应注意显示发育畸形的二尖瓣叶与心室腔的连接关系。如与左侧的小心腔相连接，则左侧的心腔为发育不良的左心室腔；如与右侧的大心腔相连接，则右侧的心腔应诊断为单心室腔，而左侧的小心腔则应诊断为残余心腔（流出腔）。

思维要点

（1）如何检出发育不良的主动脉系统。

（2）如何识别闭锁的二尖瓣叶。

（3）二尖瓣闭锁及主动脉系统发育不良及主动脉弓离断的血流动力学改变。

（4）房间隔缺损及未闭动脉导管在本病中所起的作用。

病例 29-5　男，4 个月（图 29-5）

二维超声心动图

心脏位于左侧胸腔，内脏位置正常，心房正位，心室左襻。左侧的解剖右心室（功能左室）发育不良，呈



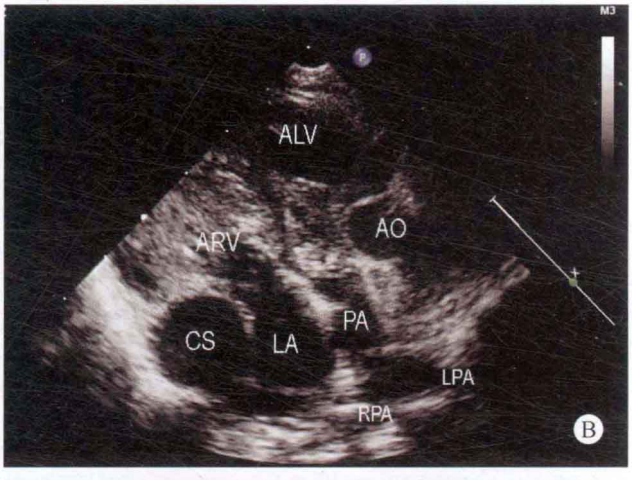

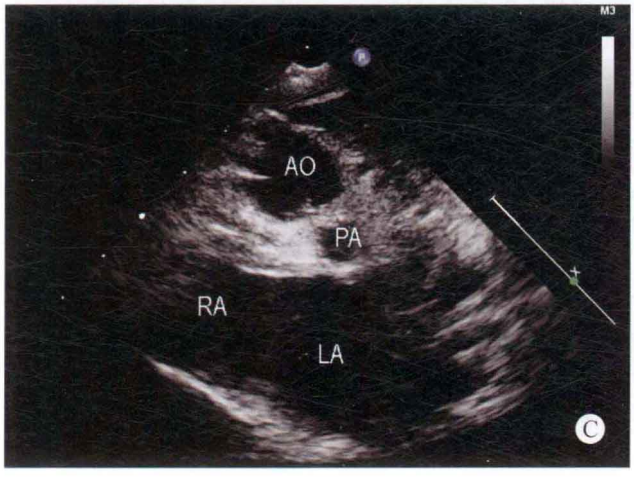

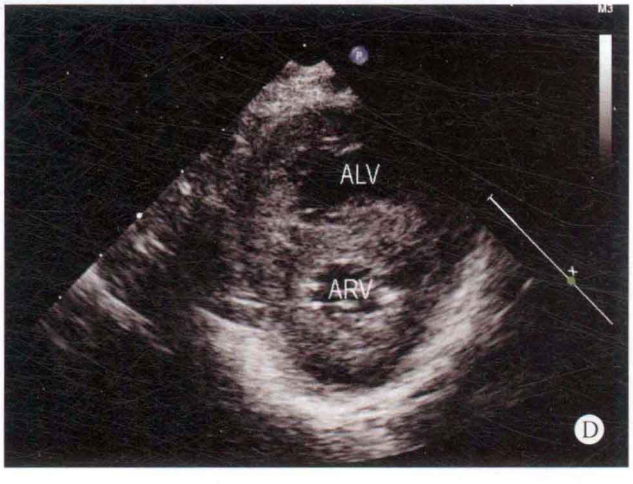

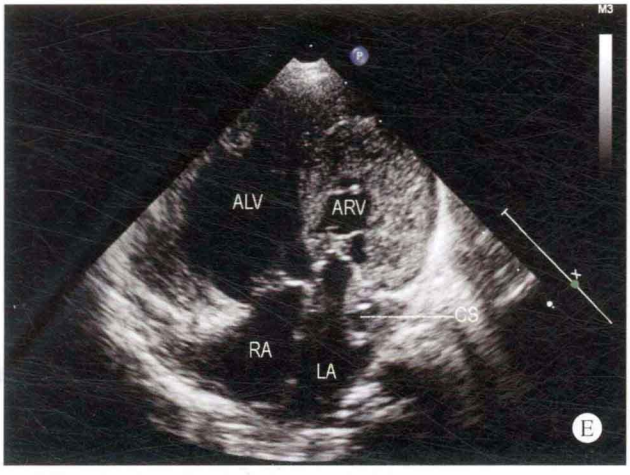
ALV
ARV
CS
RA
LA
E

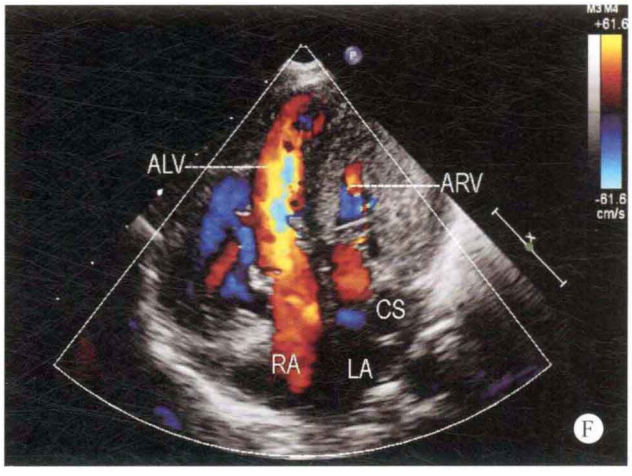
ALV
ARV
CS
RA
LA
F

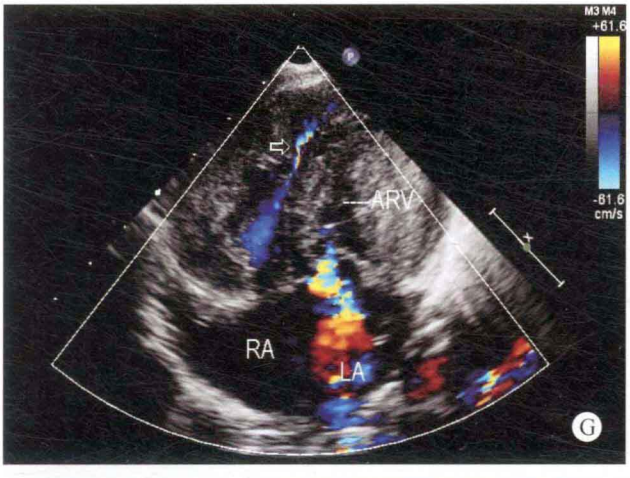
ARV
RA
LA
G

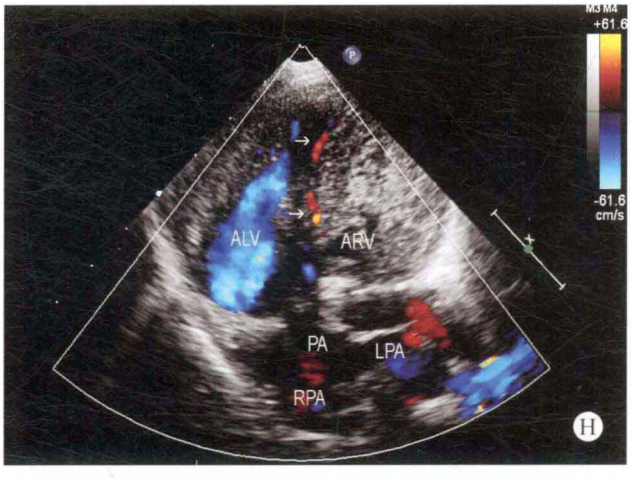
ALV
ARV
PA
LPA
RPA
H

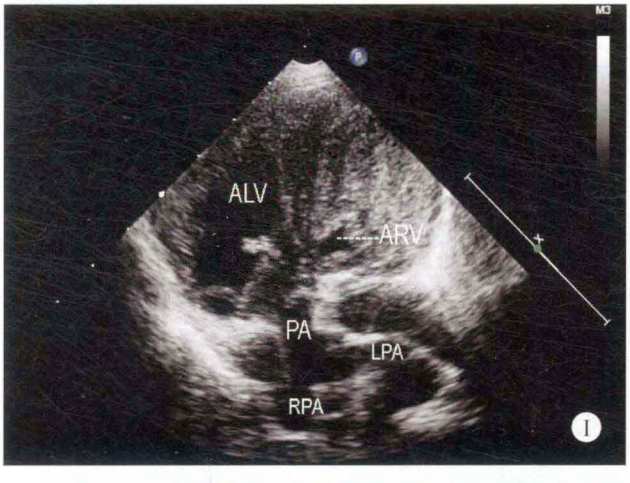
ALV
ARV
PA
LPA
RPA
I

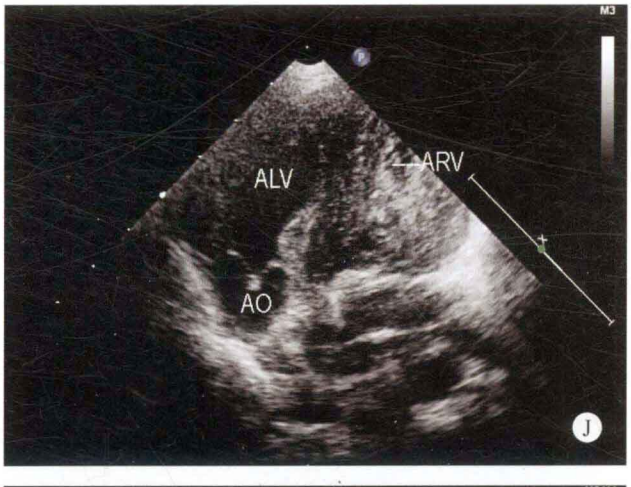
ALV
ARV
AO
J

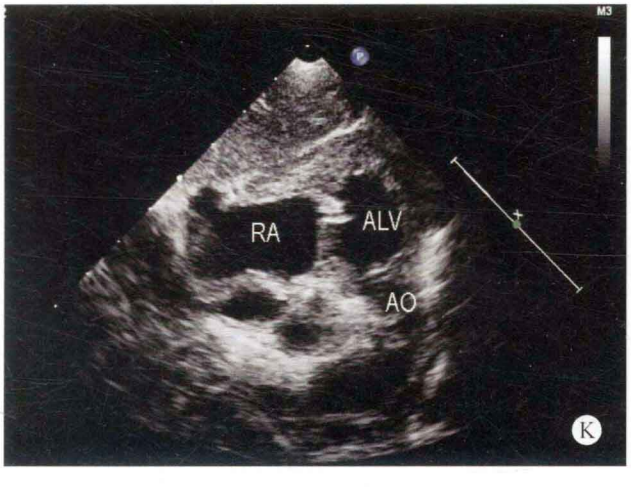
RA
ALV
AO
K

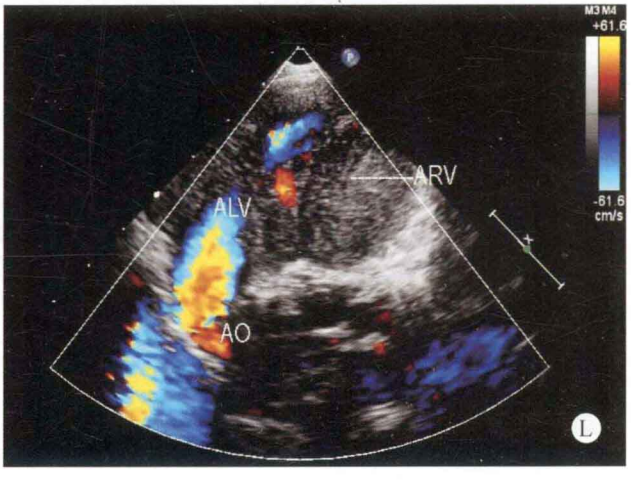
ARV
ALV
AO
L

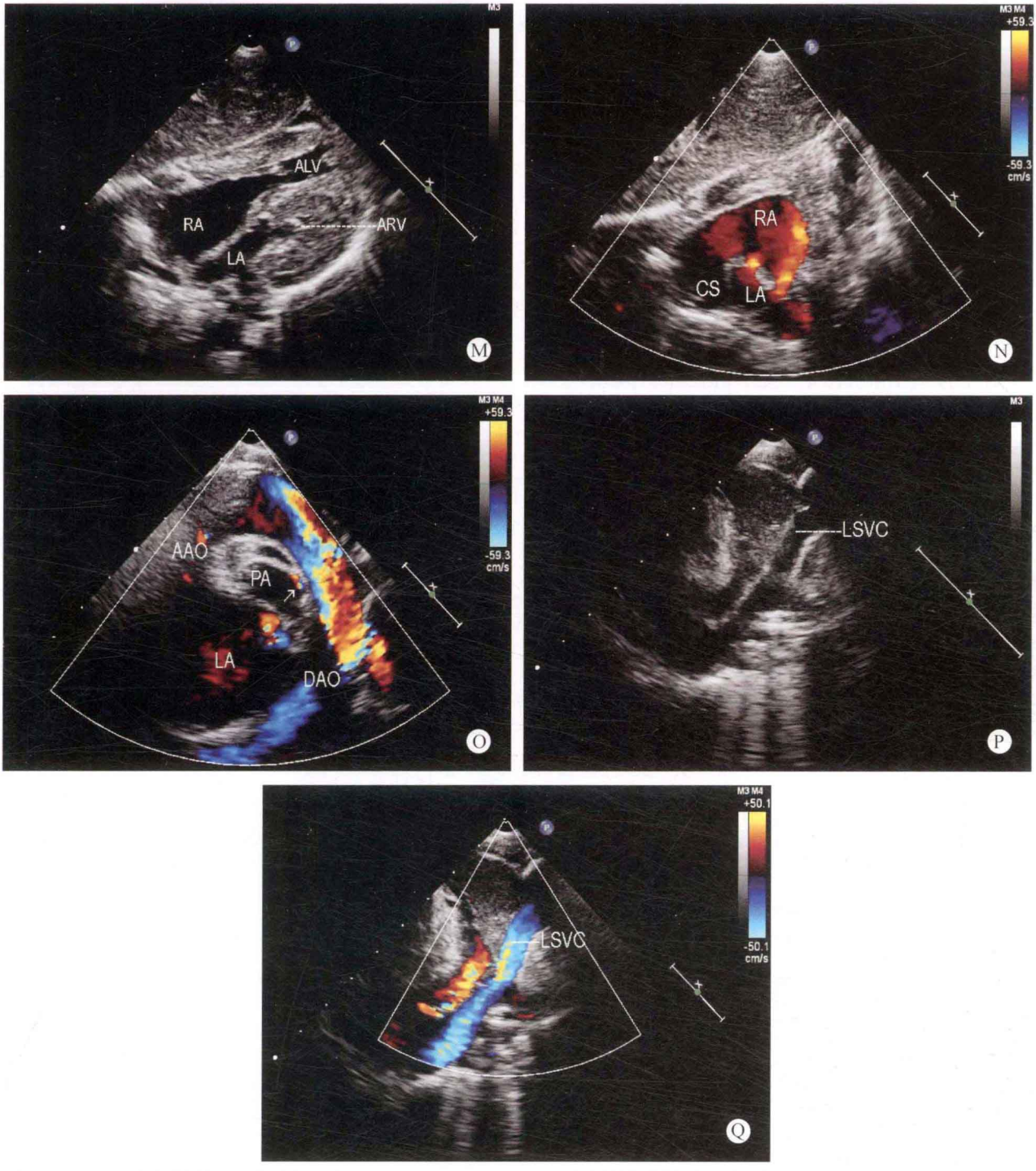

图 29-5　A. 心室长轴断面：主动脉内径增宽，位于正前，起源于右侧的解剖左室，肺动脉内径狭窄，位于正后，左心室腔发育极小；B. 心尖双动脉长轴断面：两大动脉之间可探及圆锥样回声，均起源于右侧的解剖左心室，肺动脉瓣呈闭锁状，冠状静脉窦明显扩张；C. 大动脉短轴断面：主动脉内径增宽，位于右前，肺动脉内径狭窄，位于左后；D. 心室短轴断面：解剖右心室（功能左心室）发育不良，明显增厚，有效心腔径明显减少；E. 四腔心断面：左侧房室瓣叶的附着点较右侧房室瓣叶的附着点位置低，为心室左襻，右心房及解剖左心室功能右心室内径增大，解剖右心室（功能左心室）有效腔径明显减小，心肌明显增厚，冠状静脉窦扩张；F、G. 彩色多普勒四腔心断面：舒张期左心房进入功能左心室的血流量明显减少，收缩期三尖瓣口出现少量反流；H. 彩色多普勒四腔心断面：心肌内出现血流；I. 肺动脉－解剖左心室长轴断面：显示主肺动脉根部位于右侧的解剖左心室，但肺动脉瓣呈闭锁状态；J. 主动脉－解剖左心室长轴断面：显示主动脉起源于右侧的解剖左心室；K. 剑下主动脉解剖左心室断面：显示主动脉起源于解剖左心室腔；L. 彩色多普勒主动脉－解剖左心室长轴断面：解剖左心室腔的血流进入主动脉系统；M. 剑下四腔心断面：功能左心室腔有效腔径明显减小，心室壁明显增厚；N. 剑下双心房断面：冠状静脉窦扩张，房水平探及多处房水平左向右分流；O. 彩色多普勒主动脉弓长轴断面：主动脉系统血流速度在正常范围；P. 左上腔静脉长轴断面：显示永存左上腔静脉；Q. 彩色多普勒左上腔静脉长轴断面：显示永存左上腔静脉血流引流入冠状静脉窦

肉球样改变，室间隔与心室壁明显增厚，有效功能左心室腔明显减小，右心房内径增大，左心房及右侧的解剖左心室内径尚可，未能探及明确的室间隔回声脱失，房间隔中部回声中断约3mm，且卵圆孔分离。主动脉内径增宽，位于右前，起源于右侧的解剖左心室。肺动脉位于左后，内径狭窄。主肺动脉及左、右肺动脉发育不良，未能探及明确的肺动脉瓣启闭现象，但肺动脉根部位于解剖左心室，两大动脉之间可探及圆锥样回声。左侧的三尖瓣叶发育不良，瓣叶短小，关闭不良，瓣环内径约8mm。主动脉瓣及右侧解剖二尖瓣形态、结构及启闭未见异常。降主动脉与主肺动脉之间可探及直径约2mm的体－肺侧支。主动脉弓降部未见异常。冠状静脉窦明显扩张，内径约5mm。

多普勒超声心动图

收缩期肺动脉瓣口可探及微量血流进入肺动脉内，左侧解剖三尖瓣口探及中量反流，血流速度为7.5m/s，压差为225mmHg。房水平探及左向右分流。动脉水平探及左向右分流。可探及左上腔静脉血流引流入冠状静脉窦。左侧解剖右心室心肌窦状隙开放，可探及心肌内血流反流入冠状动脉。

超声心动图诊断

先天性心脏病、房室连接不一致、解剖右室（功能左室）发育不良、室间隔完整的肺动脉闭锁（肺动脉瓣趋于闭锁）、Ⅱ孔型房间隔缺损、房水平左向右分流、体－肺侧支形成、动脉水平左向右分流、功能二尖瓣关闭不全、功能二尖瓣中量反流、永存左上腔静脉引流入冠状静脉窦。

病例分析

本例患者虽为室间隔完整的肺动脉闭锁，由于左侧的心室发育不良，心室壁明显增厚，有效的心至腔径明显减小，心室的形态显示较困难，但左侧心室的房室瓣叶较右侧心室的房室瓣叶附着点低，为解剖右心室，而右侧的心室为解剖左心室，呈左心房－解剖右心室（功能左心室）、右心房－左心室（功能右心室）的连接关系，心室呈转位状态。虽然左侧的解剖右心室发育不良，但由于心室转位，解剖右心室位于左侧，与左心房相连接，为功能左心室，因此从血流动力学的角度则为左心发育不良综合征。左侧房室瓣叶发育不良（解剖三尖瓣发育不良），左心房进入功能左心室的血流，部分通过功能二尖瓣口的反流回到左心房，经房间隔缺损分流入右心房。部分进入发育不良解剖右心室的血液，通过心肌内开放的窦状隙进入冠状动脉。

主动脉内径增宽，起源于右侧的解剖左心室，主肺动脉及左、右肺动脉发育不良，虽然也起源于右侧的解剖左心室腔，但由于肺动脉瓣闭锁，从血流动力学的角度考虑，应诊断为室间隔完整的肺动脉闭锁和功能左室发育不良综合征；从解剖学的角度考虑，应诊断为肺动脉闭锁、功能右室单出口和功能左室发育不良综合征。

体－肺侧支的存在起到了动脉导管未闭的作用，主动脉的血流通过体－肺侧支进入肺动脉系统，形成动脉水平的左向右分流，为肺动脉系统提供了血液。

思维要点

（1）心室腔的识别。
（2）动脉与心室的连接关系。
（3）瓣叶的闭锁及发育不良。
（4）发育不良心室的血流动力学改变，窦状隙的开放。
（5）体－肺侧支形成。
（6）永存左上腔静脉。

病例29-6　男，3个月（图29-6）

二维超声心动图

心脏位置正常，心房正位，心室右襻。右心室壁明显增厚，右心室腔狭小，呈肉球样改变，右心房扩大，左心房室内径正常范围，室间隔连续性良好，房间隔卵圆孔回声分离。右室流出道呈盲端，未能探及明确的肺动脉瓣启闭现象，主肺动脉近端融合，主肺动脉远端及左、右肺动脉发育不良。三尖瓣发育不良，呈隔膜样改变，其中部可见约2mm的孔状回声。二尖瓣及主动脉瓣未见明显异常。降主动脉与主肺动脉之间可探及未闭动脉导管，内径约3mm。主动脉弓降部未见明显异常。

多普勒超声心动图

收缩期肺动脉内未能探及明确的血流，房水平可探及右向左分流，动脉水平可探及左向右分流，收缩期三尖瓣口可探及少至中量反流。

超声心动图诊断

先天性心脏病、右心发育不良综合征、肺动脉闭锁、三尖瓣发育不良、卵圆孔未闭、房水平右向左分流、动脉导管未闭、动脉水平左向右分流、三尖瓣少至中量反流。

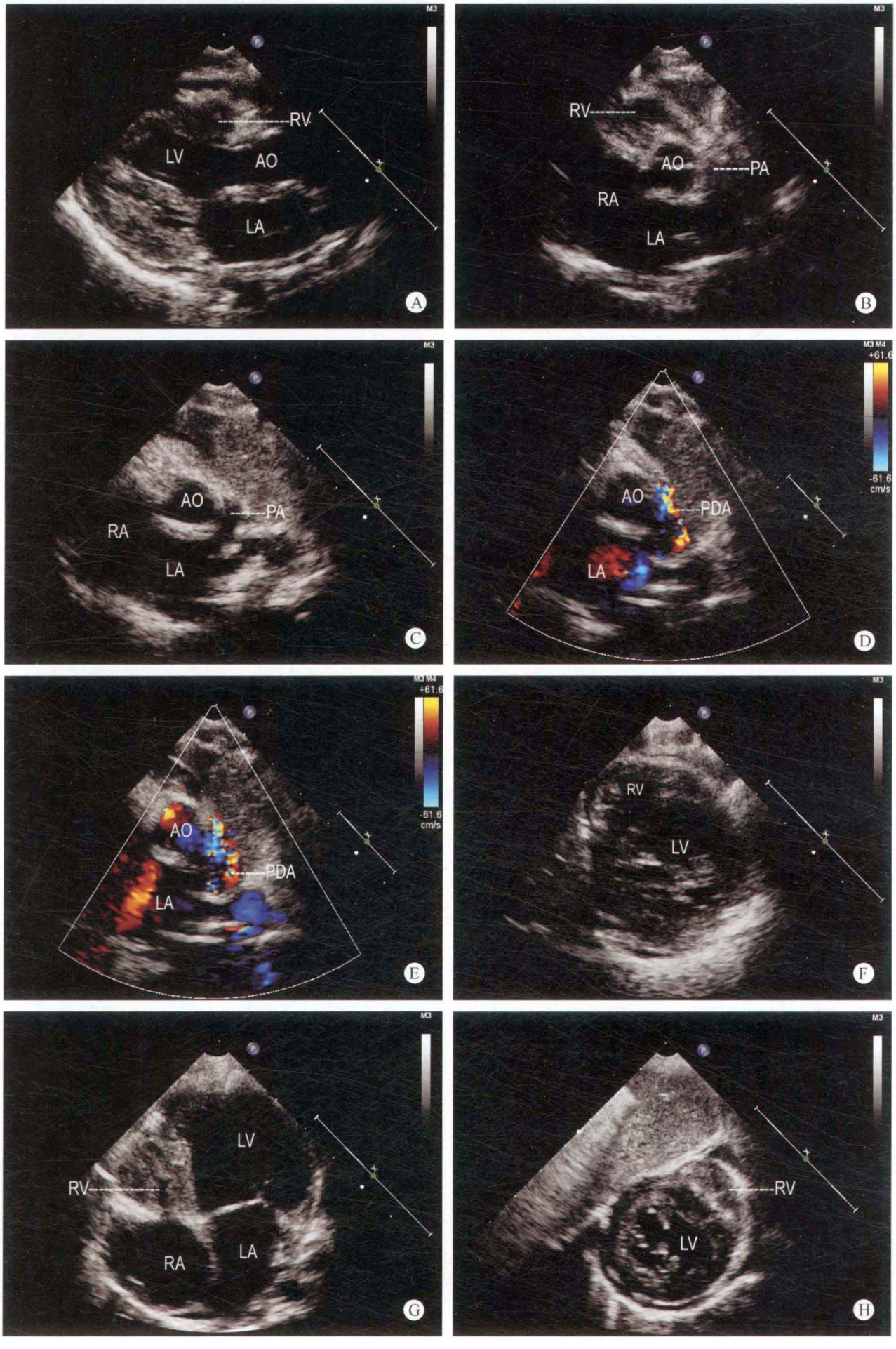
RV
LV
AO
LA
A
RV
AO
PA
RA
LA
B
AO
PA
RA
LA
C
AO
PDA
LA
D
AO
PDA
LA
E
RV
LV
F
LV
RV
RA
LA
G
RV
LV
H

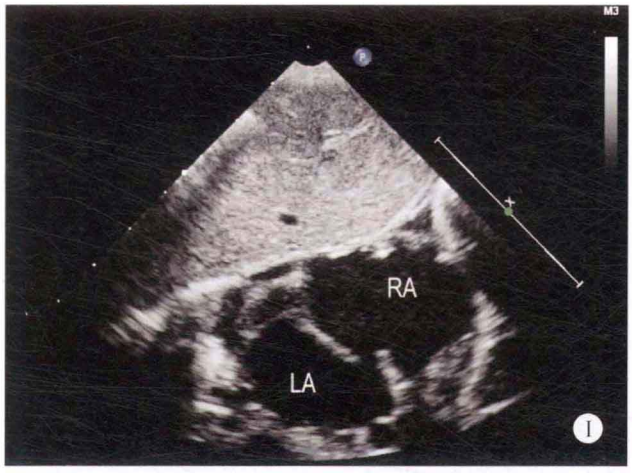

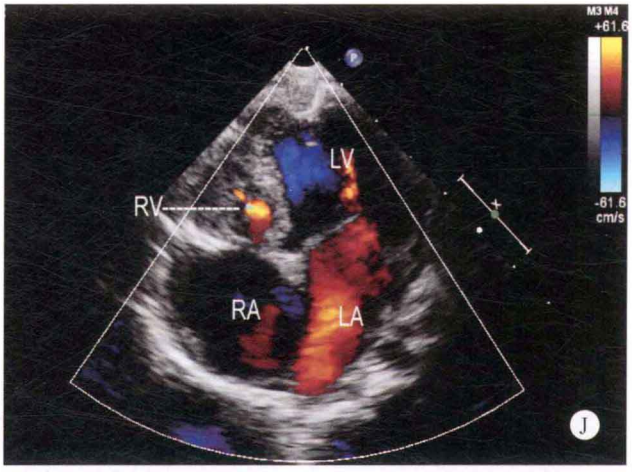

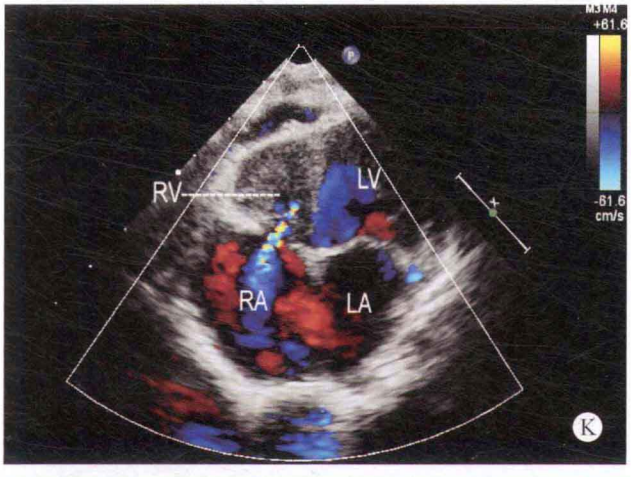

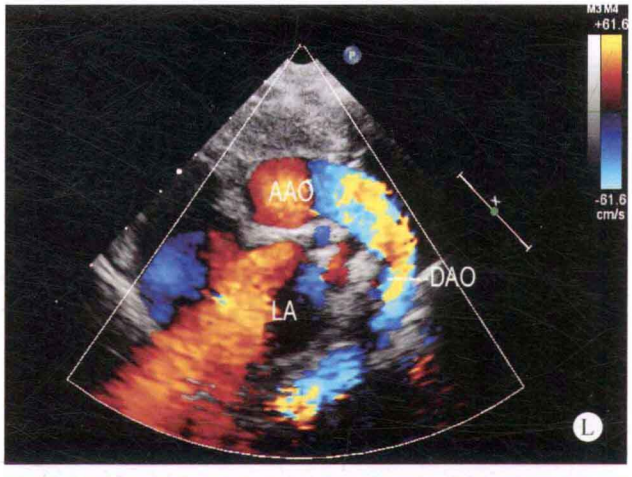

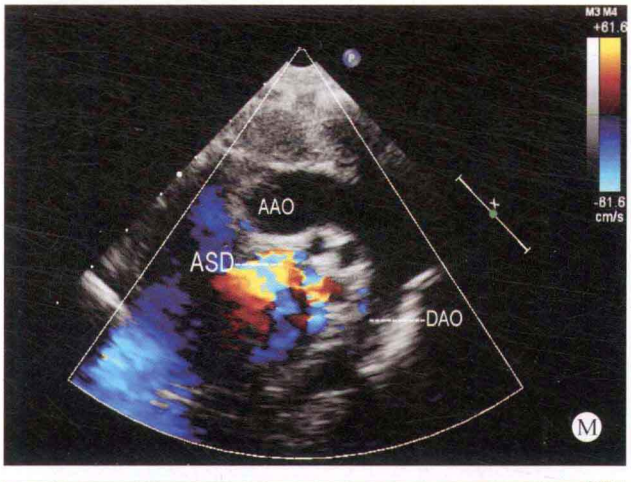

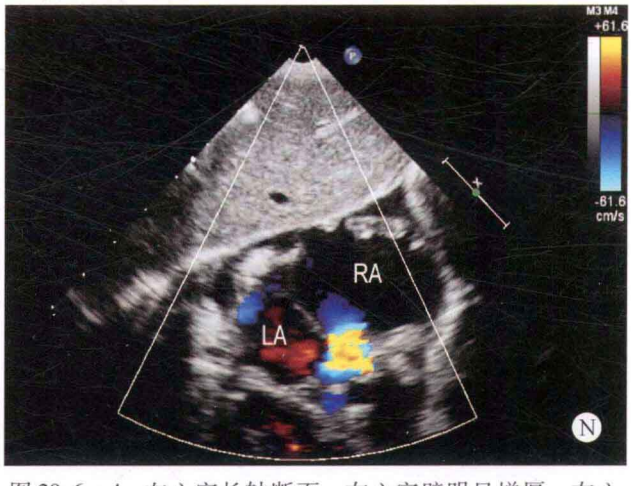

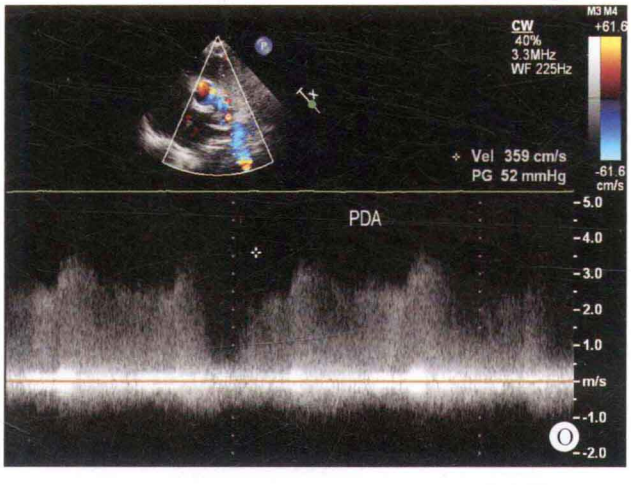

图 29-6 A. 左心室长轴断面：右心室壁明显增厚，右心室腔呈狭缝状改变，有效右心室腔径明显减小；B、C. 大动脉短轴断面：右室流出道呈盲端，主肺动脉近端融合，无肺动脉瓣启闭运动；D、E. 彩色多普勒大动脉短轴断面：显示动脉水平出现分流；F. 胸骨左缘心室短轴断面：右心室腔极小，左心室腔内径在正常范围；G. 胸骨左缘四腔心断面：右心室肥厚，有效右心室腔径明显减小，三尖瓣发育不良，呈隔膜样改变；H. 剑下左心室短轴断面：左心室腔内径在正常范围，有效右心室腔径呈狭缝状改变；I. 剑下双心房断面：房间隔卵圆孔分离；J、K. 彩色多普勒四腔心断面：舒张期右心房的少量血流通过三尖瓣口进入右心室，收缩期三尖瓣口出现少量反流；L、M. 彩色多普勒升主动脉长轴断面：主动脉系统血流速度正常，房水平出现分流；N. 彩色多普勒双心房断面：房水平出现右向左分流；O. 连续多普勒动脉导管未闭血流频谱：动脉水平出现高速连续性血流频谱

病例分析

Ⅰ型室间隔完整的肺动脉闭锁，其右心室呈发育不良状态，右心室腔减小，右心室壁增厚；而Ⅱ型室间隔完整的肺动脉闭锁为右心室内径在正常范围或扩大，但通常室间隔完整的肺动脉闭锁均为肺动脉瓣叶闭锁，呈隔膜样改变。而右心发育不良综合征患者除肺动脉瓣闭锁外，主肺动脉可呈融合状态。本例患者除了存在右心室腔呈重度发育不良状态外，有效右心室腔径明显减小，同时伴有三尖瓣叶的发育不良，瓣叶呈隔膜样改变，无明确的启闭运动，舒张期通过三尖瓣口的血流量极少，但在收缩期时，通过隔膜样三尖瓣中部的孔状通路的少量血流又返回到右心房，随后通过房间隔的缺损部位分流入左心房，形成房水平较大流量的右向左分流。

右心室的血流还可通过右室心肌内开放的窦状隙，将血流分流入冠状动脉，进入主动脉系统，并通过未闭动脉导管分流入肺动脉系统，完成肺循环系统的血液供给。本例患者应注意与三尖瓣闭锁相鉴别。

思维要点

（1）右心系统的血流动力学改变。

（2）三尖瓣发育不良与三尖瓣闭锁之间的鉴别。

（3）本病例与三尖瓣闭锁血流动力学改变的不同之处。

病例29-7　女，11个月（图29-7和图29-8）

二维超声心动图

心脏位于左侧胸腔，心房正位，心室右襻，全心内径增大，以右心房室为著，房间隔近上腔静脉端回声脱失约9mm。膜部室间隔回声中断约7mm，近心尖部的肌部室间隔回声中断约8mm。室间隔中下段及右室心尖部心肌发育不良，形似囊性网状样结构，随着心室的收缩及舒张运动，呈不规则摆动状态，并可显示多个细小的回声脱失，部分室间隔组织形成夹层。三尖瓣呈隔膜样改变，仅探及孔状回声。未能探及明确的肺动脉瓣启闭现象。右室流出道呈闭塞状，主肺动脉近端融合，主肺动脉远端及左、右肺动脉发育不良。其余各瓣膜形态、结构及启闭未见异常。大动脉与心室的连接关系正常。主动脉弓降部未见异常。于降主动脉及主肺动脉之间探及3mm的未闭动脉导管。

多普勒超声

房水平探及右向左分流，室水平多部位探及双向分流。收缩期未能探及明确的过肺动脉瓣口血流，舒张期三尖瓣口仅探及少量血流从右心房进入发育不良的右心室腔。动脉水平探及连续性左向右分流。二尖瓣口探及少量反流。

超声心动图诊断

先天性心脏病、右心室发育不良、三尖瓣发育不良、室间隔发育不良、室间隔夹层、多发室间隔缺损、室水平双向分流、Ⅱ孔上腔型房间隔缺损、房水平双向分流、肺动脉闭锁、动脉导管未闭、动脉水平左向右分流、主动脉瓣上隔膜。

心血管造影诊断

先天性心脏病、肺动脉闭锁、细小室间隔缺损、动脉导管未闭、左肺动脉发育不良、右室发育不良、右室憩室形成？

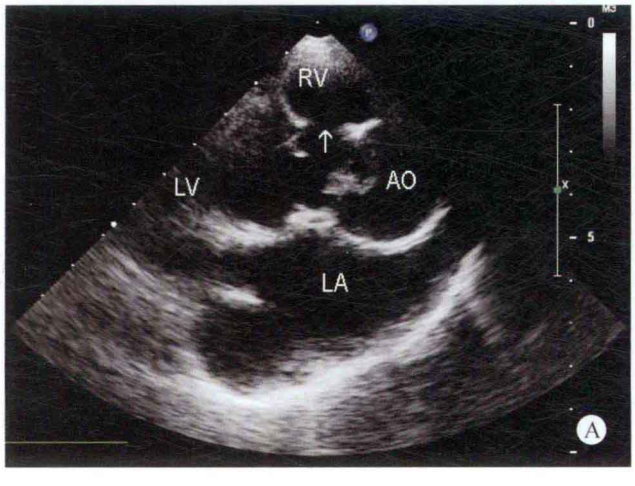

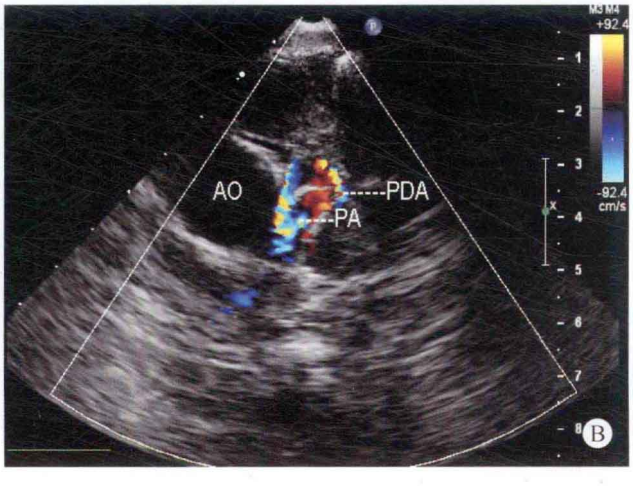

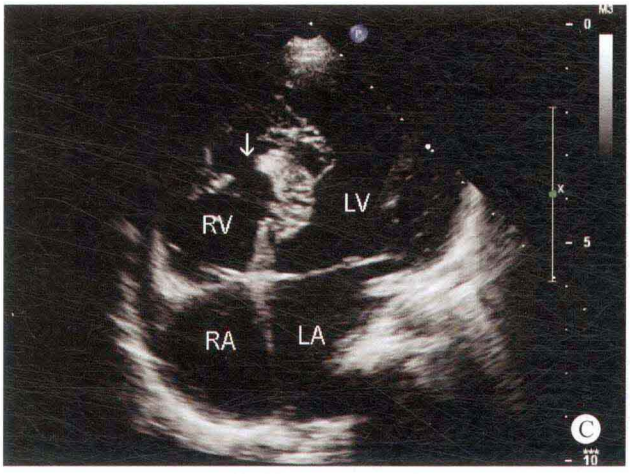
RV
LV
RA
LA
C

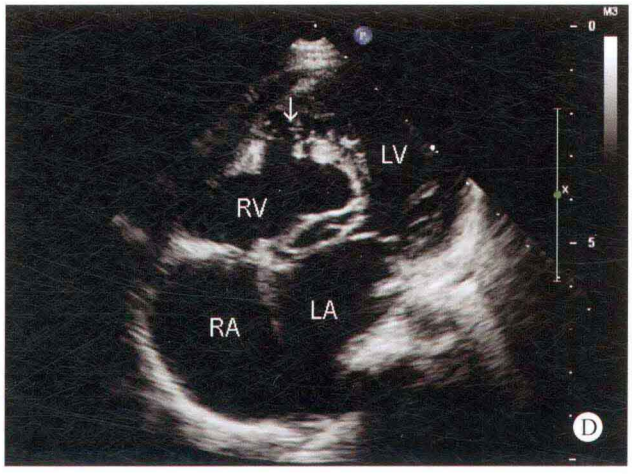
LV
RV
RA
LA
D

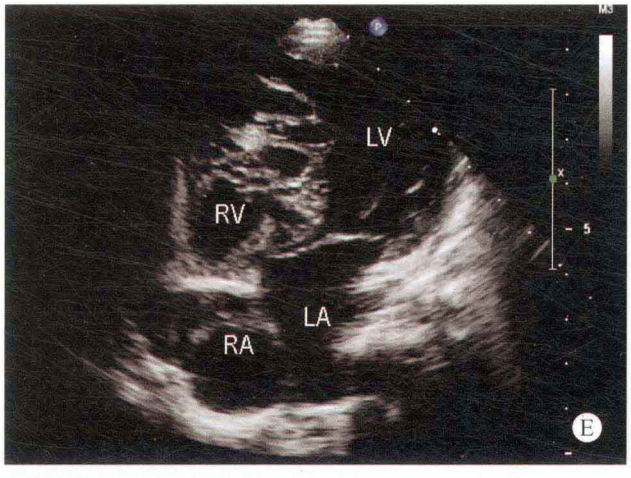
LV
RV
LA
RA
E

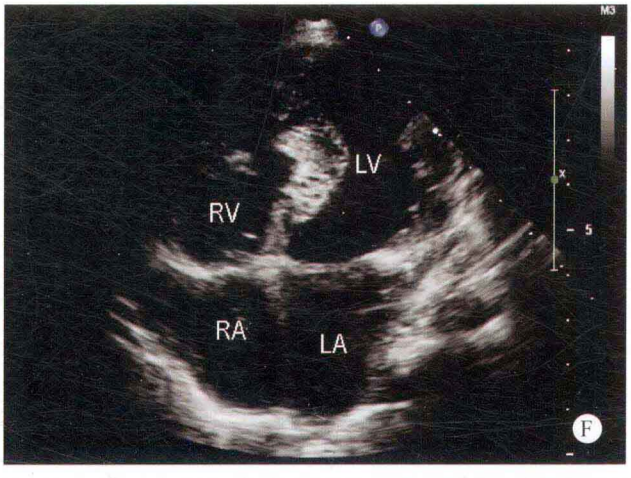
LV
RV
RA
LA
F

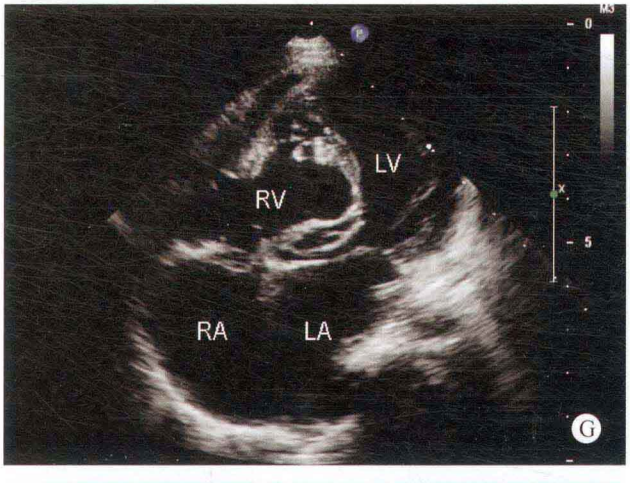
LV
RV
RA
LA
G

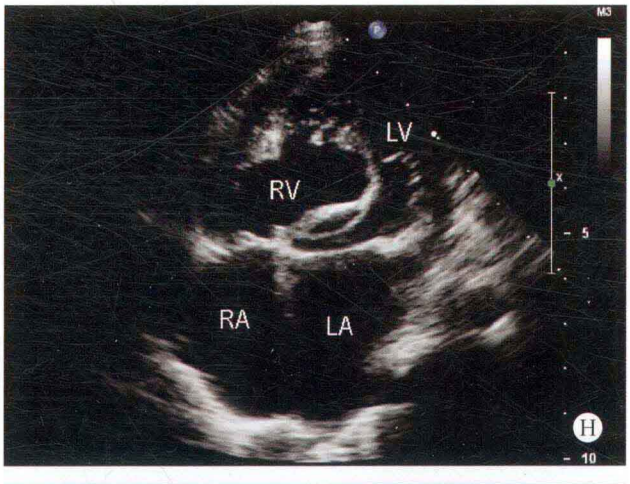
LV
RV
RA
LA
H

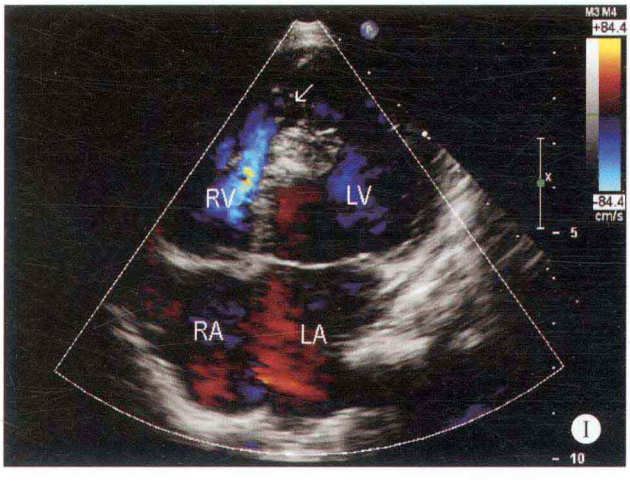
RV
LV
RA
LA
I

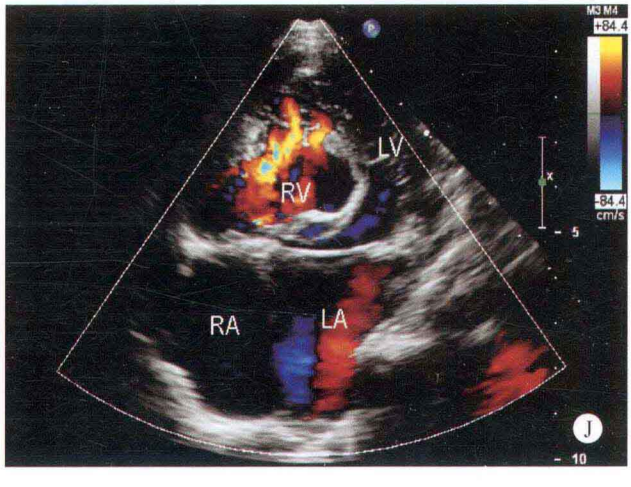
LV
RV
RA
LA
J

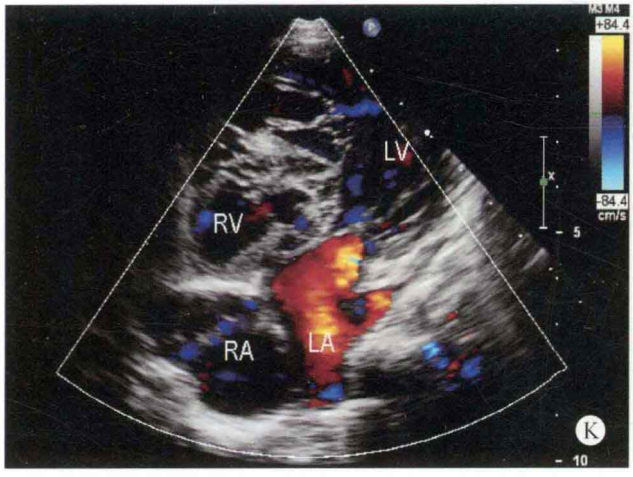
LV
RV
RA
LA
K

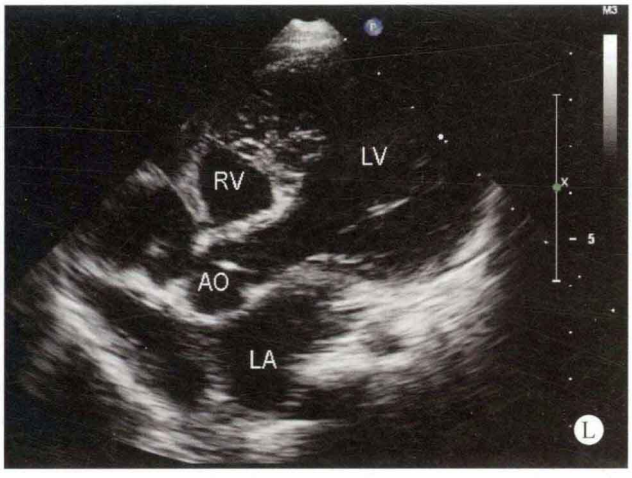
RV
LV
AO
LA
L

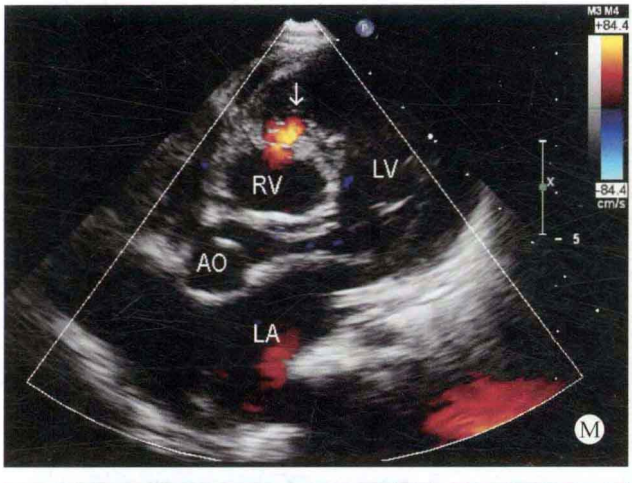
RV
LV
AO
LA
M

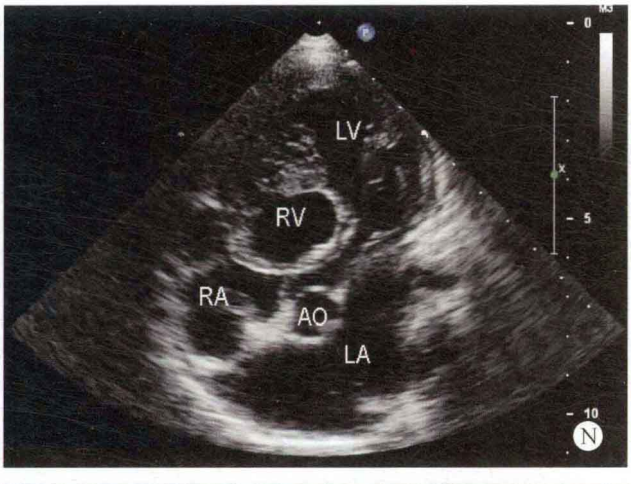
LV
RV
RA
AO
LA
N

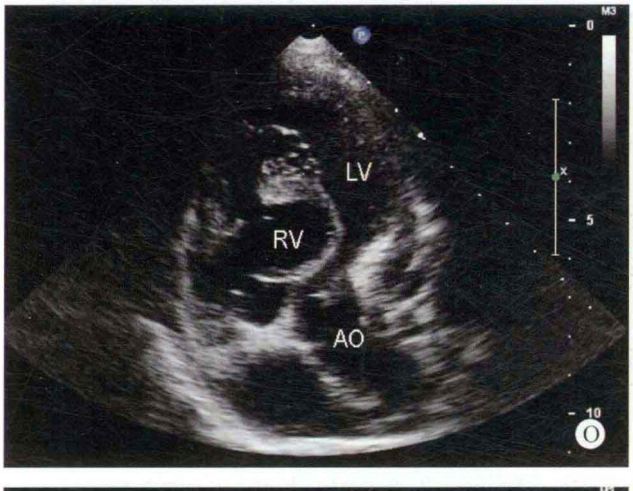
LV
RV
AO
O

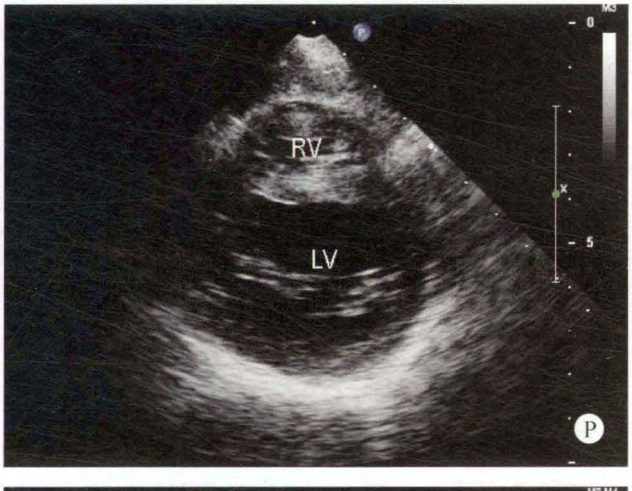
RV
LV
P

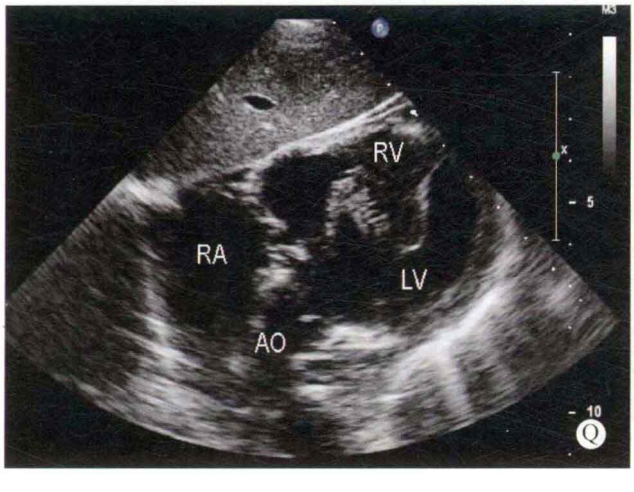
RV
RA
LV
AO
Q

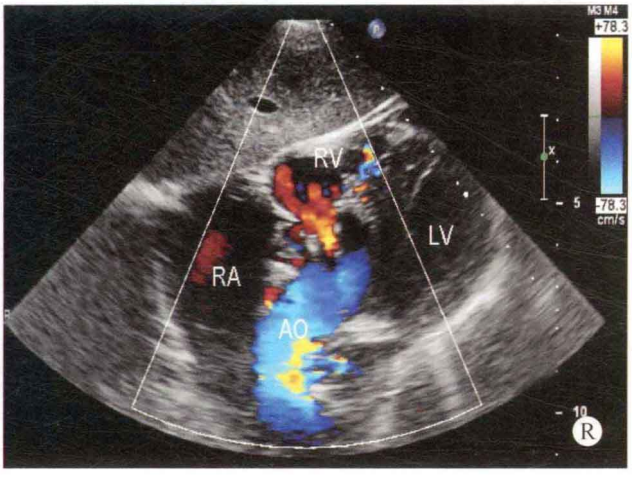
RV
LV
RA
AO
R

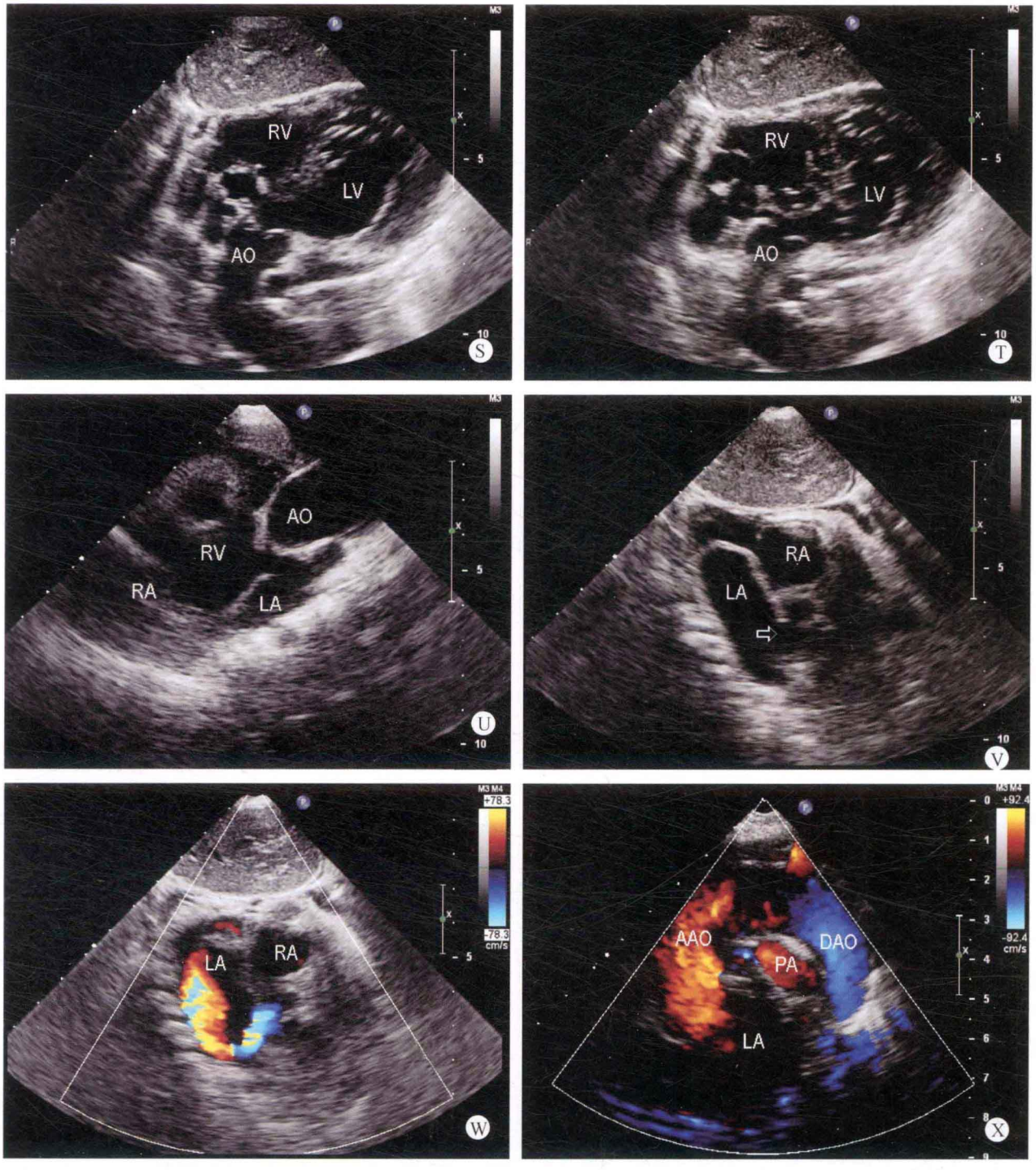

图 29-7 A. 左心室长轴断面：主动脉内径增宽、前移，与室间隔的连续性中断（箭头所示）；B. 彩色多普勒大动脉短轴断面：右室流出道及主肺动脉近端融合，主肺动脉远端及左右肺动脉发育不良，可探及动脉导管血流进入主肺动脉；C～H. 心尖四腔心断面：显示室间隔近心尖段回声脱失（C、D 箭头所示），膜部室间隔形似夹层（D），室间隔中下段呈多囊性网状结构，呈不规则的摆动状（E），但部分心肌显示良好（F），部分膜部室间隔形似夹层，右室心尖部心肌组织可显示多处回声中断（G、H）；I. 彩色多普勒四腔心断面：右室心尖部显示蓝色室水平右向左分流（箭头所示）；J. 彩色多普勒四腔心断面：右室心尖部可探及多处呈红色的室水平左向右分流；K. 彩色多普勒四腔心断面：呈囊状的室间隔组织中无血流信息；L. 心尖五腔心断面：收缩期右心室腔的有效面积明显减小；M. 彩色多普勒五腔心断面：显示室间隔出现少量左向右分流（箭头所示）；N、O. 心尖五腔心断面：显示右心室解剖形态异常；P. 心室短轴断面：显示左心室增大，而右心室内径减小；Q. 剑下五腔心断面：显示室间隔运动形态异常，呈 S 形改变；R. 彩色多普勒剑下五腔心断面：显示室间隔多水平出现分流；S. 剑下五腔心断面：显示膜部室间隔向右心室方向膨出；T. 剑下五腔心断面：显示室间隔形态异常，呈 S 形改变；U. 剑下大动脉短轴断面：显示房间隔回声脱失，右室腔内可显示由于室间隔发育不良所致的投影性回声；V. 剑下双心房断面：显示上腔静脉端的房间隔回声脱失（箭头所致）；W. 彩色多普勒剑下双心房断面：显示房水平出现右向左分流；X. 彩色多普勒胸骨上窝主动脉弓长轴断面：主动脉系统血流速度正常，肺动脉内径狭窄，肺动脉系统血流异常

病例分析

本病例极为罕见，主要表现在室间隔的发育上。患者中下段部位的室间隔内心肌几乎缺如，呈网状的组织结构，不随心室收缩及舒张运动，呈自由的摆动状态，其运动状态似蛇形，除膜部室间隔及心尖段的肌部室间隔出现较大的回声脱失外，可探及多处小的回声脱失现象，而且室间隔的上端出现夹层现象，心肌组织部分呈无回声区域。右心室腔径减小，心肌收缩无力，心尖部分由左心室组成。右心室的功能基本消失。

在检查的过程中，未能发现明确的三尖瓣叶启闭现象，三尖瓣无瓣叶的组织结构，而呈隔膜样改变。通过多普勒观察，舒张期仅检出右心房的少量血流进入发育不良的右心室腔。左心室的血流通过多发的室间隔回声脱失部位分流入发育不良的右心室。由于肺动脉呈闭锁状态，进入右心室的血流通过室间隔缺损的部位返回左心室，形成室水平的双向分流。

房间隔近上腔静脉端出现回声中断，由于三尖瓣叶发育不良呈隔膜样改变，腔静脉进入右心房血流通过房间隔缺损部位分流入左心房，通过主动脉系统进入体循环，通过未闭的动脉导管分流入肺动脉系统。由于右心室重度发育不良，收缩功能基本消失，而左心

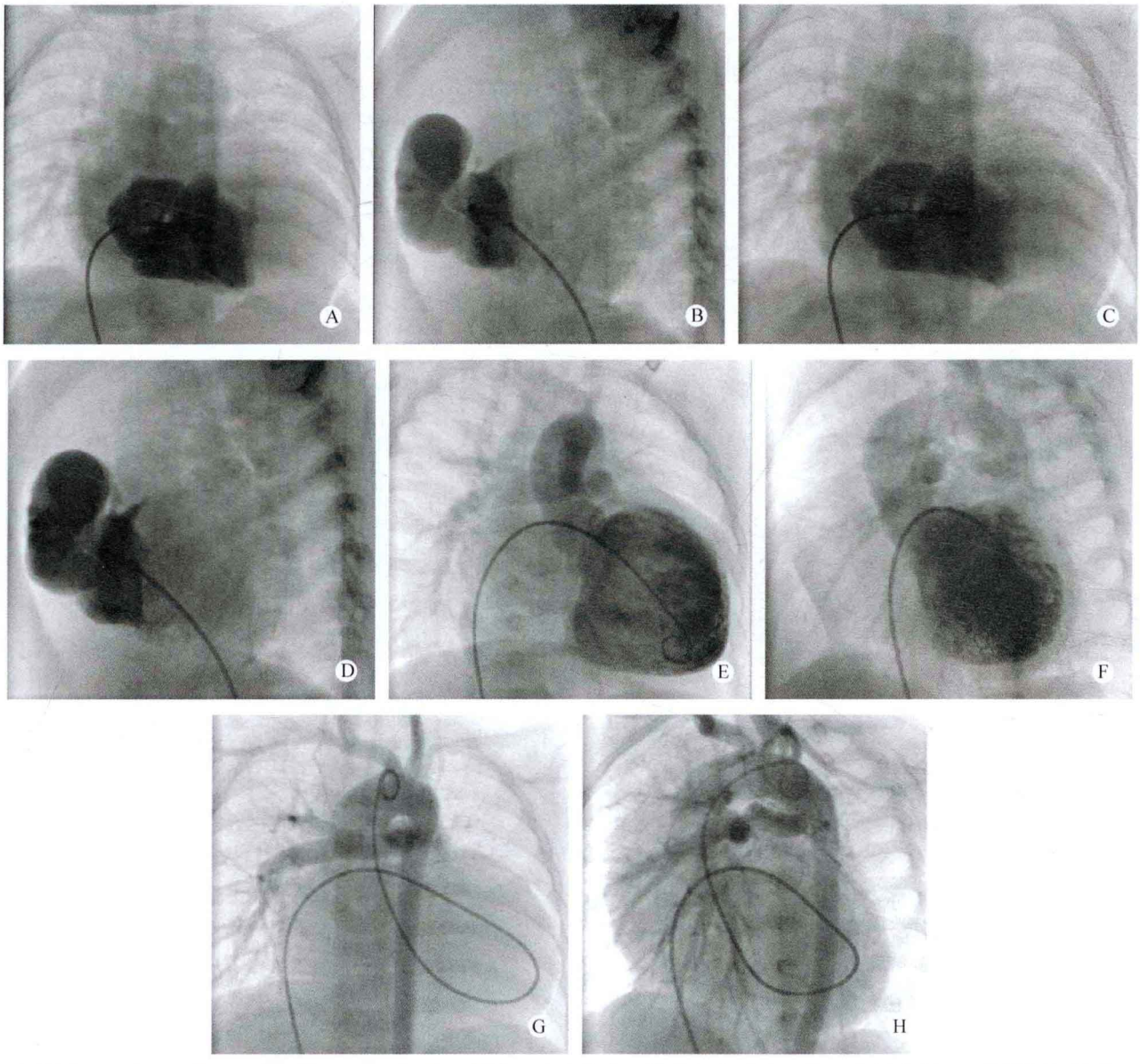

图 29-8　A. 右室造影、前后位；B. 右室造影、侧位：右室较小，普遍发育不良，以心尖部为著。三尖瓣环亦较小，心室收缩期见少至中等量造影剂反流入右房。心室腔内于三尖瓣环部位可探及一类圆形囊袋状膨凸，凸向右室流出道；C. 右室造影、前后位；D. 右室造影、侧位：三尖瓣环上方、室间隔侧可见一小缺损，于心室收缩期见少量造影剂喷入左心室；E. 左室造影、右前斜 30°；F. 左室造影、左前斜 60°：左心室明显扩大，主动脉顺行显影。室间隔完整，未见左向右分流；G. 主动脉造影、前后位；H. 主动脉造影、左前斜 60°：肺动脉通过未闭动脉导管逆行充盈显影，左肺动脉叶段分支重度发育不良

收缩功能处于相对正常状态，通过房水平分流入左心房的血流又通过房间隔缺损部位回流入右心房，形成房水平的双向分流。

本例患者的超声心动图诊断与心血管造影大致相同，但心血管造影检查对于室间隔的发育不良、形态方面出现改变以及运动状态的异常观察不清，而超声心动图在显示心内结构、瓣膜和室壁的运动、血流的变化方面明显优于心血管造影检查。在血管发育方面，如肺动脉闭锁后体－肺侧支的状况、大动脉转位时冠状动脉的起源部位及路径等方面，心血管造影均优于超声心动图检查。因此，在检查的过程中应注意考虑临床表现及各种检查方法相结合，从而做出正确的诊断。

✧ 思维要点

（1）室间隔发育不良、形态出现异常的确认。
（2）室间隔夹层的检出。
（3）室间隔缺损的检出。
（4）肺动脉闭锁的检出。
（5）三尖瓣叶形态改变的确认。
（6）动脉导管未闭在本病例血流动力学改变中的作用。

四、检查过程中的思维方式

左心发育不良（或右心发育不良）为一组心内综合性畸形，从心脏位于胸腔中的位置异常到房室瓣、半月瓣、房间隔及室间隔的连续性、心室的发育状态、大动脉的起源部位、两大动脉的发育不良均可成为左心发育不良（右心发育不良）综合征的组成部分，因此在检查的过程中应根据阶段分析方法，逐一进行检查，避免出现漏诊。

1. 左心发育不良综合征 为左心系统发育差，有效腔室内径明显减小，二尖瓣闭锁或呈隔膜样改变，并同时合并房间隔缺损和（或）室间隔缺损。由于左心系统发育不良，两大动脉常起源于右心室，同时出现主动脉弓的发育不良，如部分患者可伴有主动脉发育细小，主动脉瓣闭锁，主动脉弓发育不良、离断或缺如。因此，在检查的过程中应注意与单心室相鉴别。由于二尖瓣发育不良或呈闭锁状态，一侧心室发育极细，与单心室的流出腔极为相似，此时应注意观察发育不良的小心腔是否存在二尖瓣的解剖结构改变。如可确认为二尖瓣叶闭锁或为发育不良呈隔膜样改变，此时应视为存在发育不良的流入道结构，发育不良的心腔为左心室腔。在左心发育不良的患者，应注意检出发育极细的升主动脉、主动脉弓及降主动脉，并且对血流动力学的改变做出合理的解释，因此同时应注意对房间隔缺损、动脉导管未闭的检出。

左心发育不良综合征	单心室
◆ 两组流入道	◆ 一组或两组流入道
◆ 两组房室瓣叶	◆ 可存在两组房室瓣叶
◆ 存在室间隔组织	◆ 无室间隔组织
◆ 两个心室腔	◆ 单一心室腔
◆ 无残余心腔	◆ 可有残余心腔

✧ 思维要点

（1）流入道的组数。
（2）确认有无室间隔组织。
（3）确认心室腔的数目。
（4）有无残余心腔。

2. 右心发育不良综合征 为右心室发育较差并同时伴有三尖瓣叶的发育不良，呈隔膜样改变，瓣叶的发育短小，呈幼牙状，部分患者同时合并肺动脉闭锁及发育不良，并同时合并房间隔缺损、室间隔缺损及动脉导管未闭，以完成体循环及肺循环的需要。右心发育不良综合征多伴有肺动脉闭锁，但极少同时合并大动脉转位；而三尖瓣闭锁的患者极罕见同时伴有肺动脉闭锁，但部分患者可同时合并大动脉转位。在检查右心发育不良综合征患者时，应注意与三尖瓣闭锁相鉴别。

右心发育不良综合征	三尖瓣闭锁
◆ 两组流入道	◆ 两组流入道，右侧闭锁
◆ 两组房室瓣叶，右侧发育不良	◆ 两组房室瓣叶，右侧闭锁
◆ 可无室间隔缺损	◆ 存在室间隔缺损
◆ 两个心室腔，右侧发育不良	◆ 两个心室腔，右侧心室可发育不良
◆ 可有房间隔缺损	◆ 存在房间隔缺损

思维要点

（1）流入道是否通畅。

（2）房室瓣叶为发育不良或闭锁。

（3）有无心腔发育不良。

（4）有无肺动脉瓣闭锁。

（5）有无房间隔缺损、室间隔缺损和动脉导管未闭。

（6）诊断是否符合血流动力学改变。

在本章中的第29-7例患者与其他右心发育不良患者的不同之处为室间隔组织呈发育不良状态，部分膜部室间隔组织形成夹层，并出现约7mm中断，室间隔的近心尖部回声中断约8mm，并可探及多处细小的回声脱失。室间隔中下段及右室心尖部心肌发育不良，呈囊性网状样结构改变，随着心室的收缩及舒张运动，其运动路径呈蛇行不规则性摆动状态。位于剑下大动脉短轴断面观察时，室间隔投影状回声似环形，应在各个角度、各个断面逐层扫描，加以识别，做出正确的诊断。

（本章病例29-7心血管造影图由放射科凌坚教授提供，特此致谢！）

（刘延玲）

第三十章　瓣膜脱垂

心脏瓣膜脱垂（cardiac valve prolapse）可发生于心脏四组瓣膜中的任何一组，但以二尖瓣叶的发病率较高，其次为主动脉瓣叶，而发生于三尖瓣叶及肺动脉瓣叶的几率较低。

一、病理解剖及病理生理

1. 二尖瓣叶　正常的整个二尖瓣器装置与左心房及左心室壁具有结构上的完整性，而且功能协调一致，如果二尖瓣器的任一部位出现结构性异常或左心房及左心室的运动出现不协调状态，均可导致二尖瓣叶的脱垂、腱索断裂及乳头肌的功能不全。

二尖瓣叶脱垂现象可由各类因素引起，先天性的如瓣叶发育冗长、增厚、挛缩、瓣叶的缺如及瓣叶出现裂隙均可造成二尖瓣叶脱垂及关闭不全；后天性的原因如外力造成的瓣叶腱索断裂，心肌缺血性改变后，心腔扩大，二尖瓣叶乳头肌功能不全所致二尖瓣叶的脱垂，瓣叶关闭不全，也可由于瓣膜的黏液性变所致。

2. 主动脉瓣叶　正常的主动脉瓣叶为致密的纤维组织组成，瓣叶的根部附着于主动脉瓣环部位，由膜部室间隔、肌部室间隔、部分左室的游离壁、纤维三角及二尖瓣前叶根部的纤维组织共同支撑。如上述的某一部分出现结构上的改变，均可造成主动脉瓣的脱垂，出现关闭不全。如膜部室间隔出现较大的连续性中断，常常伴有主动脉瓣右冠瓣的脱垂，造成主动脉瓣关闭不良，出现反流现象。

一些后天的因素也可引起主动脉瓣脱垂，如感染性心内膜炎、白塞综合征等均可引起瓣叶的脱垂，出现关闭不良现象，瓣口出现反流。

二、临床表现

1. 二尖瓣脱垂　患者可出现心慌、气短、乏力及胸闷等表现，如出现急性的二尖瓣叶腱索断裂或主动脉瓣叶的穿孔，患者可出现阵发性呼吸困难、端坐呼吸、咳粉红色泡沫痰等急性左心衰竭症状。心脏扩大，可闻及明显的收缩期杂音。

2. 主动脉瓣脱垂　急性发病者可出现呼吸困难、端坐呼吸、休克等症状，血压降低，部分患者可迅速死亡。主动脉瓣区域可闻及舒张期杂音，心脏扩大。

三、超声心动图表现

病例 30-1　男，54 岁（图 30-1）

✧ 二维超声心动图

左心房室内径增大，右心房室内径在正常范围。室间隔与左室壁厚度正常，前间隔变薄，向右心室膨出，运动欠协调，呈矛盾运动，其余各室壁运动幅度尚可。二尖瓣叶增厚，运动幅度增大，收缩期可探及前叶及后叶脱入左房，并可探及甩动的腱索残端，致瓣叶关闭不良。其余各瓣膜形态、结构及启闭未见明显异常。心包腔内未见异常。

✧ 多普勒超声心动图

收缩期二尖瓣口探及大量反流，流速为 4.9m/s，压差为 96mmHg。

✧ 超声心动图诊断

二尖瓣叶脱垂、二尖瓣腱索断裂、二尖瓣关闭不全、二尖瓣大量反流，前壁心肌缺血性改变。

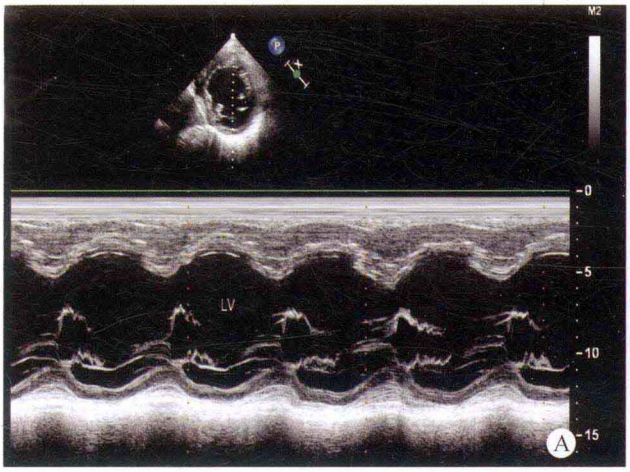

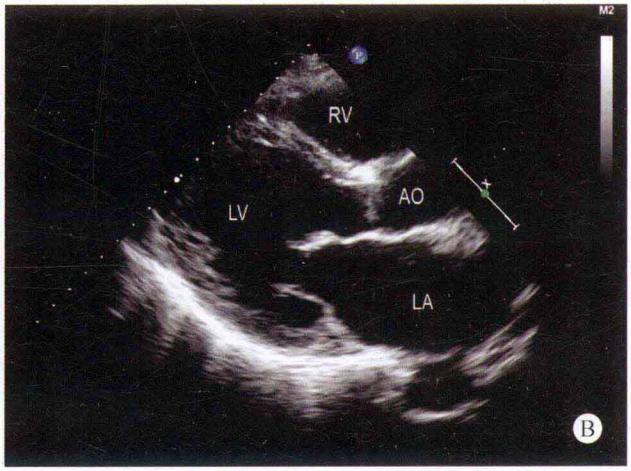

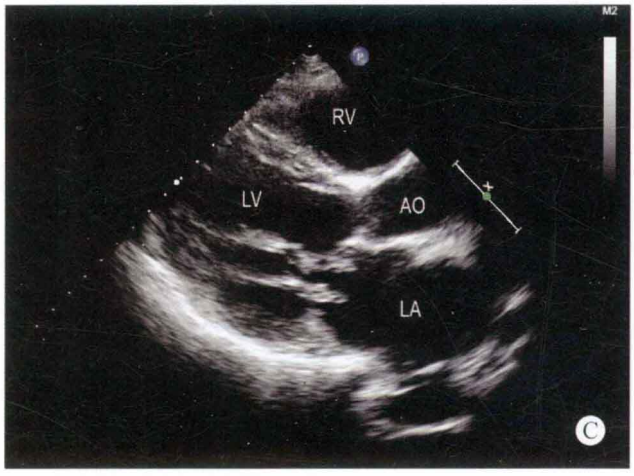
RV
LV
AO
LA
C

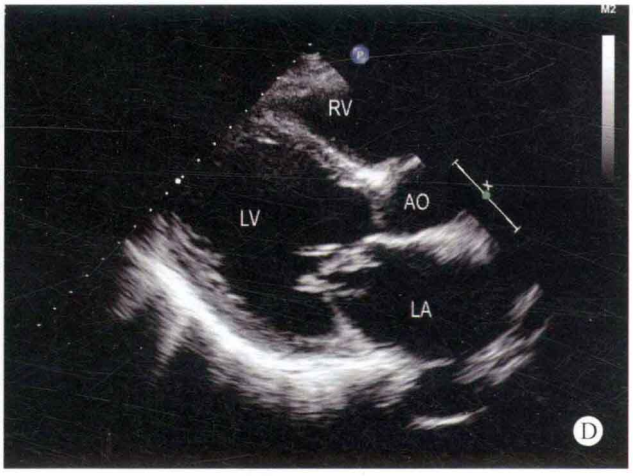
RV
LV
AO
LA
D

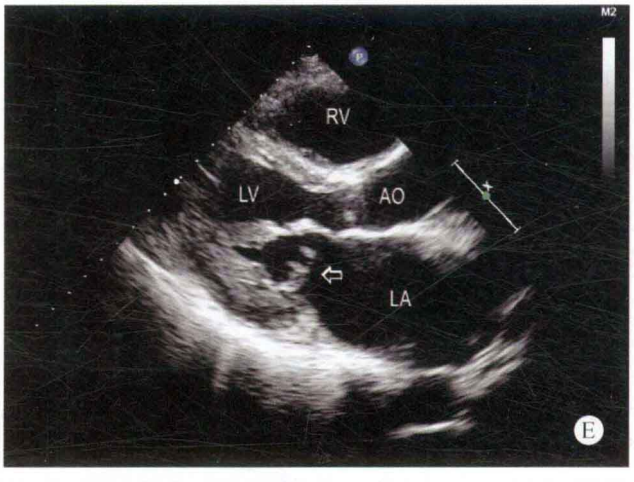
RV
LV
AO
LA
E

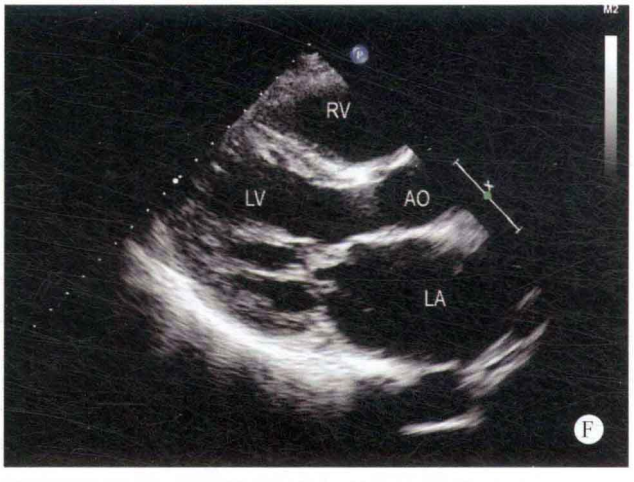
RV
LV
AO
LA
F

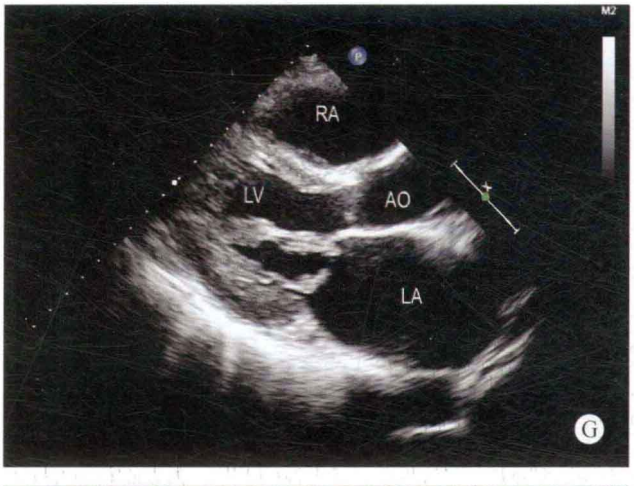
RA
LV
AO
LA
G


RV
MV
H


MV
I

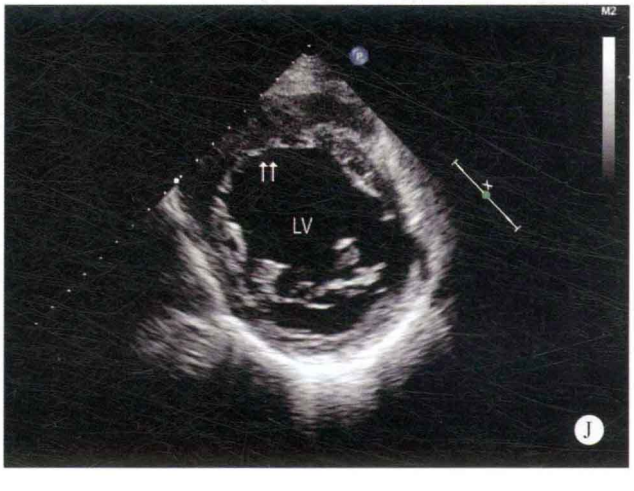
LV
J

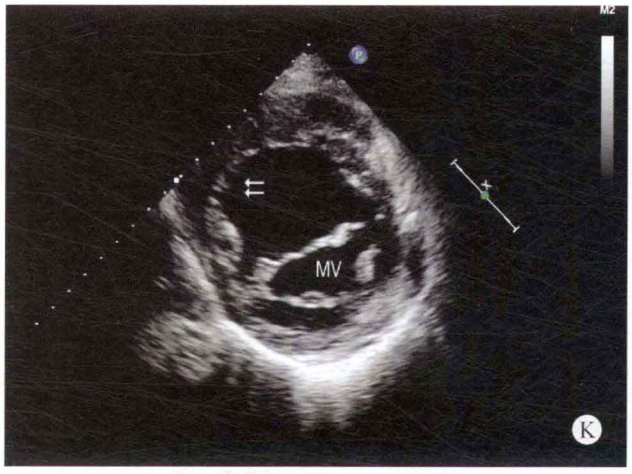
M2
MV
K

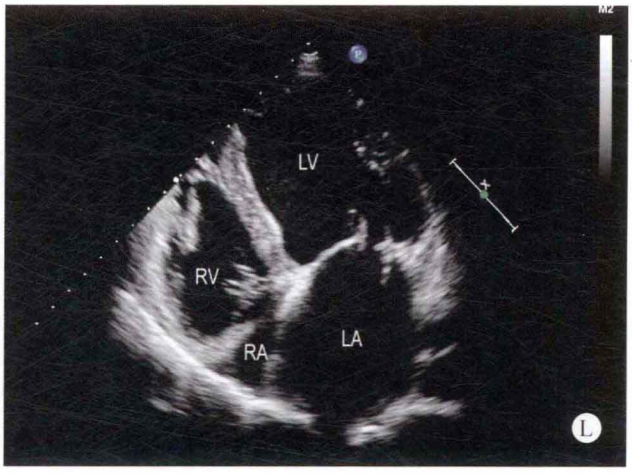
M2
LV
RV
RA
LA
L

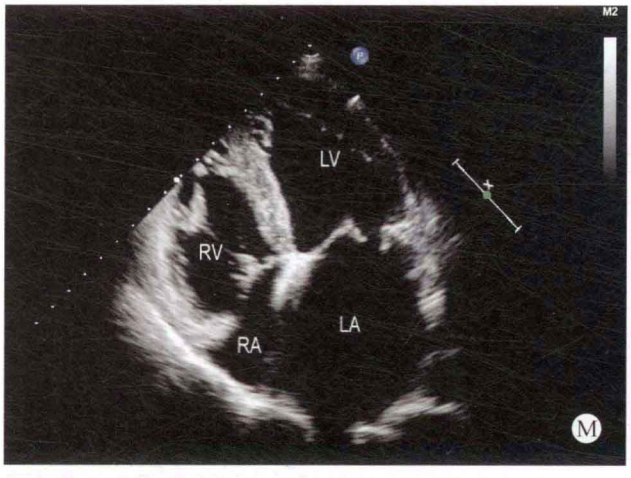
M2
LV
RV
LA
RA
M

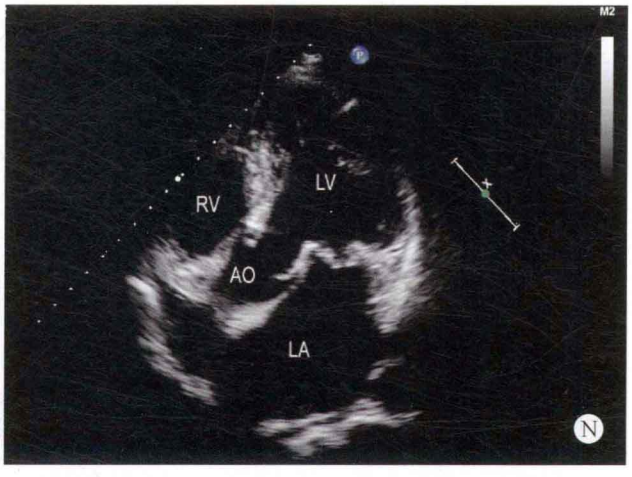
M2
RV
LV
AO
LA
N

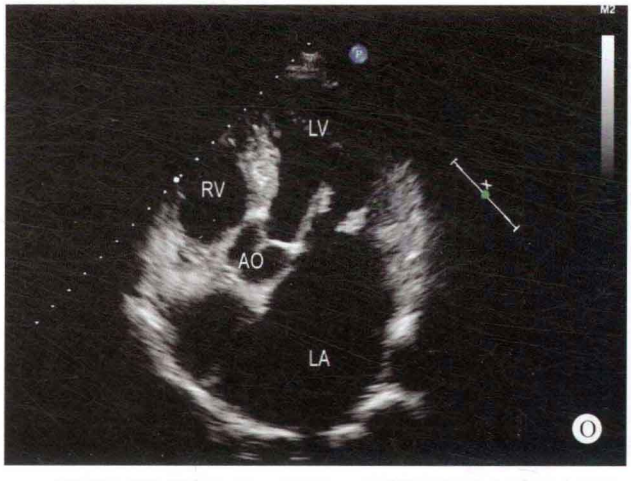
M2
LV
RV
AO
LA
O

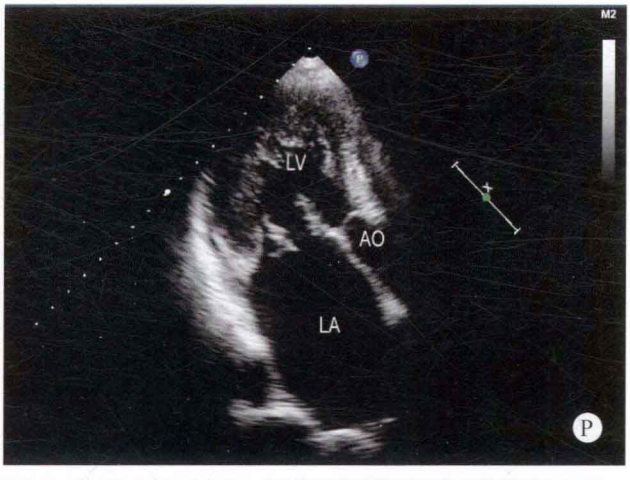
M2
LV
AO
LA
P

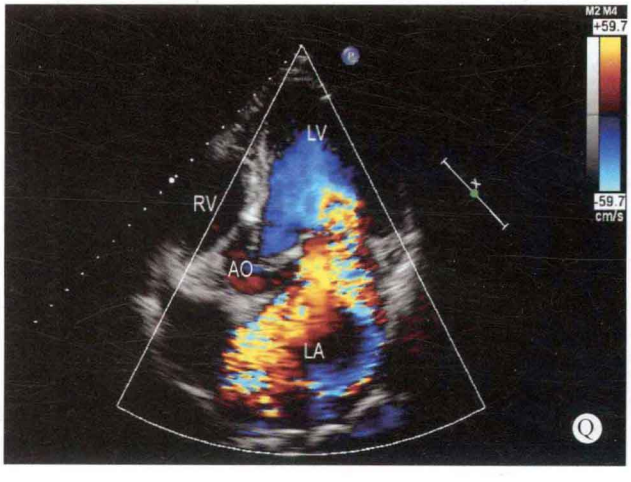
M2 M4
+59.7
-59.7
cm/s
LV
RV
AO
LA
Q

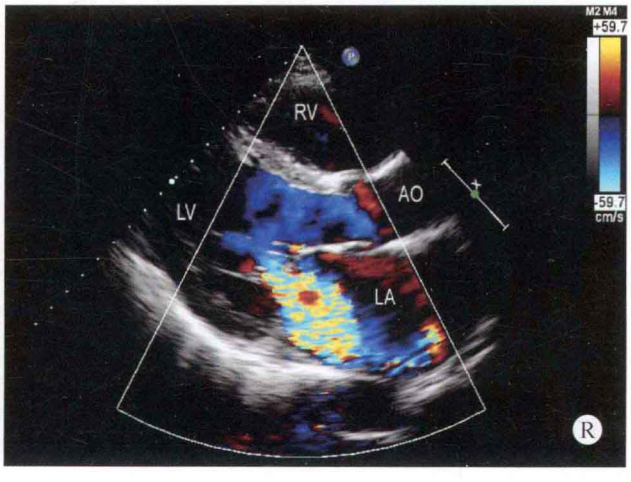
M2 M4
+59.7
-59.7
cm/s
RV
LV
AO
LA
R

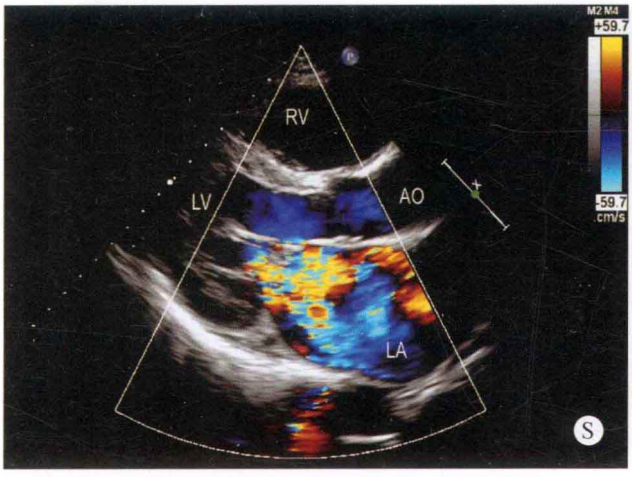

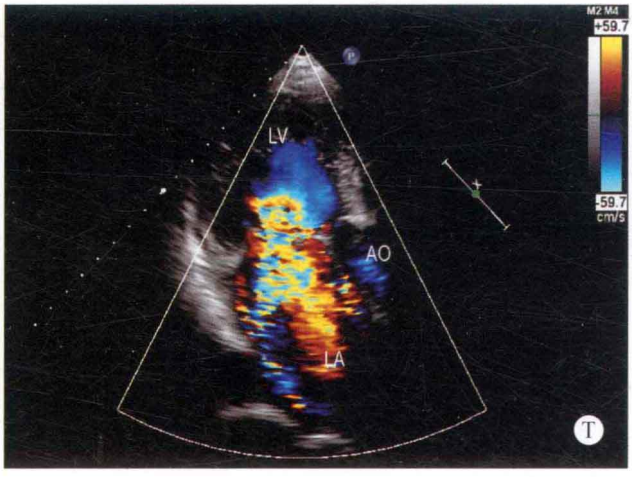

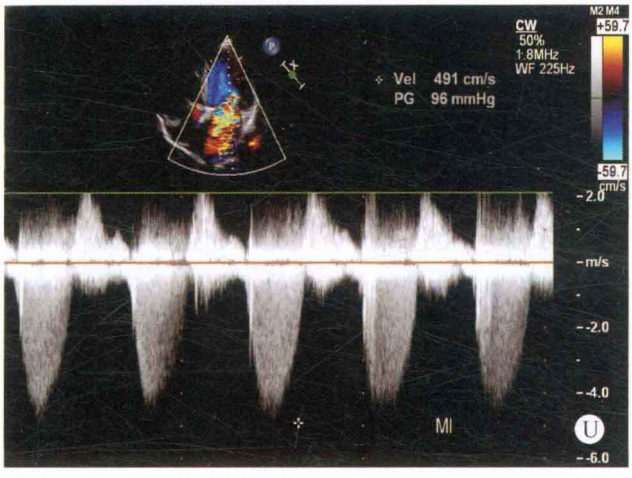

图 30-1　A. M 型超声心动图：左心室内径增大，左室流出道增宽，舒张期二尖瓣前后叶开放时，出现震颤；B～G. 左心室长轴断面：左心房室内径增大，左室流出道增宽，收缩期二尖瓣前、后叶脱向左房，致瓣叶关闭不良；H～K. 左心室短轴断面：左心室内径增大，前间隔厚度变薄，向右心室膨出，呈矛盾运动（箭头所示）；L、M. 胸骨左缘四腔心断面：左心房室内径增大，收缩期二尖瓣前后叶脱向左房，致瓣叶关闭不良；N、O. 胸骨左缘五腔心断面：左心房室内径增大，收缩期二尖瓣前后叶脱向左房，瓣叶关闭不良；P. 心尖左心室长轴断面：左心房室内径增大，收缩期二尖瓣前、后叶脱向左房，瓣叶关闭不良；Q. 彩色多普勒心尖左心室长轴断面：左心房内出现源于二尖瓣口的中量反流；R、S. 彩色多普勒左心室长轴断面：左心房室内径增大，收缩期二尖瓣口出现反流性血流；T. 彩色多普勒心尖左心室长轴断面：收缩期二尖瓣口出现反流性血流；U. 连续多普勒二尖瓣反流血流频谱：收缩期二尖瓣口探及高速反流性血流频谱

✧ 病例分析

本病例收缩期二尖瓣前、后叶同时脱垂，致瓣叶出现关闭不良现象，二尖瓣口出现大量的反流，造成左心房室扩大，患者同时存在前间隔厚度变薄，向右心室方向膨出，并出现矛盾运动的心肌缺血性表现。由于患者的二尖瓣脱垂，瓣口出现大量的反流，在检查的过程中容易忽略心肌出现缺血性的改变，出现漏诊现象。

✧ 鉴别诊断

本例患者应注意与心肌缺血性改变后，由于乳头肌功能不全，造成的二尖瓣关闭不全、二尖瓣反流相鉴别。

✧ 思维要点

（1）二尖瓣叶脱垂同时伴有腱索断裂的检出。

（2）室壁运动的异常提示是否同时存在心肌缺血性改变。

病例 30-2　男，33 岁（图 30-2）

✧ 二维超声心动图

右心房室内径增大，左心房室内径在正常范围，室间隔与左室壁厚度正常，运动幅度增强。膜部室间隔回声中断约 7mm，房间隔连续性良好。三尖瓣叶冗长、轻度增厚，收缩期后叶及隔叶脱向右房，致瓣叶关闭不良。其余各瓣膜形态、结构及启闭运动正常。大动脉连接关系及发育正常，主动脉弓降部未见异常。

✧ 多普勒超声心动图

收缩期室水平探及左向右高速分流，流速为 6.5m/s，压差为 194mmHg；三尖瓣口探及大量反流，流速为 4.3m/s，压差为 73mmHg。

✧ 超声心动图诊断

先天性心脏病、膜部室间隔缺损、室水平左向右分流、三尖瓣隔叶及后叶脱垂、三尖瓣关闭不全、三尖瓣大量反流。

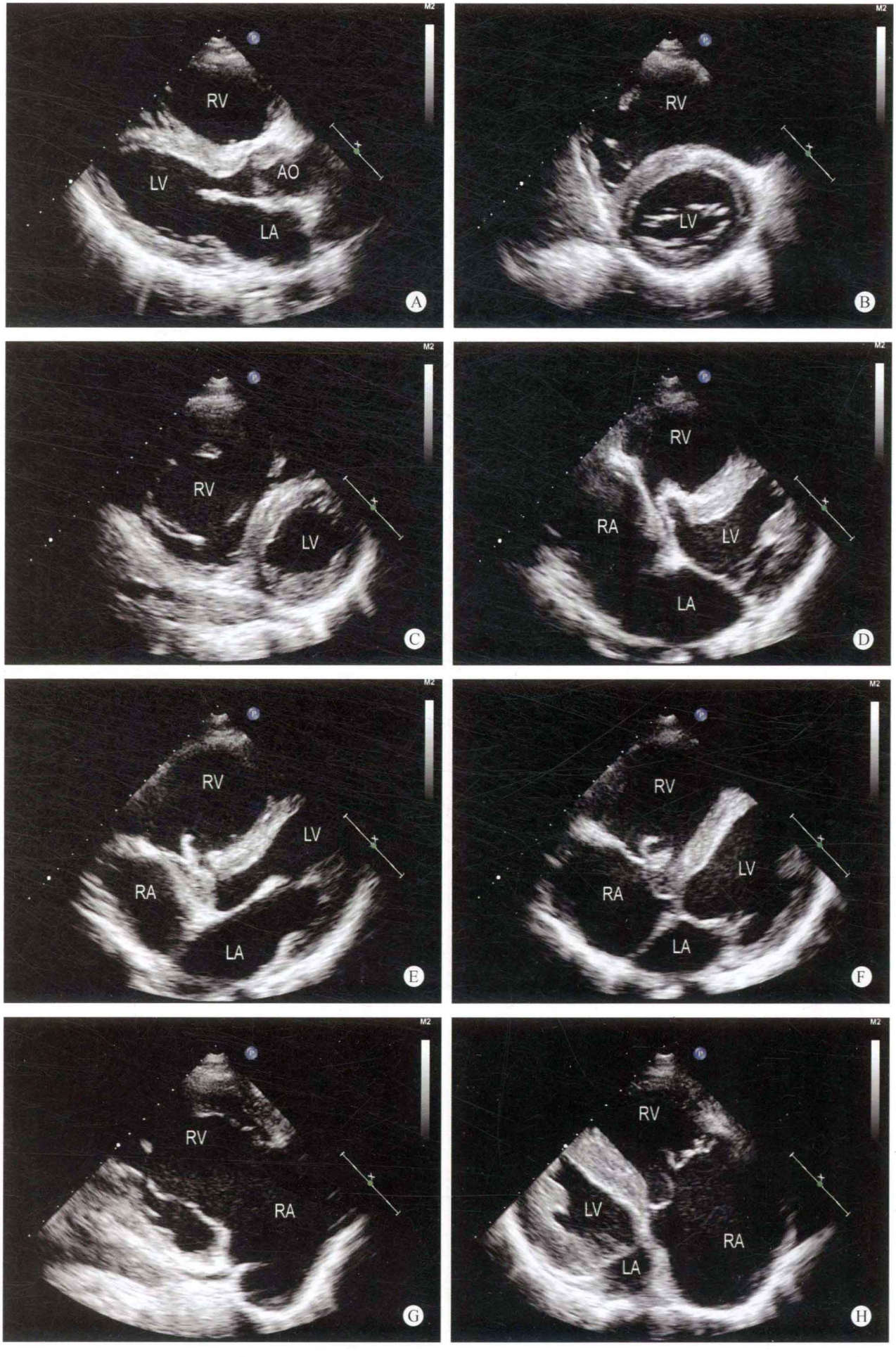
RV
LV
AO
LA
A
RV
LV
B
RV
LV
C
RV
RA
LV
LA
D
RV
LV
RA
LA
E
RV
LV
RA
LA
F
RV
RA
G
RV
LV
RA
LA
H

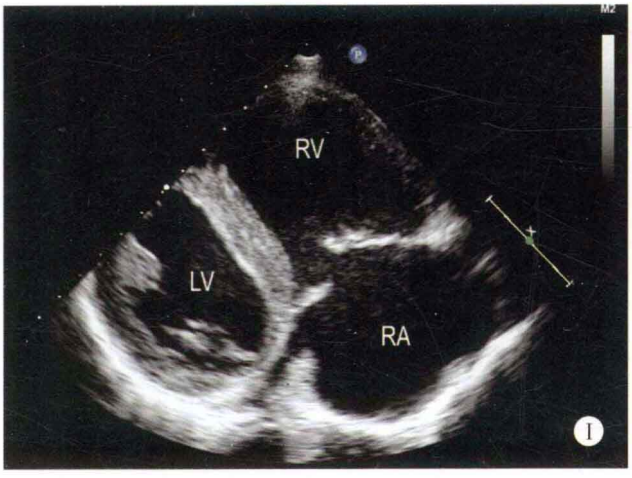
RV
LV
RA
I

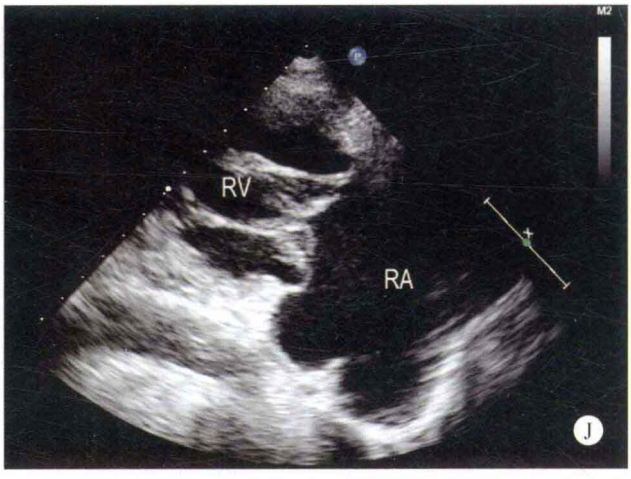
RV
RA
J

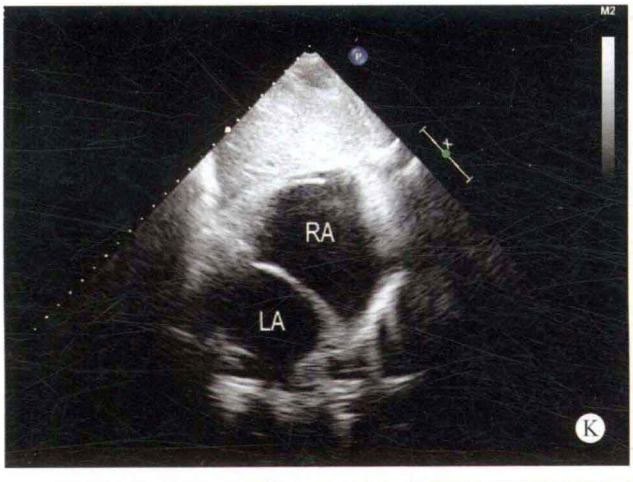
RA
LA
K

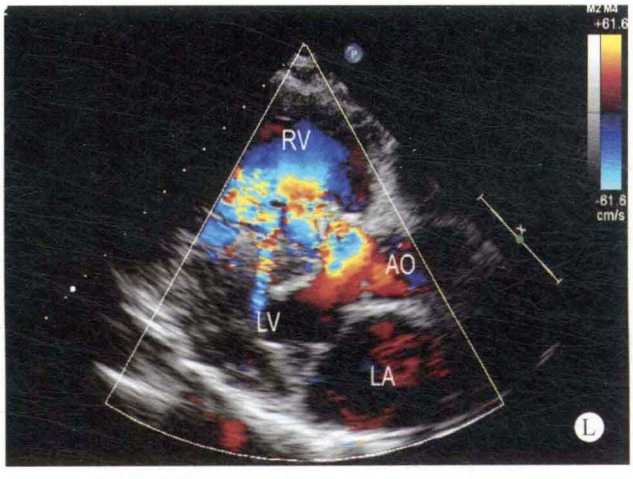
RV
AO
LV
LA
L

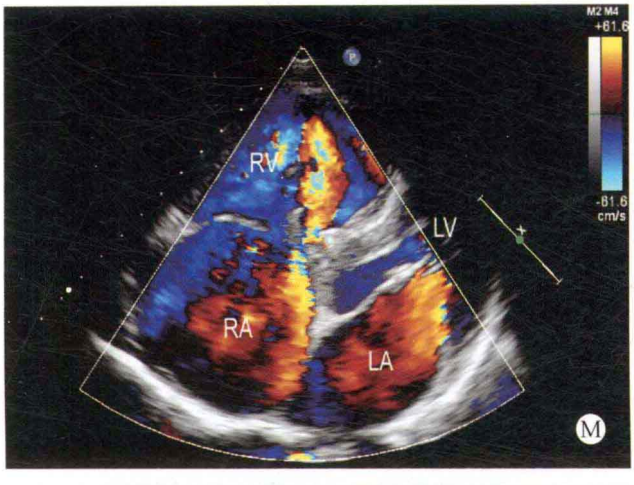
RV
LV
RA
LA
M

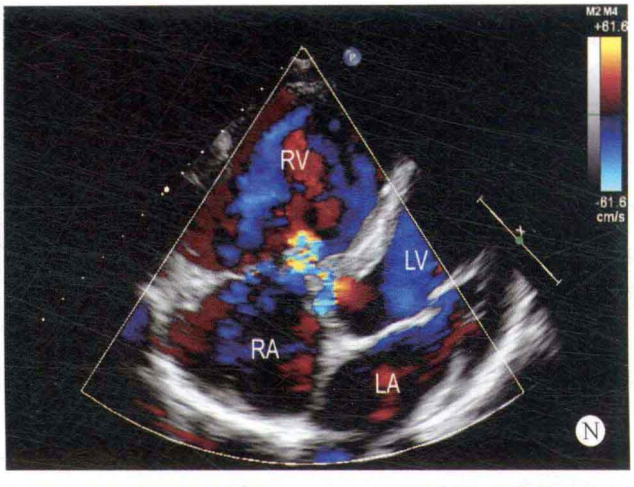
RV
LV
RA
LA
N

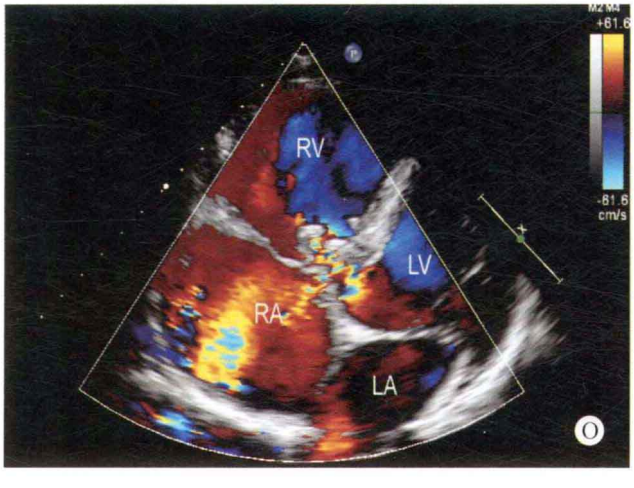
RV
LV
RA
LA
O

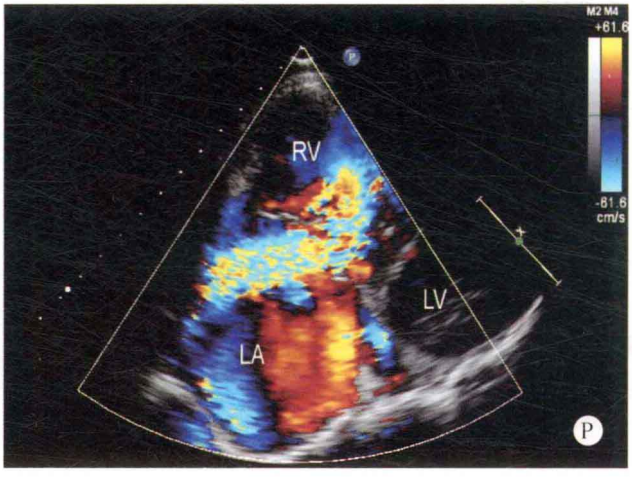
RV
LV
LA
P

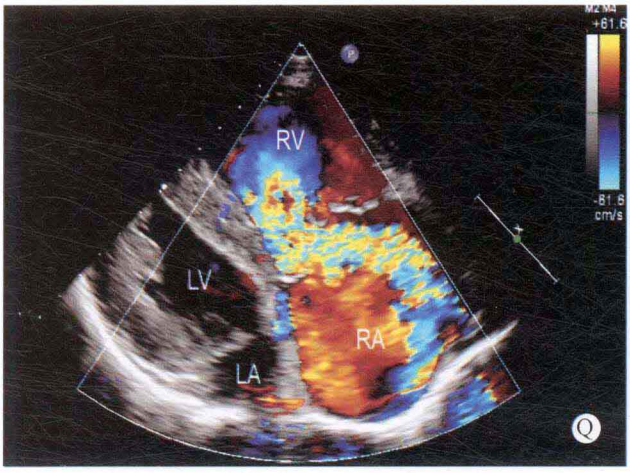

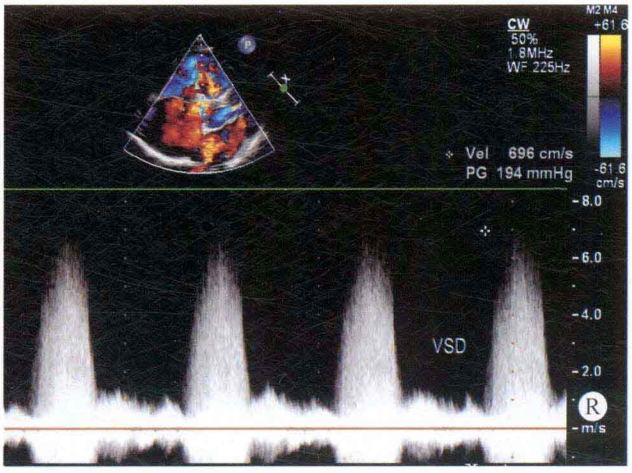

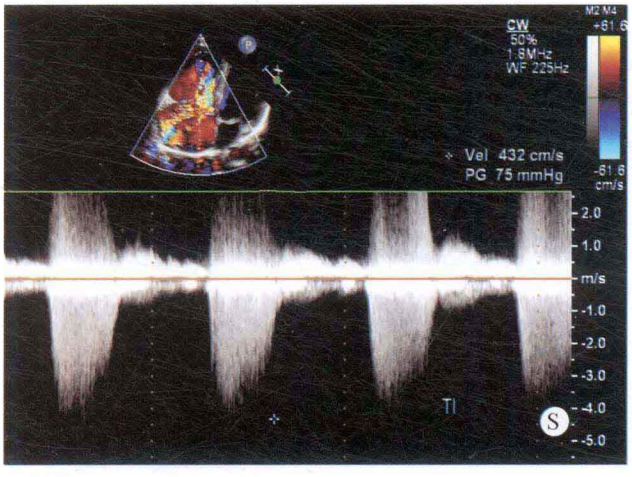

图 30-2 A. 左心室长轴断面：右心房室内径增大，主动脉瓣轻度增厚；B. 左心室短轴断面：右心室增大；C. 双心室短轴断面：右心室增大，三尖瓣叶运动幅度增大；D～F. 四腔心断面：膜部室间隔向右心室膨出，回声中断，三尖瓣叶形态异常；G～J. 右室流入道断面：右心房室内径增大，收缩期三尖瓣隔叶与后叶脱向右心房，致瓣叶关闭不良；K. 剑下双心房断面：房间隔连续性良好；L. 彩色多普勒左心室长轴断面：室水平探及五彩镶嵌色的高速左向右分流；M～P. 彩色多普勒四腔心断面：膜部室间隔向右心室膨出，收缩期室水平出现五彩镶嵌色的高速左向右分流，三尖瓣口探及大量反流；Q. 彩色多普勒双心室流入道断面：收缩期三尖瓣口出现大量五彩镶嵌色的反流；R. 连续多普勒室水平分流血流频谱：室水平探及高速分流性血流；S. 连续多普勒三尖瓣反流血流频谱：右心房内探及大量反流性血流

病例分析

本病例同时存在室间隔缺损及三尖瓣叶脱垂，较为少见。如何估测肺动脉压力在本病例中值得探讨，根据压差方法，三尖瓣口的反流速度为 4.3m/s，压差为 73mmHg，估测肺动脉压为 83～88mmHg，但根据室水平的分流速度为 6.5m/s、压差为 194mmHg 来估测肺动脉压，假定血压为 120mmHg，用血压减去分流的压差，肺动脉压力呈负值状态。因此从本病例来看，压差法并不适用于所有的患者。

思维要点

（1）室间隔缺损对三尖瓣叶启闭功能的影响。

（2）在本病例中如何正确地估测肺动脉的压力。

病例 30-3 女，46 岁（图 30-3）

二维超声心动图

左心房室内径增大，右心房室内径在正常范围。室间隔与左室壁厚度在正常范围，运动幅度增强。二尖瓣后叶增厚，收缩期瓣叶的 P_2 区域脱向左心房，致瓣叶关闭不良，并探及部分瓣叶及腱索组织脱向左心房腔内，呈甩动状态，致瓣叶关闭不良。其余各瓣膜形态、结构及启闭运动未见异常。

多普勒超声心动图

舒张期二尖瓣口血流速度轻度增快，收缩期可探及大量反流，反流性血流速度为 6.7m/s，压差为 180mmHg，主动脉瓣口探及微量反流。

超声心动图诊断

二尖瓣后叶脱垂、二尖瓣后叶腱索断裂、二尖瓣关闭不全、二尖瓣大量反流。

病例分析

患者由于搬动过重的物品后，突发心悸、气短、胸闷等症状而到医院就诊。超声心动图显示患者的左心房及左心室增大，二尖瓣叶开放及关闭时，二尖瓣后叶呈摆动状态，收缩期瓣叶的 P_2 区域脱向左心房，并探及部分瓣叶及腱索组织脱向左心房腔内，呈无牵拉状态，致二尖瓣叶关闭不良，出现大量反流。

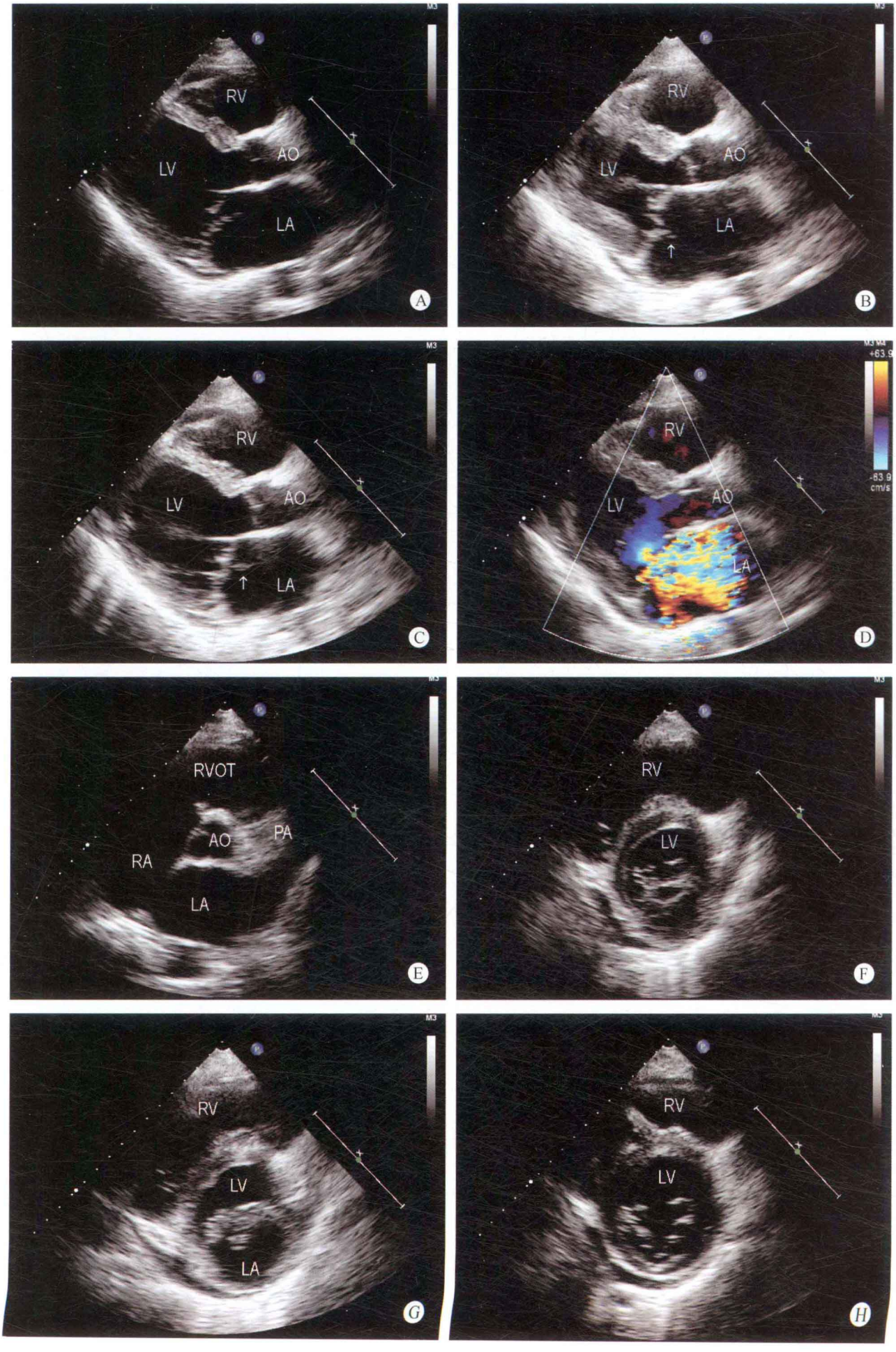
RV
AO
LV
LA
A
RV
AO
LV
LA
B
RV
LV
AO
LA
C
RV
LV
AO
LA
D
RVOT
AO
PA
RA
LA
E
RV
LV
F
RV
LV
LA
G
RV
LV
H

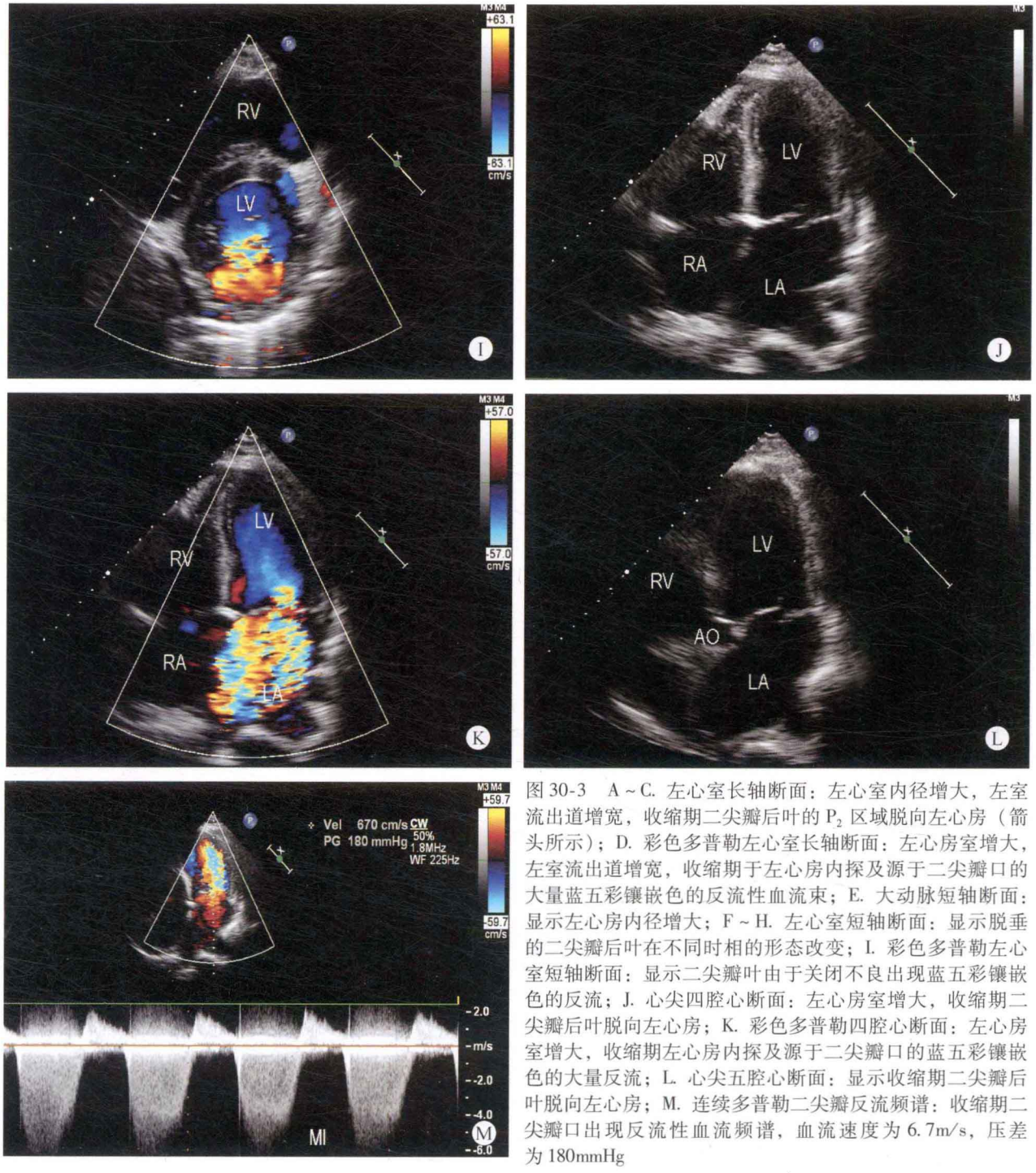

图 30-3 A～C. 左心室长轴断面：左心室内径增大，左室流出道增宽，收缩期二尖瓣后叶的 P_2 区域脱向左心房（箭头所示）；D. 彩色多普勒左心室长轴断面：左心房室增大，左室流出道增宽，收缩期于左心房内探及源于二尖瓣口的大量蓝五彩镶嵌色的反流性血流束；E. 大动脉短轴断面：显示左心房内径增大；F～H. 左心室短轴断面：显示脱垂的二尖瓣后叶在不同时相的形态改变；I. 彩色多普勒左心室短轴断面：显示二尖瓣叶由于关闭不良出现蓝五彩镶嵌色的反流；J. 心尖四腔心断面：左心房室增大，收缩期二尖瓣后叶脱向左心房；K. 彩色多普勒四腔心断面：左心房室增大，收缩期左心房内探及源于二尖瓣口的蓝五彩镶嵌色的大量反流；L. 心尖五腔心断面：显示收缩期二尖瓣后叶脱向左心房；M. 连续多普勒二尖瓣反流频谱：收缩期二尖瓣口出现反流性血流频谱，血流速度为 6.7m/s，压差为 180mmHg

在诊断的过程中，如果瓣叶出现腱索断裂，瓣体部翻入心房侧，应注意与房室瓣叶附着赘生物相鉴别。由于赘生物所致的瓣叶关闭不良，瓣叶上附着的赘生物在心室收缩与舒张时，随瓣叶的启闭运动而呈甩动状态，与瓣叶腱索断裂后的表现极为相似，极易混淆。如注意瓣叶的形态改变和患者的发病过程，两者便可鉴别。

思维要点

（1）二尖瓣叶脱垂或腱索断裂的确定。

（2）与二尖瓣叶赘生物之间的鉴别。

病例 30-4 男，36 岁（图 30-4）

二维超声心动图

左心室内径增大，其余各房室内径在正常范围。室间隔与左室壁厚度正常，运动幅度尚可。主动脉瓣为三叶瓣，瓣缘轻度增厚，开放轻度受限，舒张期可见主动脉瓣右冠瓣内膜样组织呈囊袋样脱入左室流出道，其顶

端可探及多个破口，瓣叶关闭不良。其余各瓣膜形态、结构及启闭运动未见明显异常。心包腔内未见异常。

多普勒超声心动图

收缩期主动脉瓣口血流速度增快，舒张期可探及大量反流，反流性血流速度为4.8m/s，跨瓣压差为93mmHg。收缩期二、三尖瓣口探及少量反流。

超声心动图诊断

白塞综合征、主动脉瓣脱垂、主动脉瓣穿孔、主动脉瓣关闭不全、主动脉瓣口大量反流、轻度主动脉瓣狭窄。

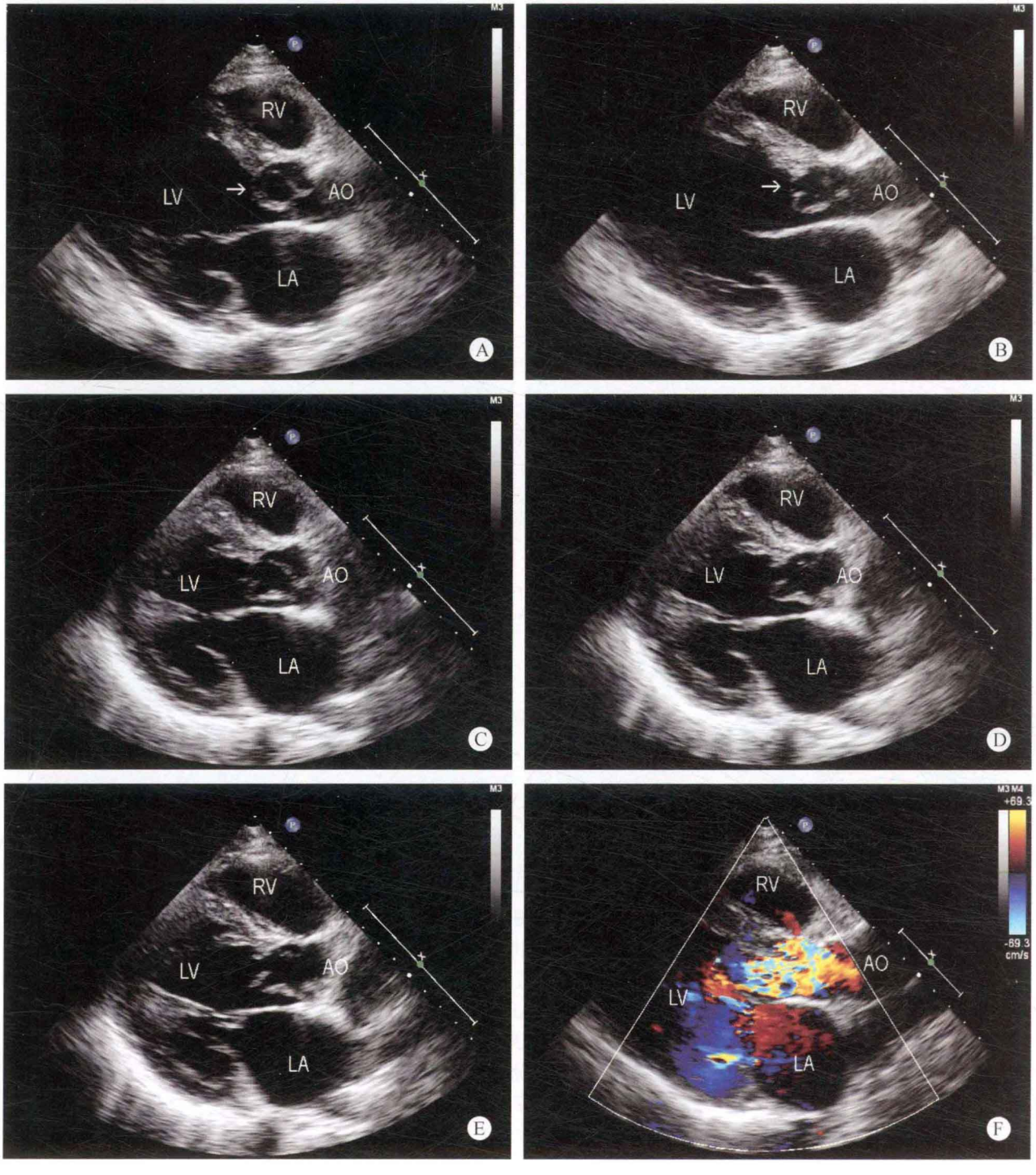

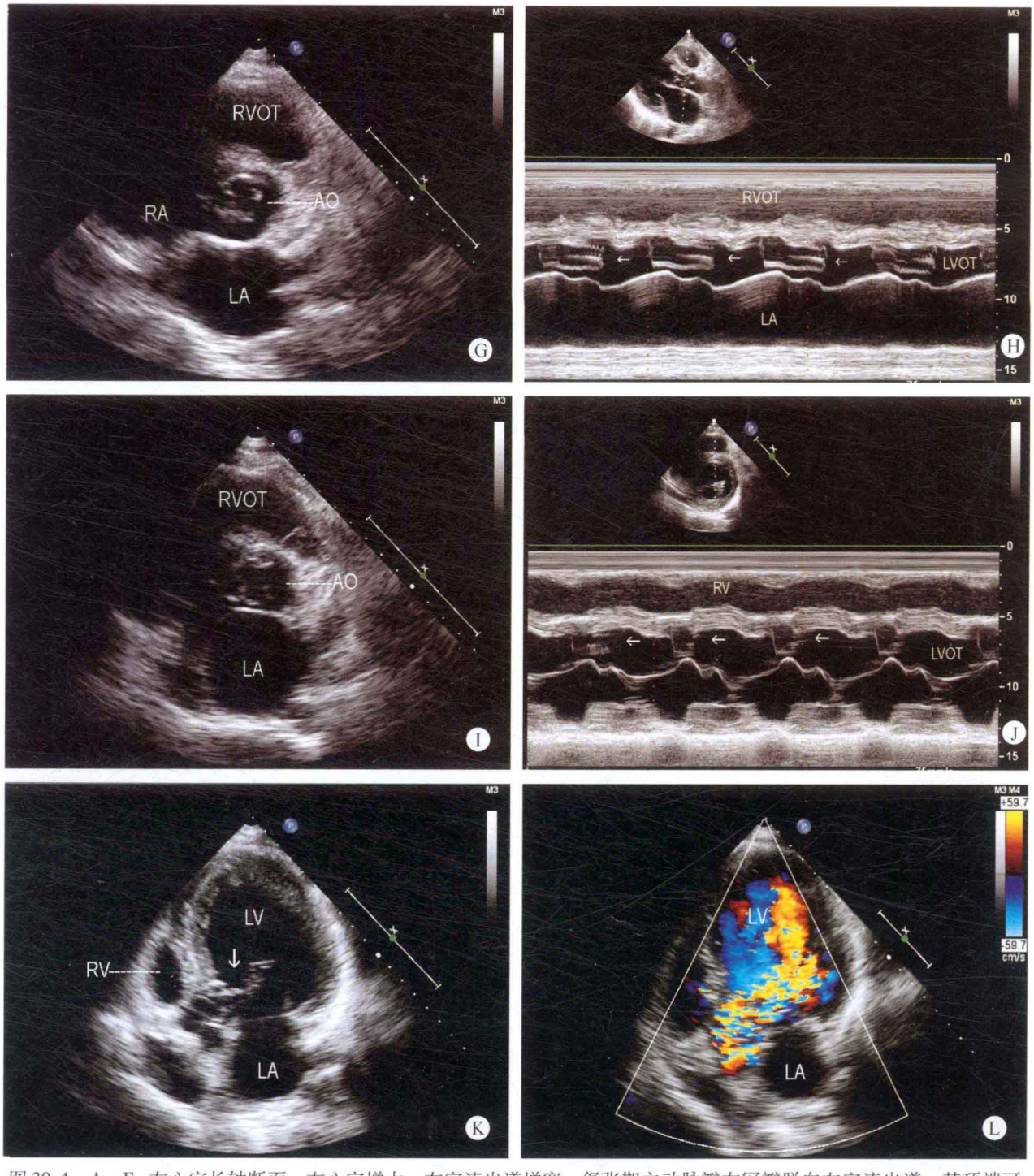

图 30-4 A～E. 左心室长轴断面：左心室增大，左室流出道增宽，舒张期主动脉瓣右冠瓣脱向左室流出道，其顶端可探及破口（箭头所示），并显示不同的心室位于不同的时相时，脱入左室流出道的右冠瓣形态不同；F. 彩色多普勒左心室长轴断面：舒张期左室流出道探及源于主动脉瓣口呈五彩镶嵌色的反流性血流；G. 大动脉短轴断面：由于主动脉瓣出现脱垂和破口，瓣口呈不规则形；H. M 型左室流出道波群：显示舒张期主动脉右冠瓣脱入左室流出道（箭头所示）；I. 左室流出道短轴断面：左心房增大，主动脉瓣右冠瓣呈不规则状态，瓣叶关闭不良；J. M 型左室流出道波群：舒张期位于二尖瓣前叶的左室流出道部位出现脱垂的主动脉瓣右冠瓣的组织结构（箭头所示）；K. 心尖五腔心断面：舒张期主动脉瓣右冠瓣呈乳头状脱入左室流出道，顶端可探及破口，（箭头所示）；L. 彩色多普勒心尖五腔心断面：舒张期左室流出道可探及源于主动脉瓣口的五彩镶嵌色反流性血流

病例分析

白塞综合征极为少见，尤其是累及心血管系统的病例更为少见，主要累及口腔及外阴、眼睑及皮肤。其主要的病理改变为内膜系统的溃烂，从而造成一系列的临床症状。本例患者累及主动脉系统，主动脉瓣叶及主动

脉窦部内膜受损，致使舒张期内膜组织脱入左室流出道，累及主动脉瓣叶出现溃疡穿孔，瓣叶的形态结构出现异常，影响瓣叶的启闭功能，瓣叶关闭不良，造成主动脉瓣口的大量反流。

在检查的过程中应注意患者的发病史及所出现的体征，注意与主动脉瓣叶赘生物相鉴别。大多数的赘生物回声较强，通常呈不规则的团块状，随瓣叶的启闭运动而摆动。而本病脱垂的主动脉瓣内膜组织回声较弱，形似囊状。

本病还需与主动脉瓣下淋巴管囊肿相鉴别，淋巴管囊肿多发生于患有先天性心脏病的婴幼儿患者，一般瘤体包膜完整，内为无回声区域，有蒂，可寻找到蒂的附着点，并且不影响主动脉瓣的启闭功能，注意到上述问题两者不难鉴别。

✧ 思维要点

（1）白塞综合征的特征性改变。
（2）与主动脉瓣赘生物的鉴别。
（3）与淋巴管囊肿的鉴别。

四、检查过程中的思维方式

本章所讨论的问题是瓣叶脱垂所造成的瓣叶功能障碍，如关闭不良，出现大量的反流。心腔内的四组瓣叶均可出现不同程度的脱垂现象。瓣叶脱垂可发生于任何年龄阶段，但以成年人居多，尤其是二尖瓣叶的脱垂。

（1）如收缩期二尖瓣口出现异常回声，应仔细观察异常回声的形态，辨别是瓣膜本身的组织成分，还是附着于瓣叶的其他组织，结合患者的病史鉴别诊断。二尖瓣叶腱索断裂患者常有超出患者能力的体力劳动现象，收缩期瓣叶脱向左心房时，可出现脱垂的瓣叶组织，但舒张期瓣叶开放时，异常回声消失，且无较长时间的发热病史；而二尖瓣叶附着的赘生物为瓣叶组织以外的成分，与瓣叶相比较，回声较强，呈块状或不规则性，随瓣叶启闭而摆动，无论收缩期还是舒张期瓣叶的异常回声均存在，患者有较长的发热病史。注意回声的形态与患者的病史可以做出鉴别诊断。

二尖瓣叶脱垂及腱索断裂
- 收缩期脱向左心房
- 瓣叶无异常回声附着
- 收缩期瓣口出现反流
- 患者无发热病史

二尖瓣叶赘生物
- 无瓣叶脱向左心房
- 瓣叶有异常回声附着
- 收缩期瓣口可出现反流
- 患者有长期发热病史

（2）主动脉脱垂可单独发生，如先天主动脉窦部薄弱，出现脱垂或穿孔，也可由于白塞综合征造成主动脉瓣叶的受损，瓣叶脱向左室流出道部位，也可发生于室间隔缺损的患者，由于膜部室间隔回声脱失，出现支撑物所致。瓣叶脱垂程度较重时，易与主动脉瓣下淋巴管囊肿相混淆，应注意鉴别。

主动脉瓣脱垂
- 舒张期主动脉瓣脱入左室流出道
- 主动脉瓣下无异常回声
- 舒张期出现大量反流
- 可发生于任何年龄

主动脉瓣下淋巴管囊肿
- 舒张期无主动脉瓣脱垂现象
- 主动脉瓣下出现囊性异常回声
- 舒张期可无反流现象
- 多发于婴幼儿

瓣叶的脱垂还可发生于三尖瓣叶及肺动脉瓣叶，但均较少见，因此对于瓣口出现中至大量的反流者应观察瓣叶形态结构的改变，对出现的反流做出明确的病因诊断。

（刘延玲）

第三十一章　感染性心内膜炎

感染性心内膜炎（infective endocarditis，IE）是指微生物引起心内膜感染的一系列炎症表现。受损最严重的往往是心脏瓣膜，特别是在有病变瓣膜的基础上，容易引起微生物的着落与感染，但有时也可发生于正常瓣膜。感染也可发生在心内间隔缺损、大血管异常分流或狭窄部位。

一、病理生理

感染引起的心内膜病变主要为瓣膜的赘生物和瓣叶的破坏。赘生物是IE最重要的病理改变，主要由病原体、血小板、纤维素和坏死的瓣膜组织组成，赘生物可位于心内膜的任何部位，以瓣膜的闭合缘和瓣叶处多见，可造成瓣膜的变形、穿孔或腱索断裂，导致瓣膜关闭不全；特别是累及主动脉瓣或人工瓣，炎症可侵犯瓣叶周围组织，形成瓣周脓肿。感染还可侵犯主动脉窦，造成主动脉窦破入邻近的心腔。感染如果蔓延至邻近的心肌可形成心肌脓肿。另外，赘生物脱落可导致周身的梗死现象。

二、临床表现

1. 发热　发热是IE最常见的症状和体征。

2. 心脏杂音　绝大多数患者出现心脏杂音，或是原有心脏杂音性质改变。心脏杂音变化是IE的特征性改变。

3. 栓塞　全身栓塞是IE常见的临床表现，体循环、肺循环均可发生，但以体循环多见，可发生于疾病的任何阶段。因受累的器官不同，可出现相应的临床表现。

三、超声心动图表现

病例31-1　男，54岁（图31-1）

✧ 二维超声心动图

左心房室内径增大，右心房室内径在正常范围，室间隔与左室壁厚度为正常高限，运动幅度增强。二尖瓣及主动脉瓣叶部位可探及多个回声不均匀的团块，大小似蚕豆，还可探及多个散在的团块状异常回声，并随瓣叶启闭而甩动，致主动脉瓣叶及二尖瓣叶关闭不良，收缩期二尖瓣前叶脱向左房，其余各瓣膜形态、结构及启闭未见明显异常。

✧ 多普勒超声心动图

收缩期主动脉瓣口血流速度增快，流速为3.2m/s，压差为41mmHg；舒张期可探及中量反流，流速为4.7m/s，压差为88mmHg；二尖瓣口血流速度增快，流速为2.4m/s，压差为23mmHg；收缩期可探及大量反流，流速为5.7m/s，压差为130mmHg。

✧ 超声心动图诊断

亚急性细菌性心内膜炎、二尖瓣叶及主动脉瓣叶赘生物、二尖瓣关闭不全、二尖瓣大量反流、主动脉瓣关闭不全、主动脉瓣中量反流，不除外主动脉瓣及二尖瓣破损。

✧ 病例分析

患者年龄较大，附着于二尖瓣叶及主动脉瓣叶的赘生物极易与老年性主动脉瓣及二尖瓣产生的瓣叶退行性变所造成的瓣叶钙化形成的斑块相混淆，两者之间应注意鉴别。

亚急性细菌性心内膜炎所造成的二尖瓣叶及主动脉瓣叶赘生物，患者应有较长时间的发热病史，通常整体状态较差，部分患者可出现心功能减低或出现心力衰竭表现，而且瓣叶出现赘生物附着，可造成瓣叶关闭不良，出现反流或瓣叶开放受阻现象。而老年性的瓣叶退行性变则无明确的发热病史，而且患者的整体状态无明显异常，瓣叶出现程度较重的关闭不全或开放受阻现象的几率较低。在检查的过程中注意结合患者病史，两者之间则不难鉴别。

M型超声心动图在本病的诊断中起到了良好的作用，由于各局部解剖结构的M型超声心动图运动曲线出现形态上的异常，如主动脉瓣叶开放的方盒形呈毛刷样改变，二尖瓣前叶出现粗线条的锯齿样改变均表明瓣叶出现异常附着物、瓣叶的关闭不良及瓣叶出现破损。

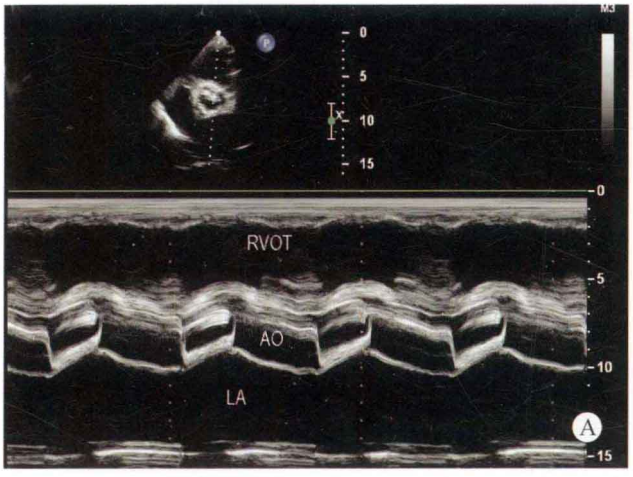
RVOT
AO
LA
A

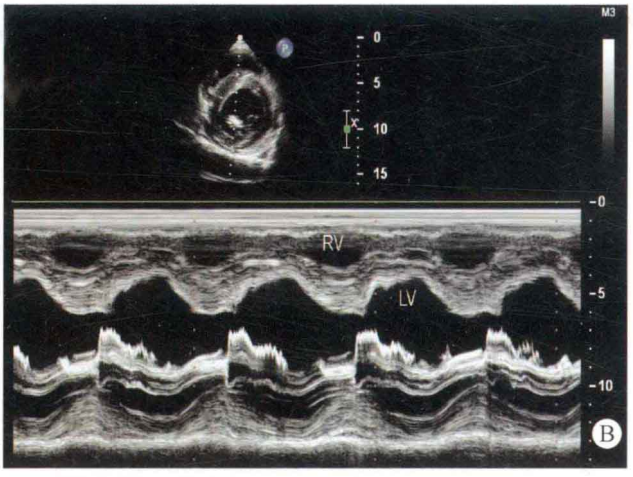
RV
LV
B

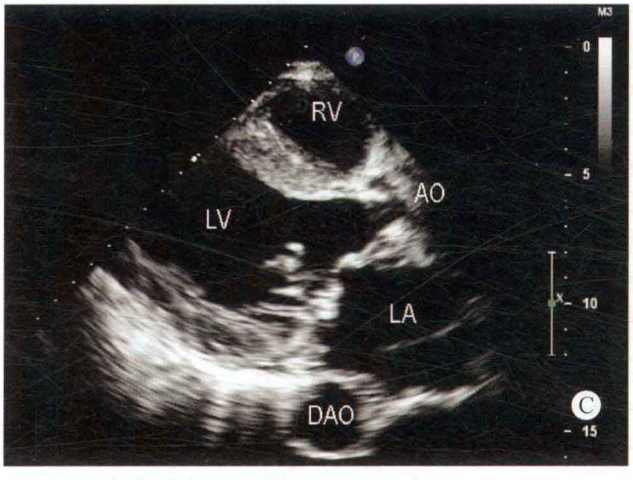
RV
AO
LV
LA
DAO
C

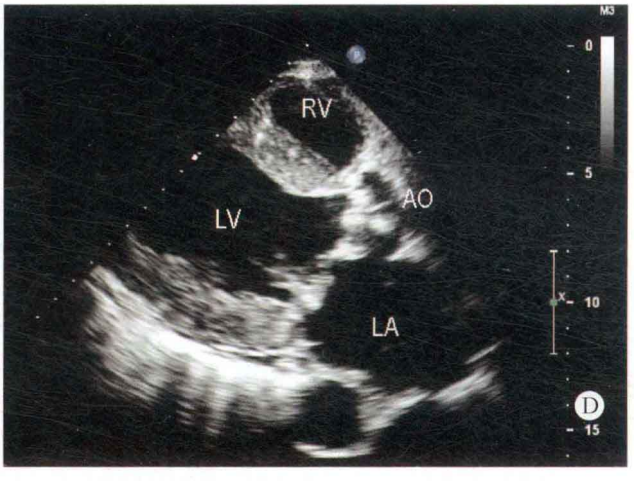
RV
AO
LV
LA
D

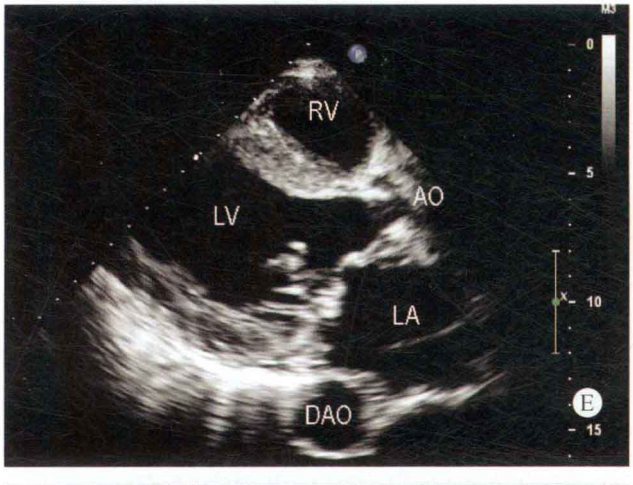
RV
AO
LV
LA
DAO
E

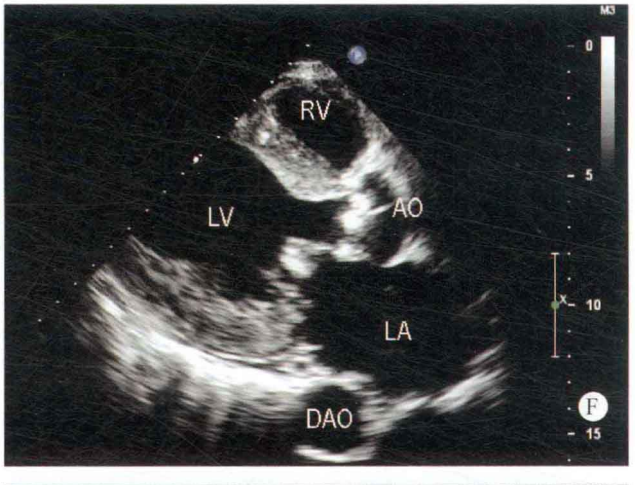
RV
AO
LV
LA
DAO
F


RV
LV
LA
G

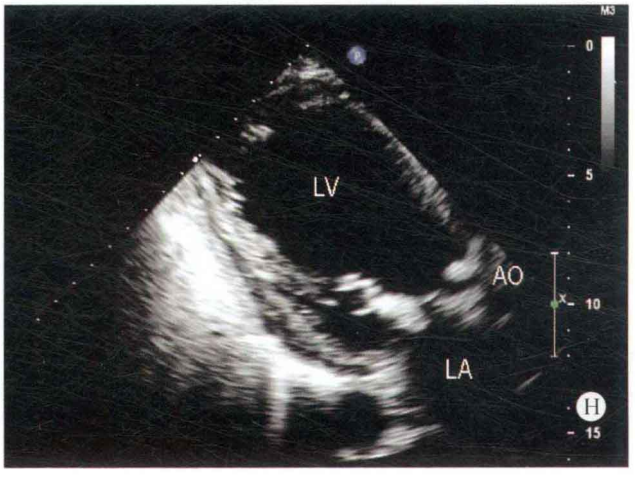
LV
AO
LA
H

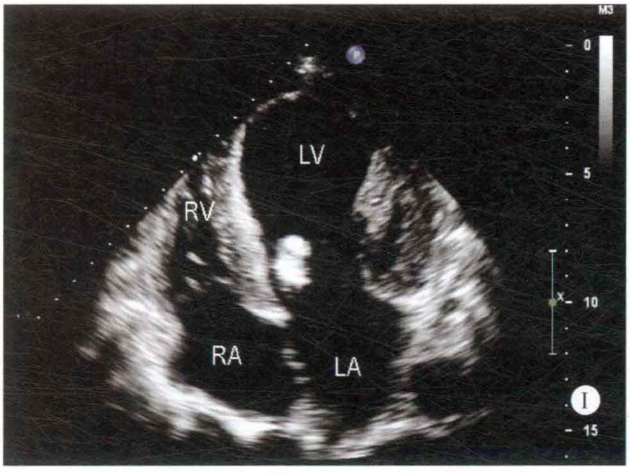
M3
LV
RV
RA
LA
I

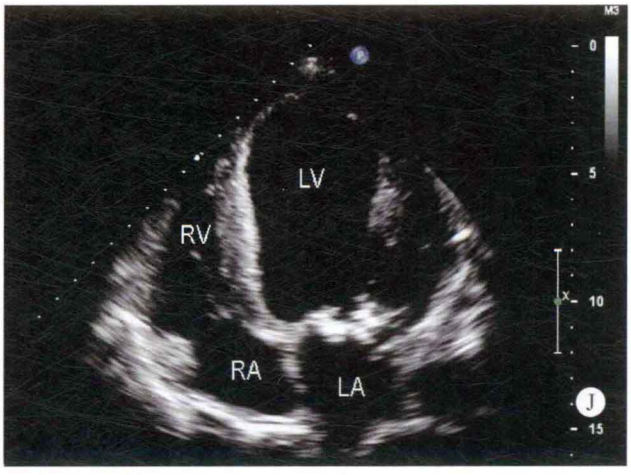
M3
LV
RV
RA
LA
J

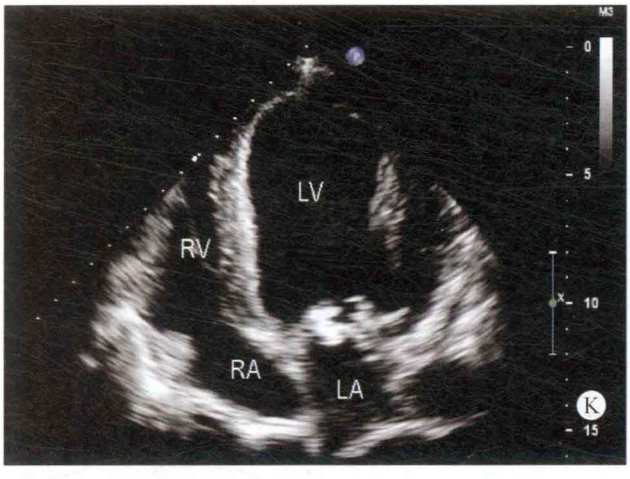
M3
LV
RV
RA
LA
K

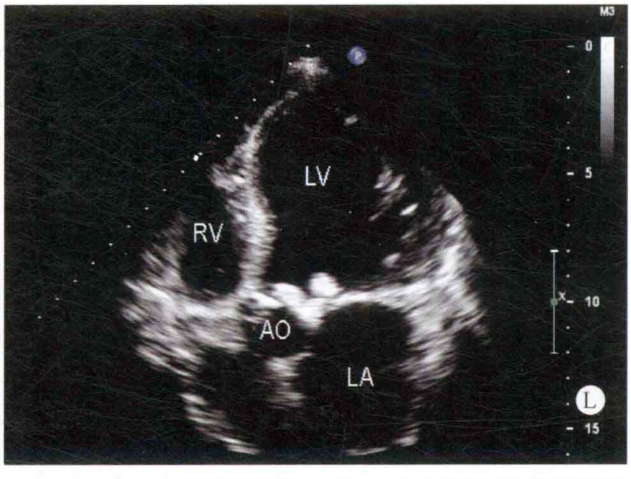
M3
LV
RV
AO
LA
L

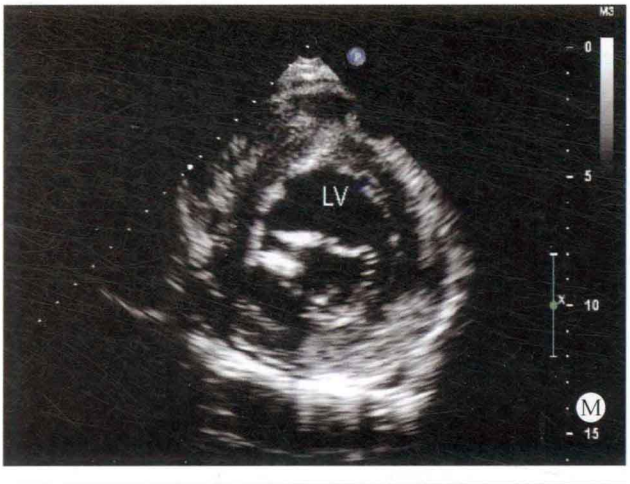
M3
LV
M


M3
LV
N

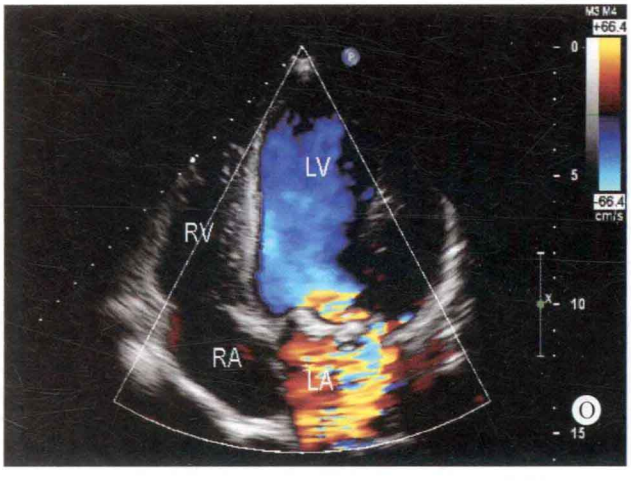
M3 M4
+66.4
-66.4
cm/s
LV
RV
RA
LA
O

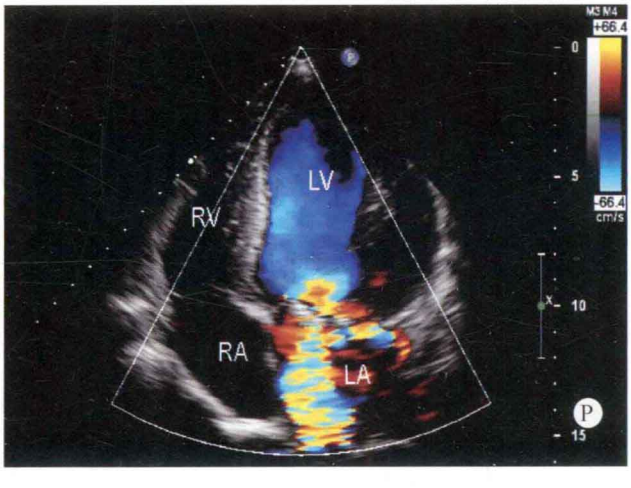
M3 M4
+66.4
-66.4
cm/s
LV
RV
RA
LA
P

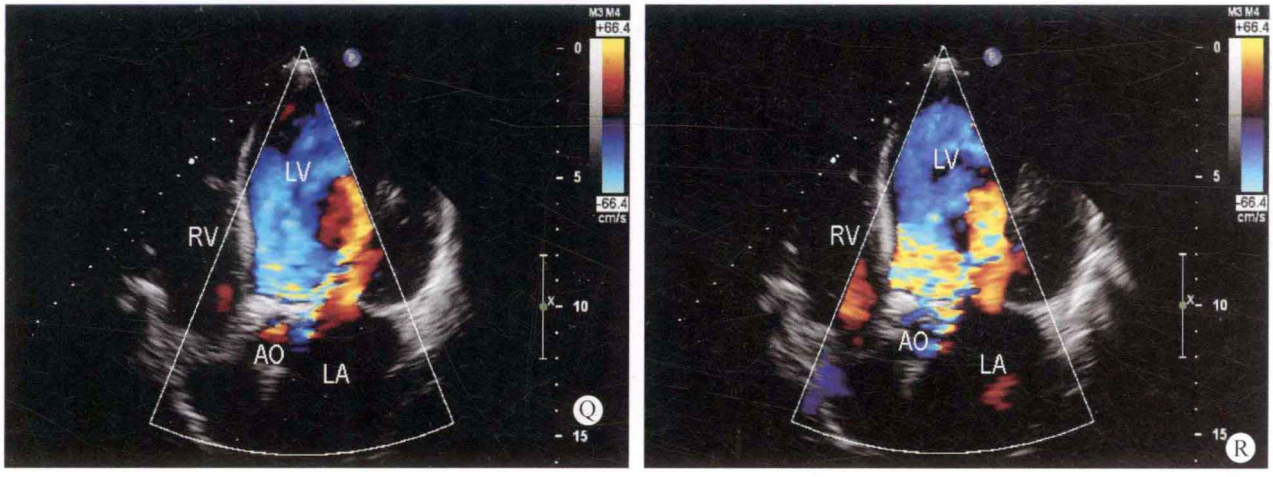

图 31-1　A. M 型超声心动图主动脉波群：左心房增大，收缩期主动脉瓣开放时，瓣叶回声曲线增厚增强，呈毛刷样改变；B. M 型超声心动图二尖瓣波群：左心室增大，左室流出道增宽，舒张期二尖瓣叶开放时，二尖瓣前叶呈锯齿样改变，呈粗震颤样；C～G. 左心室长轴断面：左心房室内径增大，左室流出道增宽，主动脉瓣叶及二尖瓣叶回声增强、增厚，并可探及附着大小不等的团块状回声，随瓣叶启闭而运动，致瓣叶开放受限，关闭不良；H. 心尖左心室长轴断面：可探及二尖瓣前叶明显增厚，出现长条状异常回声附着；I～K. 心尖四腔心断面：二尖瓣前叶及后叶均出现异常团块状回声附着，致瓣叶开放受限，关闭不良；L. 心尖五腔心断面：显示主动脉瓣叶有异常团块状回声附着，堵塞主动脉瓣口，舒张期影响主动脉瓣的关闭；M、N. 左心室短轴断面：左心室增大，左室流出道增宽，舒张期二尖瓣叶开放时呈不规则状态，瓣叶的边缘出现颗粒状物；O、P. 彩色多普勒四腔心断面：收缩期二尖瓣口出现蓝五彩镶嵌色的大量反流；Q、R. 彩色多普勒五腔心断面：舒张期左室流出道探及源于主动脉瓣口的红五彩镶嵌色的反流性血流束

思维要点

（1）亚急性细菌性心内膜炎确诊的条件。
（2）瓣叶重度钙化与赘生物的鉴别。
（3）瓣叶破损的评定。
（4）M 型超声心动图在诊断本病中的作用。

病例 31-2　男，49 岁（图 31-2）

二维超声心动图

左心房室内径增大，右心房室内径在正常范围。室间隔与左室壁厚度正常，运动幅度尚可，主动脉瓣右冠瓣及无冠瓣可探及多个回声不均匀的异常团块附着，最大似黄豆大小，无冠瓣似可探及破口，舒张期可探及主动脉瓣叶脱入左室流出道，并随瓣叶启闭而甩动，致瓣叶关闭不良。二尖瓣关闭欠佳，其余各瓣膜形态、结构及启闭未见明显异常。

多普勒超声心动图

舒张期主动脉瓣口可探及中至大量反流，流速为 3.8m/s，压差为 58mmHg。收缩期二尖瓣口探及少至中量反流，流速为 3.9m/s，压差为 61mmHg。

超声心动图诊断

亚急性细菌性心内膜炎、主动脉瓣赘生物、主动脉瓣脱垂、主动脉瓣穿孔、主动脉瓣关闭不全、主动脉瓣中至大量反流、二尖瓣关闭不全、二尖瓣少至中量反流。

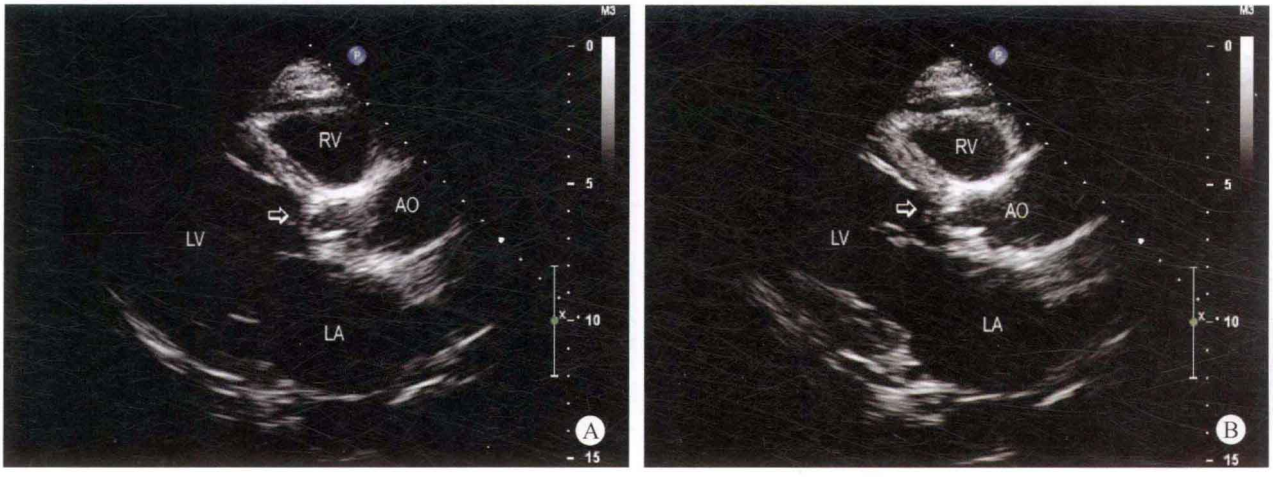

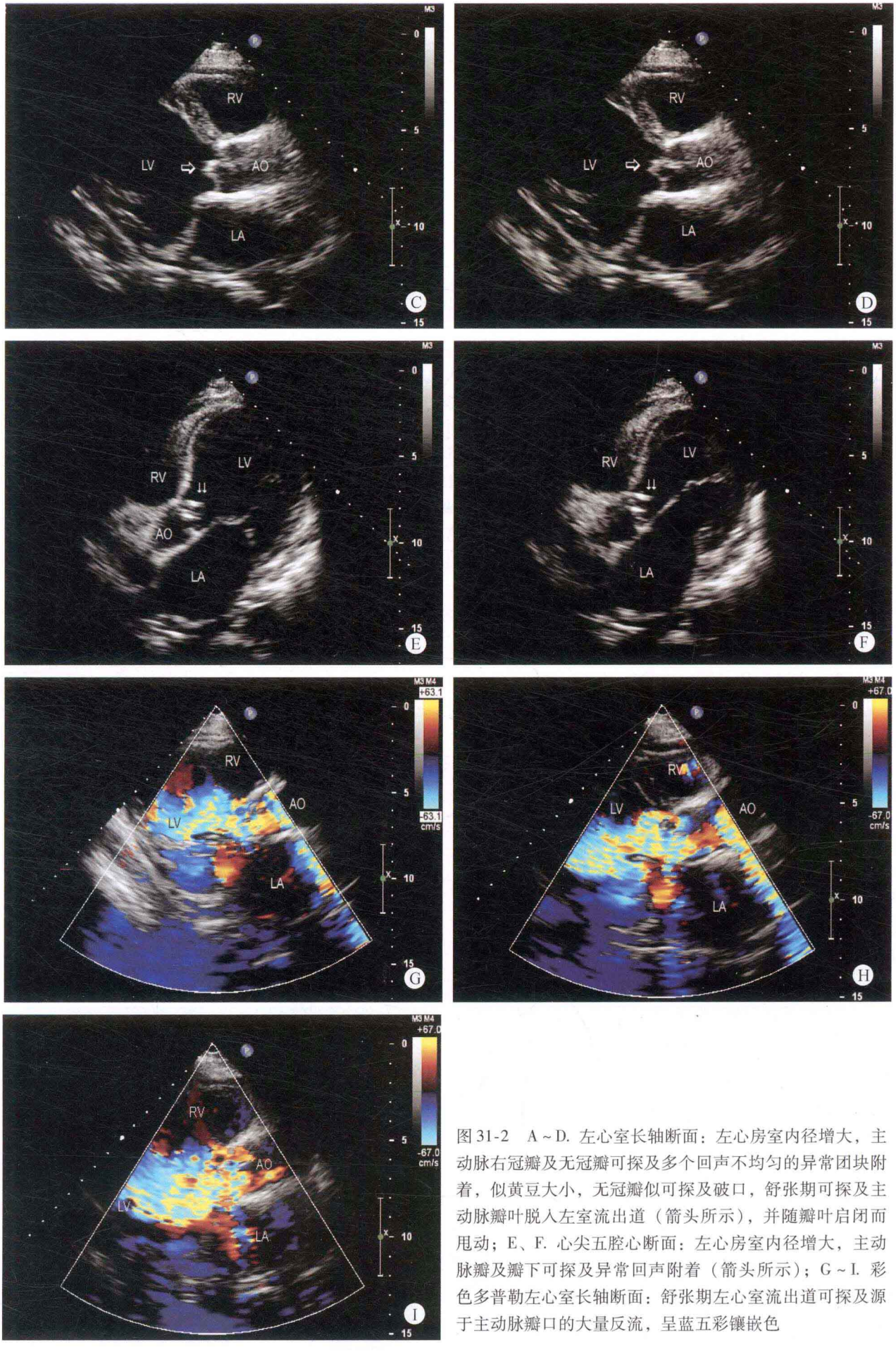

图 31-2 A ~ D. 左心室长轴断面：左心房室内径增大，主动脉右冠瓣及无冠瓣可探及多个回声不均匀的异常团块附着，似黄豆大小，无冠瓣似可探及破口，舒张期可探及主动脉瓣叶脱入左室流出道（箭头所示），并随瓣叶启闭而甩动；E、F. 心尖五腔心断面：左心房室内径增大，主动脉瓣及瓣下可探及异常回声附着（箭头所示）；G ~ I. 彩色多普勒左心室长轴断面：舒张期左心室流出道可探及源于主动脉瓣口的大量反流，呈蓝五彩镶嵌色

病例分析

本病例的赘生物主要附着于主动脉瓣叶，并造成了主动脉瓣叶的脱垂及破损。主动脉瓣叶的赘生物呈散在的小颗粒状，较难观察。由于赘生物所致瓣叶出现破损穿孔现象，瓣叶的支撑点受到损害，瓣叶出现脱垂现象，造成主动脉瓣口关闭不良，出现大量的反流，同时主动脉腔内的血流还通过主动脉瓣穿孔部位回流入左心室腔。

在本病例的检查过程中，如果注意结合患者的病史，便可不遗漏赘生物的诊断，而仅考虑到主动脉瓣的大量反流是主动脉瓣脱垂所致。对于瓣叶的穿孔除注意观察主动脉瓣叶的局部是否出现小的回声脱失，还可通过彩色多普勒观察反流性血流束的起源部位。

本病例在主动脉瓣下的左室流出道部位可探及小的条状赘生物附着，应注意与主动脉瓣下隔膜相鉴别。

思维要点

（1）赘生物与瓣叶脱垂的鉴别。
（2）瓣叶破口的识别。
（3）与主动脉瓣下隔膜相鉴别。

病例31-3　女，78岁（图31-3）

二维超声心动图

左心房室轻度增大，其余各房室内径在正常范围。室间隔与左室壁厚度正常，运动幅度增强。二尖瓣前叶及其腱索部位可探及多个回声不均匀的团块附着，大小为2～11mm，最大者似蚕豆大小，并随瓣叶启闭而呈甩动状，致二尖瓣叶关闭不良。M型超声心动图左心室二尖瓣叶波群显示舒张期二尖瓣叶开放时，二尖瓣前叶呈绒毛状改变。主动脉瓣形态、结构及启闭未见明显异常。

多普勒超声

收缩期左房内探及源于二尖瓣口的大量反流，血流速度为5.5m/s，压差为121mmHg。其余心内各部未见明确的异常血流。

超声心动图诊断

亚急性细菌性心内膜炎、二尖瓣叶赘生物、二尖瓣关闭不全、二尖瓣大量反流。

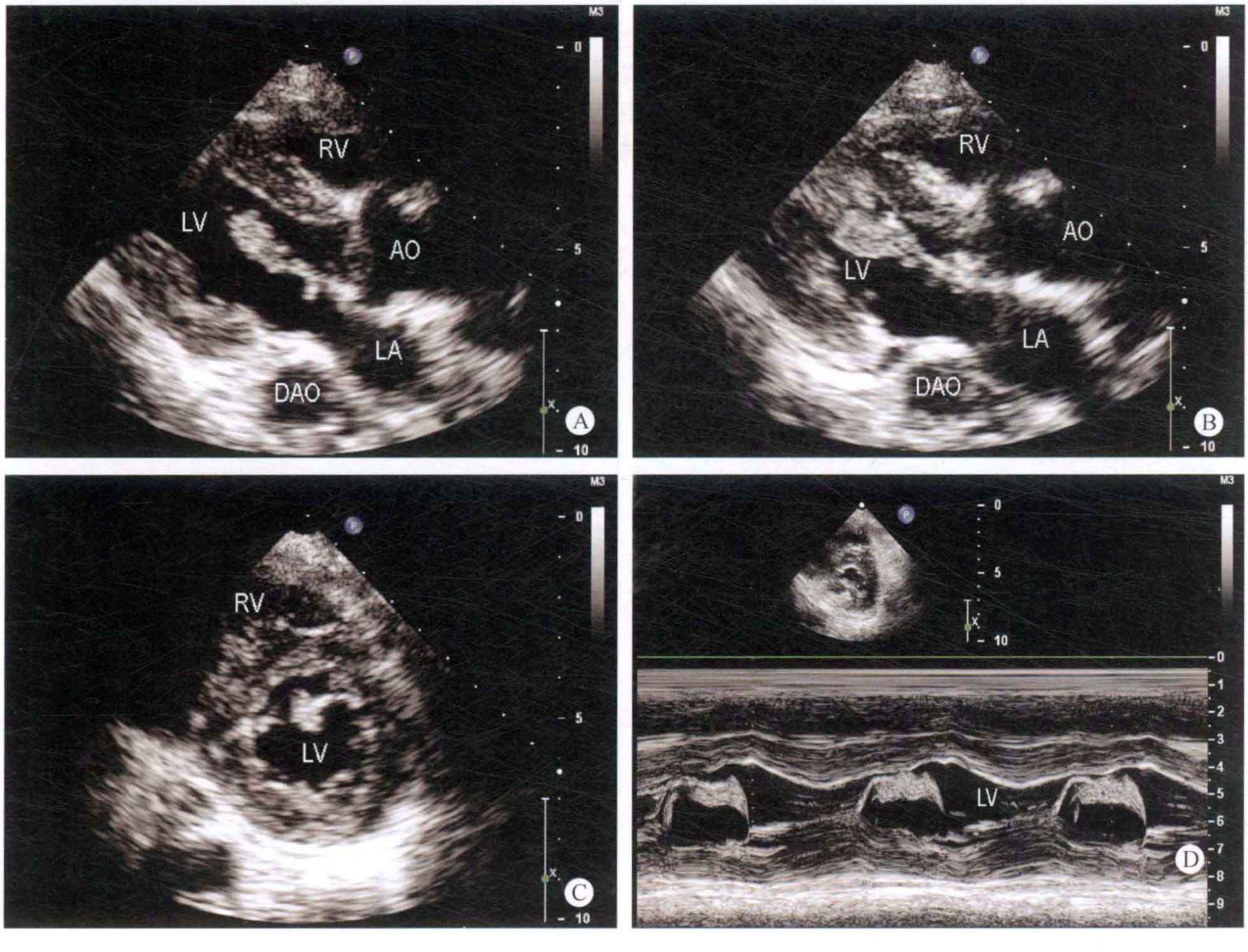

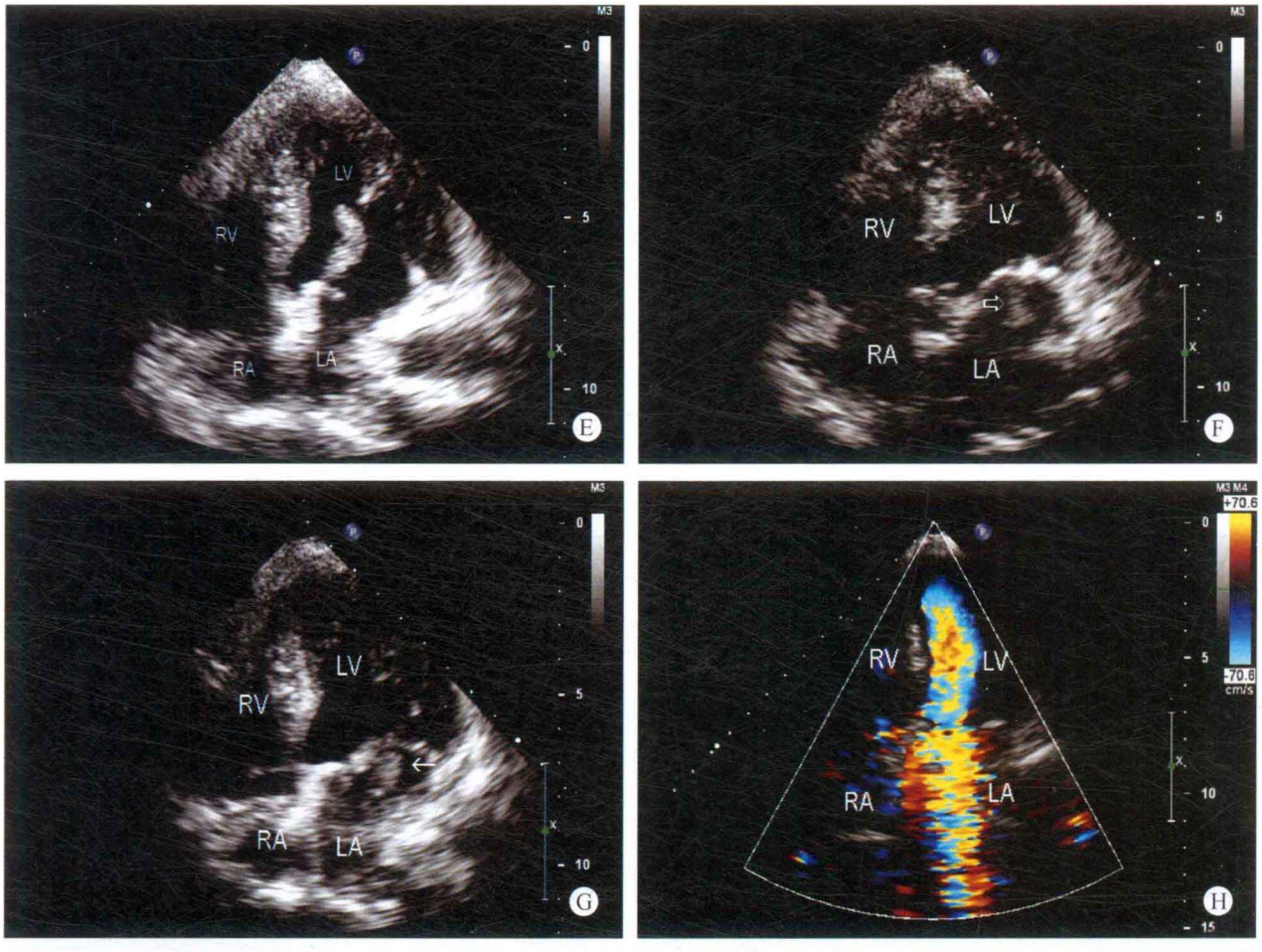

图 31-3 A、B. 左心室长轴断面：左心房室内径轻大，二尖瓣叶呈不规则性增厚，瓣叶可探及大小不等的异常回声附着；C. 左心室短轴断面：二尖瓣前叶回声增厚、粗糙，出现斑块状异常回声；D. M 型二尖瓣波群：二尖瓣前叶运动曲线厚度增宽，呈绒毛状改变，表明有赘生物附着；E～G. 四腔心断面：二尖瓣前叶明显增厚，并出现多处颗粒状回声附着，随瓣叶启闭而运动，舒张期随瓣叶进入左心室，收缩期进入左心房（箭头所示）；H. 彩色多普勒四腔心断面：收缩期左心房内探及源于二尖瓣口的五彩镶嵌色的大量反流

病例分析

患者因长时间发热不退而就诊。在检查的过程中发现左心房室内径轻大，二尖瓣前叶明显增厚，呈棒槌样改变，瓣叶上可探及多处异常回声附着，其形态大小不一，较大的呈蚕豆状，较小的似米粒样改变，致瓣叶关闭不良。舒张期瓣口开放时，异常附着物随瓣叶进入左心室。收缩期瓣叶关闭时，团块样回声脱入左心房（箭头所示）。本病例在检查的过程中，因注意与风湿性心脏病所致的二尖瓣增厚钙化及二尖瓣叶脱垂和腱索断裂相鉴别。

风湿性心脏病二尖瓣狭窄的瓣叶增厚，常以瓣尖为著，开放的幅度明显受限，呈城墙样改变，但瓣叶在开放与关闭的过程中不会出现瓣叶的部分组织呈自由摆动状，而且收缩期部分组织翻入左心房的现象。

二尖瓣叶脱垂或腱索断裂除瓣叶的脱垂部分和断裂的腱索组织外，瓣叶上不会出现形态不规则的异常附着物，而且瓣叶组织的回声强度较低，而赘生物的回声强度较高，注意到上述问题两者不难鉴别。

思维要点

（1）如何确定为瓣叶组织上的赘生物附着物。
（2）患者的病史对确诊的价值。
（3）瓣叶增厚钙化与赘生物的鉴别。
（4）与二尖瓣腱索断裂之间的鉴别。

病例 31-4 男，45 岁（图 31-4）

二维超声心动图

右心房室内径增大，左心房室内径在正常范围，室间隔与左室壁厚度正常，运动尚协调，房间隔与室间隔连续性良好。三尖瓣隔叶根部的右房侧可探及大小约 11mm×4mm 的异常强回声团块，并随三尖瓣隔叶活动。

主动脉右冠窦与三尖瓣隔叶根部之间可探及约4mm的回声脱失。其余各瓣膜形态、结构及启闭均未见异常。大动脉连接关系及发育未见异常。心包腔未见异常。

多普勒超声心动图

三尖瓣隔叶根部及主动脉右冠窦之间可探及高速连续性分流，血流速度为5.7m/s，压差为128mmHg。收缩期二尖瓣口探及少量反流。

超声心动图诊断

亚急性细菌性心内膜炎、三尖瓣隔叶赘生物、主动脉右冠窦－三尖瓣隔叶分流。

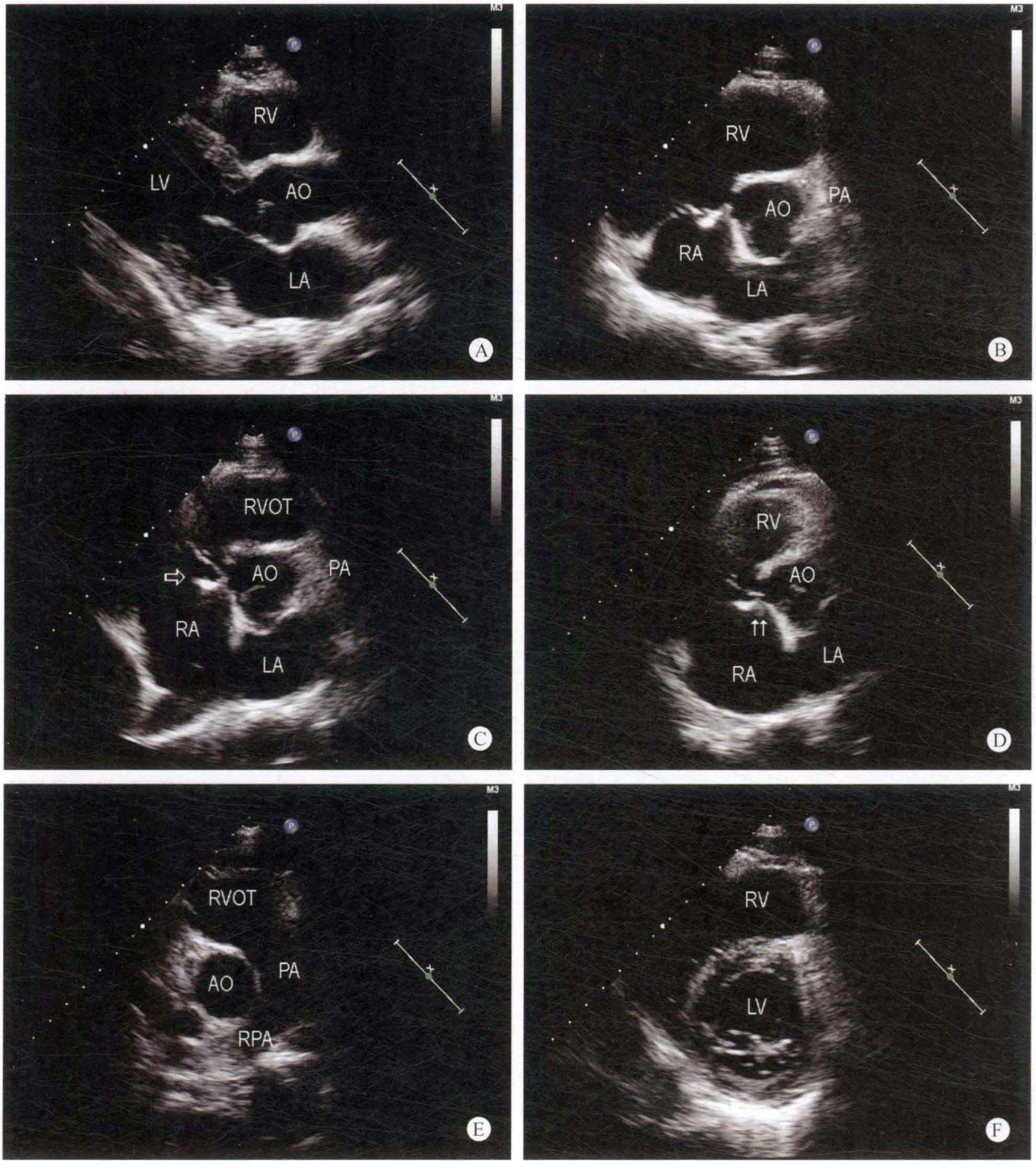

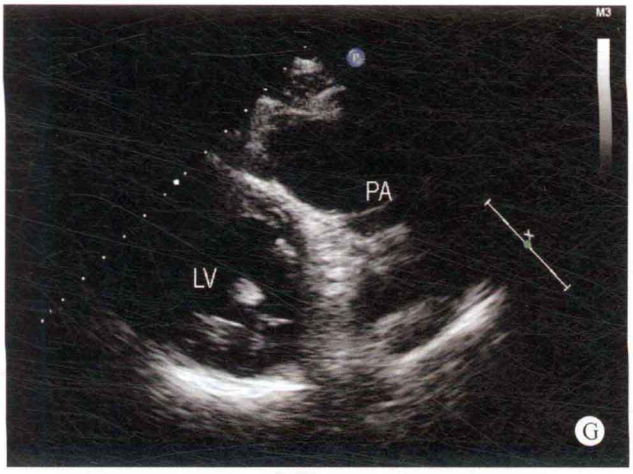
M3
PA
LV
G

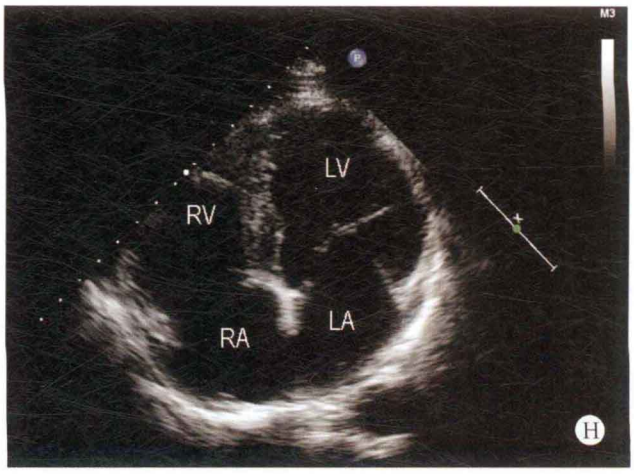
M3
LV
RV
RA
LA
H

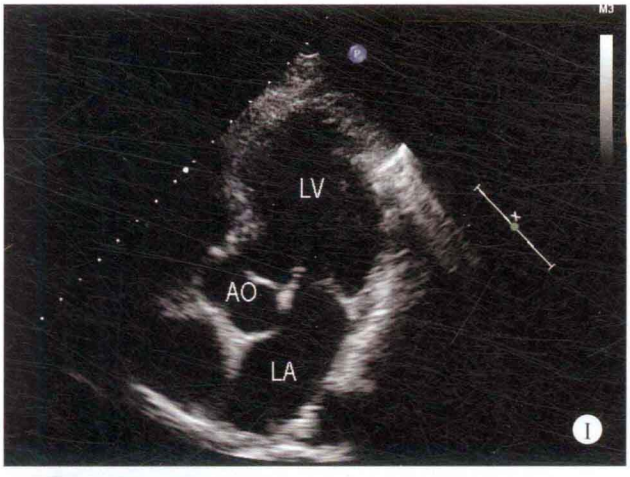
M3
LV
AO
LA
I

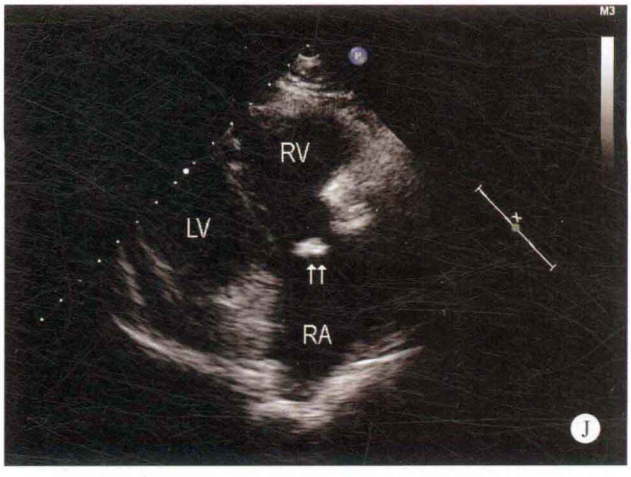
M3
RV
LV
RA
J

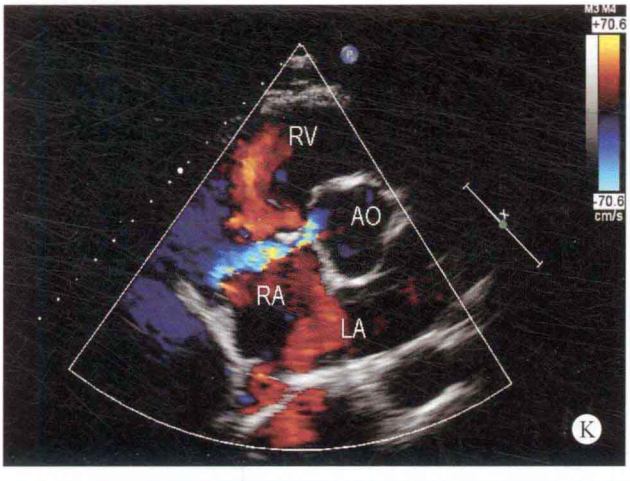
M3 M4
+70.6
-70.6
cm/s
RV
AO
RA
LA
K

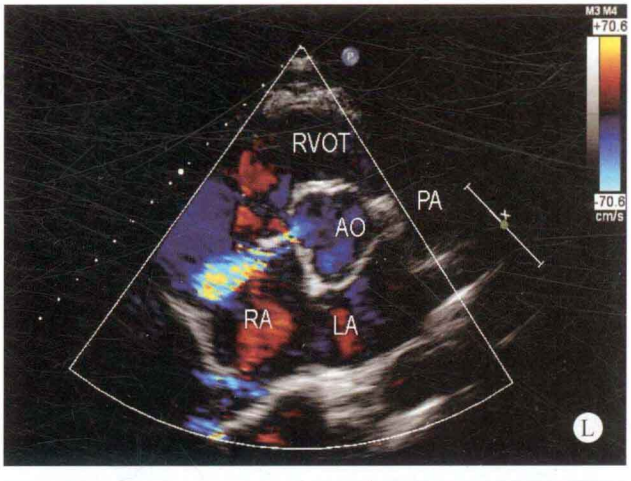
M3 M4
+70.6
-70.6
cm/s
RVOT
PA
AO
RA
LA
L

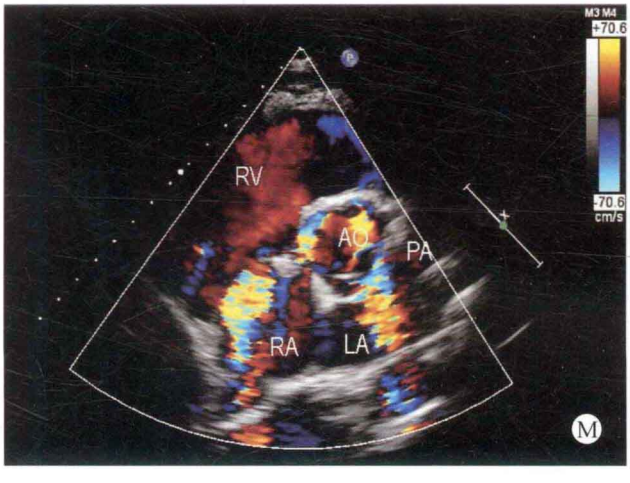
M3 M4
+70.6
-70.6
cm/s
RV
AO
PA
RA
LA
M

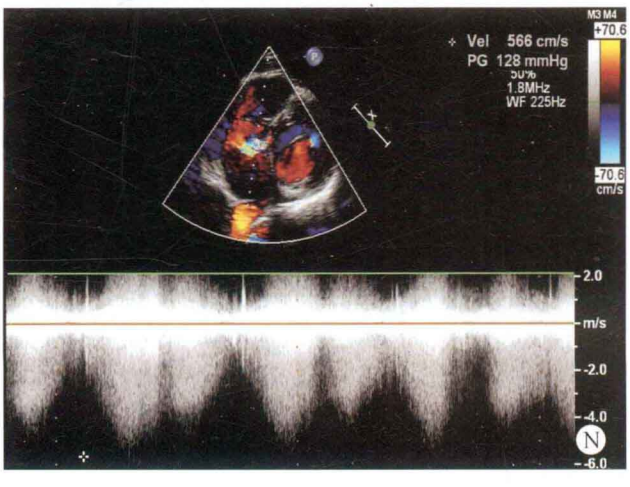
M3 M4
+70.6
-70.6
cm/s
Vel 566 cm/s
PG 128 mmHg
1.8MHz
WF 225Hz
2.0
m/s
-2.0
-4.0
-6.0
N

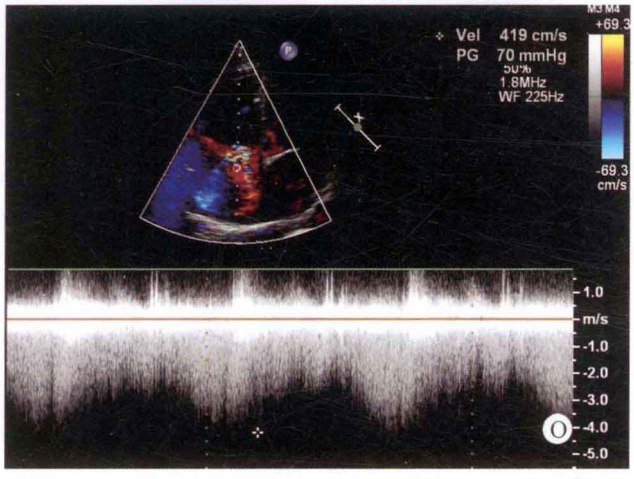

图 31-4　A. 胸骨左缘左心室长轴断面：右心室内径增大，左心房室内径在正常范围；B～D. 胸骨左缘大动脉短轴断面：右心房室内径增大，三尖瓣隔叶根部的右房侧探及异常条状回声（箭头所示）；E. 大动脉短轴断面：右室流出道及肺动脉内径增宽；F. 胸骨左缘左心室短轴断面：显示右心室增大，左心室内径在正常范围；G. 胸骨左缘右室流出道长轴断面：显示右室流出道及肺动脉内径明显增宽；H. 心尖四腔心断面：右心房室内径增大，左心房室内径在正常范围；I. 心尖五腔心断面：主动脉瓣及二尖瓣叶未探及明确的异常回声附着；J. 右室流入道断面：右心房室内径增大，三尖瓣隔叶根部可探及异常团块状回声附着（箭头所示）；K～M. 彩色多普勒大动脉短轴断面：右心房室内径增大，主动脉右冠窦与三尖瓣隔叶根部之间可探及五彩镶嵌色的分流性血流束，异常血流束基底部的宽度约为 4mm；N、O. 连续多普勒主动脉－右房血流频谱：于右心房侧三尖瓣隔叶的根部可探及源于主动脉右冠窦的连续性血流频谱，血流速度为 5.66m/s，压差为 128mmHg

病例分析

患者为亚急性细菌性心内膜炎，其赘生物附着于三尖瓣隔叶右心房侧的根部，致使主动脉右冠窦壁受损，出现破口，导致左心室进入主动脉腔内的血流从主动脉右冠窦部位分流入右心房，造成右心房室内径增大。应用频谱多普勒观察时，血流频谱呈高速连续性状态，流速为 5.66m/s，压差为 128mmHg。本病例极易与主动脉右冠窦瘤或无冠窦瘤破入右心房相混淆，无论是彩色多普勒观察时，出现的五彩镶嵌色血流，还是多普勒观察时，出现的连续性高速血流频谱，均与主动脉窦瘤相同，但如果注意到主动脉窦部无囊袋组织结构，并且结合患者的发病过程，两者则可鉴别。

本病例还应注意与左室－右房通道相鉴别，左室－右房通道为二尖瓣前叶与三尖瓣隔叶之间的房室间隔出现缺损，无主动脉窦的损害及窦瘤的产生，为先天性所致。因此，如果在检查的过程中注意到上述问题，便不难做出正确的诊断。

所产生的分流性血流束出现在右心房侧，应注意与三尖瓣反流相鉴别。三尖瓣反流的血流频谱为单纯收缩期的，而主动脉窦部与右心房之间所产生的分流性血流频谱为连续性高速的，所以在检查的过程中如注意到血流的期相，两者不难鉴别。

思维要点

（1）确定主动脉窦部出现破损的主要依据。

（2）与主动脉右冠窦瘤破入右房的主要鉴别点。

（3）频谱多普勒在三尖瓣反流和主动脉窦部与右心房之间出现分流鉴别中的作用。

病例 31-5　男，16 岁（图 31-5）

二维超声心动图

左心房室内径增大，右房室内径在正常范围。室间隔与左室壁厚度正常，运动幅度尚可。房、室间隔连续性良好。主动脉瓣为两叶瓣，呈前后排列，瓣膜增厚，可探及瓣叶附着赘生物，后瓣可探及裂隙；二尖瓣前叶探及裂隙，瓣尖探及赘生物。其余各瓣膜形态、结构及启闭未见明显异常。心包腔未见异常。

多普勒超声心动图

舒张期主动脉瓣口探及大量反流，收缩期二尖瓣口探及中至大量反流。

超声心动图诊断

先天性心脏病、主动脉瓣二瓣化畸形、感染性心内膜炎、主动脉瓣及二尖瓣叶穿孔、主动脉瓣关闭不全、主动脉瓣大量反流、二尖瓣关闭不全、二尖瓣中至大量反流。

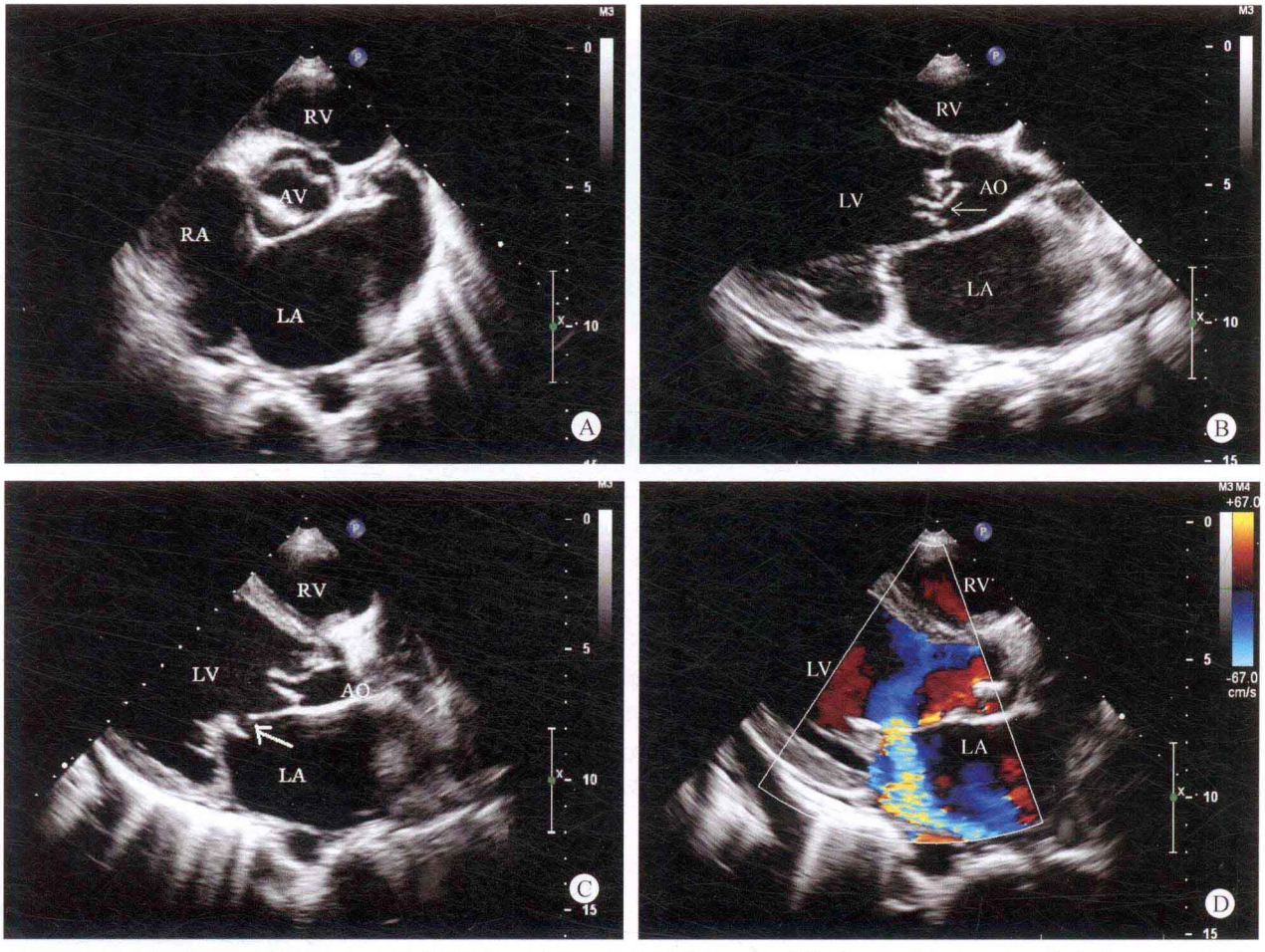

图 31-5 A. 大动脉短轴断面：显示主动脉瓣为两叶瓣，呈前后排列，瓣膜增厚，回声增强，左心房增大；B. 胸骨旁左心室长轴断面：主动脉瓣后瓣穿孔（箭头所示），呈不规则状，瓣上可探及赘生物，随血流漂动；C. 胸骨旁左心室长轴断面：左心房增大，二尖瓣前叶体部穿孔（箭头所示），主动脉瓣后叶脱向左室流出道；D. 彩色多普勒左心室长轴断面：收缩期左心房内探及源于二尖瓣穿孔部位的中至大量反流，呈蓝五彩镶嵌色

病例分析

本例患者检查时发现左心房室扩大，主动脉瓣大量反流，多断面探查发现主动脉瓣为两叶瓣，呈前后排列；同时后瓣叶探及较大的裂隙；二尖瓣前叶亦探及裂隙，二尖瓣自裂隙出现中至大量反流。仔细探查于主动脉瓣及二尖瓣上均发现小的赘生物，加之患者有发热病史，因此可以明确诊断为先天性主动脉瓣两叶瓣畸形合并感染性心内膜炎，造成主动脉瓣及二尖瓣穿孔，主动脉瓣大量反流，二尖瓣中至大量反流。

本例患者为先天性主动脉瓣畸形，结合近期发热病史，从临床角度应首先考虑感染性心内膜炎的可能。超声心动图检查探及主动脉瓣及二尖瓣赘生物，同时探及主动脉瓣后瓣和二尖瓣前叶裂隙，为感染性心内膜炎所致瓣膜穿孔。由于主动脉瓣和二尖瓣的穿孔，造成大量主动脉瓣反流及中量二尖瓣反流，致左室容量负荷明显增加，左室扩大。严重的感染性心内膜炎有时会导致瓣膜穿孔而造成瓣膜严重反流，但造成主动脉瓣和二尖瓣同时穿孔实属少见，应仔细全面探查避免遗漏，必要时行经食管超声检查。

鉴别诊断

本例患者应与先天性瓣叶裂相鉴别，结合病史、临床表现及详细的超声心动图检查，明确诊断并不困难。

思维要点

（1）如何与单纯的主动脉瓣穿孔相鉴别。
（2）如何与先天性心脏病二尖瓣裂隙相鉴别。
（3）如何与二尖瓣脱垂相鉴别。
（4）亚急性细菌性心内膜炎确诊的要点。

病例 31-6 男，65 岁（图 31-6）

二维超声心动图

经胸超声心动图：各房室内径无明显扩大，室壁厚度正常，运动幅度尚可。右房右室内探及起搏器电极回声，电极回声粗糙，并探及多个不规则中等回声团块附着于起搏电极。三尖瓣瓣叶似探及团块状回声，启闭尚

可。其余瓣膜结构、回声、启闭未见明显异常。心包腔未见异常。

经食管超声心动图（TEE）：起搏器为双腔起搏，心房电极和心室电极上均探及多个大小不等的中等回声赘生物。心房电极于上腔静脉入口处探及一长条形赘生物，一端附着于起搏电极，另一端随血流漂动。心室电极于三尖瓣口探及赘生物，三尖瓣叶亦探及赘生物回声，三尖瓣启闭尚可。房间隔连续完整。左心耳内未探及异常回声。

多普勒超声心动图

收缩期三尖瓣少量反流，其余心内各部未探及明显异常血流。

超声心动图诊断

起搏器植入术后、感染性心内膜炎、起搏电极赘生物形成、三尖瓣赘生物形成。

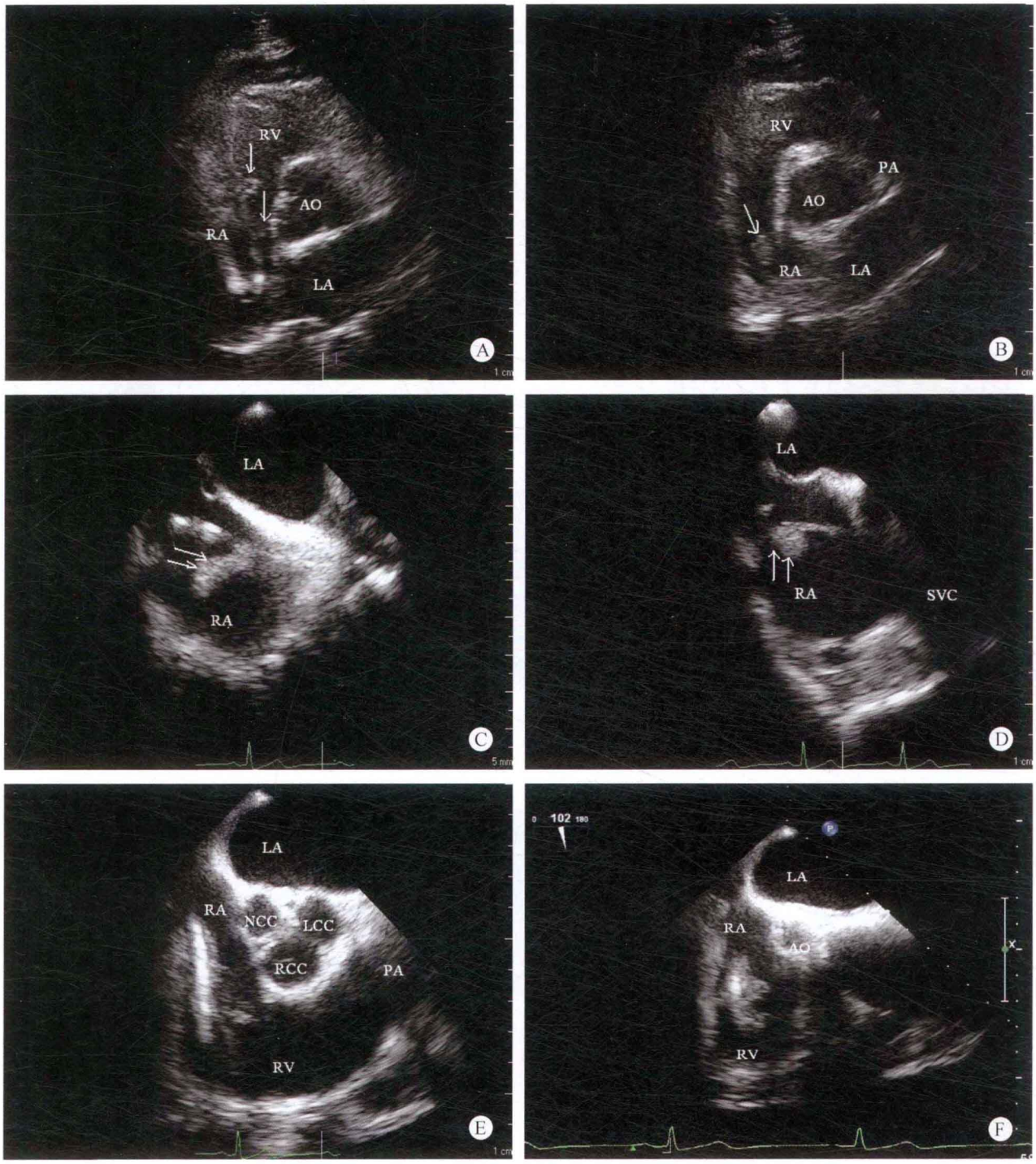

图 31-6　A、B. 经胸超声心动图探及起搏电极及其多发赘生物（箭头所示）；C. TEE 检查探及心房电极于上腔静脉入口处有一长条状赘生物（箭头所示），随血流摆动；D. TEE 检查探及心房电极头端赘生物形成（箭头所示）；E、F. TEE 检查探及心室电极多发赘生物形成

病例分析

患者因起搏器植入术后一个月、发热一个月就诊，诊断为感染性心内膜炎。近年来由于起搏器植入手术的广泛开展，同时由于个别手术医生操作欠规范，因此由起搏器植入术导致的感染性心内膜炎并不少见。本例患者起搏器植入时手术过程不顺利，曾反复更换电极，术后即有发热症状。经胸超声心动图探查发现起搏电极回声粗糙，探及赘生物，但显示欠清晰。经食管超声心动图（TEE）检查是探查赘生物最敏感的方法，对于怀疑感染性心内膜炎的患者均应行 TEE 检查以明确有无赘生物。本例患者 TEE 检查清晰显示起搏电极上有多个赘生物形成，尤其是心房电极上腔静脉入口处长条状赘生物活动度较大，随时有脱落造成栓塞的危险，因此应及时进行相应的治疗。

思维要点

（1）如何确认起搏器导线附着赘生物。

（2）经食管超声心动图在本病例确诊中的作用。

四、检查过程中的思维方式

根据 IE 诊断标准（Duke，1994 年），超声心动图发现赘生物是诊断 IE 的主要标准之一。对于临床怀疑 IE 的患者，均应行超声心动图检查。检查时应多断面、多角度探查，尤其应注意喷射血流冲击的部位或局部产生涡流的部位。经食管超声心动图对发现赘生物的敏感性明显优于经胸超声心动图，可发现更小（1～2mm）的赘生物。对于怀疑人工瓣 IE 的患者，应常规进行经食管超声心动图检查。

除了明确有无赘生物外，超声心动图检查还应明确瓣膜反流的程度、有无穿孔、是否合并瓣周脓肿以及房室大小、心功能情况等，为临床治疗提供参考。

应注意的是，超声心动图检查可以发现赘生物并诊断 IE，但未发现赘生物也并不能排除 IE 的诊断。

五、鉴别诊断

IE 所致的瓣膜损害主要与瓣膜钙化和瓣膜脱垂相鉴别：

1. 瓣膜钙化 多见于老年人，瓣膜增厚，瓣叶或瓣环可探及固定强回声钙化影，与赘生物不难鉴别，多造成瓣膜狭窄。结合病史，可与 IE 鉴别。

亚急性细菌性心内膜炎	风湿性心脏病
◆ 瓣叶出现异常附着物	◆ 瓣叶增厚钙化
◆ 有长期发热病史	◆ 无长期发热病史
◆ 异常附着物可脱向心房及心室侧	◆ 无异常组织脱向心房侧
◆ 可发生于心腔内的任何部位	◆ 仅发生于瓣膜组织

2. 瓣膜脱垂 瓣膜脱垂是造成反流的常见原因，由于部分瓣叶脱垂导致反流，仔细探查并无赘生物附着。IE 只对瓣膜组织进行破坏，造成瓣膜缺损或穿孔，结合病史可明确诊断。

亚急性细菌性心内膜炎	瓣膜脱垂
◆ 瓣叶出现异常附着物	◆ 瓣叶呈脱垂状
◆ 有长期发热病史	◆ 无长期发热病史
◆ 异常附着物可脱向心房及心室侧	◆ 瓣膜脱向心房或心室侧
◆ 可发生于心腔内的任何部位	◆ 仅发生于瓣膜组织

六、思维要点

（1）患者有无长期发热的病史。

（2）异常回声的形态。

（3）异常回声发生的部位。

（本章病例 31-1～31-4 由刘延玲提供，病例 31-5、31-6 由吕秀章提供。）

（吕秀章　刘延玲）

第三十二章　冠状动脉粥样硬化性心脏病

（附心室憩室）

冠状动脉粥样硬化性心脏病（coronary atherosclerotic heart disease）简称冠心病，是指由于冠状动脉粥样硬化病变致冠状动脉管腔狭窄或闭塞，导致心肌缺血或坏死。冠心病是全身粥样硬化累及冠状动脉的表现。

一、病理解剖及病理生理

冠状动脉某部位由于脂质的沉着，粥样硬化斑块形成，加之局部斑块的破裂、出血、血栓形成，导致冠状动脉的狭窄。冠状动脉狭窄到50%～75%以上时，可引起心肌缺血，心肌缺血在心室功能上表现为相应部位的收缩功能减低，表现为节段性室壁运动减低。如果冠状动脉骤然闭塞而又无有效侧支循环建立时，可导致心肌梗死，使相应局部心肌失去收缩功能。

心肌梗死由于心肌细胞的坏死，炎性细胞的浸润和纤维细胞的增生，最后梗死部位形成纤维瘢痕组织，可形成室壁瘤。急性透壁性心肌梗死还可以导致室间隔穿孔、心脏破裂、乳头肌断裂或功能不良等严重并发症。

二、临床表现

冠心病典型症状为发作性心绞痛。典型的心绞痛为心前区疼痛、憋闷、压榨感，并向左肩及左上肢或颈部放射，疼痛持续时间可为数分钟或数小时。部分患者以急性心肌梗死为第一表现；极少数患者表现为隐匿的心肌缺血或心肌梗死，导致心脏扩大和慢性心衰。

三、超声心动图表现

病例32-1　男，58岁（图32-1）

✧ 二维超声心动图

左心室内径增大，其余各房室内径在正常范围，室间隔及左室壁厚度正常，运动尚协调，收缩幅度尚可。各瓣膜形态、结构及启闭运动未见明显异常。大动脉连接关系及发育正常。左心室后壁心包腔内可探及约73mm×39mm的无回声区，心包腔与左心室后壁二尖瓣后叶近乳头肌部位之间可探及约9mm的交通口。

✧ 多普勒超声心动图

左心室腔内的血流通过左心室后壁的交通口进入左心室后壁无回声区域，呈双向分流。其余心内各部未探及异常血流。

✧ 超声心动图诊断

左心室后壁穿孔、左心室后壁心包腔内局限性血性积液。

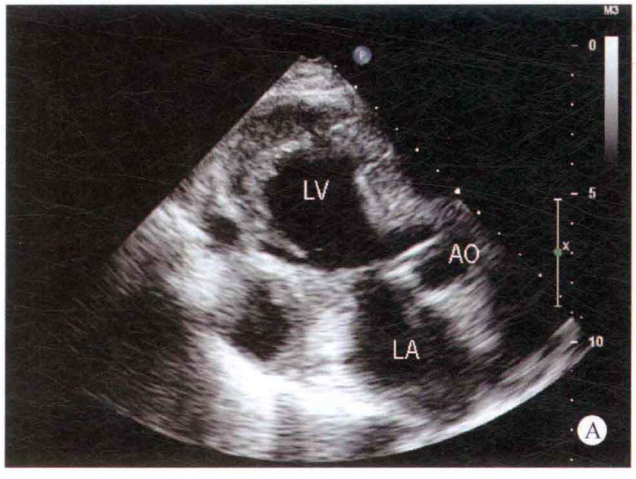

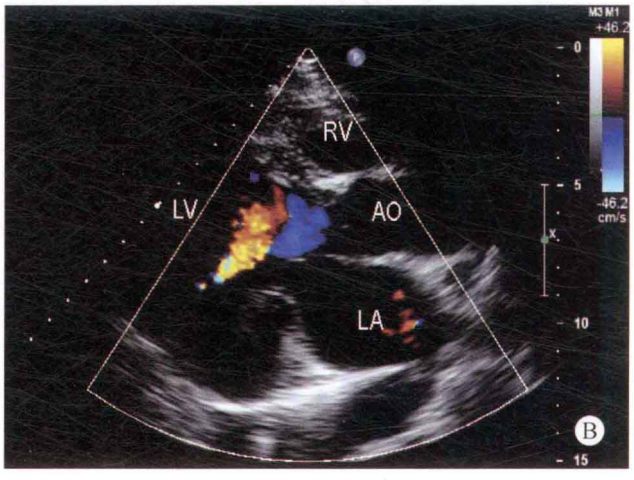

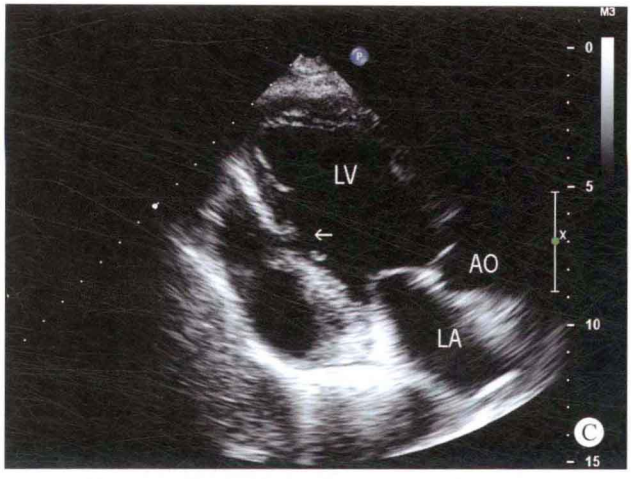
LV
AO
LA
C

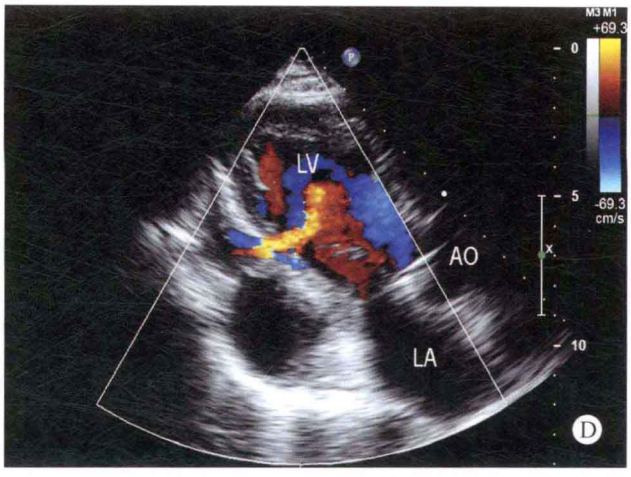
LV
AO
LA
D

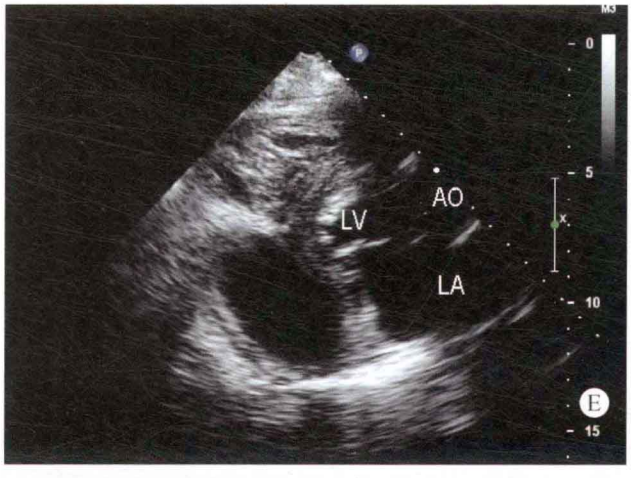
AO
LV
LA
E

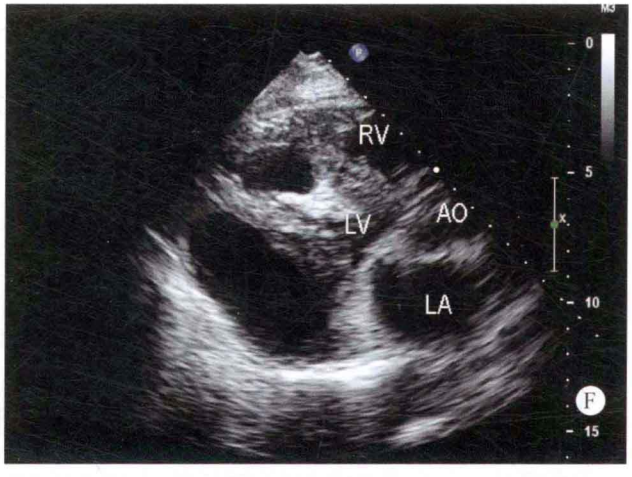
RV
LV
AO
LA
F

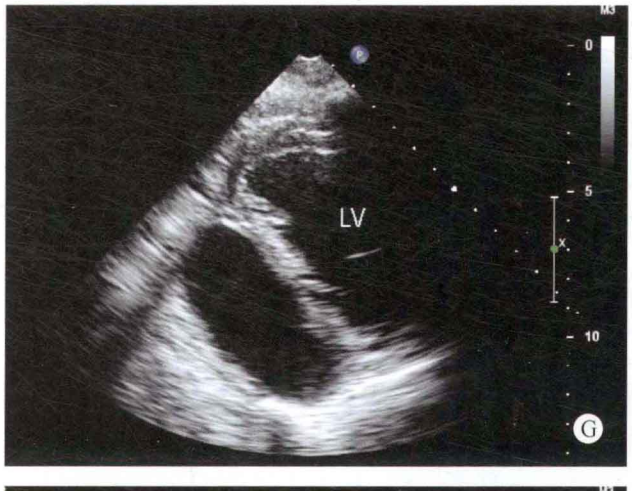
LV
G

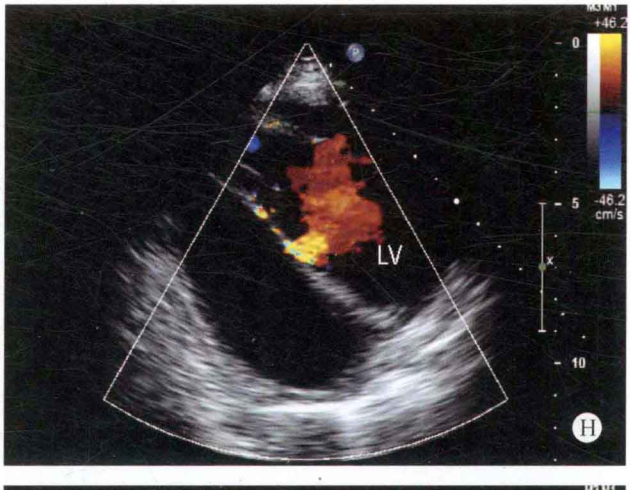
LV
H

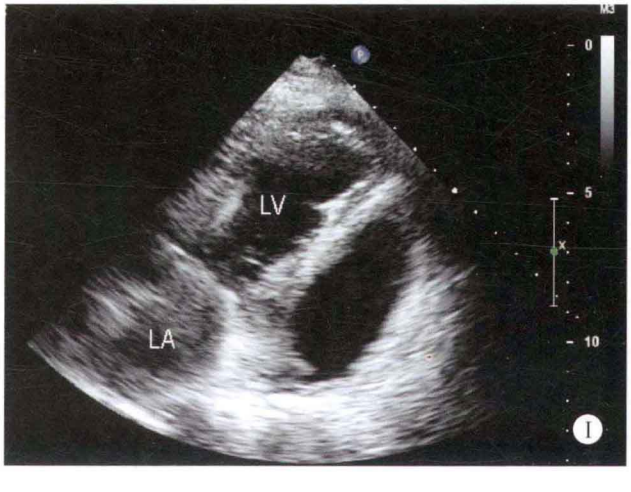
LV
LA
I

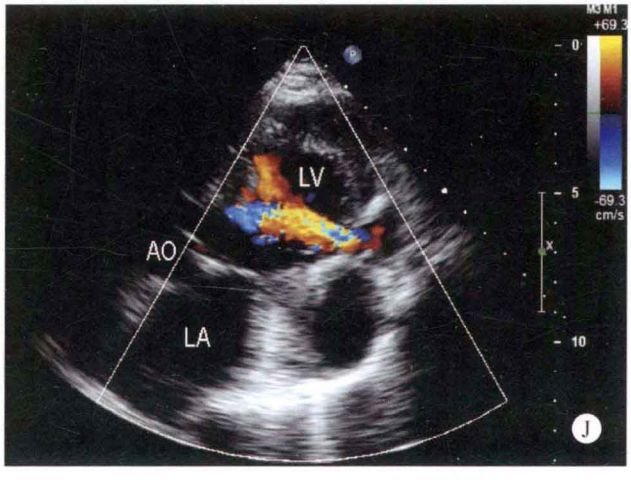
LV
AO
LA
J

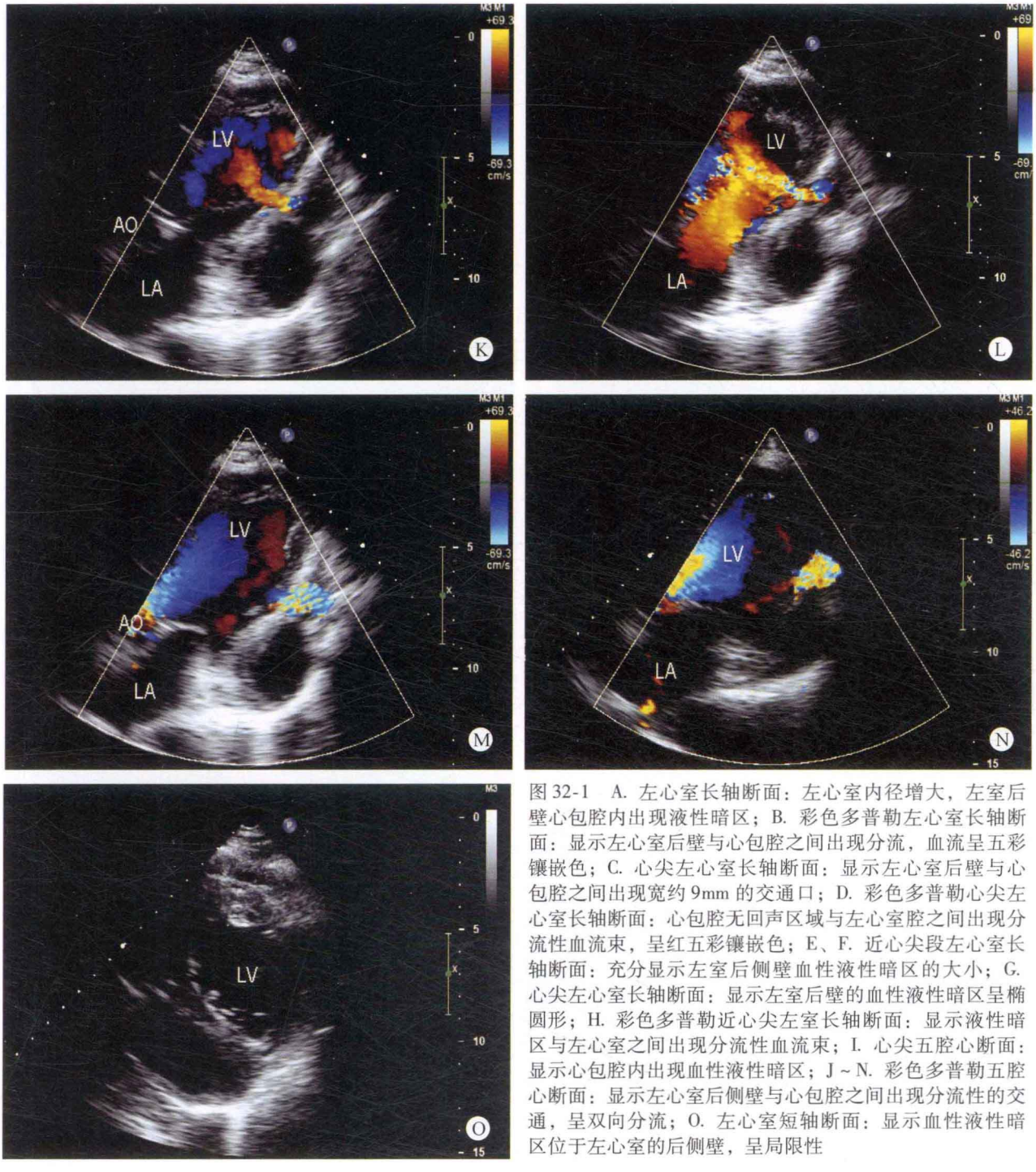

图 32-1　A. 左心室长轴断面：左心室内径增大，左室后壁心包腔内出现液性暗区；B. 彩色多普勒左心室长轴断面：显示左心室后壁与心包腔之间出现分流，血流呈五彩镶嵌色；C. 心尖左心室长轴断面：显示左心室后壁与心包腔之间出现宽约 9mm 的交通口；D. 彩色多普勒心尖左心室长轴断面：心包腔无回声区域与左心室腔之间出现分流性血流束，呈红五彩镶嵌色；E、F. 近心尖段左心室长轴断面：充分显示左室后侧壁血性液性暗区的大小；G. 心尖左心室长轴断面：显示左室后壁的血性液性暗区呈椭圆形；H. 彩色多普勒近心尖左室长轴断面：显示液性暗区与左心室之间出现分流性血流束；I. 心尖五腔心断面：显示心包腔内出现血性液性暗区；J～N. 彩色多普勒五腔心断面：显示左心室后侧壁与心包腔之间出现分流性的交通，呈双向分流；O. 左心室短轴断面：显示血性液性暗区位于左心室的后侧壁，呈局限性

病例分析

患者曾有冠状动脉粥样硬化性心脏病、左室后侧壁心肌梗死的病史，因出现突发性心慌、气短、呼吸困难等症状而就诊。在检查的过程中发现患者的左心室扩大，室壁的运动不协调，左室后侧壁的心包腔内出现局限性液性暗区，左室后侧壁与心包腔所形成的局限性液性暗区之间出现宽约 9mm 的交通口。彩色多普勒观察时，显示左心室的血流通过交通口进入心包腔内，并呈双向分流。表明左室后侧壁心肌缺血后，室壁变薄，出现穿孔，血液进入心包腔内，形成心包腔内局限性液性暗区。因此考虑为左室后侧壁心肌梗死后，心肌穿孔，造成血流交通，形成局限性血性包裹性积液。

思维要点

（1）有无冠心病历史。

（2）是否发生过心肌梗死。

（3）心包积液与心肌穿孔后心包腔内血性积液的鉴别。

（4）包裹性积液与心肌穿孔后心包腔内出现血性积液的鉴别。

病例 32-2　男，40 岁（图 32-2）

✧ 二维超声心动图

左心房室内径增大，右心房室内径在正常范围。室间隔厚度变薄，心内膜回声增强，其余左心室壁厚度尚可，但运动幅度减弱，收缩期增厚率减低，未能探及明确的矛盾运动。左心室后壁运动幅度呈代偿性增强。各瓣膜形态、结构及启闭运动未见异常。左心室心尖部可探及大小约 36mm × 15mm 的附壁血栓。

✧ 多普勒超声心动图

收缩期二尖瓣口及三尖瓣口探及少量反流。

✧ 超声心动图诊断

阳性所见符合前壁陈旧性心肌梗死，左心室附壁血栓，二、三尖瓣少量反流，左心功能处于正常低限。

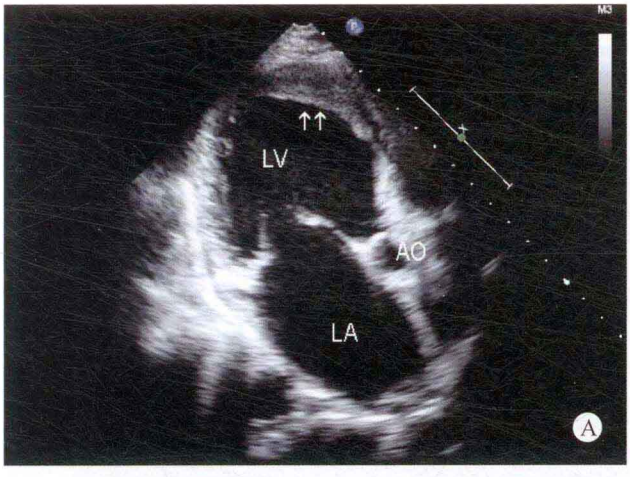

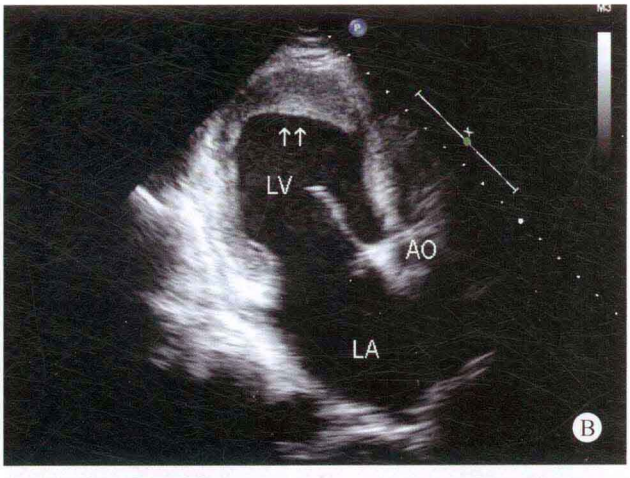

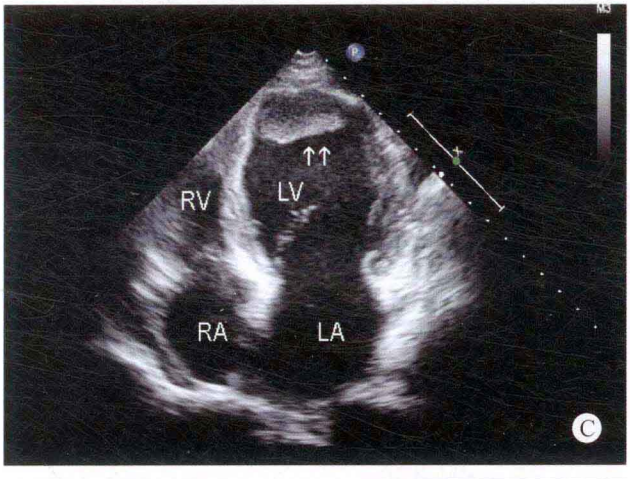

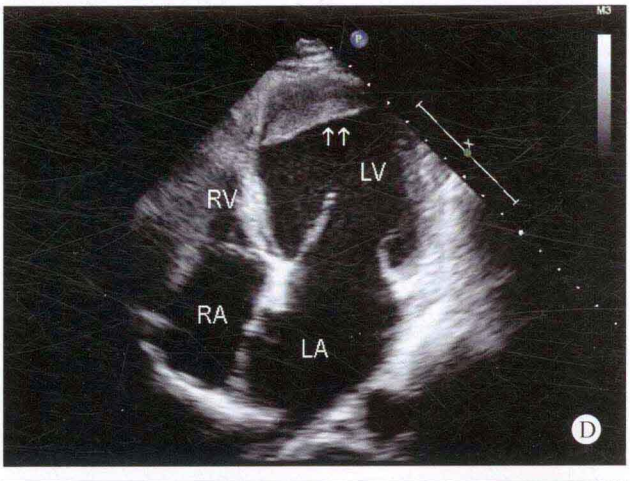

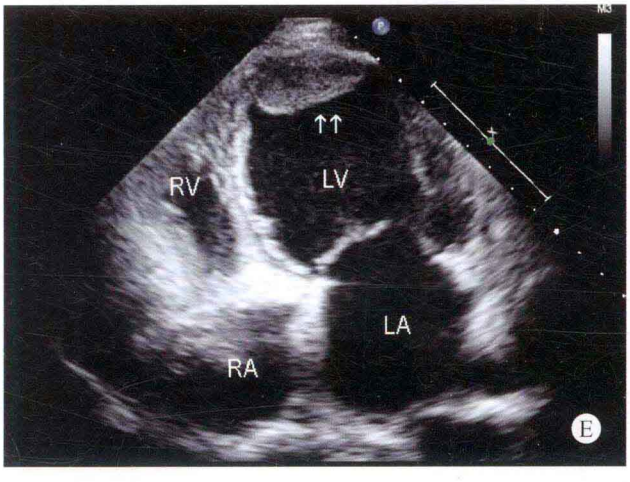

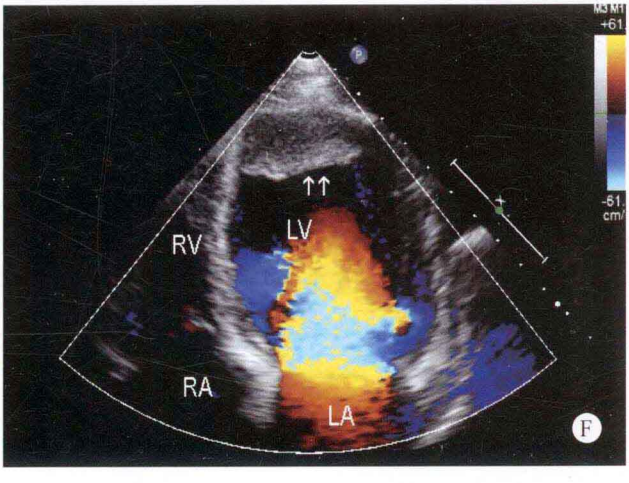

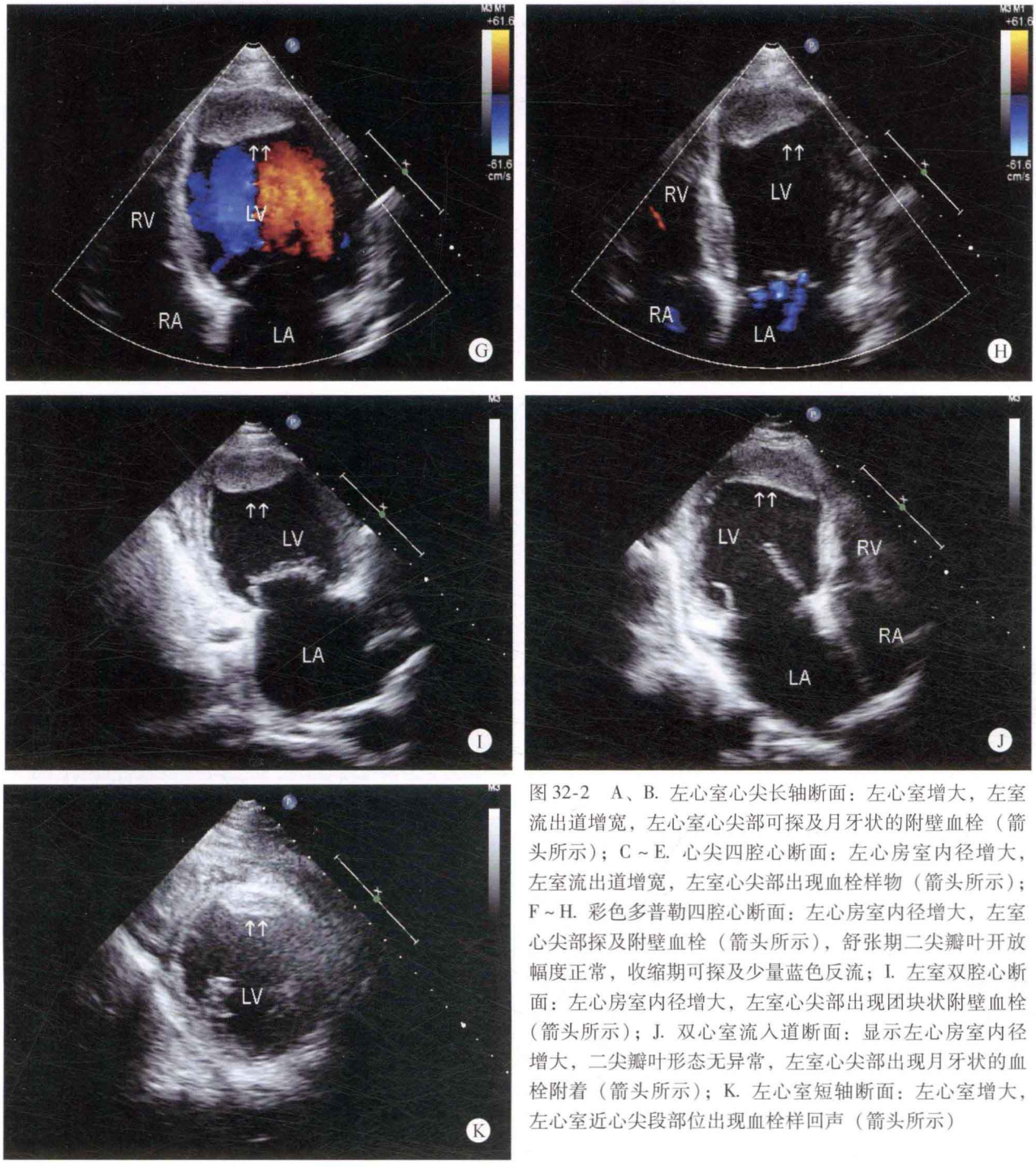

图 32-2　A、B. 左心室心尖长轴断面：左心室增大，左室流出道增宽，左心室心尖部可探及月牙状的附壁血栓（箭头所示）；C～E. 心尖四腔心断面：左心房室内径增大，左室流出道增宽，左室心尖部出现血栓样物（箭头所示）；F～H. 彩色多普勒四腔心断面：左心房室内径增大，左室心尖部探及附壁血栓（箭头所示），舒张期二尖瓣叶开放幅度正常，收缩期可探及少量蓝色反流；I. 左室双腔心断面：左心房室内径增大，左室心尖部出现团块状附壁血栓（箭头所示）；J. 双心室流入道断面：显示左心房室内径增大，二尖瓣叶形态无异常，左室心尖部出现月牙状的血栓附着（箭头所示）；K. 左心室短轴断面：左心室增大，左心室近心尖段部位出现血栓样回声（箭头所示）

病例分析

患者曾有前壁陈旧性心肌梗死，室间隔明显变薄，回声增强，运动幅度明显减弱，室间隔局部的心肌收缩期增厚率减低，致使左心室腔内的血流速度减慢，运动幅度明显减弱的部位出现附壁血栓。通常在前壁心肌梗死后，出现附壁血栓的几率较高，因此如心尖部位检出附壁血栓形成，应考虑到患者是否曾患有心肌缺血性改变的疾患，尤其是前壁的心肌缺血性改变。

其他部位出现心肌梗死时，由于缺血部位的不同，室壁运动明显减弱的几率较低，出现附壁血栓的可能性也较低。

在检查的过程中应注意与扩张型心肌病所致的血栓相鉴别。扩张型心肌病的室间隔与室壁的厚度呈均匀性变薄，运动呈弥漫性减弱，收缩期增厚率减低。而由心肌缺血性改变所引起的室壁变薄，运动幅度减弱应局限于心肌缺血的部位，而其他部位的室壁运动幅度则呈代偿性增强。注意到上述问题，两者不难鉴别。

思维要点

（1）血栓形成的检出。

（2）附壁血栓出现的部位与心肌梗死部位的关系。

（3）心肌梗死与扩张型心肌病之间的鉴别。

病例 32-3（图 32-3）

二维超声心动图

各房室内径轻度增大。室间隔及左室壁未见增厚。右室游离壁变薄，运动减低，左室下壁变薄，内膜回声增强，向外膨突，运动消失，室间隔中段与左室下壁交界处延续中断，回声脱失约 16mm。周围室间隔组织变薄，偏向右室，并部分阻挡分流，致有效分流口径约为 10mm。各瓣膜形态及启闭运动未见明显异常。主动脉弓降部未见异常。心包腔内未探及明显异常回声。

多普勒超声心动图

收缩期室水平探及左向右高速分流信号。二尖瓣及三尖瓣口探及少量反流，估测肺动脉收缩压约为 55mmHg。收缩期肺动脉瓣口血流速度轻度增快。

超声心动图诊断

阳性所见符合左室下壁及右室壁心肌梗死，左、右室壁运动异常，室间隔穿孔，室水平左向右分流，中度肺动脉高压。

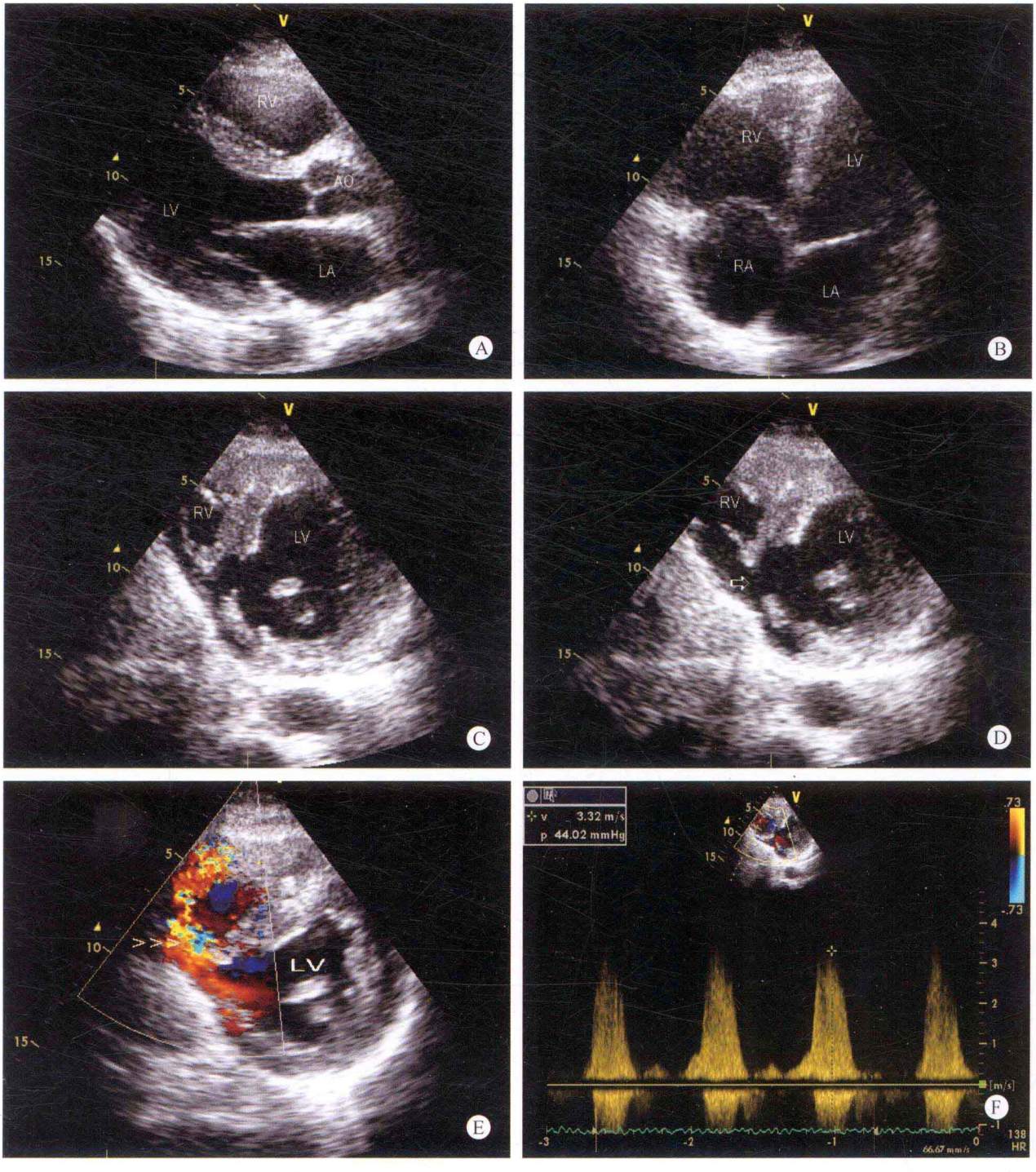

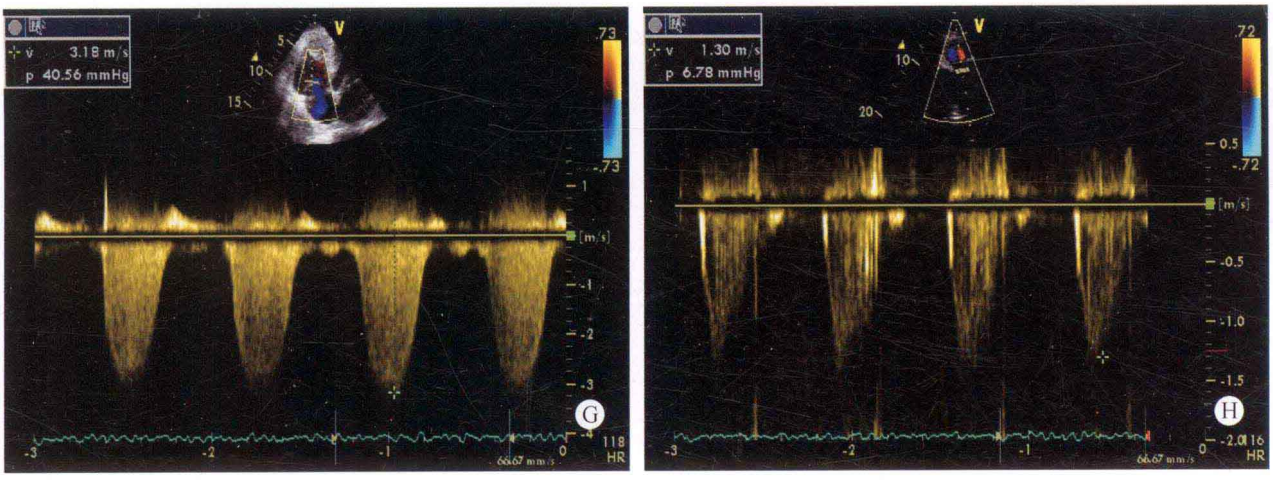

图 32-3　A. 左心室长轴断面：提示左右室均扩大；B. 心尖四腔心断面：提示右室形态膨隆，动态观察可发现右室壁运动减低；C. 后室间隔与左室下壁交界处回声中断；D. 左室下壁变薄，向外膨隆，室间隔断端残片漂向右室；E. 彩色多普勒显示过隔血流信号；F. 频谱多普勒显示室水平左向右分流峰值流速较低，提示收缩期右室压力增高；G. 三尖瓣反流速度为 3.2m/s，证实肺动脉收缩压增高；H. 收缩期肺动脉瓣口血流速度轻度增快

✧ 病例分析

本例患者左室下壁变薄，运动减低，提示左室下壁心肌梗死，并且患者右室游离壁运动减低，提示同时合并右室心肌梗死。患者室间隔后部发现回声中断，彩色多普勒发现左向右分流，而回声中断部位周围室壁变薄，收缩运动消失，提示为室间隔穿孔。由于该患者穿孔较大，分流较多，故虽然其余左室壁各节段运动幅度较强，但临床仍表现为左心功能减低。考虑心肌梗死的病人如果发现心脏杂音，应特别注意有无室间隔穿孔及二尖瓣乳头肌功能不良。

室间隔穿孔好发部位与心肌梗死部位有关，左室下壁心肌梗死时穿孔较少见，多位于后间隔中段或基底段，左室前壁梗死时穿孔常见于室间隔前部近心尖处，有时常规断面难以显示，或者由于心尖四腔心断面时位于近场而被忽略。检查时应详细观察左室短轴各断面。另外，当发现心肌梗死患者其余左室壁节段运动明显增强，超声 EF 正常的患者仍表现为左心功能不良，收缩期肺动脉瓣口流速增快时，均应特别警惕合并室间隔穿孔。

与室间隔缺损好发部位不同，穿孔常见于室间隔上端膜周部及漏斗部。肌部室间隔缺损较为少见，缺损周围心肌回声正常，通常室壁无明显运动减低。缺损形态多呈圆形或椭圆形，而室间隔穿孔破口形态多为半月形。

✧ 思维要点

（1）室间隔穿孔的常见部位。

（2）肺动脉瓣口血流速度增快对本病的提示。

病例 32-4（图 32-4 和图 32-5）

✧ 第一次检查的二维超声心动图

左心室增大，其余各房室内径在正常范围。左室后外侧壁探及异常包块样回声，大小约 118mm × 69mm，内部回声不均匀，呈胶冻样中低回声。房间隔与室间隔连续完整。左室前壁的中下段及前间壁变薄，运动幅度明显减低，部分区域运动消失，侧壁运动因受心外包块的影响，心尖部向外膨出，容积约占左室体积的 30%，可见轻度反向搏动。其内见异常中高回声团块，大小约 33mm × 14mm，其余各室壁节段运动未见明确异常。估测左室射血分数约为 33%。左室侧壁近心尖处似可探及室壁回声出现不连续部位。各瓣膜形态、结构、启闭运动未见明显改变。大动脉关系、内径正常。双侧胸腔未探及液性暗区。

✧ 第一次检查的多普勒超声心动图

收缩期二尖瓣口探及微量反流，左室侧壁近心尖段及异常包块内未探及明确血流信号。

✧ 第一次检查的超声心动图诊断

阳性所见符合陈旧性心肌梗死、节段性室壁运动减低、心尖部室壁瘤形成、合并附壁血栓形成、左心功能减低、心脏后外侧异常包块、考虑为假性室壁瘤所致。

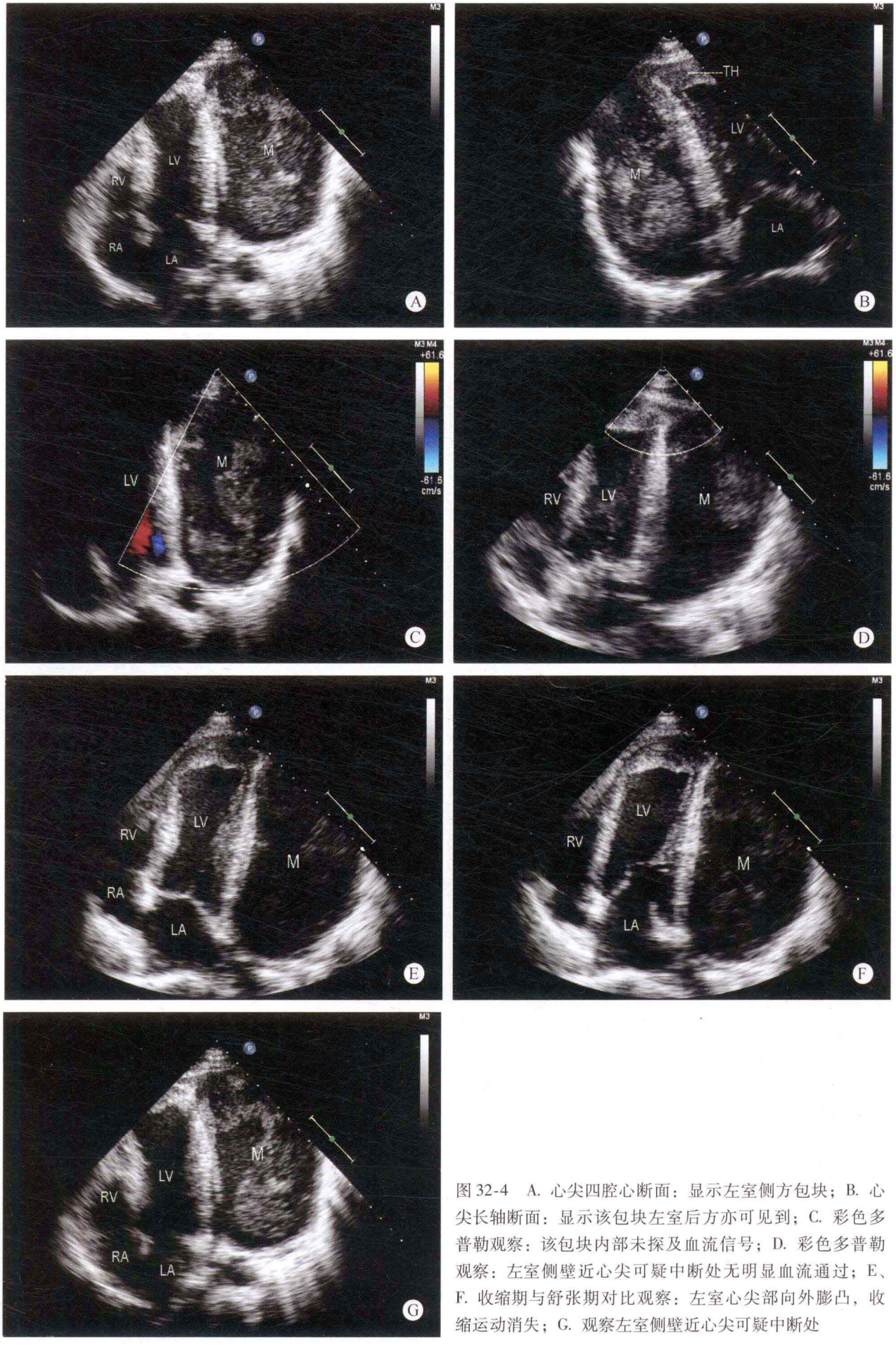

图 32-4 A. 心尖四腔心断面：显示左室侧方包块；B. 心尖长轴断面：显示该包块左室后方亦可见到；C. 彩色多普勒观察：该包块内部未探及血流信号；D. 彩色多普勒观察：左室侧壁近心尖可疑中断处无明显血流通过；E、F. 收缩期与舒张期对比观察：左室心尖部向外膨凸，收缩运动消失；G. 观察左室侧壁近心尖可疑中断处

病例分析

左心室侧壁异常团块呈低回声，结构紊乱，形态为局部膨起的心包所局限，需与心包占位相鉴别。其内血流信号不明显，回声强度差别较大，无明显结构感，对周围组织无浸润。肿块外壁与室壁相交处成锐角，提示为血凝块的可能较大。心尖部室壁向外膨凸，运动消失，其内附壁的高回声团块为附壁血栓，破口位于梗死心肌的边缘处，呈局部低回声。心内一侧位于附壁血栓边缘，部分为血栓所覆盖，故破口不明显，且无明显血流信号通过。

第二次检查的二维超声心动图

左心室增大并受压变形，其余各房室内径在正常范围。左室后外侧异常包块较第一次检查时增大，包块内部回声不均匀，局部呈现缓慢流动状低回声。房、室间隔连续完整。左室前壁中下段、前间壁变薄，运动明显减低甚至消失，侧壁运动受心外包块影响，心尖部向外膨出，容积约占左室体积的30%，可见轻度反向搏动。其内见异常中高回声团块，大小约33mm×14mm，其余室壁节段运动未见明确异常。左室侧壁近心尖处可见宽约5mm回声中断，与外侧包块相连通。其余各瓣膜形态、结构、启闭运动未见明显改变。大动脉关系、内径正常。双侧胸腔未探及液性暗区。

第二次检查的多普勒超声

左心室腔与左室后外侧包块区域之间探及往返性血流信号，收缩期血流由左室进入包块，舒张期由包块区域进入左室。

第二次检查的超声心动图诊断

阳性所见符合陈旧性心肌梗死、节段性室壁运动减低、心尖部室壁瘤形成、合并附壁血栓形成、左心功能减低、左室壁破裂合并假性室壁瘤。

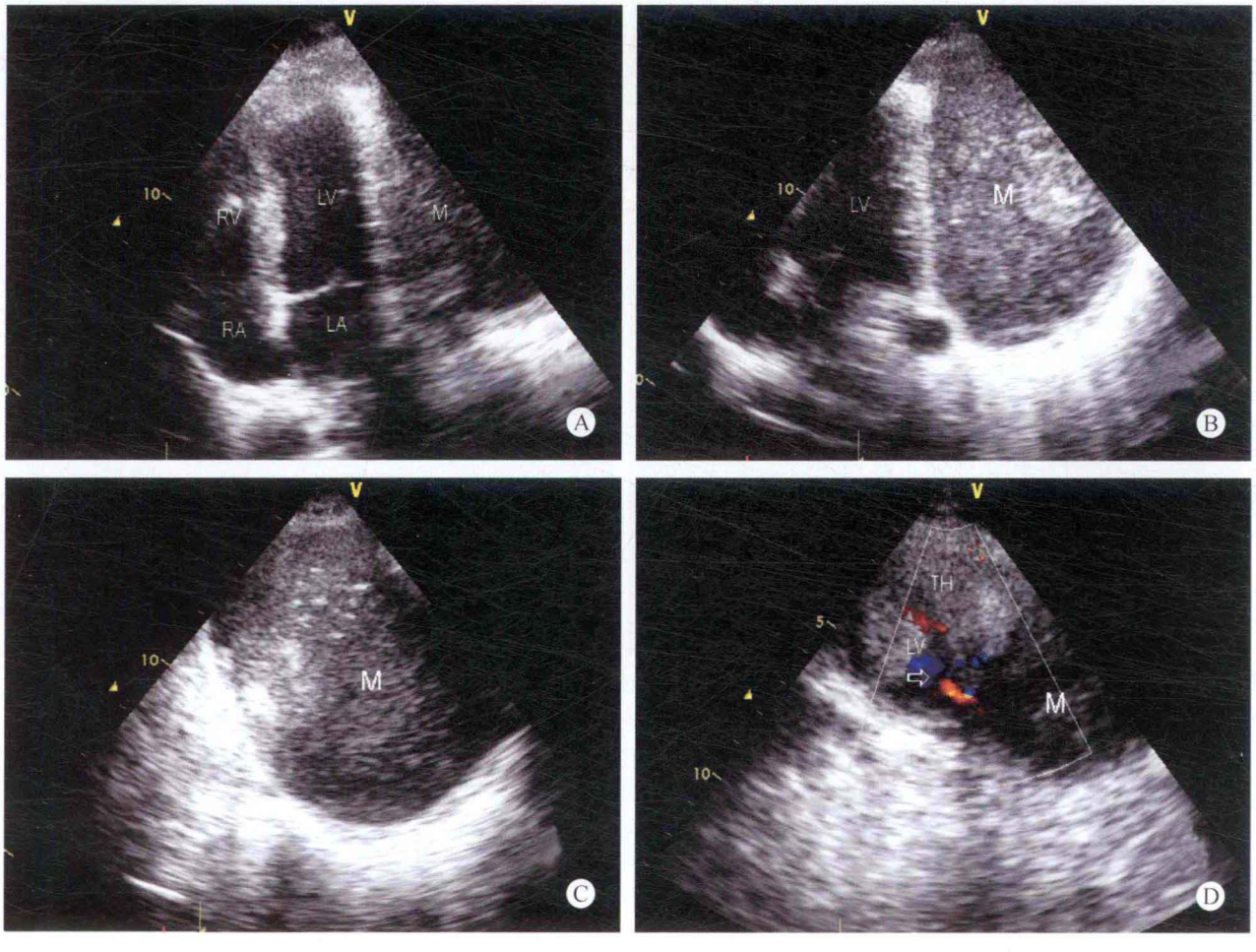

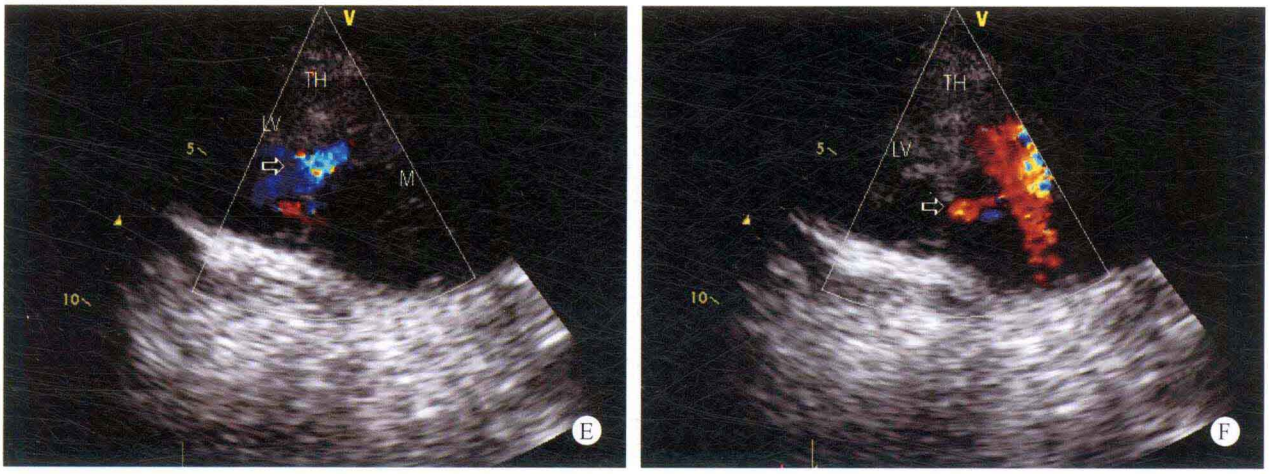

图 32-5 A. 心尖四腔心断面：显示左室侧壁假性室壁瘤及心尖部真性室壁瘤内血栓；B. 假性室壁瘤增大，心脏受压；C. 假性室壁瘤内可见较均质的低回声缓慢流动；D. 假性室壁瘤与心腔间破口开放，可见血流信号，破口紧邻心腔内附壁血栓；E、F. 彩色多普勒显示破口血流呈往返流动，收缩期由心室流入假性室壁瘤，舒张期流回左室

病例分析

本病例两周后突然出现胸闷、血压下降等临床症状，检查发现左室侧壁肿块明显扩大，且呈进行性加重，其内二维超声可见局部低回声处呈缓慢流动状态，心室进一步受压变小，彩色多普勒发现原破口处可见往返血流信号，故诊断为破口重新开放，导致假性室壁瘤进行性增大。

患者前后两次检查可互相验证。第一次检查发现的左室侧壁异常团块回声紊乱，其内为固态低回声和中等回声。第二次检查时团块增大，其内增加的低回声可见缓慢流动。仔细扫查，发现梗死室壁边缘处的破口有往返血流信号，证实该团块为一心包包裹性血凝块，即假性室壁瘤腔内血液凝固。第二次检查时假性室壁瘤的室壁破口重新开放，心腔内血液通过破口继续进入心包包裹的假性室壁瘤瘤腔，造成其进一步增大。

鉴别诊断

1. 假性室壁瘤 心肌局部出现破裂口，瘤壁外侧为粘连的心包和血栓，无收缩运动，也无心肌结构回声。瘤体与心腔交通口通常较小，瘤体容易破裂。瘤壁与周围心肌交界处通常成锐角。由心肌梗死引起者通常交通口周围心肌变薄，运动消失。

2. 真性室壁瘤 为心肌梗死部位的室壁向外膨凸形成，膨突部位室壁通常变薄，内膜回声增强，运动消失或呈矛盾运动。膨凸范围通常较大，基底较宽。瘤壁与周围心肌交界处通常成钝角。

3. 心室憩室 为少见的先天性心脏畸形。心室壁局部向外膨凸，憩室外壁为心肌组织，通常具有收缩功能，不容易破裂。憩室周围心肌组织回声及运动通常正常。

思维要点

（1）假性室壁瘤诊断要点。
（2）心包腔内物质性质的确定。
（3）如何与心包腔内的占位性病变相鉴别。

病例 32-5（图 32-6）

二维超声心动图

左心房室内径增大，右心房室内径在正常范围。左室下后壁基底段及中间段明显变薄，回声增强，心肌三层结构消失，并呈瘤样向外膨出，呈矛盾运动。左室后内组乳头肌断裂，二尖瓣前叶 A_2、A_3 区及后叶 P_3 区脱垂，呈连枷样运动，致二尖瓣关闭不全。其余各瓣膜形态、启闭未见明显异常。左室后壁的心包腔内探及局限性液性暗区。

多普勒超声心动图

收缩期二尖瓣口探及中至大量反流。

超声心动图诊断

节段性室壁运动异常、左室下壁室壁瘤形成、二尖瓣前叶乳头肌断裂、二尖瓣前叶脱垂、二尖瓣关闭不全、二尖瓣中至大量反流。

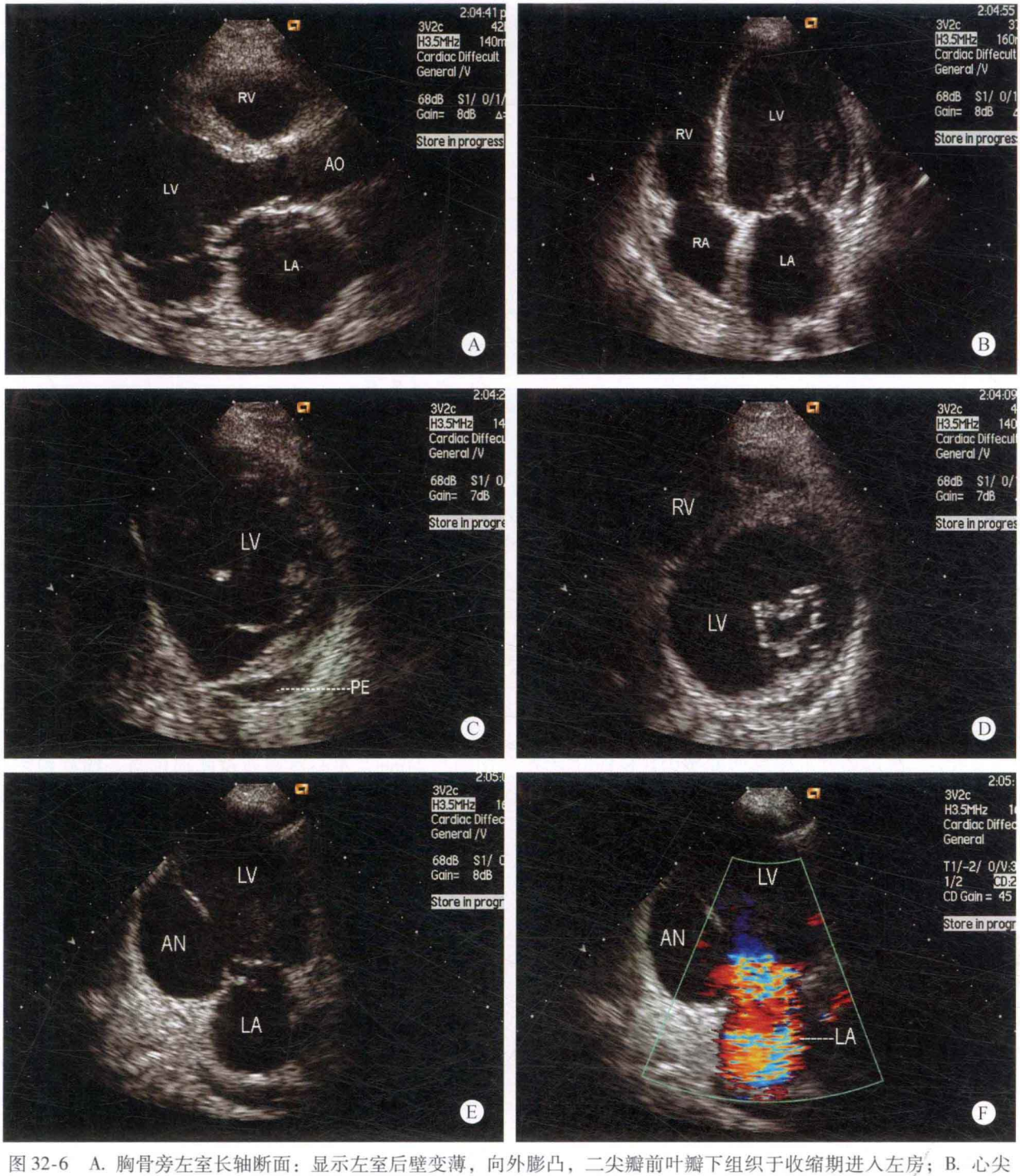

图 32-6　A. 胸骨旁左室长轴断面：显示左室后壁变薄，向外膨凸，二尖瓣前叶瓣下组织于收缩期进入左房；B. 心尖四腔心断面：显示左房、左室扩大，二尖瓣前叶瓣下组织于收缩期进入左房；C. 乳头肌水平左室短轴断面：显示左室下后壁明显变薄，向外膨凸形成室壁瘤，后内组乳头肌形态及回声异常，心包腔有局限性液性暗区；D. 二尖瓣水平左室短轴断面：显示左室下后壁明显变薄，向外膨凸形成室壁瘤；E. 心尖两腔心断面：显示左室下壁明显变薄，向外膨凸形成室壁瘤，二尖瓣后叶瓣下组织于收缩期进入左房；F. 心尖两腔心断面：彩色多普勒显示二尖瓣中至大量反流

病例分析

患者心肌梗死后，左室下后壁部位中间段的厚度明显变薄，回声增强，心肌的三层结构消失，并呈瘤样向外膨出，形成室壁瘤样改变，并呈矛盾运动。由于心肌出现缺血性改变，致二尖瓣前叶的腱索断裂，收缩期二尖瓣前、后叶的部分区域脱向左心房，造成二尖瓣叶的关闭不全，瓣口出现大量的反流。因此在检查的过程中应注意到瓣叶关闭不良所引起反流的原因。如果是心肌缺血造成的乳头肌功能不全或心肌梗死引起的瓣叶腱索断裂所引起的瓣叶关闭不良，出现反流。

对于心肌缺血部位的确定，美国心脏病学会（AHA）

推荐的左心室17段分法与临床和心电图具有良好的一致性，所以对冠心病患者的超声心动图检查，要严格按照17段分法进行，左室长轴、二尖瓣水平左室短轴、乳头肌水平左室短轴、心尖水平左室短轴、心尖四腔心、心尖两腔心等标准断面缺一不可，否则可能对左室节段运动情况以及左室整体收缩功能产生误判。

心肌梗死并发症也是冠心病患者超声心动图检查的重要内容。室壁瘤是心肌梗死的常见并发症之一，是发生缺血梗死的心肌组织在室壁应力的作用下发生延展、伸长的结果，与正常心肌组织之间有明确的界限。室壁瘤区域内没有存活心肌，超声心动图上表现为回声增强的薄壁结构，与正常心肌的强－弱－强的三层结构具有明显的区别。血流在室壁瘤区域内容易产生漩涡，从而形成层状附壁血栓，常见于心尖部室壁瘤。后内组乳头肌的血供来源与下壁相同，下壁心肌梗死可能累及后内组乳头肌缺血甚至坏死，收缩期坏死的乳头肌不能承受腱索的张力发生断裂，导致严重的二尖瓣关闭不全，这也是心肌梗死的并发症之一。

鉴别诊断

1. 扩张型心肌病 冠心病患者出现较大面积室壁瘤、严重心功能不全时，要与扩张型心肌病进行鉴别。其中患者的病史具有重要作用。扩张型心肌病的心腔扩大均较显著，二尖瓣的开放幅度明显减小，整体心室壁的运动幅度均明显减弱，即出现大心腔、薄间隔和心脏瓣膜小开口的相对特异性表现。缺血性心脏病患者，虽然心腔也扩大，但多数在心肌缺血梗死局部出现节段性运动异常，受累部分的室壁厚度变薄、运动幅度减弱或消失，甚至出现矛盾运动，而其他部位的室壁形态及运动幅度可正常，二尖瓣的开放幅度通常也未见明显减小。

2. 真性室壁瘤还需要和假性室壁瘤、心室憩室相鉴别

（1）真性室壁瘤表现为局部室壁明显变薄，向外呈瘤样突出，收缩期运动幅度消失，甚至出现矛盾运动，瘤颈较宽，其长径一般不小于瘤腔的最大径。瘤体与心腔自由交通，瘤体内多普勒检查出现逆行、缓慢的血流图像。

（2）假性室壁瘤多系急性心肌梗死或心脏创伤导致心脏破裂，破口处形成由脏层心包包裹的血肿。超声表现为该处心室壁的连续性突然中断，心室壁与脏层心包之间出现瘤样扩张的无回声区，心室腔与该无回声区有比较狭窄的管道相通，两者之间形成类似于瓶颈样形态，多普勒超声显示有速度较快的双期双向条状血流信号。

（3）心室憩室表现为室壁局限性向外膨出，但室壁运动不减弱，壁不变薄，并且不出现矛盾运动。多普勒超声显示为收缩期自憩室到左心室腔的血流信号。

思维要点

（1）左心室17节段分法。
（2）心肌梗死并发症的检查。
（3）真性与假性室壁瘤的鉴别。
（4）二尖瓣关闭不全的原因。

病例32-6 男，65岁（图32-7）

二维超声心动图

左心房室内径轻度增大，右心房室内径在正常范围。室间隔与左心室壁厚度正常，左室后侧壁中部心肌回声中断约24mm，左心室腔通过此部位与一瘤样囊腔相连通，瘤腔最大径约72mm。二尖瓣后叶脱垂，导致关闭不全。其余各瓣膜形态、结构及启闭活动尚可。

多普勒超声心动图

于左室后侧壁回声中断部位探及血流信号往返于左心室腔与瘤样囊腔之间，收缩期二尖瓣探及中至大量反流。

超声心动图诊断

左心室后侧壁破裂、假性室壁瘤形成、二尖瓣乳头肌功能不全、二尖瓣关闭不全、二尖瓣中至大量反流。

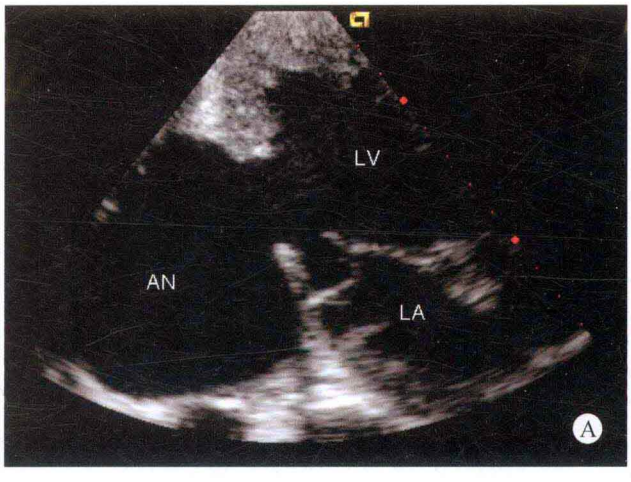

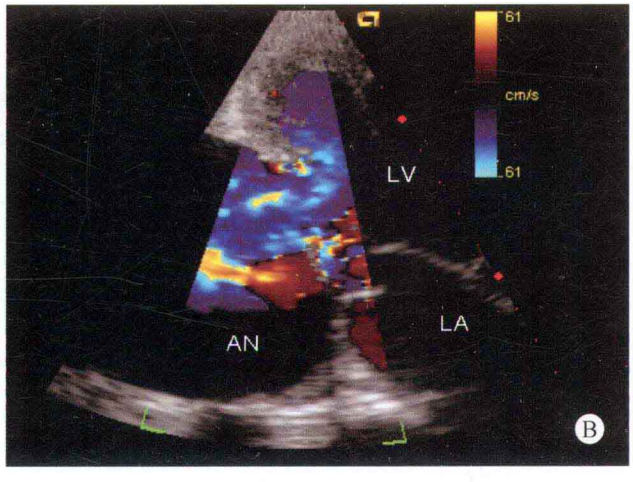

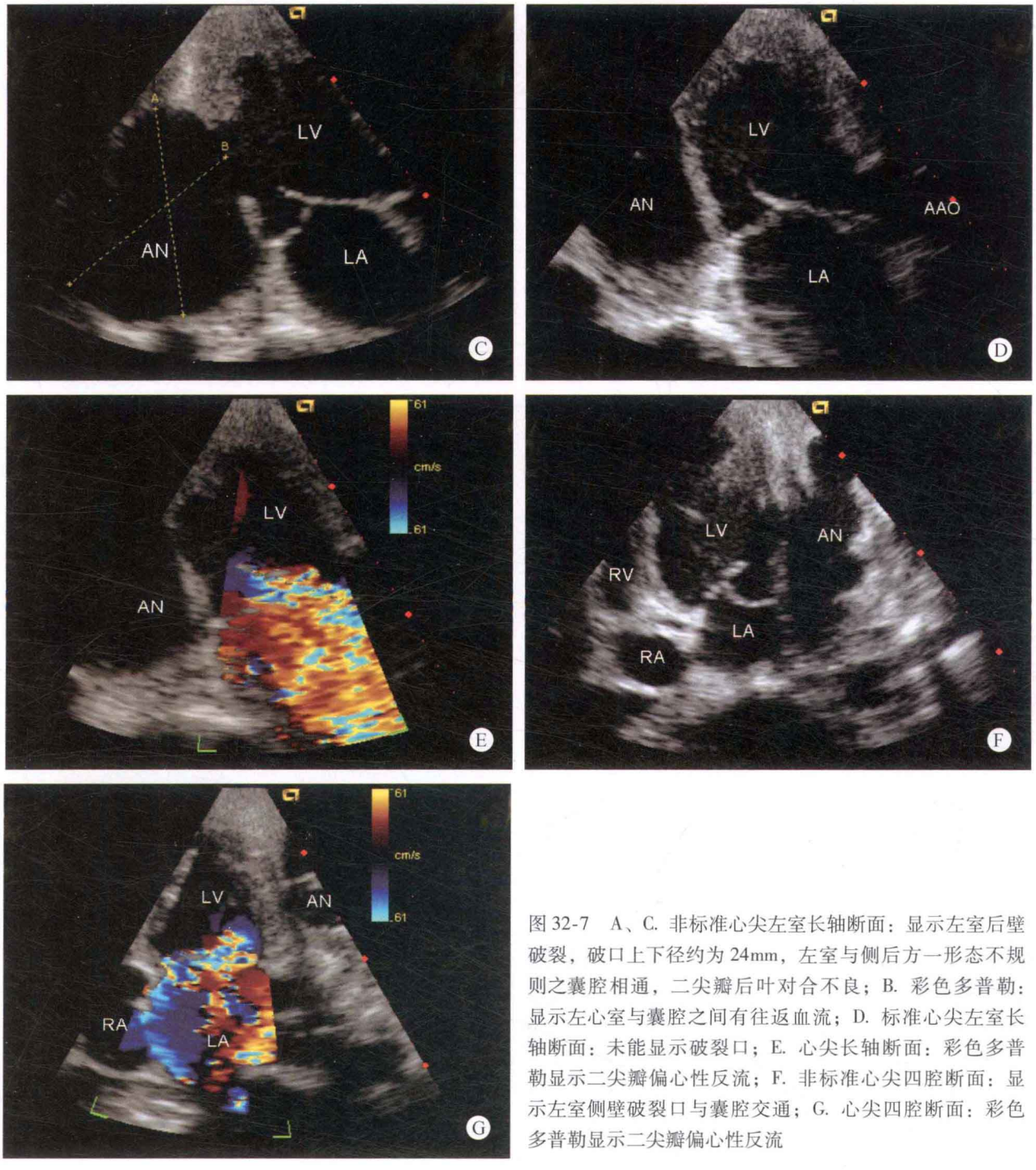

图 32-7　A、C. 非标准心尖左室长轴断面：显示左室后壁破裂，破口上下径约为 24mm，左室与侧后方一形态不规则之囊腔相通，二尖瓣后叶对合不良；B. 彩色多普勒：显示左心室与囊腔之间有往返血流；D. 标准心尖左室长轴断面：未能显示破裂口；E. 心尖长轴断面：彩色多普勒显示二尖瓣偏心性反流；F. 非标准心尖四腔断面：显示左室侧壁破裂口与囊腔交通；G. 心尖四腔断面：彩色多普勒显示二尖瓣偏心性反流

病例分析

心脏游离壁破裂可发生于左心室壁、右心室壁和心房壁的任何部位，以左室前壁和侧壁最为常见。破裂口多数出现于梗死部位中部或正常心肌与梗死心肌之间，常呈撕裂状，长度不等，可为单个或多个破口，局部多有出血和血凝块。超声心动图对此是最佳的无创性检查方法，在心室游离壁破裂者可检出心包积液。心肌局部出现破裂口，心室内血液进入破裂口，被粘连的心包和血栓包裹，在心肌内或心外膜下形成血肿，出现瘤样扩张，心外膜尚完整或有粘连，心室与瘤体之间通常呈瓶颈样。瘤体大小不等，多数明显大于破裂口。

该患者有急性心肌梗死的病史，心脏破裂是急性心梗的早期并发症之一，具有很高的危险性，超声心动图发现心室壁连续性中断，首先考虑本病。左室前壁破裂通常在短时间内造成心脏压塞导致患者死亡。左室后侧壁破裂，由于壁层心包及周围组织器官的阻挡和包裹，形成假性室壁瘤，可暂时缓和病情。假性室壁瘤实际上内部是血肿，周边是心包及周围纤维结缔组织、血

栓等混合物形成的厚薄不均的囊壁，没有心肌组织，瘤颈部是心脏破裂口，一般小于瘤体最大径的40%。彩色多普勒检查时，在假性室壁瘤和心室之间可出现往返血流。侧后壁的心脏破裂往往会累及乳头肌，导致乳头肌功能不全，表现为二尖瓣关闭不全。

思维要点

（1）心室壁连续性中断。
（2）二尖瓣乳头肌功能不全。
（3）瘤壁血栓形成。

病例32-7　男，33岁（图32-8）

二维超声心动图

各房室内径在正常范围。室间隔与左心室壁厚度正常，运动幅度尚可。左室心尖部局限性向外膨出，呈“脖颈头状”改变，颈口部位的内径宽度约0.9cm，通过短颈部位与左心室腔相通，膨出部分的室壁运动幅度无减弱现象，壁不变薄，无矛盾运动，形成憩室状物。各瓣膜形态、结构及启闭未见明显异常。心包腔内未见明显液性暗区。

多普勒超声心动图

收缩期探及自憩室到左心室腔的血流信号，峰值流速约2.4m/s，压差约23mmHg。

超声心动图诊断

先天性心脏病、左心室憩室。

病例分析

左心室憩室多见于左心室心尖部，多数成囊状，肌性憩室相对多于纤维性憩室。肌性憩室部位一般心壁较厚，为心壁的全层，具有心肌组织和收缩功能，与左心室腔之间通常直接相通，交通口可以较宽大或狭窄。通常为单纯性先天性病变。患者一般没有明显的临床症状，多数属于超声检查和心血管造影检查中的意外发现，要注意和室壁瘤鉴别。

鉴别诊断

1. 真性室壁瘤　表现为局部室壁明显变薄，向外呈瘤样突出，收缩期运动幅度消失，甚至出现矛盾运动，瘤颈较宽，其长径一般不小于瘤腔的最大径。瘤体与心

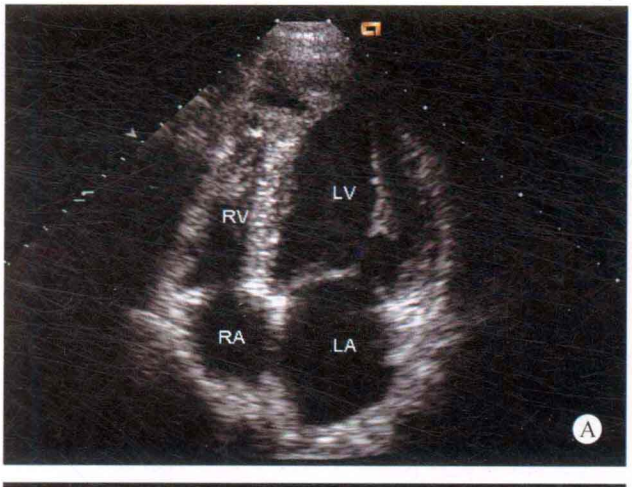



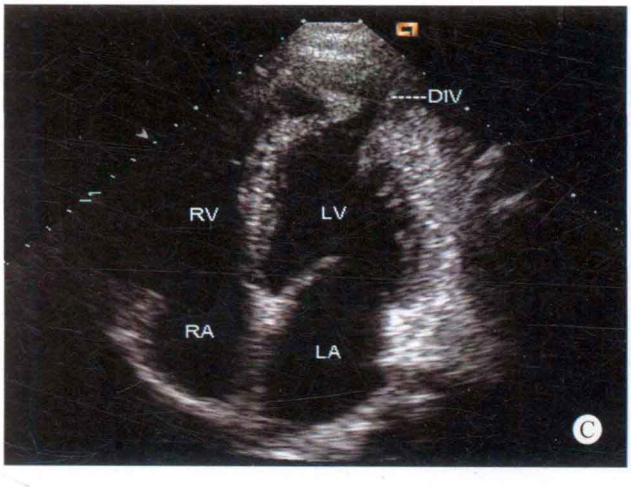



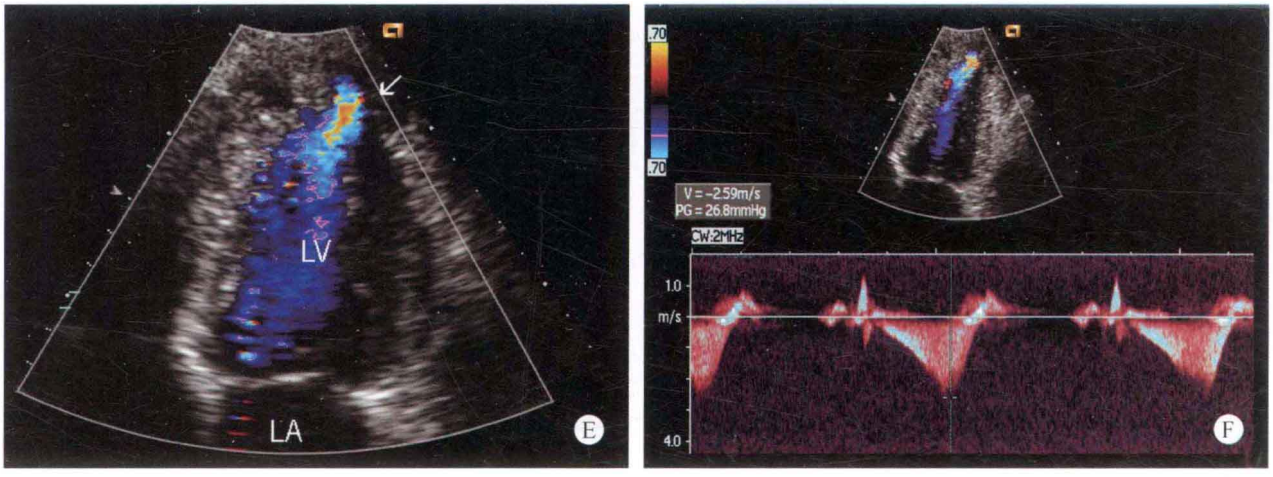

图 32-8　A～C. 心尖四腔心断面：显示左室心尖部局限性向外膨出形成憩室，通过短颈（颈口宽 0.9cm）与左心室腔相通；D. 心尖两腔心断面：未能显示憩室；E. 心尖四腔心断面：彩色多普勒显示左心室憩室与左心室腔之间的血流；F. 频谱多普勒显示收缩期探及自憩室到左心室腔的血流信号，峰值流速约 2.4m/s

腔自由交通，多普勒检查时瘤体内可出现逆行、缓慢的血流图像。

2. 假性室壁瘤　多系急性心肌梗死或心脏创伤导致心脏破裂，破口处形成由脏层心包包裹的血肿。超声表现为该处心室壁的连续性突然中断，心室壁与脏层心包之间出现瘤样扩张的无回声区，心室腔与该无回声区有比较狭窄的管道相通，两者之间形成类似于瓶颈样形态，多普勒超声显示有速度较快的双期双向条状血流信号。

3. 心室憩室　表现为室壁局限性向外膨出，但室壁运动不减弱，壁不变薄，并且不出现矛盾运动。多普勒超声显示为收缩期自憩室到左心室腔的血流信号。

此外，左心室憩室还要与室壁瘤切除及左心室成形术后改变相鉴别，后者在超声心动图上也可能显示出心尖部的囊腔，但是没有运动，结合病史不难鉴别。

✧ 思维要点

（1）心尖部囊腔，具有心肌结构和收缩功能。

（2）与室壁瘤鉴别。

病例 32-8　男性，40 岁（图 32-9）

✧ 二维超声心动图

双房增大，心室内径正常。室壁厚度正常，收缩幅度尚正常，舒张似受限。右室心尖部探及大小约 25mm×14mm 的无回声囊腔，囊腔与右室心尖部相通，交通口约 3mm。房、室间隔连续完整。二、三尖瓣闭合欠佳，其余瓣膜结构、启闭未见异常。心包腔未见异常。

✧ 多普勒超声心动图

右室腔与无回声囊腔间探及双向血流，收缩期血流自右室进入囊腔，舒张期部分血流自囊腔反流回右室。二、三尖瓣少量反流。

✧ 超声心动图诊断

右心室心尖部憩室、双房增大意义待定（限制型心肌病待排除）。

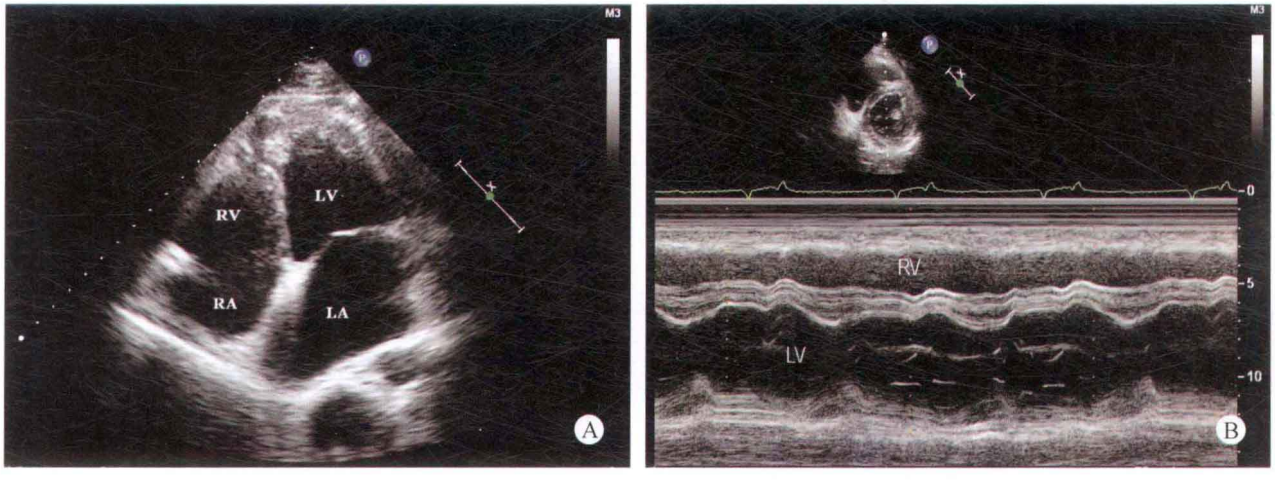

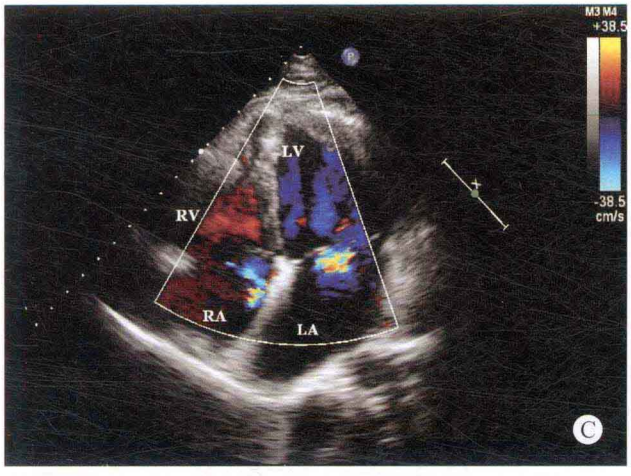

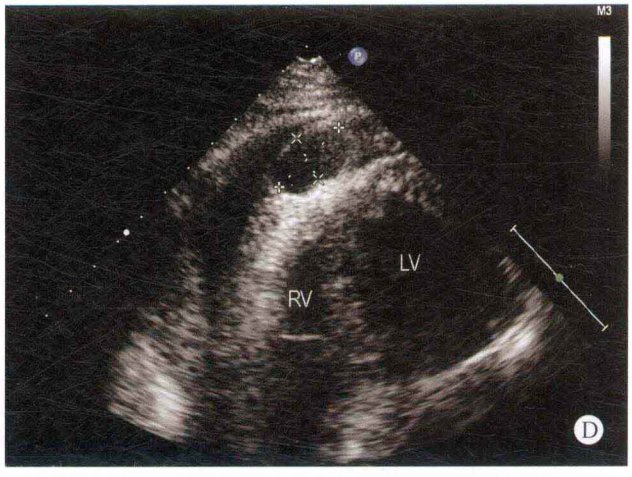

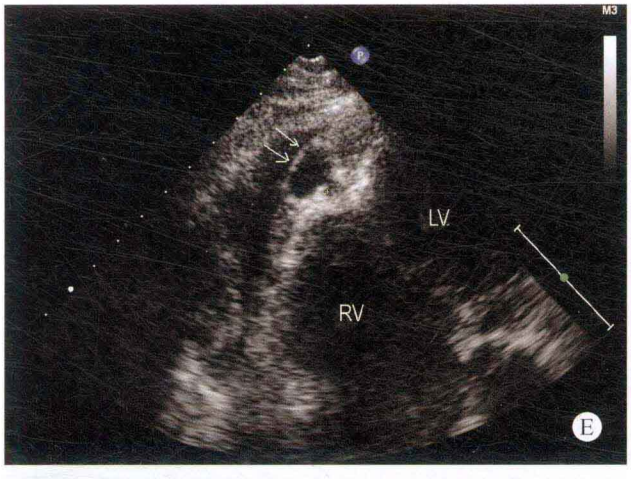

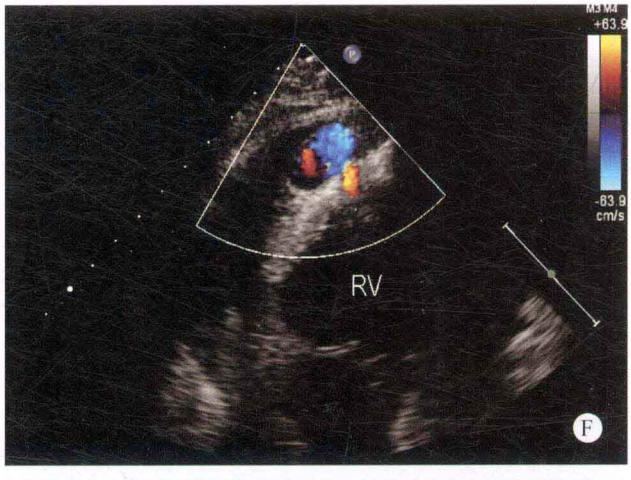

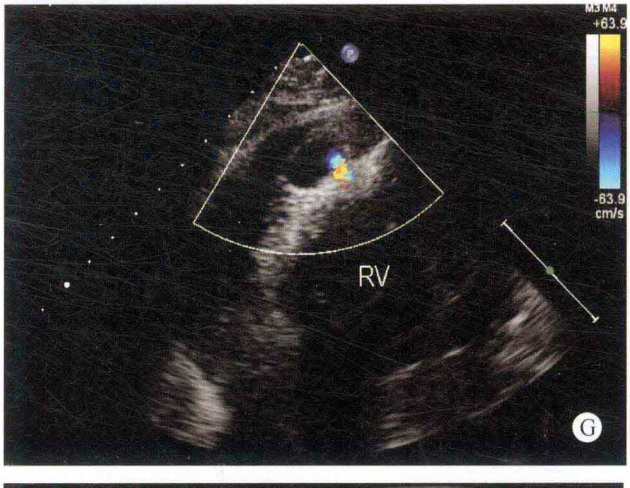

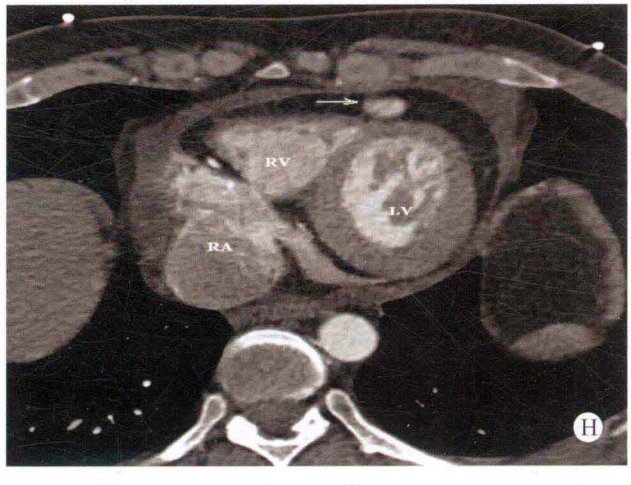

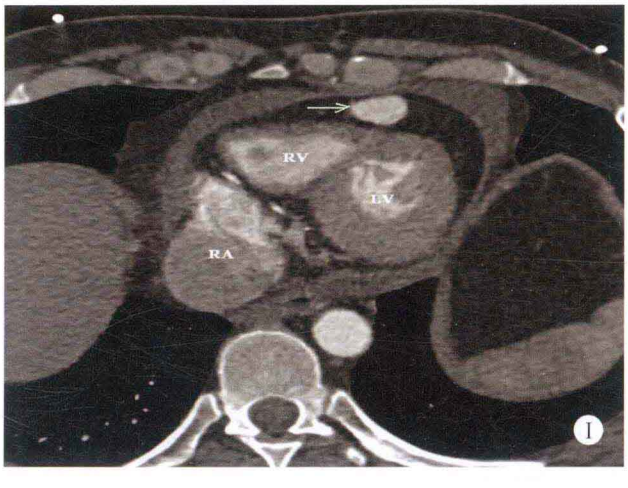

图 32-9 A. 心尖四腔心断面：显示双房扩大，心室腔内径正常；B. 左室 M 型曲线显示心室室壁运动幅度及收缩增厚率未见明显异常；C. 彩色多普勒超声心动图显示二、三尖瓣少量反流；D. 于右室心尖部探及 14mm × 25mm 大小的无回声囊腔结构；E. 囊腔与右室心尖部相通，交通口直径约 3mm；F、G. 彩色多普勒显示无回声囊腔与右室腔间探及双向血流，收缩期血流自右室进入囊腔（F），舒张期血流自囊腔回流入右室（G）；H、I. CT 显示右室心尖部囊腔，并与右室腔相交通

病例分析

患者因反复胸闷、背痛1个月就诊。否认特殊既往史。查体未见明显异常。先天性心室憩室非常罕见，其中多为左心室憩室，右心室憩室更为罕见，是由于先天性的局部心肌数量减少或缺失（或纤维组织占优势），在心室腔压力作用下致使局部心肌薄弱的部位异常膨出而形成，分为肌性和纤维性两种：①肌性憩室多发生于心尖处，呈囊袋形的收缩腔，与心室的交通口很窄，常伴中线畸形（心包、膈肌或腹膜缺如）和紫绀型先天性心脏病，常为Cantrell综合征的表现之一；②纤维性憩室较少见，通常位于二尖瓣或主动脉瓣下，多为孤立性。有学者认为心尖部憩室可能由于胚胎时心管异常附着于卵黄囊，当卵黄囊成分退缩时，造成部分心室被牵出，此亦是胚胎发育过程中合并其他心内外畸形的原因之一。右室憩室多发生于右室心尖部和基底部（可为宽基底憩室），也可合并心内畸形。

肌性憩室患者在中老年时容易出现心肌缺血症状，如胸闷、胸痛、气促等，也可合并心肌梗死；同时某些肌性憩室患者可出现心律失常，如室性心动过速。纤维性憩室由于靠近瓣环，容易导致主动脉瓣及二尖瓣关闭不全，甚至成为感染性心内膜炎的诱因；憩室中血栓形成可导致外周动脉栓塞；而极少数病例可因憩室突然破裂而猝死。

超声心动图可直观地显示心室憩室的特点，心室憩室可为多发，也可合并其他心脏疾患，憩室内还可能形成血栓或赘生物，应全面扫查避免遗漏。必要时也可行CT或MRI检查进一步明确诊断。

本例患者根据超声心动图和CT的特点，明确诊断为右室肌性憩室，由于憩室较小，患者的反复胸闷、背痛是否由憩室引起需要进一步明确。至于双房扩大，可能与憩室关系不大，需进一步检查除外限制型心肌病。

单纯肌性憩室，症状轻微者不需要手术。有顽固性心衰、心律失常、血栓形成和栓塞者需行手术治疗。纤维性憩室有矛盾运动及破裂危险者应尽早手术；合并有心内畸形者，纠正心内畸形并切除憩室；如憩室小而收缩功能好，亦可不予处理。也有学者认为无论何种类型的心室憩室都应积极手术治疗。

鉴别诊断

心室憩室还应与心室疝、室壁瘤和假性室壁瘤鉴别。心室疝是由于心包先天性缺失或手术切除后，室壁从缺口膨出而形成，在超声心动图上可见明显的心室缩窄环，缩窄环处心肌运动受限而膨出心肌运动与正常室壁同步。室壁瘤和假性室壁瘤在超声心动图上为膨出的无运动甚至为矛盾运动的瘤样结构，最常发生于心尖处，结合临床的心肌梗死病史不难鉴别。

思维要点

（1）右室心尖部的无回声囊腔结构。
（2）囊腔与右心室腔相通。
（3）除外心室疝、室壁瘤和假性室壁瘤。

四、检查过程中的思维方式

由于冠心病表现为节段性的室壁运动异常，因此对于冠心病的超声心动图检查应全面评价室壁运动的状态。由于美国心脏病学会（AHA）推荐的左心室17段分析法与临床和心电图具有良好的一致性，因此对冠心病患者的室壁运动应根据17段分析法进行分析，如按左心室长轴、左心室短轴断面的二尖瓣水平、乳头肌水平及心尖水平、心尖四腔心、心尖两腔心等标准断面逐一检查，避免对左心室各节段的运动状态及左心室整体的收缩功能产生误判。

心肌梗死尤其是急性心肌梗死的并发症大多较为凶险，因此及早发现并做出正确的诊断至关重要，是冠心病患者超声心动图检查的重要内容。

急性心肌梗死可以导致心室壁穿孔，如穿孔破入心包则出现心脏压塞，多数患者可立即死亡。如穿透室间隔则造成室间隔穿孔，形成室水平的左向右分流。结合患者的病史，超声心动图可做出明确的诊断。

室壁瘤是心肌梗死的常见并发症之一，是发生缺血梗死的心肌组织在室壁应力的作用下发生延展、伸长的结果，与正常心肌组织之间有明确的界限。室壁瘤区域内没有存活心肌，超声心动图表现为回声增强的薄壁结构，与正常心肌的强－弱－强的三层结构具有明显的不同。血流在室壁瘤区域内容易产生漩涡，从而形成层状附壁血栓，常见于心尖部室壁瘤。

后内组乳头肌的血供来源与下壁相同，下壁出现心肌梗死后，可累及后内组乳头肌出现缺血性改变甚至坏死，收缩期坏死的乳头肌不能承受腱索的张力发生断裂，导致严重的二尖瓣关闭不全，这也是心肌梗死的并发症之一。前壁心肌梗死的患者出现左心室扩大，室间隔明显变薄，运动幅度减弱，收缩期增厚率减低，出现心功能减低，应注意与心肌受累性疾患相鉴别。

冠心病伴心力衰竭	扩张型心肌病
◆ 有冠心病病史	◆ 无冠心病病史
◆ 室壁出现矛盾运动	◆ 室壁无矛盾运动

冠心病伴心力衰竭

- 运动幅度及增厚率减低
- 二尖瓣叶开放幅度可在正常范围
- 可出现附壁血栓

扩张型心肌病

- 运动幅度及增厚率减低
- 二尖瓣叶开放幅度明显减小
- 可出现附壁血栓

思维要点

（1）有无冠心病病史。

（2）按照左心室 17 节段分析法全面评估左室壁各节段运动。

（3）心肌梗死并发症的诊断。

（4）各瓣膜尤其是二尖瓣功能的评价。

（5）左室功能的评价。

出现室壁瘤的患者应注意真性室壁瘤和假性室壁瘤之间的鉴别，以避免做出错误性诊断。真性室壁瘤表现为局部室壁明显变薄，向外呈瘤样突出，收缩期运动幅度消失，甚至出现矛盾运动，瘤颈较宽，其长径一般不小于瘤腔的最大径。瘤体与心腔自由交通，多普勒检查瘤体内可出现逆行、缓慢的血流图像。

在检查怀疑室壁瘤的患者时，应注意与心室憩室相鉴别，心室憩室表现为室壁局限性向外膨出，但室壁运动不减弱，壁不变薄，并且不出现矛盾运动。多普勒超声显示为收缩期自憩室到左心室腔的血流信号。

左心室憩室多见于左心室心尖部，多数成囊状，肌性憩室相对多于纤维性憩室。肌性憩室的部位一般心壁较厚，为心壁的全层，具有心肌组织和收缩功能，与左心室腔之间通常直接相通，交通口可以较宽大或狭窄。通常为单纯性先天性病变。患者一般没有明显的临床症状，多数属于在超声心动图检查和心血管造影检查中意外发现，本病需注意与室壁瘤鉴别。

室壁瘤

- 壁变薄呈瘤样向外膨出
- 收缩期运动幅度消失
- 出现矛盾运动
- 瘤颈宽长径一般不小于瘤腔的最大径
- 瘤体与心腔自由交通
- 瘤体内出现逆行缓慢的血流

心室憩室

- 壁不变薄，呈局限性向外膨出
- 室壁运动不减弱
- 无矛盾运动
- 多呈囊状
- 憩室内可出现血流
- 收缩期自憩室到左心室腔的血流

（本章病例 32-1、32-2 由刘延玲提供，32-3、32-4 由王剑鹏提供，32-5～32-7 由许闻桥提供，病例 32-8 由吕秀章提供，病例 32-8CT 图片由蒋世良教授提供，特此致谢！）

（吕秀章　王剑鹏　许闻桥　刘延玲）

第三十三章　心　肌　病

心肌病主要分为扩张型心肌病（dilated cardiomyopathy）、肥厚型心肌病（hypertrophic cardiomyopathy）、限制型心肌病（restrictive cardiomyopathy）三种，实际上心肌病的种类非常繁多，由于各种原因引起的心肌病，如围生期心肌病、酒精性心肌病、心律失常致右室型心肌病等。

2006年美国心脏病协会（AHA）提出心肌病新的定义和分类方法，将心肌病主要分为两大类：

1. 原发性心肌病

遗传性：肥厚型心肌病、致心律失常性右室心肌病、左室心肌致密化不全、离子通道病等。

混合性：扩张型心肌病、限制型心肌病。

获得性：炎症性心肌病、应激性心肌病、围生期心肌病、心内膜弹力纤维增生症等。

2. 继发性心肌病　包括浸润性心肌病，中毒、内分泌、免疫、药物等所致的心肌病变。其中常见的有心肌淀粉样变、心内膜心肌纤维化等。

一、病理解剖及病理生理

（一）病理解剖

1. 扩张型心肌病　扩张型心肌病是以左心室扩大、心室的收缩与舒张功能减低为主的心肌受累性疾病，其可以是家族性、特发性、病毒感染性、酒精性、中毒性或免疫性。病变的心肌外表呈灰白色，心肌收缩无力、松弛缺乏张力，但心脏的重量增加，心室壁变薄，心腔内血流速度缓慢，因此本病的心室腔内可形成血栓。由于本病缺乏心肌的收缩力，心室的收缩功能减低。

2. 肥厚型心肌病　本病是指室间隔与心室壁异常肥厚的心肌病，心肌肥厚可发生于任何部位，但多发生于左心室，而较少累及右心室，以室间隔增厚的发生率最高。多数患者为非对称性的室间隔肥厚。少数患者的心肌肥厚可出现于左心室的任何部位，但以左心室心尖部的局限性肥厚发生率较高。由于心肌增厚，心肌的重量增加，心脏增大，但有效的心室腔内径减小，解剖形态改变，部分患者由于二尖瓣叶伸长，乳头肌粗大，出现左心室流出道狭窄现象。本病有较特异的组织学改变，心肌细胞及心肌肌束的排列紊乱，心肌细胞及心肌细胞核肥大，心肌内出现纤维组织增生和灶性纤维化现象。

3. 限制型心肌病　限制型心肌病为心室的内膜及内层的心肌出现纤维化及瘢痕所致，心内膜可明显增厚，是以心室舒张受限为特征的心肌受累性病变。但也有部分患者心肌纤维化不明显。由于心室舒张受限，心房增大，心房排血受阻，腔静脉与肺静脉明显增宽。本病可累及单侧心室，也可累及双侧心室。

4. 致心律失常性右室心肌病　致心律失常性右室心肌病（arrhythmogenic right ventricular cardiomyopathy，ARVC）是一种原因不明的心肌疾病，病变主要累及右心室，以右心室的心肌不同程度地被脂肪或纤维脂肪组织代替为特征，右室增大，右室流出道增宽，右心室运动弥漫性减低。

5. 心肌致密化不全　心肌致密化不全的心脏，大体解剖示心外膜表面的冠状动脉、大血管都正常，致密化心肌变薄，非致密化心肌增厚。连续切片发现从心尖到心底的室壁逐渐增厚，心肌的肌小梁和隐窝可达心肌的外三分之一。组织病理提示心内膜有增厚的纤维组织；内层心肌细胞肥大、交错，有核异型；外层心肌走行和形态基本正常；非致密化心肌肌束粗大，紊乱交错。高倍镜下观察发现致密化心肌与非致密化心肌有明显区别，致密化心肌的细胞走行规律，排列整齐，细胞核形态正常；而非致密化心肌细胞走行紊乱粗大，细胞核异型改变。

（二）病理生理

1. 扩张型心肌病　由于左心室的容积指数增大，心脏呈球形改变，致使心肌的收缩力降低，心室的排血量减少。病变早期可通过提高心率以维持正常的心排血量，但随着病情的发展，心肌收缩力的进一步减低，患者可出现心室的舒张末期容量增大，心肌的收缩力及心肌增厚率进一步减低，舒张末期的压力逐渐升高，射血分数减低，患者出现心力衰竭。

2. 肥厚型心肌病　由于心肌肥厚，心肌细胞排列异常，左心室舒张功能受到损害，心室的顺应性减低，舒张期心室的充盈速度减慢，心室的有效容积减小。肥厚型心肌病可分为梗阻性及非梗阻性两种。梗阻性肥厚型心肌病由于在收缩中期出现二尖瓣前叶的收缩期向前运动，造成左室流出道狭窄，左心室血流排出受阻，左室流出道与主动脉之间出现压差。

3. 限制型心肌病　本病的病理生理改变与缩窄性心

包炎极为相似，由于心室的心内膜增厚，心内膜心肌变硬，致使心室舒张功能出现障碍，心室充盈受限。

4. 致心律失常性右室心肌病 由于右室进行性心肌细胞减少，导致右室节段性异常或整体异常，右心室运动弥漫性减低，右室射血分数降低，右室壁局部可呈袋状膨突或呈室壁瘤样改变，最终导致心律失常、右室扩张和功能不全。同时可伴有轻中度三尖瓣反流，但一般无瓣膜病及肺动脉高压等。

5. 心肌致密化不全 心肌致密化不全的发病主要是由于胚胎发育过程中出现异常，心肌致密化过程中断或失败，造成部分心肌没有致密化。由于心肌致密化不全，有效收缩心肌减少，因此易发生心力衰竭；而心肌肌束不规则的分支和连接、室壁张力增加、组织损伤和激动延迟会造成心律失常；而隐窝中血流缓慢以及心律失常时的房颤会引起血栓形成。

二、临床表现

1. 扩张型心肌病 早期可无明显症状，随着病情的发展可出现乏力、呼吸困难、运动耐量降低、心悸、咳嗽、胸闷及下肢水肿等症状。

2. 肥厚型心肌病 目前认为有家族史，病变的任何时期均可出现症状，主要的症状为活动时心慌、气短、呼吸困难、头晕、乏力，可出现晕厥现象及猝死。部分患者还可出现胸痛，且出现时间较长，但局限性肥厚型心肌病的患者可不出现症状或症状较轻。

3. 限制型心肌病 与缩窄性心包炎极为相似，常难以鉴别。患者可出现胸闷、头晕、心悸及乏力等症状，体重往往减轻；如主要累及左心室，患者可出现肺淤血；如累及右心室，则可出现右心衰竭，腔静脉及肝静脉扩张、下肢水肿，出现腹水；房室瓣叶出现关闭不全现象。

4. 致心律失常性右室心肌病 临床表现多样，常见右室起源的室性快速型心律失常、心衰等。有时猝死为本病的首发症状，是年轻人心源性猝死的原因之一。

5. 心肌致密化不全 临床表现主要是心衰、心律失常和血栓形成。由于是一种先天性的心肌病变，因此症状的首发年龄差别较大，一般来说，疾病早期都没有症状，以青中年发病居多。这主要是因为心肌致密化不全的主要临床表现是心衰，它是一种渐进性的心功能障碍。患者早期可能并没有表现，直到疾病进展出现心衰表现时才到医院就诊。临床上，心肌致密化不全常伴有系统性血栓形成，血栓主要形成于左室内，血栓脱落可造成体循环栓塞。部分患者还伴有心律失常和其他的先天性畸形等。

三、超声心动图表现

病例 33-1 男，22 岁（图 33-1）

✧ 二维超声心动图

左房内径轻大，左心室腔内径相对减小，右心房室内径在正常范围。室间隔与左室壁呈均匀性增厚，心肌回声粗糙，呈斑点状改变，心肌纹理排列紊乱，运动幅度尚可。左室流出道未见明显狭窄。各瓣膜形态、结构及启闭未见明显异常。心包腔内可探及约 12mm 的液性暗区。

✧ 多普勒超声心动图

收缩期左室流出道血流速度在正常范围，心内各部未能探及异常血流。

✧ 超声心动图诊断

非梗阻性肥厚型心肌病、少量心包积液。

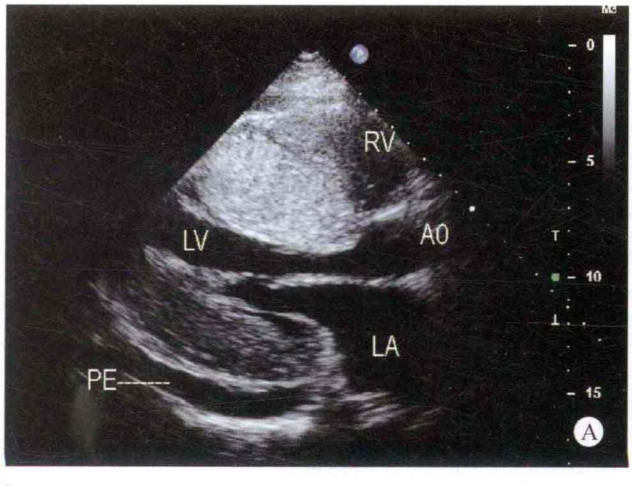

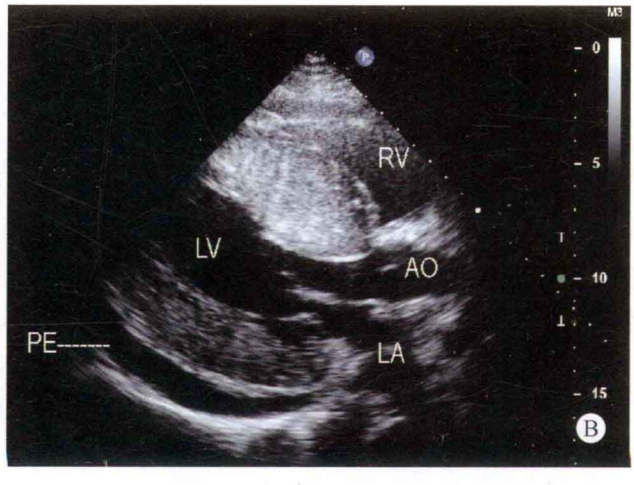

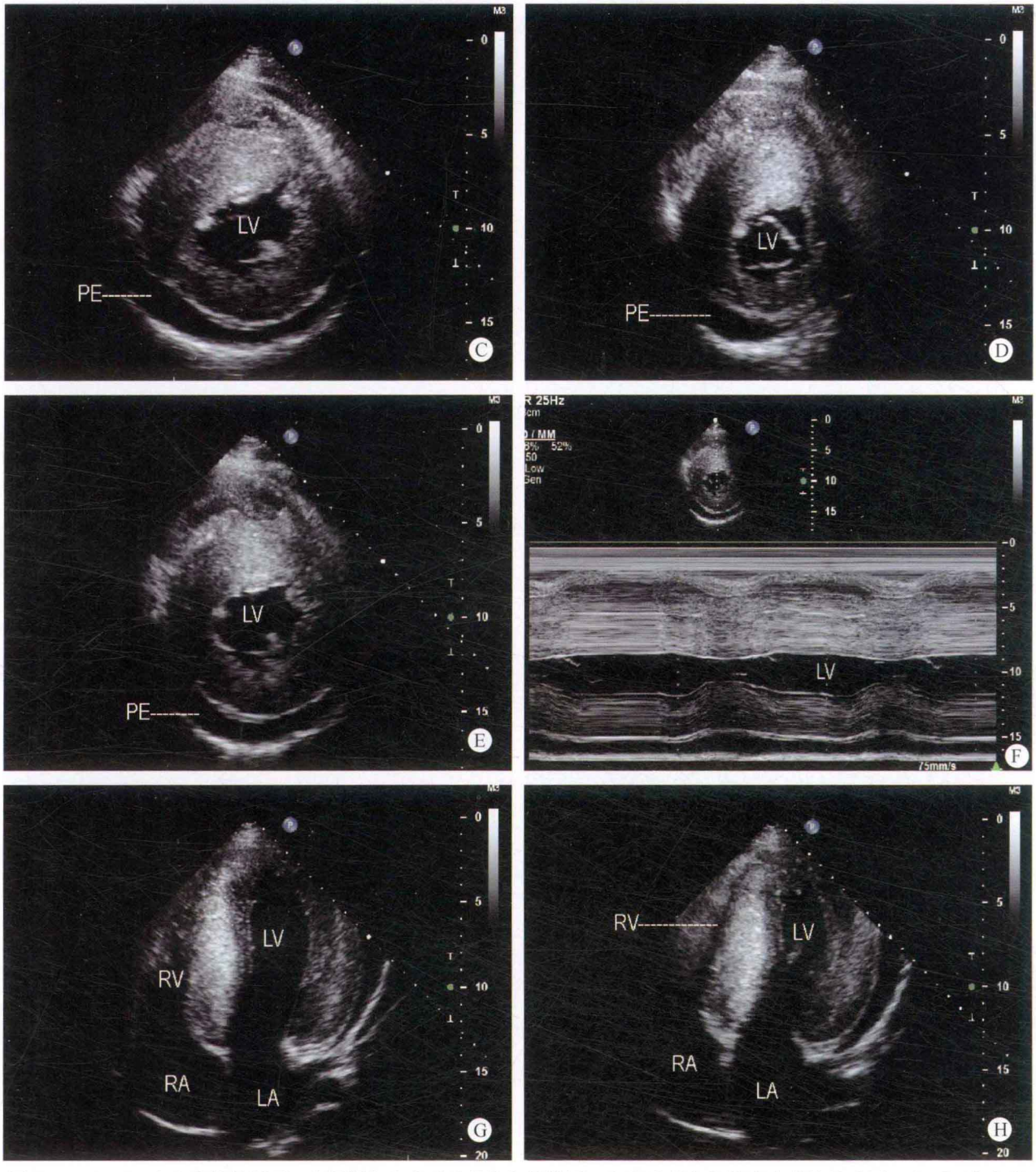

图 33-1 A、B. 左心室长轴断面：室间隔与左室后壁呈均匀性增厚，左室后壁心包腔内出现液性暗区；C～E. 左心室短轴断面：室间隔与左心室壁呈均匀性增厚，运动幅度减弱，心包腔内可探及少量液性暗区；F. M 型左心室波群：室间隔与左室后壁增厚，左室流出道内径在正常范围；G、H. 心尖四腔心断面：室间隔与左室壁增厚，有效左心室及右心室腔内径减小

病例分析

本例患者的左室心肌组织呈均匀性明显增厚，但心肌回声粗糙，呈颗粒状改变，而且心室收缩期时，无二尖瓣前叶 SAM 现象，左室流出道内径在正常范围，因此在检查的过程中，除了注意心肌回声的状态外，应注意询问患者有无较长时间的高血压病史。

无左室流出道狭窄的非梗阻性肥厚型心肌病应注意与高血压引起的心肌肥厚相鉴别，高血压引起的心肌肥厚，心肌组织回声较均匀，通常左心室流出道内径在正常范围，且患者有明确的长期高血压病史。

思维要点

与高血压的鉴别诊断。

病例 33-2　女，22 岁（图 33-2）

✧ 二维超声心动图

各房室内径在正常范围，室间隔明显增厚，最厚处约 38mm，心肌回声粗糙，呈斑点状改变，心肌纹理排列紊乱，运动幅度减弱，收缩期增厚率减低。其余各室壁厚度在正常范围。二尖瓣前叶出现收缩期向前运动（SAM 现象），致左室流出道狭窄。二尖瓣关闭欠佳，其余各瓣膜形态、结构及启闭运动未见异常。

✧ 多普勒超声心动图

收缩期左室流出道血流速度增快，流速为 4.3m/s，压差为 74mmHg；二尖瓣口探及中量反流，流速为 5.9m/s，压差为 139mmHg。

✧ 超声心动图诊断

梗阻性肥厚型心肌病、左室舒张功能减低、二尖瓣关闭不全、二尖瓣中量反流。

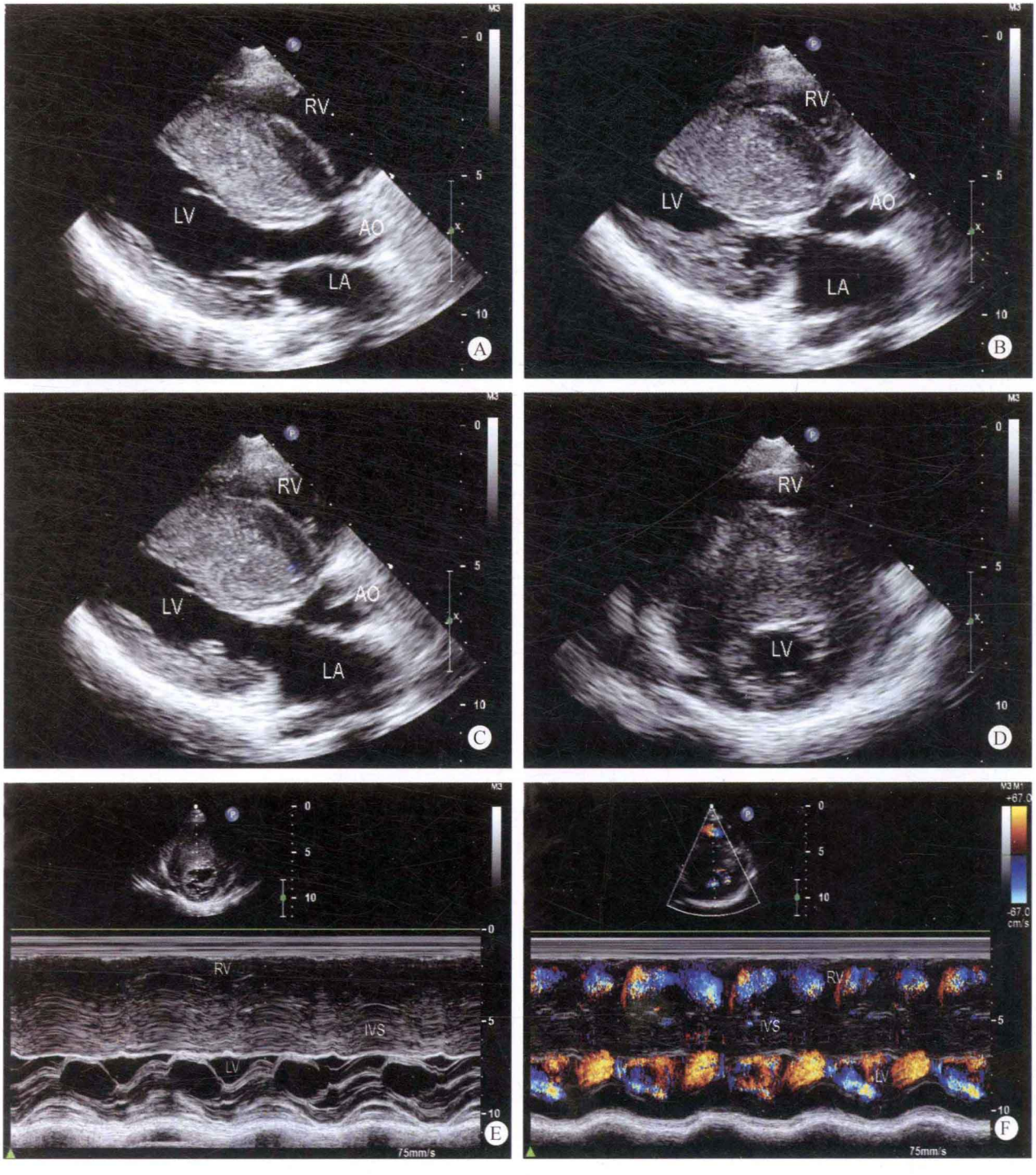

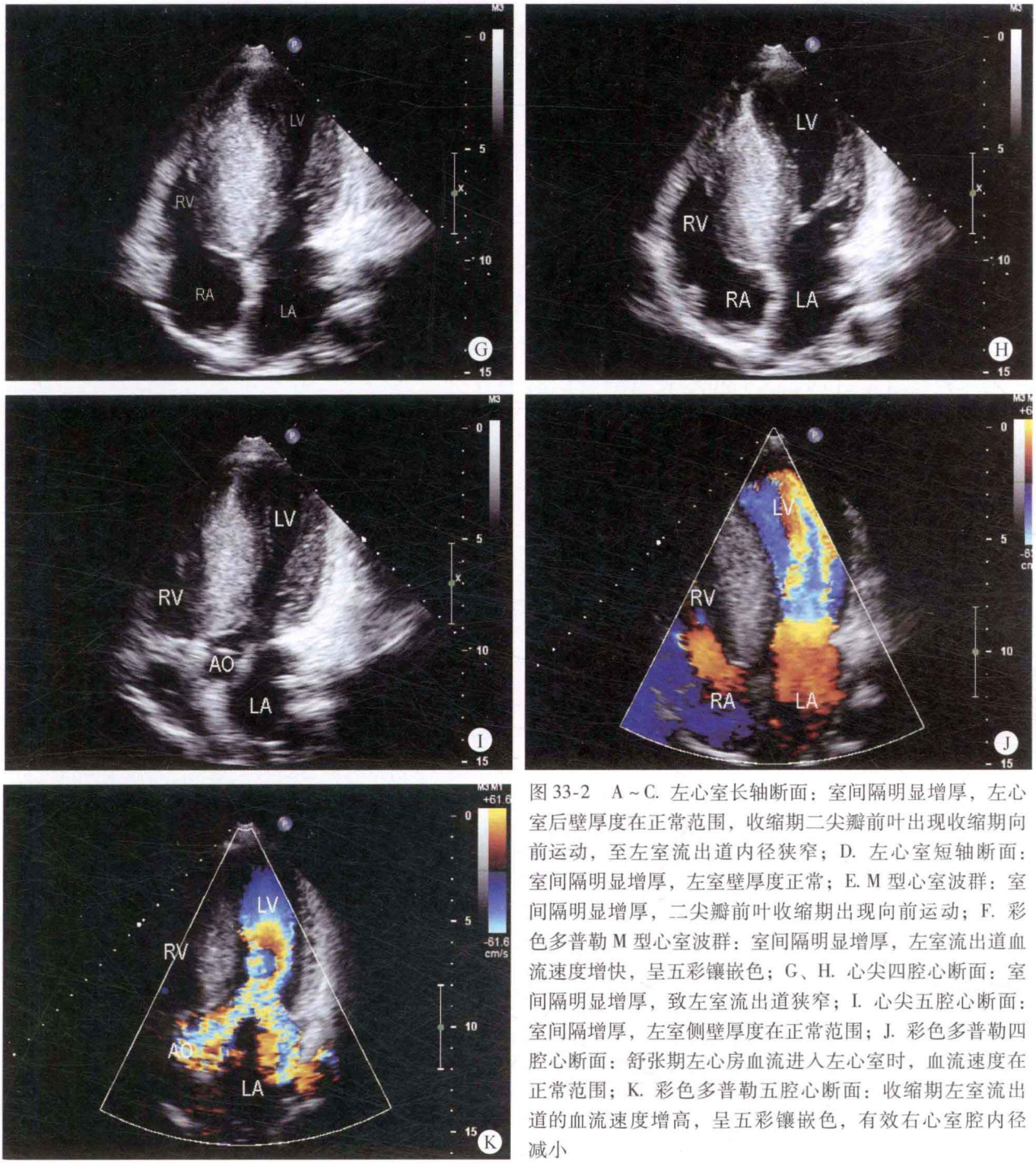

图 33-2 A～C. 左心室长轴断面：室间隔明显增厚，左心室后壁厚度在正常范围，收缩期二尖瓣前叶出现收缩期向前运动，至左室流出道内径狭窄；D. 左心室短轴断面：室间隔明显增厚，左室壁厚度正常；E. M 型心室波群：室间隔明显增厚，二尖瓣前叶收缩期出现向前运动；F. 彩色多普勒 M 型心室波群：室间隔明显增厚，左室流出道血流速度增快，呈五彩镶嵌色；G、H. 心尖四腔心断面：室间隔明显增厚，致左室流出道狭窄；I. 心尖五腔心断面：室间隔增厚，左室侧壁厚度在正常范围；J. 彩色多普勒四腔心断面：舒张期左心房血流进入左心室时，血流速度在正常范围；K. 彩色多普勒五腔心断面：收缩期左室流出道的血流速度增高，呈五彩镶嵌色，有效右心室腔内径减小

病例分析

梗阻性肥厚型心肌病通常为室间隔明显增厚，心肌组织回声粗糙，呈颗粒样改变，而左心室的游离壁厚度在正常范围。由于收缩期二尖瓣前叶出现 SAM 现象，造成左室流出道狭窄，收缩期彩色多普勒观察时，左室流出道血流速度增快，呈五彩镶嵌色。

而因高血压引起的心肌肥厚，心肌组织回声无异常，室间隔与左室壁呈均匀性增厚，收缩期左室流出道的内径位于正常范围，血流通过时，无血流加速现象。而且患者有长期的高血压病史，注意到两种疾病的不同点，即可加以鉴别。

思维要点

（1）与高血压的鉴别要点（左室后壁厚度正常）。
（2）左室流出道的血流速度对本病诊断的提示。

病例 33-3 女，39 岁（图 33-3）

二维超声心动图

各房室内径在正常范围，后间隔与左室侧壁呈局

限性明显增厚，最厚部位约为22mm，致左室心尖部呈缝隙状改变，病变部位的心肌回声粗糙，呈斑点状改变，心肌排列紊乱，运动幅度减弱，收缩期增厚率减低。其余各室壁厚度正常。各瓣膜形态、结构及启闭运动良好。左室流出道内径在正常范围。心包腔内未见异常回声，左心室腔内可探及约5mm的异常肌束。

多普勒超声心动图

收缩期左室流出道血流速度在正常范围，无明显压差。

超声心动图诊断

非梗阻性肥厚型局限性心肌病。

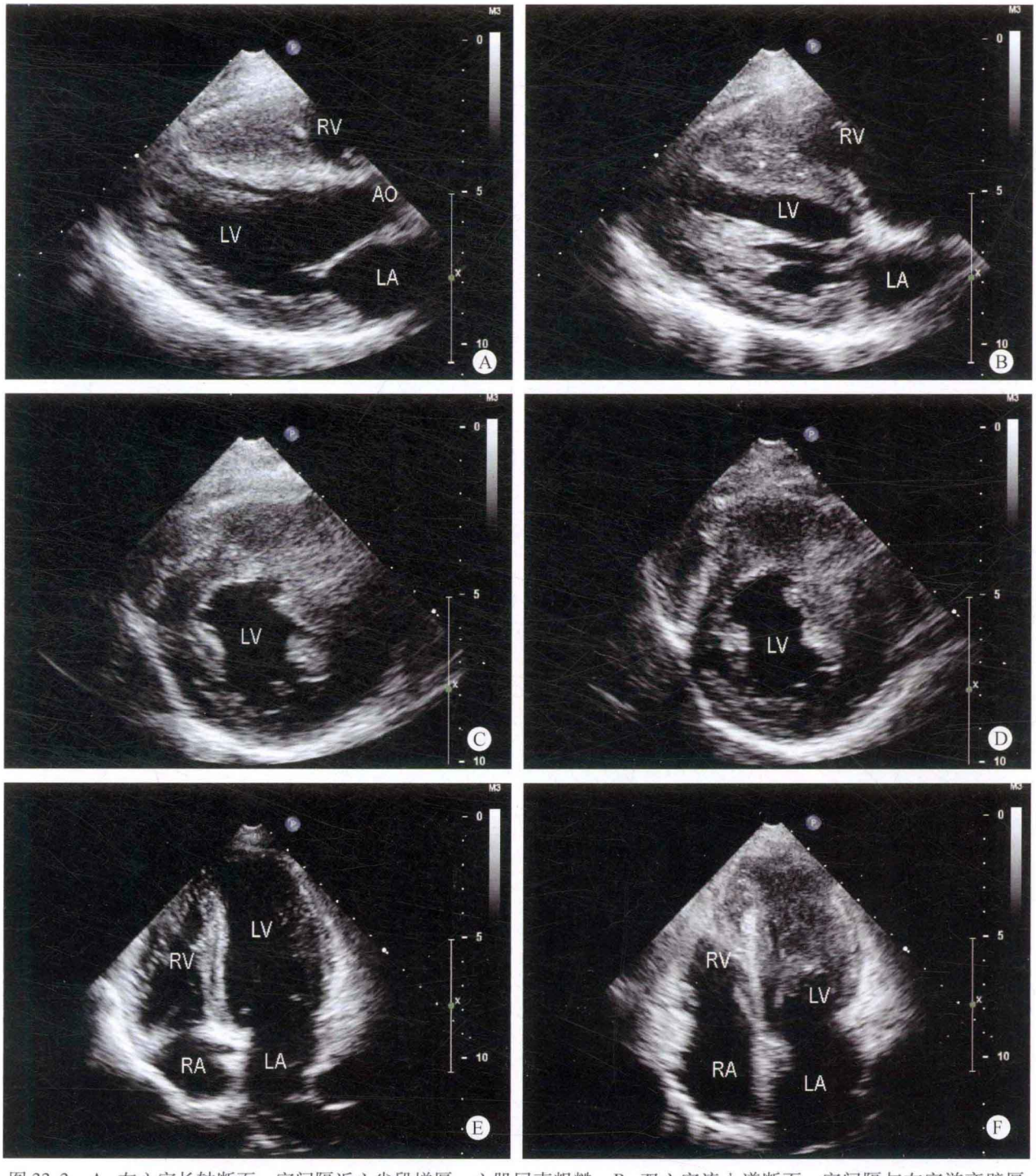

图 33-3 A. 左心室长轴断面：室间隔近心尖段增厚，心肌回声粗糙；B. 双心室流入道断面：室间隔与左室游离壁厚度基本正常；C、D. 左室短轴断面：后间隔与左室侧壁呈局限性明显增厚，有效右心室腔内径减小；E、F. 四腔心断面：不同的扫描角度显示左心室侧壁的厚度不同，有效右心室腔的内径不同，通过变换探头的扫描角度，显示出左心室侧壁明显增厚，有效左心室腔内径明显减小，呈缝隙状改变

病例分析

本病例位于左心室长轴断面观察，膜部室间隔厚度位于正常范围，但室间隔体部至近心尖端增厚，在观察的过程中发现位于左心室短轴及心尖部四腔心断面观察时，左心室的侧壁及心尖部的室壁明显增厚。注意寻找心室壁局部增厚部位。发现心尖段的左室侧壁、前间隔和后间隔部位心肌呈局限性增厚，有效心腔径明显减小。在检查的过程中，应注意转换探头的方向，通过变换探头的扫描角度及方位，充分显示有效左心室腔内径的大小。

局限性肥厚型心肌病多发于左心室心尖段的侧壁、前间隔及后间隔部位，由于左室心尖部位于图像的近场部位，如仪器增益调节不好将会出现漏诊。

心肌局限性肥厚还应注意与无蒂、附着于心肌的占位性病变相鉴别。如心肌出现占位性病变，病变的组织回声与正常的心肌组织回声不同，病变的组织回声强度较高，与正常的心肌组织回声之间有明确的边界，而正常的心肌组织回声较低，且回声均匀，两者之间应注意鉴别。

思维要点

（1）如何避免遗漏局限性心肌肥厚的诊断。

（2）如何与心肌内局部占位性病变相鉴别。

病例 33-4　男，52 岁（图 33-4）

二维超声心动图

右心房室内径在正常范围，左心房内径轻度增大，室间隔及左室壁中段明显增厚，回声增强，致左室腔中部明显狭窄，增厚的心肌将左室腔分为两部分——基底部和心尖部，基底部室壁运动尚可，心尖部室壁变薄，呈室壁瘤样矛盾运动。各瓣膜结构功能未见明显异常。心包腔未见异常。

多普勒超声心动图

收缩期左室流出道中部狭窄部位血流速度明显增快。

超声心动图诊断

左室中部梗阻性肥厚型心肌病、左室心尖部室壁瘤形成。

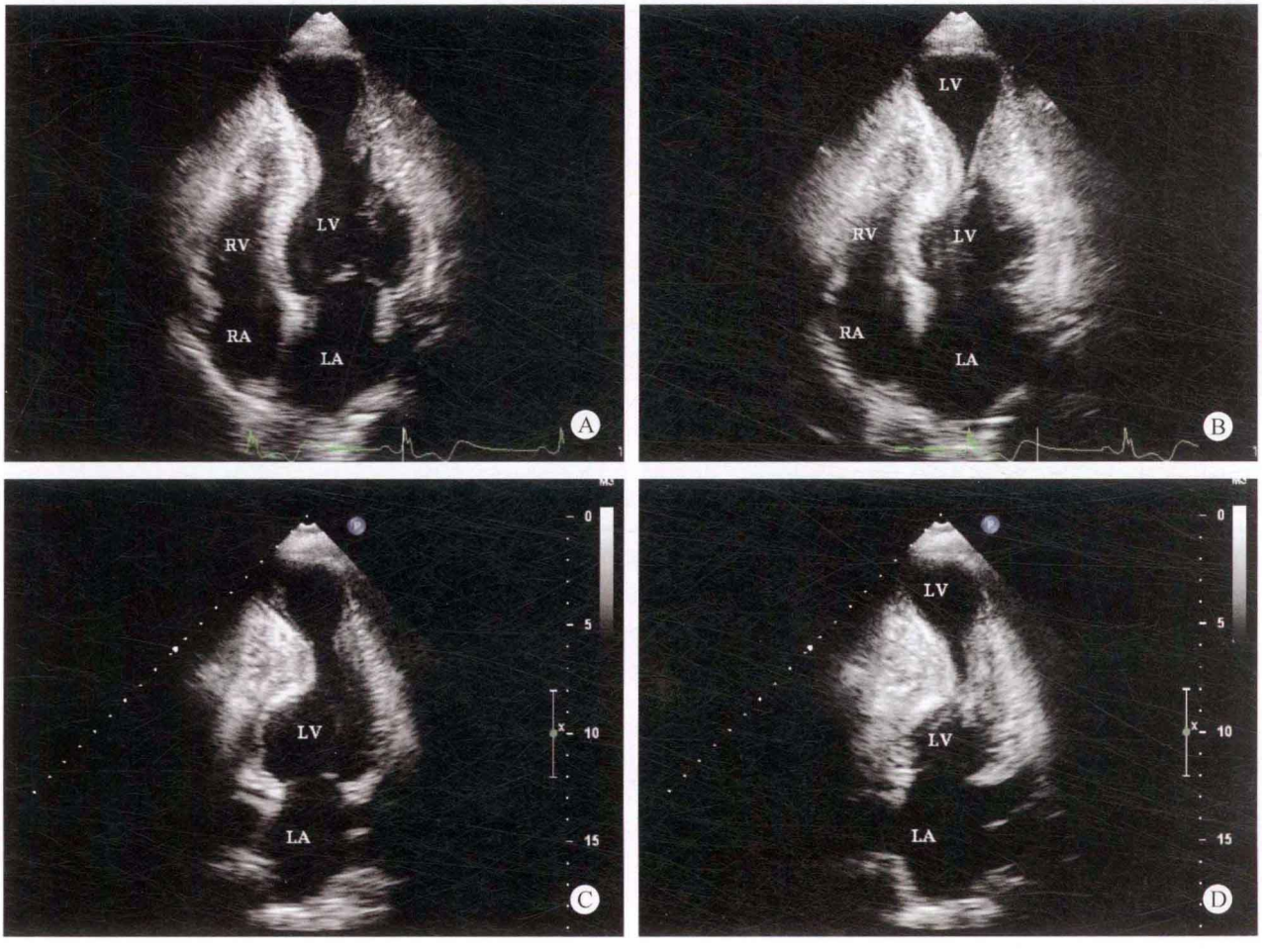

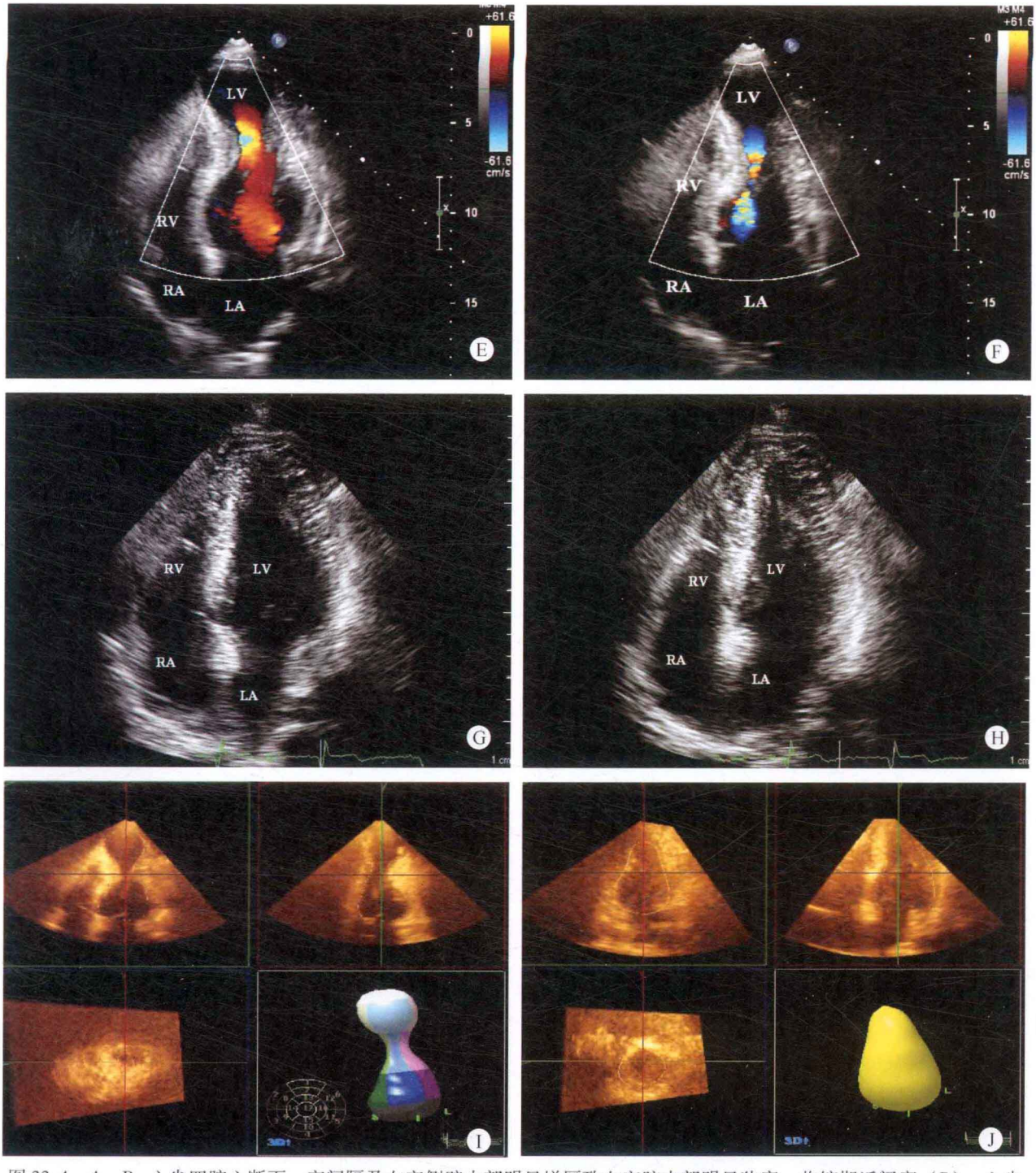

图 33-4 A、B. 心尖四腔心断面：室间隔及左室侧壁中部明显增厚致左室腔中部明显狭窄，收缩期近闭塞（B），心尖部室壁变薄，向外膨凸，呈矛盾运动；C、D. 心尖两腔心断面：左室下壁及前壁增厚，左室腔中部明显狭窄，收缩期近闭塞（D）；E、F. 彩色多普勒显示左室中部狭窄处血流明显增快；G、H. 室壁瘤切除和梗阻疏通手术后，左心室形态恢复正常；I、J. 三维超声心动图分别显示术前（I）和术后（J）左室的形态和功能

✧ 病例分析

常见的典型肥厚型心肌病病理改变为室间隔基底部增厚，致左室流出道狭窄梗阻。而左室中部梗阻性肥厚型心肌病极为少见，本例患者经超声心动图、心脏磁共振及心血管造影检查确诊为左室中部梗阻性肥厚型心肌病。由于左室腔中部明显狭窄梗阻，心尖部左室腔压力明显增高，冠状动脉受压而致心尖部心肌供血障碍，心肌梗死，心尖部呈室壁瘤样改变。冠状动脉造影排除了冠心病所致的室壁运动异常。

由于左室中部重度狭窄梗阻，心尖部室壁瘤形成，患者心功能明显减低，临床症状明显。经外科室壁瘤切

除和梗阻疏通术后，其左心室正常形态恢复，心功能明显改善。

思维要点

（1）局限性肥厚型心肌病的特点。
（2）局限性肥厚型心肌病对心室形态改变的影响。
（3）造成心肌缺血性改变的机制。

病例 33-5 男，37 岁（图 33-5）

二维超声心动图

双心房内径增大，左心室内径在正常范围，有效右心室腔径减小。室间隔明显增厚，以中部为著，最厚部位约 37mm，并向右室流出道膨出，致右室流出道狭窄，内径约 9mm。心肌回声粗糙，呈斑点样改变，心肌排列紊乱，运动幅度减弱，收缩期增厚率减低，左室后壁厚度尚可。各瓣膜形态、结构及启闭良好。心包腔未见明显异常。

多普勒超声心动图

收缩期右室流出道血流速度增快，流速为 2.7m/s，压差为 29mmHg。

超声心动图诊断

右室流出道梗阻性肥厚型心肌病。

病例分析

与其他梗阻性肥厚型患者相比较，不同的是本患者虽然室间隔明显增厚，但从左心室短轴断面观察，以后间隔增厚明显，并向右室流出道膨凸，致使右室流出道的内径明显狭窄，血流速度增快。左室流出道内径在正常范围，血流速度在正常范围，而大多数梗阻性肥厚型心肌病的患者，室间隔均向左心室腔方向增厚，致左室流出道内径狭窄，血流速度增快。

因此在检查患者的过程中，心腔内各部位血流速度的变化可提示心肌增厚的部位，以提高诊断的准确率。

思维要点

（1）梗阻性肥厚型心肌病致右室流出道狭窄的检出率。

（2）右室流出道狭窄对右心室血流排出受阻的影响。

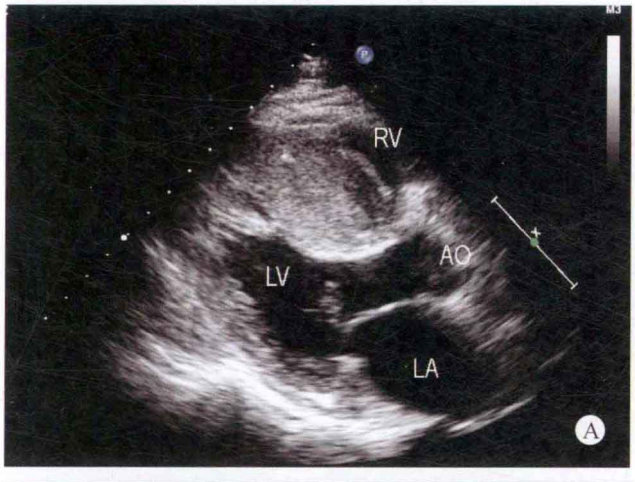

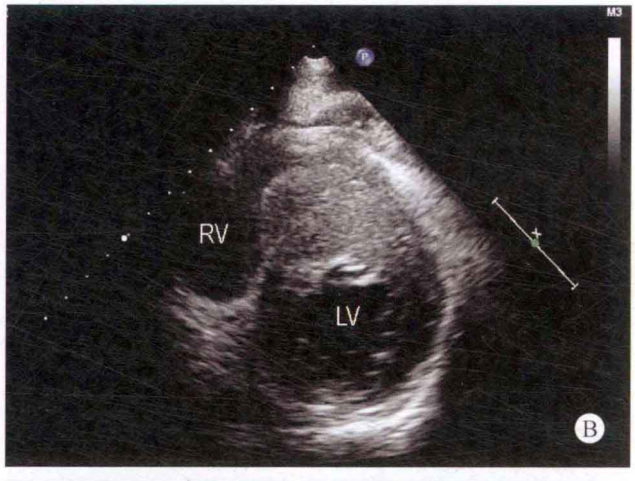

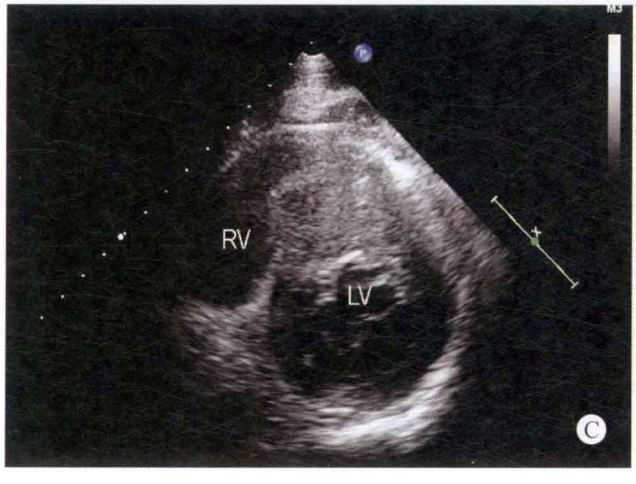

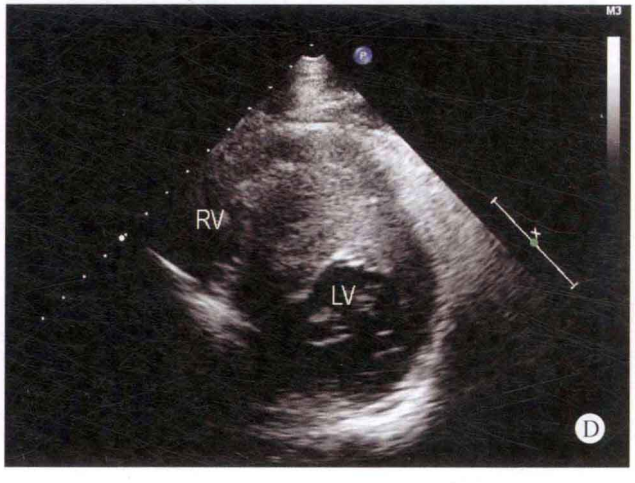

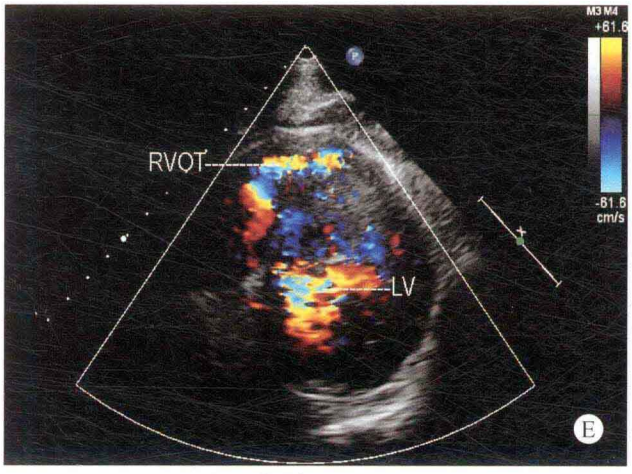
M3 M4
+61.6
-61.6
cm/s
RVOT
LV
E

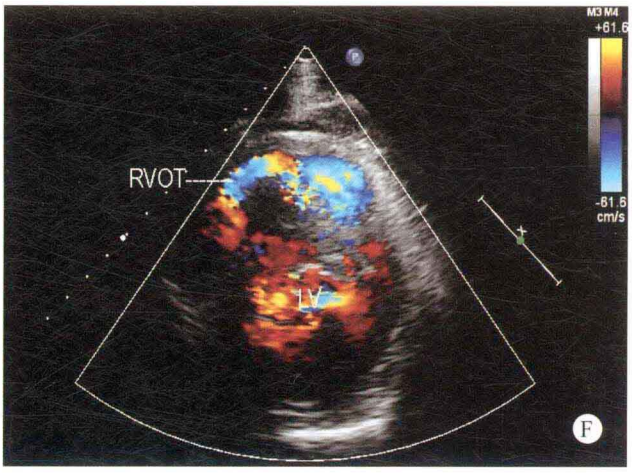
M3 M4
+61.6
-61.6
cm/s
RVOT
LV
F

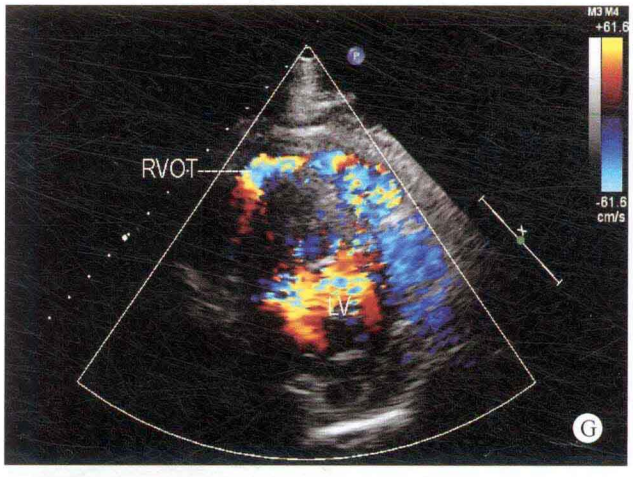
M3 M4
+61.6
-61.6
cm/s
RVOT
LV
G

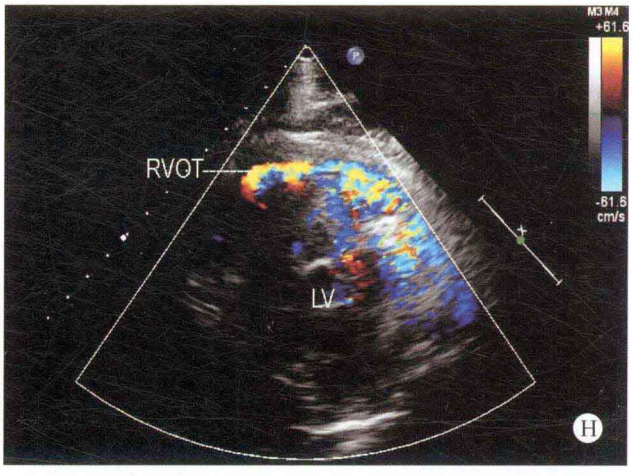
M3 M4
+61.6
-61.6
cm/s
RVOT
LV
H

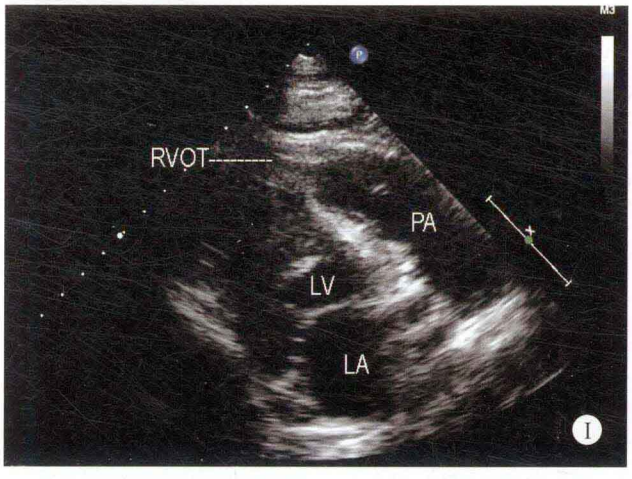
M3
RVOT
PA
LV
LA
I

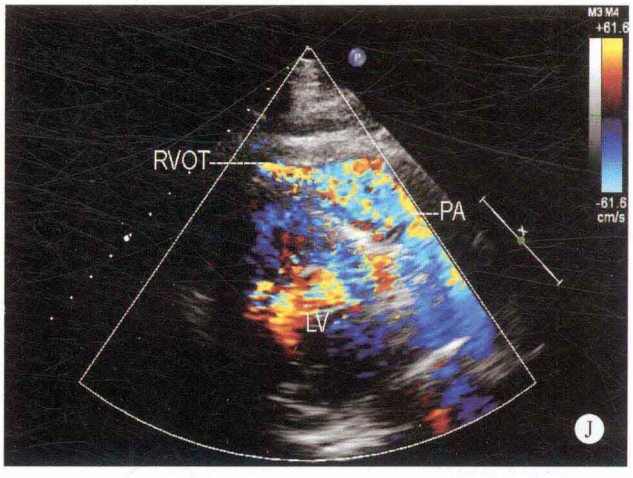
M3 M4
+61.6
-61.6
cm/s
RVOT
PA
LV
J

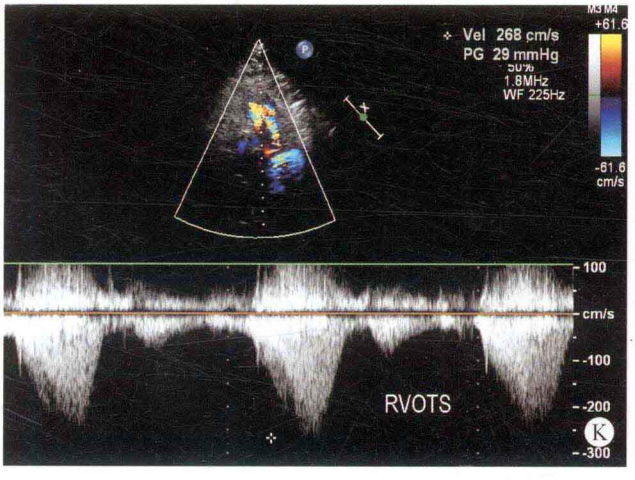
M3 M4
+61.6
-61.6
cm/s
Vel 268 cm/s
PG 29 mmHg
50%
1.8MHz
WF 225Hz
100
cm/s
-100
-200
-300
RVOTS
K

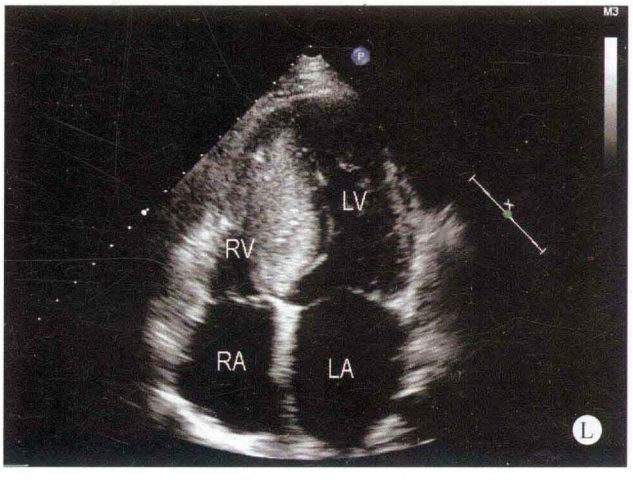
M3
LV
RV
RA
LA
L

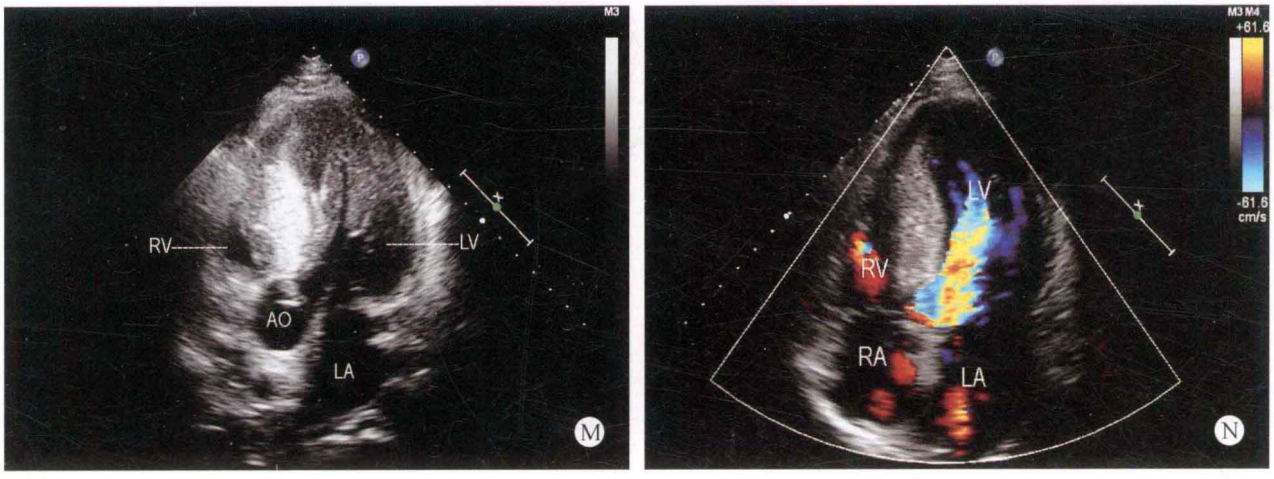

图 33-5 A. 左心室长轴断面：室间隔增厚，致右室流出道狭窄；B～D. 左心室短轴断面：室间隔向右室流出道方向增厚，致右室流出道狭窄；E～H. 彩色多普勒左心室短轴断面：右心室血流通过右室流出道时，速度增快，呈五彩镶嵌色；I. 右室流出道长轴断面：右室流出道内径明显狭窄；J. 彩色多普勒右室流出道长轴断面：右心室血流通过右室流出道时，速度增快，呈五彩镶嵌色；K. 连续多普勒右室流出道狭窄血流频谱：收缩期右室流出道血流速度增快，流速为 2.7m/s，压差为 29mmHg；L. 四腔心断面：由于室间隔增厚，致右心室有效腔径减小；M. 五腔心断面：室间隔明显增厚，右心室有效腔径减小，二尖瓣乳头肌肥大；N. 彩色多普勒五腔心断面：左心房血流进入左心室腔内，显示左心室腔径减小

病例 33-6 男，14 岁（图 33-6）

✧ 二维超声心动图

各房室内径在正常范围，室间隔与左室侧壁增厚，以前间隔及左心室近心尖端的侧壁为著，最厚处约为 25mm，病变部位的心肌回声粗糙，呈斑点样改变，心肌纹理排列紊乱，运动幅度减弱，收缩期增厚率减低。各瓣膜形态、结构及启闭良好，左室流出道内径在正常范围。心包腔未见异常。

✧ 多普勒超声心动图

收缩期左室流出道血流速度在正常范围，无明显压差。

✧ 超声心动图诊断

非梗阻性肥厚型心肌病。

✧ 病例分析

本例患者心肌增厚主要位于室间隔及左心室侧壁的中下部位，而高位室间隔及二尖瓣乳头肌之上的左心室侧壁厚度在正常范围，因此左室流出道内径在正常范围，无左室流出道血流加速度现象。

本例患者应注意与无活动性的室间隔占位性病变相鉴别，室间隔实质性占位性病变的组织回声与室间隔心肌的组织回声应有所不同，如仔细观察，即可分别开来。

✧ 思维要点

（1）心肌肥厚区域的确定。

（2）与室间隔内占位性病变的鉴别。

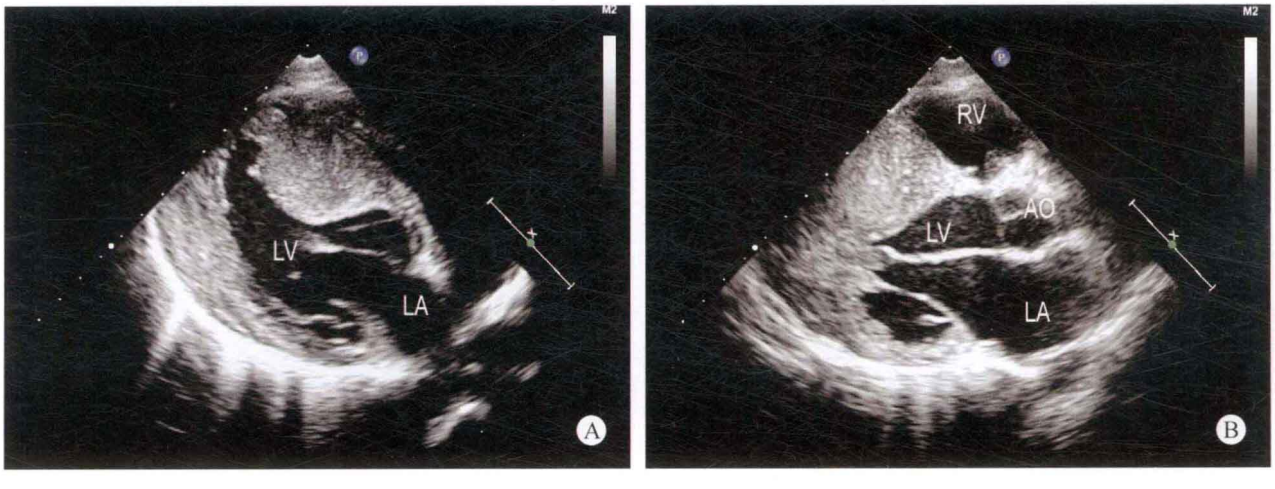

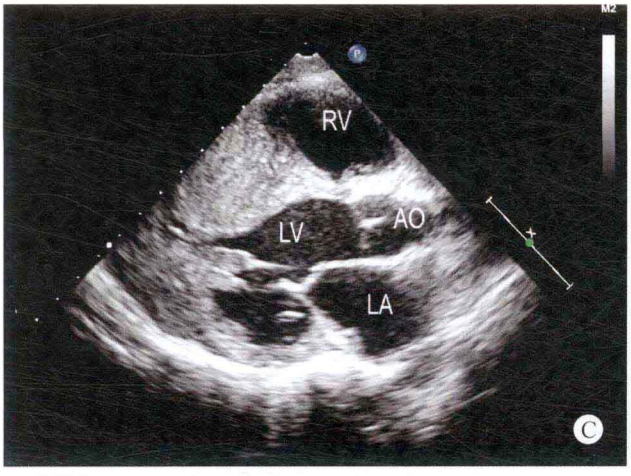
M2
RV
LV
AO
LA
C

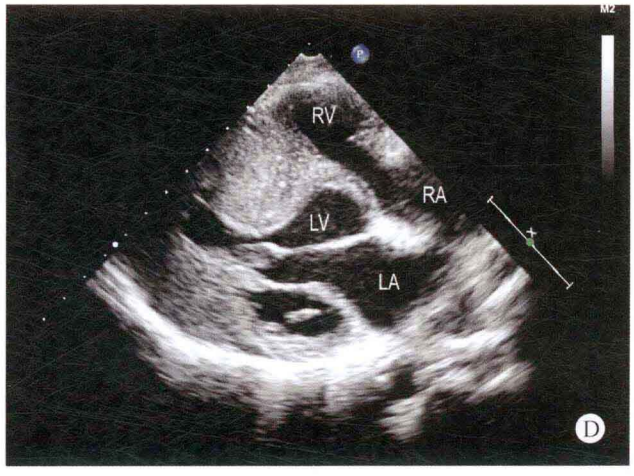
M2
RV
RA
LV
LA
D

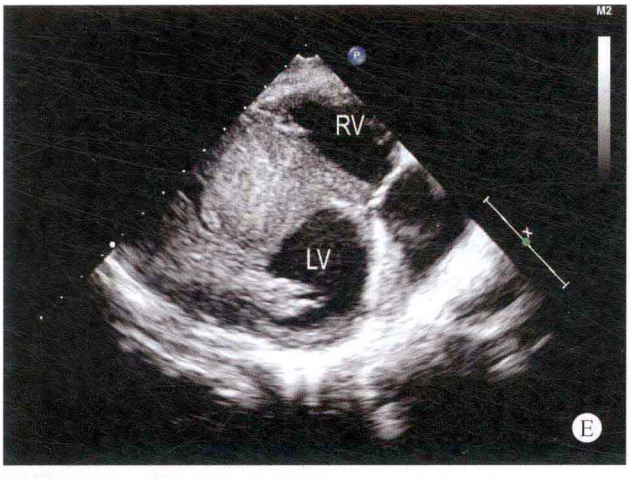
M2
RV
LV
E

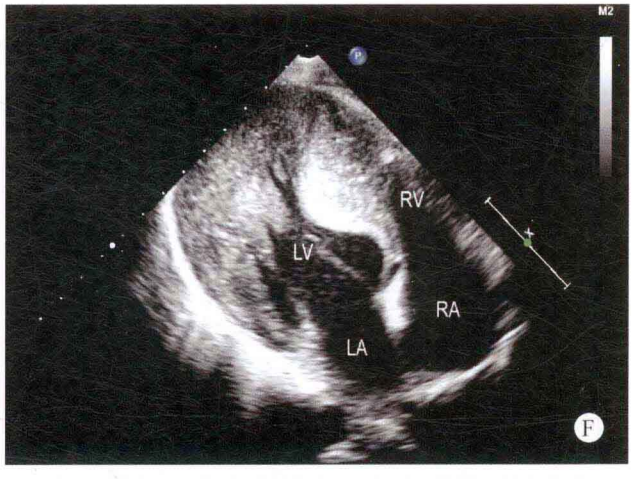
M2
RV
LV
RA
LA
F

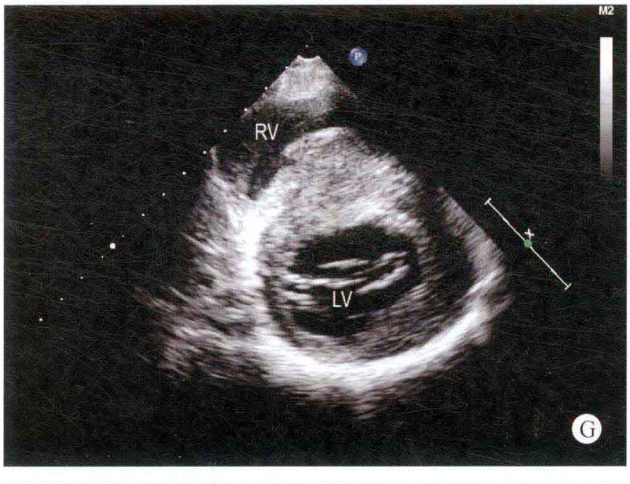
M2
RV
LV
G

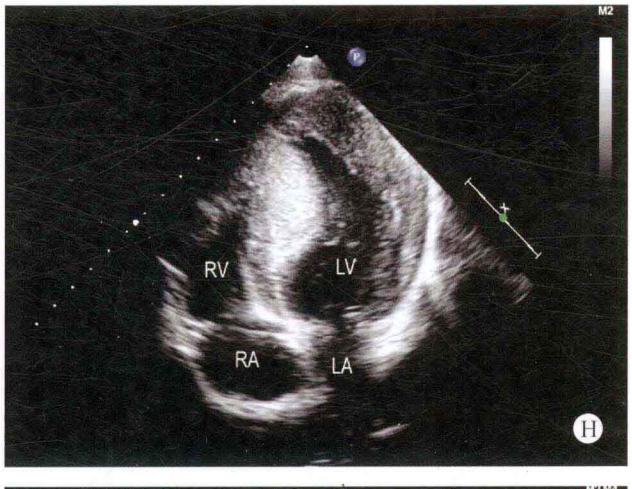
M2
RV
LV
RA
LA
H


M2
RV
LV
RA
LA
I

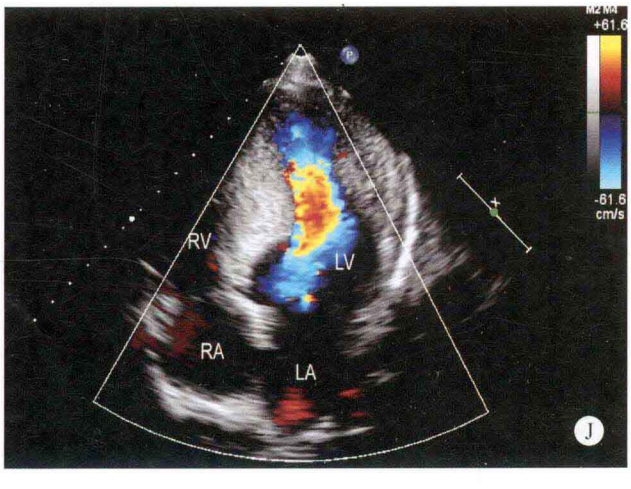
M2 M4
+61.6
-61.6
cm/s
RV
LV
RA
LA
J

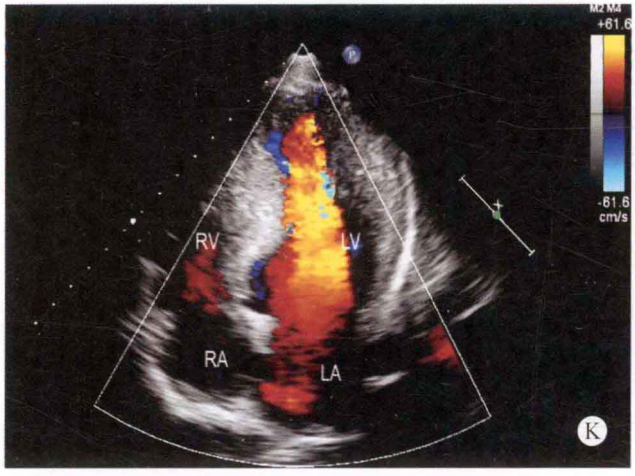

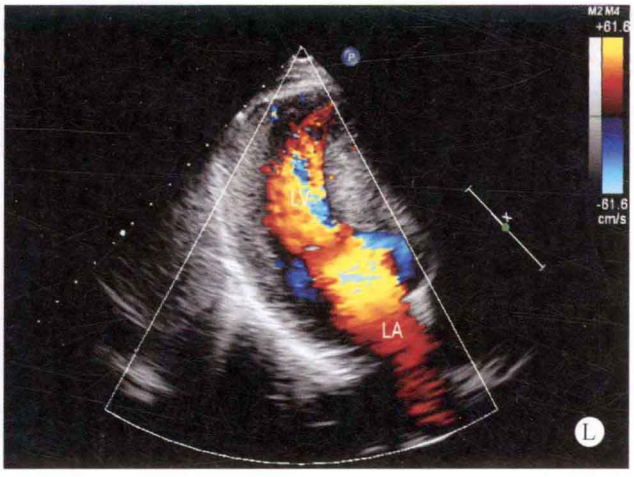

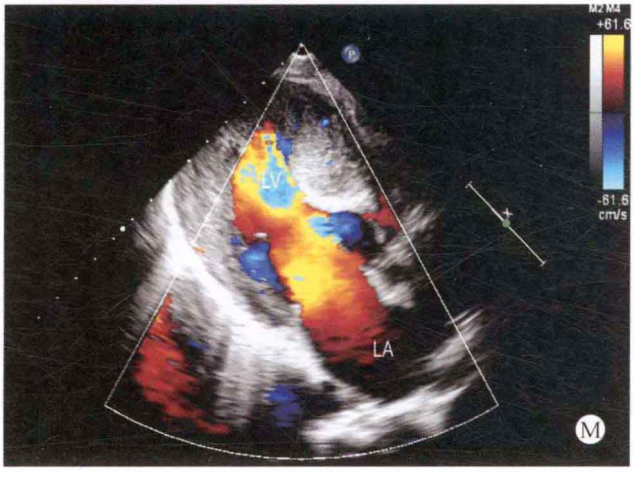

图 33-6 A. 左心房室长轴断面：室间隔中下段明显增厚，向左心室膨凸，致左心室有效心腔面积减小；B、C. 左心室长轴断面：室间隔中下段明显增厚，向左心室心腔膨凸，但主动脉瓣下的高位室间隔无增厚现象，左室流出道内径在正常范围；D. 双心室流入道断面：由于室间隔中下段明显增厚，与二尖瓣叶乳头肌之间的间距明显减小；E. 右室流出道断面：室间隔明显增厚，致使左心室腔有效面积减小；F. 双心室流入道断面：由于低位室间隔增厚，左心室近心尖段似呈闭塞状；G. 左心室短轴断面：室间隔中段明显增厚；H. 四腔心断面：室间隔中段与左心室近心尖端的侧壁明显增厚；I. 五腔心断面：左心室近心尖段的室间隔与左心室侧壁明显增厚，致左心室心尖部位似呈闭塞状；J. 彩色多普勒五腔心断面：收缩期位于左心室心尖部的血流速度轻度增快；K. 彩色多普勒四腔心断面：舒张期左心室腔内的血流速度在正常范围；L、M. 彩色多普勒心尖左室长轴断面及左心室长轴断面：血、流通过左室流出道时，无加速现象

病例 33-7 男，5 岁（图 33-7）

二维超声心动图

全心内径增大，以双心房为著，心内膜呈不均匀性增厚，室间隔与左心室壁厚度尚可，运动幅度减弱，收缩期增厚率减低，心室舒张受限。二、三尖瓣叶关闭不良，其余各瓣膜启闭尚可，右室流出道内径增宽。下腔静脉和肝静脉内径扩张。心包腔内可探及约 9mm 宽的液性暗区。

多普勒超声心动图

收缩期二尖瓣口探及中量反流，流速为 4.3m/s，压差为 74mmHg；三尖瓣口探及大量反流，流速为 3.8m/s，压差为 57mmHg。估测肺动脉压约为 67mmHg。

超声心动图诊断

限制型心肌病、二尖瓣关闭不全、二尖瓣中量反流、三尖瓣关闭不全、三尖瓣大量反流。

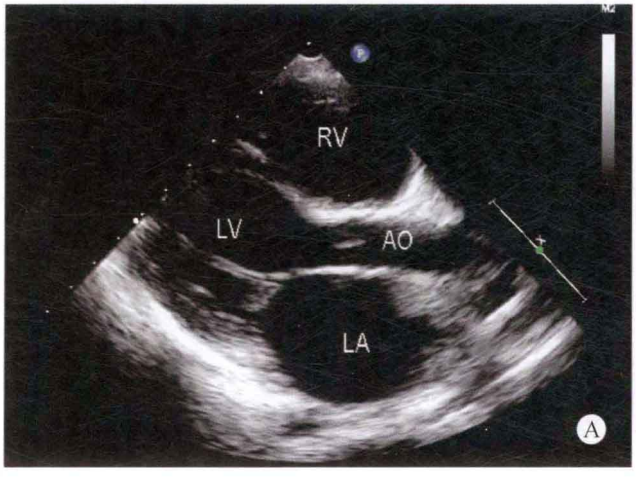

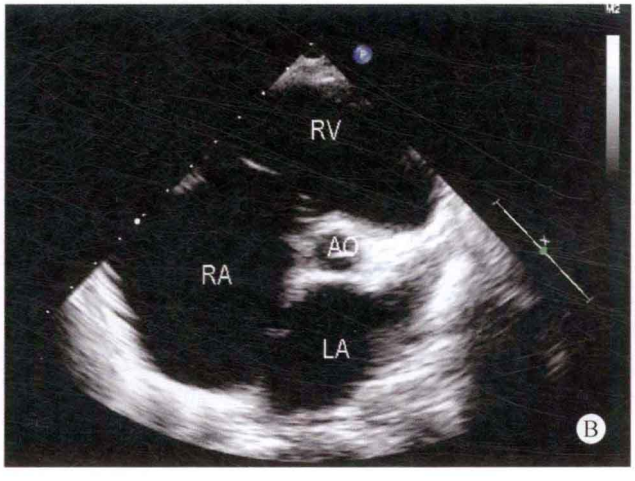

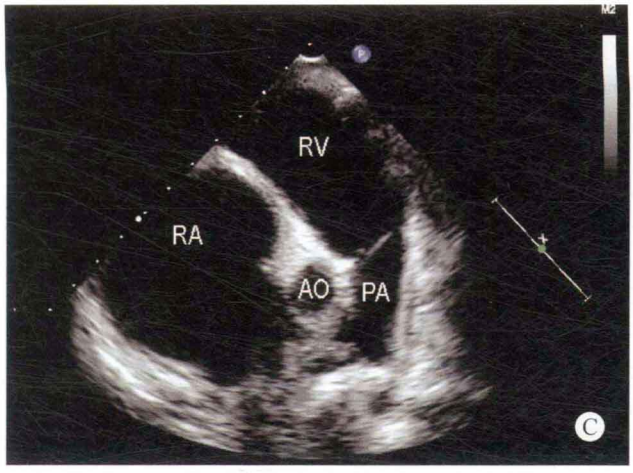
RV
RA
AO
PA
C

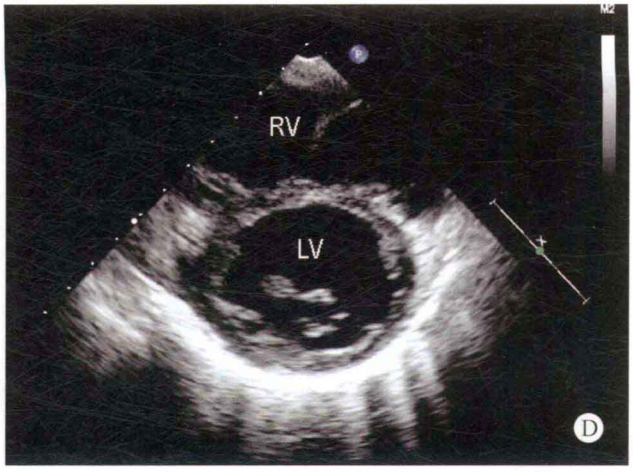
RV
LV
D

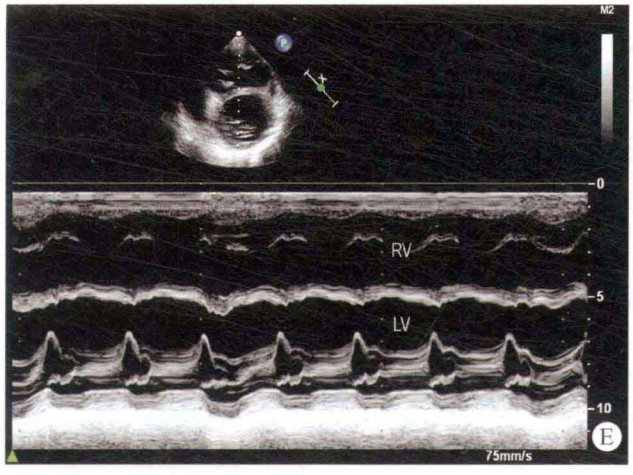
0
RV
5
LV
10
75mm/s
E

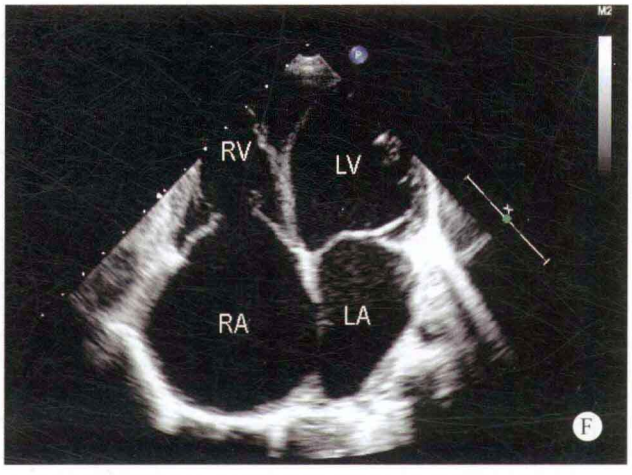
RV
LV
RA
LA
F

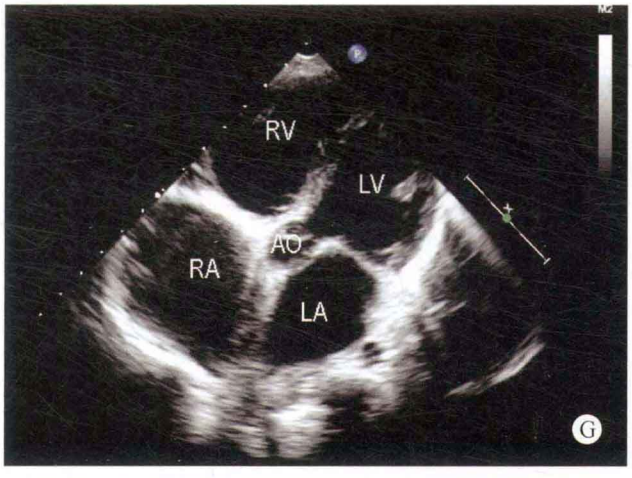
RV
LV
AO
RA
LA
G

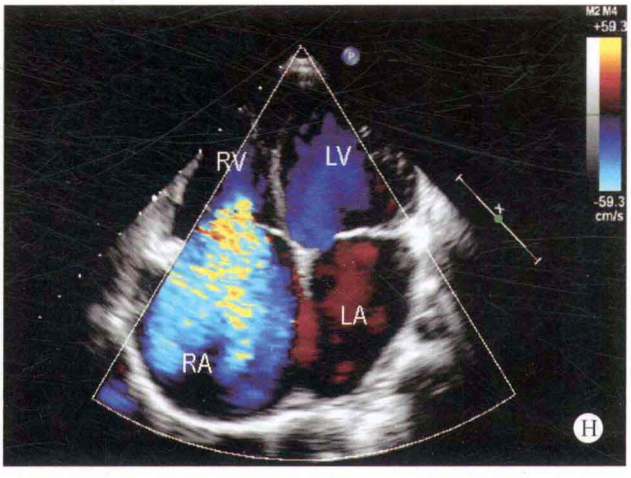
RV
LV
LA
RA
-59.3
cm/s
H

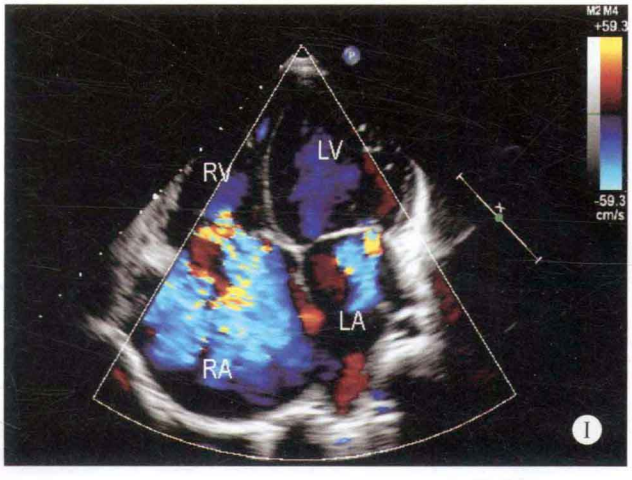
RV
LV
LA
RA
-59.3
cm/s
I


RV
RA
LV
LA
J

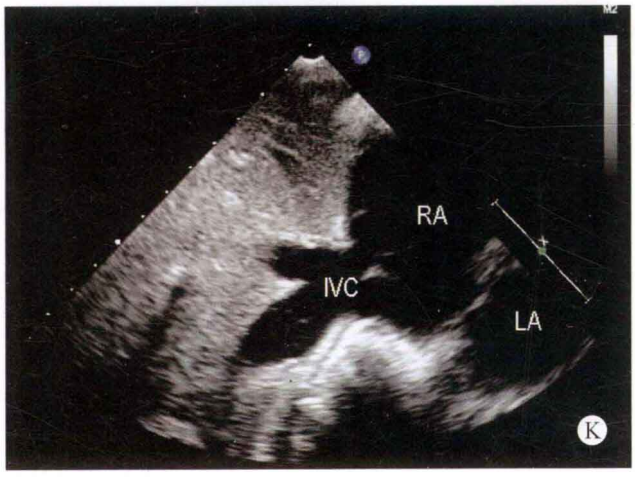

图 33-7 A. 左心室长轴断面：显示全心增大，以左心房为著，室间隔厚度变薄；B、C. 大动脉短轴断面：右心房室内径增大，以右心房为著，主动脉内径减小，右室漏斗部增宽；D. 左心室短轴断面：显示右心室轻度增大；E. M 型心室波群：显示室间隔运动形态异常，室间隔与左心室壁舒张速率减低，舒张期二尖瓣叶的开放时间缩短；F. 四腔心断面：双心房内径增大，双心室内径轻大，房室瓣叶开放幅度减小，心室舒张受限，但心包未见明显增厚，房室瓣环部位的心包回声未见明显增强；G. 五腔心断面：主动脉内径减小，双心房内径增大；H、I. 彩色多普勒四腔心断面：二、三尖瓣叶关闭不良，左、右房内探及源于三尖瓣口的反流性血流；J. 剑下四腔心断面：双心房增大，右心室腔内可显示近心尖段心肌回声异常；K. 右心房腔静脉断面：显示下腔静脉与肝静脉内径增宽

病例分析

本患者全心增大，但以双心房内径为著，虽然心室的舒张受限，但心包厚度正常，尤其是房室瓣环部位的心包回声无呈角状改变，并且心包无回声增强现象，因此考虑为限制型心肌病。

限制型心肌病与缩窄性心包炎两者之间在临床上极难鉴别，而从超声心动图上，两者的表现也极为相似，在临床上往往出现误诊，造成治疗上的困难及错误，甚至给患者带来不可弥补的伤害。如果注意到由于心室舒张受限，心房增大，但增大的程度较轻，而心室的内径较正常减小，心包明显增厚，回声增强，尤以房室瓣环部位的心包增强为著，而且房室瓣环部位的心包呈角状改变，尤其应注意从剑下观察心包的厚度，下腔静脉的宽度，可做出正确的诊断。部分患者可出现心包积液。缩窄性心包炎患者大多数为成年人。

思维要点

（1）与缩窄性心包炎的鉴别要点。
（2）二尖瓣的血流频谱特征。
（3）组织多普勒在诊断中的作用。
（4）室间隔的运动形态对诊断的作用。

病例 33-8（图 33-8）

二维超声心动图

各房室均增大，以双房为著。右室游离壁厚度为 3～4mm，室间隔及左室壁厚度正常，运动幅度呈弥漫性减弱，收缩期增厚率明显减低。三尖瓣叶活动幅度减小，收缩期仍呈开放状态，致关闭不拢，其余各瓣膜形态、启闭正常。心包腔未见异常。下腔静脉内径增宽，约为 30mm，吸气萎陷率减小 <50%。

多普勒超声心动图

收缩期二尖瓣口可见少量反流，三尖瓣口可见中量反流。TDI 示二、三尖瓣瓣环舒张早期运动速度明显减慢。

超声心动图诊断

限制型心肌病、三尖瓣关闭不全、三尖瓣中量反流、二尖瓣少量反流、心功能减低。

病例分析

限制型心肌病可累及左室、右室或双侧心室，由于心室舒张功能受阻，回心血量减少，心排血量下降，心室舒张末压升高。患者心房内径增大较为明显，心室由于病因不同，可表现为心内膜回声增厚增强，内壁厚薄不均，心尖部心腔闭塞变形，亦可表现为心室大小正常或轻度扩大。患者房室瓣可有增厚、变形，表现为回声增强，腱索粘连、缩短，致使房室瓣关闭不全，一般以三尖瓣多见，可进一步造成心房扩大，房室瓣反流亦为引起心室扩大的一个重要因素。同时由于心室舒张功能受阻，心房排血受阻，心房压力明显增高，导致回心血量减少，累及右室的患者下腔静脉与肝静脉内径增宽，内径随呼吸变化较小。累及左室的患者肺静脉压力增高，内径增宽，并引起肺动脉增宽和肺动脉压力增高。频谱多普勒为房室瓣口前向频谱 E 峰远大于 A 峰的限制型频谱表现。肝静脉血流随呼吸变异：吸气时，肝静脉血流频谱收缩期血流速度明显减慢，或呈负向，心房收缩期负向血流明显增加。患者可有少至中量心包积液，但心包无增厚现象。

该病例检查过程中，第一印象是心房明显增大，这种现象首先考虑限制型心肌病、缩窄性心包炎及房颤或高血压引起的心房扩大。仔细观察心包厚度，以及心脏收缩时脏层心包和壁层心包的相对位移，结果未发现心包增厚、粘连，故可除外缩窄性心包炎。在鉴别房颤或高血压引起的心房扩大时，首先询问病史，而且此类患者多以左房扩大较为明显，又无心肌肥厚、升主动脉增宽等高血压心脏改变，结合该患者二、三尖瓣瓣环舒张早期运动速度明显减慢（组织多普勒）的事实，故可做出明确诊断。另外，该患者右室壁心肌无明显变薄及回声增强改变，可与致心律失常性右室心肌病相鉴别。

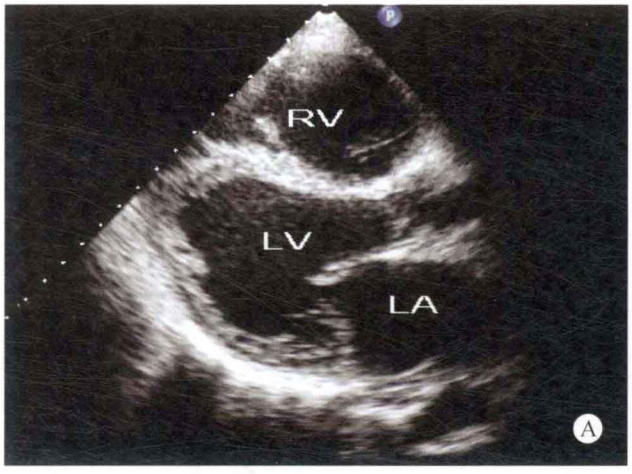
RV
LV
LA
A

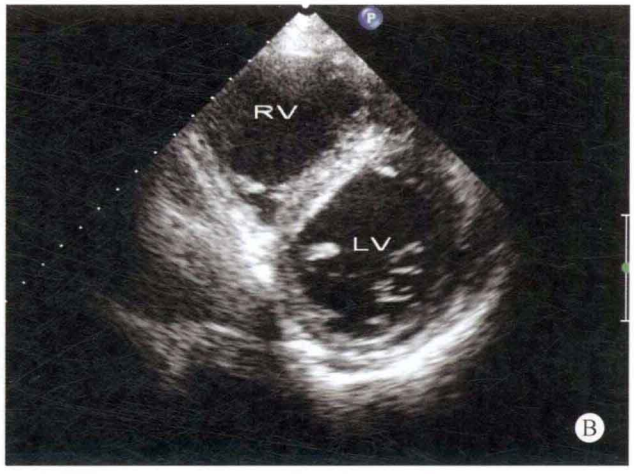
RV
LV
B

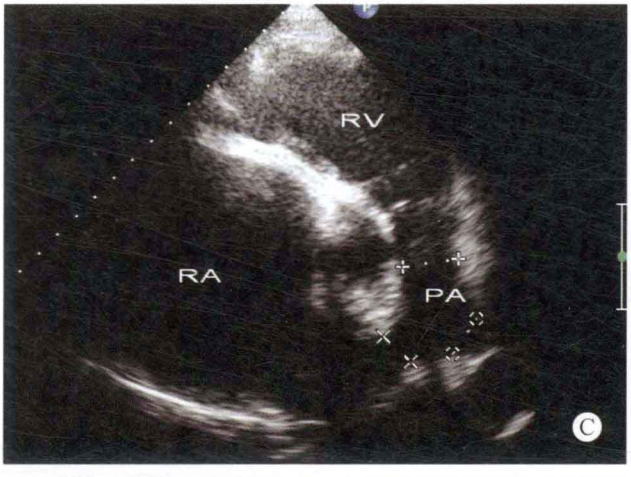
RV
RA
PA
C


RV
LV
RA
LA
D

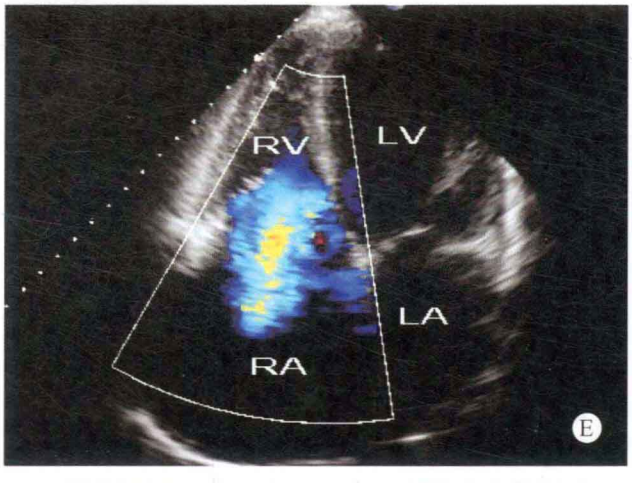
RV
LV
LA
RA
E

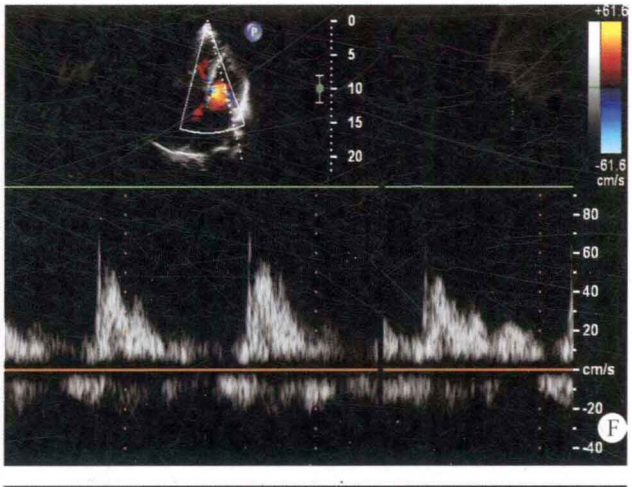
0
5
10
15
20
+61.6
-61.6
cm/s
80
60
40
20
cm/s
-20
-40
F

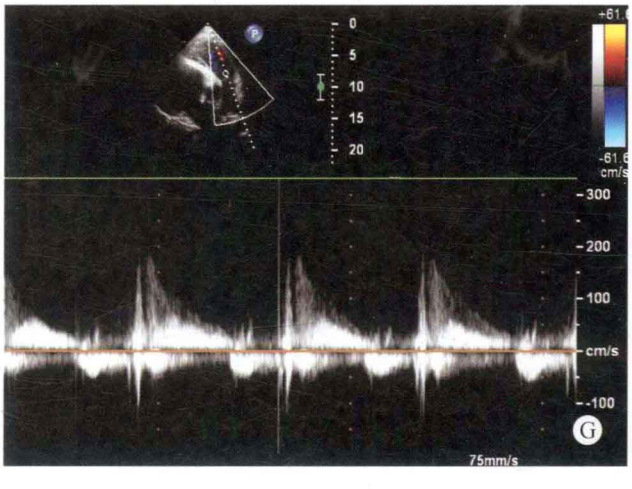
0
5
10
15
20
-61.6
cm/s
300
200
100
cm/s
-100
G
75mm/s

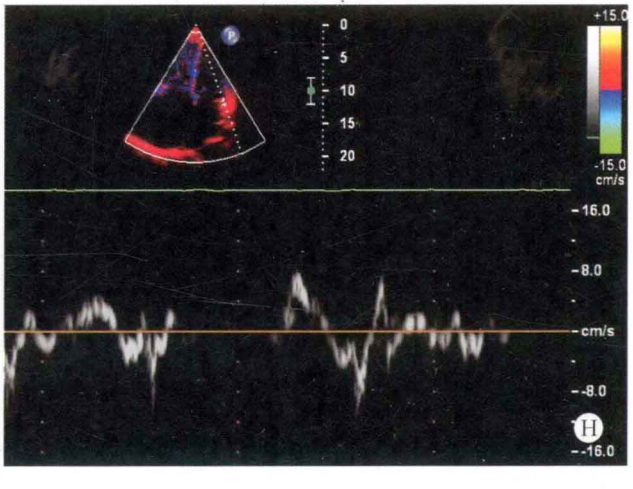
0
5
10
15
20
+15.0
-15.0
cm/s
16.0
8.0
cm/s
-8.0
H
-16.0

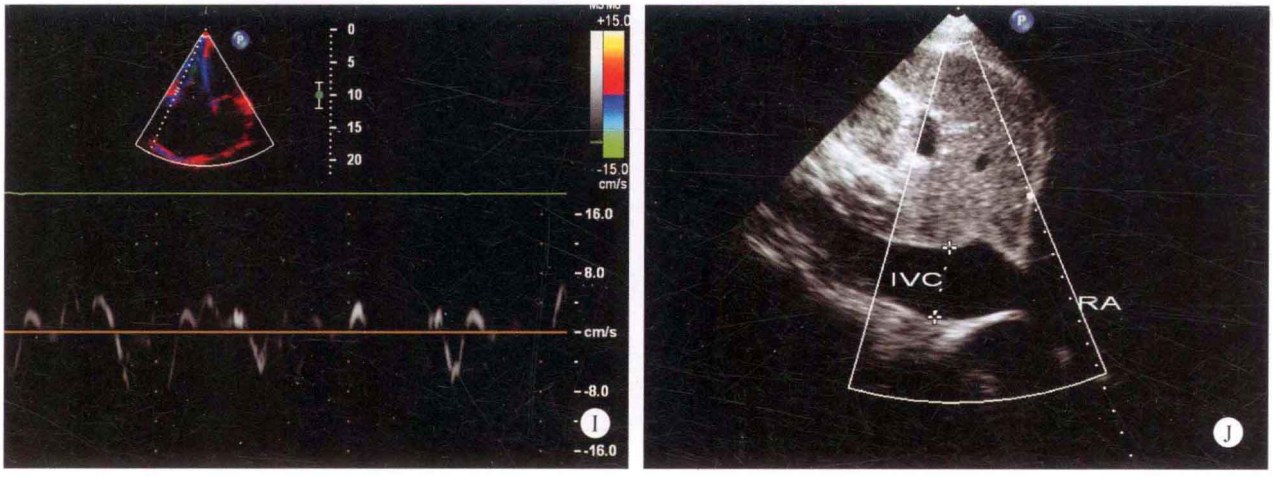

图 33-8 A. 左心室长轴断面：提示左房右室扩大；B. 左室短轴断面：提示右室扩大，右室壁厚度正常，未见明显心包增厚；C. 肺动脉长轴断面：提示肺动脉内径无增宽；D. 心尖四腔心断面：提示心房扩大明显，心包未见明显增厚；E. 彩色多普勒显示三尖瓣中量反流；F. 二尖瓣前向血流频谱；G. 肺动脉瓣反流频谱：提示无明显肺动脉高压；H、I. 房室瓣环的组织多普勒频谱提示舒张早期运动速度明显减慢；J. 下腔静脉内径明显增宽

鉴别诊断

限制型心肌病的临床症状及血流动力学改变与缩窄性心包炎类似，但缩窄性心包炎有心包增厚、粘连和钙化，并往往有局限性心包积液，而无室壁增厚和心内膜回声增强。吸气时二尖瓣口前向流速明显减慢。组织多普勒观察房室瓣环的舒张早期运动速度，可发现限制型心肌病患者运动速度明显减慢，而缩窄性心包炎患者减慢不明显。

病例 33-9（图 33-9）

二维超声心动图

全心内径增大，以左心房室为著。房间隔向右心房膨凸，但未见明确的回声中断。室间隔与左心室壁厚度正常，运动幅度减弱，收缩期增厚率减低。二尖瓣瓣环扩张，瓣叶关闭不良，三尖瓣环扩张，瓣叶开放幅度减小，关闭欠佳。其余各瓣膜形态、结构及启闭未见明显异常。心包腔内未见异常回声。左心房耳部可探及血栓样回声。

多普勒超声心动图

收缩期二尖瓣口探及大量反流，流速为 4.8m/s，压差为 92.2mmHg；三尖瓣口探及少至中量反流，流速为 3.0m/s，压差为 36mmHg。估测肺动脉压力约为 46mmHg。

超声心动图诊断

扩张型心肌病、二尖瓣关闭不全、二尖瓣大量反流、三尖瓣关闭不全、三尖瓣大量反流、左心功能减低、左心耳血栓。

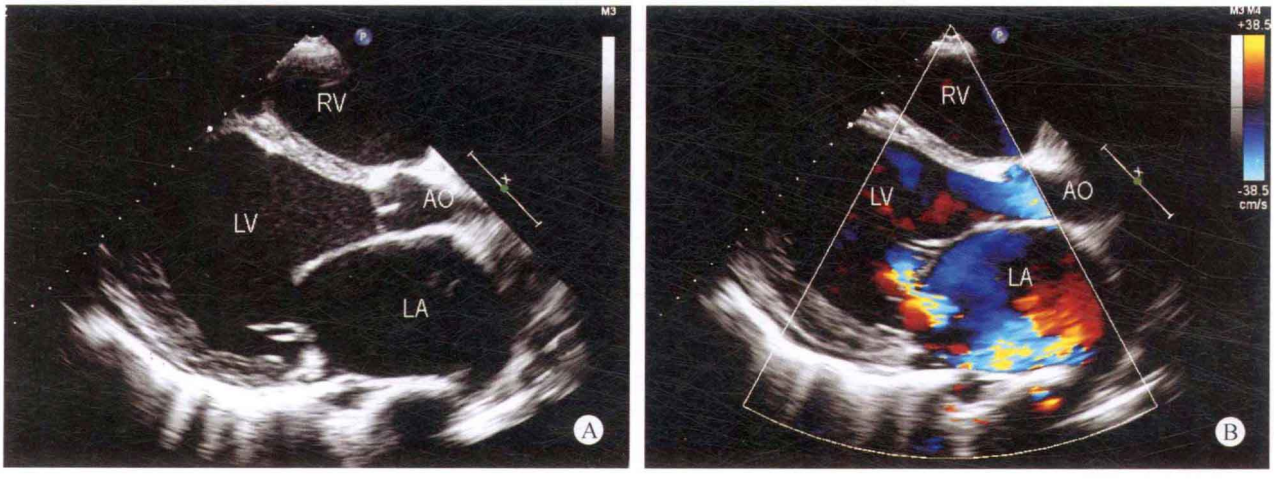

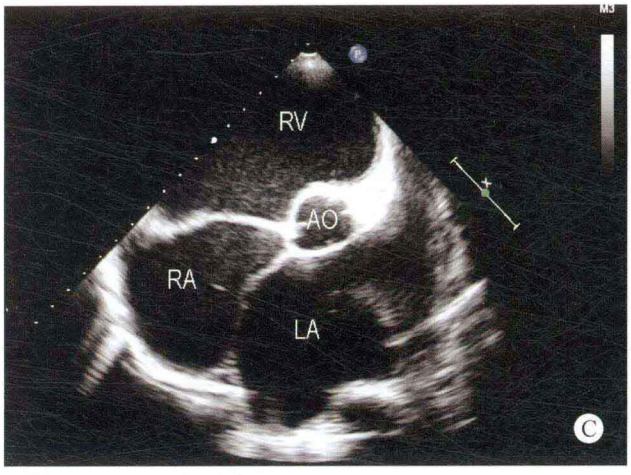
M3
RV
AO
RA
LA
C

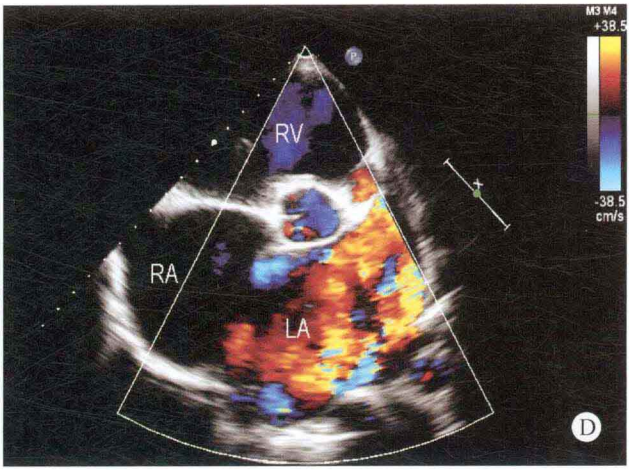
M3 M4
+38.5
-38.5
cm/s
RV
RA
LA
D

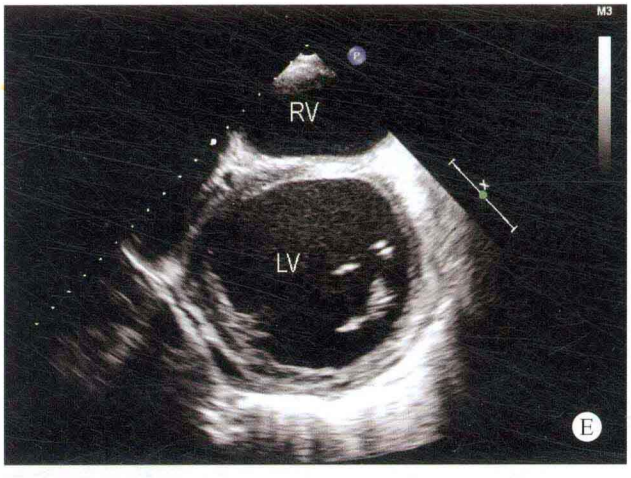
M3
RV
LV
E

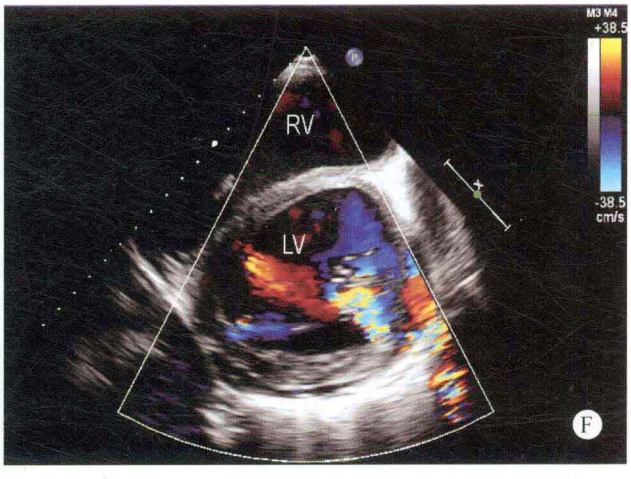
M3 M4
+38.5
-38.5
cm/s
RV
LV
F

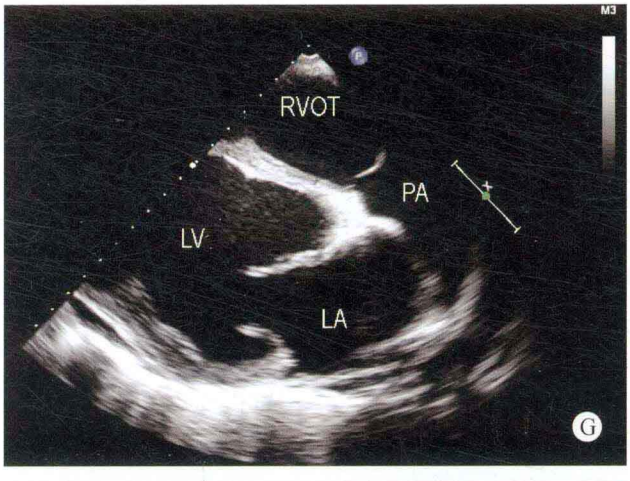
M3
RVOT
PA
LV
LA
G

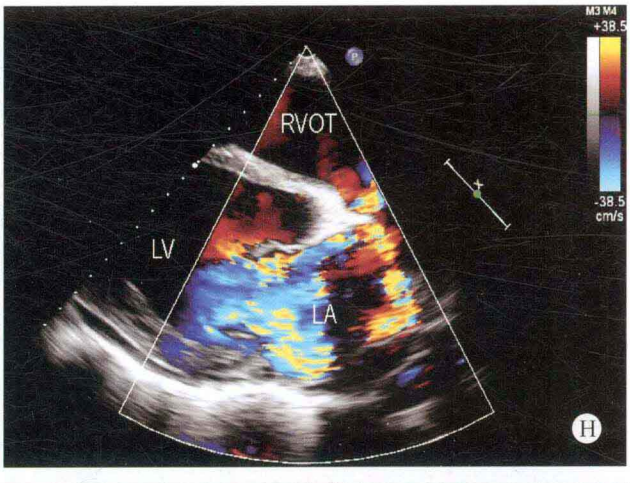
M3 M4
+38.5
-38.5
cm/s
RVOT
LV
LA
H

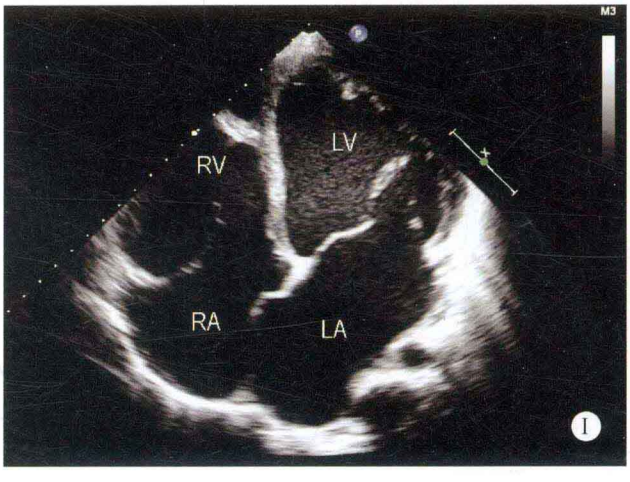
M3
RV
LV
RA
LA
I

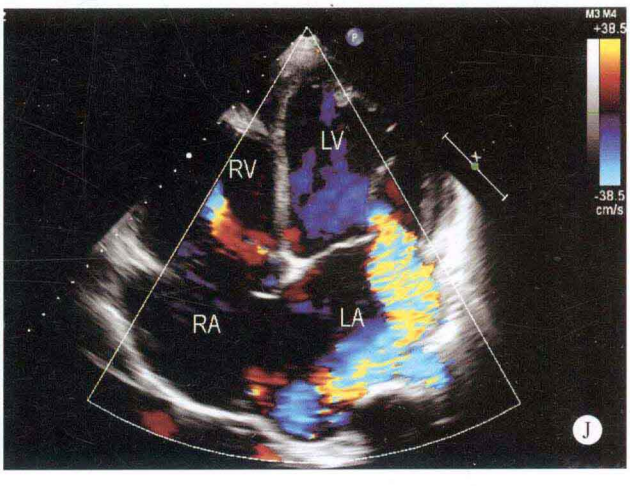
M3 M4
+38.5
-38.5
cm/s
RV
LV
RA
LA
J

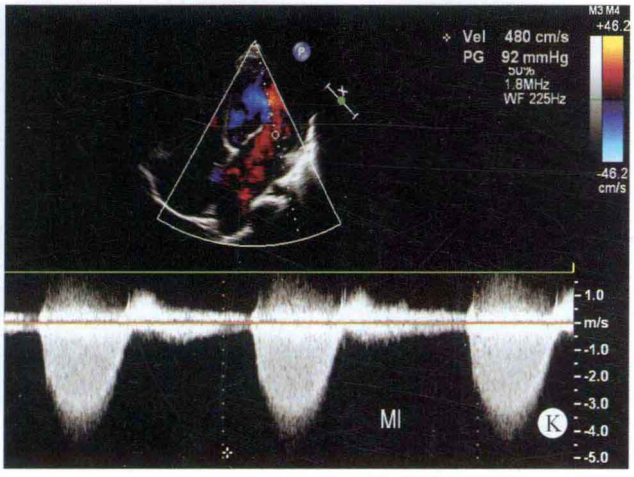

图 33-9 A. 左心室长轴断面：全心增大，以左心房室为著，左室流出道增宽，二尖瓣叶开放幅度减小；B. 彩色多普勒左心室长轴断面：全心增大，二尖瓣关闭不良，收缩期二尖瓣口探及大量反流，呈蓝五彩镶嵌色；C. 大动脉短轴断面：显示双心房及右心室增大，左心房心耳部位出现回声较弱的血栓样回声；D. 彩色多普勒大动脉短轴断面：双心房及右心室增大，左心房腔内出现蓝色反流性血流；E. 左心室短轴断面：左心室增大，左室流出道增宽，室间隔与左室壁厚度变薄，运动幅度减弱，收缩期增厚率减低；F. 彩色多普勒左心室短轴断面：左心室增大，显示二尖瓣口反流源于瓣口的外交界缘，呈蓝五彩镶嵌色；G. 右室流出道长轴断面：显示左心室增大，右室流出道增宽；H. 彩色多普勒右室流出道长轴断面：显示收缩期左房侧出现源于二尖瓣口的蓝五彩镶嵌色的大量反流；I. 心尖四腔心断面：全心增大，室间隔变薄，室间隔与心室壁运动幅度减弱，收缩期增厚率减低；J. 彩色多普勒心尖四腔心断面：收缩期二尖瓣口探及大量反流，呈蓝五彩镶嵌色；K. 二尖瓣反流频谱多普勒：收缩期二尖瓣口出现反流性高速血流频谱

病例分析

患者全心扩大，似球形，以左心房室为著，室间隔与左心室壁的厚度变薄，运动幅度呈弥漫性减弱，收缩期增厚率减低，造成心功能明显减低，其射血分数仅为32%，二尖瓣叶及三尖瓣叶由于心肌收缩力明显减低而开放幅度减小，瓣口关闭不良，出现大量的反流。患者较年轻，仅为22岁，为男性，而且无明确的饮酒史，因此考虑诊断为扩张型心肌病。

本例患者应注意与酒精性心肌病及围生期心肌病相鉴别。通常酒精性心肌病的患者有长期而且大量饮酒的历史，虽然心腔呈明显扩张，室间隔与室壁的运动幅度减弱，收缩期增厚率减低，也可出现瓣口的大量反流，但二尖瓣叶的开放幅度不减小。而围生期心肌病为女性的患者，通常在婴儿出生后几个月之内，母亲出现心肌受累性疾患的一系列表现。注意上述的情况，便不难与扩张型心肌病相鉴别。

思维要点

（1）患者病史对鉴别诊断的作用。
（2）诊断扩张型心肌病的注意依据。
（3）酒精性心肌病的诊断要点。
（4）围生期心肌病的诊断要点。

病例 33-10 女，25 岁（图 33-10）

二维超声心动图

左心房室内径明显增大，左室流出道增宽，右心室内径轻度增大。室间隔与左室壁厚度变薄，心肌回声正常。但室间隔与左室壁运动幅度呈弥漫性减弱，收缩期增厚率明显减低。二、三尖瓣叶形态正常，瓣环扩张，瓣叶开放幅度减小，瓣叶关闭不良，其余各瓣膜形态、结构未见明显异常。心包腔未见异常。

多普勒超声心动图

收缩期二尖瓣口探及大量反流，流速为4.8m/s，压差为92mmHg；三尖瓣口探及大量反流，流速为3.6m/s，压差为51mmHg。估测肺动脉收缩压约为61mmHg。

超声心动图诊断

围生期心肌病、二尖瓣关闭不全、二尖瓣大量反流、三尖瓣关闭不全、三尖瓣大量反流、左心功能减低。

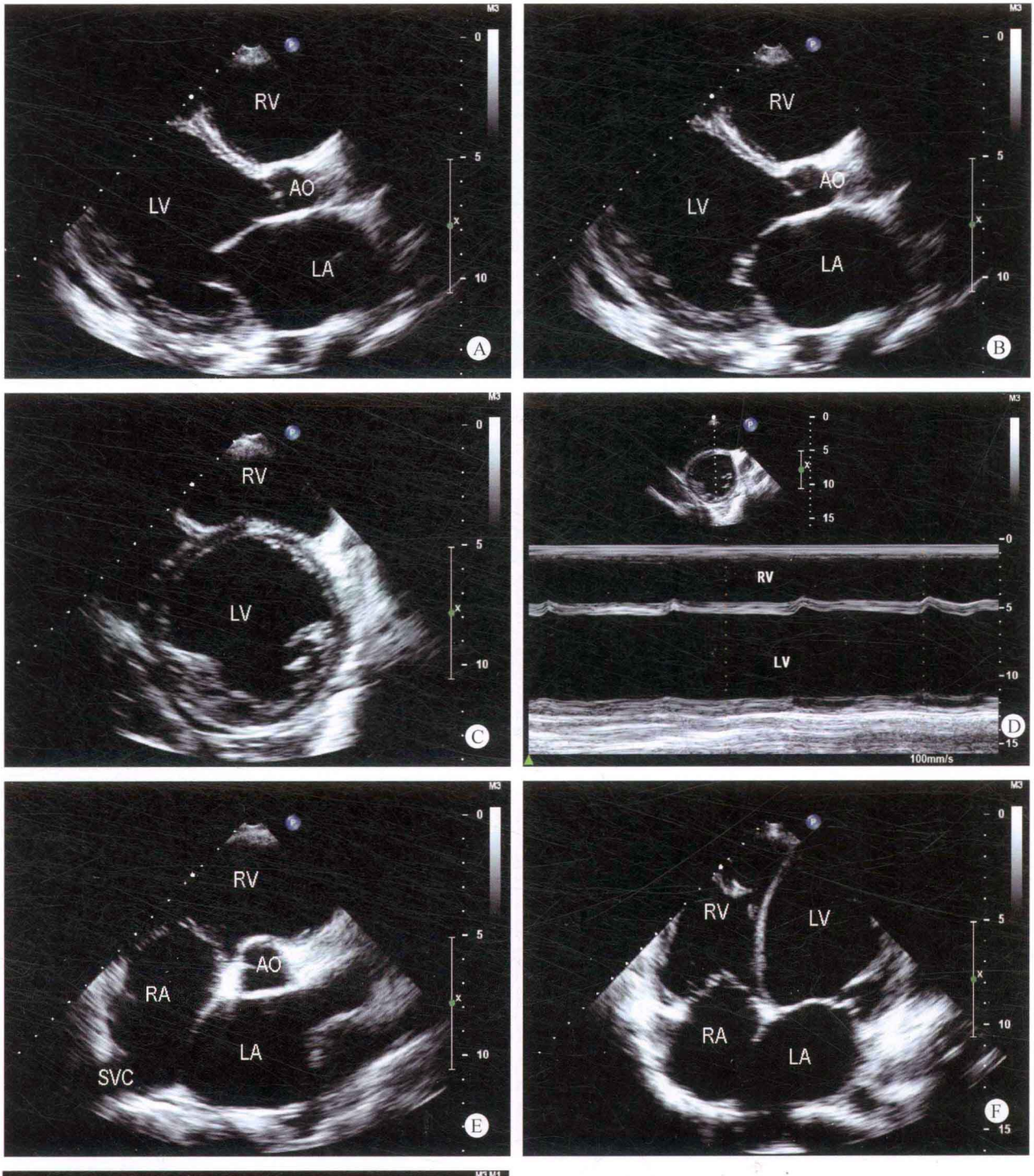

图 33-10 A、B. 左心室长轴断面：左心房室内径增大，左室流出道增宽，室间隔及室壁运动变薄，运动幅度减弱，收缩期增厚率减低，二尖瓣叶开放幅度减小，关闭不良；C. 左心室短轴断面：左心室内径明显增大，室间隔厚度变薄，运动幅度减弱；D. M 型左心室波群：左心室腔内径明显增大，左室流出道增宽，室间隔与左心室壁厚度变薄，运动幅度减弱，收缩期增厚率减低；E. 大动脉短轴断面：双心房内径增大，上腔静脉内径增宽；F. 心尖四腔心断面：全心增大，以左心房室为著，室间隔厚度变薄，运动幅度减弱；G. 彩色多普勒四腔心断面：全心增大，二尖瓣叶关闭不良，收缩期二、三尖瓣口探及五彩镶嵌色大量反流

病例分析

本病为女性患者围生期较常见的心肌受累性疾患，大多数均为20多岁产后的患者，由于本病与扩张型心肌病及酒精性心肌病的超声表现极为相似，因此其鉴别点主要为患者的性别、年龄、病史及恢复期的长短。因扩张型心肌病患者的年龄及性别均不限；而酒精性心肌病的患者性别基本上为男性，并有长久的饮酒史；而围生期心肌病均为分娩不久的女性患者，如为产后几个月至一年内的患者，应考虑到本病的可能性，如患者休息状态良好，即可恢复正常状态。

恢复期的长短为扩张型心肌病与上述两种心肌病的鉴别点。如为扩张型心肌病，恢复至正常的可能性极小；而产后心肌病如注意治疗及休息，在短期内应得到恢复；而酒精性心肌病在患者戒酒之后应逐渐得到恢复。

思维要点

（1）本病诊断的主要依据。

（2）与扩张型心肌病的鉴别。

（3）与酒精性心肌病的鉴别。

病例33-11（图33-11）

二维超声心动图

右心房室内径扩大，右室壁变薄，厚度约为3mm，运动幅度减弱，收缩期增厚率减低，左心房室内径在正常范围。室间隔向左侧移位，运动形态异常，左室壁厚度正常，房间隔及室间隔连续完整。肺动脉内径在正常范围。三尖瓣环扩张，致瓣叶对合欠佳。其余各瓣膜形态、结构及启闭未见异常。

多普勒超声心动图

收缩期三尖瓣口探及少至中量反流。

超声心动图诊断

右室心肌受累疾患、心律失常性右室心肌病、三尖瓣关闭不全、三尖瓣少至中量反流。

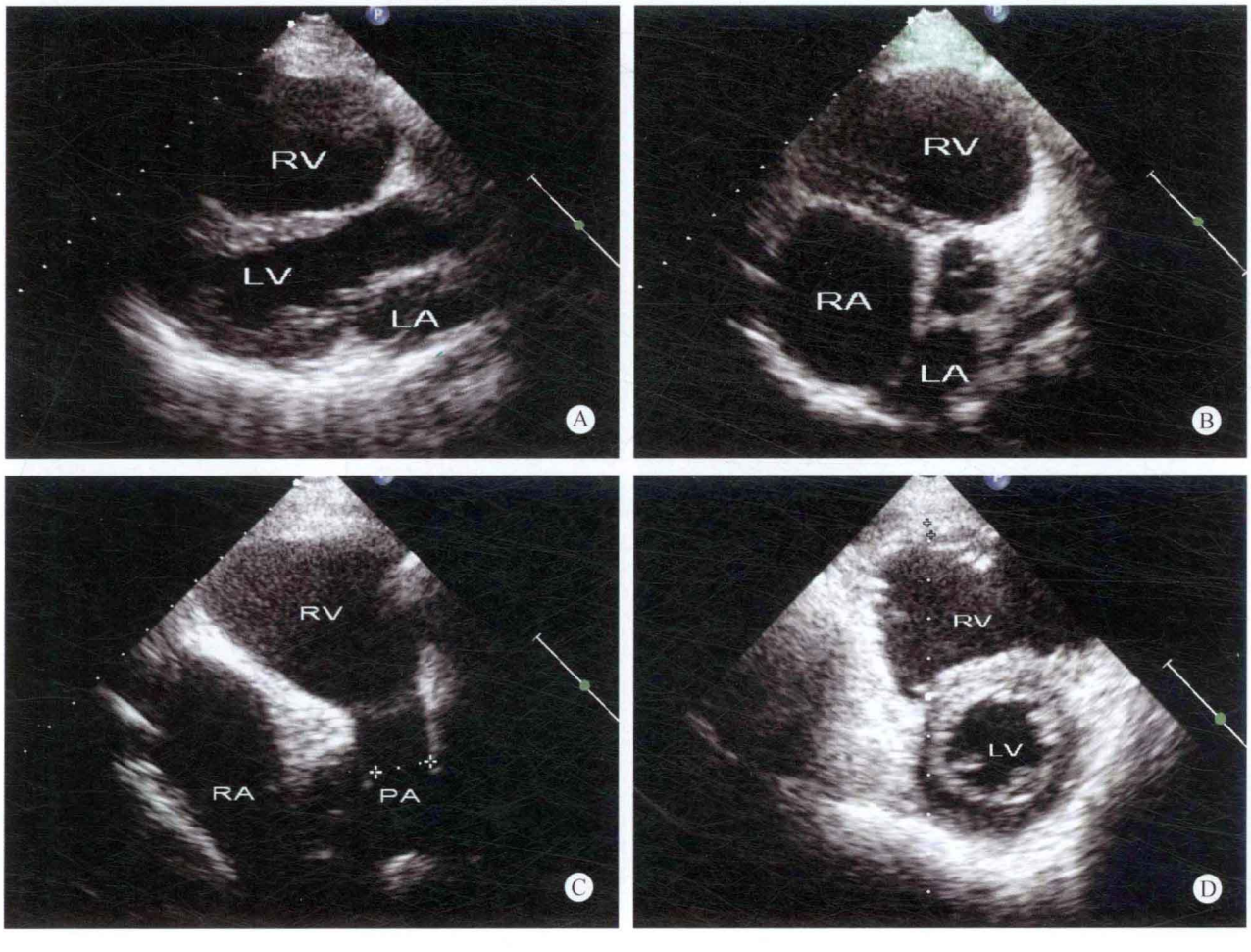

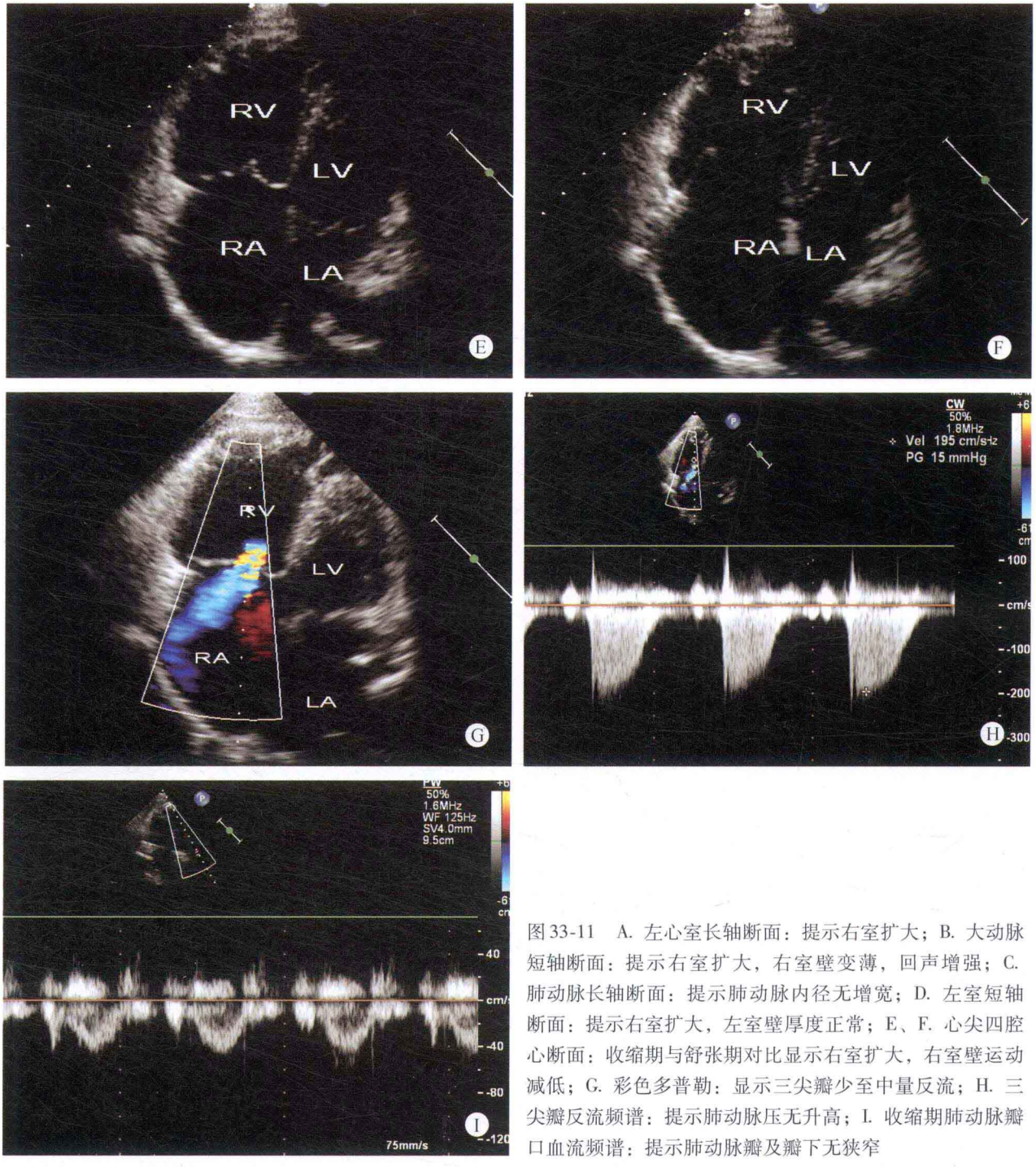

图 33-11 A. 左心室长轴断面：提示右室扩大；B. 大动脉短轴断面：提示右室扩大，右室壁变薄，回声增强；C. 肺动脉长轴断面：提示肺动脉内径无增宽；D. 左室短轴断面：提示右室扩大，左室壁厚度正常；E、F. 心尖四腔心断面：收缩期与舒张期对比显示右室扩大，右室壁运动减低；G. 彩色多普勒：显示三尖瓣少至中量反流；H. 三尖瓣反流频谱：提示肺动脉压无升高；I. 收缩期肺动脉瓣口血流频谱：提示肺动脉瓣及瓣下无狭窄

病例分析

致心律失常性右室心肌病（arrhythmogenic right ventricular cardiomyopathy，ARVC）是一种原因不明的心肌疾病，病变主要累及右室，以右室的心肌不同程度地被脂肪或纤维脂肪组织代替为特征。

本患者的右室内径增大，右室壁的运动幅度呈弥漫性减弱，而且三尖瓣口出现的反流性血流速度不快，表明右室及肺动脉压力不高，房间隔的连续性完整，因此可除外引起右心容量负荷增加的先天性心脏疾病。由于患者的左室壁运动幅度尚好，而右室壁变薄，回声增强，运动幅度呈弥漫性减弱，患者并无右室心肌梗死的病史，而且与累及右室的扩张型心肌病表现不符，故考虑致心律失常性右室心肌病。

鉴别诊断

1. 限制型心肌病（累及右室） 通常以右房扩大为主，右室壁运动减低不明显，右室壁厚度正常或增厚。

2. 右室壁心肌梗死 右室游离壁运动减低，陈旧性心肌梗死可有右室壁变薄，回声增强，但通常合并左室下后壁心肌运动减低。

思维要点

（1）致心律失常性右室心肌病的特征性表现。
（2）与限制型心肌病的鉴别点。
（3）与右室心肌梗死的鉴别点。

病例 33-12（图 33-12）

二维超声心动图

左心房室及右心室内径增大，右心房内径在正常范围。双心室内膜不光滑，心内膜呈网状结构，隆突的肌小梁与深陷的隐窝构成网状结构，正常的心肌厚度变薄，回声减弱，室间隔与左室壁的运动幅度呈弥漫性减弱，收缩期增厚率减低。二、三尖瓣瓣环扩张，瓣叶启闭尚可。心包腔内未见明显液性暗区。

多普勒超声心动图

隐窝内出现低速的血流与心室腔相通。

超声心动图诊断

心肌致密化不全（累及双心室）、心功能减低。

病例分析

心肌致密化不全的病理解剖改变为心脏，大体解剖示心外膜表面的冠状动脉、大血管系统均正常，致密化心肌变薄，非致密化心肌增厚。连续切片发现从心尖到心底的室壁逐渐增厚，心肌的肌小梁和隐窝可达心肌的外三分之一。组织病理示心内膜有增厚的纤维组织；内层心肌细胞肥大、交错，有核异型；外层心肌走行和形态基本正常；非致密化心肌肌束粗大，紊乱交错。高倍镜下观察发现致密化心肌与非致密化心肌有明显区别，致密化心肌的细胞走行规律，排列整齐，细胞核形态正常；而非致密化心肌细胞走行紊乱、粗大，细胞核异型改变。

其主要的病理生理改变为心肌致密化不全，发病主要是由于胚胎发育过程中出现异常。正常胚胎发育过程中，心肌的发育是在胚胎一个月以前开始，此时胎儿的心肌都是由海绵状心肌组成，心腔内的血液通过隐窝来供应心肌，也就是在心脏收缩的时候，通过隐窝直接将血液输送到心肌，因为当时冠脉系统还没有形成。而一个月之后，海绵状心肌从心外膜到心内膜逐渐致密化，从基底部到心尖部逐步进行。最后，隐窝可能压缩，形成毛细血管，即微循环系统。到胎儿发育成熟时，心肌致密化基本上全部完成。

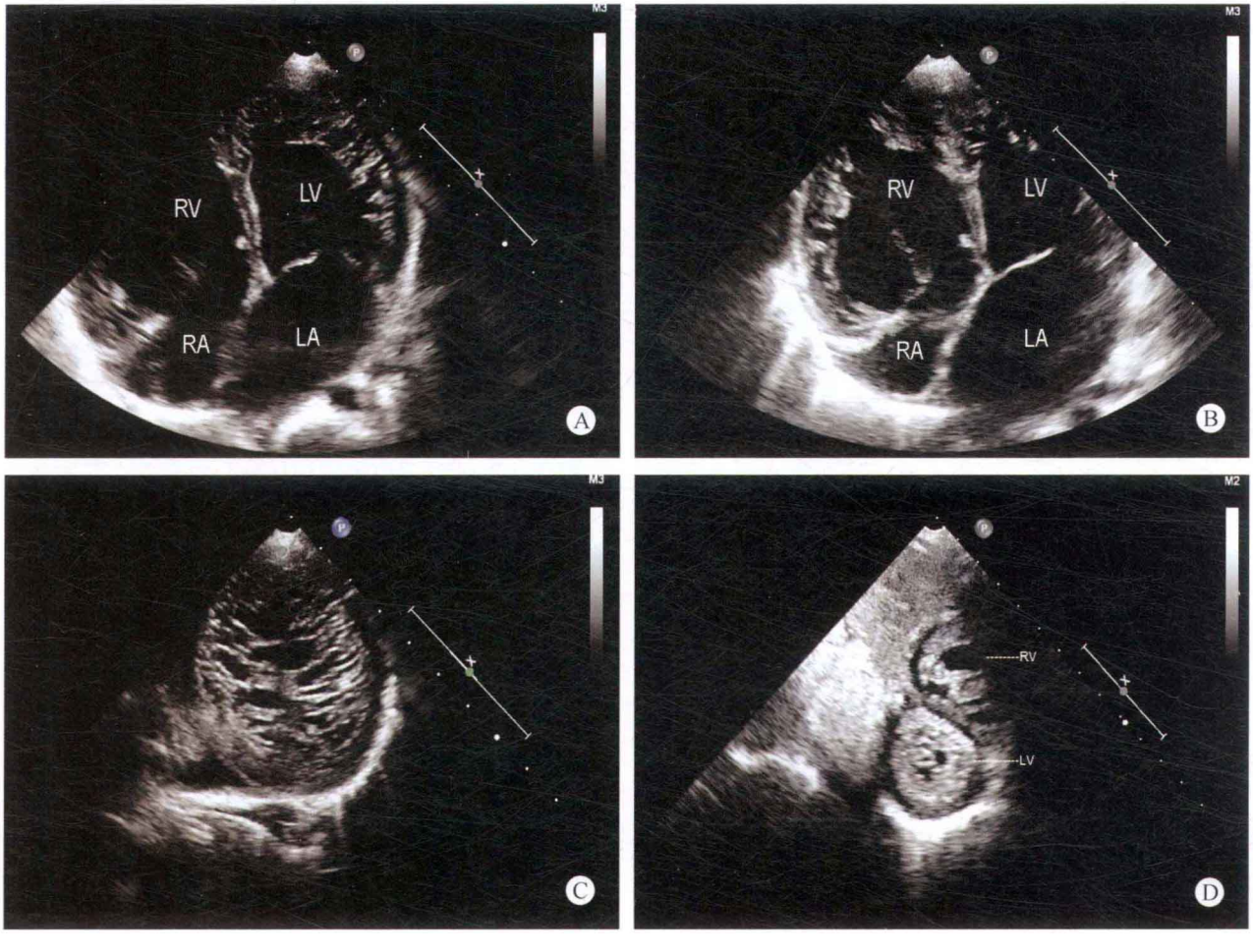

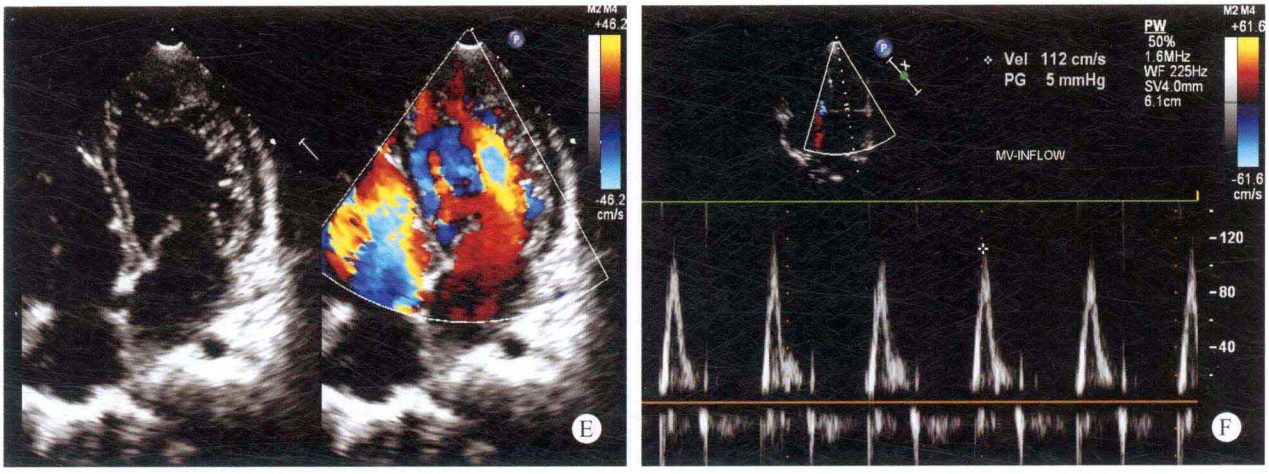

图 33-12 A、B. 心尖四腔心断面：显示左、右心室内膜不光滑，心内膜呈网状结构，隆突的肌小梁与深陷的隐窝构成网状结构，正常的心肌回声变薄，房室瓣环扩张；C. 胸骨旁左室短轴断面：显示左心室内膜不光滑，心内膜呈网状结构；D. 剑突下心室短轴断面：显示左、右心室心内膜呈网状结构；E. 心尖四腔心断面：彩色多普勒显示左心室内隆突的肌小梁与深陷的隐窝构成网状结构，隐窝内有低速的血流和心腔相通；F. 舒张期二尖瓣口血流频谱显示 E 峰显著高于 A 峰，提示左室舒张功能减低

本病为心肌致密化过程的异常表现，如流产导致心肌致密化不全等。心肌的致密化由于流产等因素而中断或失败，造成部分心肌没有致密化。表现为心衰、心律失常和血栓形成，有效收缩心肌减少，因此易发生心力衰竭；而心肌肌束不规则的分支和连接、室壁张力增加、组织损伤和激动延迟会造成心律失常；而隐窝中血流缓慢以及心律失常时的房颤会引起血栓形成。

本病是一种先天性的心肌病变，因此症状的首发年龄差别较大，一般来说，疾病早期都没有症状，以青中年发病居多。这主要是因为心肌致密化不全的主要临床表现是心衰，是一种渐进性的心功能障碍。患者早期可能并没有表现，直至疾病进展出现心衰表现才到医院就诊。临床上，心肌致密化不全常伴有系统性血栓形成，血栓主要形成于左室内，血栓脱落可造成体循环栓塞。部分患者还伴有心律失常和其他的先天性畸形等。

心肌致密化不全可通过超声心动图检查来明确诊断。根据超声心动图的表现，可把心肌致密化不全分为左室型、右室型和双室型。左室型即心肌致密化不全所累及的心肌主要是左室壁心肌；右室型累及的心肌主要是右室壁心肌；双室型是指两个心室壁心肌同时受累，都有致密化不全的表现。临床上以左室型最为多见。病变累及的节段，往往是越靠近心尖部，致密化不全越明显；它还可累及室壁中段；一般不累及基底段。另外，心内膜的心肌比靠近心外膜的心肌非致密化更明显。

超声检查可发现致密化不全的心肌表现为隆突的肌小梁与深陷的隐窝构成网状结构；而致密的心肌变薄，在超声图上表现为中低回声。隐窝内有低速的血流和心腔相通，部分患者左室内有附壁血栓。随着病程进展，患者逐渐出现心衰和心脏扩大，超声会出现房室瓣反流、心腔扩大和心功能减低等表现。心肌声学造影，由于左室腔内有肌小梁突入，会出现造影缺损。

心肌致密化不全的主要并发症是瓣膜脱垂。如果非致密化心肌累及乳头肌，会使乳头肌功能障碍，造成瓣膜脱垂，导致反流，甚至重度反流。这种情况下，盲目地进行瓣膜修复术或瓣膜置换术，效果常常不好。因为外科可能只关注到瓣膜的反流，却没有更多地关注心肌的状态，会导致术后心脏顽固性低心排，患者心功能较差，最后可能会导致患者死亡，所以临床上要谨慎对待。

心肌致密化不全具有比较典型的超声心动图表现。检查中发现左、右心室内膜不光滑，隆突的肌小梁与深陷的隐窝构成网状结构，正常的心肌回声变薄，室壁运动幅度弥漫性减低，彩色多普勒见隐窝内有低速的血流和心腔相通，基本可诊断本病。

✧ 鉴别诊断

心室致密化不全主要应与扩张型心肌病相鉴别。心肌致密化不全的超声表现往往有心腔扩大、二尖瓣反流、左室内附壁血栓形成和弥漫性心肌运动障碍，易误诊为扩张型心肌病。但后者有一个显著特点，即超声检查下室壁多均匀变薄，内膜光滑；而心肌致密化不全的致密化心肌变薄，非致密化心肌增厚，内膜不光滑，隐窝特别明显，心内膜呈网状结构。所以，通过超声检查可明确鉴别二者。

此外，心肌致密化不全还需要与肥厚型心肌病、高负荷心脏病及缺血性心肌改变相鉴别。肥厚型心肌病超声检查可见有粗大的肌小梁，但缺乏深陷的隐窝；高负荷心脏病超声检查可发现肌小梁增粗，同时致密心肌也增厚；缺血性心肌改变的冠脉造影异常。所以，通过辅助检查很容易明确诊断。

思维要点

（1）心肌组织结构的改变在诊断中的作用，如隆突的肌小梁与深陷的隐窝构成网状结构，正常的心肌回声变薄。

（2）心功能减低对本病诊断的提示。

（3）与扩张型心肌病相鉴别的要点。

病例 33-13 男，17 个月（图 33-13）

二维超声心动图

全心增大，室壁运动尚可。左心室心尖部肌小梁明显增多，形成深陷其间的隐窝，心尖部心肌成网格状结构，同时相应部位致密层心肌变薄。肌部室间隔心尖部回声脱失。房间隔连续完整。各瓣膜结构、启闭未见明显异常。

多普勒超声心动图

室水平探及双向分流，心尖部肌小梁形成的深隐窝间探及低速血流。

超声心动图诊断

先天性心脏病、肌部室间隔缺损、心尖部心肌发育不良（左室心肌致密化不全）、肺动脉高压。

病例分析

患者自幼发现“心脏病”，因近期哭闹时发绀就诊，检查时发现全心内径增大，室间隔膜周部及漏斗部连续完整，房间隔连续完整，各瓣膜形态、功能及启闭未见异常。但在检查肌部室间隔部位时，发现近心尖段的肌部室间隔回声脱失，应用彩色多普勒观察时，出现室水平双向分流，可明确诊断为肌部室间隔缺损并合并肺动脉压。

在进一步探查时，发现左室心尖部肌小梁明显增多，形成深陷的隐窝，并与心腔相通，同时致密层心肌变薄，为左室心尖部心肌致密化不全表现。

左室心肌致密化不全（left ventricular noncompaction，LVNC）是一种新近认识的先天性心肌病，表现为特征性的左室心肌海绵样形态学异常。在 2006 年美国心脏病协会关于心肌病的最新分类中被列为遗传性原发性心肌病，家族性及非家族性均有报道。LVNC 是由于正常的胚胎发育过程中正常心肌致密化过程停止所致，导致致密化心肌减少。据报道，孤立性 LVNC 的病因包括 ZASP（Z 线）和线粒体突变、由 G4.5 基因突变引起的性染色体相关遗传病（包括新生儿的 Barth 综合征）；伴其他先天性心脏病的 LVNC 是由 α-dystrobrevin 基因及转录因子 NKX2.5 的突变所致。

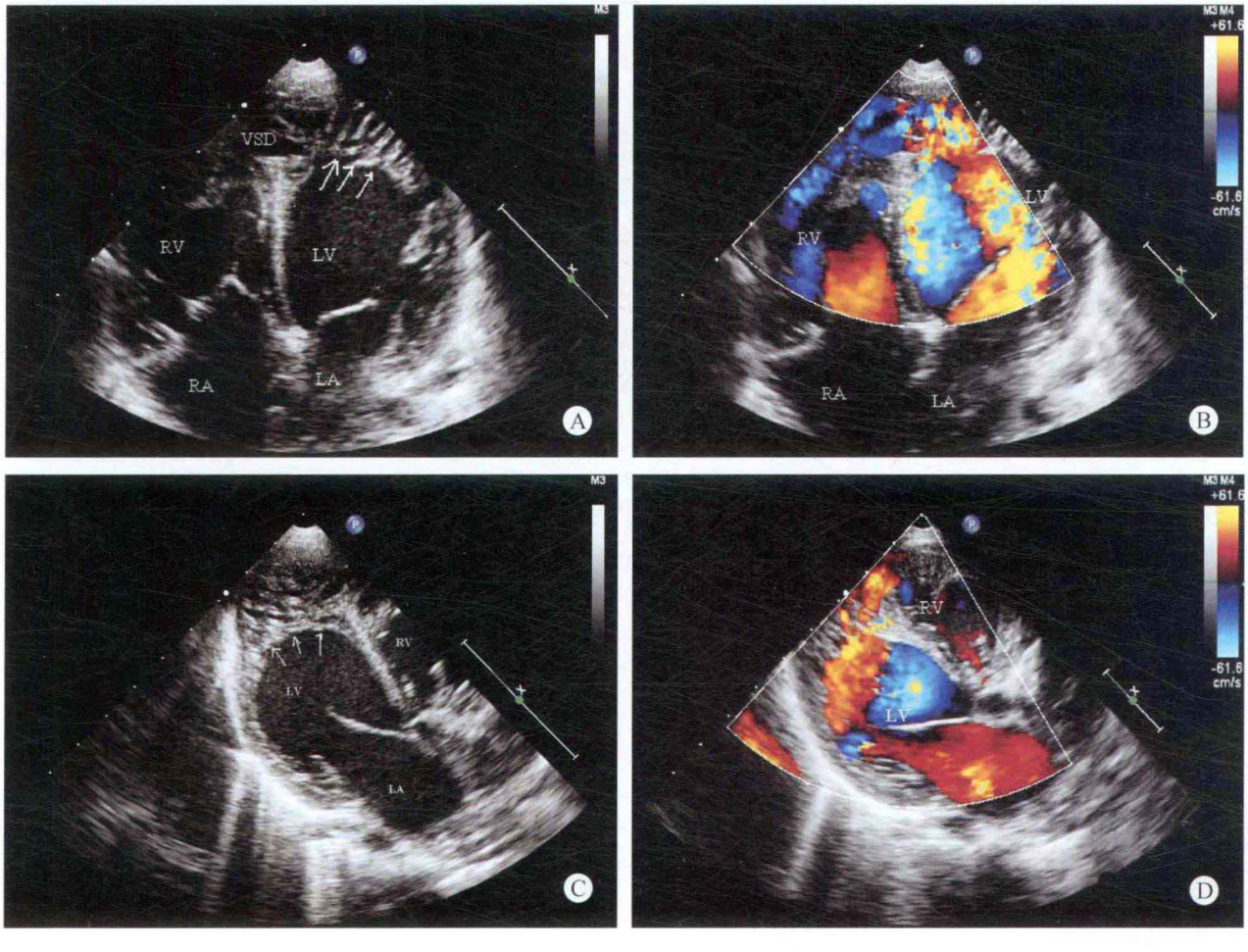

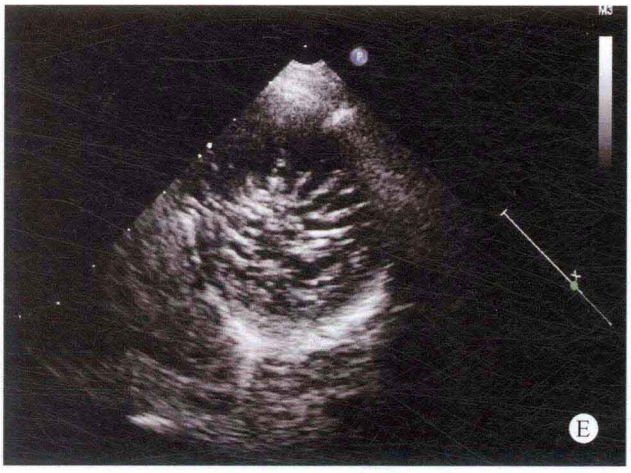

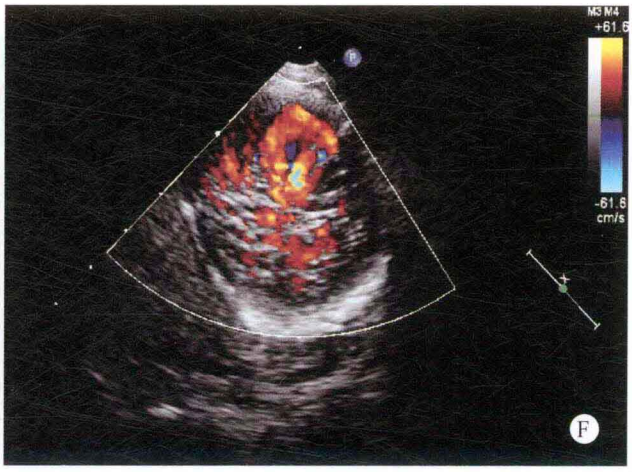

图 33-13 A. 心尖四腔心断面：探及肌部室间隔近心尖处回声中断，同时心尖部肌小梁明显增多（箭头所示）；B. 彩色多普勒显示室水平低速分流；C. 心尖左心室长轴断面：显示心尖部心肌致密化不全（箭头所示）和室间隔缺损；D. 彩色多普勒显示水平低速分流；E. 胸骨旁左心室短轴断面：近心尖水平显示增多的肌小梁及形成的深隐窝；F. 彩色多普勒显示隐窝与心腔相通

正常左室心肌的致密化过程是由心外膜到心内膜、由基底部到心尖部，因此 LVNC 主要累及左心室的心尖部分，表现为增多的肌小梁及肌小梁间深的隐窝并与心腔相通。LVNC 可以独立存在也可以伴有其他先天性心脏病。

LVNC 的自然病程尚不清楚。多数患者早期无症状，可以出现进行性左室功能障碍、血栓栓塞、心律失常等临床症状。

由于 LVNC 具有典型的形态学特点，超声心动图表现具有明显的特征，因此超声心动图是诊断 LVNC 的首选方法。必要时可以进行心脏 MRI 检查进一步明确本病。

本例患者为室间隔缺损合并 LVNC，在目前阶段左心室功能尚正常，应进一步随访观察。

思维要点

（1）心肌致密化不全的病理基础。
（2）心肌致密化不全的超声表现。
（3）心肌致密化不全的诊断标准。

病例 33-14 男，16 岁（图 33-14）

二维超声心动图

右心房明显增大呈球形，左心房室内径在正常范围。右心室心内膜回声增强增厚，右室腔明显缩小，心尖部接近闭塞，舒张功能受限。右室流出道扩张。右心房内可见低速云雾状回声，近上腔静脉入口处可见 4.4cm × 2.4cm 团状中等回声，边界清晰，内部回声不均匀，与右心房附着面较宽。三尖瓣环明显扩张，三尖瓣隔叶及后叶与室间隔粘连，三尖瓣显著关闭不全。其余瓣膜启闭尚可。心室舒张期上、下腔静脉内可见滞留的回心血流回声，下腔静脉内径随呼吸运动而变化。心包腔内可见游离液性暗区，前后径约 1.6cm。

多普勒超声心动图

三尖瓣收缩期探及大量反流，二尖瓣舒张期血流频谱 E/A >1，收缩期探及少量反流。组织多普勒超声示二尖瓣环左室侧壁运动速度在正常范围。

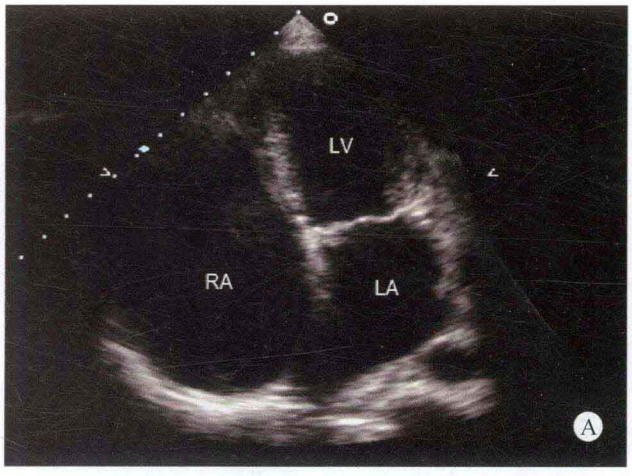

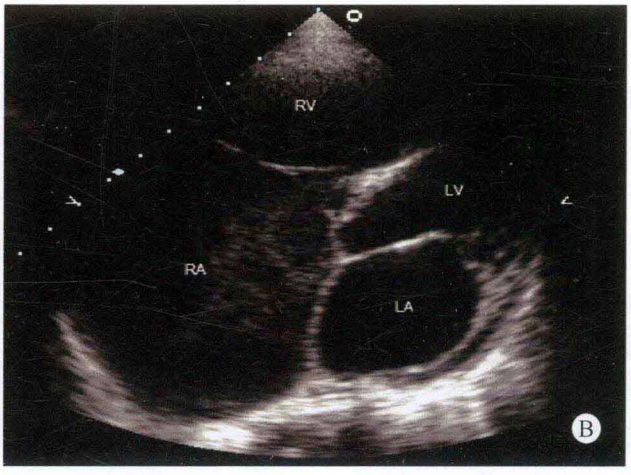

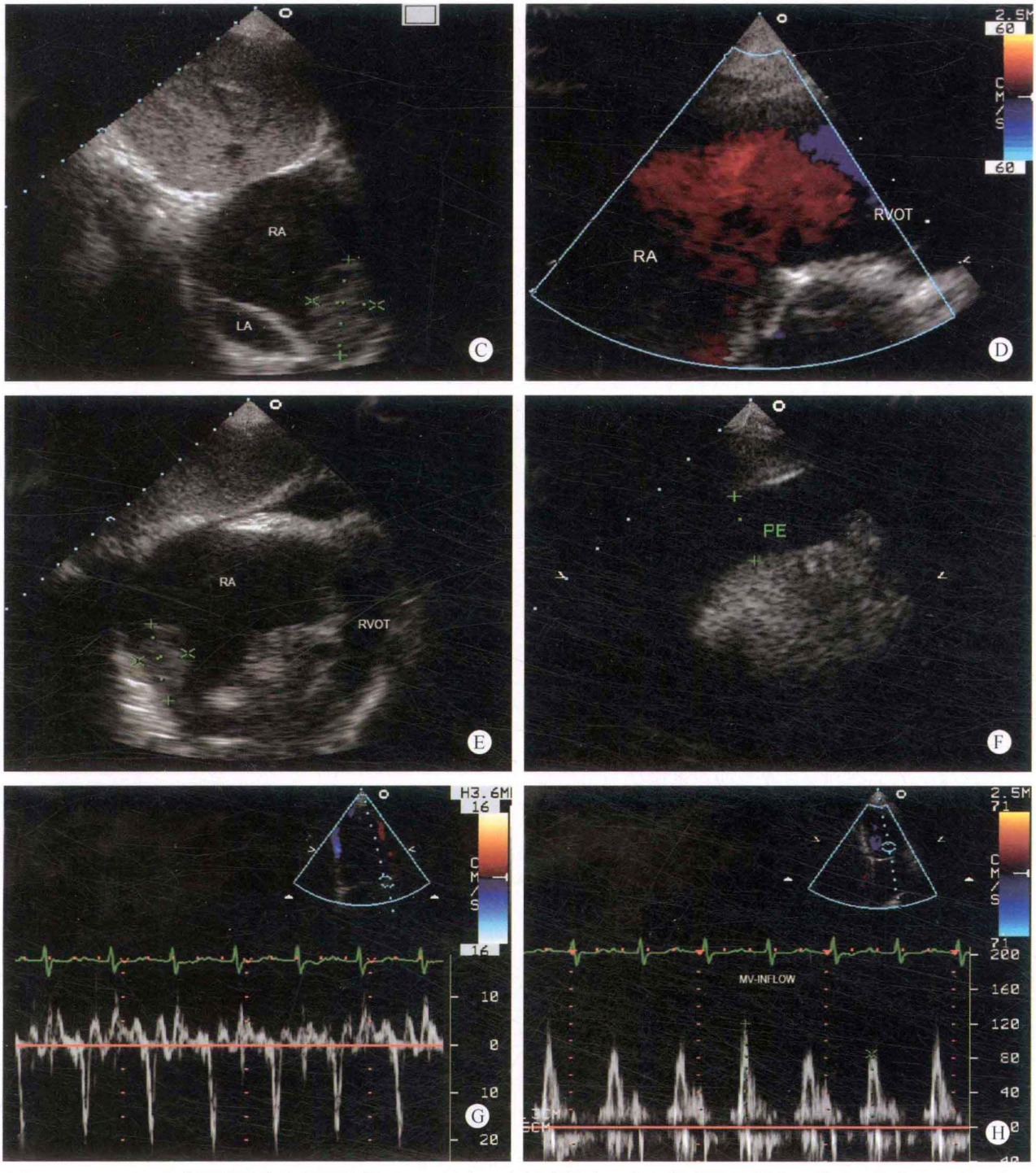

图 33-14 A、B. 心尖四腔及胸骨旁四腔断面：显示右心房极度扩大，右心房内可见低速云雾状血流自发显影现象，右心室心尖部心腔明显缩小，三尖瓣隔叶与室间隔有粘连，左心内径正常；C. 剑下双房断面：显示近上腔静脉入口右心房附壁血栓；D. 彩色多普勒显示右室流入道血流缓慢；E. 剑下大动脉短轴断面：显示扩大的右房及附壁血栓，肺动脉瓣下右室流出道扩张，心包积液；F. 显示心包积液；G. 二尖瓣瓣环组织多普勒：显示左室收缩、舒张功能正常；H. 二尖瓣前向血流频谱：显示 E 峰数值随呼吸变化率 >25%

超声心动图诊断

右室心内膜心肌纤维化、右心房附壁血栓形成、二尖瓣少量反流、心包积液。

病例分析

心内膜心肌纤维化是指以心室心内膜、内层心肌出现纤维化和瘢痕形成，造成以舒张功能障碍为特征的心

肌病。临床表现与缩窄性心包炎十分类似，超声心动图表现与心内膜弹力纤维增生症极为相似，需要鉴别诊断。本病例中患者年龄较大，右心室心内膜及心肌回声明显增厚增强，舒张功能明显受限，右心房显著增大呈球形，而心包膜未见增厚、粘连、钙化，心包腔内可见少量积液。

超声心动图探查发现右心房极度扩张、右心室心尖部缩小接近闭塞、三尖瓣显著关闭不全、右心房内血流自发显影及附壁血栓形成等特征性表现应该联想到本病。心内膜心肌纤维化以右心室受累为主，其次为双室型，单纯左室受累者极为罕见。因为左心功能尚好，所以右室心内膜心肌纤维化的患者常常延迟就医时间，就医时往往以右心衰为主要表现，如肝脾肿大、下肢水肿等等。

心内膜心肌纤维化是一种原因不明的、以心室舒张充盈受限为主要特征的特异性心肌病，需要和心内膜弹力纤维增生症、缩窄性心包炎等能够导致心室舒张充盈受限的疾病相鉴别。还需要注意排除致心律失常性右室心肌病的可能。心内膜心肌纤维化超声心动图表现与心内膜弹力纤维增生症极为相似，但心内膜弹力纤维增生症的患者绝大多数为婴幼儿，且多在婴幼儿期夭折，因此对于年龄较大的患者，应先考虑心内膜心肌纤维化（限制型心肌病）的可能性。心内膜心肌纤维化虽可有少量心包积液，但心包脏壁二层显示清晰，有时脏层表面可附有纤维素样回声，而缩窄性心包炎心包脏壁二层回声均增强增厚，大于3mm。M型超声上脏层与壁层形成两条与心动周期平行同步运动的强回声带，其间可有少量心包积液，多呈局限性。致心律失常性右室心肌病的患者临床表现有多源性室性心律失常，超声心动图表现为右室扩张，局部或者全部心肌为纤维或者脂肪组织替代，室壁明显变薄，可有瘤样扩张。与心内膜心肌纤维化的共同点是一般只累及右室，左心功能好。

鉴别诊断

项目	限制型心肌病	缩窄性心包炎	扩张型心肌病
心腔扩大	双房	双房	全心
心内膜心肌增厚	有	无	无
心包增厚	无	有	无
左室流入道血流峰值随呼吸变化率	小于25%	大于25%	

思维要点

（1）患者年龄和临床表现。
（2）右室腔大小。
（3）心内膜、心肌的超声表现。
（4）心包膜和心包腔的超声表现。

病例33-15（图33-15）

二维超声心动图

双心房内径增大，双心室内径在正常范围。室间隔

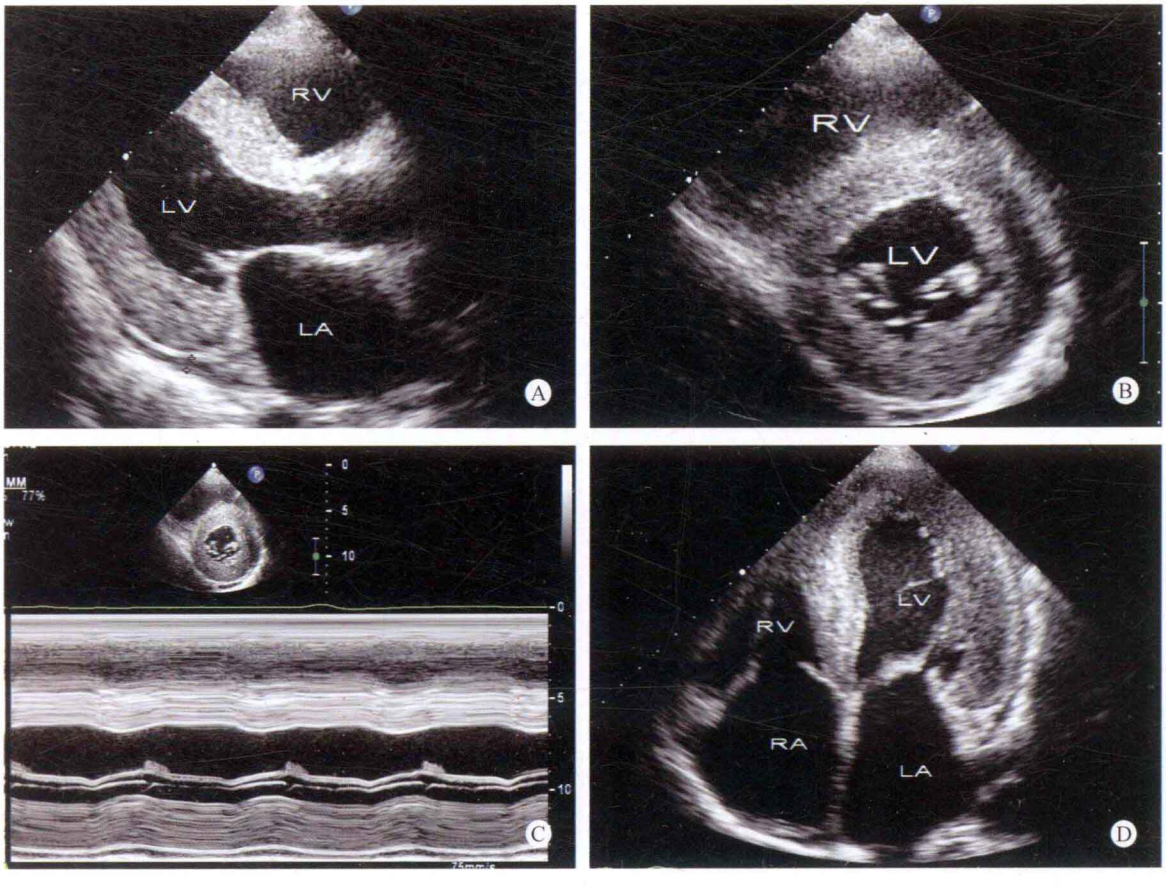

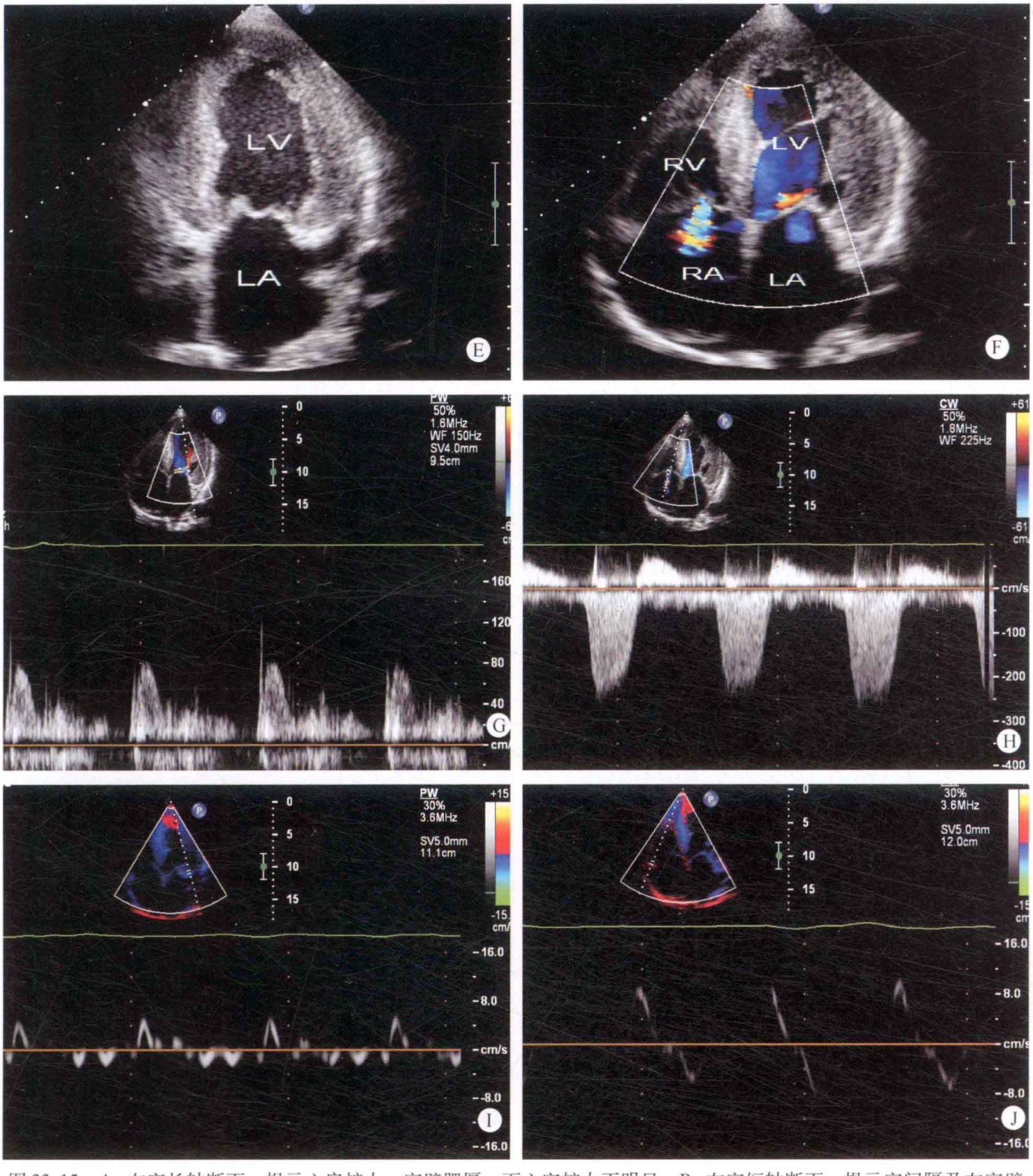

图 33-15 A. 左室长轴断面：提示心房扩大，室壁肥厚，而心室扩大不明显；B. 左室短轴断面：提示室间隔及左室壁均匀性肥厚，心肌回声增强，呈毛玻璃样；C. 左室 M 型超声：提示室间隔及左室后壁肥厚，运动减低；D. 心尖四腔心断面：提示双房扩大，室壁肥厚；E. 心尖两腔心断面：提示左室前壁与下壁肥厚；F. 彩色多普勒心尖四腔心断面：显示二、三尖瓣少量反流；G. 二尖瓣前向血流频谱；H. 三尖瓣反流频谱：提示肺动脉压无明显升高；I、J. 二、三尖瓣瓣环处组织多普勒：提示左右室舒张功能减低明显

与左室壁呈均匀性增厚，厚度约为 19mm，心肌组织回声颗粒较为粗糙，回声增强，呈毛玻璃样改变，右室壁厚约为 6mm，运动幅度减弱，收缩期增厚率减低。各瓣膜形态、结构及启闭运动未见明显异常。大动脉连接关系及内径未见异常。左侧房室沟部位的心包腔内探及微量液性暗区，舒张末液性暗区宽度约为 5mm。

多普勒超声心动图

收缩期二、三尖瓣少量反流，主动脉瓣少量反流。组织多普勒提示二、三尖瓣瓣环舒张早期运动速度减慢。

超声心动图诊断

心肌受累性疾病、符合心肌淀粉样变、左心功能减

低、少量心包积液。

病例分析

一般左室扩大不明显而心功能减低的患者，首先考虑心肌原因，主要考虑心肌病或酒精、炎症等引起的心肌受累性疾病，而一般的心肌受累性疾病往往以左室扩大为特征，心肌肥厚不明显。该患者的心肌回声又明显与正常不同，故考虑为心肌淀粉样变。

本病例应注意与高血压引起的心肌肥厚相鉴别，高血压引起的心肌肥厚均有长期的高血压病史，表现为升主动脉内径增宽，左心房扩大，室间隔及左室壁呈对称性肥厚，无左室流出道狭窄，心肌组织回声正常，但左室舒张功能减低。

本病还应注意与肥厚型心肌病相鉴别，通常肥厚型心肌病的患者室间隔基底段明显增厚，但其他部位的厚度均在正常范围，而且升主动脉内径在正常范围，但心肌组织回声粗糙，收缩期增厚率减低，但收缩功能在正常范围。

思维要点

（1）何时考虑到本病的可能性。

（2）与高血压及肥厚型心肌病的不同点。

病例 33-16　男，16 岁（图 33-16）

二维超声心动图

右心房室内径增大，右心室形态异常、呈口袋状改变，右心室心尖部向外膨出，壁变薄，呈羊皮纸样改变，尤以心尖部为著，运动幅度明显减弱。左心房室内径在正常范围，室间隔与左室壁厚度正常，运动幅度尚可。未能探及明确的房间隔回声脱失现象，室间隔连续性良好。未能探及明确的三尖瓣附着点下移现象，但瓣叶关闭不良，其余各瓣膜形态、结构及启闭运动未见异常。肺动脉发育较细小，但肺动脉瓣启闭尚可，主动脉发育正常。心包腔未见异常。

多普勒超声心动图

收缩期三尖瓣口探及中量反流，其余心内各部未探及明确的异常血流信号。

超声心动图诊断

先天性心脏病、右心心肌系统发育异常、Uhls 病、三尖瓣关闭不全、三尖瓣中量反流。

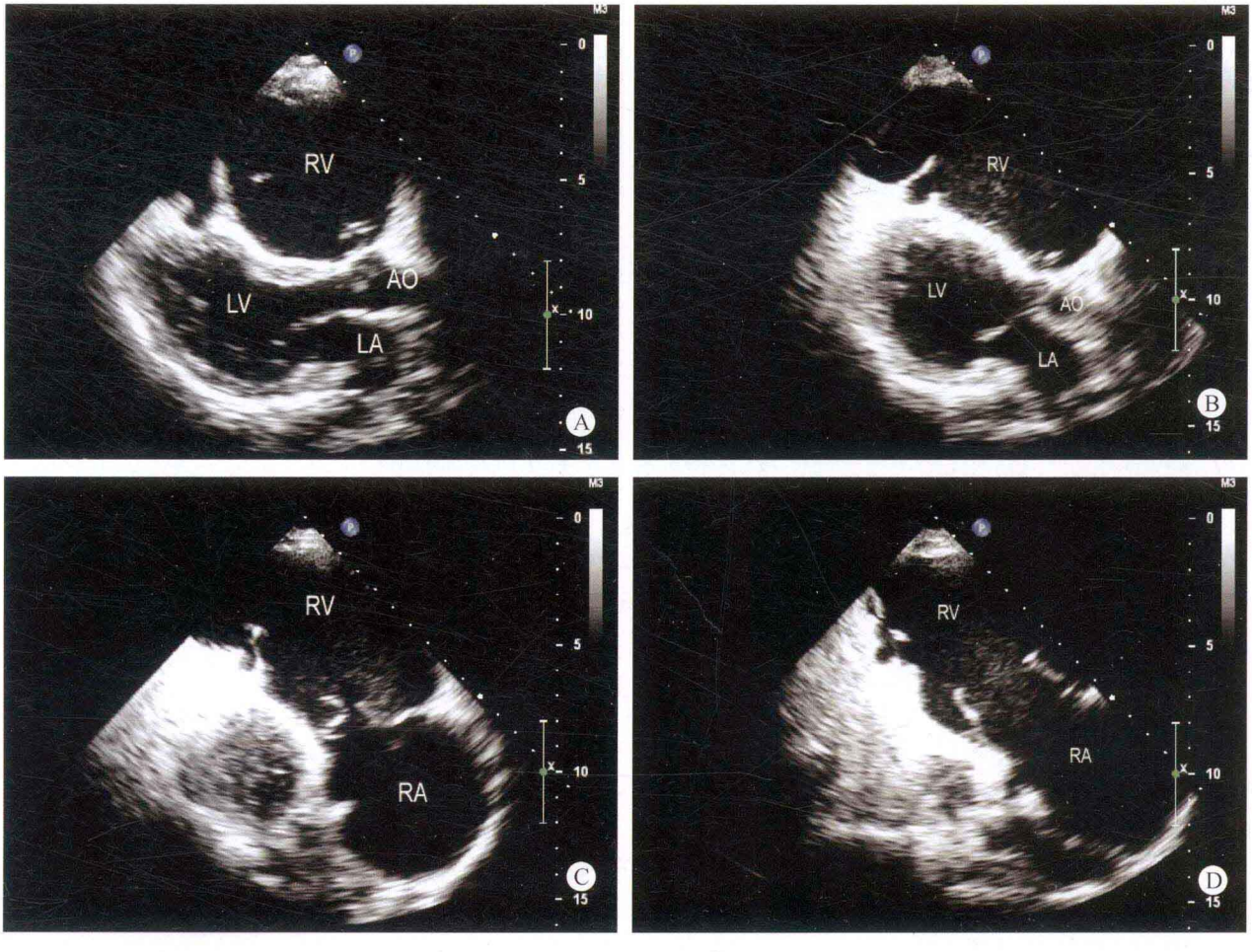

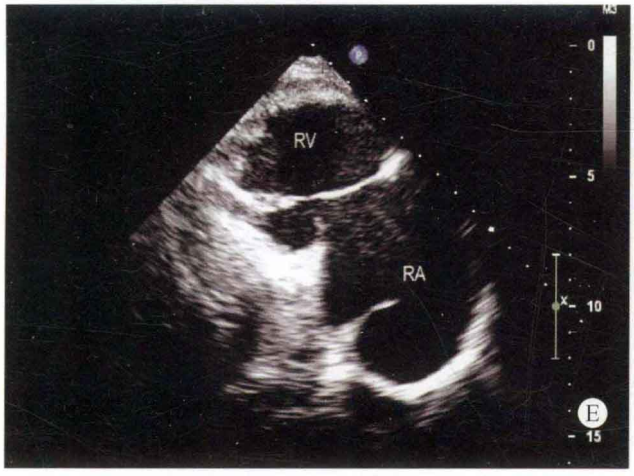
RV
RA
E

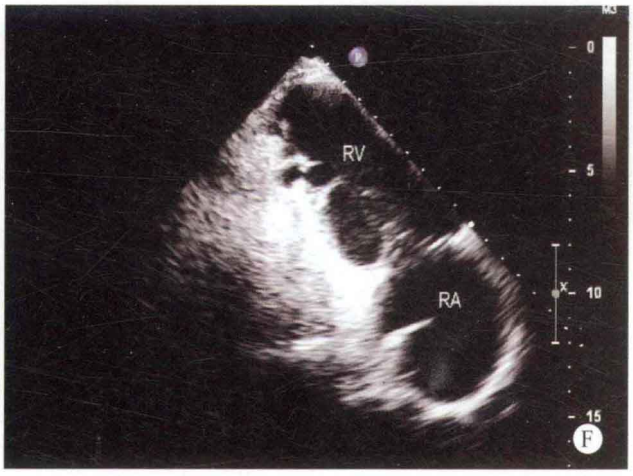
RV
RA
F

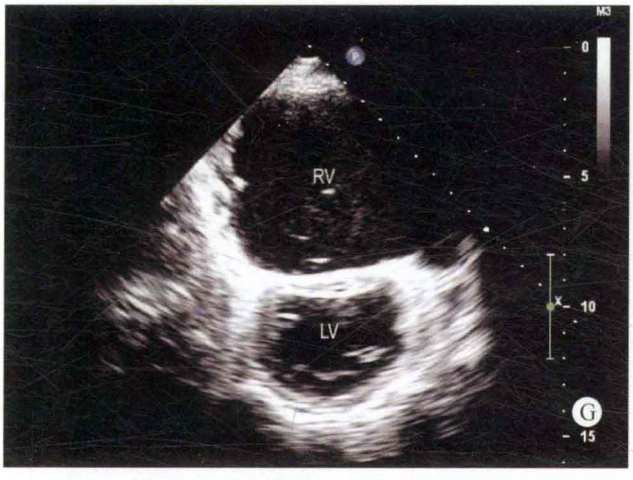
RV
LV
G

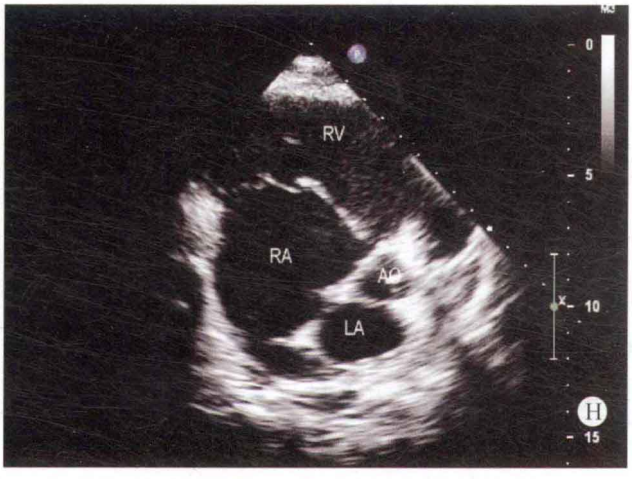
RV
RA
AO
LA
H

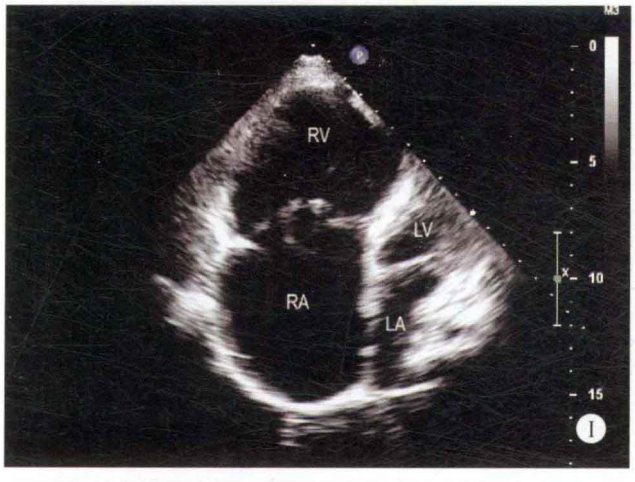
RV
LV
RA
LA
I

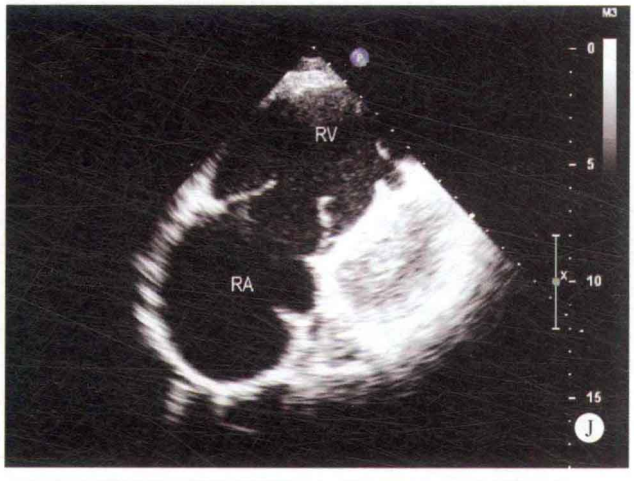
RV
RA
J

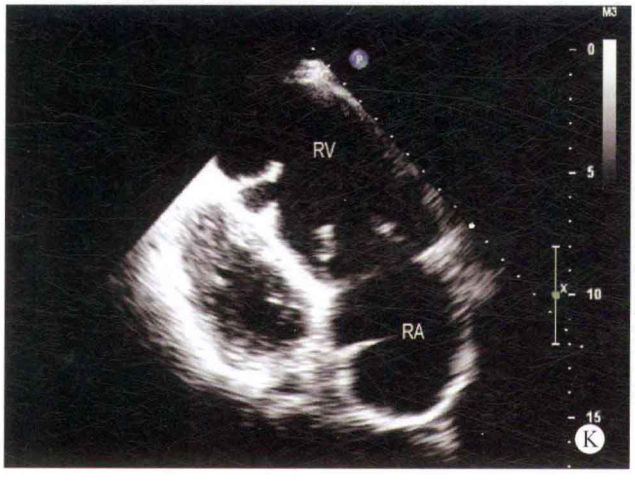
RV
RA
K

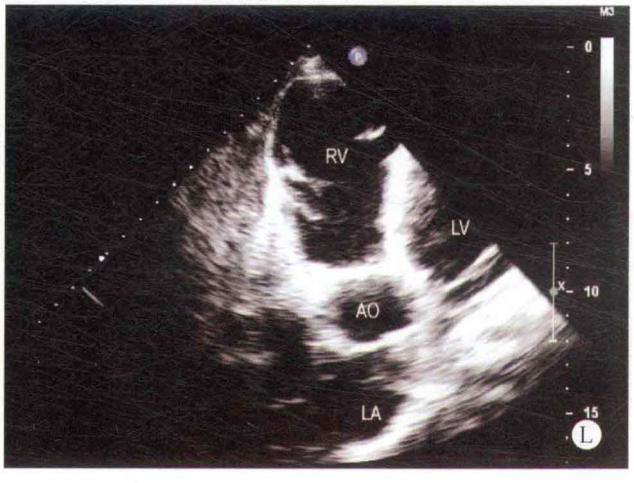
RV
LV
AO
LA
L

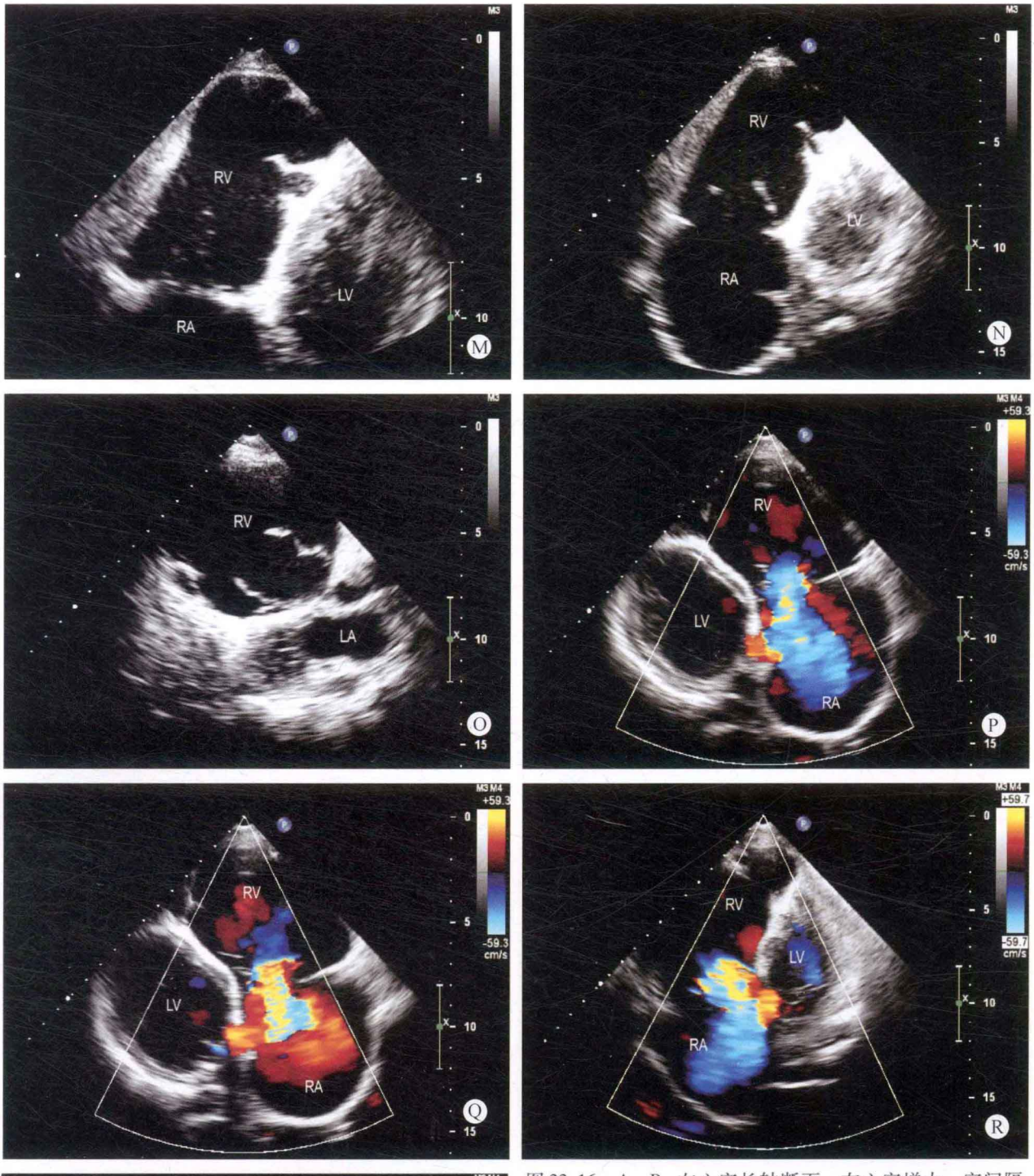

图 33-16 A、B. 左心室长轴断面：右心室增大，室间隔向左心室塌陷；C～F. 右室流入道断面：有效房室内径明显增大，右室心尖部出现条索状回声；G. 左心室短轴断面：右心室增大，左心室有效腔径减小；H. 大动脉短轴断面：右心室增大，右心室腔内出现条索状回声；I、J. 四腔心断面：右心房室内径明显增大，右室壁变薄；K. 右室流入道断面：右心房室内径明显增大，右心室壁变薄，右心室心尖部出现条索状回声；L. 大动脉短轴断面：右心室内径增大，右心室腔内出现条索状回声；M、N. 右室流入道断面：右心房室内径明显增大，右心室壁变薄，以心尖部为著，并向外膨出；O. 右心室短轴断面：右心室增大，呈球形改变；P、Q. 右室流入道断面：收缩期三尖瓣口出现中等量的反流；R. 四腔心断面：右心房室增大，三尖瓣口出现中量反流；S. 大动脉短轴断面：右心室漏斗部明显增宽，右心室血流进入肺动脉瓣口时，无过瓣口血流效应

核磁共振（MRI）阳性所见

右心房室内径明显增大，左心房室内径在正常范围，心脏左旋，右心室与左心室呈前后排列，右心室心尖部圆钝，呈不规则囊状膨出，右心室壁变薄，以心尖部为著，肌小梁纤细、发育不良，右心室整体收缩运动明显减弱，三尖瓣环扩大，肺动脉内径在正常范围。

左心室壁心肌无增厚，收缩运动尚可，左心室流出道无梗阻现象。心肌灌注延迟显像，未见明确异常信号。

MRI 诊断

右心房室明显增大、右室壁菲薄、三尖瓣关闭不全、以右室肌壁发育不全（Uhls 病）可能性大。

病例分析

Uhls 病极为少见，为右心系统心肌发育异常，为先天所致，患儿的右心房室明显增大，右心室的室壁菲薄，尤以心尖部为著，并向外膨出，呈羊皮纸样改变，心肌组织减少，右室形态呈口袋状，心腔内出现多个条索状回声。由于右心室心肌组织发育不良，右心室的舒张及收缩运动均明显减弱。由于右心室的收缩运动明显减弱，右心室进入肺动脉的血流速度明显减性，彩色多普勒观察时，过肺动脉瓣口的血流效应也明显减弱，瓣口部位无明显的血流汇聚现象，而且肺动脉瓣下的右室流出道内径明显增宽，形态圆隆。

由于右心室的心肌发育不良，无心肌收缩力，排入肺动脉的血流明显减少，三尖瓣环明显扩张，三尖瓣叶关闭不良，收缩期右心室的血流大量反流入右心房，造成右心房明显扩张。

如患儿在年龄较小时即出现上述表现，在随访的过程中，病情逐渐进展，应考虑到本病的可能性。

鉴别诊断

1. 三尖瓣下移畸形 本病较易与三尖瓣下移畸形相混淆，如注意观察三尖瓣叶附着点的部位及心肌发育的状况，两者即可鉴别开来。

在鉴别的过程中，还应注意到下移的三尖瓣叶与心腔内条索状物相鉴别。瓣叶应随心室的收缩和舒张运动，出现启闭活动，而条索状物则不随瓣叶的启闭而运动。

2. 心律失常致右室型心肌病 心律失常致右室型心肌病虽然右心房室内径增大，心室壁变薄，但无心肌组织减少现象。患者多为成年人，而右心房室增大的程度与 Uhls 病相比较轻，而且右心室心腔内无条索状回声出现。

思维要点

（1）发病的年龄及病程。
（2）右心房室增大的程度及心室形态的改变。
（3）右心室心肌组织发育的状况。
（4）三尖瓣叶附着点有无改变。

四、检查过程中的思维方式

心肌病的病因和种类繁多，1995 年世界卫生组织和国际心脏病学会（WHO/ISFC）工作组对心肌病进行了统一的定义和分类。随着对疾病病因学和发病机制认识程度的深入，2006 年美国心脏病协会（AHA）提出心肌病新的定义和分类方法，新的分类方法主要基于分子遗传学内容进行，部分还需要临床进一步验证。目前临床应用的是两者综合的定义和分类。

每一类心肌病均具各自独特的病理解剖和病理生理表现，根据病因、形态学改变及临床表现，大部分心肌病均能做出明确诊断。超声心动图是临床诊断、评价心肌病最重要的、首选的检查方法，对于临床疑似心肌病患者均应行超声心动图检查。

1. 肥厚型心肌病 有其特征性的超声心动图表现，确诊并不困难。值得注意的是心尖肥厚型心肌病，因为受累部位位于心尖，易出现漏诊现象，因此在检查的过程中除了明确诊断外，肥厚的部位、有无梗阻、梗阻的程度均应视为重要的检查内容，并且应注意与高血压疾病相鉴别。

肥厚型心肌病	高血压
◆ 室间隔增厚	◆ 室间隔与左室壁增厚
◆ 无高血压病史	◆ 有高血压病史
◆ 心肌回声粗糙	◆ 心肌回声均匀
◆ 有家族史	◆ 可有家族史

思维要点

（1）心室壁增厚的程度及形态。
（2）心肌回声的特点。
（3）有无高血压病史。

2. 扩张型心肌病 主要表现为心脏的扩大、室间隔

与室壁的变薄，运动幅度减弱，收缩期增厚率减低，导致心功能减低，但应注意患者的发病史、症状及临床表现，注意与酒精性心肌病、围生期心肌病和冠心病导致心力衰竭等疾病相鉴别。酒精性心肌病的诊断需紧密结合患者的病史，患者有长久大量的饮酒历史；而围生期心肌病均为产后的患者。

扩张型心肌病	冠心病心力衰竭
◆ 全心增大	◆ 左心增大
◆ 室间隔与室壁变薄	◆ 室间隔与室壁厚度可在正常范围
◆ 室壁运动减弱收缩期增厚率减低	◆ 室壁运动减弱收缩期增厚率减低
◆ 无矛盾运动	◆ 出现矛盾运动
◆ 无冠心病症状	◆ 有冠心病症状

✧ 思维要点

（1）心脏增大的部位。
（2）室间隔与室壁的厚度。
（3）运动的形态。
（4）有无矛盾运动。
（5）病史。

3. 限制型心肌病 可累及左室、右室或双侧心室，导致心室舒张功能受阻，心室舒张末压升高，心房排血受阻，心房压力明显增高。超声心动图表现为心房扩大，心室大小正常或轻度扩大，肺动脉内径增宽和肺动脉压力增高，舒张期房室瓣口血流频谱 E 峰远大于 A 峰的限制型表现，下腔静脉与肝静脉内径增宽，肝静脉血流随呼吸变异：吸气时，收缩期肝静脉血流频谱显示血流速度明显减低或呈负向波等。同时应综合临床及其他检查情况除外缩窄性心包炎。

限制型心肌病	缩窄性心包炎
◆ 心包厚度正常	◆ 心包增厚
◆ 心房增大	◆ 双心房增大
◆ 心室正常或轻大	◆ 心室内径减小
◆ 心室舒张受限	◆ 心室舒张受限
◆ 心内膜心肌增厚	◆ 无心内膜心肌增厚
◆ 肝静脉及下腔静脉增宽	◆ 肝静脉及下腔静脉增宽
◆ 左室流入道血流峰值随呼吸变化率小于25%	◆ 左室流入道血流峰值随呼吸变化率大于25%

✧ 思维要点

（1）心包的厚度。
（2）心房增大的程度。
（3）心室的内径值。
（4）有无心室舒张受限现象。
（5）有无心内膜心肌增厚现象。
（6）左室流入道血流峰值随呼吸变化率对诊断的意义。

4. 致心律失常性右室心肌病 仅凭超声心动图检查很难明确诊断，需要综合临床、心电资料、功能异常以及结构异常的证据，才能明确或除外诊断。

5. 心肌致密化不全 近几年受到临床的重视，由于其特殊的心肌结构特点，超声心动图检查可提示或诊断本病。但由于其临床表现差异较大，加之诊断标准不完全统一，可能会给诊断带来困难，必要时结合心脏磁共振等检查。

（本章病例 33-1～33-3、33-5～33-7、33-9～33-10 和 33-16 由刘延玲提供，病例 33-4 和 13-13 由吕秀章提供，病例 33-8、33-11 和 33-15 由王剑鹏提供，病例 33-12 和 33-14 由许闻桥提供。）

（吕秀章　王剑鹏　许闻桥　刘延玲）

第三十四章　心脏肿瘤

心脏肿瘤（cardiac tumours）的种类繁多，可分为原发性和继发性两大类。继发性肿瘤较原发性肿瘤的发病率高。根据肿瘤的性质可分为恶性及良性两种类型。但也有的学者根据肿瘤累及的部位将其分为三种类型，如侵犯心肌的壁内型肿瘤，像脂肪瘤、纤维瘤、横纹肌瘤；侵犯心包的心外型心包肿瘤；侵犯心腔内的肿瘤，如心脏黏液瘤、囊性肿瘤、施万细胞瘤、间叶细胞瘤等。

一、病理解剖及病理生理

（一）病理解剖

心脏肿瘤以黏液瘤多见，其中又以左心房黏液瘤较为多见，心脏其他肿瘤均为少见，肿瘤可出现于心脏的任何部位，如心房、心室大血管、心包腔心肌内、瓣膜等部位。良性肿瘤以心脏黏液瘤最为多见，并多发生于左侧心腔，尤以左心房发生率最高，但囊性肿瘤、施万细胞瘤、间叶细胞瘤、淋巴管囊肿、脂肪瘤、纤维瘤、横纹肌瘤也多有发生。

心脏恶性肿瘤发生率较低，主要为肉瘤，如血管肉瘤、横纹肌肉瘤、纤维肉瘤、间皮肉瘤等。恶性肿瘤因组织学结构而有所不同，患者的病情发展快，死亡率高。

（二）病理生理

由于心脏肿瘤属占位性病变，会对心脏的功能及血流动力学改变产生影响。影响的大小取决于肿瘤的大小、组织学的改变及所在心腔的位置。如心脏黏液瘤可发生部分肿瘤的组织结构脱落，发生栓塞所引起的改变。

心脏肿瘤还可引起心脏传导系统、心肌组织、心内的瓣膜等组织的浸润性破坏，致使相应的组织结构出现功能性障碍。

二、临床表现

根据肿瘤的性质、所在的部位、肿瘤的大小、肿瘤有无蒂及活动性，其临床表现也大不相同。患者可出现心悸气短、阵发性呼吸困难、咳嗽、头晕、下肢水肿等症状，部分患者还可出现咯血、失语、偏瘫等症状。

三、超声心动图表现

病例 34-1　女，45 岁（图 34-1）

✧ 二维超声心动图

右心房内径增大，其余各房室内径在正常范围，室间隔与左室壁厚度正常，运动幅度尚可。右心房腔内探及大小约 67mm × 71mm 的异常团块状回声，瘤体包膜完整，收缩及舒张时形态无变化，无蒂，瘤体似附着于房间隔，与其相连接的基底部较宽，长度约 30mm，瘤体中部可探及局部回声增强，范围约 23mm × 27mm。各瓣膜形态、结构及启闭运动未见明显异常。

✧ 多普勒超声心动图

右心房进入右心室的血流受到挤压，排血受阻，其余心内各部未能探及异常血流。

✧ 超声心动图诊断

右房内占位性病变。

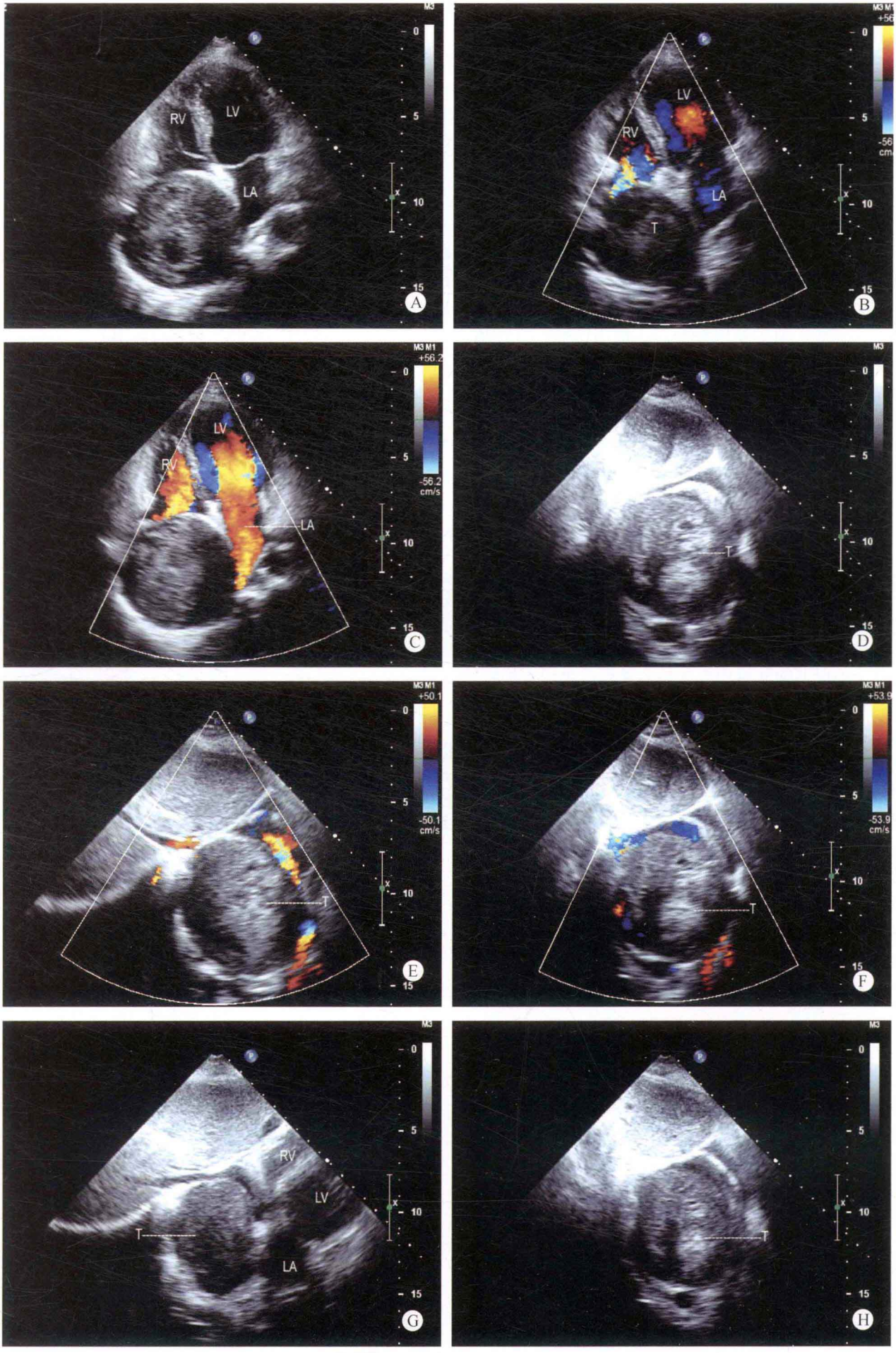
RV
LV
LA
A
LV
RV
LA
T
B
LV
RV
LA
C
T
D
T
E
T
F
RV
LV
T
LA
G
T
H

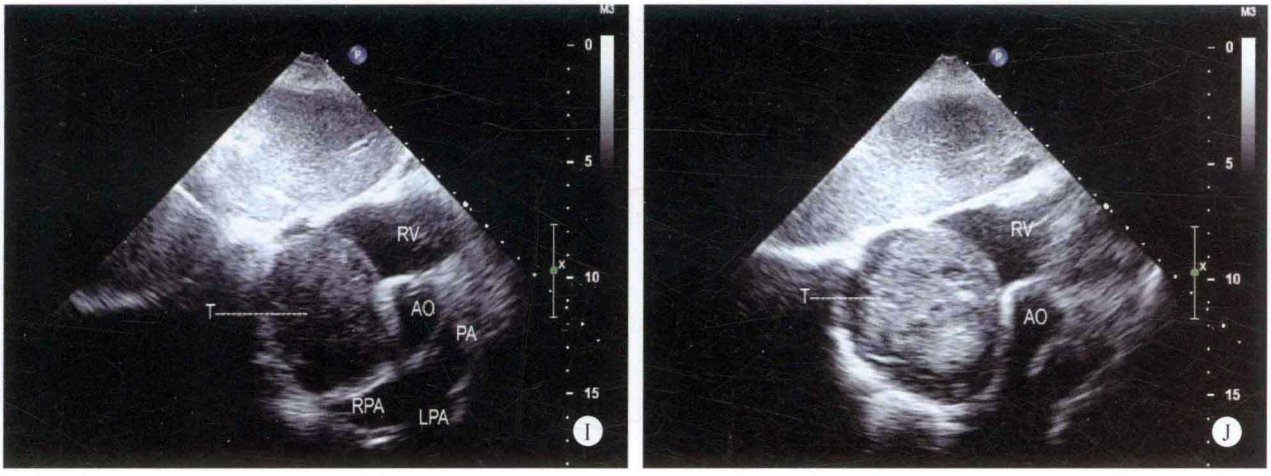

图 34-1　A. 心尖四腔心断面：右心房增大，右房内可探及大小约 67mm × 71mm 的占位性病变，左心房及右心室受到挤压，腔径减小；B、C. 彩色多普勒心尖四腔心断面：腔静脉进入右房的血流受阻，血流量明显减小；D. 剑下右心房断面：右心房的腔径呈缝隙状改变；E、F. 剑下彩色多普勒右心房断面：进入右心房的血流由于受到肿瘤的挤压，仅从瘤体与心房壁之间的缝隙中通过；G. 剑下四腔心断面：显示下腔静脉开口部位受到挤压；H. 剑下右心房断面：显示瘤体局部的回声减弱；I、J. 剑下大动脉短轴断面：显示主动脉、肺动脉及左右肺动脉均受到瘤体的压迫，管腔径面积减小

手术结果

心包完整无粘连，大动脉关系正常，右心房腔明显突出，外观为苍白色。瘤体大小为 8cm × 9cm × 6cm，瘤体质硬，包膜完整光滑，外观似鱼肉样，位于右房腔及房间隔的心内膜及心外膜之间，瘤体占据整个右心房。

病理诊断

本病例的病理解剖诊断为施万细胞瘤

病例分析

本病例右心房内的肿瘤瘤体较大，充满整个右心房，致使左心房，主肺动脉及左、右肺动脉受到压迫，而且右心房的有效心腔径明显减小，呈缝隙状改变。腔静脉内径细小，腔静脉口受阻。血流进入右心房时受阻，血流量明显减小。瘤体无蒂，无活动性。肿瘤组织回声不均匀，部分出现液化现象。但在检查的过程中，未能发现腔静脉内有异常组织回声，因此在检查的过程中仅诊断为右心房内占位性病变。

鉴别诊断

1. 心脏黏液瘤　本患者应注意与右心房黏液瘤相鉴别，心脏黏液瘤一般均有蒂，并随心脏的收缩及舒张而运动，可发生于任何心腔内，瘤体边缘完整，心肌回声均匀，术后复发的几率较高。而本病瘤体无蒂，无活动性，瘤体内可出现液化性区域，回声不均匀。

2. 心脏恶性肿瘤　右心房恶性占位性病变通常为转移性占位，与本病的鉴别应注意到腔静脉内是否有异常回声出现，如腔静脉内出现异常回声，应考虑为其他脏器的恶性占位性病变通过腔静脉转移至右心房，通常通过下腔静脉转移的较多见。

思维要点

（1）瘤体组织回声特征。
（2）瘤体的形态。
（3）瘤体有无蒂。
（4）瘤体有无活动性。
（5）瘤体所在心腔部位对诊断的提示。

病例 34-2　女，57 岁（图 34-2）

二维超声心动图

各房室腔内径在正常范围，室间隔与左室后壁厚度在正常范围，运动幅度尚可。于房间隔组织内探及约 41mm × 45mm 的异常回声，瘤体包膜完整，边缘回声较强，包膜内异常回声较弱，但较均匀，异常回声似与左冠状动脉相通。各瓣膜形态、结构及启闭运动未见明显改变，大动脉连接关系及内径正常，心包腔未见异常。

多普勒超声心动图

心内各部未探及明确的异常血流。

超声心动图诊断

房间隔内占位性病变。

病例分析

瘤体所在的位置极为罕见，位于房间隔内，致使房间隔呈夹层样改变，瘤体无蒂，无活动性，瘤体的组织回声强度较低，无明确的血管结构，彩色多普勒观察时，无明确的血流信息，因此在检查患者的过程中，应注意观察瘤体的所在部位、回声的强度、有无活动性，以便与心房腔内的血栓相鉴别。

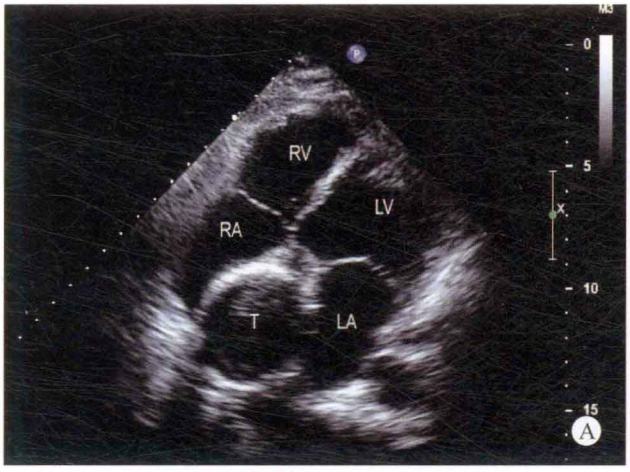



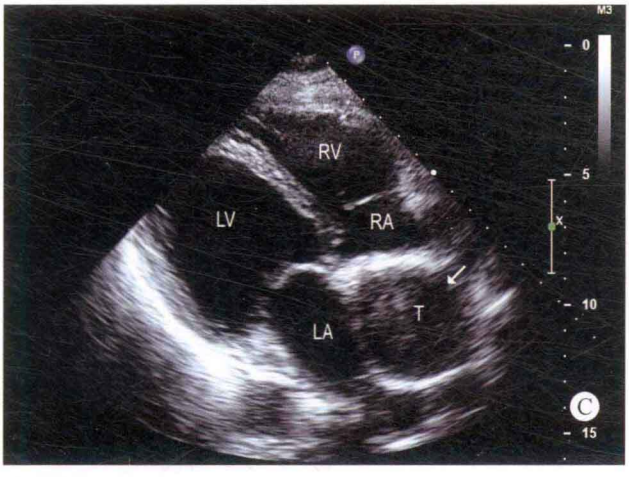

图 34-2 A. 心尖四腔心断面：各房室内径在正常范围，室间隔连续性良好，房间隔内可探及异常肿物样回声，瘤体回声较弱，但较均匀；B. 大动脉短轴断面：位于主动脉下方的房间隔内呈瘤样膨凸，内可探及瘤体样回声；C. 双心室流入道断面：房间隔内出现异常团块状回声，致使房间隔似夹层状，瘤体回声均匀，但瘤体外缘回声较强，瘤体无蒂、无活动性，并似与左冠状动脉相通（箭头所示）

鉴别诊断

（1）与心房内血栓相鉴别。

（2）与心房内其他部位的占位性病变相鉴别。

（3）与通过下腔静脉转移至右房内的占位性病变相鉴别。

思维要点

（1）瘤体所在部位的识别。

（2）瘤体回声的强度。

（3）瘤体包膜较完整，而血栓形态通常呈不规则形，无包膜，位于心腔内的任何部位。

病例 34-3 女，4 个月（图 34-3）

二维超声心动图

双心房内径在正常范围，双心室有效心腔径明显减小，左心室壁厚度在正常范围。室间隔内可探及大小约 23mm × 27mm 的异常团块状回声，致使左心室心尖部形态消失。右心室腔受到肿瘤挤压，有效心腔径明显减小。右室侧壁及室间隔的右室腔内探及多个大小为 6 ~ 9mm 的异常团块状回声，瘤体无蒂，活动性小，回声较均匀。

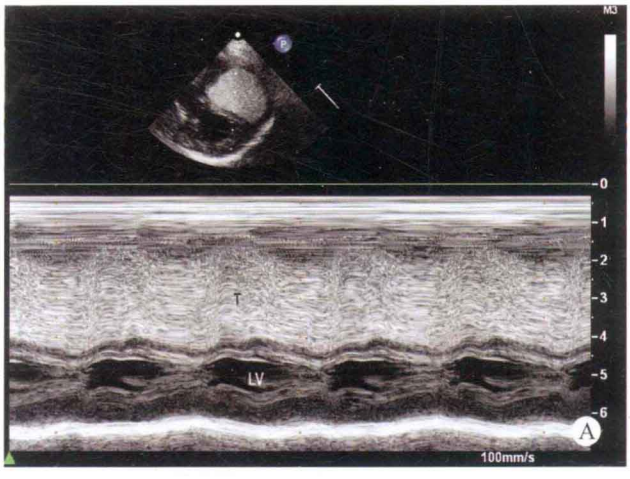

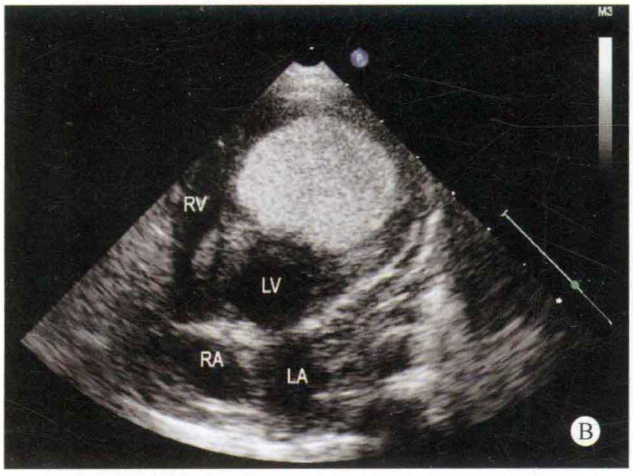
RV
LV
RA
LA
B

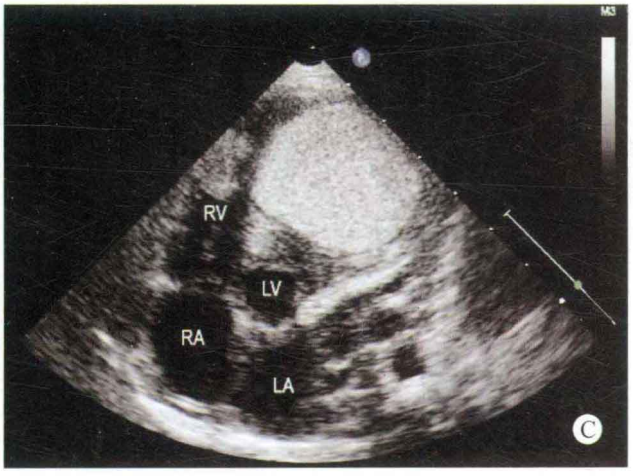
RV
LV
RA
LA
C

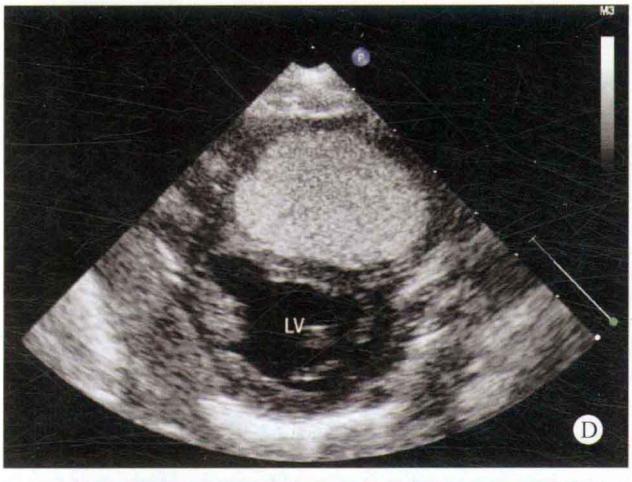
LV
D

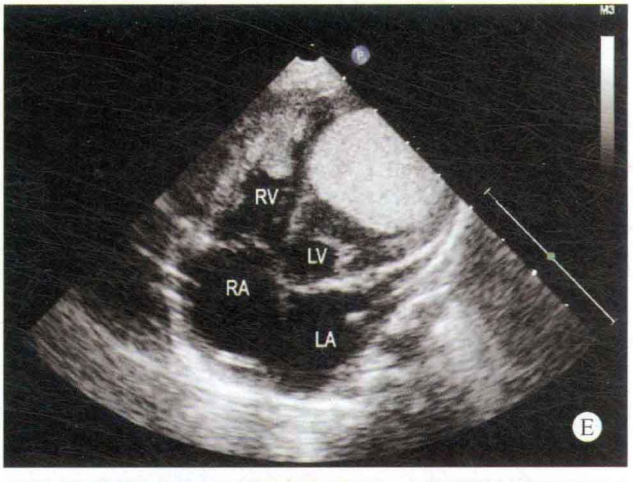
RV
LV
RA
LA
E

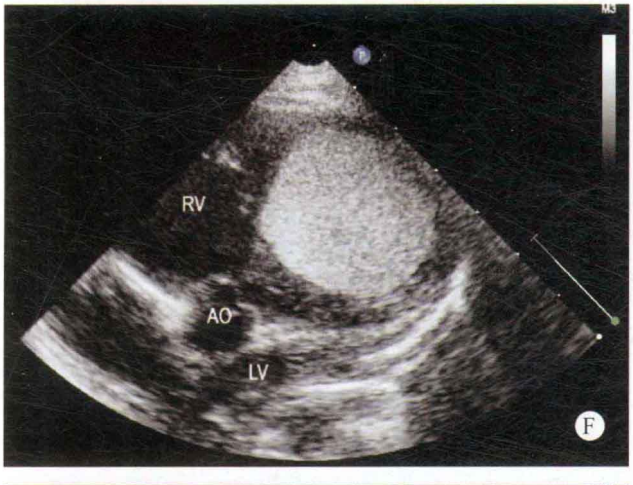
RV
AO
LV
F

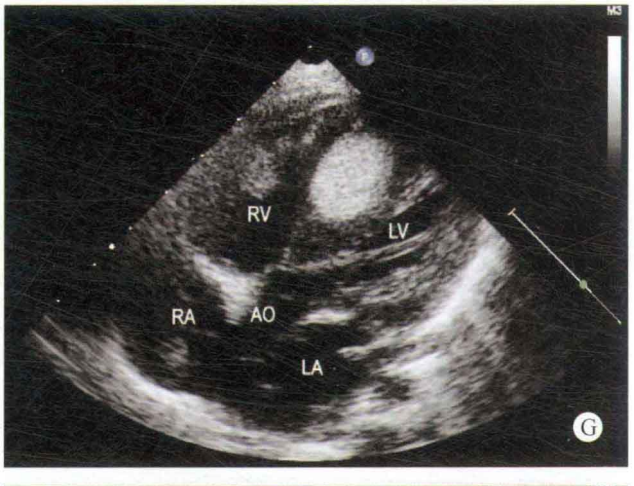
RV
LV
RA
AO
LA
G


RV
LV
H

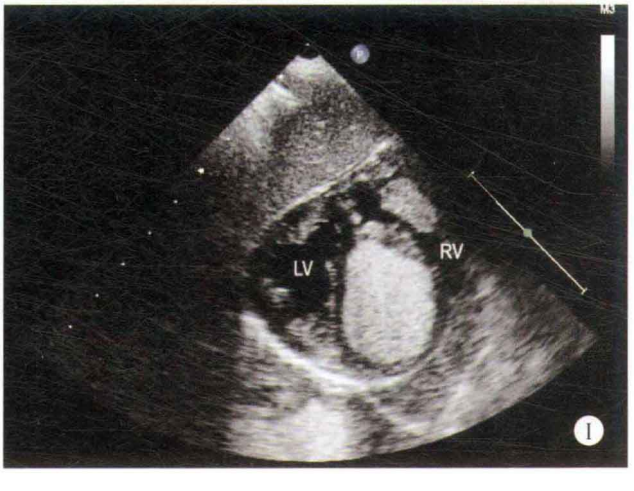
RV
LV
I

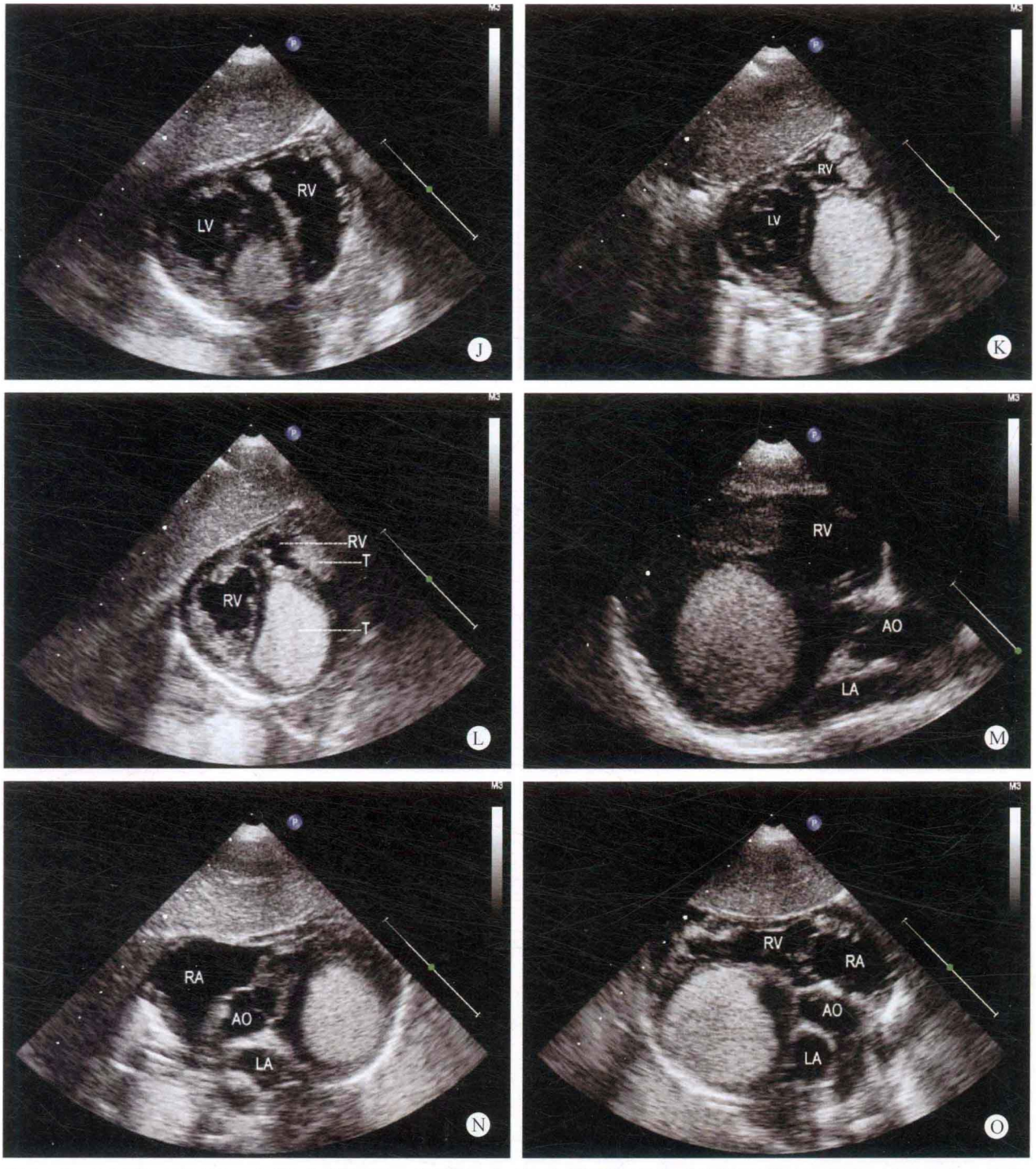

图 34-3 A. M 型心室波群：室间隔明显增厚，室间隔内出现与室间隔组织回声不同的组织结构回声，致使右心室腔显示不清，左心室的有效心腔径明显减小；B、C. 四腔心断面：基底段的室间隔内出现团块状回声，瘤体无蒂，无活动性，与室间隔组织之间有明确的分界边缘；D. 左心室短轴断面：瘤体主要向右心室方向膨出，致右心室腔径明显减小；E. 四腔心断面：除室间隔内瘤体外，右心室腔内出现较小的瘤样回声；F、G. 五腔心断面：显示不同的扫描方向，瘤体的大小不同；H、I. 剑下双心室断面：显示位于室间隔内的整个瘤体形态，似眼状；J. 剑下肺动脉右心室断面：除显示部分瘤体外，可显示出部分室间隔组织；K、L. 剑下双心室断面：显示室间隔内的瘤体主要向右心室方向膨出，致使右心室有效心腔径明显减小，并显示右室心腔内出现多个小的瘤样回声；M. 左心室长轴断面：通过改变探头的扫描角度，显示位于室间隔内的瘤体呈鸡蛋样；N. 剑下五腔心断面：显示瘤体位于某个角度膨向左心室方向，致使左心室腔径基本消失；O. 剑下左心室长轴断面：显示瘤体向左心室方向膨出，致使左心室的腔径显示不清

多普勒超声心动图

心内各部均未能探及异常血流。

超声心动图诊断

室间隔内肿瘤及右室多发性肿瘤。

病例分析

本病例大的瘤体位于室间隔内，如对室间隔的内膜面观察不清晰，极易将肿瘤误认为位于左心室或右心室腔内，但通过不同角度的扫描，显示瘤体的边缘、回声的强度及瘤体的活动度等，观察到肿瘤位于室间隔的心肌内，并且右心室腔内出现多发的肿瘤样回声。瘤体回声较均匀，无蒂，无活动性，与室间隔组织之间有明确的边缘。

M 型心室波群显示瘤体回声与室间隔平行，但与室间隔组织之间的回声强度明显不同，回声强度较高，二维超声心动图显示室间隔心尖部的心肌内瘤体向左心室及右心室方向膨出，致使双心室的有效心腔径明显减小，瘤体回声均匀，无活动性，并挤压右心室，部分断面未能显示右心室腔。通过不同方向的扫描探查，右心室心腔内还显示出数个大小不同的无蒂、回声均匀、活动度极小的肿瘤样回声。

思维要点

（1）瘤体与心肌组织之间回声强度的不同。

（2）瘤体有无蒂存在。

（3）观察下腔静脉内有无异常回声，以鉴别原发或转移性肿瘤。

病例 34-4　男，15 岁（图 34-4）

二维超声心动图

左心房室内径增大，以左心房增大为著，右心房室内径在正常范围。左房内可探及异常实质性团块状的回声，大小约 30mm × 30mm，呈分叶状，部分瘤体呈活动性。左房后侧壁外可探及大小约 30mm × 63mm 的包裹状异常回声，异常回声内可探及多处液性暗区，呈蜂窝状改变。室间隔与左室壁厚度正常，运动幅度尚可，房间隔与室间隔连续性良好，二尖瓣及三尖瓣关闭欠佳，其余各瓣膜结构及启闭运动未见异常，大动脉发育及连接关系正常。

多普勒超声心动图

收缩期二尖瓣探及少量反流，三尖瓣探及中量反流。

超声心动图诊断

纵隔及左房内占位性病变，二尖瓣关闭不全、二尖瓣少量反流，三尖瓣关闭不全、三尖瓣中量反流。

超高速 CT 诊断

纵隔及左房内占位性病变。

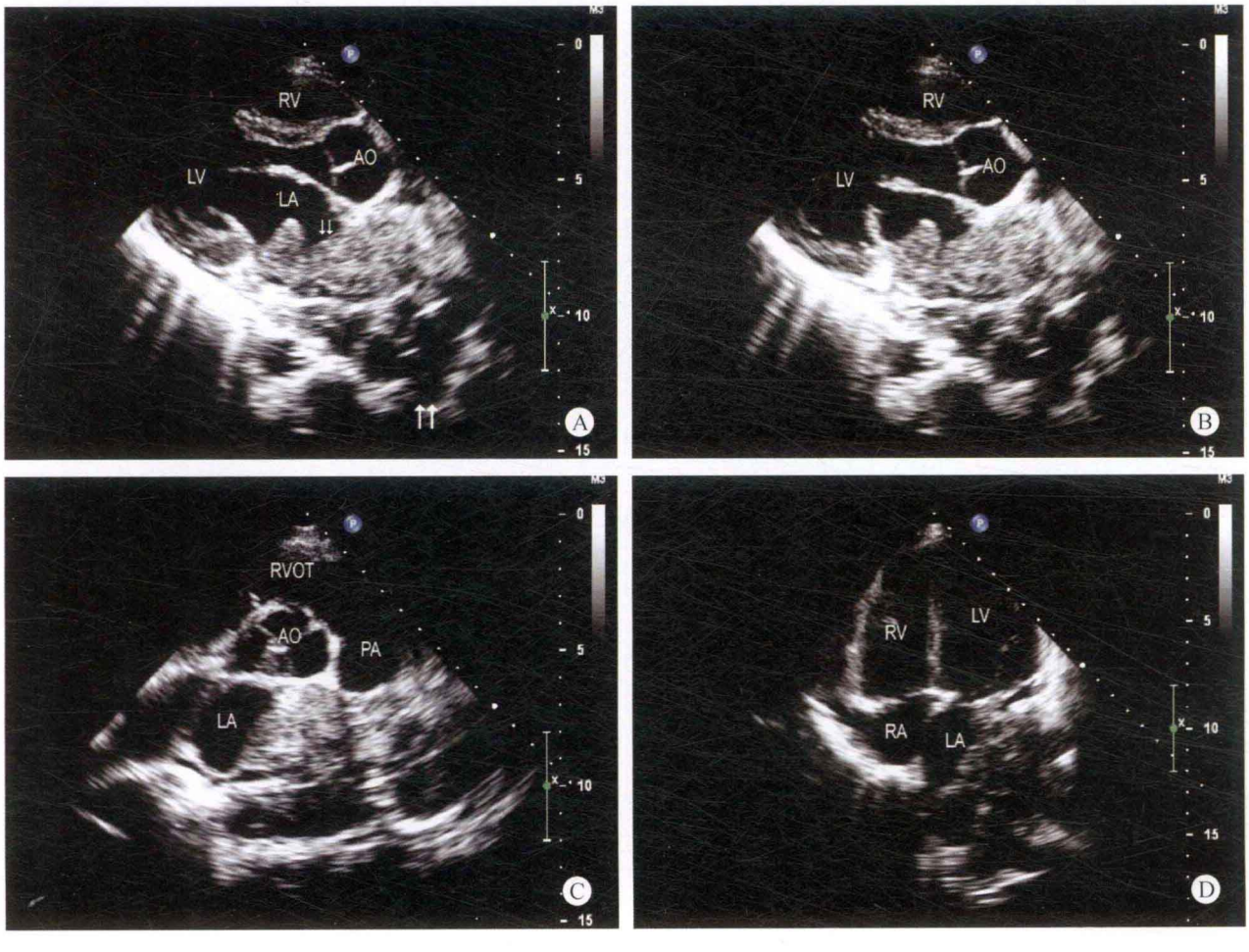

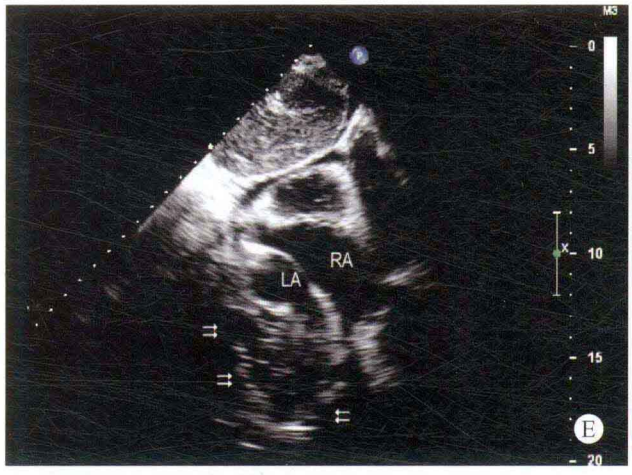
RA
LA
E

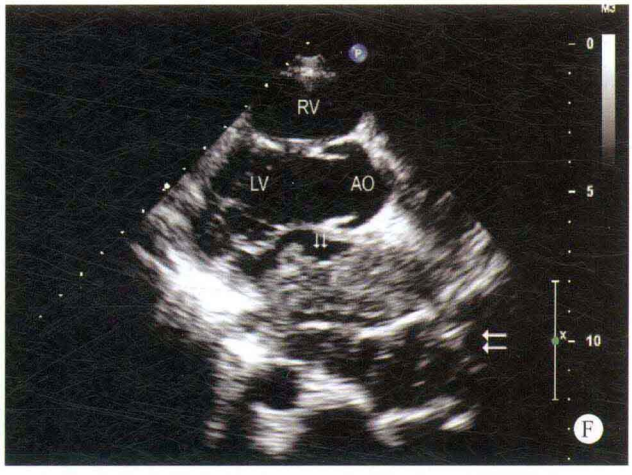
RV
LV
AO
F


AAO
DAO
G

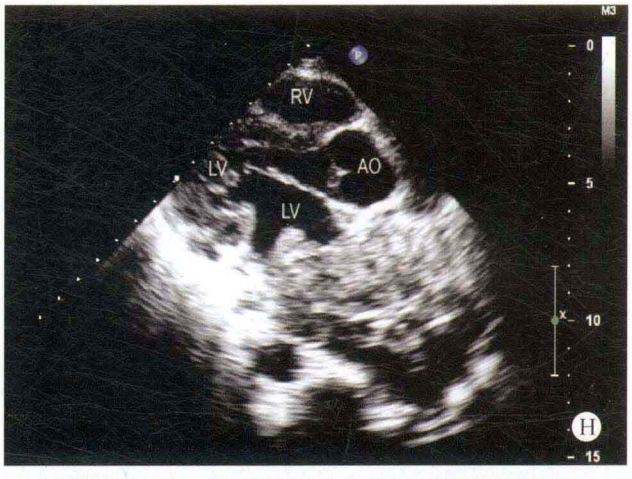
RV
LV
AO
LV
H


RV
AO
LA
I


RV
LVOT
RA
LA
J


RV
K

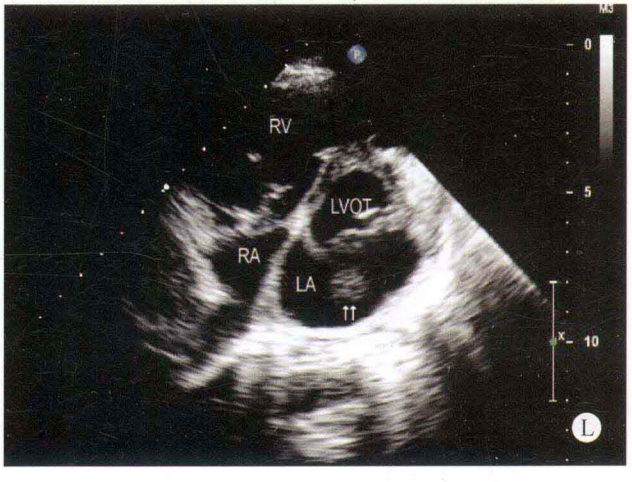
RV
LVOT
RA
LA
L

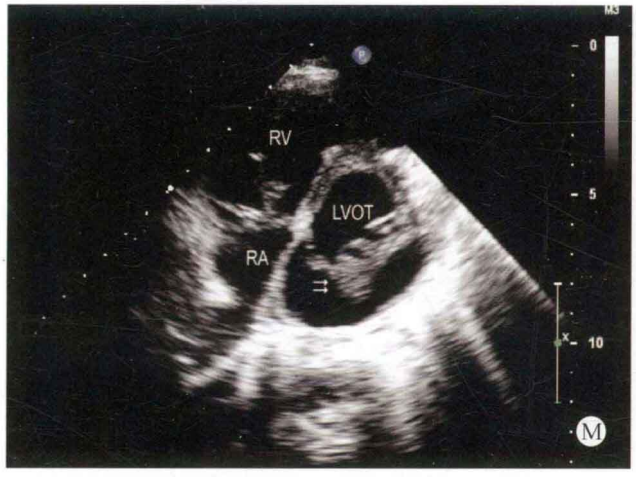
RV
LVOT
RA
M

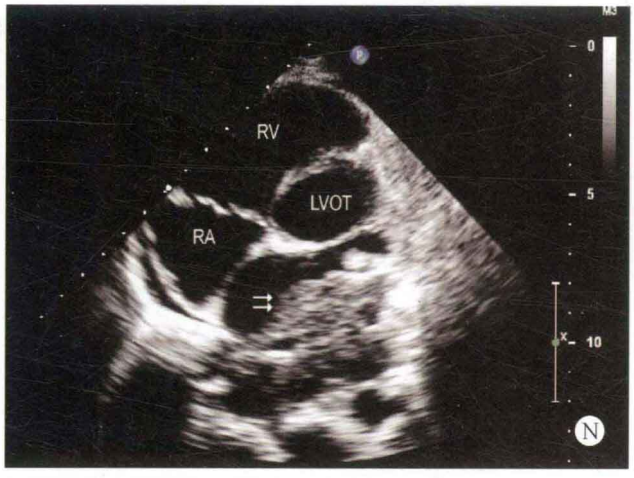
RV
LVOT
RA
N

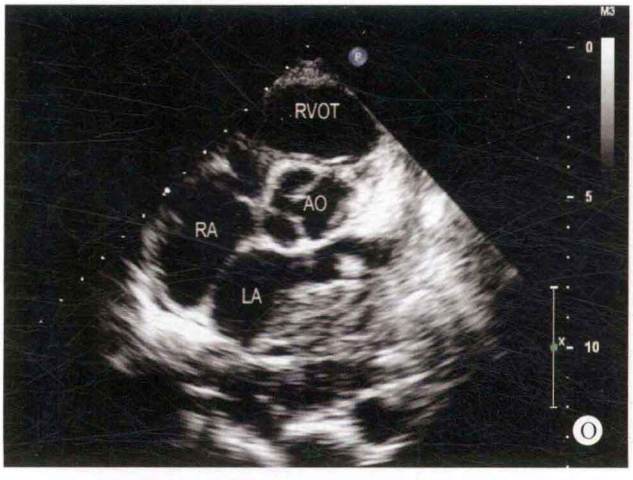
RVOT
AO
RA
LA
O

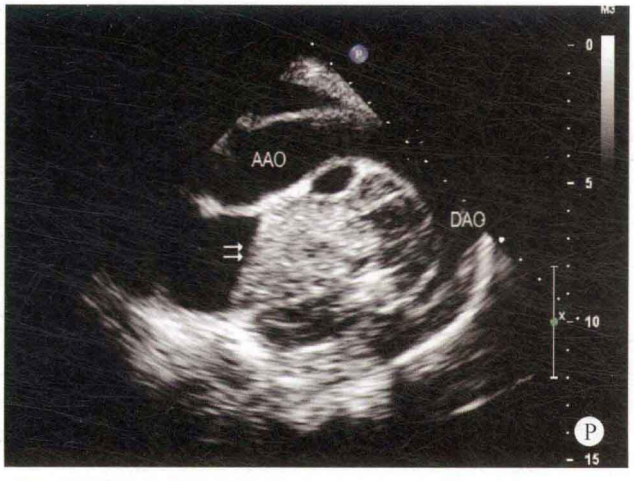
AAO
DAO
P


AAO
DAO
Q


AAO
R


AAO
DAO
S

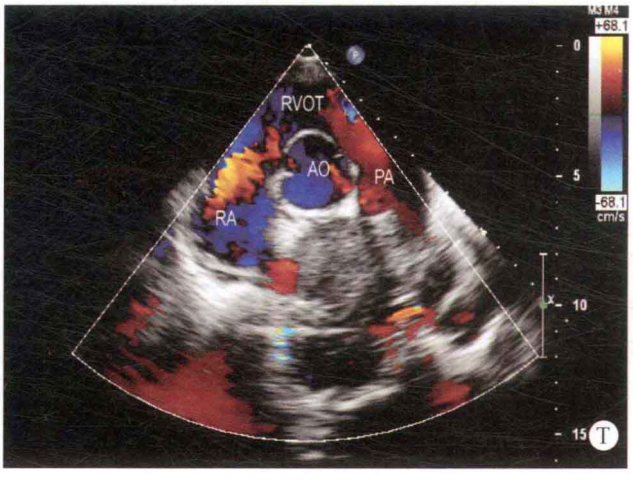
RVOT
AO
PA
RA
+68.1
-68.1
cm/s
T

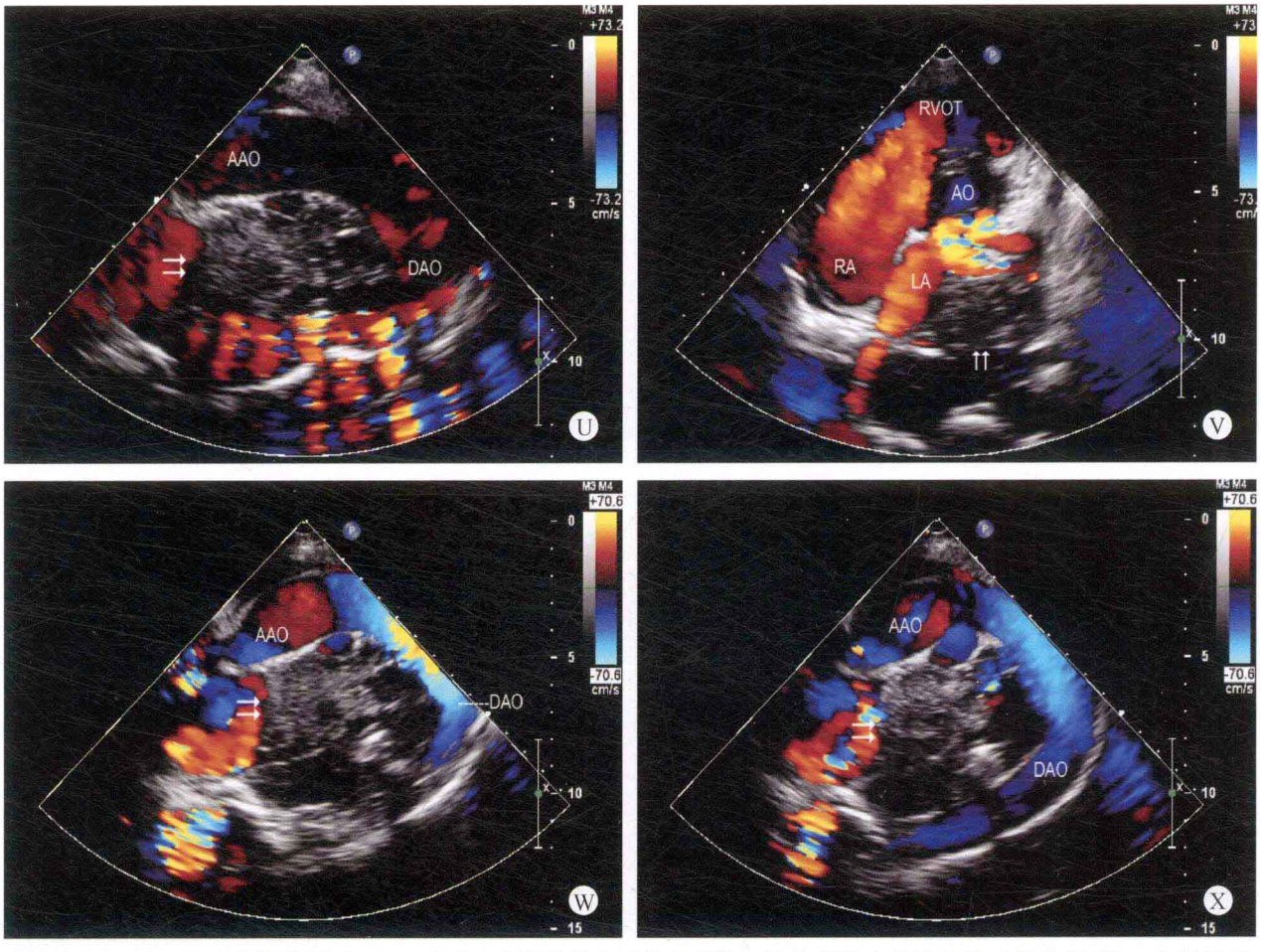

图 34-4 A、B. 左心室长轴断面：左心房腔内可探及呈分叶状的瘤体，部分瘤体出现活动性（箭头所示），心房的后侧壁外出现包裹状异常回声，异常回声内可探及多处液性暗区；C. 大动脉短轴断面：显示左心房内出现肿瘤样回声，心房的后侧壁外缘出现包裹性团块状回声，其内回声不均匀，出现多处无回声区域；D. 四腔心断面：左心房腔内近肺静脉的开口部位出现肿瘤样回声，堵塞肺静脉进入左心房的开口，致左心房的有效心腔径明显减小；E. 剑下双心房断面：显示左心房的外侧出现包裹性异常回声（箭头所示）；F. 左心室长轴断面：显示左心房内肿瘤样回声致左心房腔径减小（箭头所示），左心房壁的外侧出现回声较弱的包裹性异常回声（箭头所示）；G. 主动脉弓长轴断面：显示主动脉弓的内侧缘出现包裹性异常回声（箭头所示），瘤体内出现多处液性暗区，呈蜂窝状改变（箭头所示）；H、I. 左心室长轴断面：同时显示左心房内的肿瘤及左房外的包裹性异常回声；J～N. 左心室流出道短轴断面：显示左心房内的瘤体呈分叶状，并累及二尖瓣叶（箭头所示）；O. 大动脉短轴断面：左心房腔增大，左心房内出现异常回声；P～S. 主动脉弓长轴断面：显示主动脉弓的内侧缘出现包裹性异常回声（箭头所示），瘤体回声不均匀，出现液性暗区部位（箭头所示）；T. 彩色多普勒大动脉短轴断面：由于左房内出现肿瘤样回声，左心房腔内血流明显减少；U. 彩色多普勒主动脉弓长轴断面：主动脉弓内侧部位的包裹性肿瘤内无血流信息（箭头所示）；V. 彩色多普勒大动脉短轴断面：显示左心房内的血流路径受到瘤体的挤压（箭头所示）；W、X. 彩色多普勒主动脉弓长轴断面：显示左房外的包裹性肿瘤内无血流信息（箭头所示）

病例分析

本病例极为少见，左房内可探及大小不一、形态不规则的异常团块状回声，呈分叶状改变，部分瘤体出现活动度，但活动性较低，左房的后侧壁及主动脉弓降部的内侧缘可探及无活动性，但形态不规则的包裹性肿物，瘤体内出现多处液性区域，呈蜂窝状改变，但瘤体内无血流出现，表明此瘤体为心外部位纵隔的占位性病变。患者一个月前感到不适，咳嗽不止，也提示了这一点。

鉴别诊断

本病例左房外的肿瘤应注意与畸胎瘤相鉴别，因位于左心房后外侧壁及胸腔内的瘤体回声呈不均匀状态，出现多处液化部分，易将瘤体的实体部分误认为畸胎瘤中的骨骼、牙齿等组织结构。在检查的过程中应认真鉴别瘤体所在的确切部位、瘤体的大小、有无蒂、与周围组织粘连的程度，确定肿瘤的准确部位及大小，并且应注意结合病史做出诊断。

思维要点

（1）瘤体所在部位。
（2）瘤体有无蒂。
（3）瘤体的活动度。
（4）瘤体内的回声性质。

病例 34-5　男，19 个月（图 34-5）

二维超声心动图

各房室腔内径在正常范围，室间隔与左室壁厚度正常，运动幅度尚可，房间隔连续性良好，未能探及明确的室间隔回声脱失，但膜部室间隔回声菲薄，并向右侧膨出。各瓣膜形态、结构及启闭运动未见明显异常。大动脉与心室的连接关系未见异常，大动脉发育正常。位于主动脉瓣下二尖瓣前叶根部的左室侧可探及大小约 17mm × 12mm 的囊性占位性病变，其蒂附着于二尖瓣前叶的根部，其形态随心室的收缩及舒张而改变，肿物包膜完整，内为无回声区，并堵塞左室流出道。心包腔未见异常。

多普勒超声心动图

收缩期左室流出道血流速度轻度增快，未能探及明

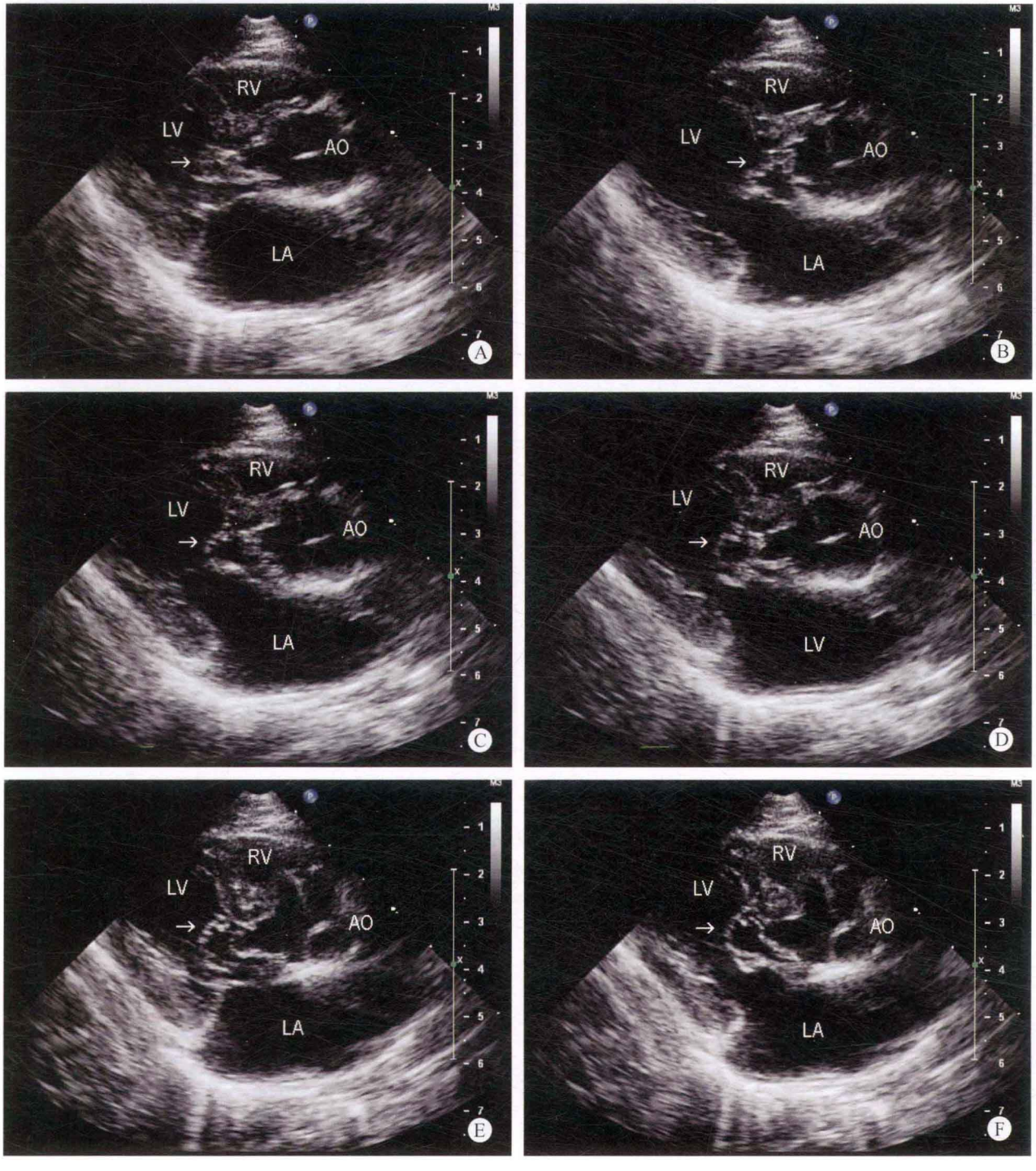

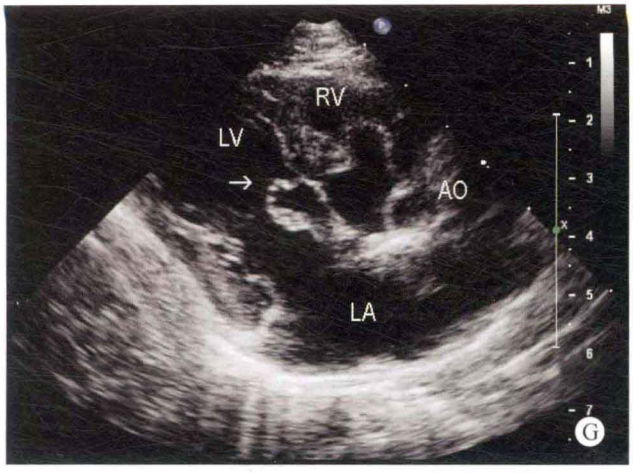
RV
LV
AO
LA
G

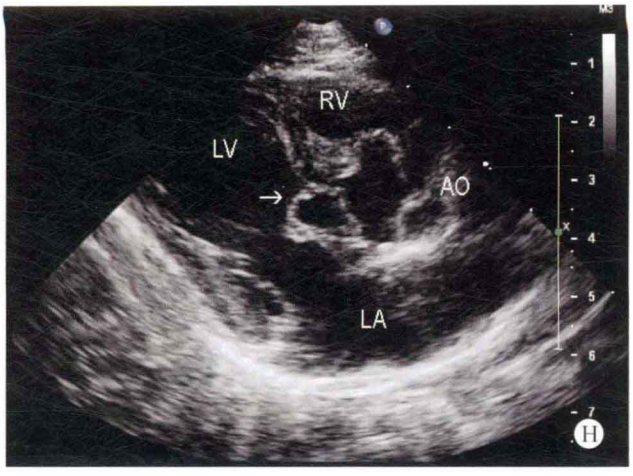
RV
LV
AO
LA
H

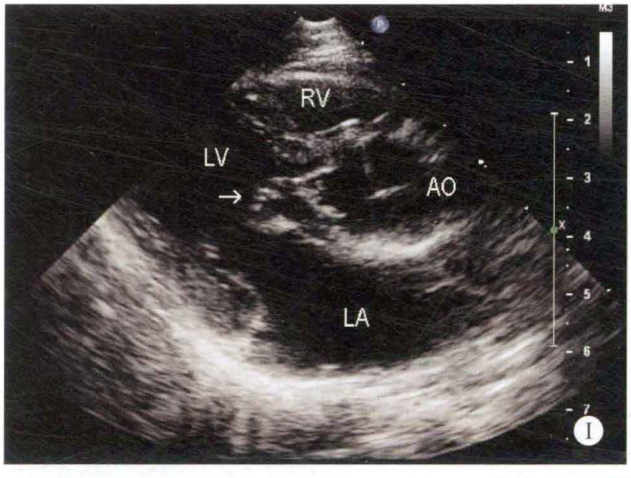
RV
LV
AO
LA
I

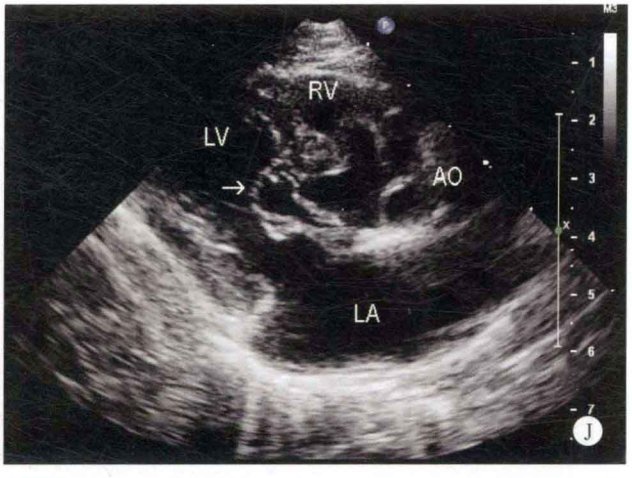
RV
LV
AO
LA
J

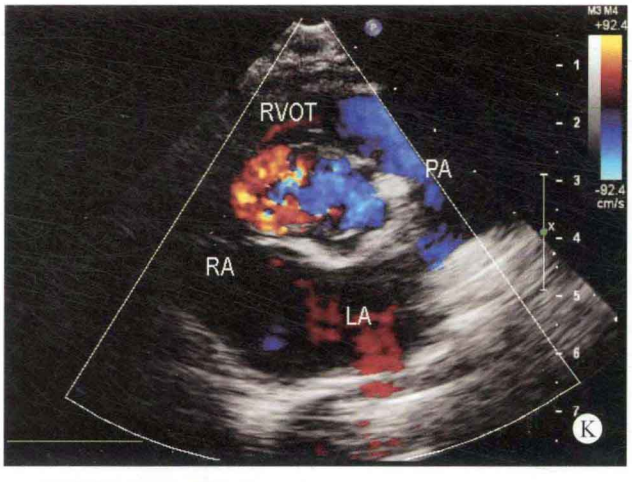
RVOT
PA
RA
LA
K

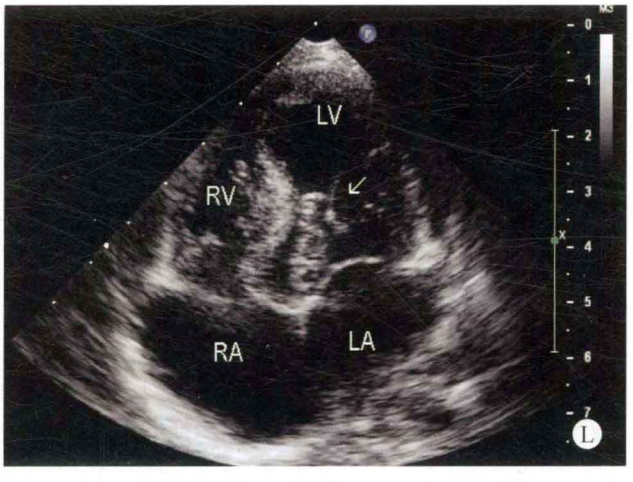
LV
RV
RA
LA
L

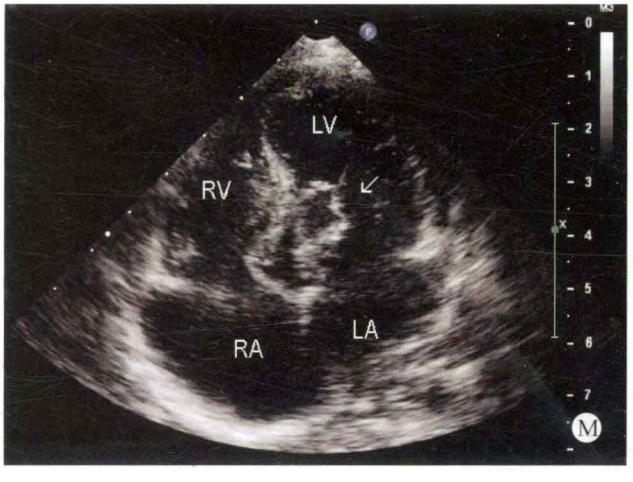
LV
RV
RA
LA
M

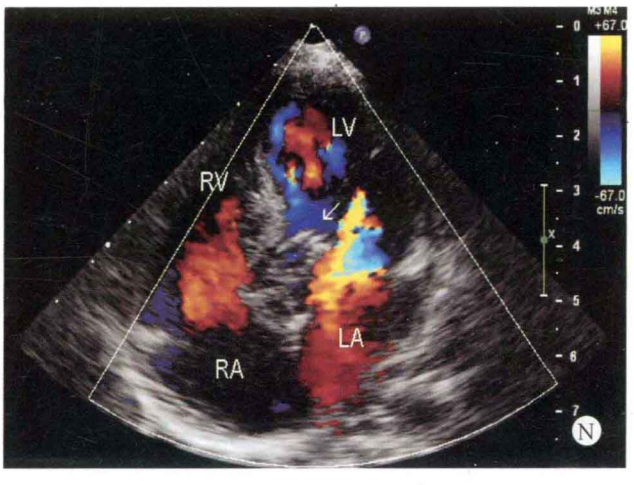
LV
RV
RA
LA
N

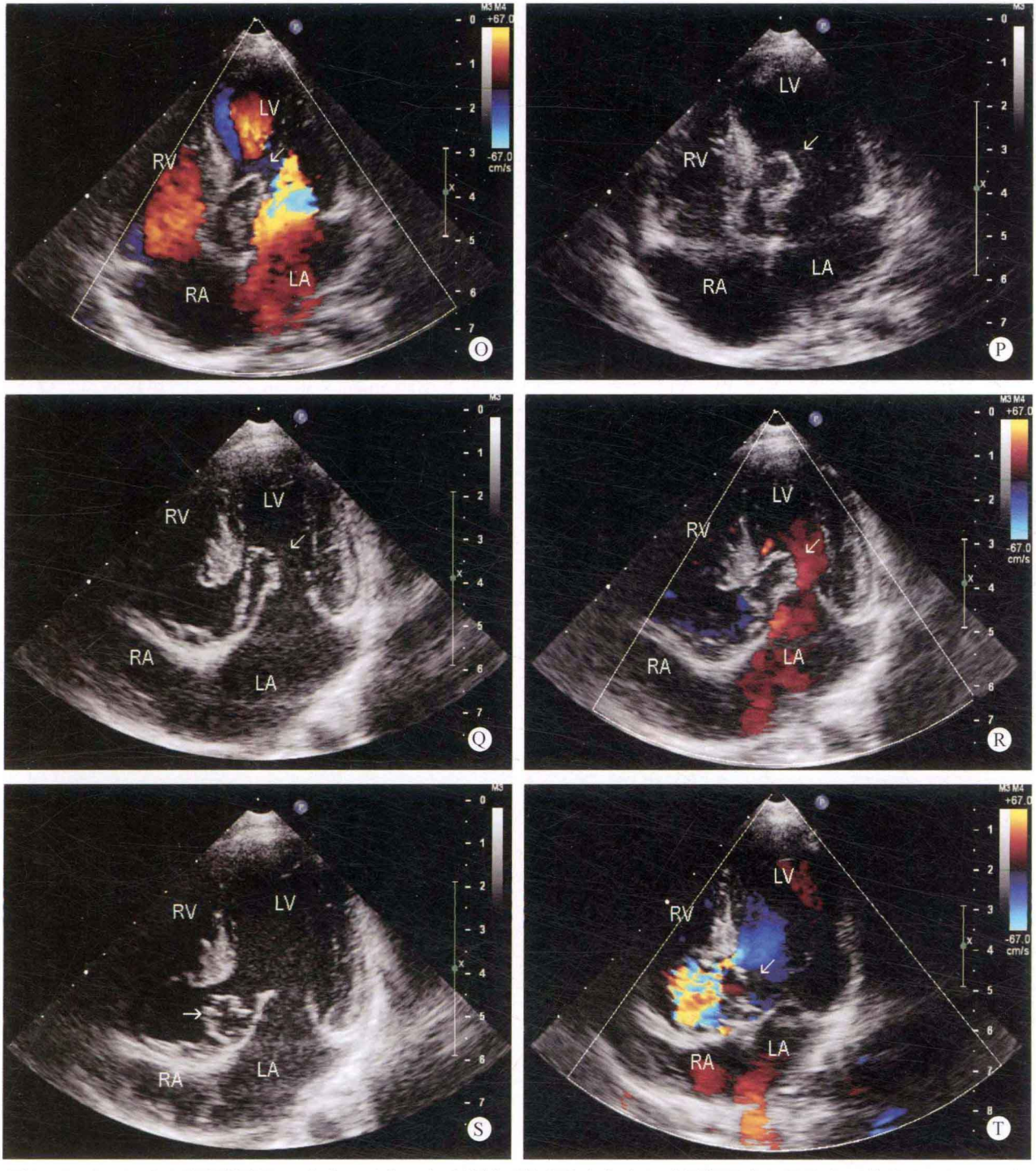

图 34-5　A ~ J. 左心室长轴断面：充分显示位于主动脉瓣下的囊肿在各个心动周期形态上的改变（箭头所示）；K. 大动脉短轴断面：显收缩期左心室的血流进入主动脉瓣口时，血流受阻；L ~ P. 二维心尖四腔心断面及彩色多普勒四腔心断面：显示收缩期及舒张期时，主动脉瓣下左室流出道内囊肿形态改变（箭头所示）；Q ~ T. 二维五腔心断面及彩色多普勒五腔心断面：显示室间隔菲薄，与室间隔连续性中断极为相似，左室流出道内的囊性肿物随心动周期而出现形态上的改变，并且阻碍左心室进入主动脉的血流（箭头所示）

确的室水平分流。

✧ 超声心动图诊断

左室流出道囊性占位性病变，以淋巴管囊肿可能性大。

✧ 病例分析

患儿年龄仅为 19 个月，因闻及收缩期杂音而就诊。超声心动图显示膜部室间隔区域菲薄，并向右心室方向膨出。但在检查的过程中未能发现室间隔明确的回声脱

失现象，而左室流出道部位探及一囊性肿物，位于二尖瓣前叶左心室侧的左心室流出道部位，其蒂附着于二尖瓣前叶的根部，随心室的收缩及舒张而运动，其形态随心动周期而变化，心室收缩时，堵塞左心室流出道。瘤体包膜完整，内为无回声区，因此考虑为囊性肿物，并以淋巴管囊肿可能性大。

鉴别诊断

1. 主动脉瓣脱垂 注意囊性肿物与主动脉瓣叶的区别，如为主动脉瓣叶脱垂，绝大多数的患者应出现主动脉关闭不全及反流。

2. 主动脉瓣及二尖瓣前叶赘生物 患者通常有发热的病史，而赘生物的回声较强，无液性区域，随瓣叶的启闭而运动。

3. 主动脉瓣叶下移 主动脉瓣叶下移时，由于瓣叶冗长，形似囊袋，两者易混淆。

4. 二尖瓣前叶夹层 由于主动脉无冠窦破入二尖瓣前叶，致使二尖瓣前叶形成夹层，其形态与囊性肿物极为相似，两者之间应注意鉴别。

思维要点

（1）肿物的形态。
（2）肿物有无蒂。
（3）肿物有无活动性。
（4）肿物有无液性区域。
（5）包膜是否完整。

病例 34-6 男，5 岁（图 34-6）

二维超声心动图

各房室腔内径在正常范围，室间隔与左心室壁厚度正常，运动幅度尚可，房间隔与室间隔连续性良好。各瓣膜形态、结构及启闭运动尚可。大动脉与心室的连接关系正常，大动脉发育未见异常。右心室心外膜部位可探及大小约 56mm×30mm 的异常团块状回声，瘤体回声均匀，无蒂、无活动性，内出现部分液化区域，右心室明显受挤压，心室解剖形态改变。

多普勒超声心动图

右心房血流进入右心室时，血流受阻，血流量明显减少。

超声心动图诊断

右心室心外膜占位性病变、右心室心外膜淋巴管瘤切除术后、右心室心外膜淋巴管瘤。

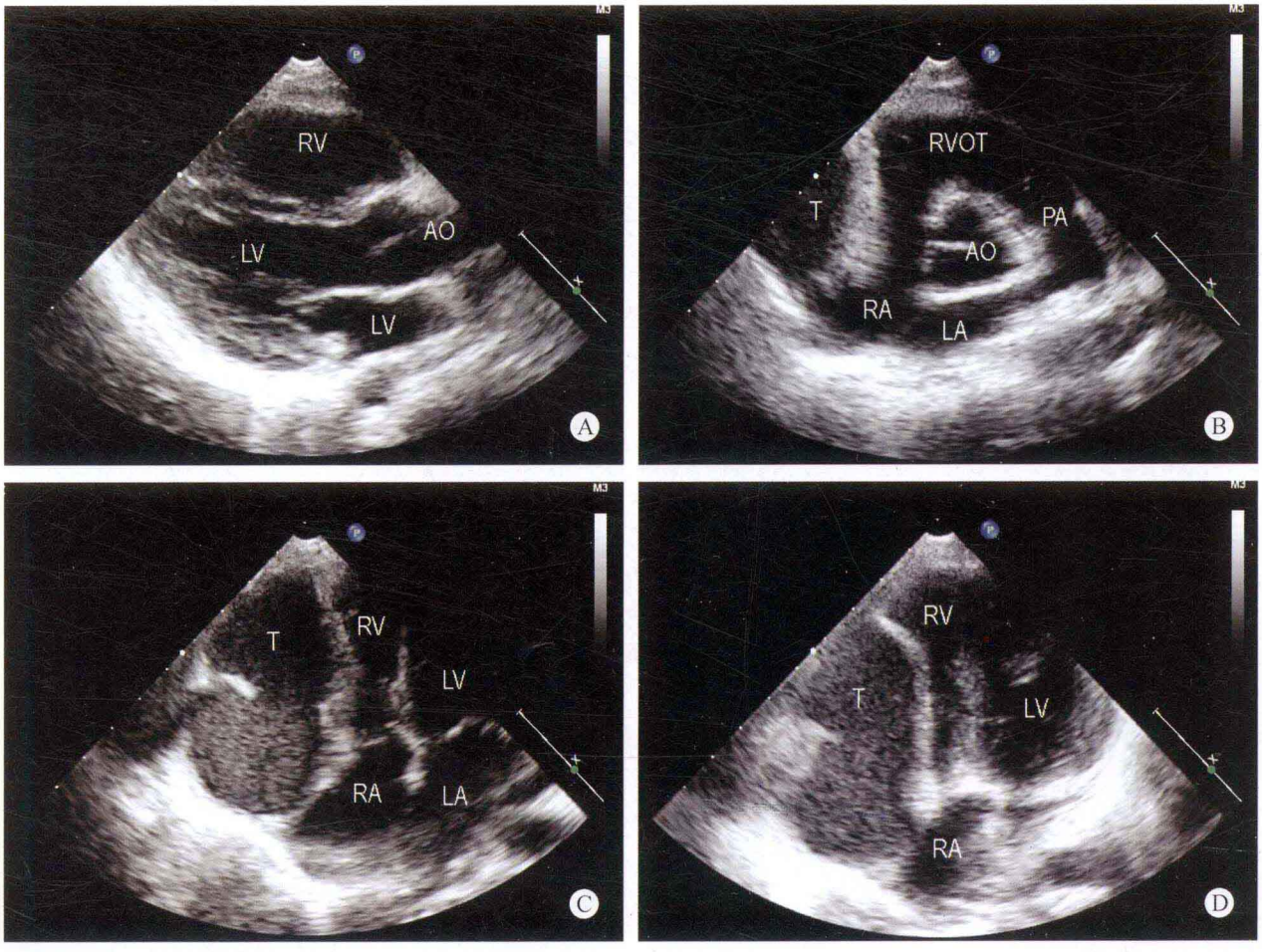

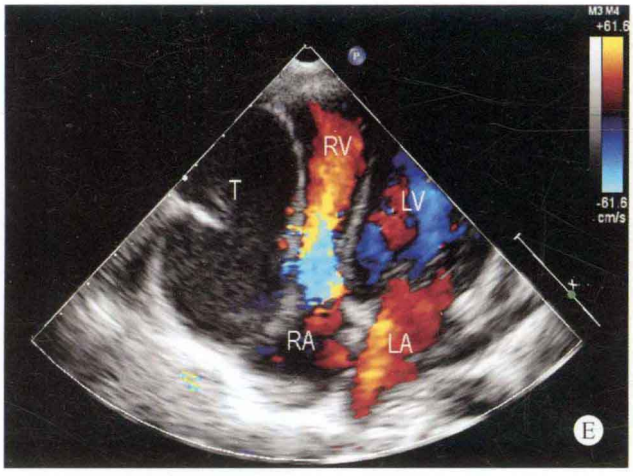
M3 M4
+61.6
-61.6
cm/s
RV
T
LV
RA
LA
E

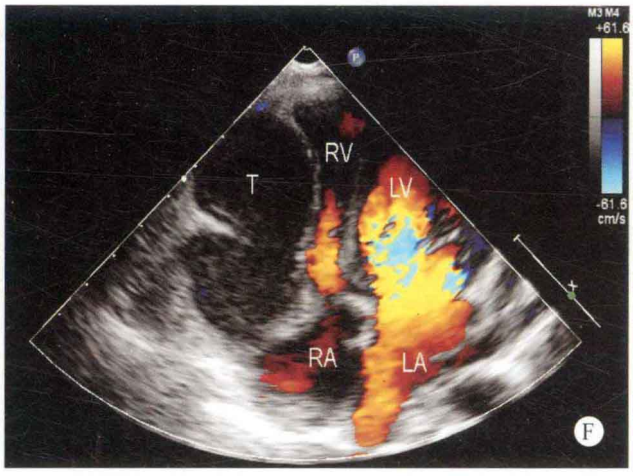
M3 M4
+61.6
-61.6
cm/s
RV
T
LV
RA
LA
F

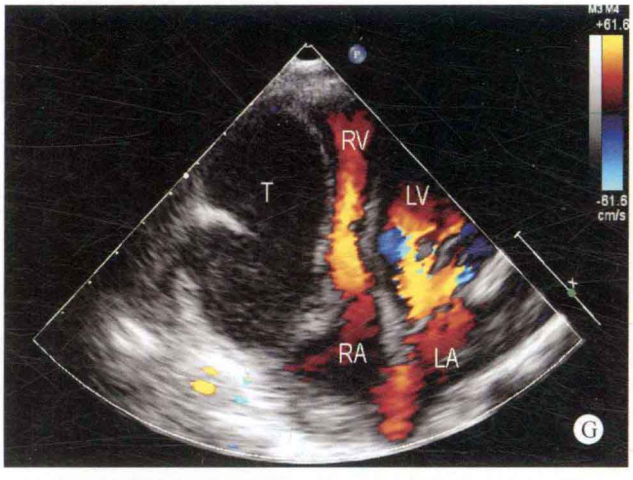
M3 M4
+61.6
-61.6
cm/s
RV
T
LV
RA
LA
G

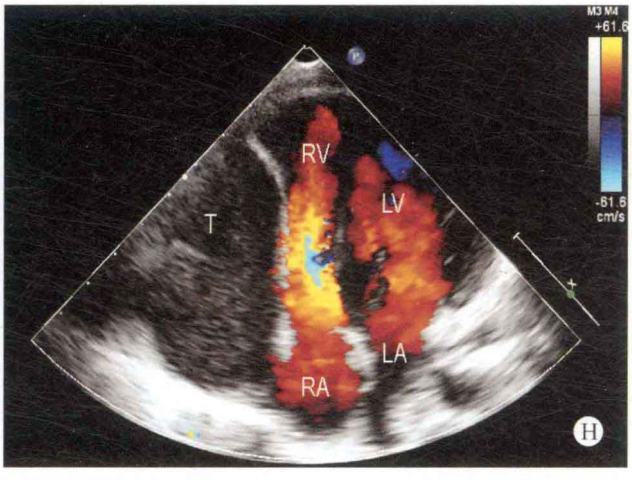
M3 M4
+61.6
-61.6
cm/s
RV
T
LV
LA
RA
H

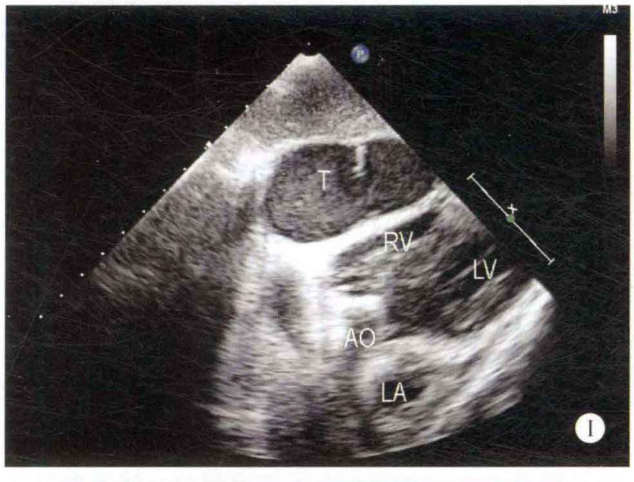
M3
T
RV
LV
AO
LA
I

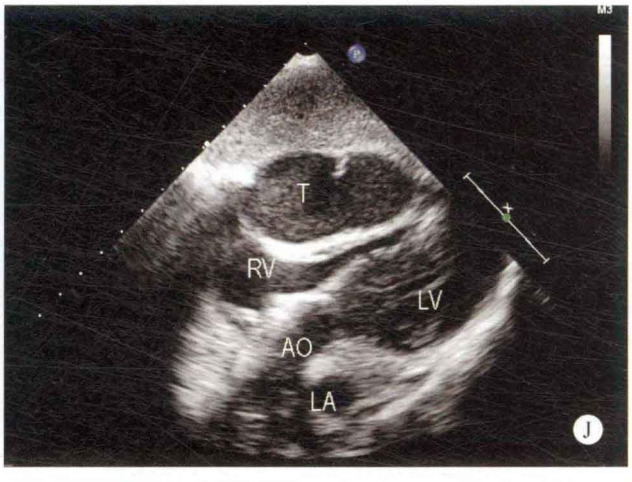
M3
T
RV
LV
AO
LA
J

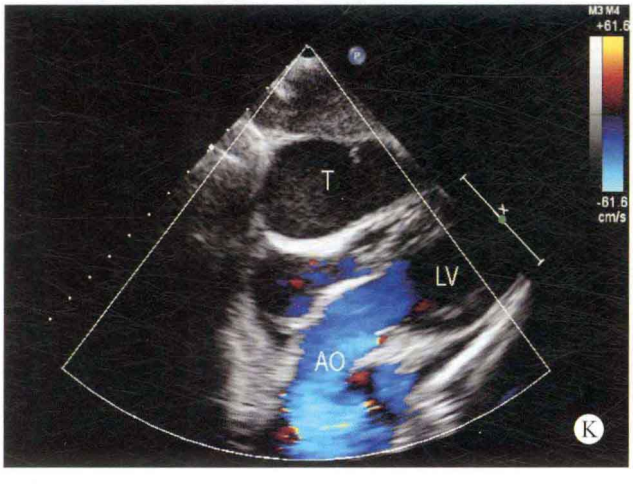
M3 M4
+61.6
-61.6
cm/s
T
LV
AO
K

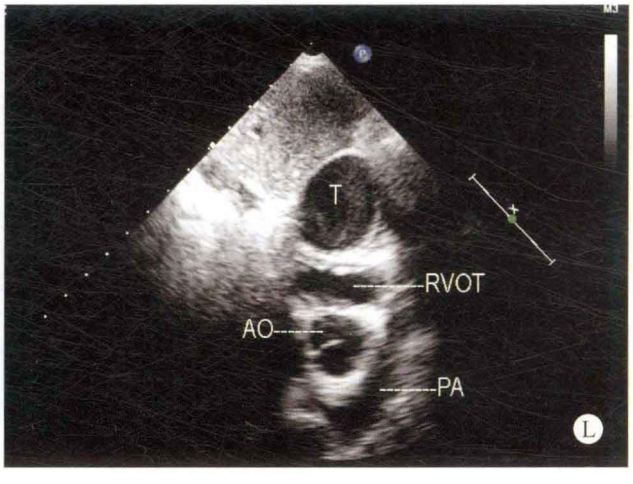
M3
T
RVOT
AO
PA
L

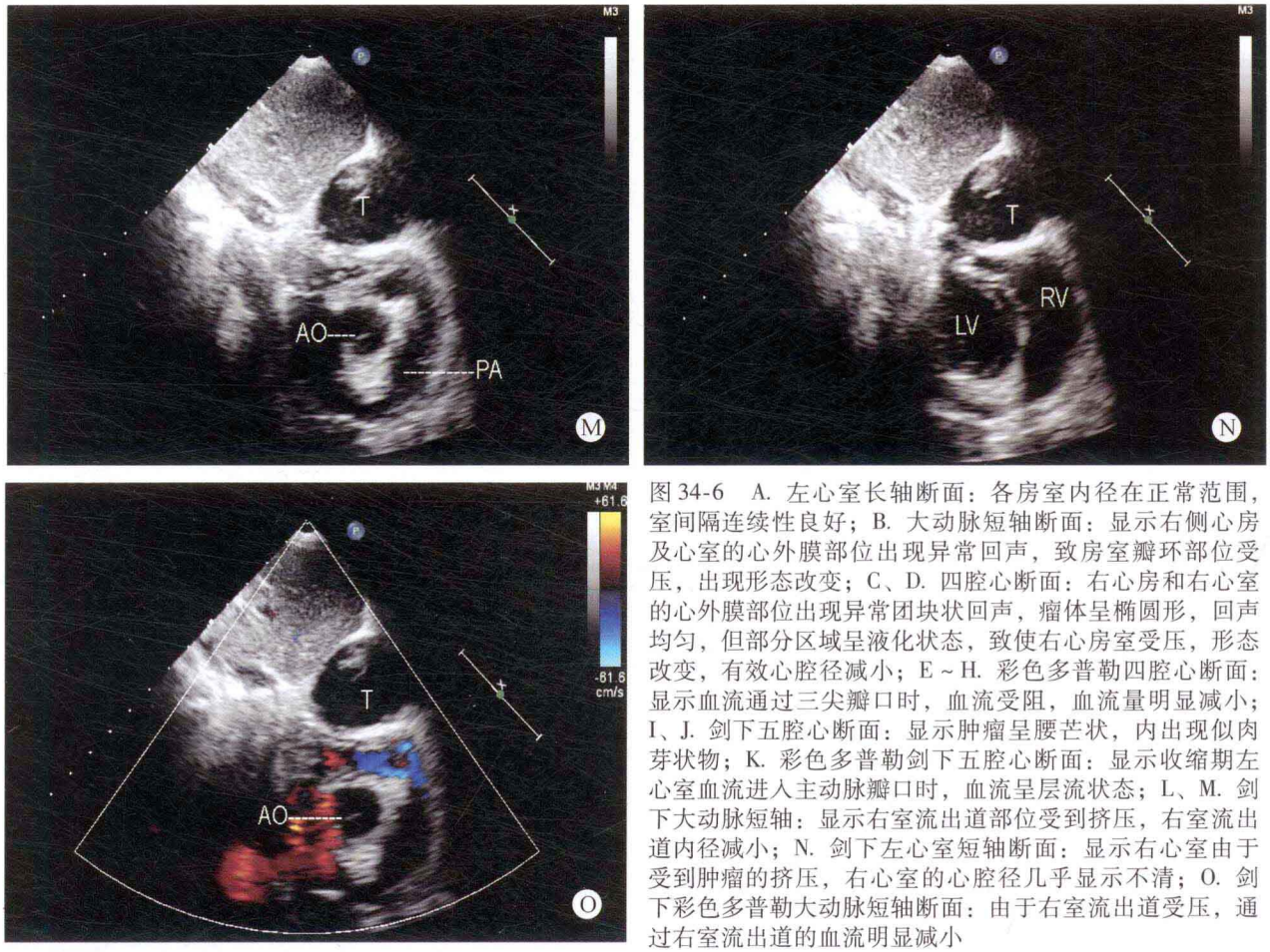

图 34-6 A. 左心室长轴断面：各房室内径在正常范围，室间隔连续性良好；B. 大动脉短轴断面：显示右侧心房及心室的心外膜部位出现异常回声，致房室瓣环部位受压，出现形态改变；C、D. 四腔心断面：右心房和右心室的心外膜部位出现异常团块状回声，瘤体呈椭圆形，回声均匀，但部分区域呈液化状态，致使右心房室受压，形态改变，有效心腔径减小；E～H. 彩色多普勒四腔心断面：显示血流通过三尖瓣口时，血流受阻，血流量明显减小；I、J. 剑下五腔心断面：显示肿瘤呈腰芒状，内出现似肉芽状物；K. 彩色多普勒剑下五腔心断面：显示收缩期左心室血流进入主动脉瓣口时，血流呈层流状态；L、M. 剑下大动脉短轴：显示右室流出道部位受到挤压，右室流出道内径减小；N. 剑下左心室短轴断面：显示右心室由于受到肿瘤的挤压，右心室的心腔径几乎显示不清；O. 剑下彩色多普勒大动脉短轴断面：由于右室流出道受压，通过右室流出道的血流明显减小

✧ 病例分析

患儿年龄仅 5 岁，因患右心室心外膜肿瘤而在外院进行手术切除，术后病理诊断为右心室心外膜淋巴管瘤。但在手术后 1 年，患儿感到心悸且呼吸困难。在检查的过程中发现右心房室区域的心外膜部位可探及大小约 56mm×30mm 的异常团块状回声，椭圆形，瘤体回声均匀，无蒂、无活动性，包膜完整，内出现部分液化区域。右心房室明显受挤压，以房室瓣环部位更为显著，右心房及右心室的有效心腔径明显减小，右心房及右心室解剖形态呈条状，右室流出道内径变窄，右心的血液循环受阻，但瘤体的大小并不随心脏的收缩及舒张运动而改变。通过手术及病理诊断为右心室心外膜淋巴管瘤。本例患儿的病史表明右心室心外膜淋巴管瘤易于复发，与黏液瘤极为相似。

✧ 思维要点

（1）与心包腔内肿瘤的鉴别。

（2）与心包外肿瘤的鉴别。

（3）与畸胎瘤的鉴别。

病例 34-7 女，25 岁（图 34-7）

✧ 二维超声心动图

各房室内径在正常范围，室间隔与左室壁厚度正常，运动幅度尚可。左房腔内探及 45mm×33mm 大小的异常团块状回声，其蒂附着于房间隔卵圆孔部位。团块状回声较均匀，包膜完整，边缘规则，无分叶状改变，随心动周期而运动，舒张期脱入二尖瓣口，堵塞瓣口部位，收缩期返回左心房。

✧ 多普勒超声心动图

舒张期二尖瓣口血流速度在正常范围，心内各部未能探及明确的异常血流。

✧ 超声心动图诊断

左房脂肪瘤（不除外黏液瘤的可能性）。

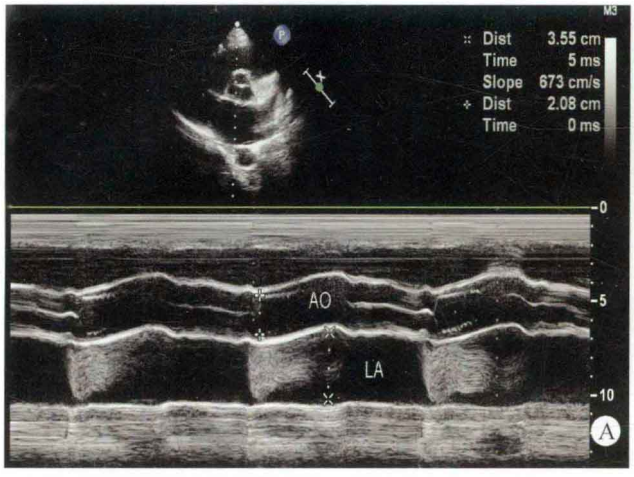
Dist 3.55 cm
Time 5 ms
Slope 673 cm/s
Dist 2.08 cm
Time 0 ms
AO
LA
A

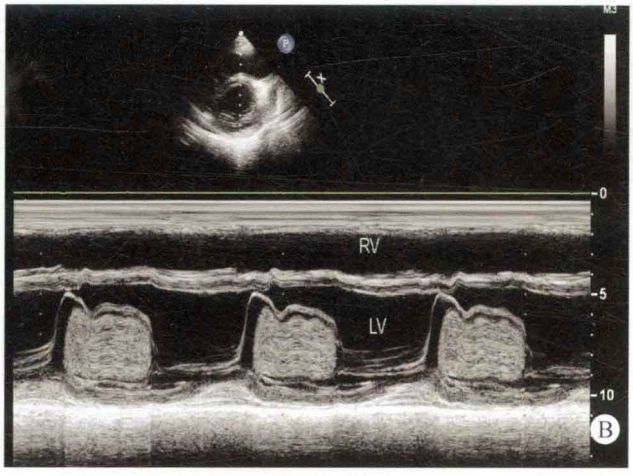
RV
LV
B

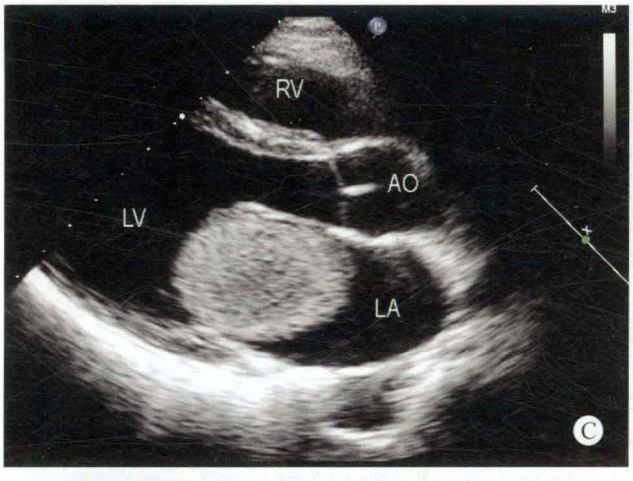
RV
AO
LV
LA
C

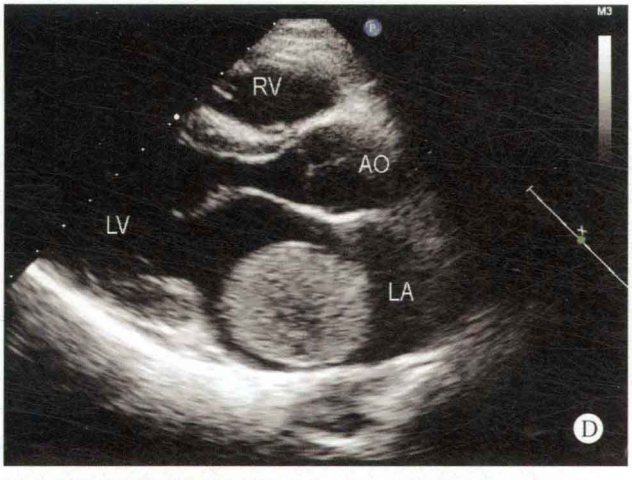
RV
AO
LV
LA
D

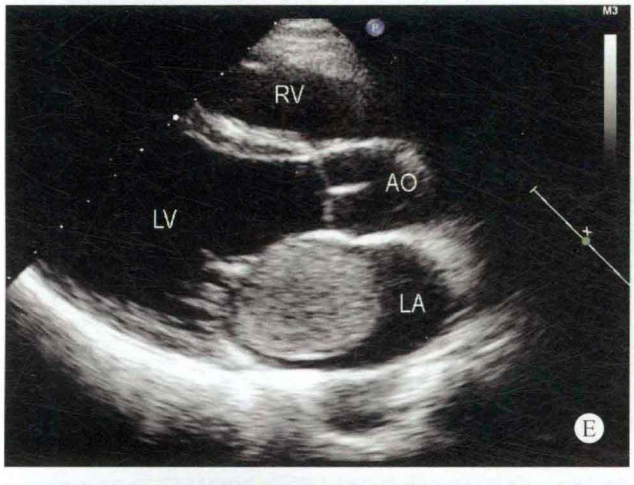
RV
AO
LV
LA
E

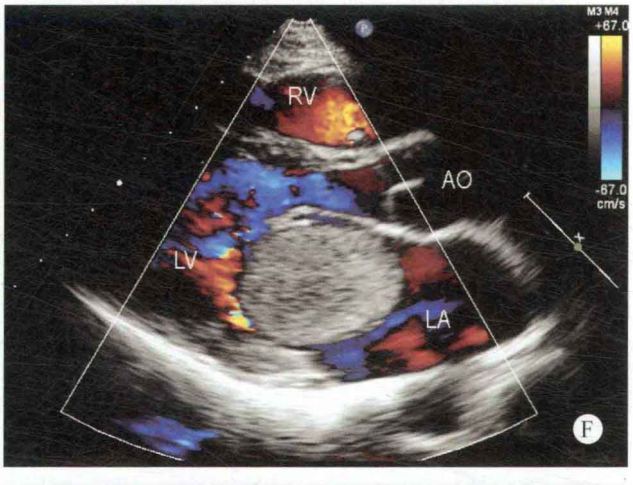
RV
AO
LV
LA
F

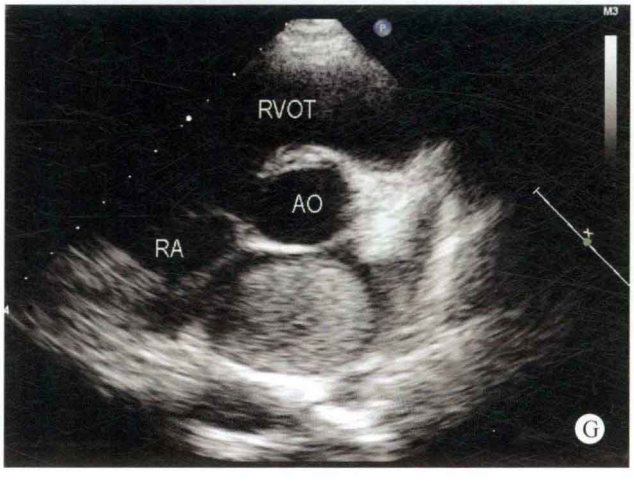
RVOT
AO
RA
G

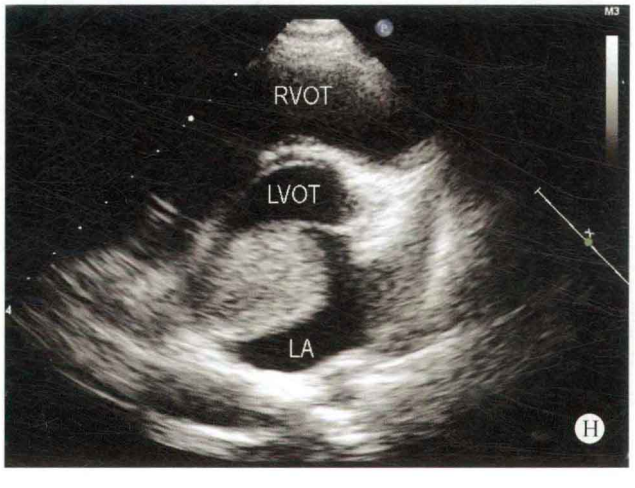
RVOT
LVOT
LA
H

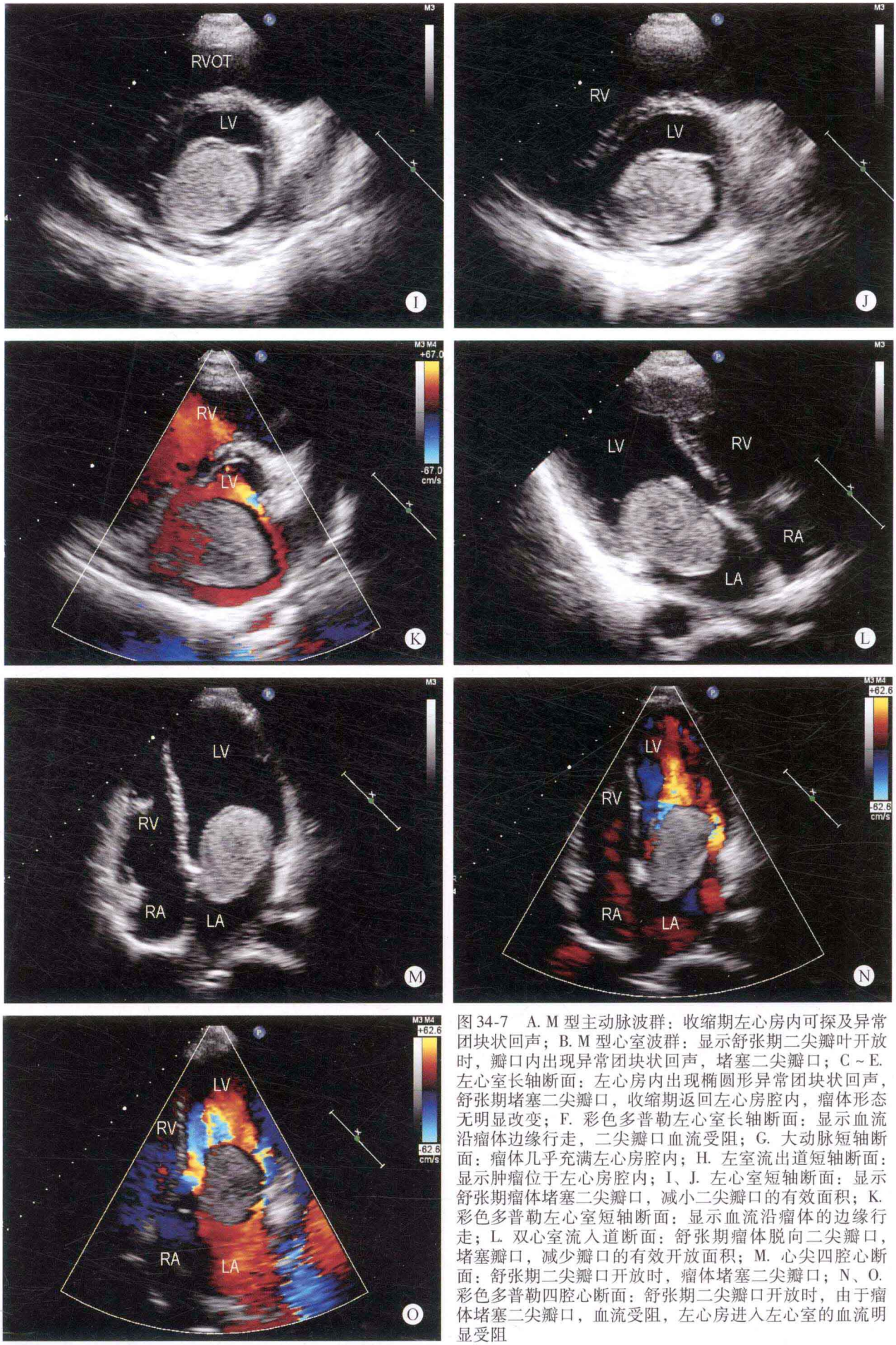

图 34-7 A. M 型主动脉波群：收缩期左心房内可探及异常团块状回声；B. M 型心室波群：显示舒张期二尖瓣叶开放时，瓣口内出现异常团块状回声，堵塞二尖瓣口；C～E. 左心室长轴断面：左心房内出现椭圆形异常团块状回声，舒张期堵塞二尖瓣口，收缩期返回左心房腔内，瘤体形态无明显改变；F. 彩色多普勒左心室长轴断面：显示血流沿瘤体边缘行走，二尖瓣口血流受阻；G. 大动脉短轴断面：瘤体几乎充满左心房腔内；H. 左室流出道短轴断面：显示肿瘤位于左心房腔内；I、J. 左心室短轴断面：显示舒张期瘤体堵塞二尖瓣口，减小二尖瓣口的有效面积；K. 彩色多普勒左心室短轴断面：显示血流沿瘤体的边缘行走；L. 双心室流入道断面：舒张期瘤体脱向二尖瓣口，堵塞瓣口，减少瓣口的有效开放面积；M. 心尖四腔心断面：舒张期二尖瓣口开放时，瘤体堵塞二尖瓣口；N、O. 彩色多普勒四腔心断面：舒张期二尖瓣口开放时，由于瘤体堵塞二尖瓣口，血流受阻，左心房进入左心室的血流明显受阻

病例分析

本病例的临床表现与超声心动图的表现均与左房黏液瘤极为相似，但仔细观察肿瘤的形态时，发现其与黏液瘤有着细微的不同：瘤体的包膜完整，边缘较光滑，活动时无分叶状改变。在活动的过程中，瘤体的形态变化较小，其蒂似附着于二尖瓣前叶左心房侧的根部。因此，在诊断的过程中考虑为左房脂肪瘤，并经手术及病理证实。

思维要点

（1）瘤体包膜是否完整。
（2）瘤体活动时，有无分叶状改变。
（3）瘤体的回声强度。

病例 34-8　男，39 天（图 34-8）

二维超声心动图

各房室内径在正常范围，室间隔与左室壁厚度正常，运动幅度尚可。房间隔及室间隔连续性良好。左心室及右心室腔内均可探及多发的异常团块状回声，左心室体部可探及大小约 15mm × 8mm 的异常回声，左心室心尖部的异常回声大小约 14mm × 4mm，呈月牙状，包绕左心室的心尖部，主动脉瓣下的异常团块大小约 10mm × 7mm，堵塞主动脉瓣口，右心室及肺动脉瓣下的占位大小分别为 20mm × 6mm、8mm × 3mm 及 5mm × 4mm。肿瘤回声均匀，无蒂，活动度较小。各瓣膜形态、结构及启闭运动未见明显改变。大动脉连接关系及内径正常。心包腔未见异常回声。

多普勒超声心动图

心内各部未能探及异常血流。

超声心动图诊断

心腔内多发占位性病变。

病例分析

患儿出生仅 39 天，由于心悸、呼吸困难而就诊。超声心动图检查时发现双心室内出现多个大小不同的异常

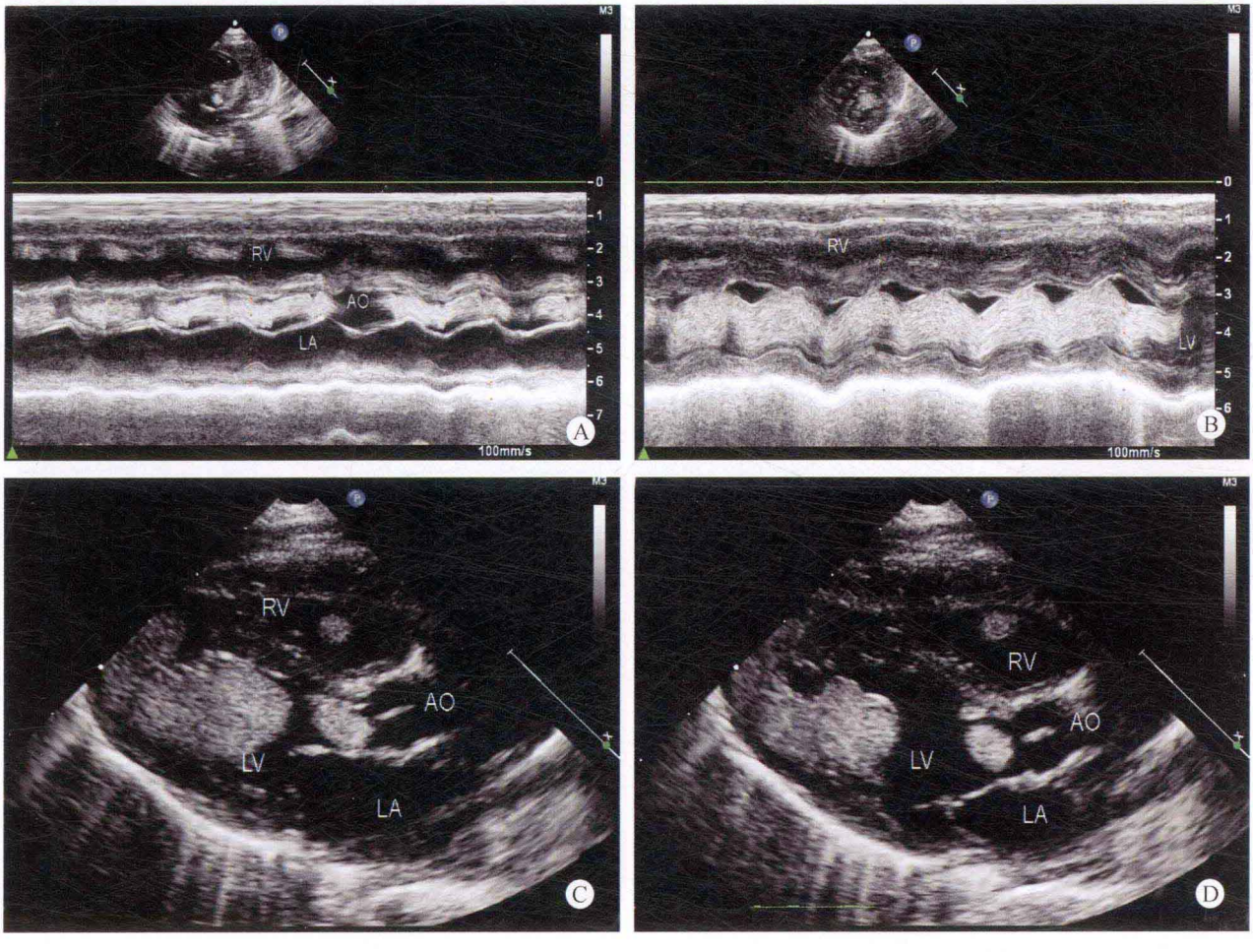

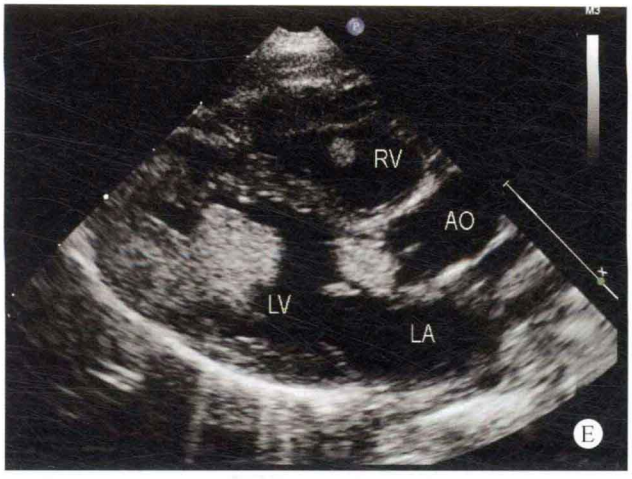
RV
AO
LV
LA
E

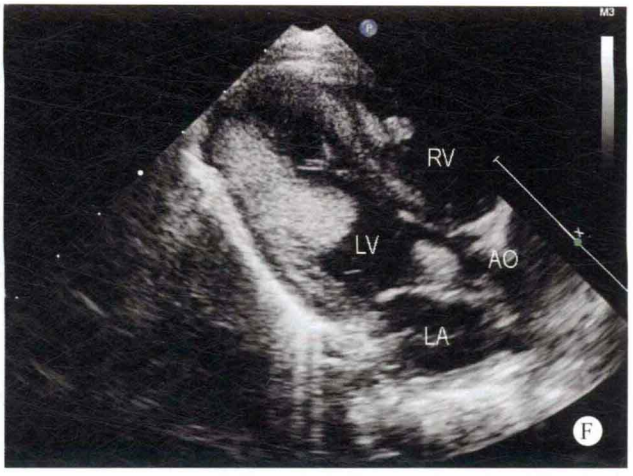
RV
LV
AO
LA
F

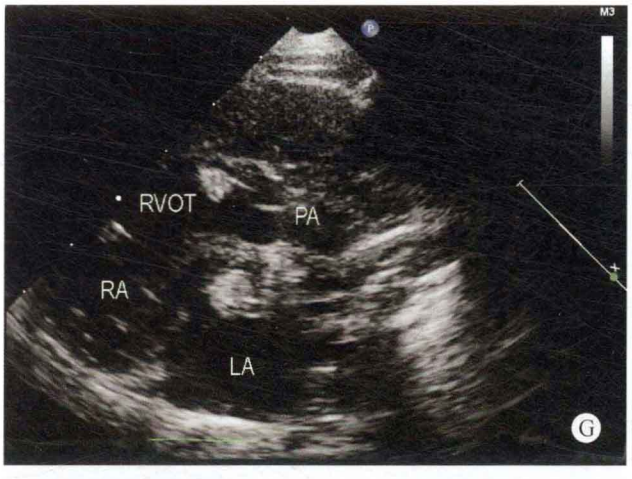
RVOT
PA
RA
LA
G

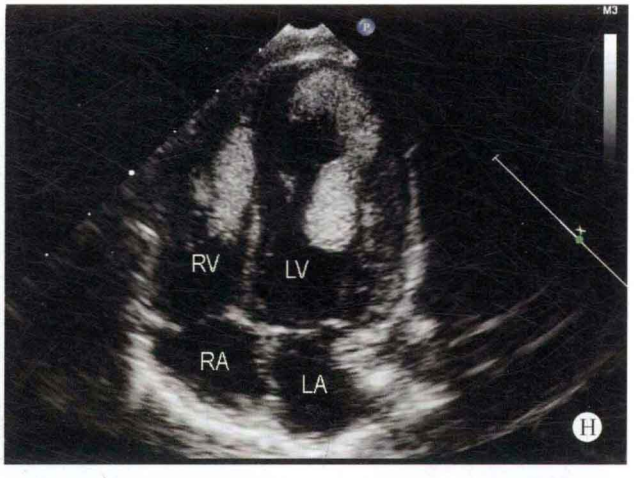
RV
LV
RA
LA
H

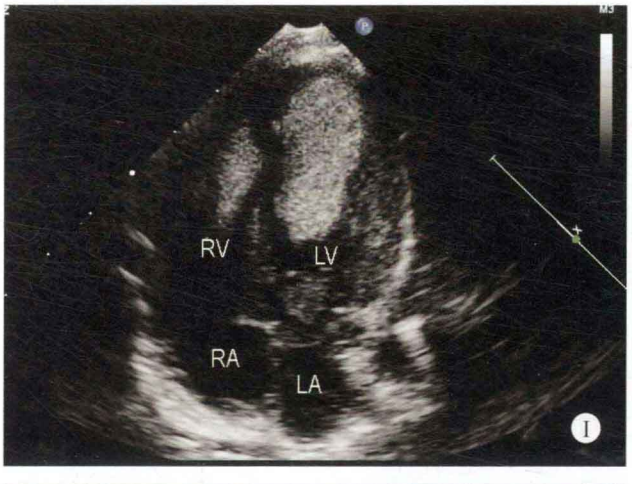
RV
LV
RA
LA
I

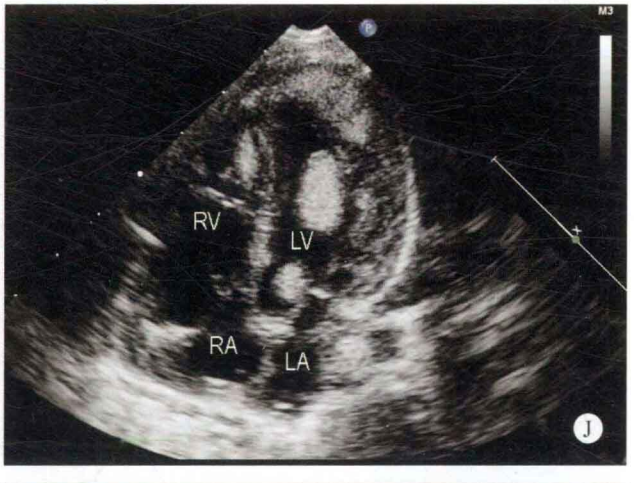
RV
LV
RA
LA
J

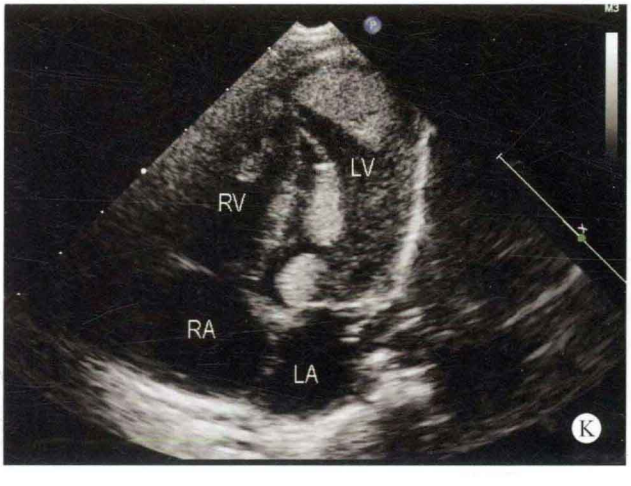
LV
RV
RA
LA
K

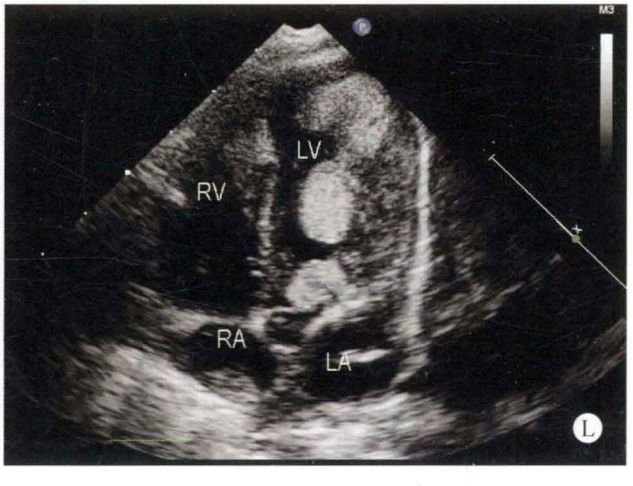
LV
RV
RA
LA
L

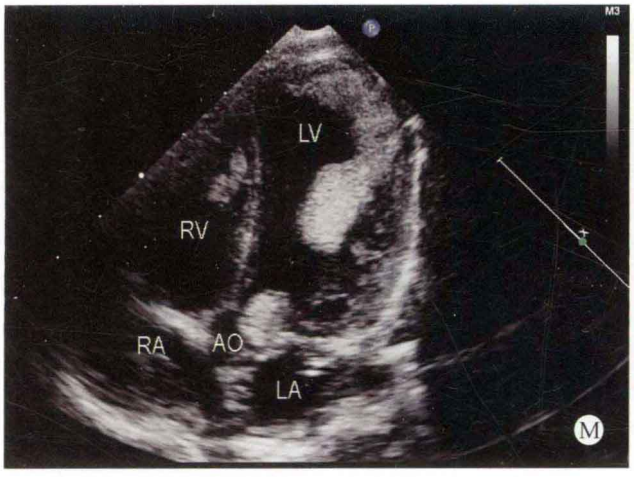
M3
LV
RV
RA
AO
LA
M

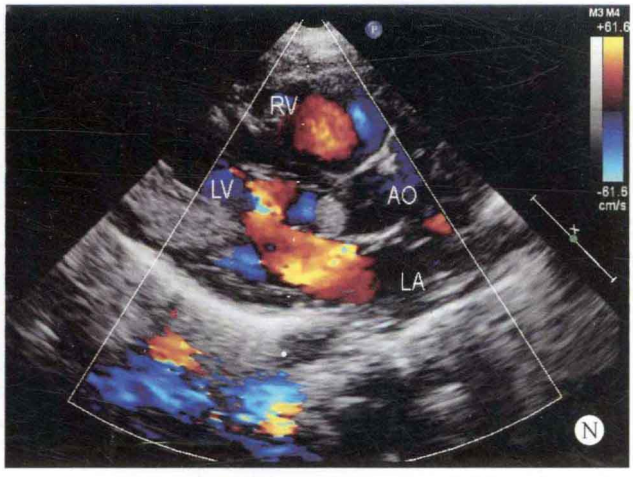
M3 M4
+61.6
-61.6
cm/s
RV
LV
AO
LA
N

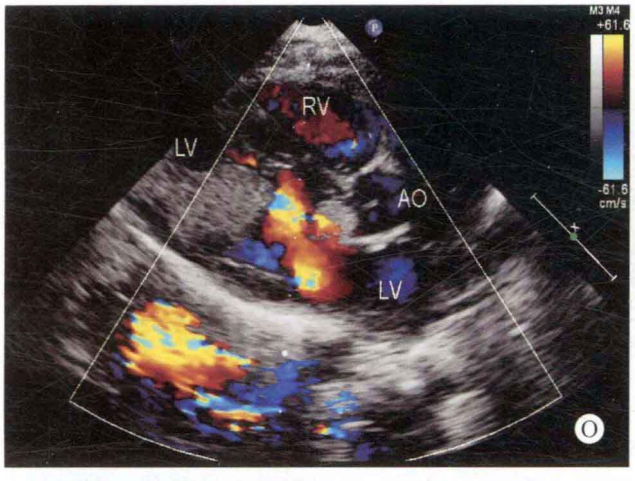
M3 M4
+61.6
-61.6
cm/s
RV
LV
AO
LV
O

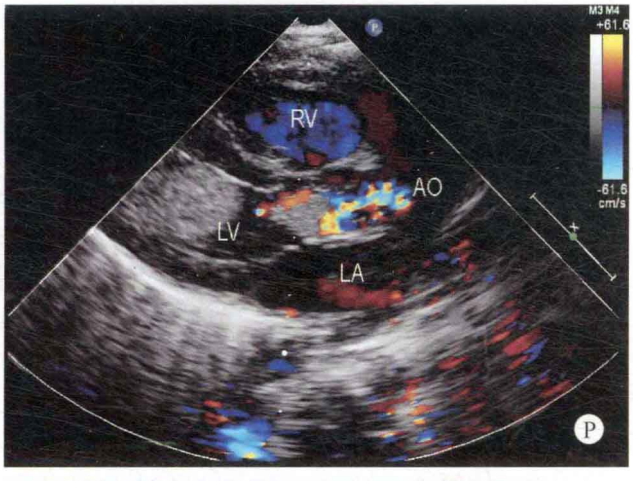
M3 M4
+61.6
-61.6
cm/s
RV
AO
LV
LA
P

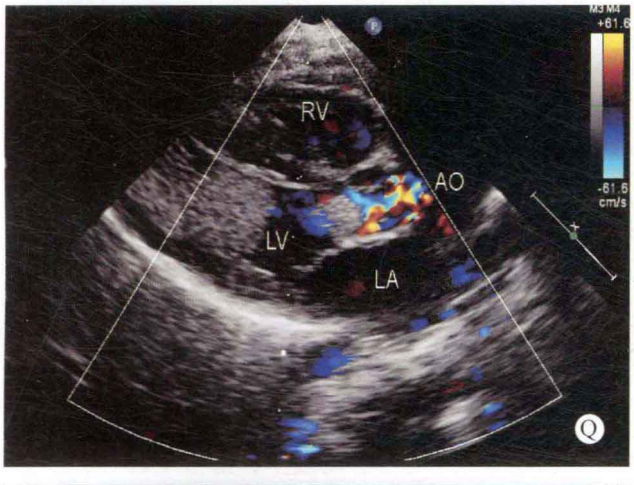
M3 M4
+61.6
-61.6
cm/s
RV
AO
LV
LA
Q

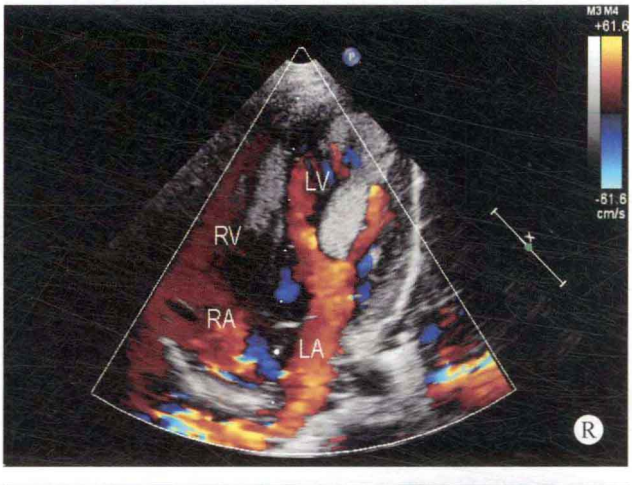
M3 M4
+61.6
-61.6
cm/s
LV
RV
RA
LA
R

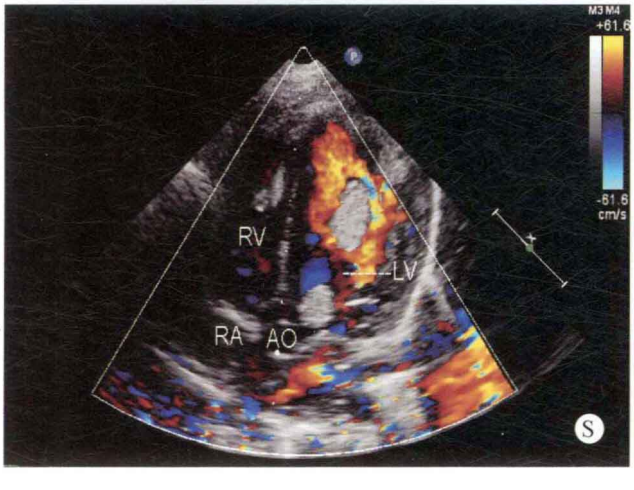
M3 M4
+61.6
-61.6
cm/s
RV
LV
RA
AO
S

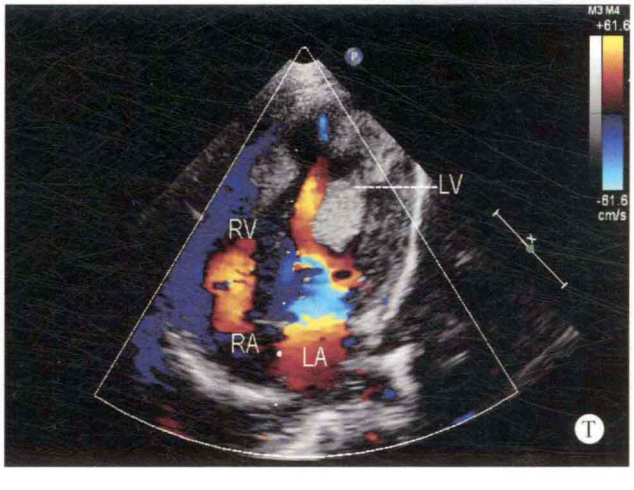
M3 M4
+61.6
-61.6
cm/s
LV
RV
RA
LA
T

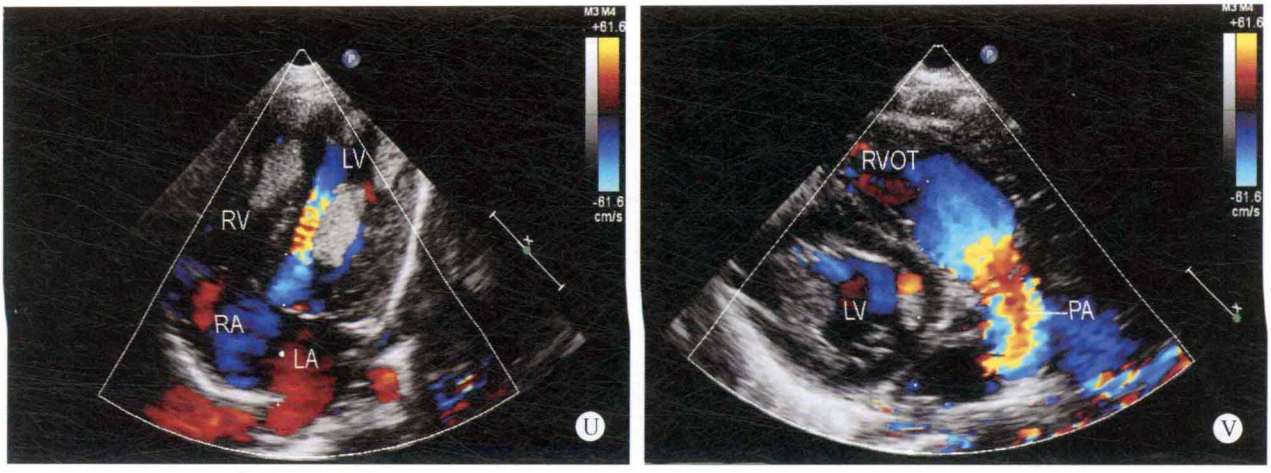

图 34-8 A. M 型主动脉波群：收缩期主动脉叶开放时，主动脉口内出现异常回声；B. M 型左心室波群：显示舒张期与收缩期左心室腔内均出现异常回声；C～E. 左心室长轴断面：显示左心室及右心室腔内均出现多发大小不一的团块状异常回声；F. 左心室心尖长轴断面：主动脉瓣下及左心室、右心室腔内均出现形态不同的异常回声；G. 肺动脉长轴断面：显示肺动脉瓣下右室流出道部位出现黄豆大小的异常回声；H～K. 心尖四腔心断面：显示左心室腔及右心室腔内均出现大小不一、形态不规则、无活动度的团块状回声；L、M. 心尖五腔心断面：位于主动脉瓣下的肿瘤样回声堵塞主动脉瓣口；N～Q. 彩色多普勒左心室长轴断面：显示血流在瘤体边缘穿梭样走行，收缩期进入主动脉瓣口时血流受阻；R～U. 彩色多普勒四腔心断面：显示心腔内的血流路径不畅通，位于左室流出道的血流呈五彩镶嵌色；V. 右室流出道－肺动脉长轴断面：收缩期进入肺动脉瓣口的血流速度增快

回声，以左心室体部及近心尖部的异常回声较大，瘤体形态不规则，无蒂、无活动性，并包绕左室心尖部。位于体部的瘤体致使左室流出道内径狭窄，主动脉瓣下的肿瘤收缩期时堵塞主动脉瓣口，致使左心室进入主动脉瓣口的血流受阻，血流量减少。由于右室流出道的瘤体较小，未能堵塞右室流出道及肺动脉瓣口。虽然心腔内出现多发的肿瘤样物，但肿瘤回声均匀，无蒂，活动度较小。

由于心腔内出现多发的占位性病变，致使双心室腔有效腔径体积减小，血流量减少，致使患儿心悸、气短、呼吸困难。

根据瘤体的形态、回声的强度、活动度、瘤体的数目及患儿的年龄等因素，考虑以横纹肌瘤可能性大。

思维要点

（1）患者发病的年龄。
（2）肿瘤的多发性。
（3）肿瘤的形态。
（4）肿瘤的活动度。
（5）无蒂性肿瘤。

病例 34-9（图 34-9）

二维超声心动图

左房内径为正常高值，其余各房室内径在正常范围。左房左侧壁及左心耳部位探及 65mm×41mm 大小的异常团块，回声强度为中低状态，瘤体形态不规则，浸润左房壁，与心房外侧壁的异常肿瘤样物分界不清。室间隔及左室壁厚度正常，运动幅度未见异常。各瓣膜形态、启闭正常。心包腔未见明显异常。

多普勒超声心动图

心内各部未探及明显异常血流信号。

超声心动图诊断

左房内占位性病变、肺癌浸润左房。

病例分析

肺癌为常见恶性肿瘤之一，部分中心性肺癌尤其是发病部位与左房相邻的左侧中心性肺癌，由于恶性肿瘤固有的浸润性生长特性，可浸润左房壁引起相应改变。例如本例患者就以阵发性房颤为首发症状就诊，在超声检查中发现左房占位从而提示肺癌浸润左房。左房内实性团块可见于血栓、黏液瘤，还需要与心包血块等房壁外肿块相鉴别。肺癌浸润左房时，表现为心房内实性占位，占位多为中低回声，宽基底，形态不规则，左房壁被破坏，占位与心房外肿瘤连成一片，房内血流可受挤压。

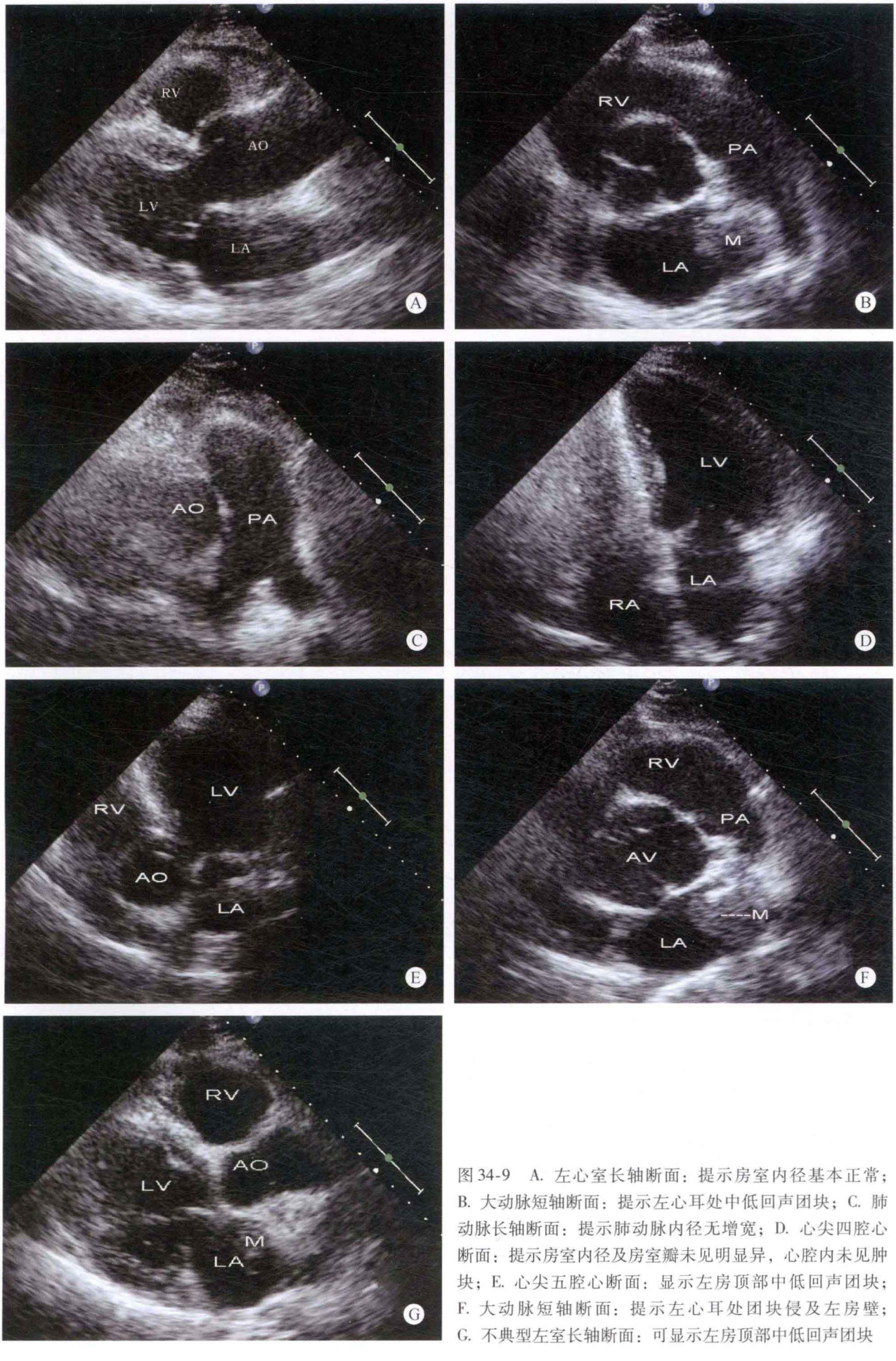

图 34-9 A. 左心室长轴断面：提示房室内径基本正常；B. 大动脉短轴断面：提示左心耳处中低回声团块；C. 肺动脉长轴断面：提示肺动脉内径无增宽；D. 心尖四腔心断面：提示房室内径及房室瓣未见明显异，心腔内未见肿块；E. 心尖五腔心断面：显示左房顶部中低回声团块；F. 大动脉短轴断面：提示左心耳处团块侵及左房壁；G. 不典型左室长轴断面：可显示左房顶部中低回声团块

该患者以阵发性房颤就诊，观察左房时发现左房侧壁有中低回声异常团块，由于房颤患者左房内团块以血栓常见，故应首先与左房血栓相鉴别。仔细观察时，发现该患者正常左心耳结构遭到破坏，肿块外壁无正常房壁组织，这是心房血栓与肿瘤的重要鉴别点，故可排除血栓诊断。又发现心房外相应位置亦可见类似回声的肿块，与心房内肿块相连，心房外肿块靠近左肺门处，故诊断为肺癌浸润左房。

思维要点

（1）患者的病史。

（2）瘤体相邻的组织结构改变。

病例 34-10（图 34-10）

二维超声心动图

右房内径增大，其余各房室内径在正常范围，左心室壁厚度正常。室间隔的右心室面可探及 32mm × 23mm 的肿瘤附着，瘤体边缘光滑，基底部较宽，无蒂、无活动性，回声较均匀。由于肿瘤瘤体主要向右心室方向膨出，致右室流出道狭窄，最窄处内径仅约 4mm。各瓣膜形态、结构及启闭未见明显异常。心包腔内未见明显积液。

多普勒超声心动图

右室流出道血流速度明显增快，峰值血流速度达 3.4m/s，压差为 46mmHg。

超声心动图诊断

右心室肿瘤、右室流出道狭窄。

病例分析

右心室是右心系统肿瘤发病率最高的部位，肿瘤的类型较多，多数无蒂，瘤体的基底部通常较宽，无活动性或活动性小，可发生于右心室的各个部位。本病例中肿瘤发生在室间隔的右室面，在四腔心及剑突下双心室断面可清晰显示瘤体大小和位置。该肿瘤无蒂，且瘤体基底部宽，无活动性，回声密度较均匀，通常是恶性肿瘤的可能性大。同时瘤体造成右室流出道狭窄，出现类似于肺动脉口狭窄的体征。此外，恶性肿瘤患者可出现原发病灶或转移病灶的表现。

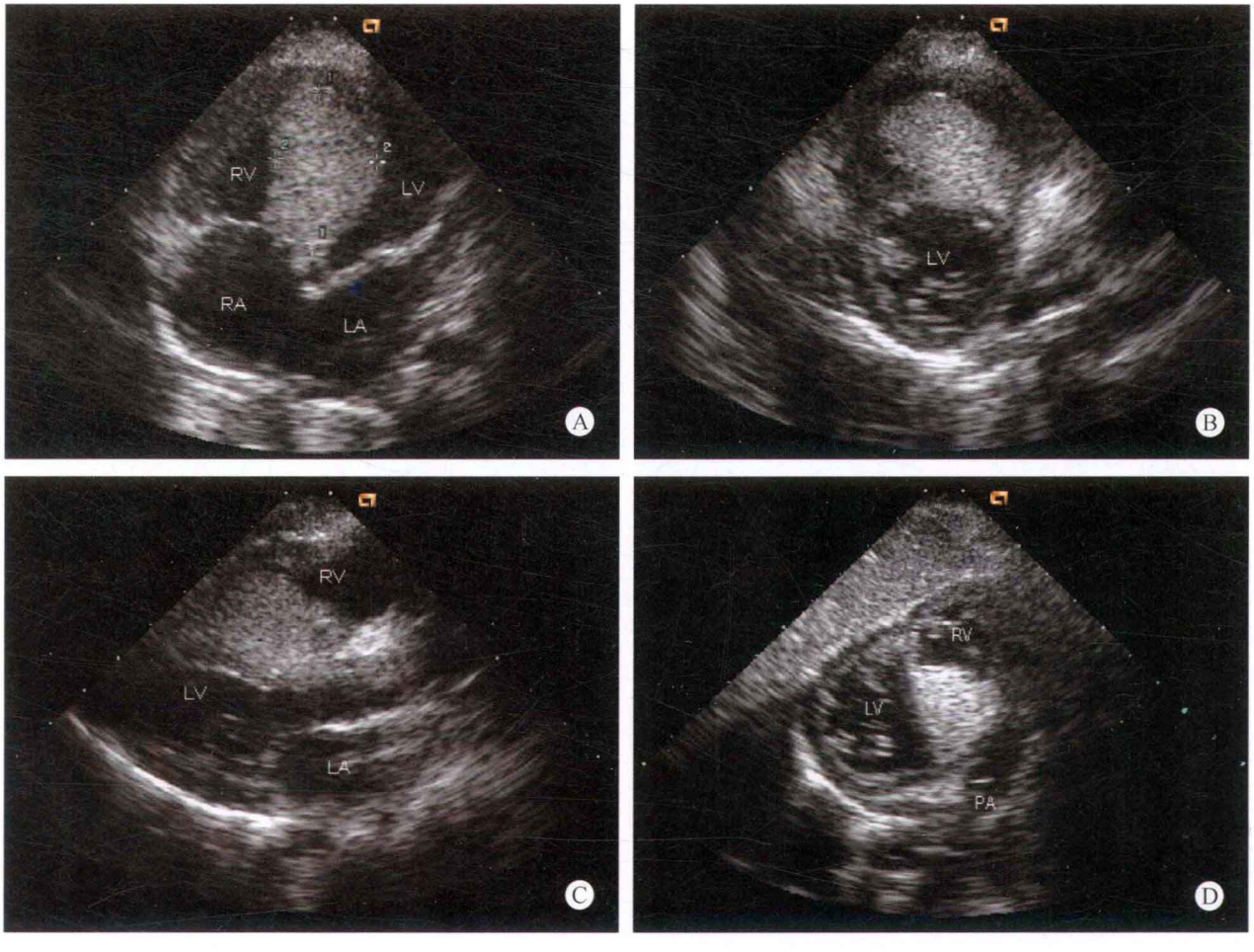

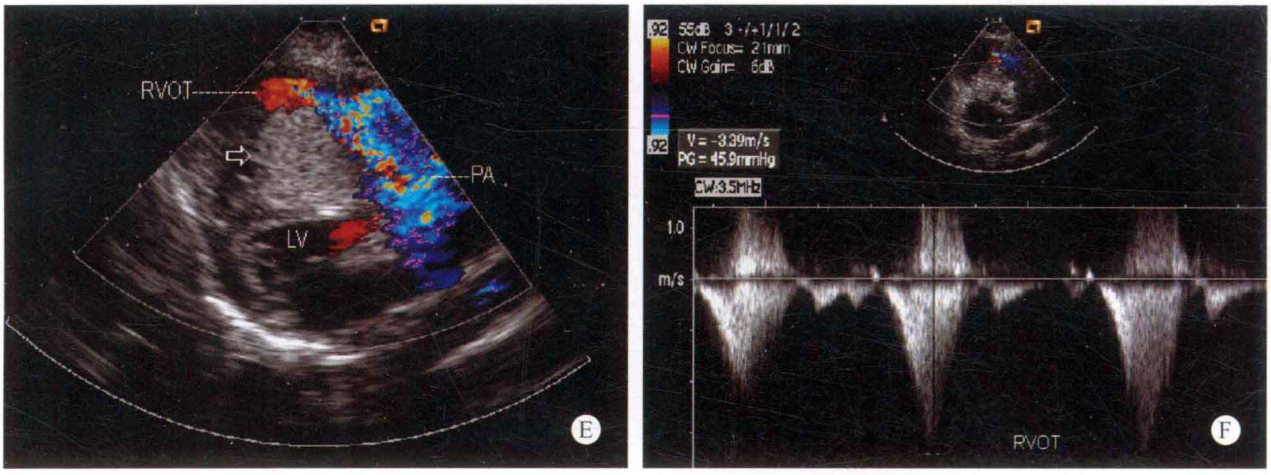

图 34-10　A. 心尖四腔心断面：显示室间隔右室面占位性病变；B. 胸骨旁左室短轴断面：显示室间隔右室面占位性病变；C. 胸骨旁左室长轴断面：显示室间隔右室面占位性病变；D. 剑突下右室流出道断面：显示室间隔右室面占位性病变造成右室流出道梗阻；E. 彩色多普勒显示右室流出道高速血流；F. 频谱多普勒显示右室流出道高速血流，峰值流速达 3.4m/s

超声心动图是心脏肿瘤最重要、最简便可靠的无创性检查方法，尤其是二维超声可对心脏肿瘤的部位、大小、活动性、与周围结构的关系及并发症和疗效，甚至对某些肿瘤的性质等，提供比较详尽的诊断和鉴别诊断资料，成为检查心脏肿瘤的首选方法。心脏肿瘤可出现于心脏大血管的各部位，包括心内膜、瓣膜、心肌、心包和心血管腔等，其中原发性肿瘤以左心房最多见，继发性肿瘤以累及心包为主。通过超声检查，结合临床表现和其他辅助检查等，可对心脏肿瘤的性质进行提示性诊断。良性肿瘤的形态多数较规则，内部回声较均匀，常有蒂，活动度通常较大，一般不伴有心包积液。恶性肿瘤通常呈不规则形，内部回声通常不均匀，一般无蒂且基底部较宽，活动度较小，多数伴有心包积液。有的心脏肿瘤，超声有特殊的表现，如黏液瘤、囊肿等，基本上可对这些肿瘤的性质、类型进行诊断。

鉴别诊断

1. 右心室室间隔侧肿瘤应与肥厚型心肌病相鉴别　肥厚型心肌病的室间隔弥漫性增厚，心肌回声异常，呈斑点状；而右心室室间隔侧肿瘤的回声密度通常较均匀。梗阻性肥厚型心肌病致左室流出道狭窄，二尖瓣前叶可出现收缩期向前运动；而右心室室间隔侧肿瘤，由于左心室受到肿瘤压迫，二尖瓣开放幅度减小。通常二者不难鉴别。

2. 右心室血栓　血栓多数发生于瓣膜病、心肌病、人造瓣膜和心肌梗死等心血管病的基础上，其性质、病理改变与心脏肿瘤不同，通常有不同的病史和临床表现，一般不易混淆。

3. 室间隔肿瘤　室间隔肿瘤极为少见，肿瘤可为实质性，也可为囊性。实质性肿瘤位于室间隔的中下部，将室间隔部位的心肌分开，一般肿瘤本身无活动性。室间隔囊性肿瘤应与室间隔夹层相鉴别。

思维要点

（1）临床病史。
（2）相关疾病。
（3）与血栓、肥厚型心肌病、室间隔肿瘤鉴别。

病例 34-11　男，74 岁（图 34-11）

二维超声心动图

左房内径扩大，其余各房室内径在正常范围，室间隔及左室壁厚度正常，运动幅度及收缩期增厚率未见明显异常。左心房内探及约 50mm × 60mm 的异常瘤体状回声，回声较均匀。其蒂附着于左房后侧壁，瘤体随心动周期运动，并可出现分叶现象。舒张期部分瘤体经二尖瓣口进入左心室，堵塞二尖瓣口，致使二尖瓣口的有效瓣口面积减小，收缩期返回左房内。其余各瓣膜结构、功能未见明显异常。心包腔未见明显异常。

多普勒超声心动图

舒张期左心房进入二尖瓣口的血流受阻，血流速度增快。收缩期二、三尖瓣口探及少量反流。

超声心动图诊断

左房黏液瘤（蒂位于左心房后侧壁）。

病例分析

黏液瘤是发病率最高的心脏良性肿瘤，可发生于心脏各个房室，但最常发生于左心房。由于黏液瘤具有特征性的超声表现，因此超声心动图是诊断黏液瘤的最佳

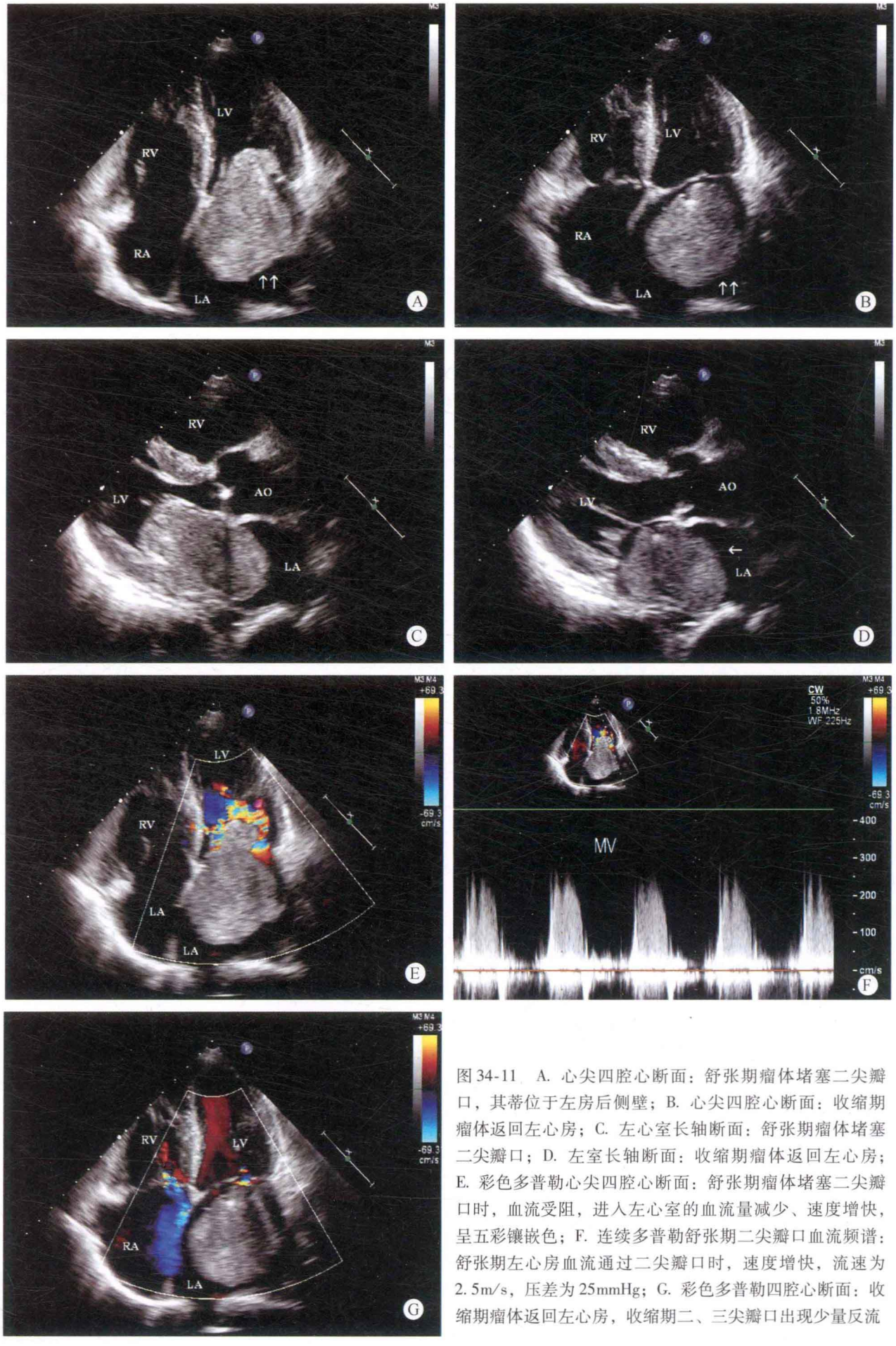

图 34-11 A. 心尖四腔心断面：舒张期瘤体堵塞二尖瓣口，其蒂位于左房后侧壁；B. 心尖四腔心断面：收缩期瘤体返回左心房；C. 左心室长轴断面：舒张期瘤体堵塞二尖瓣口；D. 左室长轴断面：收缩期瘤体返回左心房；E. 彩色多普勒心尖四腔心断面：舒张期瘤体堵塞二尖瓣口时，血流受阻，进入左心室的血流量减少、速度增快，呈五彩镶嵌色；F. 连续多普勒舒张期二尖瓣口血流频谱：舒张期左心房血流通过二尖瓣口时，速度增快，流速为 2.5m/s，压差为 25mmHg；G. 彩色多普勒四腔心断面：收缩期瘤体返回左心房，收缩期二、三尖瓣口出现少量反流

方法，其敏感性可达100%。左房黏液瘤通常起源于房间隔上卵圆窝的边缘，少数可发生于心房其他任何部位，本例发生于左房后侧壁。超声心动图检查时不仅要明确诊断，而且要明确黏液瘤的位置、活动度、附着点以及对血流动力学的影响等。

✧ 思维要点

（1）与脂肪瘤的鉴别。
（2）与其他肿瘤的鉴别。

四、检查过程中的思维方式

心脏肿瘤种类繁多，如比较少见的施万细胞瘤、发生于房间隔内及室间隔内的肿瘤、淋巴管瘤、淋巴管囊肿、间叶细胞瘤、脂肪瘤、心腔内多发性肿瘤等，但以黏液瘤最为多见，而黏液瘤又以发生于左心房最为多见。在检查的过程中应注意到各类肿瘤的形态、运动状态、回声的性质、有无蒂的附着，以便对肿瘤的性质尽可能地做出定性诊断。

超声心动图对心腔内的占位性病变有较强的检出率，但对肿瘤的定性诊断有一定的难度。由于心腔内黏液瘤的发病率较高，而且其形态及回声性质有一定的特征性，超声心动图对黏液瘤的定性诊断准确率较高，但是黏液瘤与脂肪瘤的形态极为相似，而脂肪瘤的发病率较低，因此对于经验较少的医师可出现将脂肪瘤诊断为黏液瘤的现象。脂肪瘤与黏液瘤应用超声观察所不同的是脂肪瘤包膜完整，无分叶状改变，仅出现细微的不同之处，应注意鉴别。

黏液瘤
- 回声呈分叶状
- 瘤体回声均匀
- 瘤体有蒂
- 多发于左心房
- 活动度较大

脂肪瘤
- 瘤体包膜完整
- 瘤体回声均匀但较强
- 瘤体有蒂
- 多发于左心房
- 有活动度

淋巴管囊肿常发生于主动脉瓣下，有完整的囊壁，内为无回声区域，随心室的收缩与舒张，瘤体的形态出现改变，但因注意与重度的主动脉瓣脱垂相鉴别。主动脉瓣脱垂组织位于左室流出道时，与囊肿极为相似，但如果注意到脱垂的瓣叶没有蒂组织，两者之间可做出鉴别。

淋巴管囊肿
- 瘤体有蒂
- 有完整的包膜
- 瘤体内为液性暗区

主动脉瓣脱垂
- 无瘤体
- 主动脉瓣叶脱垂组织
- 无液性暗区

淋巴管瘤常发生于心外膜部位，而且复发率较高，应注意与心包腔内的肿瘤相鉴别，因此在应用超声心动图观察时，应对瘤体所在的部位加以鉴别。但绝大多数的肿瘤需通过病理做出定性的诊断。

对于心腔内无蒂性肿瘤应注意与心腔内血栓相鉴别，左房内血栓多位于左心耳部位，为房颤的并发症，而风湿性心脏病二尖瓣狭窄无反流的患者，心房腔内可出现形体较大而且多发的血栓，但结合患者的病史不难鉴别。

右心室室间隔侧肿瘤应与肥厚型心肌病相鉴别。肥厚型心肌病的室间隔弥漫性增厚，心肌回声异常，呈斑点状改变；而梗阻性肥厚型心肌病由于二尖瓣前叶出现收缩期向前运动，导致左室流出道狭窄。但右心室室间隔侧肿瘤的回声密度通常较均匀，由于左心室受到肿瘤压迫，二尖瓣开放幅度减小。通常二者不难鉴别。

室间隔内肿瘤极为少见，肿瘤可为实质性，也可为囊性。实质性肿瘤位于室间隔的中下部，将室间隔部位的心肌分开，一般肿瘤本身无活动性。室间隔囊性肿瘤应与室间隔夹层相鉴别。

✧ 思维要点

（1）患者的病史。
（2）有无其他相关性疾病。
（3）肿瘤的形态、活动度。
（4）肿瘤出现的部位。
（5）瘤体有无蒂。
（6）瘤体的回声强度。

（本章病例34-1～34-8由刘延玲提供，病例34-9由王剑鹏提供，病例34-10由许闻桥提供，病例34-11由吕秀章提供。）

（刘延玲　王剑鹏　许闻桥　吕秀章）

第三十五章　心包疾病

心包疾病（pericardial diseases）中较为常见的是心包积液，而其他心包疾患均较为少见，如缩窄性心包炎及各种心包肿瘤。

一、病理解剖及病理生理

1. 缩窄性心包炎　为心包膜明显增厚粘连，发生纤维化和钙化，以房室瓣环部位为著，使其形成坚硬的盔甲状瘢痕组织，致心室舒张明显受限。腔静脉与肝静脉明显扩张。

2. 心包肿瘤　肿瘤的种类较多，部分患者为转移性肿瘤。原发性肿瘤有纤维瘤、神经纤维瘤、横纹肌瘤、淋巴管瘤、脂肪瘤等，还可出现心包囊肿，但大多数为实质性瘤体。心包肿瘤可同时出现心包积液，致使心室腔受到挤压，瘤体也可压迫心脏，使有效心腔径减小。

二、临床表现

不同的心包疾病可出现不同的临床表现，患者可出现乏力、心慌、气短、食欲不振等症状，严重时患者可出现腹水、下肢水肿、呼吸困难等症状。

三、超声心动图表现

病例 35-1（图 35-1）

✧ 二维超声心动图

左右心房轻度增大，左右心室内径正常，脏层与壁层心包膜增厚，两者在心动周期中相对位置无明显变化，呈平行运动，提示心包粘连。右室壁运动大致正常，室间隔随左右心室瞬时压差变化左右摆动。各瓣膜形态、结构及启闭运动未见明显异常。大动脉关系、内径正常。下腔静脉增宽，吸气萎陷率减小 <50%。

✧ 多普勒超声心动图

二尖瓣血流吸气时 E 峰流速减低 >20%，二、三尖瓣少量反流。

✧ 超声心动图诊断

缩窄性心包炎。

✧ 病例分析

缩窄性心包炎的患者通常心房扩大，尤其是右房扩大较为明显。该患者因下肢水肿就诊，虽然右房增大不很明显，但发现下腔静脉明显扩张，仍可提示右房压明显升高。右房增大不明显的原因考虑为该患者心包增厚比较均匀，心房周围心包增厚后导致右房受压无法扩张。动态观察室壁运动时脏层与壁层心包的相对关系，可发现心包的增厚、粘连对室壁运动的影响。

检查缩窄性心包炎患者通常首先发现的是心房扩大，心室变形，房室瓣环成角，同时由于右房压增高，下腔静脉会出现扩张，而且吸气萎陷率减小，通常 <50%。然后仔细观察心包，会发现心包增厚、钙化等特征性表现。动态观察时，会发现由于心包的增厚、粘连，脏层和壁层心包在心动周期中相对运动很小，由此导致心脏

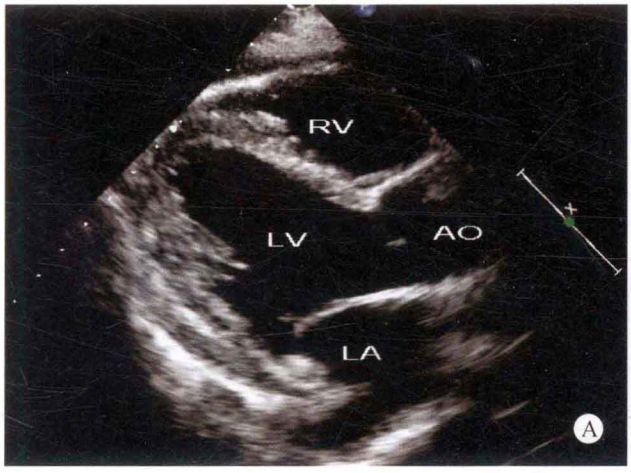

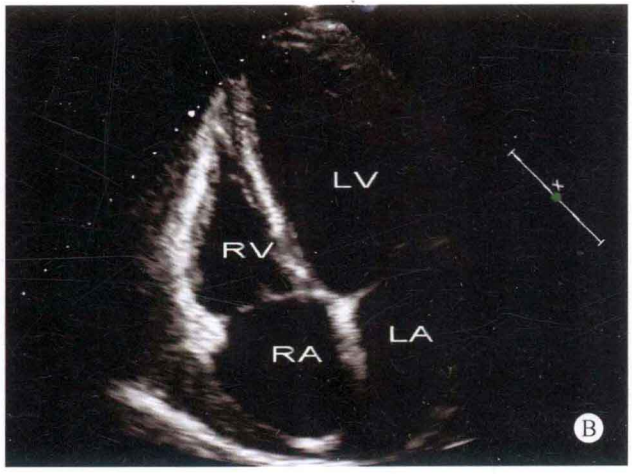

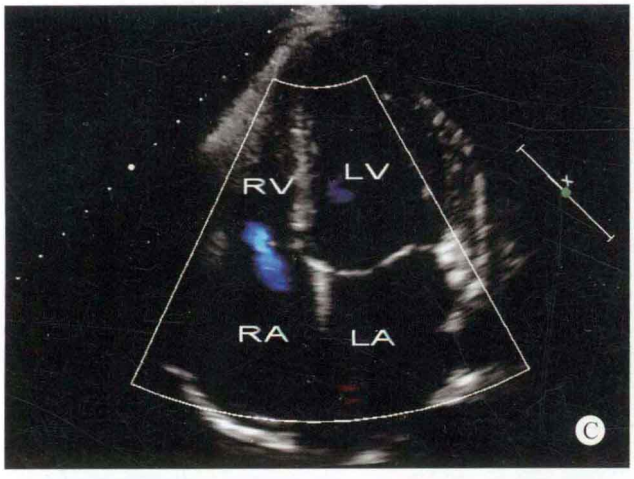
RV
LV
RA
LA
C

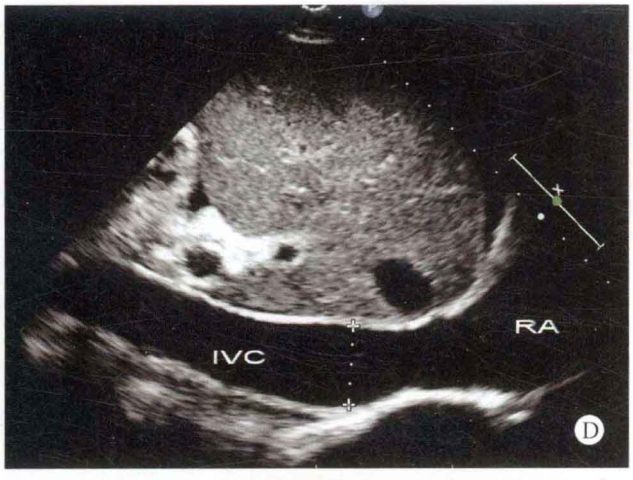
IVC
RA
D


RV
RA
LA
E

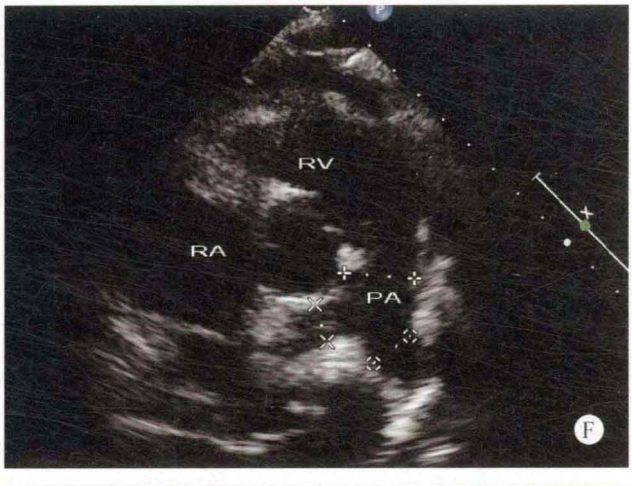
RV
RA
PA
F


RV
LV
G

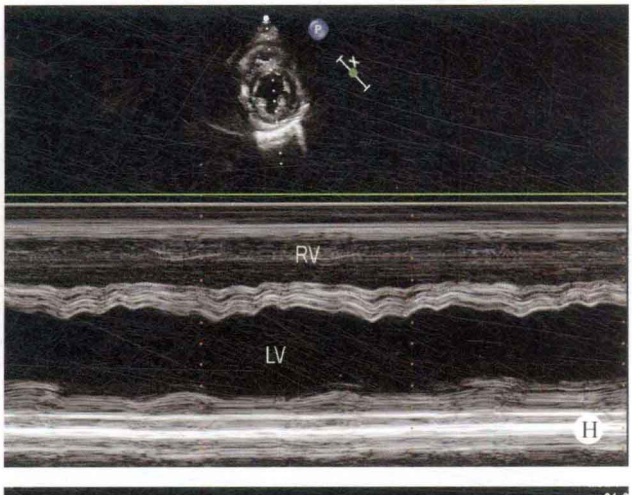
RV
LV
H

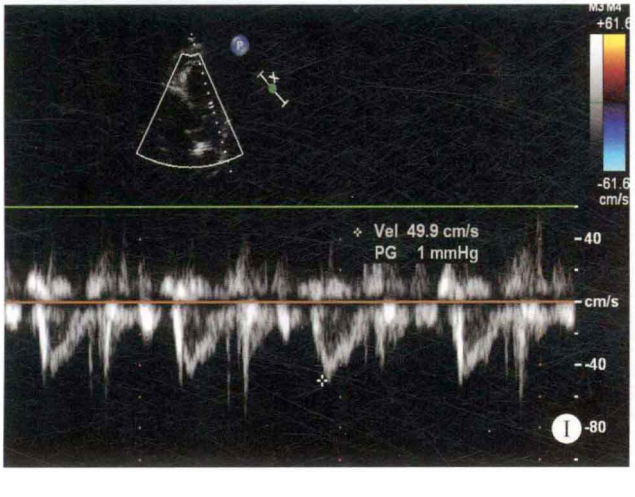
M3 M4
+61.6
-61.6
cm/s
Vel 49.9 cm/s
PG 1 mmHg
-40
cm/s
-40
-80
I

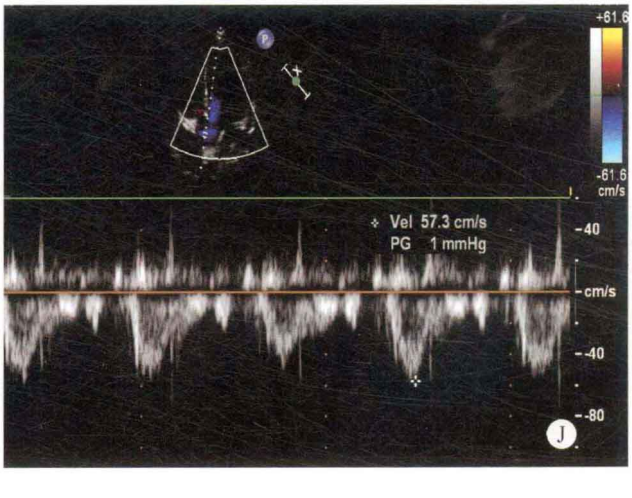
+61.6
-61.6
cm/s
Vel 57.3 cm/s
PG 1 mmHg
-40
cm/s
-40
-80
J

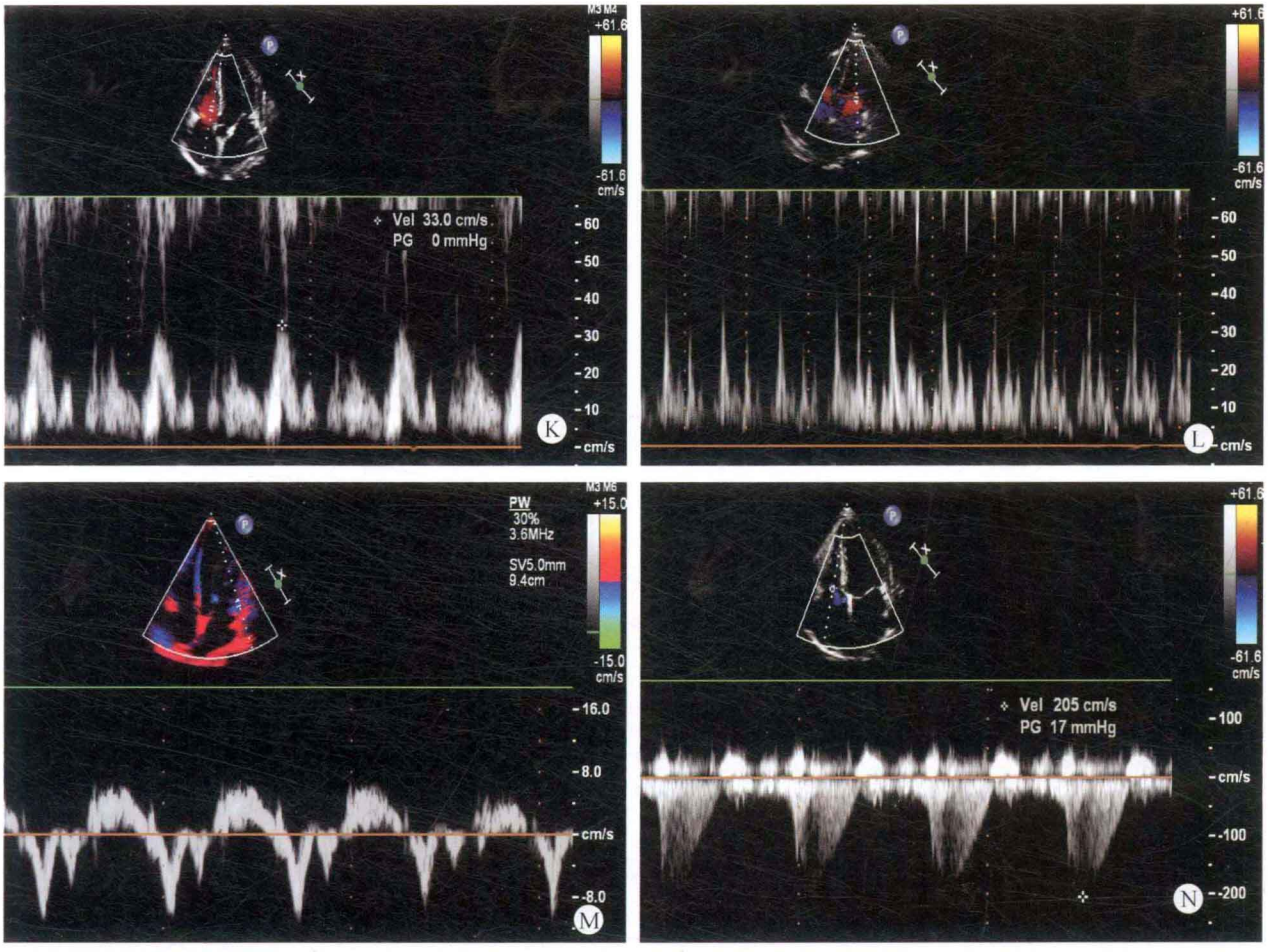

图 35-1 A. 左心室长轴断面：显示左房轻度增大，心包增厚；B. 心尖四腔心断面：显示双房轻度增大，右心房室侧方心包增厚；C. 心尖四腔心断面：彩色多普勒显示三尖瓣少量反流；D. 下腔静脉明显增宽；E. 大动脉短轴断面：显示右室前壁心包增厚；F. 肺动脉内径无增宽；G. 左室短轴断面：显示心包增厚；H. M 超声型显示室间隔左右摆动；I. 肺动脉瓣前向流速偏低；J. 主动脉瓣前向流速偏低；K. 三尖瓣前向流速偏低；L. 深吸气时二尖瓣前向流速减低；M. 二尖瓣环舒张早期运动速度无明显减慢；N. 三尖瓣反流频谱，提示肺动脉收缩压正常

室壁运动的异常。部分患者还可同时出现心包积液。

✧ 鉴别诊断

缩窄性心包炎主要需与限制型心肌病和房颤等引起的心房扩大相鉴别。限制型心肌病虽然也表现为心房扩大，但无心包增厚及回声增强等表现，舒张期二尖瓣峰值流速受呼吸影响变化较小，组织多普勒可发现房室瓣环舒张早期运动速度明显减慢。另外，缩窄性心包炎患者心室由于受增厚心包压迫，往往出现变形，房室瓣环成角多较明显。心包的增厚有时还需要与心包处的正常脂肪垫组织相鉴别，尤其是当脂肪垫较厚，且合并少量心包积液时，脂肪垫通常回声较低，附着于脏层心包，与壁层心包无粘连，心脏运动时易变形，不会影响脏层和壁层心包的相对运动。

✧ 思维要点

（1）缩窄性心包炎的诊断要点。

（2）如何与限制型心肌病相鉴别。

病例 35-2 女，65 岁（图 35-2）

✧ 二维超声心动图

左心房室内径增大，右心房室内径在正常范围，室间隔与左心室壁增厚，运动幅度增强。主动脉瓣为三叶瓣，瓣叶明显增厚、钙化、粘连，开放受限，关闭欠佳；升主动脉呈狭窄后扩张；三尖瓣叶关闭欠佳；二尖瓣叶、肺动脉瓣形态及启闭运动未见异常。左心室后壁及右心室前壁的心包腔内均可探及液性暗区，其舒张末期的宽度：左心室后壁心包腔内约为 19mm，左心室侧壁的心包腔内约为 28mm，右心室前壁的心包腔内约为 13mm。

✧ 多普勒超声心动图

收缩期主动脉瓣口的血流速度增快，流速为

5.2m/s，压差为108mmHg。舒张期可探及少量反流，流速为4.1m/s，压差为67mmHg。收缩期二尖瓣口探及少量反流，流速为5.3m/s，压差为112mmHg；三尖瓣口探及中量反流，流速为4.4m/s，压差为77mmHg。估测肺动脉压力约为87mmHg。

超声心动图诊断

风湿性心脏病、主动脉瓣狭窄、主动脉瓣少量反流、三尖瓣关闭不全、三尖瓣中量反流、肺循环高压、中等量心包积液。

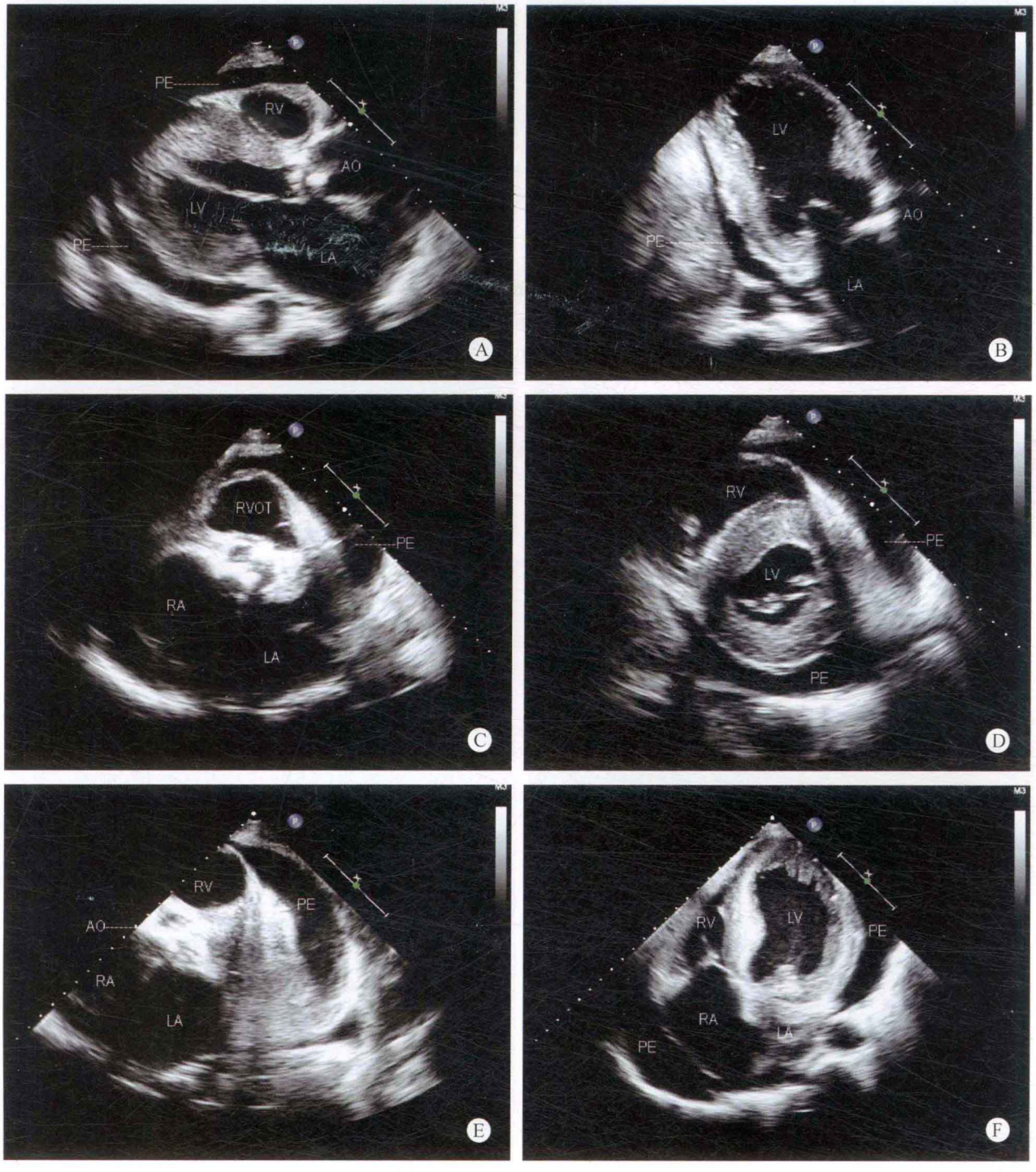

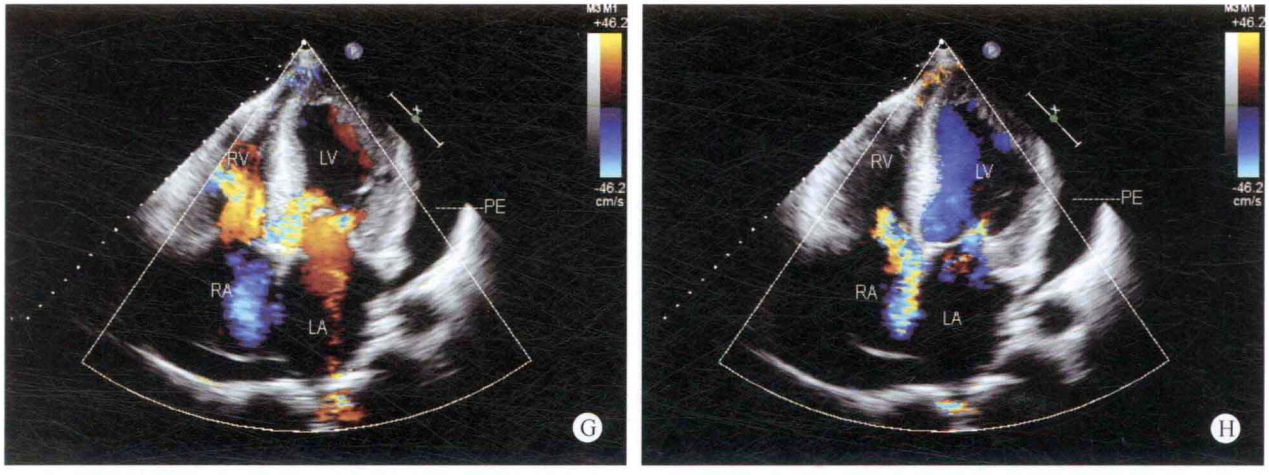

图 35-2 A. 左心室长轴断面：左心房室内径增大，室间隔与左心室壁增厚，主动脉瓣叶增厚，回声增强，呈团块状改变，瓣叶开放幅度明显减小，右心室前壁及左心室后壁的心包腔内出现液性暗区；B. 左心室心尖长轴断面：主动脉瓣叶增厚，左心室后侧壁增厚，心包腔内可探及液性暗区；C. 大动脉短轴断面：双心房增大，主动脉瓣的三个瓣叶回声增强、增厚，呈团块状改变，收缩期开放时，开放幅度明显减小，右室流出道及肺动脉外侧壁的心包腔内出现液性暗区；D. 左心室短轴断面：室间隔与左室壁增厚，运动幅度增强，左心室及右心室的心包腔内出现液性暗区，液性暗区内无明确的纤维素样及血块样回声；E. 大动脉短轴断面：主动脉瓣叶增厚，回声增强，开放幅度受限，右心室及主肺动脉的外侧壁探及液性暗区；F. 心尖四腔心断面：左心房室增大，室间隔与左心室壁增厚，左心室的外侧壁及右侧房室瓣环部位显示出现液性暗区；G. 舒张期彩色多普勒心尖四腔心断面：由于心包积液致左侧房室瓣环部位受到挤压，左心房的血流进入左心室时，血流出现轻度的加速，左室流出道可探及源于主动脉瓣口的少量反流；H. 收缩期彩色多普勒心尖四腔心断面：右心房内探及源于三尖瓣口的少量反流，呈蓝五彩镶嵌色，左心室左侧壁的心包腔内探及液性暗区

病例分析

患者的主动脉瓣明显增厚、钙化，开放幅度明显减小，瓣叶钙化的组织几乎完全堵塞主动脉瓣口，致使左心室的阻力负荷增加，室间隔与左心室壁厚度增厚，左心室腔径增大。随着病程的延长，患者出现心功能降低现象，致左室射血分数减低，三尖瓣口出现中等量的反流，心包腔内出现液性暗区。但液性暗区内未能探及明确的异常组织回声，因此考虑为由于患者心功能逐渐降低所致。

思维要点

（1）心包积液的性质。

（2）患者同时伴有瓣膜性心脏病与心包积液之间的关系。

（3）心包积液的部位。

（4）心包积液的定量。

病例 35-3 男，10 个月（图 35-3）

二维超声心动图

右心房室内径在正常范围，室间隔厚度正常，运动幅度尚可，左室后壁边缘显示不清晰。房、室间隔连续性良好。各瓣膜形态、结构及启闭运动未见异常。大动脉连接关系及发育正常。左心室后壁、下壁及侧壁部位

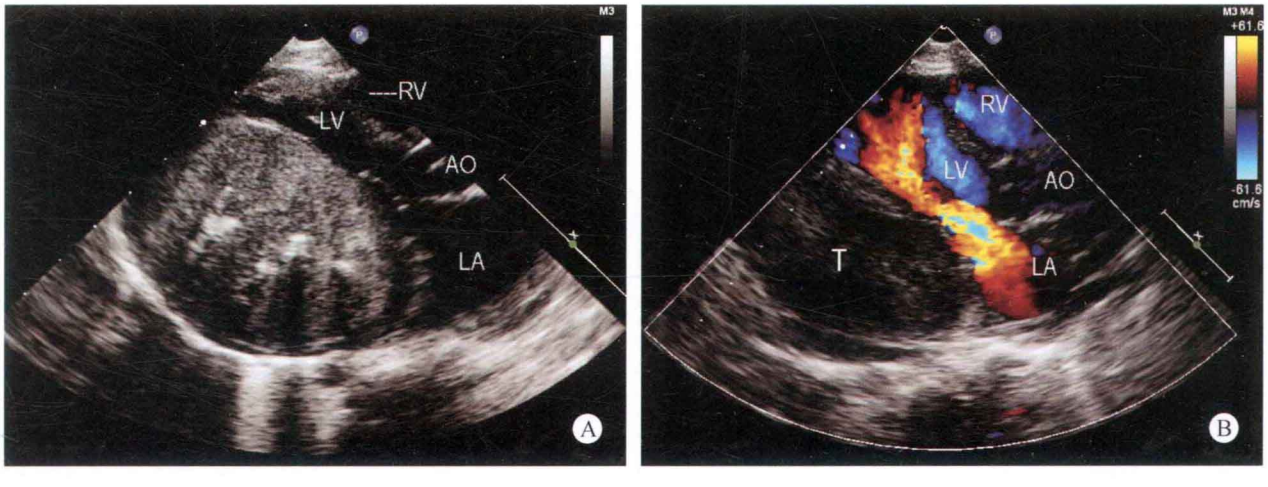

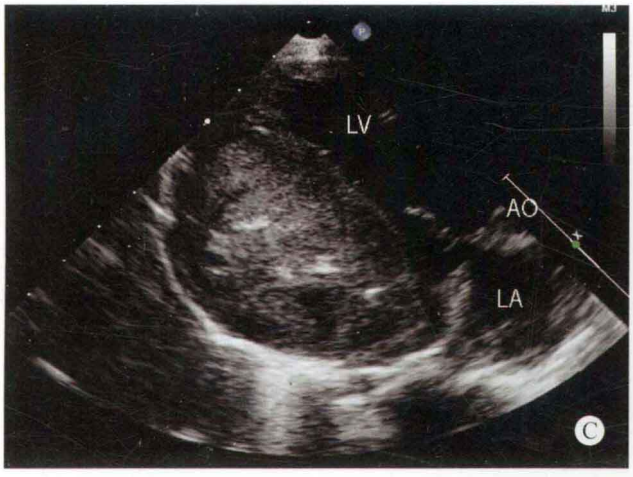
LV
AO
LA
C

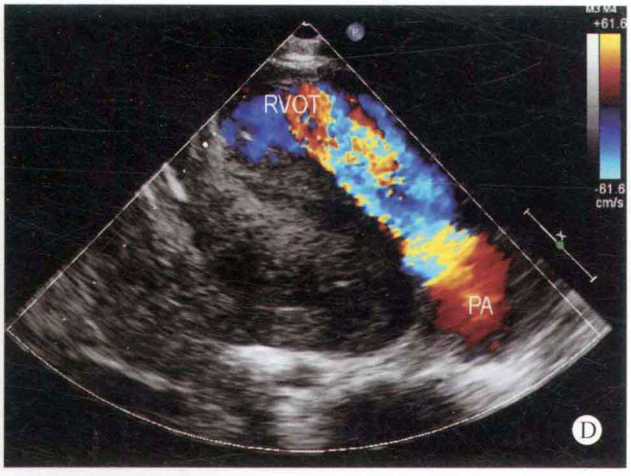
RVOT
PA
-81.6
cm/s
D

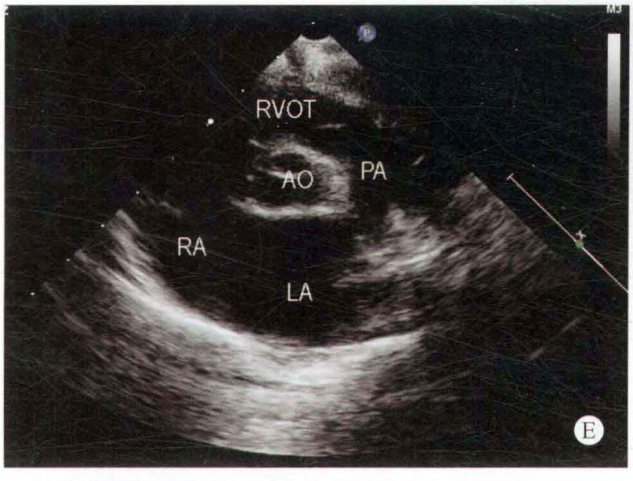
RVOT
AO
PA
RA
LA
E

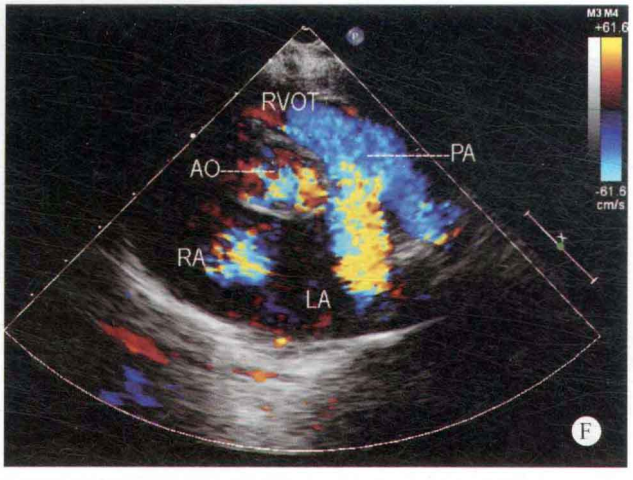
RVOT
AO
PA
RA
LA
-81.6
cm/s
F

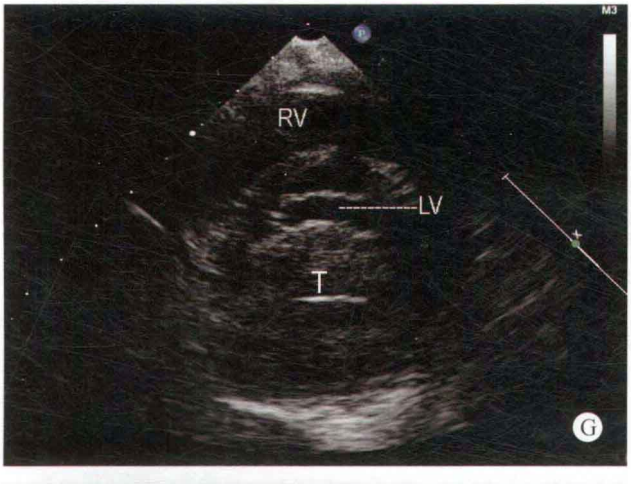
RV
LV
T
G

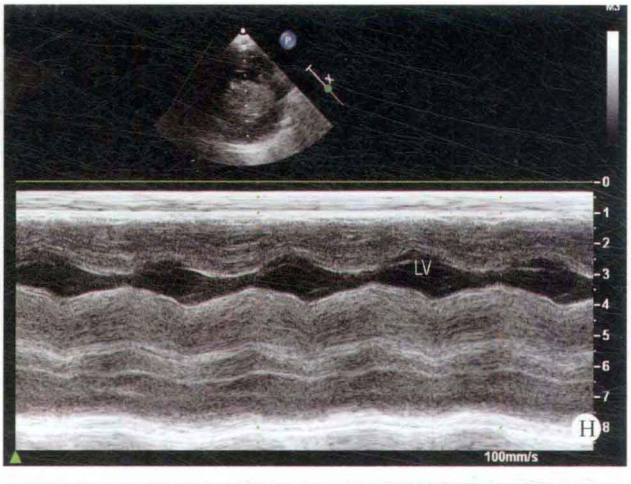
LV
H
100mm/s

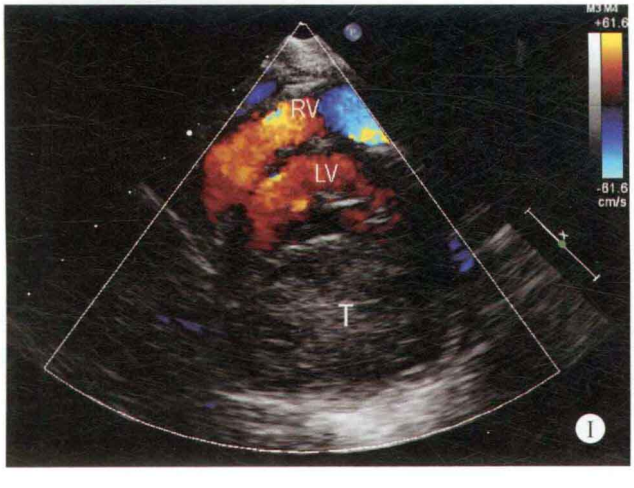
RV
LV
T
-81.6
cm/s
I

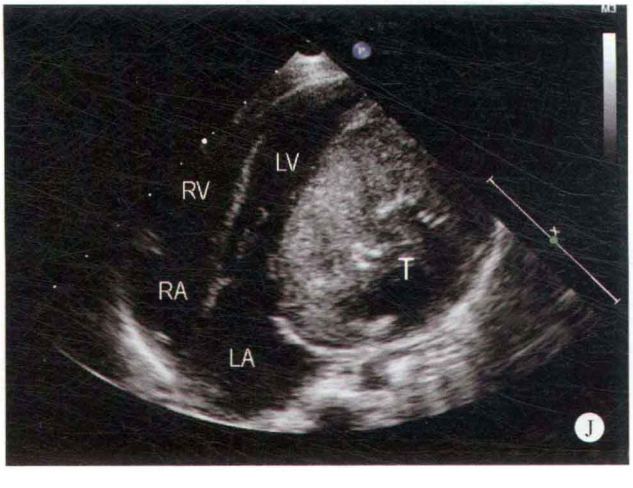
LV
RV
T
RA
LA
J

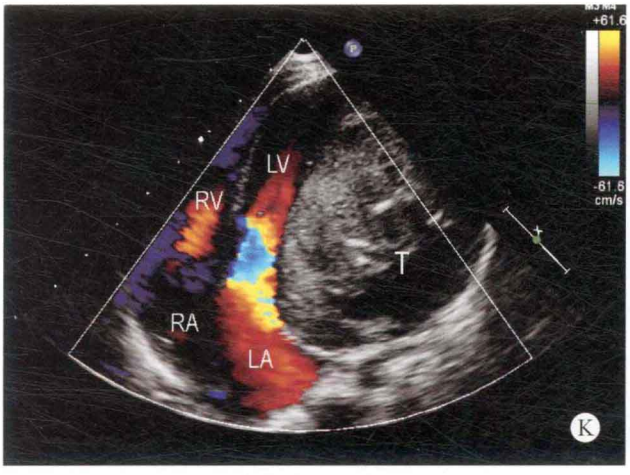
LV
RV
T
RA
LA
K

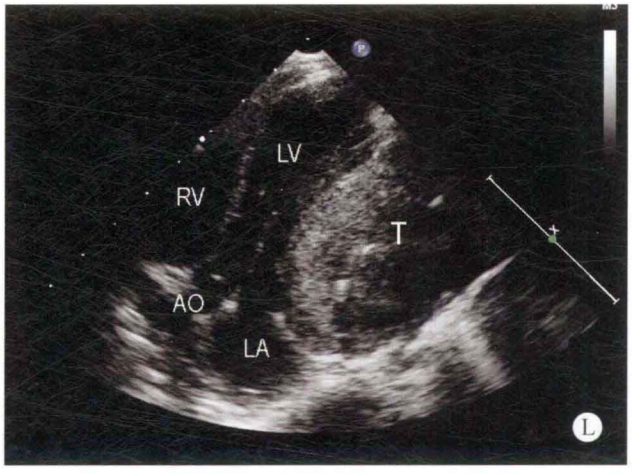
LV
RV
T
AO
LA
L

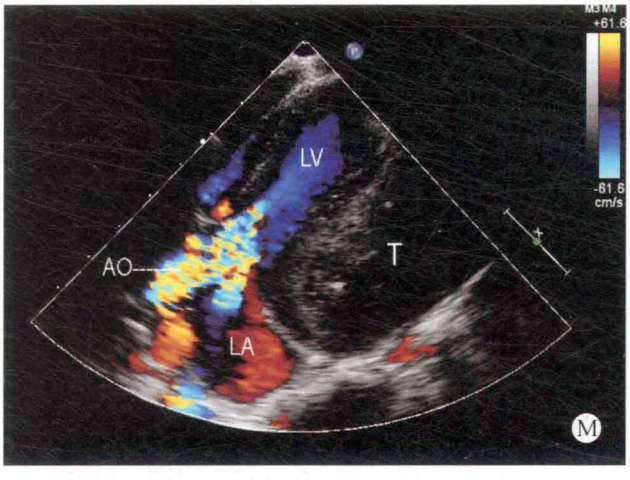
LV
AO
T
LA
M

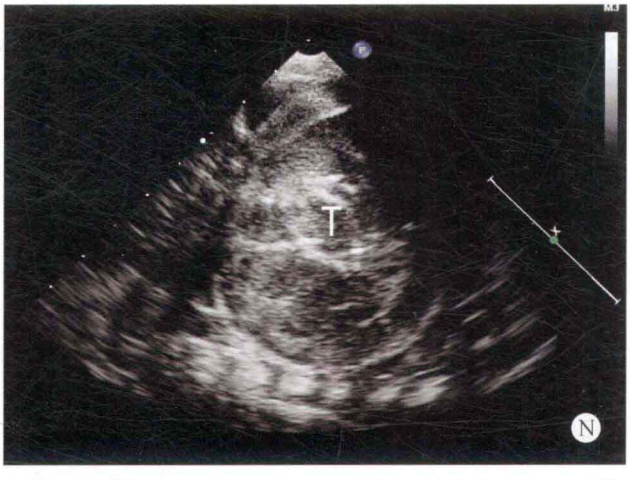
T
N

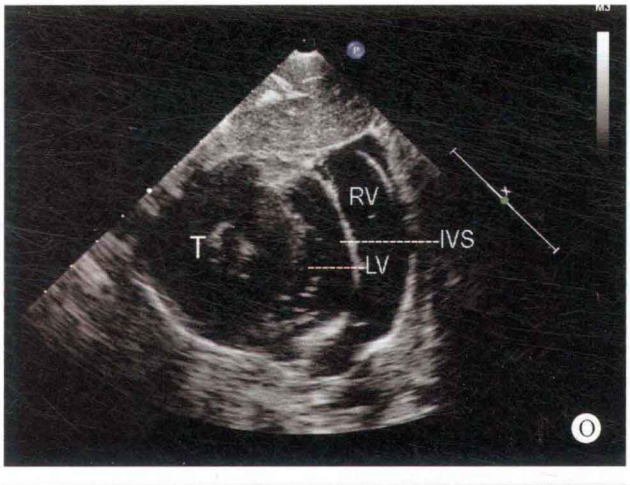
RV
T
IVS
LV
O

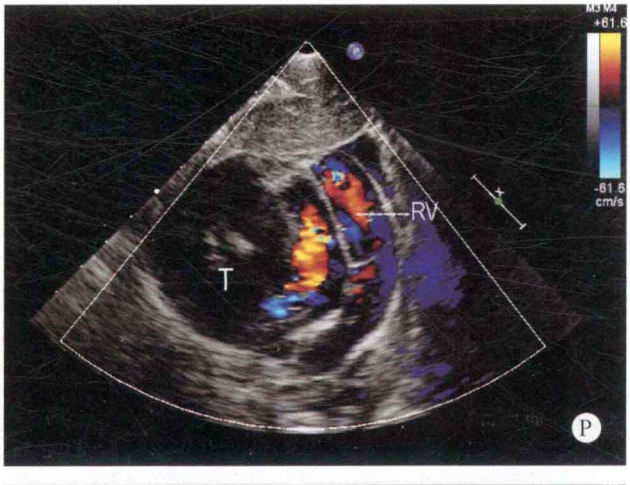
RV
T
P

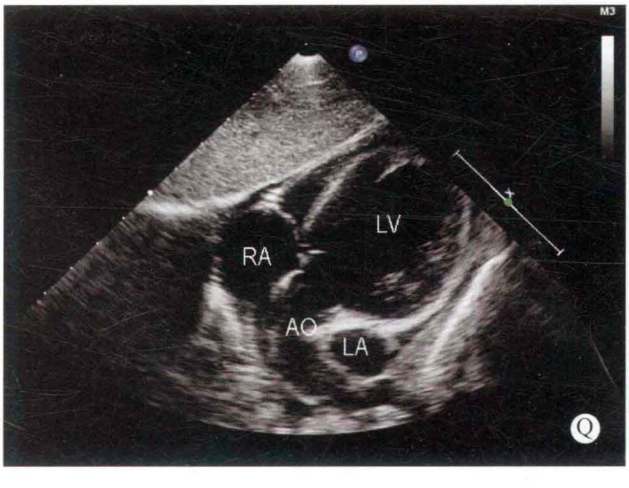
LV
RA
AO
LA
Q

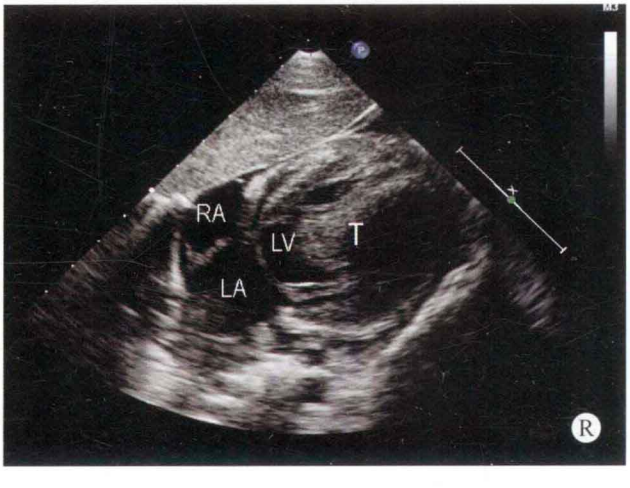
RA
LV
T
LA
R

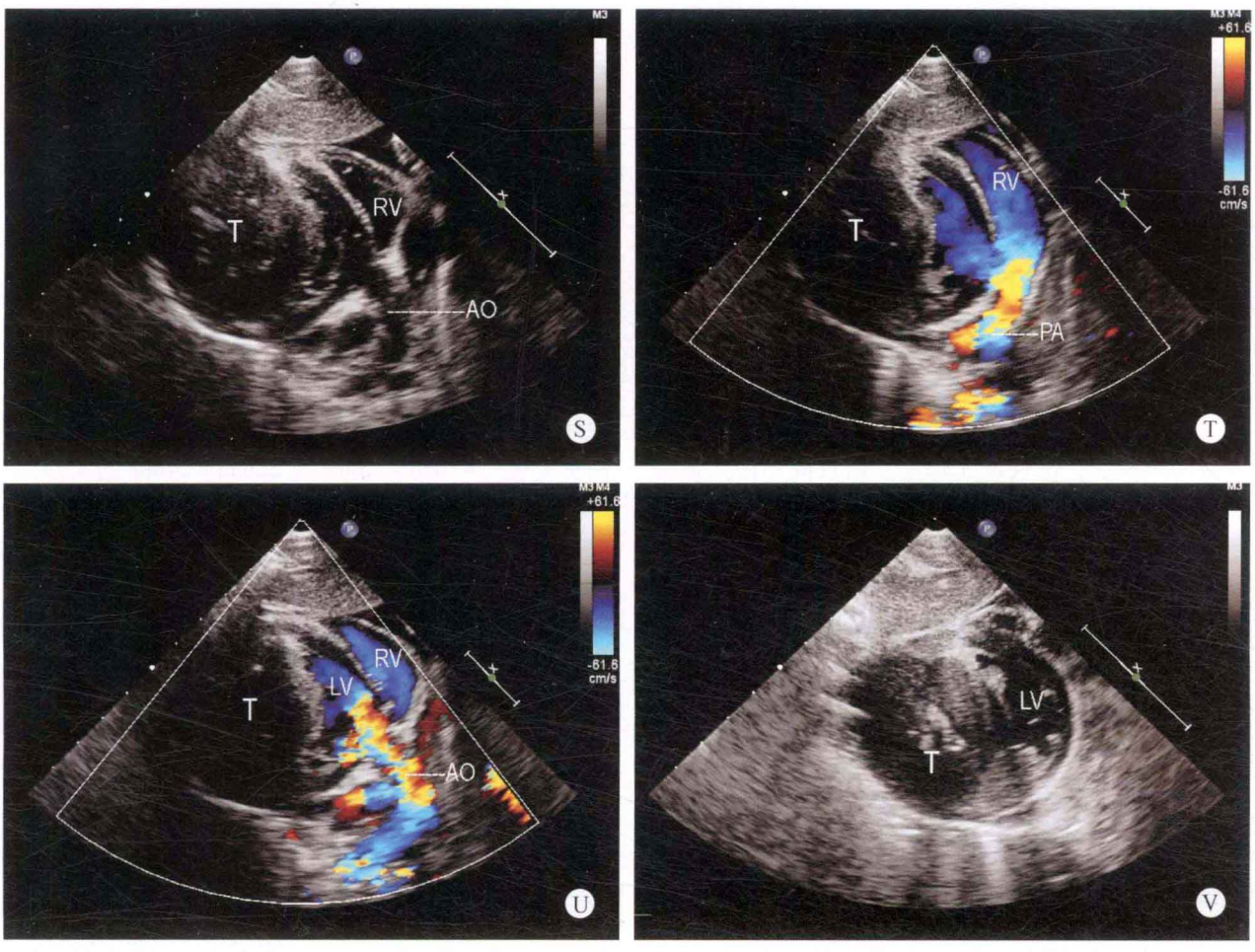

图 35-3　A. 左心室长轴断面：左心室后下壁部位的心包腔内可探及 65mm × 46mm 的实性中低回声的瘤体，向左心室腔方向膨出，致使左心室腔受压，可显示的左心室腔径减小；B. 彩色多普勒左心室长轴断面：显示瘤体内无血流信息，舒张期二尖瓣口血流受阻；C. 心尖左心室长轴断面：显示瘤体包膜完整，瘤体内出现颗粒状强回声区域及回声减弱区域；D. 彩色多普勒右室流出道长轴断面：由于瘤体的挤压，此断面未能显示左心室腔径；E. 大动脉短轴断面：双心房及主动脉与肺动脉水平均未能显示瘤体回声；F. 彩色多普勒大动脉短轴断面：收缩期右心室的血流进入肺动脉内时呈层流状态，无受压现象；G. 左心室短轴断面：左心室由于受到心包腔内瘤体的挤压，左心室腔径明显减小；H. M 型左心室波群：左心室腔径呈缝隙状改变；I. 彩色多普勒左心室短轴断面：左心房进入左心室的血流呈条状改变，说明左心室腔受到挤压；J. 心尖四腔心断面：左心室后下侧壁的心包腔内显示瘤样回声，瘤体内回声较均匀，部分区域出现回声减弱现象；K. 彩色多普勒心尖四腔心断面：舒张期血流通过二尖瓣口部位时，血流亮度增高，说明血流速度加快；L. 心尖五腔心断面：显示左室侧壁时心包腔内的肿瘤形态，瘤体液化部分区域增大；M. 彩色多普勒心尖五腔心断面：由于左心室受到瘤体的挤压，左室进入主动脉瓣口的血流速度加快，呈五彩镶嵌色；N. 剑下心包腔内肿瘤断面：显示位于心包腔内瘤体的整体轮廓；O. 剑下左心室短轴 – 右室流出道长轴断面：从剑下观察瘤体的形态及左心室受压的程度；P. 彩色多普勒剑下左心室短轴 – 右室流出道长轴断面：显示由于受到心包腔内肿瘤的挤压，左心室内的血流明显减少；Q. 剑下五腔心断面：从剑下部位观察时，瘤体显示的面积减小；R. 剑下四腔心断面：通过探头扫描位置的改变，显示瘤体的大小；S. 剑下左心室长轴断面：充分显示了瘤体的大小及形态；T. 彩色多普勒剑下左心室短轴 – 右室流出道长轴断面：由于瘤体较大，左心室腔受挤压，向右室方向移位，致使右室流出道部位的血流出现加速现象；U. 彩色多普勒剑下左心室长轴断面：由于瘤体的挤压，左室流出道出现血流加速现象；V. 剑下左心室短轴断面：左心室有效腔径面积减小，瘤体内出现局部颗粒状强回声，回声减弱区域

的心包腔内可探及 65mm × 46mm 的实性中低回声占位性病变，位于心外膜与心包膜之间。肿瘤包膜完整，无活动性，并向左心室腔方向膨出，致使左心室腔受压，左心室腔径相对较小，有效腔径体积减小，瘤体内可探及散在的强回声区域。

多普勒超声心动图

舒张期主动脉瓣口探及少量反流。瘤体内未能探及血流信息。舒张期左心房血流通过二尖瓣口时，由于二尖瓣环部位受到瘤体的挤压，瓣口血流速度轻度增快。

超声心动图诊断

心包腔内占位性病变。

病例分析

在检查的过程中发现本病例的左心室腔内径极小，左心室的后下壁及侧壁出现异常团块状回声，其包膜完整，无蒂、无活动性，其形态不随心室的收缩及舒张运动而改变。瘤体较大，并向左心室腔方向挤压，致使左心室的有效腔径明显减小，并部分影响到右心室的形态及运动。瘤体内大部分的区域回声较均匀，但其中心部位可探及回声增强，形态呈颗粒状的强回声，还可探及部分区域回声减弱，出现液化现象，而且瘤体内无血流信息，因此考虑为心包腔内占位性病变。

本病例由于瘤体较大，致使左心室腔明显受压，二尖瓣口、主动脉瓣口均出现血流亮度增高，表明瓣口出现轻度受阻现象，血流速度轻度增快。

思维要点

（1）如何确定肿瘤的所在部位。

（2）通过多角度、多方向的扫查显示瘤体的大小及形态。

（3）瘤体内组织结构组成的检查。

（4）确定瘤体有无蒂及活动性对肿瘤的定性诊断作用。

病例 35-4　女，31 岁（图 35-4）

二维超声心动图

各房室内径在正常范围，室间隔与左室壁厚度正常，运动幅度尚可。左房室瓣环部位及左室后壁心包腔内可探及大小约 84mm × 52mm 的异常肿物样回声，肿物内有两块大小约 47mm × 35mm 及 22mm × 24mm 的实性组织回声，其余部分为液性暗区。瘤体无活动性、无蒂。由于瘤体较大，左侧房室瓣环、左室后壁及部分左房侧壁受压。但各瓣膜结构及启闭未见明显异常。

多普勒超声心动图

由于瘤体压迫左侧房室瓣环，舒张期左房内血流进入左心室时，二尖瓣口血流受阻。

超声心动图诊断：心包肿瘤。

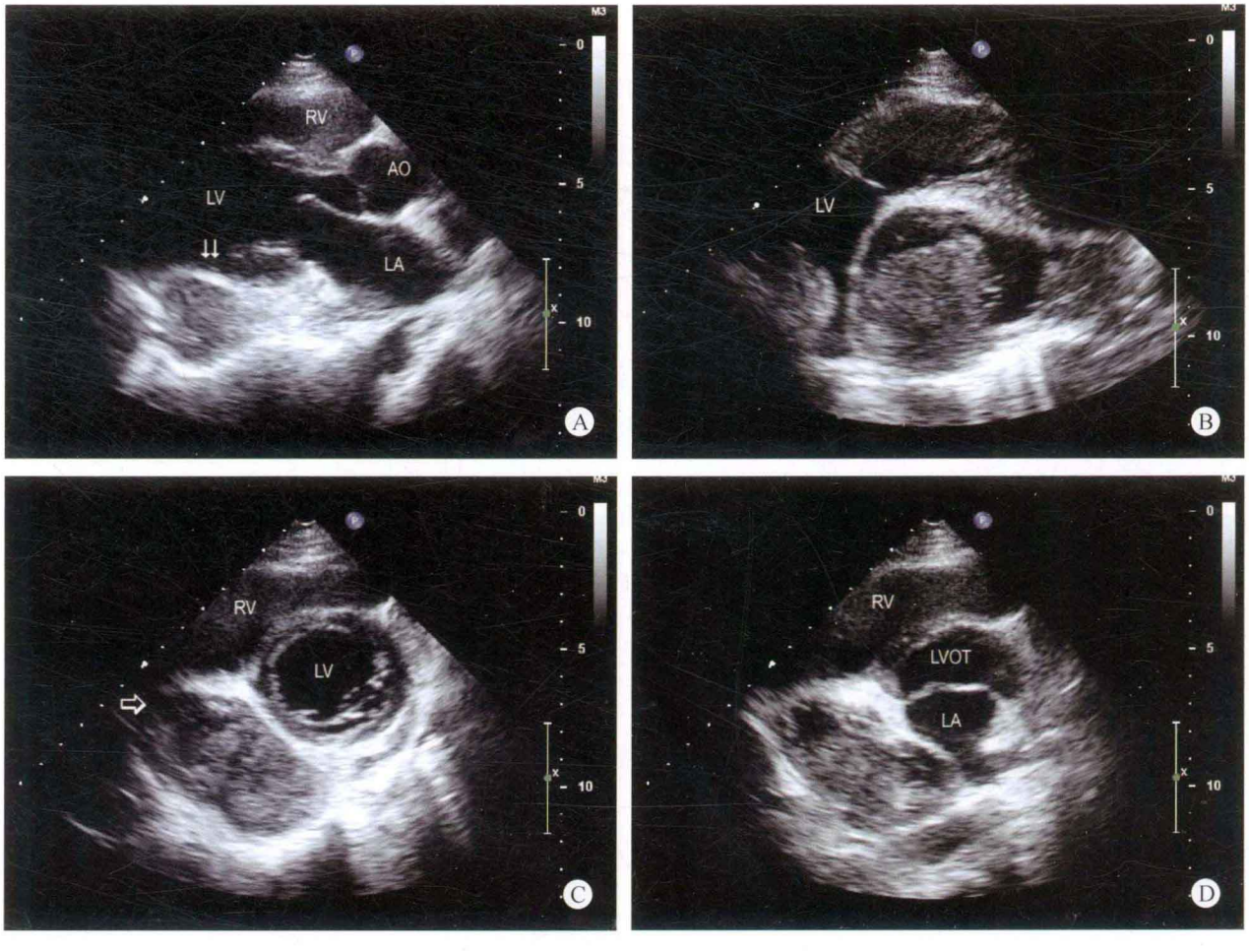

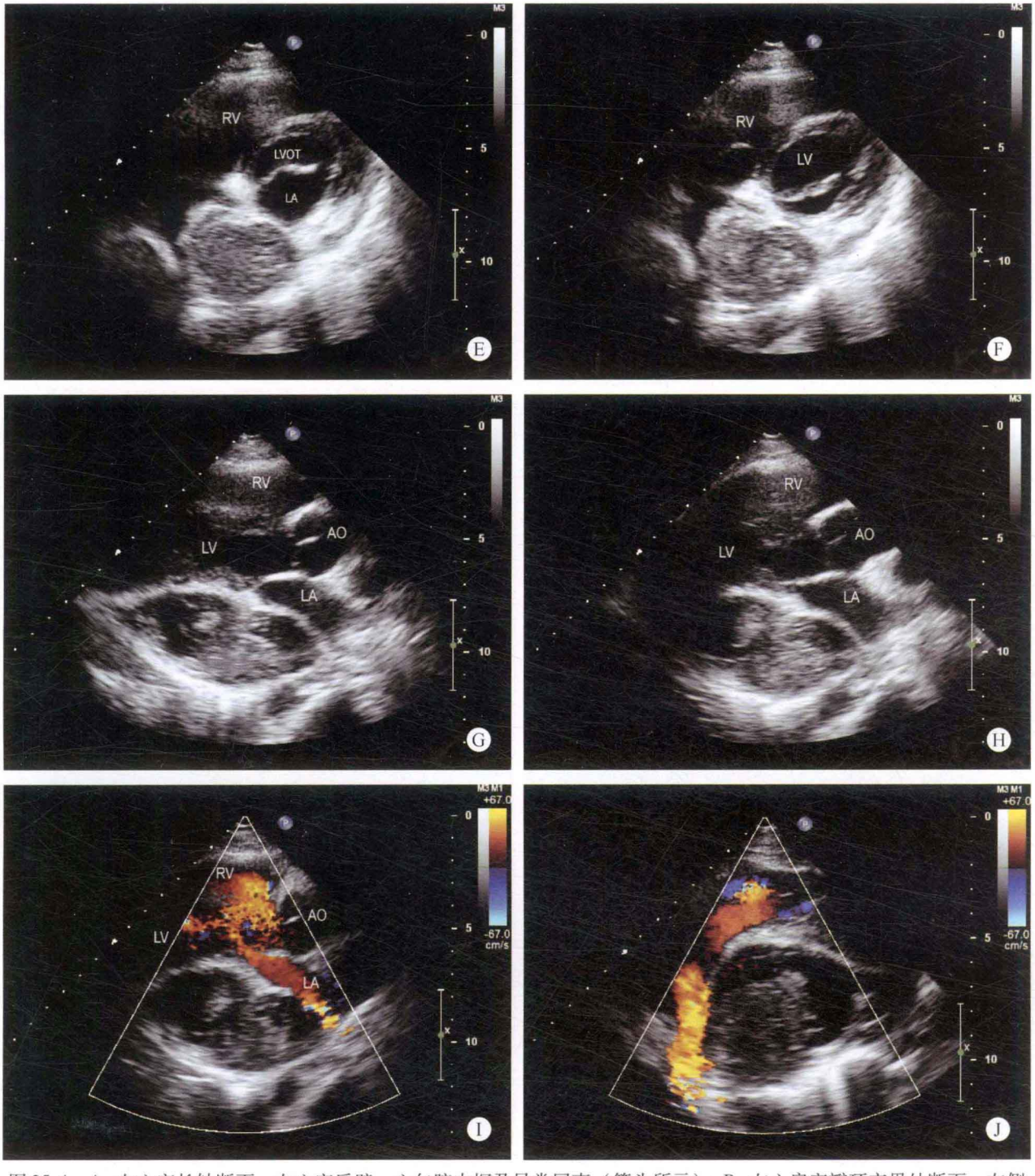

图 35-4　A. 左心室长轴断面：左心室后壁、心包腔内探及异常回声（箭头所示）；B. 左心房室瓣环交界处断面：左侧房室瓣环部位可探及异常团块回声，内出现无回声区域；C. 左心室短轴断面：心包腔内出现占位性肿物，瘤体内出现无回声区域；D～F. 左室流出道短轴断面：显示瘤体位于左侧房室交界部位；G、H. 左心室长轴断面：显示房室交界部位的心包腔内占位性病变挤压左心房室；I. 彩色多普勒左心室长轴断面：舒张期左心房血流进入左心室时血流受阻；J. 彩色多普勒左心房室瓣环交界处断面：显示肺静脉血流进入左心房时血流受阻

病例分析

患者病理解剖结果为心包内原始外胚神经瘤，经两次手术切除后，于 2006 年 4 月再次复查超声时，发现于左侧房室瓣环部位及左室后壁心包腔内探及大小约 84mm×52mm 的异常肿物样回声，肿瘤内有两块大小约 47mm×35mm 及 22mm×24mm 的实性组织，其余为液性部分。左侧房室瓣环、部分左房及左室后壁受压，左房的血流进入左心室时受阻。

手术结果为心包腔内肿瘤。

病理诊断为心包内原始外胚神经瘤。

患者在采取放疗后，于 2007 年 8 月再次做超声心动

图检查，显示心包腔内肿瘤大小约 29mm × 14mm 及 35mm × 14mm，与放疗前比较，明显缩小。本病例说明心包内原始外胚神经瘤极易复发，在治疗方面可能采取心脏移植更为合适。

鉴别诊断

1. 心腔内占位性病变 在检查的过程中，应注意肿瘤所在的部位，如心包腔内、心腔内或心肌组织间，以便确认肿瘤的性质

2. 畸胎瘤 畸胎瘤常位于左侧房室瓣环部位，瘤体内有强回声区域，为骨骼、牙齿及毛发等组织成分及液体部分，与本病例患者有相似之处，但如果注意到组织回声的强度及液性成分所占的区域多少，二者不难鉴别。

畸胎瘤的强回声区域呈不规则状态，回声强度较高，液性区域所占面积较大；而心包内原始外胚神经瘤瘤体虽可出现液化区域，但液化区域较小，瘤体组织一般回声较均匀。

思维要点

（1）瘤体所在的部位。
（2）瘤体内组织的回声强度。
（3）液化性区域的大小及部位。

病例 35-5 男，22 岁（图 35-5）

二维超声心动图

左心房室的内径在正常范围，室间隔与左室壁厚度正常，运动幅度尚可。房、室间隔连续性良好。各瓣膜形态、结构及启闭运动未见异常。大动脉连接关系及发育正常。右侧心包明显增厚，位于右侧房室瓣环部位的心包腔内可探及异常团块状回声，大小约 97mm × 97mm，边界欠规则。肿物内可探及回声减弱部分，大小约为 24mm × 24mm，回声不均匀，致使右心房及右心室受压，有效心腔径减小。肿物上缘部位达右心房顶部，下缘部位达右心室中部。右心房内径由于受压减小，右心房腔显示不清晰。心包腔内可探及液性暗区，左室后壁部位宽度约为 13mm，右心室前壁部位宽度约为 6mm。

多普勒超声心动图

腔静脉进入右心房的血流受阻，右心房进入右心室的血流受阻，血流量明显减少。

超声心动图诊断

心包腔内占位性病变、少量心包积液。

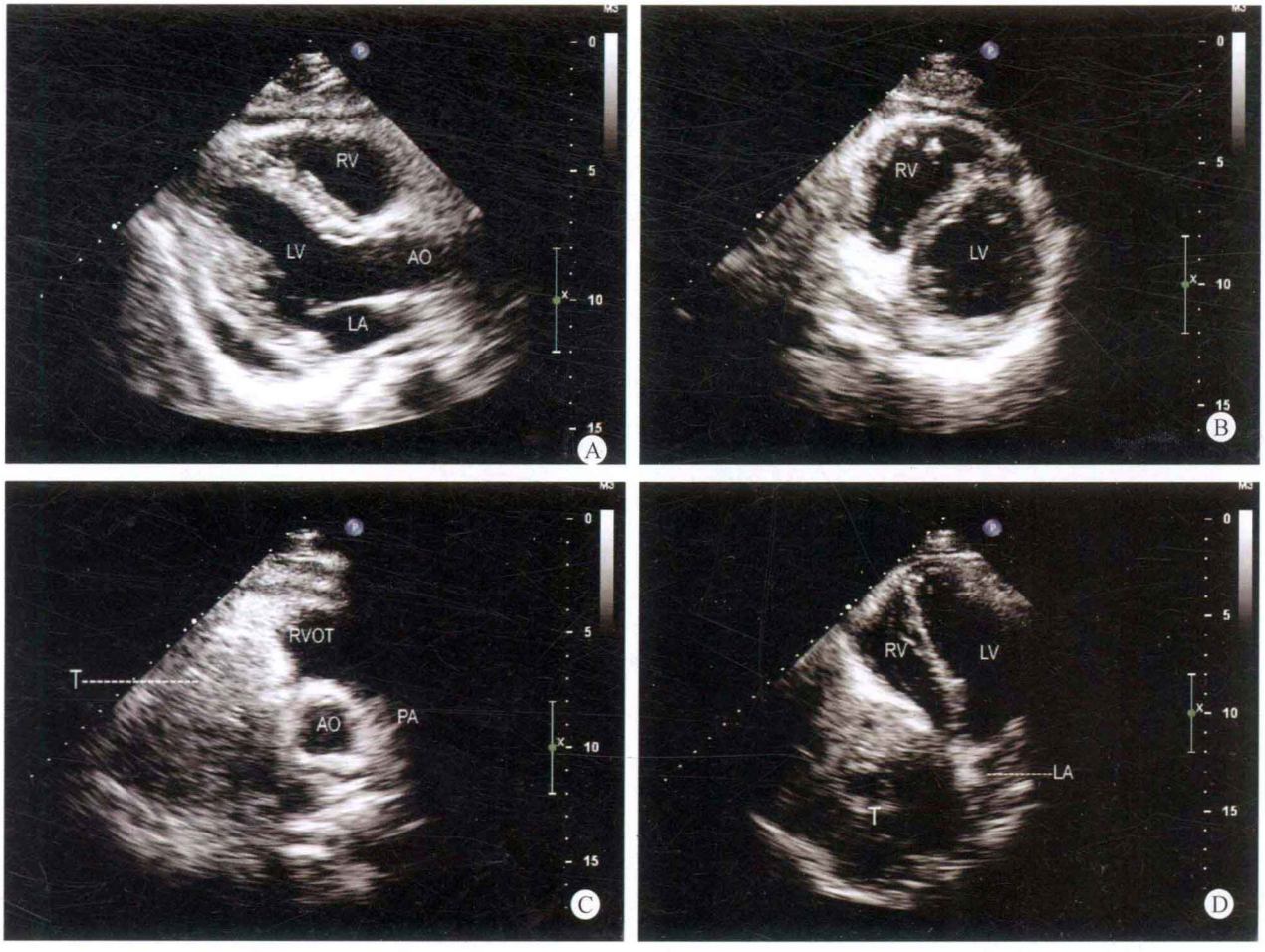

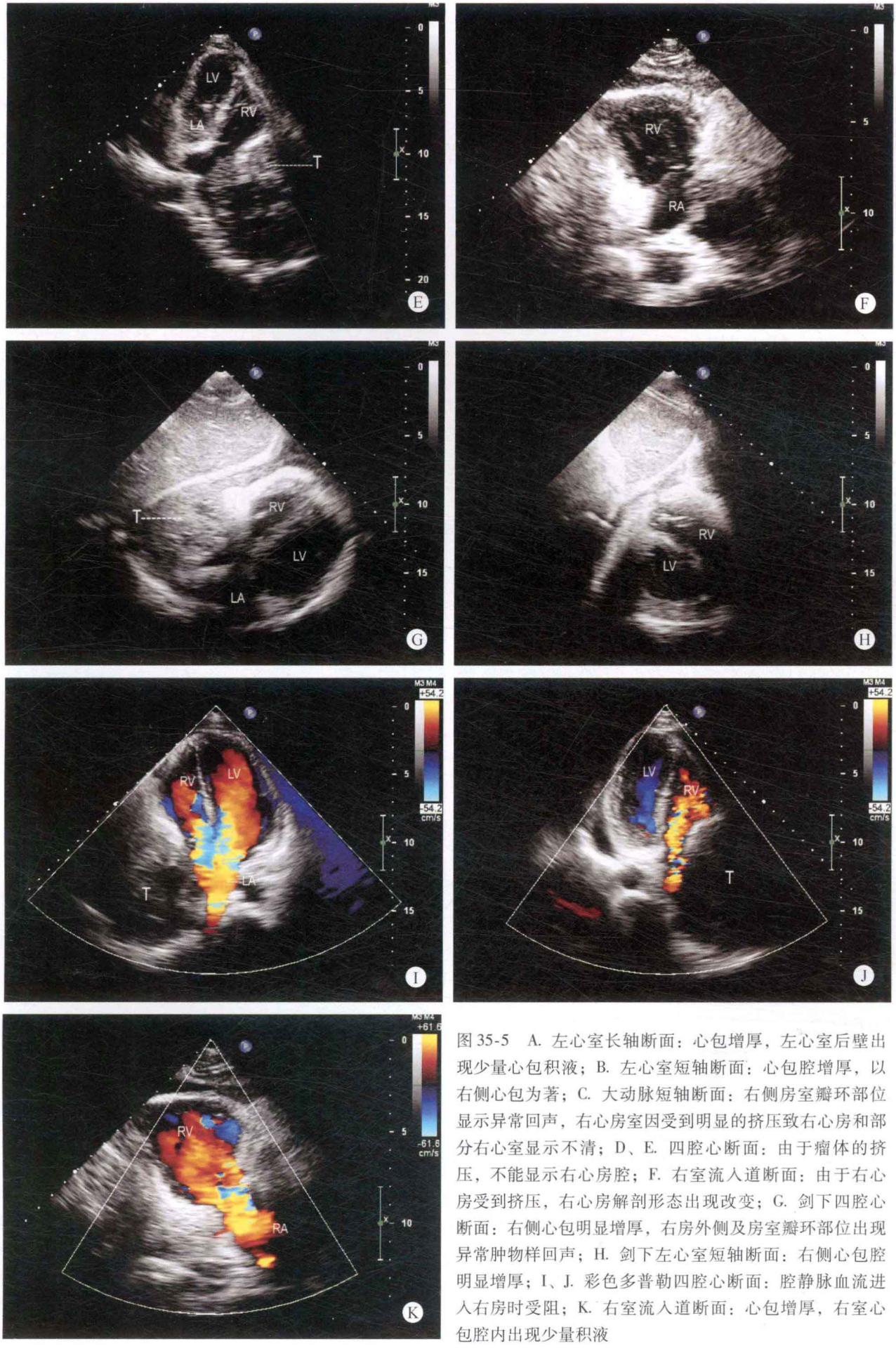

图 35-5 A. 左心室长轴断面：心包增厚，左心室后壁出现少量心包积液；B. 左心室短轴断面：心包腔增厚，以右侧心包为著；C. 大动脉短轴断面：右侧房室瓣环部位显示异常回声，右心房室因受到明显的挤压致右心房和部分右心室显示不清；D、E. 四腔心断面：由于瘤体的挤压，不能显示右心房腔；F. 右室流入道断面：由于右心房受到挤压，右心房解剖形态出现改变；G. 剑下四腔心断面：右侧心包明显增厚，右房外侧及房室瓣环部位出现异常肿物样回声；H. 剑下左心室短轴断面：右侧心包腔明显增厚；I、J. 彩色多普勒四腔心断面：腔静脉血流进入右房时受阻；K. 右室流入道断面：心包增厚，右室心包腔内出现少量积液

病例分析

患者曾多次手术，但又多次复发。因瘤体较大，位于右侧的心包腔内，无活动性，使右心房室明显受压，以右心房受压为著，包括房室瓣环部位，使腔静脉进入右心房的血流明显受阻，血流量减少，患者下肢水肿。由于心包腔内出现占位性病变，心包明显增厚，以右侧心包为著，心包腔内出现少量心包积液。

由于右房受挤压后，右心房腔难以显示，本患者应注意与右心房内占位性病变相鉴别。通过右心室增厚的心包腔边界的延续性鉴别肿瘤所在的部位。

鉴别诊断

（1）与胸腔内占位性病变鉴别。
（2）与右心房黏液瘤鉴别。

思维要点

（1）肿瘤所在的部位。
（2）瘤体的回声性质。
（3）瘤体的活动性。
（4）心包有无增厚现象。

病例 35-6　女，47 岁（图 35-6）。

二维超声心动图

各房室内径在正常范围，室间隔及室壁厚度正常，舒张期左心室侧壁运动轻度受限，其余室壁运动幅度尚可。各瓣膜结构、启闭正常。于左心室前侧壁的心包腔内探及大小约 72mm×64mm 的异常团块状物，异常肿物的回声呈中等状态，回声较均匀，与左室前侧壁的心外膜分界不清，无蒂，无活动度。心室收缩及舒张运动时，瘤体形态无明显变化。

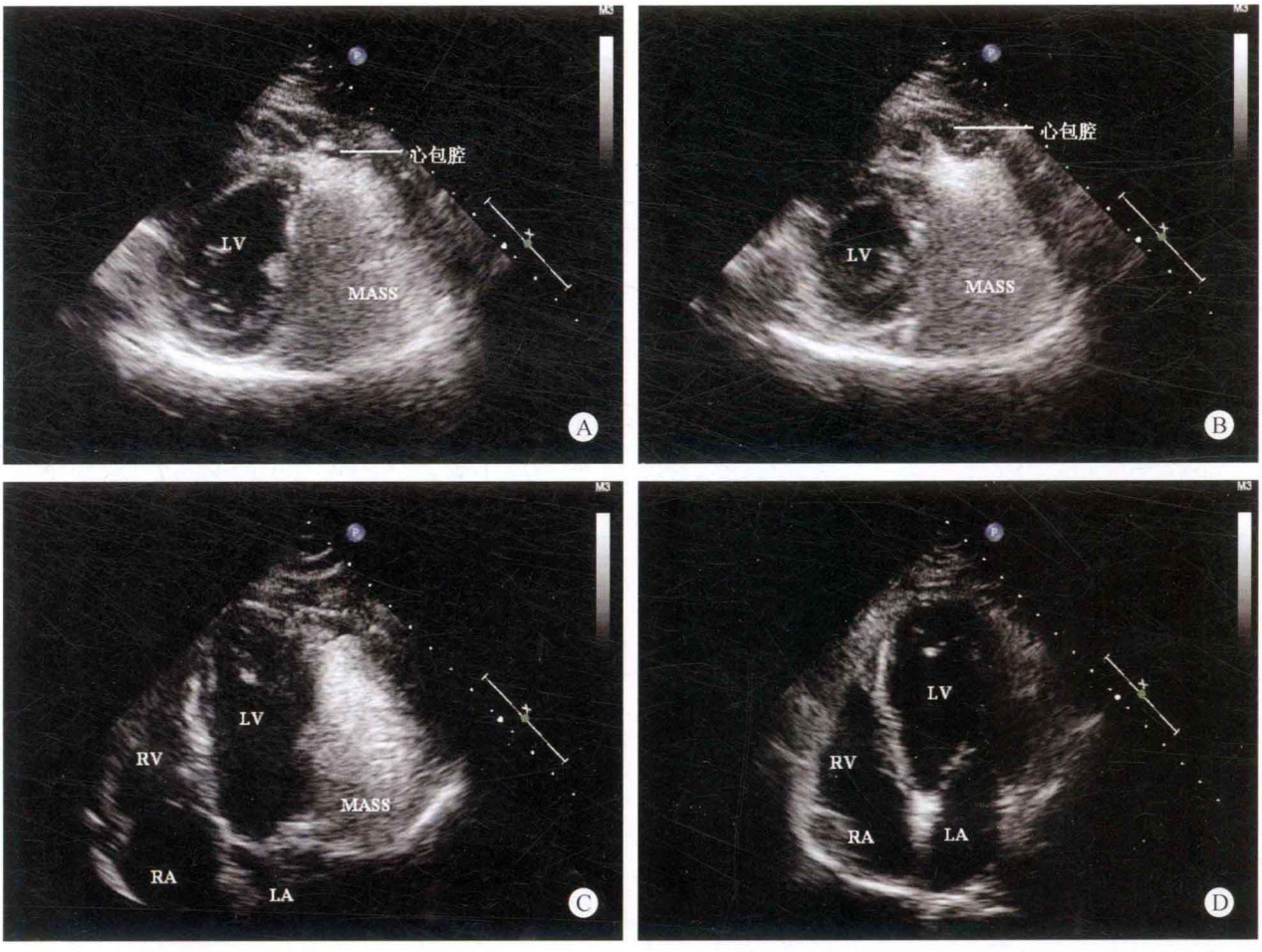

图 35-6　A. 胸骨旁左室短轴断面：左室侧壁的心包腔内探及异常团块状回声，肿物形态不规则，回声较均匀，左室收缩功能正常，左室侧壁舒张轻度受限；B. 胸骨旁左室短轴断面：左心室侧壁心包腔内出现异常团块状回声，较均匀，包膜完整，心包腔内出现少量积液；C. 心尖五腔心断面：左室前侧部心包腔内，从房室瓣环部位至左心室的心尖部，心包腔内出现回声较均匀的异常团块，无活动性，边缘光滑，包膜完整；D. 心尖四腔心断面：各房室腔内径正常，改变探头扫描的角度后，未能显示肿瘤

多普勒超声心动图

瘤体内无血流信息，心内各部未能探及明确的异常血流信号。

超声心动图诊断

心包肿瘤、脂肪瘤可能性大。

病例分析

脂肪瘤由成熟脂肪细胞组成，可生长于心脏的任何部位，但常见于心包、心内膜下、心外膜下或房间隔部位。脂肪瘤可发生于各种年龄段，无性别差异，男女的发病率基本相同。瘤体一般生长缓慢，大多数患者没有症状，而在常规超声心动图检查时发现。

本例患者的脂肪瘤发生于心包腔内，瘤体回声较均匀，无活动性，但累及范围较广。肿瘤位于二尖瓣环的外侧壁至左心室心尖部的心包腔内，呈不规则状，致使左心室腔各部位受到不同程度的挤压，有效腔径面积减小。患者无明显症状，对于肿瘤部位和性质不确定者，可进一步行心脏磁共振检查。

思维要点

（1）患者的发病史。
（2）患者的体征。
（3）肿瘤所在的部位。
（4）瘤体的活动度及回声强度。

四、检查过程中的思维方式

心包病变对肌体的影响主要表现在对心脏运动和其内血流的压迫限制上，故观察心包病变时需特别注意病变对心脏的收缩与舒张的运动限制及其形态的改变，对选择治疗的方案起到关键作用。例如同样是少至中量的心包积液，急性起病者即可显著影响心脏充盈，发生心脏压塞，而起病缓慢的患者，由于心脏和心包已经适应这种状态，中至大量积液仍可能没有明显症状，所以观察心包积液患者对心脏的压迫如右房塌陷情况就尤为重要。

鉴别诊断

1. 缩窄性心包炎 患者通常首先发现的是心房扩大，心室变形，房室瓣环成角。同时由于右房压增高，下腔静脉会出现扩张，而且吸气萎陷率减小，通常 < 50%。然后仔细观察心包，会发现心包增厚、钙化等特征性表现。动态观察时，会发现由于心包的增厚、粘连，脏层和壁层心包在心动周期中相对运动很小，由此导致心脏室壁运动的异常。部分患者还可同时出现心包积液。但在临床上缩窄性心包炎与限制型心肌病两者之间的鉴别难度很大，超声心动图对于两者的鉴别诊断，对于经验少者也存在很大的难度。

缩窄性心包炎主要需与限制型心肌病引起的心房扩大相鉴别。限制型心肌病虽然也表现为心房扩大，但无心包增厚及回声增强等表现，舒张期二尖瓣峰值流速受呼吸影响变化较小，组织多普勒可发现房室瓣环舒张早期运动速度明显减慢。另外，缩窄性心包炎患者心室由于受增厚心包压迫，往往发生变形，房室瓣环成角多较明显。

缩窄性心包炎	限制型心肌病
◆ 心包增厚呈角状	◆ 心包厚度正常
◆ 心房增大	◆ 双心房增大
◆ 心室舒张受限	◆ 心室舒张受限
◆ 无心内膜心肌增厚	◆ 心内膜心肌增厚
◆ 肝静脉及下腔静脉增宽	◆ 肝静脉及下腔静脉增宽
◆ 左室流入道血流峰值随呼吸变化率小于25%	◆ 左室流入道血流峰值随呼吸变化率大于25%

2. 心包肿瘤 以继发性恶性肿瘤多见，定性往往需结合原发病。原发性肿瘤有间皮瘤、畸胎瘤、脂肪瘤等。单纯超声往往难以明确肿瘤性质，超声可观察肿瘤大小、浸润情况，对心脏大血管的压迫影响等。没有明确病因的大量心包积液，尤其是血性积液，往往提示有心包肿瘤的可能，需仔细观察寻找。

心包占位性病变和心包增厚时，还需与心包部位的正常脂肪垫组织相鉴别，尤其是当脂肪垫较厚，且合并少量心包积液时，脂肪垫通常回声较低，附着于脏层心包，与壁层心包无粘连，心脏运动时易变形，不会影响脏层和壁层心包的相对运动。心包占位则通常成圆形或椭圆形，与扁平的脂肪垫组织不同，占位感比较明显。

大量心包积液还需要与胸腔积液相鉴别。缓慢发病时，心包积液的可能性非常大，且积液内亦可出现纤维

光带组织，个别情况下易误诊为胸腔积液。鉴别时需注意其液性暗区中没有压缩的肺组织，且通常为围绕心脏周围。如心脏右室侧心包粘连时，心脏可贴于液性暗区的一侧，这时需仔细观察心包液性暗区在心脏边缘的成角状况。

思维要点

（1）患者病史。
（2）心包增厚程度。
（3）心包积液量。
（4）心包内占位病变的大小、形态、回声性质、瘤体边界是否清晰。
（5）瘤体是否与心外结构相延续。
（6）心包对心脏运动的限制。
（7）对心腔内血流的影响。
（8）下腔静脉宽度和随呼吸变化状态。

（本章病例35-1由王剑鹏提供，病例35-2～35-5由刘延玲提供，病例35-6由吕秀章提供。）

（王剑鹏　刘延玲　吕秀章）

第三十六章　主动脉夹层

（附肺动脉夹层）

主动脉夹层（acute aortic dissection）最早的内膜撕脱部位发生于升主动脉，尤其是在距主动脉瓣上约20mm的部位，发病率约占70%。

一、病理解剖及病理生理

（一）病理解剖

主动脉系统是指升主动脉、主动脉弓及降主动脉，而降主动脉又包括胸主动脉和腹主动脉两部分。主动脉夹层病变为主动脉内膜与中层出现撕裂及纵轴的内膜剥脱，致使主动脉壁的内膜和中层之间形成真假两腔，两者之间可出现一个或数个破口。

大部分的主动脉夹层发生于主动脉瓣上的升主动脉、左锁骨下动脉远端的降主动脉腔内，而少数患者可发生于主动脉弓部或腹主动脉远端。血液在所形成的假腔内流动，而原有的主动脉腔为真腔。

1. De Bakey 分型

Ⅰ型：夹层位于升主动脉并向远端延伸，累及升主动脉、主动脉弓降部、降主动脉、腹主动脉的大部或全部，少数患者可累及髂动脉。原发的破口常位于升主动脉及主动脉弓降部。

Ⅱ型：夹层累及升主动脉，少数患者可累及主动脉弓部。原发的破口位于升主动脉。

Ⅲ型：主要累及胸主动脉，原发破口常位于左锁骨下动脉的远端，少数患者可累及髂动脉。

2. Standford 分型

A型：夹层累及升主动脉，无论远端范围如何。

B型：夹层累及左锁骨下动脉开口以远的降主动脉。

（二）病理生理

主动脉夹层破裂后可出现大出血导致死亡，约78%的患者可出现突然死亡，其中约75%发生于胸主动脉。升主动脉夹层常常累及主动脉瓣叶，出现主动脉瓣的关闭不全。夹层可累及或压迫主动脉的有关分支，致使血管的管腔狭窄、闭塞，致使相应的脏器出现供血障碍。部分患者可出现心肌供血不足或急性心肌梗死。

二、临床表现

绝大部分患者出现突发性的后背、前胸或腹部非常剧烈的疼痛，呈撕裂状或刀割样锐性疼痛，一般呈持续性，患者难以忍受，而且病程进展迅速。患者大汗淋漓。根据所累及的部位不同，患者可出现急性心肌梗死、心绞痛、肺动脉栓塞、脑供血不足或截瘫等。

三、超声心动图表现

病例36-1　男，38岁（图36-1）

✧ 二维超声心动图

各房室内径在正常范围，室间隔与左室壁增厚，运动幅度尚可，主动脉内径增宽，以腹主动脉为著，内径约为38mm，升主动脉、主动脉弓降部及腹主动脉内均可探及漂动的内膜片样回声，将管腔分为真腔及假腔。升主动脉、降主动脉及腹主动脉均可探及多个破口，腹主动脉内可探及大量的血栓附着。主动脉瓣关闭欠佳。

✧ 多普勒超声

舒张期主动脉瓣口探及少量反流信号，收缩期二尖瓣口探及少量反流。

✧ 超声心动图诊断

Ⅰ型主动脉夹层动脉瘤、腹主动脉血栓、主动脉瓣少量反流、二尖瓣少量反流。

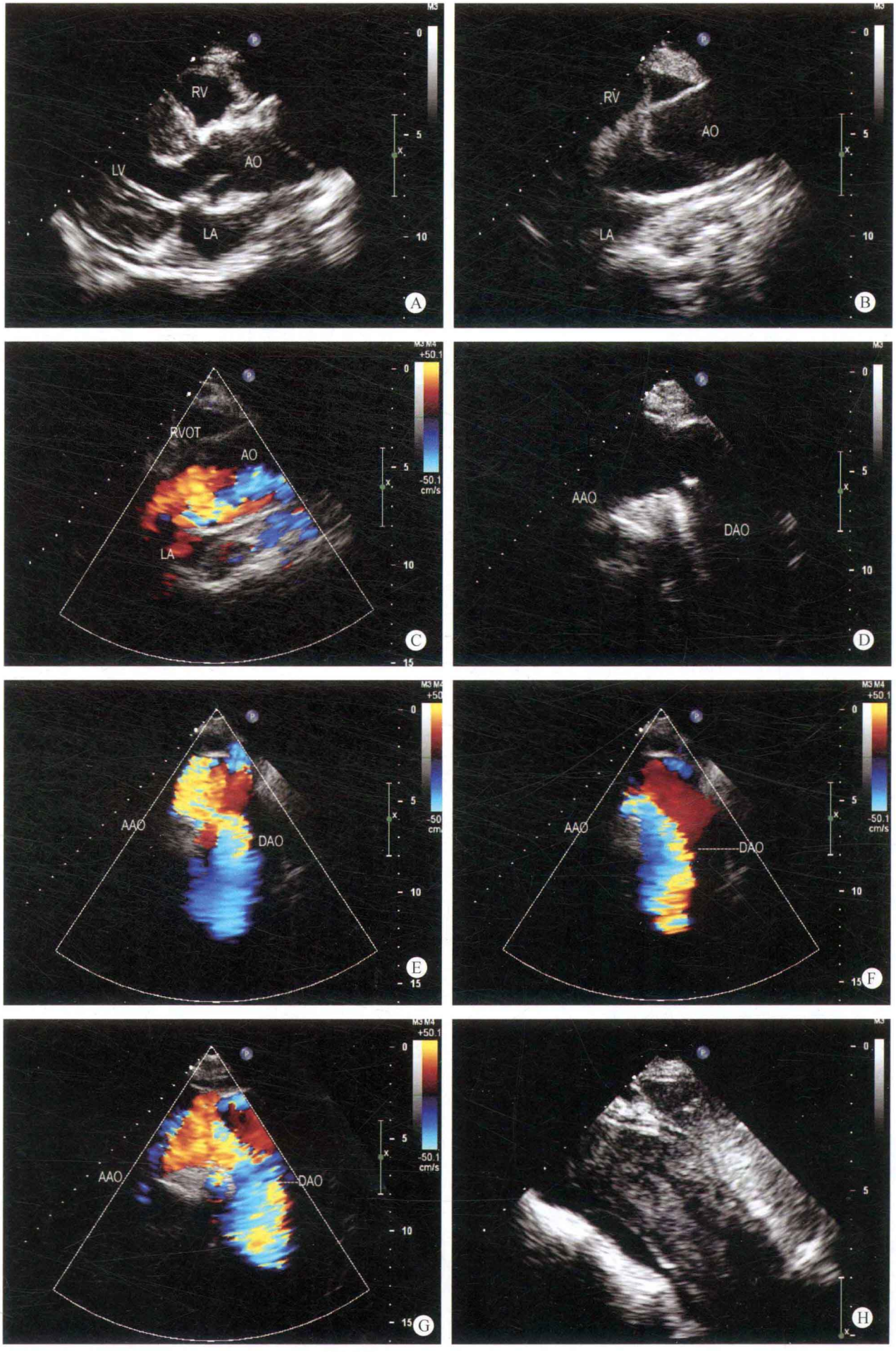
RV
LV
AO
LA
A
RV
AO
LA
B
RVOT
AO
LA
C
AAO
DAO
D
AAO
DAO
E
AAO
DAO
F
AAO
DAO
G
H

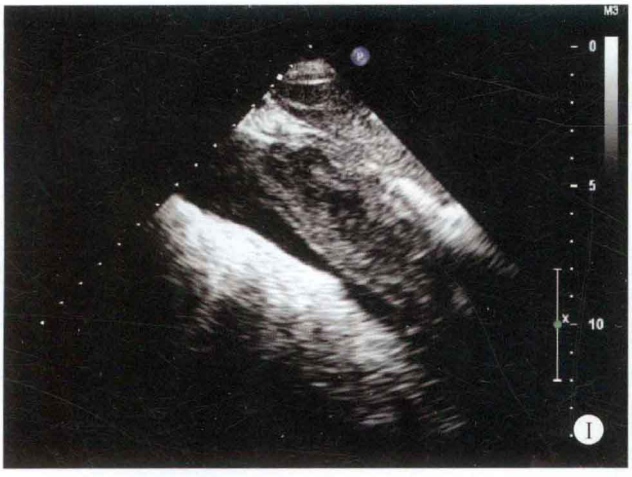
M3
I


M3
J

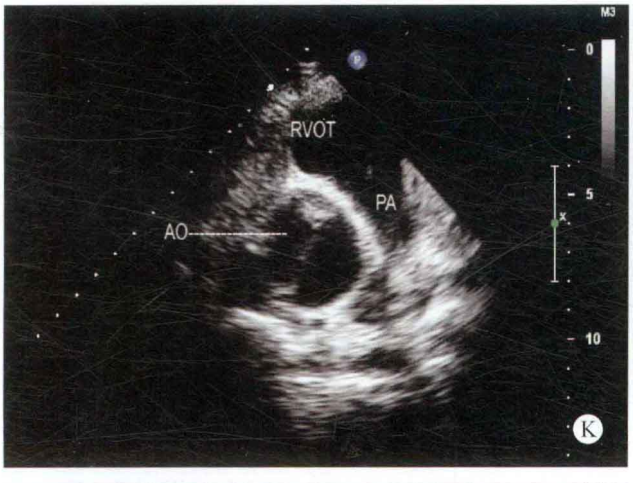
M3
RVOT
PA
AO
K

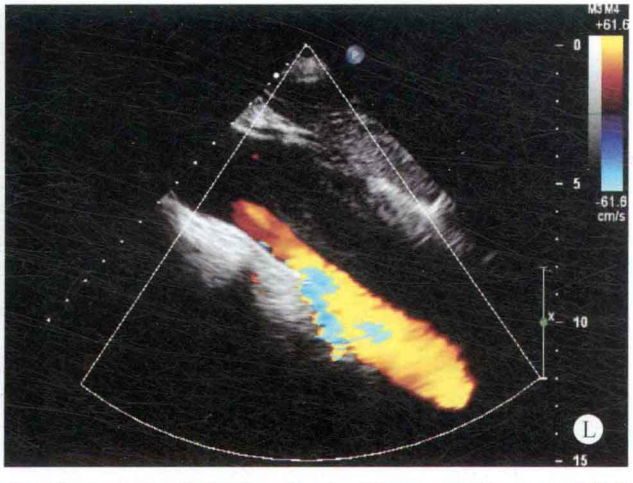
M3 M4
L

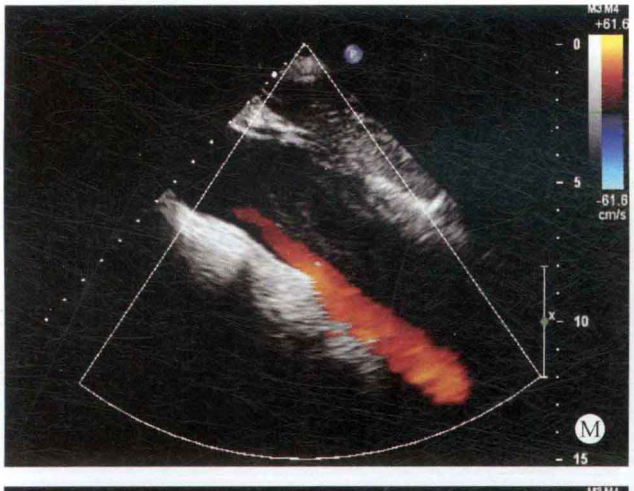
M3 M4
M

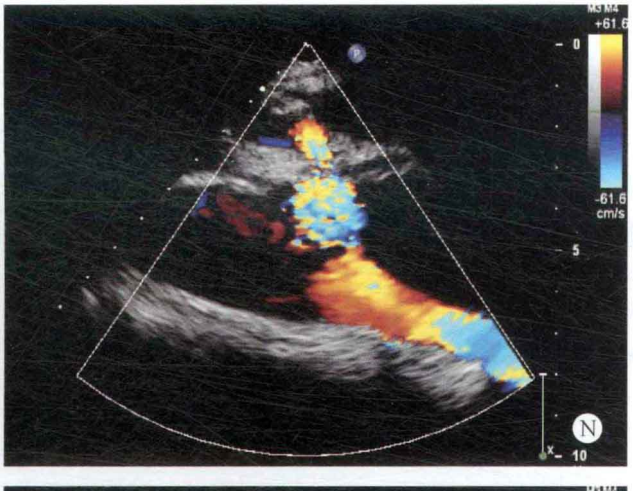
M3 M4
N

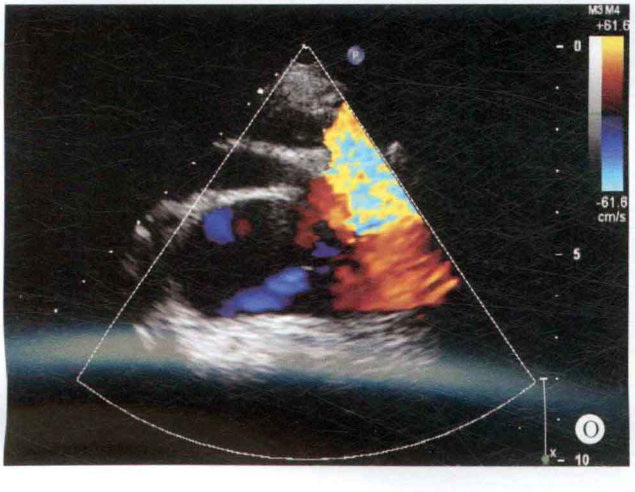
M3 M4
O

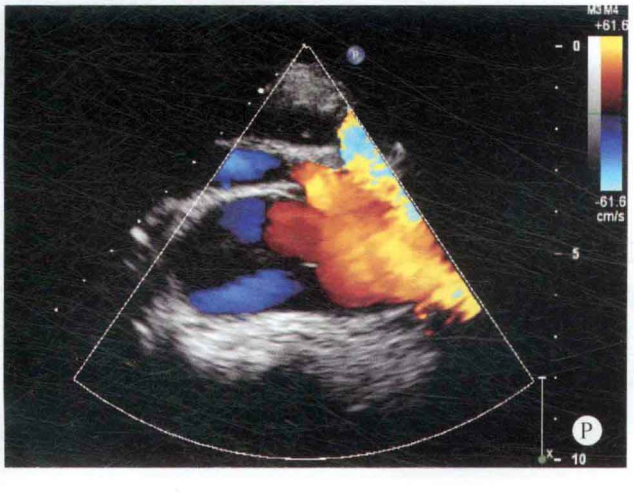
M3 M4
P

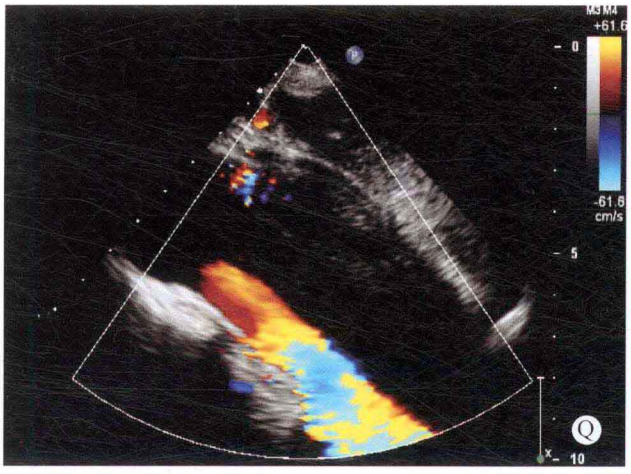

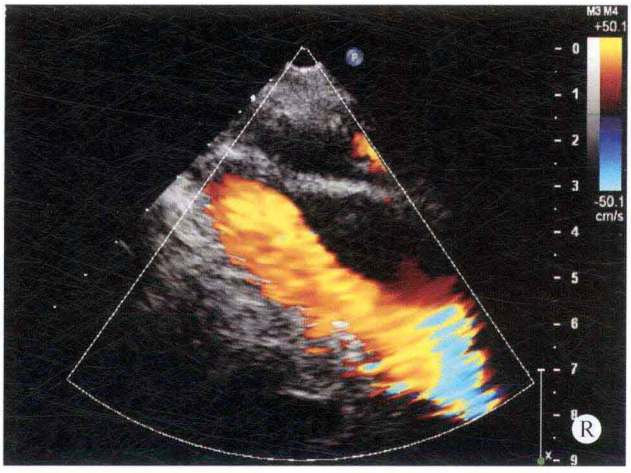

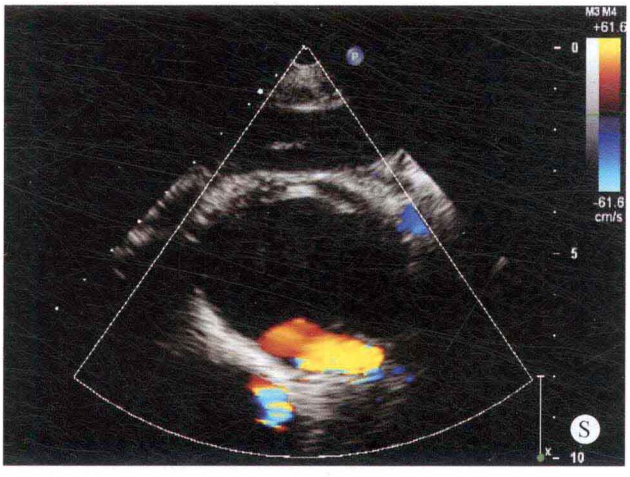

图 36-1 A、B. 左心室长轴断面：升主动脉内径轻度增宽，距主动脉瓣上约 25mm 的腔内可探及内膜呈螺旋形剥脱样回声，内膜向主动脉方向呈垂吊样改变；C. 彩色多普勒长轴断面：左心室血流进入主动脉瓣口时，呈分层状；D. 主动脉弓长轴断面：降主动脉内径增宽，可疑腔内出现内膜剥脱；E～G. 彩色多普勒主动脉弓长轴断面：降主动脉腔内出现血流分层现象，提示降主动脉有内膜剥脱现象；H、I. 腹主动脉长轴断面：腹主动脉明显增宽，腔内出现漂浮的内膜片样回声及大量的血栓附着，并可探及多个破口；J. 腹主动脉短轴断面：显示所占的范围面积；K. 大动脉短轴断面：显示真腔与假腔的面积大小；L～R. 彩色多普勒腹主动脉短轴断面：显示血流通过的路径宽度及真腔与假腔之间的血流交通口，血栓位于腹主动脉内的面积大小；S. 彩色多普勒腹主动脉长轴断面：显示腹主动脉内血流可通过的有效腔径面积明显减小

✧ 病例分析

Ⅰ型主动脉夹层动脉瘤合并腹主动脉大量血栓者较为少见，患者从儿童时代起经常腹部疼痛，后因血栓脱落，造成下肢瘫痪而截肢。近期因腹部反复剧痛而就诊，经超声心动图检查发现患者的升主动脉、胸主动脉及腹主动脉均出现内膜剥脱现象，而且胸主动脉及腹主动脉腔内出现大量的血栓，以腹主动脉为著，与患者的临床表现相符。

在检查的过程中应注意患者有无高血压病史，患者疼痛的部位、程度，病程及疼痛的方式，并且应注意主动脉扩张的程度及部位。可疑内膜剥脱时，应注意主动脉腔内是否出现真假两腔和真假两腔之间有无破口及血流通过，以便两者之间的鉴别。

✧ 鉴别诊断

本病应与高血压所致的主动脉内径扩张、主动脉内膜明显增厚的改变相鉴别，长期高血压引起的主动脉内膜增厚，部分患者与主动脉夹层所致的内膜剥脱极为相似，应注意鉴别。如为内膜剥脱应表现为撕脱的内膜呈漂浮状，并可探及真腔与假腔之间出现破口及血流通过破口的现象，而高血压所引起增厚的内膜不会出现漂浮感，也不会形成真腔与假腔。

✧ 思维要点

（1）患者病史。
（2）患者疼痛的部位、程度、病程及疼痛的方式。
（3）主动脉内径增宽的程度及内膜剥脱的部位。
（4）可疑内膜剥脱的鉴别、假腔的识别、破口的部位。
（5）有无血栓形成。

病例 36-2 男，35 岁（图 36-2）

✧ 二维超声心动图

左心室内径增大，左室流出道增宽，其余各房室内径在正常范围，室间隔与左室壁厚度正常，运动幅度尚可。升主动脉呈瘤样扩张，距主动脉右窦上方约 13mm 的部位可探及内膜剥脱样回声，形成假腔，主动脉弓降部及腹主动脉内径尚可，未见明确的内膜剥脱现象。主动脉瓣关闭不良，舒张期二尖瓣叶开放幅度减小，其余各瓣膜形态、结构及启闭尚可。

✧ 多普勒超声心动图

舒张期左室流出道内可探及源于主动脉瓣口的大量反流，收缩期二、三尖瓣口探及少量反流。

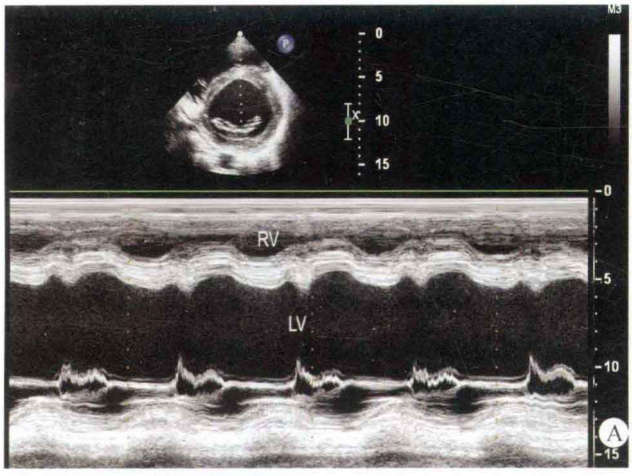
RV
LV
A

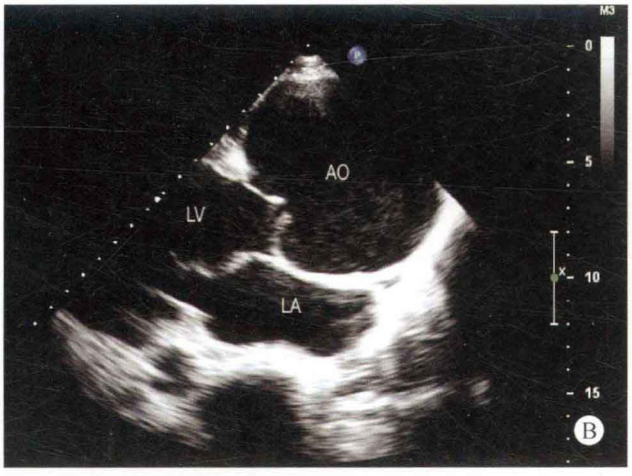
AO
LV
LA
B

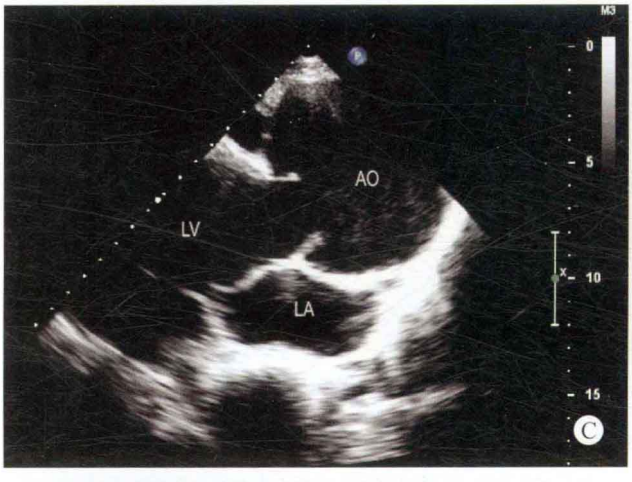
AO
LV
LA
C

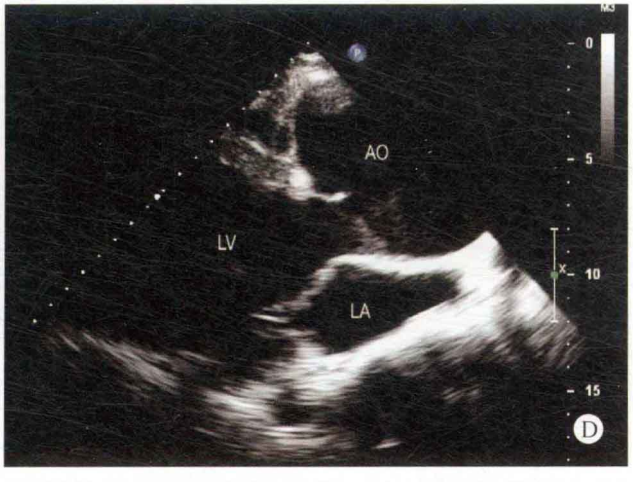
AO
LV
LA
D


RV
AO
LV
LA
E

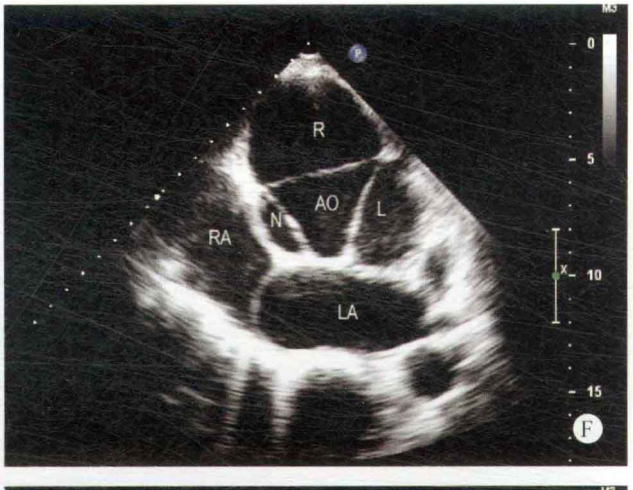
R
AO
N
L
RA
LA
F

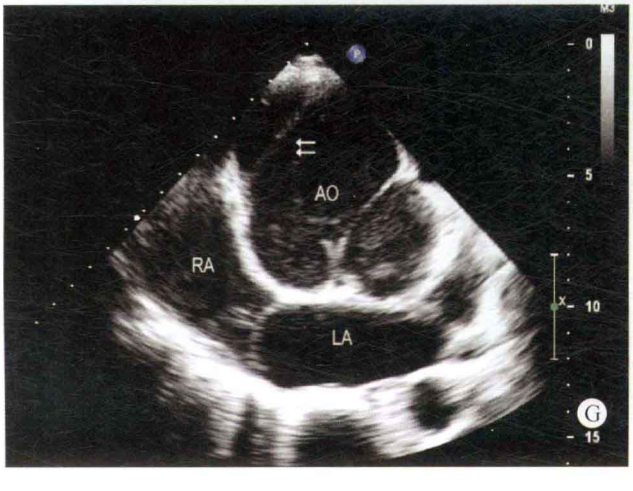
AO
RA
LA
G

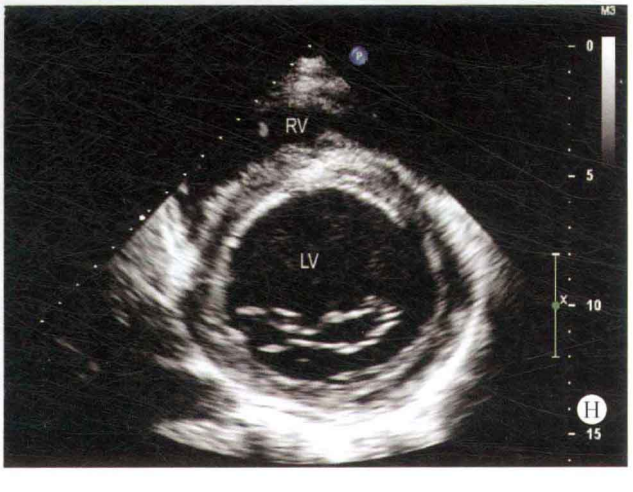
RV
LV
H

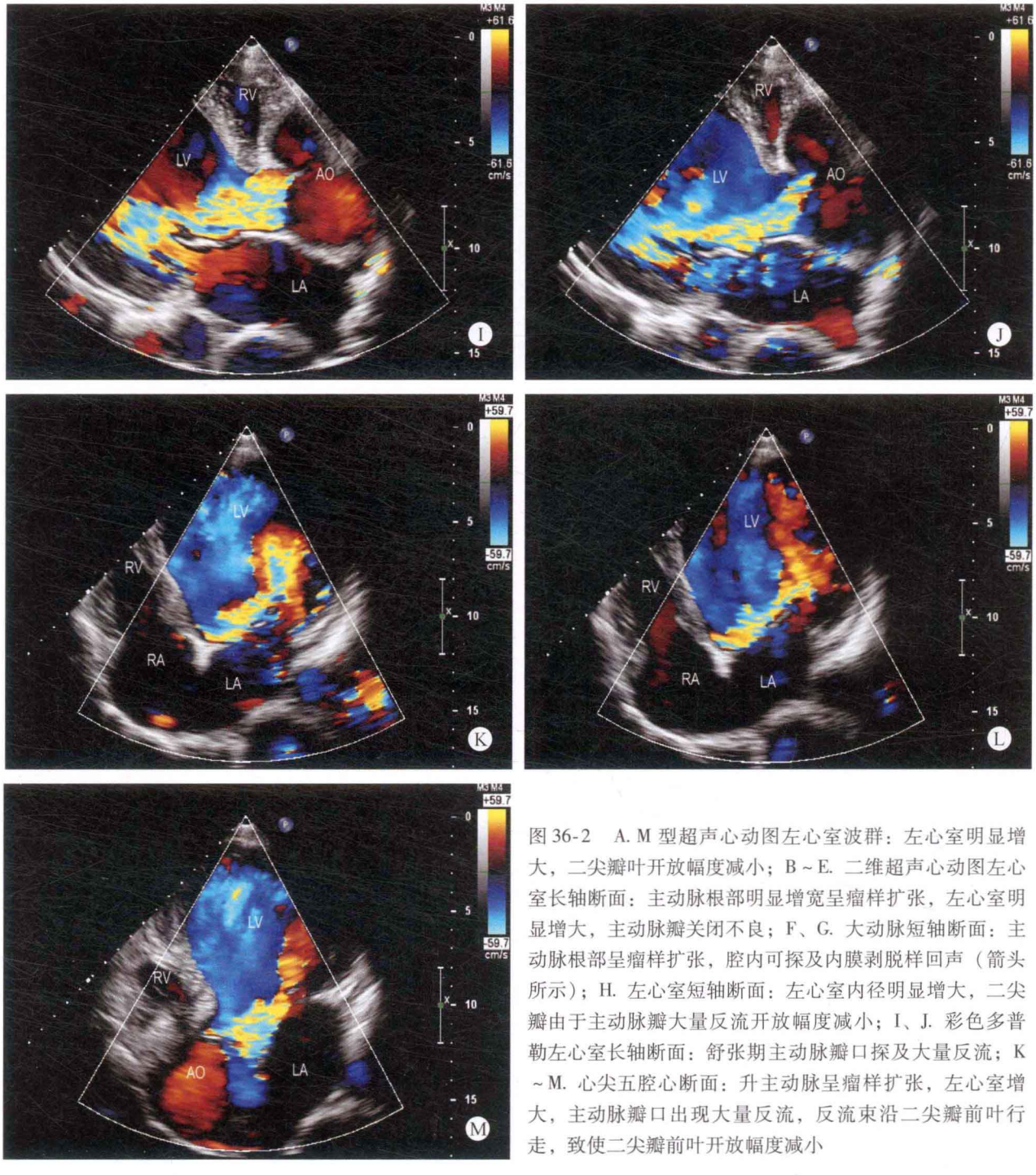

图 36-2 A. M 型超声心动图左心室波群：左心室明显增大，二尖瓣叶开放幅度减小；B～E. 二维超声心动图左心室长轴断面：主动脉根部明显增宽呈瘤样扩张，左心室明显增大，主动脉瓣关闭不良；F、G. 大动脉短轴断面：主动脉根部呈瘤样扩张，腔内可探及内膜剥脱样回声（箭头所示）；H. 左心室短轴断面：左心室内径明显增大，二尖瓣由于主动脉瓣大量反流开放幅度减小；I、J. 彩色多普勒左心室长轴断面：舒张期主动脉瓣口探及大量反流；K～M. 心尖五腔心断面：升主动脉呈瘤样扩张，左心室增大，主动脉瓣口出现大量反流，反流束沿二尖瓣前叶行走，致使二尖瓣前叶开放幅度减小

✧ 超声心动图诊断

升主动脉扩张、升主动脉瘤、升主动脉夹层、主动脉关闭不全、主动脉瓣大量反流。

✧ 病例分析

本患者突发性后肩胛骨部位撕裂性疼痛，检查时发现主动脉根部呈瘤样扩张，腔内距主动脉瓣上约 13mm 的部位，出现较为纤细的呈螺旋形上升的内膜撕脱样回声，为较为多见的Ⅱ型主动脉夹层。本类型约占主动脉夹层动脉瘤患者的 70%，并累及主动脉瓣叶结构，引起主动脉瓣关闭不全及较大量的主动脉瓣反流。

由于本例患者的内膜回声纤细，易出现漏诊现象而仅诊断为升主动脉扩张、升主动脉瘤，但如果结合患者的临床表现，如出现难以忍受的突发性后肩胛骨部位撕裂性疼痛，应考虑到内膜剥脱的可能性。

在检查的过程中如在主动脉长轴断面观察，未能检出内膜剥脱组织，应注意观察各水平大动脉的短轴断面，因短轴断面对检出夹层样改变更为敏感。

✧ 思维要点

（1）主动脉扩张的程度。

（2）主动脉关闭不全出现的反流量。
（3）主动脉腔内是否出现内膜样回声。
（4）患者的临床表现。

病例 36-3　男，68 岁（图 36-3）

二维超声心动图

各房室内径在正常范围，室间隔与左室壁厚度正常，运动尚协调。各瓣膜形态、结构及启闭运动未见异常。大动脉与心室的连接关系正常。升主动脉内径正常，胸主动脉下段及腹主动脉内径增宽，腹主动脉上端内径约 26mm，内膜欠光滑，并探及多处硬化斑块，腹主动脉下段呈局限性明显扩张，管壁欠光滑，可视长度约 74mm，血管腔内径约 36mm × 33mm，内可见云雾状自发显影，周围探及中低回声的血栓样回声环绕，宽约 57mm。下腔静脉呈受压状态。

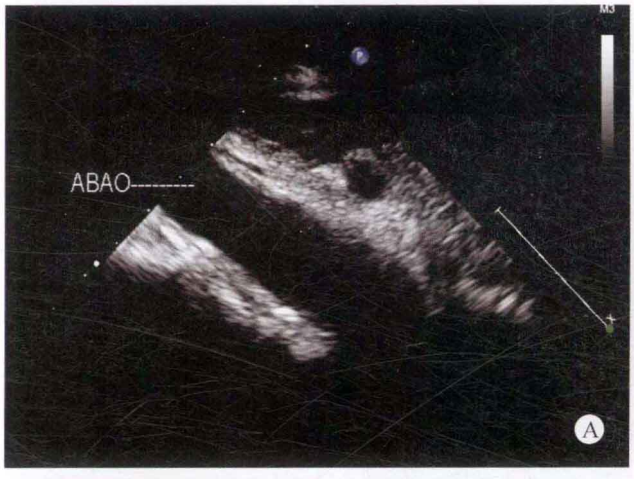

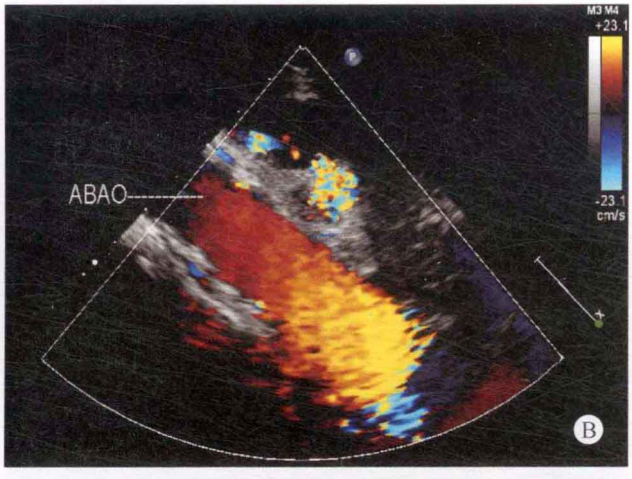



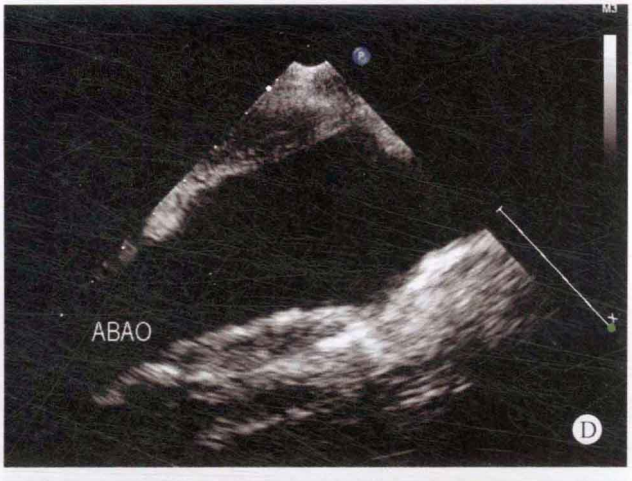

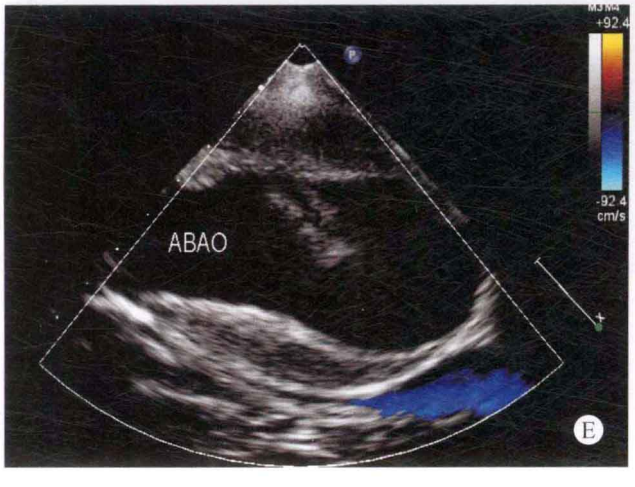

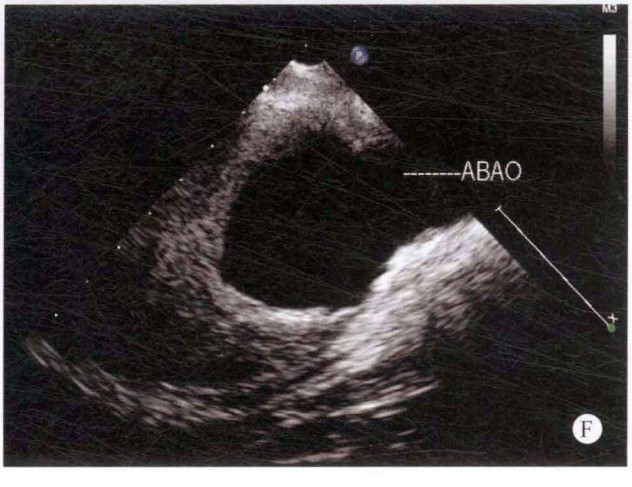

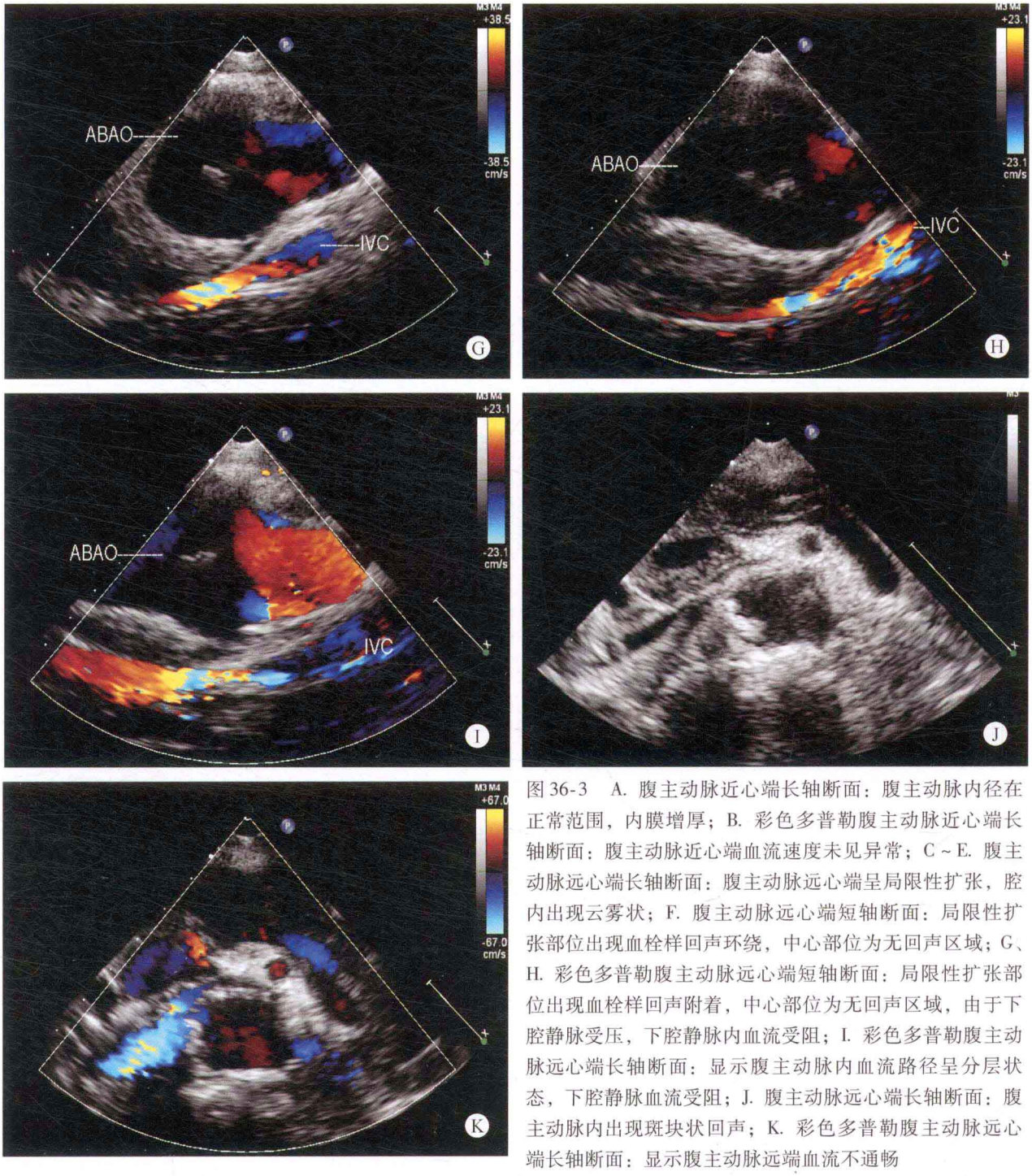

图 36-3 A. 腹主动脉近心端长轴断面：腹主动脉内径在正常范围，内膜增厚；B. 彩色多普勒腹主动脉近心端长轴断面：腹主动脉近心端血流速度未见异常；C～E. 腹主动脉远心端长轴断面：腹主动脉远心端呈局限性扩张，腔内出现云雾状；F. 腹主动脉远心端短轴断面：局限性扩张部位出现血栓样回声环绕，中心部位为无回声区域；G、H. 彩色多普勒腹主动脉远心端短轴断面：局限性扩张部位出现血栓样回声附着，中心部位为无回声区域，由于下腔静脉受压，下腔静脉内血流受阻；I. 彩色多普勒腹主动脉远心端长轴断面：显示腹主动脉内血流路径呈分层状态，下腔静脉血流受阻；J. 腹主动脉远心端长轴断面：腹主动脉内出现斑块状回声；K. 彩色多普勒腹主动脉远心端长轴断面：显示腹主动脉远端血流不通畅

✧ 多普勒超声心动图

心内各部未能探及明确的异常血流，扩张的腹主动脉内血流速度缓慢，下腔静脉血流呈受阻状态。

✧ 超声心动图诊断

腹主动脉瘤、腹主动脉内血栓形成、主动脉多发性硬化斑块形成。

✧ 病例分析

患者自幼有长期腹部疼痛病史，近期由于疼痛加重而就诊。在检查的过程中发现患者的心内结构、大动脉的发育、各瓣膜的启闭功能均未见异常，但在检查腹主动脉的过程中发现腹主动脉的远心端出现明显的局限性扩张部位，致使下腔静脉受压，内径变窄，下腔静脉内的血流受阻，而且腹主动脉的内壁上附着大量的血栓样回声。

本病例在检查的过程中，如不注意患者的主诉有长期的腹部疼痛病史，仔细检查各水平部位腹主动脉的结构改变，极易漏诊。

✧ 思维要点

（1）患者的病史。

（2）腹主动脉各段的结构改变。

（3）腹主动脉内有无血栓存在。

病例 36-4（图 36-4）

二维超声心动图

右心房室增大，左房室内径相对较小。右室壁增厚，室间隔及左室后壁厚度正常，运动幅度尚可。房间隔连续性良好，膜周部室间隔回声脱失 17mm。三尖瓣关闭欠佳，其余各瓣膜形态及启闭尚可。肺动脉内径明显增宽，主肺动脉内探及隔膜样内膜片回声，并可探及宽约 7mm 的破口。降主动脉与主肺动脉之间探及粗约 8mm 的异常管道回声。主动脉弓降部未见明显异常。心包腔内可探及少量液性暗区。

多普勒超声心动图

室水平及动脉水平可探及双向低速分流信号，三尖瓣探及少至中量反流。

超声心动图诊断

先天性心脏病、膜周部室间隔缺损、室水平双向分流、动脉导管未闭、动脉水平双向分流、三尖瓣少至中量

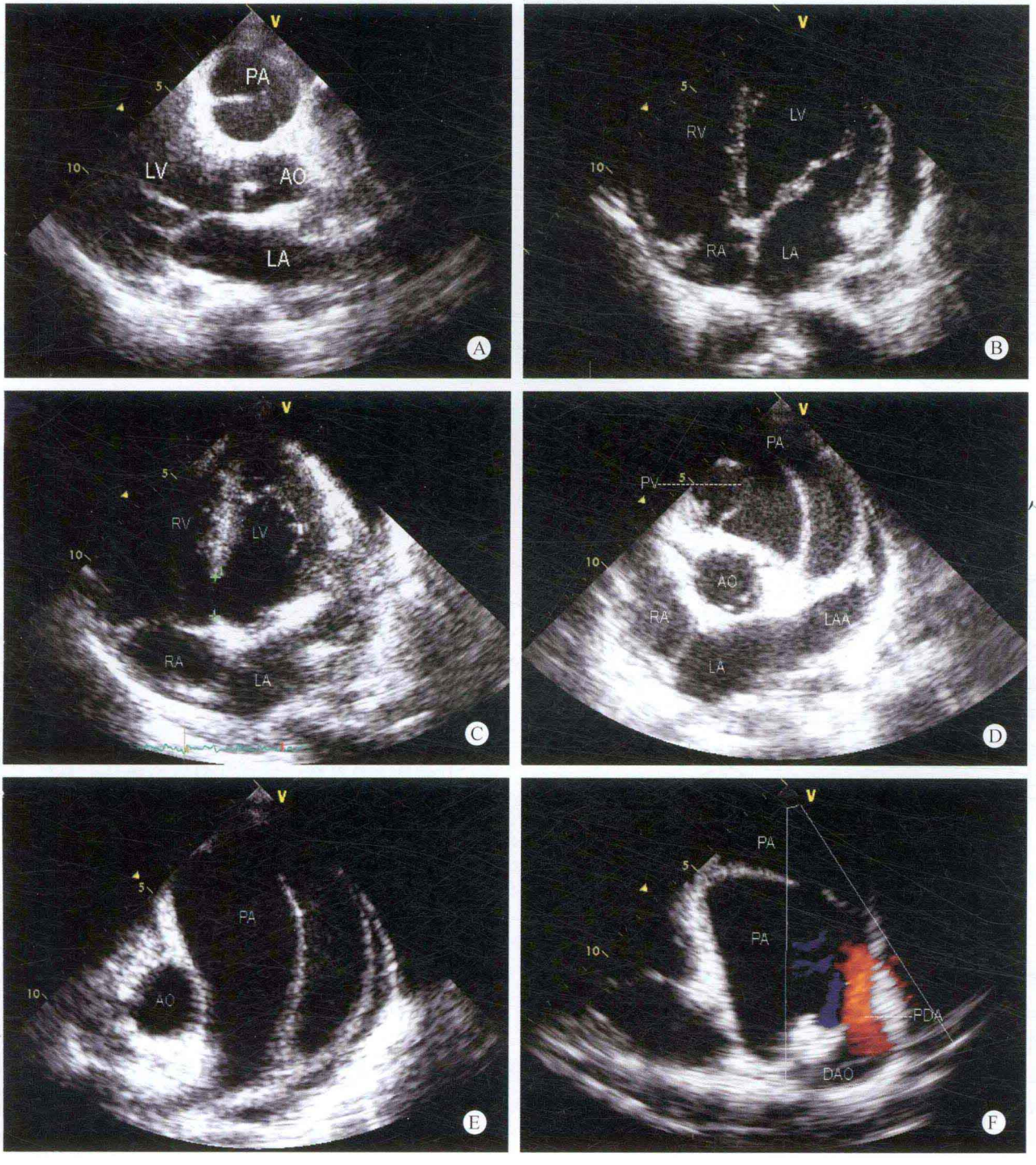

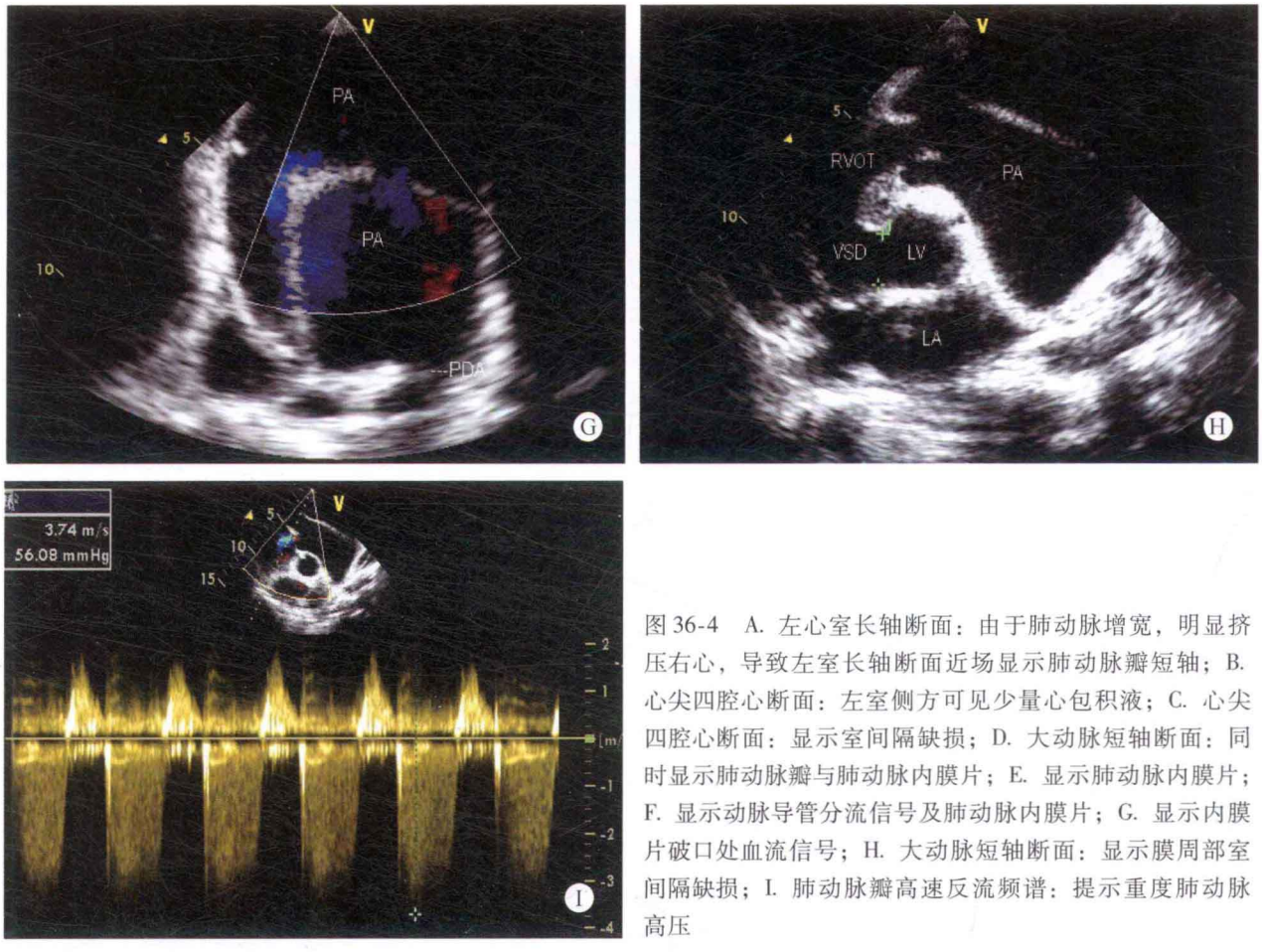

图 36-4 A. 左心室长轴断面：由于肺动脉增宽，明显挤压右心，导致左室长轴断面近场显示肺动脉瓣短轴；B. 心尖四腔心断面：左室侧方可见少量心包积液；C. 心尖四腔心断面：显示室间隔缺损；D. 大动脉短轴断面：同时显示肺动脉瓣与肺动脉内膜片；E. 显示肺动脉内膜片；F. 显示动脉导管分流信号及肺动脉内膜片；G. 显示内膜片破口处血流信号；H. 大动脉短轴断面：显示膜周部室间隔缺损；I. 肺动脉瓣高速反流频谱：提示重度肺动脉高压

反流、肺动脉夹层、少量心包积液、重度肺动脉高压。

病例分析

该患者由于多年的室间隔缺损和动脉导管未闭导致了重度肺动脉高压，造成室水平和动脉水平的分流不再明显。另外，由于肺动脉内异常内膜片的出现，给动脉导管的检出造成一定的困难。在胸骨左缘扫查降主动脉长轴，并往主动脉弓部追寻，同时显示主肺动脉长轴，在主肺动脉与主动脉峡部间可探及异常管道，分别与二者相连通，证实为未闭的动脉导管。肺动脉内的隔膜回声较长，且主肺动脉明显增宽，导致肺动脉瓣环向右室侧移位。仔细变换断面，可发现该异常隔膜上出现回声中断，由于位于近场，二维显示不够确切，通过彩色多普勒验证，发现该处出现往返性血流信号，证实为肺动脉内膜片的破口。

由于肺动脉压通常低于主动脉压，相对于主动脉夹层而言，肺动脉内出现夹层比较罕见。该患者右室壁增厚，右心增大，三尖瓣高速反流，均提示肺动脉高压的存在。肺动脉夹层由于可以阻塞肺动脉，虽然也可以造成右心压力增高，但由于时间较短，通常不会引起右室壁增厚。该患者右心明显扩大，右室壁增厚，提示肺动脉高压时间较长。肺动脉夹层是肺动脉高压的结果而不是病因。肺动脉内膜片破口处探及低速往返血流，提示隔膜一侧为盲腔而不是另一根血管，可对肺动脉夹层的诊断做进一步验证。

鉴别诊断

1. 肺动脉内赘生物 部分赘生物可呈条带状，多有发热病史，条带较短、厚，可多发，一般呈漂浮状，仅一端固定于肺动脉壁。

2. 肺动脉内活动性血栓 通常有下肢静脉血栓病史，肺动脉压常升高，可合并右房内血栓。血栓呈长条状，较内膜片更粗，急性者血栓常不固定，一端可延伸至左（右）肺动脉远端。

思维要点

（1）肺动脉夹层的确认。
（2）未闭动脉导管的检出。
（3）与肺动脉内血栓或赘生物的鉴别。

四、检查过程中的思维方式

在检查的过程中应注意患者有无高血压病史，患者

疼痛的部位、程度，病程及疼痛的方式，并且应注意主动脉扩张的程度及部位。可疑内膜剥脱时，应注意主动脉腔内是否出现真假两腔和真假两腔之间有无破口及血流通过，以便两者之间的鉴别。当主动脉夹层近端延续至冠状动脉时，可由于冠状动脉夹层引起心肌缺血，从而心脏超声显示节段性室壁运动异常。在给以胸痛为首发症状而就诊的患者检查时，避免因发现室壁运动异常就放松对主动脉夹层的警惕。

五、鉴别诊断

主动脉夹层患者常伴有主动脉瓣反流，原因可有高血压引起主动脉瓣环的增宽，马方综合征引起的主动脉根部扩张，以及夹层撕裂累及主动脉瓣环等，反流量与发生原因对选择手术方式和时机有影响，所以应尽量明确诊断。

（1）主动脉夹层应与患有高血压所致的主动脉内径扩张、主动脉内膜明显增厚的改变相鉴别。长期高血压引起的主动脉内膜增厚，部分患者与主动脉夹层所致的内膜剥脱极为相似，应注意鉴别。如为内膜剥脱应表现为撕脱的内膜呈漂浮状，并可探及真腔与假腔之间出现破口及血流通过破口的现象；而高血压所引起的增厚的内膜不会出现漂浮感，也不会形成真腔与假腔。

（2）主动脉夹层应与主动脉内的多重反射伪像相鉴别。伪像一般在胸前观察扩张的升主动脉时比较明显，于主动脉腔内出现一线状回声，类似于剥脱的内膜，但这种伪像一般图像略显模糊，不够确实，随心脏搏动无明显飘动，探头与升主动脉前壁位置改变时该伪像位置也发生变化，彩色多普勒显示管腔内血流信号不受影响，胸骨上窝切面显示升主动脉时该伪像消失。

（3）主动夹层还应与主动脉破裂形成的假性动脉瘤相鉴别。假性动脉瘤外壁为纤维组织，不是主动脉外膜，所以形态多不规则，腔大口小，瘤腔内多可见血栓，瘤腔外壁较厚，不光滑。

由于肺动脉压力通常低于主动脉压，相对于主动脉夹层而言，肺动脉内出现夹层比较罕见，而肺动脉夹层多发生于肺动脉高压的患者。患者右室壁增厚、右心增大、三尖瓣高速反流，均提示肺动脉高压的存在。肺动脉夹层形成后由于可以阻塞肺动脉，虽然也可以造成右心压力增高，但由于时间较短，通常不会引起右室壁增厚。肺动脉内膜片破口处探及低速往返血流，提示隔膜一侧为盲腔而不是另一根血管，可对肺动脉夹层的诊断做进一步验证。

六、思维要点

（1）病史。

（2）患者疼痛的部位、程度，病程及疼痛的方式。

（3）主动脉内径增宽的程度及内膜剥脱的部位。

（4）可疑内膜剥脱的鉴别、有无假腔的识别、破口的部位。

（5）夹层是否累及主动脉瓣环及冠状动脉，主动脉瓣反流情况。

（6）大血管分支累及情况。

（本章病例 36-1～36-3 由刘延玲提供，病例 36-4 由王剑鹏提供。）

（王剑鹏　刘延玲）

参考文献

刘延玲，熊鉴然 . 2007. 临床超声心动图学 . 第二版 . 北京：科学出版社
胡盛寿 . 2006. 阜外心血管外科手册 . 北京：人民卫生出版社
吴清玉 . 2003. 心脏外科学 . 济南：山东科学技术出版社

[General Information]
书名=超声心动图诊断思维解析
作者=刘延玲主编
页数=676
SS号=12736152
出版日期=2010.10

封面
书名
版权
前言
目录
第一章　Ⅱ孔型房间隔缺损
一、病理解剖及病理生理
二、临床表现
三、超声心动图表现
四、检查过程中的思维方式
第二章　室间隔缺损
一、病理解剖及病理生理
二、临床表现
三、超声心动图表现
四、检查过程中的思维方式
第三章　心内膜垫缺损
一、病理解剖及病理生理
二、临床表现
三、超声心动图表现
四、检查过程中的思维方式
第四章　主动脉－肺动脉间隔缺损
一、病理解剖及病理生理
二、临床表现
三、超声心动图表现
四、检查过程中的思维方式
五、鉴别诊断
第五章　主动脉窦瘤破裂
一、病理解剖及病理生理
二、临床表现
三、超声心动图表现
四、检查过程中的思维方式
第六章　先天性房室瓣口畸形
一、病理解剖及病理生理
二、临床表现
三、超声心动图表现
四、检查过程中的思维方式
第七章　三房心
一、病理解剖及病理生理
二、临床表现
三、超声心动图表现
四、检查过程中的思维方式
第八章　先天性主动脉口畸形
一、病理解剖及病理生理
二、临床表现
三、超声心动图表现
四、检查过程中的思维方式
第九章　肺动脉口狭窄
一、病理解剖及病理生理
二、临床表现
三、超声心动图表现
四、检查过程中的思维方式
第十章　右室双腔心

一、病理解剖及病理生理
二、临床表现
三、超声心动图表现
四、检查过程中的思维方式
第十一章　三尖瓣闭锁
一、病理解剖及病理生理
二、临床表现
三、超声心动图表现
四、检查过程中的思维方式
第十二章　三尖瓣下移畸形（附三尖瓣缺如）
一、病理解剖及病理生理
二、临床表现
三、超声心动图表现
四、检查过程中的思维方式
第十三章　动脉导管未闭
一、病理解剖及病理生理
二、临床表现
三、超声心动图表现
四、检查过程中的思维方式
第十四章　主动脉弓畸形
一、病理解剖及病理生理
二、临床表现
三、超声心动图表现
四、检查过程中的思维方式
第十五章　肺静脉异位引流（附肺静脉狭窄）
一、病理解剖及病理生理
二、临床表现
三、超声心动图表现
四、检查过程中的思维方式
五、鉴别诊断
第十六章　肺动静脉瘘
一、病理解剖及病理生理
二、临床表现
三、超声心动图表现
四、检查过程中的思维方式
第十七章　冠状动脉瘘
一、病理解剖及病理生理
二、临床表现
三、超声心动图表现
四、检查过程中的思维方式
第十八章　冠状动脉异常起源
一、病理解剖及病理生理
二、临床表现
三、超声心动图表现
四、检查过程中的思维方式
五、鉴别诊断
六、思维要点
第十九章　法洛四联症
一、病理解剖及病理生理
二、临床表现
三、超声心动图表现
四、检查过程中的思维方式

五、鉴别诊断
六、思维要点
第二十章　法洛三联症
一、病理解剖及病理生理
二、临床表现
三、超声心动图表现
四、检查过程中的思维方式
五、鉴别诊断
六、思维要点
第二十一章　右室双出口
一、病理解剖及病理生理
二、临床表现
三、超声心动图表现
四、检查过程中的思维方式
五、鉴别诊断
六、思维要点
第二十二章　左室双出口
一、病理解剖及病理生理
二、临床表现
三、超声心动图表现
四、检查过程中的思维方式
五、思维要点
第二十三章　单心室
一、病理解剖及病理生理
二、临床表现
三、超声心动图表现
四、检查过程中的思维方式
第二十四章　矫正型大动脉转位
一、病理解剖及病理生理
二、临床表现
三、超声心动图表现
四、检查过程中的思维方式
五、鉴别诊断
六、思维要点
第二十五章　完全型大动脉转位
一、病理解剖及病理生理
二、临床表现
三、超声心动图表现
四、检查过程中的思维方式
第二十六章　共同动脉干
一、病理解剖及病理生理
二、临床表现
三、超声心动图表现
四、检查过程中的思维方式
五、鉴别诊断
第二十七章　肺动脉闭锁合并室间隔缺损
一、病理解剖及病理生理
二、临床表现
三、超声心动图表现
四、检查过程中的思维方式
第二十八章　室间隔完整的肺动脉闭锁
一、病理解剖及病理生理

二、临床表现
三、超声心动图表现
四、检查过程中的思维方式
第二十九章　左心发育不良综合征（附右心发育不良综合征）
一、病理解剖及病理生理
二、临床表现
三、超声心动图表现
四、检查过程中的思维方式
第三十章　瓣膜脱垂
一、病理解剖及病理生理
二、临床表现
三、超声心动图表现
四、检查过程中的思维方式
第三十一章　感染性心内膜炎
一、病理生理
二、临床表现
三、超声心动图表现
四、检查过程中的思维方式
五、鉴别诊断
六、思维要点
第三十二章　冠状动脉粥样硬化性心脏病（附心室憩室）
一、病理解剖及病理生理
二、临床表现
三、超声心动图表现
四、检查过程中的思维方式
第三十三章　心肌病
一、病理解剖及病理生理
二、临床表现
三、超声心动图表现
四、检查过程中的思维方式
第三十四章　心脏肿瘤
一、病理解剖及病理生理
二、临床表现
三、超声心动图表现
四、检查过程中的思维方式
第三十五章　心包疾病
一、病理解剖及病理生理
二、临床表现
三、超声心动图表现
四、检查过程中的思维方式
第三十六章　主动脉夹层（附肺动脉夹层）
一、病理解剖及病理生理
二、临床表现
三、超声心动图表现
四、检查过程中的思维方式
五、鉴别诊断
六、思维要点
参考文献