胸片de读片技巧

读片步骤



- **Step 1**：发现病变
- **Step 2**：解剖定位
- **Step 3**：推测病理
- **Step 4**：探讨病因

具体步骤



- 核查姓名、日期
- 检查摄片质量及左右方向
- 全面预览，用心罗列你所发现的异常
- 仔细观察病变部位的特点，定位、推测病理类型
- 结合病史给出可能的诊断

摄片质量

- 体位：

  正位：常规后前位，有时为前后位（床旁）

  侧位（靠近胶片侧）：左侧位、右侧位



正位片



侧位片

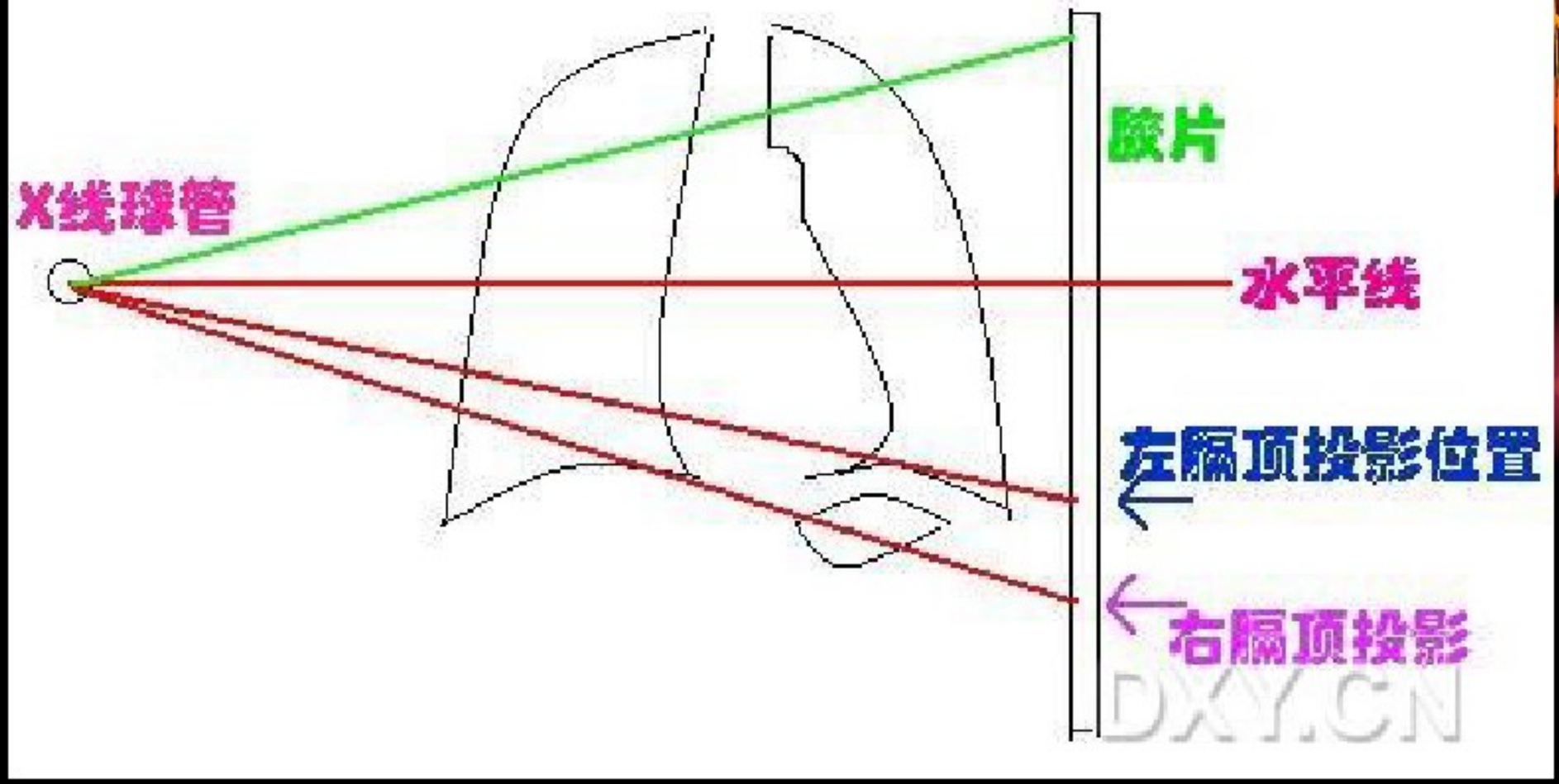

物体越远离胶片投影越大、影像越模糊

使病变侧靠近胶片

摄片质量

- 体位

  注意：前后位胸片心影和纵隔可能变形

  是卧位还是立位

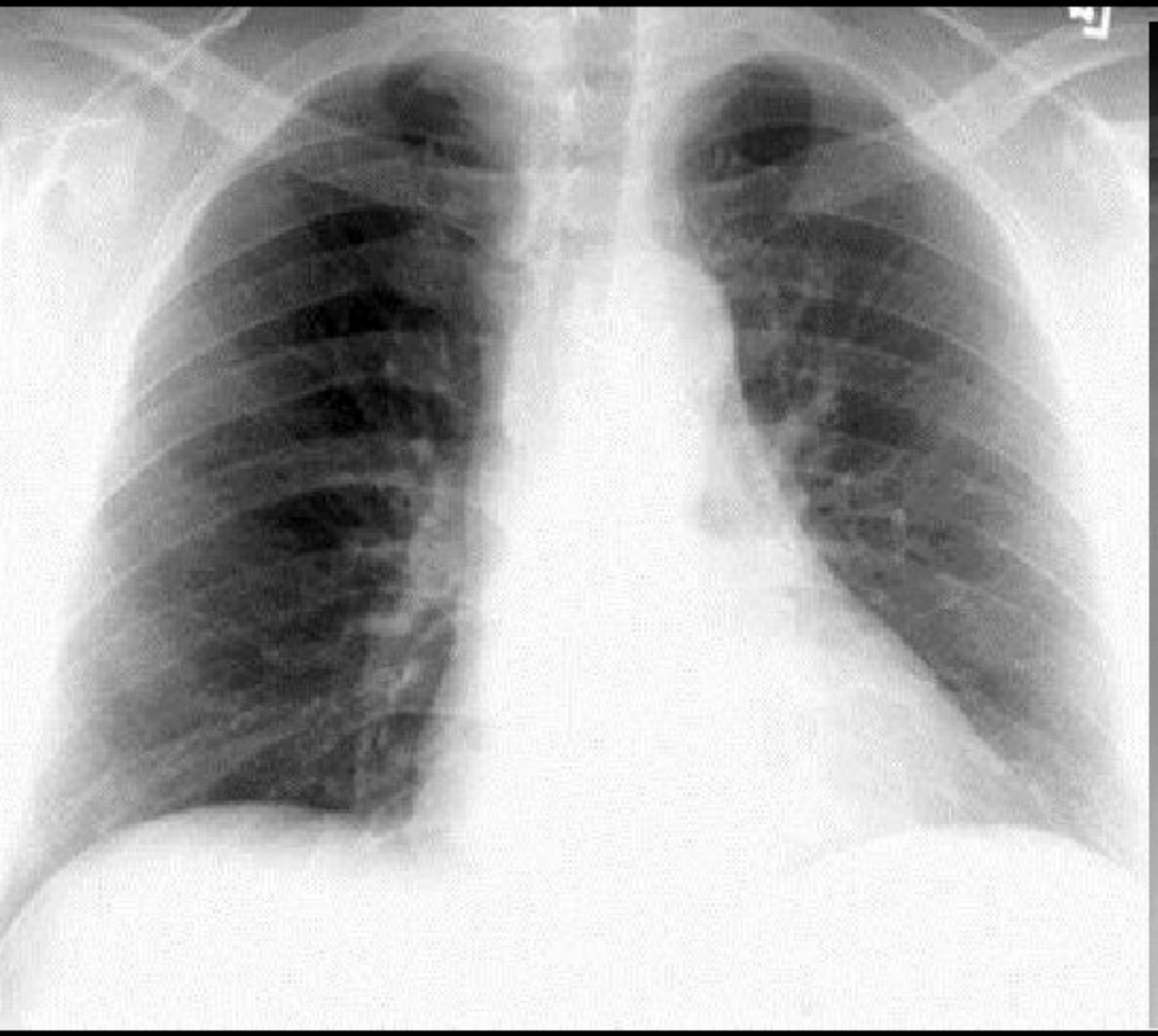

PA

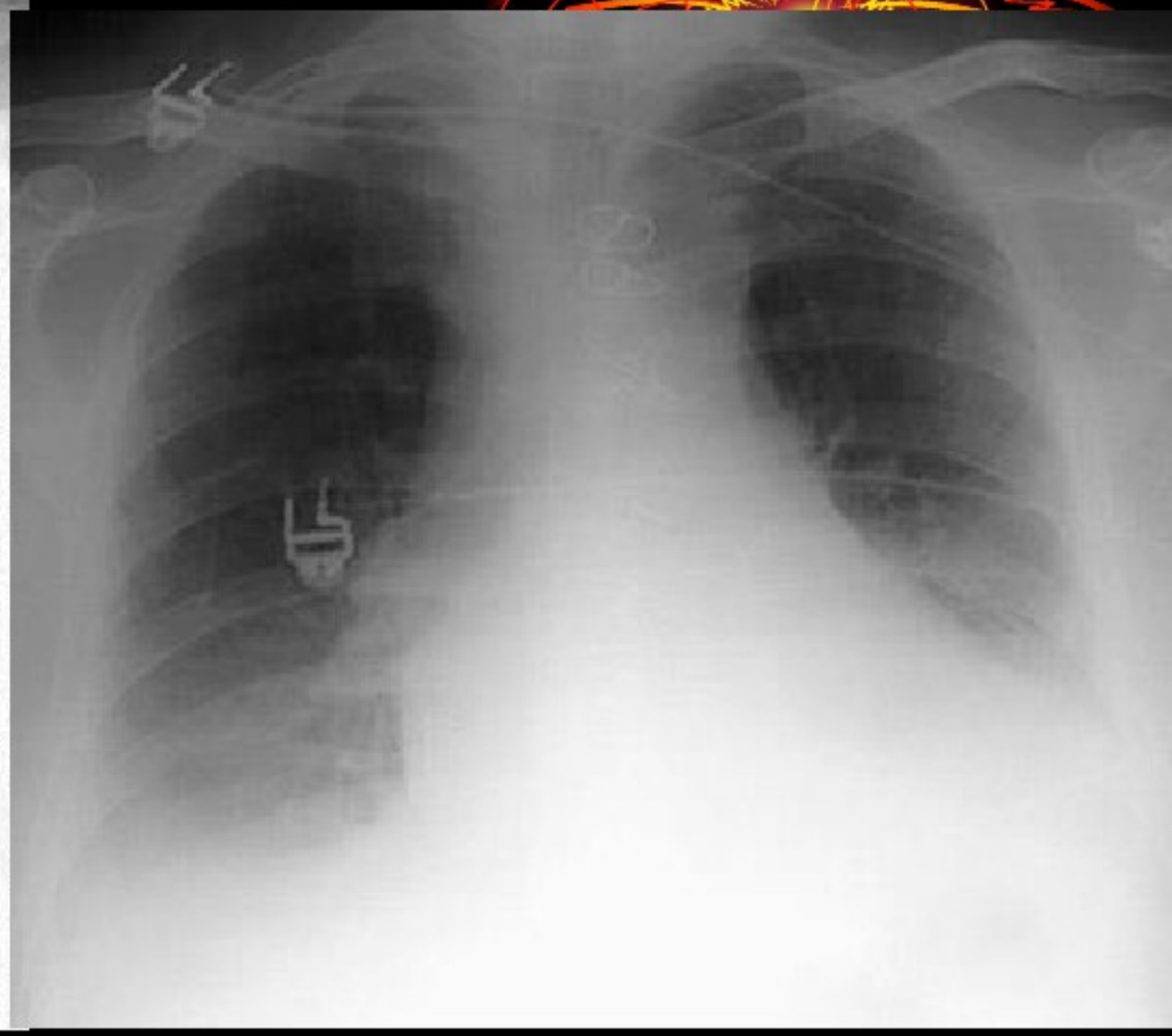

AP

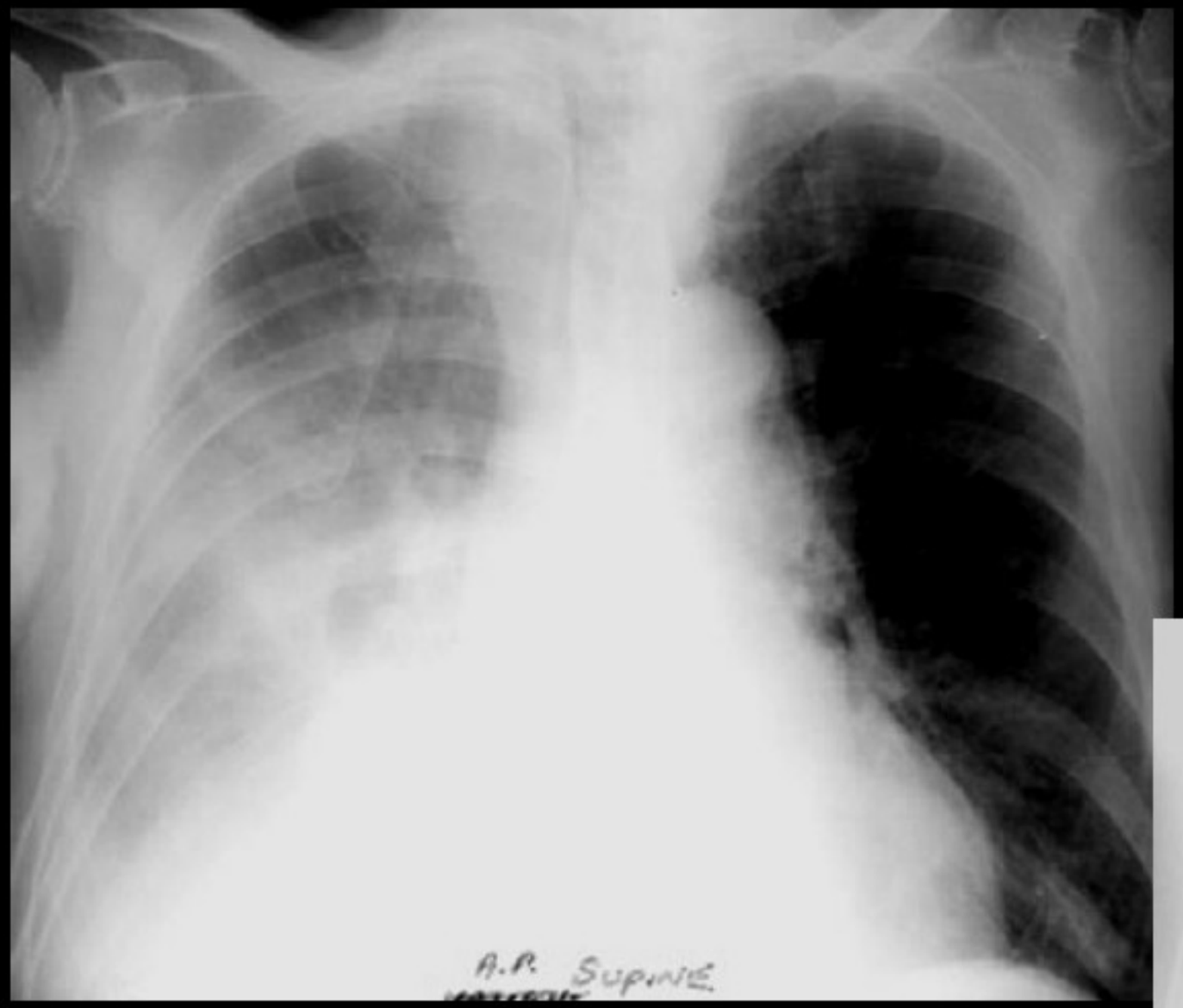

左侧胸腔积液（卧位）



左侧胸腔积液（立位）



摄片质量

- 体位
- 旋转：气管居中、锁骨头至脊突的距离左右相等。
  该距离较短的一侧肺较白。

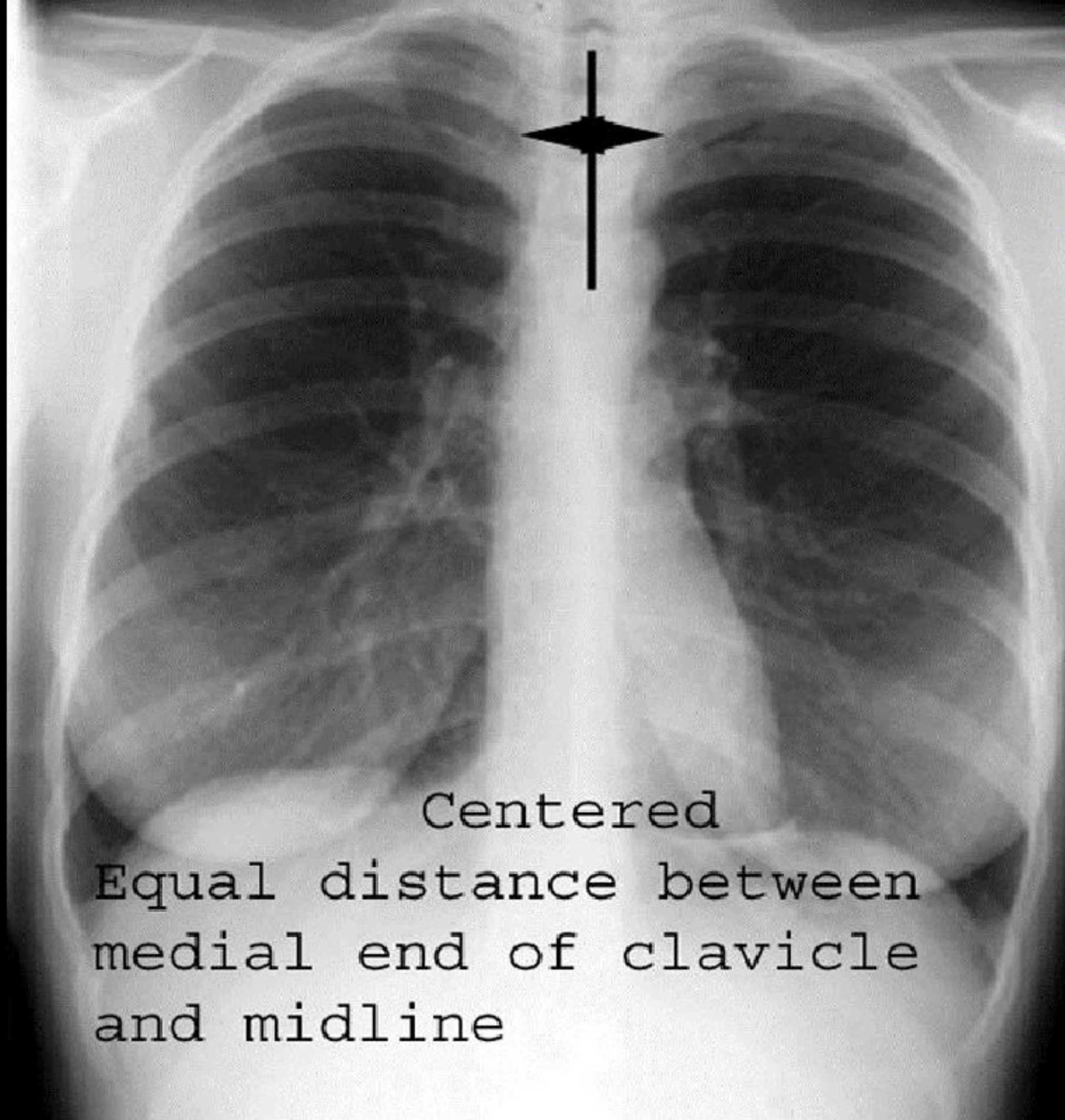

Centered
Equal distance between
medial end of clavicle
and midline

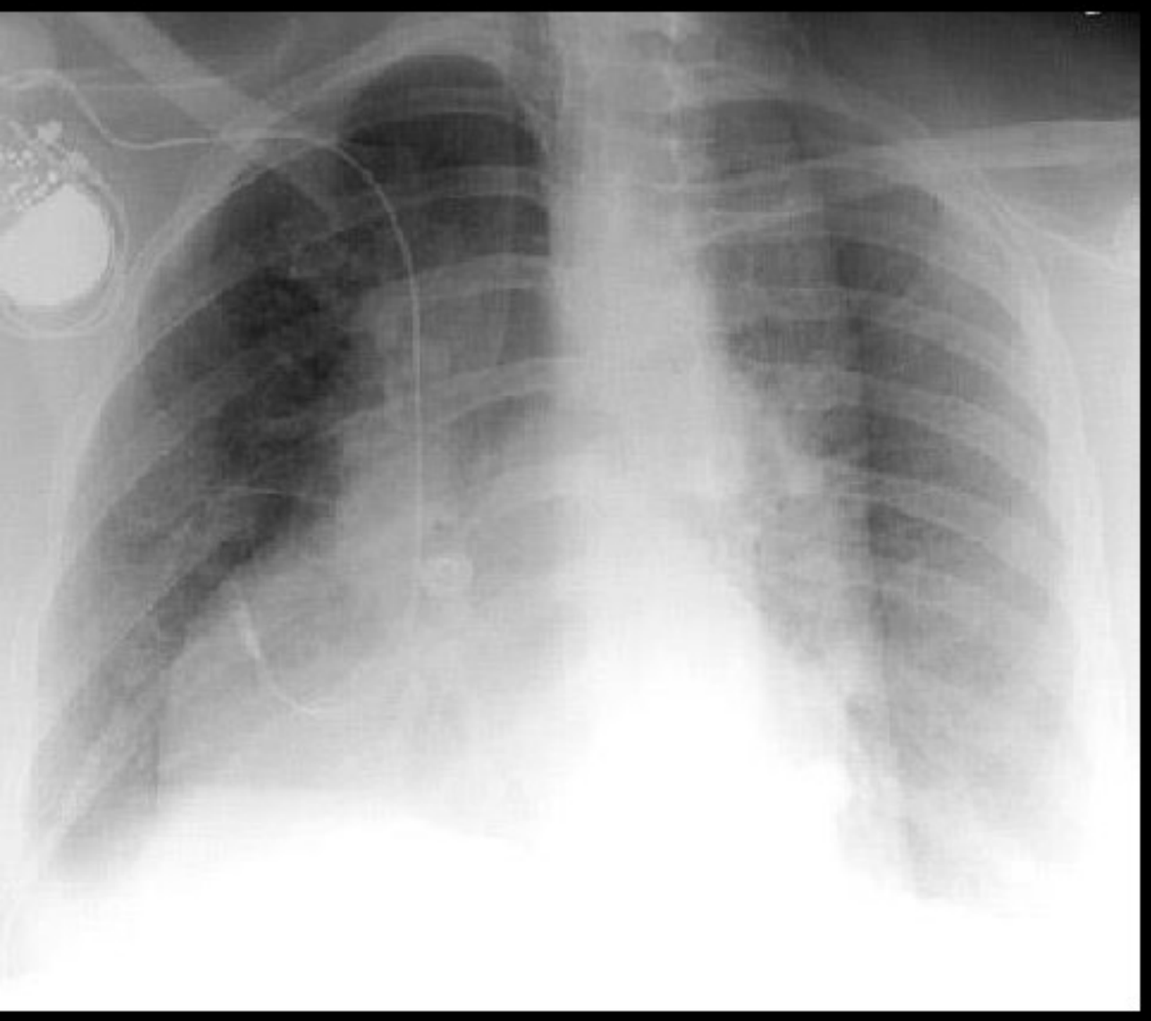

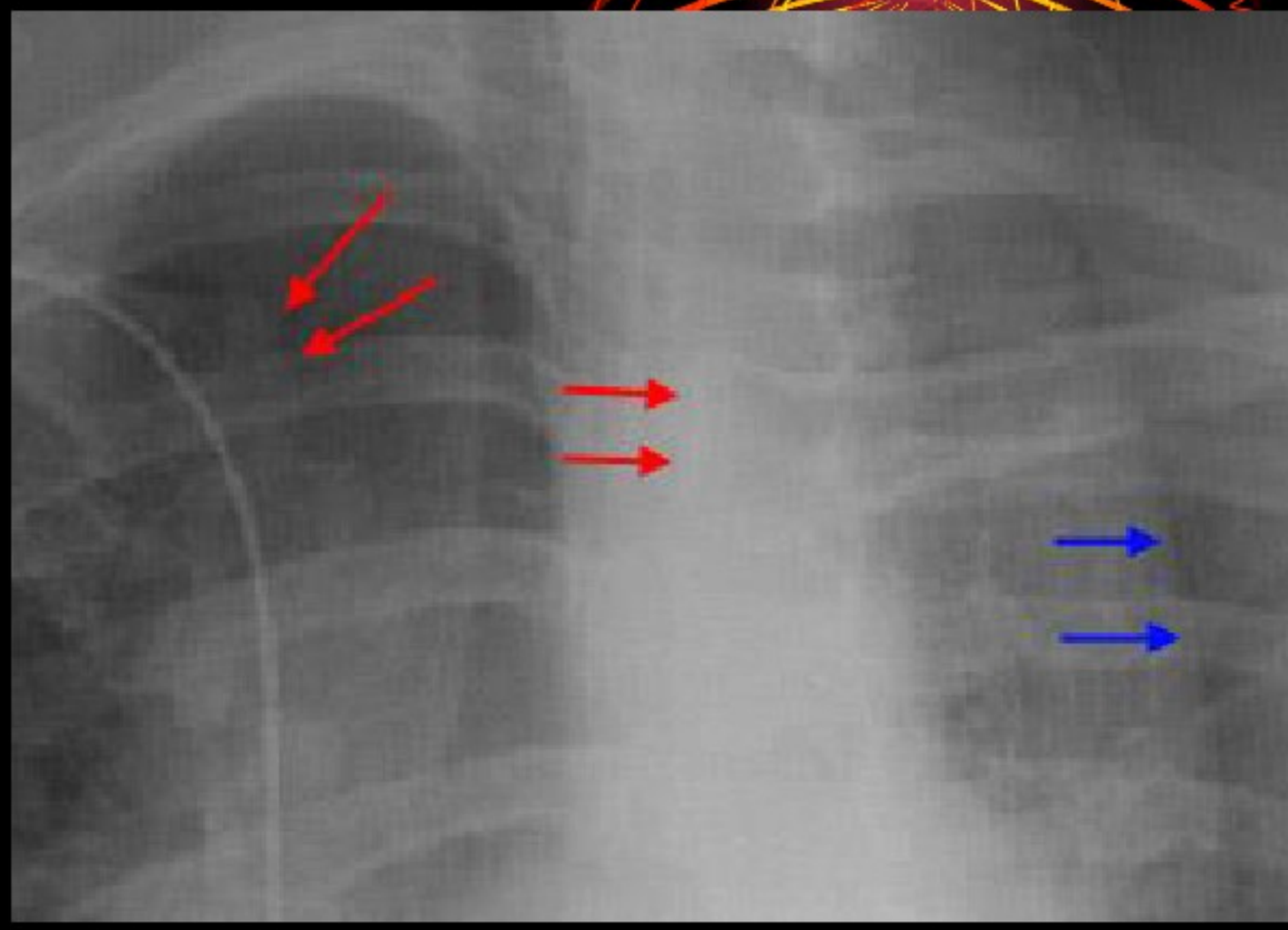

体位旋转

摄片质量

- 体位
- 旋转
- 强度：透过气管能看清第1~4胸椎，下部胸椎与心脏重叠，隐约可见。

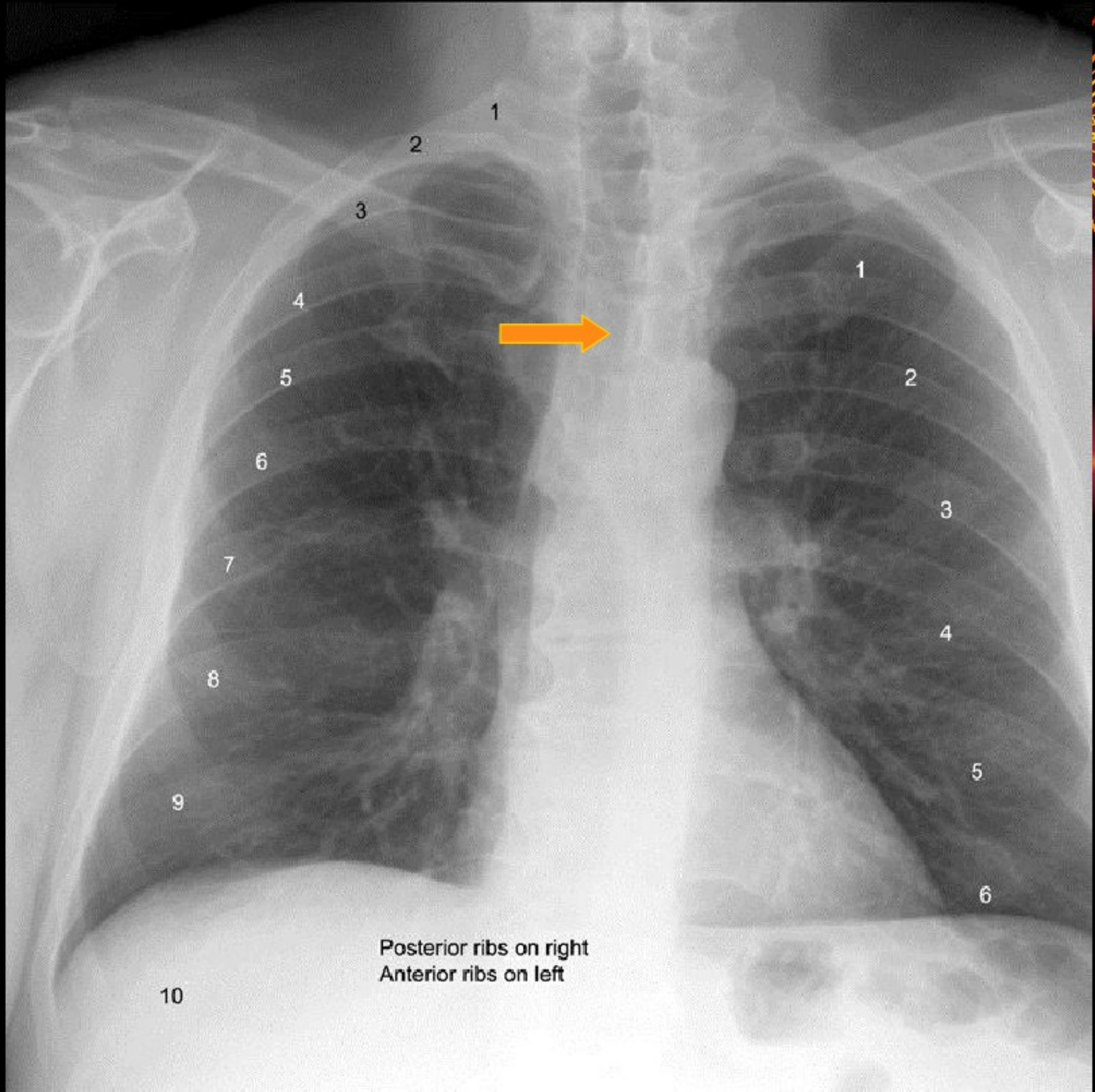
1
2
3
4
5
6
7
8
9
10
1
2
3
4
5
6
Posterior ribs on right
Anterior ribs on left

摄片质量



- 体位
- 旋转
- 强度
- 吸气：右膈顶位于第9、10后肋，第6前肋间隙。
  吸气不足会引起心影变大、肺底部出现阴影、气管向右偏移。

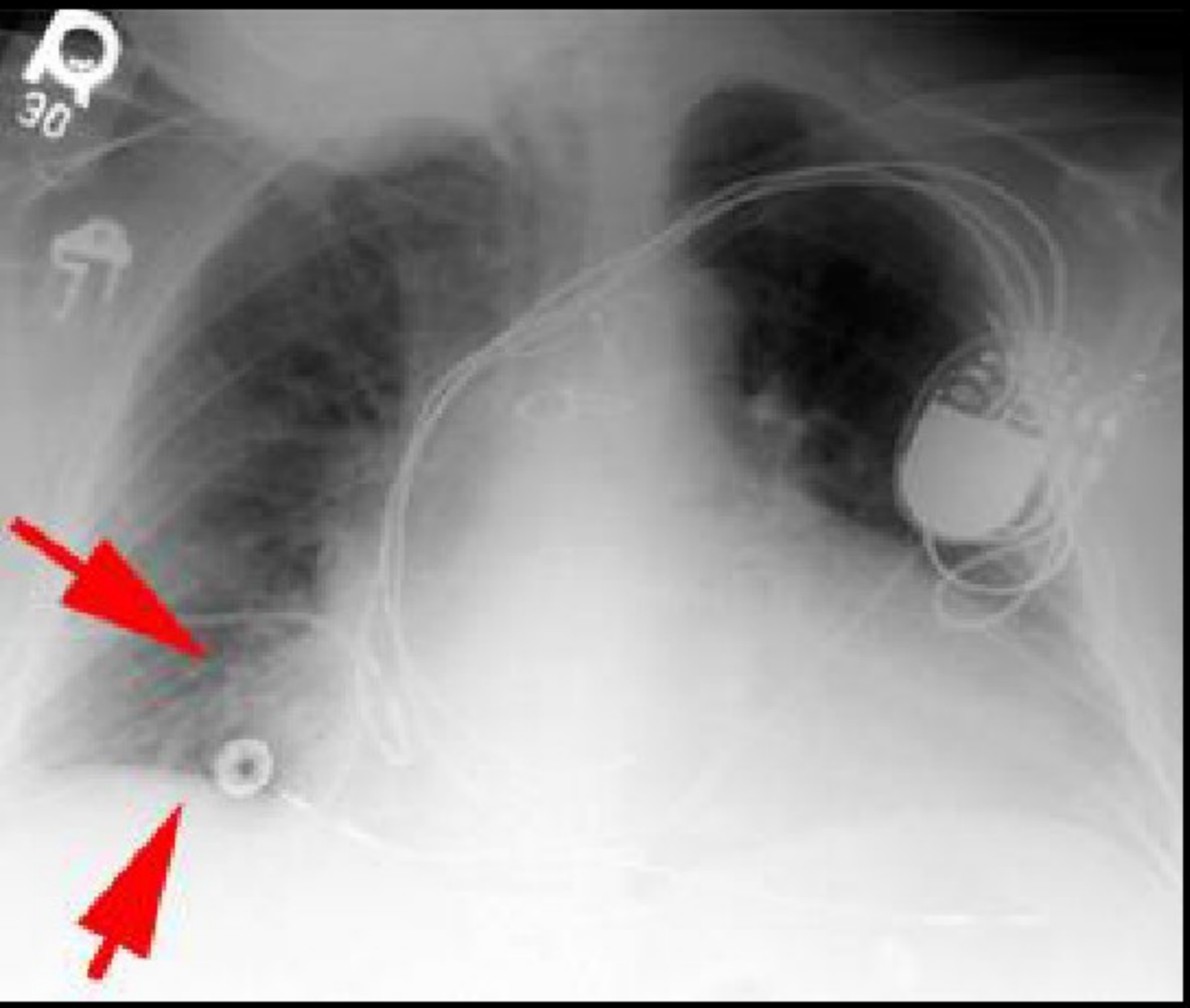

吸气不足

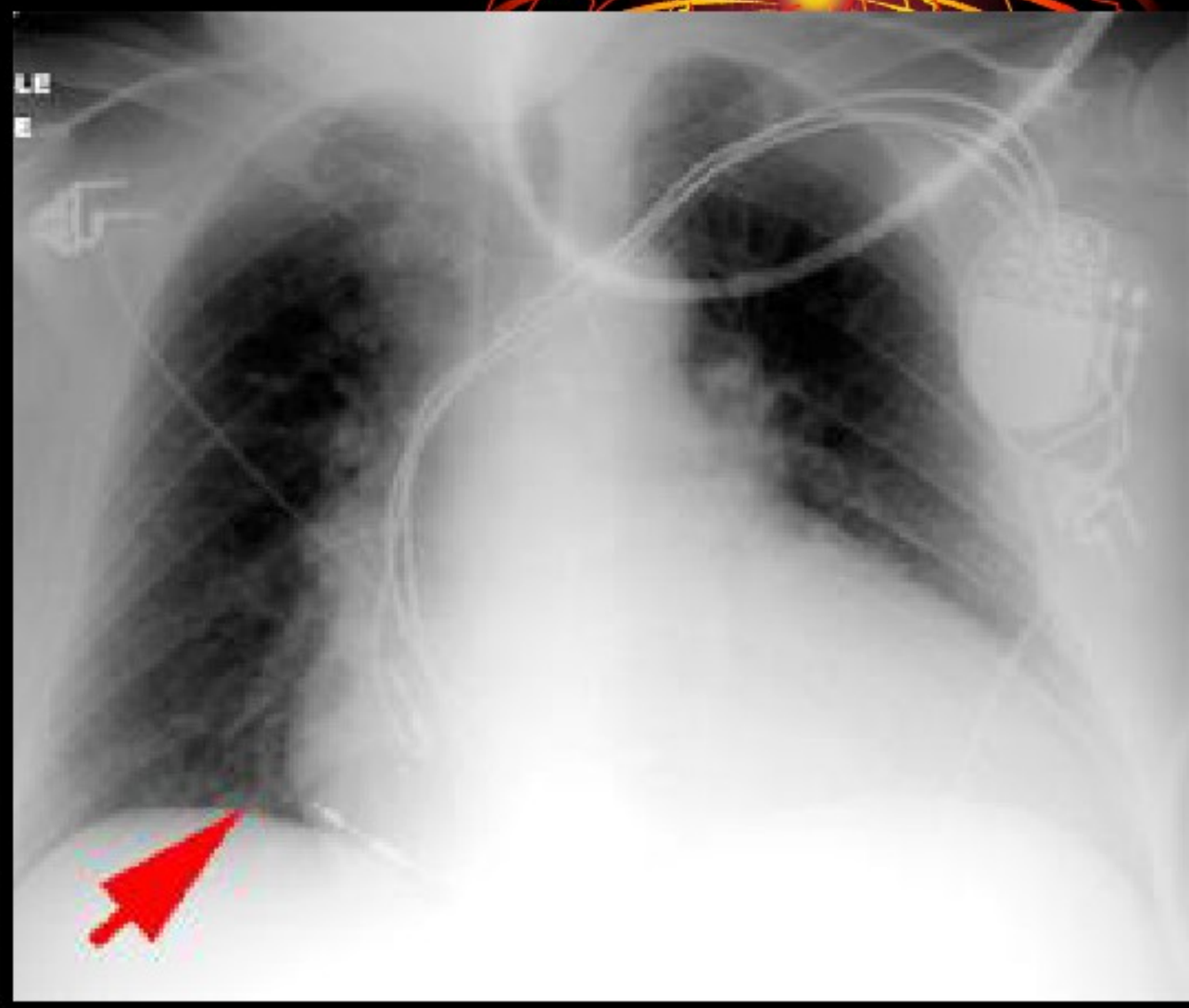

吸气充足

读片顺序

1. 肺野：双侧对比，注意肺野大小、透亮度
2. 肺纹理：粗→细，内2/3，下多上少，边界清晰；
   气管/伴行血管直径
3. 肺门：位于第2~4前肋间，左侧比右侧高1~2cm
4. 气管和纵隔：居中，气管右侧缘宽度<2~3mm
5. 心影：最大径<1/2胸廓最大横径；形态
6. 横膈：位置(右膈比左膈高1~2cm)、形态、肋膈角
7. 膈下：膈下气体，胃泡、肠管
8. 骨骼和软组织

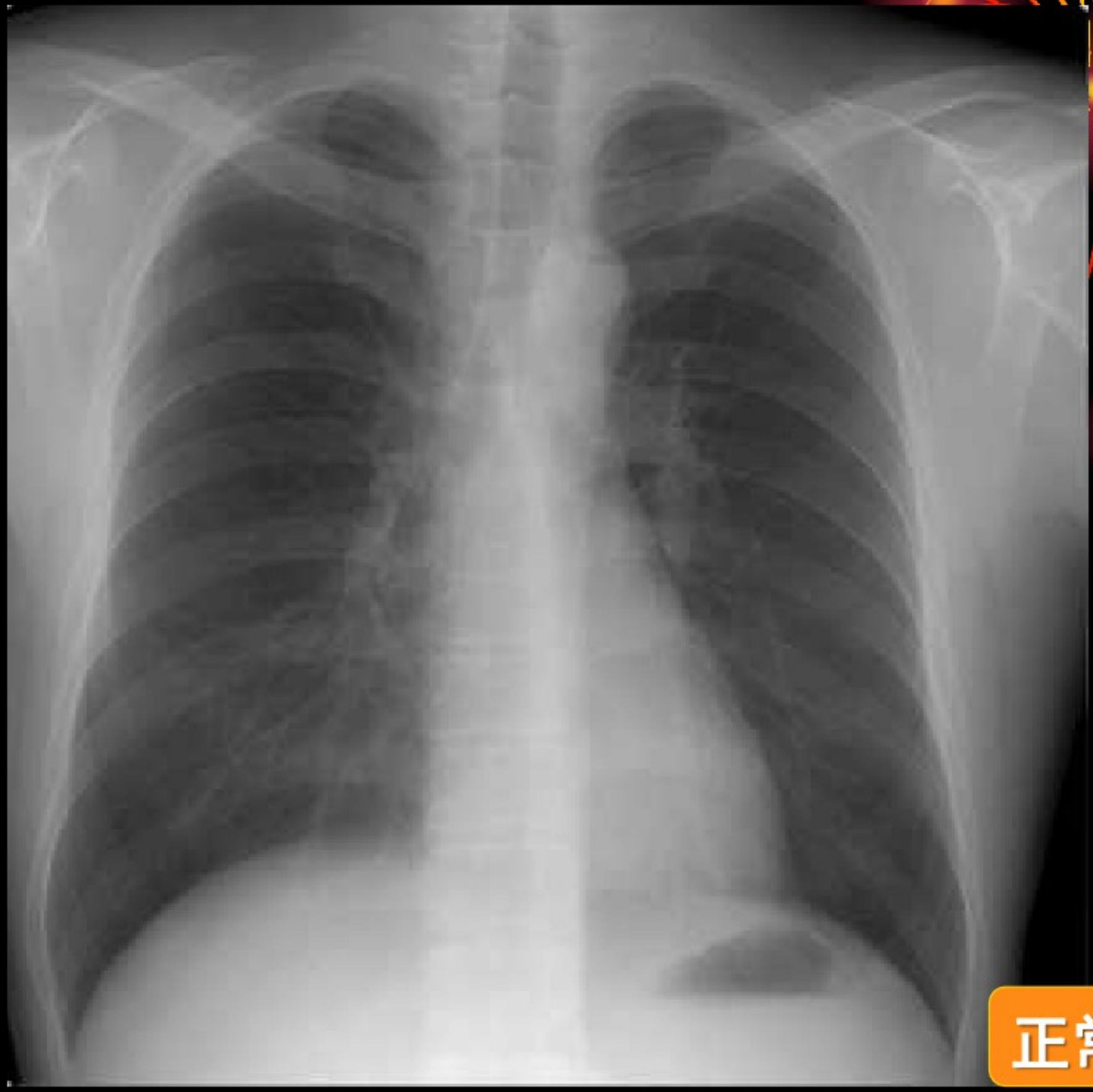

正常胸片

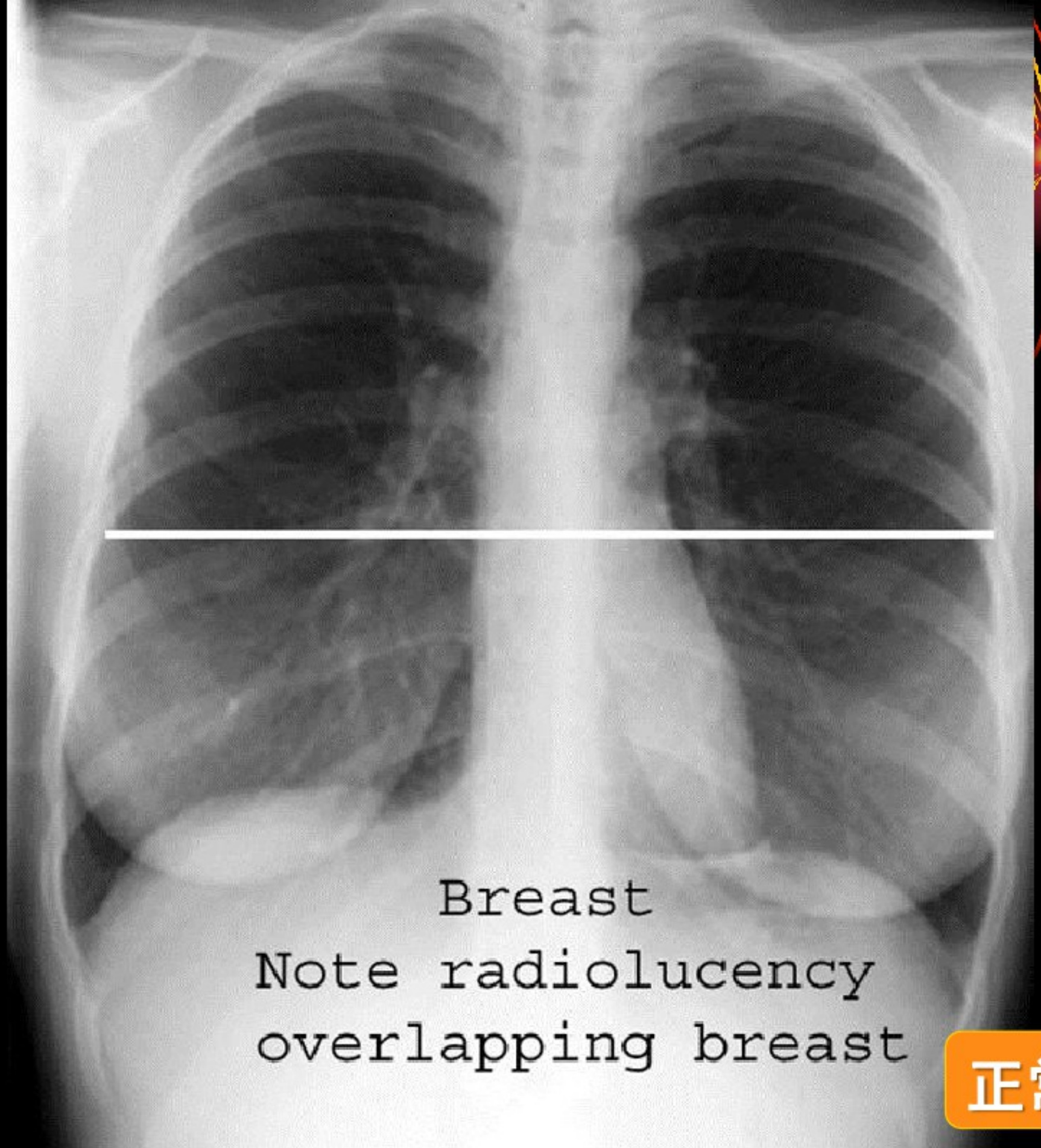

正常胸片

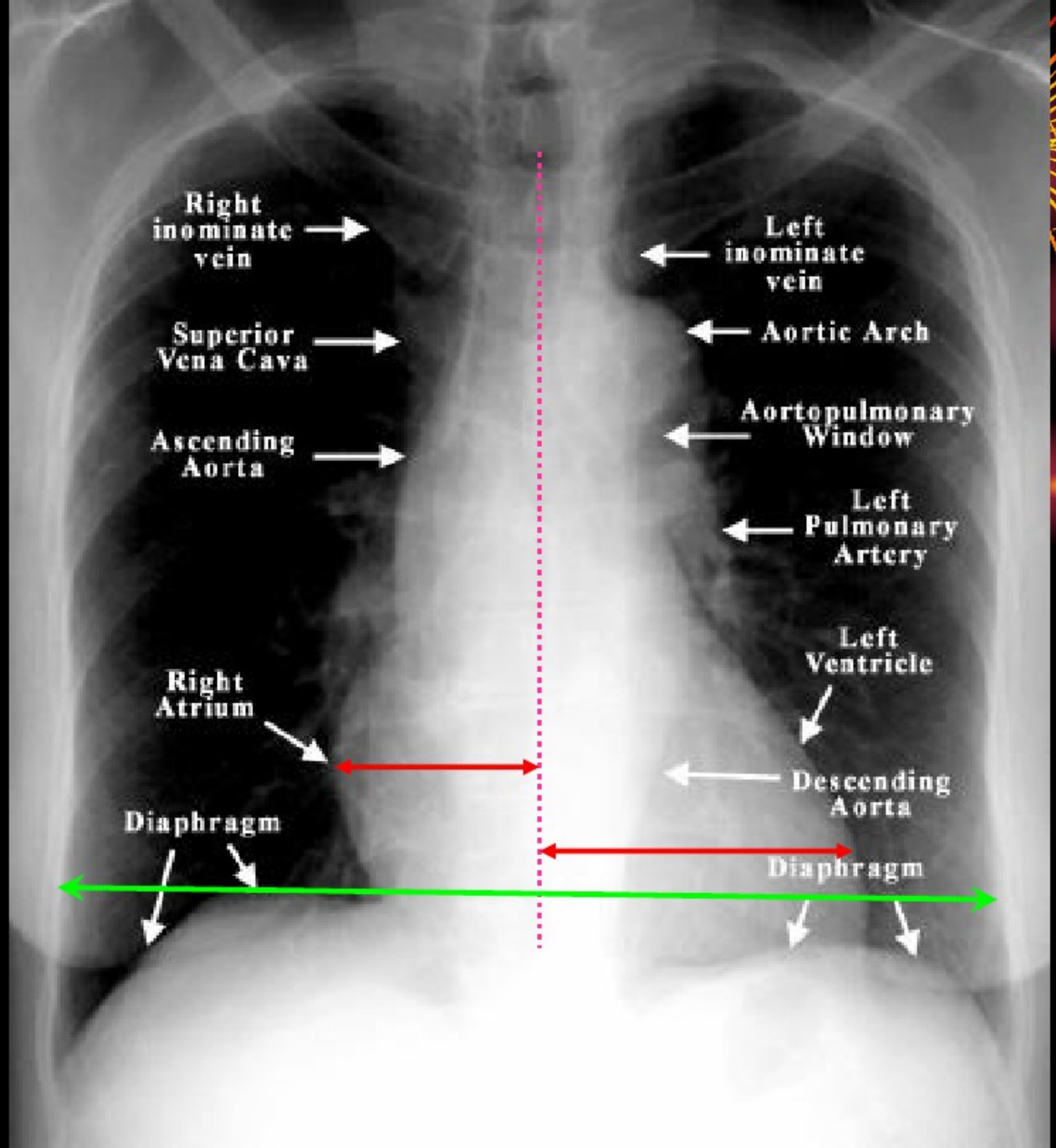
Right inominate vein
Superior Vena Cava
Ascending Aorta
Left inominate vein
Aortic Arch
Aortopulmonary Window
Left Pulmonary Artery
Left Ventricle
Descending Aorta
Right Atrium
Diaphragm
Diaphragm

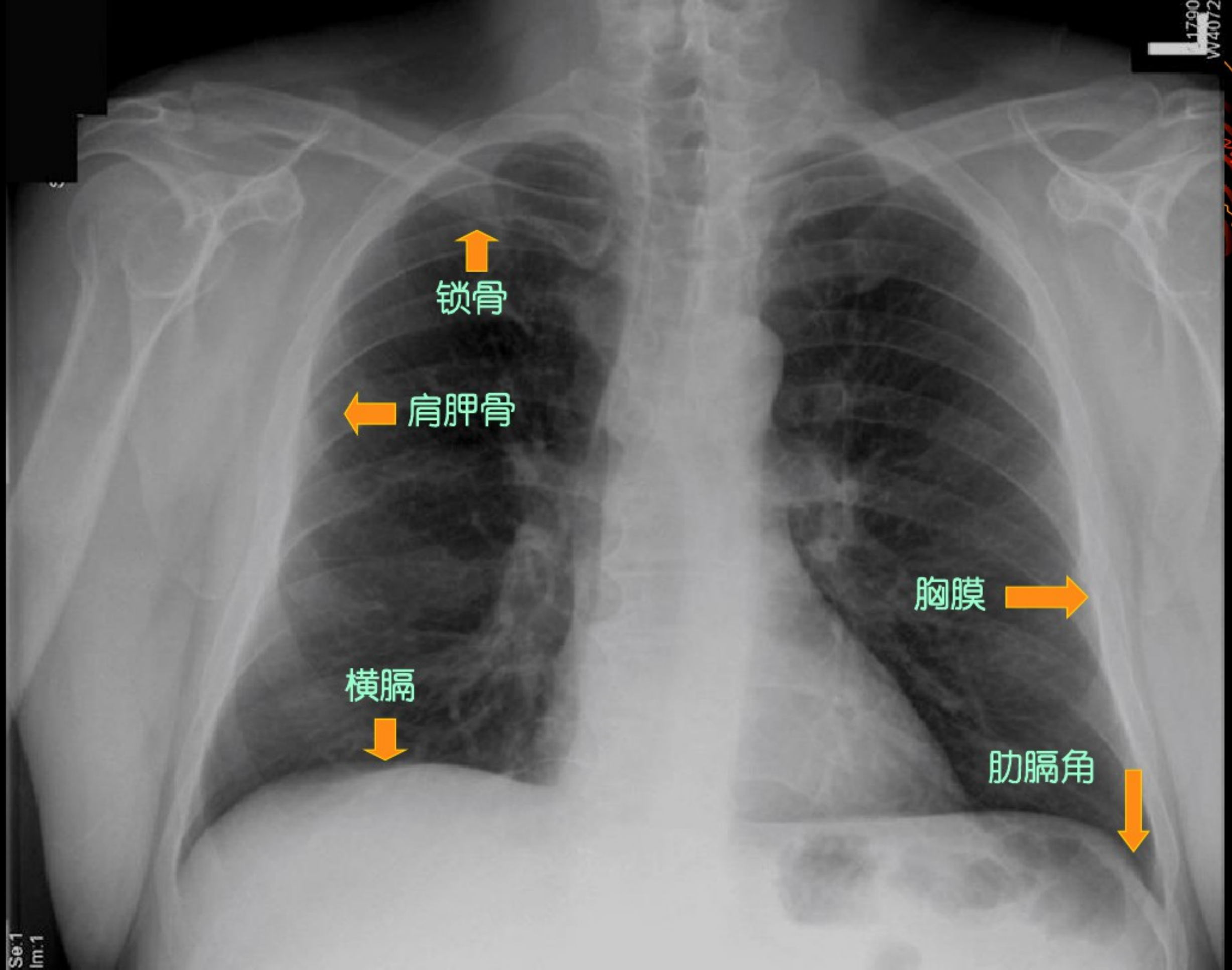
锁骨
肩胛骨
横膈
胸膜
肋膈角

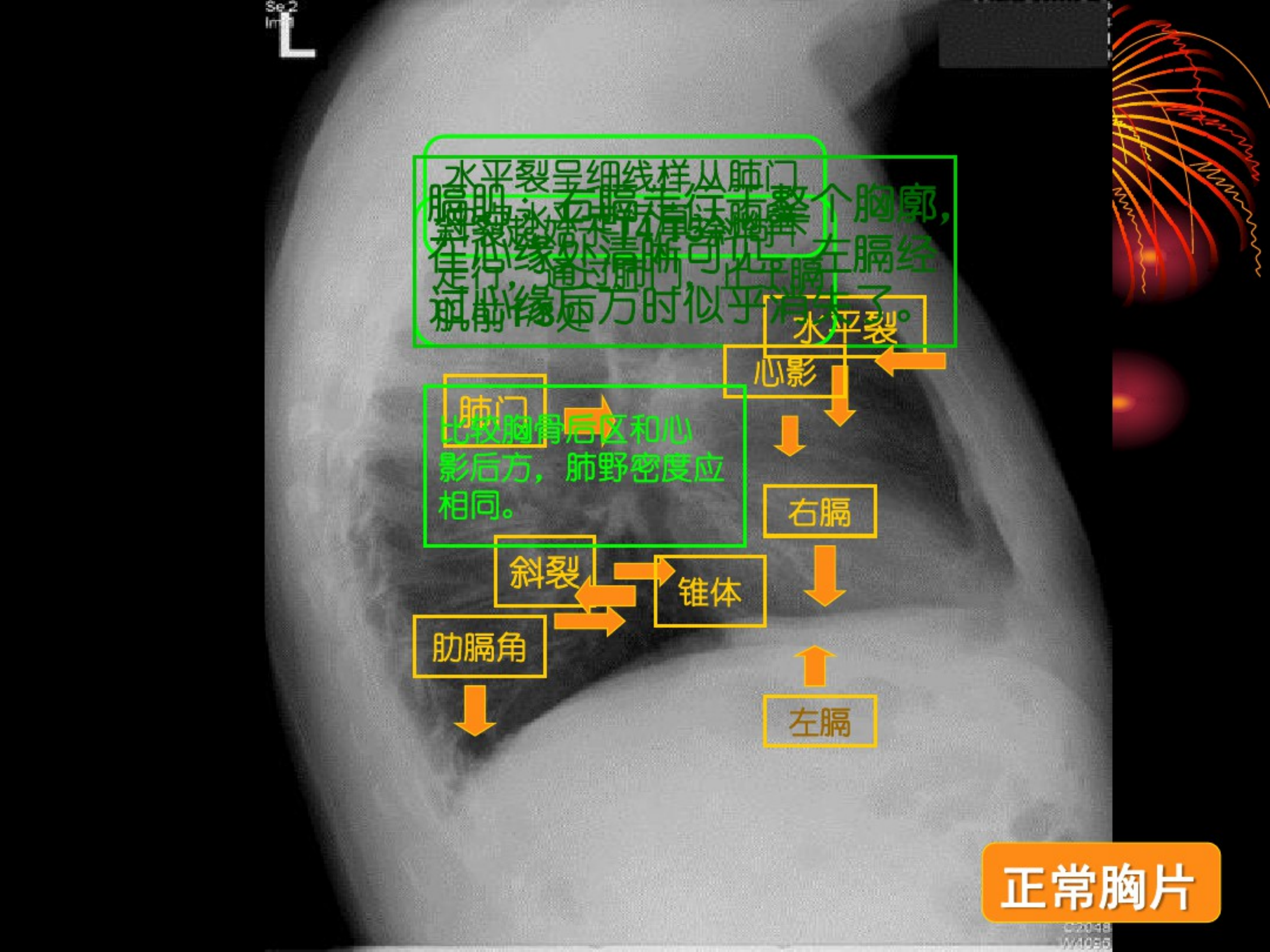
水平裂呈细线样从肺门
水平裂
心影
肺门
比较胸骨后区和心影后方，肺野密度应相同。
右膈
斜裂
锥体
肋膈角
左膈
正常胸片

定位

- 人为划分：一侧肺野纵行分为3等分，称为内、中、外带；在第2、4前肋下缘画水平线，将肺野分为上、中、下3野。有助于描述病变位置，但无肺叶含义。

- 按肺叶定位

右肺：

1. 识别斜裂：如果病变在斜裂后方，无论位置多高，病变也一定在下叶
2. 如果病变在斜裂前方，识别水平裂。如果在水平裂下方，定位在中叶；如果在水平裂上方，定位在上叶。

左肺：

识别斜裂，如果病变在斜裂后方，则定位在下叶；如果病变在斜裂前方，则定位在上叶。

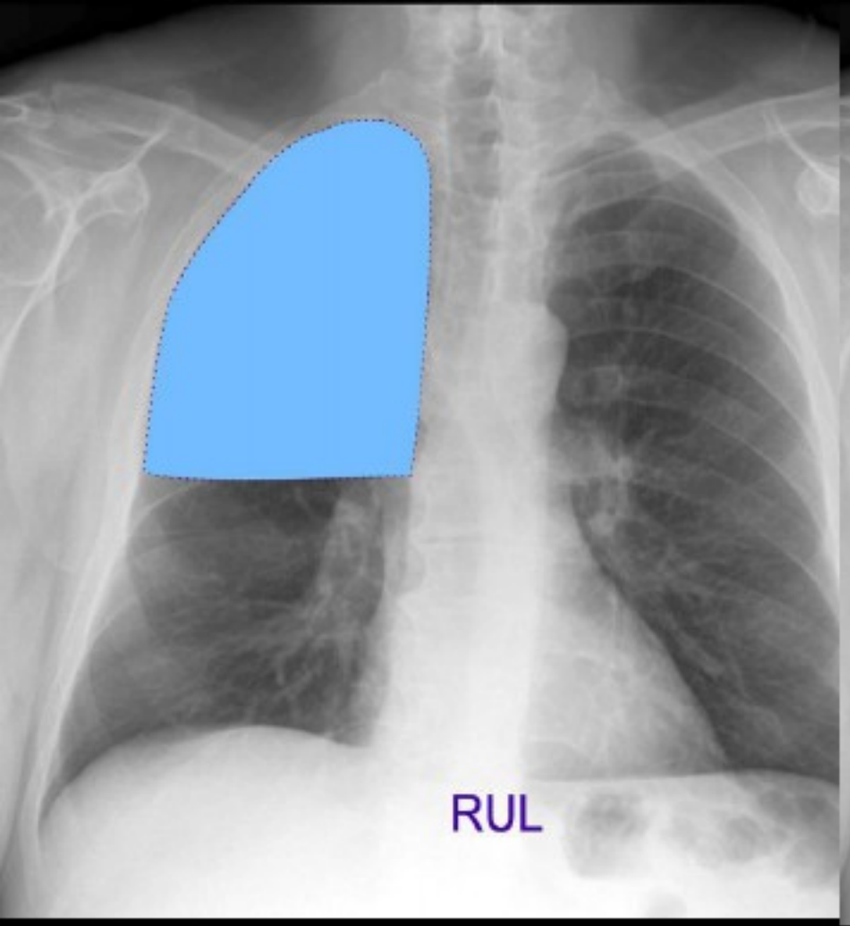
RUL

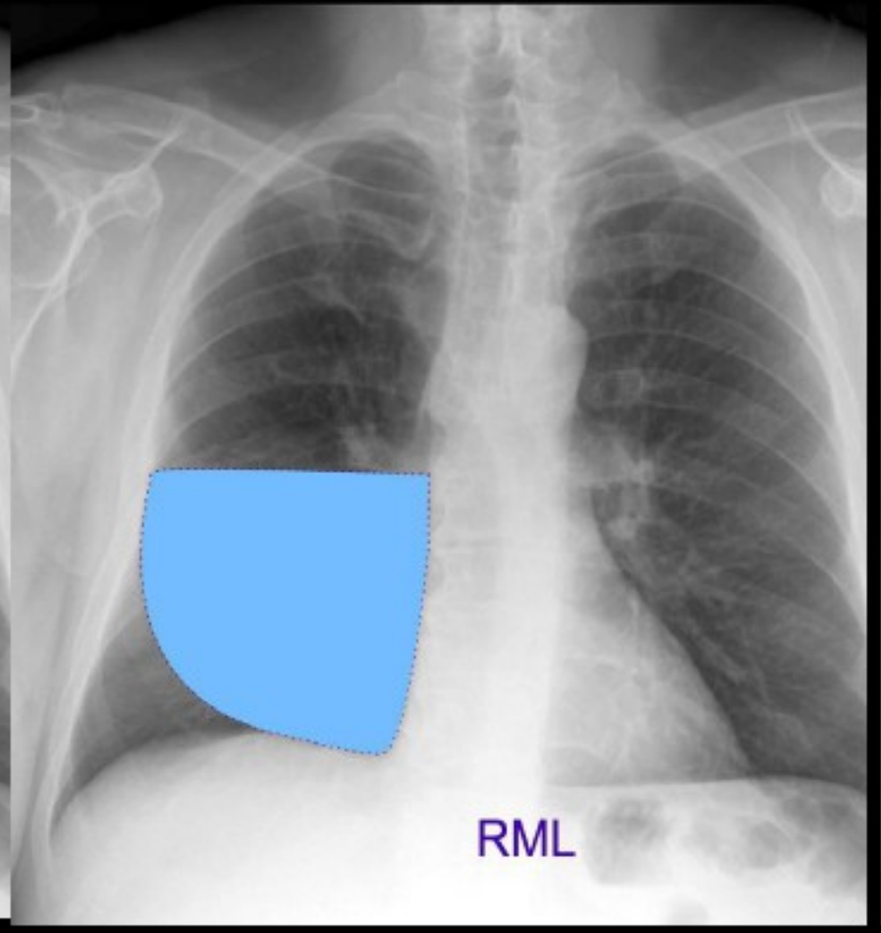
RML

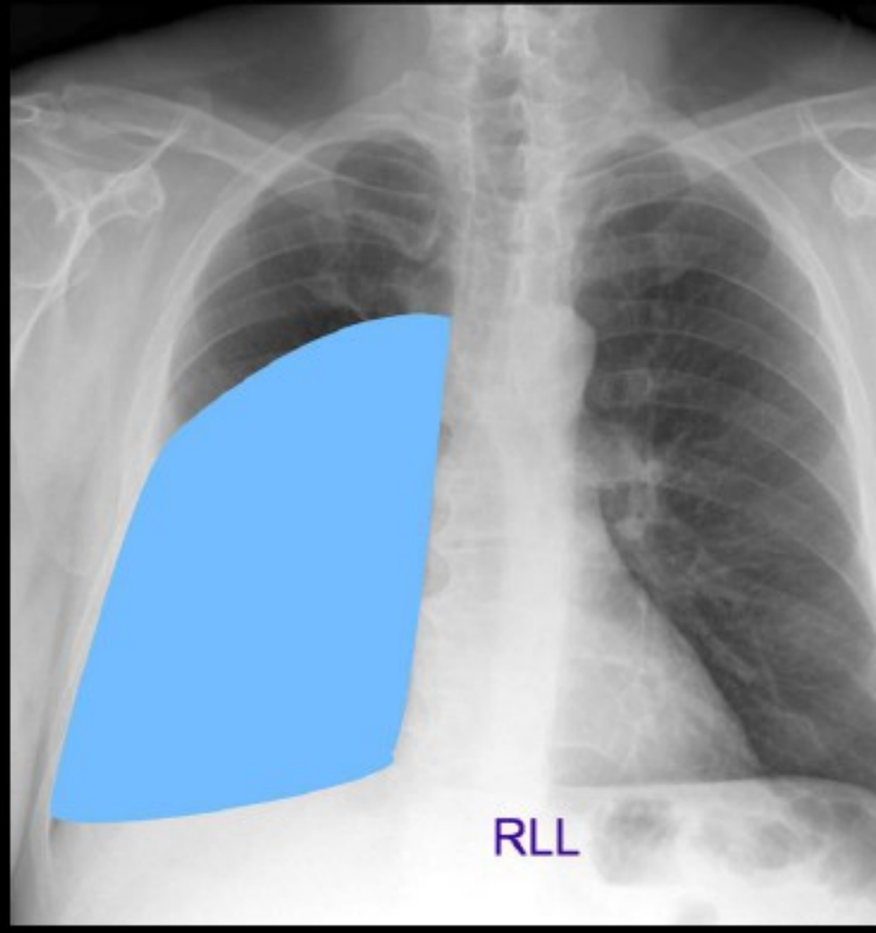
RLL

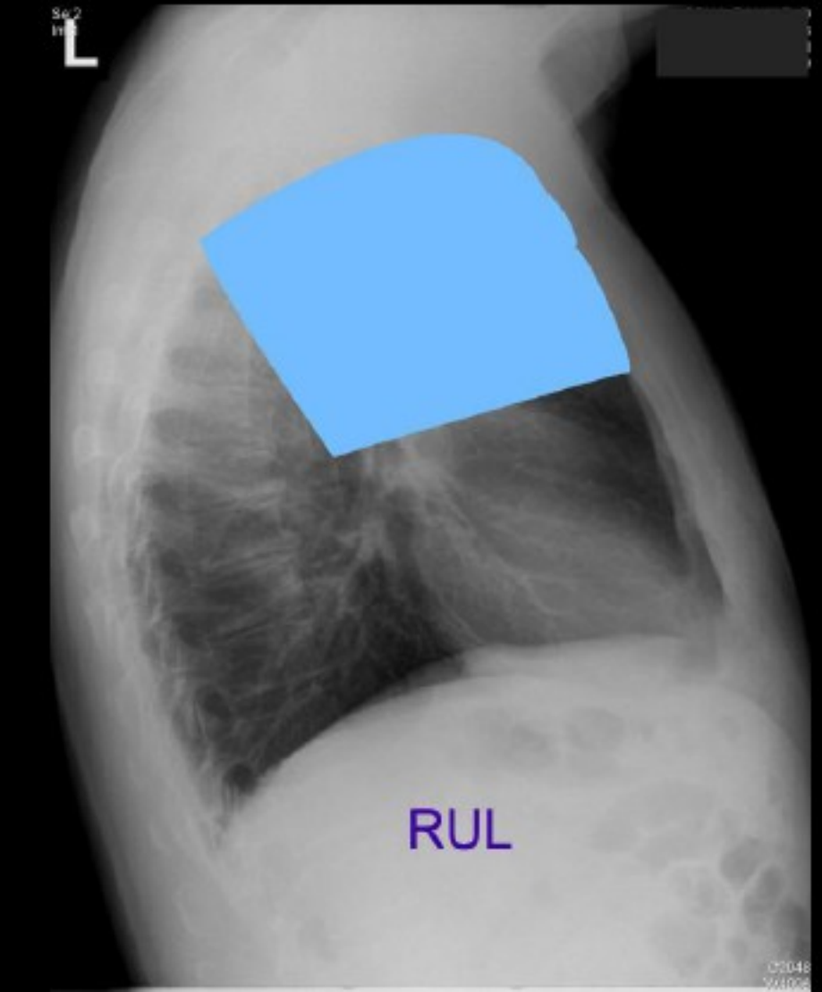
RUL

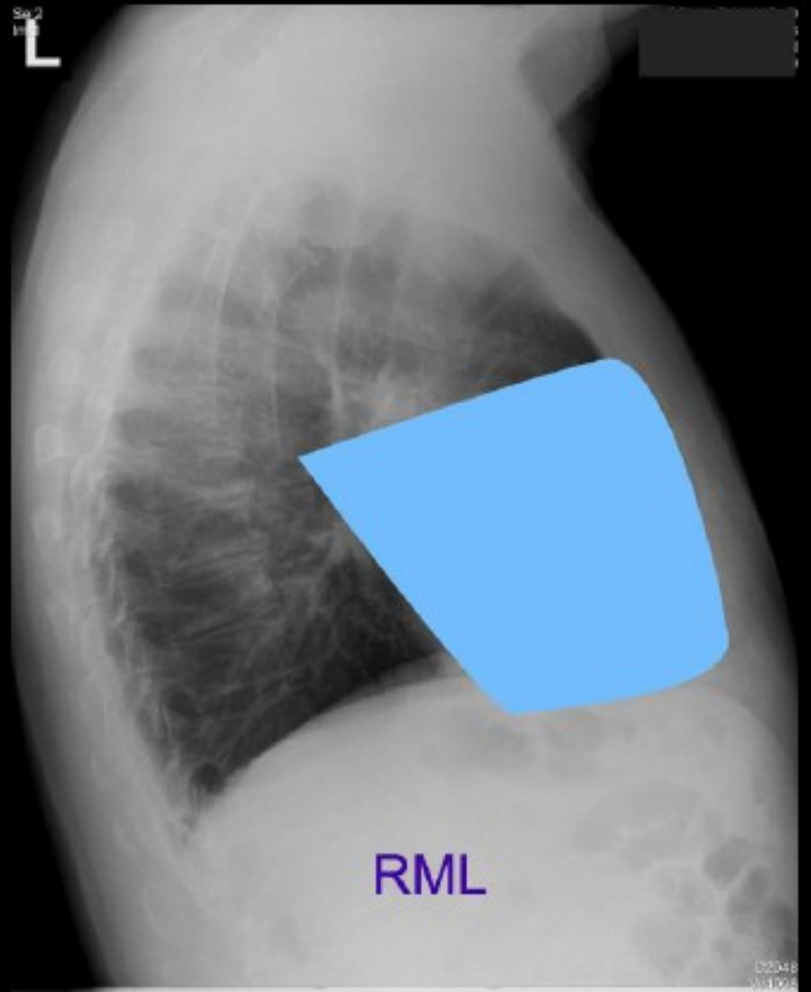
RML

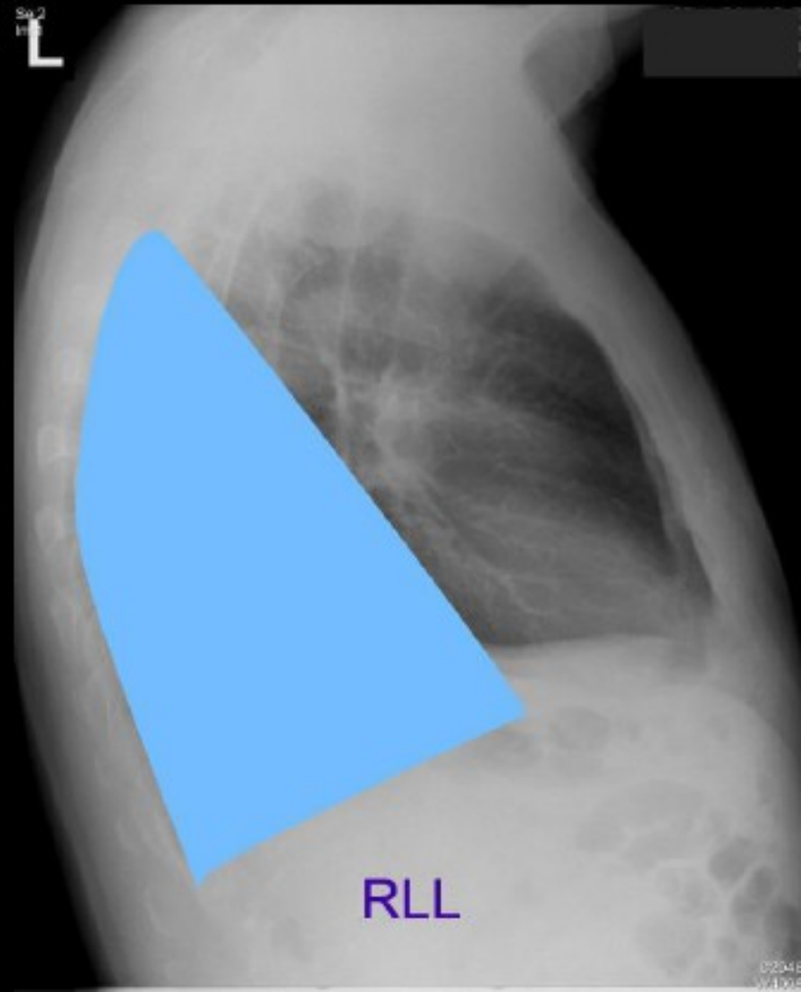
RLL

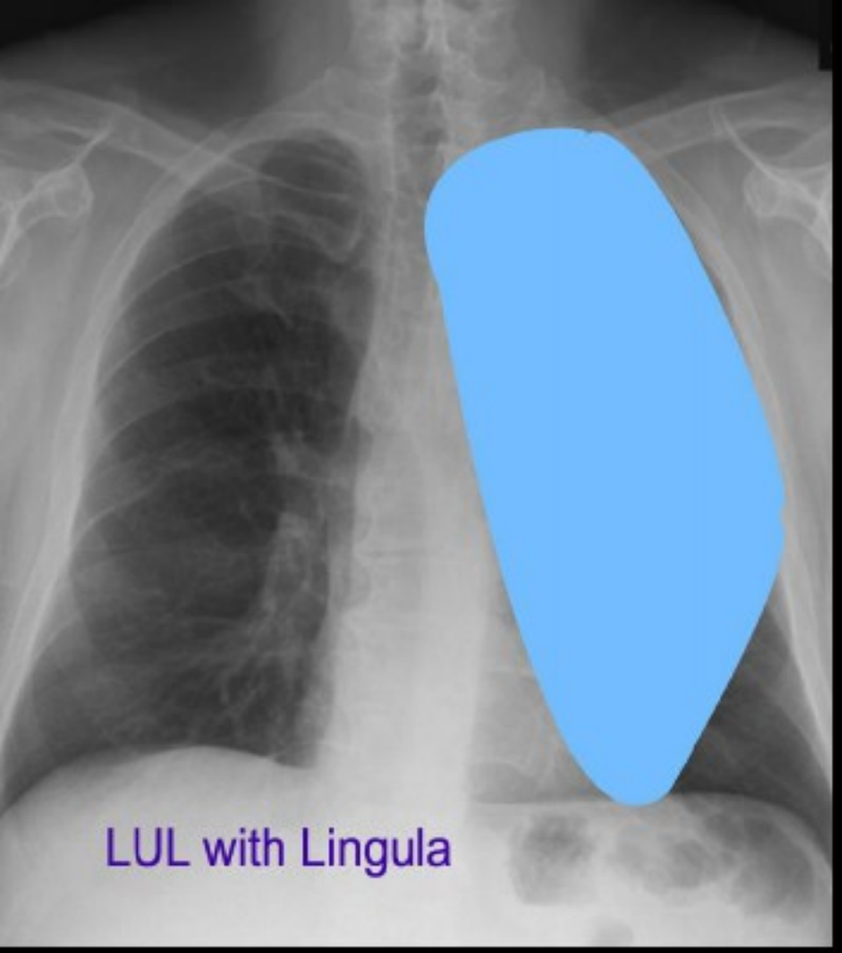
LUL with Lingula

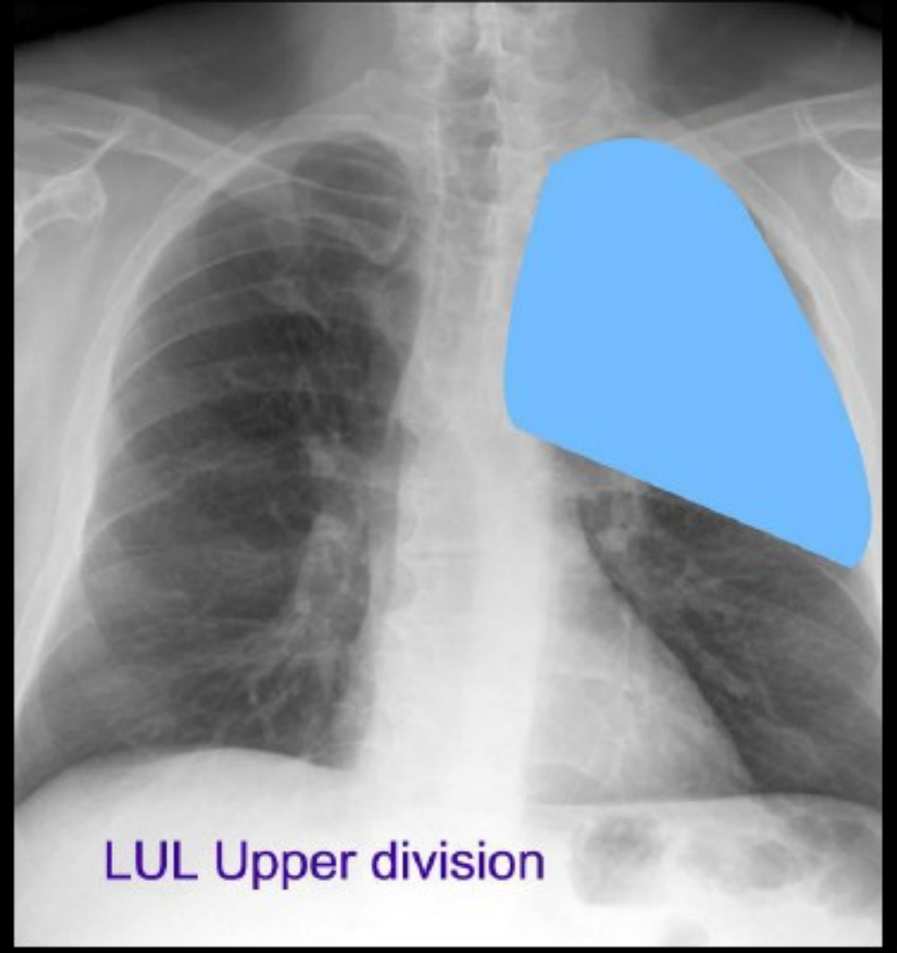
LUL Upper division

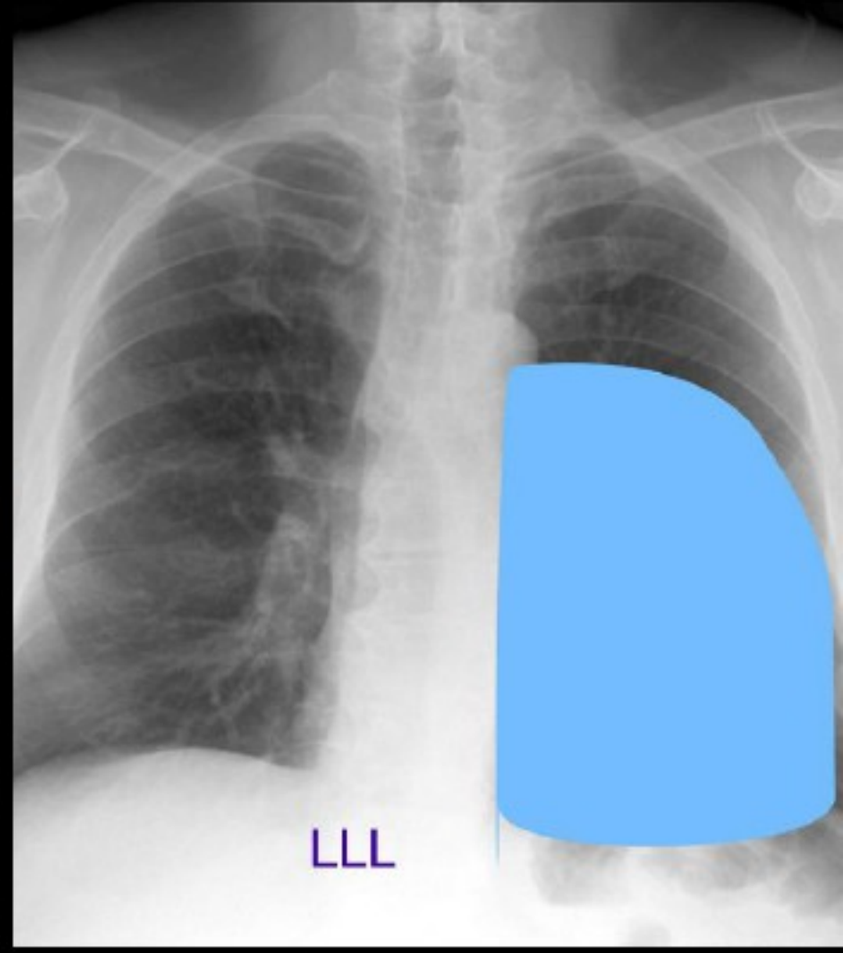
LLL

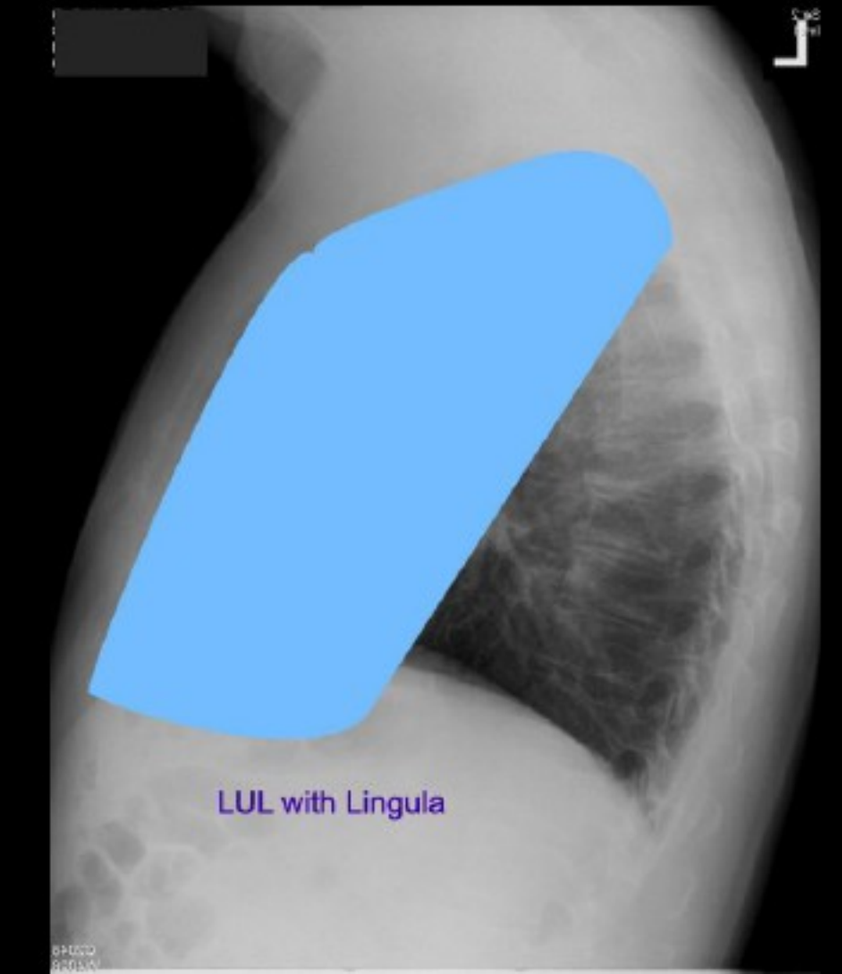
LUL with Lingula

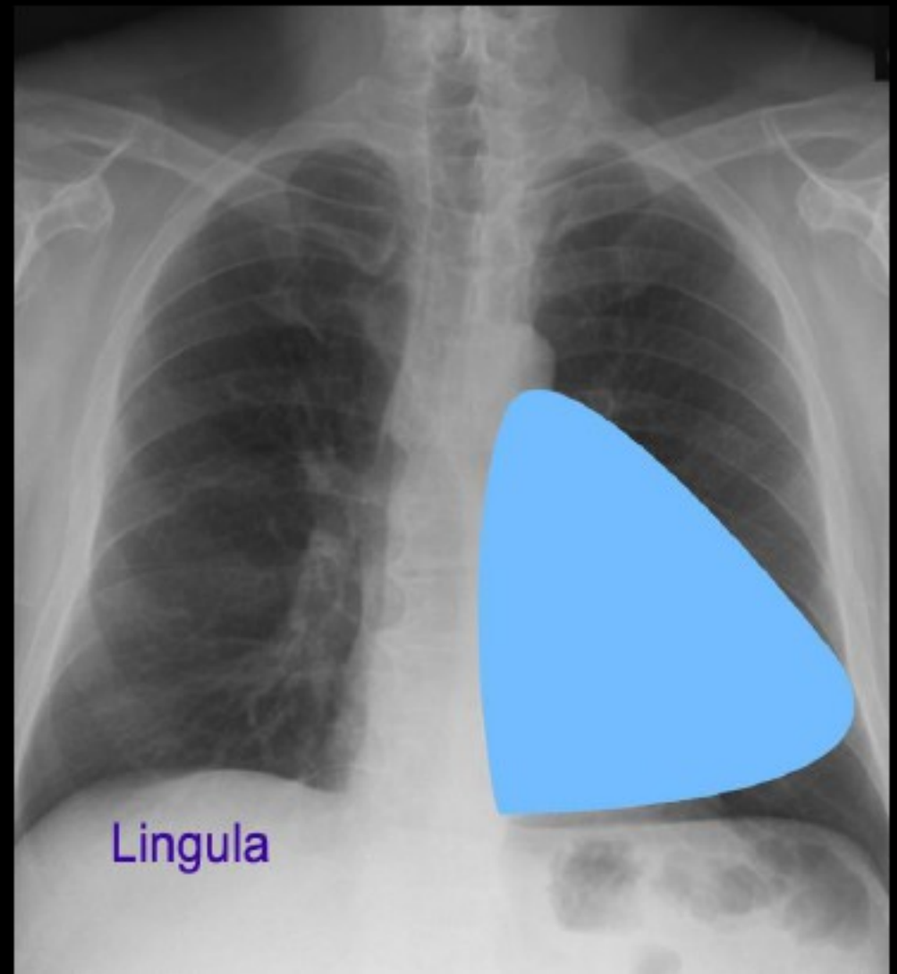
Lingula

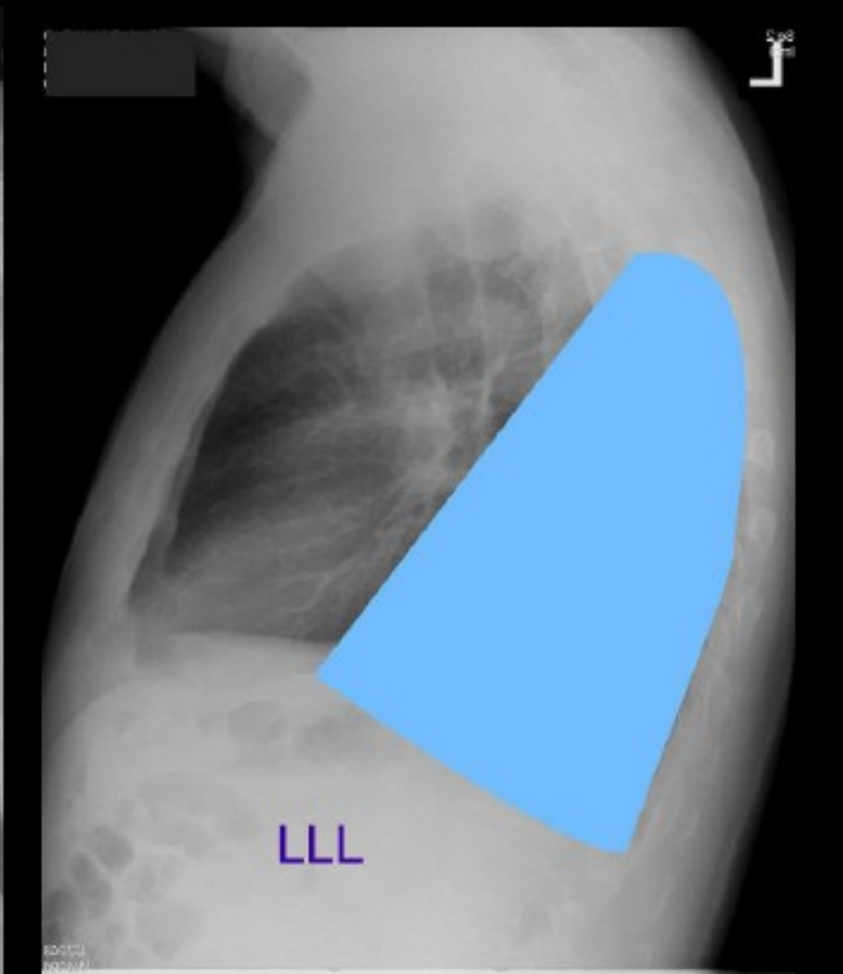
LLL

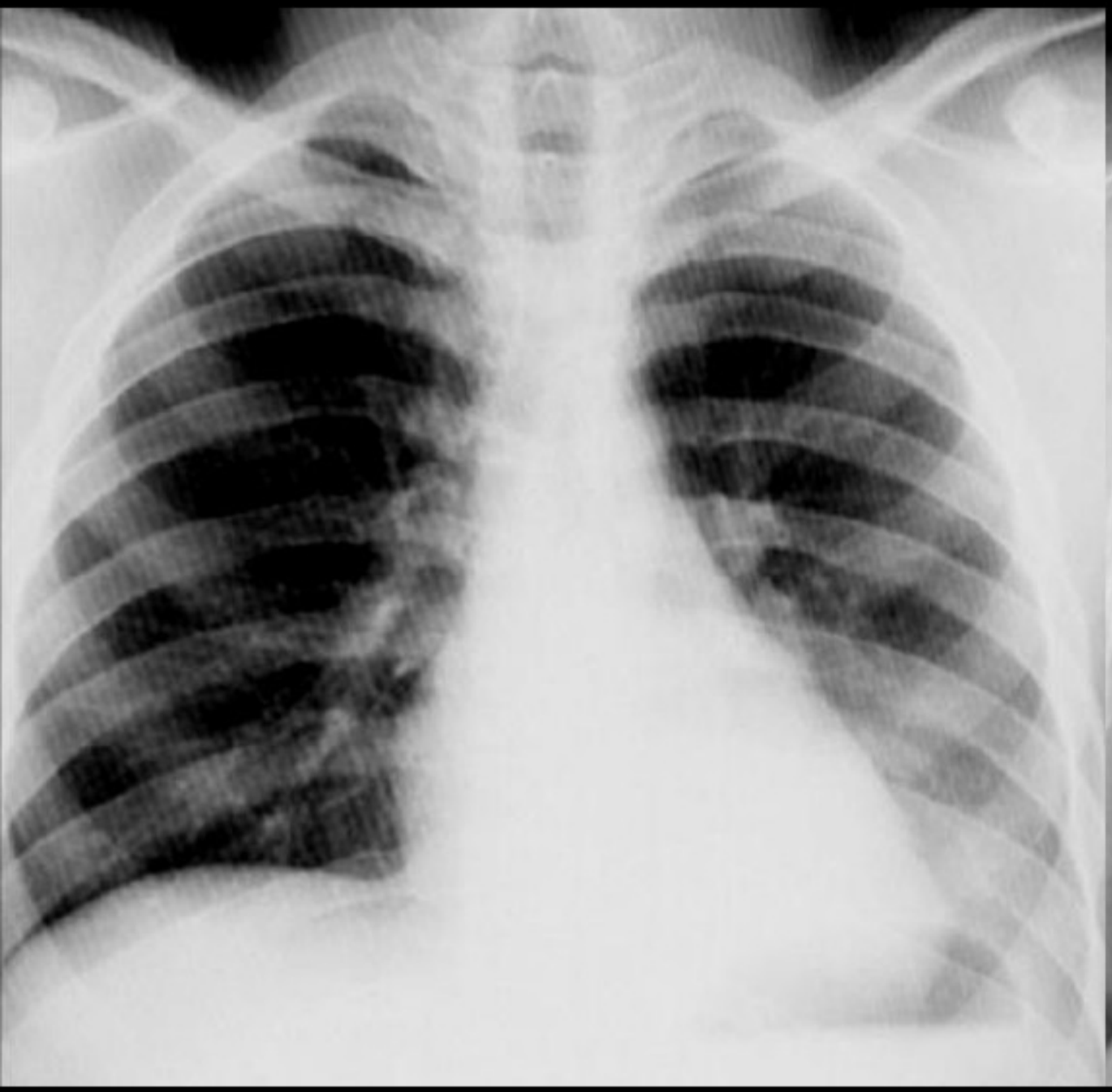



□ “轮廓征”：若病变与致密结构相邻，则病变与该结构之间 的界限消失。

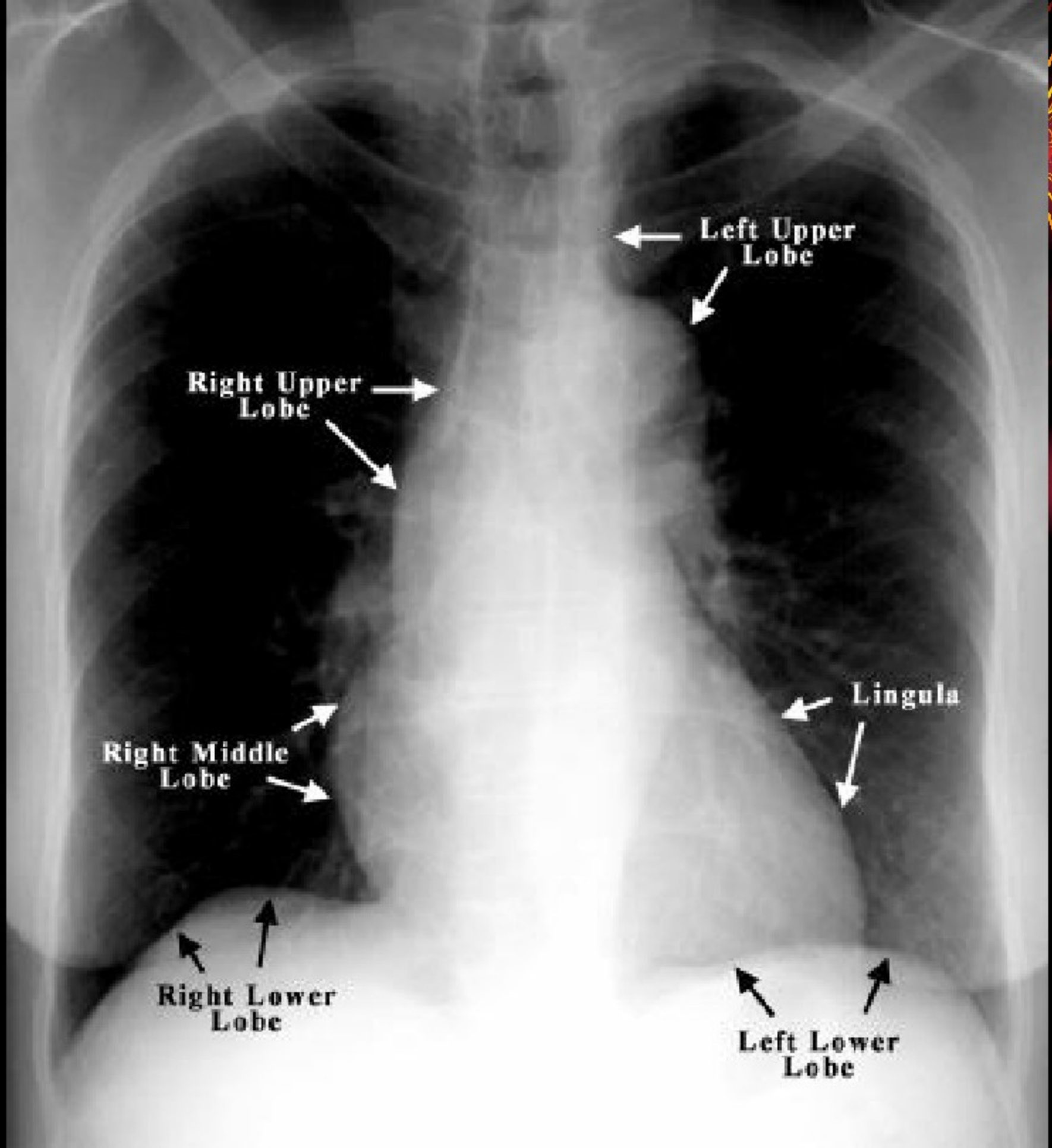
Left Upper Lobe
Right Upper Lobe
Right Middle Lobe
Right Lower Lobe
Lingula
Left Lower Lobe

找 问 题



①

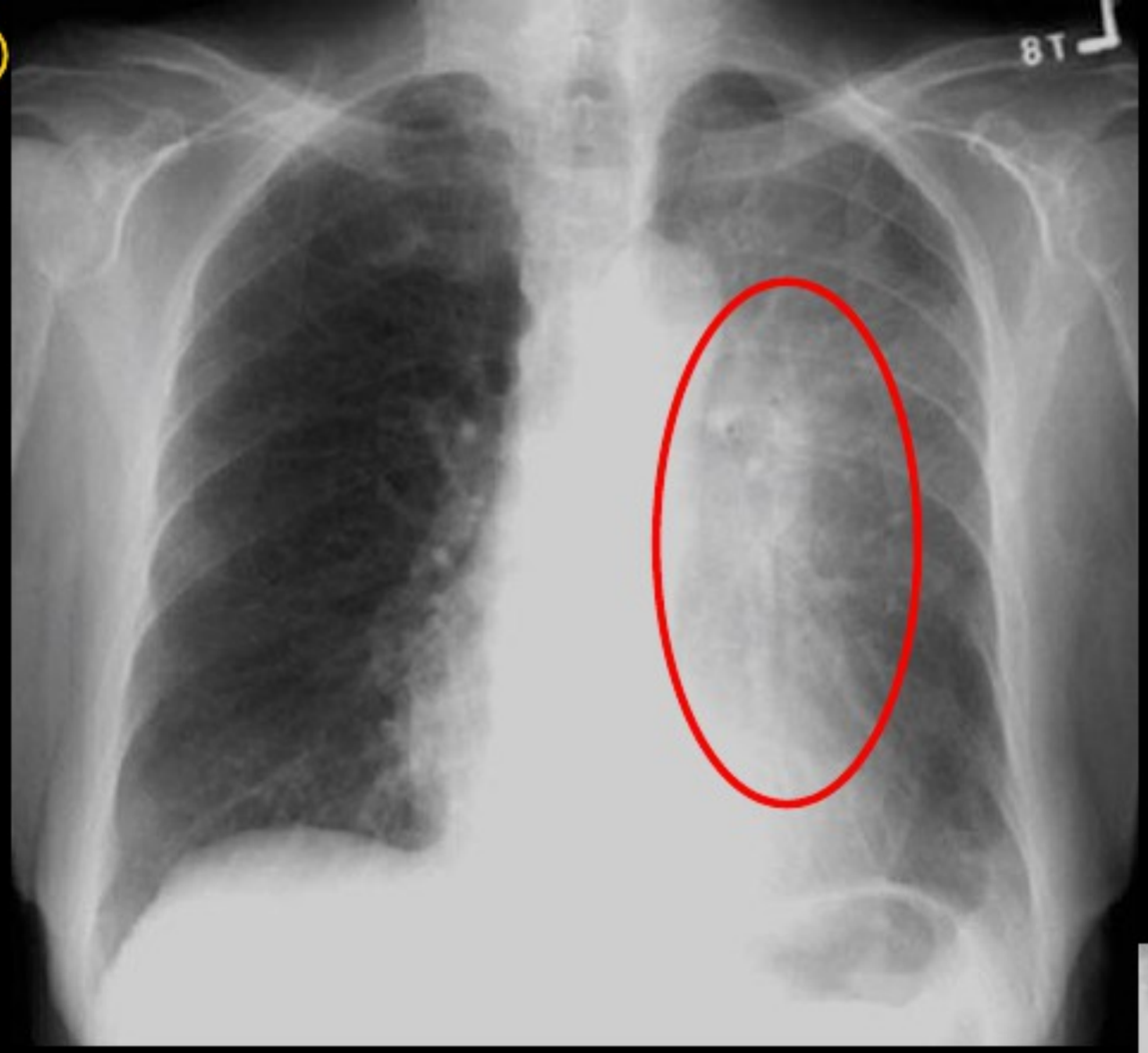

②

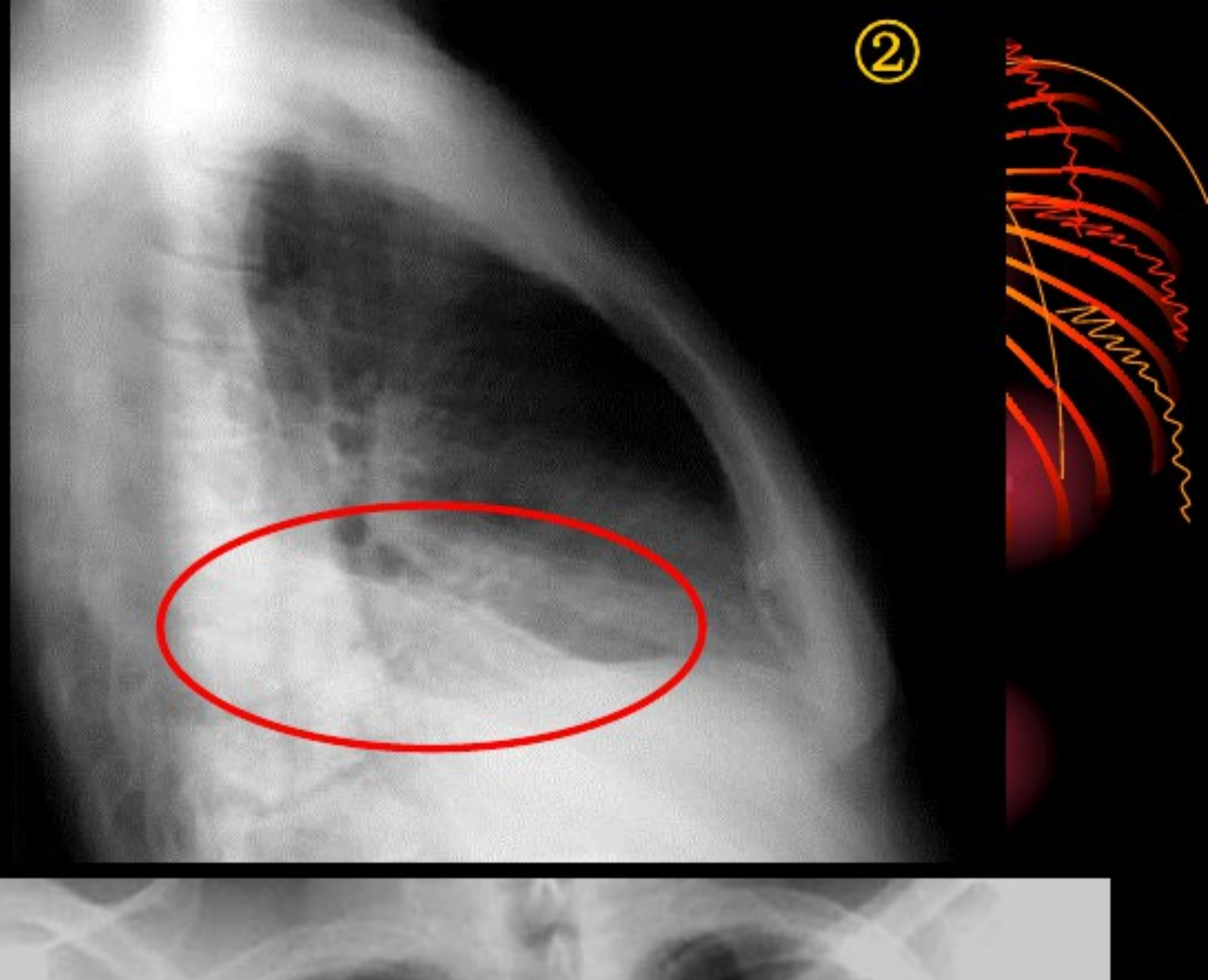

③

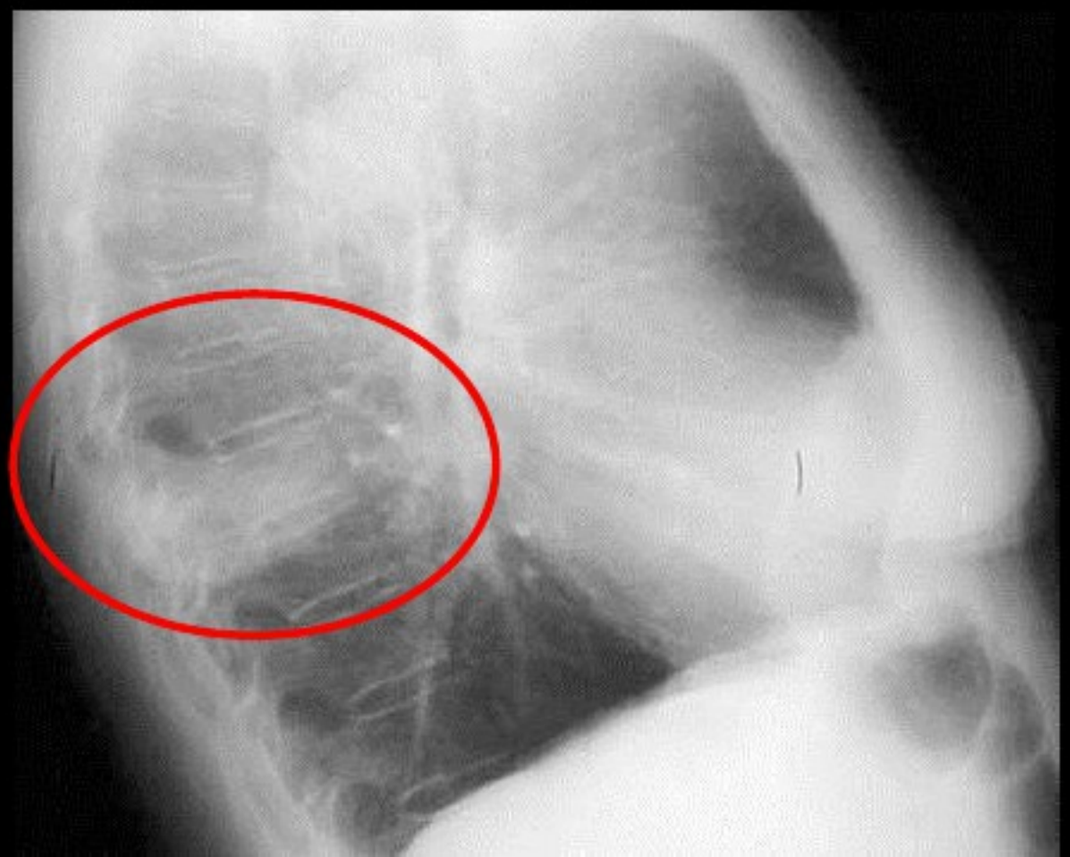

④

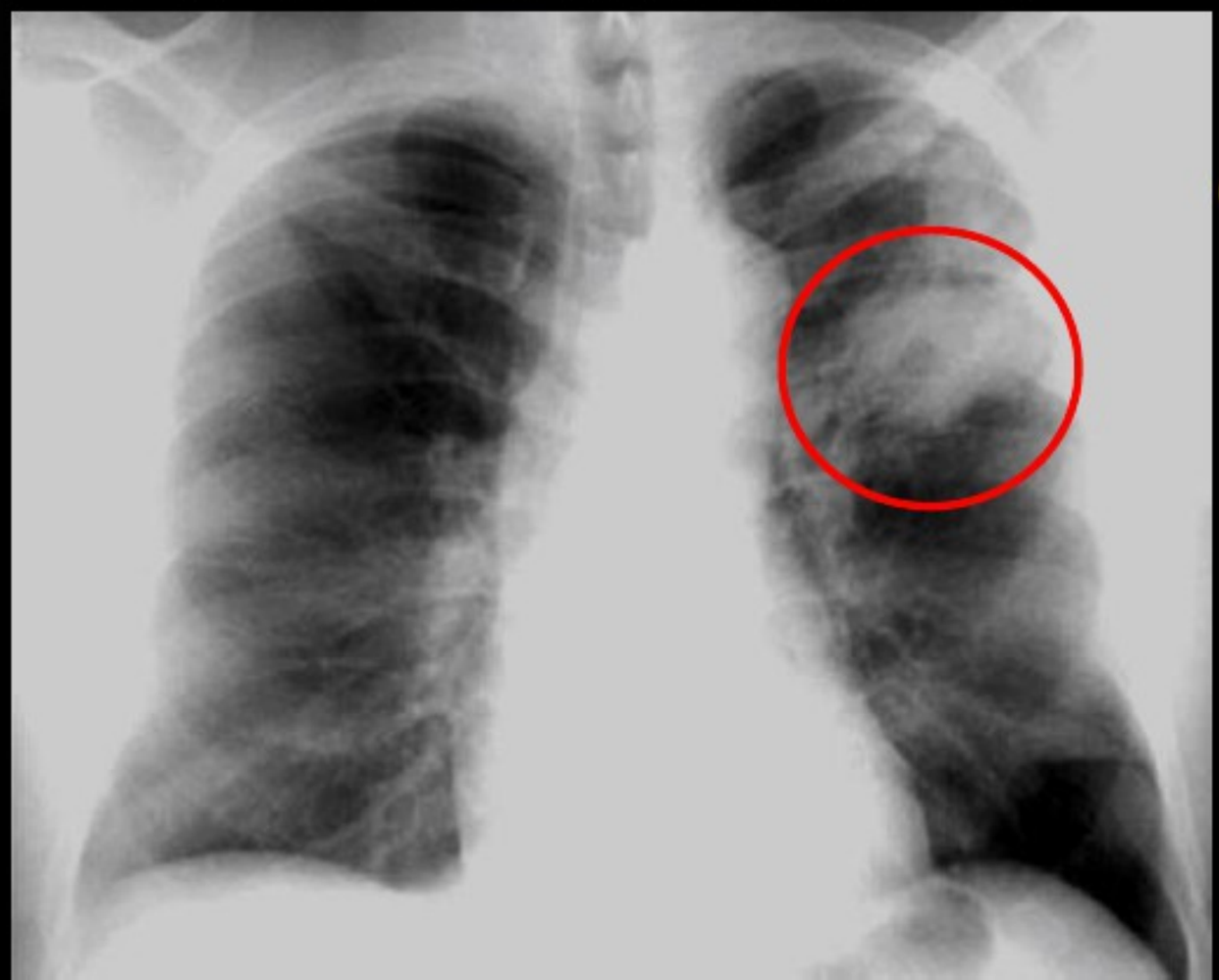

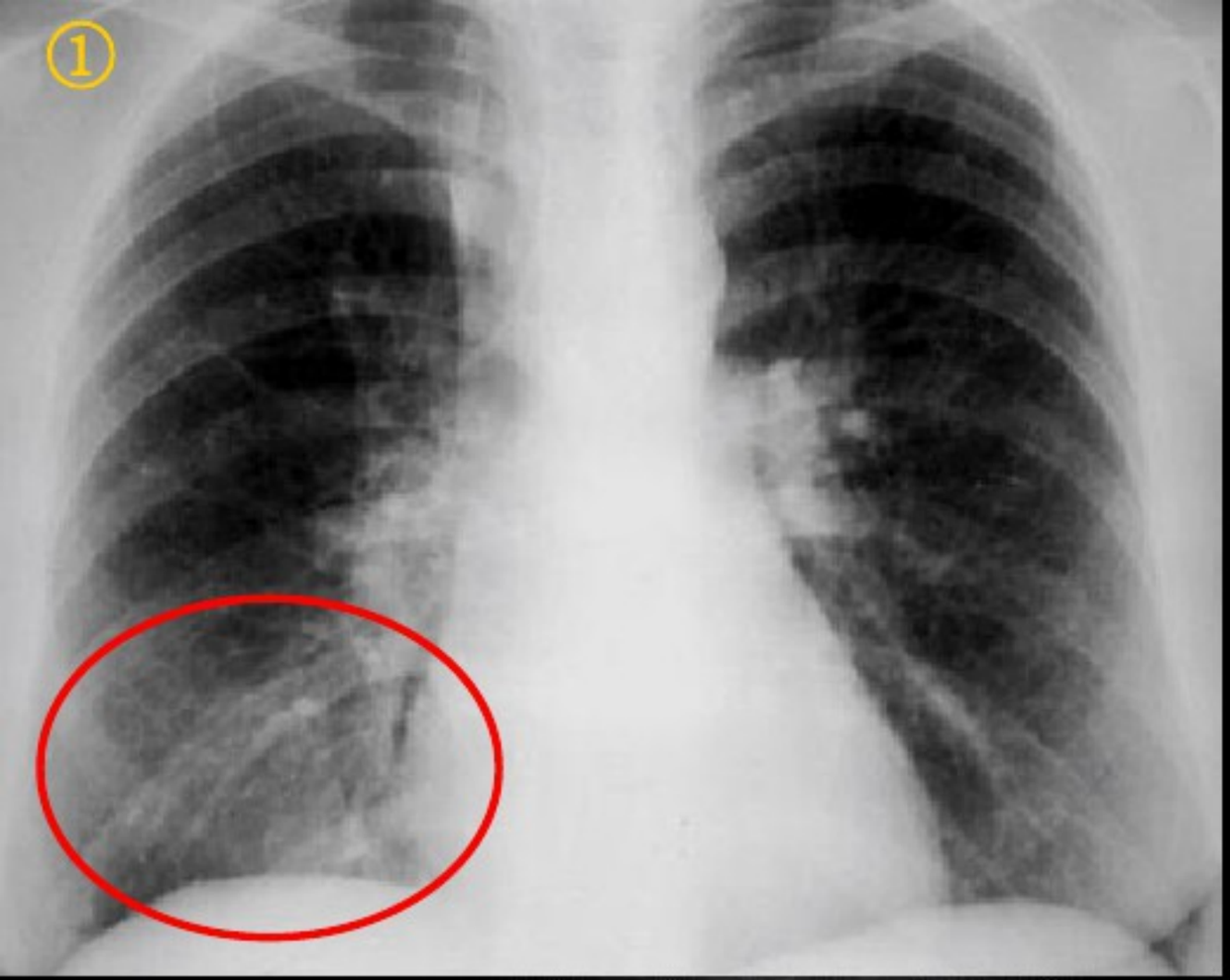
①

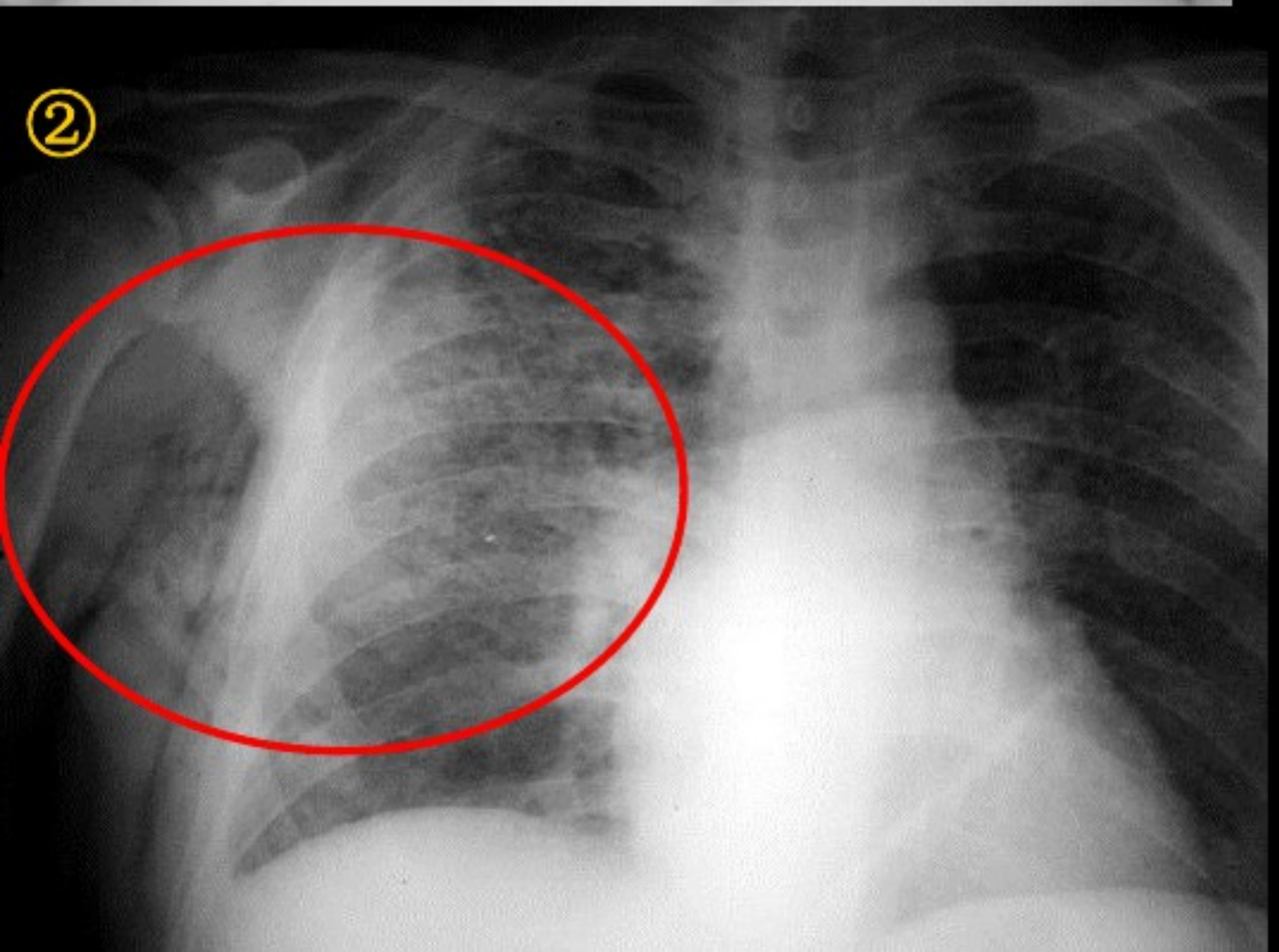
②

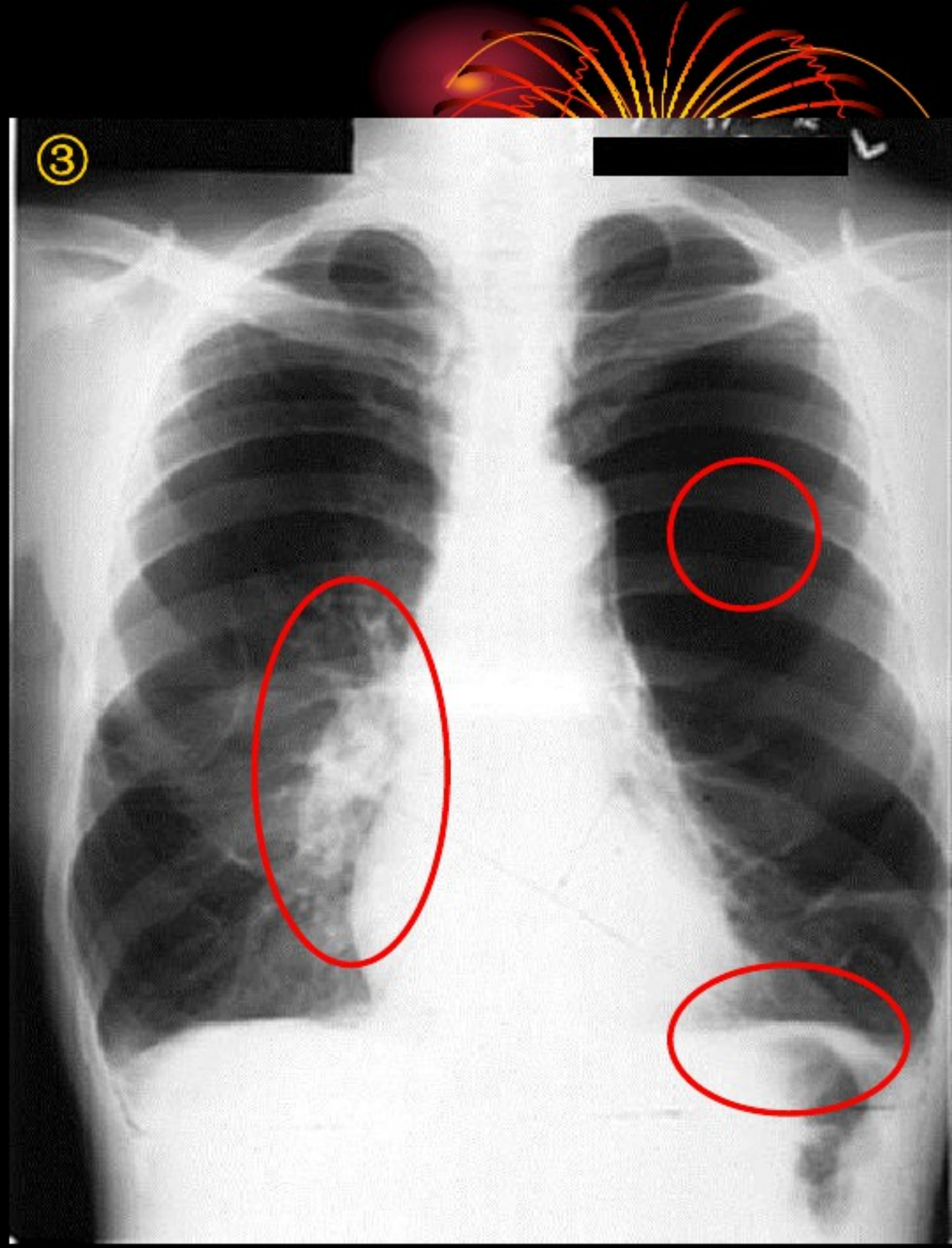
③

①

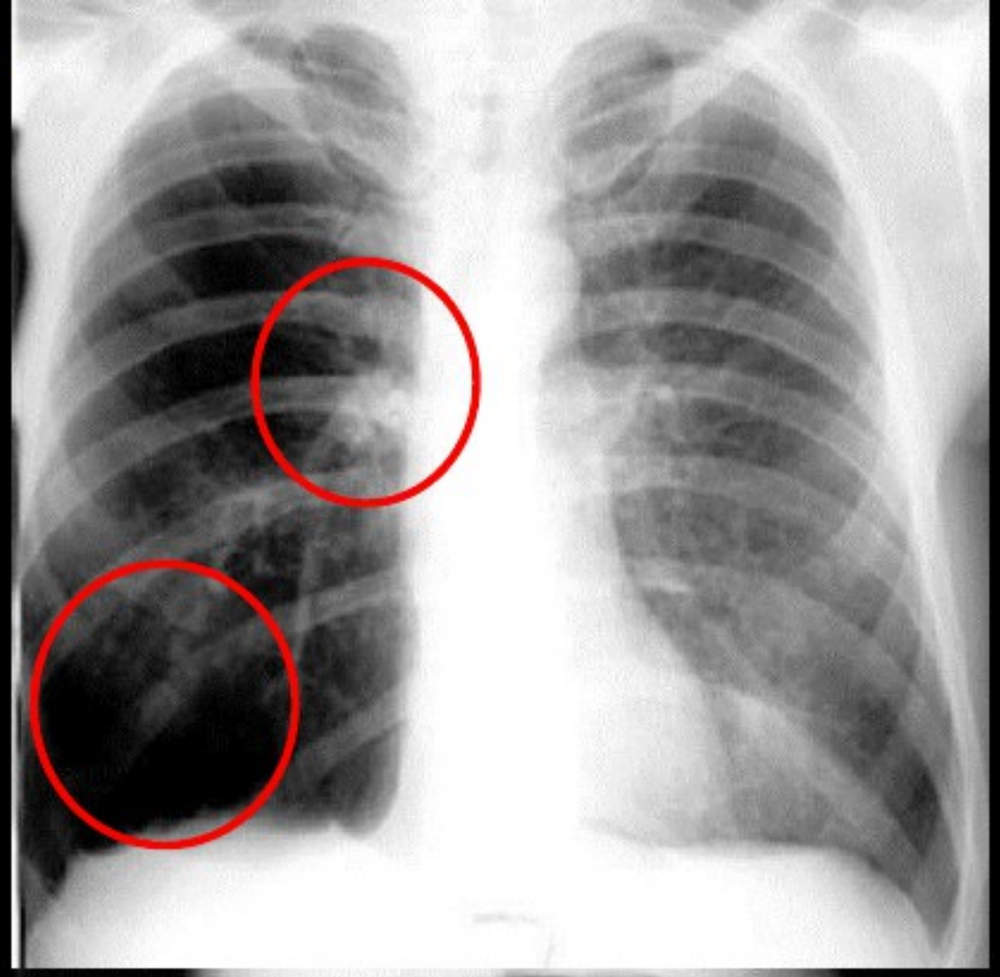

②

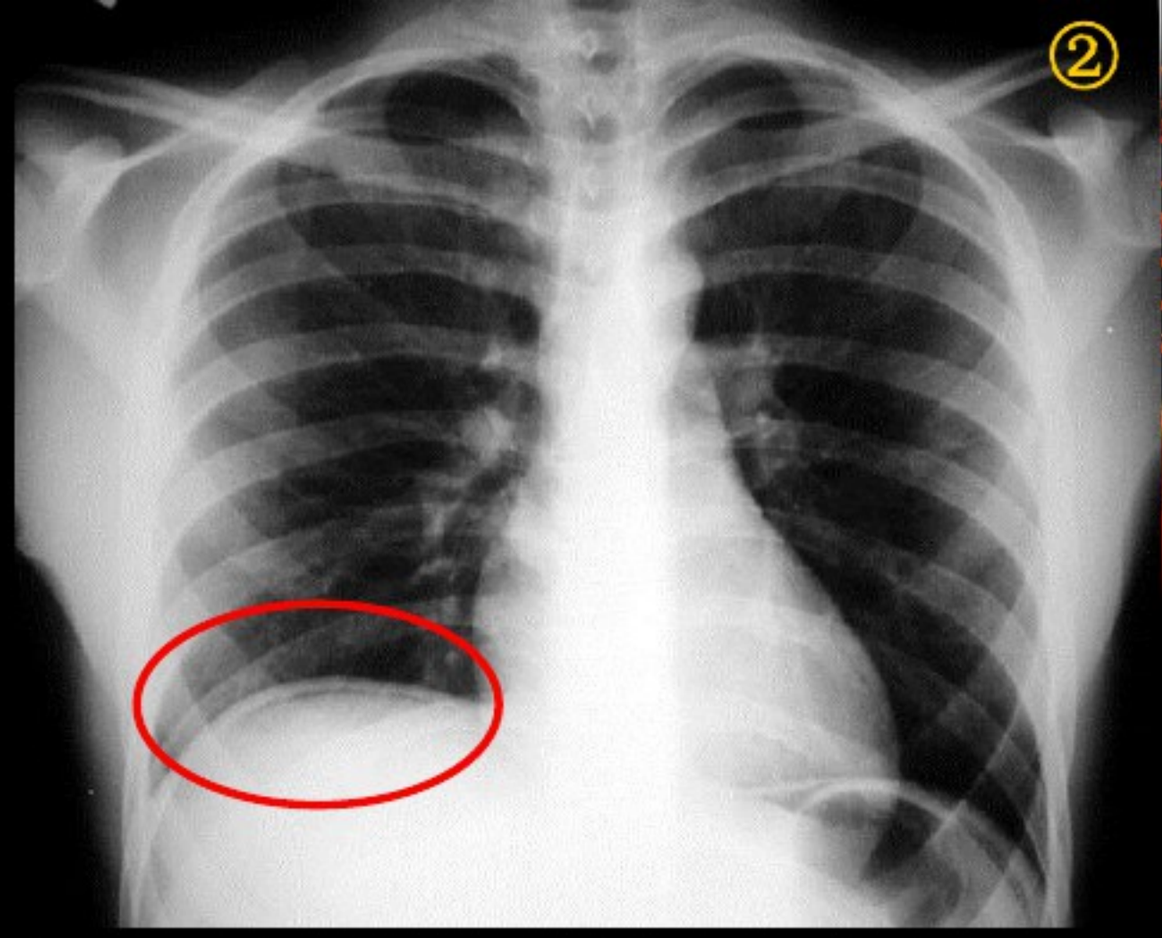

③

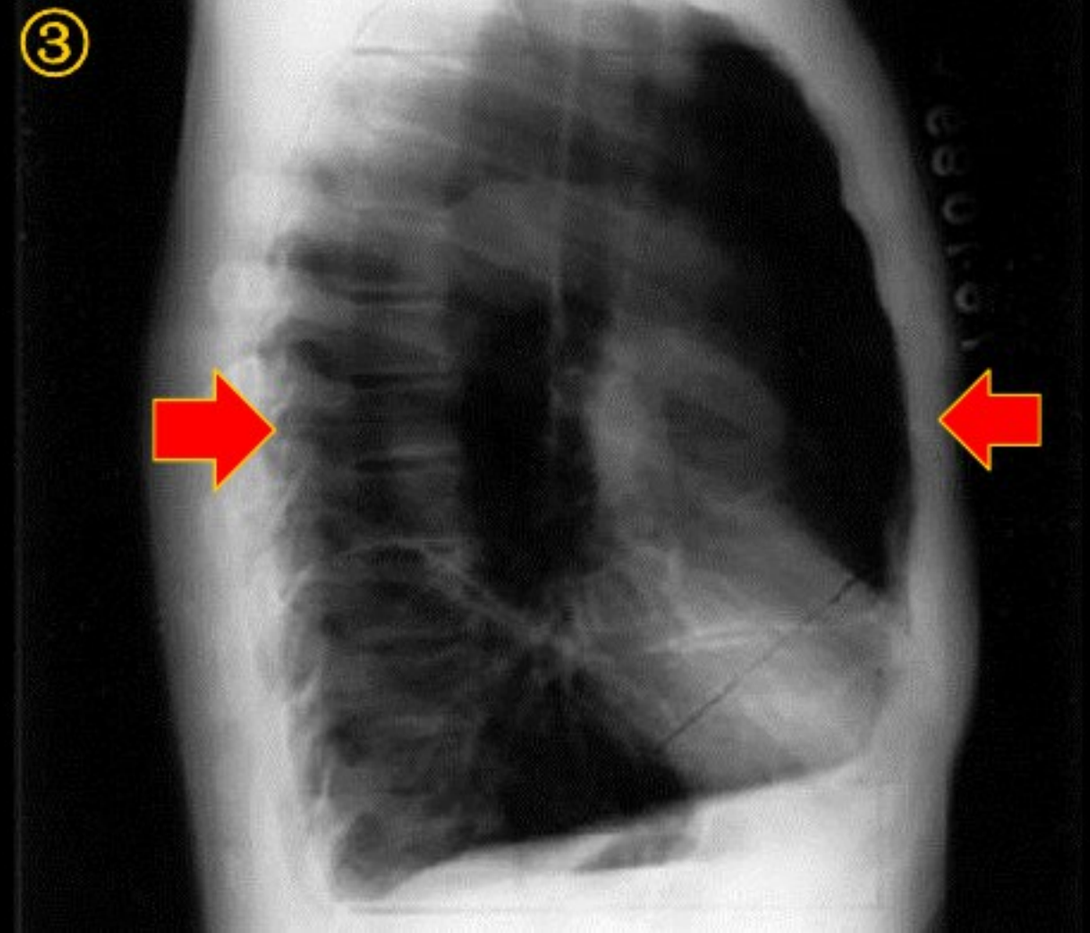

④

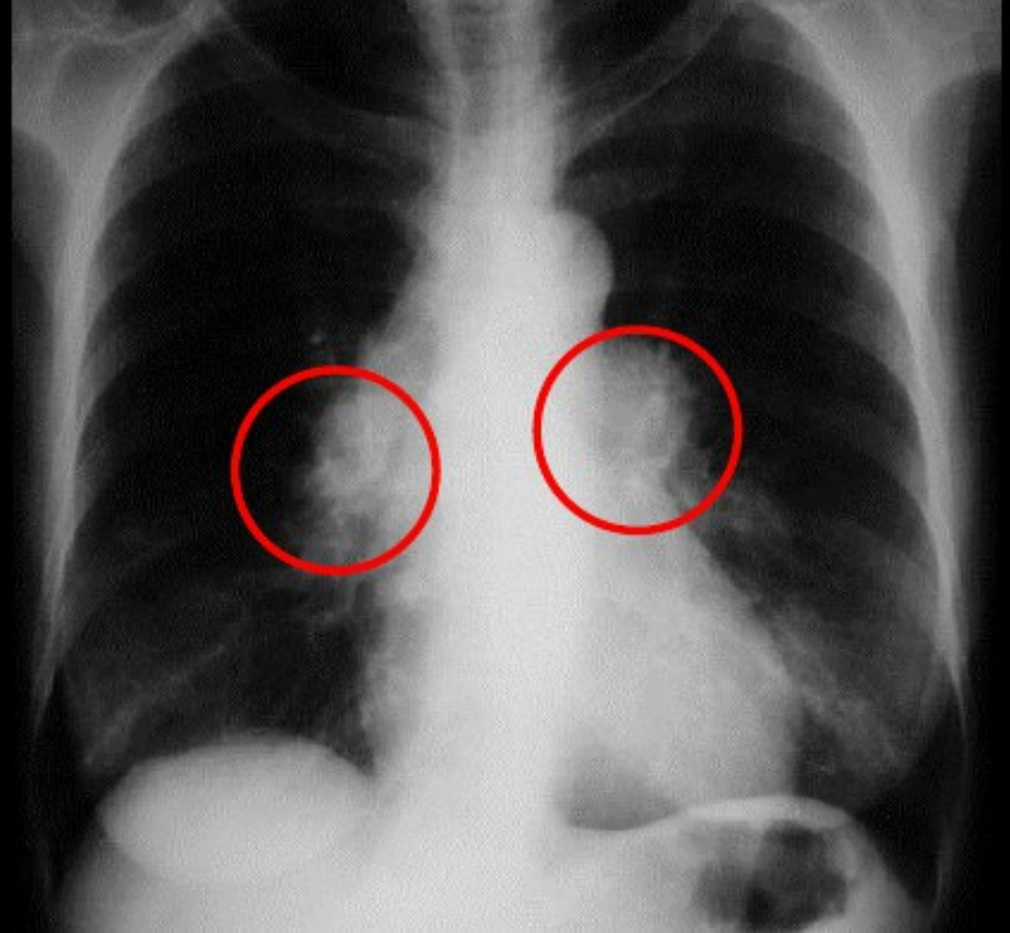

胸部病变基本X-ray表现

- 肺内病变
  - 肺容积改变
  - 透亮度改变
- 胸膜病变
- 纵隔病变
- 骨骼、软组织病变

肺内病变

- 肺容积改变



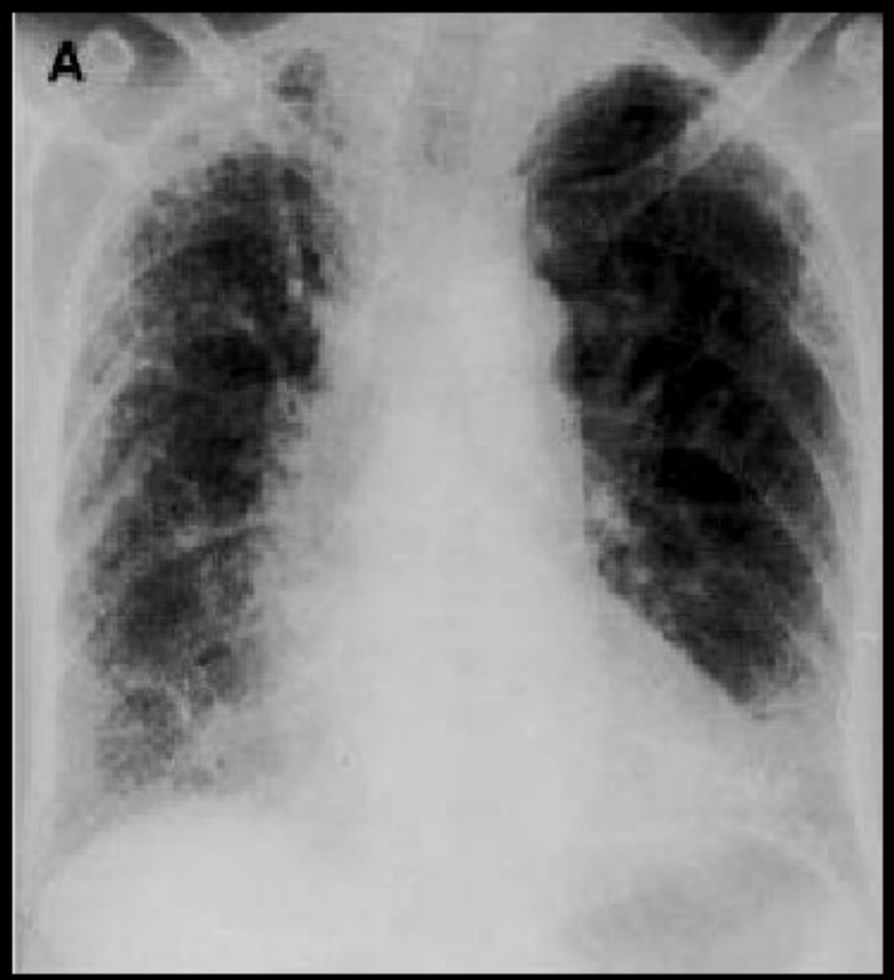

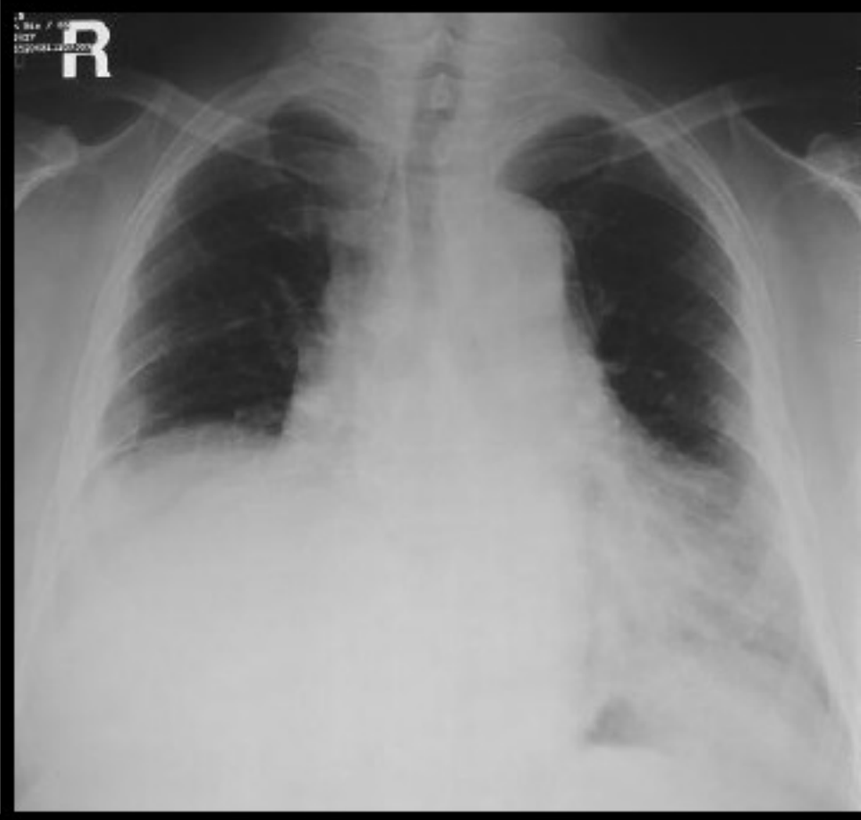

肺内病变

- 肺透亮度的改变
  - 太黑：含气量过多
  - 太白：病理性物质
    含气量减少

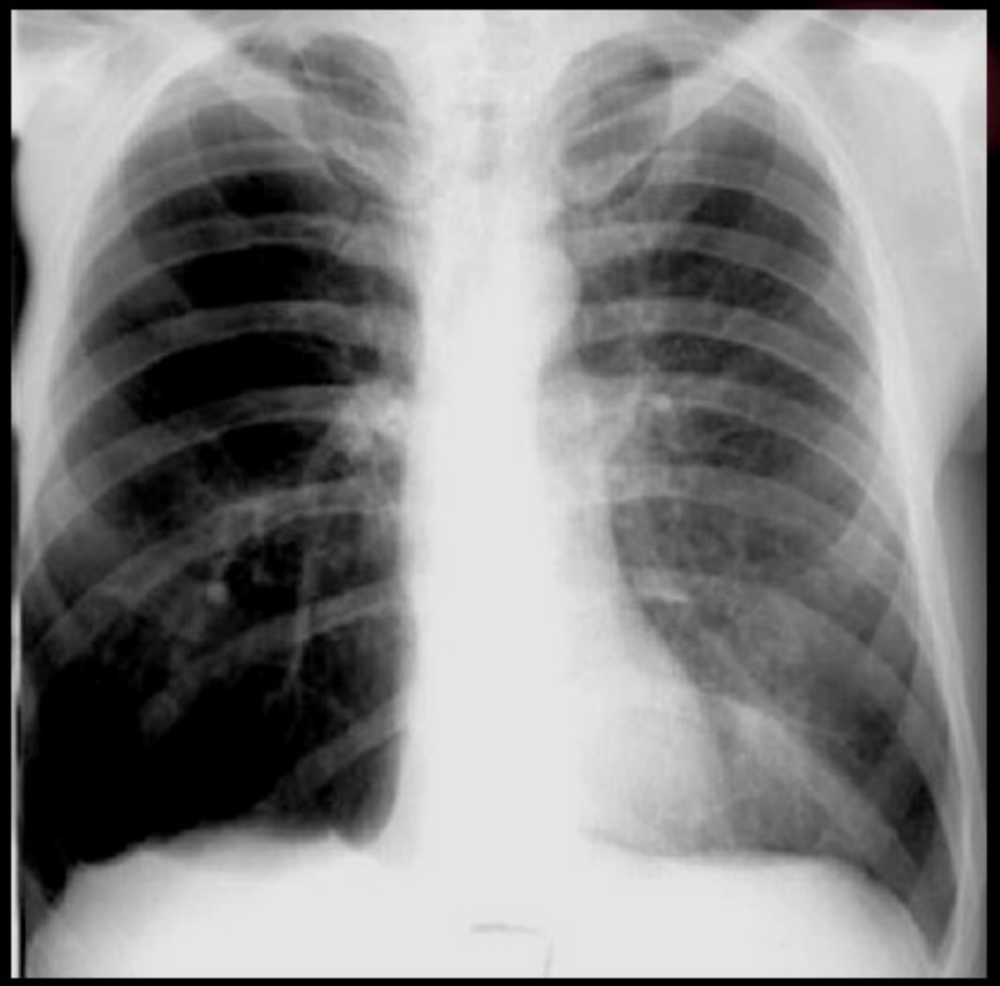

肺透亮度降低——太白

- 基本形态分类
  - 点：结节、肿块、空洞
  - 线：线、条索、网格、囊
  - 面：片状影

肺内病变——面

- 按病理类型分类
  - 渗出：肺泡内气体被病理性物质取代

    肺容积不减小
    - 淡片样、云絮样：隐约可见肺纹理
    - 实变：遮盖肺纹理，可有支气管充气征
  - 肺不张：阻塞、压迫→肺含气量↓

    肺容积减小

渗出性病变——基本征象



淡片状影

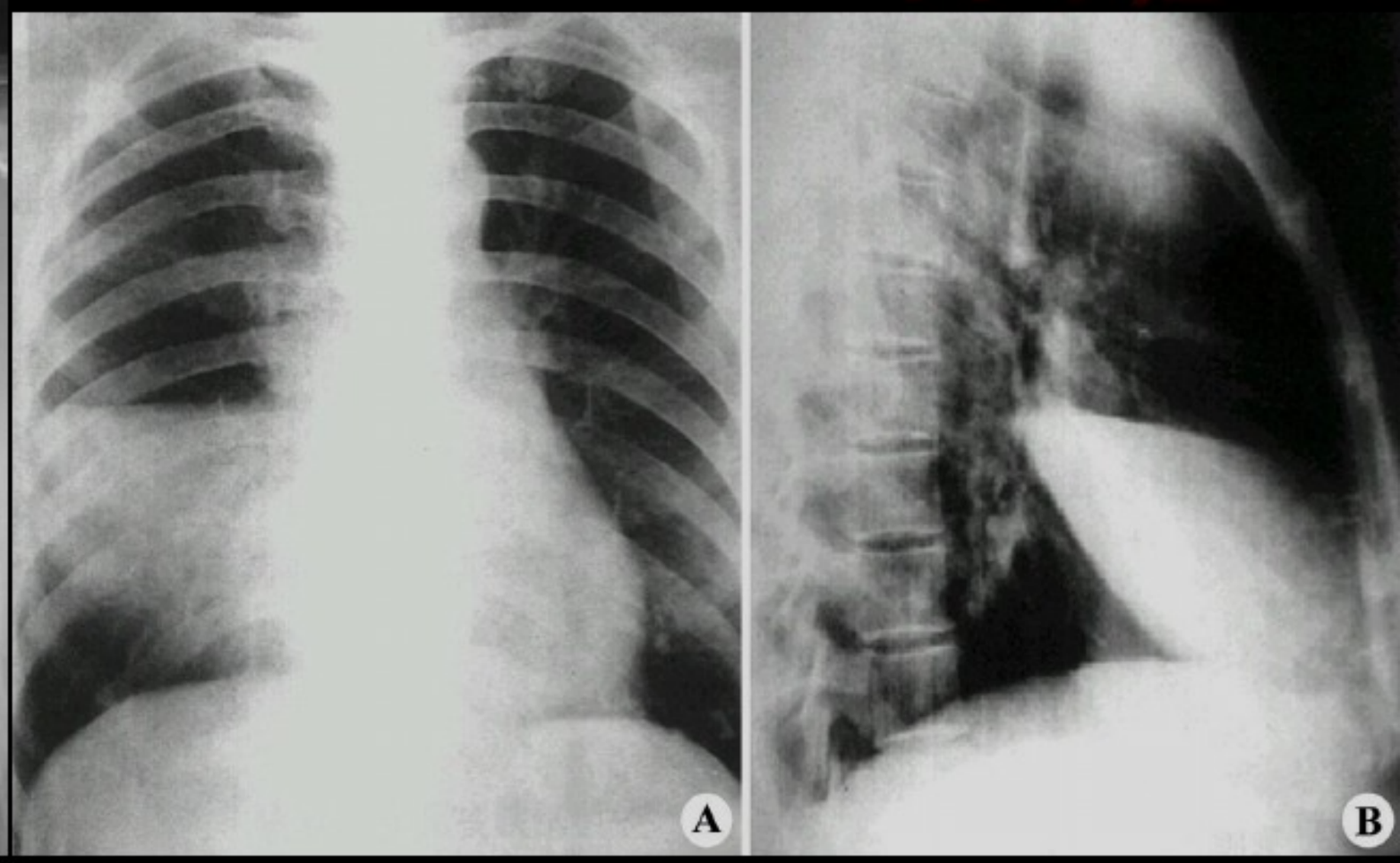

实变

渗出性病变——基本征象

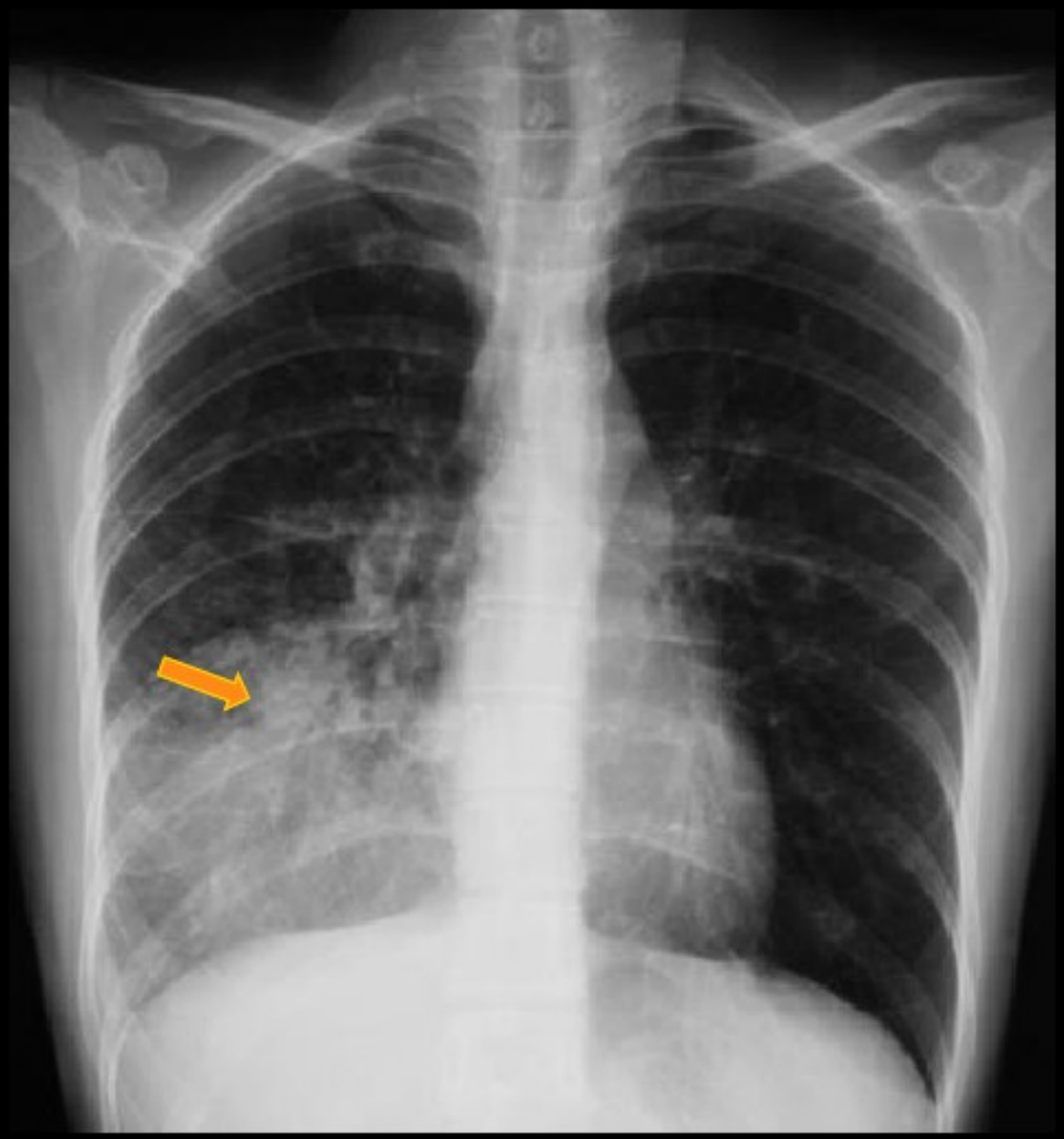

支气管充气征



干酪性肺炎
(虫蚀样空洞)

渗出性病变——基本征象

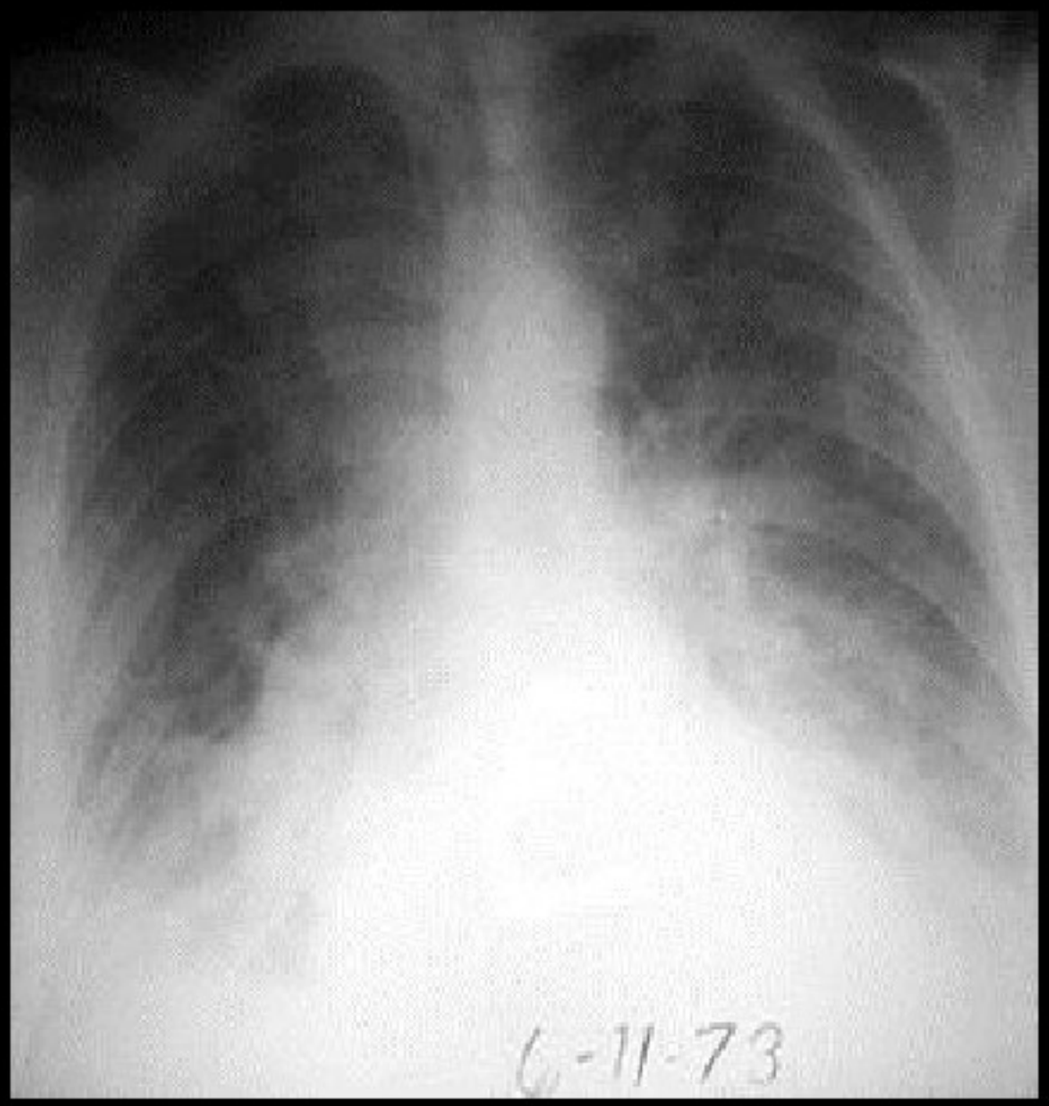

蝴蝶征



反肺水肿征

渗出性病变——基本征象

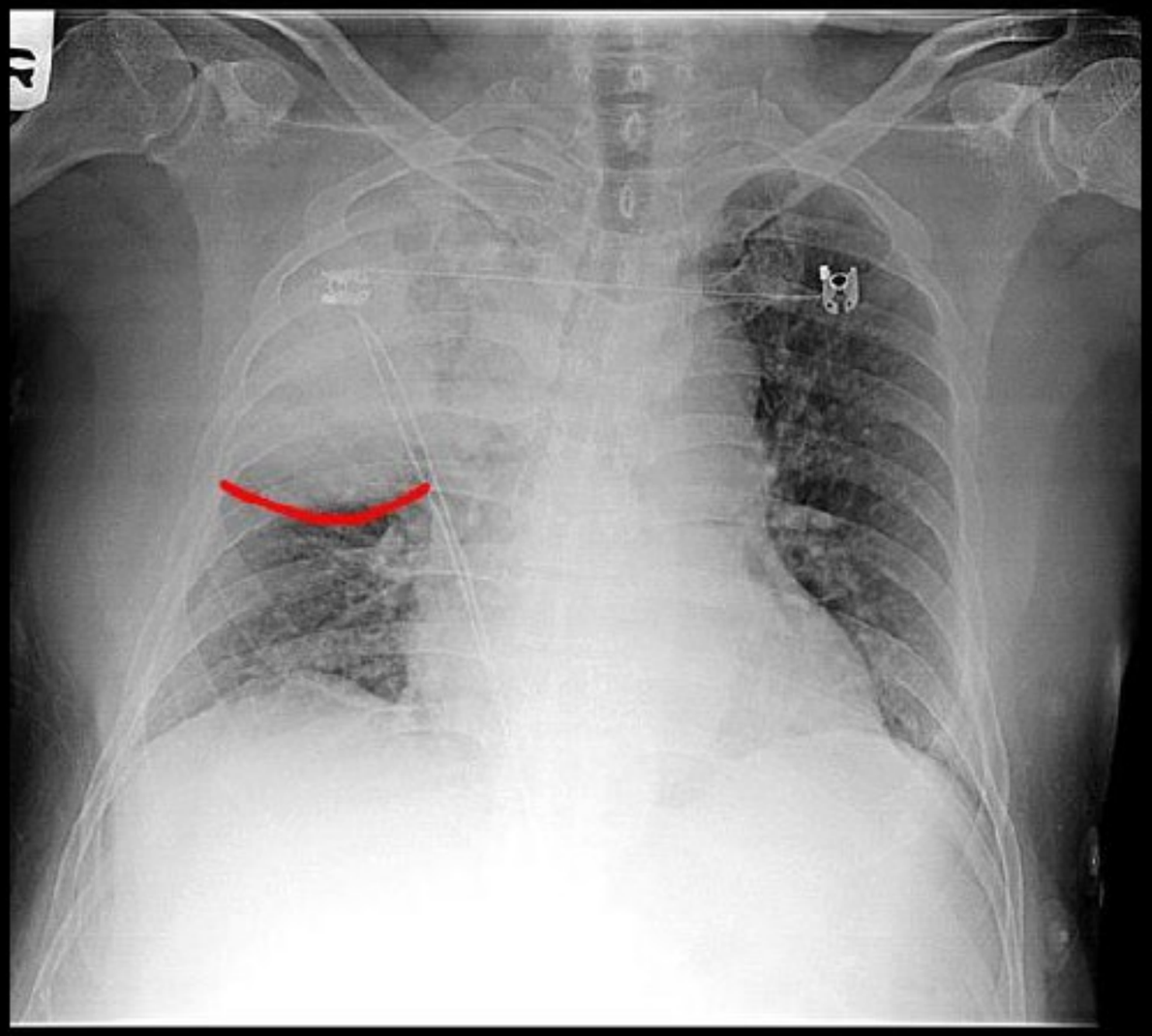

水平裂下坠

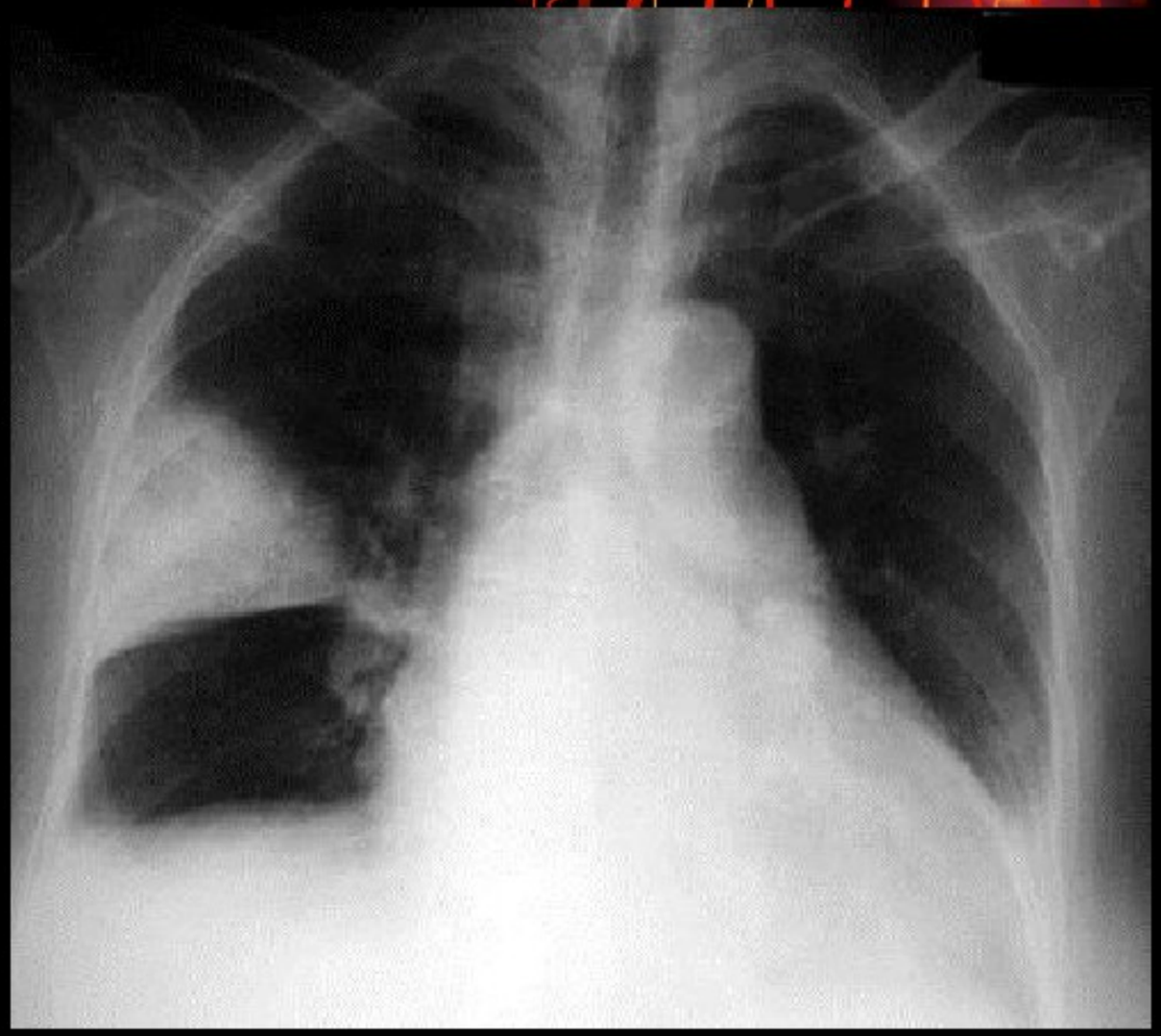

楔形影

渗出性病变——临床病理意义

肺泡中有病理物质填充

- 感染：感染症状，按叶段分布，抗感染1~2周有吸收。
- 干酪样物质：结核中毒症状，上肺分布，多形、播散、钙化、牵拉，抗结核数周可有吸收。
- 水肿：心衰/水负荷↑，内带/重力区分布，心影扩大，可伴胸水，利尿后1~2天有吸收 。
- **ARDS**：诱因，顽固低氧血症，广泛/重力区分布，预后差。
- 出血：咯血、贫血，非叶段分布，肺泡含铁血黄素细胞(+)，数日可吸收。
- 肿瘤：消耗症状，逐渐增长(肺癌按月计)。
- 蛋白：非叶段分布，牛奶样灌洗液，PAS(+)

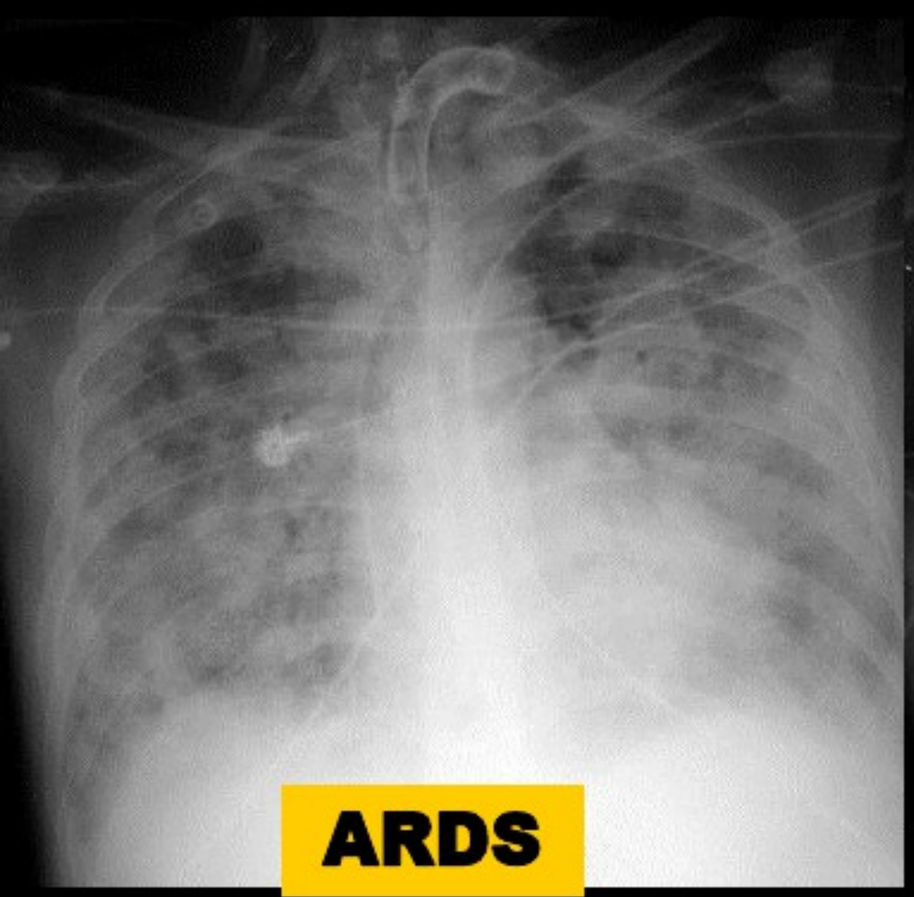
ARDS

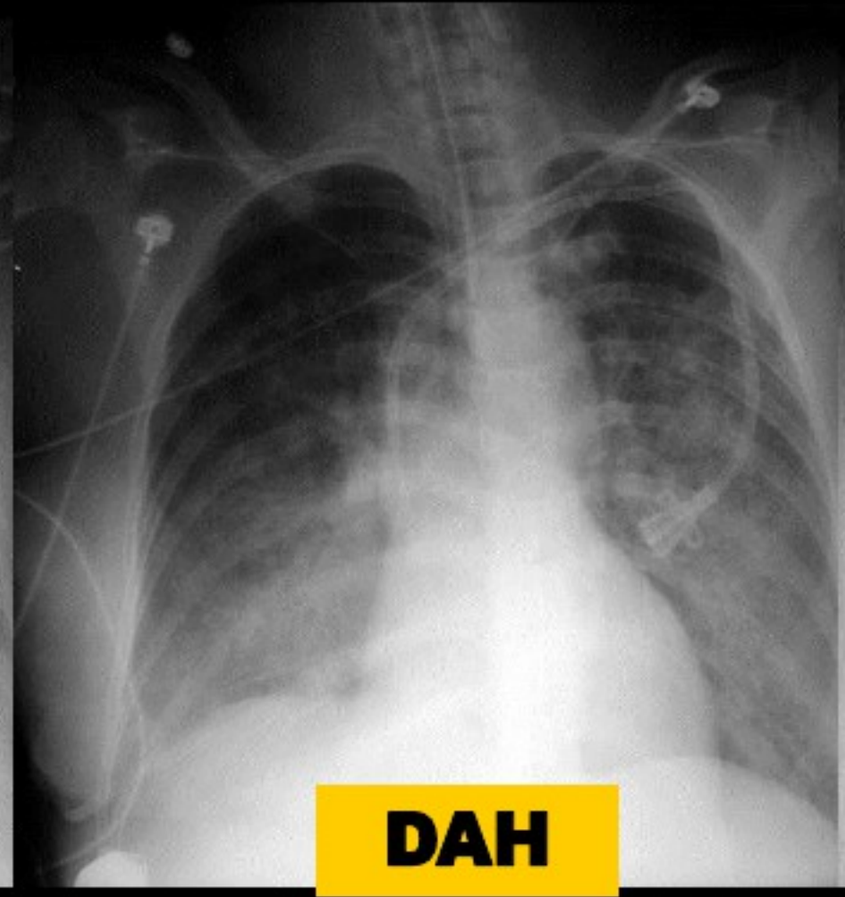
DAH

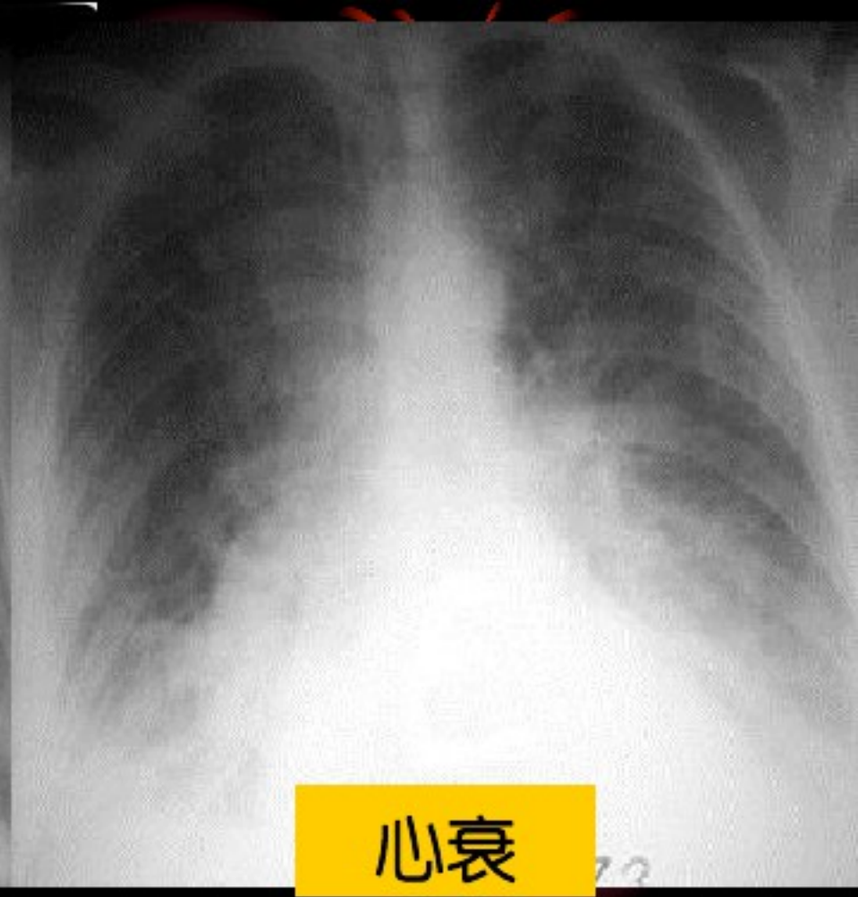
心衰


肺炎

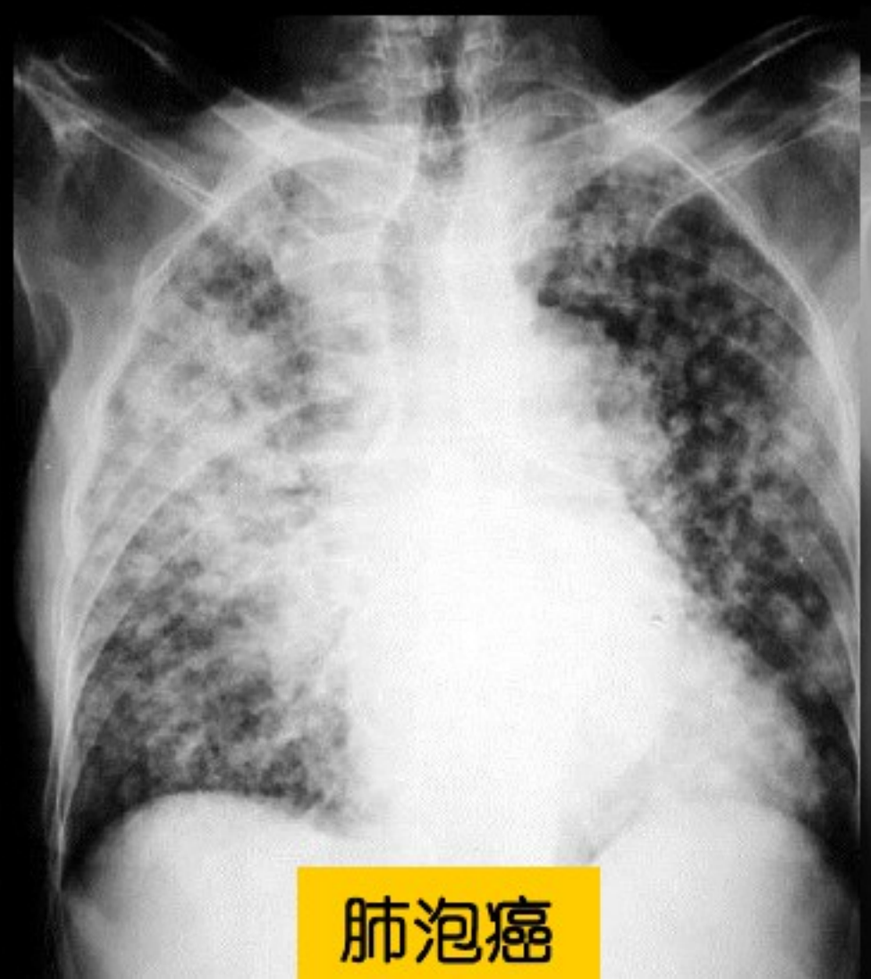
肺泡癌


PAP


肺泡出血


PAP

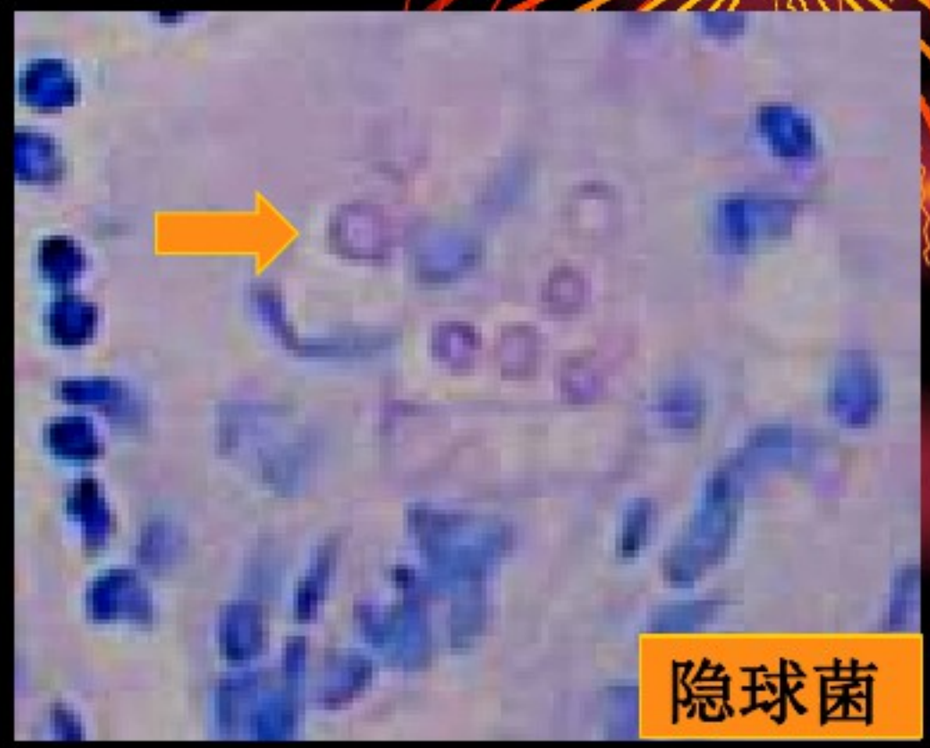
隐球菌

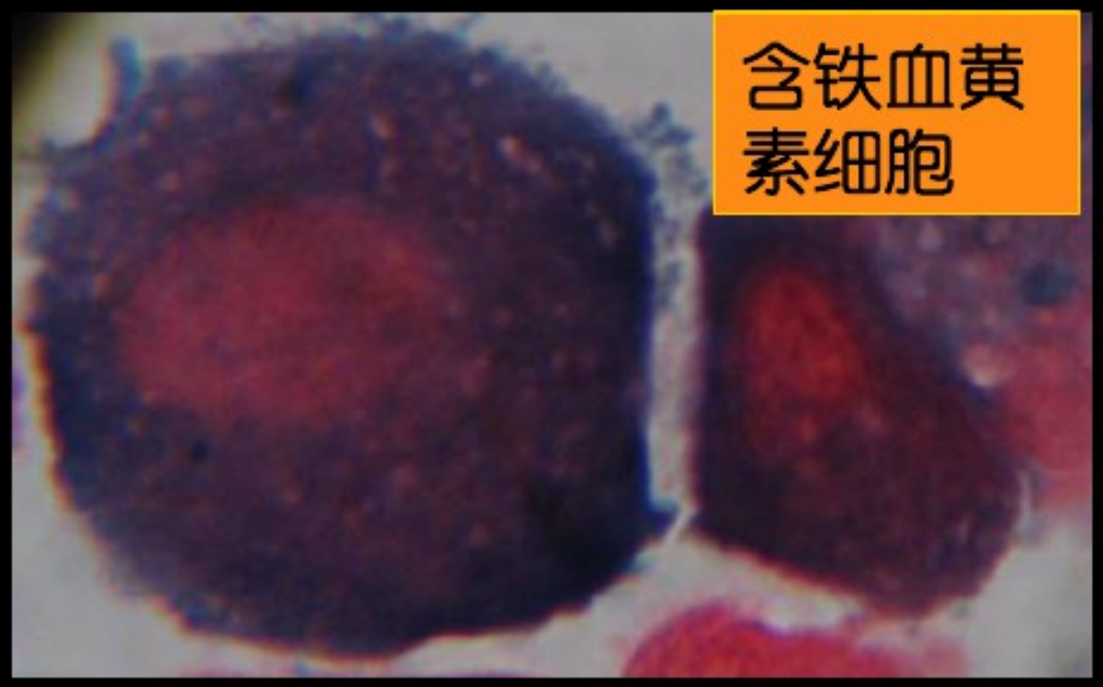
含铁血黄素细胞

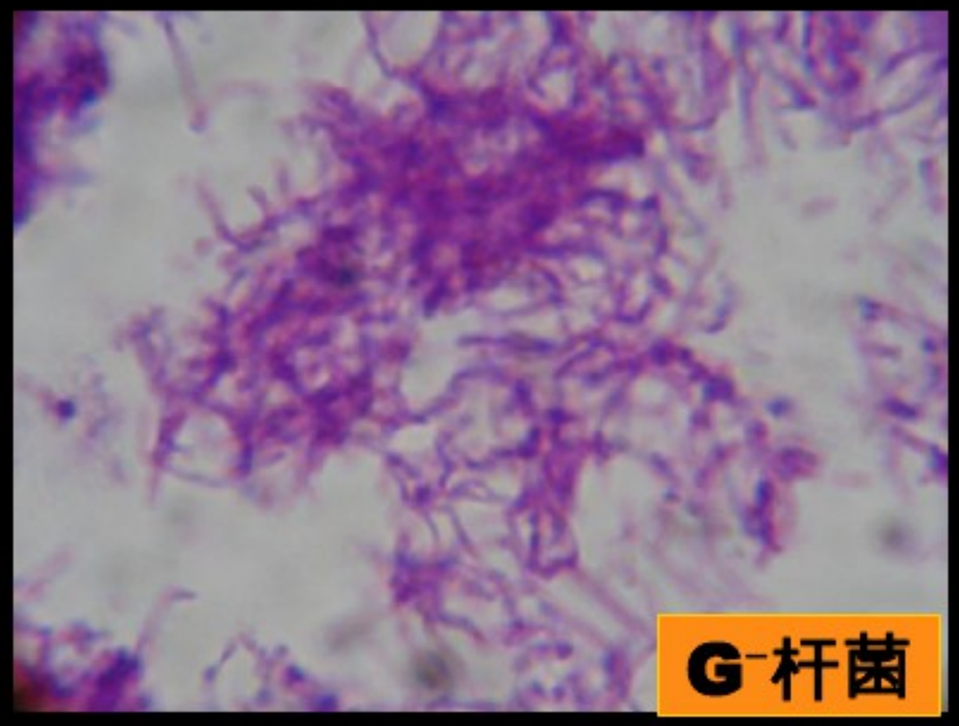
G⁻杆菌

肺不张——基本征象

- 直接征象：不张的肺体积缩小、密度均匀增高，可呈基底向外、尖端指向肺门的三角形致密影。
- 间接征象：气管、纵隔、肺裂、肺门、横膈移位
  胸廓塌陷、肋间隙变窄
  健肺代偿性肺气肿

肺叶不张示意图

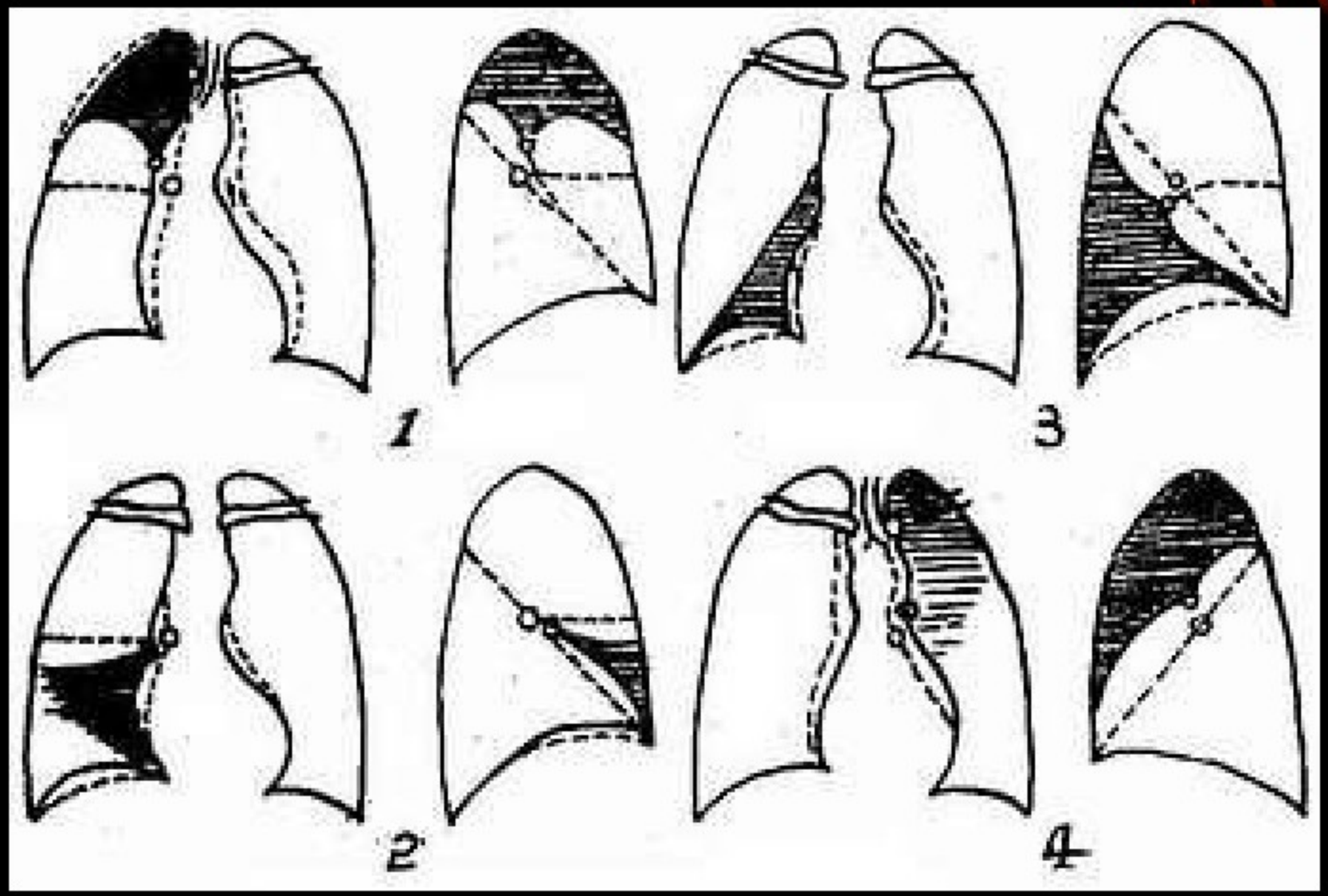

肺不张——基本征象

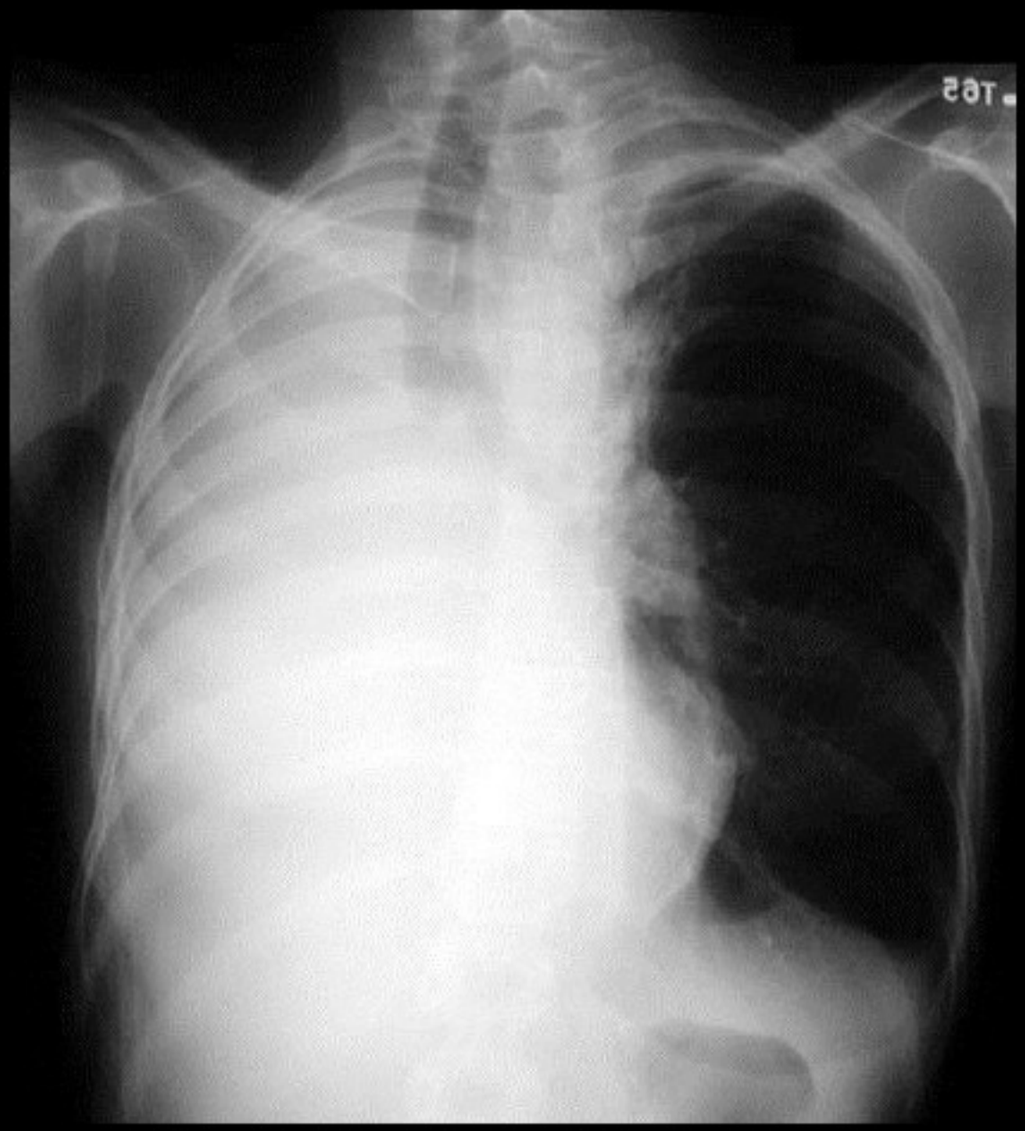

右肺不张

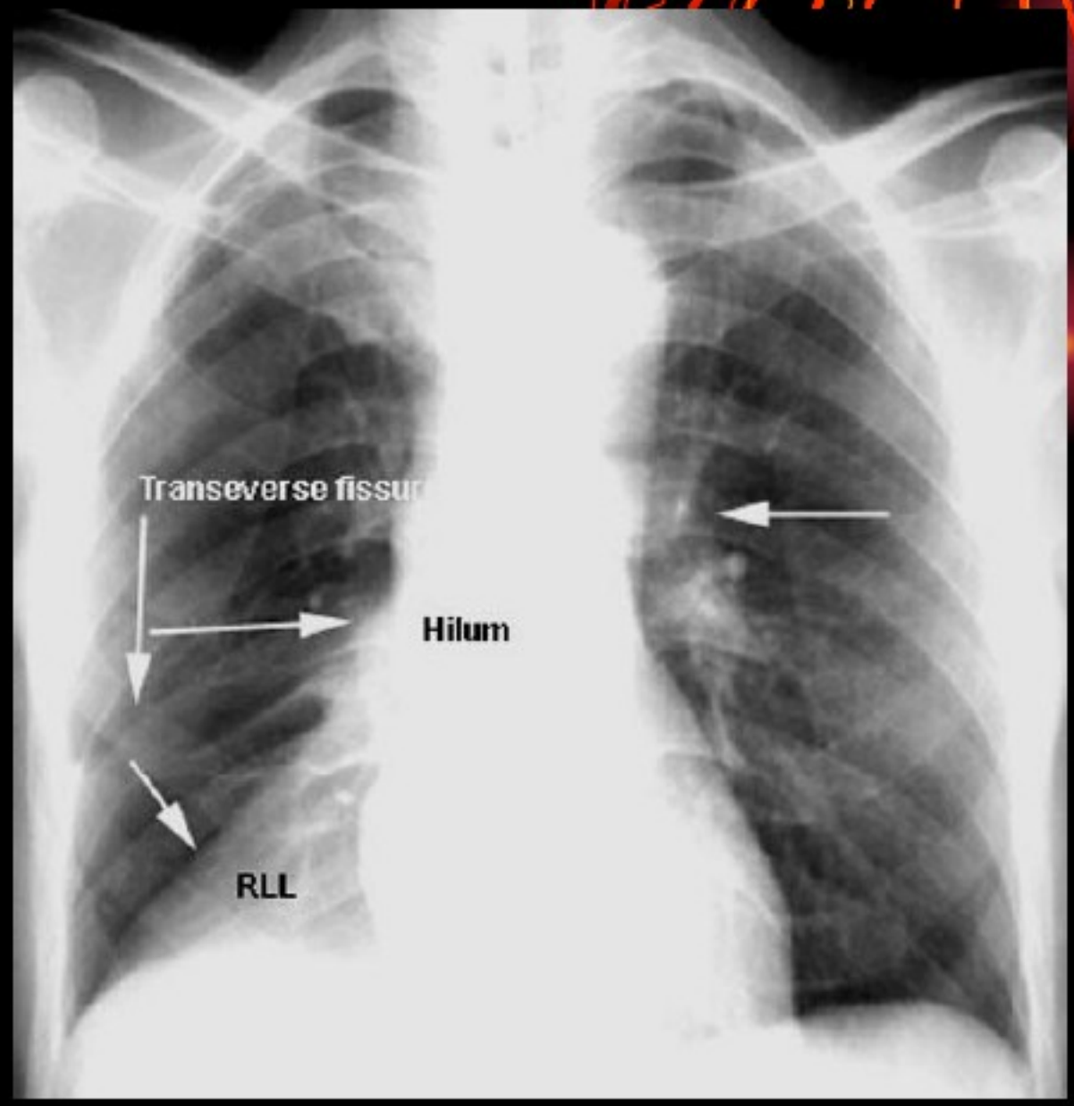

右下叶不张

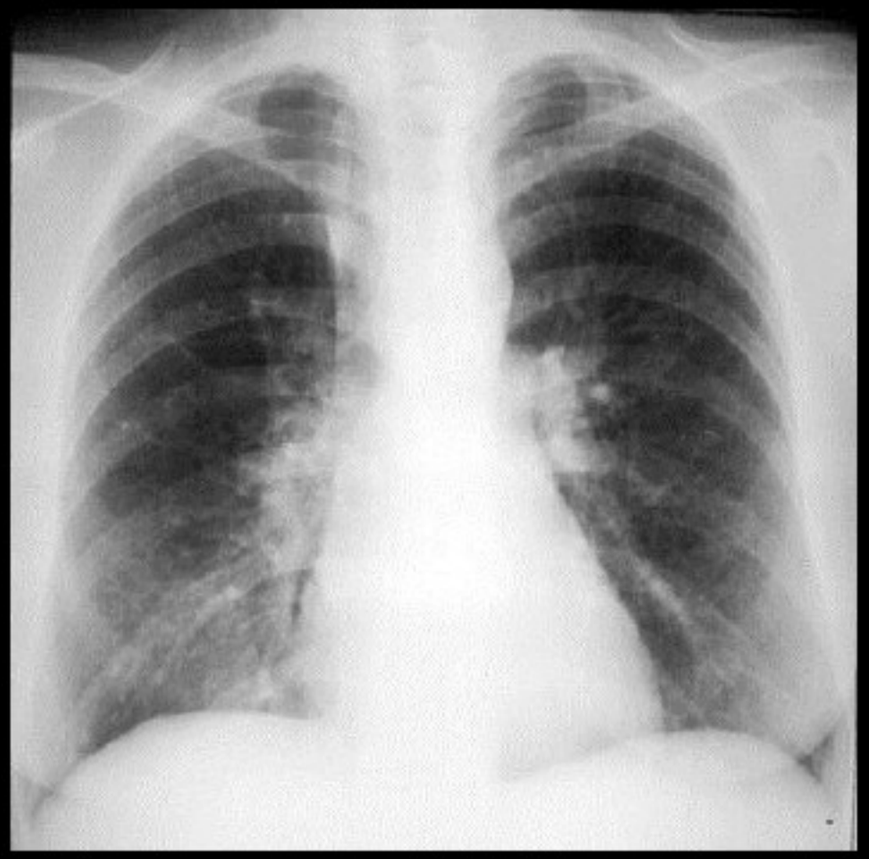

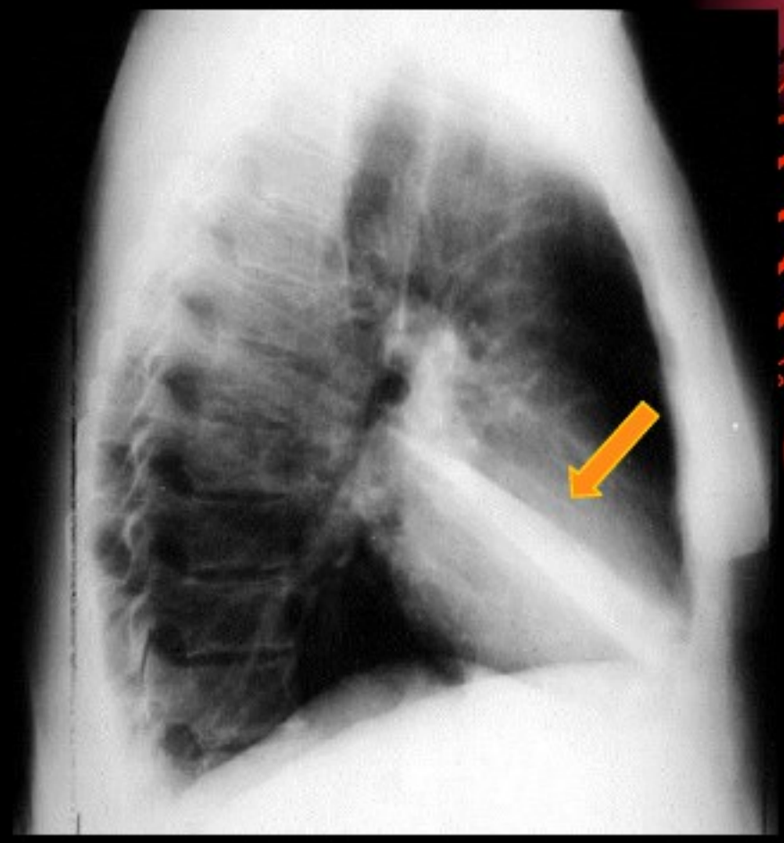

右中叶不张

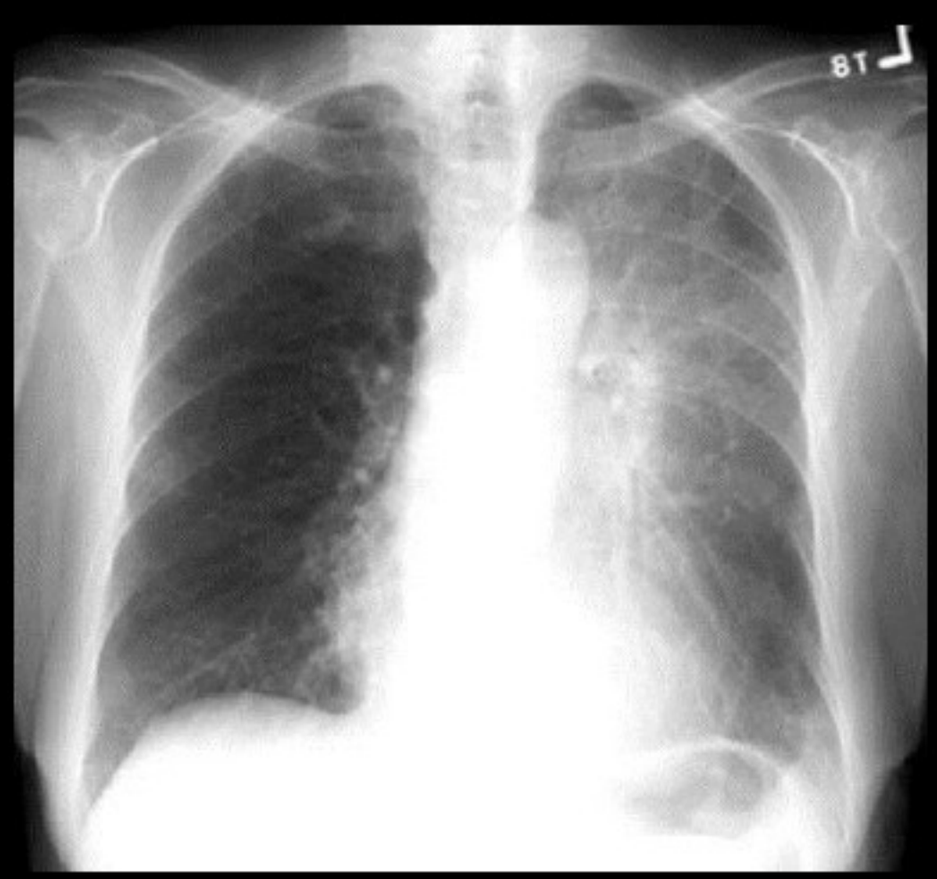

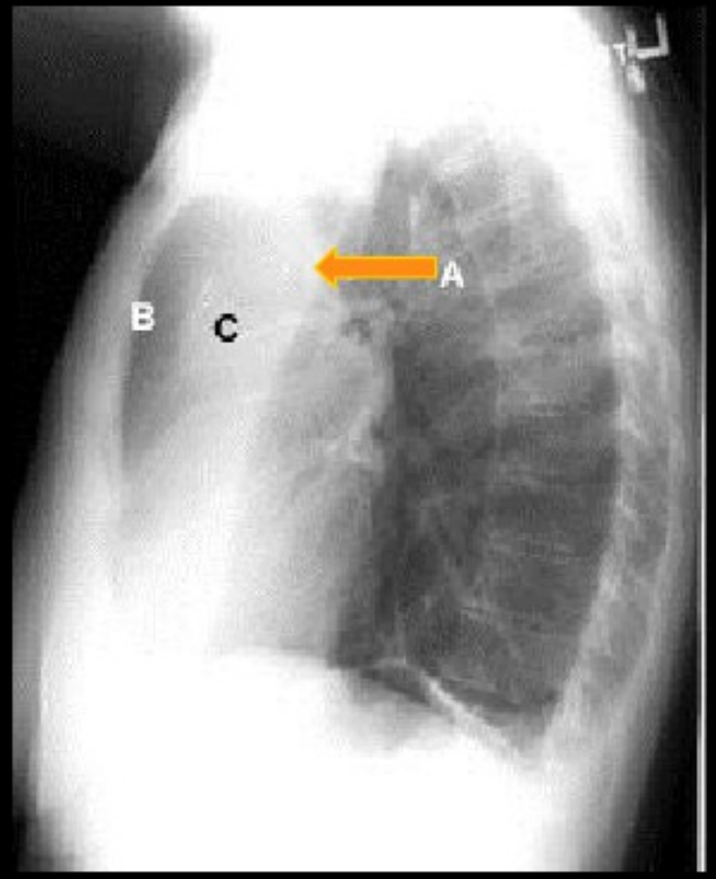

左上叶不张

肺不张——基本征象



左下叶不张（心后影）

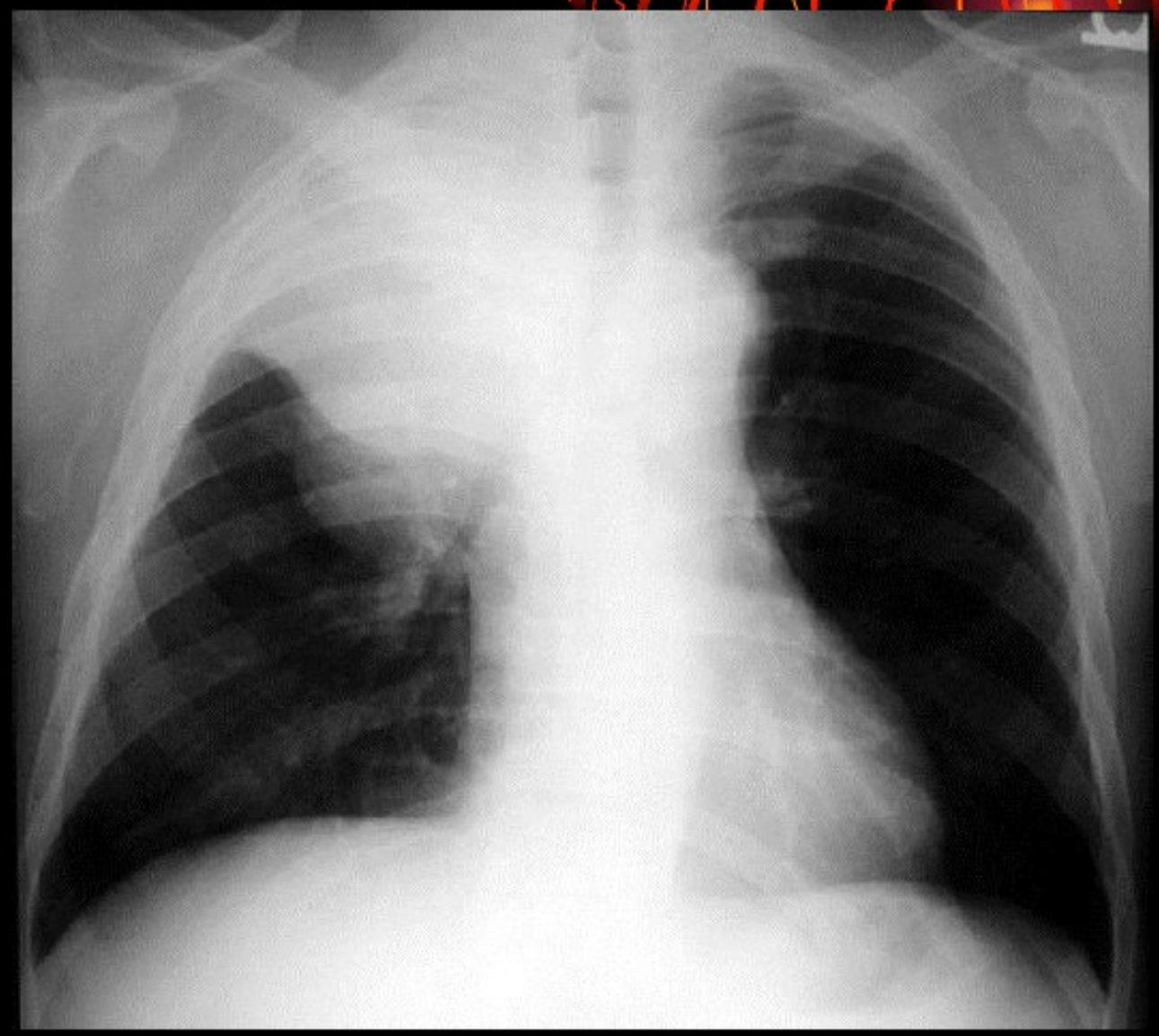

横S征（肺门影）

肺段、亚段不张

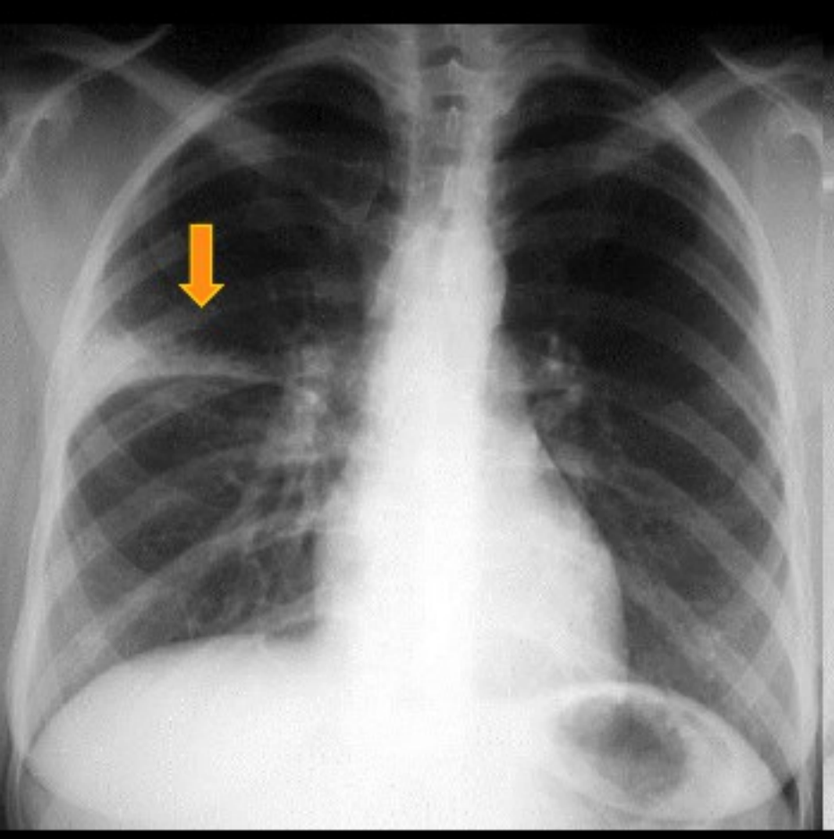

亚段肺不张

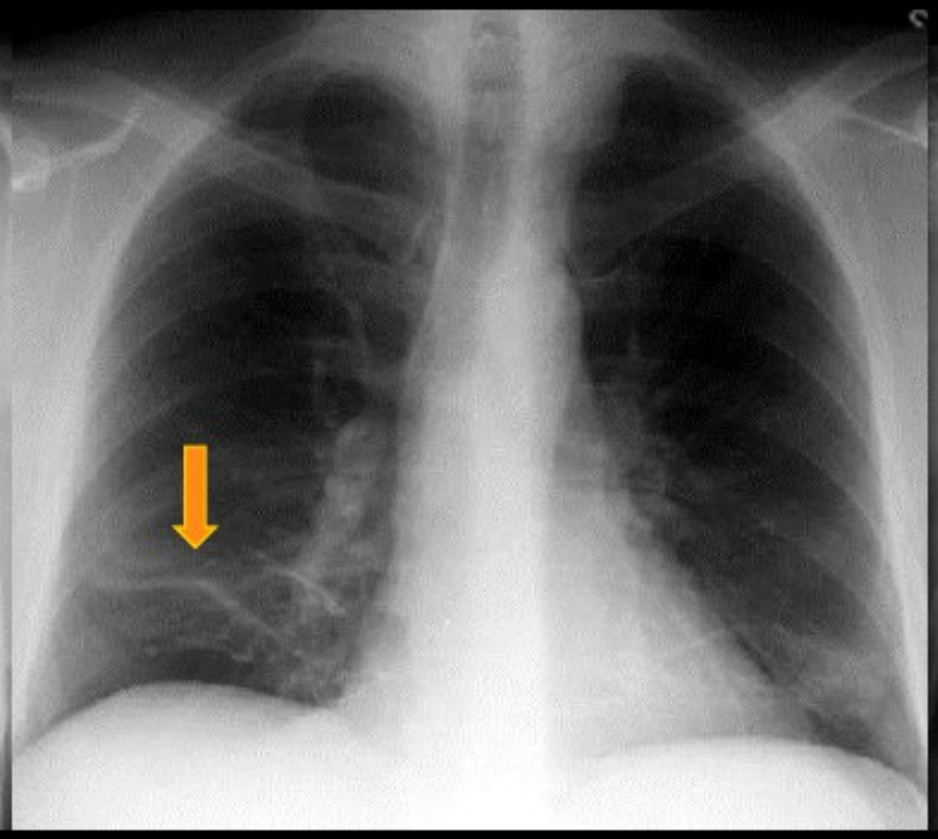

亚段肺不张

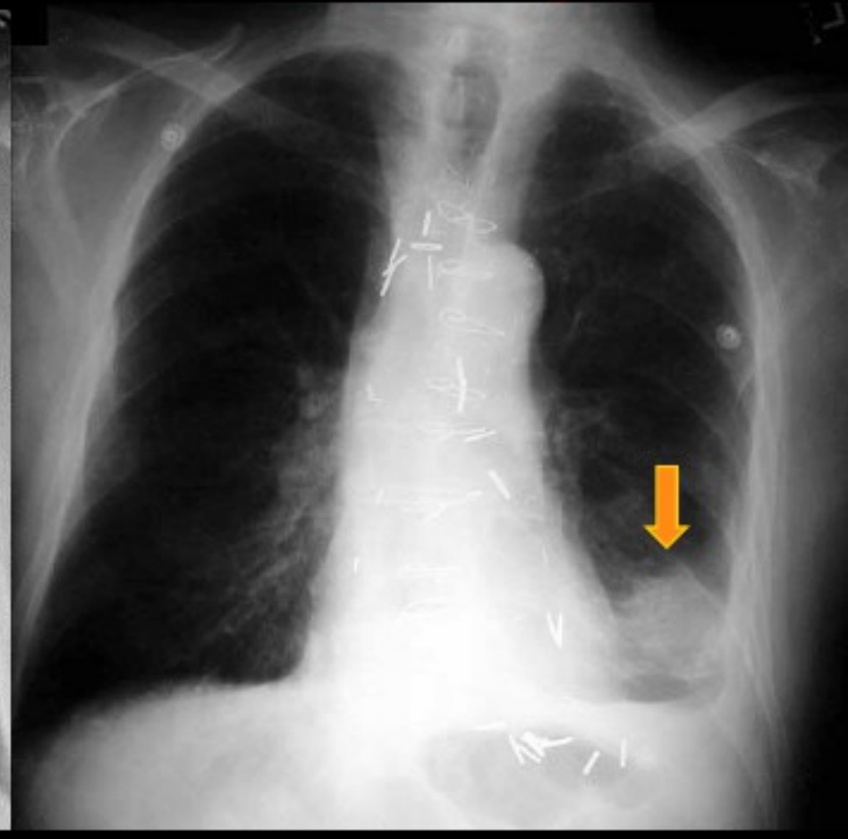

盘状肺不张

肺不张——临床病理意义

按病因和发病机制分类

- 阻塞性肺不张：气管阻塞，
  完全阻塞时肺泡内气体18~24h可被吸收
- 被动性肺不张：气胸、胸腔积液压迫；
  疼痛、神经病变→胸廓运动↓
- 粘连性肺不张：肺泡表面活性物质减少，如ARDS
- 瘢痕性肺不张：瘢痕收缩→肺含气量↓

肺内病变——线

- 组成结构：支气管、血管、淋巴管、肺间质
- 影像表现：线、条索、网格、囊
- 基本病变
  - 支气管扩张：“双轨征”、“指套征”
  - 慢性纤维空洞性肺结核：“垂柳征”
  - 肺水肿：**Kerley**线
  - 间质性肺炎：网格影、磨玻璃影
  - 肺纤维化：胸膜下分布网格影
  - 肺大疱：薄壁囊

线状影——基本征象





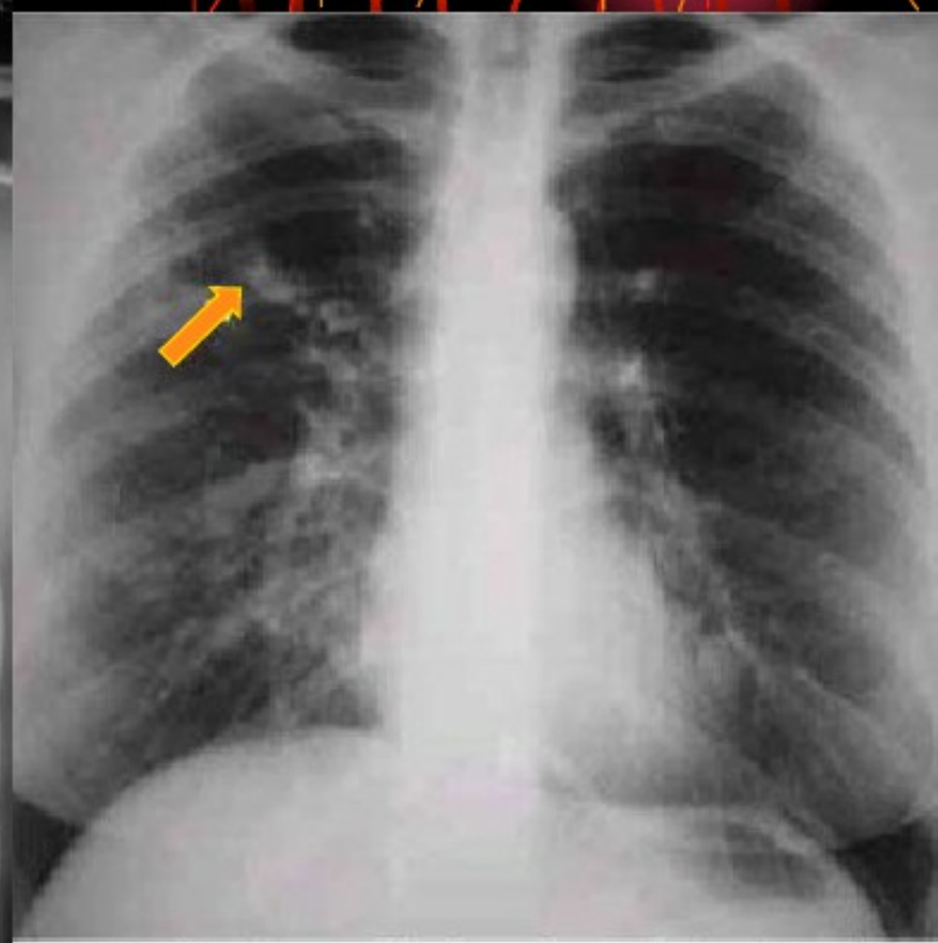

igure 1 - Chest X-ray with glove-finger shadow (arrow) and
odular opacities in the right middle third





支气管扩张



线状影——基本征象

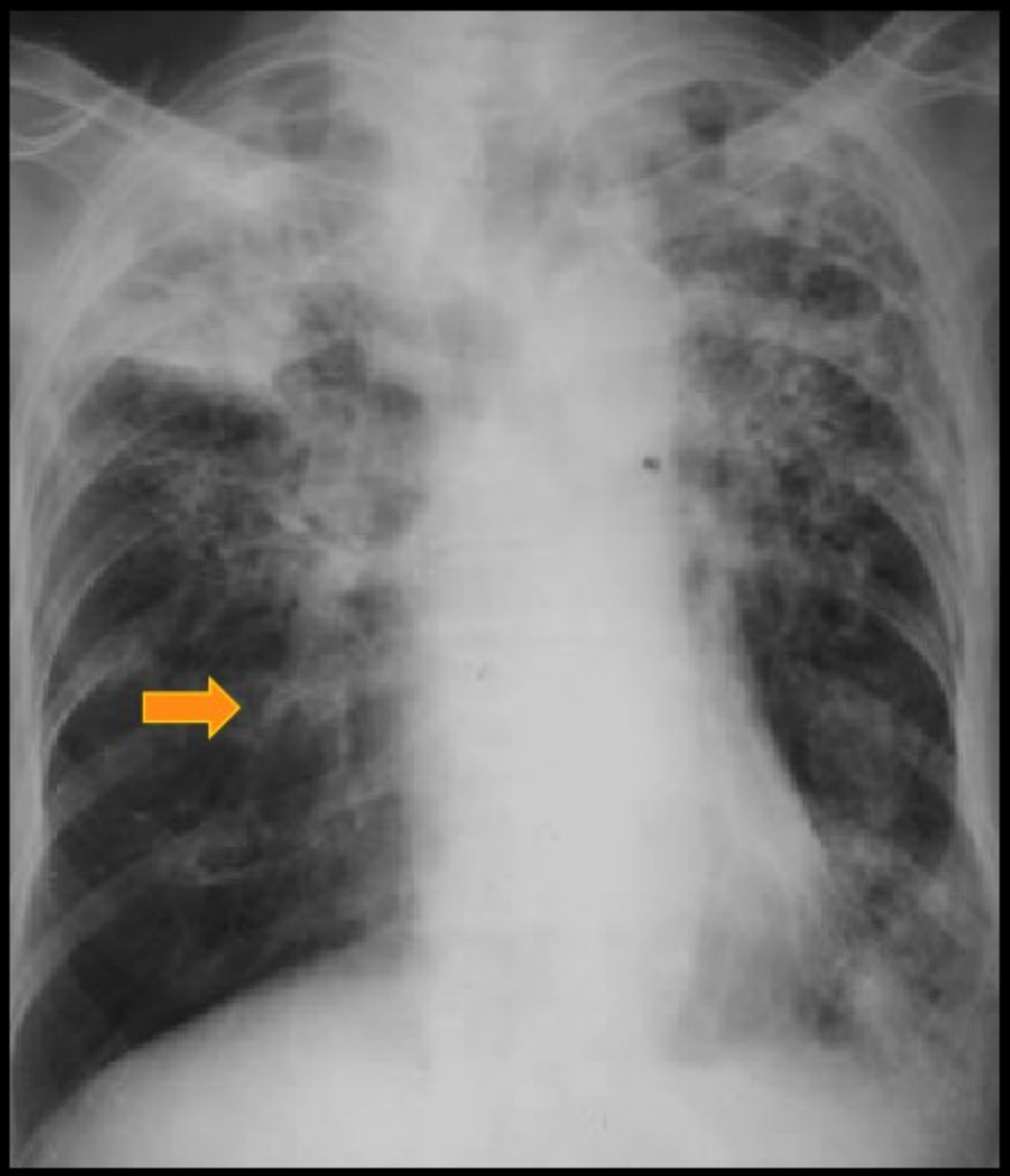



慢性纤维空洞型
肺结核

线状影——基本征象

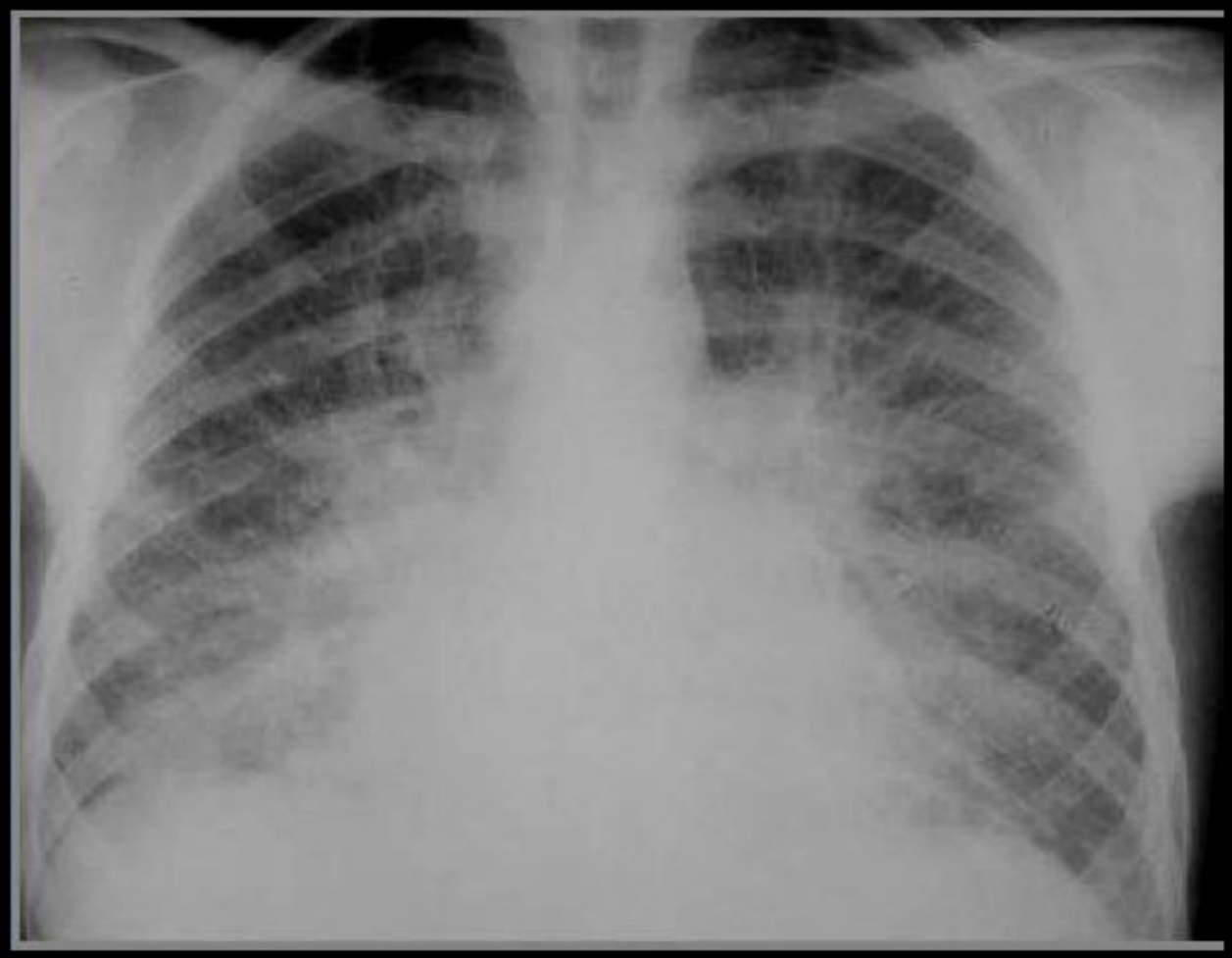

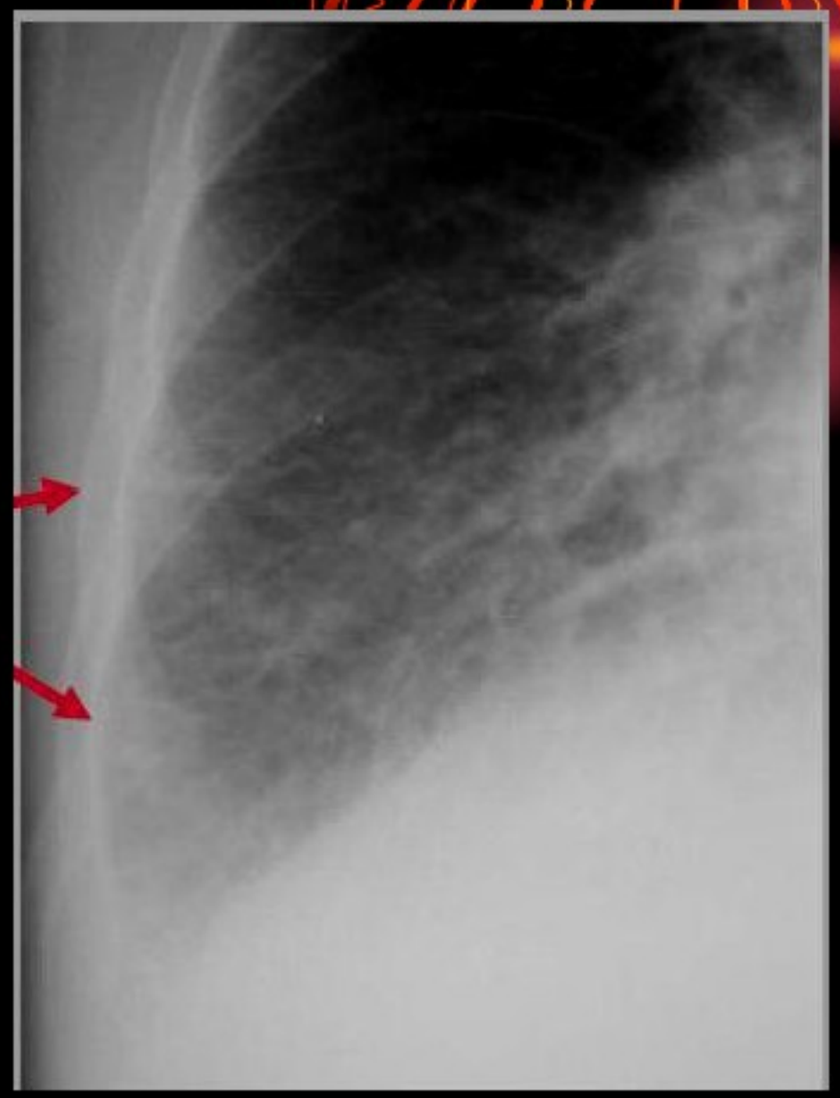

A: Long wavy lines in upper and mid lung field
B: 2-3 cm long pleural based in bases perpendicular to lateral chest
C: Fine reticular lines

线状影——基本征象

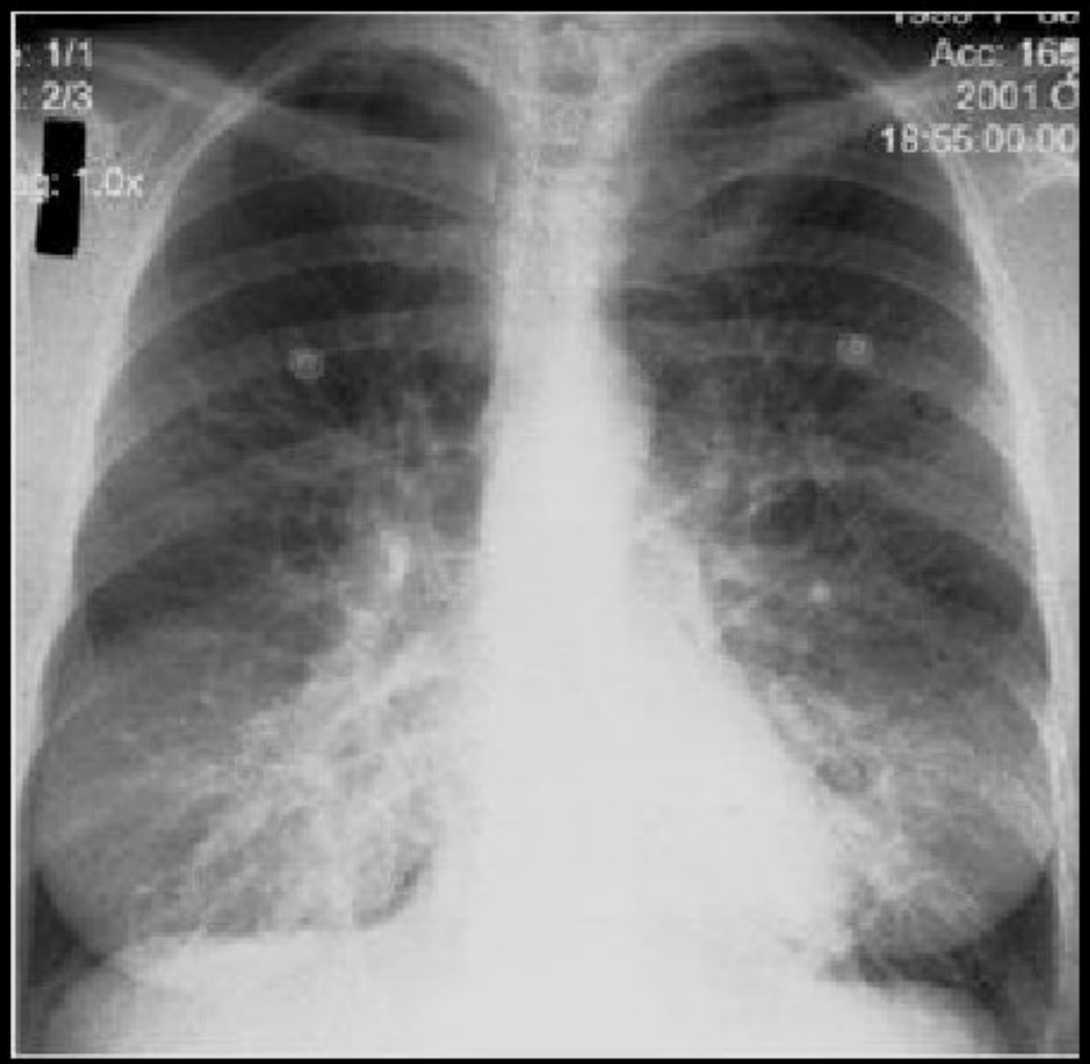

病毒性肺炎



癌性淋巴管炎

线状影——基本征象

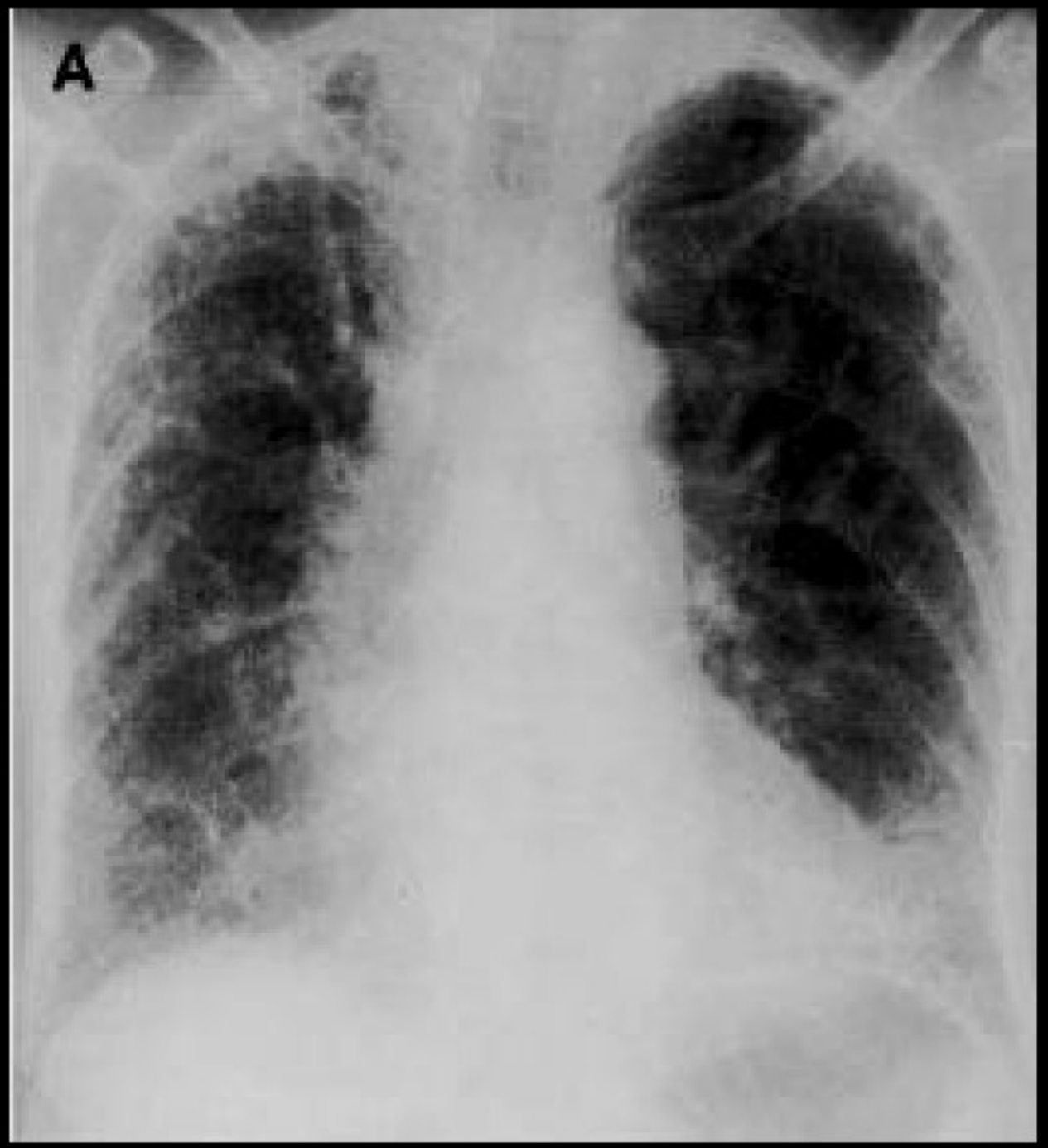

肺纤维化

线状影——基本征象

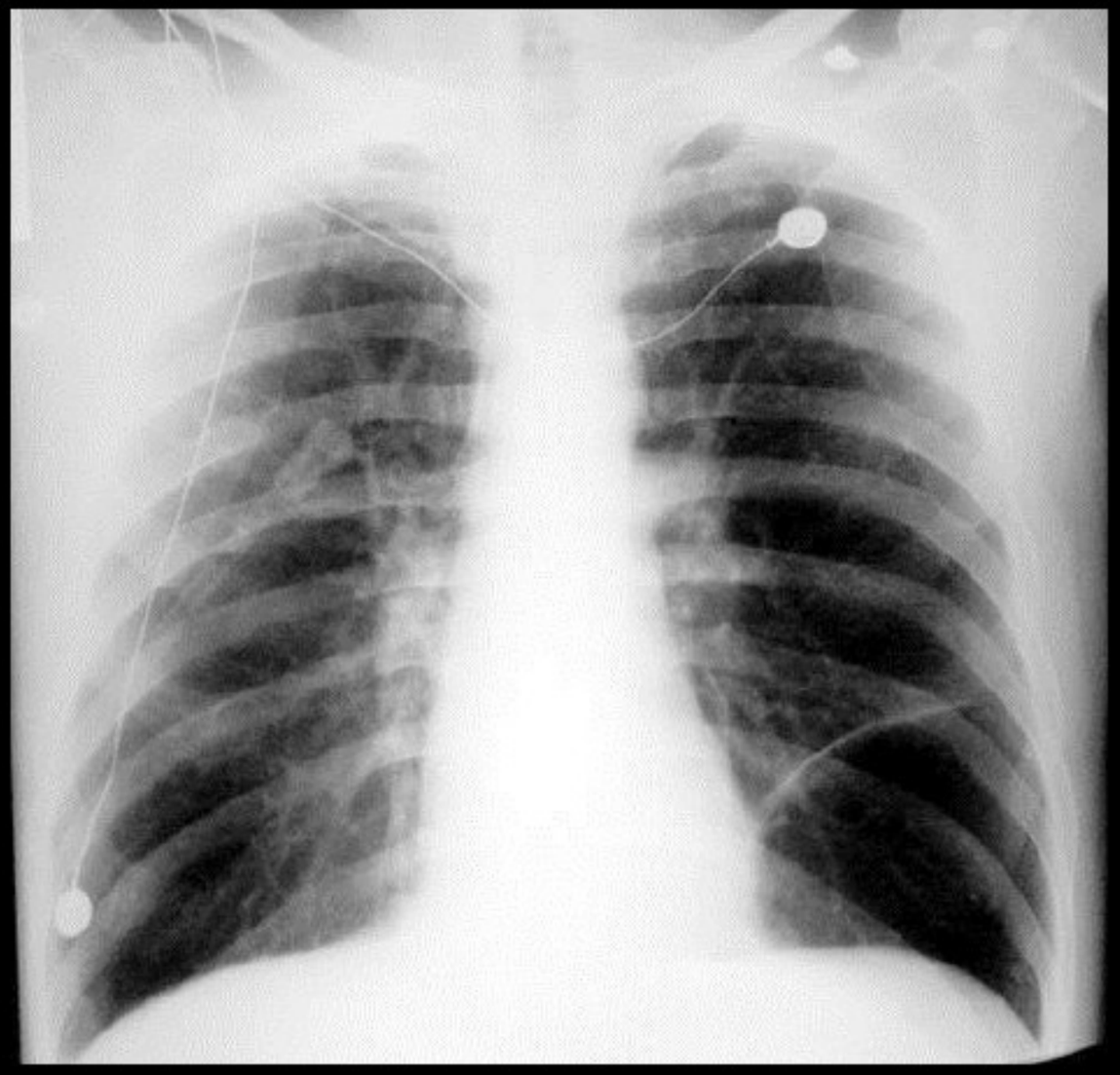

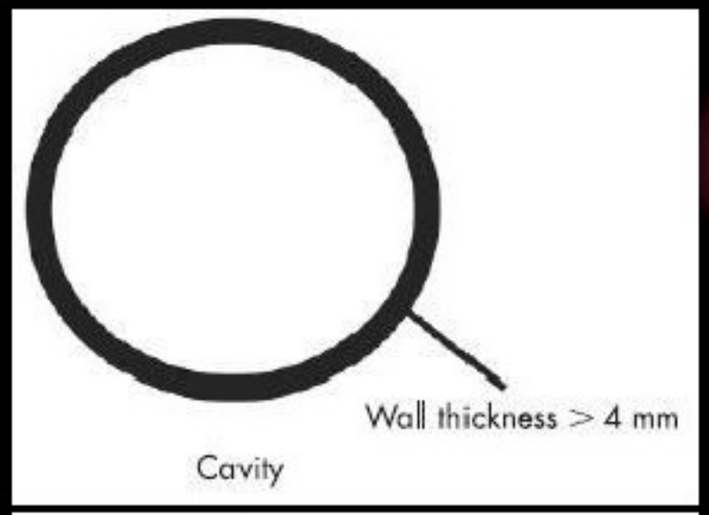

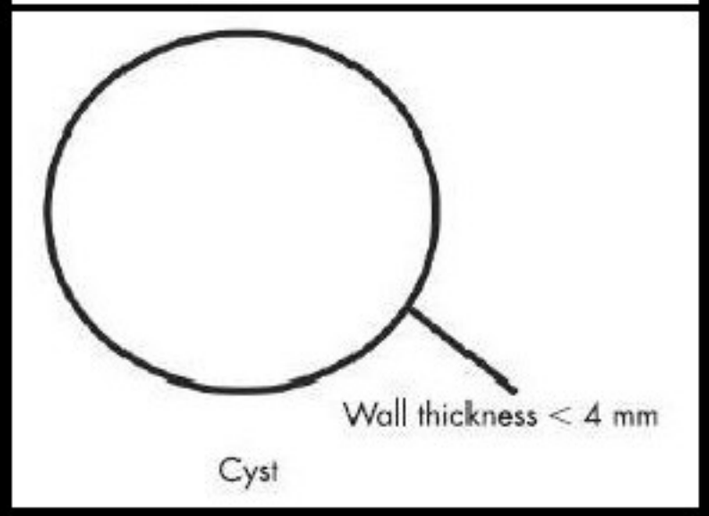

肺大疱

肺内病变——点

- 肿块：直径>3cm的类圆形
- 结节：周围有正常肺组织包绕的直径<3cm类圆形影。
  - 小结节：结节直径<1cm
  - 粟粒性结节：难以计数的直径在1~3mm的微小结节

- 肿块：可见于肿瘤、结核、真菌、血管炎、炎症
- 结节：可见于肿瘤、结核、过敏性肺炎、 DPB 、矽肺、结节病等。

孤立结节、肿块

- 提示恶性的征象：
  分叶、毛刺、密度不均、胸膜凹陷、血管聚集
- 提示良性的征象：
  边缘光滑、密度均匀、钙化灶、卫星灶

孤立结节、肿块

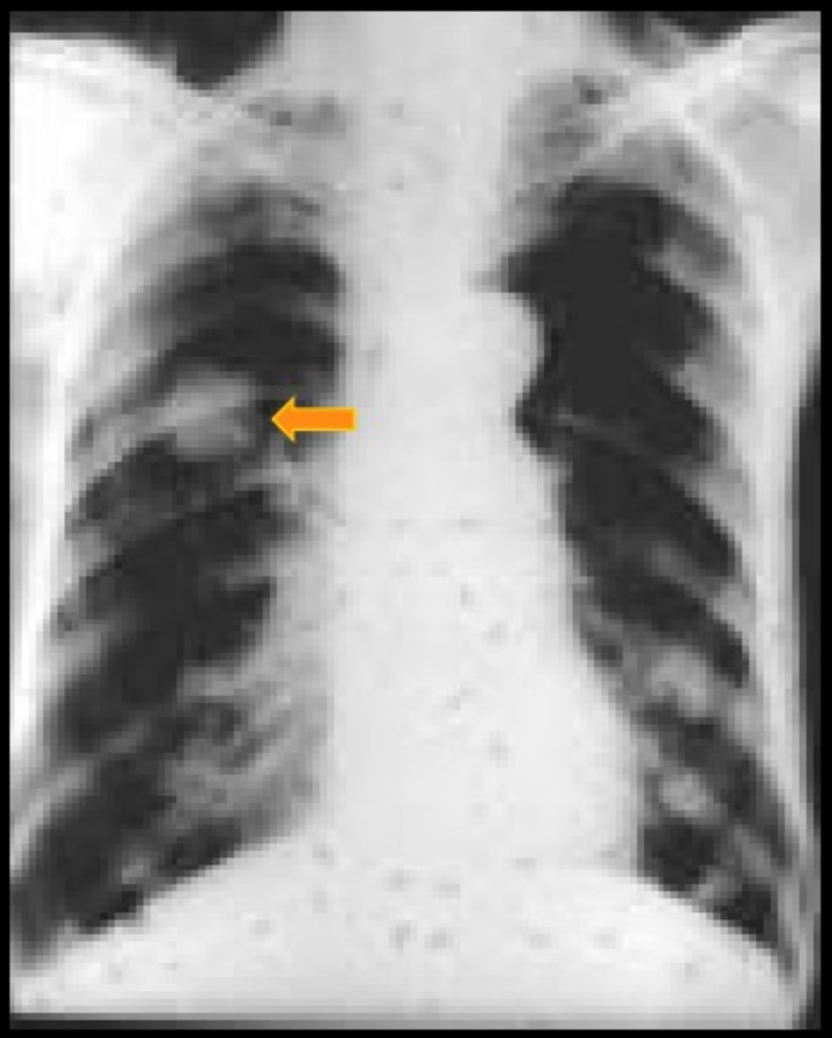

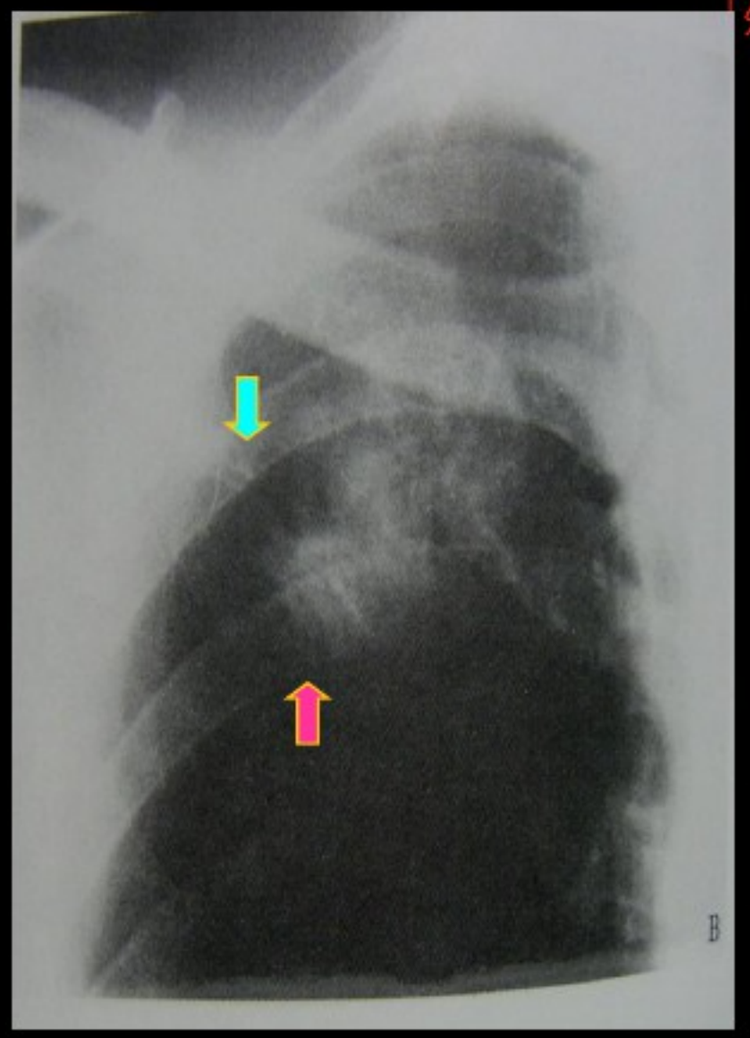

分叶征

毛刺征

胸膜尾征

肺 癌

孤立结节、肿块

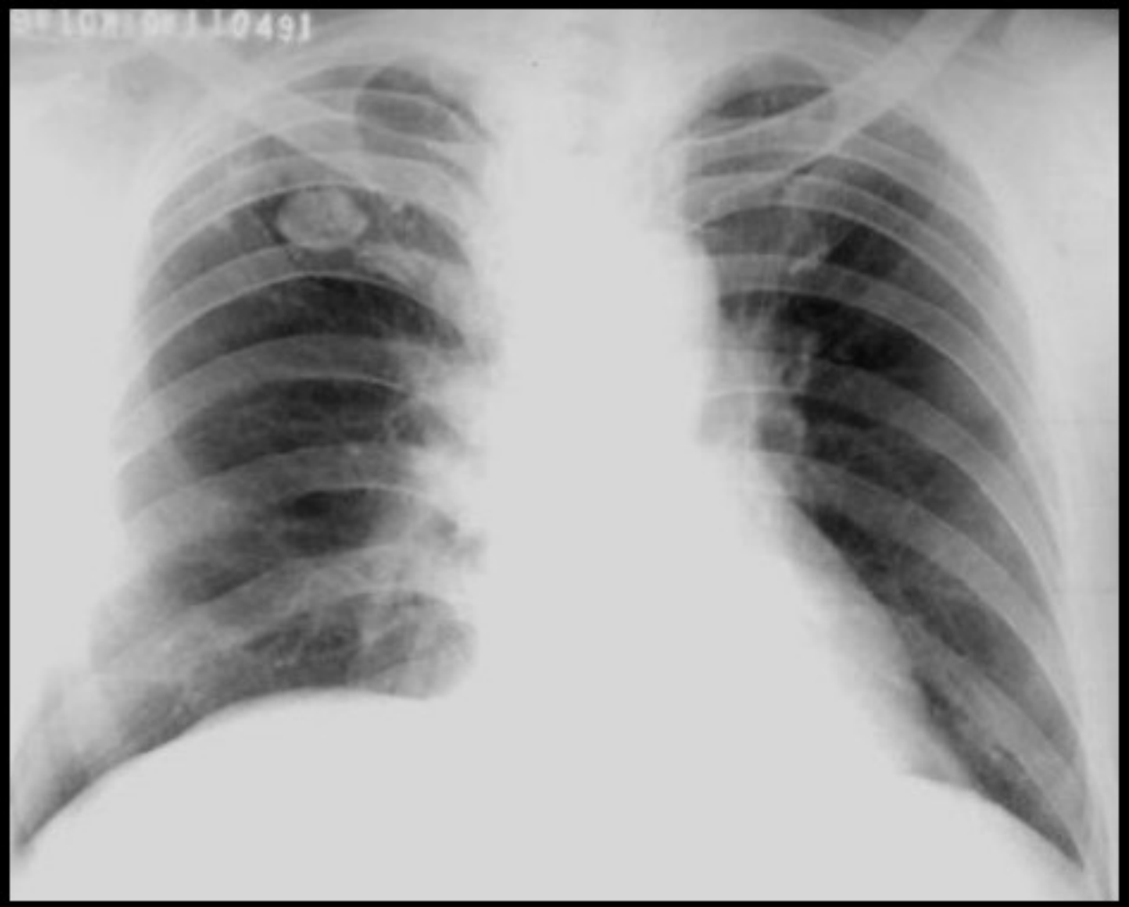

结核球



错构瘤

“爆米花”样钙化

多发结节



粟粒性肺结核

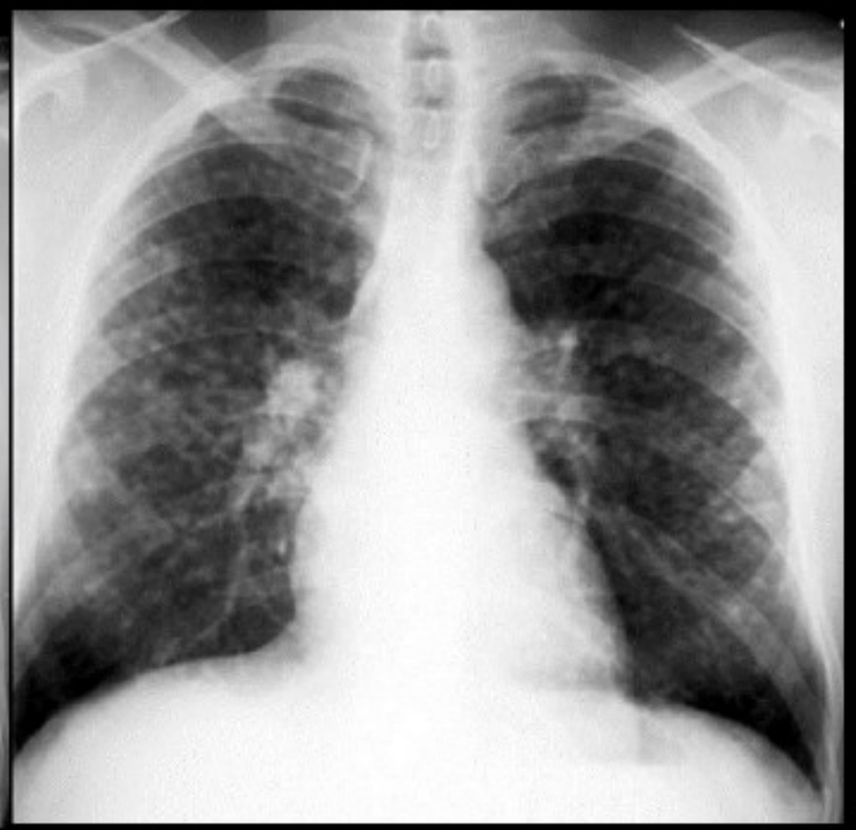

结节病

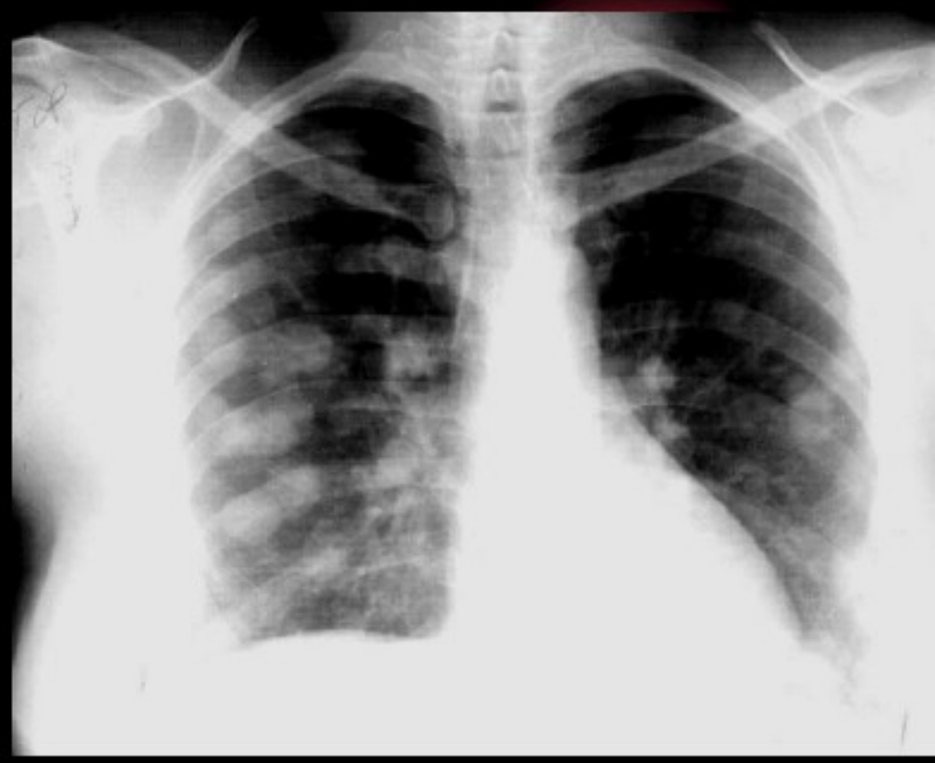

转移瘤

肺内病变——空洞



- 薄壁空洞：境界清晰、内壁光滑，常见于结核
- 厚壁空洞：壁厚>3mm，边境欠清，内壁凹凸不平，常见于
  - 肺脓肿（多有液平）
  - 肺癌（内壁呈结节状）
  - 也可见于结核（多无液平）

空洞——基本征象



肺结核



肺脓肿



肺癌

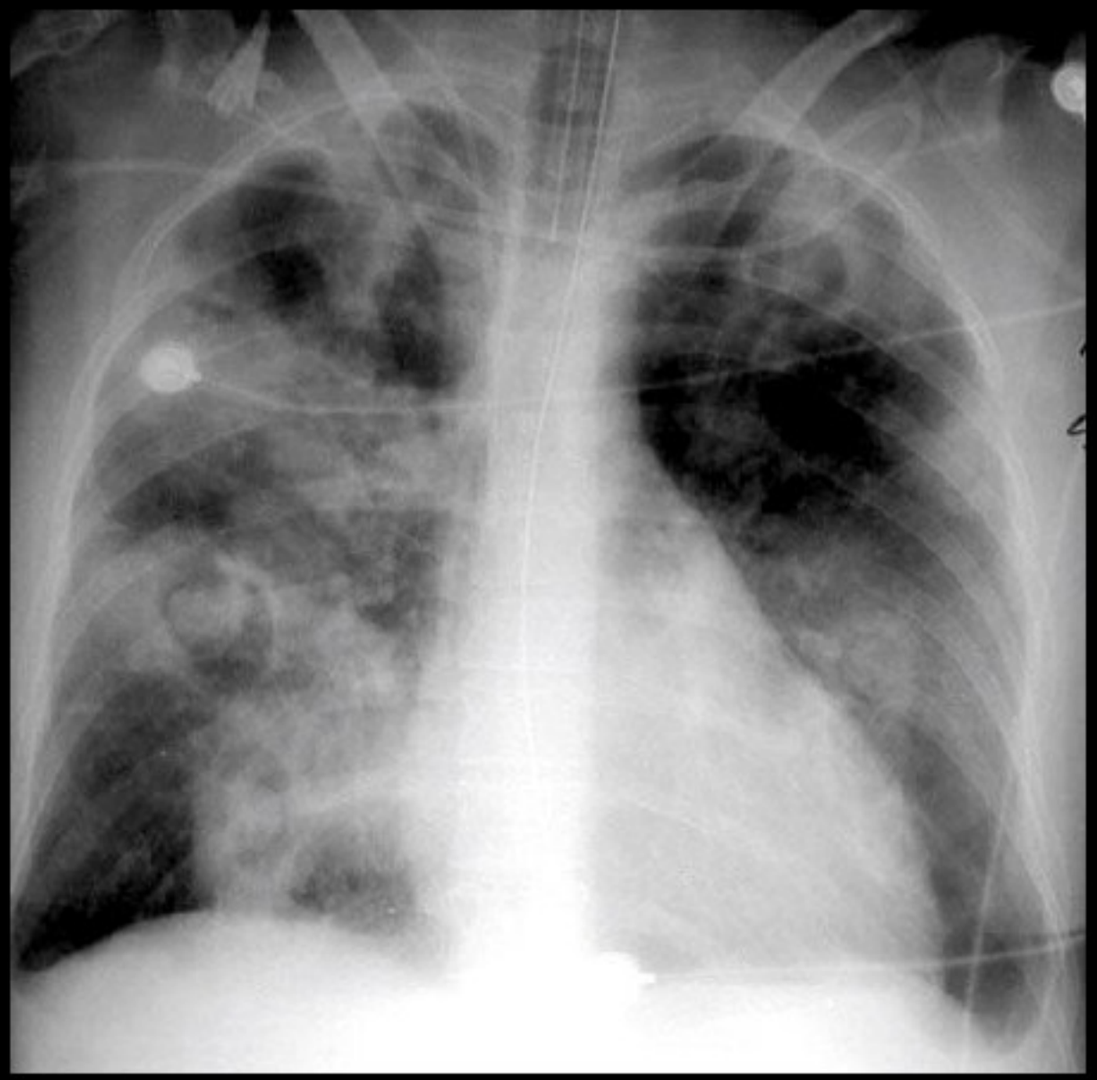

“空气半月征”

见于肺曲霉菌病



“钟乳石征”

多见于肿瘤

胸部病变基本X-ray表现

- 肺内病变
  - 肺容积改变
  - 透亮度改变
- 胸膜病变
- 纵隔病变
- 骨骼、软组织病变

胸膜病变

基本征象

- 胸腔积液：密度均匀致密影，上缘呈外高内低弧线，受重力和体位影响， 纵隔向健侧移位。
- 气胸、液气胸：可见气胸线，无肺纹理透亮带，液气胸可见气液平。
- 胸膜增厚、钙化：肋膈角变钝，膈顶不规整，沿胸廓内缘带状致密影，可见患侧胸廓塌陷、肋间隙变窄、纵隔向患侧移位。
- 胸膜肿物：边界清晰半圆形，圆心在胸外。

胸腔积液

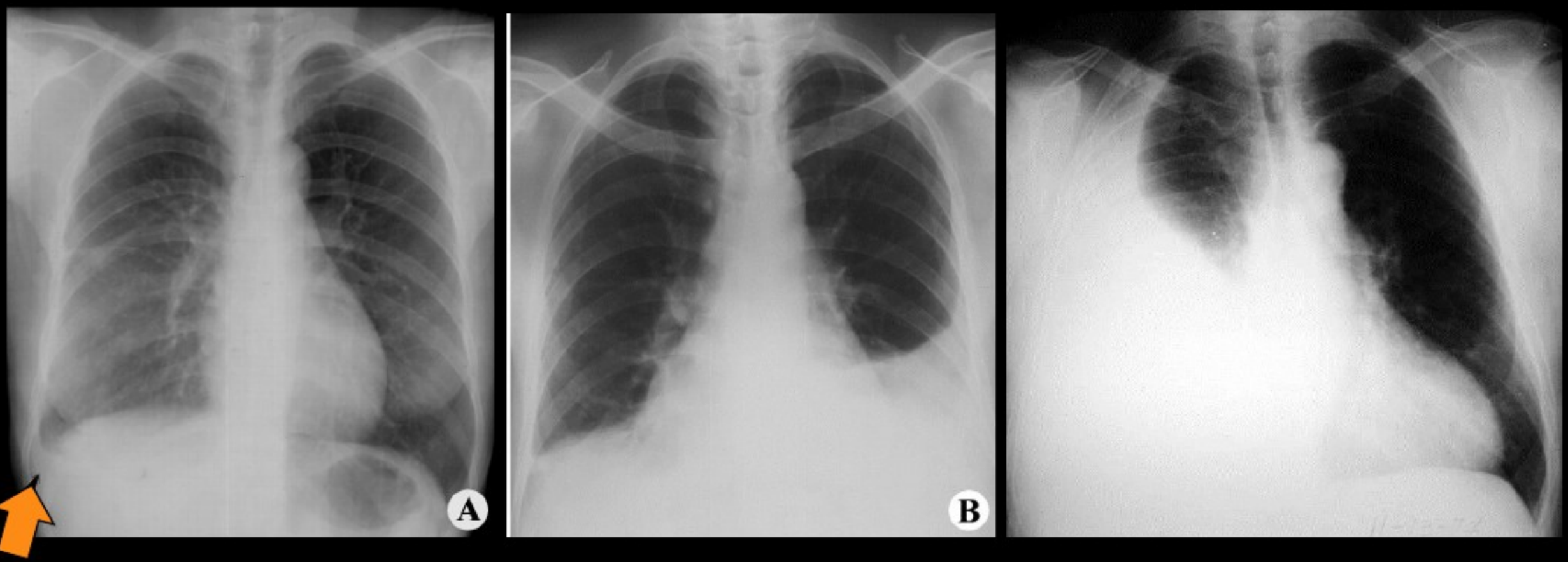

胸腔积液

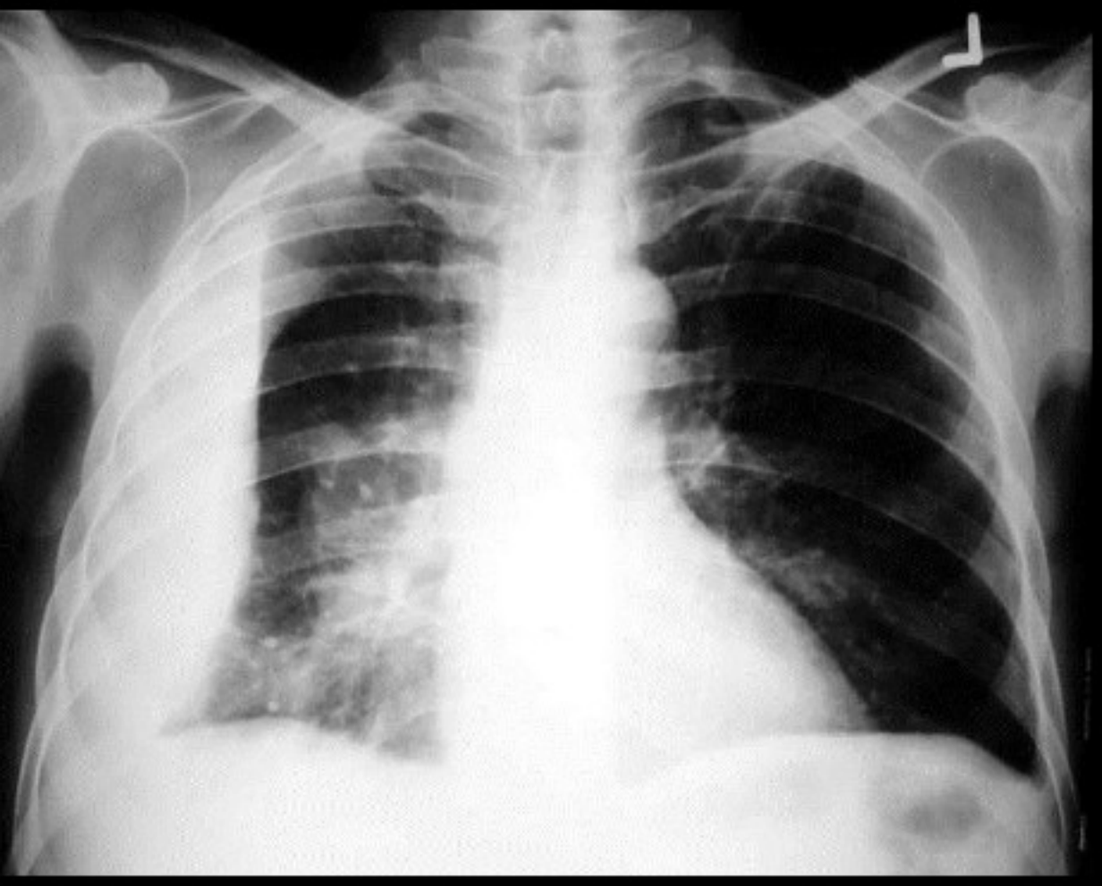

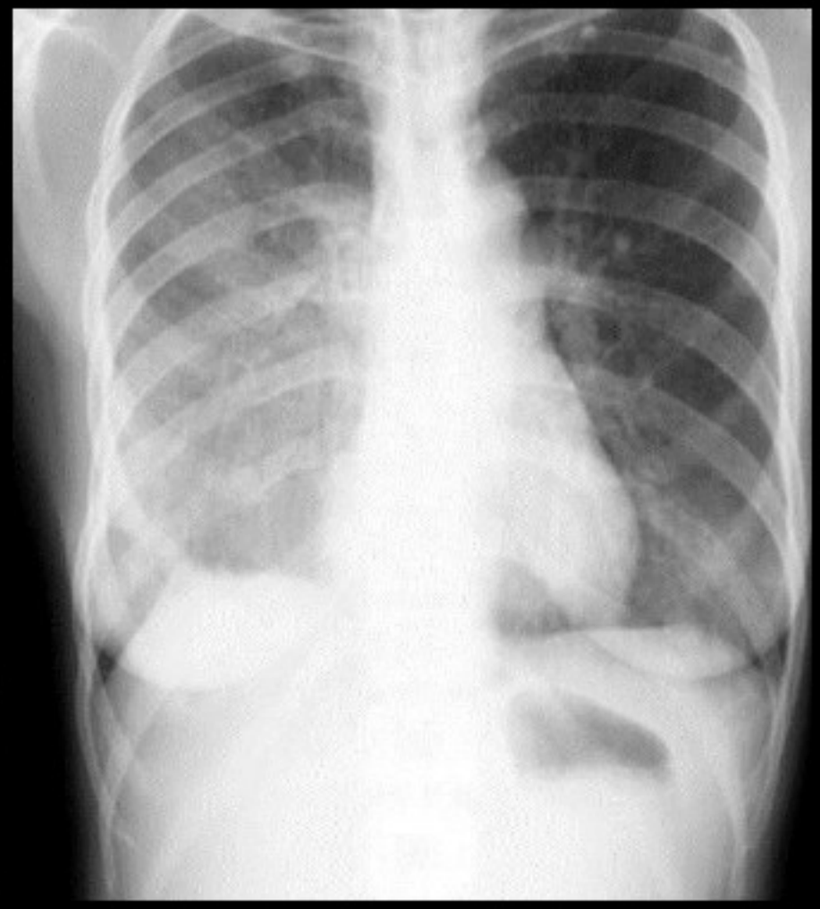

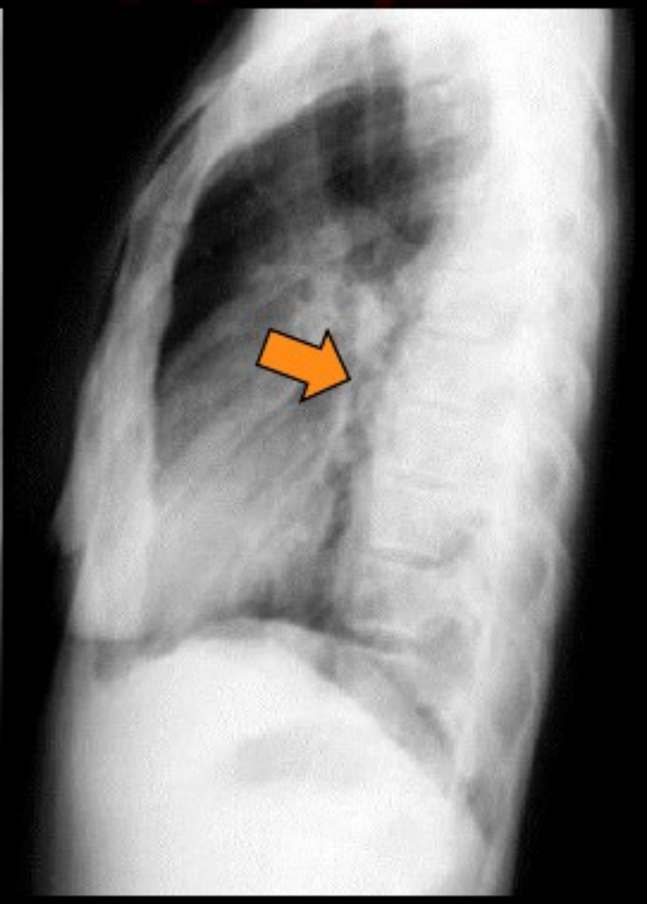

包裹性胸腔积液

胸腔积液



叶间裂积液

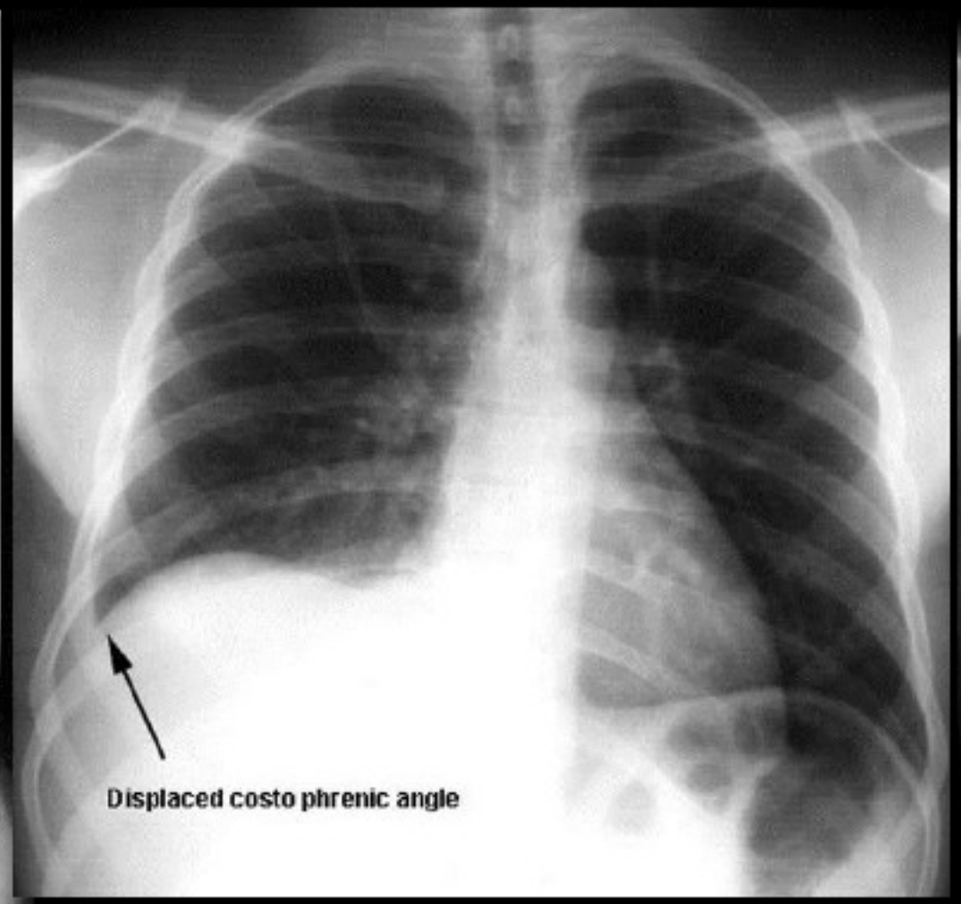

膈下积液

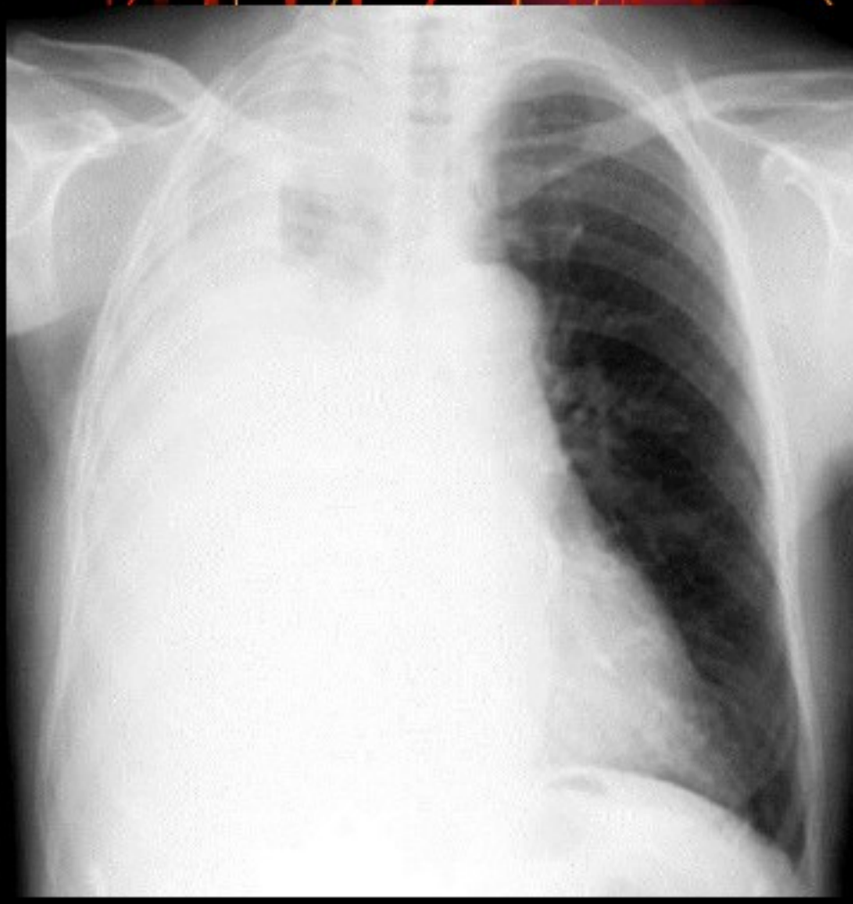

胸腔积液伴
阻塞性肺不张

气胸、液气胸

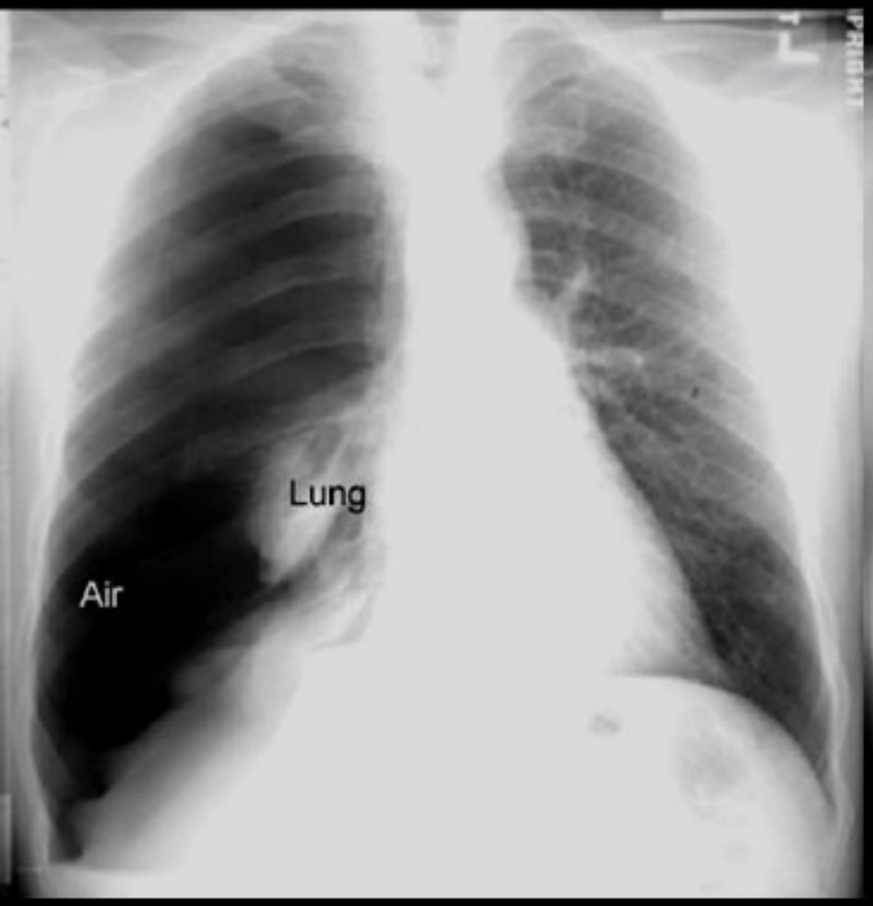

气胸



气胸

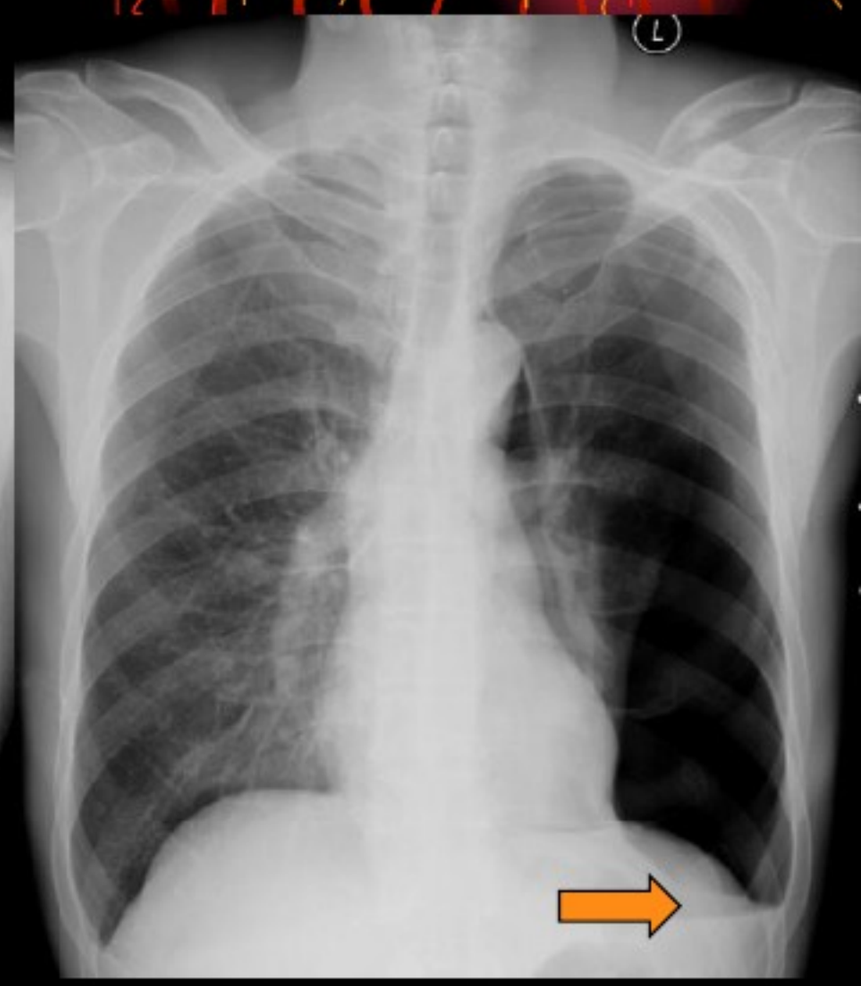

液气胸

胸膜增厚、胸膜肿物



胸膜增厚

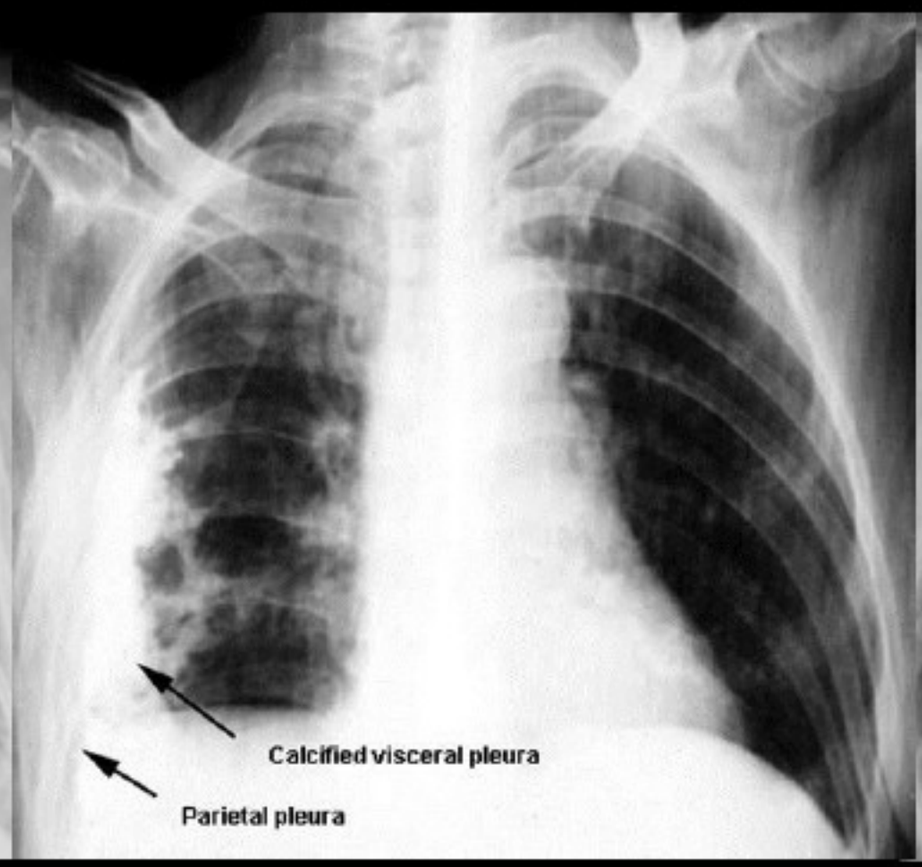

胸膜钙化



胸膜肿物

胸部病变基本X-ray表现

- 肺内病变
  - 肺容积改变
  - 透亮度改变
- 胸膜病变
- 纵隔、肺门病变
- 骨骼、软组织病变

正常纵隔结构在X-ray的表现

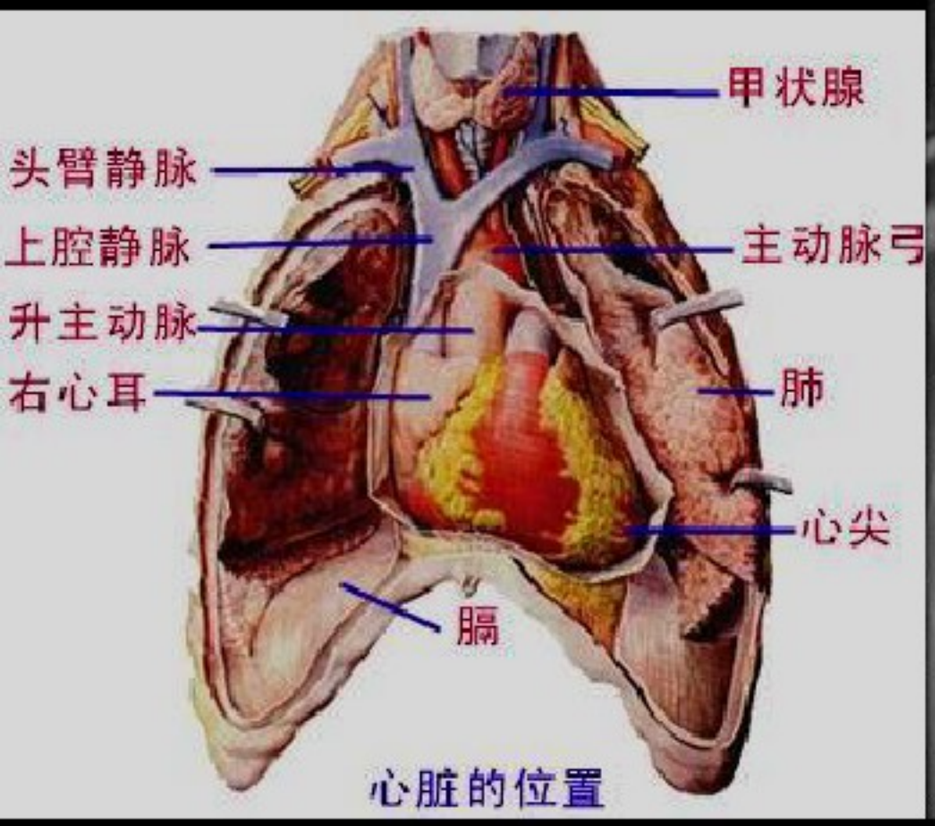

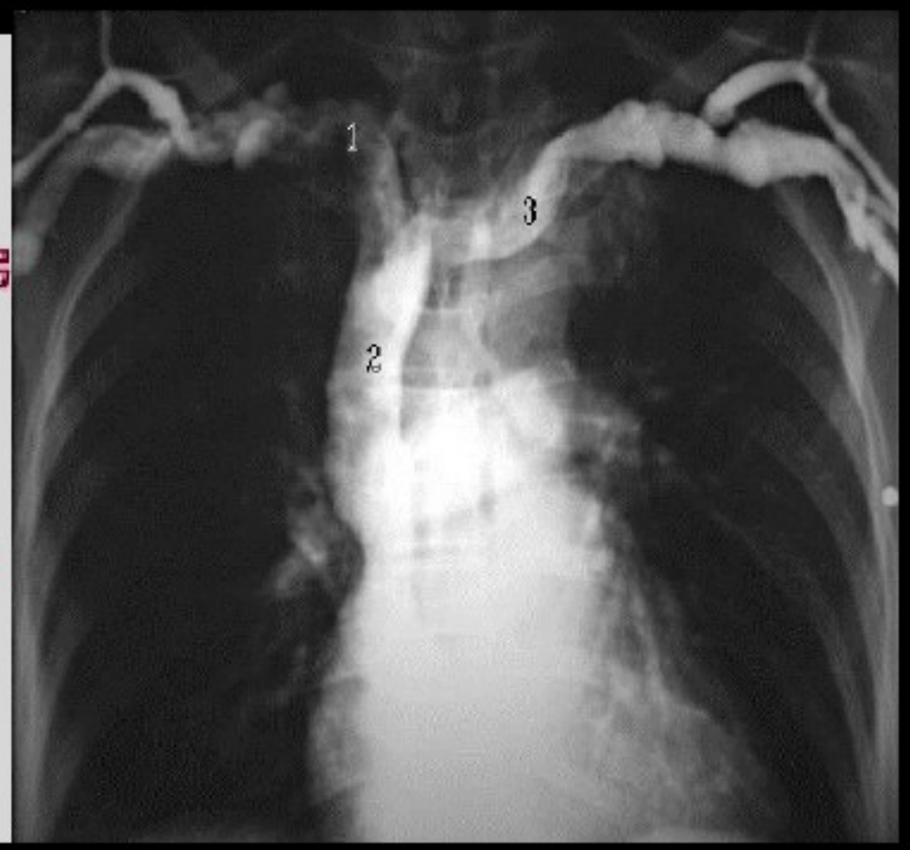



正常纵隔结构在X-ray的表现

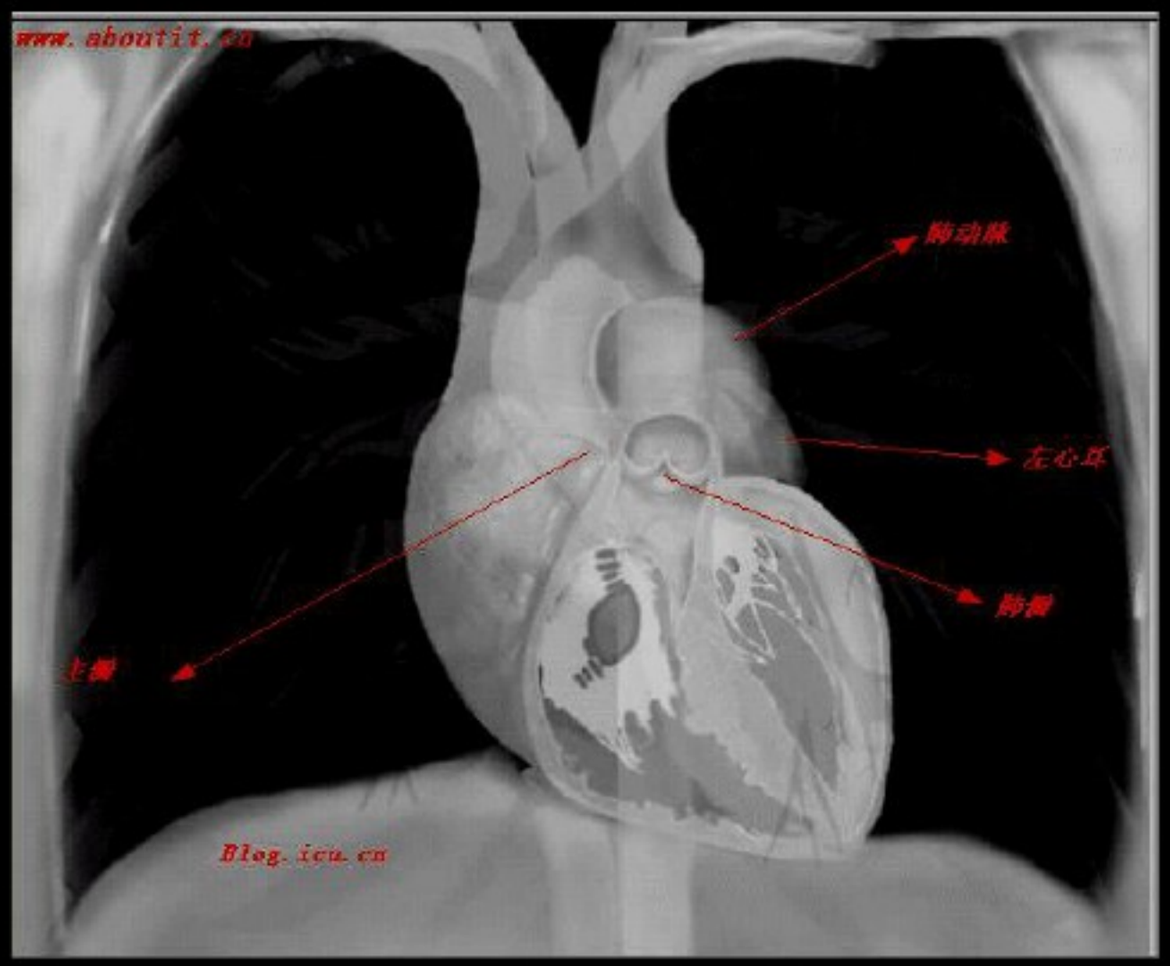

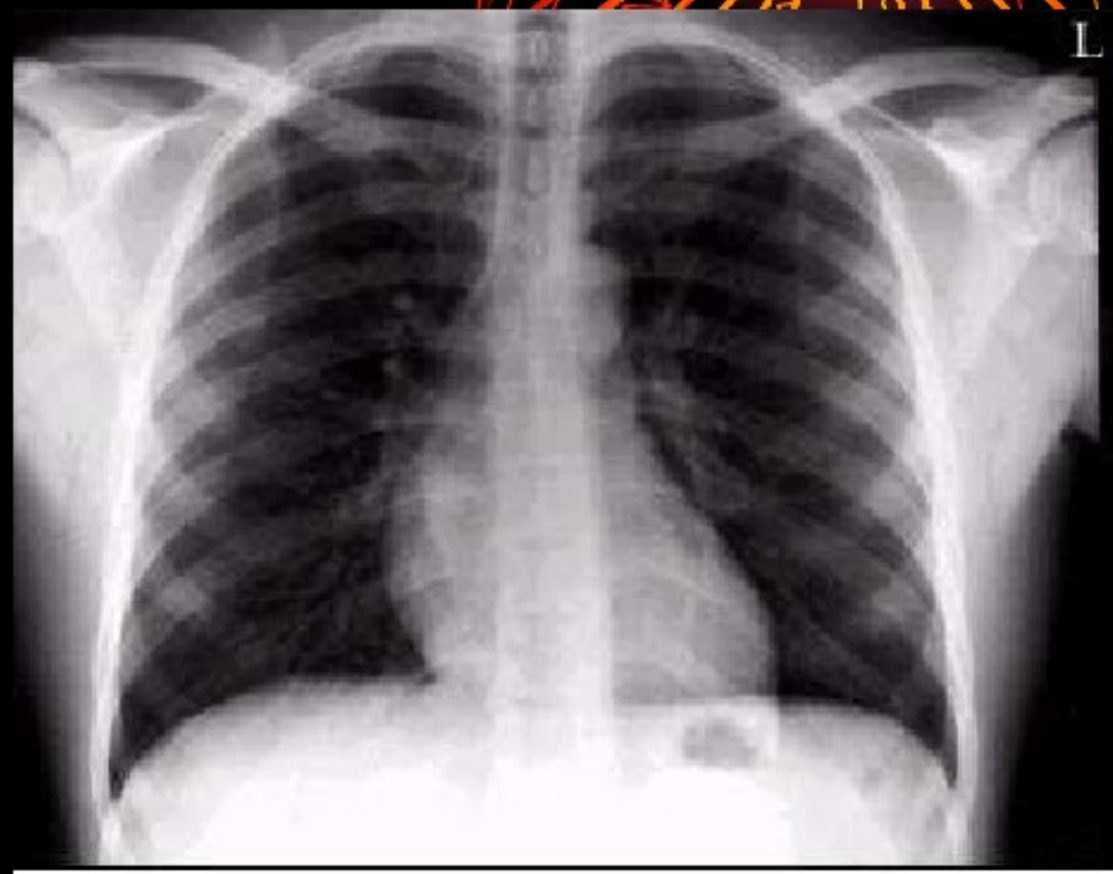

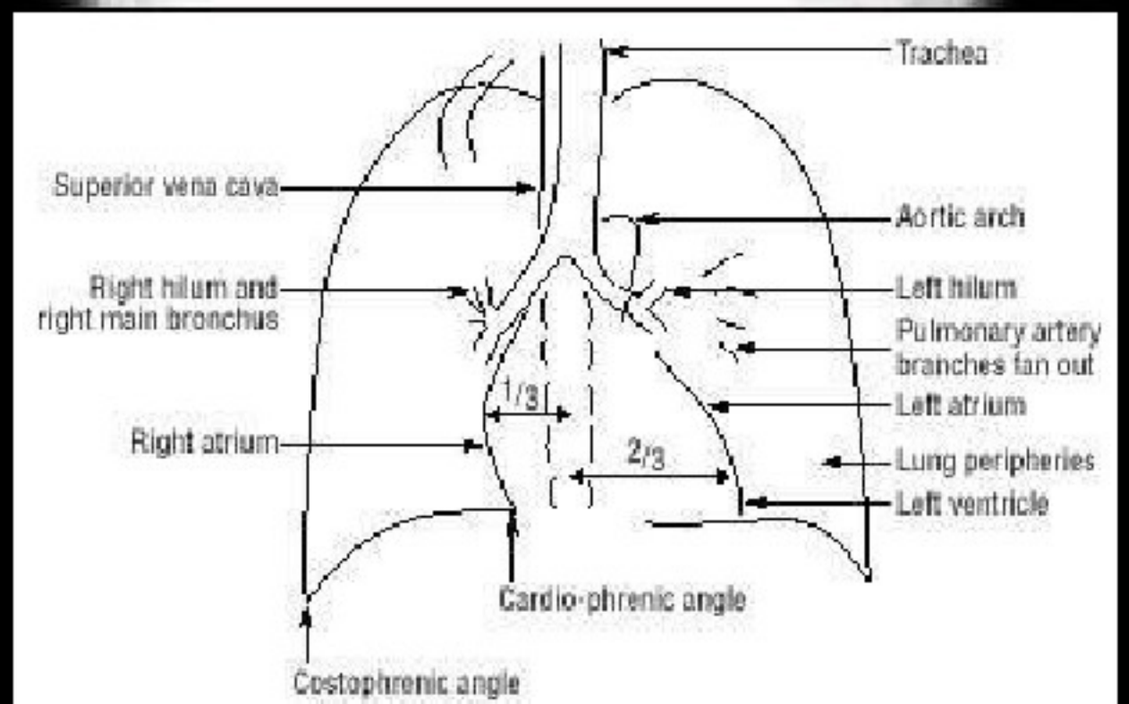

正常纵隔结构在X-ray的表现



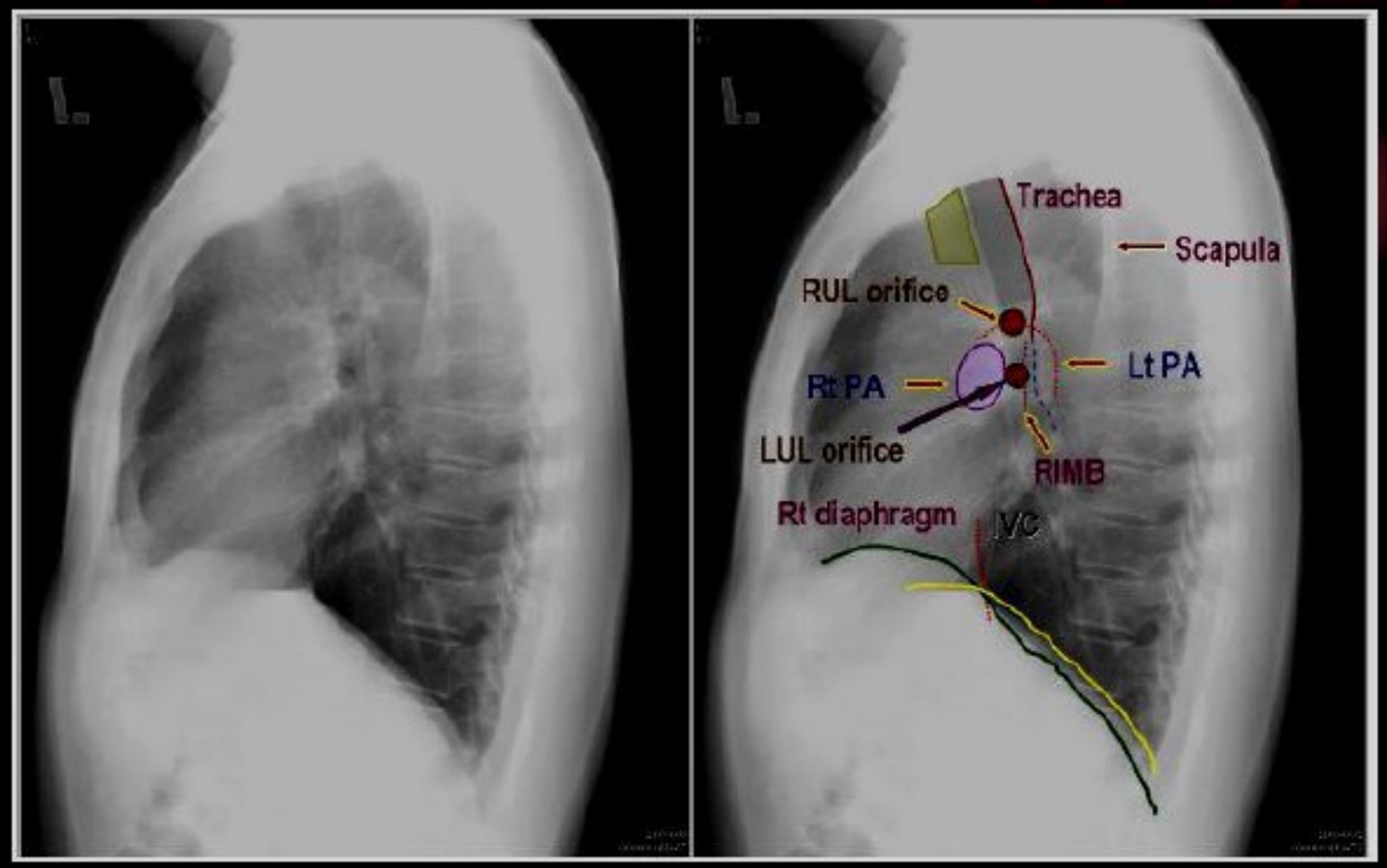

- 上纵隔
- 下纵隔（心包为界）
  - 前纵隔
  - 中纵隔
  - 后纵隔

纵隔肿瘤的好发部位

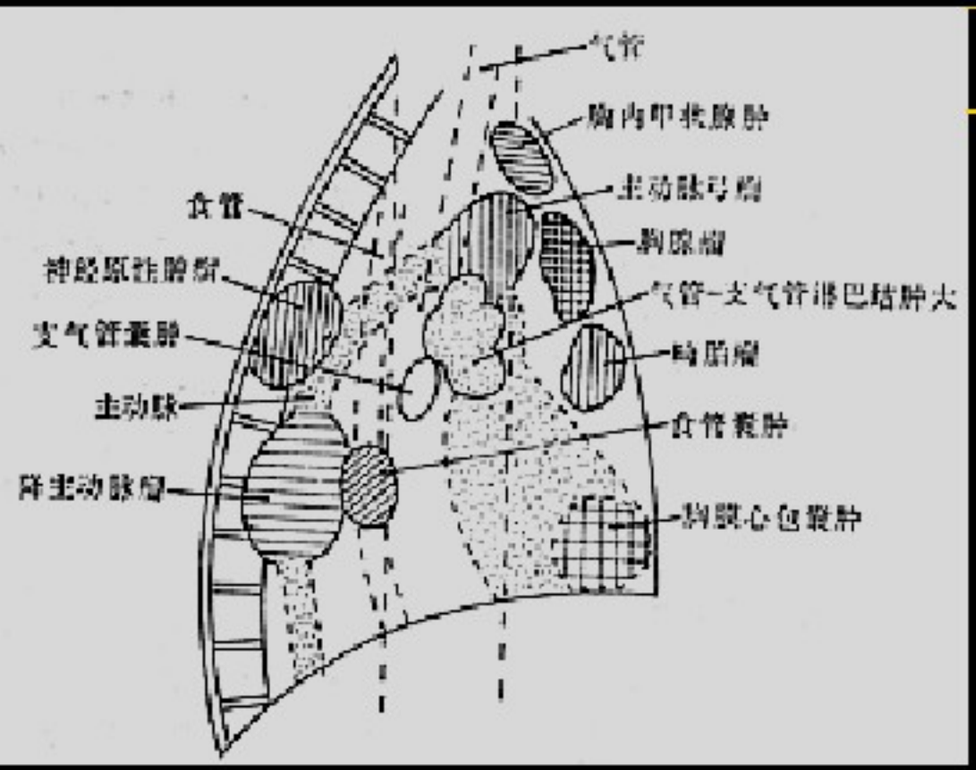

上纵隔	前纵隔	中纵隔	后纵隔
胸腺瘤	胸腺瘤	纤维肉瘤	神经源性肿瘤
淋巴瘤	畸胎瘤	支气管囊肿	肠源性肿瘤
胸内甲状腺肿	淋巴管瘤	淋巴瘤	嗜铬细胞瘤
甲状旁腺腺瘤	血管瘤	间皮瘤	胸导管囊肿
	脂肪瘤		
	纤维瘤		
	纤维肉瘤		

纵隔病变

- 密度异常
- 轮廓异常

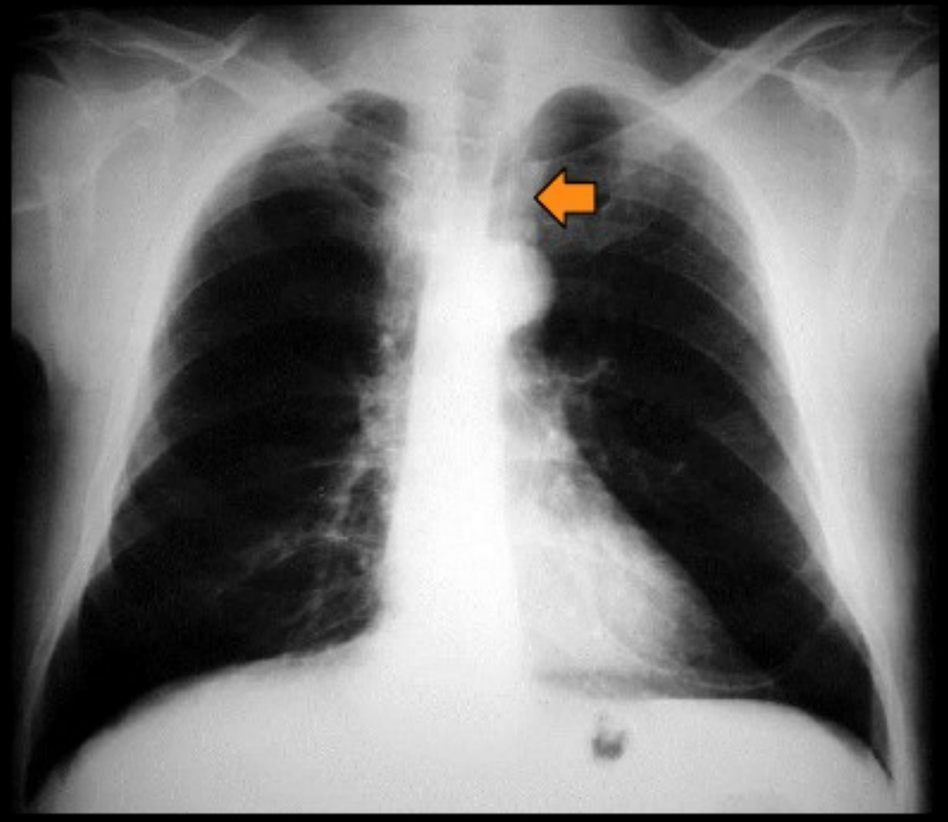

纵隔气肿

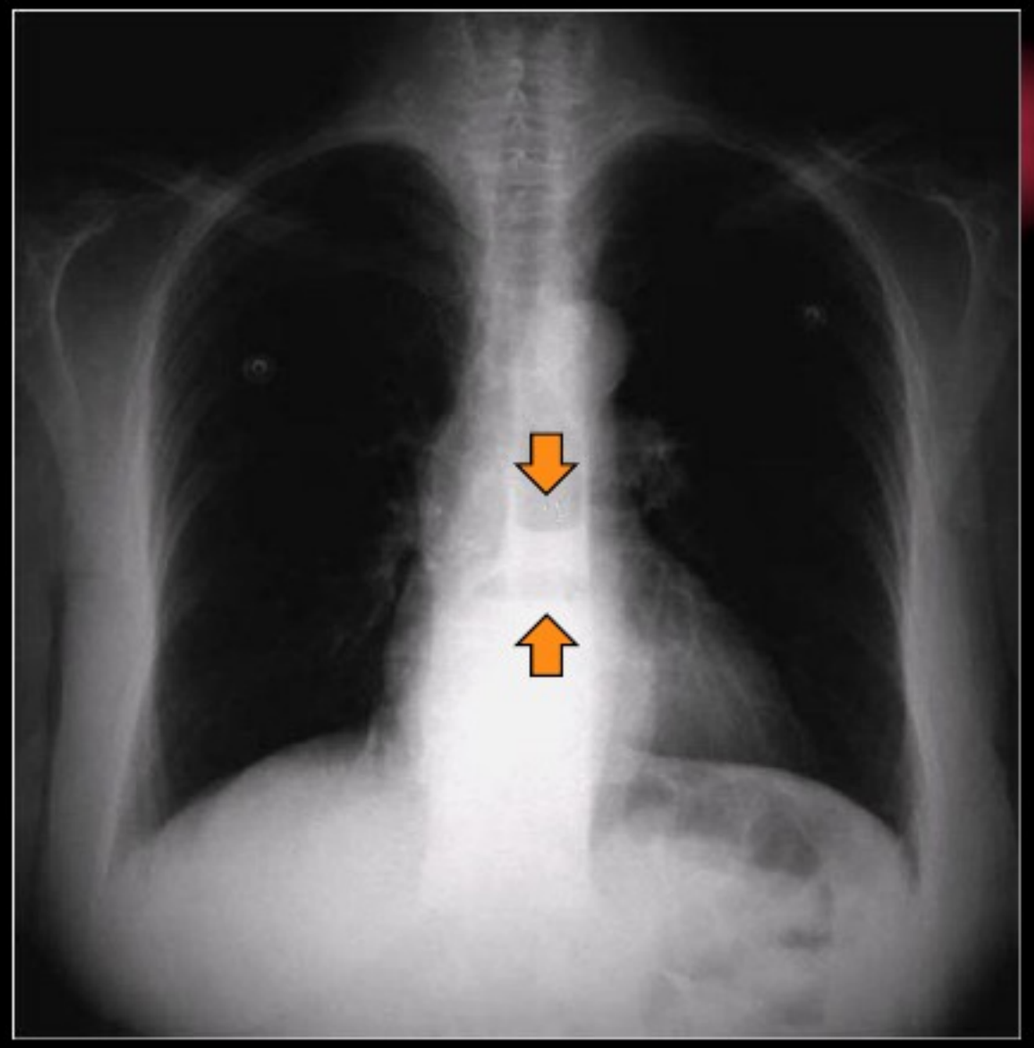

食道裂孔疝

轮廓异常——纵隔肿物

上纵隔

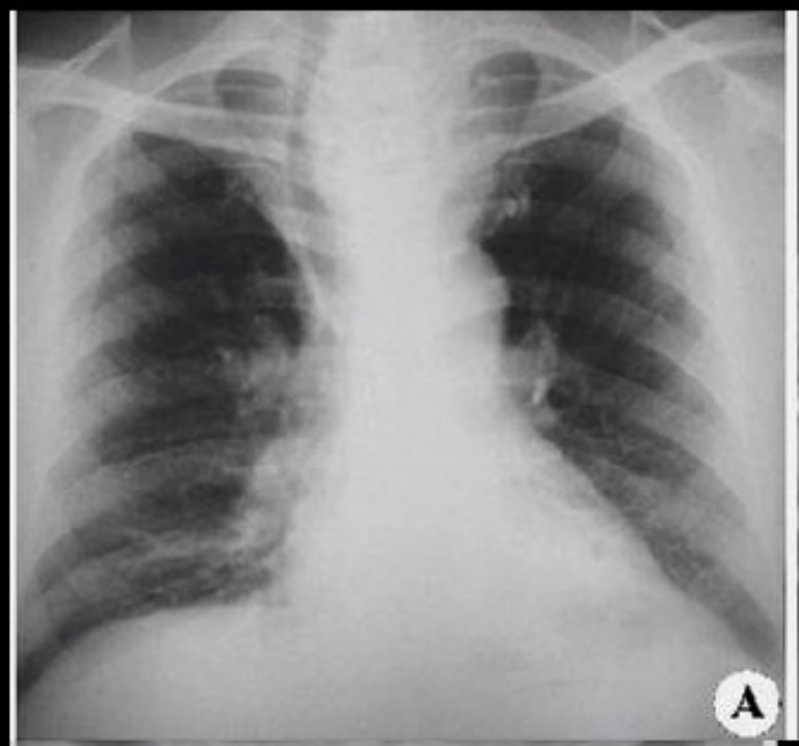



胸骨后甲状腺

前纵隔

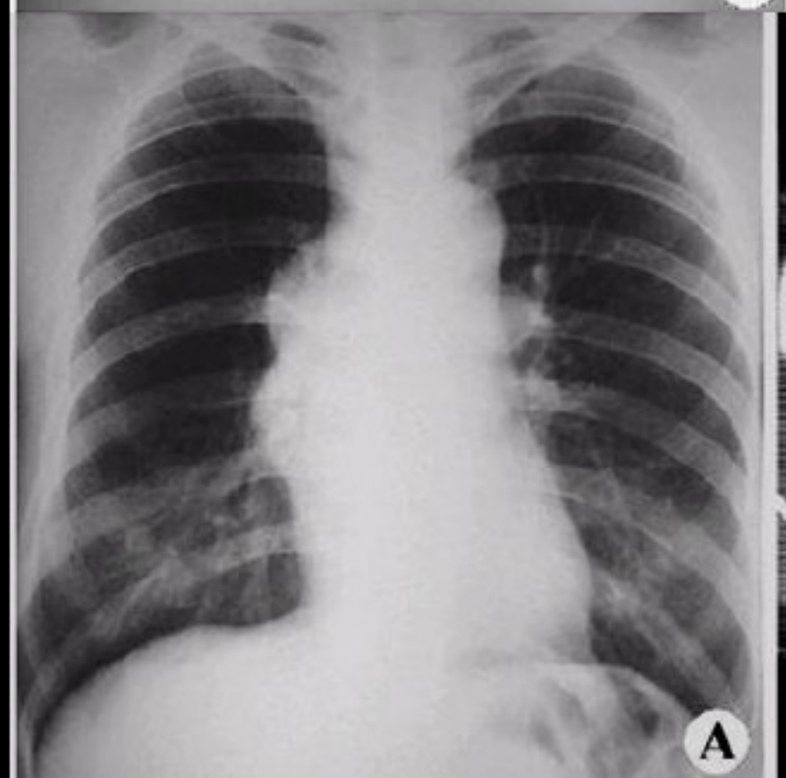

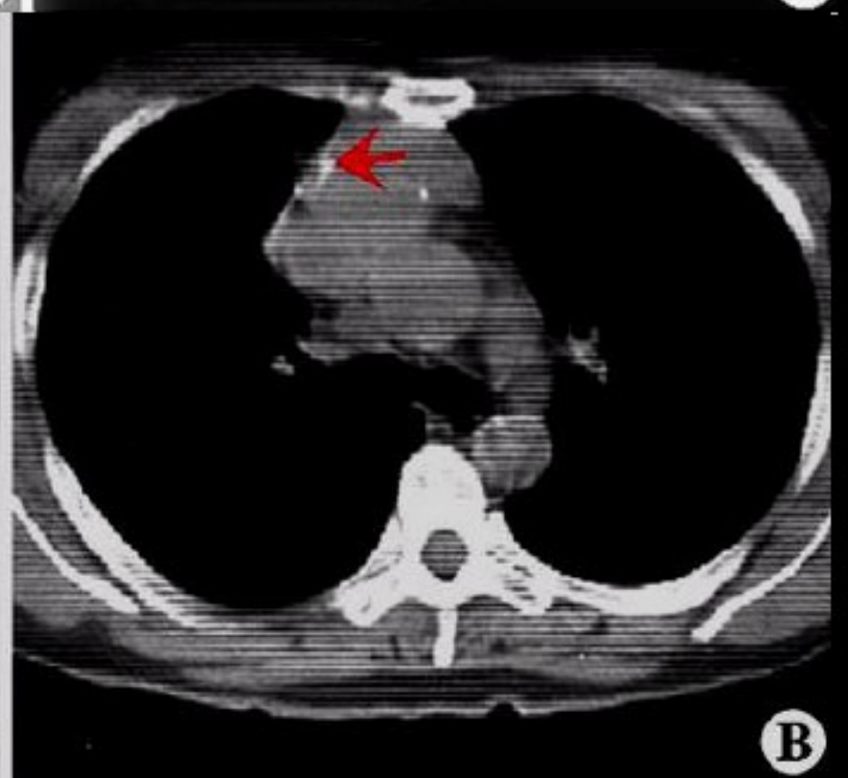

胸腺瘤

轮廓异常——纵隔肿物

中纵隔

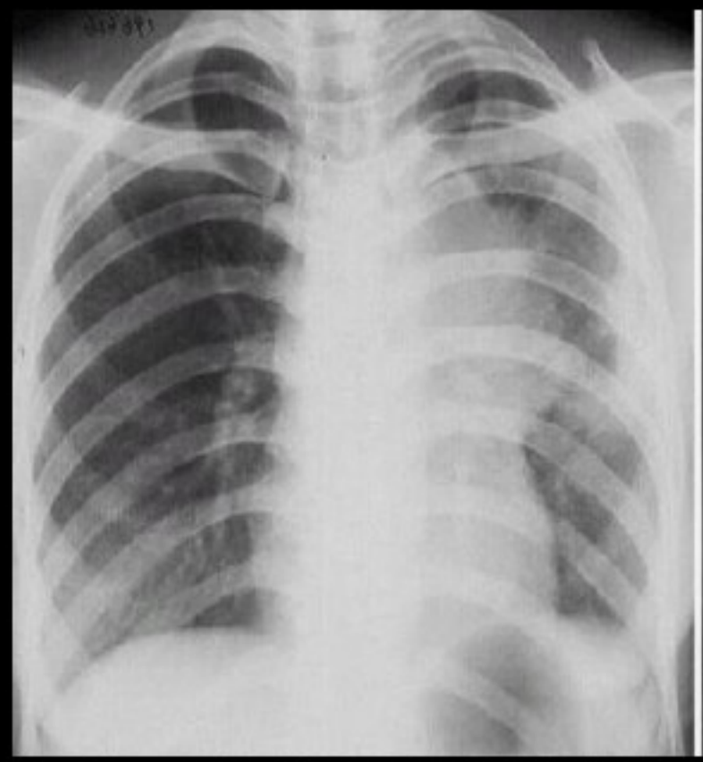



淋巴瘤

后纵隔

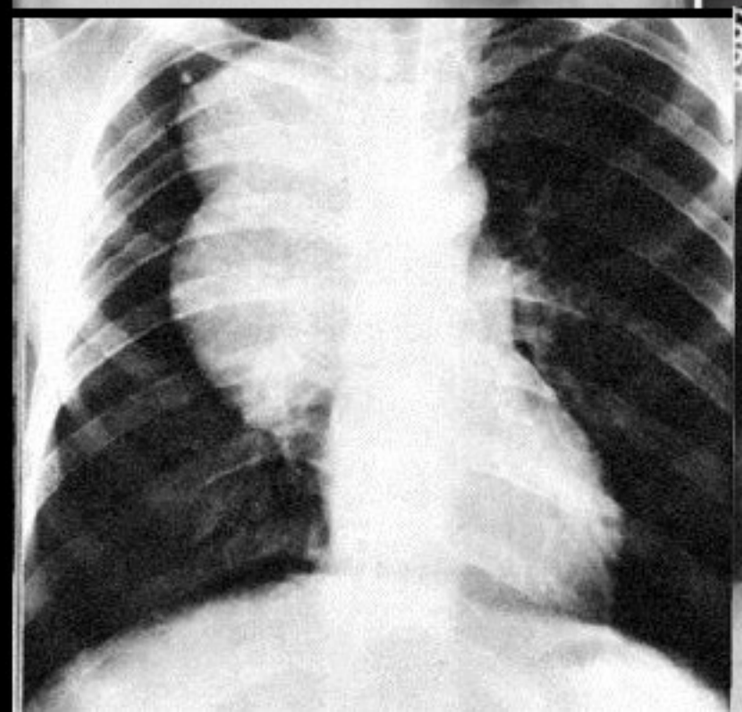

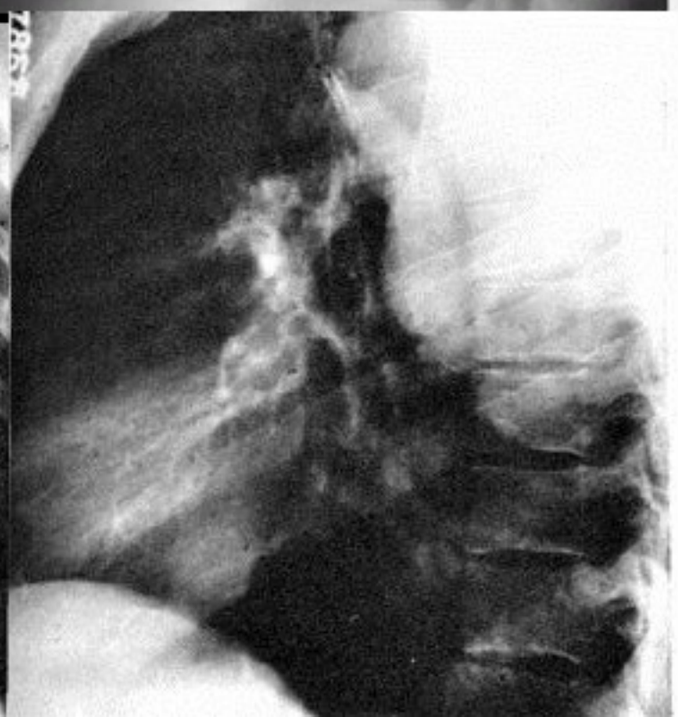

神经鞘瘤

轮廓异常——心影异常



主动脉型心
“靴型心”



二尖瓣型心
“梨型心”



“烧瓶心”

轮廓异常——心影异常

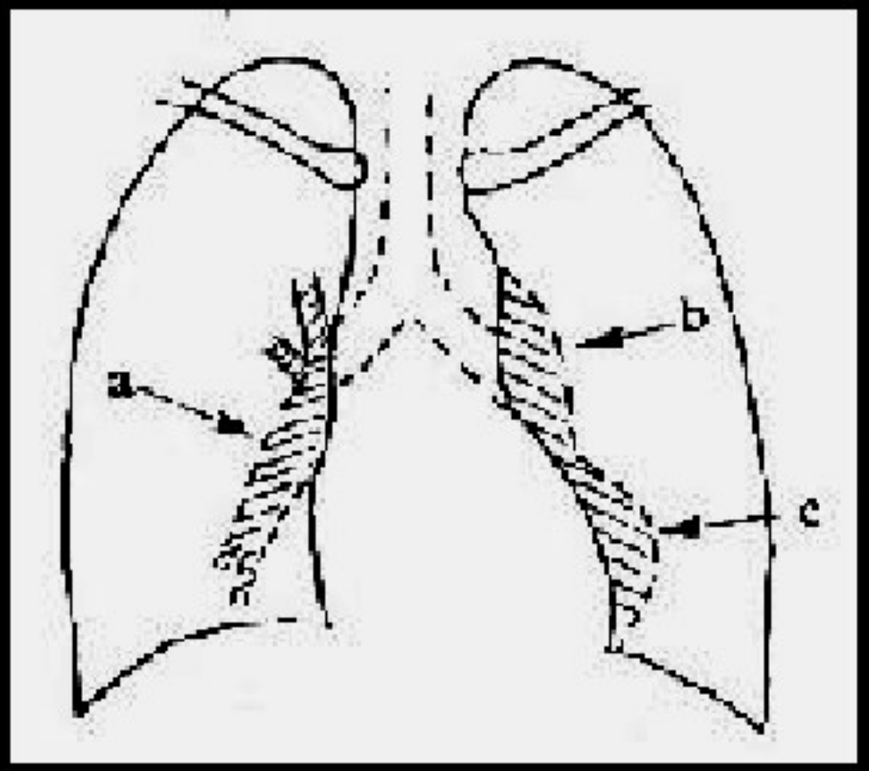

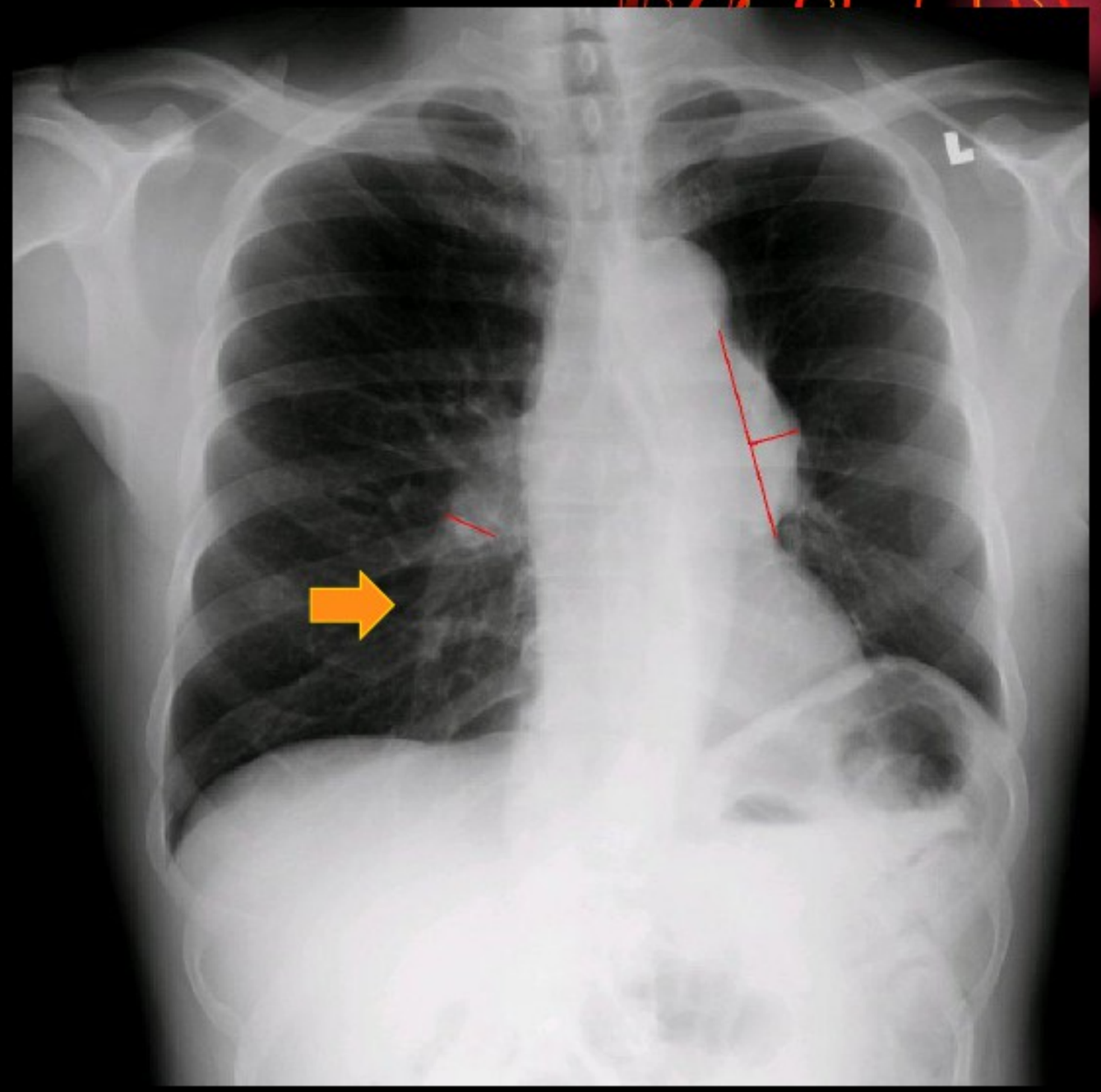

肺心病
肺动脉高压

肺门病变

- 位置异常
- 大小异常

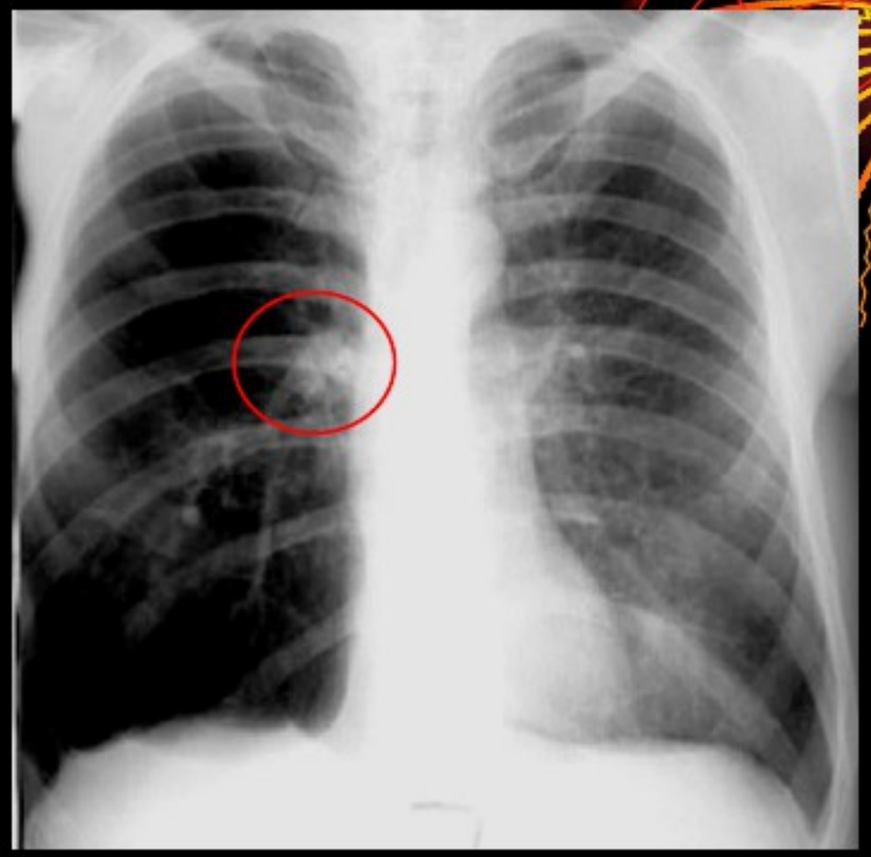

右上叶切除

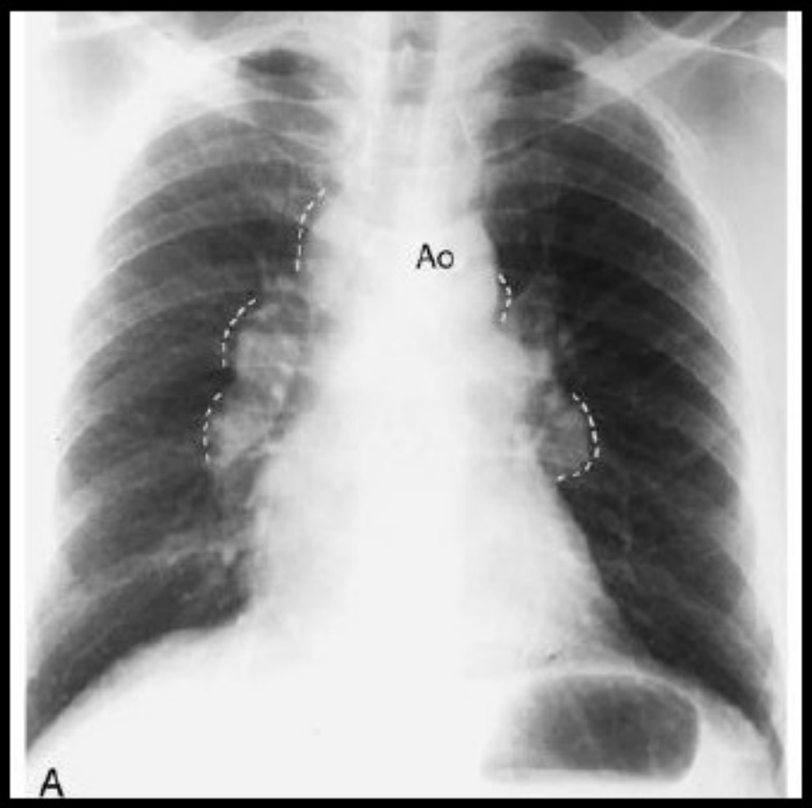

结节病

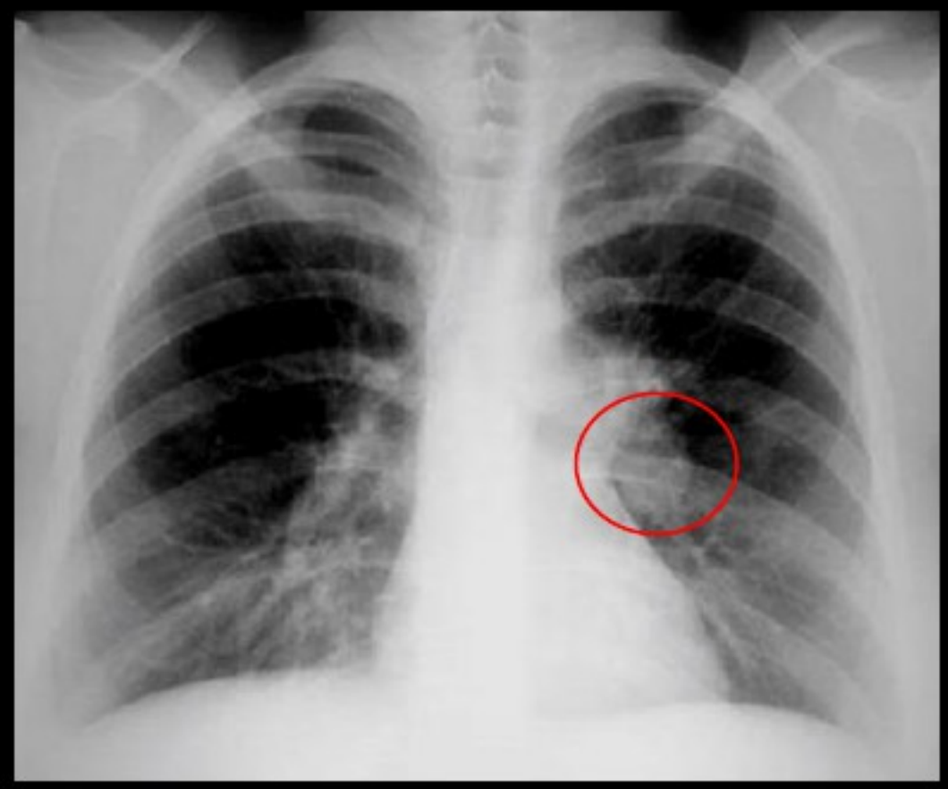

左肺门
肿物

胸部病变基本X-ray表现

- 肺内病变
  - 肺容积改变
  - 透亮度改变
- 胸膜病变
- 纵隔、肺门病变
- 骨骼、软组织病变

骨骼、软组织病变



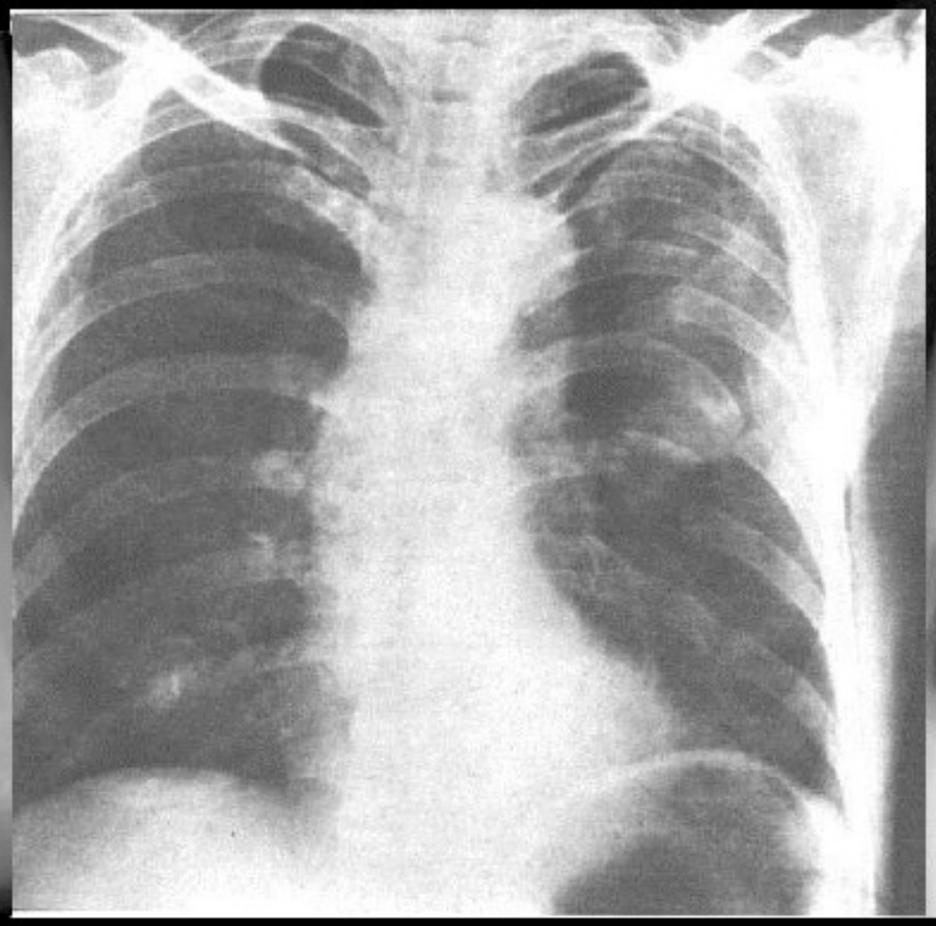

肋骨骨折

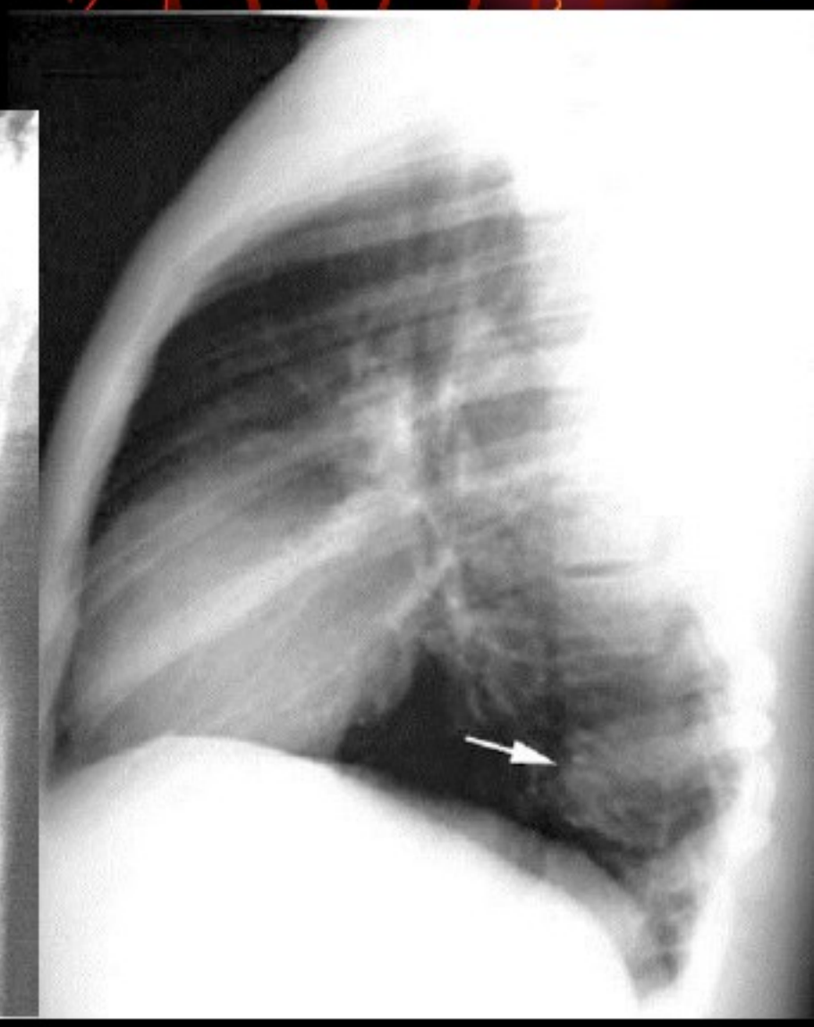

脊椎压缩性骨折



谢谢