胸部X 线的阅读技巧

放射科　张亚楠

如何看胸片

- 1.胸部有很好的自然对比，X线检查是首选的方法，X线以解剖为基础，但不能反映全部解剖结构
- 2.X线解剖是大体解剖的总和
- 3.看片顺序：胸壁➡软组织➡骨骼➡胸膜➡肺野➡纵隔➡横隔
- 4.结合病史

X线摄影

五种位置

- 后前位（普通的正位片）
- 侧位
- 前后位
- 前弓位
- 侧卧水平方向后前位



正常X线表现

（一）胸廓

- 软组织：　　注意女性乳房及乳头
- 骨骼：

1 肋骨

2 肩胛骨

3 锁骨

4 胸骨

5 胸椎



胸廓的X线分型:正常型:一般常见的胸廓类型，心影呈斜型

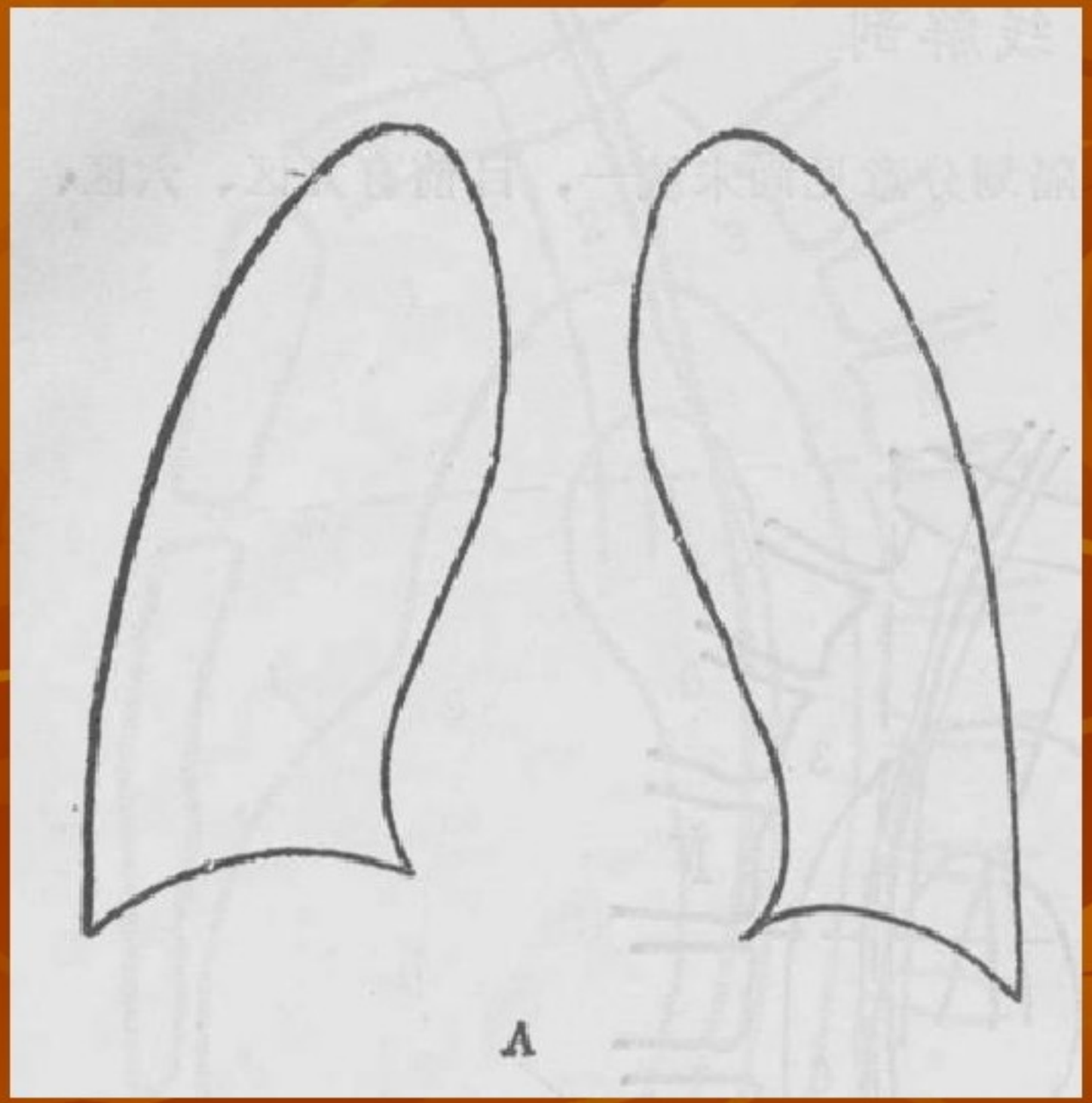

胸廓X线分型：高张型:多见于矮胖者,心影横型

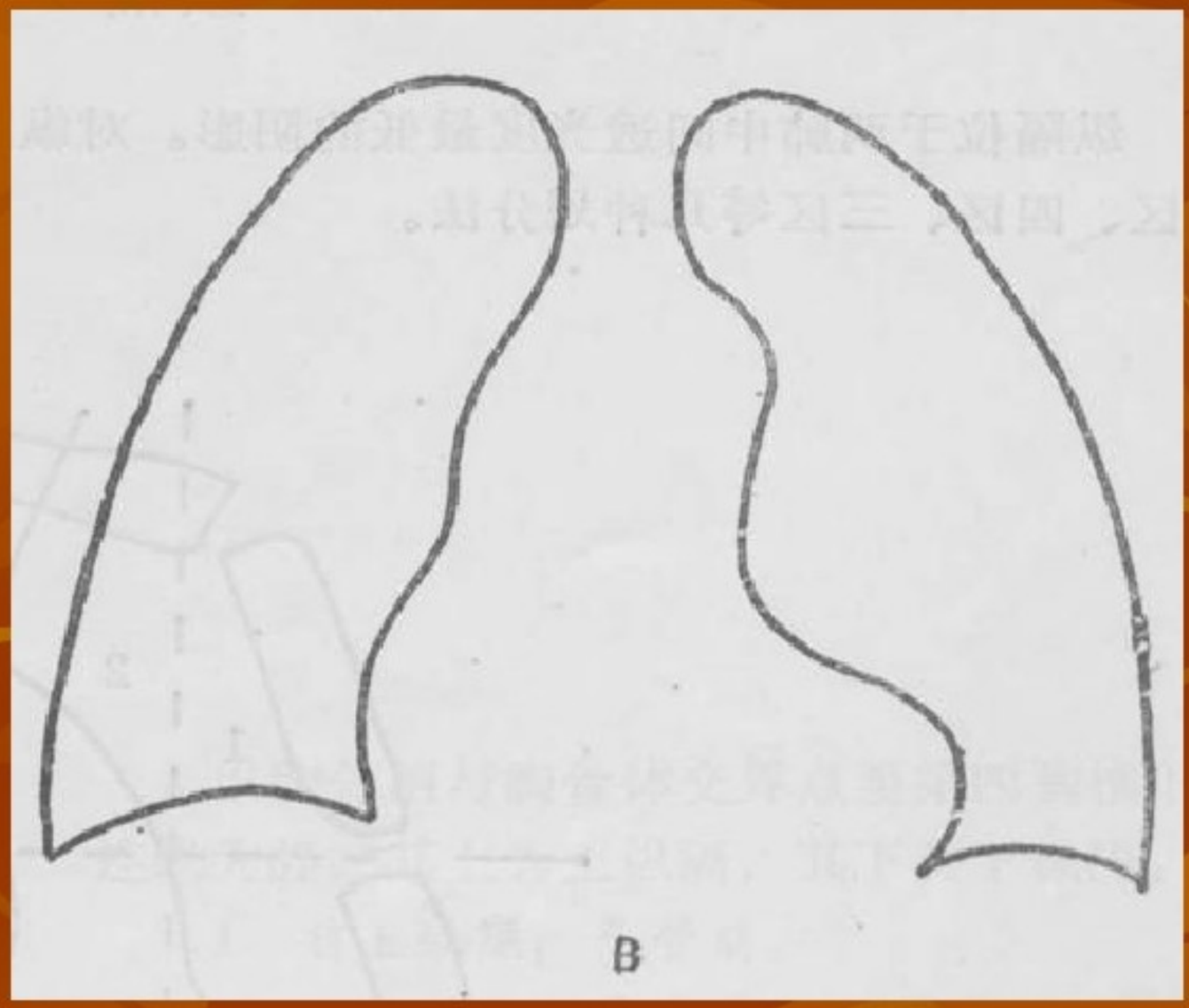

胸廓的X线分型:无力型:也呈哮喘型,心影居中

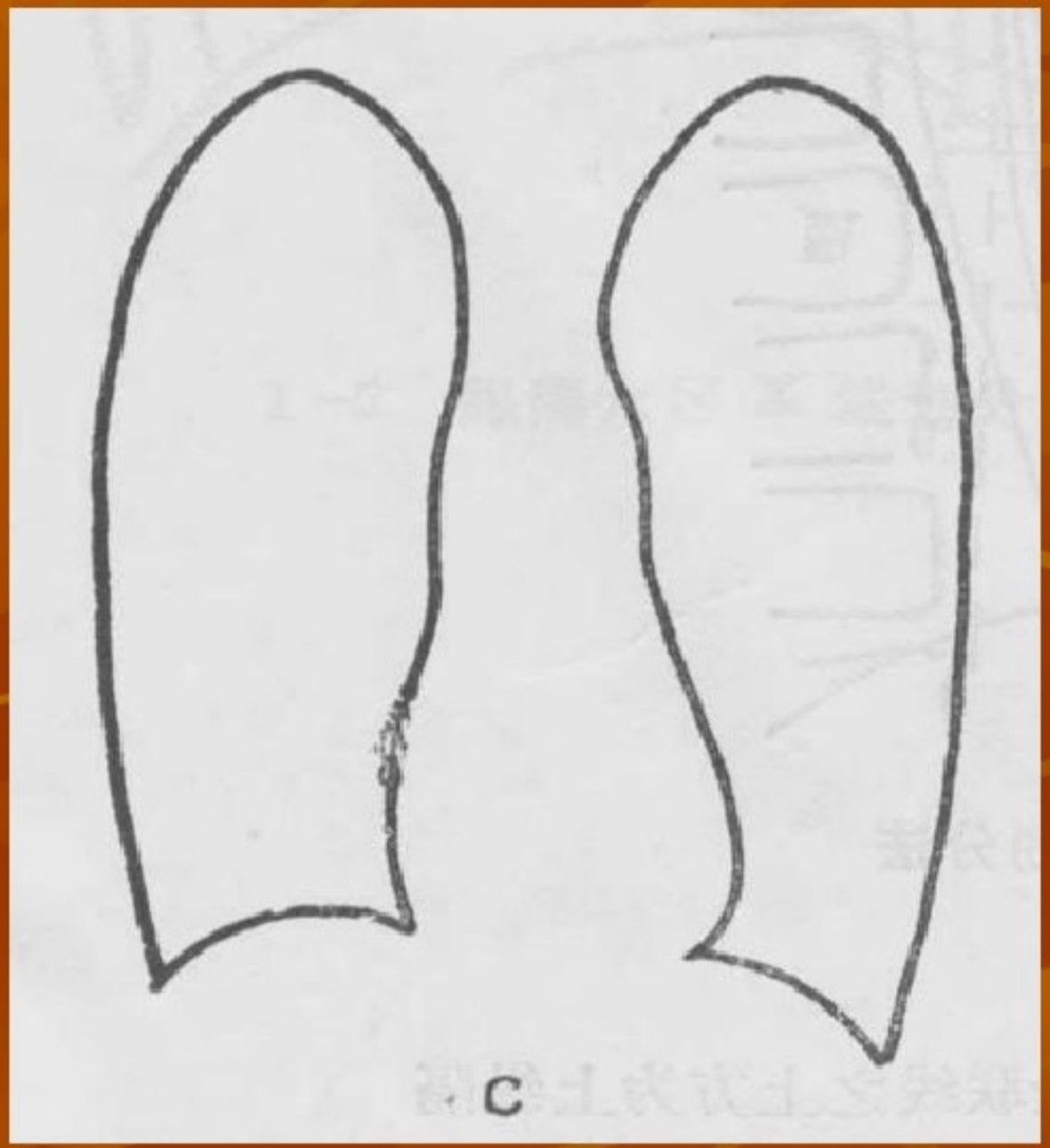

正常X线表现

（二）肺

1.肺野

2.肺门

3.肺叶肺段和肺小叶

肺野X线划分法

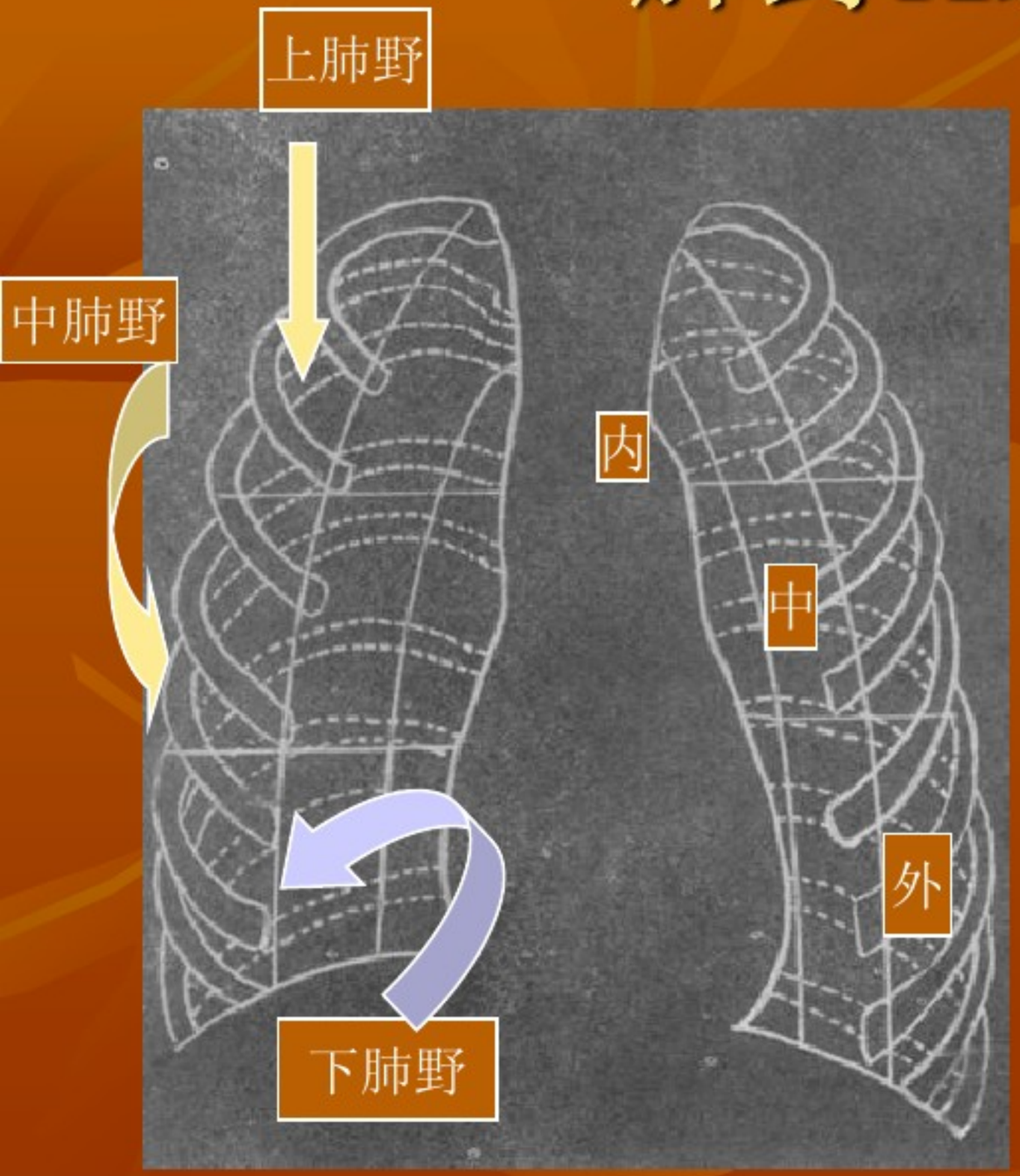

- 肺野:两侧膈肌以上,自肺门向外达胸廓内缘,由充气的肺组织所占据的区域均属肺野
- 通常将肺野分为上、中、下三区和内、中、外三带
- 上肺野：第2前肋端下缘的水平以上为上肺野；第2前肋端下缘的水平以下至第4前肋端的水平以上之间为中肺野；第4前肋端的水平以下至膈肌之间为下肺野
- 自肺门向外平均三等分即内、中、外带

肺门及肺纹理正常结构X线解剖

- 肺门是由出入肺根部的肺动脉、肺静脉、支气管动脉、淋巴结、神经及其周围结缔组织的综合投影，在正位片上，肺门位于两肺中野、内带，通常左肺门比右肺门高1~2cm；肺纹理也有上述几种成分组成。肺动脉和肺静脉是肺门及肺纹理形成影像的主要组成成分。上下肺门交角为肺门角

肺门及肺纹理正常结构X线解剖



- 右上肺门阴影：由右上肺动脉、前尖后动脉和右上肺静脉、前尖后静脉及下肺动脉干右回支构成
- 右下肺门阴影：由右下肺动脉、中叶动脉、下叶背动脉及下叶前外后基底动脉构成（右下肺静脉及分支因位置低不参与右下肺门阴影构成）
- 左上肺门影：左上肺动脉弓、左上肺静脉干及其分支构成左上肺门
- 左下肺门影：左下肺动脉及其分支（背、内、前、外、后及舌叶动脉）构成

胸膜正常X线解剖结构

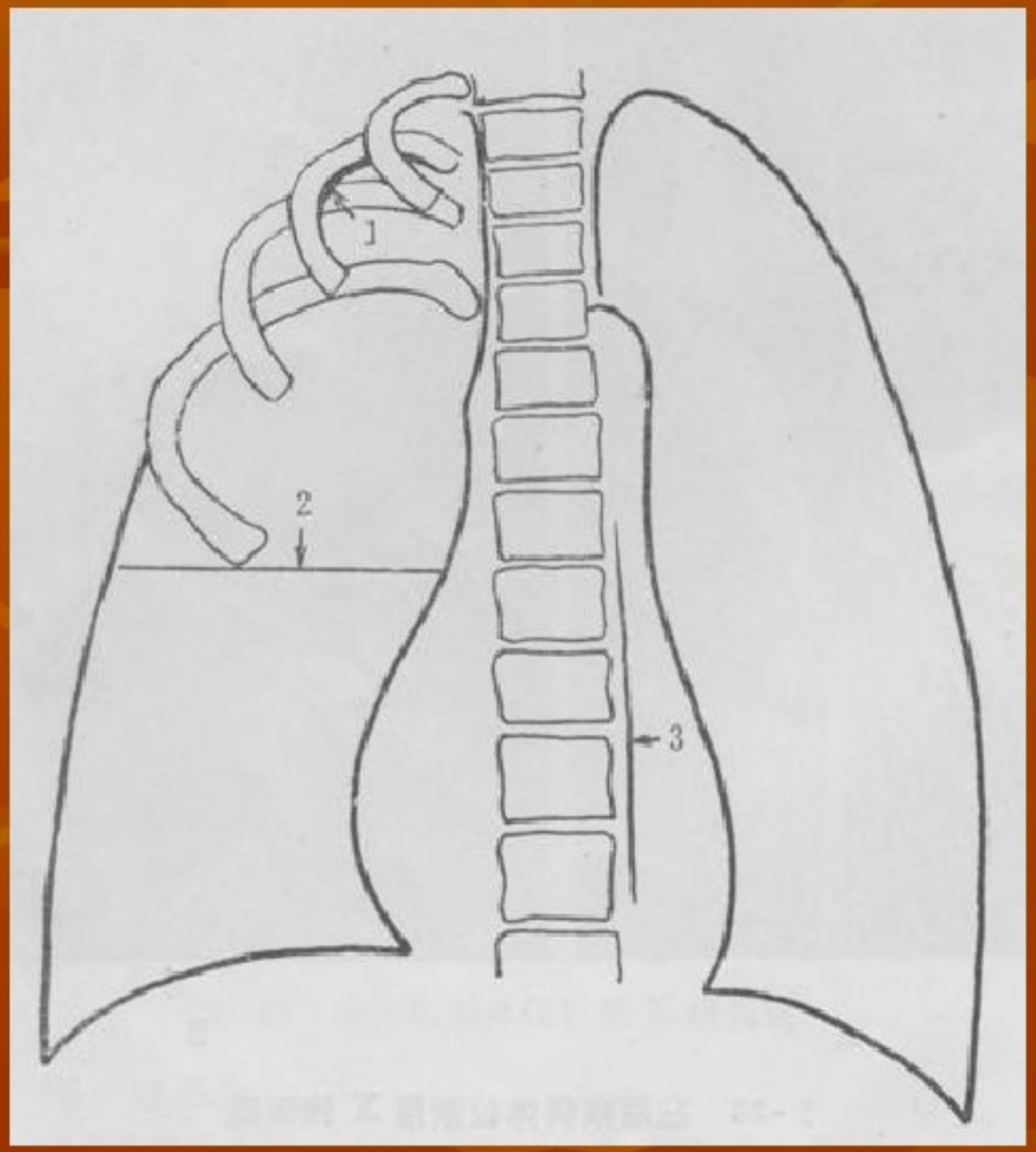

- 后前位X线片只显示三处正常胸膜：
- 1 肺尖部胸膜顶：第2后肋下缘伴随影。
- 2 水平裂：右肺第4 前肋端至肺门横行线状影。
- 3 胸椎旁线：纵隔胸膜投影于胸椎左缘处。

叶间裂

- 大体上，肺叶是被叶间裂分割开来，叶间裂是各肺叶相邻面的脏胸膜构成

主叶间裂（斜裂）

- 右主叶间裂较副裂明显要长，将右肺下叶与上叶及中叶分开。主叶裂呈斜行走向，在后上方约达第5后肋端水平，大体上与第6肋骨平行，前下方达距膈面前缘2~3cm处，与膈顶平面约成50°
- 左肺斜裂走行与右侧基本一致，但位置较高，约起自第3~4后肋端水平，斜度较大，前下端达肺的前下缘，与膈顶平面成60°

副叶间裂（水平裂）

- 副叶间裂（仅见于右肺）分割了RUL和RML，副裂呈水平方向，向腹侧达胸壁，向背侧达主叶间裂。通常，副裂的部位大致在第四椎体水平，在腋中线穿过右第六肋

叶间裂的X线表现

① 右肺水平裂　② 右肺斜裂　③左肺斜裂

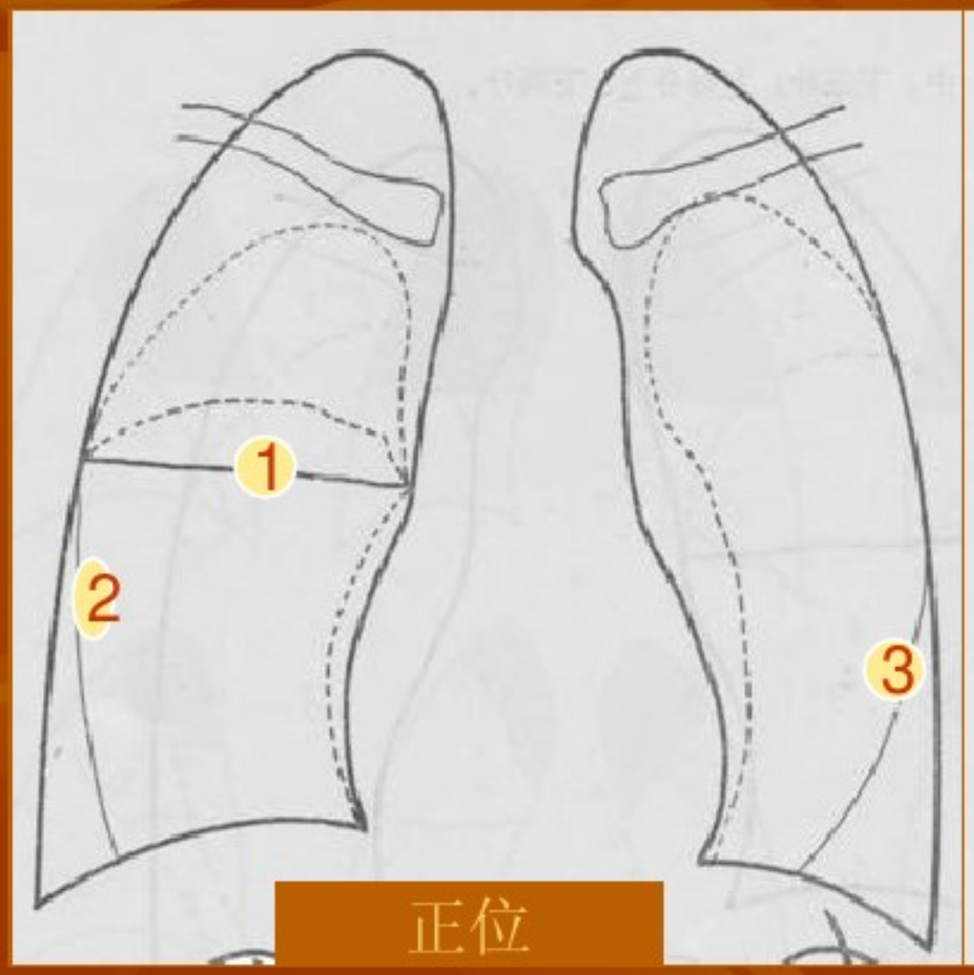

正位

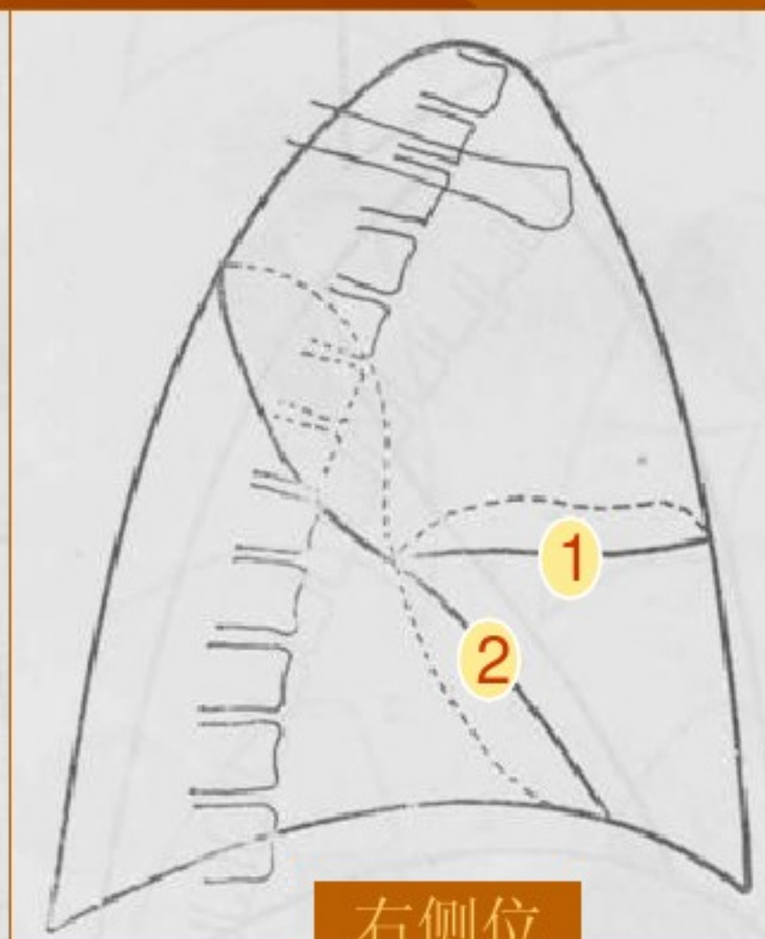

右侧位

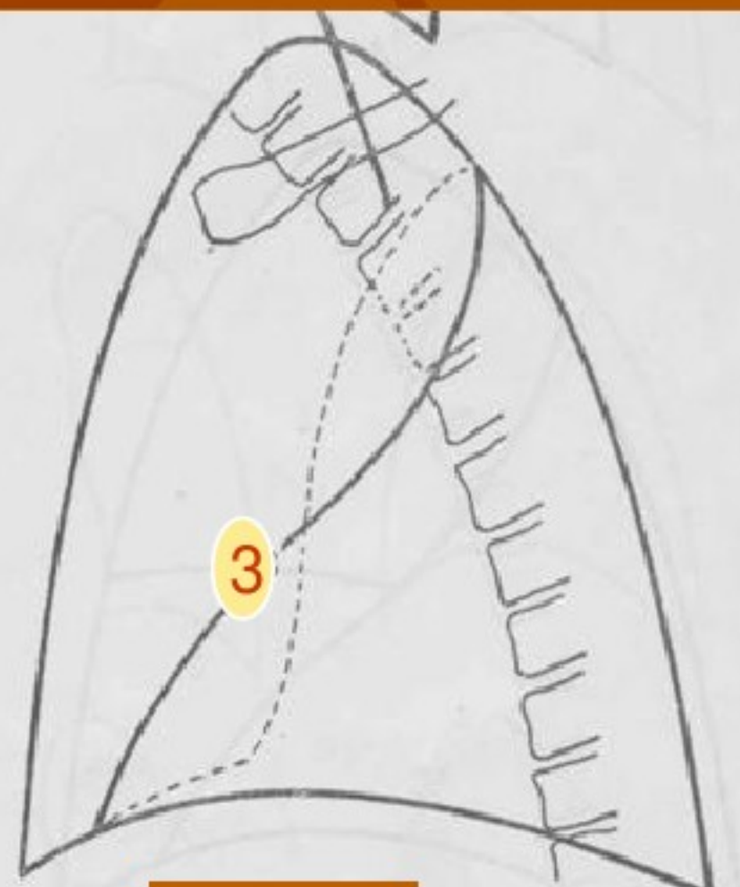

左侧位

肺叶

- 右肺分有上、中、下三叶
- 左侧肺叶构成与右侧稍有不同，由于左肺没有明确的辅叶间裂（水平裂），故仅被主叶间裂（斜裂）分为上、下两叶

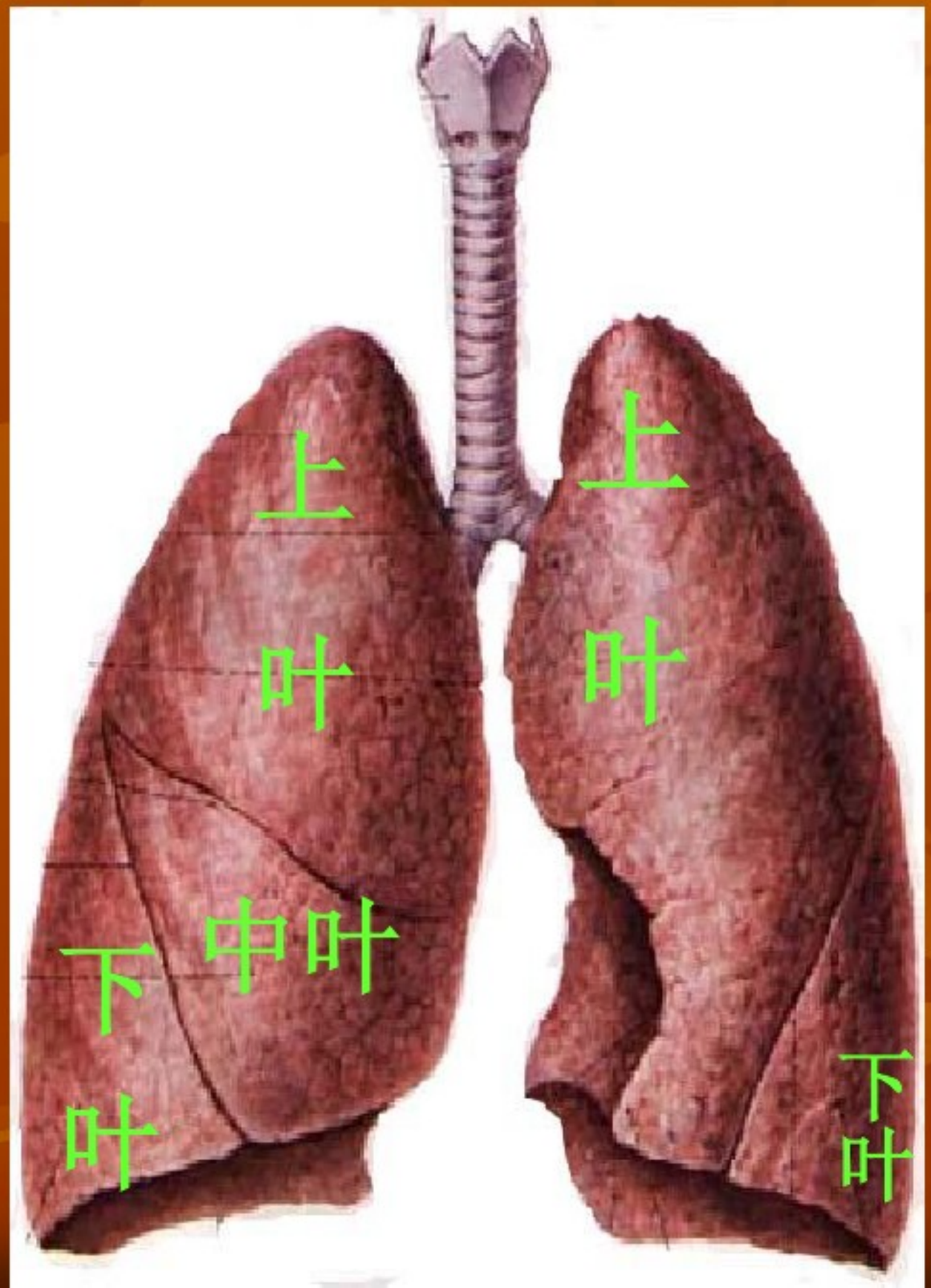

- 右上叶(RUL)

  占据右肺的上1/3，背侧，RUL对应上三到五肋水平，在前胸壁，RUL向下达右第四前肋。

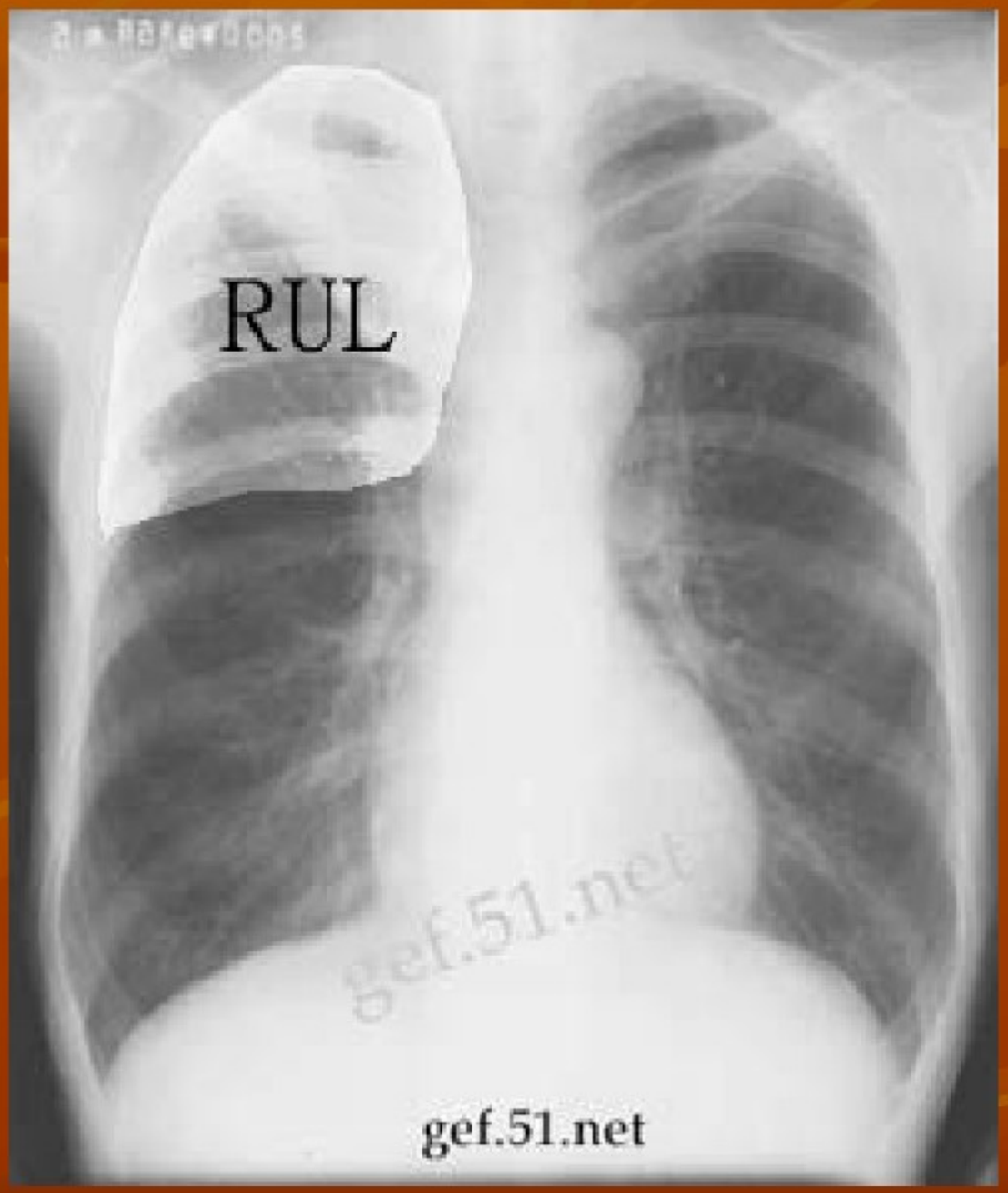



右中叶(RML)

RML是三个肺叶中最小的，呈三角形，向肺门方向逐渐变窄

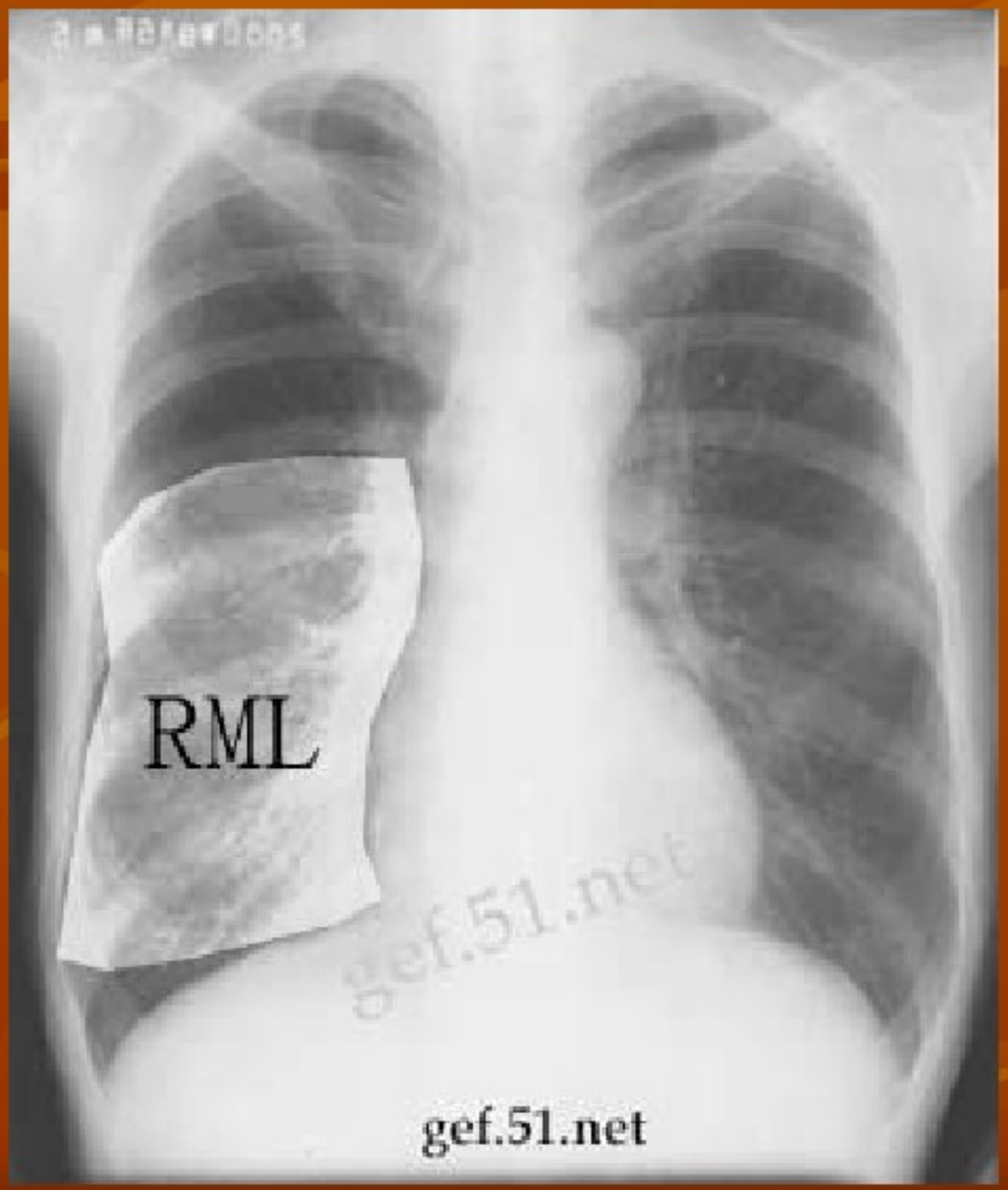



右下叶(RLL)





- RLL是三叶中最大的肺叶，主肺裂（斜裂）将其与其它肺叶分隔开，在后胸壁，RLL上缘达第六胸椎体，下缘达膈肌。正位胸片上，RUL和RLL在相邻部位有较大的重叠。侧位胸片可准确反映RLL的界限

左上肺叶（LUL）

在解剖上，左肺对应右肺中叶的部分与上叶合为一体。





左下肺叶(LLL)

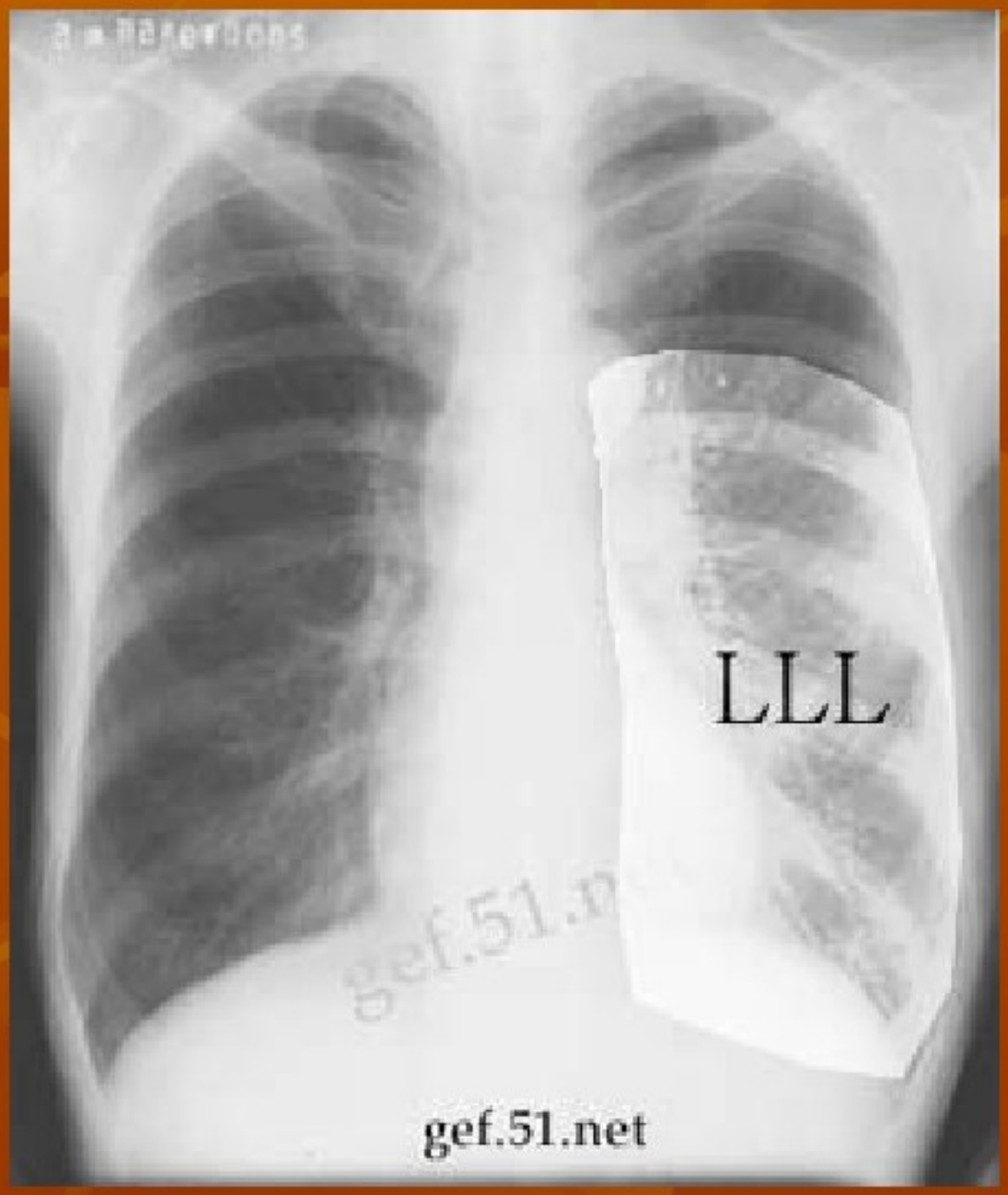



肺段

- 肺叶由2~5个肺段组成，其间无胸膜
- 各段有单独的肺动脉、支气管
- 肺段的命名与相应的支气管一致
- 正常时，X线片不能显示肺段的界限
- 病理情况下，单独肺段受累，可显示肺段轮廓

正常X线表现

（三）气管和支气管

- 气管起于喉部环状软骨下缘（约平第6~7颈椎水平）
- 于纵隔中部垂直下行，由于其左侧有主动脉，因此轻度右偏
- 在第5~6胸椎水平分为左、右主支气管，气管分叉部略右偏，分叉角度约为60°～85°
- 右主支气管可视为气管的直接延续，与中线约成20°～30°，左主支气管与中线约成40°～55°

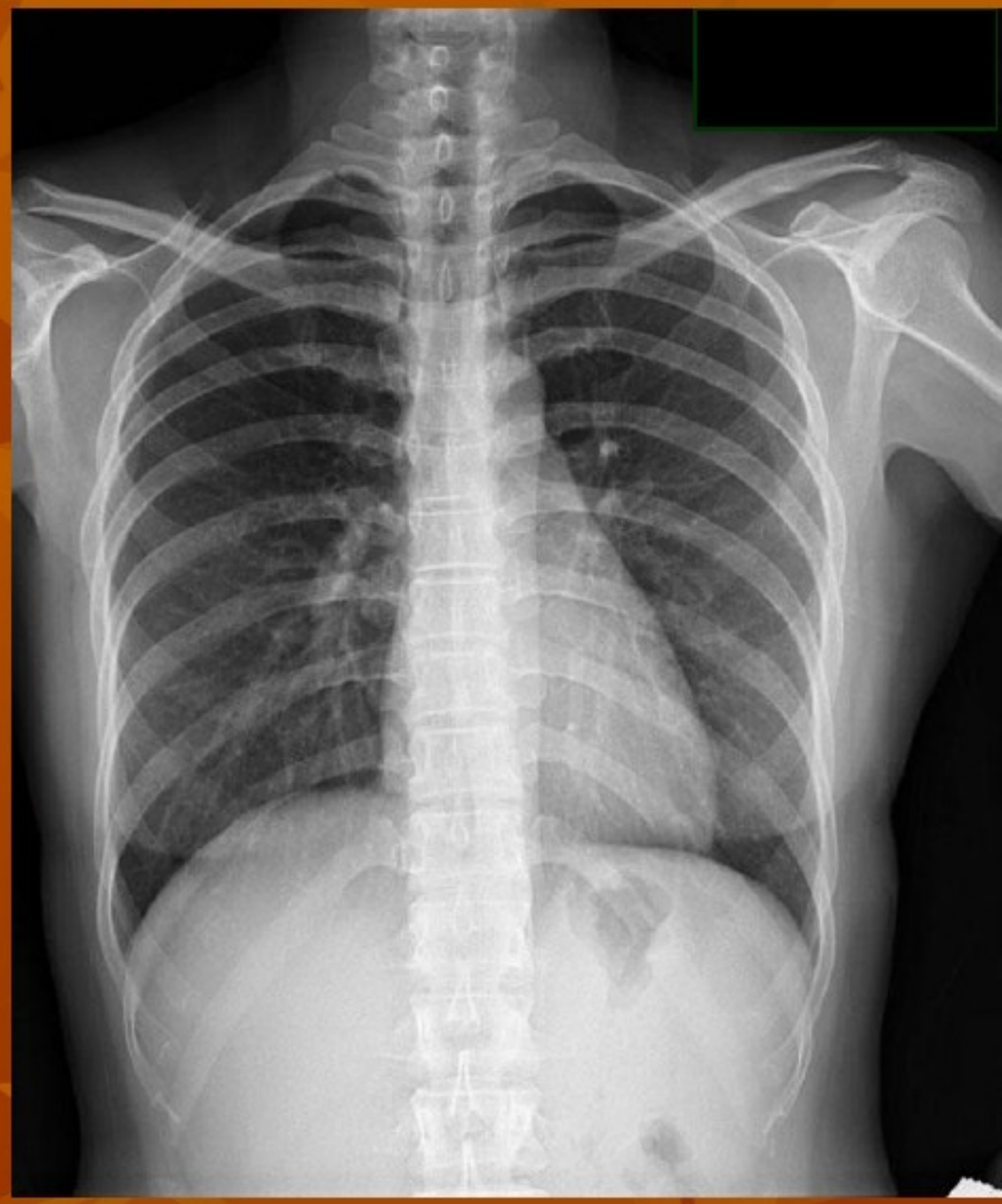

正常X线表现

（四）膈

- 呈圆顶状，与胸壁形成肋隔角，与心脏构成心隔角。后肋隔角、侧肋隔角较深，少量胸水首先聚集于此
- 膈运动两侧对称。膈肌麻痹时可引起矛盾运动
- 膈局部发育较薄弱，可向上局限性隆起，称局限性膈膨升
- 膈低位时，可显示出膈在各肋骨前端的附着点，呈波浪状，称波浪膈。多见于肺气肿病人

异常X线胸片

大叶性肺炎

- *多由肺炎双球菌致病*
- *临床：高热、寒战、胸痛、咳嗽、铁锈色痰*

- **X线表现**
- **充血期：发病12~24小时内，X线可无阳性发现**
- **肺实变期（红色肝样变期和灰色肝样变）：**
  肺内呈现典型渗出性病变，形状与肺叶的轮廓一致
  不同肺叶的大叶性实变形状各不相同
- **消散期：1~2周后逐渐消散**

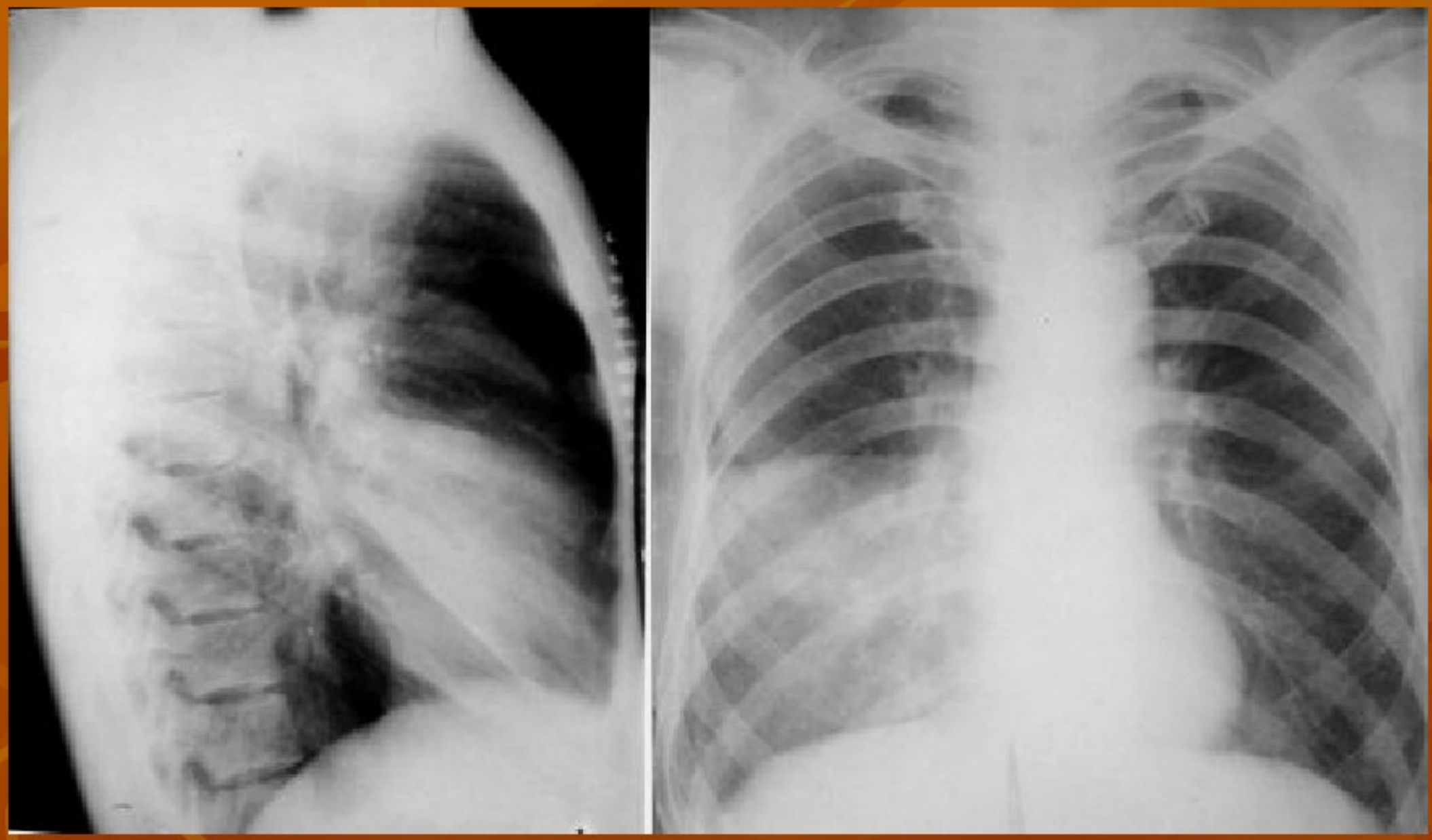

右肺中叶炎症

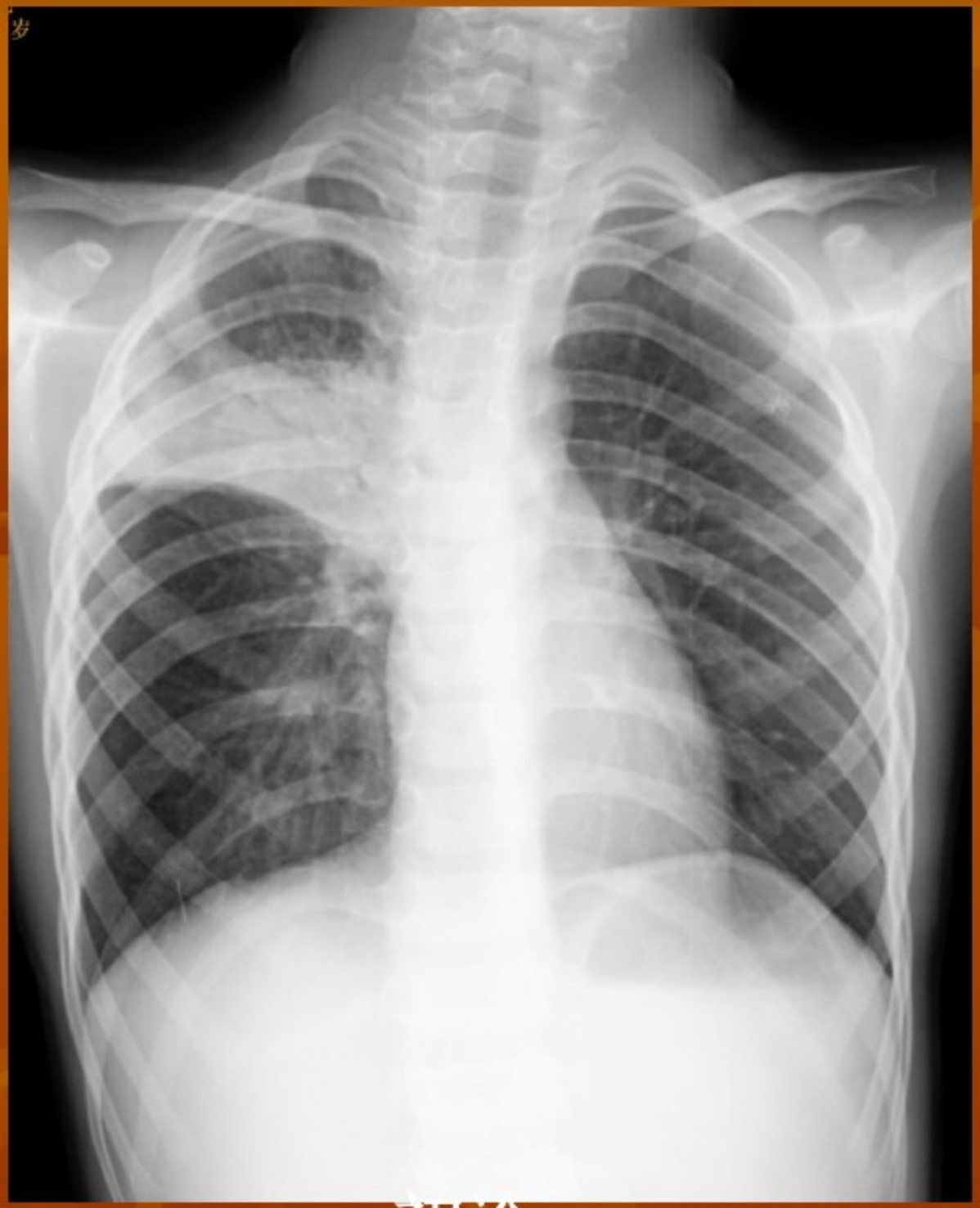

初诊
（2010.7.30）

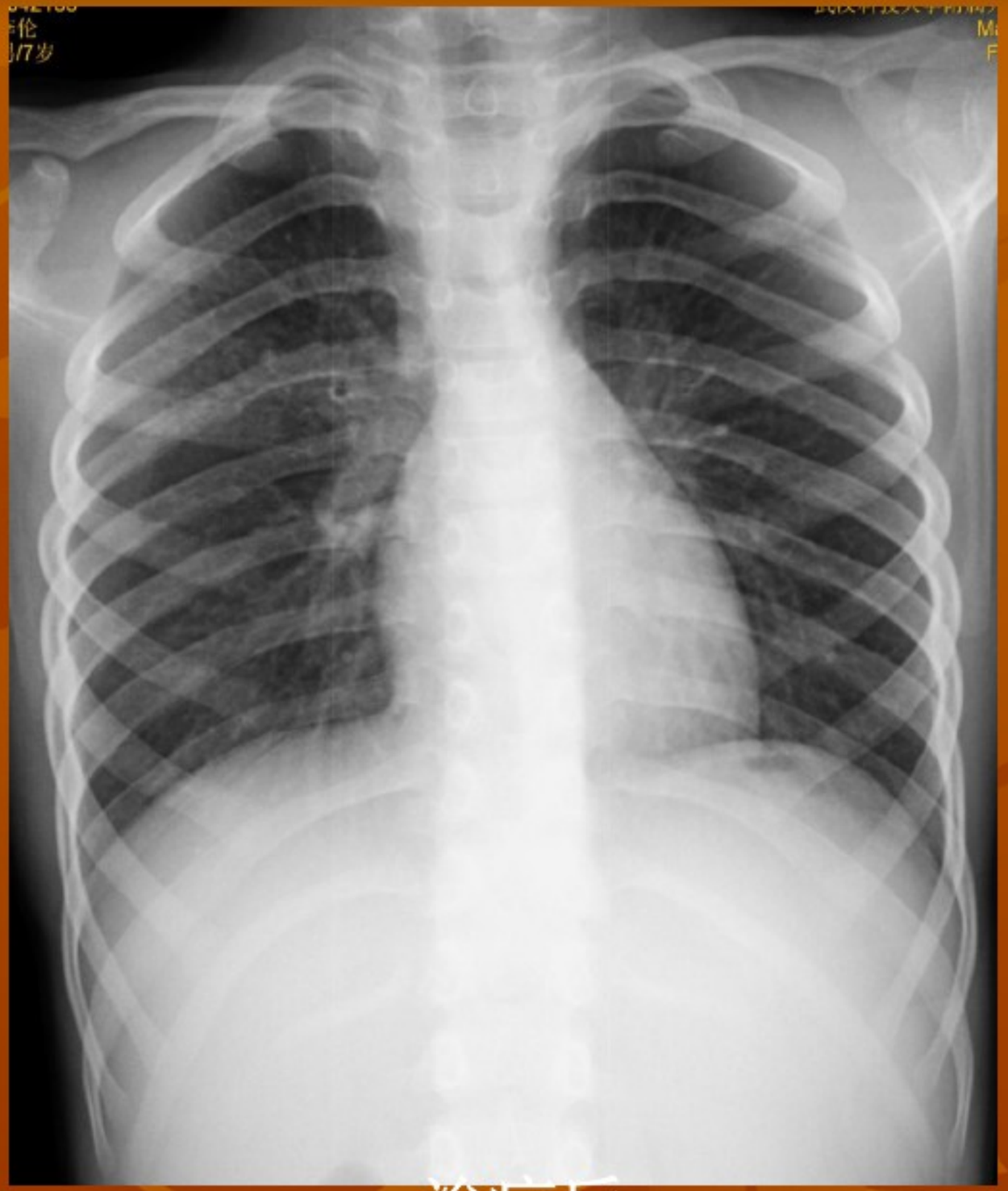

治疗后
（2010.8.7.）

支气管肺炎

- *多由链球菌、葡萄球菌、肺炎双球菌致病*
- *见于婴幼儿、老年人或为手术后并发症*

- **支气管肺炎X线表现：**
- **1.双肺纹理增强**
- **2.两肺中下野,内中带出现小片状密度增高影,边缘模糊.可融合成大片状**
- **3.病灶延支气管分布**
- **4.病灶周围可见囊状小透亮区(泡性肺气肿所致)**
- **5.大多数病例,病灶于2-3周消失**

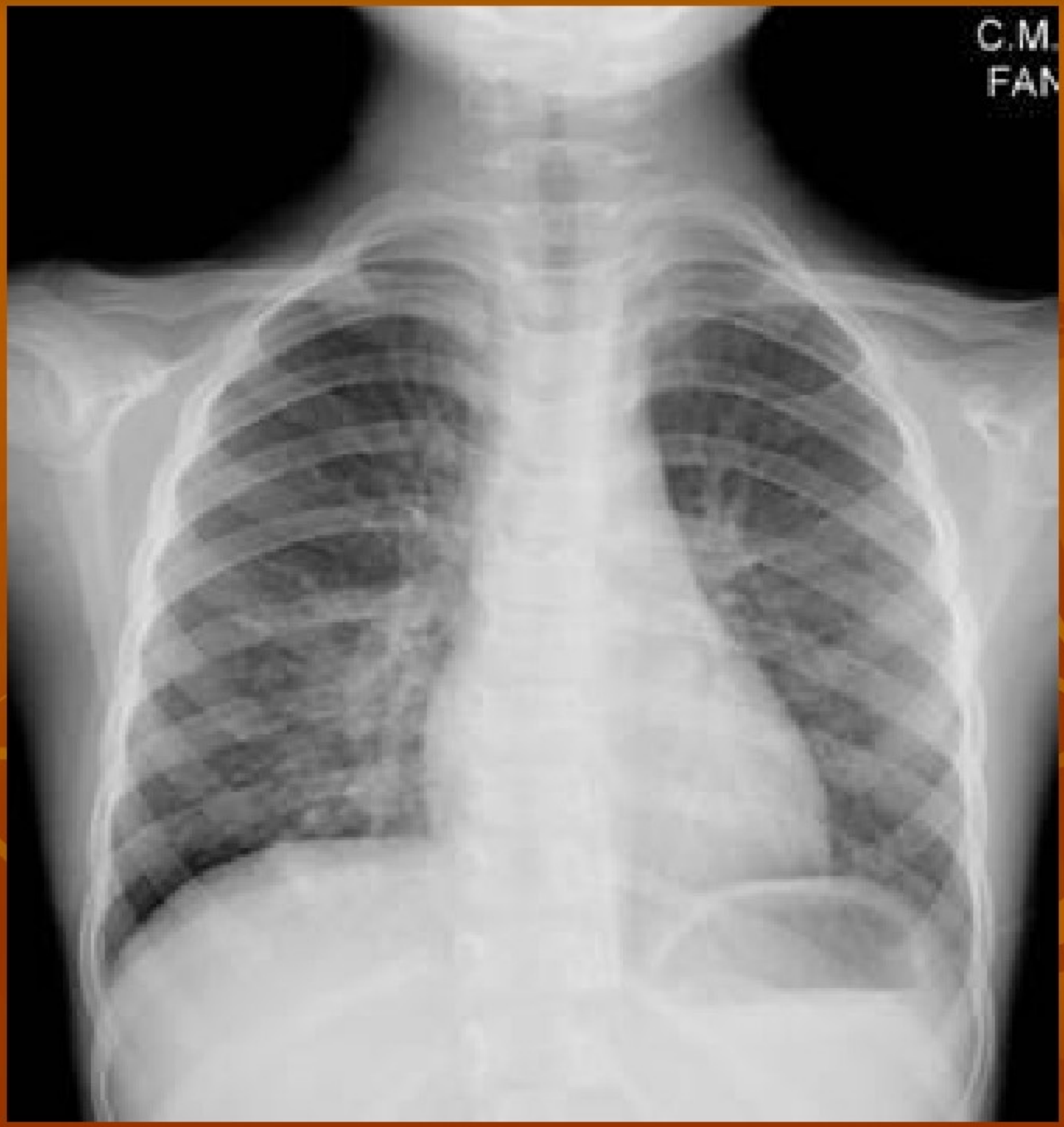
C.M.
FAN

肺脓肿

- *由多种化脓性细菌（金葡萄为主）引起*
- *感染途径：吸入性、血源性、直接蔓延*
- *临床：高热、寒战、脓痰*

- **X线表现**
  - *早　　期：* 肺野内渗出性实变影（叶或段）
  - *急性期：* 空洞形成液平洞壁厚， 外围有炎性浸润
  - *漫性期：* 空洞伴液平，周围纤维增生，洞壁厚，边缘清楚

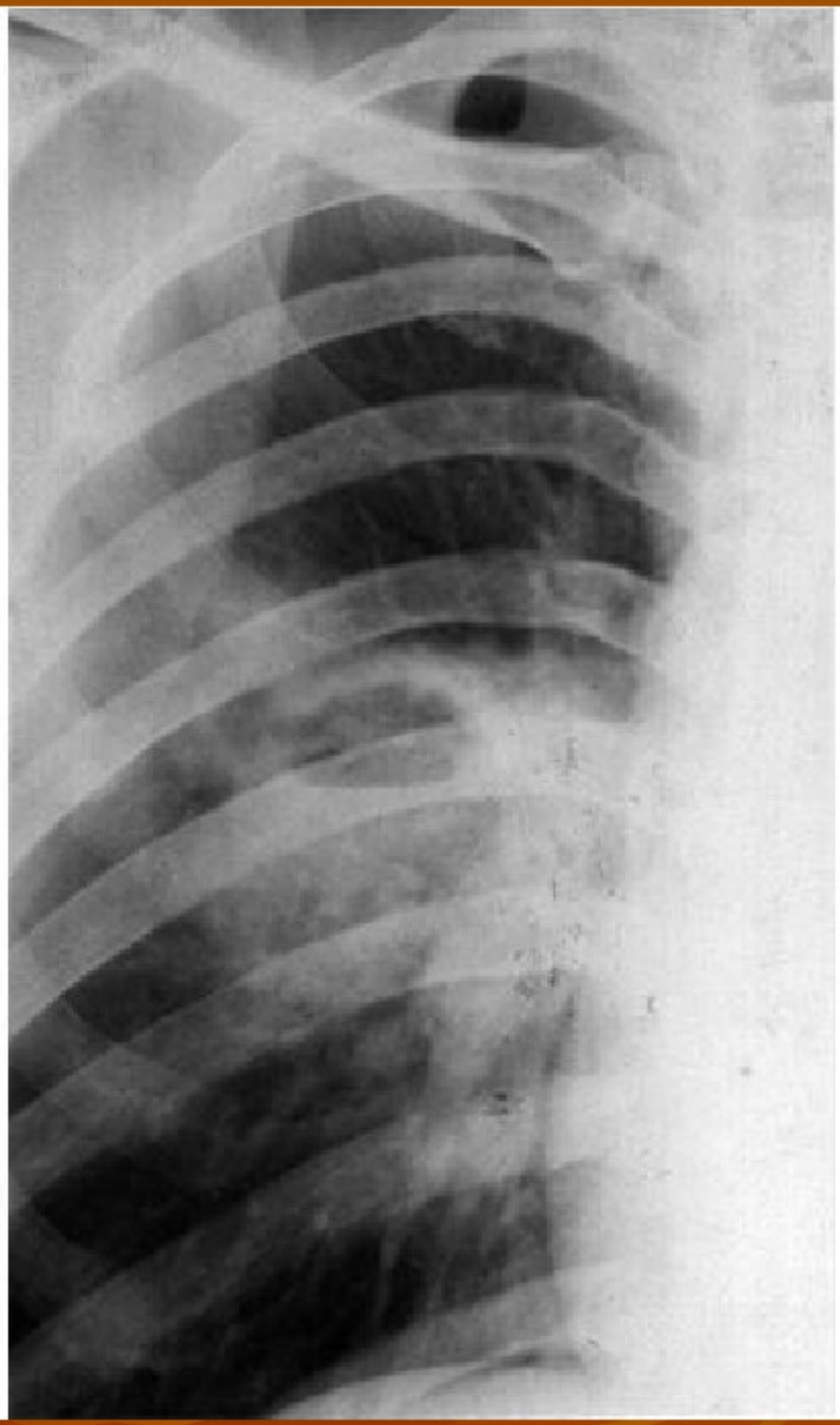

急性肺脓肿：
右肺门旁见大片致密影，边缘模糊，其中可见含有气液面的空洞，空洞内壁光滑，外壁模糊，洞壁较厚。

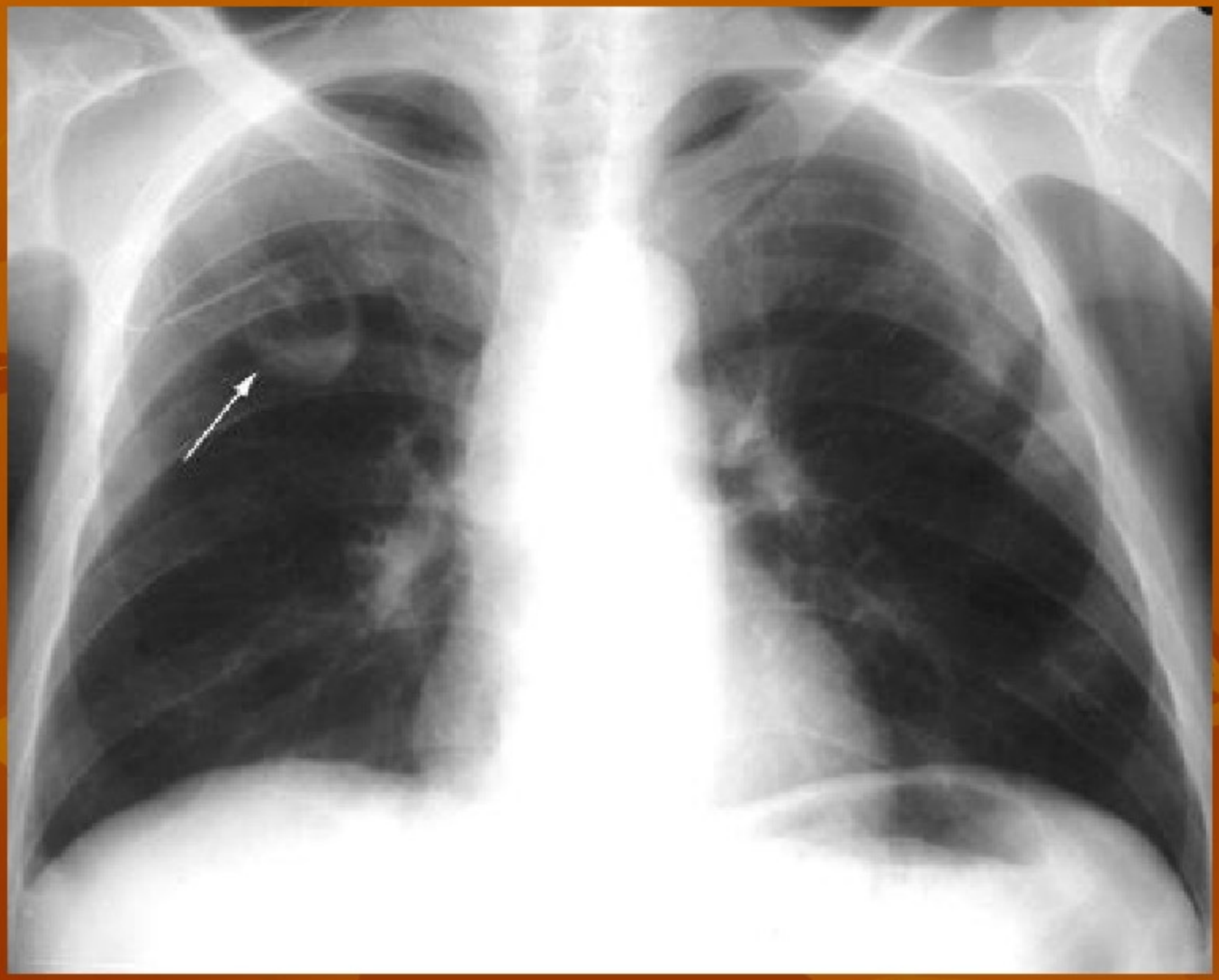

- 肺脓肿：多有气液平面。

右上叶肺脓肿（急性期）





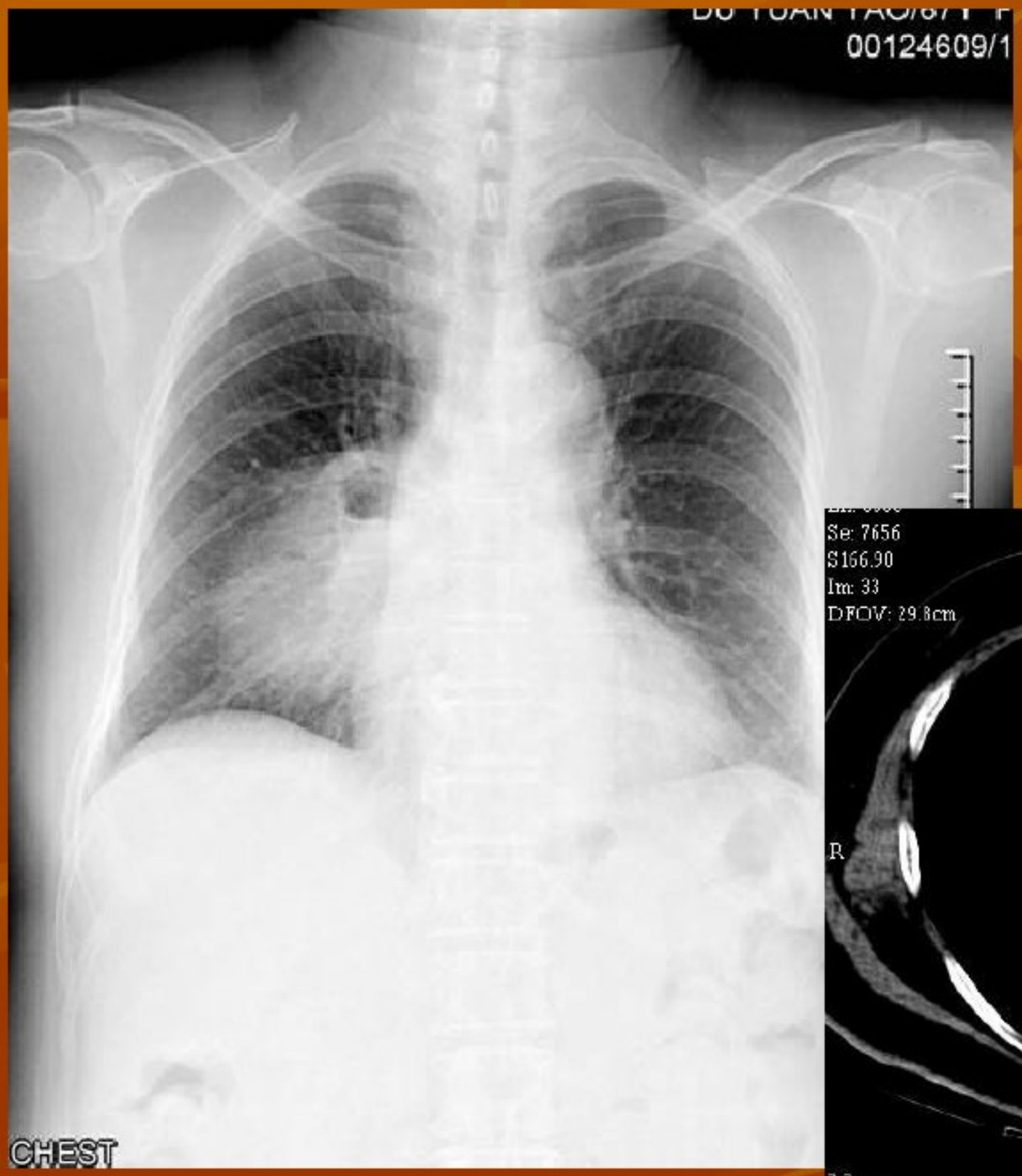
00124609/1
CHEST

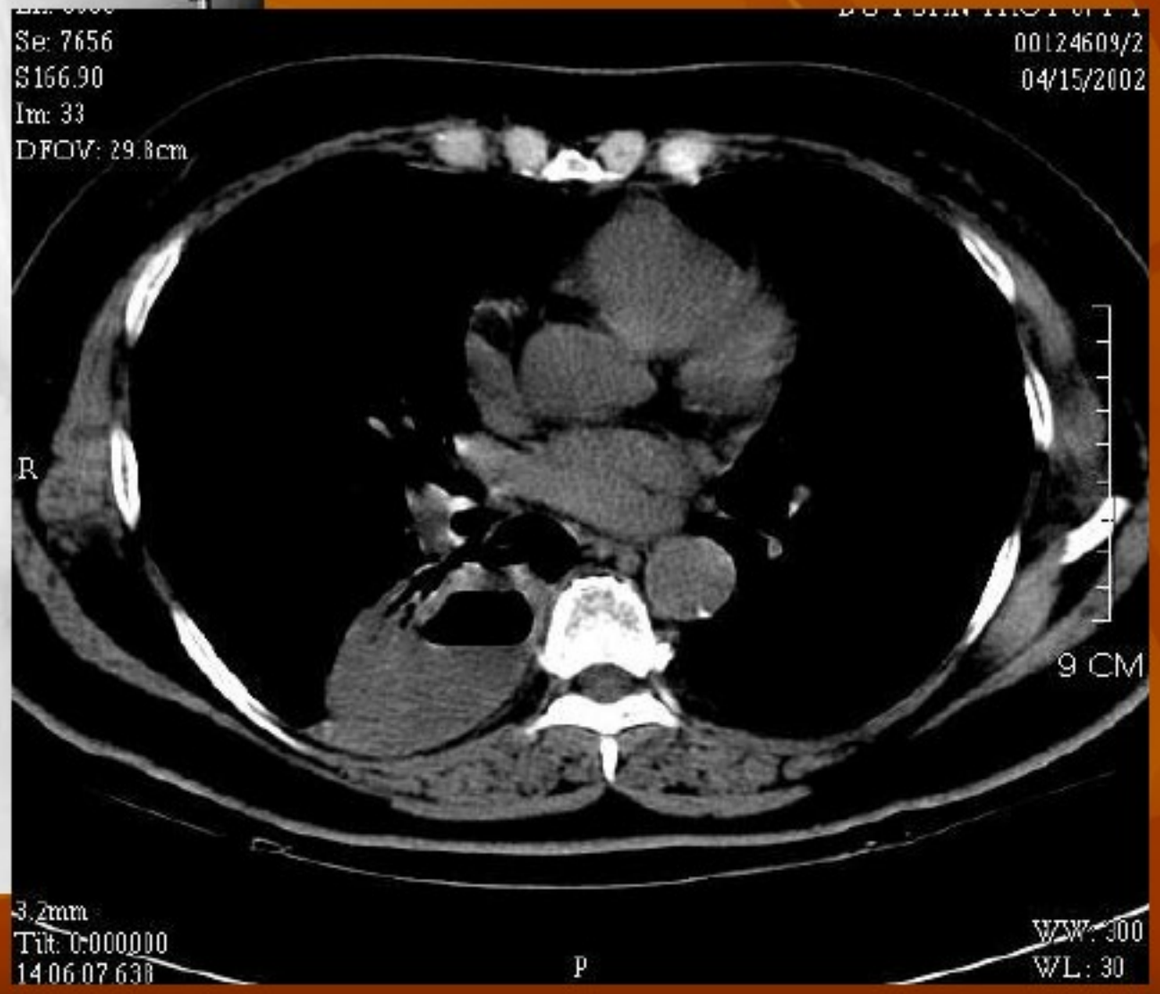
Se: 7656
S166.90
Im: 33
DFOV: 29.8cm
00124609/2
04/15/2002
R
9 CM
3.2mm
Tilt: 0.000000
14:06:07.630
P
WW: 300
WL: 30

肺结核

肺结核分型（1998年）

- Ⅰ型 原发型肺结核
- （1）*原发综合征* （2）*胸内淋巴结结核*
- Ⅱ型 血行播散型肺结核
- （1）*急性粟粒性肺结核* （2）*慢性血行播散型肺结核*
- Ⅲ型 浸润型肺结核（慢性纤维空洞型肺结核）
- Ⅳ型 结核性胸膜炎
- Ⅴ型 肺外结核（骨、肾、中枢神经系统）

急性粟粒型肺结核

大量细菌一次或短期进入肺内形成病灶。

病灶细小，易漏诊，两周后出现“粟粒样结节”，呈大小、密度、分布“三均匀”的特点，正常肺纹理常被遮盖



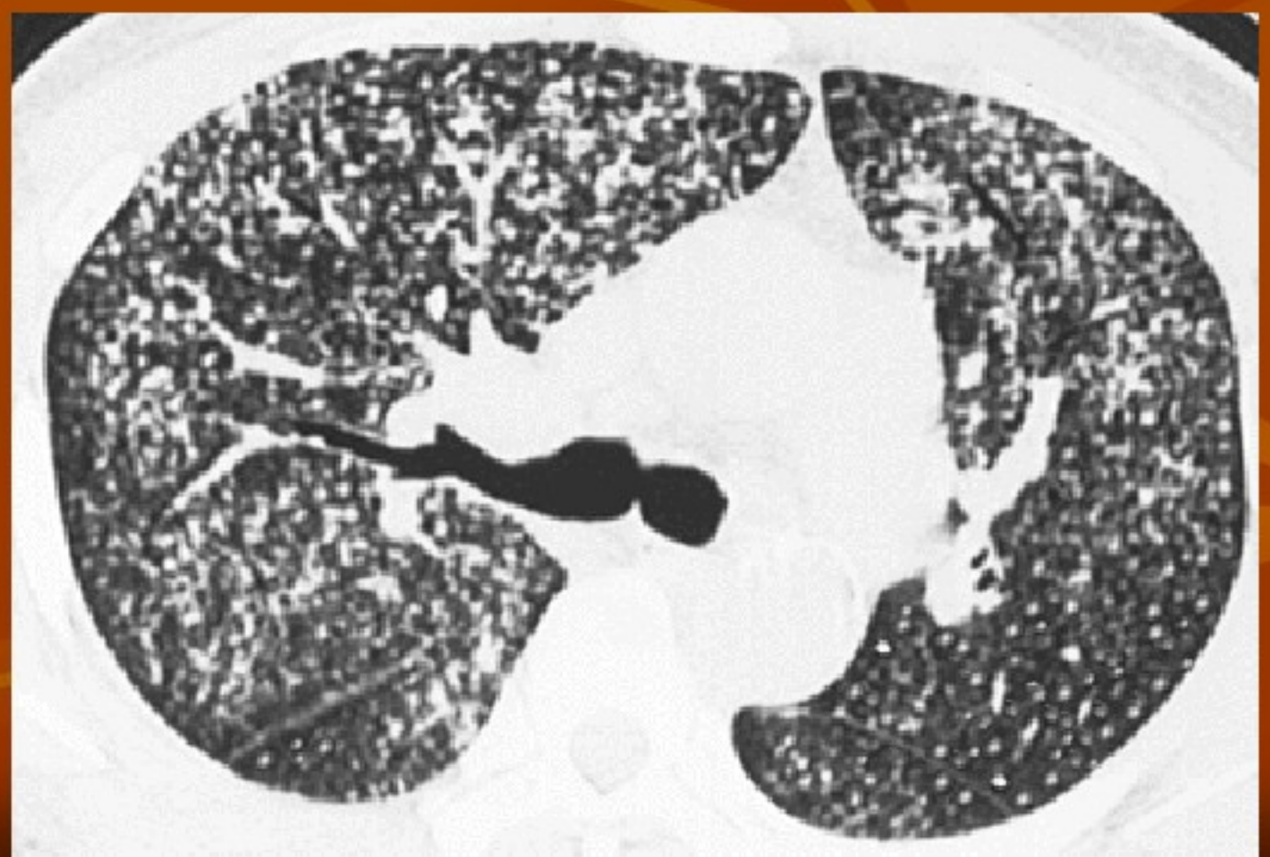

继发性肺结核

多为已静止原发灶重新活动，或为外源性再感染。为成年人结核最常见类型

- **X线表现**
- 病变局限于肺的一部，多在肺尖，锁骨下下叶背段
- 病灶以渗出为主，大小不等，形态不一，可伴有增殖，纤维、空洞等病灶
- 结核球，干酪性肺炎为两特殊类型

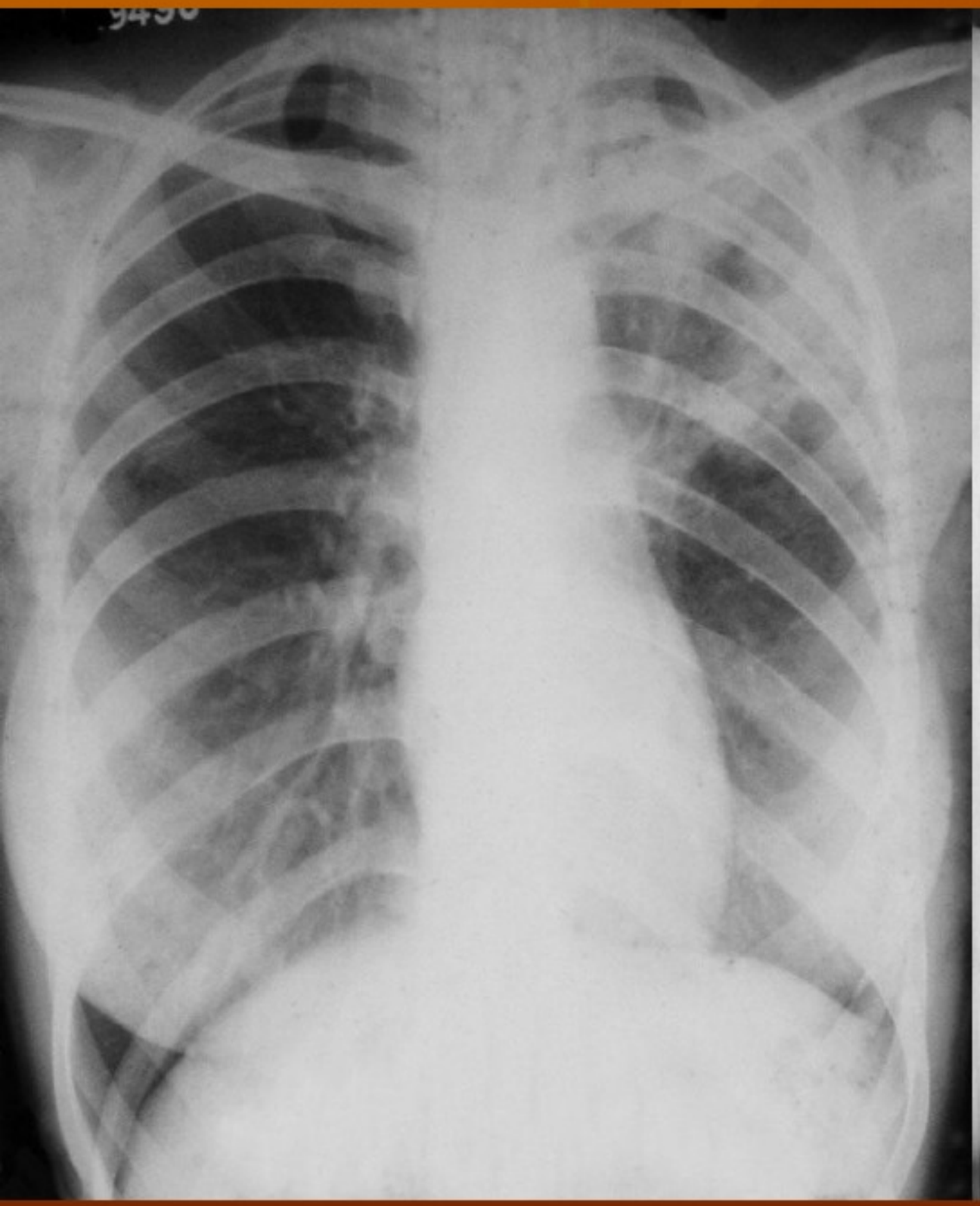

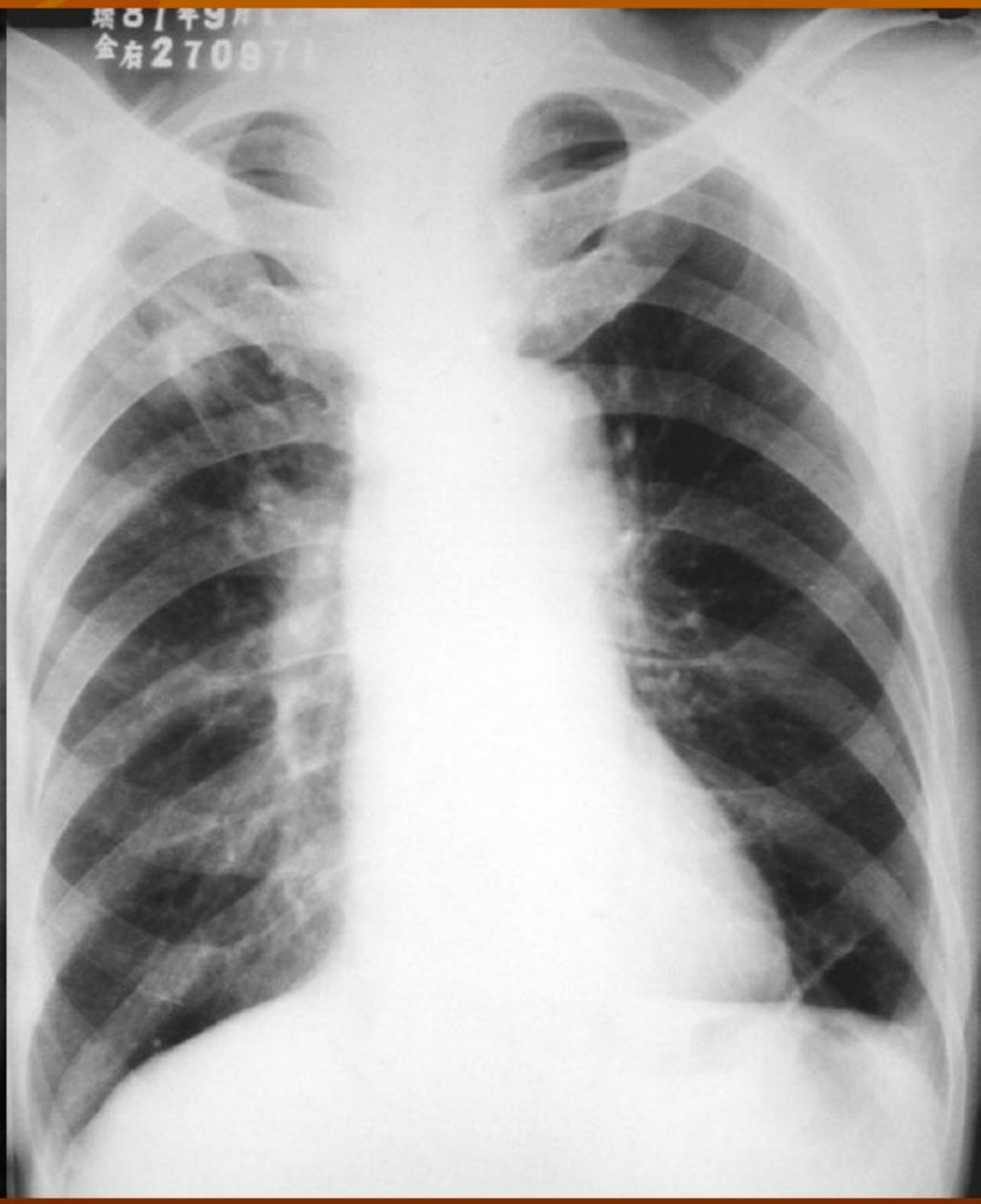

两肺浸润型结核



干酪性肺炎

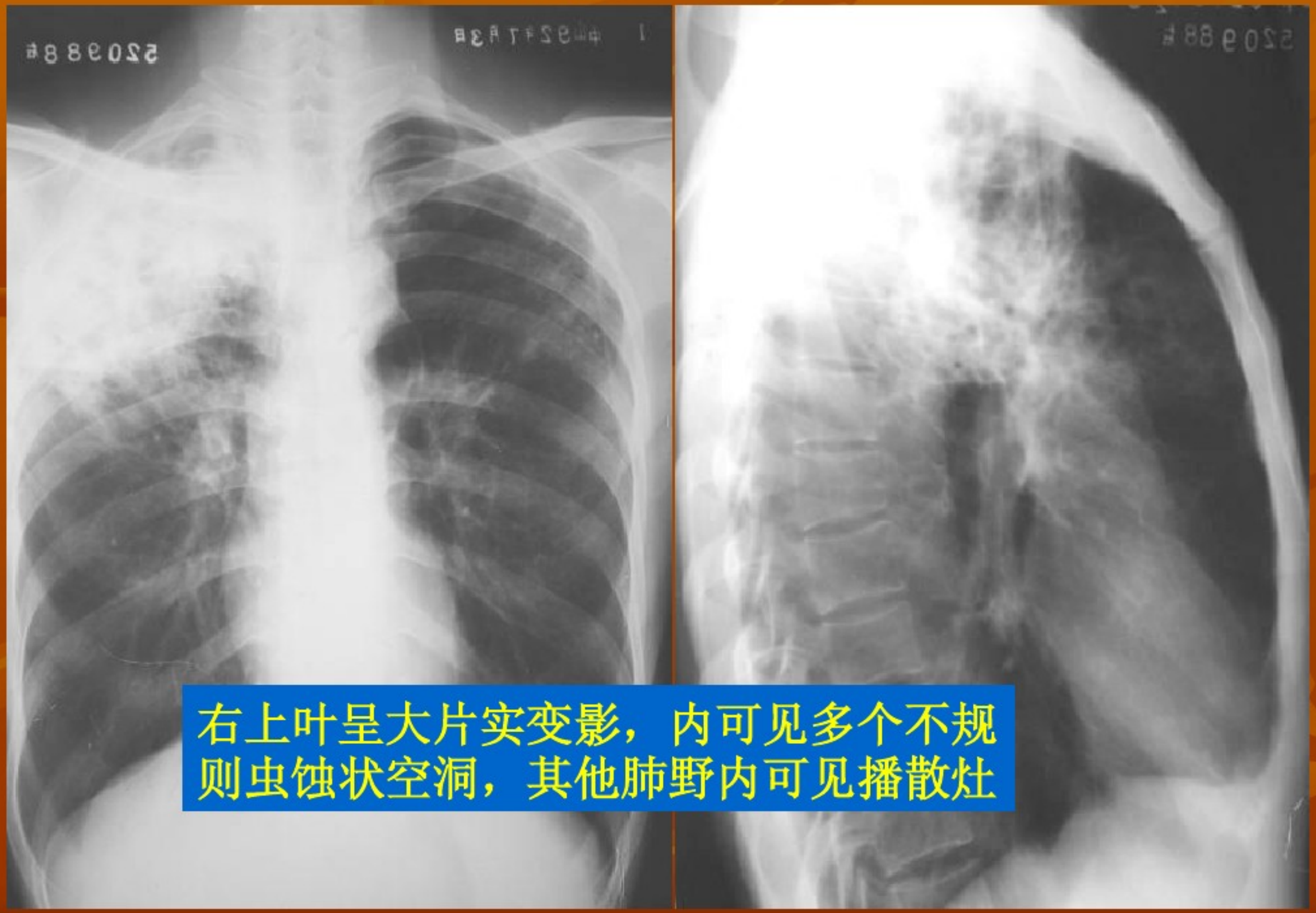

右上叶呈大片实变影，内可见多个不规则虫蚀状空洞，其他肺野内可见播散灶

结核性空洞

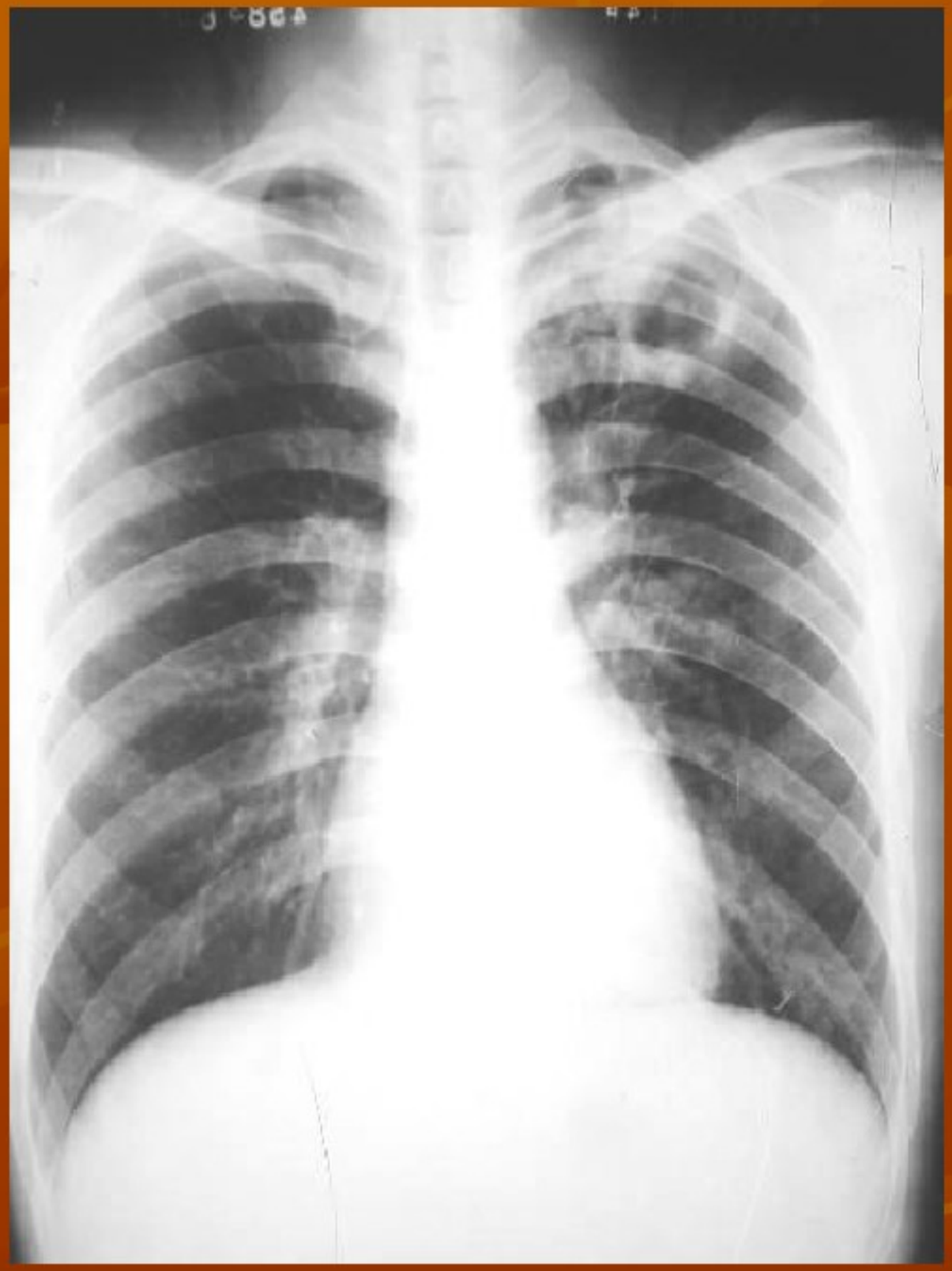

- 结核性空洞
- 3mm分界厚、薄壁
- 薄壁空洞为慢性表现

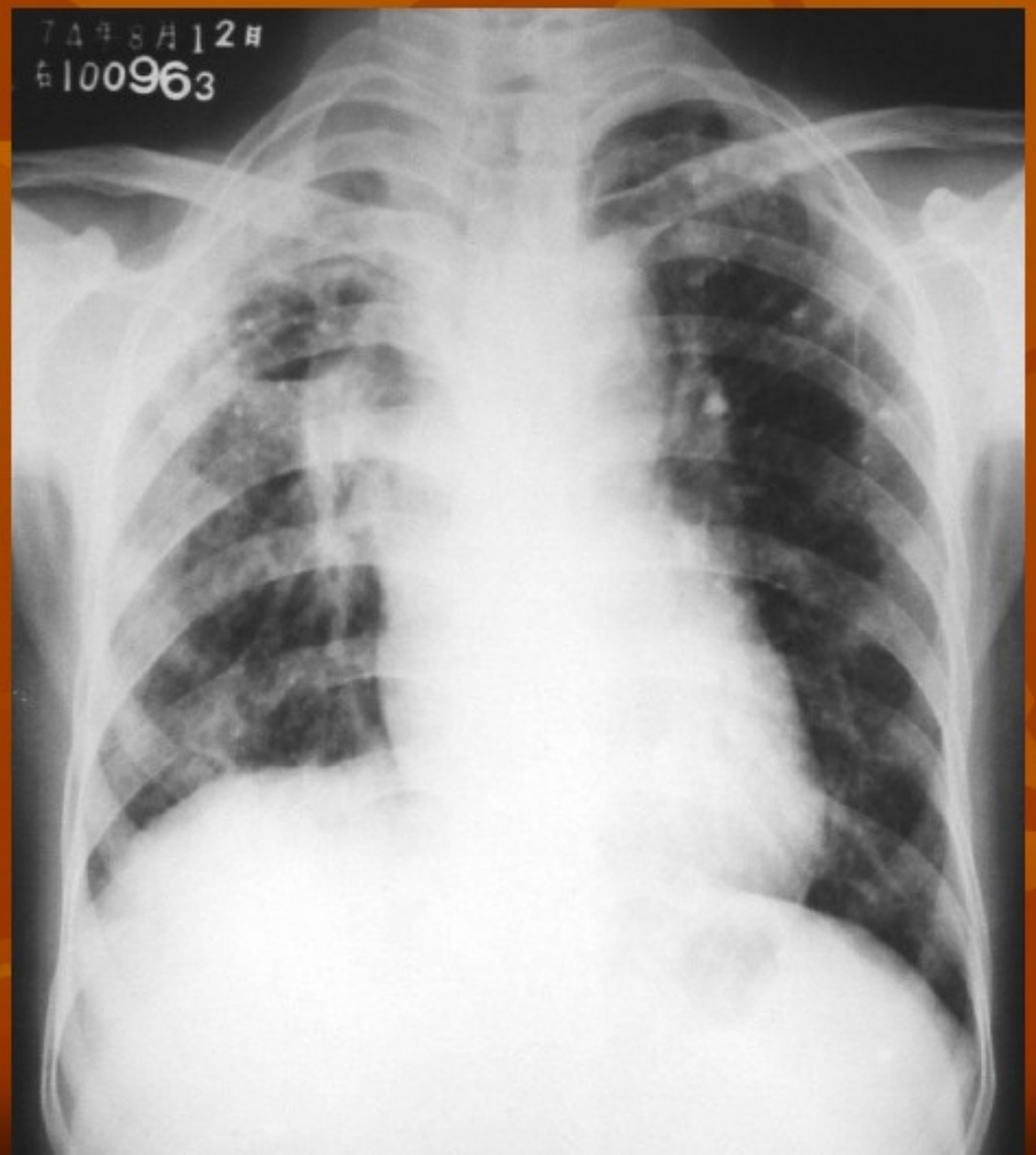

原发性支气管肺癌

起源于支气管上皮、腺体或细支气管及肺泡上皮

- 分为：鳞癌（50%）
  未分化癌（40%）
  腺癌（2%）
  细支气管肺泡癌（2%）
- 按发病部位分：中心型、周围型（段支气管以下）
- 生长方式：管内型、管壁型、管外型

中心型肺癌

直接征象

支气管改变：腔内充盈缺损、管壁增厚、不规则狭窄、管腔截断：杯口状、锥状、鼠尾 状

肺门区肿块

间接征象

：阻塞性肺炎

阻塞性肺气肿

阻塞性肺不张（横“S”征）



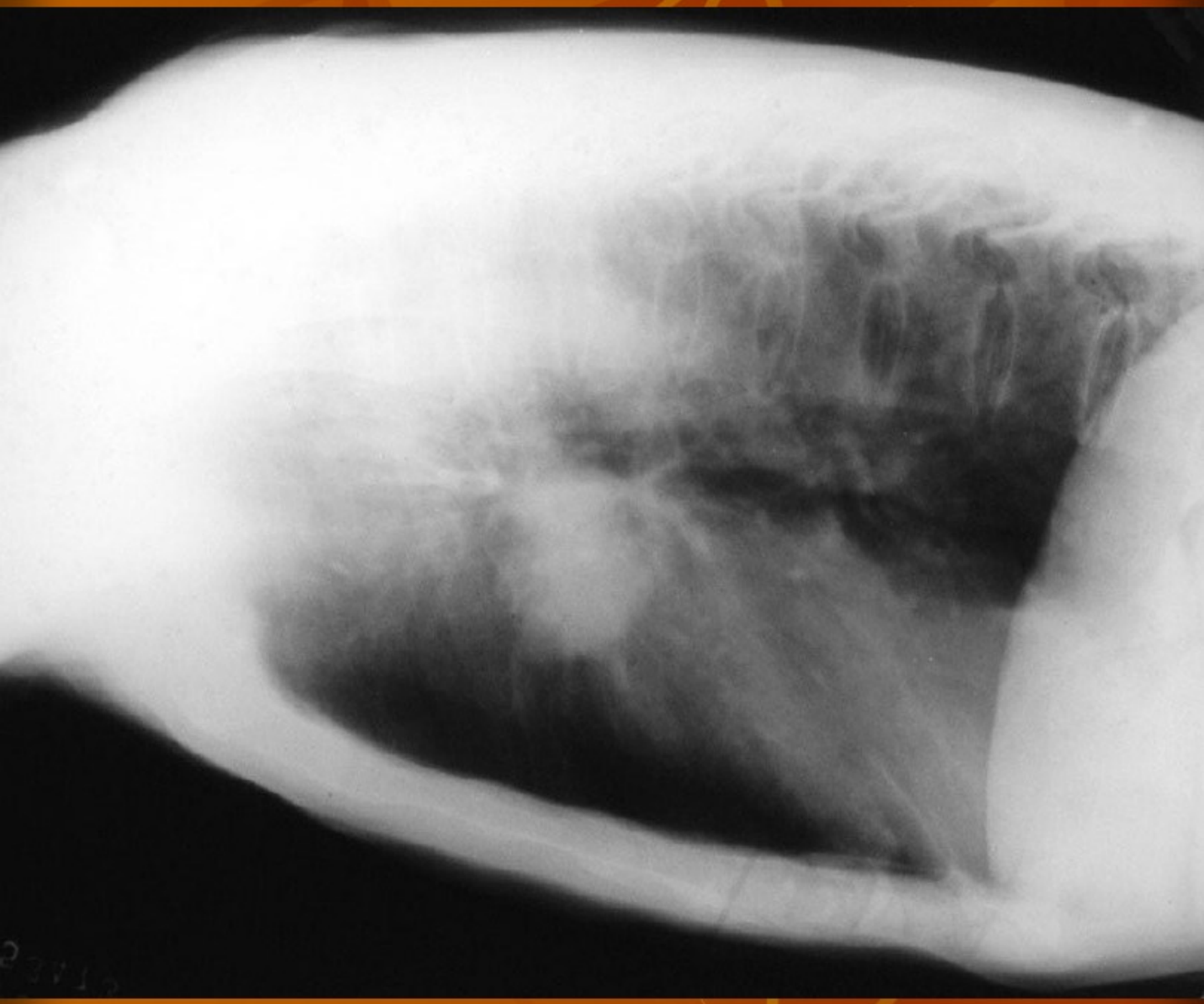

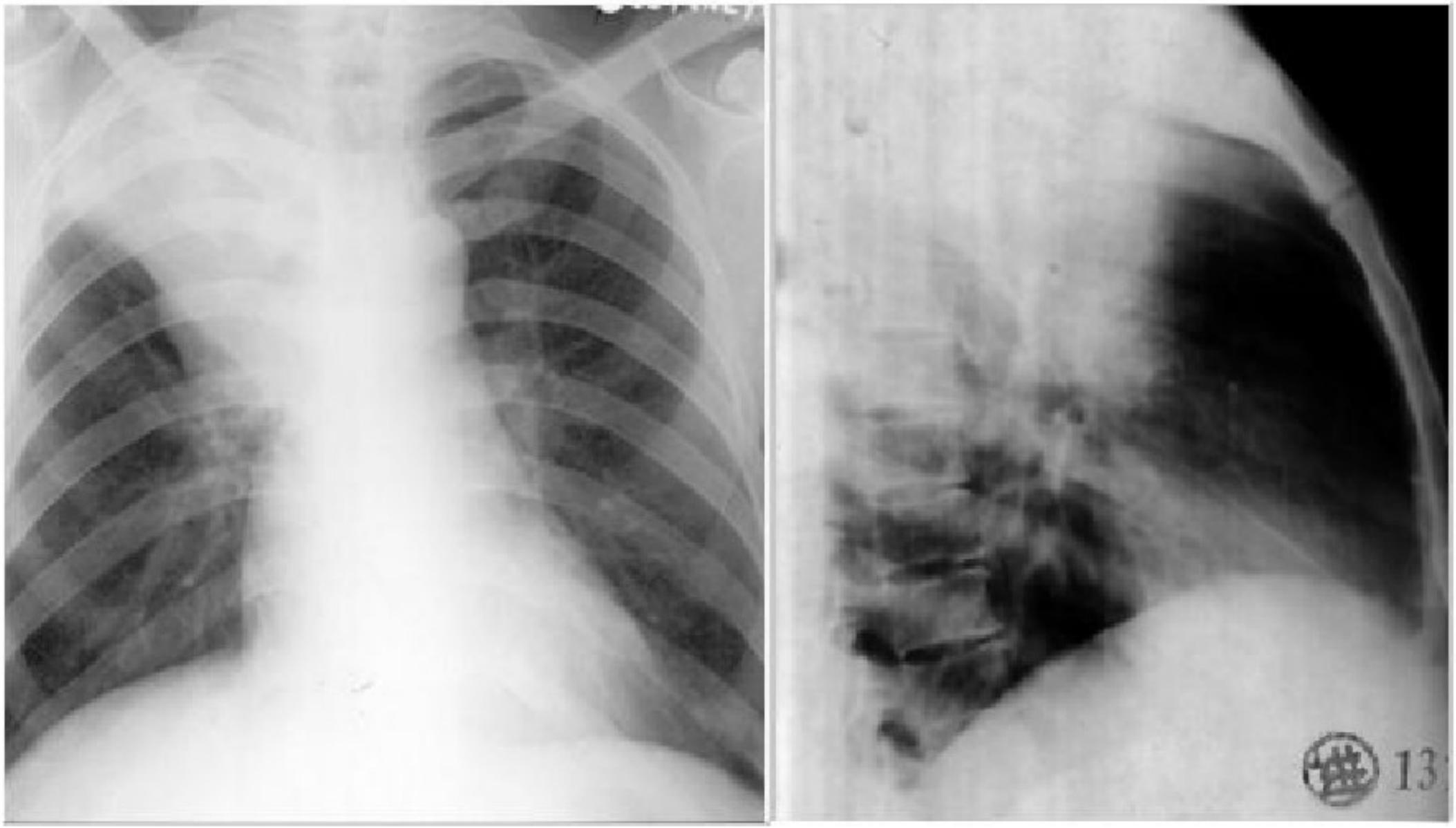

右上叶中心型肺癌：右肺上叶体积缩小，密度增高，右肺门增大，可见横“S”征。

周围型肺癌X线表现

- 早期：呈小片状浸润影或轮廓模糊的结节状或球形病灶（直径＜2厘米）
- 随后发展成球形肿块，密度高而均匀，边缘呈分叶，伴细短毛刺及脐状切迹
- 中心可坏死形成癌性空洞
- 发展较快，倍增时间平均为78~88天

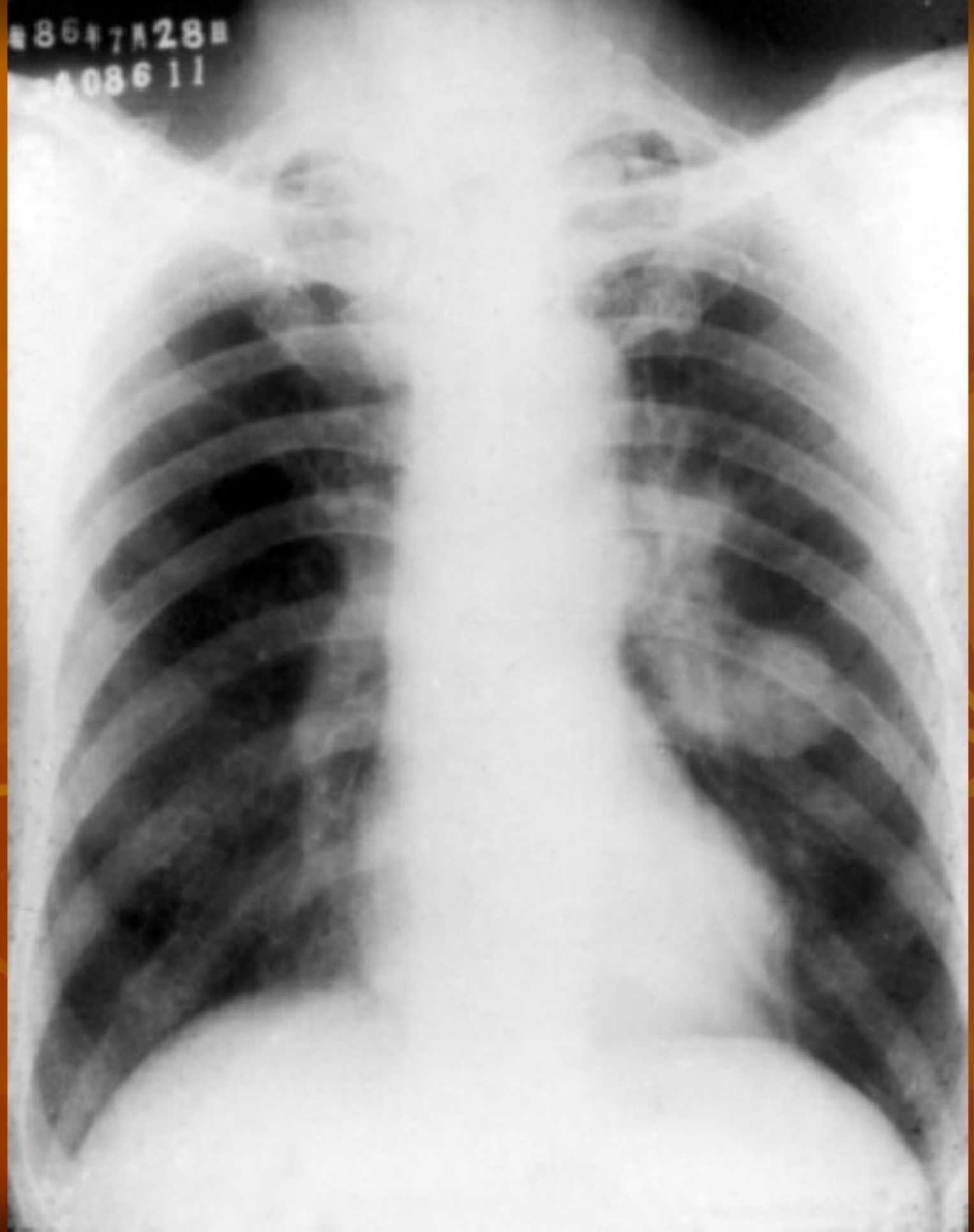
86 7 28
4086 11



左上叶下舌段肺癌—空洞

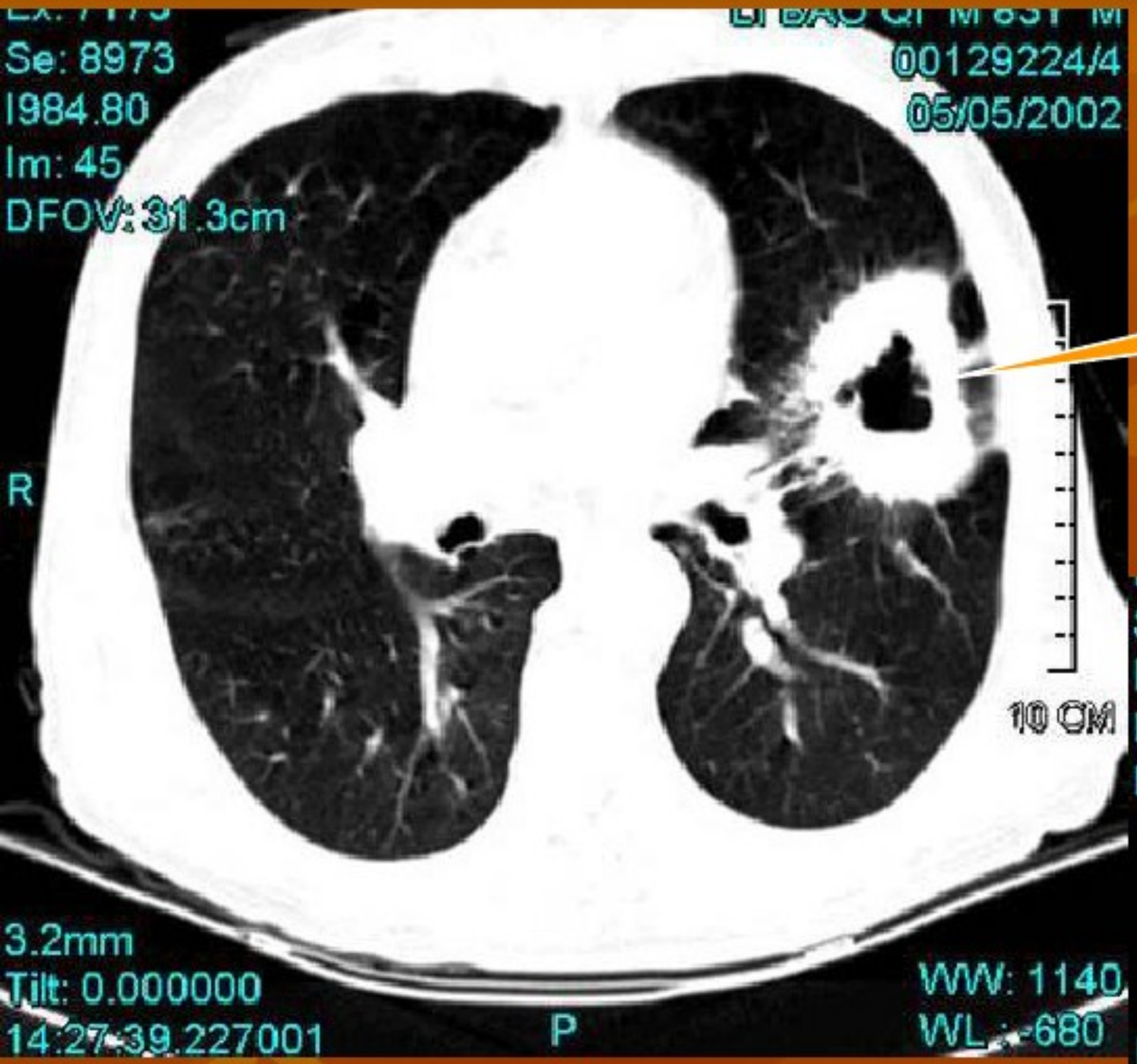

左上叶下舌段肺癌—空洞

癌性空洞

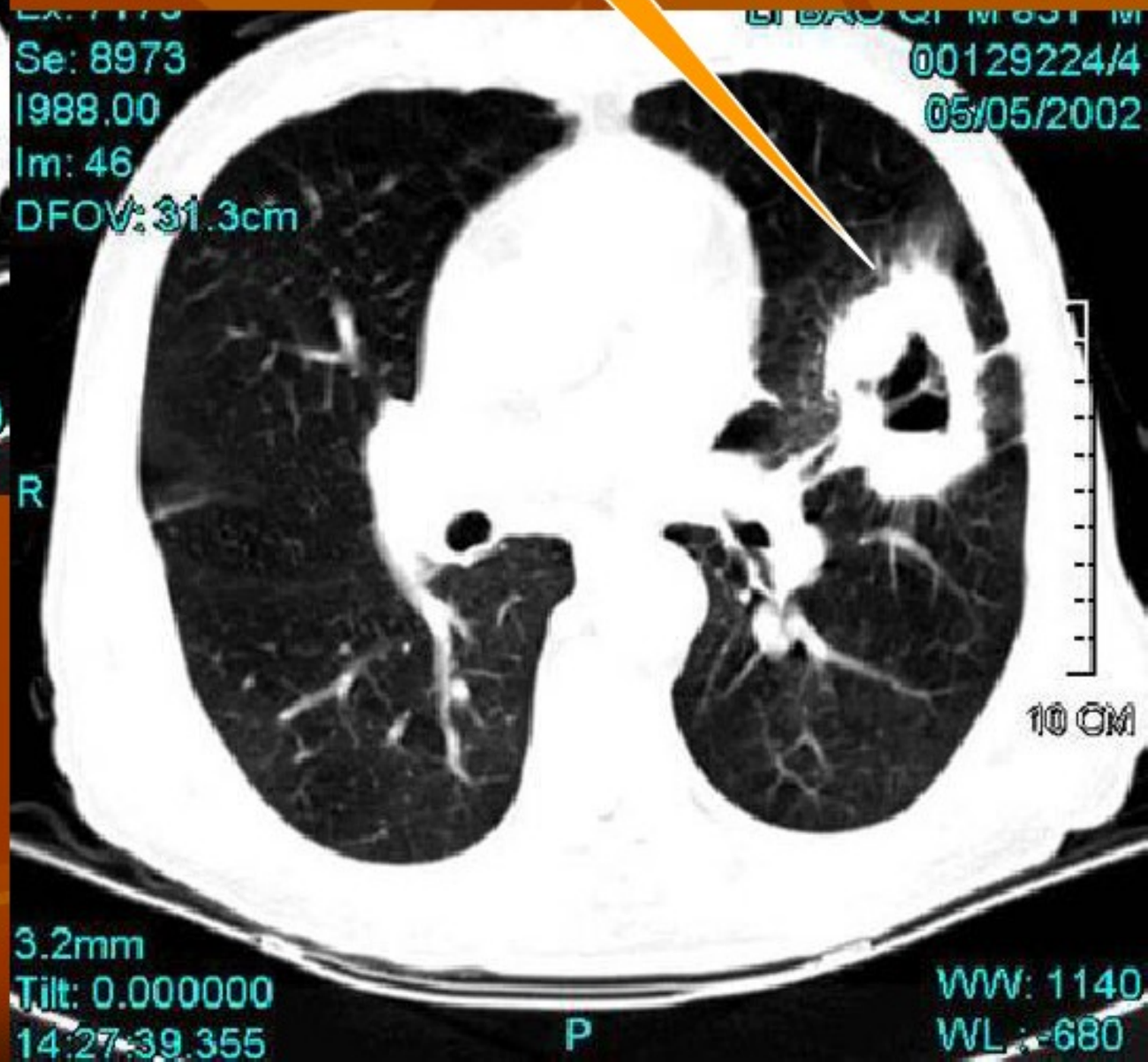

肺转移瘤X线表现

- *原发灶*常为绒癌、肝癌、骨肉瘤、肾癌、胃癌、乳癌。
- *血行转移：*多发球形病变，密度均匀，大小不一，轮廓清楚似棉球状，以二中、下肺野较多，少数可单发
- *淋巴转移：*自肺门向外呈放射状分布的索条状影，并呈串珠状改变

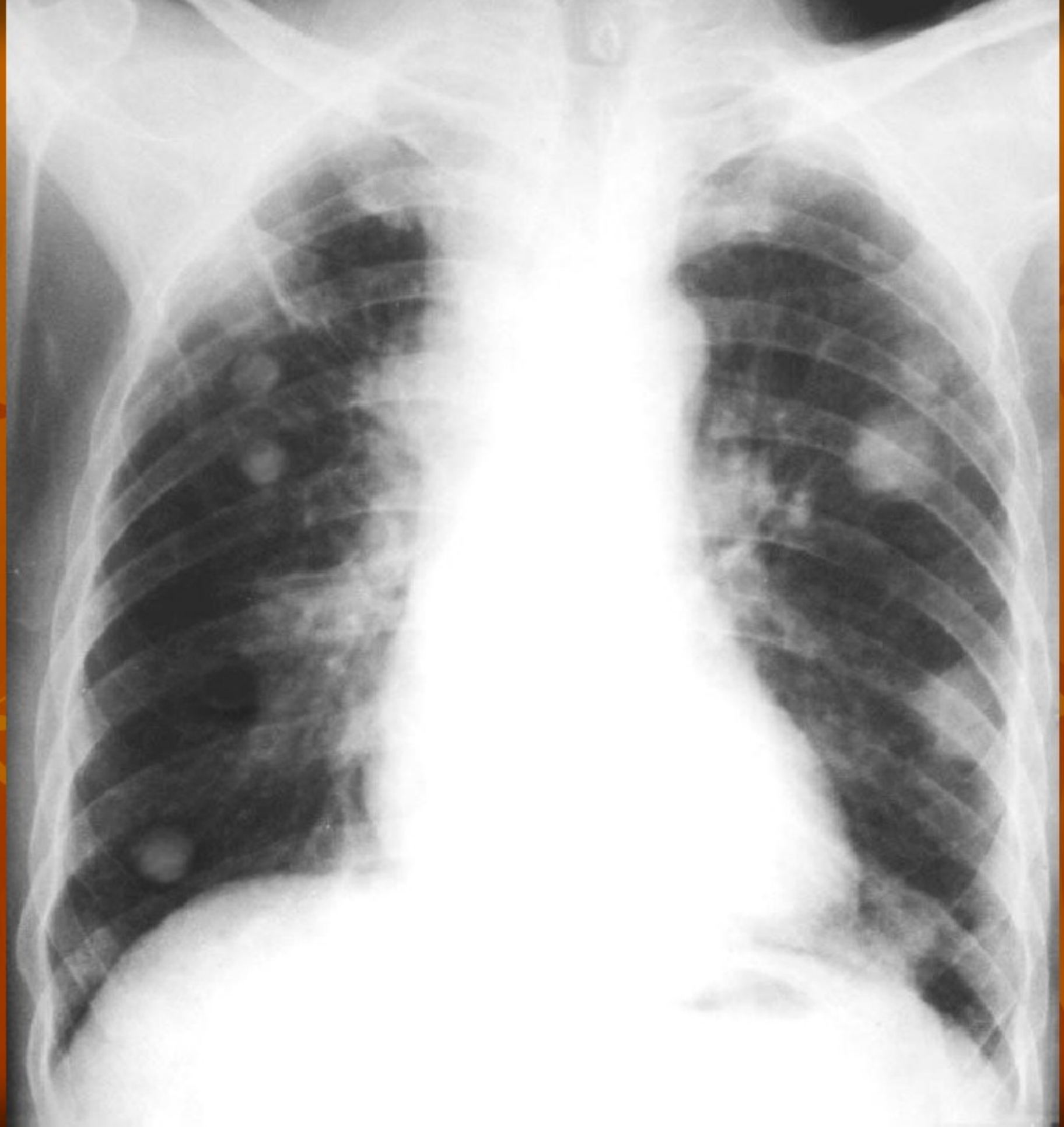



肺转移瘤：
两肺散在多发大小不等的棉团样病变，密度均匀，轮廓欠清晰。

气胸

- **气胸(pneumothorax):**

  概念：气体进入胸膜腔，称为气胸

  见于胸壁穿通伤、手术及胸腔穿刺；人工气胸、自发性气胸、张力性气胸

  影像表现：患侧胸腔内有透过度增高的透亮影，其中无肺纹理；内缘可见受压萎缩的肺组织边缘；患侧肋间隙增宽，膈下降；纵隔向对侧移位；有时可见纵隔疝

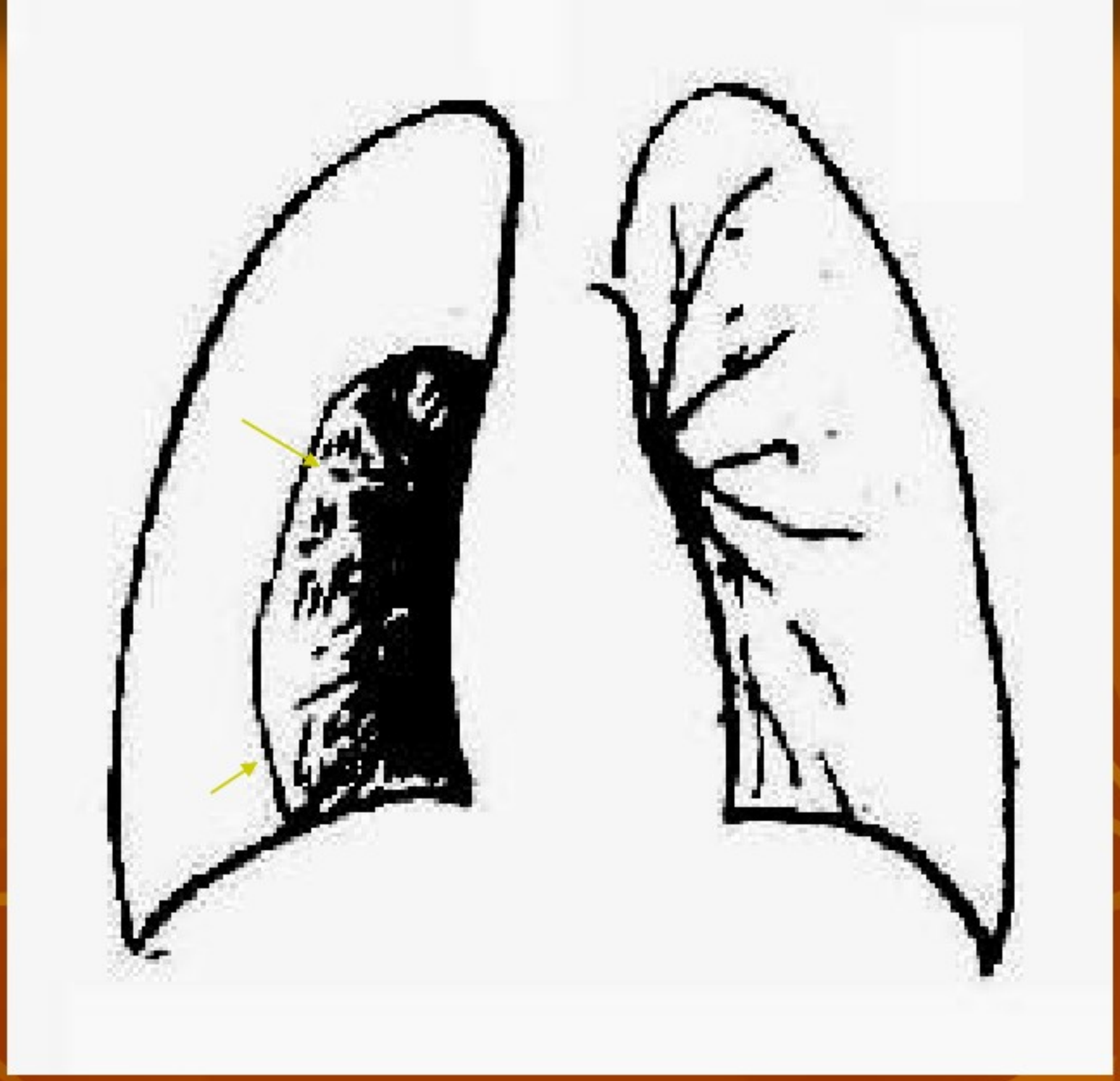

- 气胸--气体进入胸膜腔，肺组织被压缩。

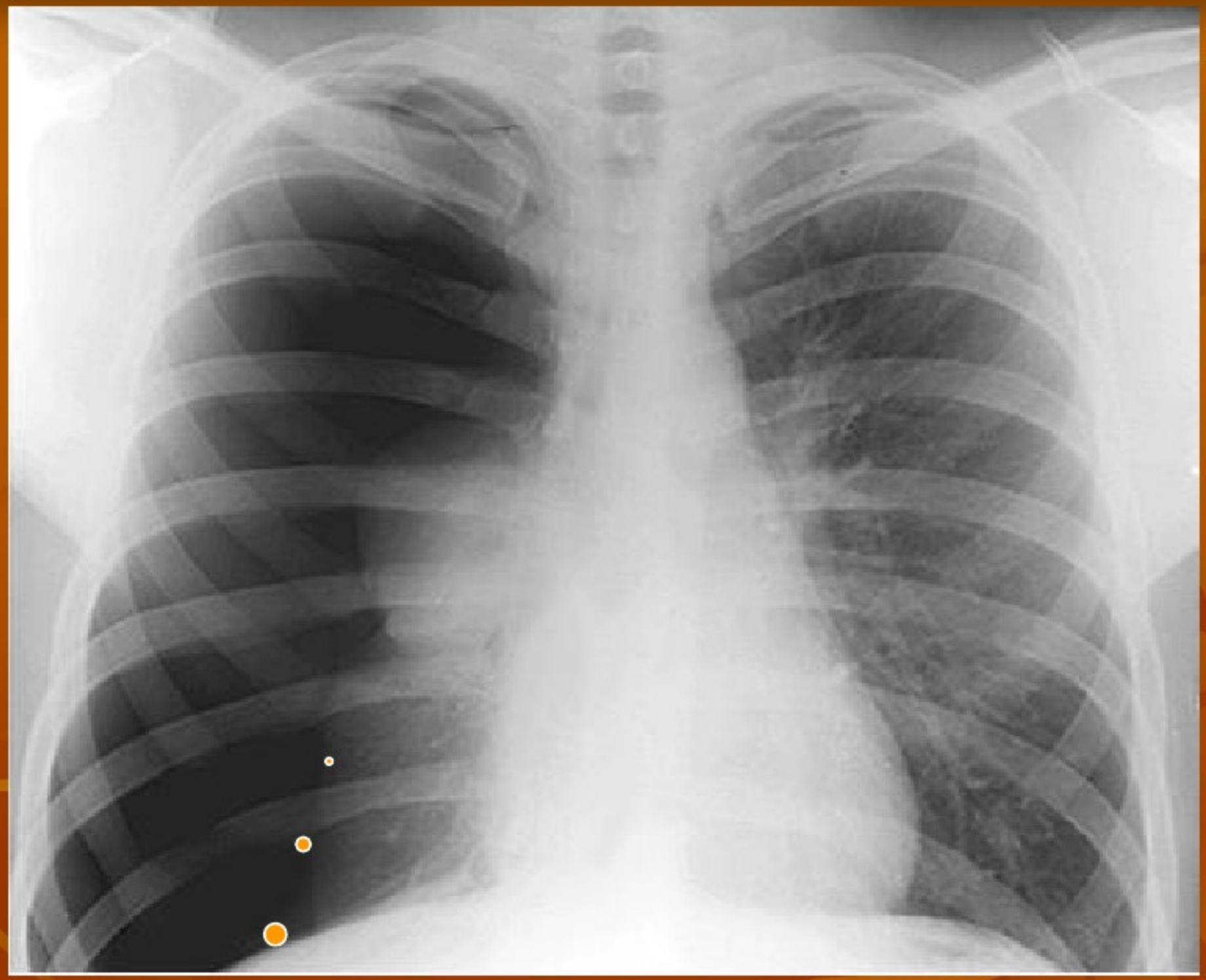

压缩肺边缘

气胸

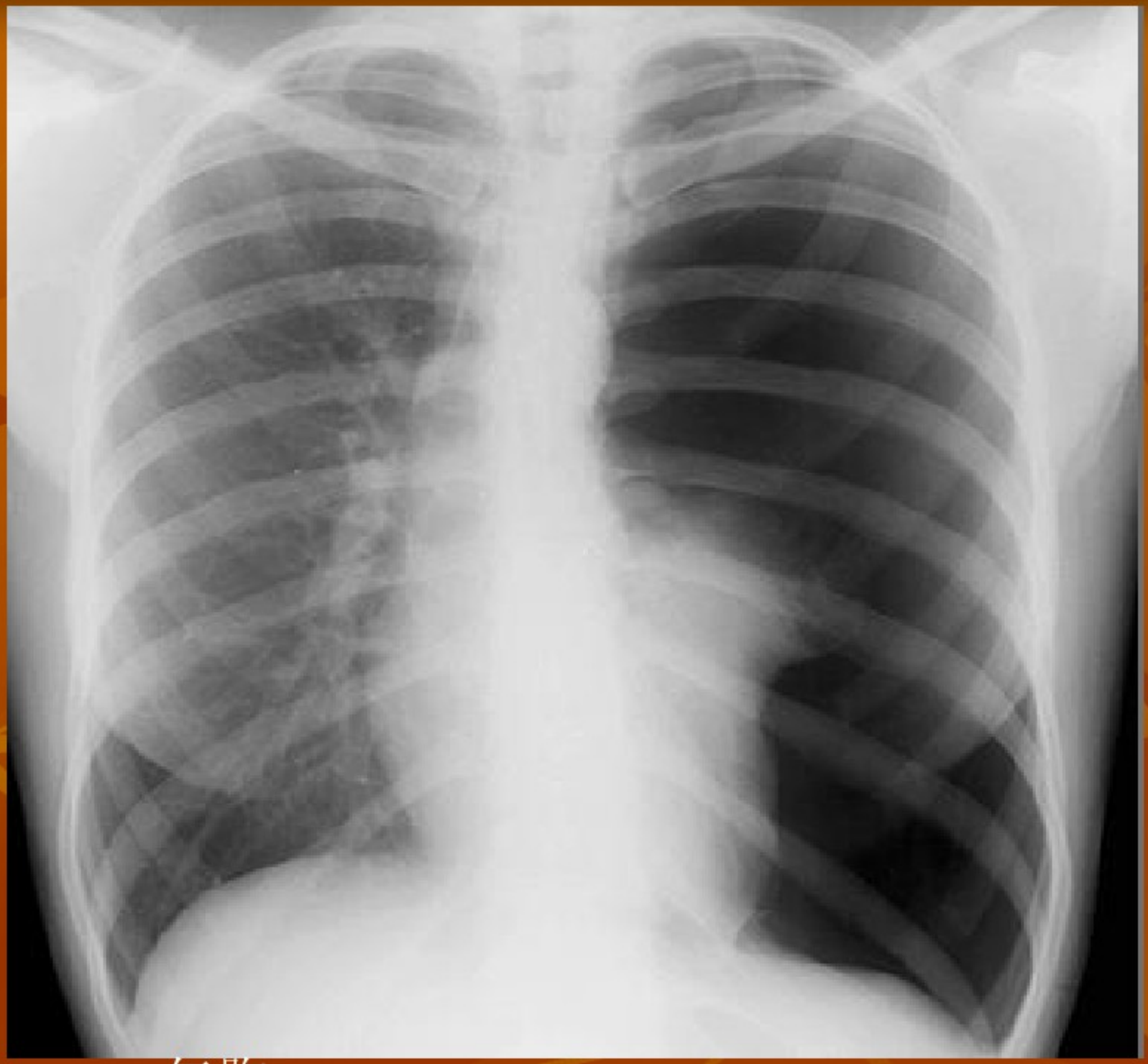

气胸

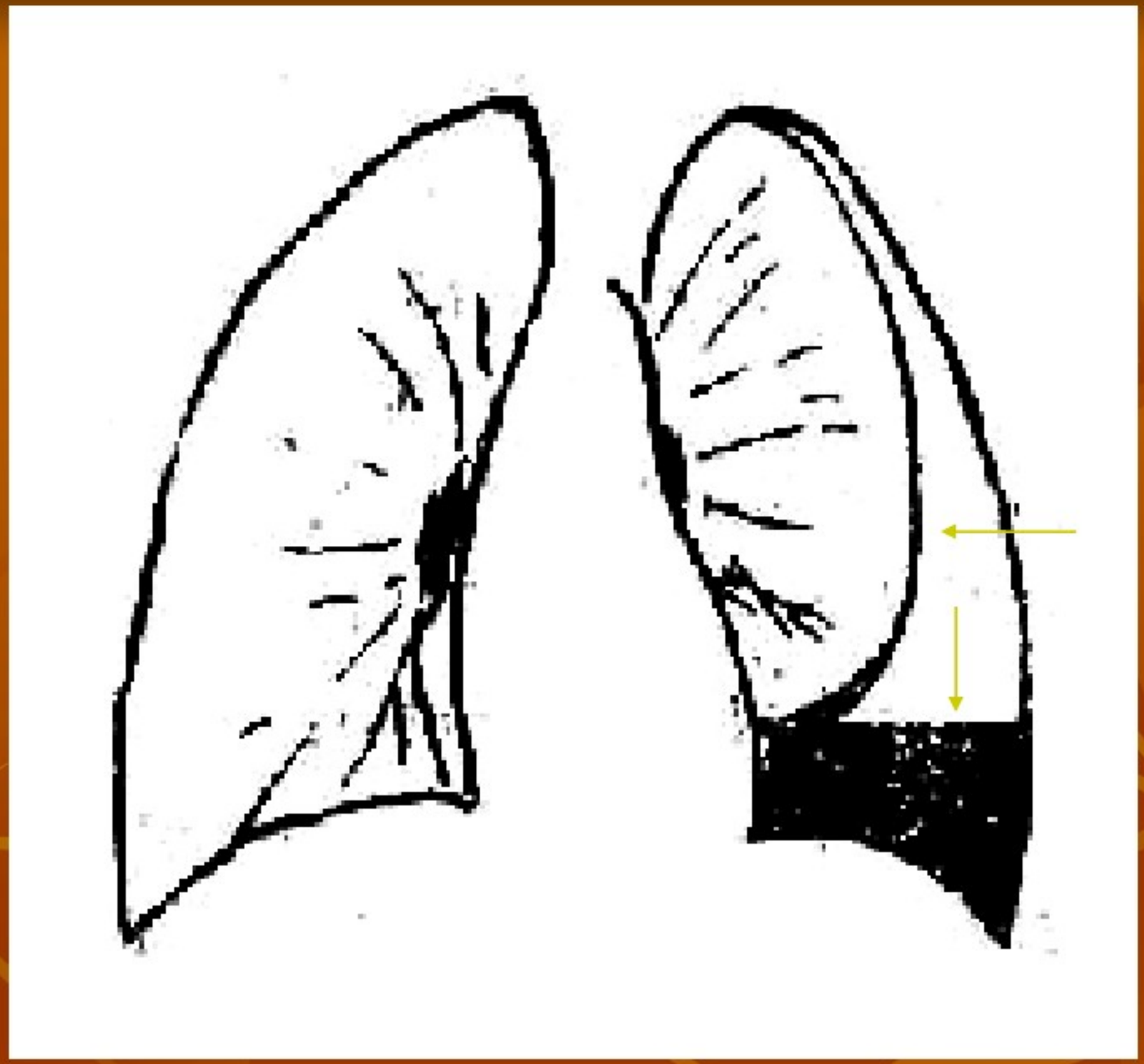

液气胸： 胸膜腔内液体与气体同时存在

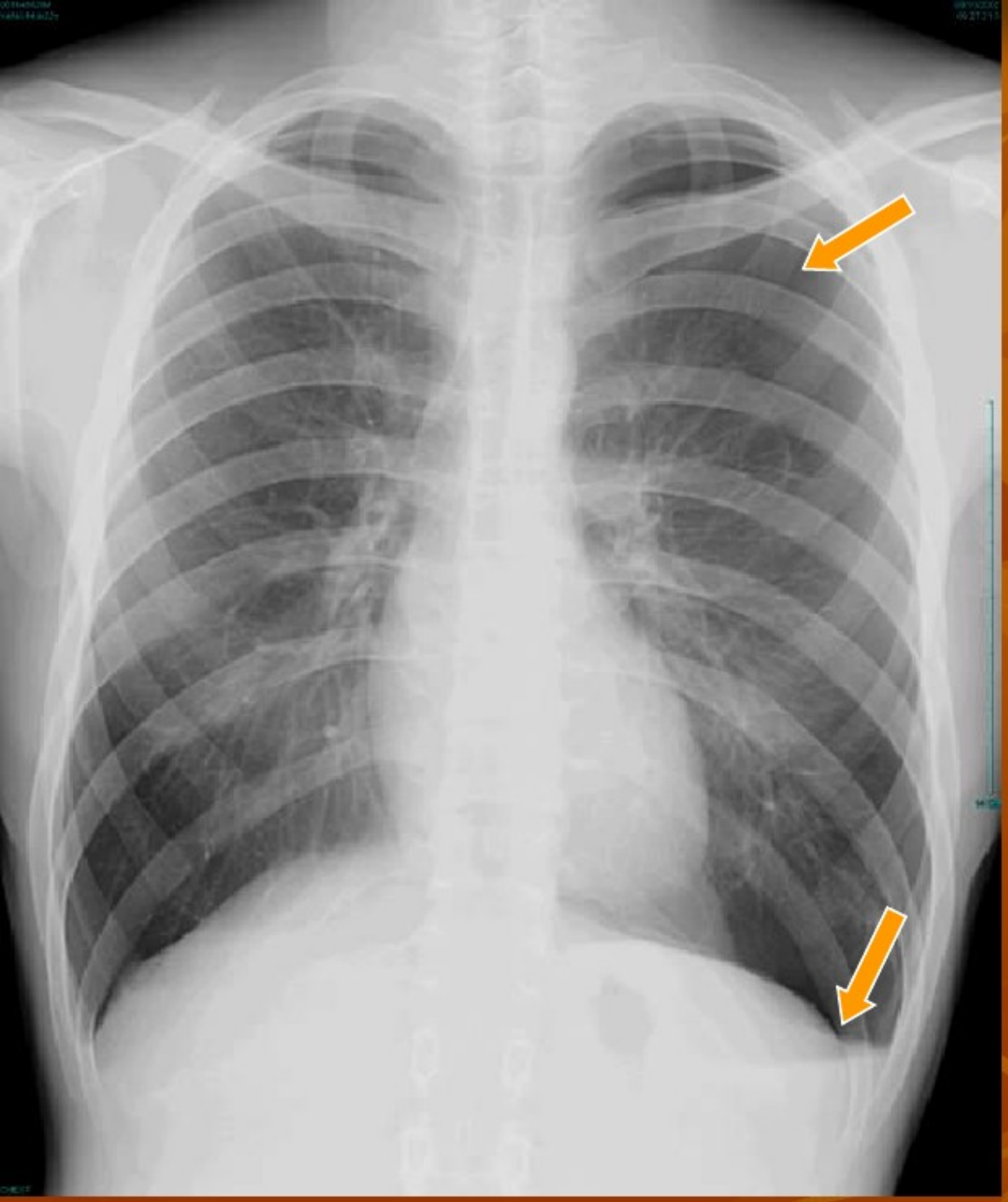

液气胸

胸膜肥厚、粘连、钙化

炎性纤维素渗出、肉芽组织增生，外伤出血机化均可引起~。常见于结核性胸膜炎、脓胸、出血机化

胸膜肥厚、粘连、钙化

影像表现：

- 轻度时，表现为患侧膈肋角变钝，膈肌运动受限，膈肌变为平直
- 重度时患侧肺野密度增高，胸廓塌陷，肋间隙变窄，沿胸廓内缘可见带状阴影，有时纵隔向患侧移位及脊柱侧弯等
- 钙化时，表现为片状、不规则的点状或条状钙化影，有时包绕肺表面呈壳状与骨性胸廓之间有一透亮间隙



胸膜肥厚钙化



胸膜肥厚钙化

胸腔积液

- 游离性：少量　中等量　大量
- 局限性：
  - 包裹性积液
  - 叶间积液
  - 肺底积液
  - 纵隔包裹性积液

胸腔积液

游离性胸腔积液影像表现：

- 1、少量（300ml）：
  - ☞ 患侧膈肋角变钝
  - ☞ 深呼吸气时，可随呼吸上下运动
  - ☞ 侧卧水平透照时，可见沿侧胸壁内缘的带状密度增高影
  - ☞ B超、CT、MRI对少量积液敏感

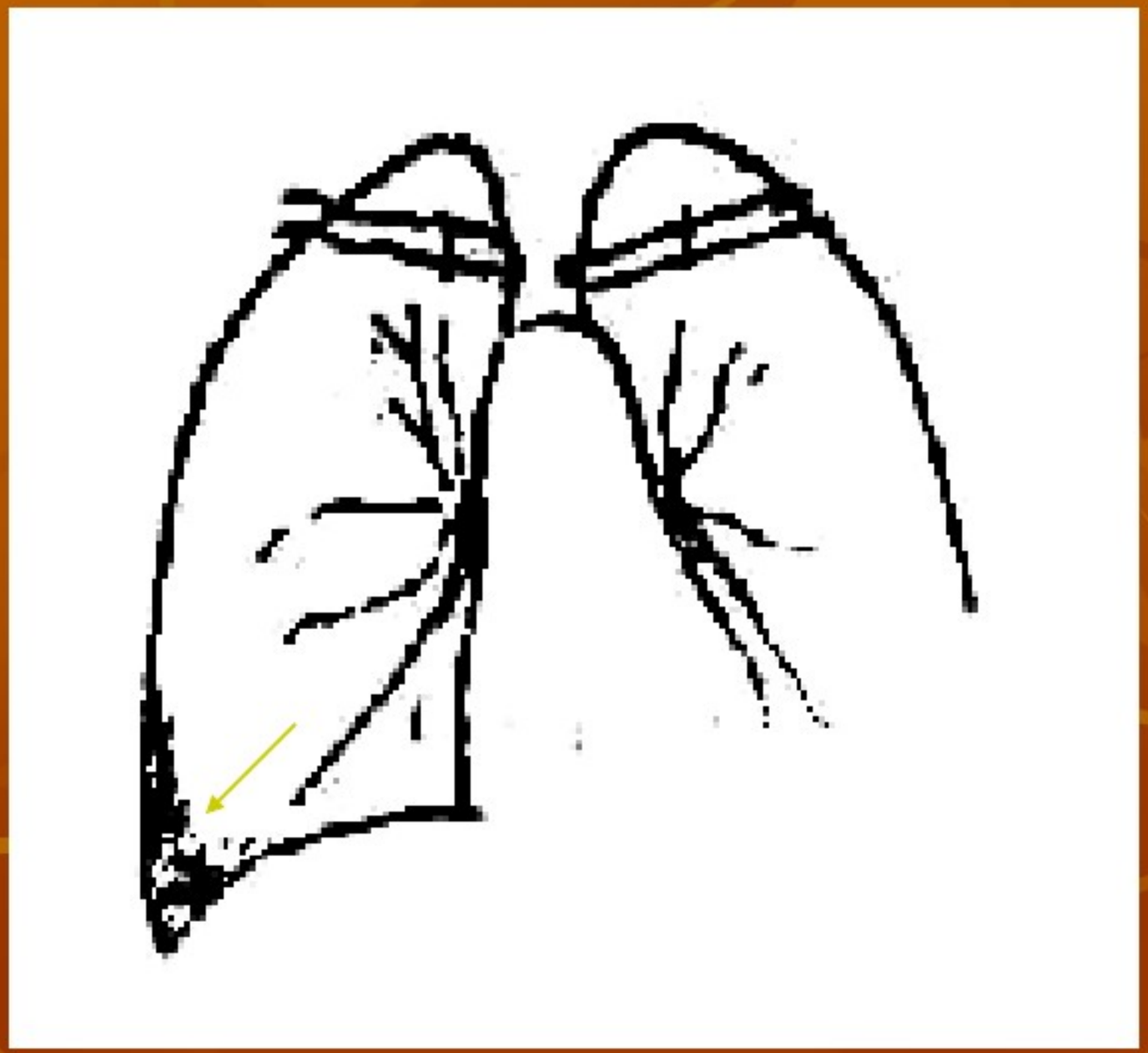

少量游离性胸腔积液-患侧膈肋角变钝。

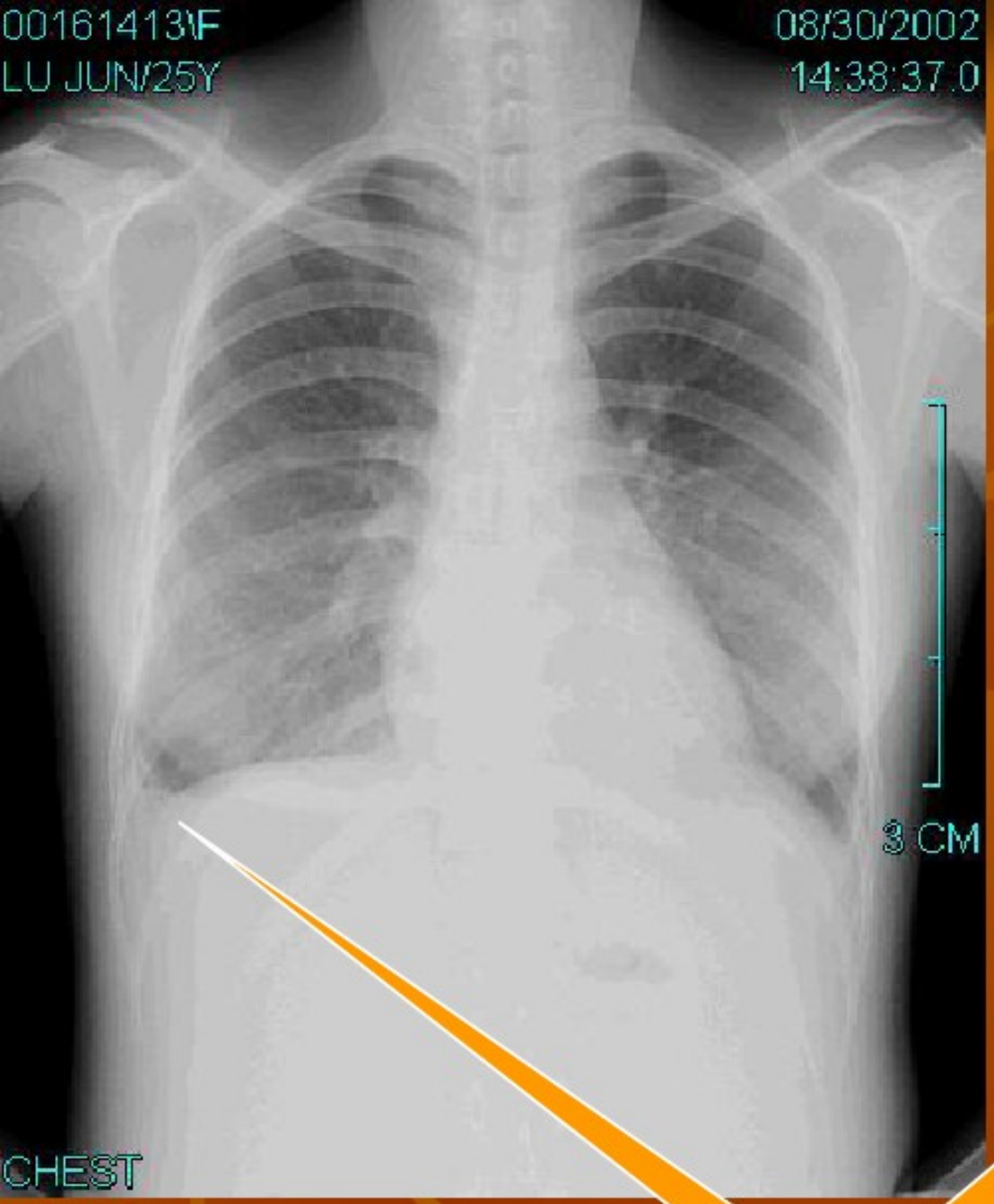
00161413\F
08/30/2002
LU JUN/25Y
14:38:37.0
3 CM
CHEST


00161413\F
08/30/2002
LU JUN/25Y
14:39:05.0
3 CM
CHEST

胸腔积液

胸腔积液

2、中等量积液表现：

- ☞ 患侧肺野下部呈外高内低边缘模糊的弧线反抛物线影，密度外高内低，上低下高。
- ☞ 膈肋角消失，膈肌界限不清；
- ☞ 纵隔向对侧移位

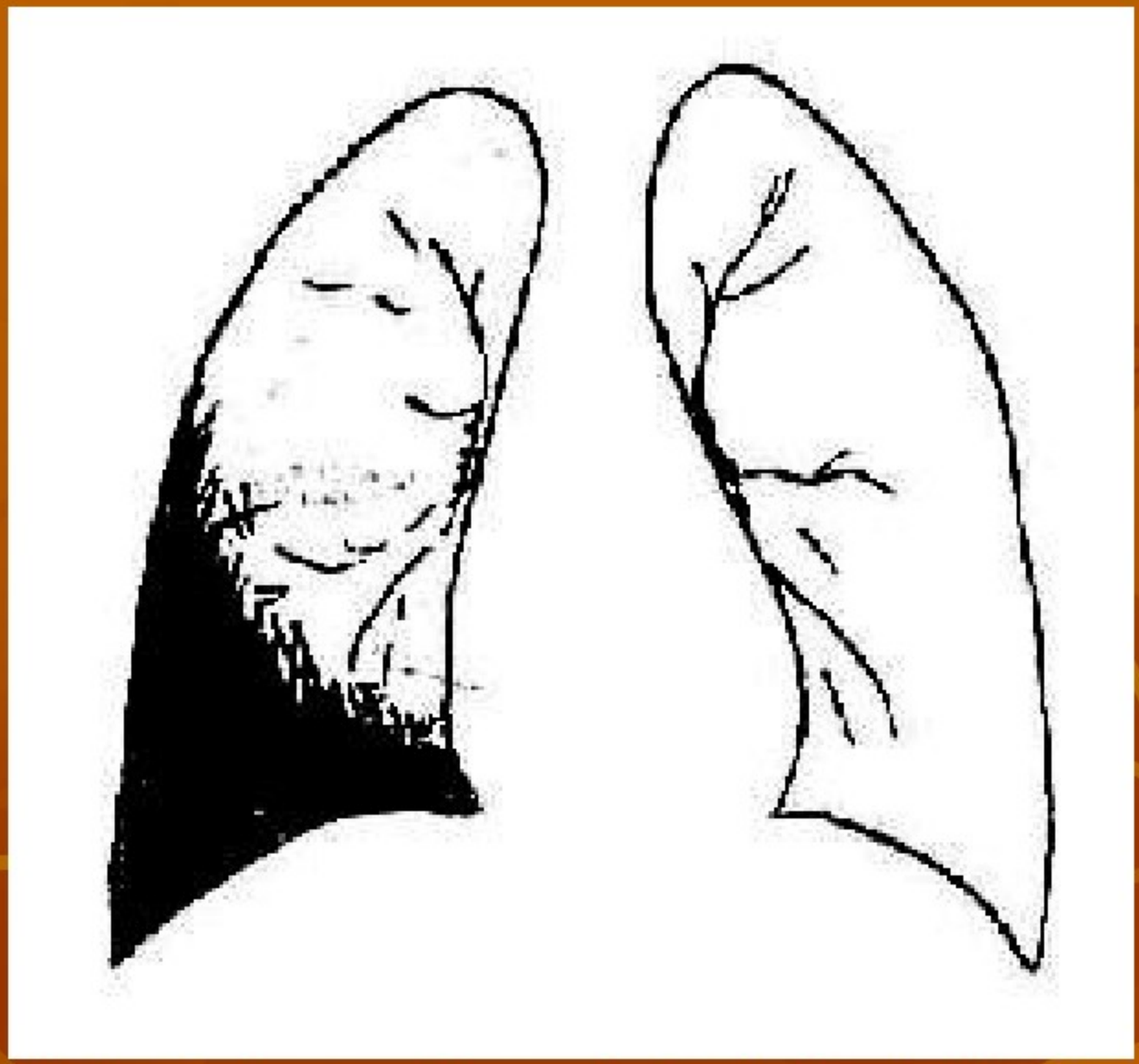

中量游离性胸腔积液-外高内低边缘模糊的弧线影。

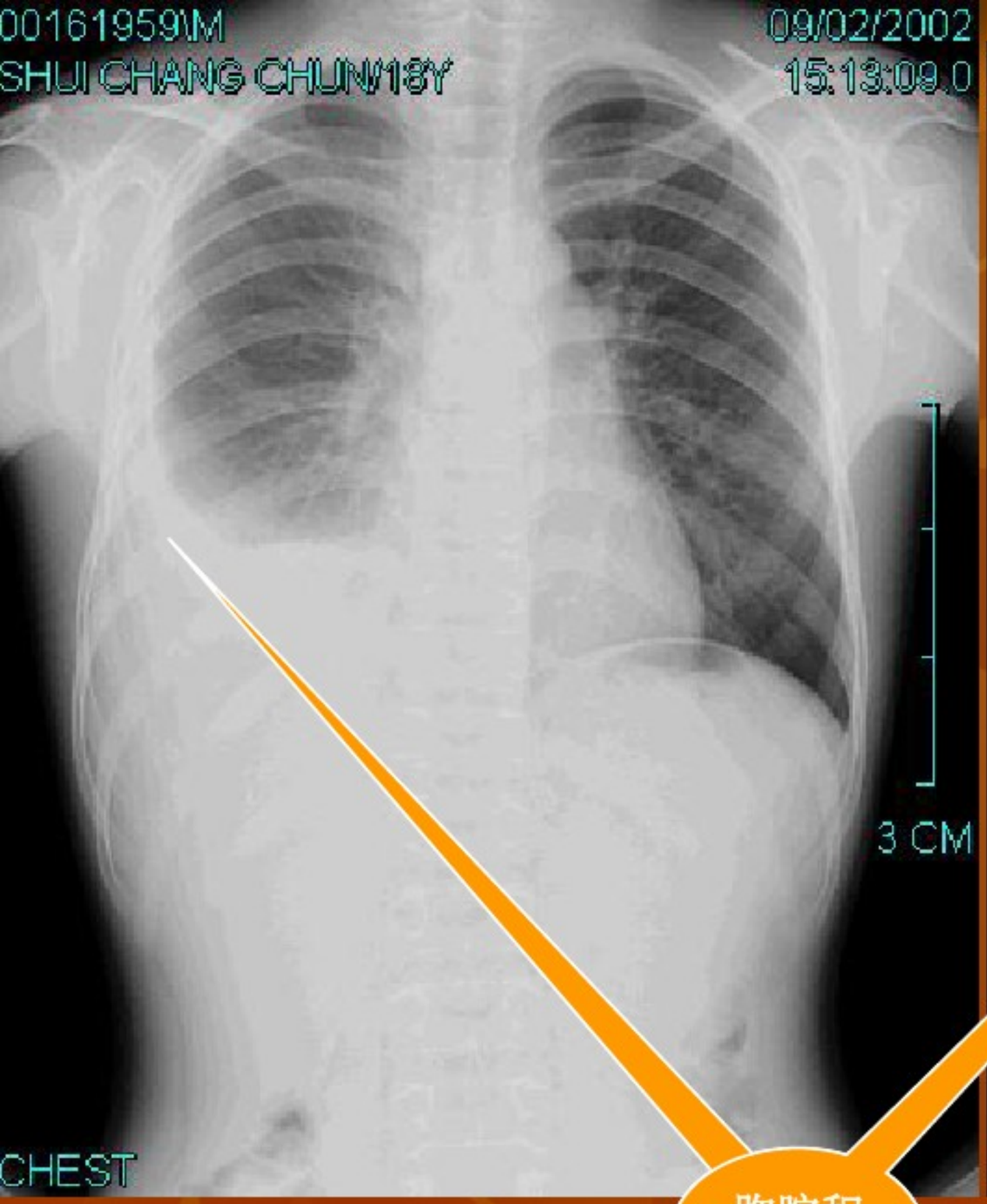
00161959\M
09/02/2002
SHUI CHANG CHUN/18Y
15:13:09.0
3 CM
CHEST


00161959\M
09/02/2002
SHUI CHANG CHUN/18Y
15:13:40.0
3 CM
CHEST

胸腔积液

胸腔积液

3、大量胸腔积液影像表现：

- ☞ 患侧肺野密度呈均匀一致性增高影
- ☞ 纵隔向对侧移位
- ☞ 肋间隙增宽
- ☞ 横膈下降

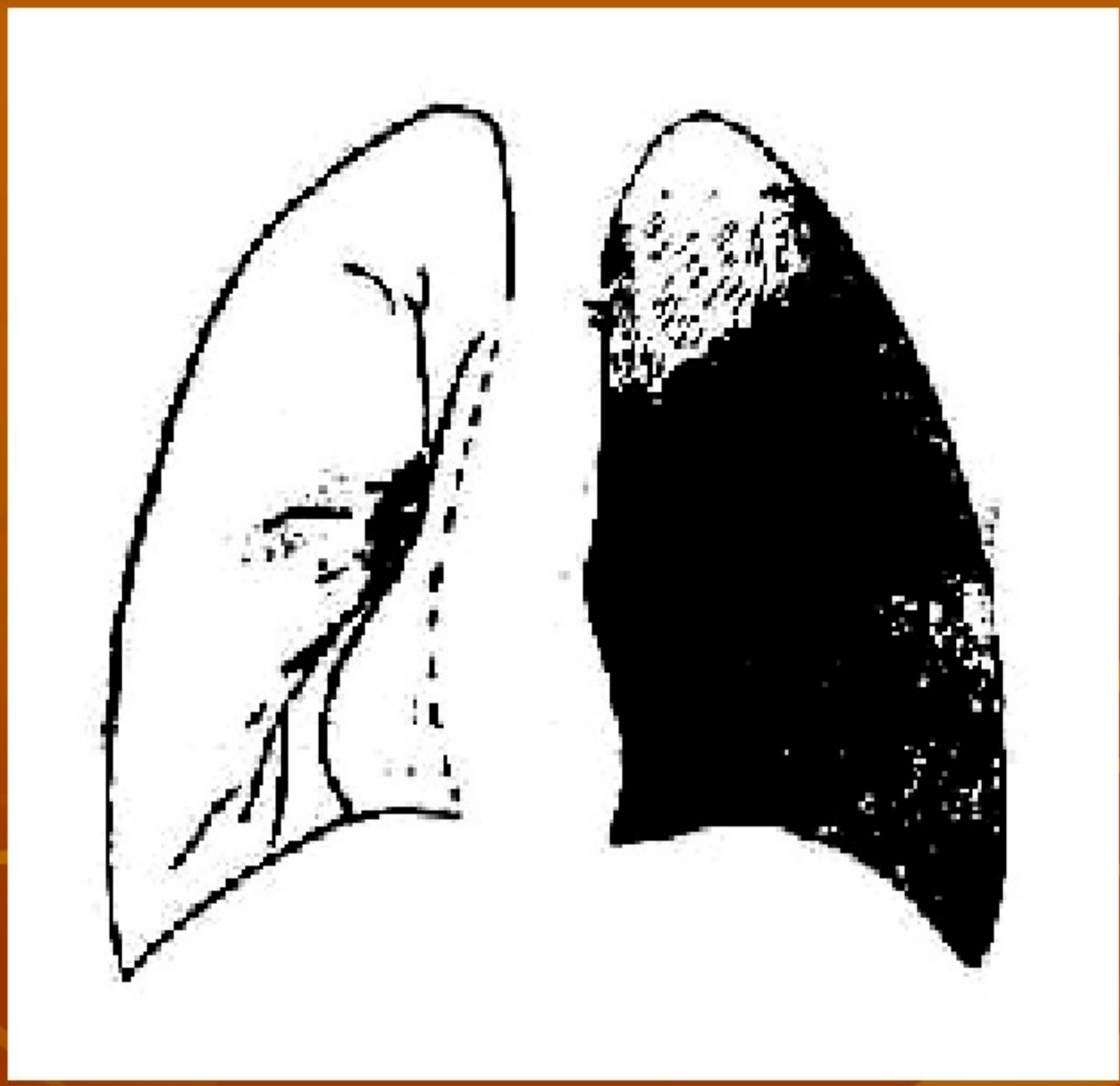

大量胸腔积液--患侧肺野呈均匀一致性增高影

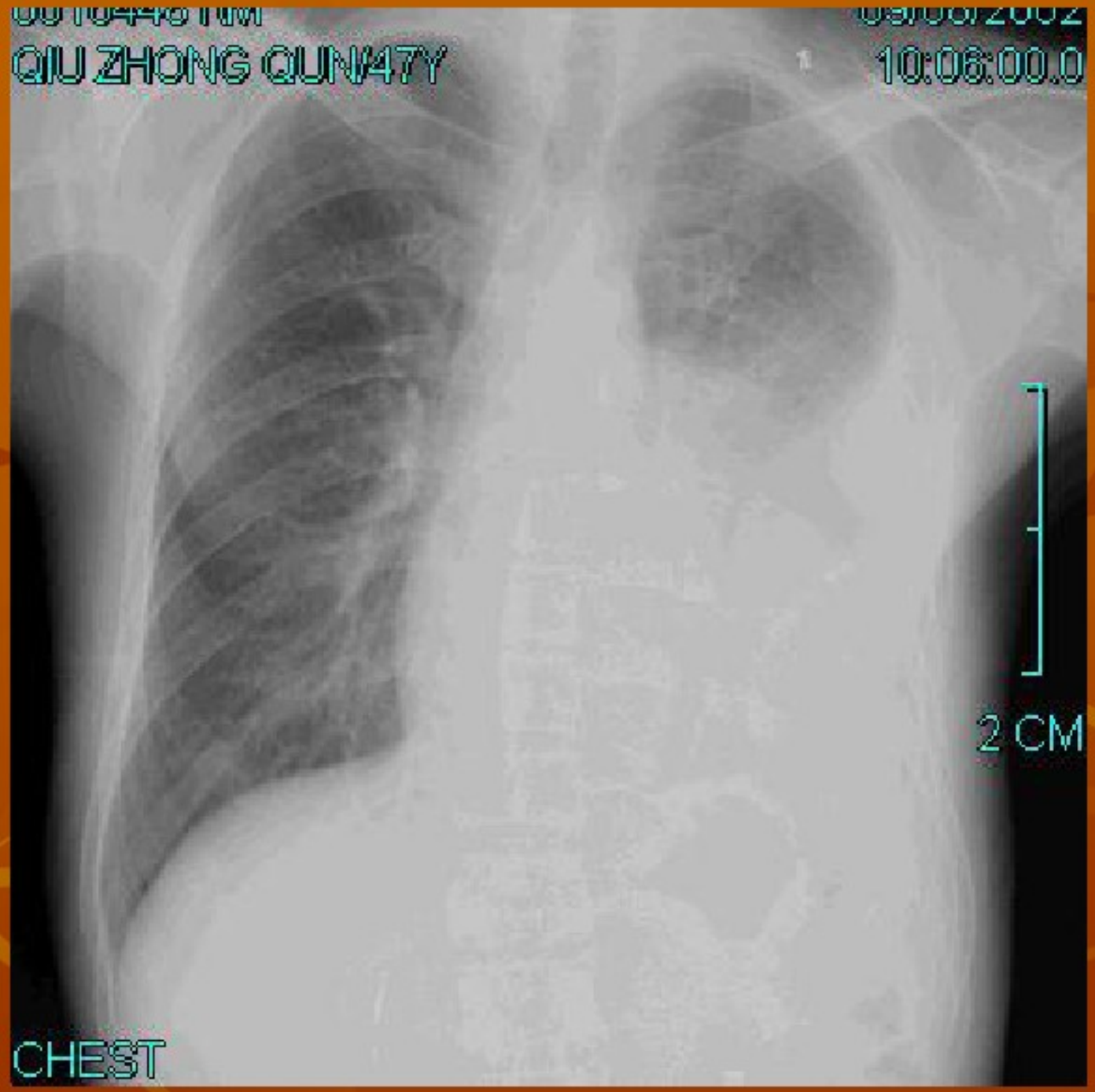

大量胸腔积液

测试




47才


右











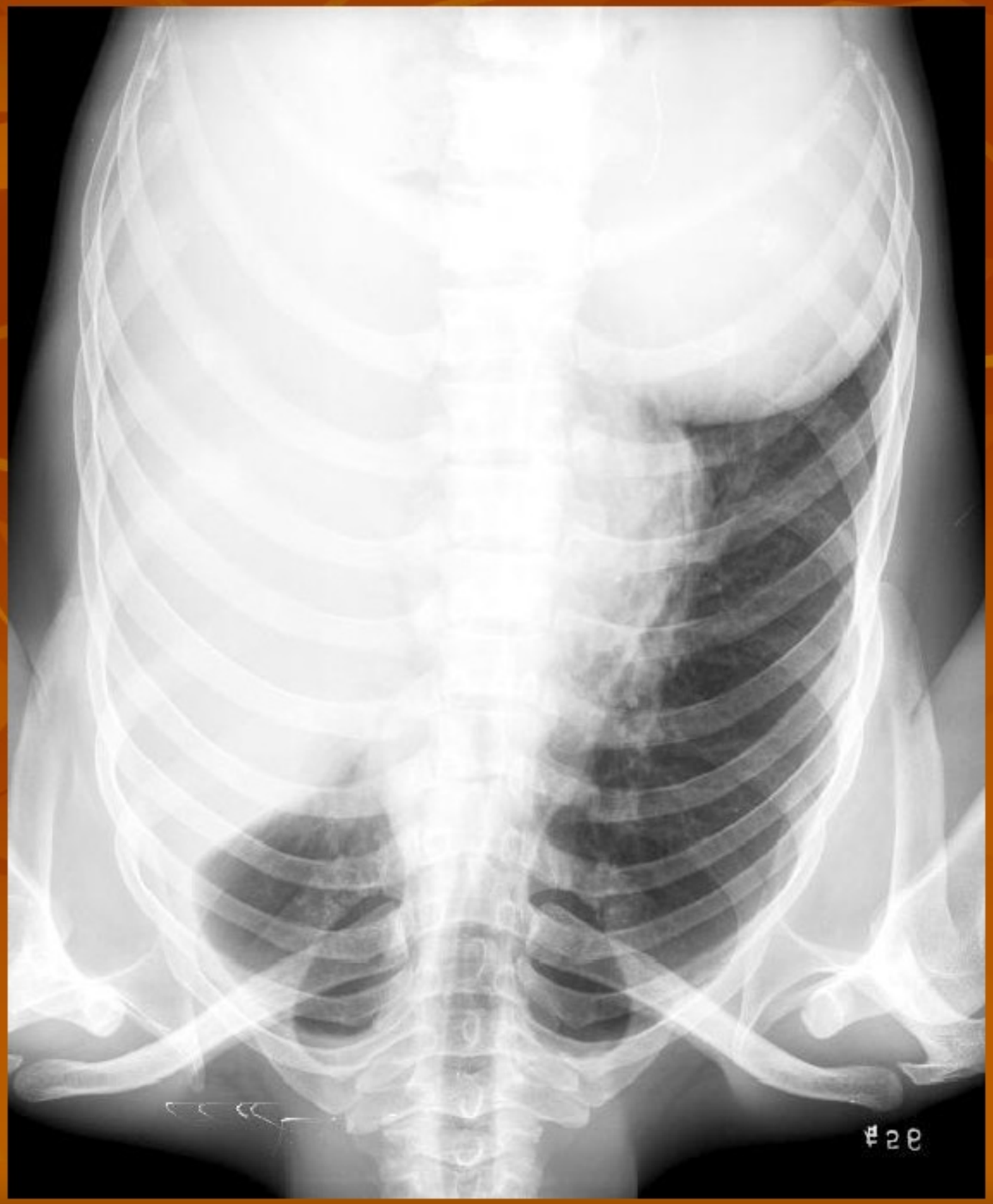

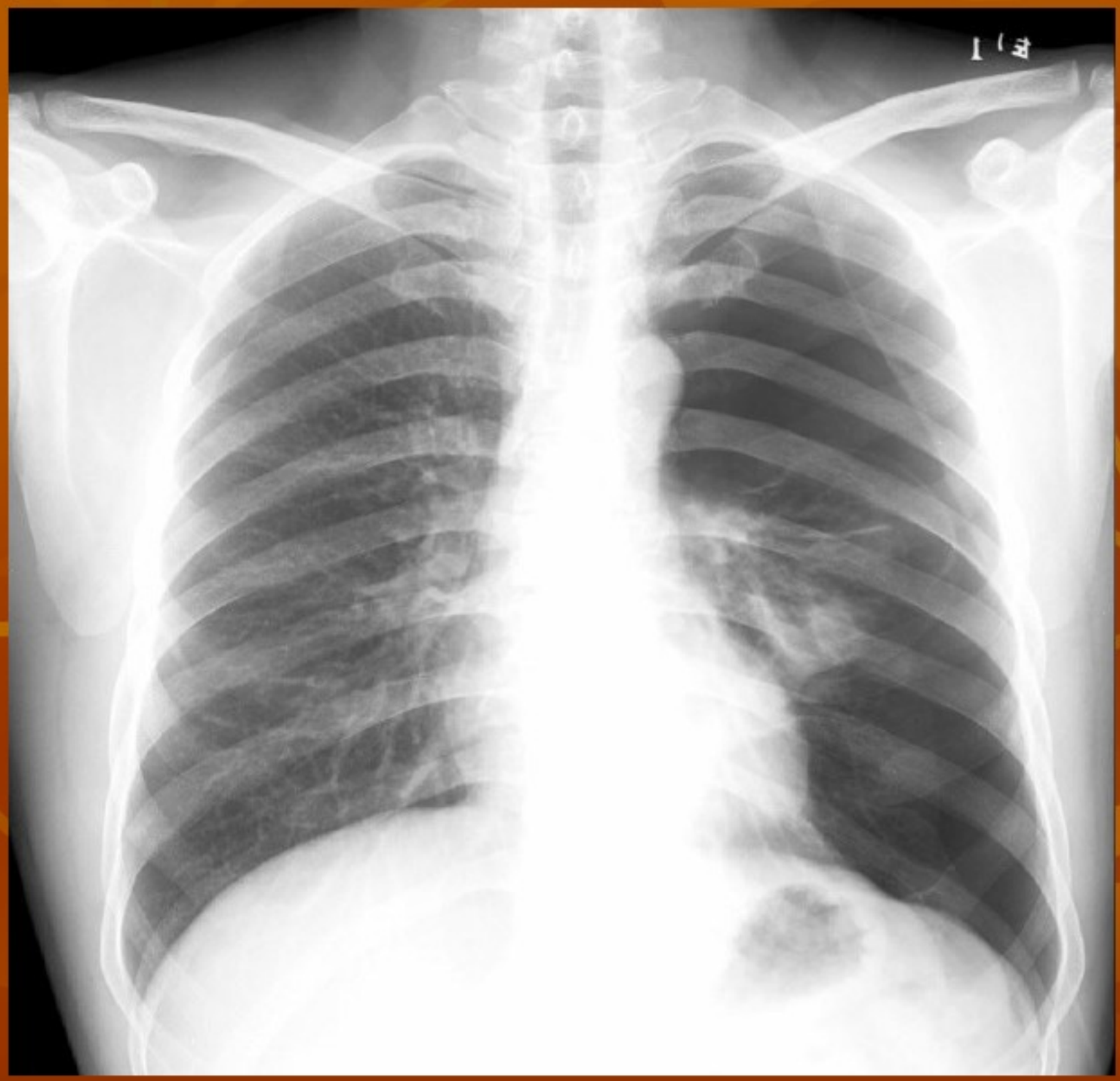

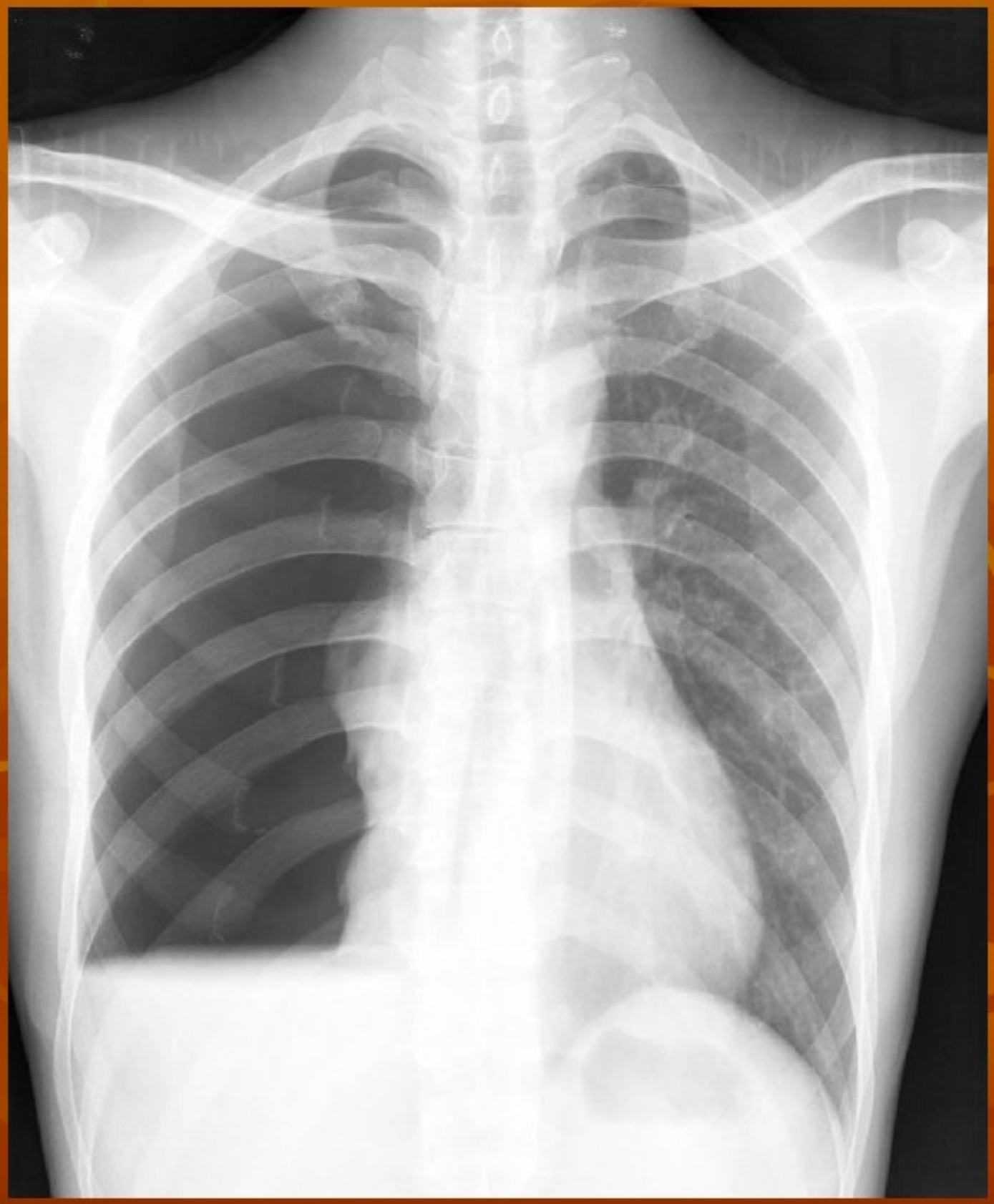

谢谢