武汉协和医院中枢神经系统影像诊断

一、检查方法

1、CT扫描

平扫： 显示肿瘤、出血、梗塞、感染、畸形。

增强： 显示平扫不能显示的等密度病变。

确定病变性质。

显示病变大小、形态、数目。

确定病变的部位及解剖关系。

分辨肿瘤与水肿。

2、MR扫描

平扫：显示肿瘤、出血、梗塞、感染、畸形。

增强：显示平扫不能显示的等信号病变。

进一步明确病变性质。

准确显示病变大小、形态、数目。

分辨肿瘤与水肿。

显示病变的部位及解剖关系。

MRA：显示血管性病变如动脉瘤、A-V-M等。

3、DSA

显示血管性病变如动脉瘤、A-V-M、肿瘤血供等。

二、正常表现

（一） CT表现

1、**脑白质**：密度稍低于灰质，CT值20-30Hu。

2、**脑灰质**：密度稍高于白质，CT值30-40Hu。

3、**脑室脑池**：呈低密度，CT值0-10Hu。

4、**颅　骨**：　呈高密度，CT值>250Hu。

5、**生理钙化**：点片状致密影。CT值>60Hu。

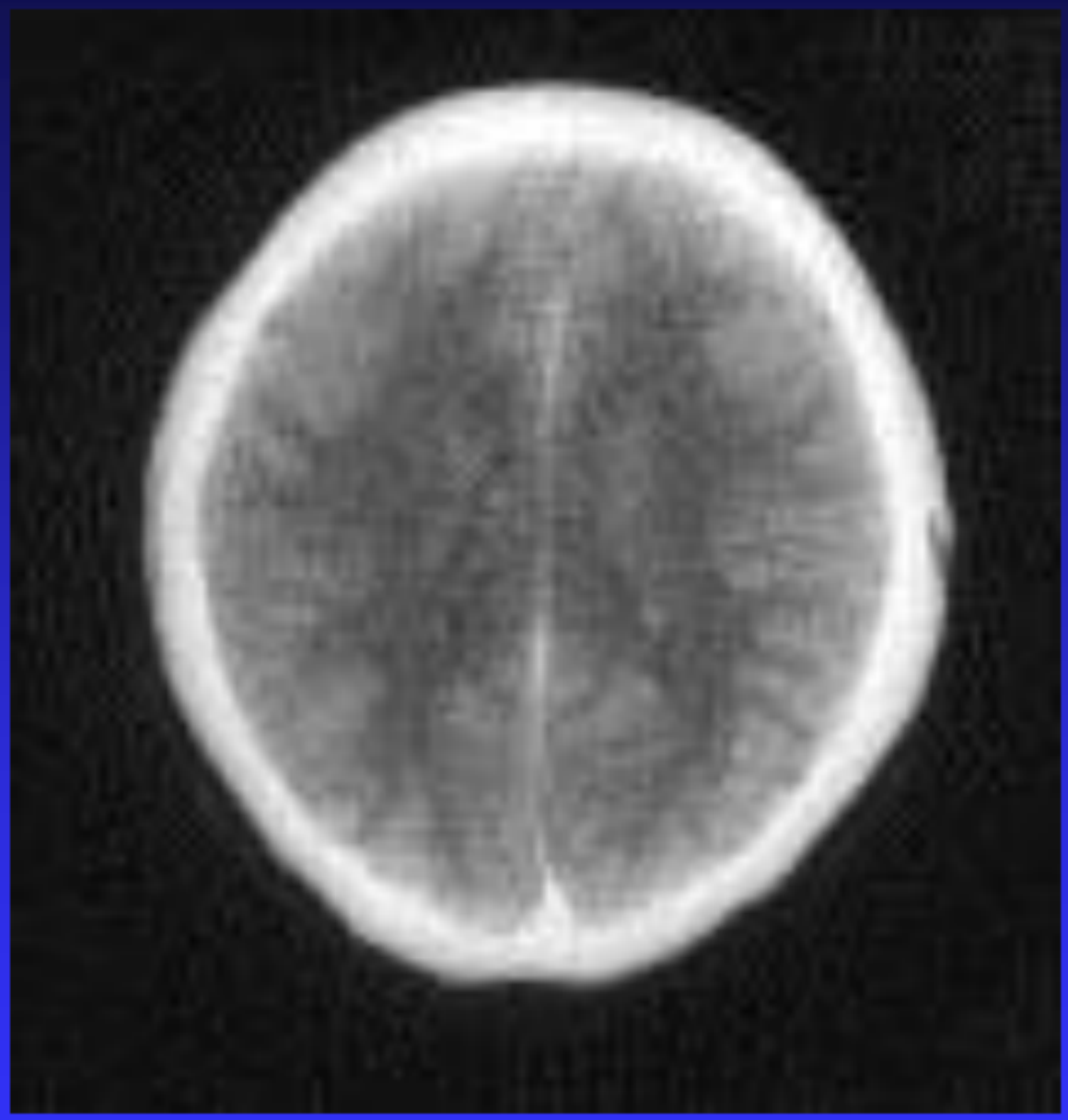

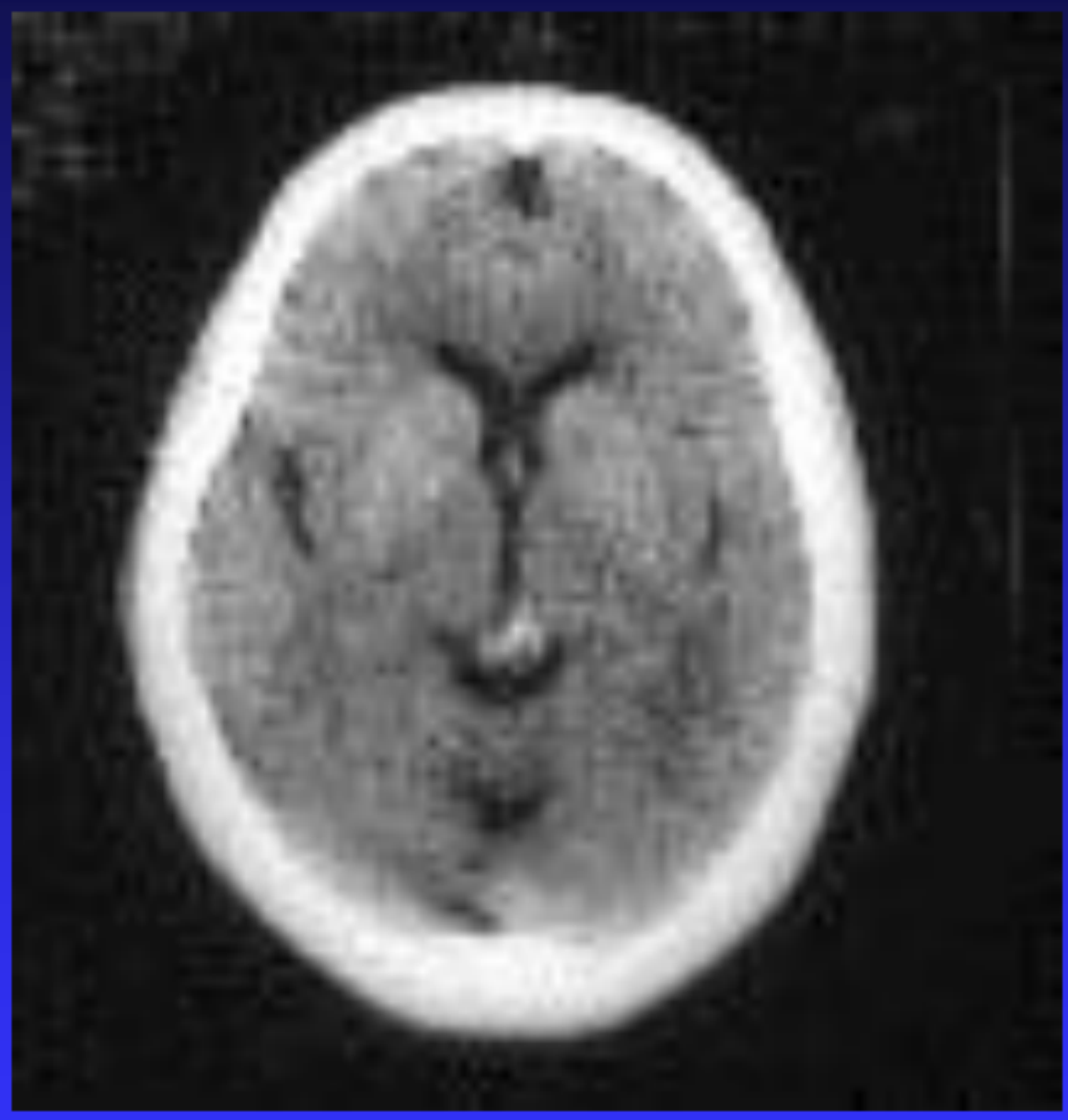

（二）MR表现

1、**形态表现**：MR矢状位、冠状位、横断位可清楚显示脑部与脊髓的形态结构，如灰白质、脑室、脑裂、脑干、脑血管、脑垂体等。其效果可与大体标本媲美。

2、MR信号表现

	脑白质	脑灰质	脑脊液	脂肪	颅板	脑障	脑膜	血管	钙化
T_1WI	高	中	低	高	低	高	低	低	低
T_2WI	低	中	高	中	低	中	低	低	低

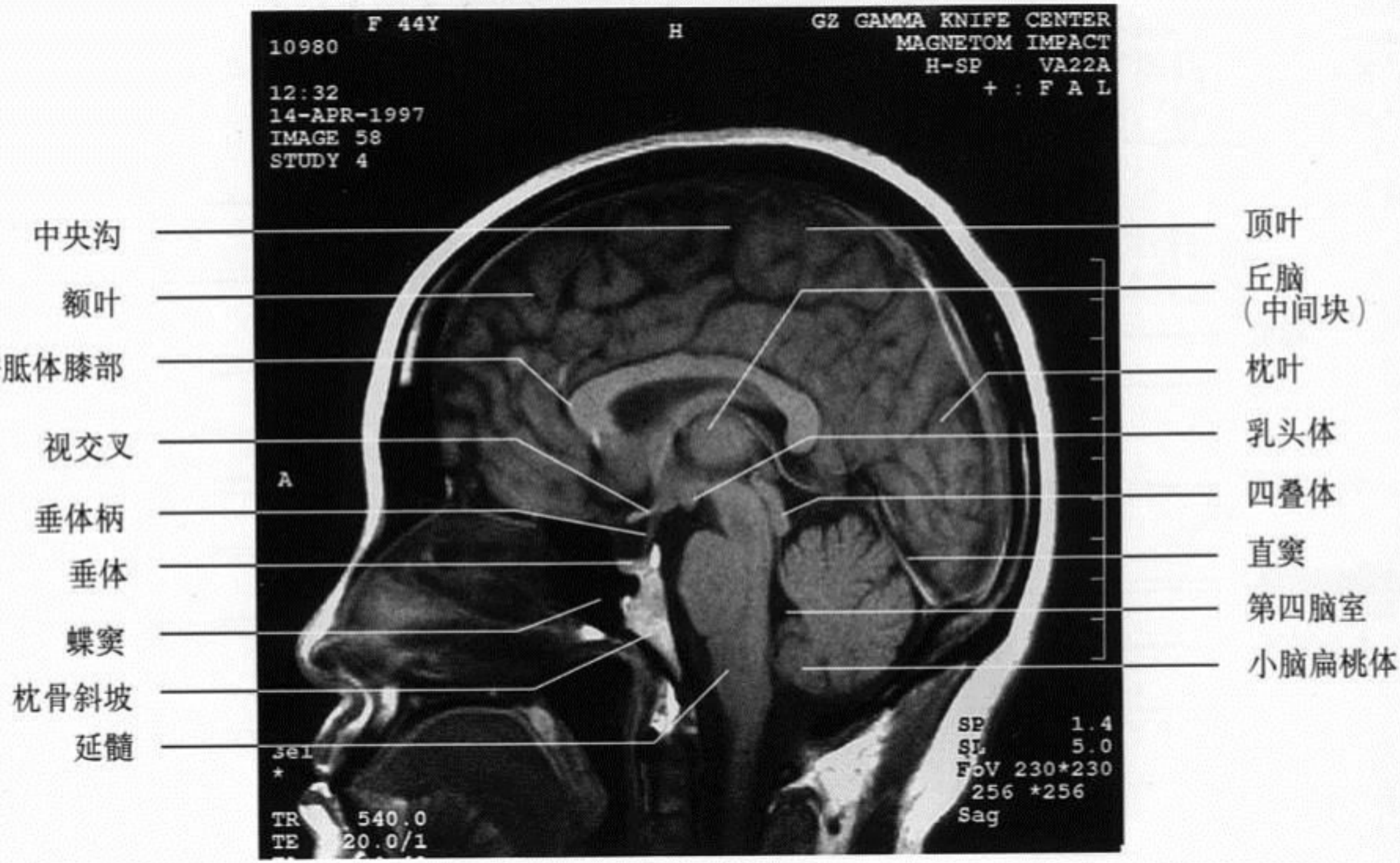
F 44Y
10980
12:32
14-APR-1997
IMAGE 58
STUDY 4
H
GZ GAMMA KNIFE CENTER
MAGNETOM IMPACT
H-SP VA22A
+ : F A L
A
SP 1.4
SL 5.0
FoV 230*230
256 *256
Sag
TR 540.0
TE 20.0/1
中央沟
额叶
胼胝体膝部
视交叉
垂体柄
垂体
蝶窦
枕骨斜坡
延髓
顶叶
丘脑
（中间块）
枕叶
乳头体
四叠体
直窦
第四脑室
小脑扁桃体

A. 正中矢状层面

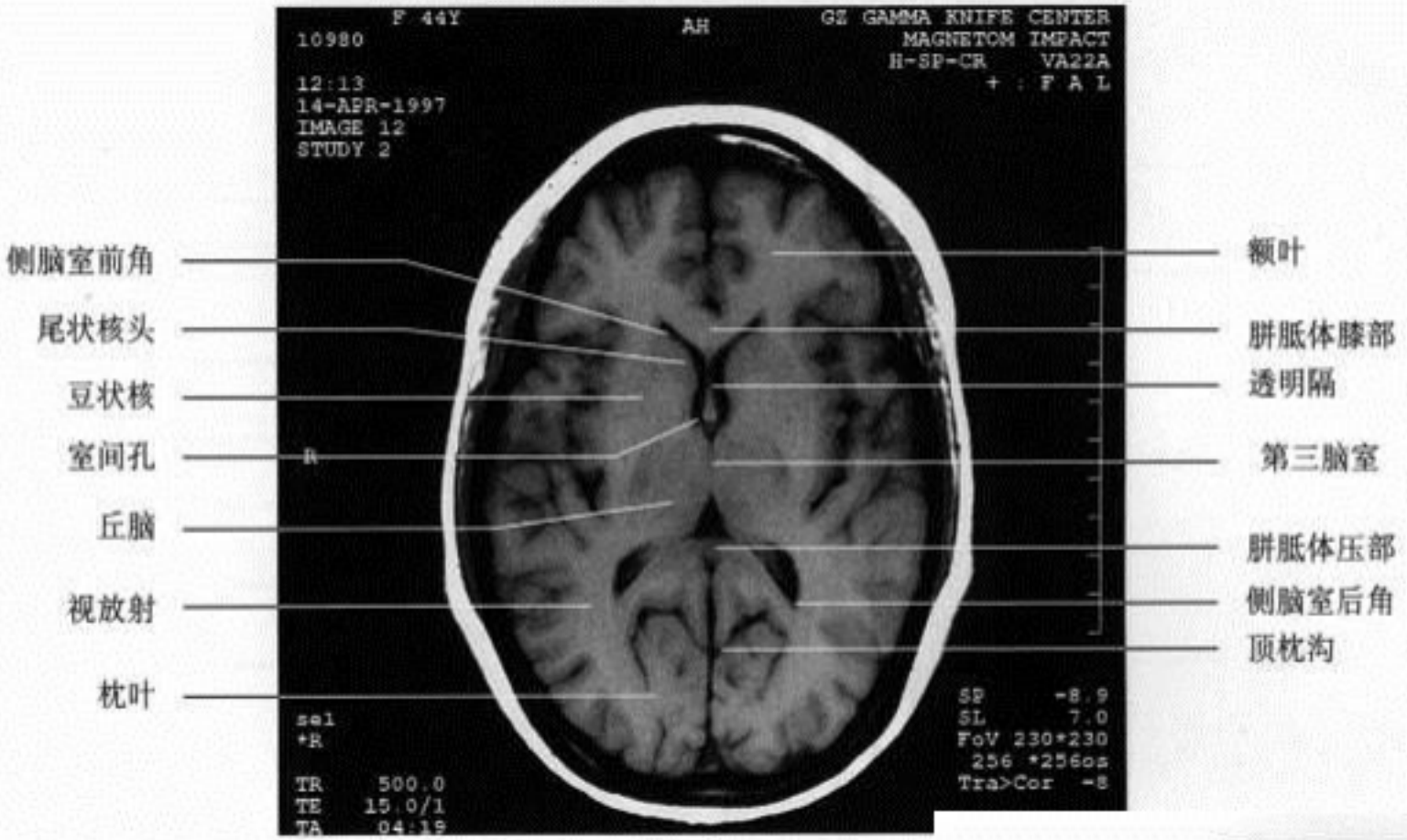

A. 基底节区层面 T_1WI

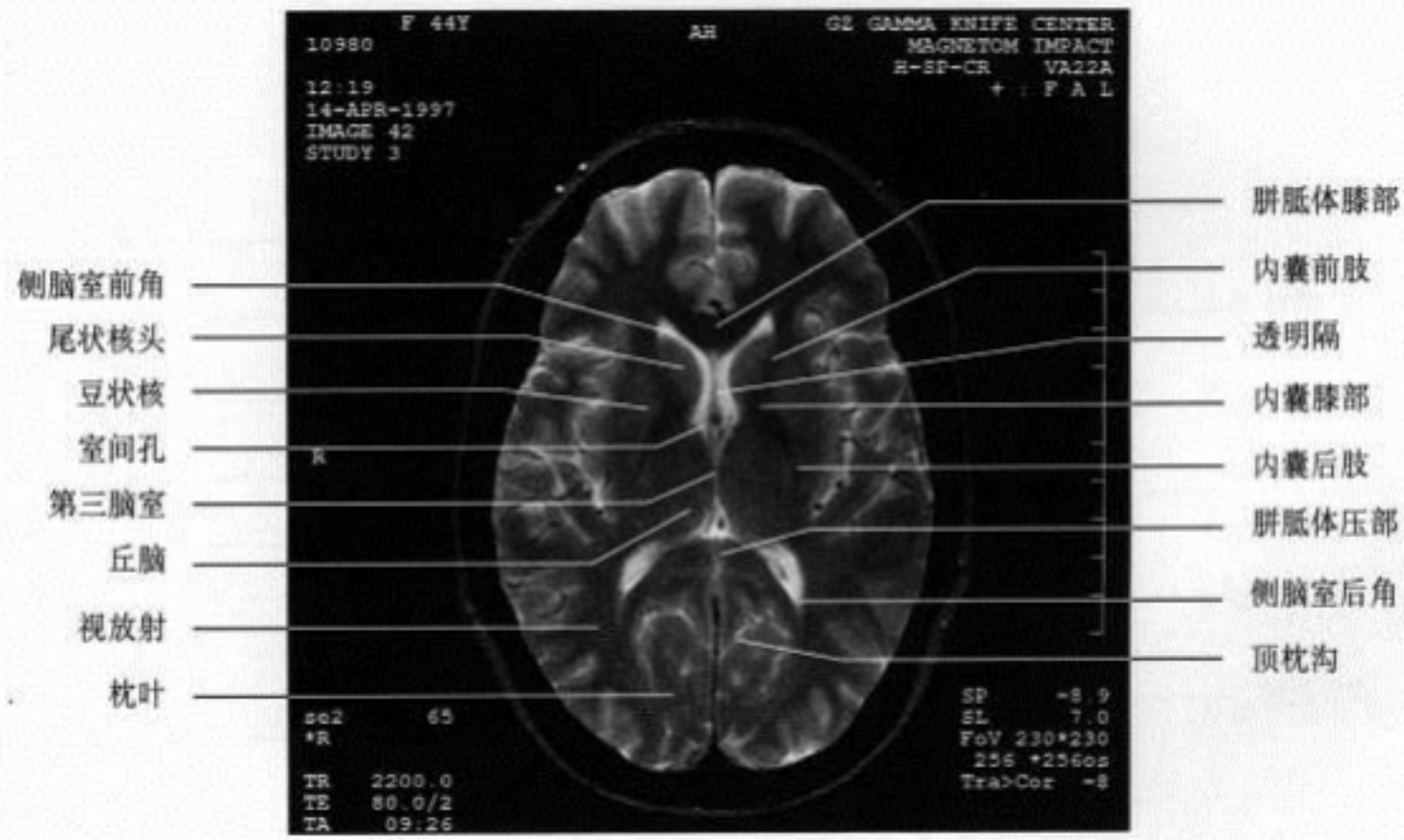

B. 基底节区层面 T_2WI

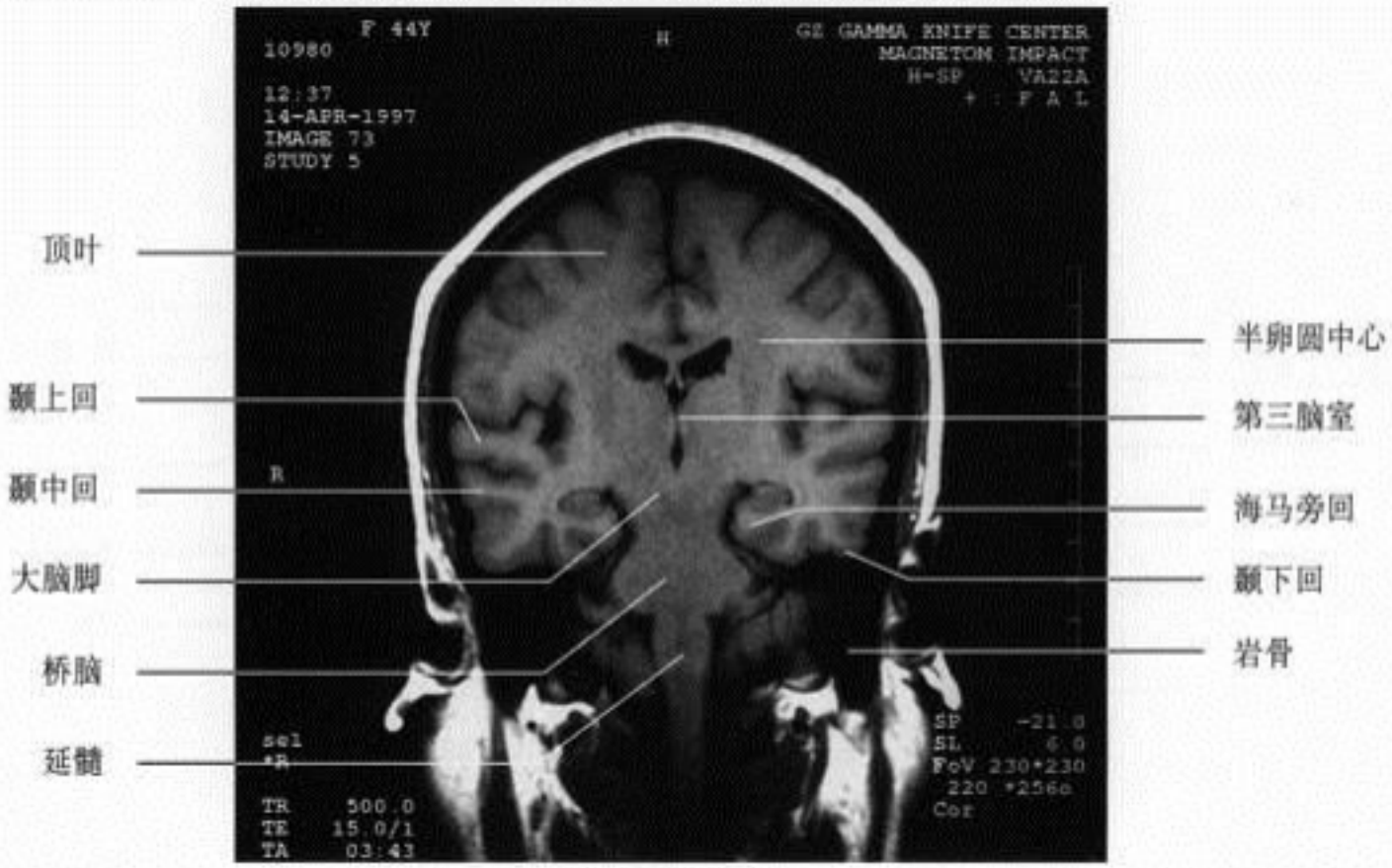

A. 脑干层面

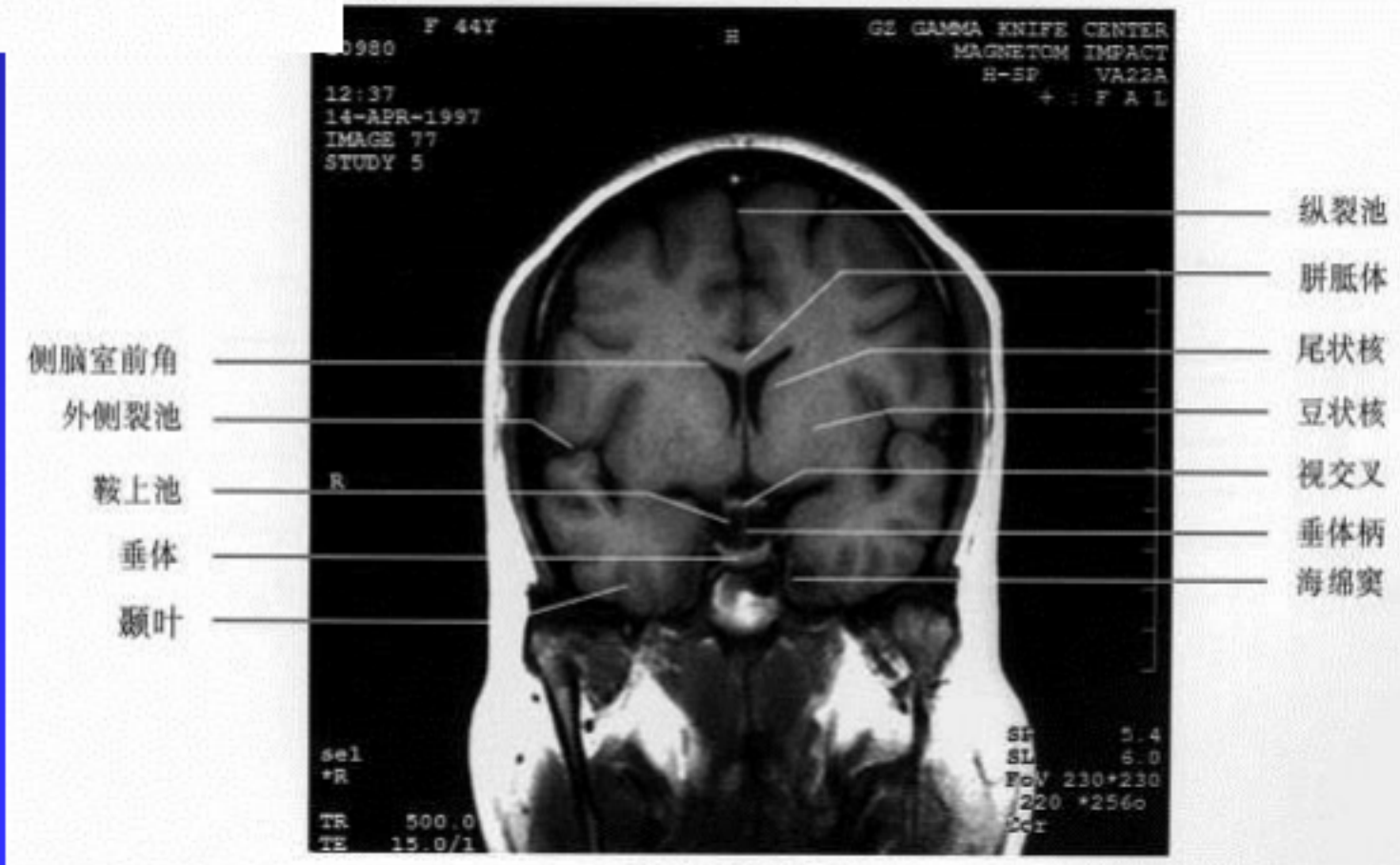

B. 视交叉层面

（三）DSA表现

正常脑动脉（大脑中、前动脉）由粗到细、分支均称、走行自然、边缘光滑、两侧对称、位置恒定，与脑叶对应。

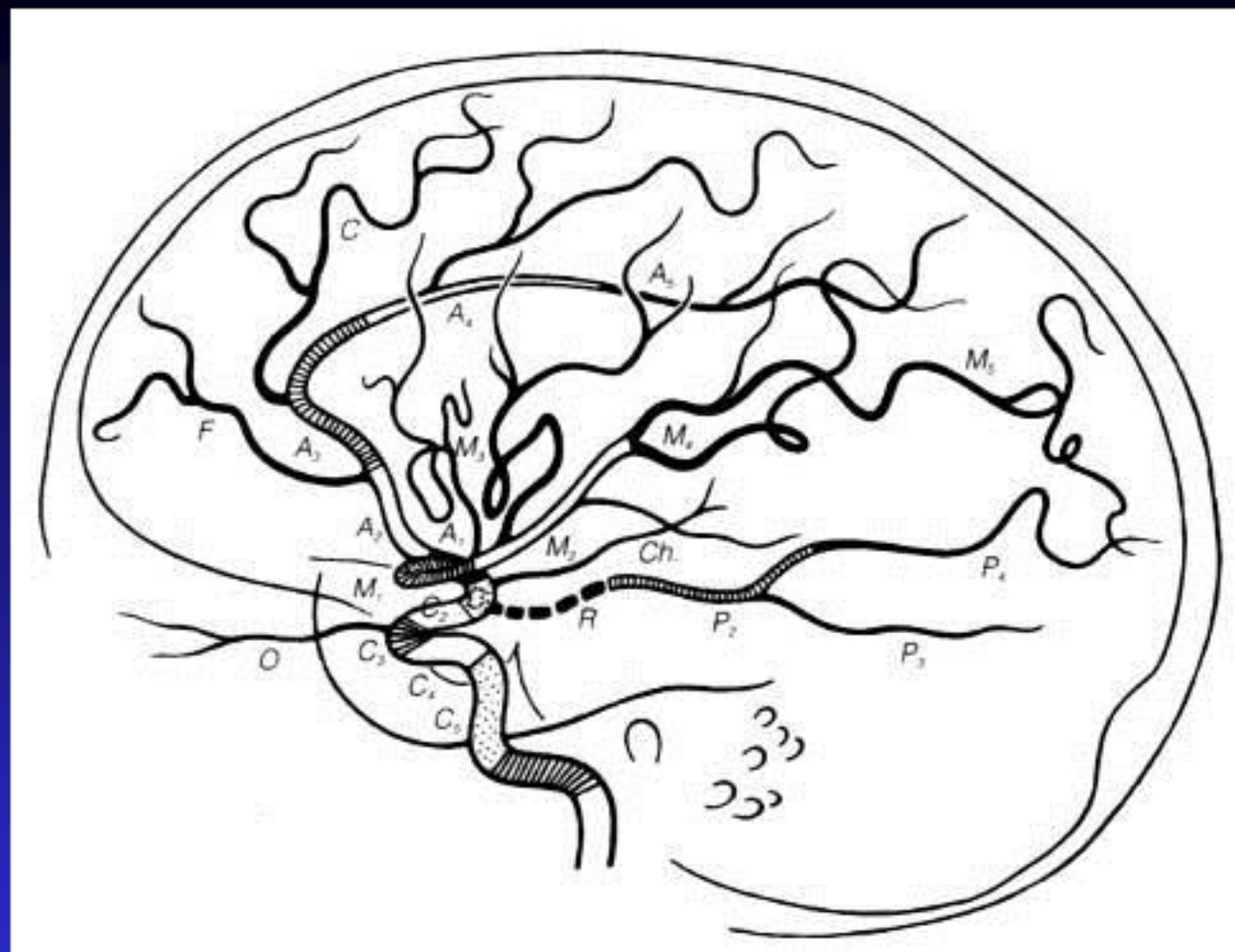
C
A5
A4
M5
F
A3
M3
M4
A2
A1
M2
Ch.
P4
M1
C2
R
P2
O
C3
P3
C4
C5

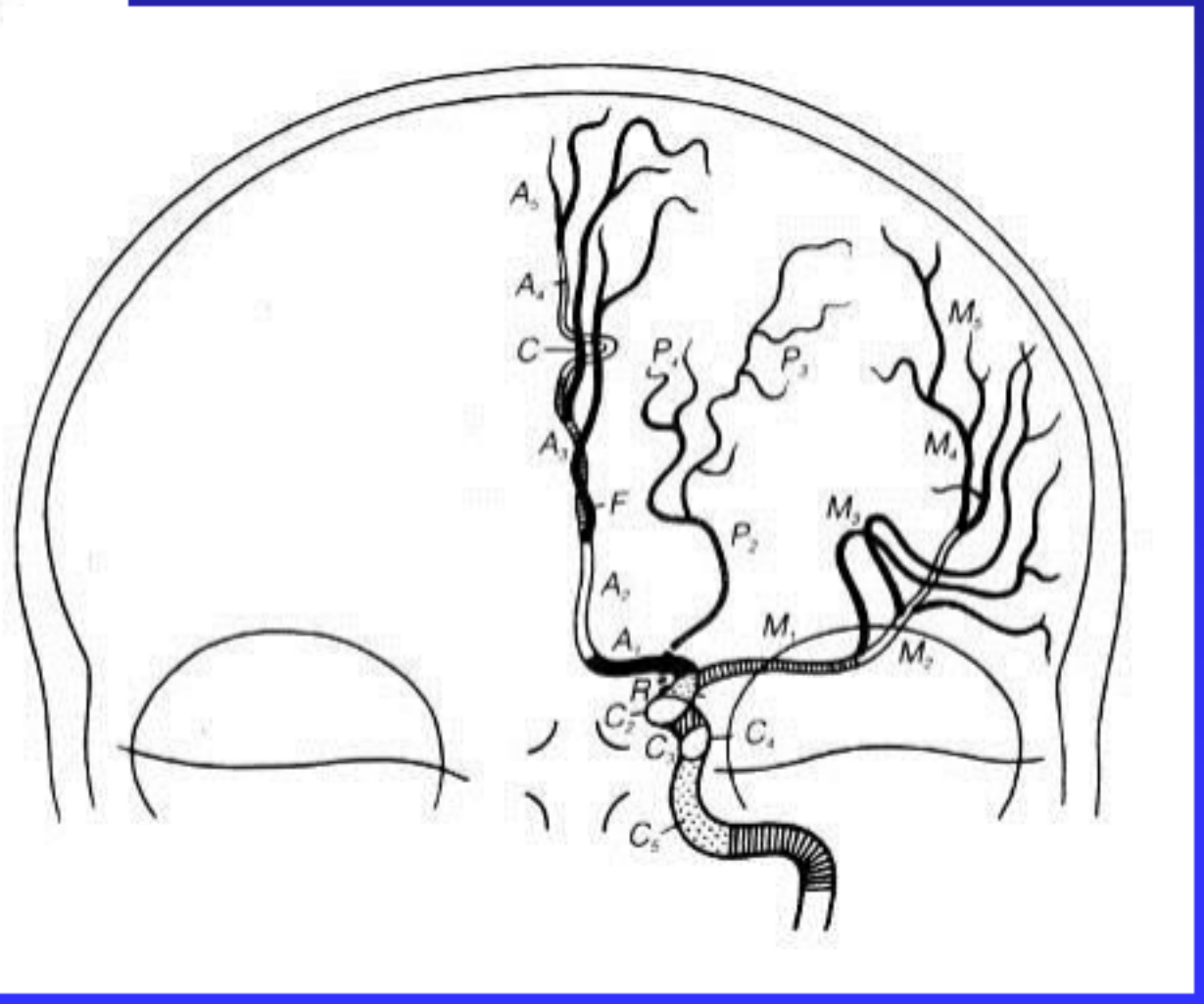
A5
A4
C
P1
P3
M5
A3
M4
F
M3
P2
A2
A1
M1
M2
R
C2
C1
C4
C5

中枢神经系统影像诊断

正常所见





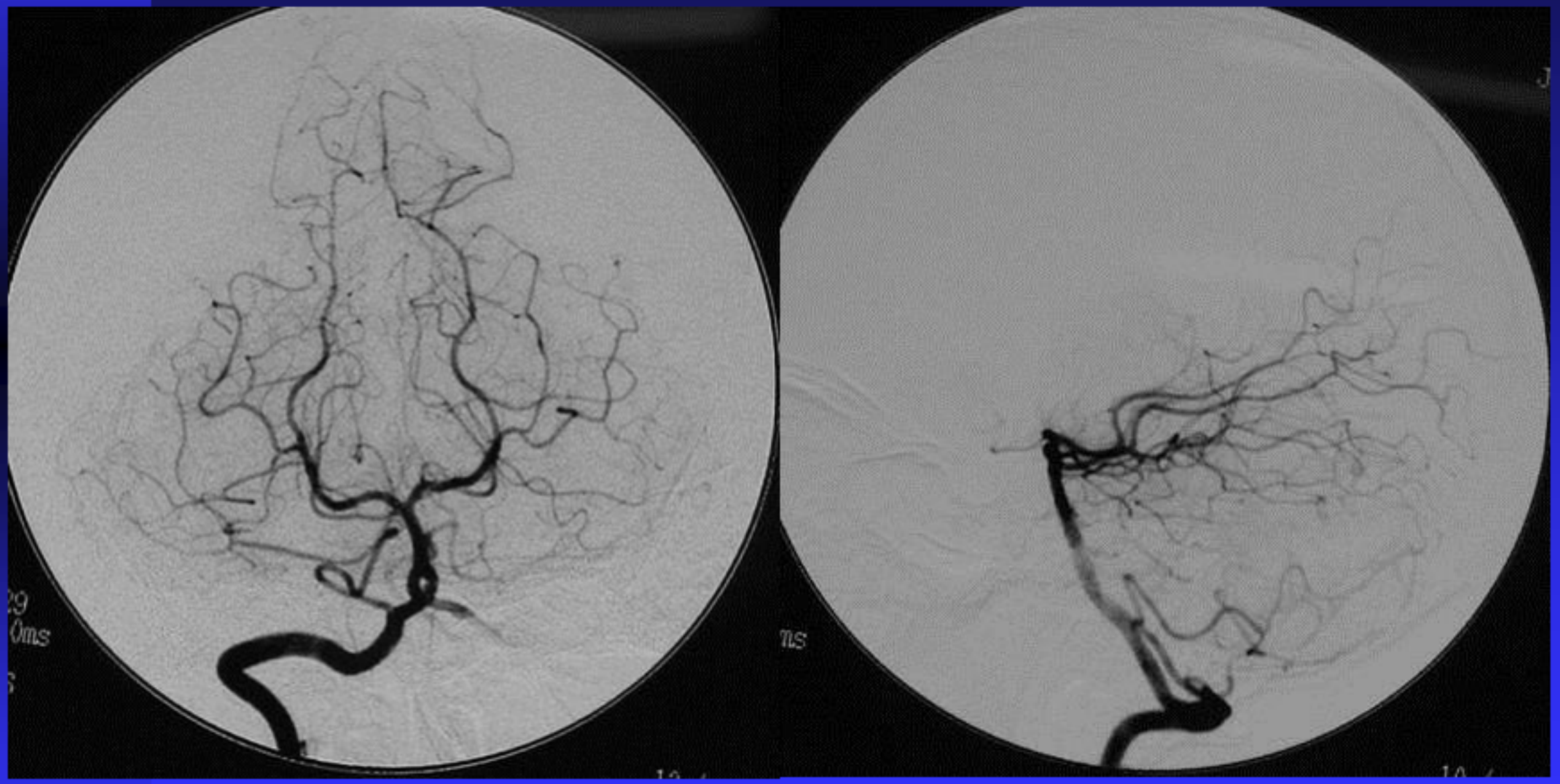

三、常见病影像诊断

（一）脑肿瘤（影像学表现有其共性）

脑质瘤:（glioma,astrocytoma）

脑膜瘤:（meningioma）

垂体瘤:（pituitary tumor）

听神经瘤:（acoustic tumor）

转移瘤:（metastasis tumor）

1、CT表现

①密度异常

CT平扫肿瘤呈稍低密度或等密度影。

②占位征象

中线移位，脑室受压，梗阻，积水等。

③水肿征象

肿瘤周围低密度影，恶性肿瘤水肿更重。

④病理钙化

如少枝胶质瘤可见不规则性钙化影。

⑤骨质破坏

表现为骨质缺损，密度减低，如听神经瘤等。

⑥增强表现

肿瘤密度增高，坏死及水肿区不强化。

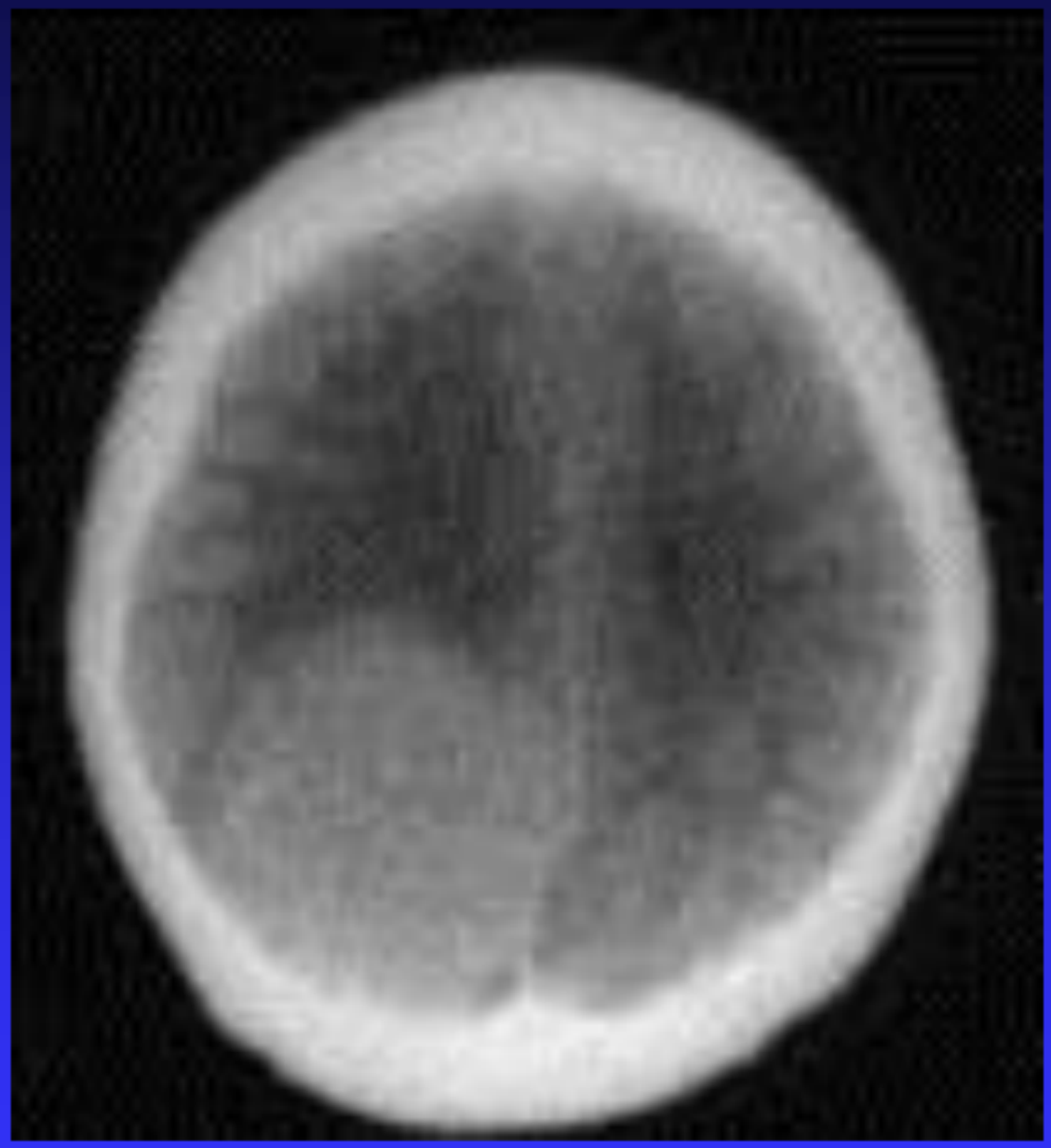



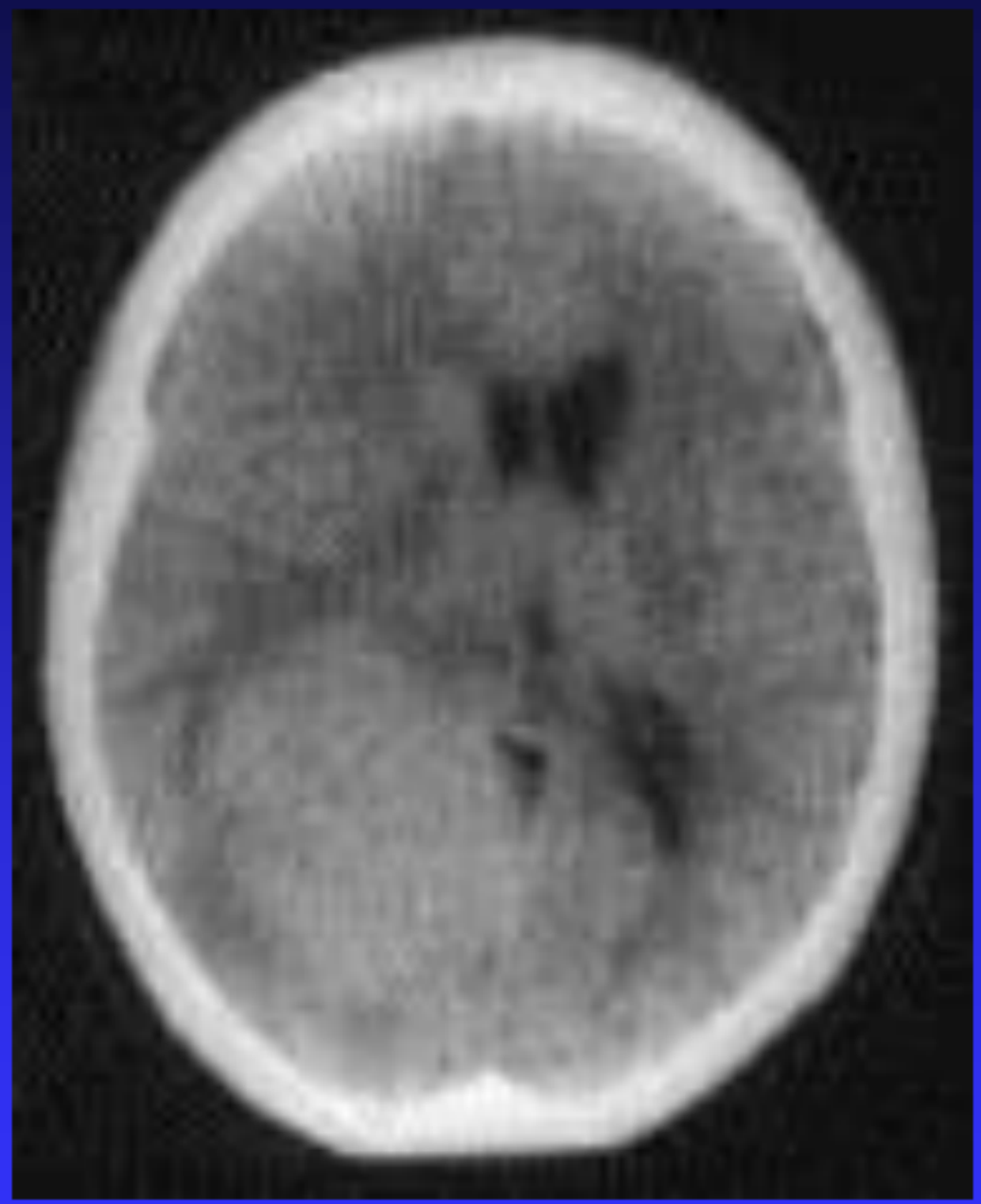

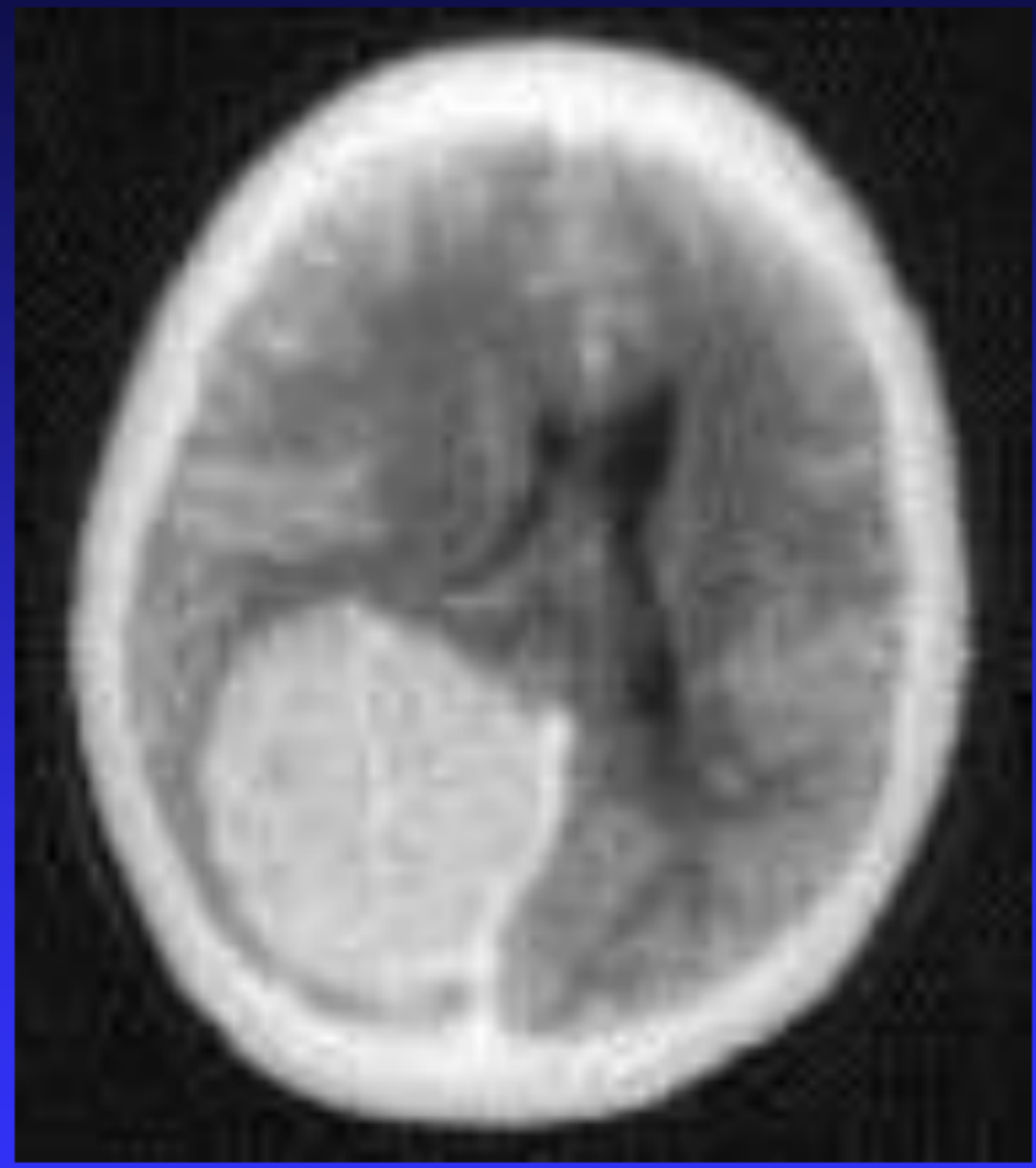






A
SOMATOM PLU
VE
H-SF
-2000
34.30
.5
.5
0


A
SOMATOM P
H-
2000
2.01


A
SOMATOM PLUS
VB4
H-SP-
AR-1999
3:35.61
1.5
9
8
20
40
.0
4.0
0.0
-12/-34
LO
3>0
W
C


ng fe1 m-12y
891
A
SOMATOM PLUS 4
VB40C
H-SP-CR
MAR-1999
36:06.93
91.5
22
21
120
240
2.0
-4.0
10.0
-12/-34
50 LO
50 ml Contrast
W
C
94
29

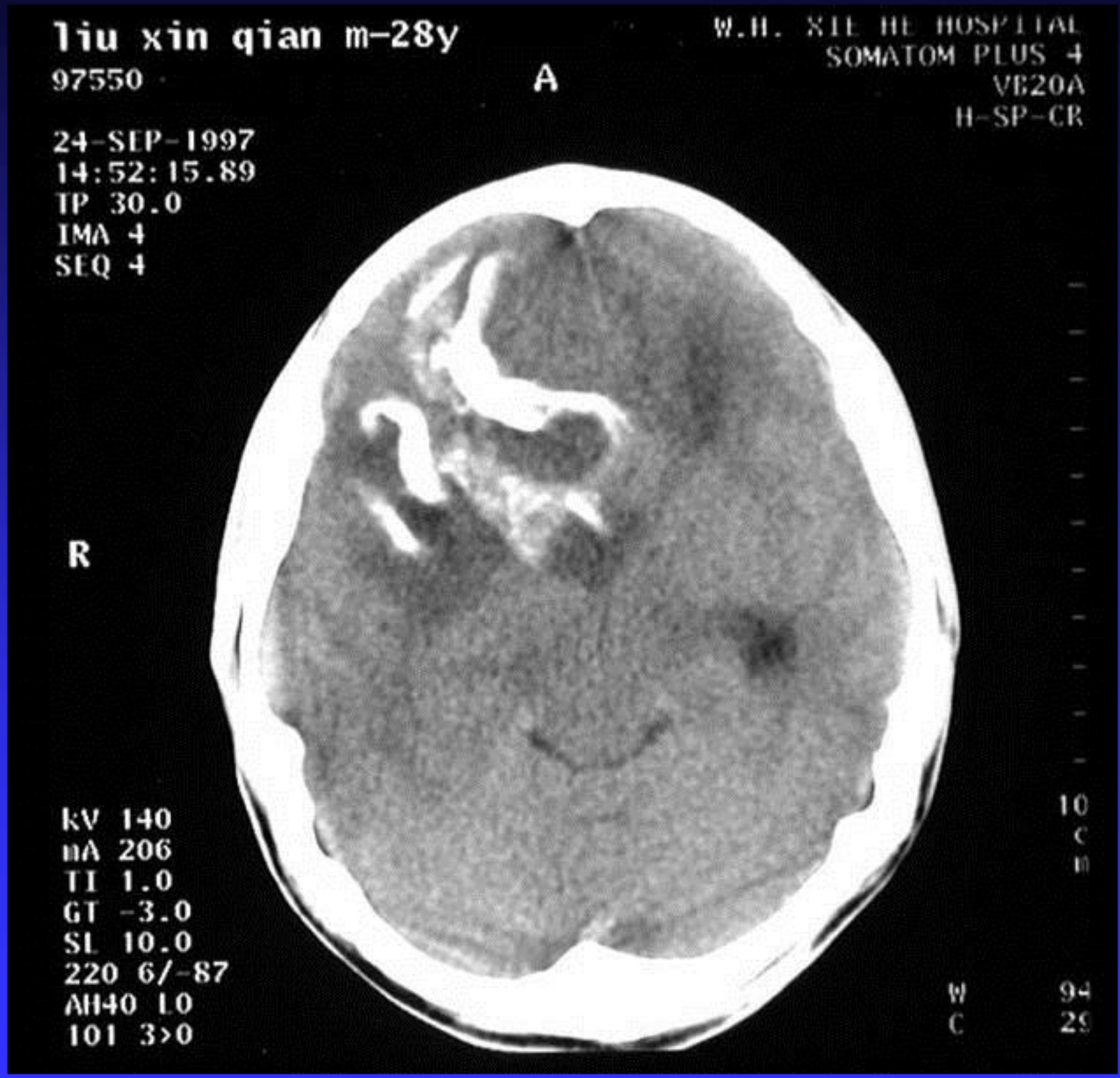
liu xin qian m-28y
97550
A
W.H. XIE HE HOSPITAL
SOMATOM PLUS 4
VB20A
H-SP-CR
24-SEP-1997
14:52:15.89
TP 30.0
IMA 4
SEQ 4
R
kV 140
mA 206
TI 1.0
GT -3.0
SL 10.0
220 6/-87
AH40 10
101 3>0
10 cm
W 94
C 29

2、MR表现

①信号异常

MR平扫肿瘤呈稍低信号或等信号影。

②占位征象

中线移位、脑室受压、梗阻、积水。

③水肿征象

肿瘤周围不规则性长T1长T2信号影。

④增强征象

肿瘤信号增高，坏死及水肿区不强化。

⑤病理钙化

肿瘤内不规则性长T1短T2低信号影。

⑥骨质破坏

肿瘤邻近骨质呈稍长T1稍长T2信号影。

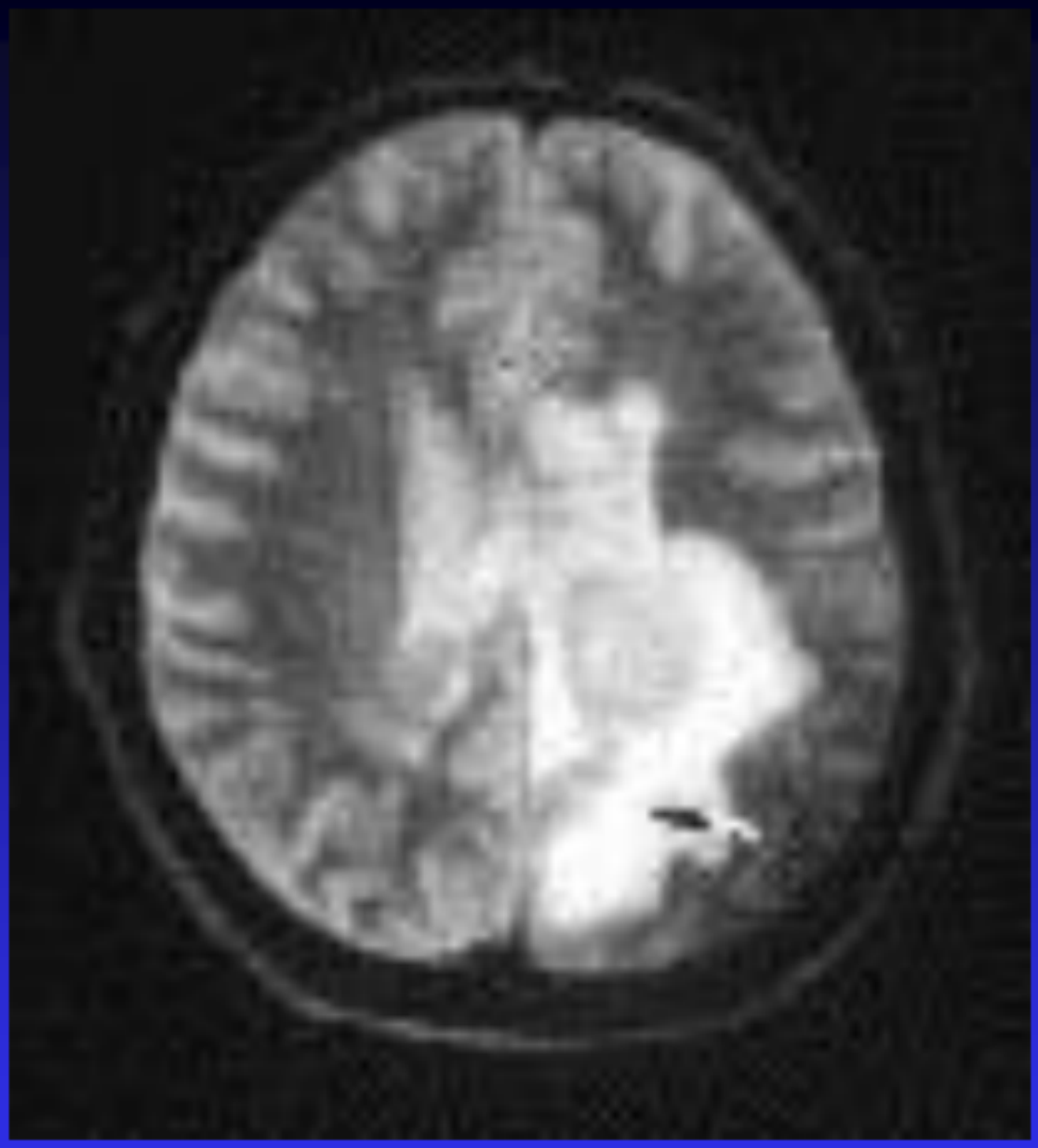

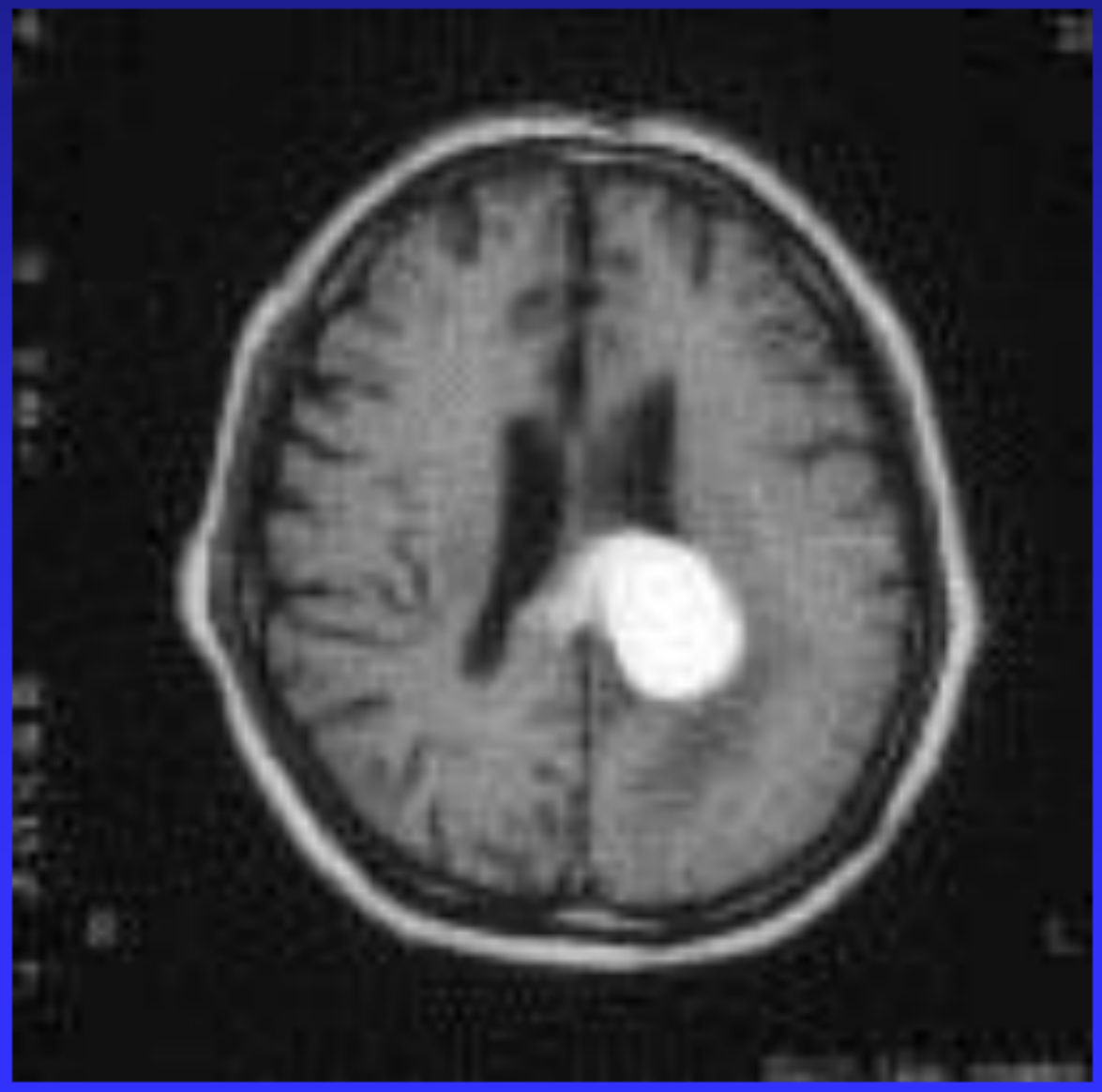

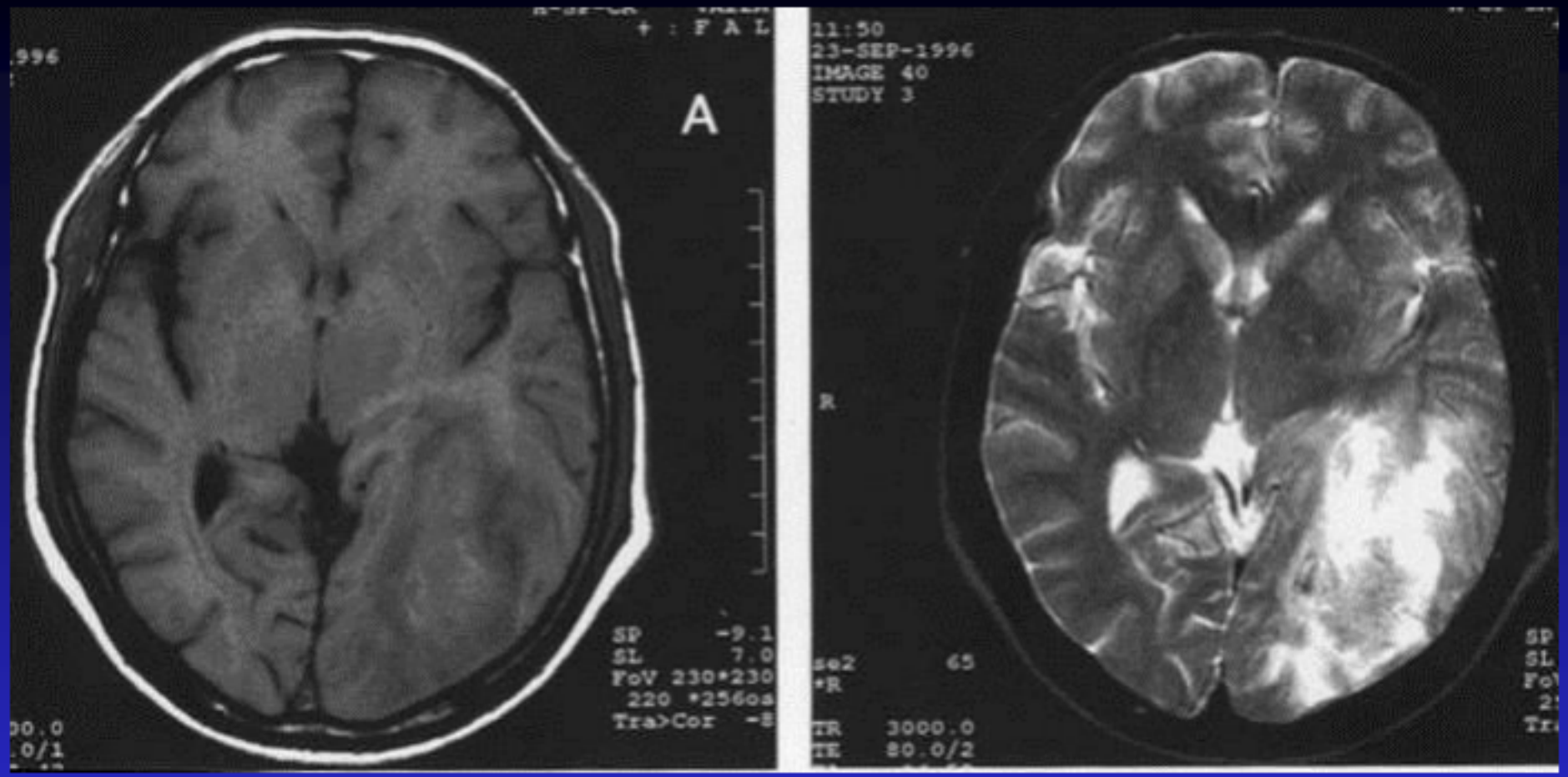
A
SP -9.1
SL 7.0
FoV 230*230
220 *256oa
Tra>Cor -8
11:50
23-SEP-1996
IMAGE 40
STUDY 3
R
TR 3000.0
TE 80.0/2

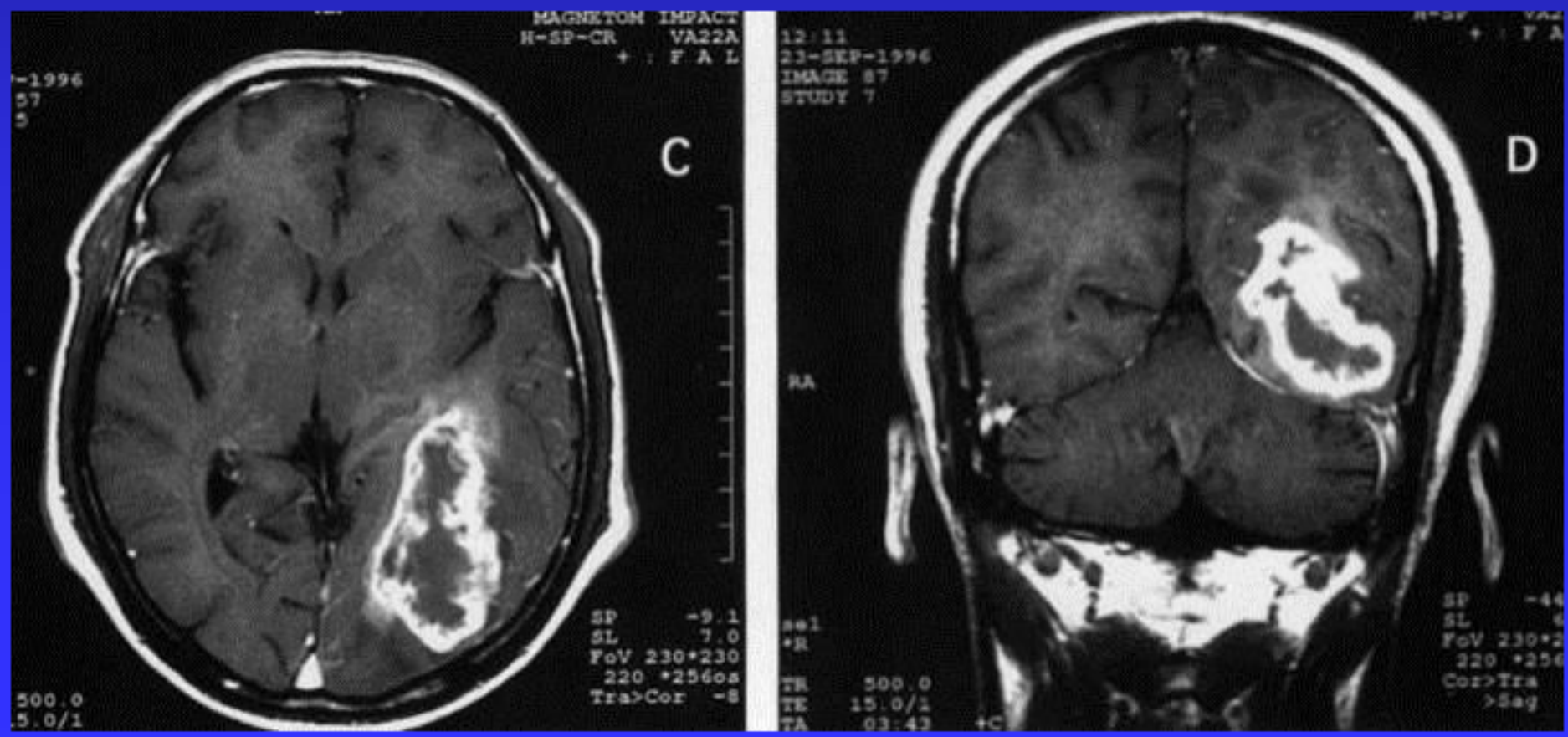
MAGNETON IMPACT
H-SP-CR VA22A
C
SP -9.1
SL 7.0
FoV 230*230
220 *256oa
Tra>Cor -8
12:11
23-SEP-1996
IMAGE 87
STUDY 7
D
RA
TR 500.0
TE 15.0/1
TA 03:42
Cor>Tra
>Sag

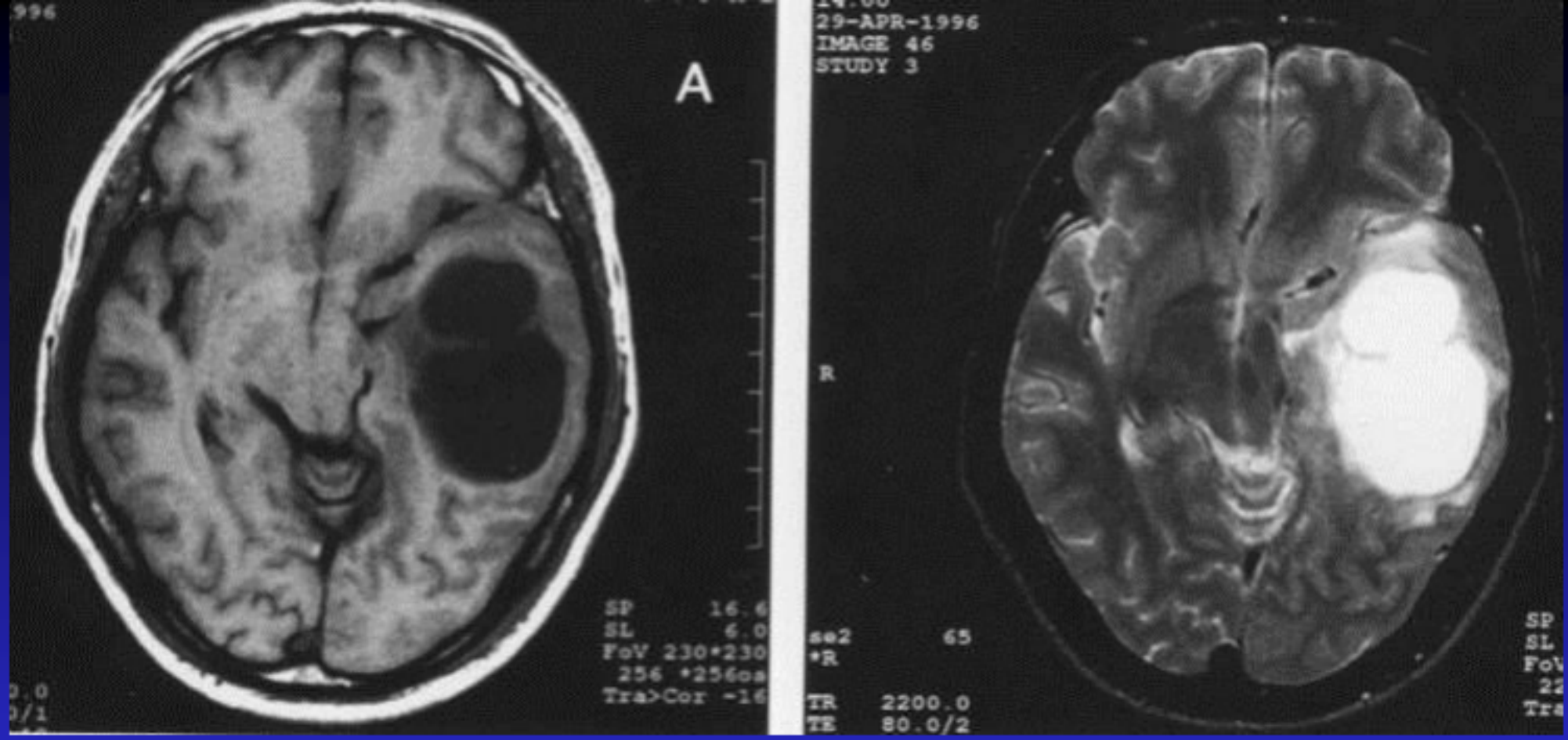
A
SP 16.6
SL 6.0
FoV 230*230
256 *256
Tra>Cor -16
29-APR-1996
IMAGE 46
STUDY 3
R
se2 65
*R
TR 2200.0
TE 80.0/2

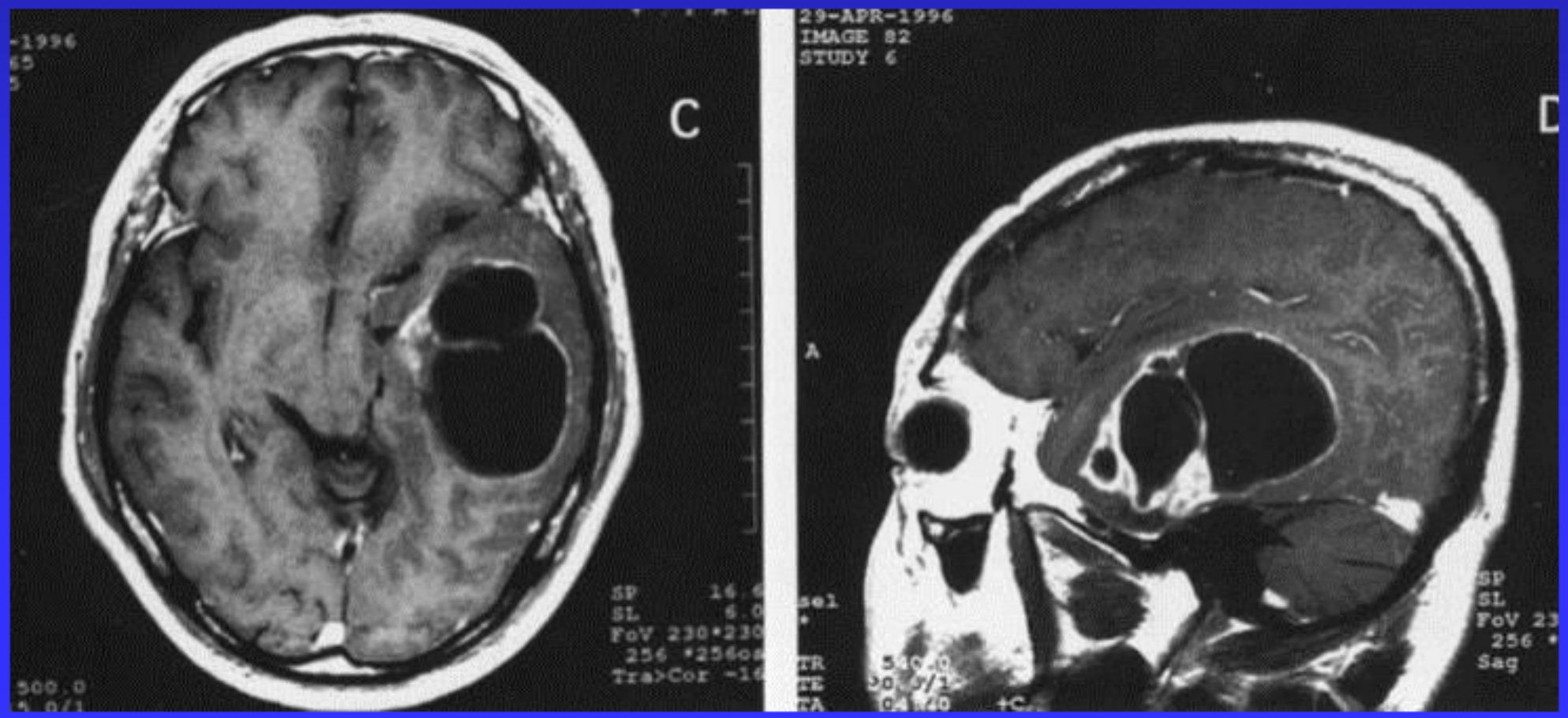
C
29-APR-1996
IMAGE 82
STUDY 6
D
A
Sag

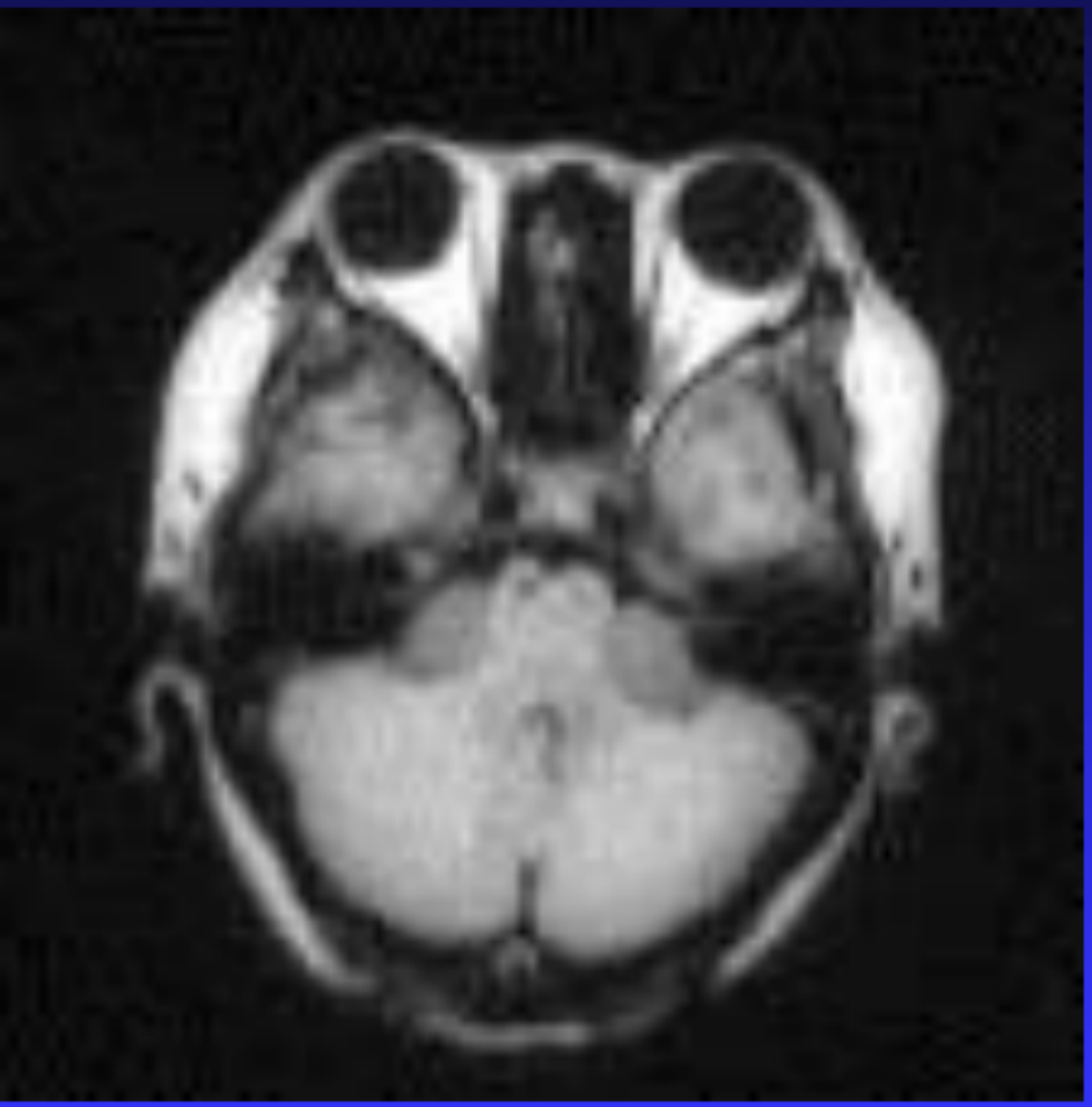

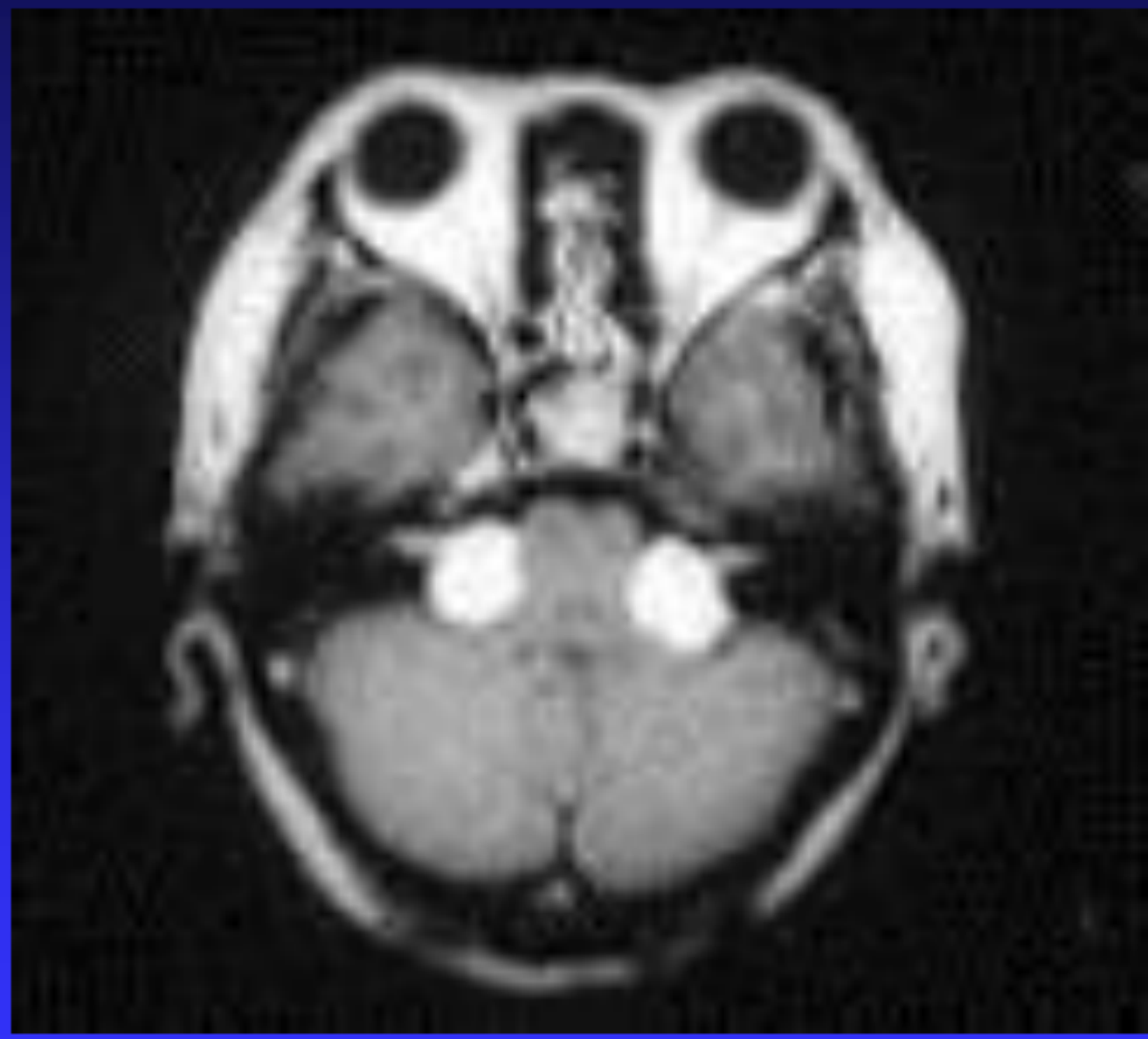

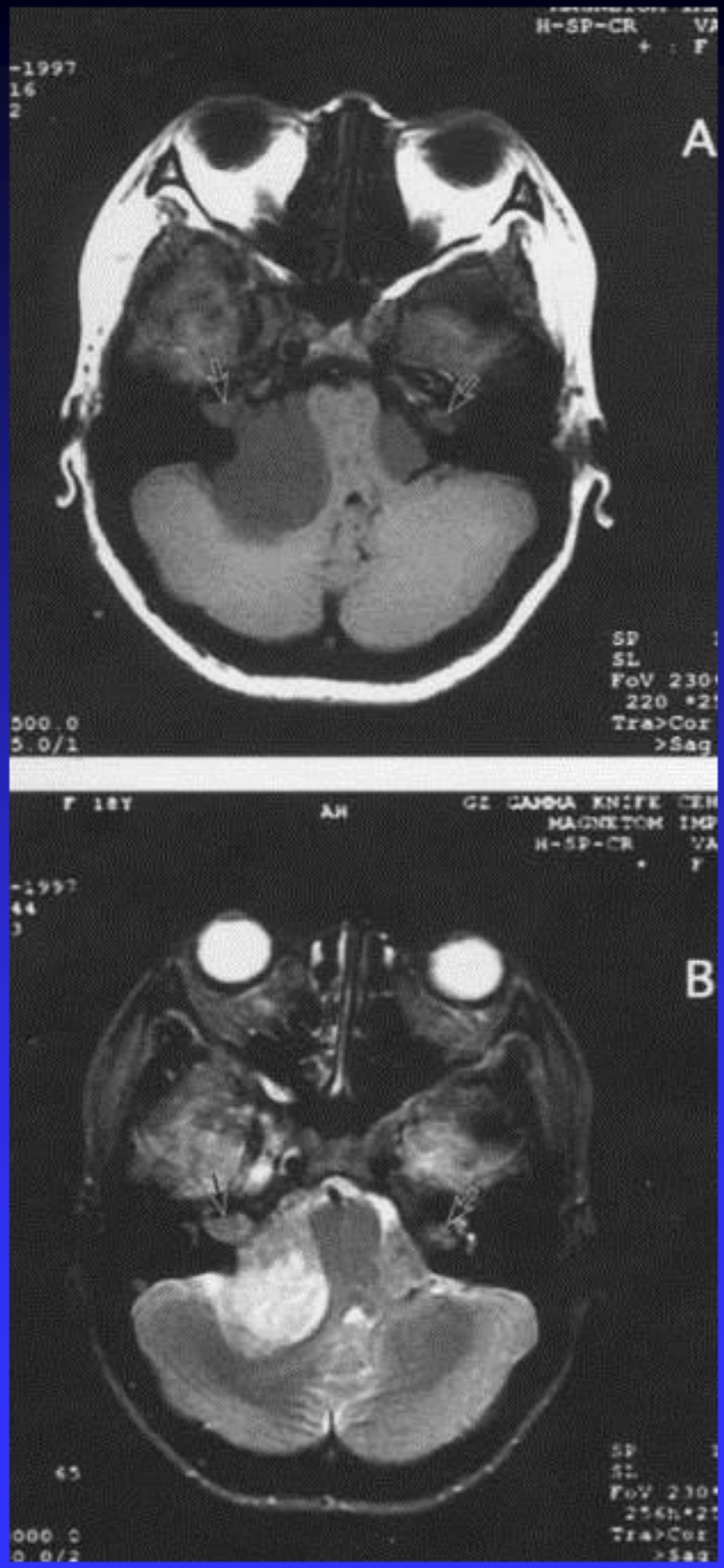
A
B

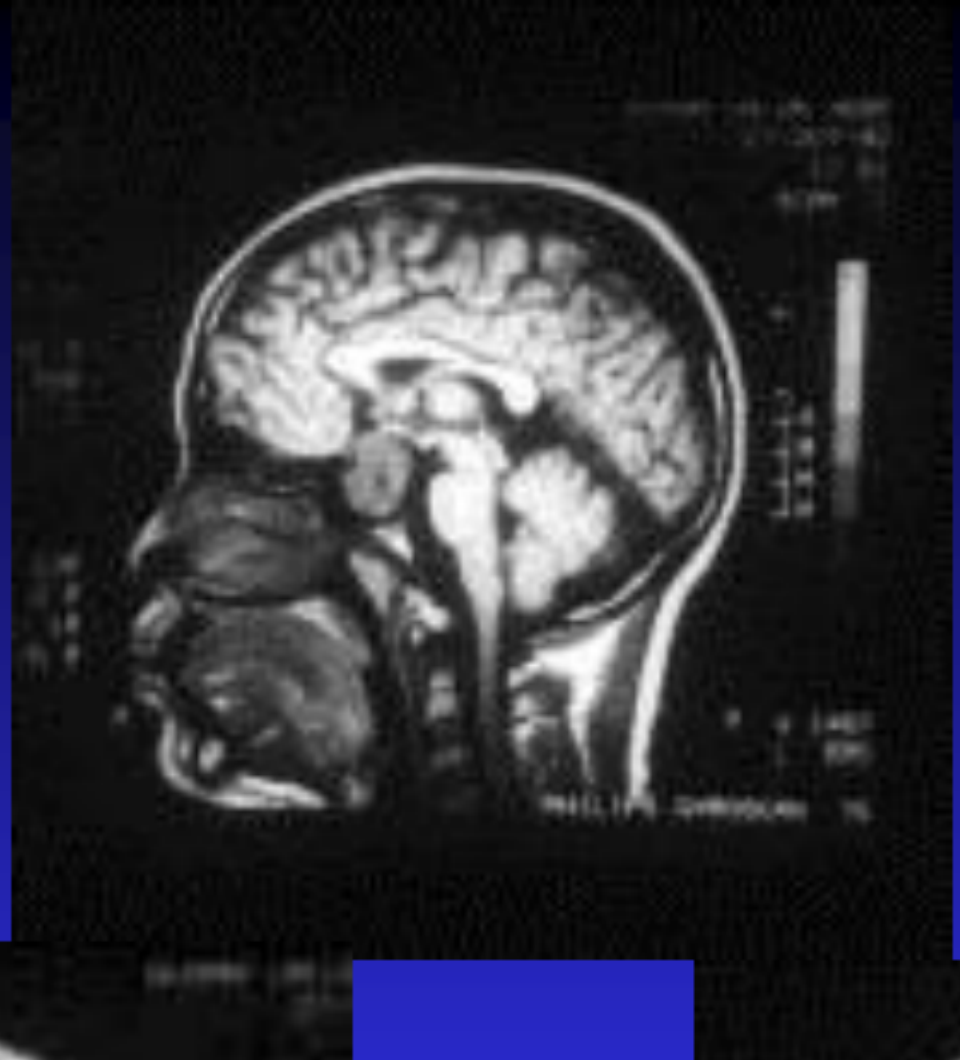

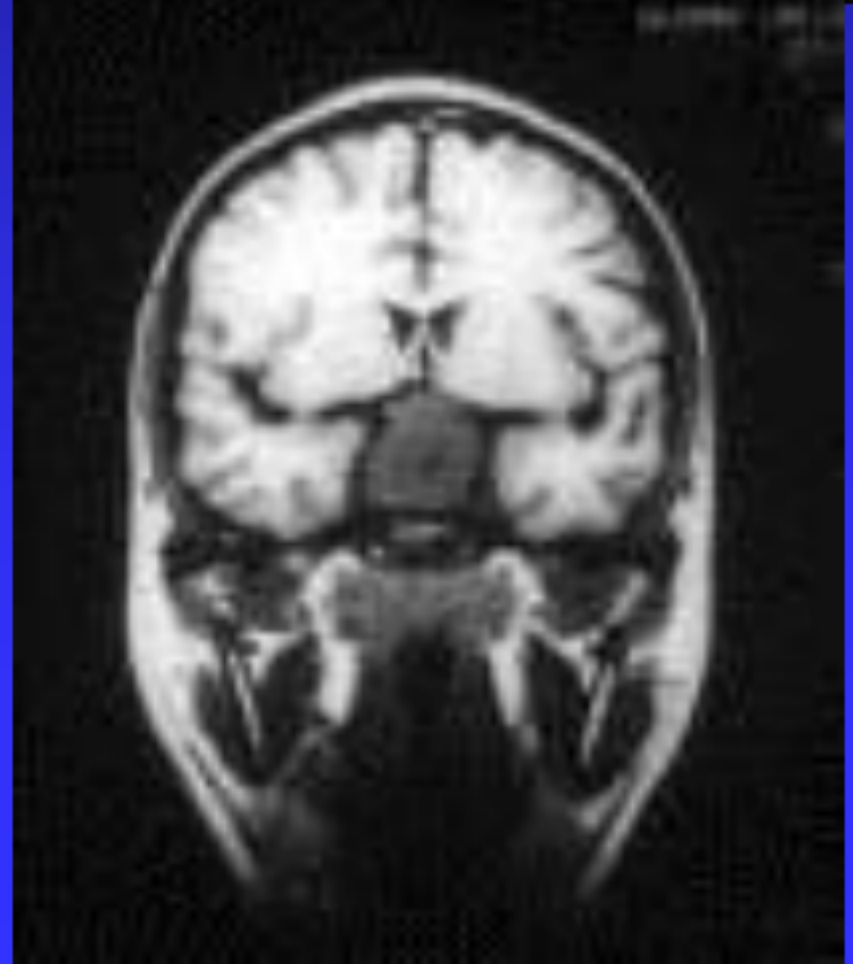



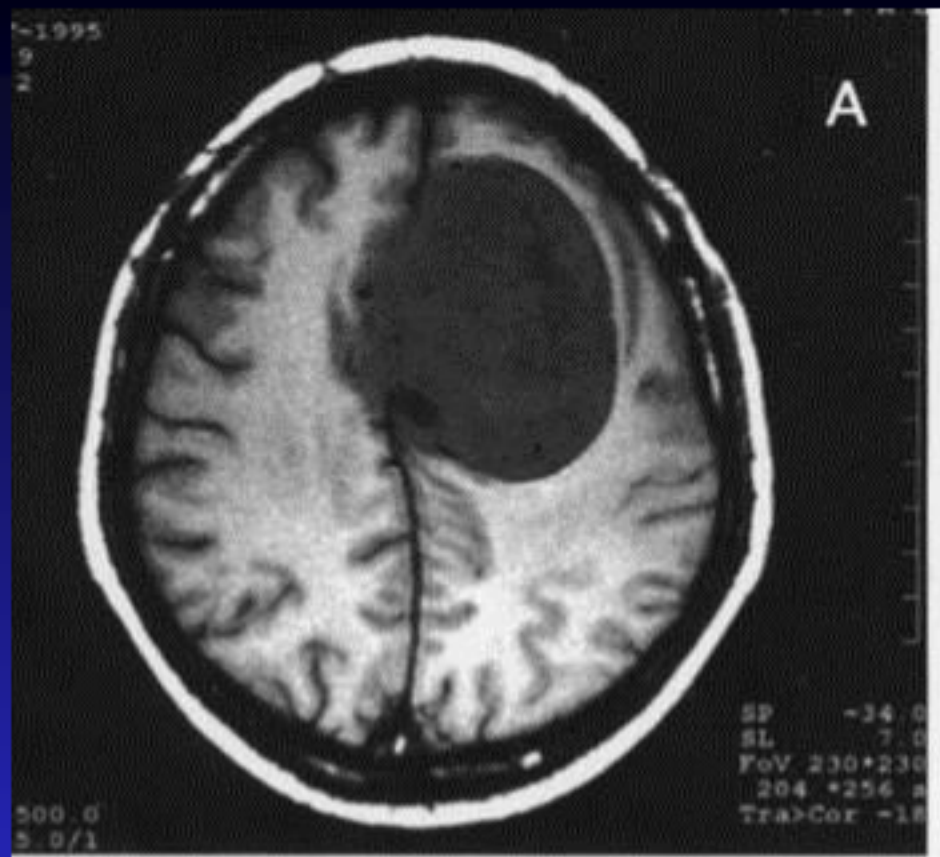
A
SP -34.0
SL 7.0
FoV 230*230
204 *256
Tra>Cor


13-OCT-1995
IMAGE 92
STUDY 4
R
se2 90
*R
TR 3000.0
TE 80.0/2

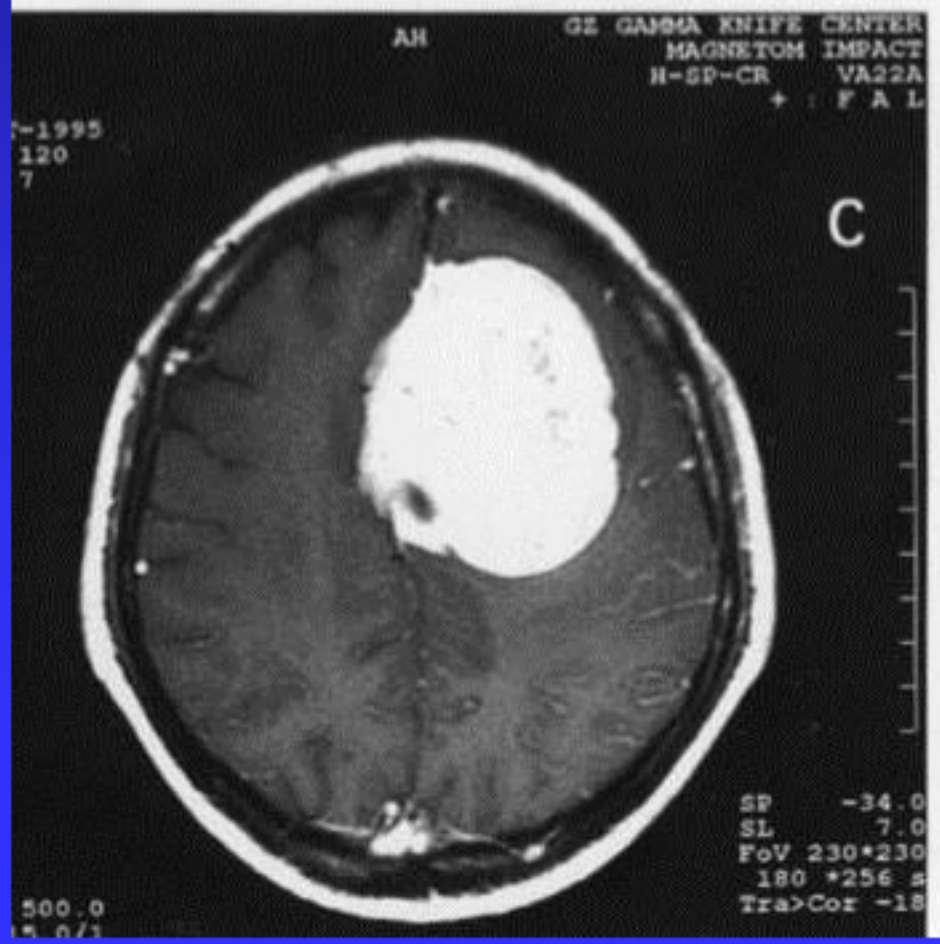
AH
GZ GAMMA KNIFE CENTER
MAGNETOM IMPACT
H-SP-CR VA22A
C
SP -34.0
SL 7.0
FoV 230*230
180 *256
Tra>Cor

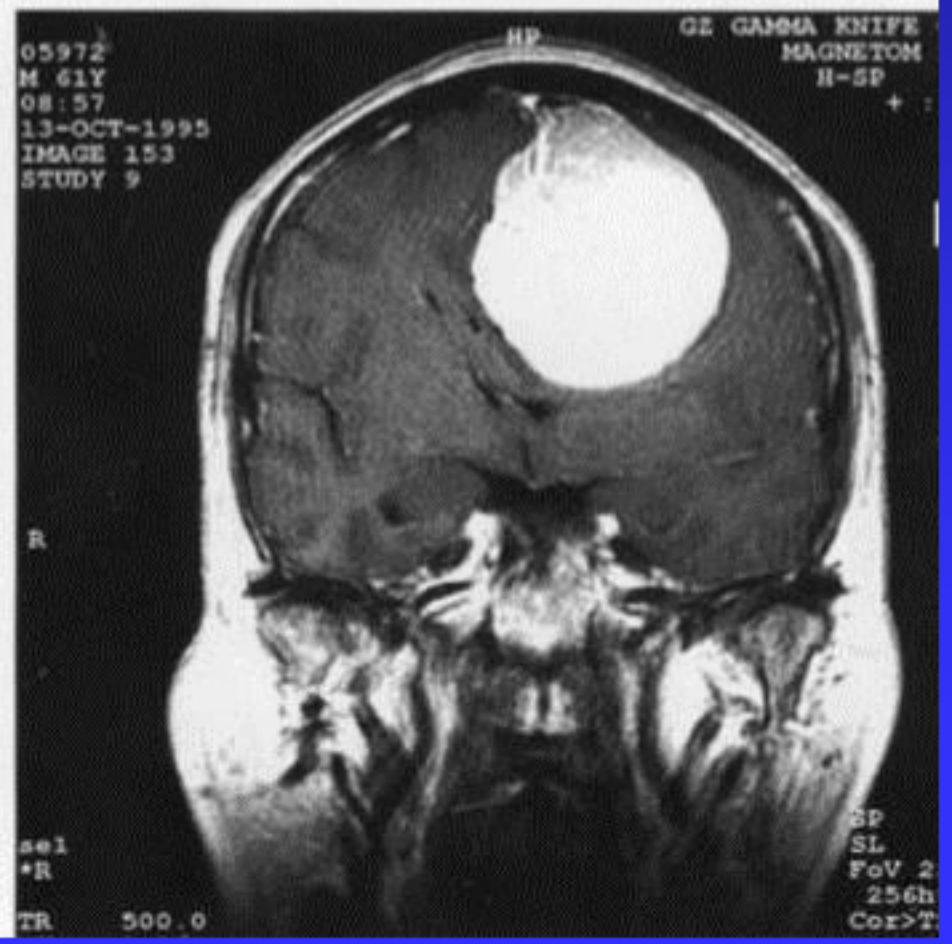
HP
GZ GAMMA KNIFE
MAGNETOM
05972
M 61Y
08:57
13-OCT-1995
IMAGE 153
STUDY 9
R
sel
*R
TR 500.0

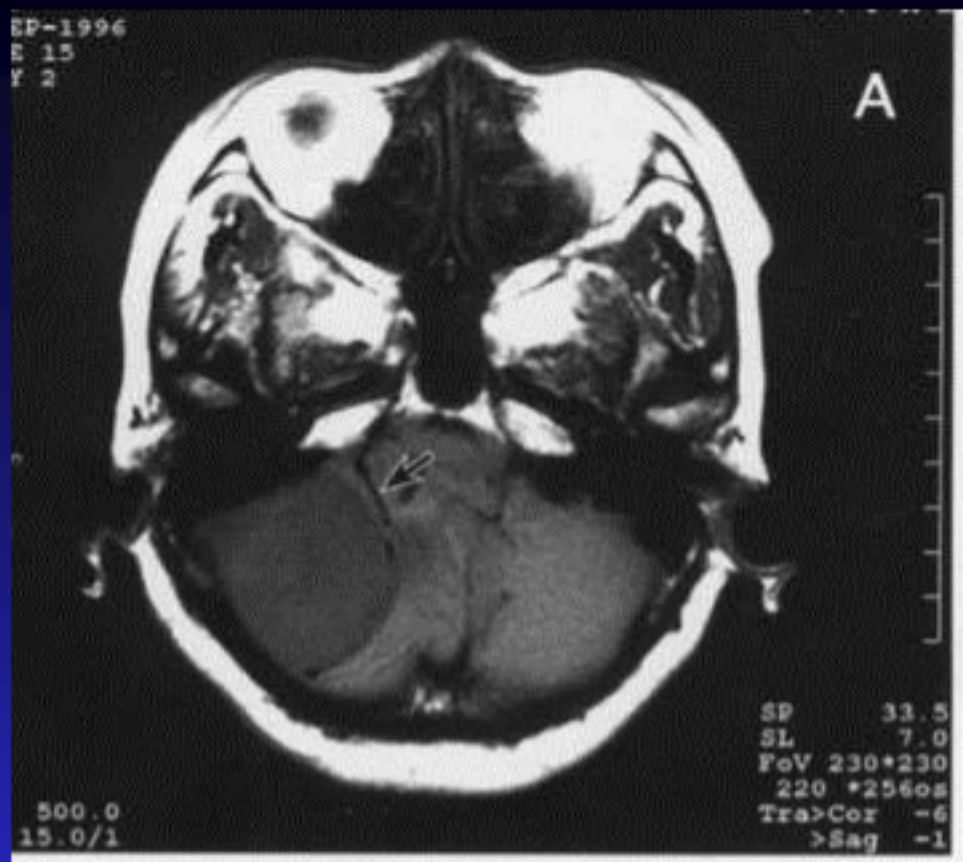
A
SP 33.5
SL 7.0
FoV 230*230
220 *256os
Tra>Cor -6
>Sag -1
500.0
15.0/1

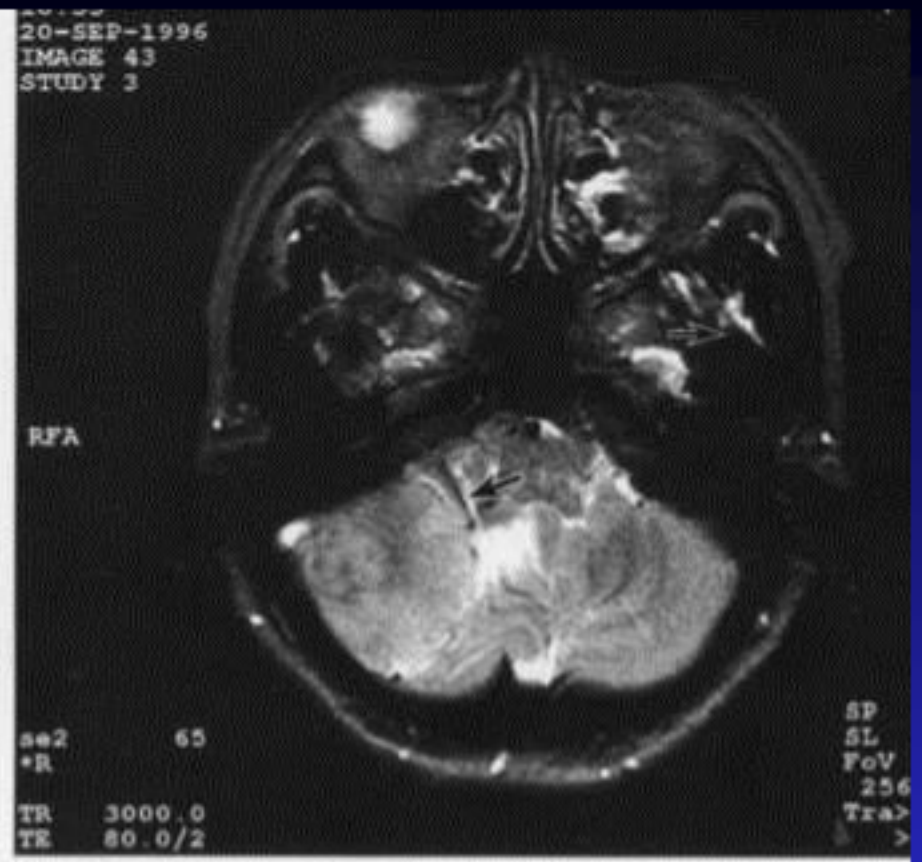
20-SEP-1996
IMAGE 43
STUDY 3
RFA
se2 65
*R
TR 3000.0
TE 80.0/2
SP
SL
FoV
256
Tra>


F 60Y
AH
GE GAMMA KNIFE CENTEN
MAGNETOM IMPACT
H-SP-CR VA22A
C
SP 33.5
SL 7.0
FoV 230*230
220 *256os
Tra>Cor -6
500.0

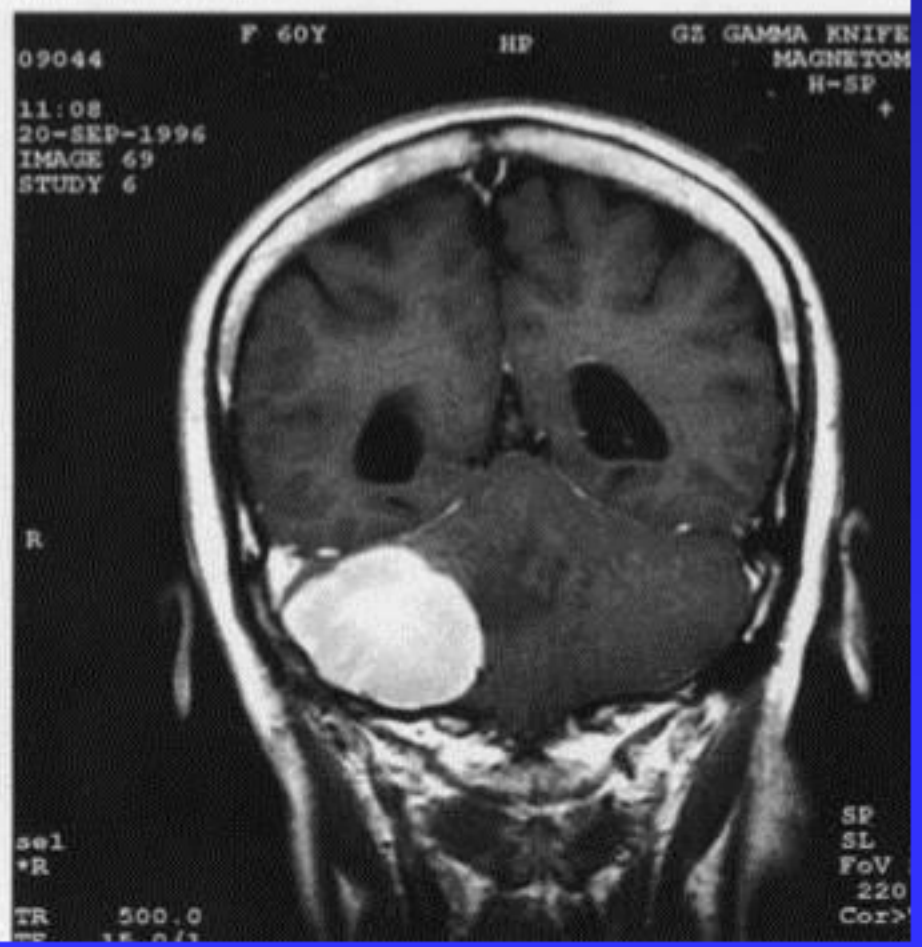
F 60Y
HP
GE GAMMA KNIFE
MAGNETOM
H-SP
09044
11:08
20-SEP-1996
IMAGE 69
STUDY 6
R
se1
*R
TR 500.0
SP
SL
FoV
220
Cor>

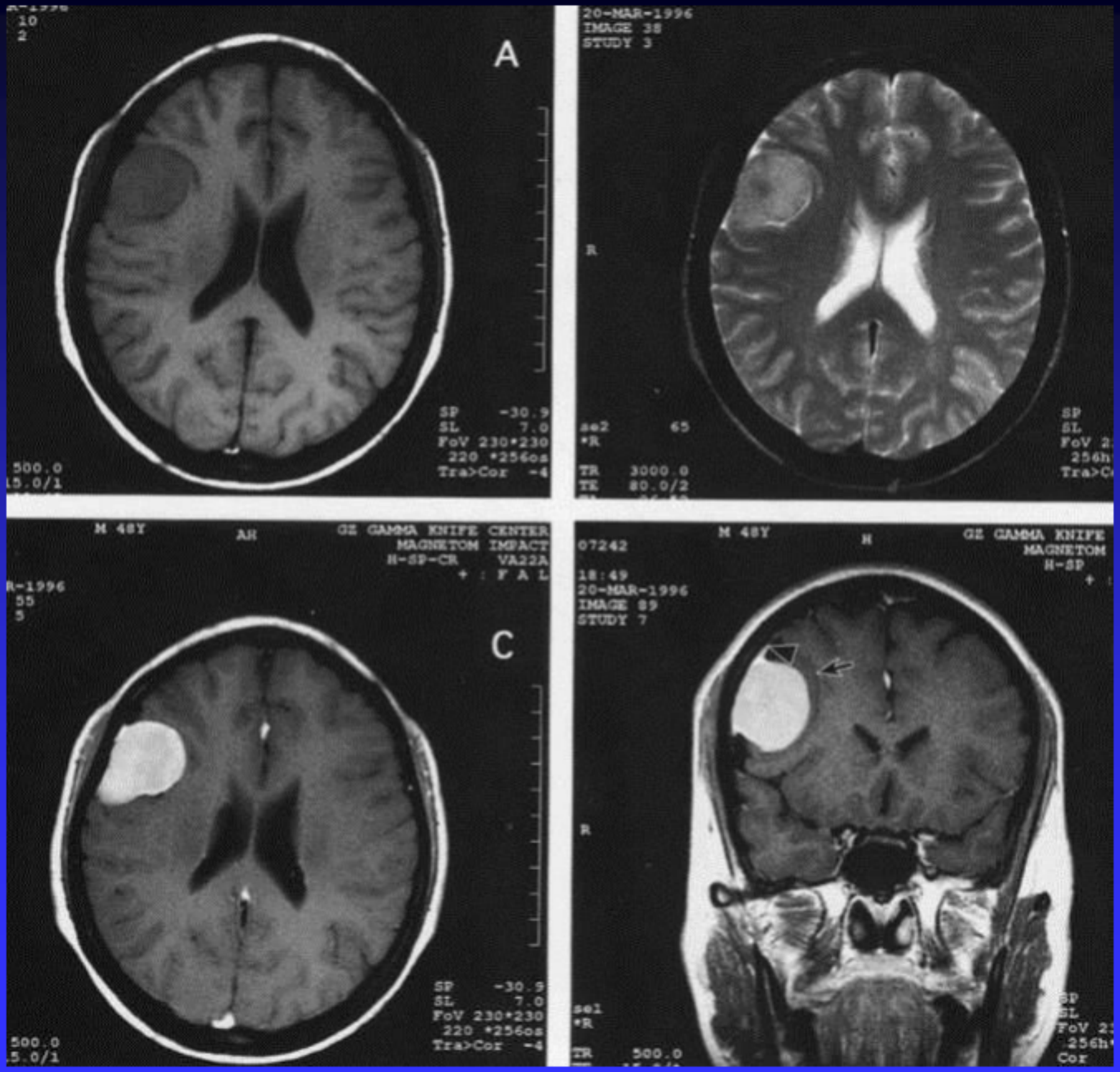
A
SP -30.9
SL 7.0
FoV 230*230
220 *256os
Tra>Cor -4
500.0
20-MAR-1996
IMAGE 38
STUDY 3
R
se2 65
*R
TR 3000.0
TE 80.0/2
M 48Y
AH
GZ GAMMA KNIFE CENTER
MAGNETOM IMPACT
H-SP-CR VA22A
C
SP -30.9
SL 7.0
FoV 230*230
220 *256os
Tra>Cor -4
500.0
M 48Y
H
GZ GAMMA KNIFE
MAGNETOM
H-SP
07242
18:49
20-MAR-1996
IMAGE 89
STUDY 7
R
sel
*R
TR 500.0

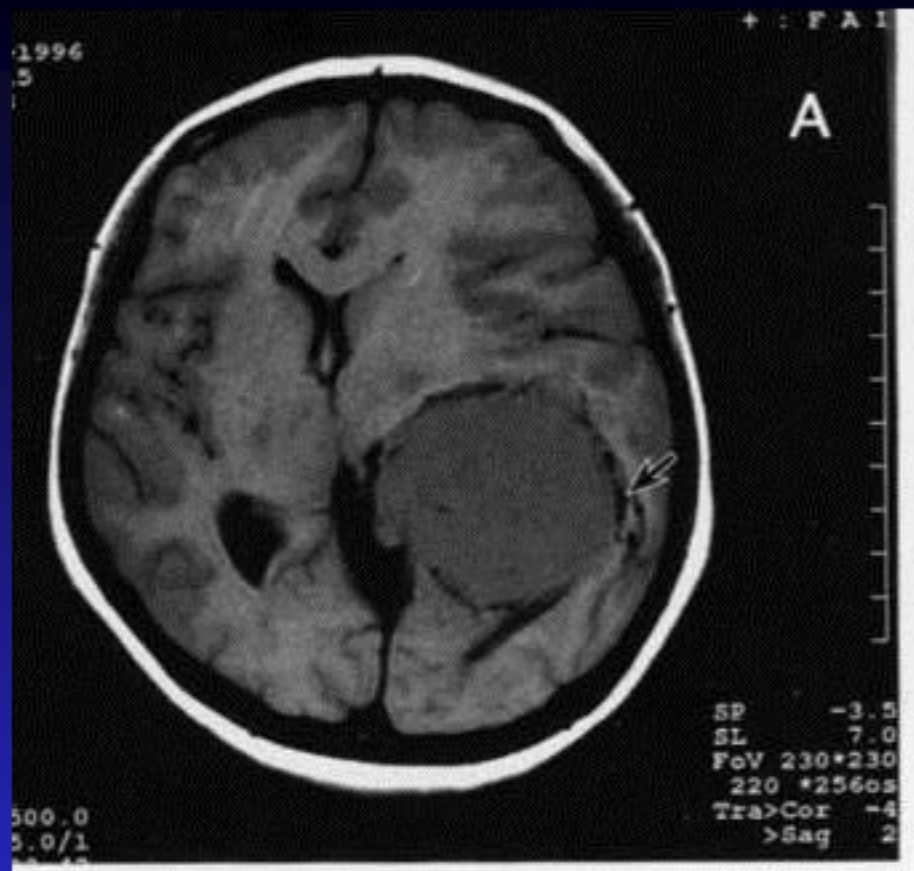
A
SP -3.5
SL 7.0
FoV 230*230
220 *256os
Tra>Cor
>Sag


13:30
19-JAN-1996
IMAGE 43
STUDY 4
B
RHP
se2 65
*R
TR 2200.0

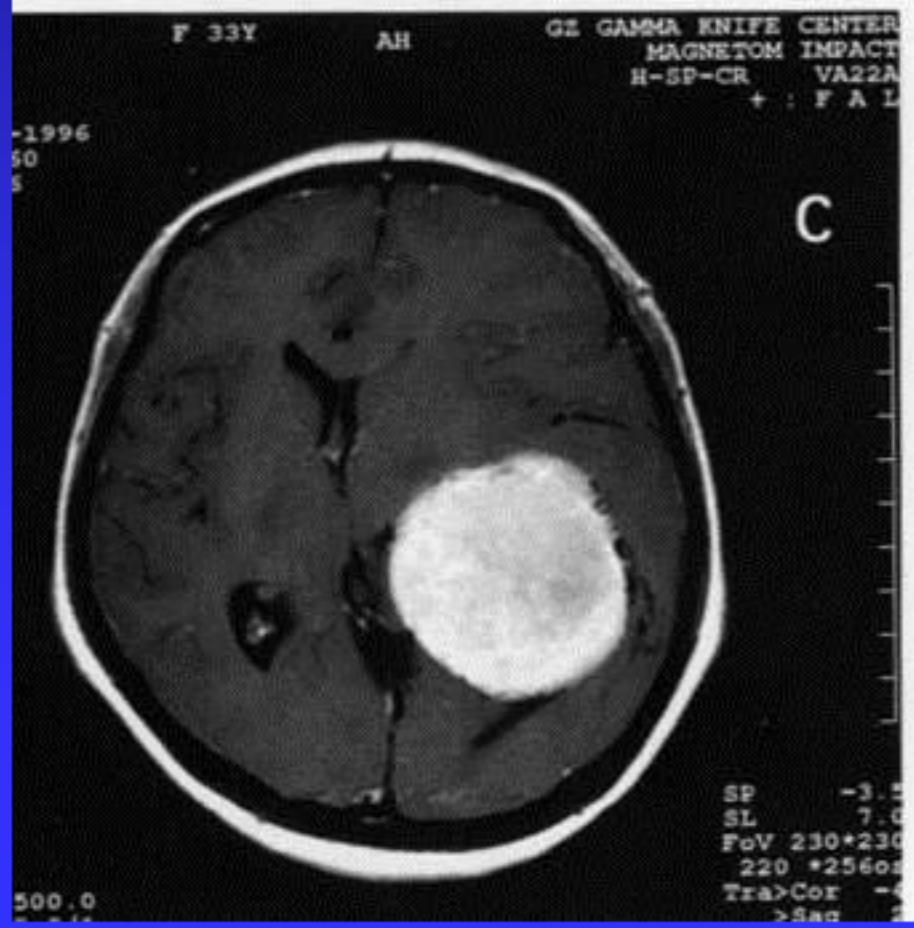
F 33Y AH
GZ GAMMA KNIFE CENTER
MAGNETOM IMPACT
H-SP-CR VA22A
C
SP -3.5
SL 7.0
FoV 230*230
220 *256os
Tra>Cor
>Sag
500.0


F 33Y HPL
GZ GAMMA KNIFE CE
MAGNETOM IM
H-SP V
06800
13:50
19-JAN-1996
IMAGE 76
STUDY 7
D
RP
sel
*R
TR 500.0
SP
SL
FoV 230
220 *2
Cor>Tra
>Sag

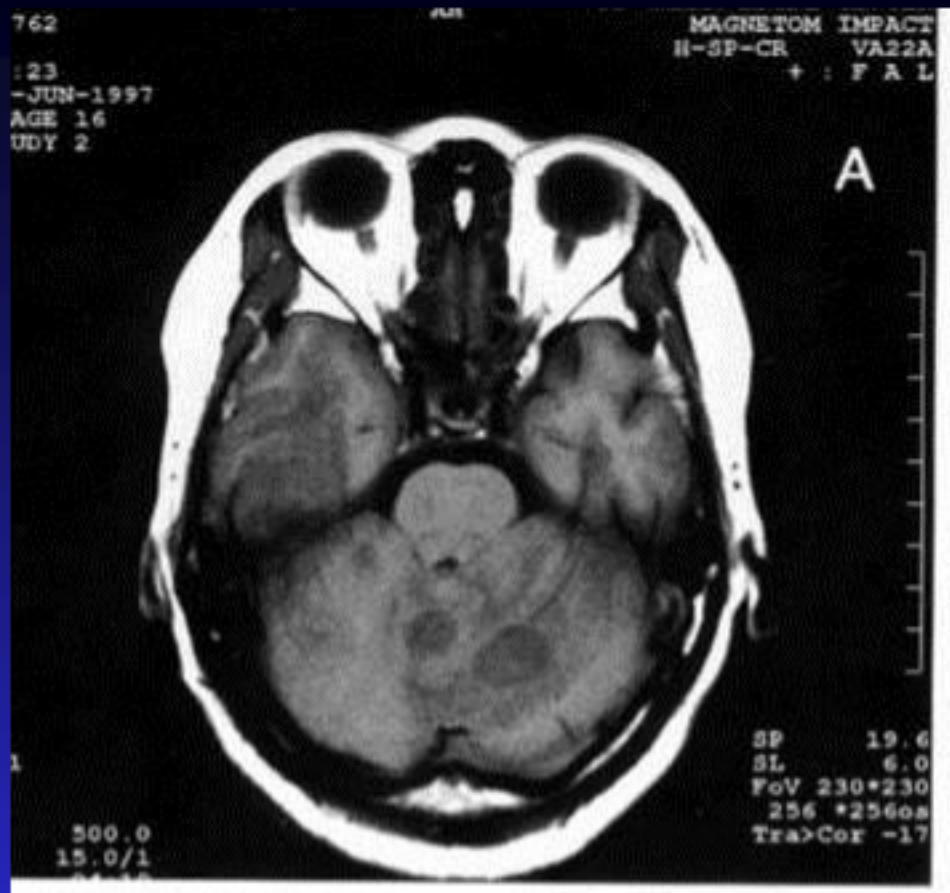
MAGNETOM IMPACT
II-SP-CR VA22A
+ : F A L
-JUN-1997
AGE 16
UDY 2
A
SP 19.6
SL 6.0
FoV 230*230
256 *256os
Tra>Cor -17
500.0
15.0/1


17:27
23-JUN-1997
IMAGE 48
STUDY 3
B
R
se2 65
TR 3000.0
TE 80.0/2
TA 06:52

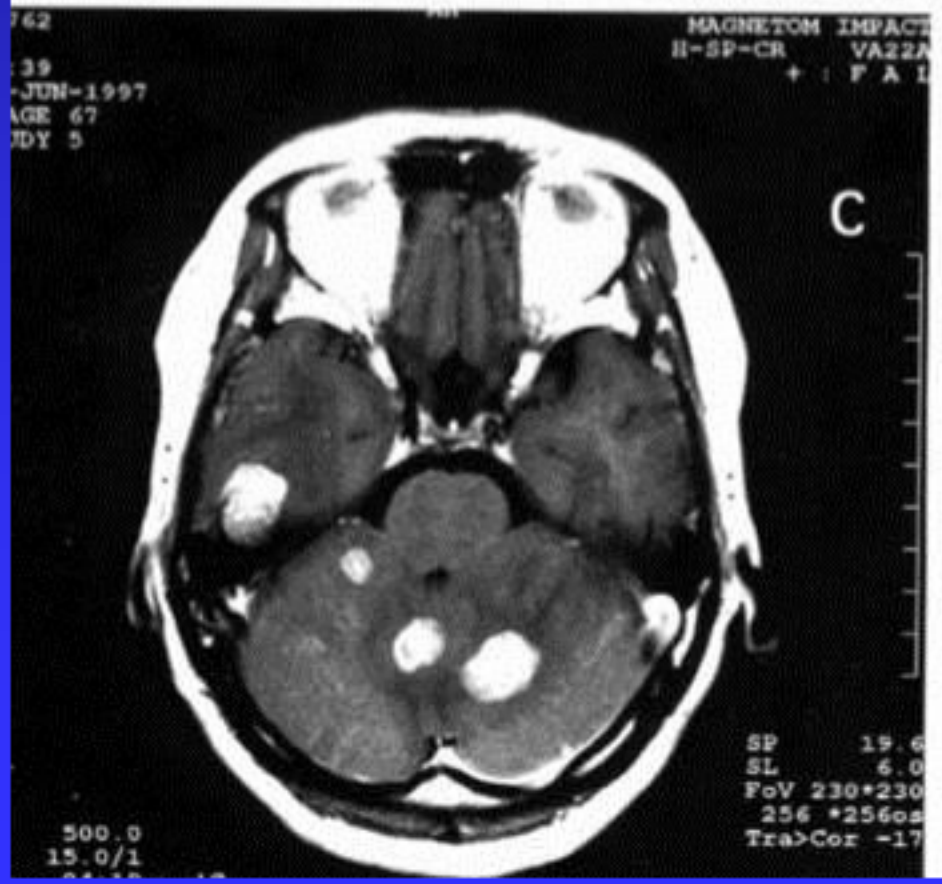
MAGNETOM IMPACT
II-SP-CR VA22A
+ : F A L
-JUN-1997
AGE 67
UDY 5
C
SP 19.6
SL 6.0
FoV 230*230
256 *256os
Tra>Cor -17
500.0
15.0/1


11762
17:48
23-JUN-1997
IMAGE 92
STUDY 7
MAGNETOM IMPAC
II-SP VA22A
+ : F A L
D
R
se1
TR 540.0
TE 20.0/1
SP -49.0
SL 6.0
FoV 230*230
230 *256
Cor>Tra

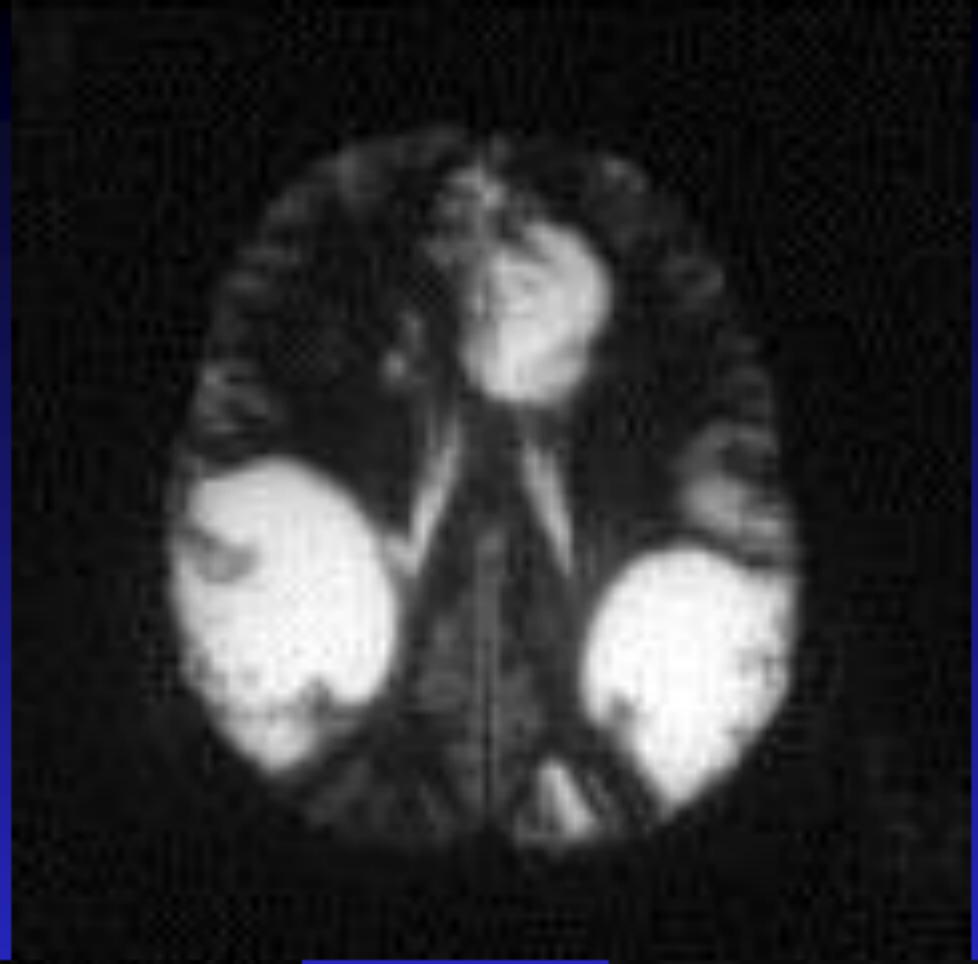

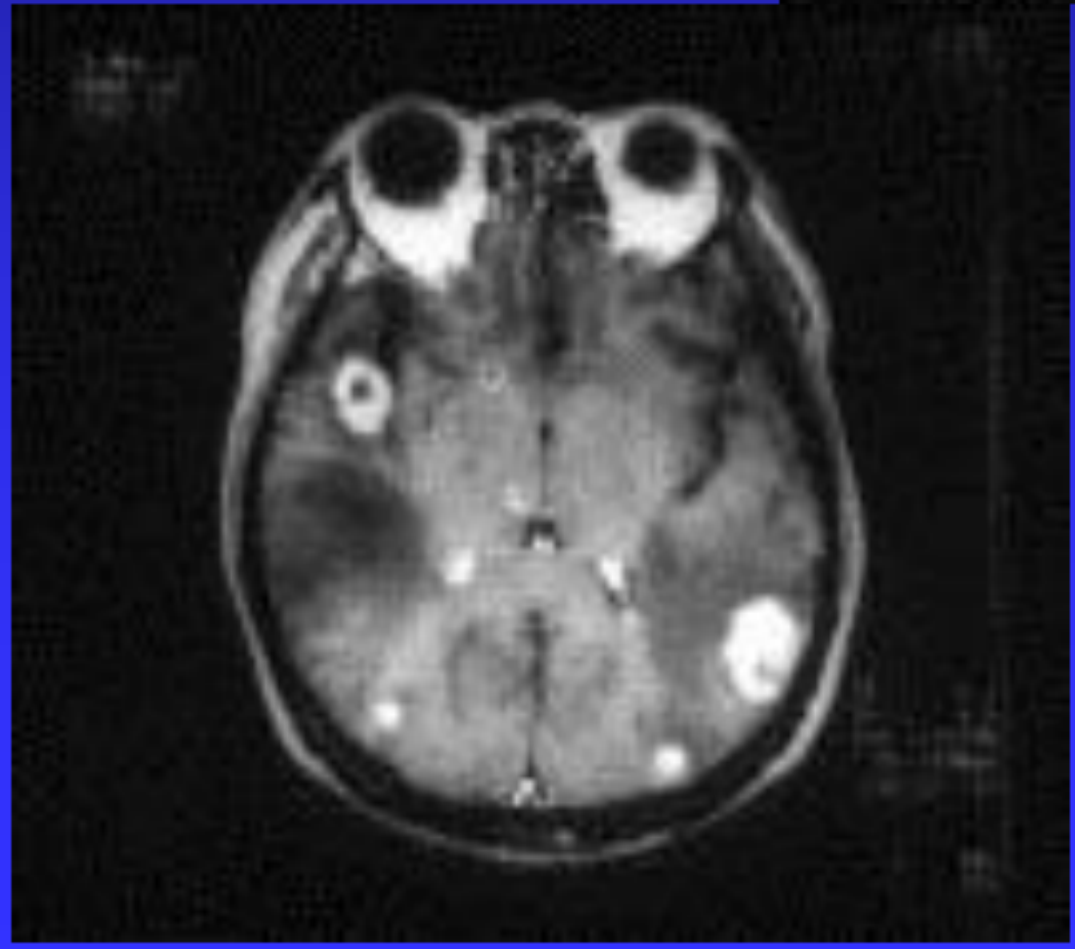

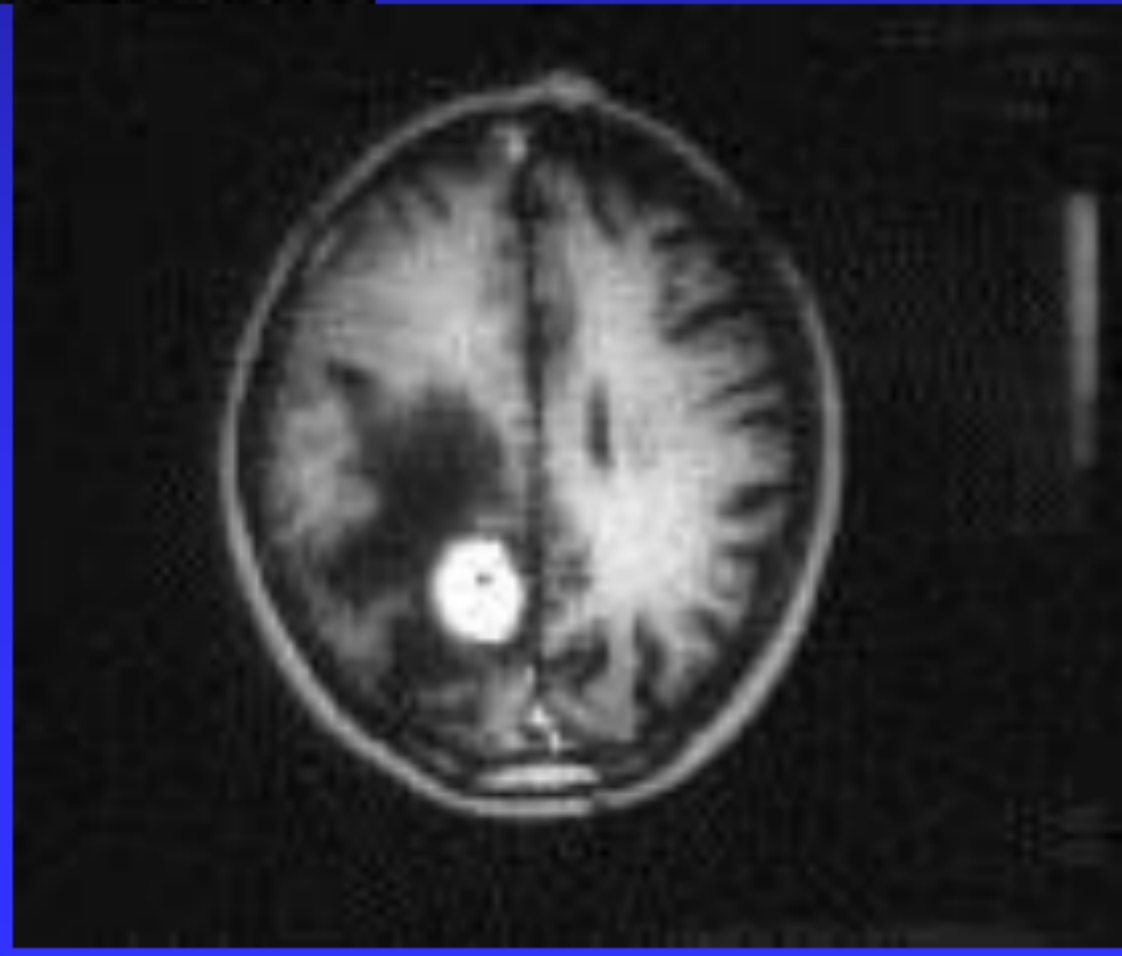

3、DSA表现

①占位征象

血管移位、分离、聚拢或纡曲、拉直。

②肿瘤染色

富血供肿瘤、可见肿瘤密度增高而显影。

（二）颅脑损伤

1、CT表现

①硬膜外血肿（epidural hematoma）

颅骨内板下局限性梭形高密度影。

②硬膜下血肿（subdural hematoma）

颅骨内板下广泛性弯月形高密度影。

③脑内血肿（intracerebral hematoma）

圆形或不规则形高密度影。

④脑挫裂伤（cerebral contusion）

出血与水肿并存，呈高低混杂密度影。

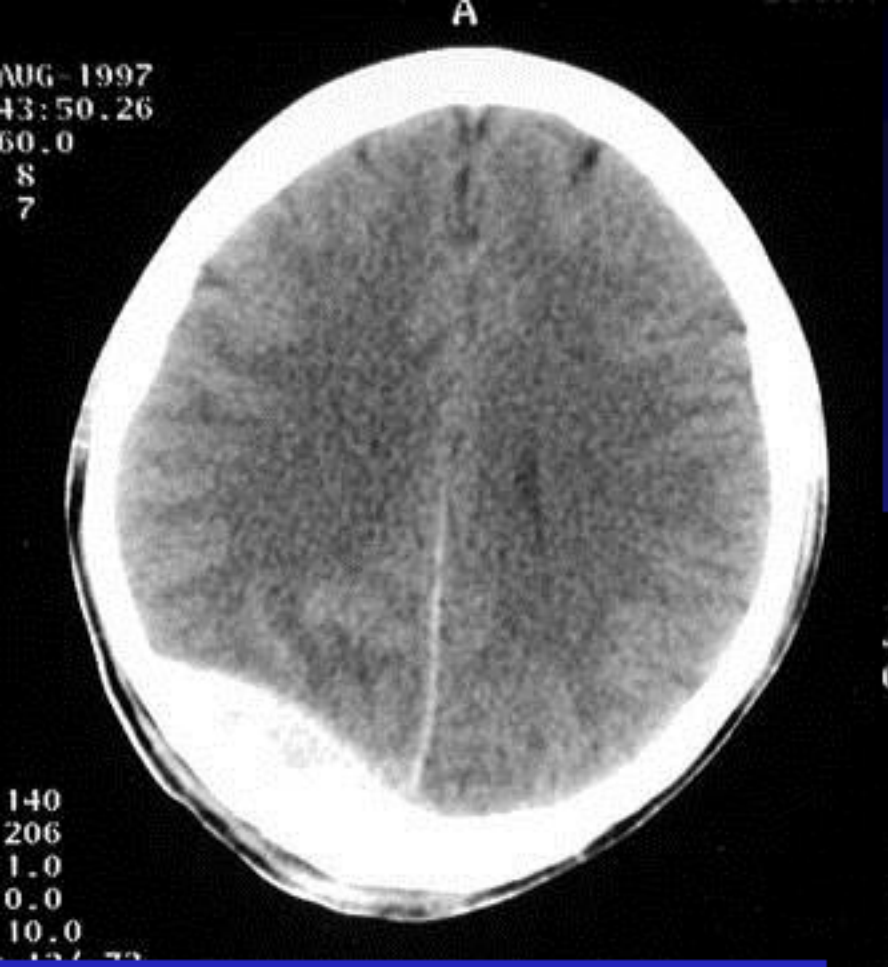
A
AUG-1997
43:50.26
60.0
8
7
140
206
1.0
0.0
10.0


A
-1997
47.26
0
140
206
1.0
0.0
10.0

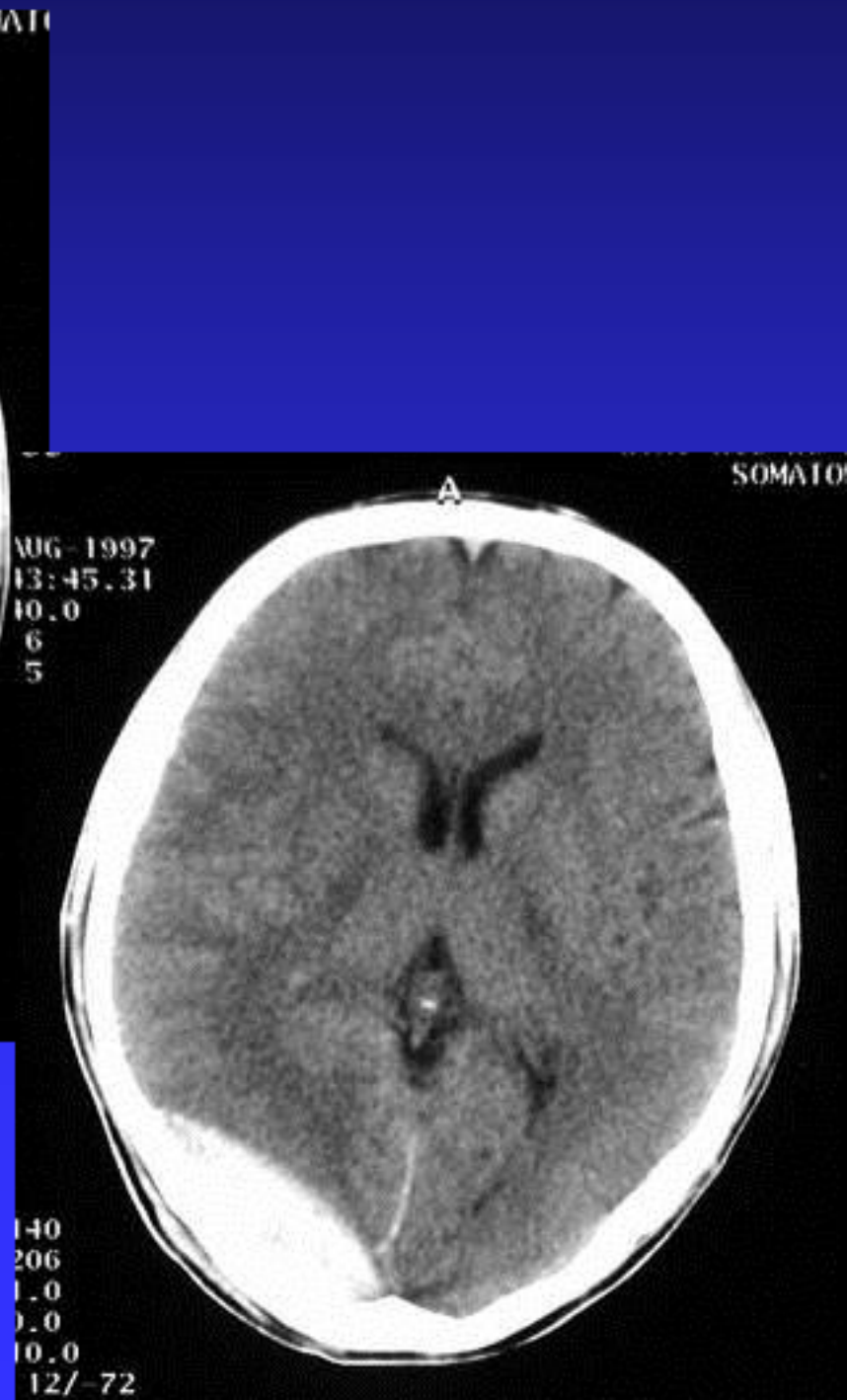
SOMATO
A
AUG-1997
43:45.31
40.0
6
5
140
206
1.0
0.0
10.0
12/-72


e yong ra M-40y
50434
1-APR-2002
2:01:59.23
A
SOMATOM PLUS 4
VC10C
H-SP-CR
120
220
1.5
-19.0
10.0
0/-44
40 LO
960


A
120
220
1.5
-19.0
10.0
0/-44
LO
960


1-APR-2002
2:02:05.21
P 60.0
MA 9
EQ 9
R
120
220
1.5
-19.0
10.0
0/-44
40 LO
960

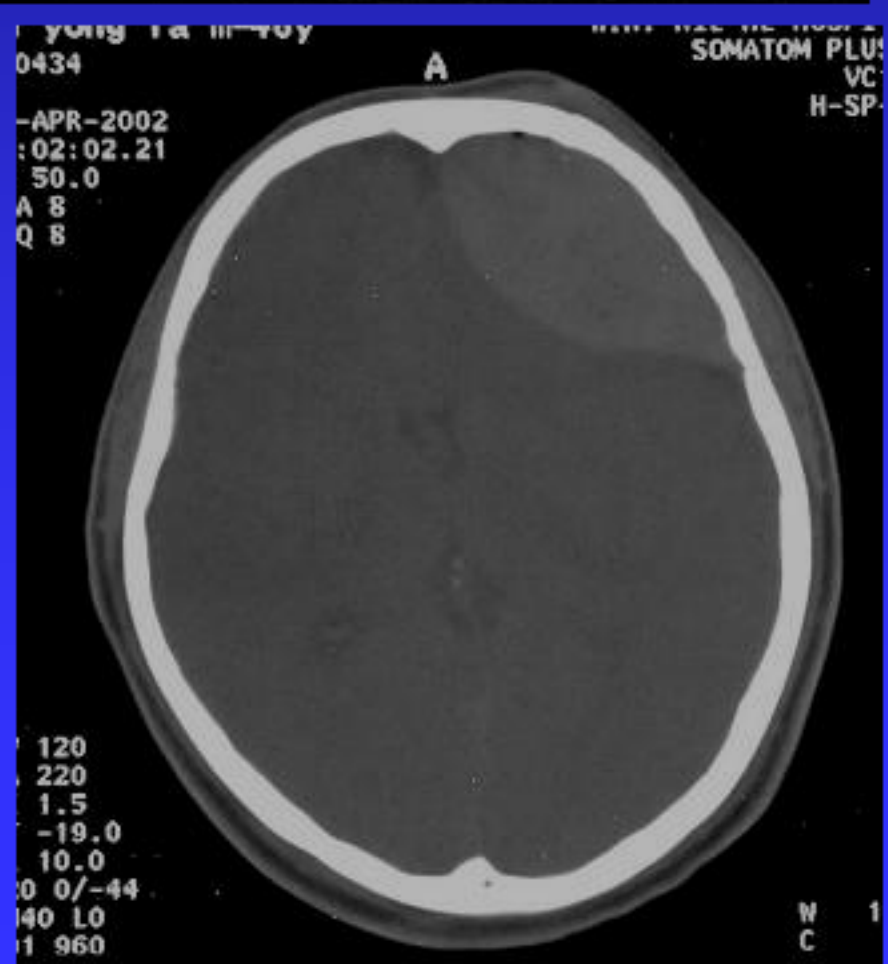
A
SOMATOM PLUS
-APR-2002
:02:02.21
50.0
A 8
Q 8
120
220
1.5
-19.0
10.0
0/-44
40 LO
960


SEP-1999
33:03.68
-85.0
6
6
H-SP-CR
120
220
1.5
-23.5
10.0
0/-50
0 10
300
gang
10
W 94
C 29


-1999
06.68
.0
H-SP-CR
.5
0
-50
0
00
gang
W
C

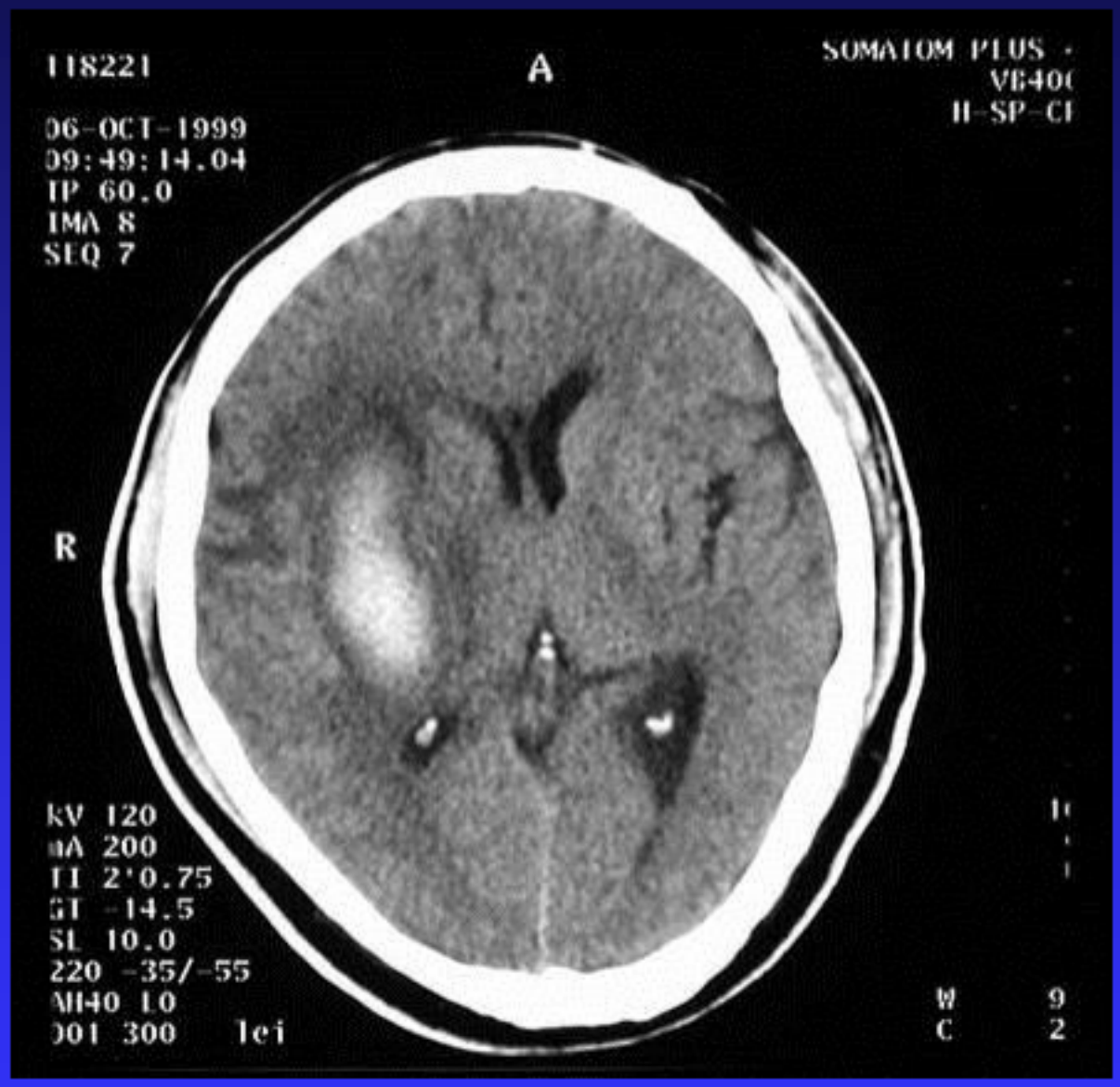
118221
A
SOMATOM PLUS
VB40
H-SP-CI
06-OCT-1999
09:49:14.04
IP 60.0
IMA 8
SEQ 7
R
KV 120
mA 200
TI 2'0.75
GT -14.5
SL 10.0
220 -35/-55
MH40 10
001 300 lei
W 9
C 2

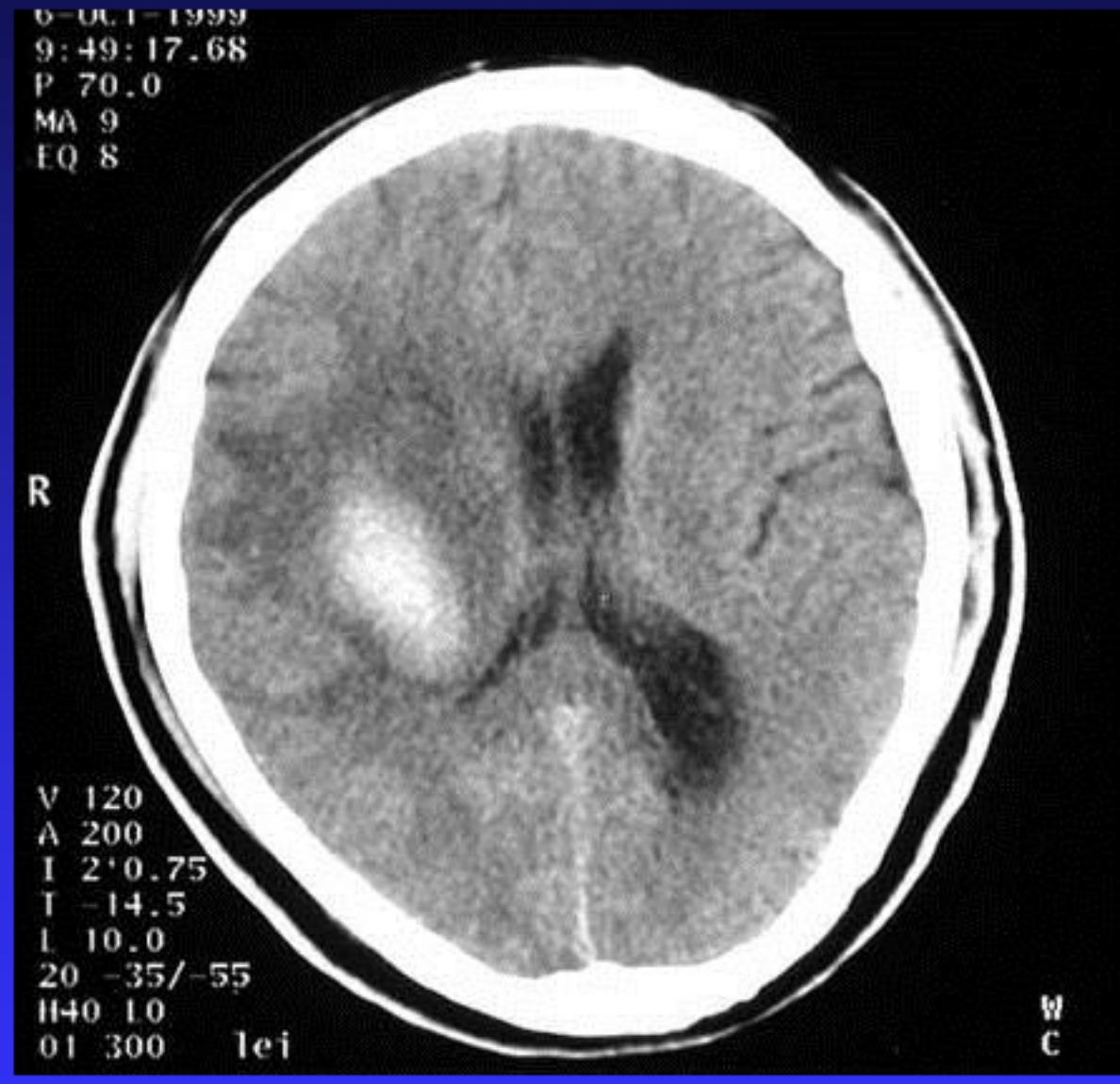
6-OCT-1999
9:49:17.68
P 70.0
MA 9
EQ 8
R
V 120
A 200
I 2'0.75
T -14.5
L 10.0
20 -35/-55
H40 10
01 300 lei
W
C


130530
A
SOMATOM PLUS
VB40
H-SP-C
24-SEP-2000
07:39:03.48
TP 30.0
IMA 5
SEQ 4
R
kV 120
mA 220
TI 2.0
GT -6.0
SL 10.0
220 0/-75
AH40 LO
101 300 TIAN
W
C

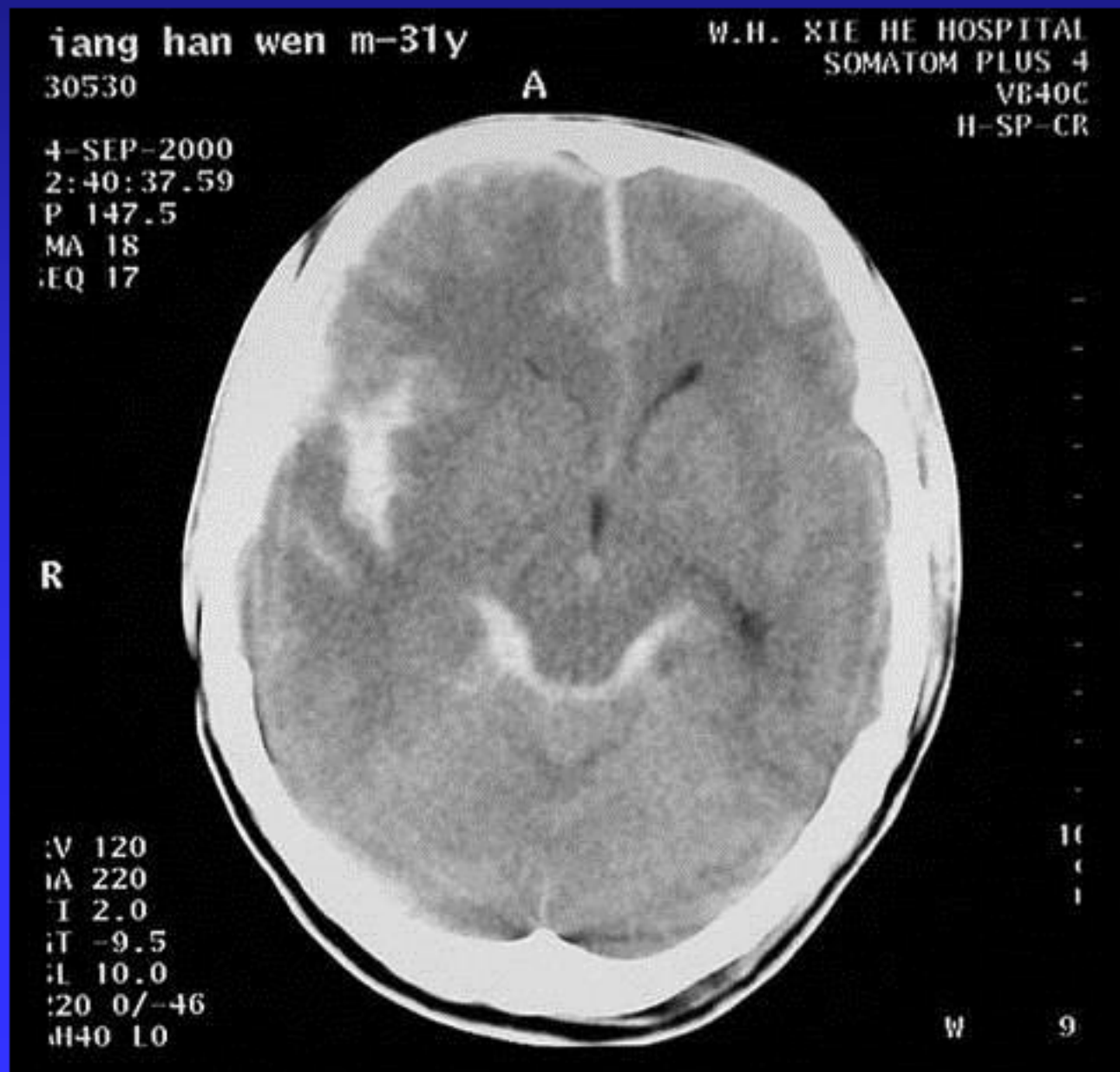
iang han wen m-31y
30530
A
W.H. XIE HE HOSPITAL
SOMATOM PLUS 4
VB40C
H-SP-CR
4-SEP-2000
2:40:37.59
P 147.5
MA 18
EQ 17
R
V 120
A 220
I 2.0
T -9.5
L 10.0
20 0/-46
H40 LO
W 9

2、MR表现

①慢性硬膜外血肿

内板下局限性梭形高信号影。

②慢性硬膜下血肿

内板下广泛性弯月形高信号影。

③慢性脑内血肿

血肿呈不规则高信号影，有铁环征。

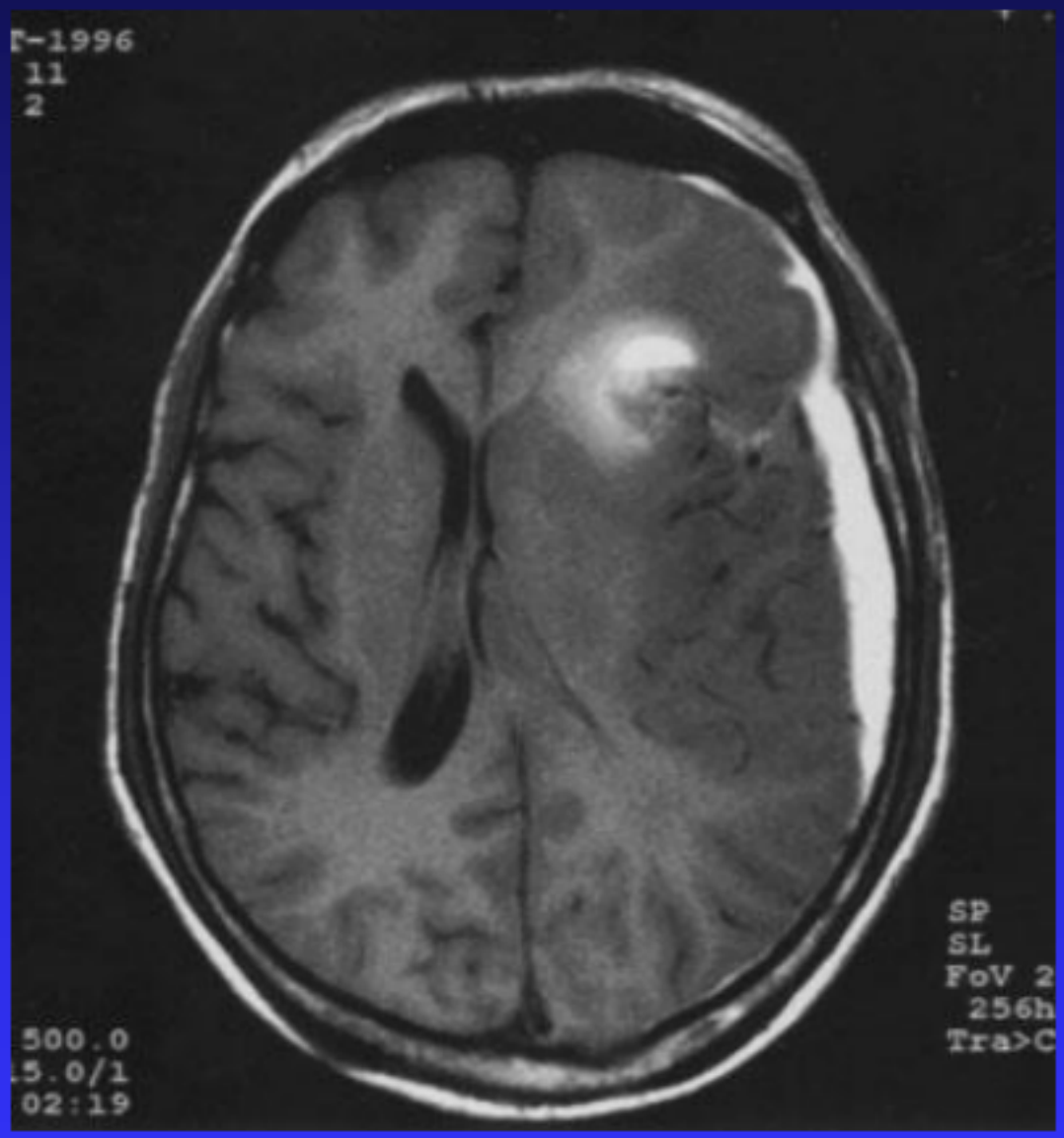
-1996
11
2
SP
SL
FoV 2
256h
Tra>C
500.0
5.0/1
02:19

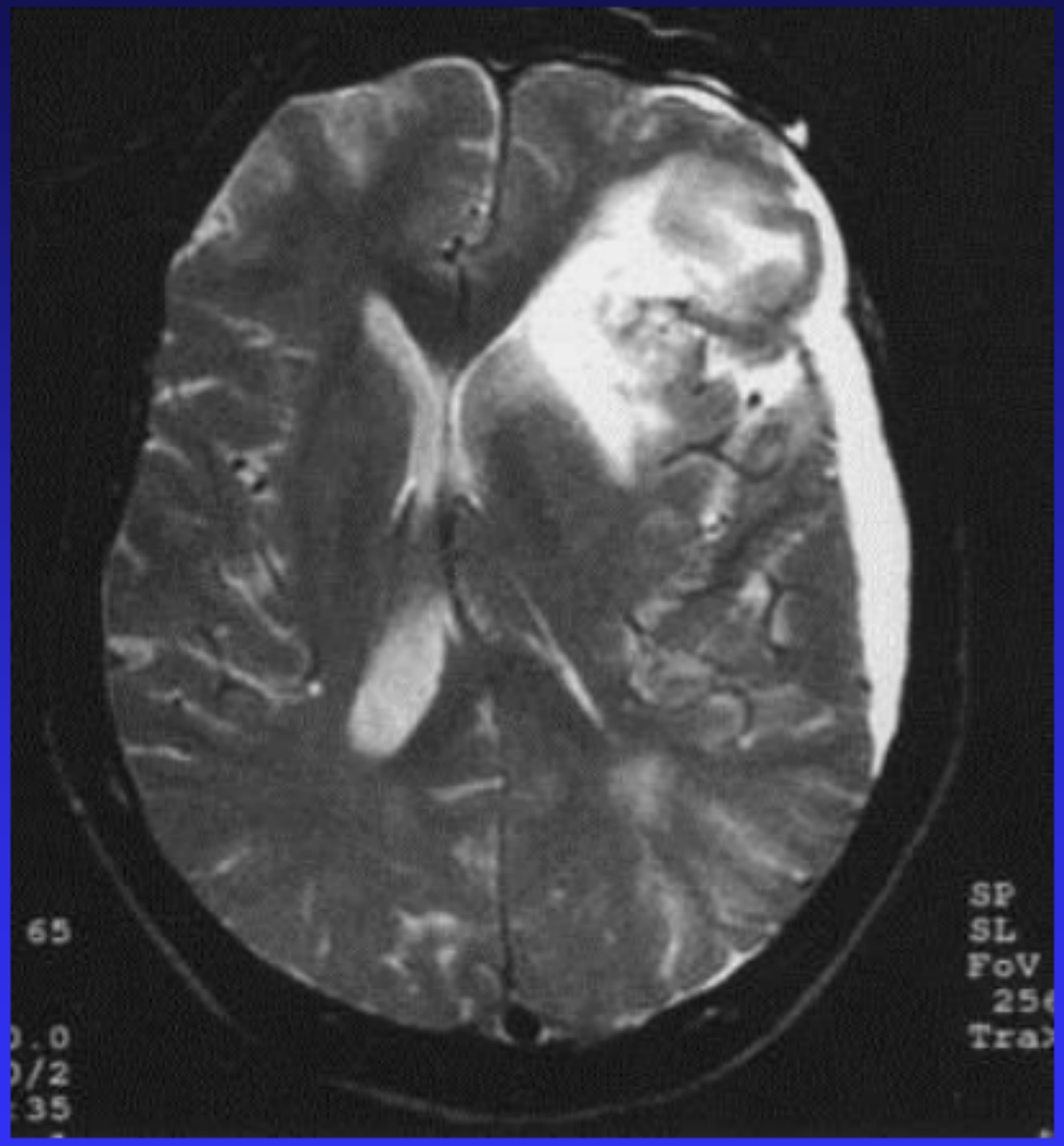
65
SP
SL
FoV
25
Tra
.0
/2
35

（三）脑血管病变

脑动脉瘤(aneurysm)

：大小不等，边缘光滑与载瘤动脉相连的圆形高密度影。

：T1与T2均为边缘光滑的圆形流空信号。

：平扫为等密度，增强后呈圆形致密影。


117
04.93
UNION HOSPITAL
W-017/055



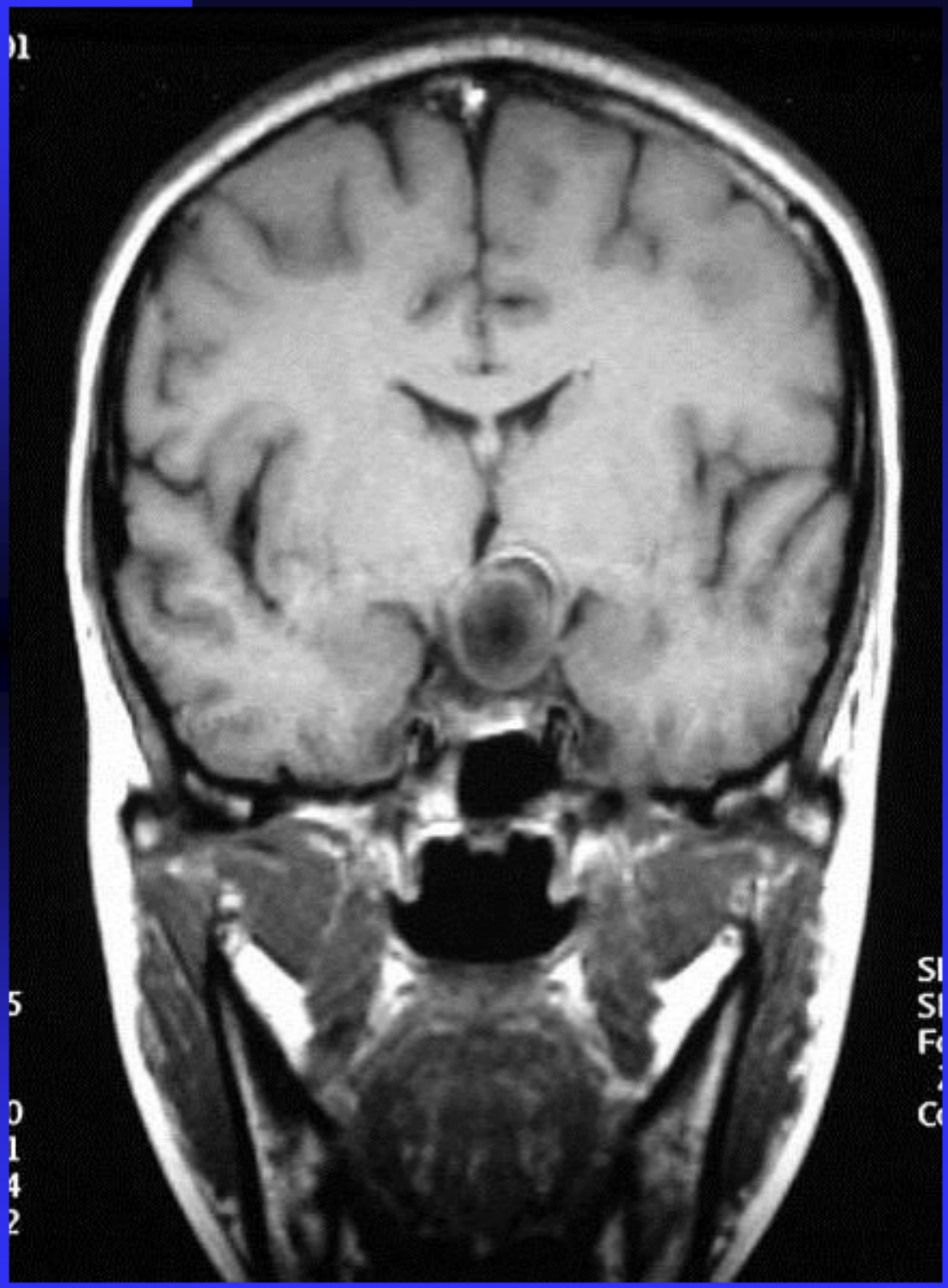



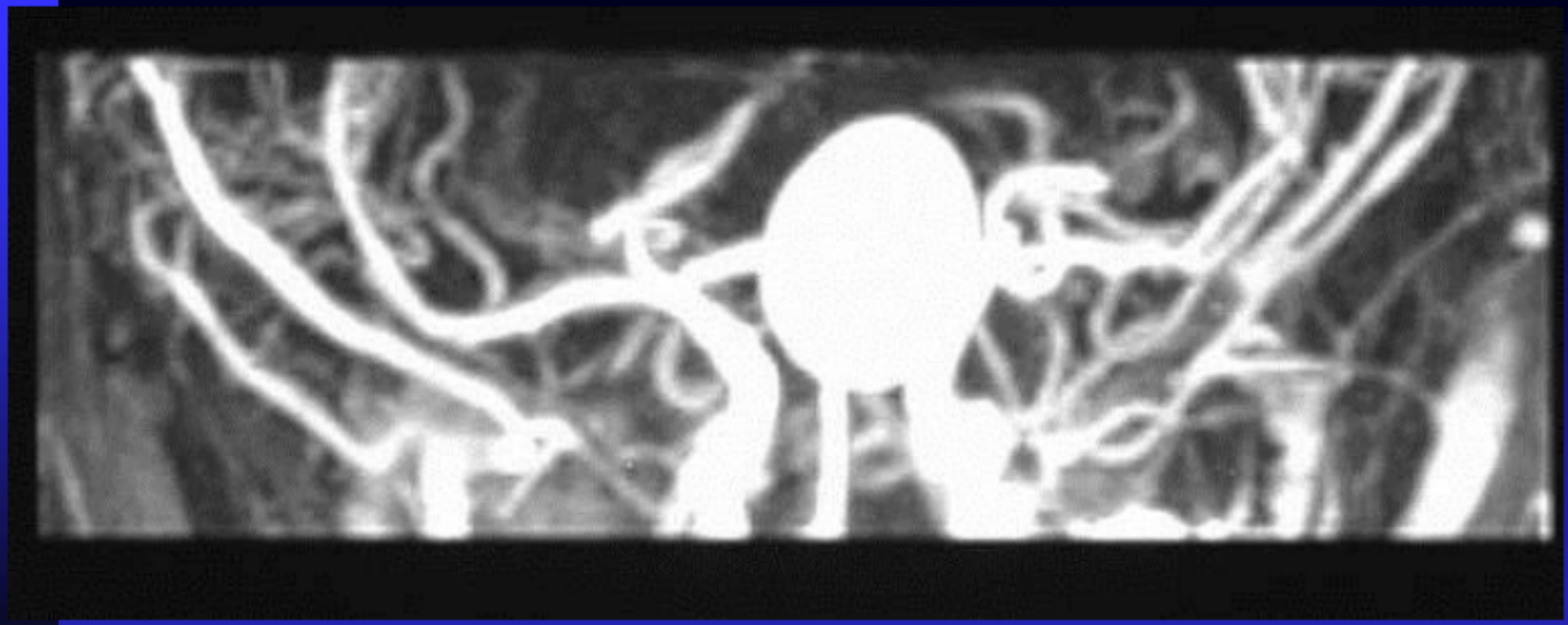

2、脑血管畸形（A、V、M）

DSA：静脉早显，畸形血管团，供应动脉变细，引流静脉增粗。

MRA：畸形血管团呈族状流空信号，供应动脉变细，引流静脉增粗。

C T：平扫呈等密度，不易发现，增强后可见高密度畸形血管。


H. UNION HOSPITAL





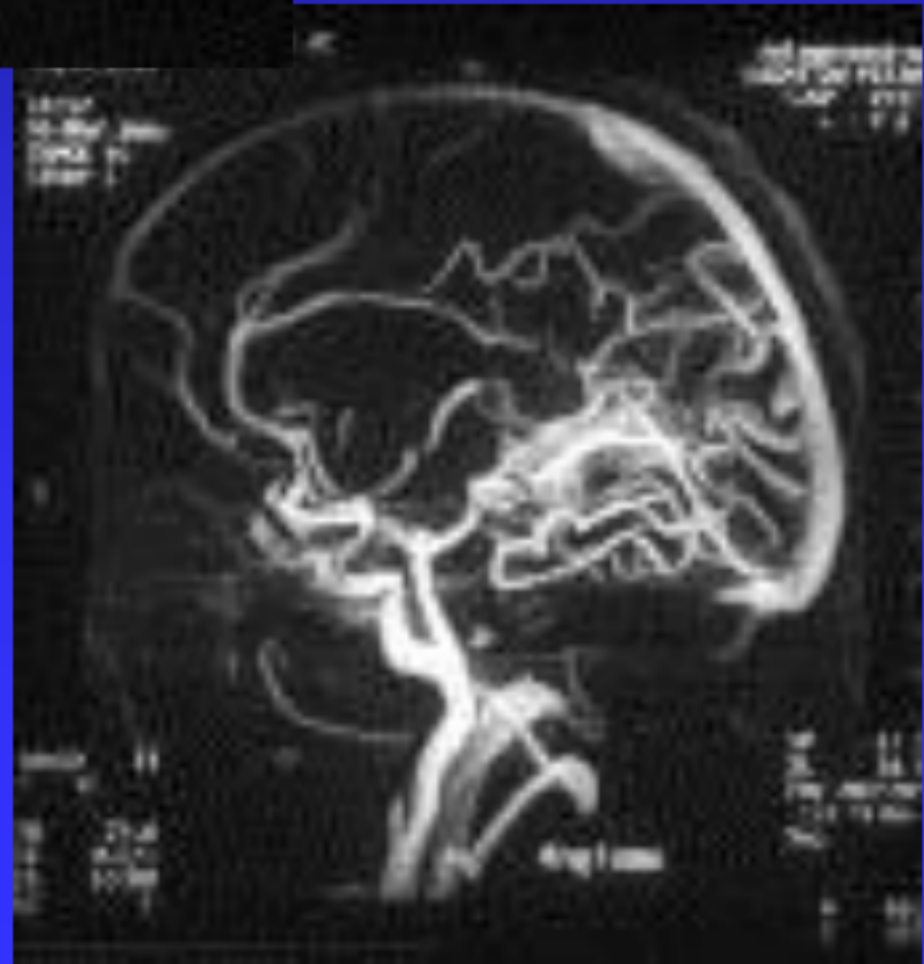

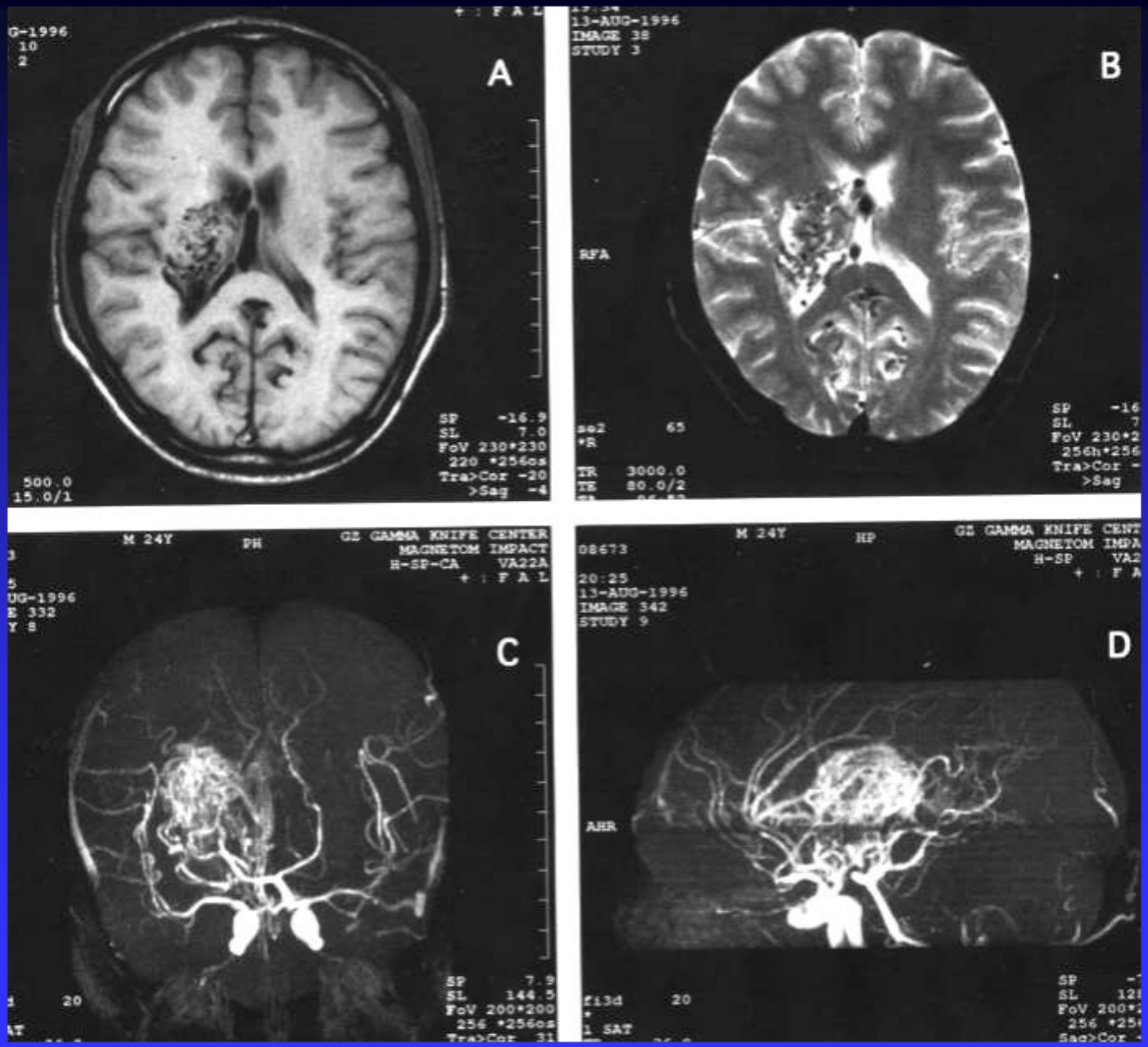
A
B
C
D
13-AUG-1996
IMAGE 38
STUDY 3
RFA
M 24Y
PH
GZ GAMMA KNIFE CENTER
MAGNETOM IMPACT
H-SP-CA
VA22A
M 24Y
HP
20:25
13-AUG-1996
IMAGE 342
STUDY 9
AHR

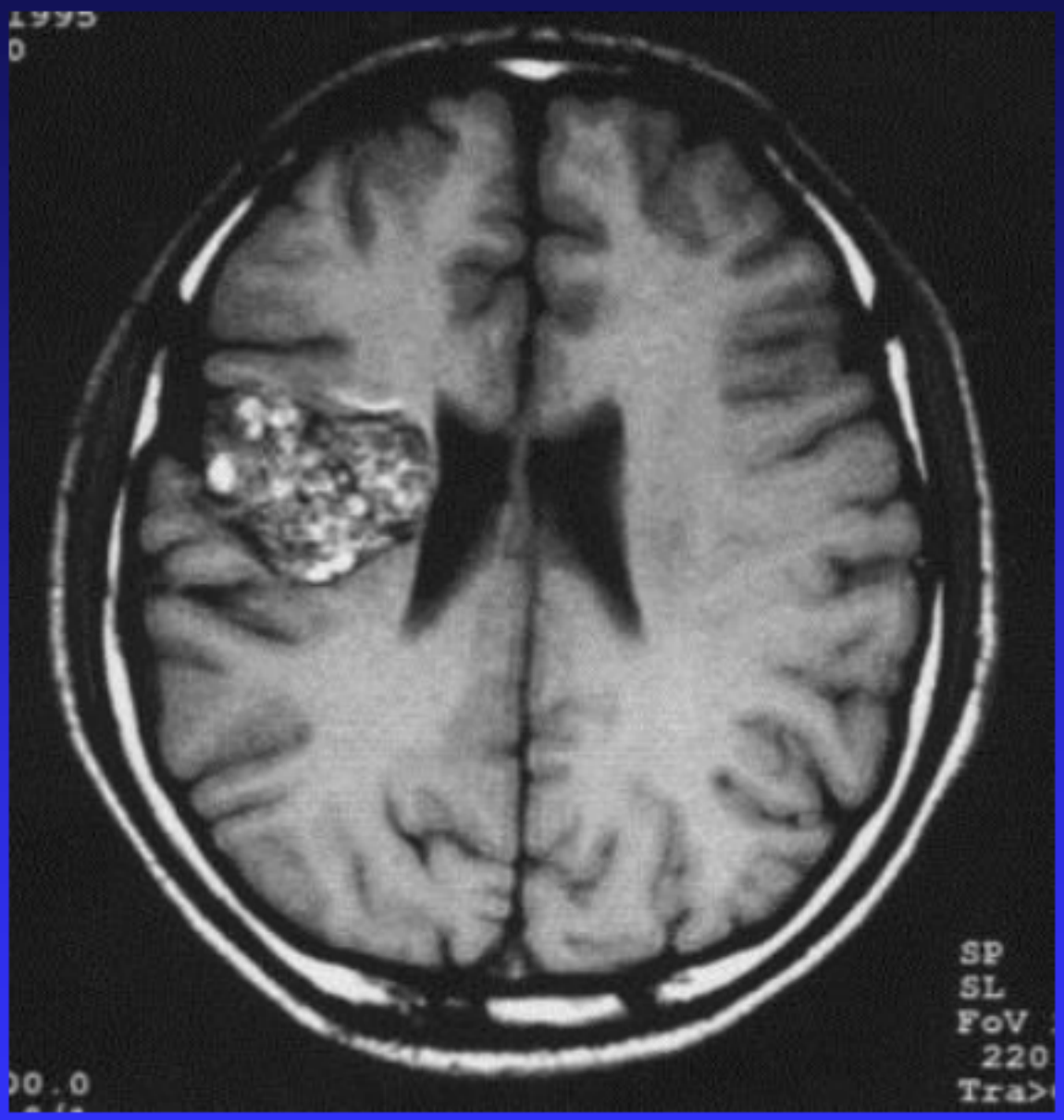
SP
SL
FoV
220
Tra>

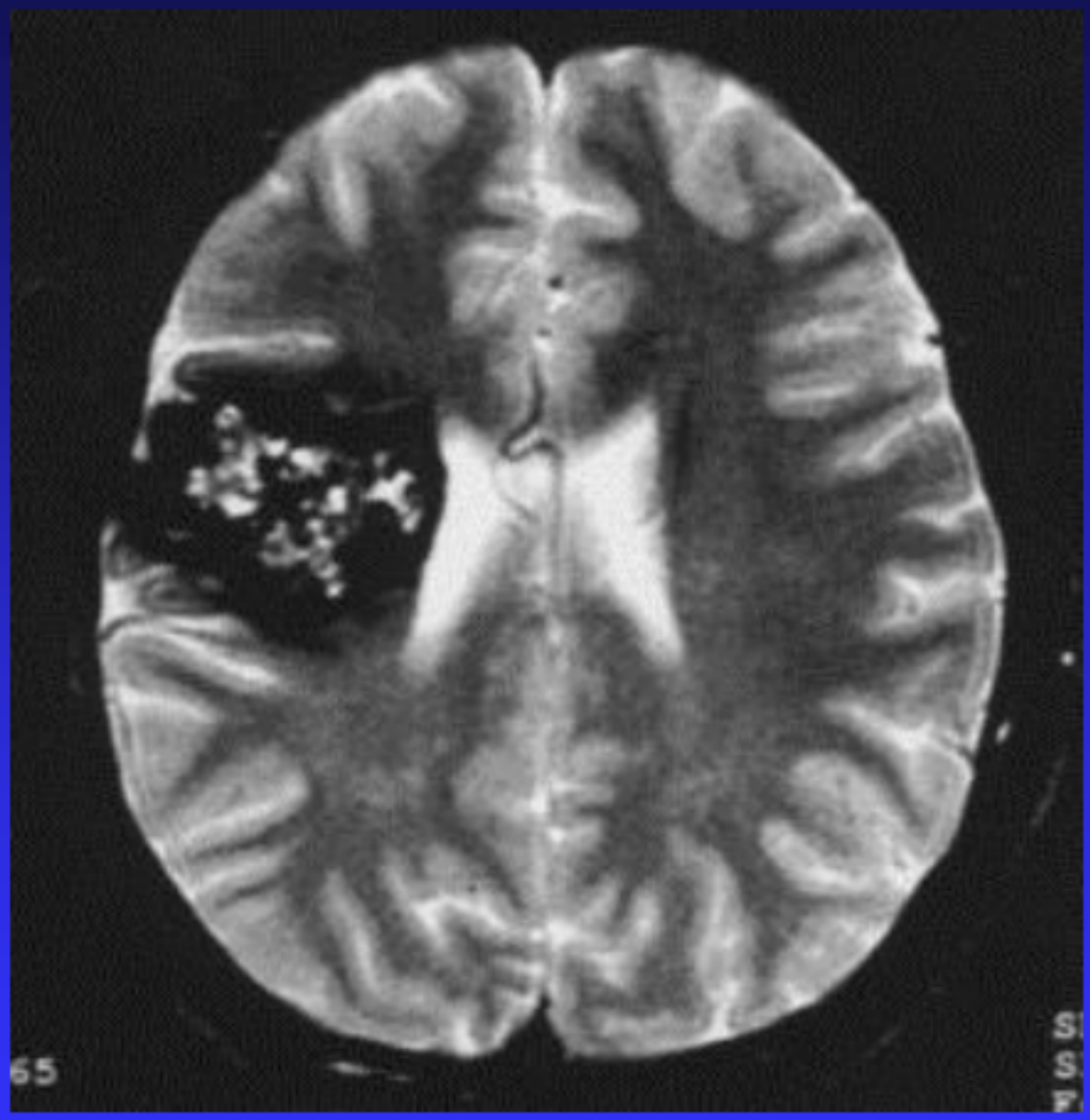




G-2000
:06.46
8.5
3
2
0
0
0
0.0
.0
5/-64
LO TIAN

3、脑梗塞(cerebral infarct)

MR：缺血性脑梗塞呈长T1长T2信号，多为扇形或不整形，较大者有占位征象，<1cm者称为腔梗。

CT：呈扇形或不整形低密度影,边界模糊,<1cm的腔梗CT不易显示。

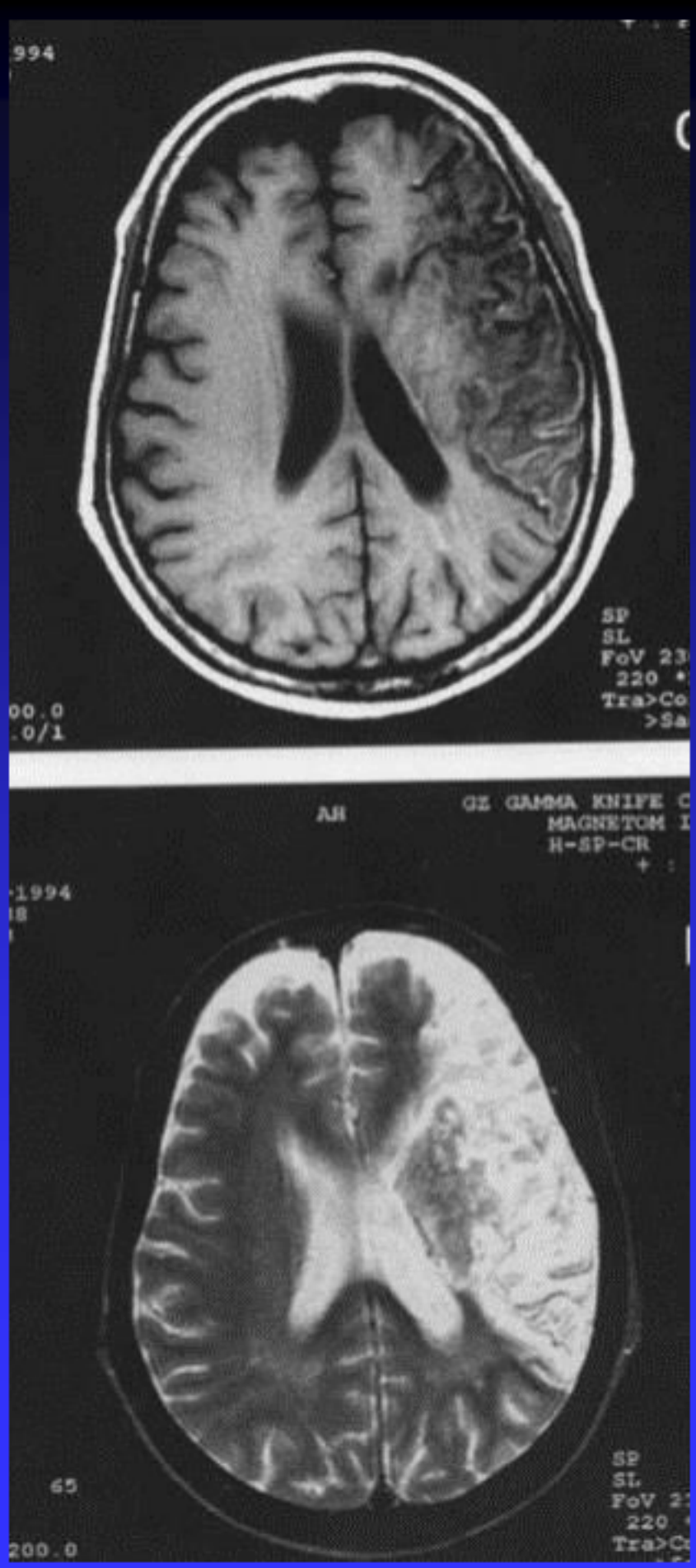
994
SP
SL
FoV 23
220
Tra>Co
>Sa
00.0
.0/1
AH
GE GAMMA KNIFE C
MAGNETOM I
H-SP-CR
+ :
-1994
18
65
200.0
SP
SL
FoV 2
220
Tra>C

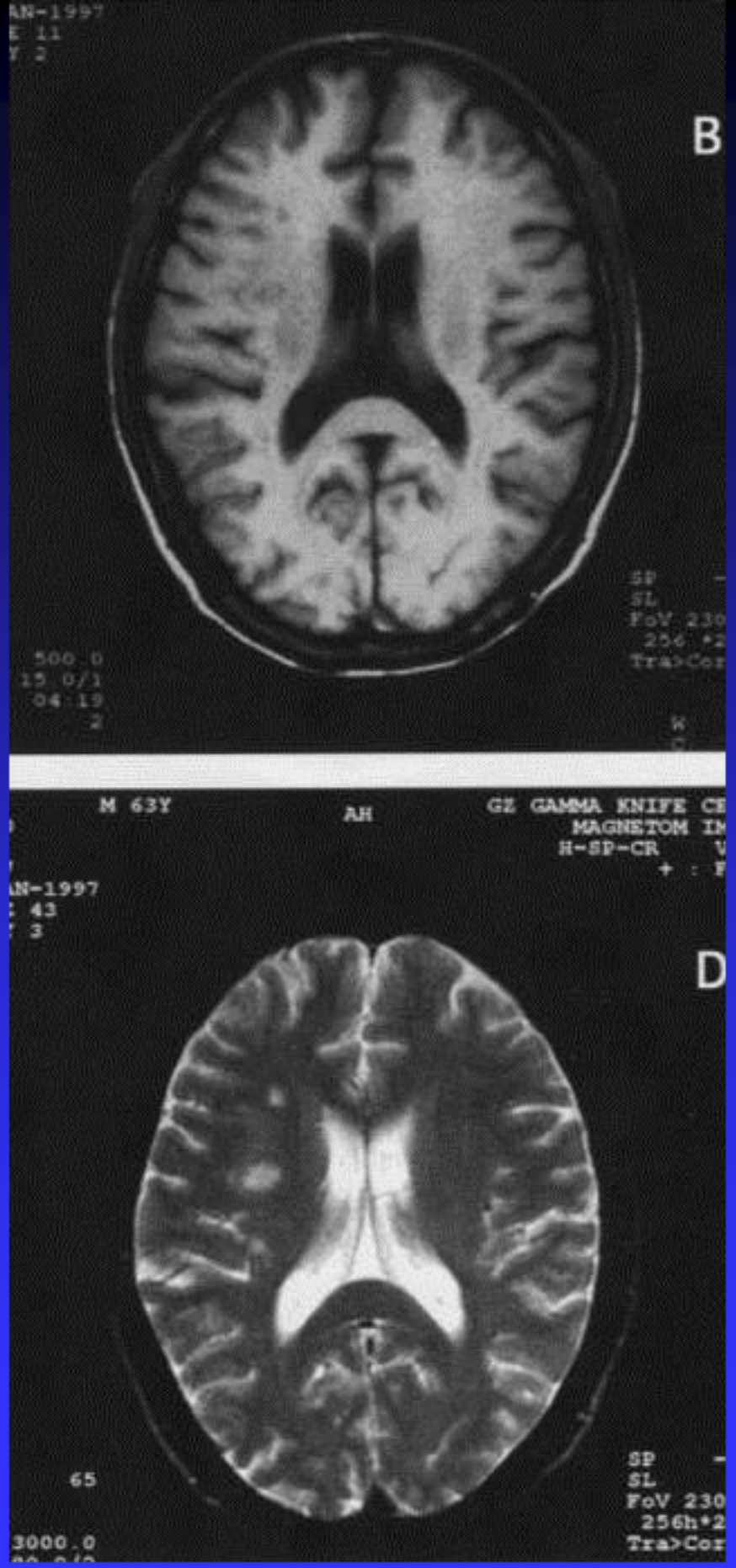
AN-1997
E 11
Y 2
B
SP
SL
FoV 230
256 *2
Tra>Cor
500.0
15 0/1
04 19
2
K
C
M 63Y
AH
GE GAMMA KNIFE CE
MAGNETOM IM
H-SP-CR
+ : F
AN-1997
: 43
Y 3
D
65
3000.0
SP
SL
FoV 230
256h*2
Tra>Cor


A
SP
SL
FoV 230
256 *2
Tra>Cor
>Sag


EC-1996
B
65
3000.0
80.0/2
06:52
SP
SL
Tra>Cor
>Sag

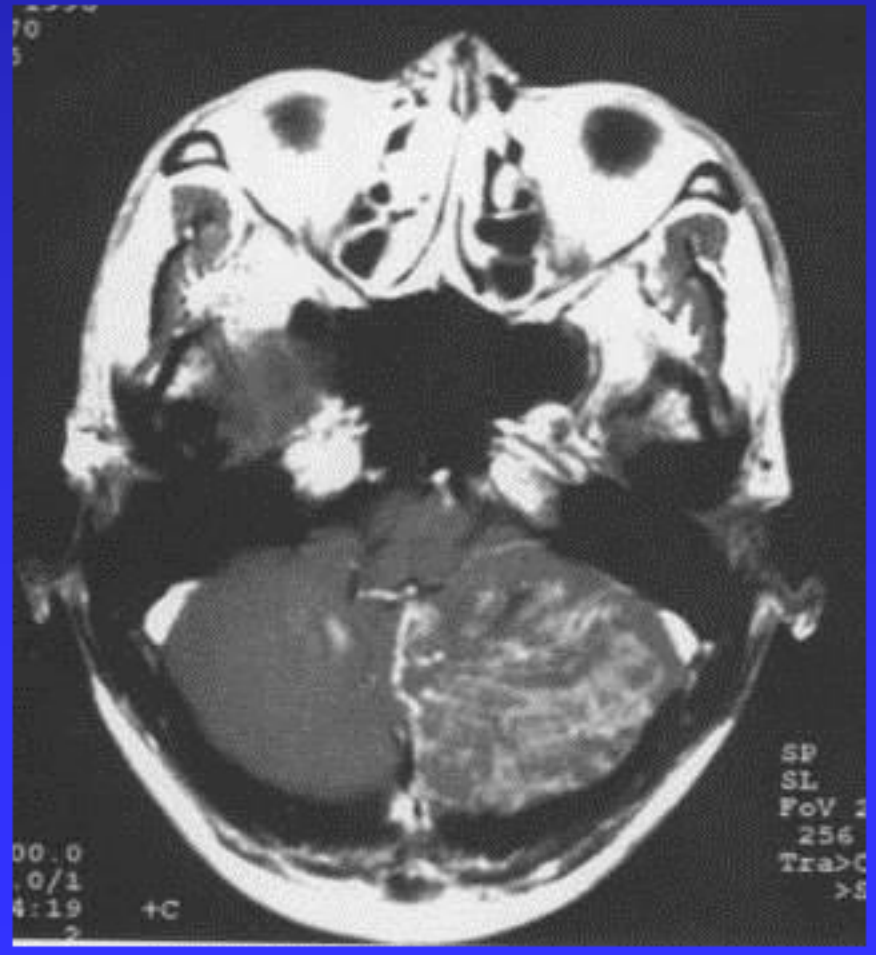
SP
SL
256
+C

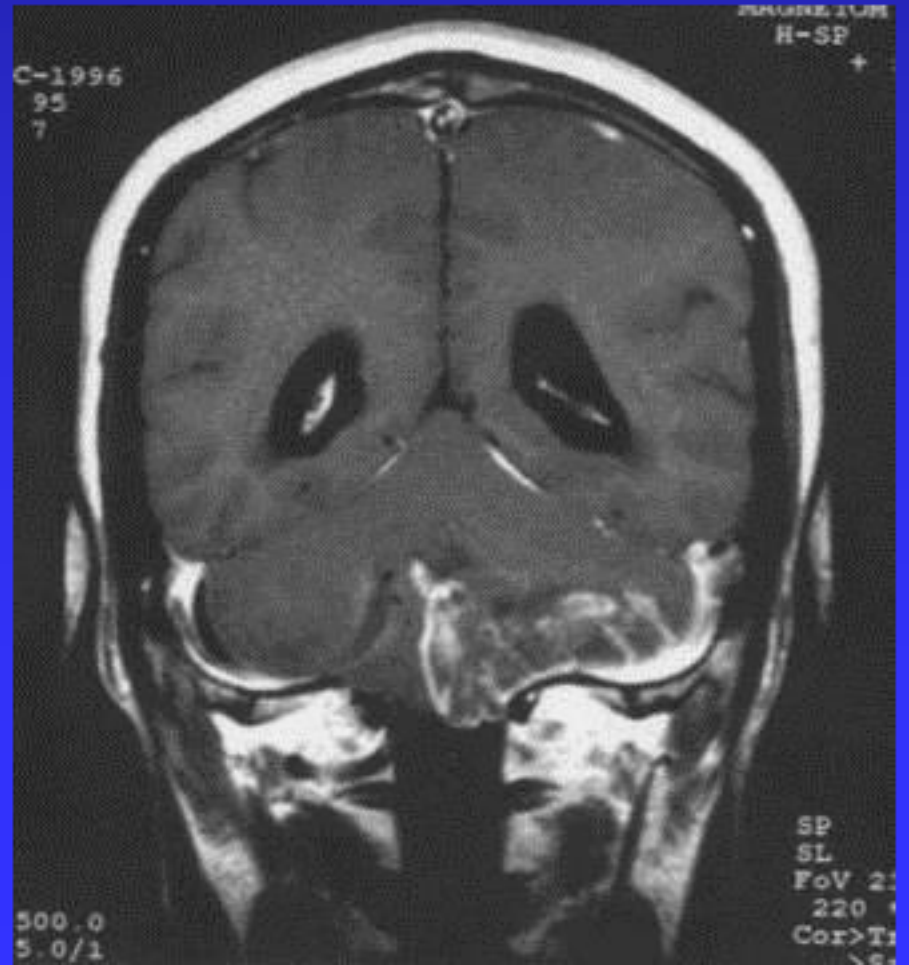
C-1996
95
7
H-SP
SP
SL
220
500.0
5.0/1

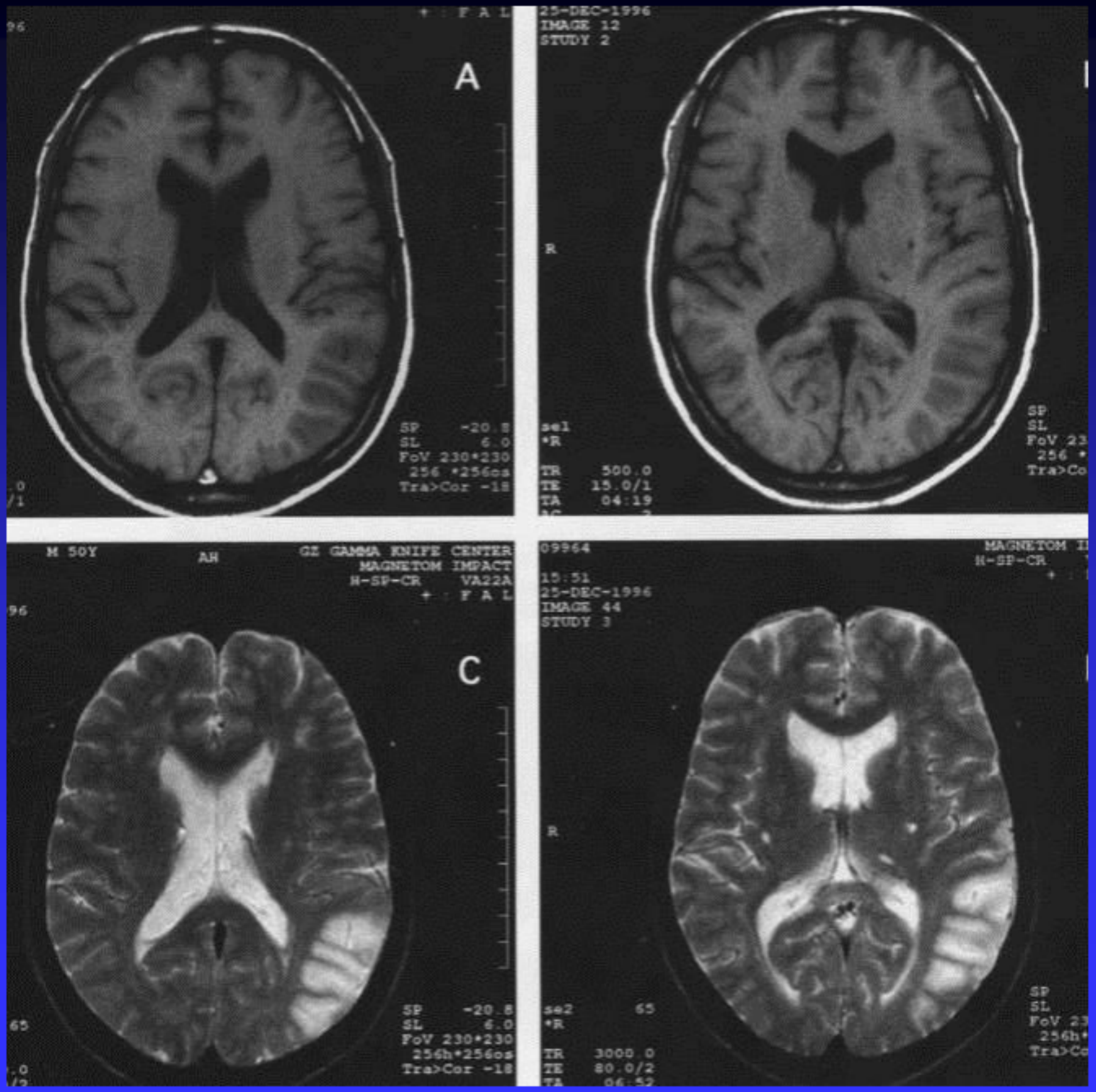
A
25-DEC-1996
IMAGE 12
STUDY 2
R
sel
*R
TR 500.0
TE 15.0/1
TA 04:19
C
M 50Y
AH
GZ GAMMA KNIFE CENTER
MAGNETOM IMPACT
H-SP-CR VA22A
09964
15:51
25-DEC-1996
IMAGE 44
STUDY 3
sel2 65
TR 3000.0
TE 80.0/2

四、感染性病变

化脓性： 脑炎、脑脓肿、脑膜炎

结核性： 脑膜炎、结核瘤

病毒性： 脑炎、脑膜炎

寄生虫病： 脑囊虫病，脑血吸虫病

1、脑脓肿(brain abscess)

CT：平扫圆形低密度影，周边见等密度环影及水肿。增强后呈环形强化，厚度均匀，脓腔不强化。

MR：脓腔呈长T1低信号和长T2高信号，周边有水肿，增强后环形强化，厚度均匀，脓腔不强化。

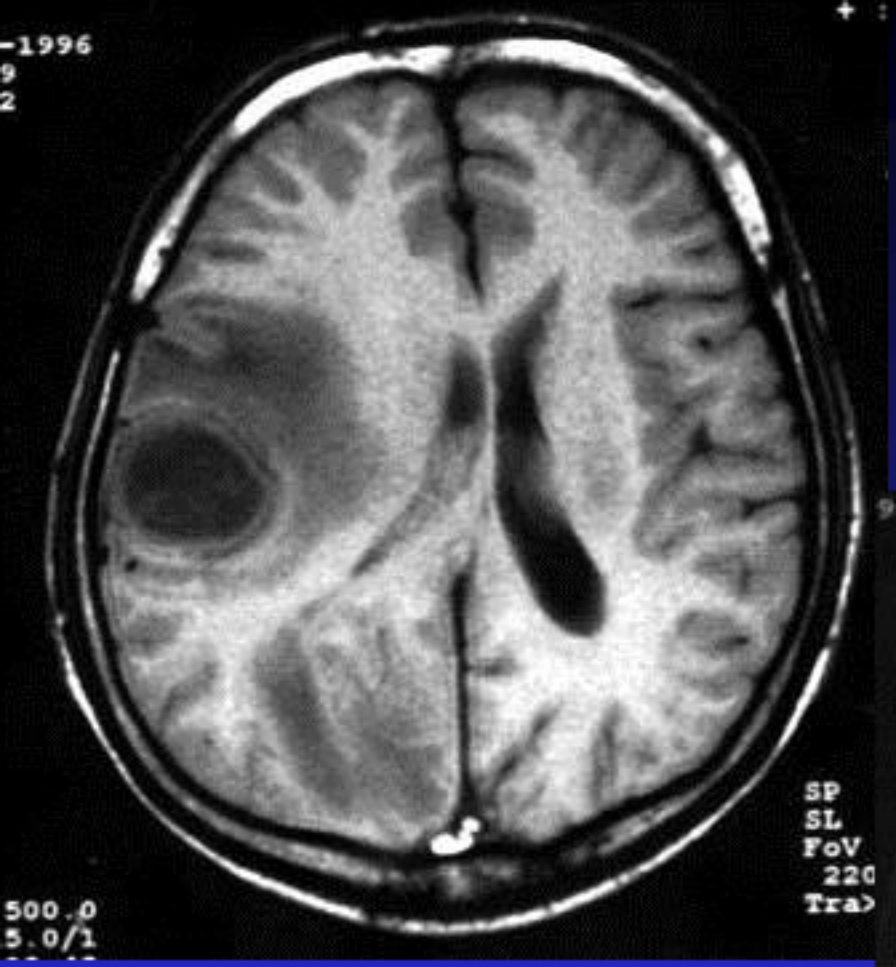
-1996
9
2
SP
SL
FoV
220
Tra
500.0
5.0/1


96
65
.0

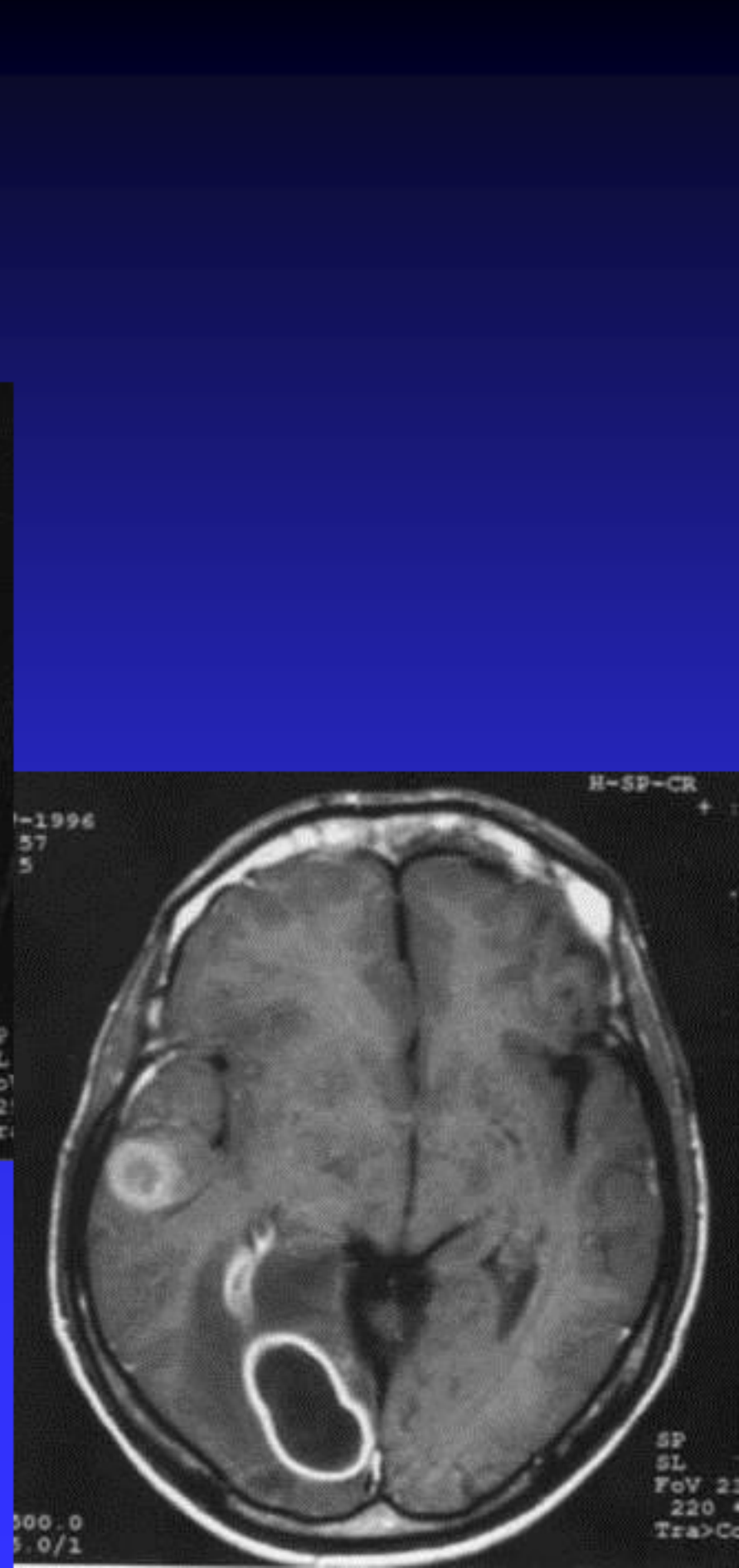
H-SP-CR
-1996
57
5
SP
SL
FoV 2
220
Tra>Co
500.0
5.0/1

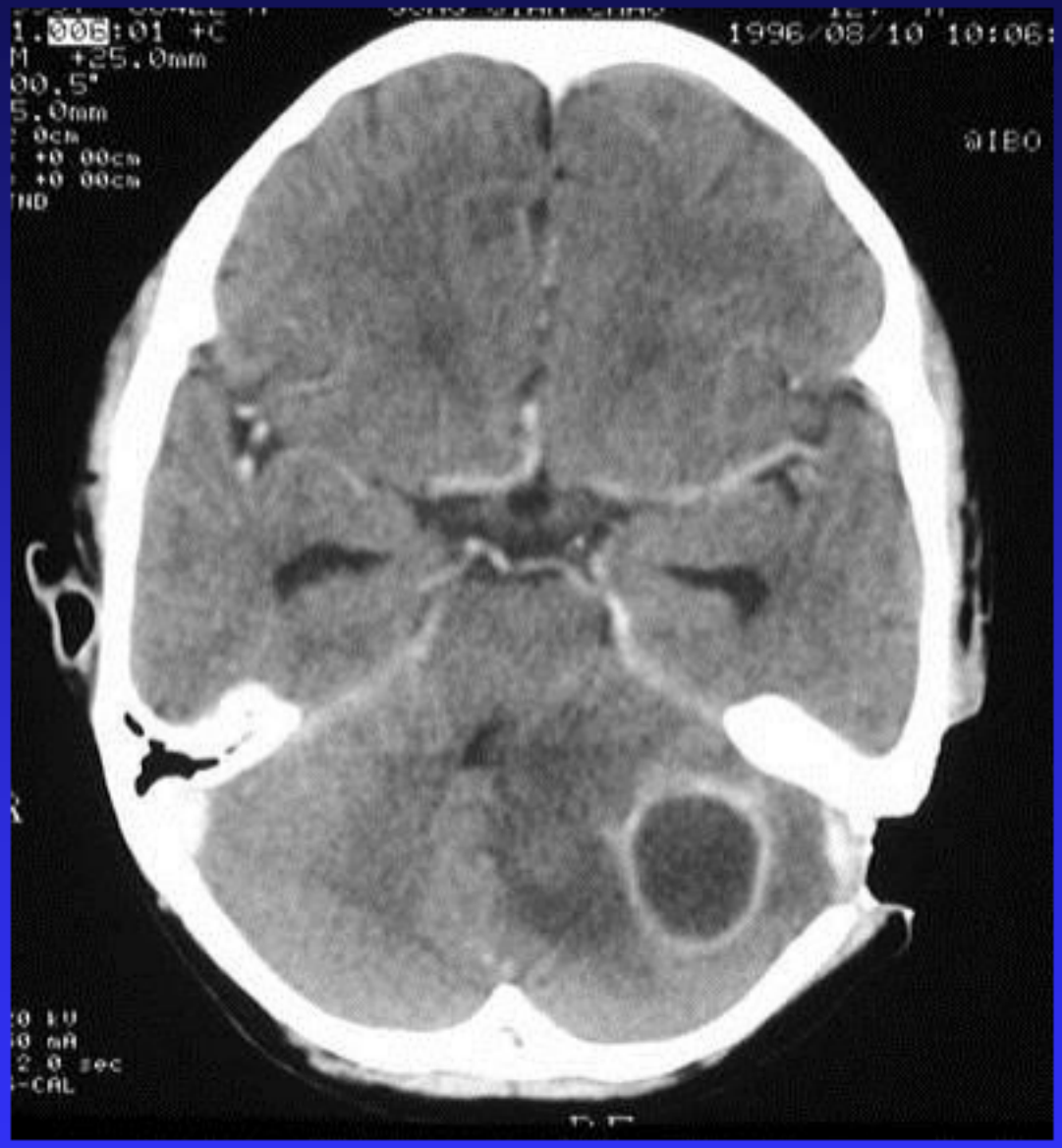
1.006:01 +C
M +25.0mm
00.5°
5.0mm
1996/08/10 10:06:
@IBO
120 kV
50 mA
2.0 sec
-CAL

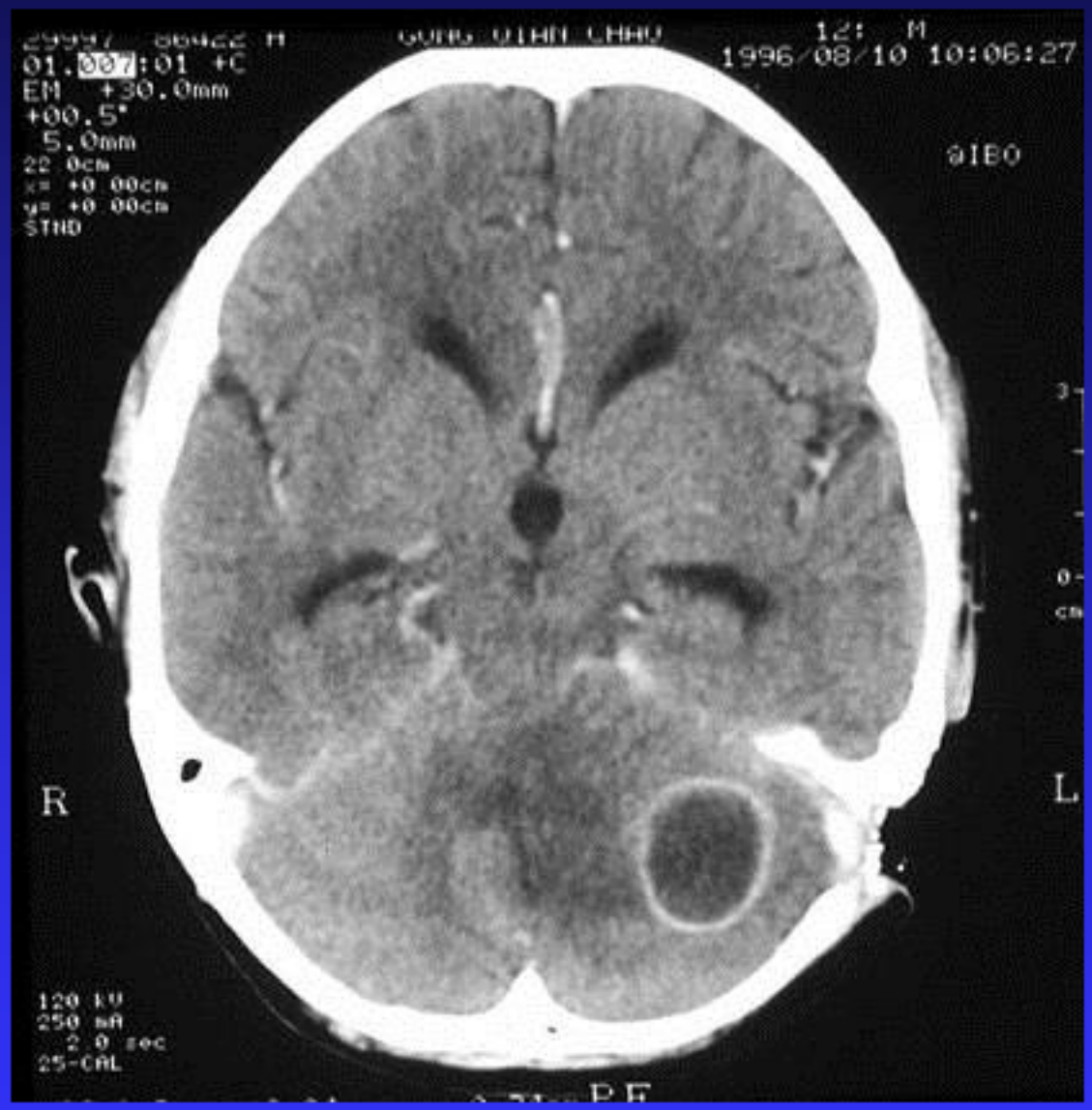
01.007:01 +C
EM +30.0mm
+00.5°
5.0mm
1996/08/10 10:06:27
@IBO
R
L
120 kV
250 mA
2.0 sec
25-CAL

2、脑囊虫病
（cerebral cysticercosis）

猪绦虫尾蚴寄生于颅内所致，尾蚴呈一圆形囊泡，囊壁上有头节，临床上分为囊虫存活期、死亡期和钙化灶。

CT:存活期:脑内多发小圆形低密度影，其内见小点状高密度头节。

钙化期:脑内有多发性大小基本一致的点状致密影。

MRI:脑内多发性<1cm的圆形长T1长T2信号，其内有小点状头节，周围有水肿。

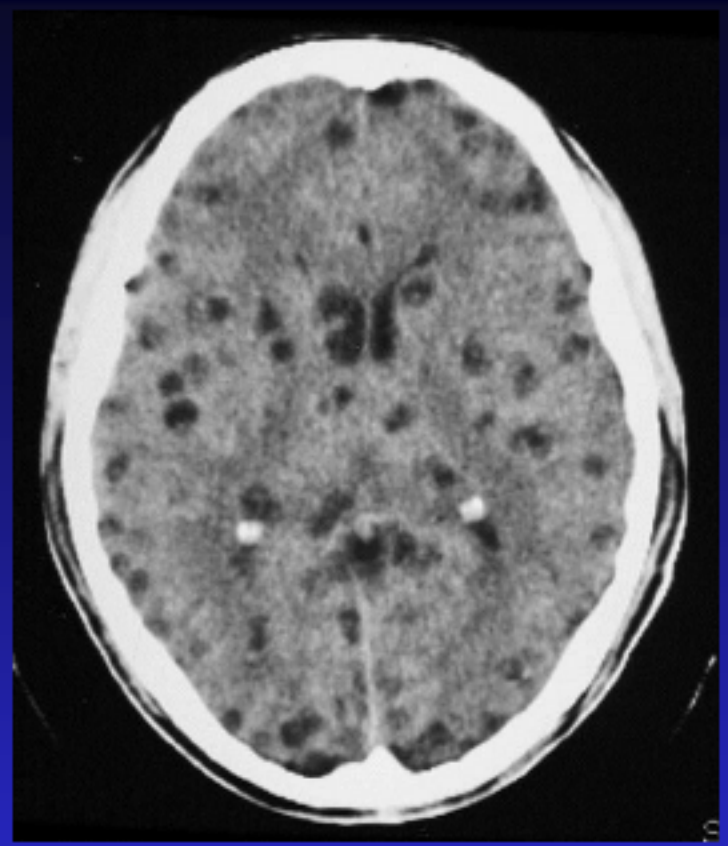

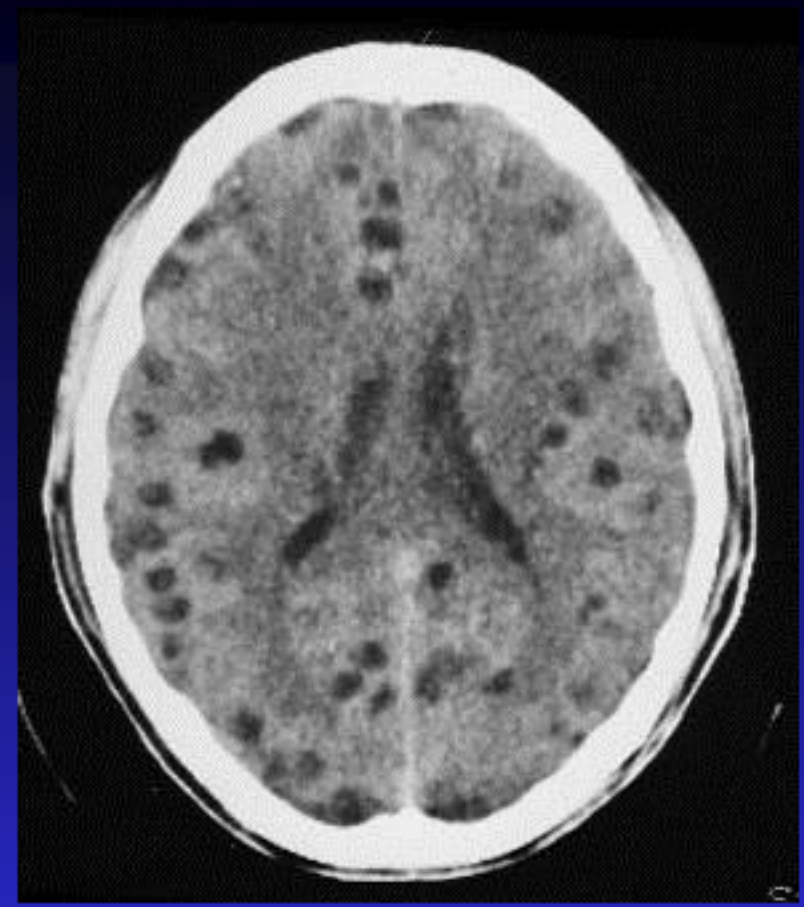

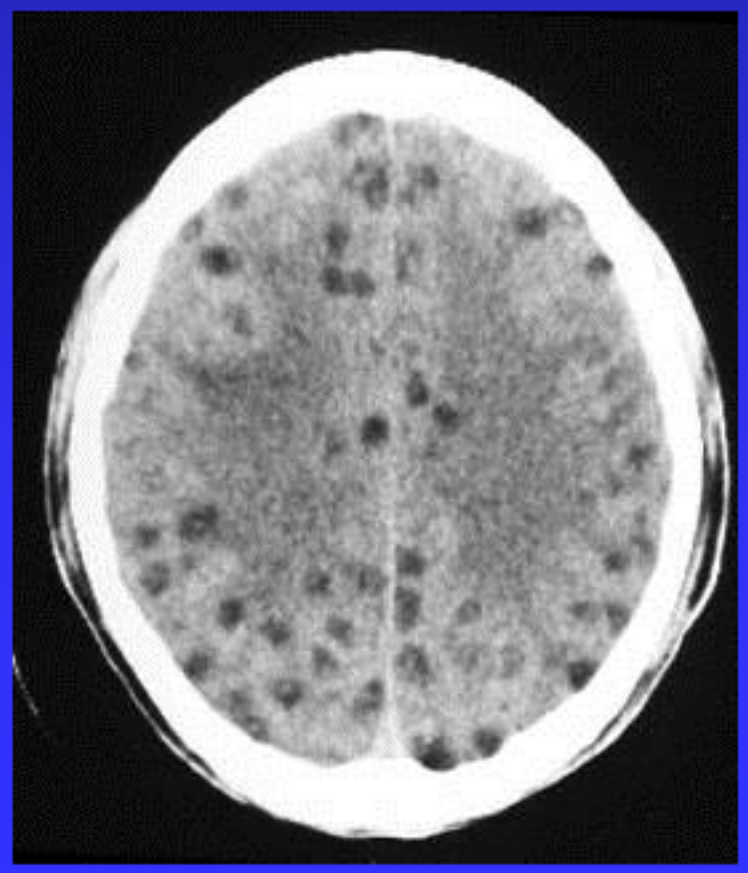

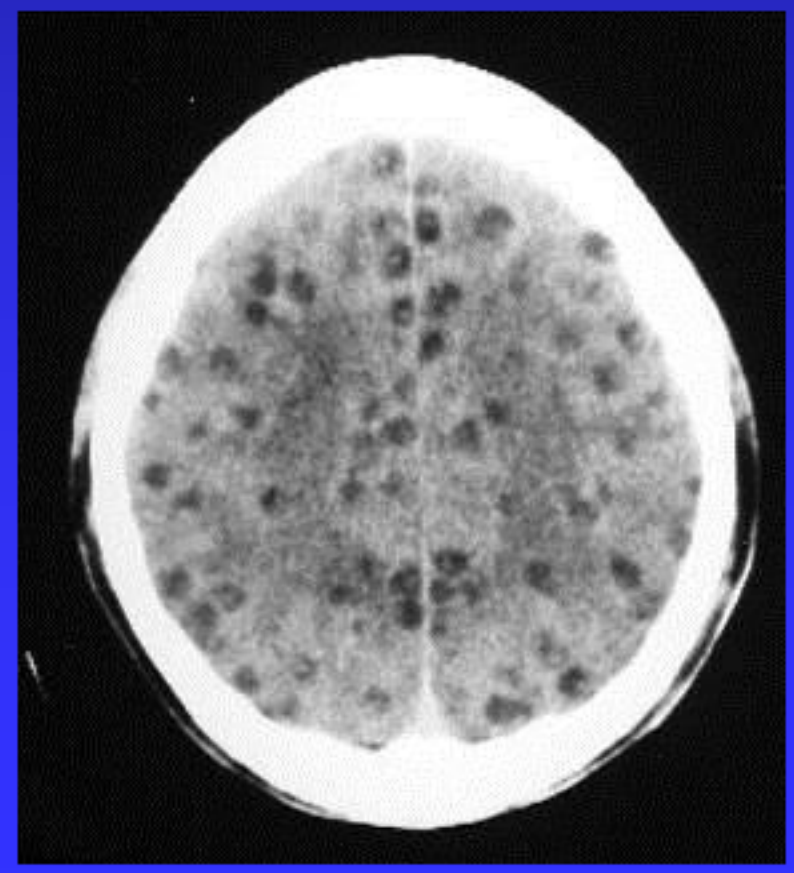

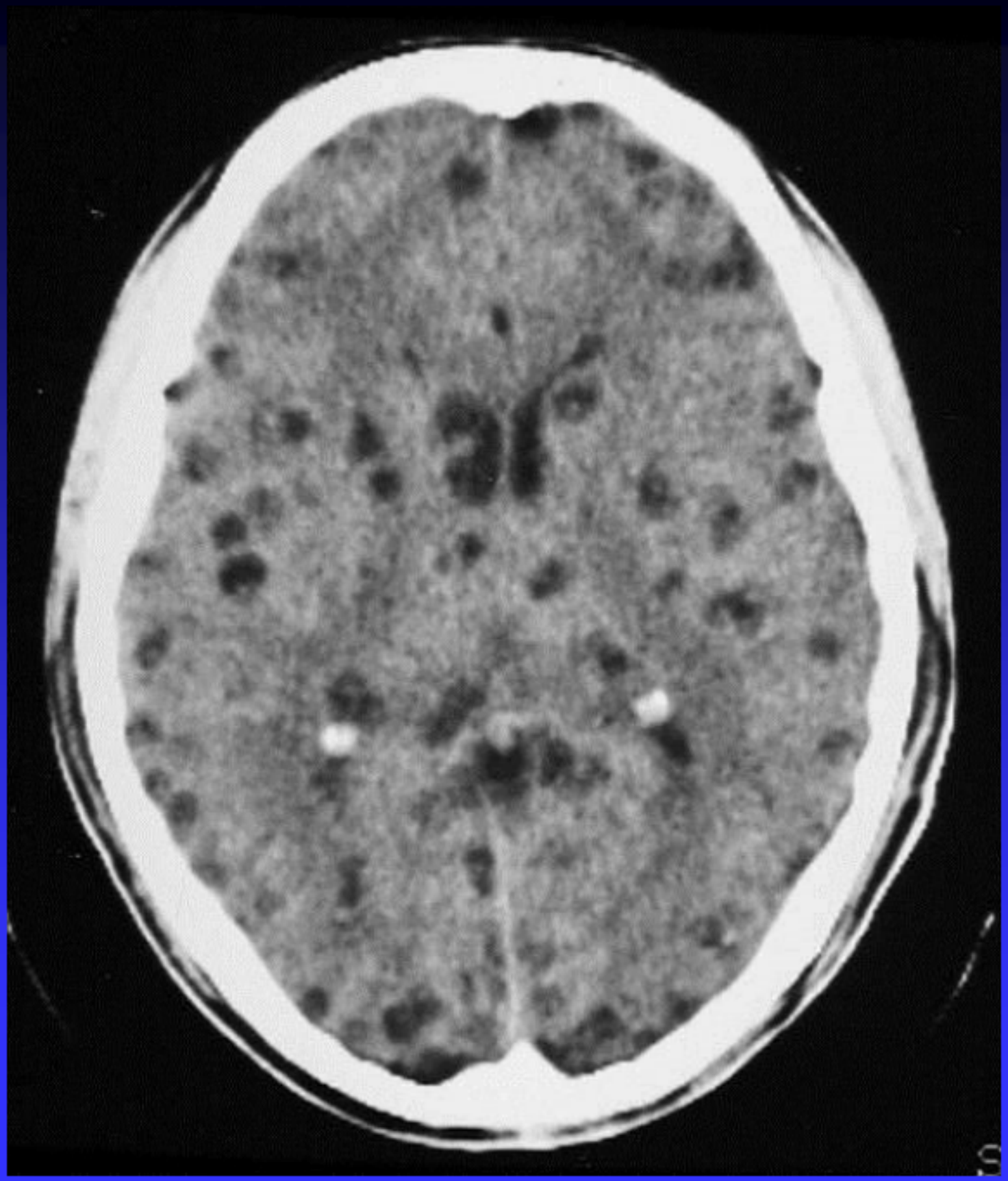

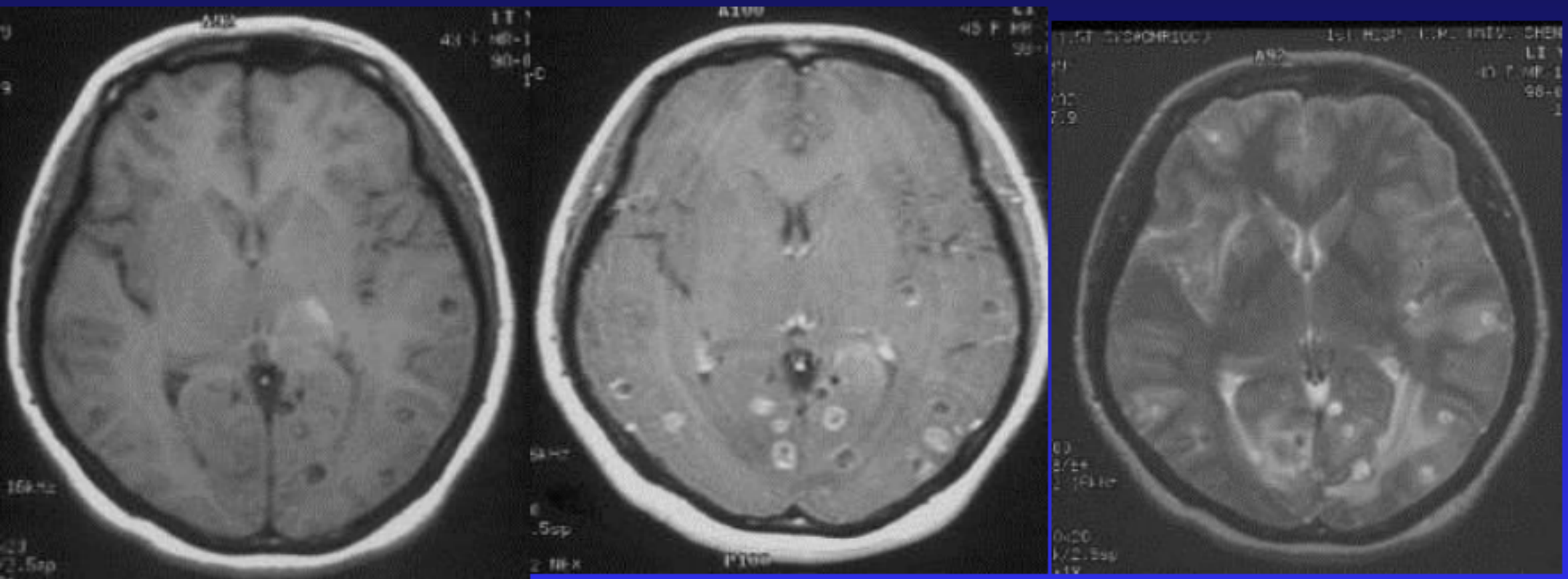

脊髓影像

一、检查方法：MR、CT、脊髓造影

二、正常表现：椎管前后径11mm，横径16mm，

脊髓呈圆柱状，边缘光滑，信号均匀。


HR


HR
SP


H


H
MAGNETOM
H-SP
SP
SL
270
Sag
W
C


H
SP
SL
Sag

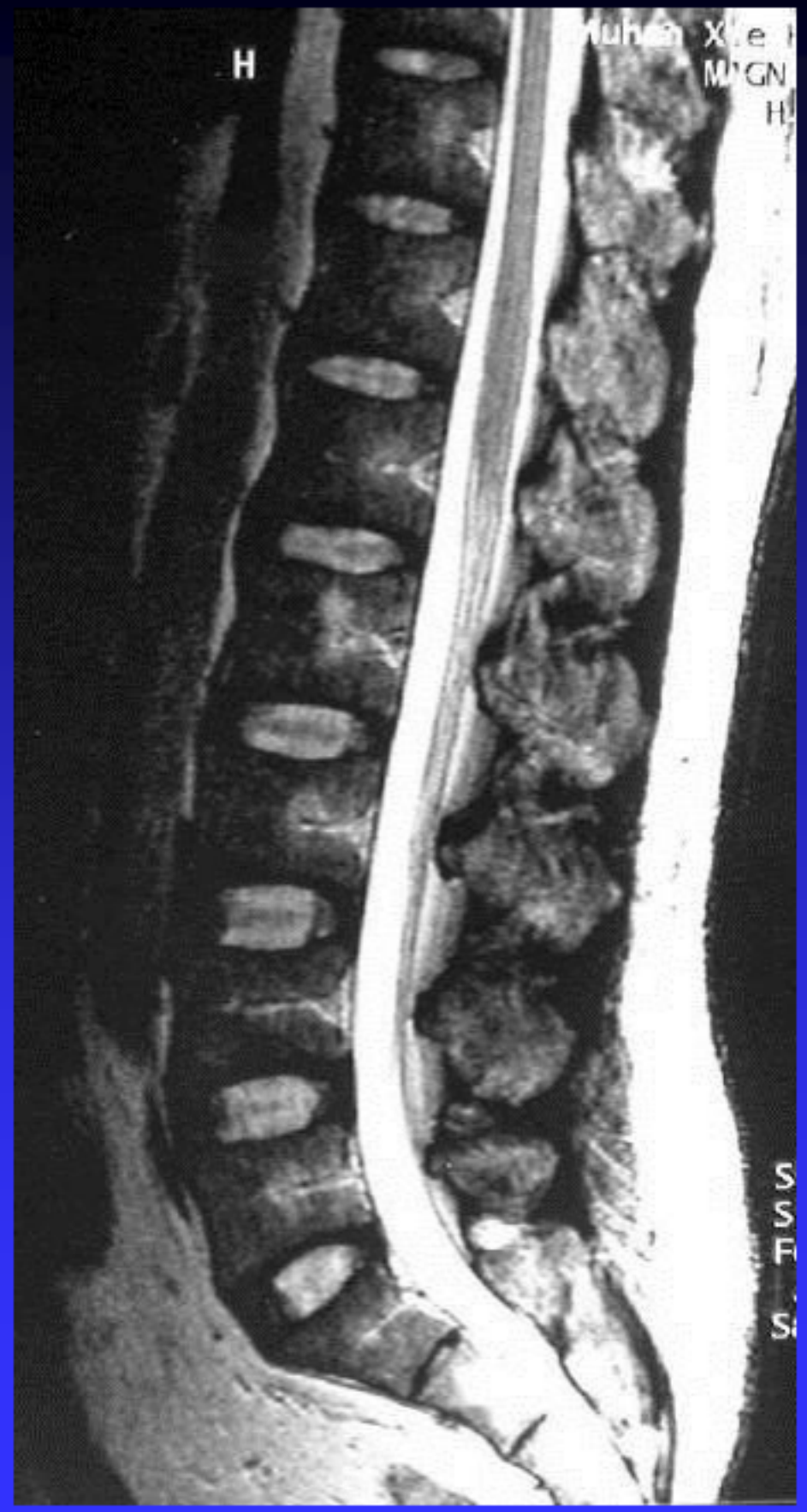
H

一、脊髓炎

通常无特异性改变，若脊髓严重肿胀，可表现为病变部位脊髓增粗，T2加权像呈高信号改变

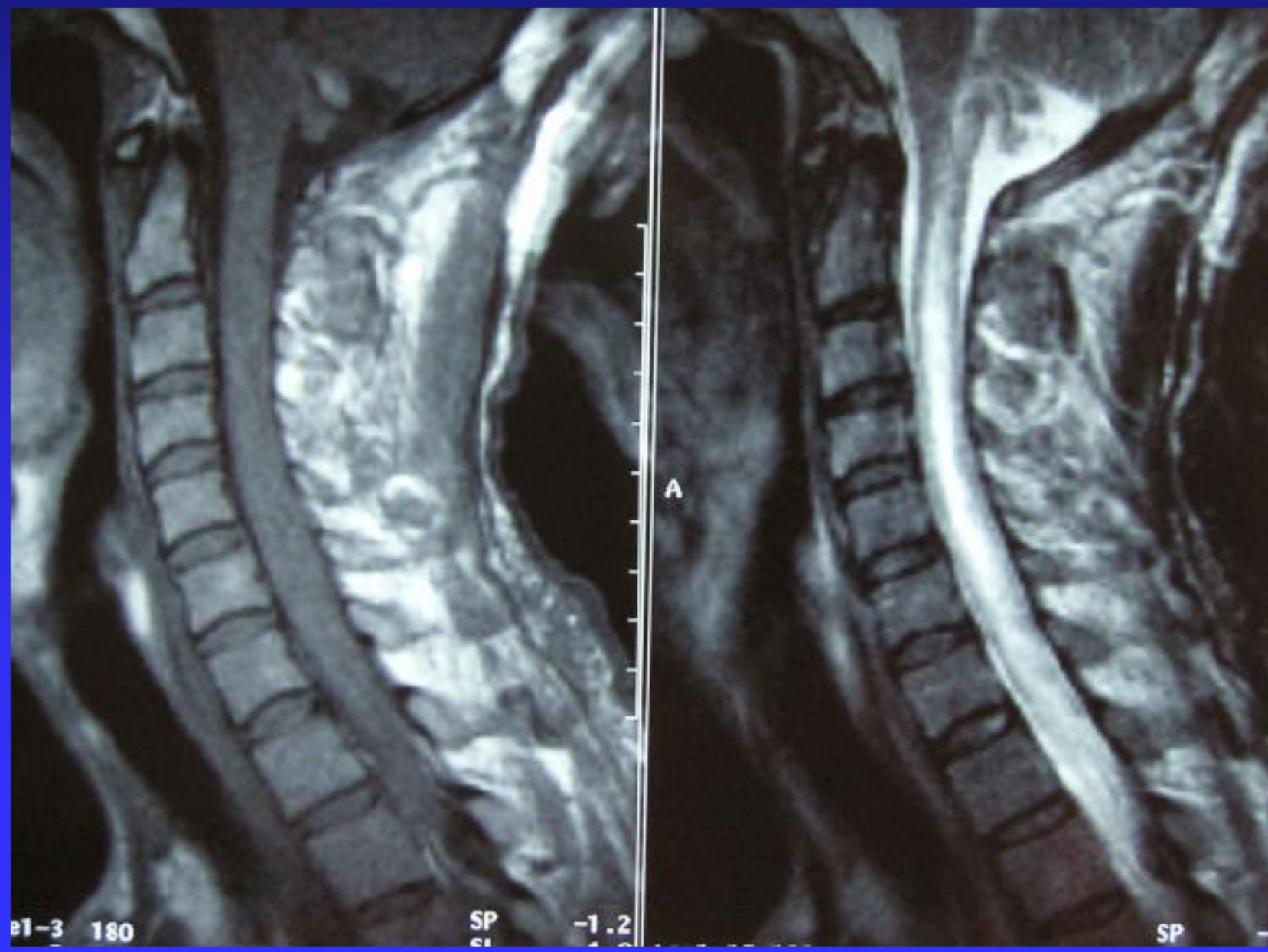

二、脊髓空洞症

脊髓内呈长条状长T1长T2信号，常合并小脑扁桃体低位。

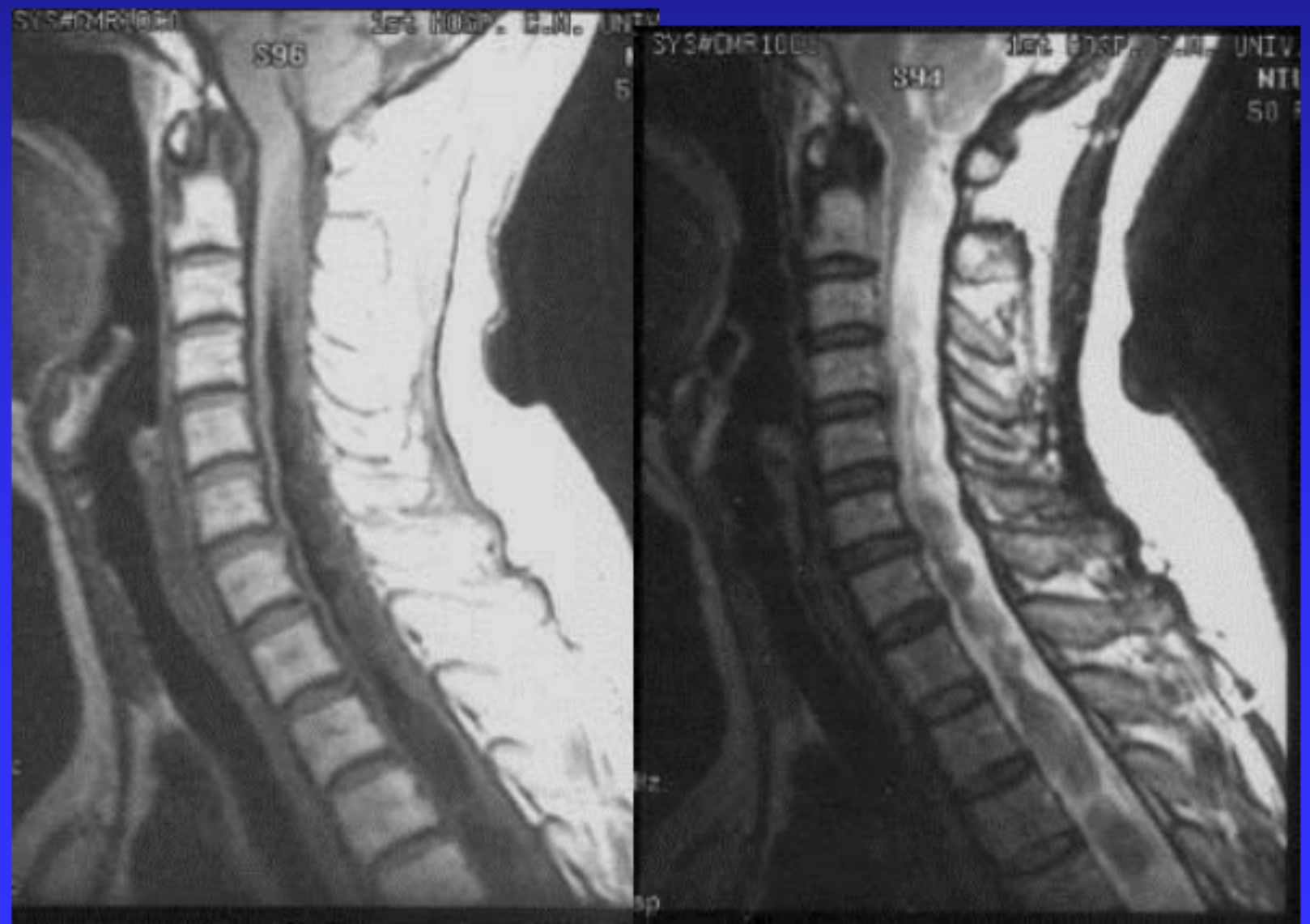

三、髓内肿瘤（intra medullary tumor）以室管膜瘤和星形细胞瘤多见，约占90%。

MR 诊断要点：

1、脊髓增粗，病变范围大。

2、脊髓周围蛛网膜下腔变窄或闭塞。

3、继发脊髓空洞。

4、T_1稍低信号，T_2稍高信号，有强化。







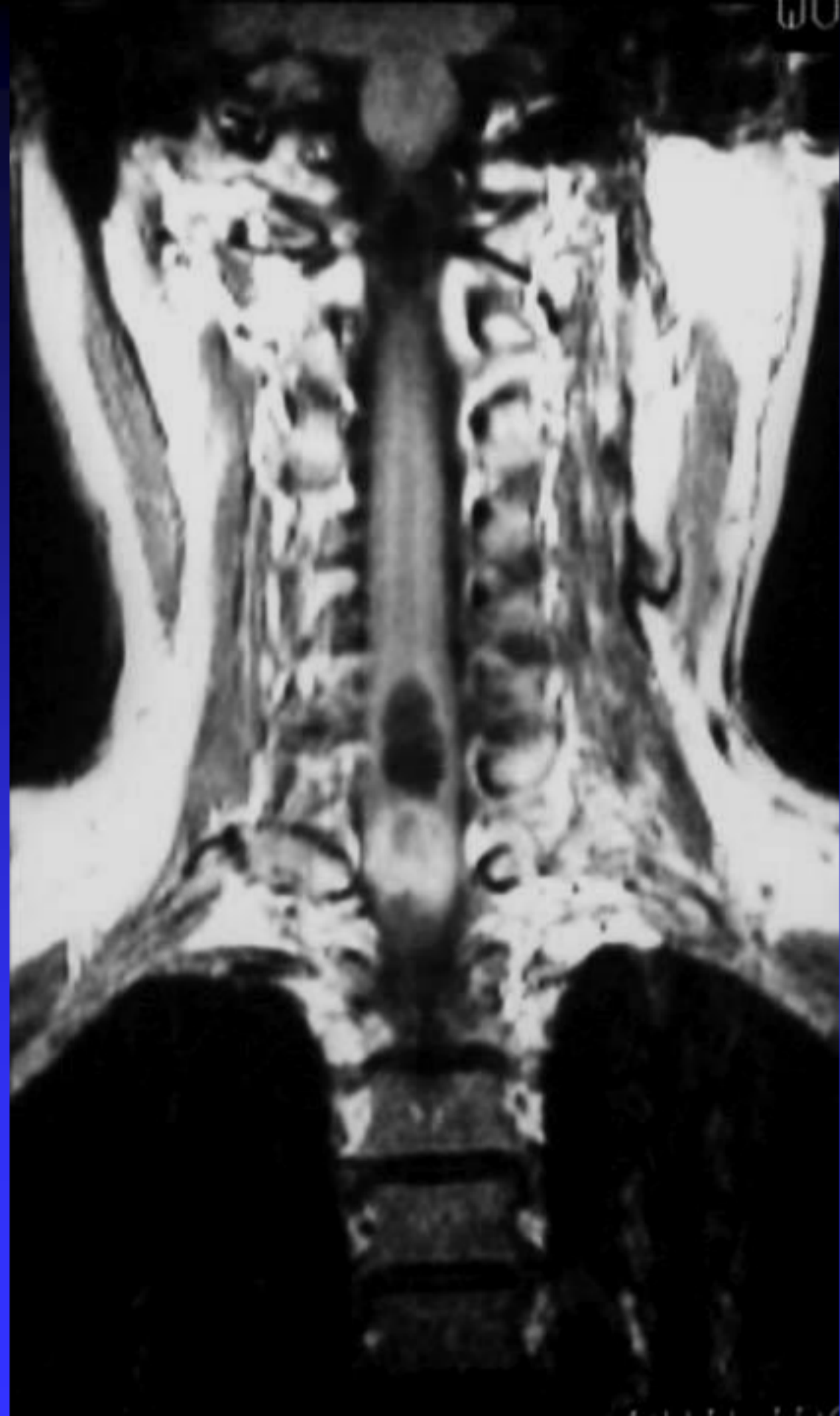








H-SP
SP
SL
FoV 2
230
Sag


SP
SL
FoV
256
Sag


SP
SL
FoV
230
Sag


HR

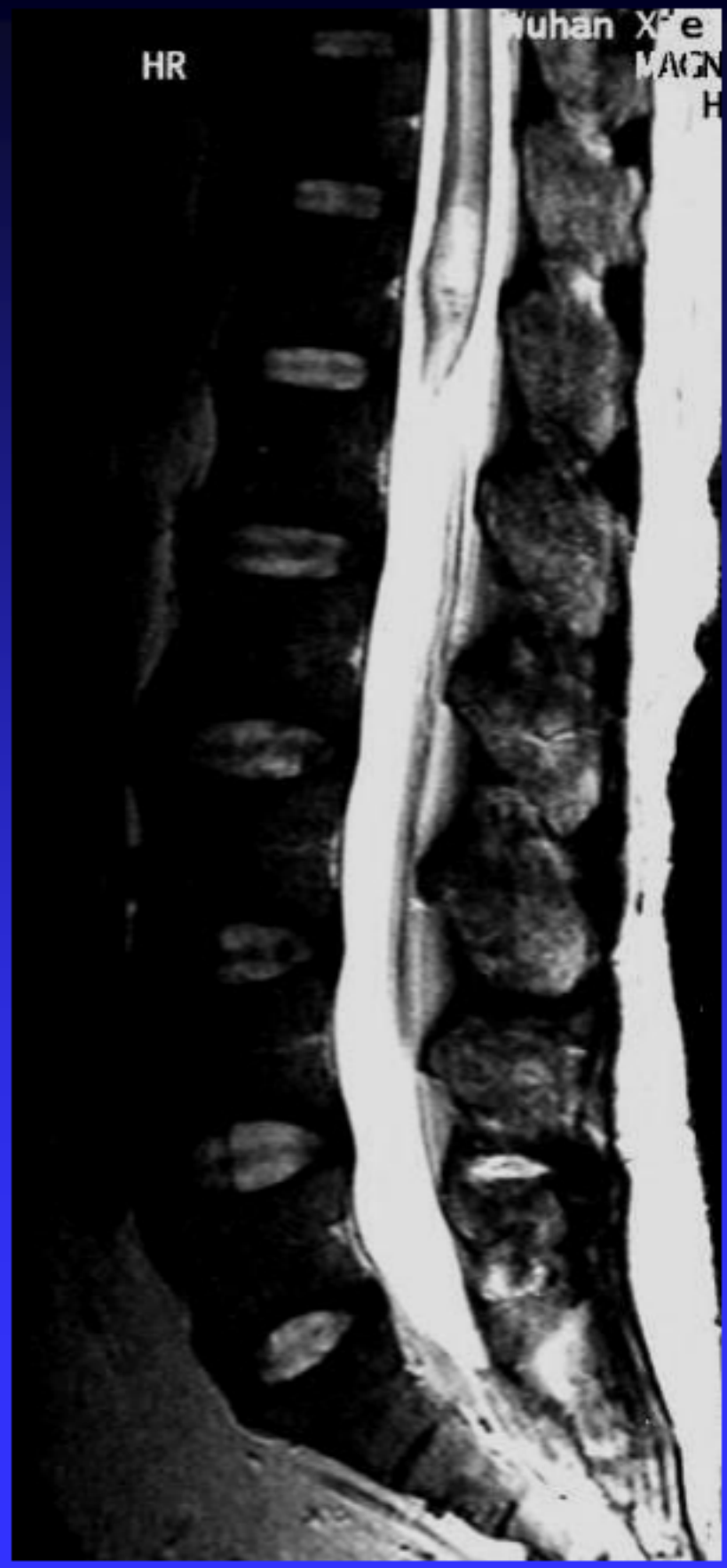
HR


HR


HR


HR

四、髓外硬膜下肿瘤（intradural tumor）

以神经纤维瘤和脊膜瘤多见。

M R 诊断要点：

1、脊髓受压，向患侧移位。

2、患侧蛛网膜下腔增宽，健侧增宽。

3、病变范围局限，边界清晰。

4、T_1及T_2呈等信号，有明显强化。


HR Wuhan Xie He Hospital
H-SP VB33A
+ : F A L
21582
M 66Y
11:24
15-FEB-2000
IMAGE 9
SER 1-2
HR Wuhan Xie He Hospita
H-SP VB33
+ : F A
21582
M 66Y
11:24
15-FEB-2000
IMAGE 10
SER 1-2
A
e1-3 150
D
SAT
600.0
12.0/1
04:33
5
SL
FoV 218*29
270 *512o
Sag>Tra
W 1212
tse1-3 150
*R D
1 SAT
TR 600.0
TE 12.0/1
TA 04:33
AC 5
SP
SL
FoV 218*290
270 *512o
Sag>Tra


jiang zhong xing
21582
M 66Y
11:29
15-FEB-2000
IMAGE 18
SER 1-3
HR Wuhan Xie He Hospital
H-SP VB33A
+ : F A L
A
SP 0.6
SL 4.0
FoV 218*290
360 *512o
Sag>Tra 3
W 1280

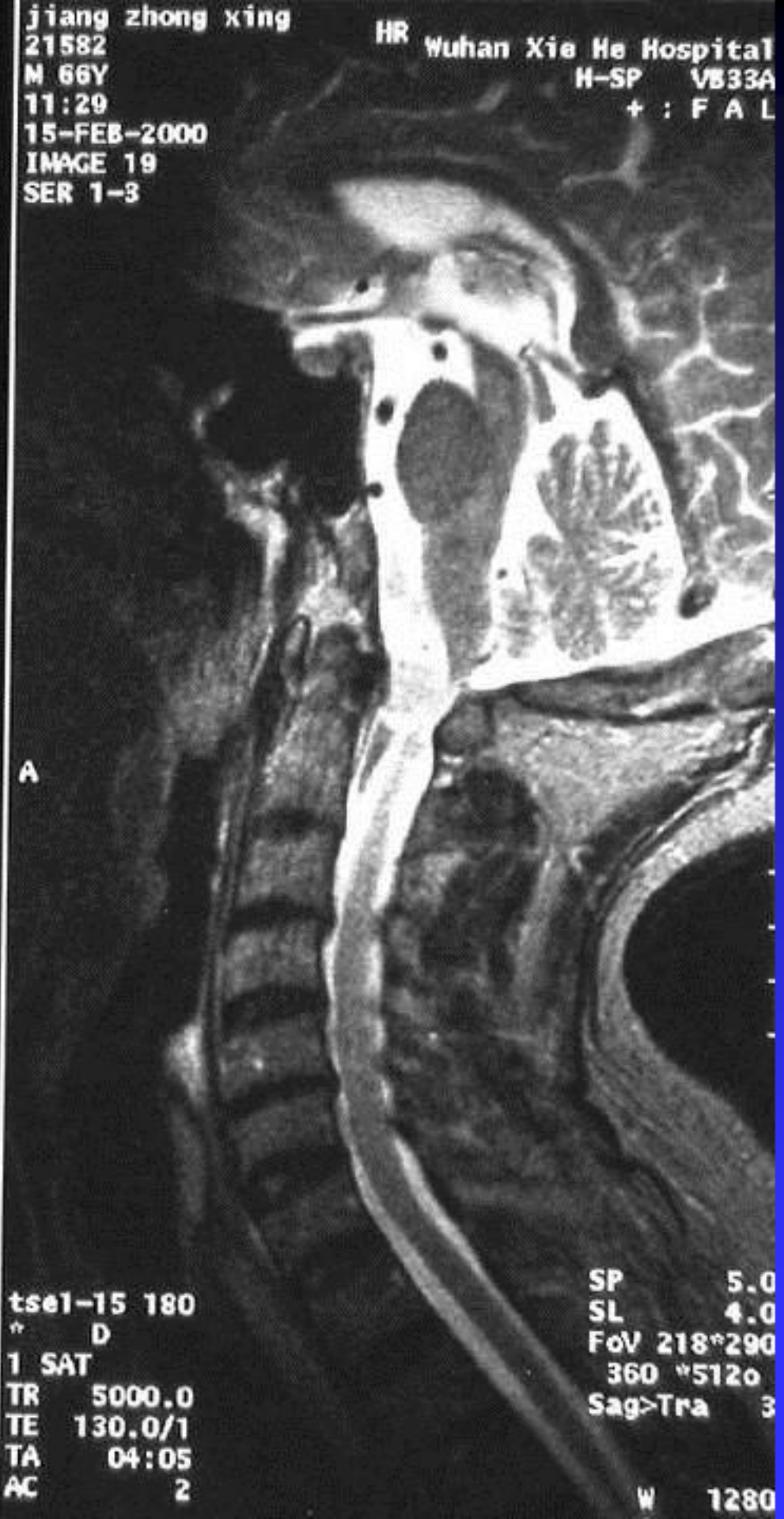
jiang zhong xing
21582
M 66Y
11:29
15-FEB-2000
IMAGE 19
SER 1-3
HR Wuhan Xie He Hospital
H-SP VB33A
+ : F A L
A
tse1-15 180
* D
1 SAT
TR 5000.0
TE 130.0/1
TA 04:05
AC 2
SP 5.0
SL 4.0
FoV 218*290
360 *512o
Sag>Tra 3
W 1280


iang zhong xing
1582
66Y
1:48
5-FEB-2000
MAGE 32
ER 1-6
HR Wuhan Xie He Hospital
H-SP VB33A
+ : F A L
ost CM
se1-3 150
R D
SAT
R 600.0
E 12.0/1
A 04:33
C 5
SP -3.8
SL 4.0
FoV 218*290
270 *512o
Sag>Tra 3
W 1688
C 548


Jiang zhong xing
21582
M 66Y
11:48
15-FEB-2000
IMAGE 33
SER 1-6
HR Wuhan Xie He Hospital
H-SP VB33A
+ : F A
A
Post CM
tse1-3 150
*R D
1 SAT
TR 600.0
TE 12.0/1
TA 04:33
AC 5
SP 0
SL 4
FoV 218*2
270 *512
Sag>Tra
W 16
C 5


HL
Wuhan Union Hosp
MAGNETOM V
H-SP
+ :
SP
S
FOV 22
866 *
Sag>Tr
W
C


HP


HR
MAGNETO
H-SP
+
SP
SL
FoV
36
Sag

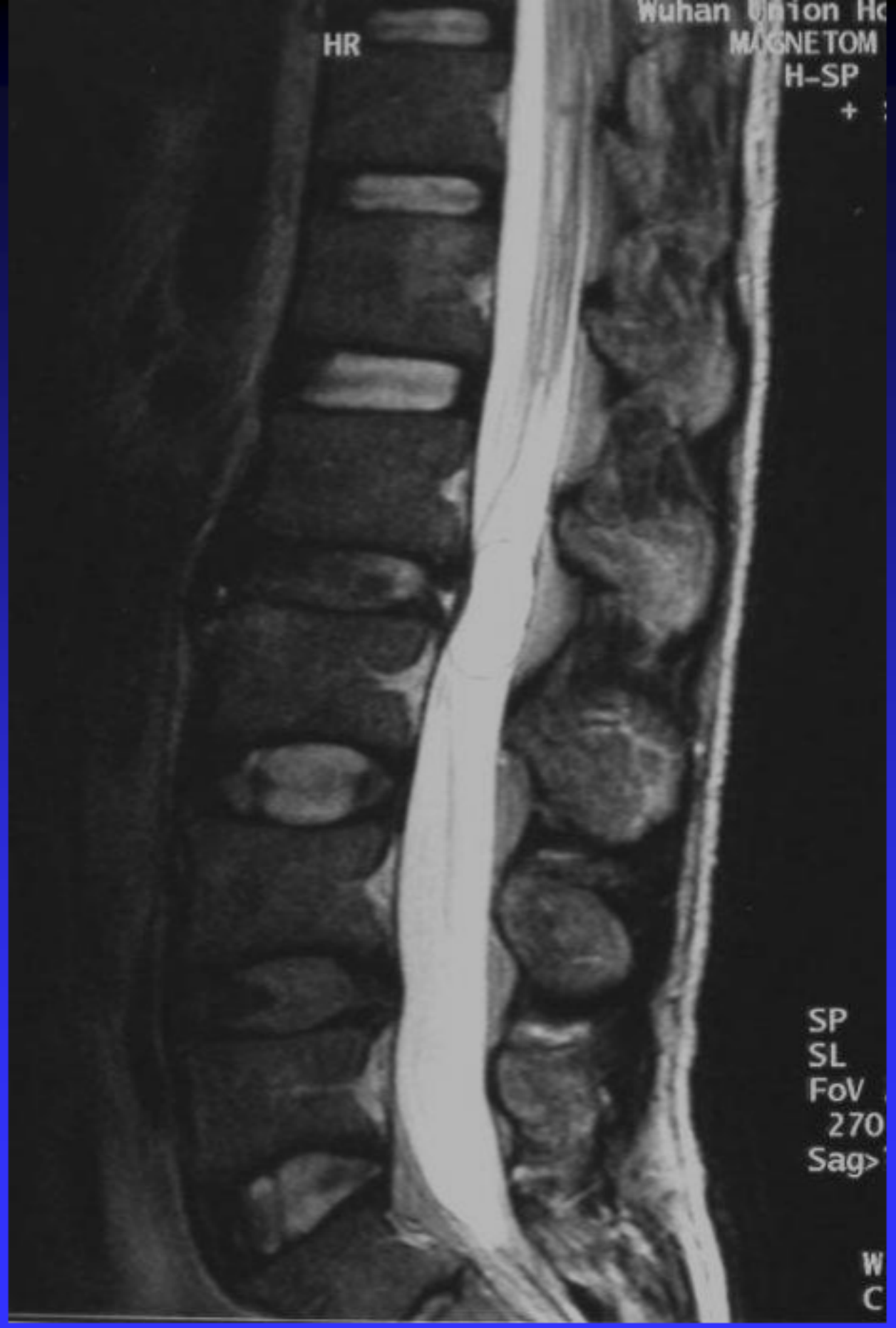
HR
MAGNETOM
H-SP
+
SP
SL
FoV
270
Sag
W
C


HR


HP

五、髓外硬膜外肿瘤（ extradural tumor）

恶性淋巴瘤、转移瘤多见。

MR 诊断要点：

1、肿瘤呈扁平形，范围较大。

2、肿瘤与脊髓之间见低信号硬脊膜影。

3、脊髓向对侧受压，同侧蛛网膜下腔变窄。

4、T_1稍低信号，T_2稍高信号，有强化。

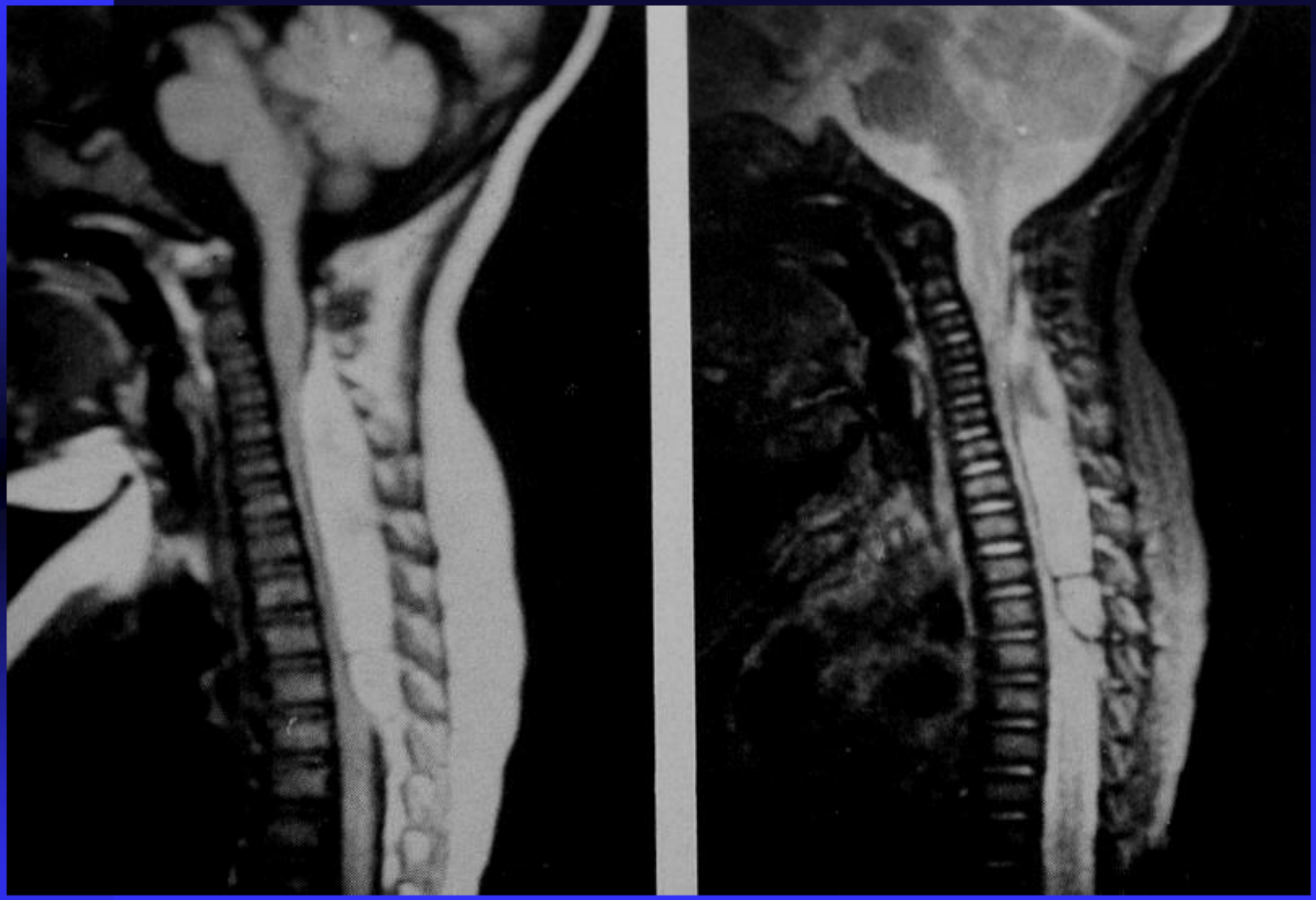

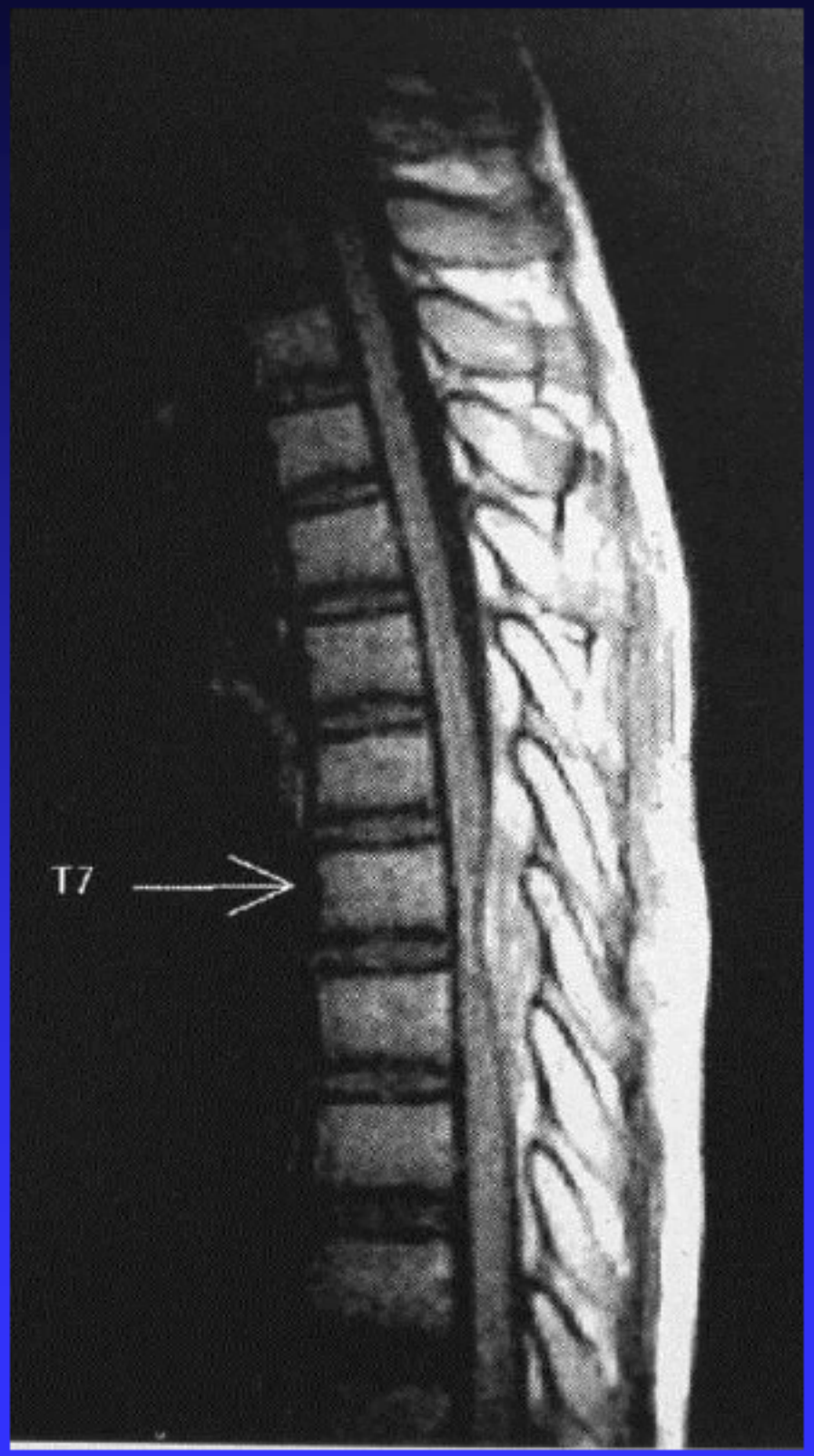
T7


MA

六、脊髓损伤（spinal cord injury）

MR 诊断要点：

1、脊髓水肿，T_1低信号，T_2高信号。

2、脊髓出血：其信号演变与腔内血肿相同。

3、脊髓横断：脊髓失去正常连续性。

4、脊髓软化，长T_1长T_2信号。

脊柱与脊髓损伤

损伤包括椎体及附件骨折，脊髓震荡，脊髓挫裂伤，脊髓受压，脊髓横断,血肿，神经根撕脱，脊髓软化等，MRI是首选检查方法。




HR


HR
HAGNETOM IMPACT
H-SP A1.5
+ : P A L






HL
MAGNE
H-


Wuhan Unio
HL
MAGNE
H-


HR


HR
H-SP
+
SP
SL
FoV
330
Sag>


00533
16:23:27
09-MAR-1994
GZ GAMMA KNIFE
AH4 5 H-SP-CR
CAN 4
I 3.0 s
A
V 130
L 3.0
P -187
oV 192
E 0/-30
SP
SL
FoV
Tra


GZ GAMMA KNIFE
AH4 5 H-SP-CR
AN 5
3.0 s
130
3.0
-184
192
SP
SL
FoV
256
Tra


0533
:23:45
9-MAR-1994
MAGE 5
A
GZ GAMMA KNIFE
SOM
AH4 5 H-SP-CR
AN 5
3.0 s
130
3.0
-184
V 192


SP
SL
FoV
25
Tra

谢谢！