泌尿系统的超声诊断

适应范围：

1、对肾、输尿管、膀胱的占位病变是首选。对其物理性质的诊断如判断是囊性还是实质性，实质性占位病变中区分良恶性有重要临床意义。膀胱肿瘤除地毯型外均优于膀胱镜。超声检测不仅可以看到所在部位，肿瘤大小，还可看浸润的程度，且无痛苦，无创伤。

2、尿路结石

超声能发现直径约3mm左右的小结石，可判定其部位，大小，深度，为手术提供可靠信息。并能检出透X光的小结石，弥补X线平片或造影检查的不足。

膀胱优于肾，肾优于输尿管。

3、泌尿系先天畸形

如异位肾（脊柱两旁或盆腔）；单肾；重复肾；双肾盂，双输尿管；马蹄肾（通常肾下级在脊柱前融合）

4、肾脏外伤（挫伤、裂伤）

5、膀胱异物

6、肾感染

肾脓肿，结核，尿毒症等。

7、胡桃夹综合征



004-LIMING-M-8Y-LKV : S52487.1045

13 Feb 03

Page 1/2

8:32:52 am

5C2
H5.0MHz
Abdomen
General

80mm

Pwr= 0dB MI=0.9

65dB T1/ 0/3/ 4
Gain= 4dB Δ=1

Store in progress

SMA

D

LKV

2

2

AO

1 Dist = 0.23cm
2 Dist = 0.46cm

1/S

Show: All/Selected Select Show Paging

004-LIMING-M-8Y-LKV : S52487.1045

13 Feb 03

Page 2/2

8:34:54 am

5C2

H5.0MHz

80mm

Abdomen

General

Pwr= 0dB MI=0.9

65dB T1/ 0/3/ 4

Gain= 4dB Δ=1

Store in progress

1 Dist = 0.46cm

2 Dist = 0.19cm

2/S

Show: All/Selected Select Show Paging

一、正常泌尿系统：

（一）解剖

肾脏位于腹膜后脊柱两侧，上端多平第12或第11胸椎，下端多平第3或第2腰椎。肾有上下两端，前后两面，内外侧两缘，内侧缘中部凹陷，称肾门，是肾的动静脉，淋巴管，神经和肾盂（肾蒂）进出肾的部位。

- 肾蒂主要结构的排列关系

  由前向后：肾静脉，肾动脉，肾盂；

  由上向下：肾动脉，肾静脉，肾盂。

右侧肾蒂较左侧为短



肾分肾实质和肾窦

肾实质又分为皮质和髓质

皮质—厚8-10mm，肾小球就在肾皮质，皮质伸入椎体之间为肾柱。

髓质—由8-15个肾椎体组成，椎体尖端为肾乳头—肾小盏—肾大盏—肾盂，椎体底部是皮质，髓质的分界。

肾窦——由肾盏、肾盂、肾动静脉和脂肪等组织组成，超声也称之集合系统。

输尿管为一对前后扁平的肌性管道，上接肾盂，下接膀胱。临床将输尿管分为三段：腹段，盆段和壁内段。全长三个狭窄：肾盂移行于输尿管处；其跨越髂血管处；壁内段，结石易嵌顿其处，引起绞痛和肾盂积水。

膀胱是一肌性囊状贮尿器官，尿液充盈时，近椭圆形。膀胱后下方为三角区，为两侧输尿管下端出口和尿道内口。





（二）声像图

※探测途径：

（1）侧卧位：常规检查法（冠状切）左.、右侧借助于肝脾为透声窗，观察右肾和左肾。

（2）俯卧位：通过背部探测，进行纵横切面。

（3）仰卧位：经腹部探测，主要用于肾门血管结构显示。

（4）站立位：观察游走肾

※声像图

正常肾脏冠状切面呈一豆形，肾轮廓线明亮、光滑。

肾皮质为细小均匀低回声光点，肾椎体为圆锥形呈放射状排列弱回声区（青少年更易显示）

肾窦是肾盂、肾盏、血管和脂肪组织的综合回声，亦称集合系统。为密集增强回声。宽度占肾前后径的1/2-2/3。含尿液时，中央可出现暗区，直径小于1cm。

输尿管不扩张时图象不易显示。

膀胱壁光滑、连续、壁厚（充盈）小于1mm，排尿后约3mm。

正常人肾脏大小：长10-12cm，宽5-7cm，厚3-5cm。

ZoneKing

28 Mar 04

11:40:24 am

5C2

H5.0MHz 80mm

Abdomen

General

Pwr= 0dB MI=0.9

65dB T1/ 0/3/ 4

Gain= 0dB Δ=1



E – Solar

Grey Scale

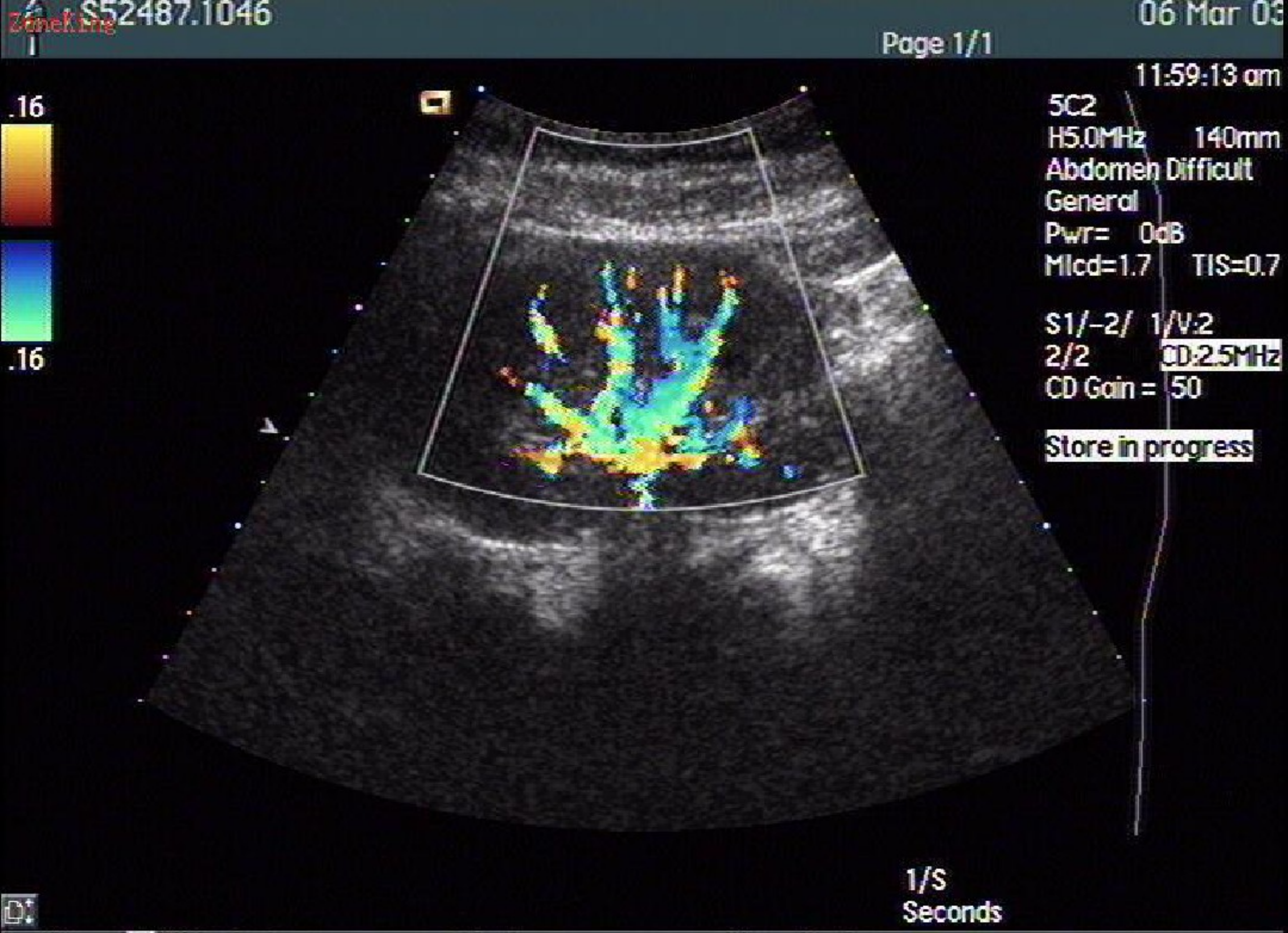
.16
.16
11:59:13 am
5C2
H5.0MHz 140mm
Abdomen Difficult
General
Pwr= 0dB
MIcd=1.7 TIS=0.7
S1/-2/ 1/V:2
2/2 CD:2.5MHz
CD Gain = 50
Store in progress
1/S
Seconds

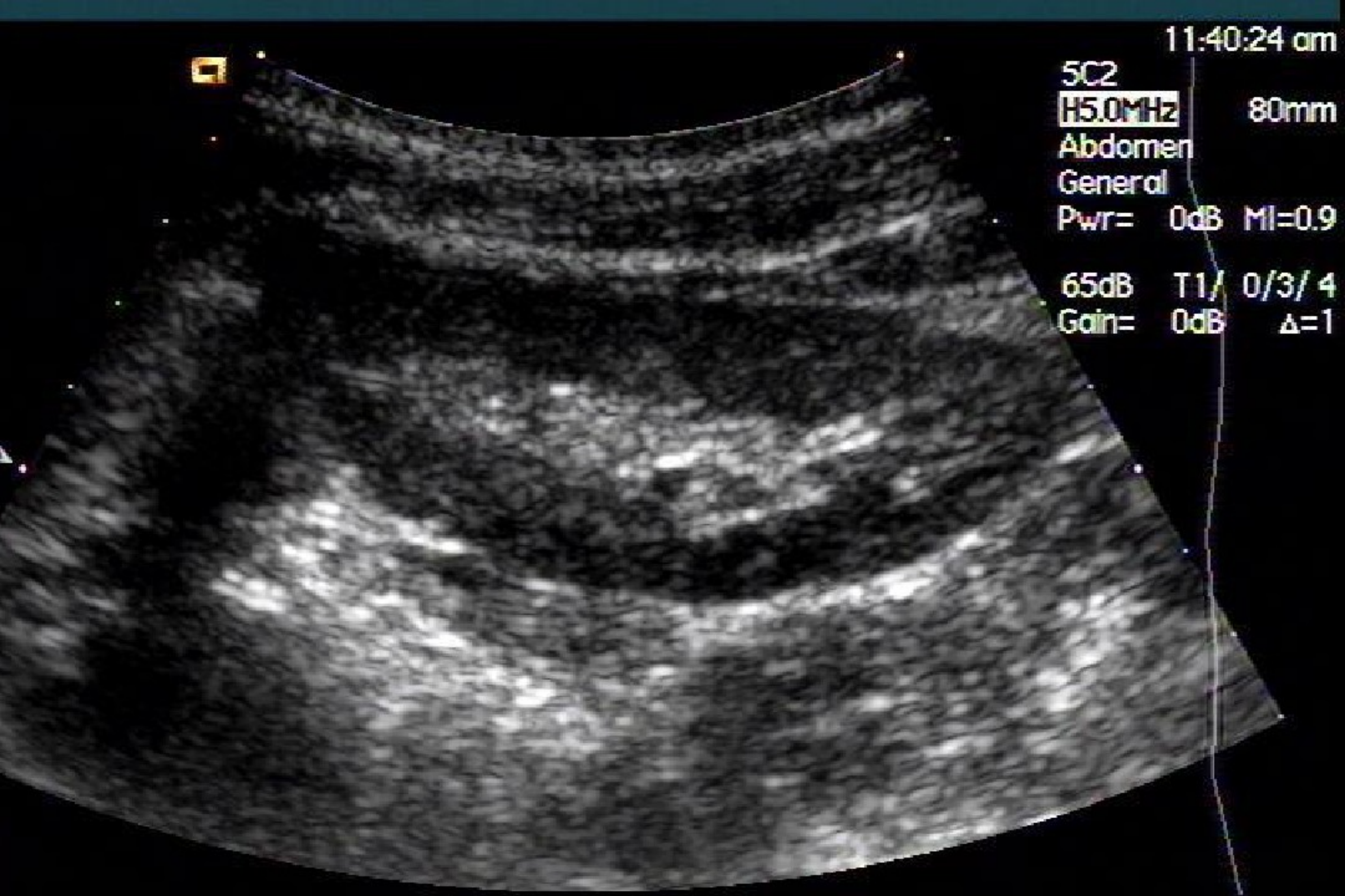
11:40:24 am
5C2
H5.0MHz
80mm
Abdomen
General
Pwr= 0dB MI=0.9
65dB T1/ 0/3/ 4
Gain= 0dB Δ=1

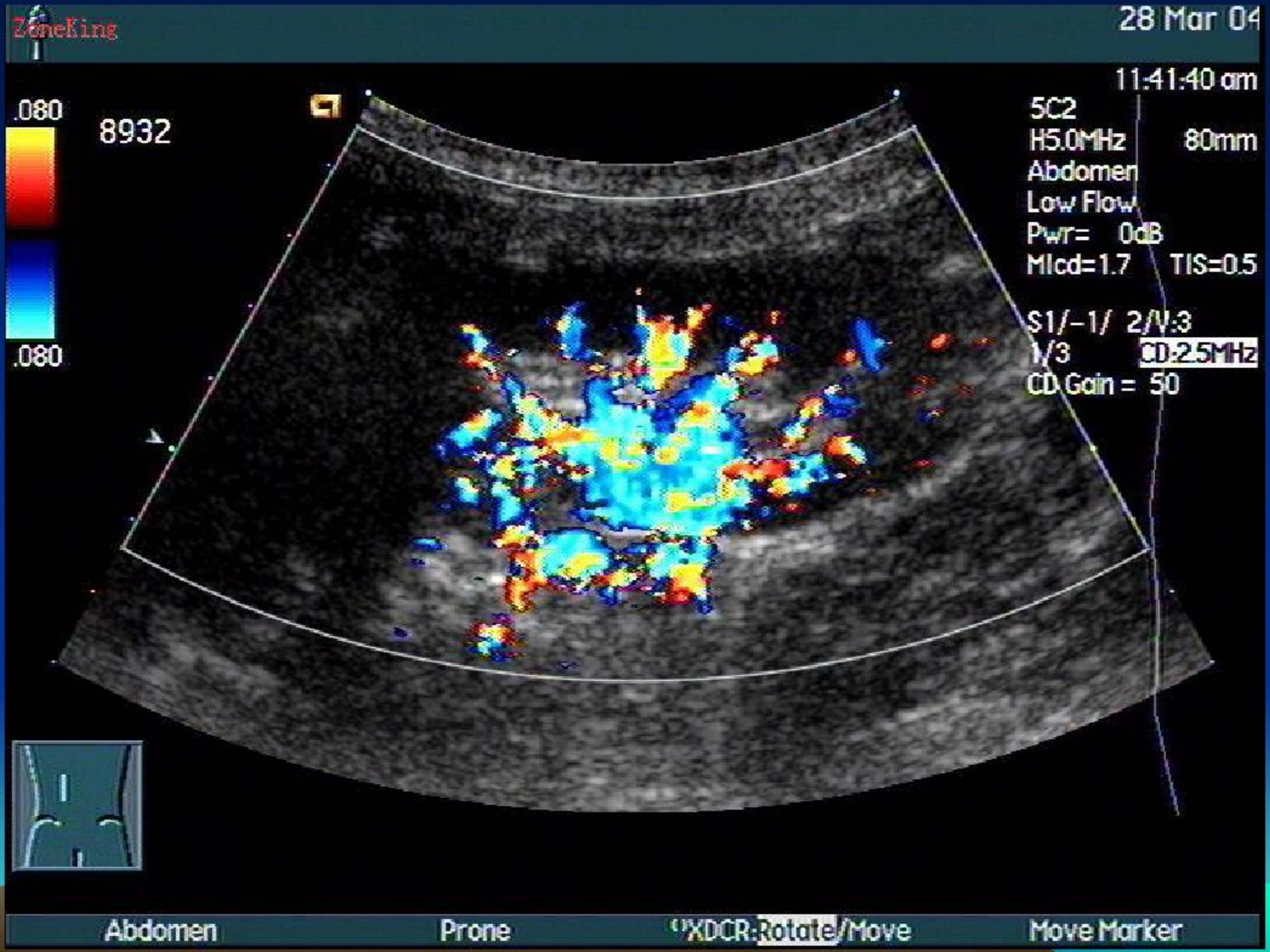
ZoneKing
28 Mar 04
11:41:40 am
.080
8932
.080
5C2
H5.0MHz
80mm
Abdomen
Low Flow
Pwr= 0dB
MIcd=1.7
TIS=0.5
S1/-1/ 2/V:3
1/3
CD:2.5MHz
CD Gain = 50
Abdomen
Prone
XDCR:Rotate/Move
Move Marker



△肾脏疾病：

一、肾积水：

病理：尿路梗阻引起肾内尿液滞留。肾盂、肾盏扩张，伴有肾实质萎缩称为肾积水。梗阻原因多为机械性。

病因：成人常见由结石，肿瘤，炎症狭窄。

妇女多与盆腔疾病有关，如盆腔包块可累积输尿管下段，妊娠压迫，输卵管囊肿等均可致。男性老年人多为前列腺肥大；小儿常见为先天性畸形。

先天性—尿路狭窄，输尿管扭曲。

后天结石—炎症、肿瘤、妊娠。

神经性（脊髓损伤）

【临床表现】：轻度无症状，当积水达一定量时可出现胀痛不适，腹部肿物或肾功衰竭。

梗阻部位可在肾盏、肾盂、输尿管、膀胱。一侧上尿路梗阻引起单侧肾积水，下尿路梗阻造成双侧肾积水。

声像图特征：

1、肾窦回声（集合系统）分离，其内出现无回声的液性暗区，液性暗区可相互连通。

2、肾形增大：中度以上肾积水，有肾形增大

3、重度肾积水时肾实质萎缩变薄。



肾积水的分型：

1）轻度肾积水：肾集合系统分离前后径约2-3cm。

2）中度积水：肾集合系统分离前后径3－4cm，肾盂，肾盏扩大呈喇叭花或烟斗状。

3）重度积水：肾集合系统分离前后径>4cm，此时肾体积增大，形态失常，肾区被巨大无回声所代替，肾实质受压变薄。


20761-LK : S52487.1079
19 Mar 04
Page 1/12
8:45:14 am
5C2
H5.0MHz
160mm
Abdomen
General
Pwr= 0dB MI=0.7
65dB T1/ 0/3/ 4
Gain= -1dB Δ=1
Store in progress
1/S
Show: All/Selected
Select
Show Paging

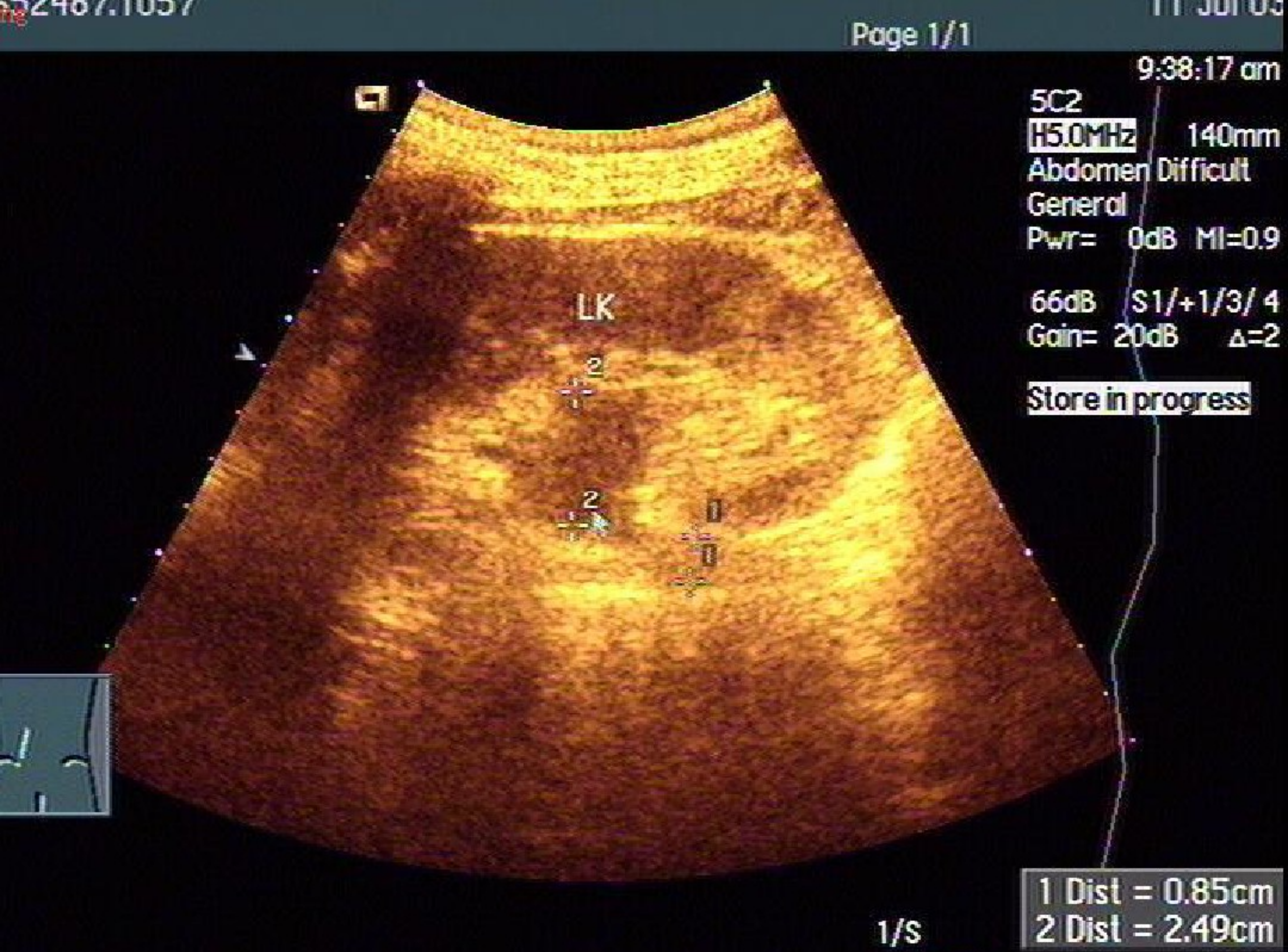
9:38:17 am
5C2
H5.0MHz 140mm
Abdomen Difficult
General
Pwr= 0dB MI=0.9
66dB S1/+1/3/ 4
Gain= 20dB Δ=2
Store in progress
LK
1 Dist = 0.85cm
2 Dist = 2.49cm
1/S
Seconds

S52487.1058

17 Jul 03

Page 1/1

8:45:24 am

5C2

H5.0MHz 120mm

Abdomen Difficult

General

Pwr= 0dB MI=0.9

66dB S1/+1/3/ 4

Gain= 10dB Δ=2

Store in progress

LK

U

1/S

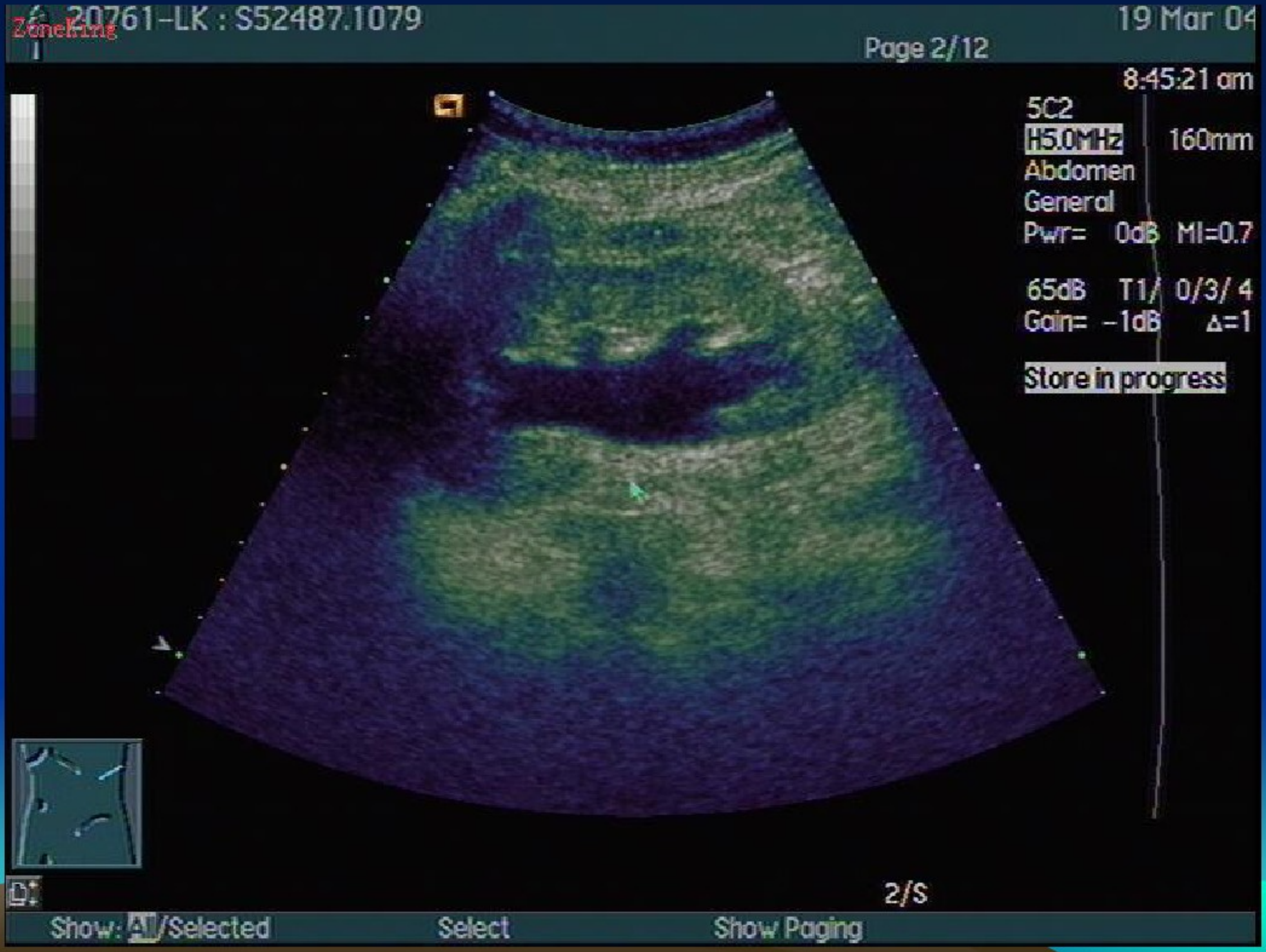
20761-LK : S52487.1079
19 Mar 04
Page 2/12
8:45:21 am
5C2
H5.0MHz
160mm
Abdomen
General
Pwr= 0dB MI=0.7
65dB T1/ 0/3/ 4
Gain= -1dB Δ=1
Store in progress
2/S
Show: All/Selected
Select
Show Paging


20761-LK : S52487.1079
19 Mar 04
Page 3/12
8:45:44 am
5C2
H5.0MHz
160mm
Abdomen
General
Pwr= 0dB MI=0.7
65dB T1/ 0/3/ 4
Gain= -1dB Δ=1
Store in progress
Dist = 3.05cm
3/S
Show: All/Selected
Select
Show Paging

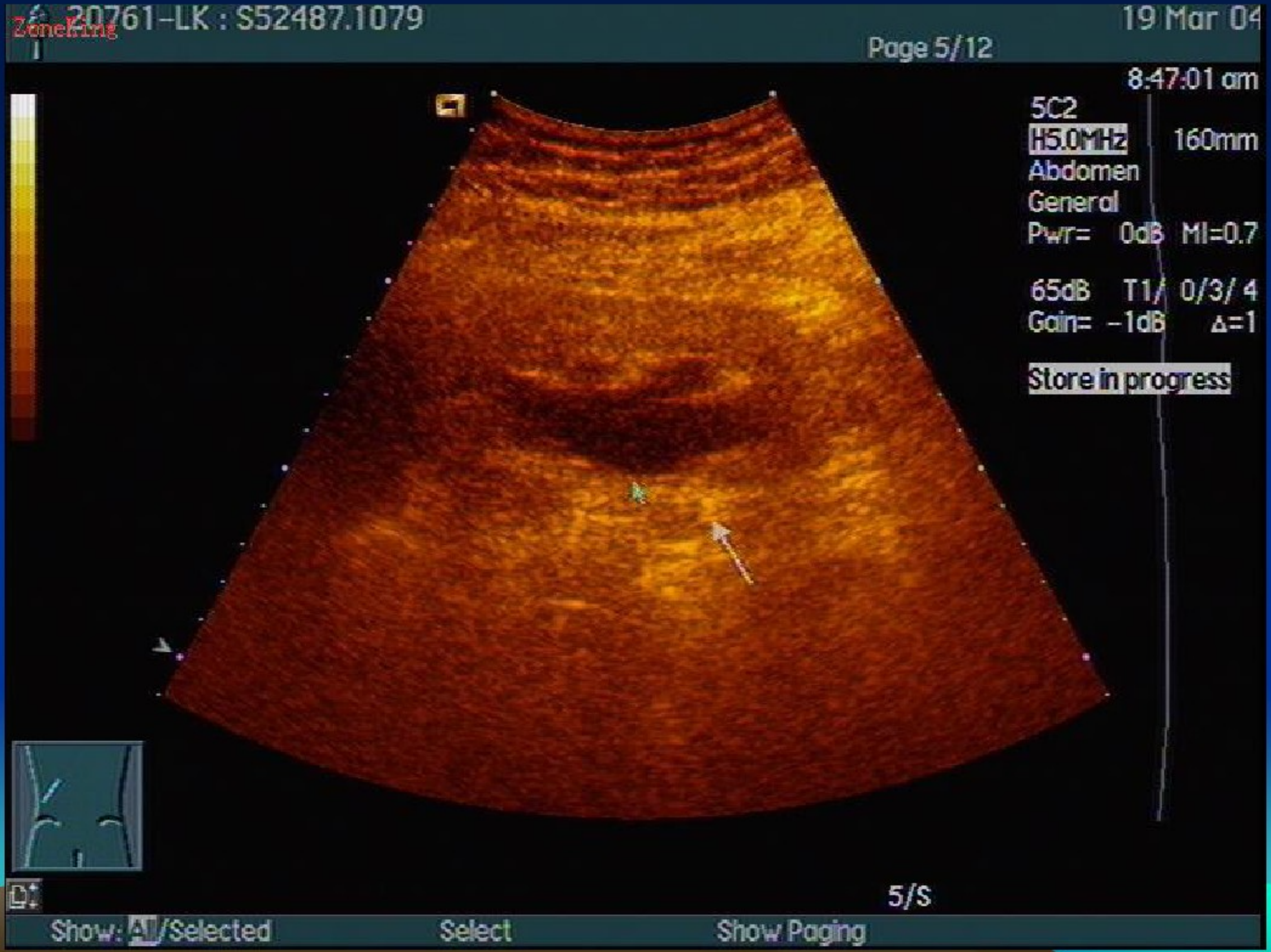
20761-LK : S52487.1079
19 Mar 04
Page 5/12
8:47:01 am
5C2
H5.0MHz
160mm
Abdomen
General
Pwr= 0dB MI=0.7
65dB T1/ 0/3/ 4
Gain= -1dB Δ=1
Store in progress
5/s
Show: All/Selected
Select
Show Paging


20761-LK : S52487.1079
19 Mar 04
Page 7/12
8:49:53 am
5C2
H5.0MHz
160mm
Abdomen
General
Pwr= 0dB MI=0.7
65dB T1/ 0/3/ 4
Gain= -1dB Δ=1
Store in progress
7/s
Show: All/Selected
Select
Show Paging


20761-LK : S52487.1079
19 Mar 04
Page 9/12
8:51:57 am
5C2
H5.0MHz
160mm
Abdomen
General
Pwr= 0dB MI=0.7
65dB T1/ 0/3/ 4
Gain= -1dB Δ=1
Store in progress
9/S
Show: All/Selected
Select
Show Paging


20761-LK : S52487.1079
19 Mar 04
Page 8/12
8:50:22 am
5C2
H5.0MHz
160mm
Abdomen
General
Pwr= 0dB MI=0.7
65dB T1/ 0/3/ 4
Gain= -1dB Δ=1
Store in progress
Dist = 3.06cm
8/S
Show: All/Selected
Select
Show Paging


20761-LK : S52487.1079
19 Mar 04
Page 11/12
8:53:54 am
5C2
H5.0MHz
R18mm
Abdomen
General
Pwr= 0dB MI=0.8
65dB T1/ 0/3/ 4
Gain= -1dB Δ=1
Store in progress
11/S
Show: All/Selected
Select
Show Paging

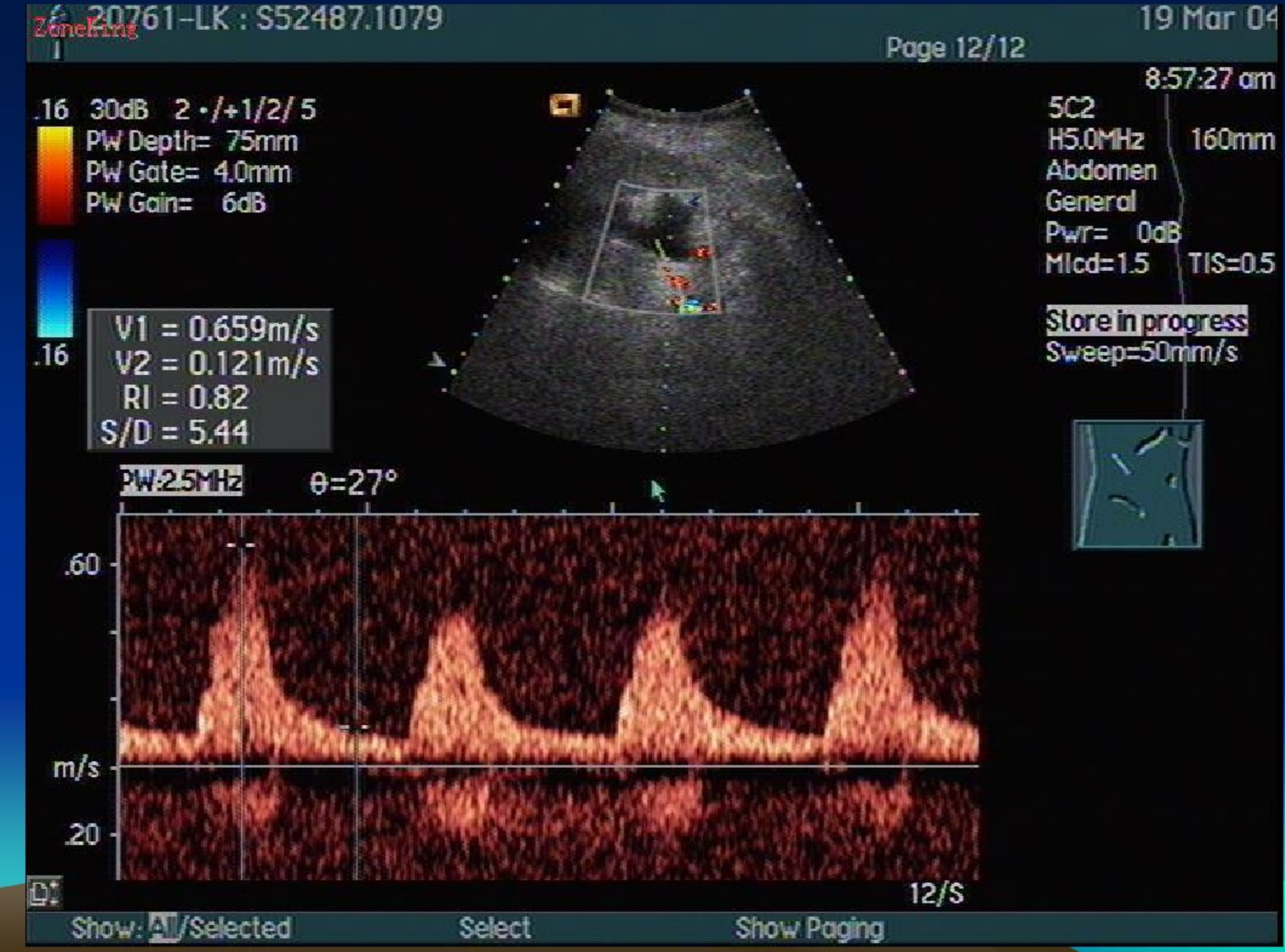
Zoneking
8:57:27 am
.16 30dB 2 •/+1/2/ 5
PW Depth= 75mm
PW Gate= 4.0mm
PW Gain= 6dB
5C2
H5.0MHz 160mm
Abdomen
General
Pwr= 0dB
MIcd=1.5 TIS=0.5
Store in progress
Sweep=50mm/s
.16
V1 = 0.659m/s
V2 = 0.121m/s
RI = 0.82
S/D = 5.44
PW:2.5MHz θ=27°
.60
m/s
.20
12/S
Show: All/Selected
Select
Show Paging


20789=M-45-K-SV : S52487.1079
22 Mar 04
Page 1/9
10:00:15 am
5C2
H5.0MHz
160mm
Abdomen
General
Pwr= 0dB MI=0.7
65dB T1/ 0/3/ 4
Gain= 0dB Δ=1
Store in progress
1/S
Show: All/Selected
Select
Show Paging

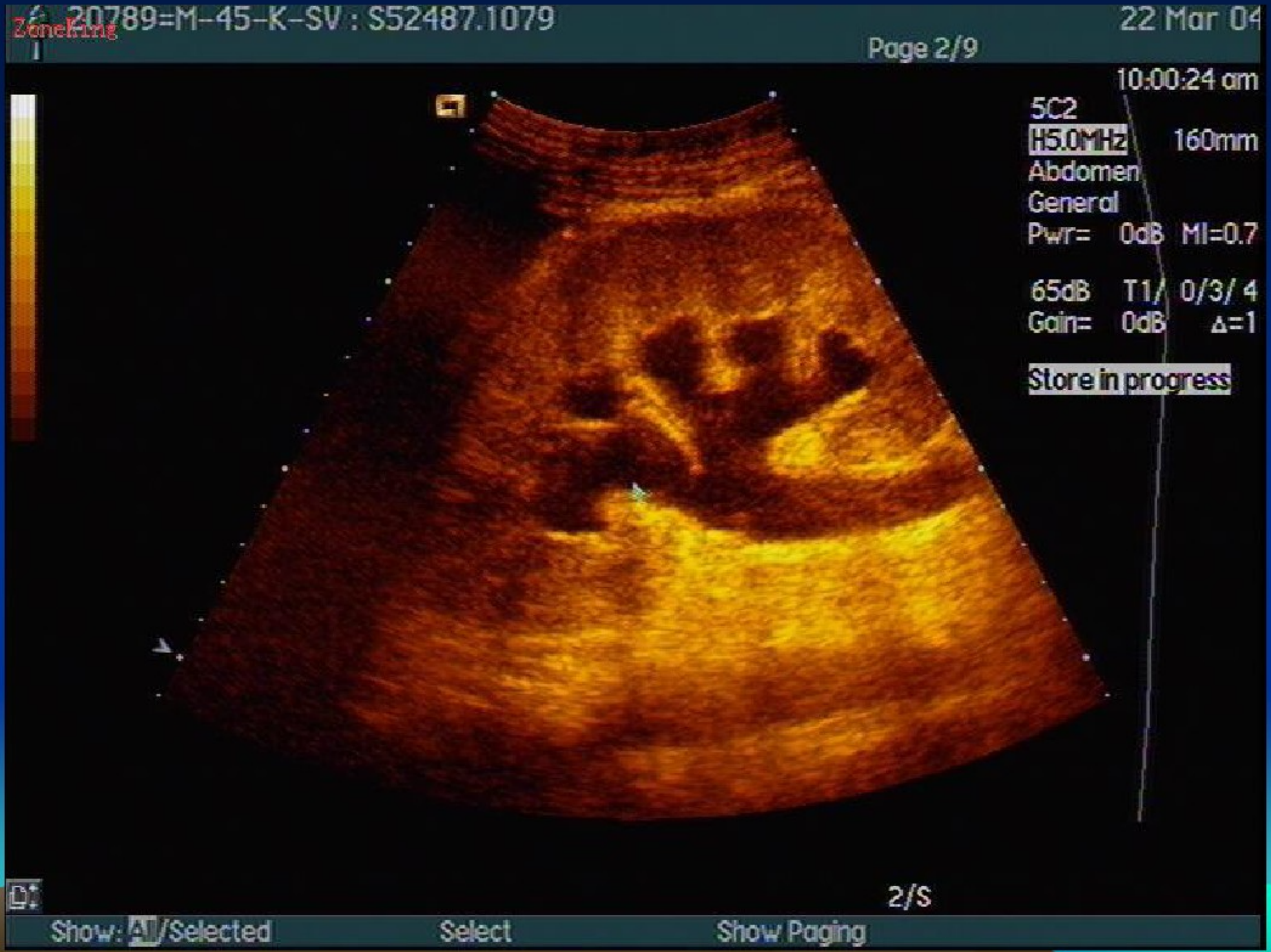
20789=M-45-K-SV : S52487.1079
22 Mar 04
Page 2/9
10:00:24 am
5C2
H5.0MHz
160mm
Abdomen
General
Pwr= 0dB MI=0.7
65dB T1/ 0/3/ 4
Gain= 0dB Δ=1
Store in progress
2/S
Show: All/Selected
Select
Show Paging

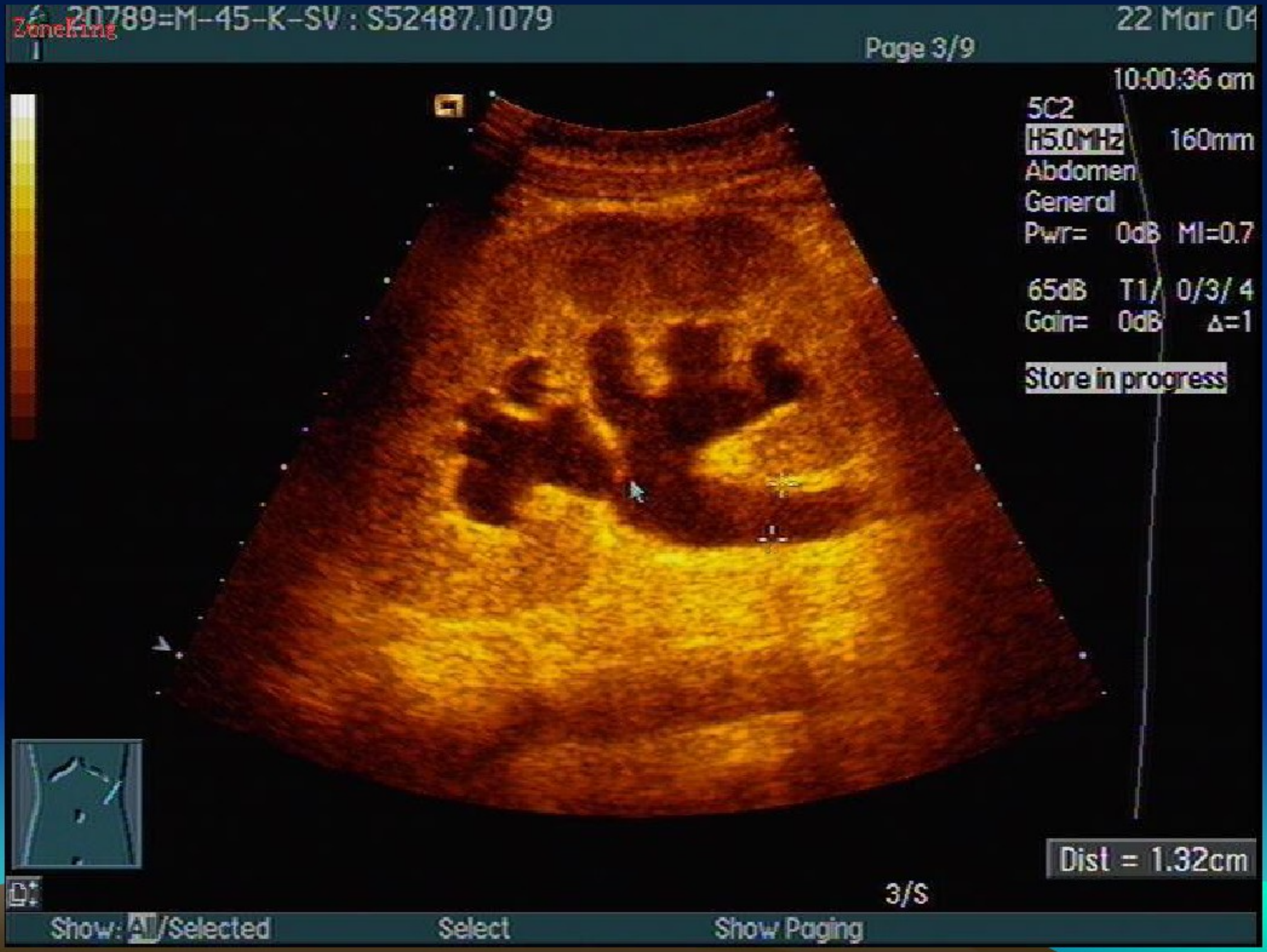
20789=M-45-K-SV : S52487.1079
Page 3/9
22 Mar 04
10:00:36 am
5C2
H5.0MHz
160mm
Abdomen
General
Pwr= 0dB MI=0.7
65dB T1/ 0/3/ 4
Gain= 0dB Δ=1
Store in progress
Dist = 1.32cm
3/S
Show: All/Selected
Select
Show Paging

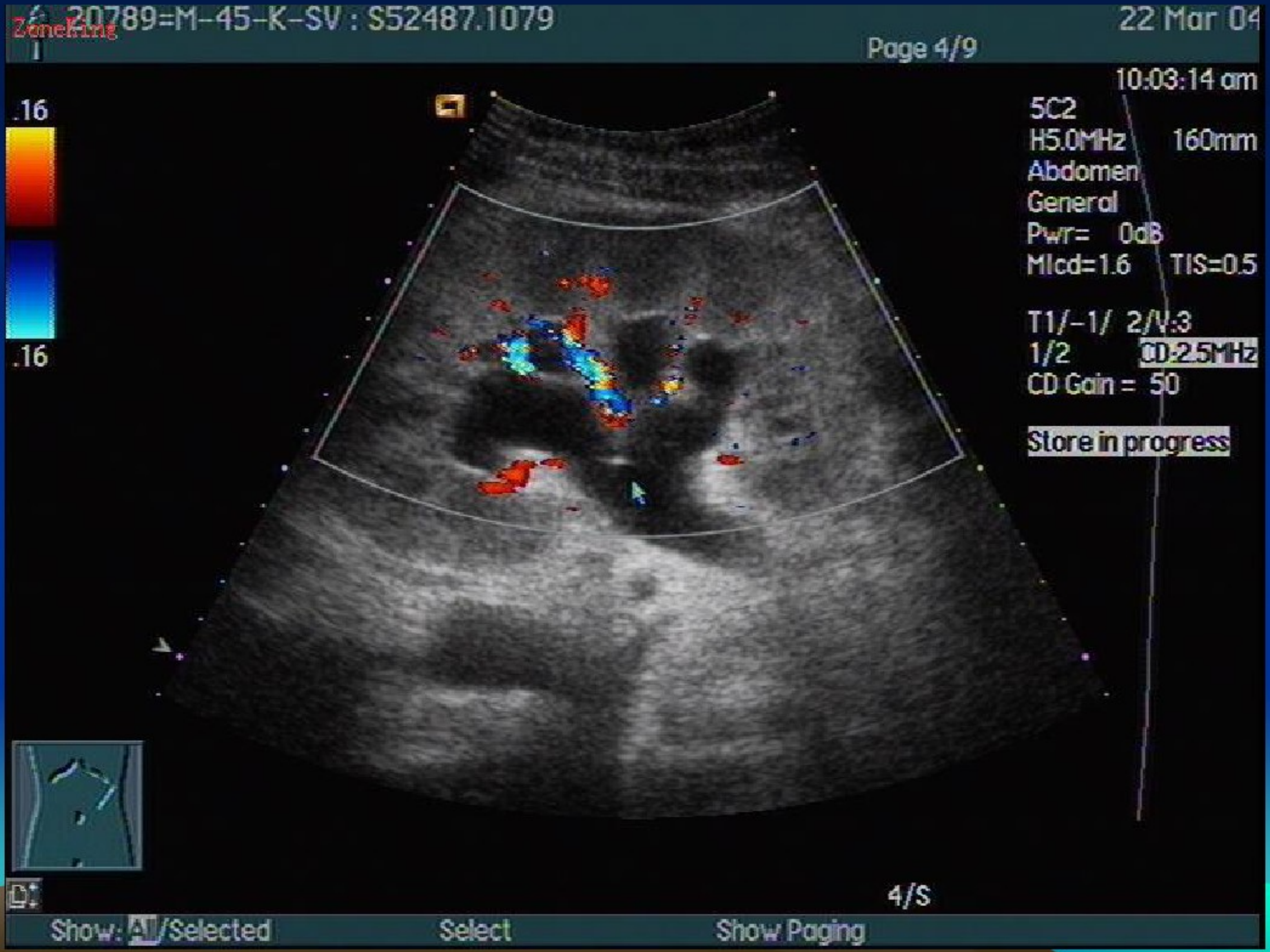
20789=M-45-K-SV : S52487.1079
22 Mar 04
Page 4/9
Zoneking
10:03:14 am
.16
.16
5C2
H5.0MHz 160mm
Abdomen
General
Pwr= 0dB
MIcd=1.6 TIS=0.5
T1/-1/ 2/N:3
1/2 CD:2.5MHz
CD Gain = 50
Store in progress
4/S
Show: All/Selected
Select
Show Paging

临床意义：

超声敏感性高，可判断积水程度，确定梗阻病因及部位，指导临床治疗。



二、肾液性占位病变

（一）肾囊肿

【病理】

单纯性浆液性囊肿是肾脏生理衰老反应而产生，是退行性改变，多见于肾两极，一般为单个，也可数个，小者数毫米，大者形成巨大腹部肿块。

一般无临床症状，往往于超声体检而发现，发病年龄50岁以上。

声像图特点：

(1) 肾切面形态失常，局部增大。

(2) 肾实质内可见单个或者多个无回声区，互不相通（圆、椭圆形）。

(3) 囊肿壁菲薄，边缘光滑，整齐，后壁回声增强。

(4) 如较近肾窦处可使肾集合系统光点受压。

ZoneFing

09 Apr 04

9:39:58 am

5C2
H5.0MHz 160mm
Abdomen
General
Pwr= 0dB MI=0.9

65dB T1/ 0/3/ 4
Gain= 0dB Δ=1

C

LK



Lock Arrow Delete Move/Set To

2003-3-10-K-CY : S52487.1047

10 Mar 03

Page 2/6

8:40:58 am

.16

.16

5C2
H5.0MHz 160mm
Abdomen
General
Pwr= 0dB
MIcd=1.7 TIS=0.5

T1/-1/ 2/V:3
1/2 CD:2.5MHz
CD Gain = 50

Store in progress

2/S

Show: All/Selected Unselect Show Paging

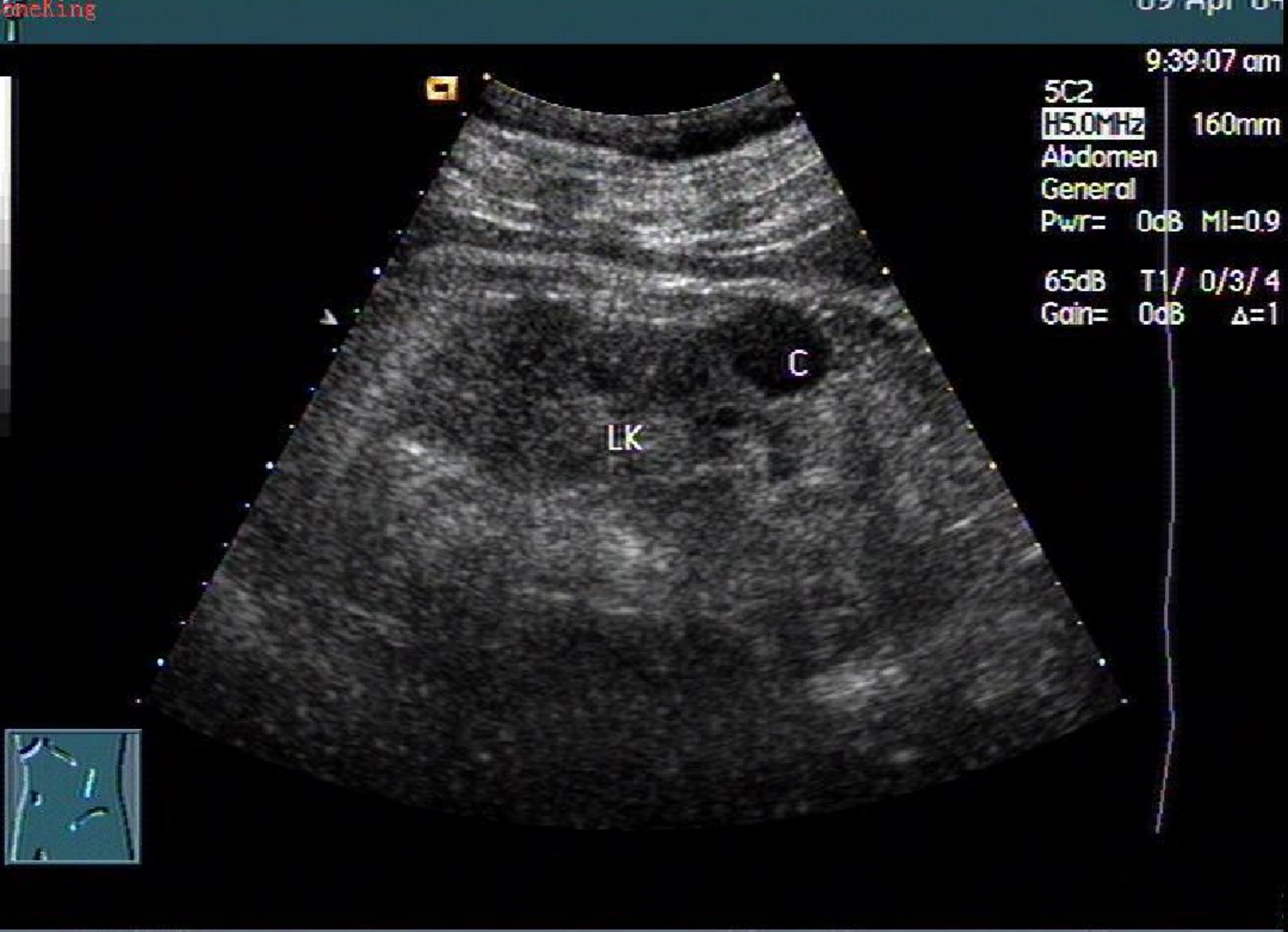
9:39:07 am
5C2
H5.0MHz
160mm
Abdomen
General
Pwr= 0dB MI=0.9
65dB T1/ 0/3/ 4
Gain= 0dB Δ=1
C
LK

※与肾积水鉴别：

主要改变探头方位，观察暗区是否可相通，如相互连通则为积水，不相互连通则考虑肾囊肿。

（二）多囊肾

【病理】：

为家族遗传疾病，分成人型与婴儿型两类。成人型属常染色体显性遗传病，婴儿型为常染色体隐性遗传病，因囊肿太小，超声不能显示。

成人型其病理改变是在两侧肾实质内发生无数个潴留性囊肿，囊的大小不一，密密麻麻遍布整个肾脏泡，囊壁之间互不相通。

【临床表现】

一般在40－60岁出现症状，主要症状是腹部肿块，腰痛和血尿。最后出现高血压，肾功能减退，直至发生尿毒症死亡。

常合并多囊肝等其他脏器的多囊性疾病。本病出现症状愈早，预后愈差。



声像图特征：

1、双肾显著增大，表面极不规则。

2、肾实质内出现多个大小不等液性暗区，互不相通。

3、囊肿累及整个肾脏，声像图找不到正常肾肾实质回声，不是满布囊肿，就是回声增强。

4、常合并其他脏器多囊改变。

5:37:23 pm
5C2
H5.0MHz 160mm
Abdomen
General
Pwr= 0dB MI=0.7
65dB T1/ 0/3/ 4
Gain= -3dB Δ=1
Store in progress
1/S
ow: A/Selected Select Show Paging

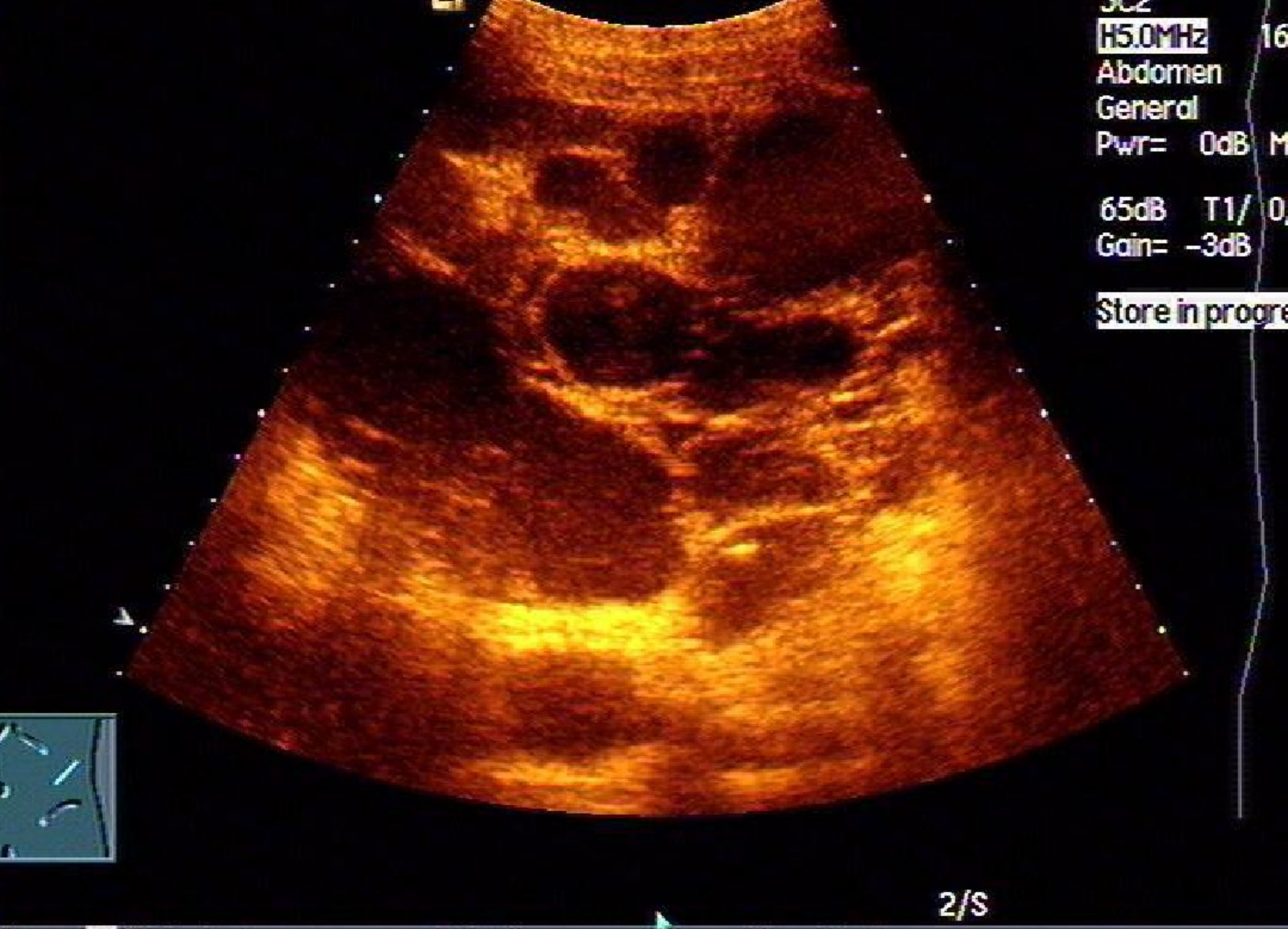
H5.0MHz
Abdomen
General
Pwr= 0dB
65dB T1/
Gain= -3dB
Store in progre
2/S
Show: All/Selected
Select
Show Paging

三、泌尿系结石

【临床表现】

单纯肾结石可无症状，如引起尿路阻塞或肾盂、输尿管平滑肌强烈收缩则产生肾绞痛，血尿或镜下血尿，合并感染可有尿路刺激及全身症状，阻塞尿路可引起肾积水。

声像图特征

1、肾结石

a. 肾窦内出现回声增强的光斑、光团，可单发可多发。

b. 光斑、光团后方伴声影或“彗星尾”征）

c. 伴或不伴肾积水。

【临床价值】 可以发现直径>1mm小结石，并对透光结石得以显示，弥补X线平片检查的不足，超声可判定结石所在部位、大小、深度。

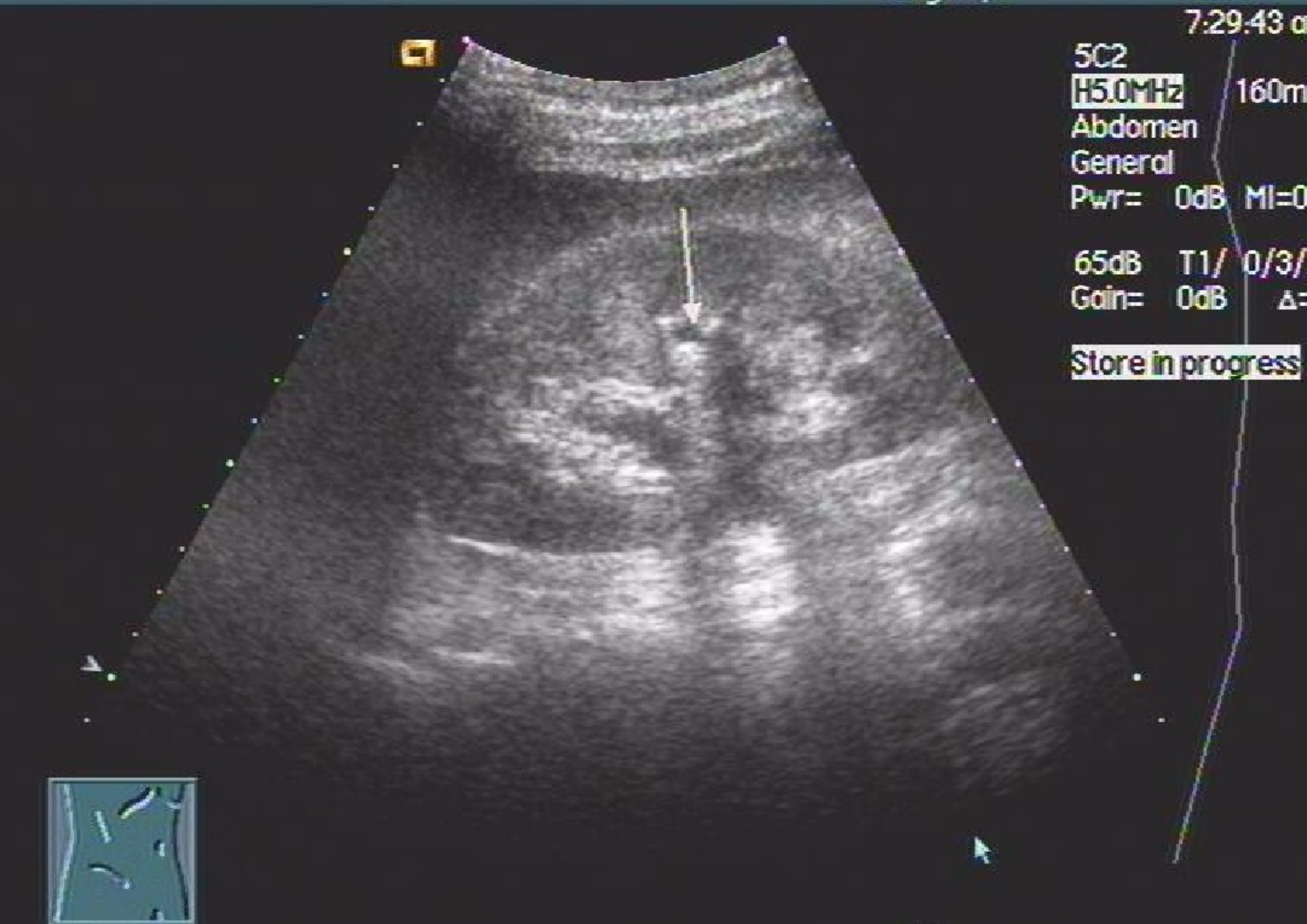
7:29:43 a
5C2
H5.0MHz
160m
Abdomen
General
Pwr= 0dB MI=0
65dB T1/ 0/3/
Gain= 0dB
Store in progress

2、输尿管结石

上、下段可见，中段因肠气干扰而显示不清，只在输尿管扩张（积水）时才容易找到。

声像图特征：

在扩张的输尿管内见到增强的光团，光斑，可引起肾盂积水。



3、膀胱结石

膀胱结石常继发于下尿路梗阻，男多于女，前列腺增生是最常见的膀胱结石发病原因。膀胱异物、膀胱憩室等也是形成膀胱结石的常见原因。

【临床表现】

排尿疼痛、尿流中断等。

声像图特征：

1、膀胱内出现结石强光斑、光团。

2、光斑、团后伴声影。

3、除炎症粘连外，结石可随体位改变而移动。




BL-ST: S52487.1057
04 Jul 03
Page 1/2
8:46:30 am
5C2
H5.0MHz
120mm
Abdomen Difficult
General
Pwr= 0dB MI=0.9
66dB S1/+1/3/ 4
Gain= 2dB Δ=2
Store in progress
BL
ST
1/S
Seconds
Show: All/Selected
Select
Show Paging

四、肾肿瘤

可分为肾实质肿瘤和肾盂肿瘤两类，约90%以上为恶性。肾实质的恶性肿瘤中，最常见的在成人为肾细胞癌，在儿童为肾母细胞瘤（wilm's病）。其他恶性肿瘤有纤维肉瘤，脂肪肉瘤，恶性淋巴瘤和转移性瘤等，均极少见。

肾实质良性肿瘤有血管平滑肌脂肪瘤，血管瘤，纤维瘤，平滑肌瘤，脂肪瘤和腺瘤等，均少见。其中以血管平滑肌脂肪瘤较多被发现。

肾盂肿瘤主要为移行上皮乳头状瘤。

- 1、肾细胞癌（肾癌）

声像图特征：

a. 肾切面形态失常，表面有局部隆起，集合系统回声受压或缺损。

b. 肾内出现占位性病灶，圆形或椭圆形或分叶状，，边界清楚，大的肾癌边界欠清。其内部光点分布不均，回声强弱不一，以低回声为最常见，可合并钙化，出血，坏死。

c. 转移：可累及肾静脉，下腔静脉，于相应官腔内出现癌栓；可转移至肾门淋巴结；可转移至膀胱。


0007-F-67Y-RKCA : S52487.1046
24 Feb 03
Page 3/12
8:54:18 am
5C2
H5.0MHz
140mm
Abdomen
General
Pwr= 0dB MI=0.9
65dB T1/ 0/3/ 4
Gain= 0dB Δ=1
Store in progress
L
M
RK
3/S
Show: All/Selected
Select
Show Paging

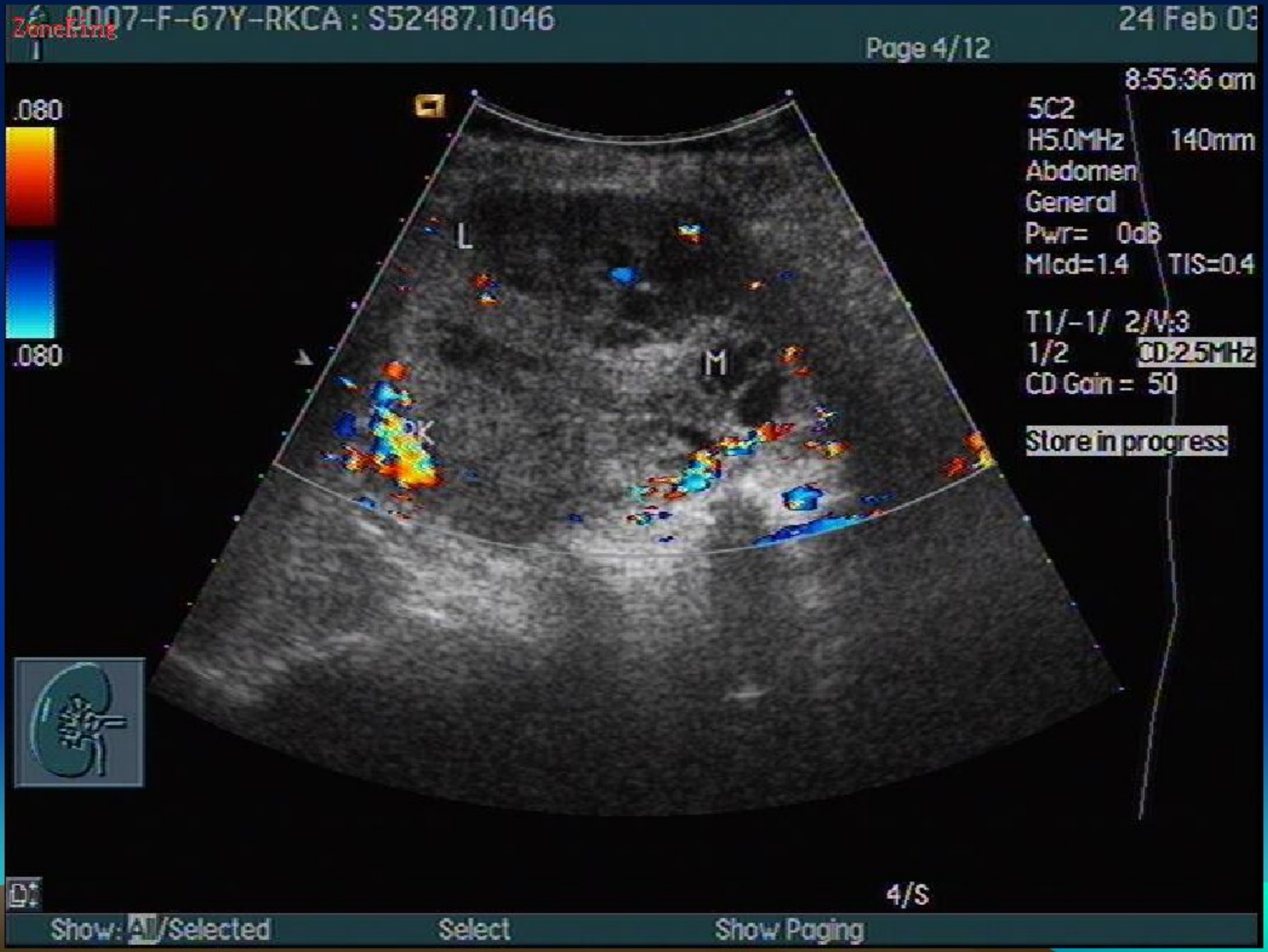
0007-F-67Y-RKCA : S52487.1046
24 Feb 03
Page 4/12
8:55:36 am
5C2
H5.0MHz 140mm
Abdomen
General
Pwr= 0dB
MIcd=1.4 TIS=0.4
T1/-1/ 2/N:3
1/2 CD:2.5MHz
CD Gain = 50
Store in progress
.080
.080
L
M
4/S
Show: All/Selected
Select
Show Paging

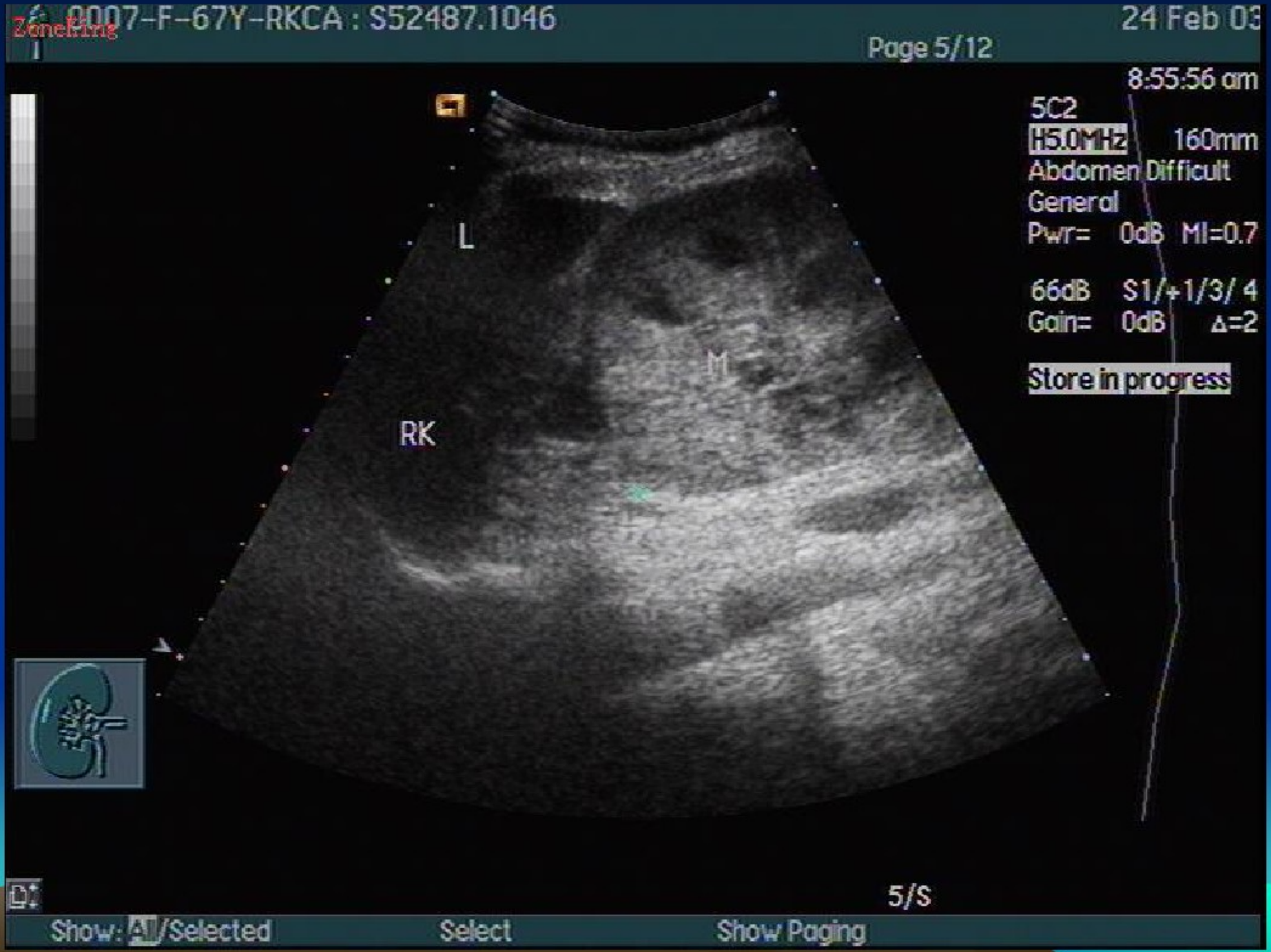
0007-F-67Y-RKCA : S52487.1046
24 Feb 03
Page 5/12
ZoneTime
8:55:56 am
5C2
H5.0MHz
160mm
Abdomen Difficult
General
Pwr= 0dB MI=0.7
66dB S1/+1/3/ 4
Gain= 0dB Δ=2
Store in progress
L
M
RK
5/S
Show: All/Selected
Select
Show Paging

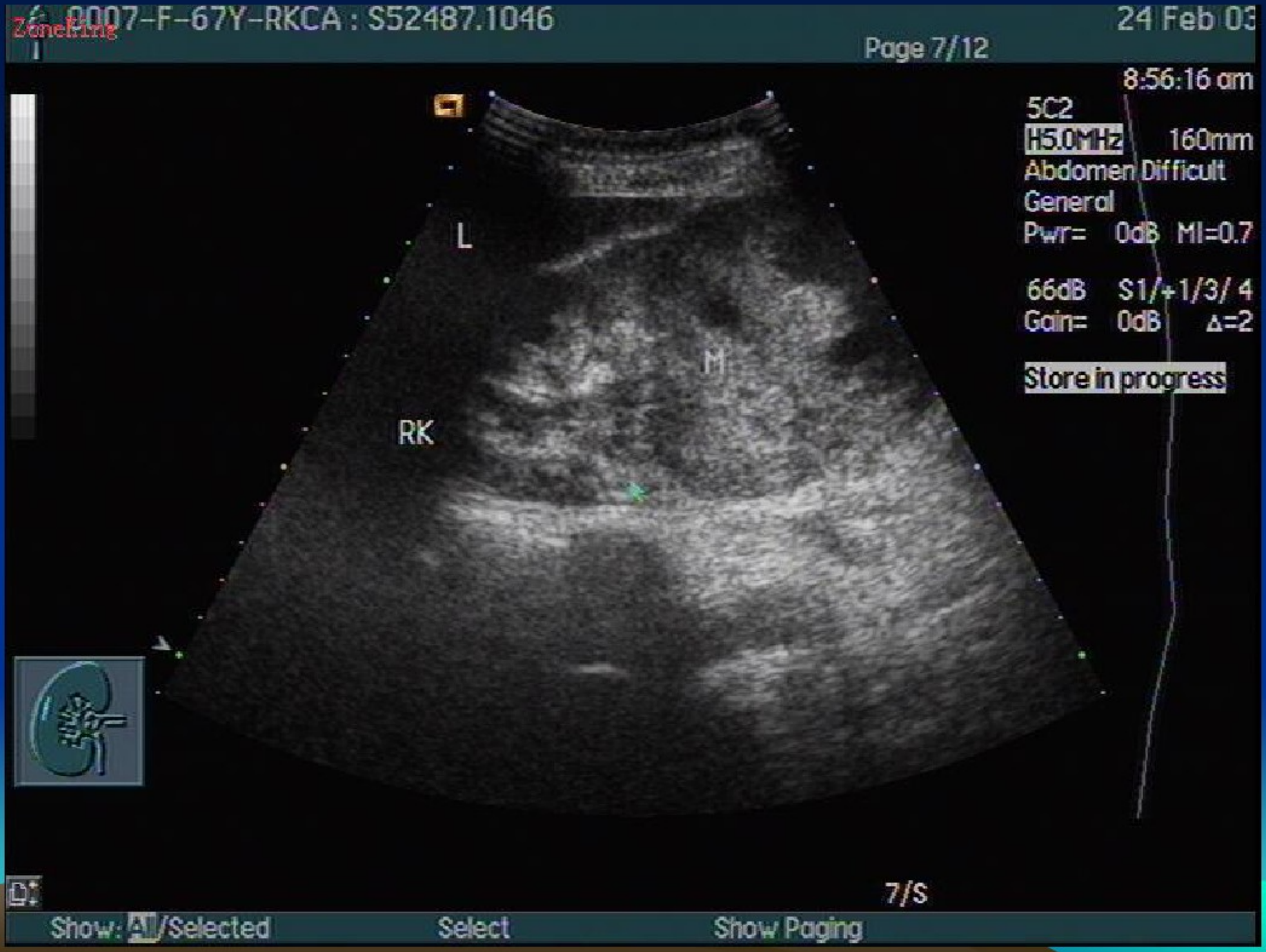
0007-F-67Y-RKCA : S52487.1046
24 Feb 03
Page 7/12
8:56:16 am
5C2
H5.0MHz
160mm
Abdomen Difficult
General
Pwr= 0dB MI=0.7
66dB S1/+1/3/ 4
Gain= 0dB Δ=2
Store in progress
L
M
RK
7/s
Show: All/Selected
Select
Show Paging

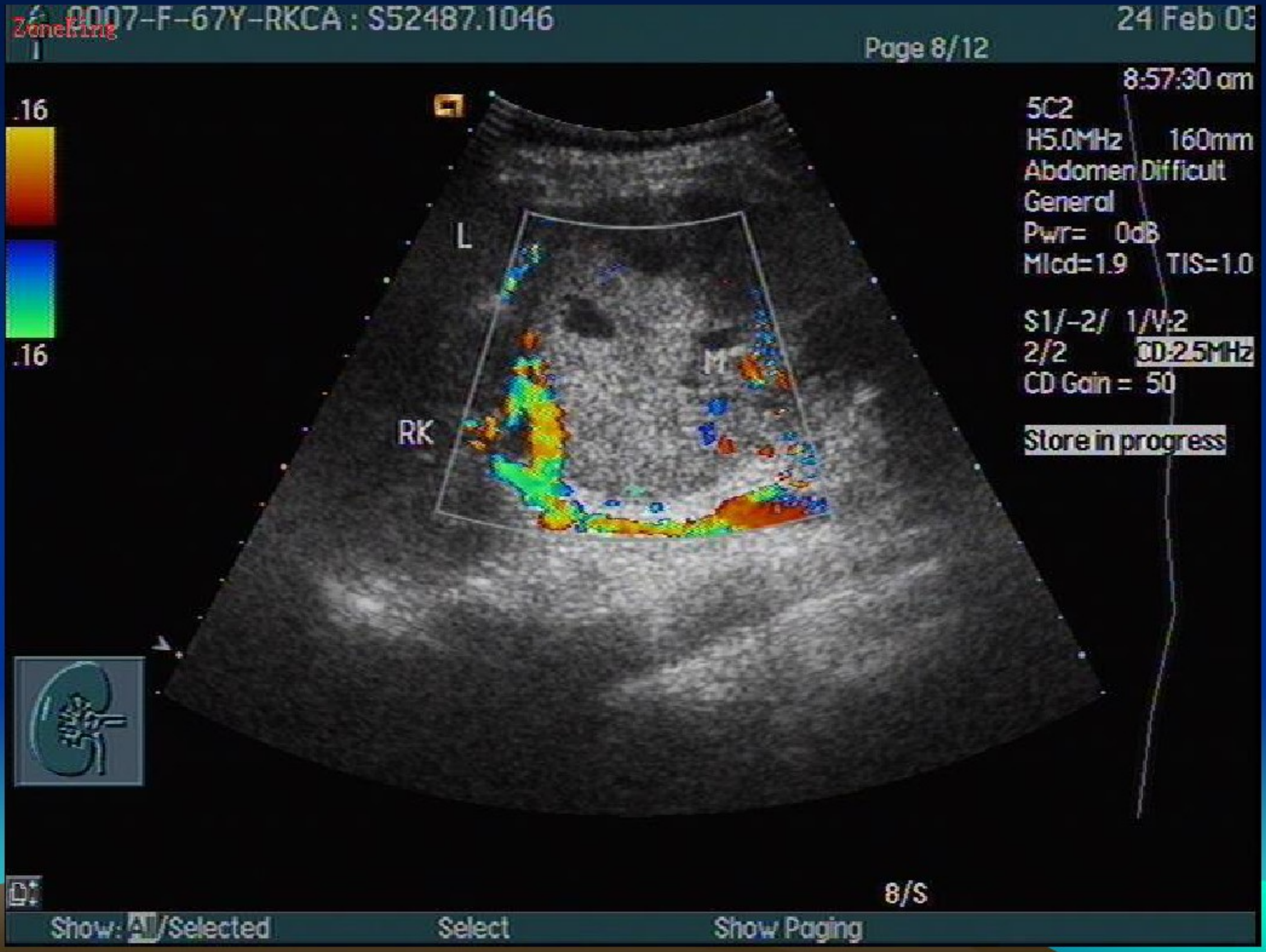
0007-F-67Y-RKCA : S52487.1046
24 Feb 03
Page 8/12
8:57:30 am
5C2
H5.0MHz 160mm
Abdomen Difficult
General
Pwr= 0dB
MIcd=1.9 TIS=1.0
S1/-2/ 1/N:2
2/2 CD:2.5MHz
CD Gain = 50
Store in progress
.16
.16
L
M
RK
8/S
Show: All/Selected
Select
Show Paging

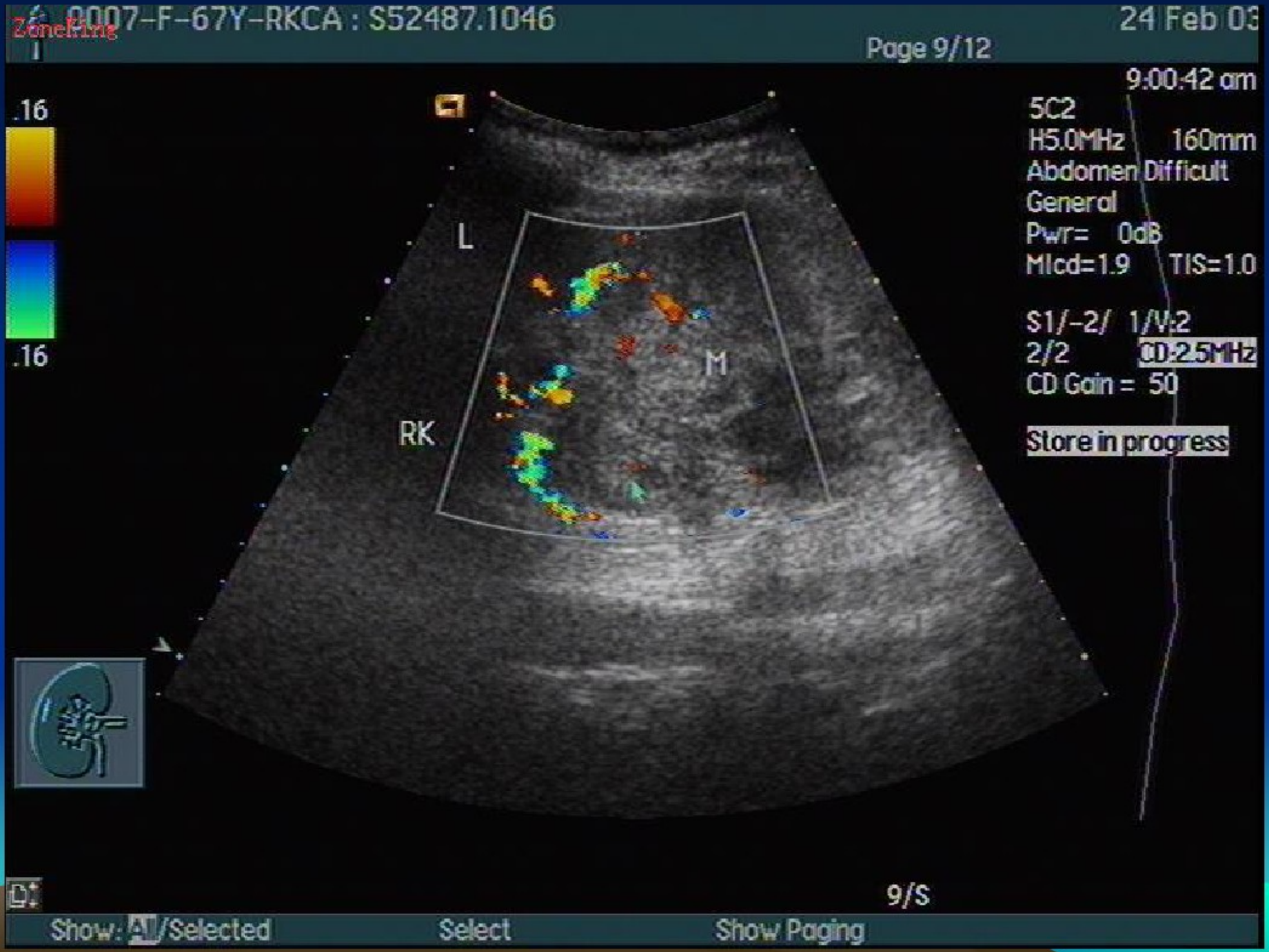
0007-F-67Y-RKCA : S52487.1046
24 Feb 03
Page 9/12
9:00:42 am
5C2
H5.0MHz 160mm
Abdomen Difficult
General
Pwr= 0dB
MIcd=1.9 TIS=1.0
S1/-2/ 1/V:2
2/2 CD:2.5MHz
CD Gain = 50
Store in progress
.16
.16
L
M
RK
9/S
Show: All/Selected
Select
Show Paging

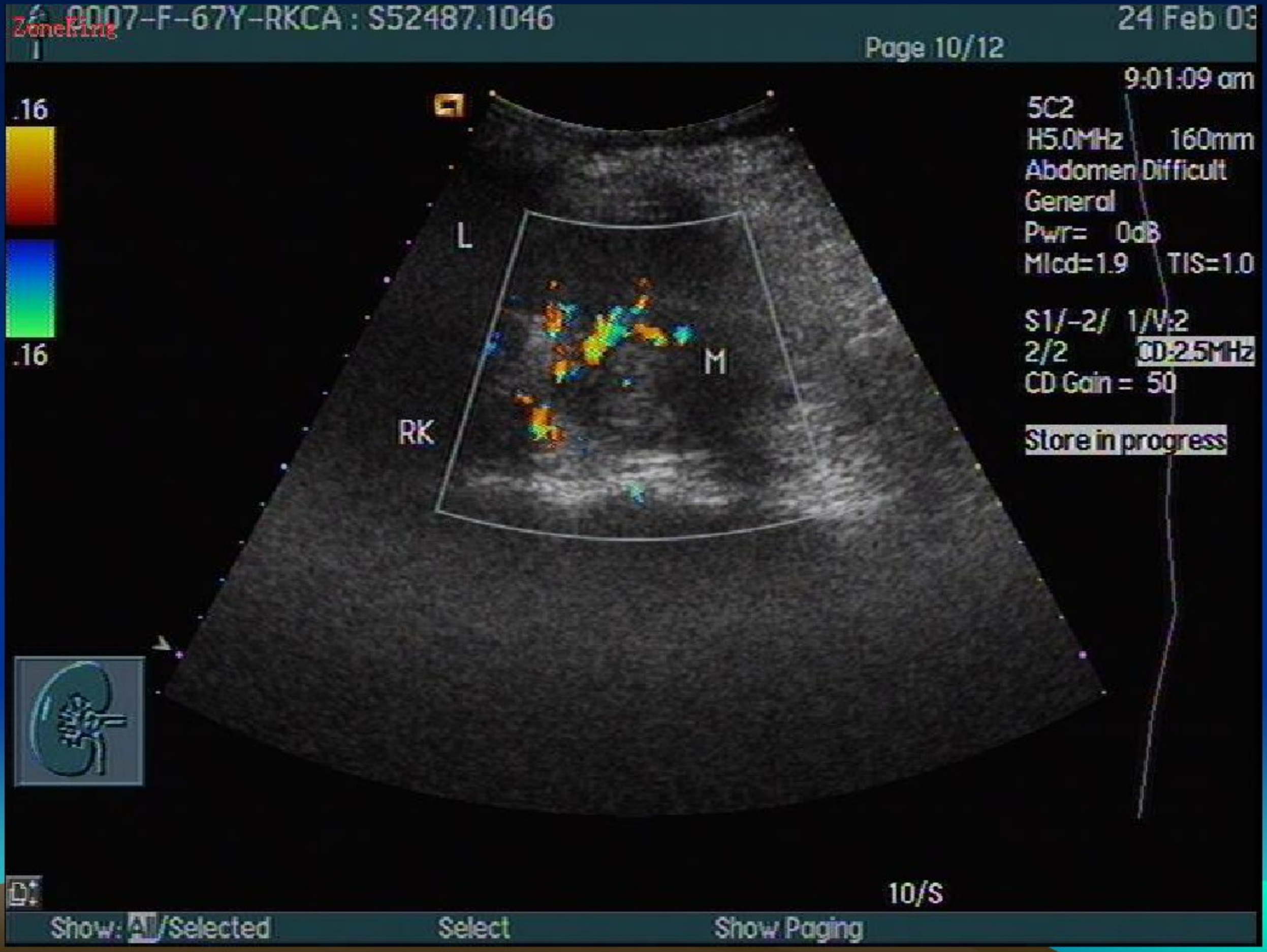
0007-F-67Y-RKCA : S52487.1046
24 Feb 03
Page 10/12
9:01:09 am
5C2
H5.0MHz 160mm
Abdomen Difficult
General
Pwr= 0dB
MIcd=1.9 TIS=1.0
S1/-2/ 1/V:2
2/2 CD:2.5MHz
CD Gain = 50
Store in progress
.16
.16
L
M
RK
10/S
Show: All/Selected
Select
Show Paging

0007-F-67Y-RKCA : S52487.1046 24 Feb 03

Zoneline

Page 11/12

9:07:09 am

.16 30dB 2 •/+1/0/ 5
PW Depth= 67mm
PW Gate= 4.0mm
PW Gain= 7dB

TAMx = 0.356m/s
Max = 0.610m/s
Min = 0.174m/s
PI = 1.22
RI = 0.71
S/D = 3.50

.16

5C2
H5.0MHz 160mm
Abdomen Difficult
General
Pwr= 0dB
MIcd=1.9 TIS=0.3

Store in progress
Sweep=50mm/s

PW 2.5MHz θ= 8°

.50
m/s
.50

11/s

Show: All/Selected Select Show Paging



0007-F-67Y-RKCA : S52487.1046
24 Feb 03
Page 12/12
9:07:49 am
.16 30dB 2 •/+1/0/ 5
PW Depth= 62mm
PW Gate= 4.0mm
PW Gain= 7dB
TAMx = 0.352m/s
Max = 0.697m/s
Min = 0.122m/s
PI = 1.64
RI = 0.82
S/D = 5.71
.16
5C2
H5.0MHz 160mm
Abdomen Difficult
General
Pwr= 0dB
MIcd=1.9 TIS=0.3
Store in progress
Sweep=50mm/s
PW:2.5MHz
θ= 8°
.50
m/s
.50
12/S
Show: All/Selected
Select
Show Paging

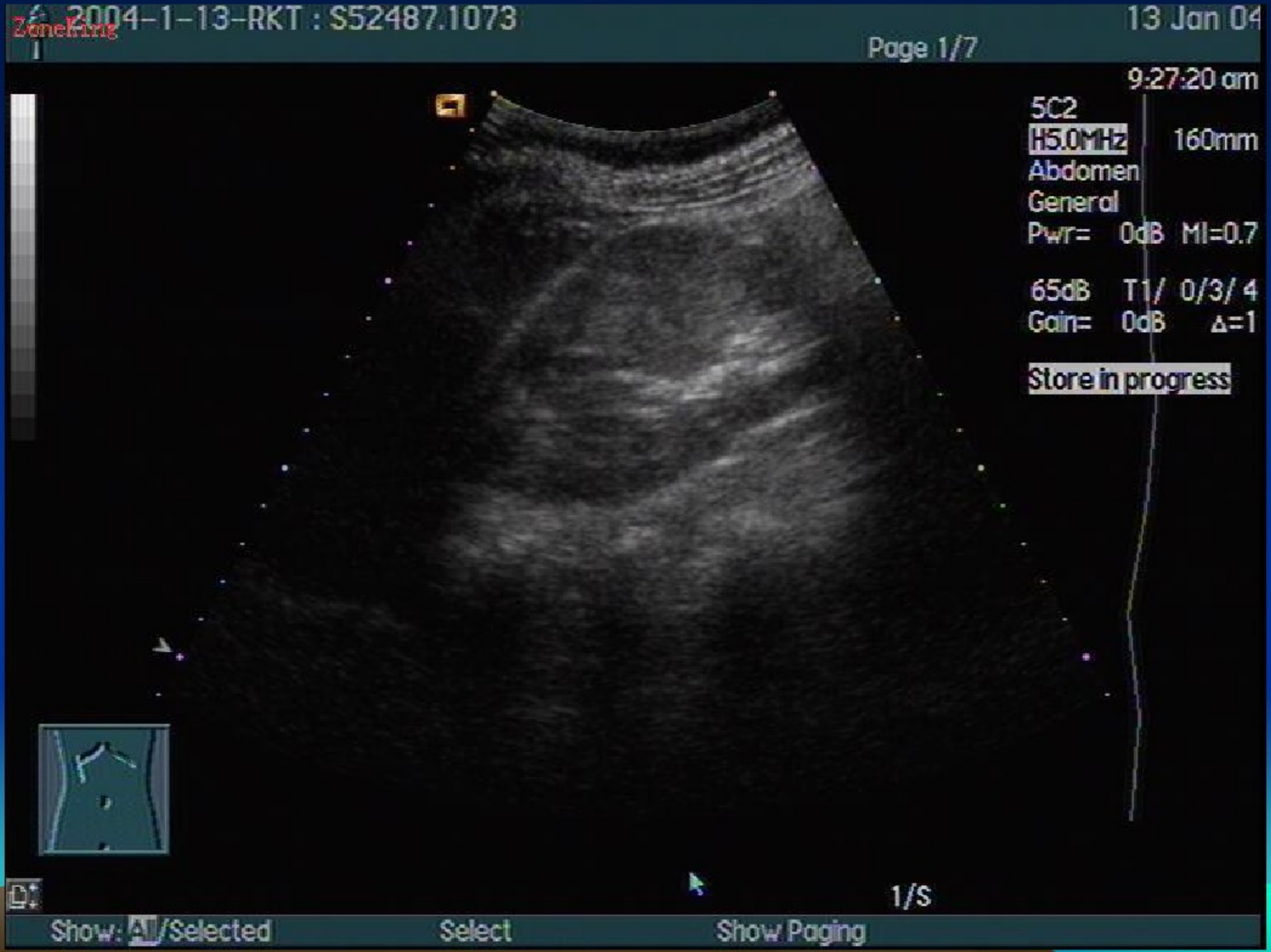
2004-1-13-RKT : S52487.1073
13 Jan 04
Page 1/7
9:27:20 am
5C2
H5.0MHz
160mm
Abdomen
General
Pwr= 0dB MI=0.7
65dB T1/ 0/3/ 4
Gain= 0dB Δ=1
Store in progress
1/s
Show: All/Selected
Select
Show Paging

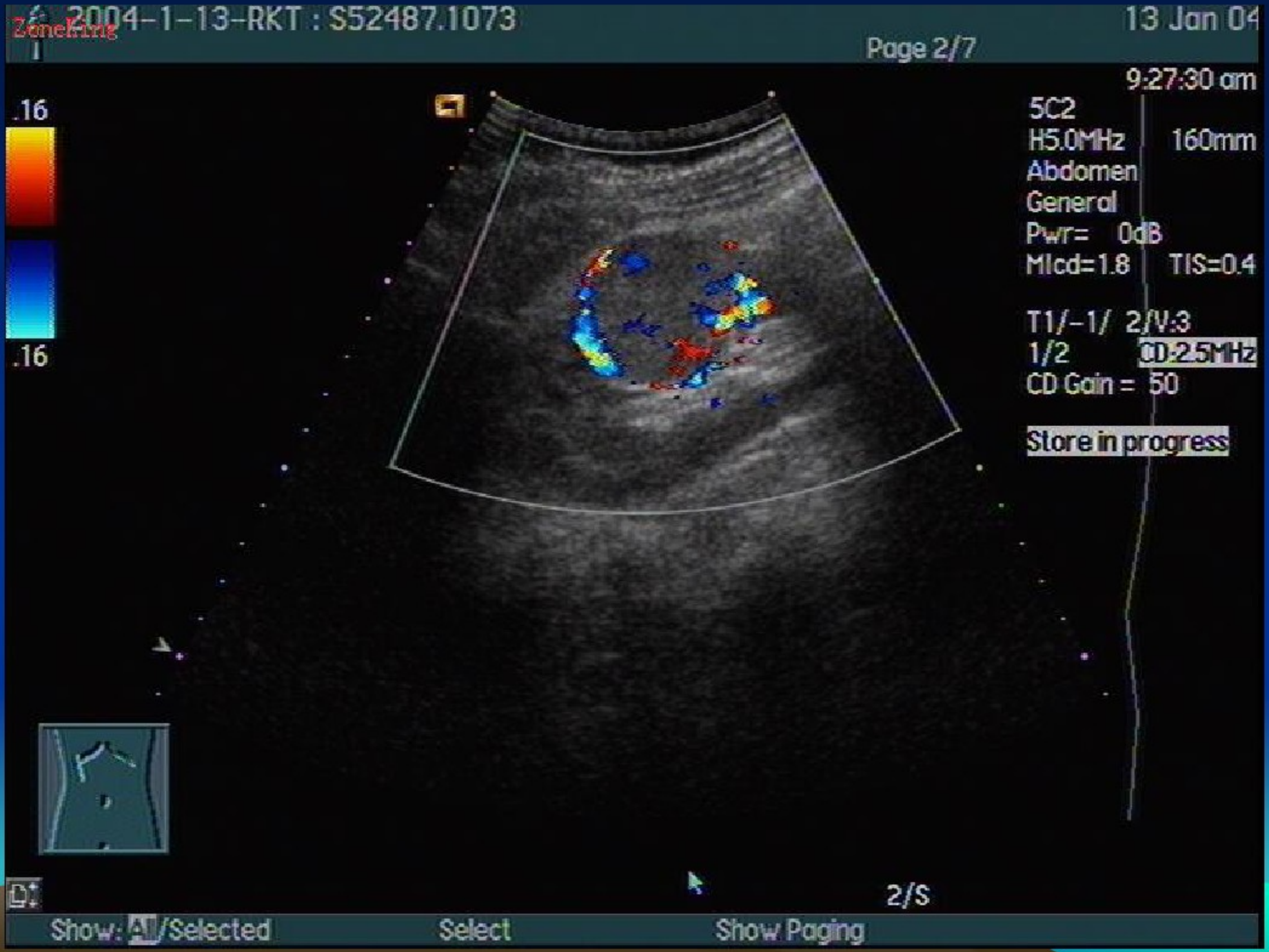
2004-1-13-RKT : S52487.1073
13 Jan 04
Page 2/7
9:27:30 am
5C2
H5.0MHz
160mm
Abdomen
General
Pwr= 0dB
MIcd=1.8
TIS=0.4
T1/-1/ 2/V:3
1/2
CD:2.5MHz
CD Gain = 50
Store in progress
.16
.16
2/S
Show: All/Selected
Select
Show Paging

2004-1-13-RKT : S52487.1073

13 Jan 04

Page 4/7

9:27:56 am

.16 30dB 2 •/+1/2/ 5
PW Depth= 48mm
PW Gate= 4.0mm
PW Gain= 15dB

.16

5C2
H5.0MHz 160mm
Abdomen
General
Pwr= 0dB
MIcd=1.8 TIS=0.2

Store in progress
Sweep=50mm/s

PW:2.5MHz θ=31°

.40
m/s
.40

4/S

Show: All/Selected Select Show Paging


2004-1-13-RKT : S52487.1073
13 Jan 04
Page 6/7
9:28:34 am
5C2
H5.0MHz
160mm
Abdomen
General
Pwr= 0dB MI=0.7
65dB T1/ 0/3/ 4
Gain= 0dB Δ=1
Store in progress
6/S
Show: All/Selected
Select
Show Paging


2004-1-13-RKT : S52487.1073
13 Jan 04
Page 7/7
9:28:45 am
5C2
H5.0MHz
160mm
Abdomen
General
Pwr= 0dB
MIcd=1.8
TIS=0.4
T1/-1/ 2/V:3
1/2
CD:2.5MHz
CD Gain = 50
Store in progress
.16
.16
7/S
Show: All/Selected
Select
Show Paging

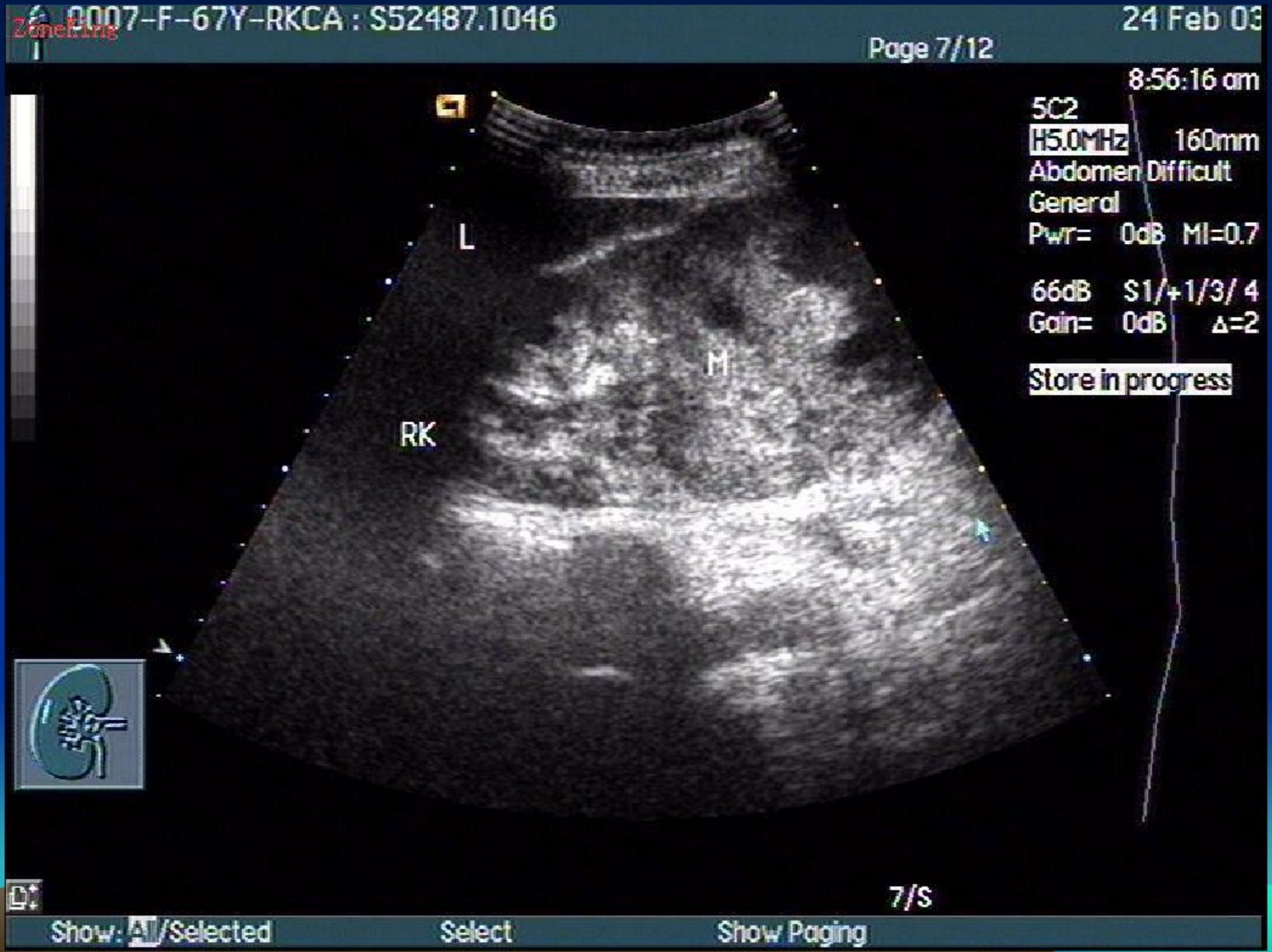
0007-F-67Y-RKCA : S52487.1046
24 Feb 03
Page 7/12
8:56:16 am
5C2
H5.0MHz
160mm
Abdomen Difficult
General
Pwr= 0dB MI=0.7
66dB S1/+1/3/ 4
Gain= 0dB Δ=2
Store in progress
L
M
RK
7/S
Show: All/Selected
Select
Show Paging

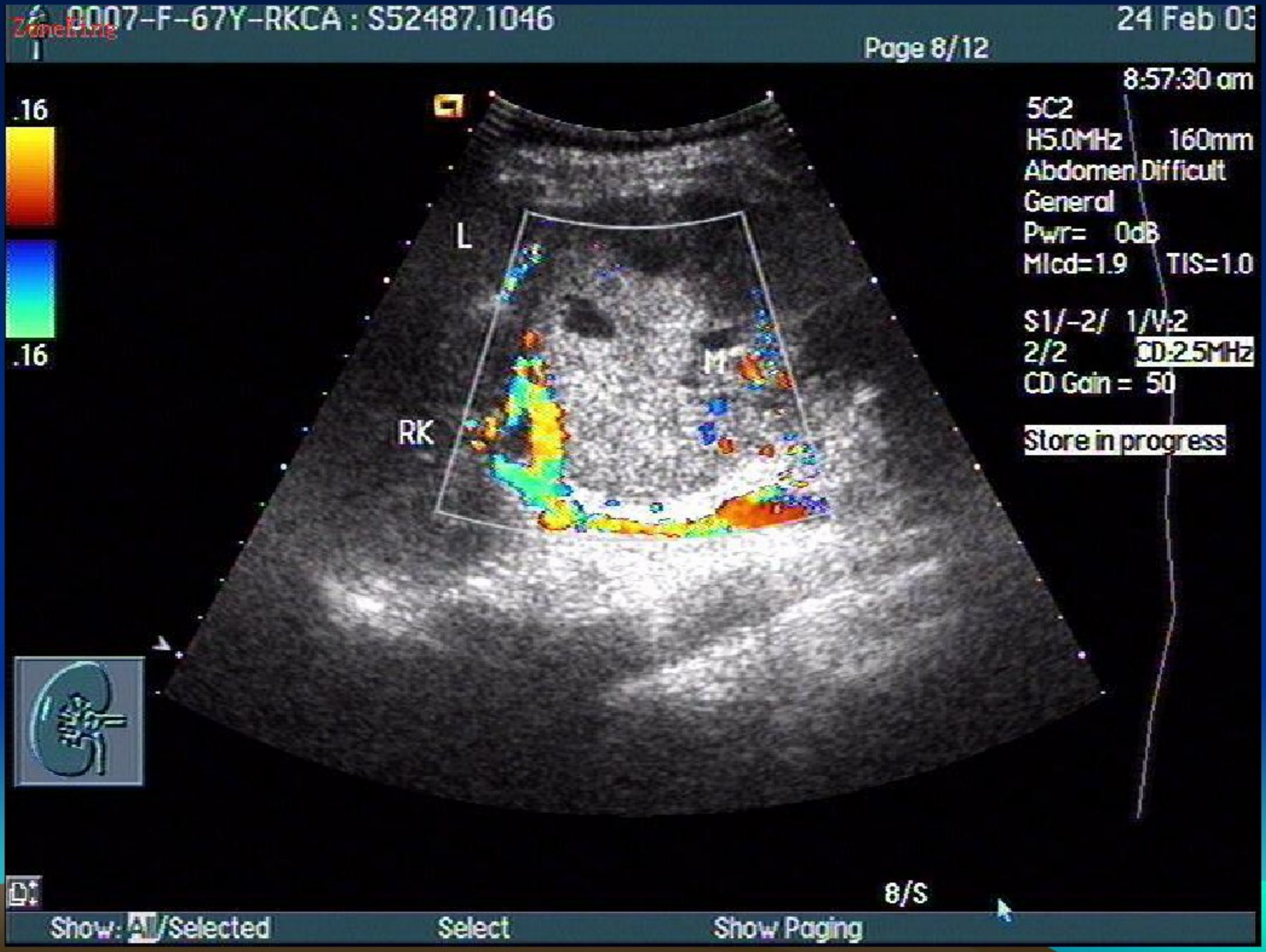
0007-F-67Y-RKCA : S52487.1046
24 Feb 03
Page 8/12
8:57:30 am
5C2
H5.0MHz 160mm
Abdomen Difficult
General
Pwr= 0dB
MIcd=1.9 TIS=1.0
S1/-2/ 1/V:2
2/2 CD:2.5MHz
CD Gain = 50
Store in progress
.16
.16
L
M
RK
8/S
Show: All/Selected
Select
Show Paging

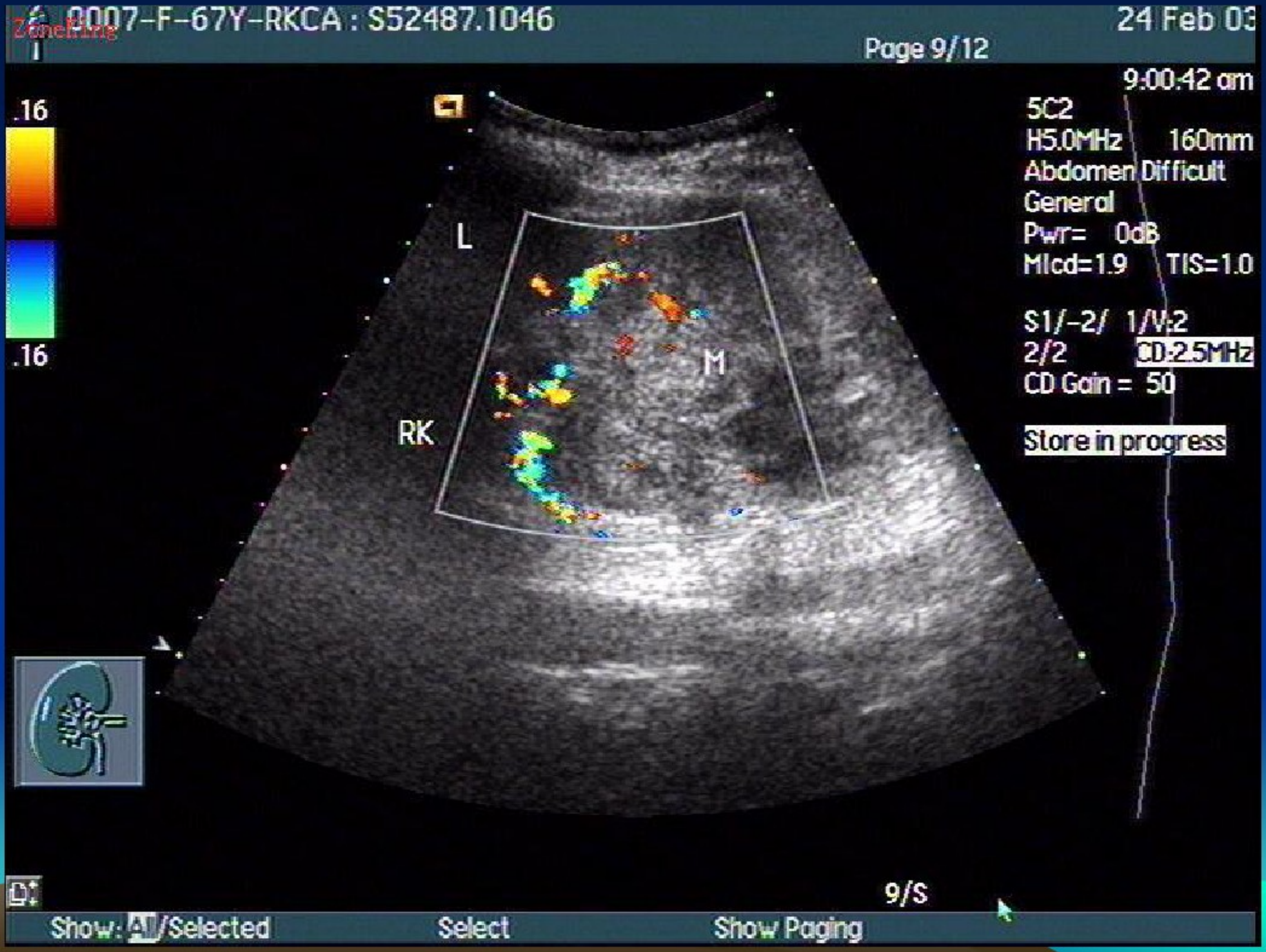
0007-F-67Y-RKCA : S52487.1046
24 Feb 03
Page 9/12
9:00:42 am
5C2
H5.0MHz 160mm
Abdomen Difficult
General
Pwr= 0dB
MIcd=1.9 TIS=1.0
S1/-2/ 1/V:2
2/2 CD:2.5MHz
CD Gain = 50
Store in progress
.16
.16
L
M
RK
9/S
Show: All/Selected
Select
Show Paging

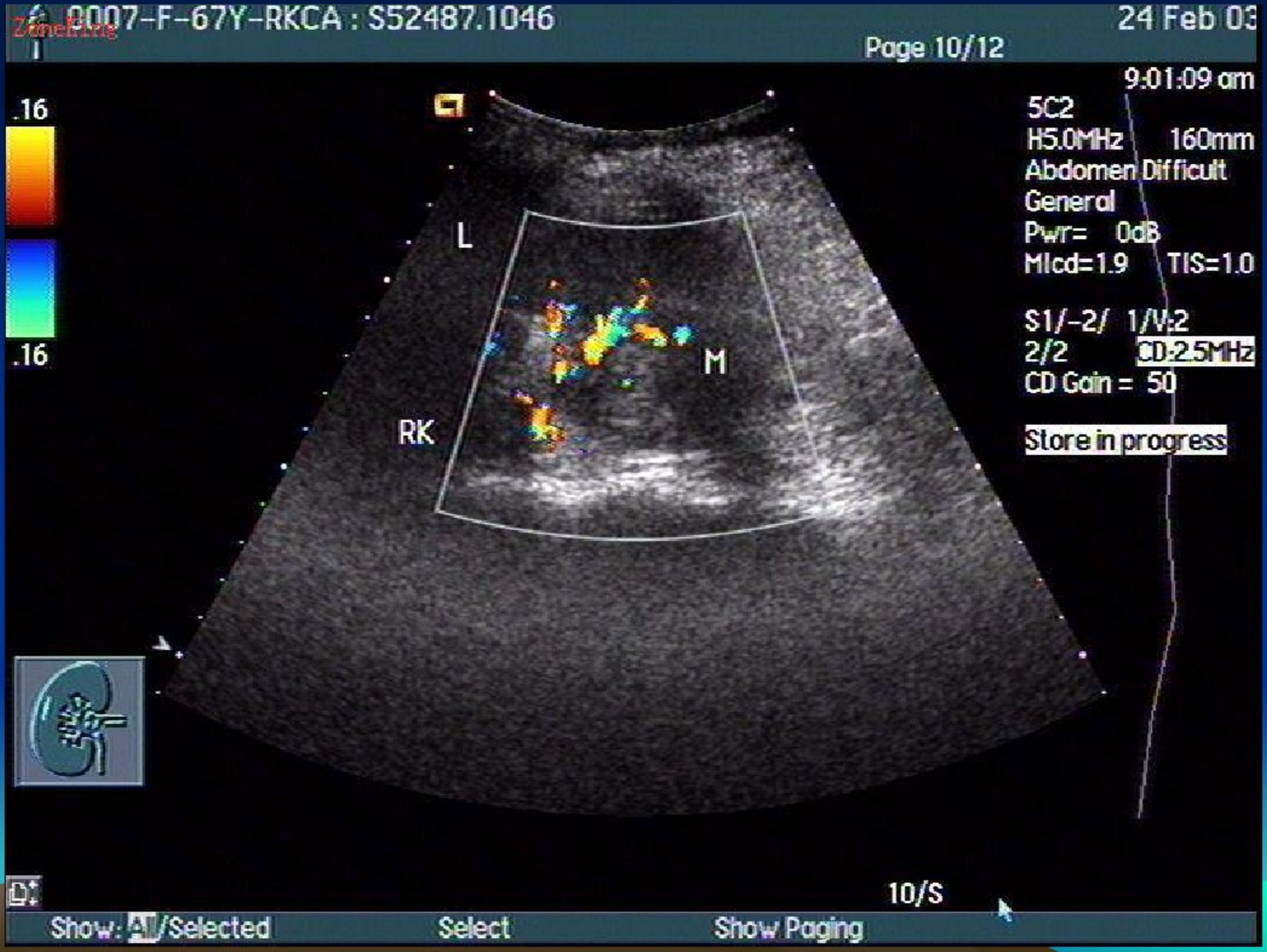
0007-F-67Y-RKCA : S52487.1046
24 Feb 03
Page 10/12
9:01:09 am
5C2
H5.0MHz 160mm
Abdomen Difficult
General
Pwr= 0dB
MIcd=1.9 TIS=1.0
S1/-2/ 1/V:2
2/2 CD:2.5MHz
CD Gain = 50
Store in progress
.16
.16
L
M
RK
10/S
Show: All/Selected
Select
Show Paging

2、肾血管平滑肌脂肪瘤（错构瘤）

又称良性间叶瘤。是一种良性肿瘤，由成熟的血管，平滑肌和脂肪交织构成。

声像图特征

1）肾实质内见增强光团

2）边界清晰，形态规则。

3）其后无声影。

14699-F-59-RK-T : S52487.1031
04 Sep 02
Page 2/4
6:27:53 pm
5C2
H5.0MHz
160mm
Abdomen
General
Pwr= 0dB MI=0.7
65dB T1/ 0/3/ 4
Gain= 10dB Δ=1
Store in progress
2/S
Show: All/Selected
Select
Show Paging

14699-F-59-RK-T : S52487.1031
04 Sep 02
Page 4/4
6:28:27 pm
5C2
H5.0MHz
160mm
Abdomen
General
Pwr= 0dB MI=0.7
65dB T1/ 0/3/ 4
Gain= 10dB Δ=1
Store in progress
4/S
Show: All/Selected
Select
Show Paging

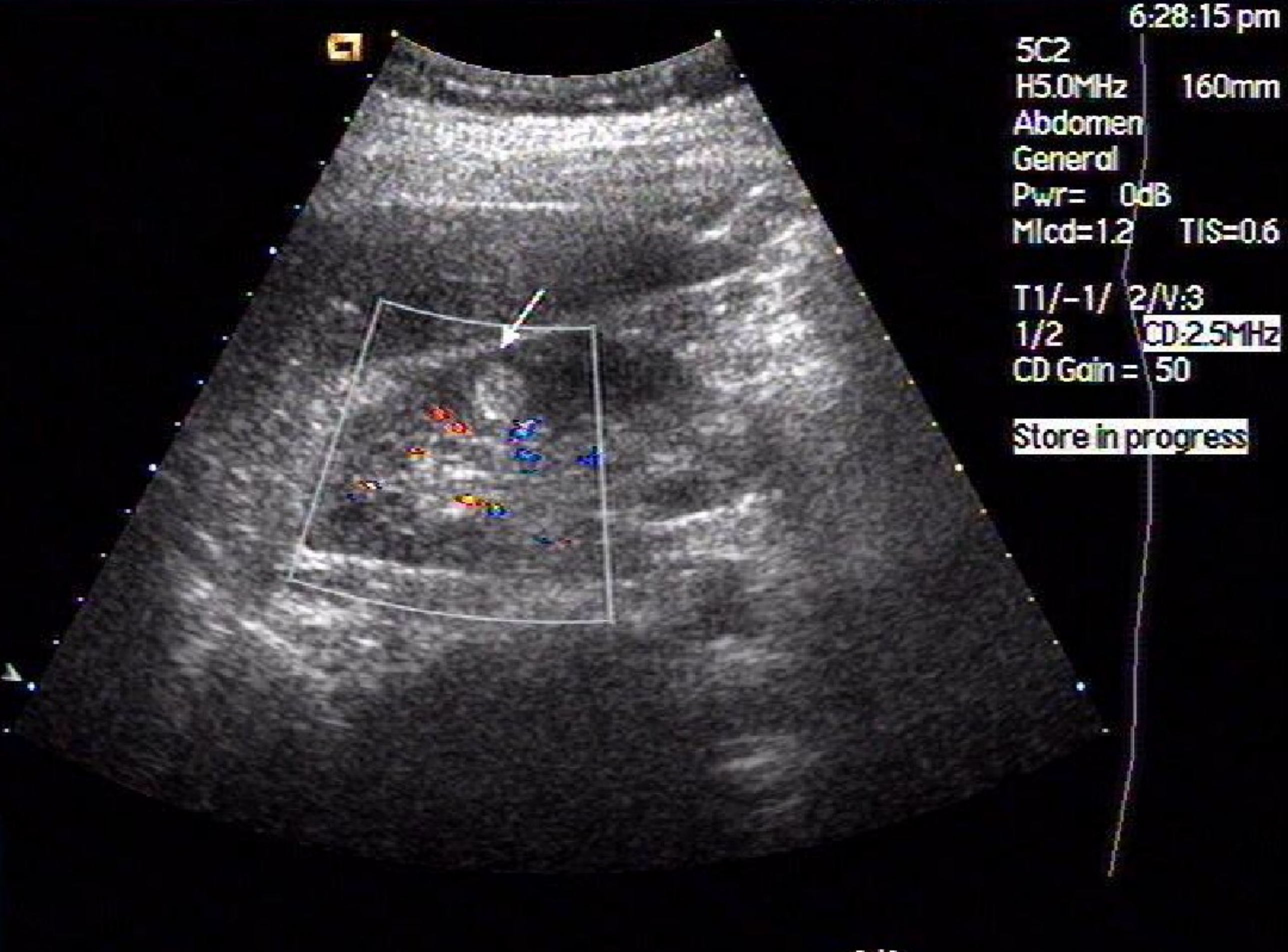
6:28:15 pm
5C2
H5.0MHz 160mm
Abdomen
General
Pwr= 0dB
MIcd=1.2 TIS=0.6
T1/-1/ 2/N:3
1/2 CD:2.5MHz
CD Gain = 50
Store in progress

- 在切面上，肿瘤与正常肾组织间有明显界限，但无真正包膜；镜下，肾组织与瘤组织间无明显分界。



（五）膀胱肿瘤

占泌尿系肿瘤首位，多发生于40岁以上的成人，血尿是其最常见的症状，并在60%病例中为最早的症状。无痛性肉眼血尿呈间歇性发作是其典型表现，可伴膀胱刺激症，可引起排尿困难和尿潴留。

声像图特征：

1、膀胱壁上可见向腔内突起的赘生物，光团内回声不一，形态多样，不规则。

2、除内部出血、坏死外，多为实质组织回声结构。

3、光团后不伴声影，可有回声衰减。

4、如侵蚀膀胱壁可见壁的连续缺损、中断，可进行分期。

超声与膀胱镜优缺点比较

超声	膀胱 镜检
无创伤	有创伤
前壁检示率低	高
D ‹0.5cm检示率低	高
肿块大小测量准	不准
侵润程度分期较准确	不准
适合术后随访	不适术后随访

14934=M=77-BL=CA : S52487.1032

19 Sep 02

Page 1/8

3:36:19 pm



Show: All/Selected Select Show Paging


14934=M=77-BL=CA : S52487.1032
19 Sep 02
Page 2/8
3:36:43 pm
5C2
H5.0MHz
160mm
Abdomen
General
Pwr= 0dB
MIcd=1.7
TIS=0.5
T1/-1/ 2/V:3
1/2
CD:2.5MHz
CD Gain = 50
Store in progress
.16
.16
2/S
Show: All/Selected
Select
Show Paging

14934=M=77-BL=CA : S52487.1032 19 Sep 02

Page 3/8

3:37:16 pm

.16 30dB 2 •/+1/2/ 5
PW Depth= 51mm
PW Gate= 4.0mm
PW Gain= 7dB

5C2
H5.0MHz 160mm
Abdomen
General
Pwr= 0dB
MIcd=1.7 TIS=0.2

Store in progress
Sweep=50mm/s

.16

V1 = 0.384m/s
V2 = 0.189m/s
RI = 0.51
S/D = 2.03

PW 2.5MHz θ=30°

.80

m/s

3/s

Show: All/Selected Select Show Paging

14934=M=77-BL=CA : S52487.1032

19 Sep 02

Page 6/8

3:38:22 pm

.16

.16

5C2
H5.0MHz 160mm
Abdomen
General
Pwr= 0dB
MIcd=1.7 TIS=0.4

T1/-1/ 2/V:3
1/2 CD:2.5MHz
CD Gain = 49

Store in progress

6/S

Show: All/Selected Select Show Paging

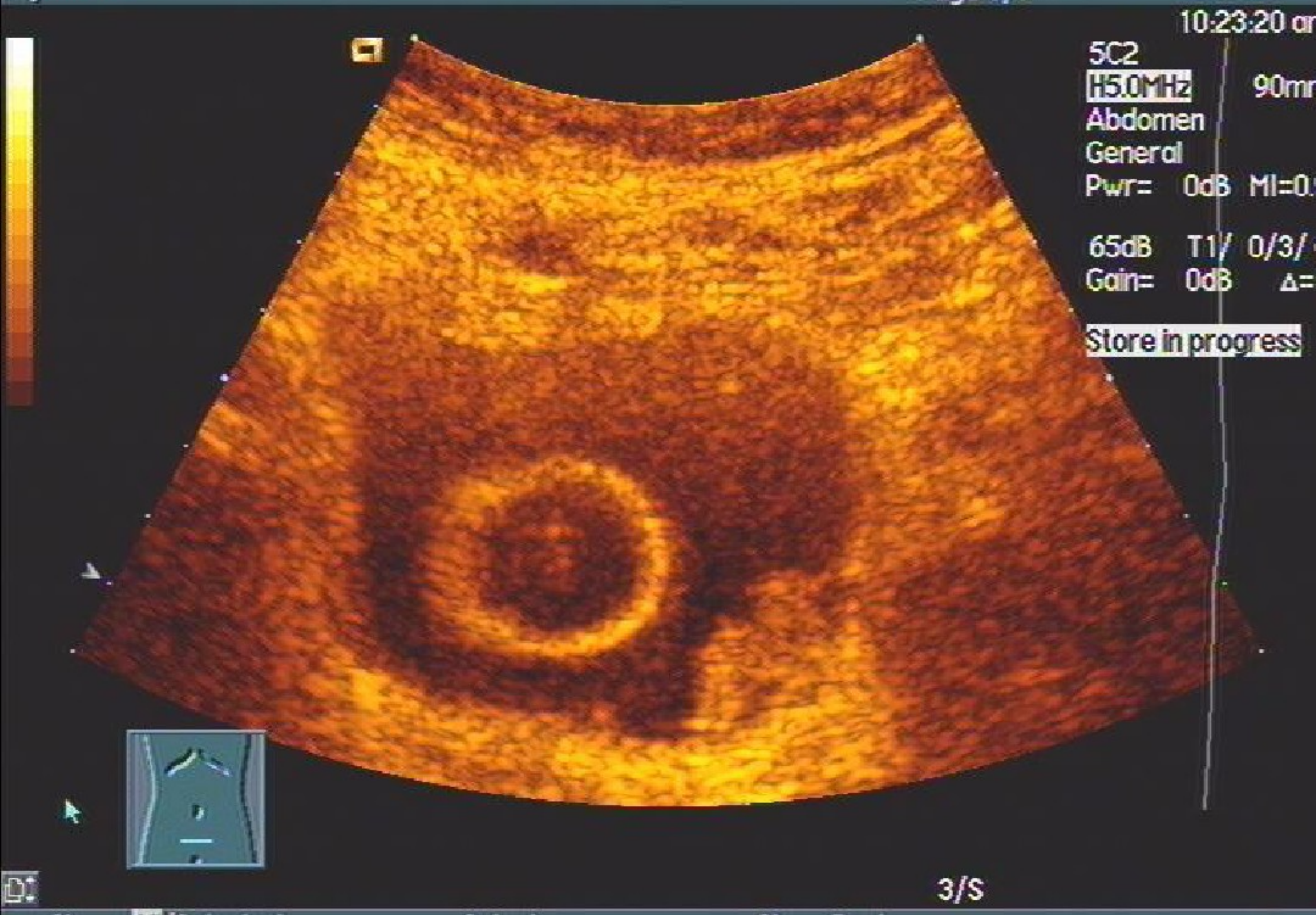
10:23:20 a
5C2
H5.0MHz
90m
Abdomen
General
Pwr= 0dB MI=0.
65dB T1/ 0/3/
Gain= 0dB Δ=
Store in progress
3/S

- （六）其他

1、膀胱憩室

膀胱壁的部分向外突起，形成一个具有狭小颈部的囊袋称为膀胱憩室。有先天性和后天性两种。后天性是因下尿路长期梗阻所致。憩室常发生在膀胱后方和两侧，单发或多发，三角区不发生憩室。

主要症状是排尿不尽或“二次排尿”，合并感染者有排尿刺激症状。

- 2、膀胱异物和血块

膀胱异物种类很多，如发夹，塑料丝，笔心，蜡块，小木棒等。极大多数均有患者本人造成，仅少数为医源性，常见临床表现是尿频，尿痛等。膀胱凝血块在肉眼血尿病人是常见的。

声像图特征

因异物属性和形态不同，有很多变化，金属异物常呈强回声，但各种异物回声有其共同之处，就是随体位改变向重力方向移动。

膀胱内血块的回声颇像膀胱肿瘤，但往往扁平而大，膀胱壁回声清晰完整，改变体位时，血块回声随之飘动，容易与肿瘤鉴别。

- 3、输尿管囊肿

是一种先天性疾病，输尿管末端在膀胱内呈囊肿样膨出，囊肿壁菲薄，由一层膀胱粘膜和一层输尿管粘膜组成。随着输尿管蠕动尿液进入囊肿，使囊肿膨大，在输尿管蠕动的间歇期，囊内尿液自囊肿的狭小出口缓慢流出，囊肿回缩，形成有节律性的膨大和缩小改变。早期无症状，晚期出现下尿道梗阻症状。

- 声像图特征

在膀胱三角区出现圆形囊肿，囊壁纤细，有膨大与缩小节律性改变。4cm以上的大囊肿，此改变不明显。


下课了！