肝胆胰脾超声检查

一　肝脏

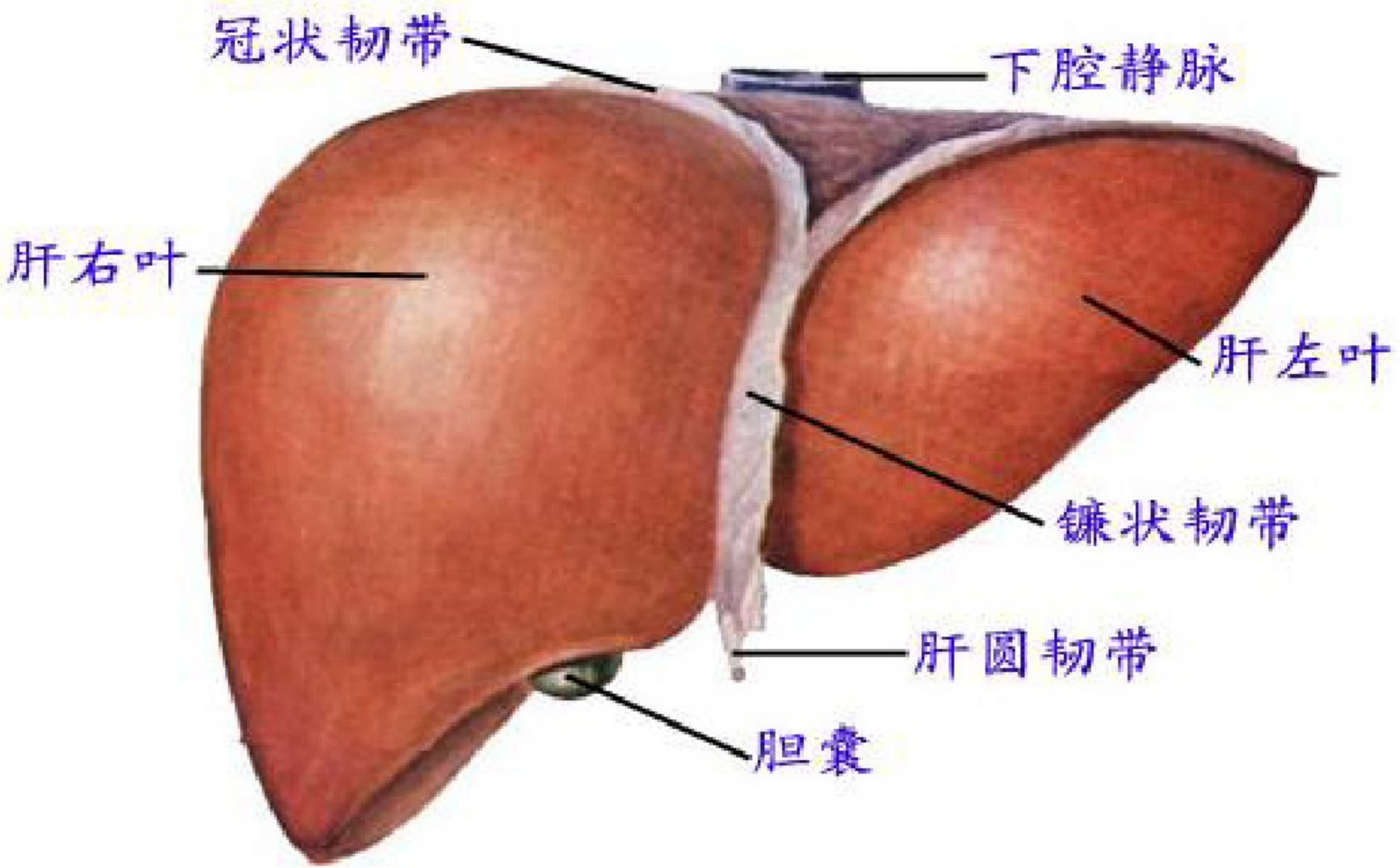

肝前面观

(二) 探测目的

确定肝脏大小形态；包膜是否连续光整；实质回声；肝内占位性病变；肝内胆管是否扩张；血管宽窄走行；血流方向、性质等。

（三）正常肝脏声像图

1　轮廓光滑、整齐、轮廓线回声强而清晰

2　肝实质回声呈稍低的细小光点，分布均匀

3　肝内门静脉、肝静脉和肝管及其一级分支均能在声像图上显示。

正常肝脏

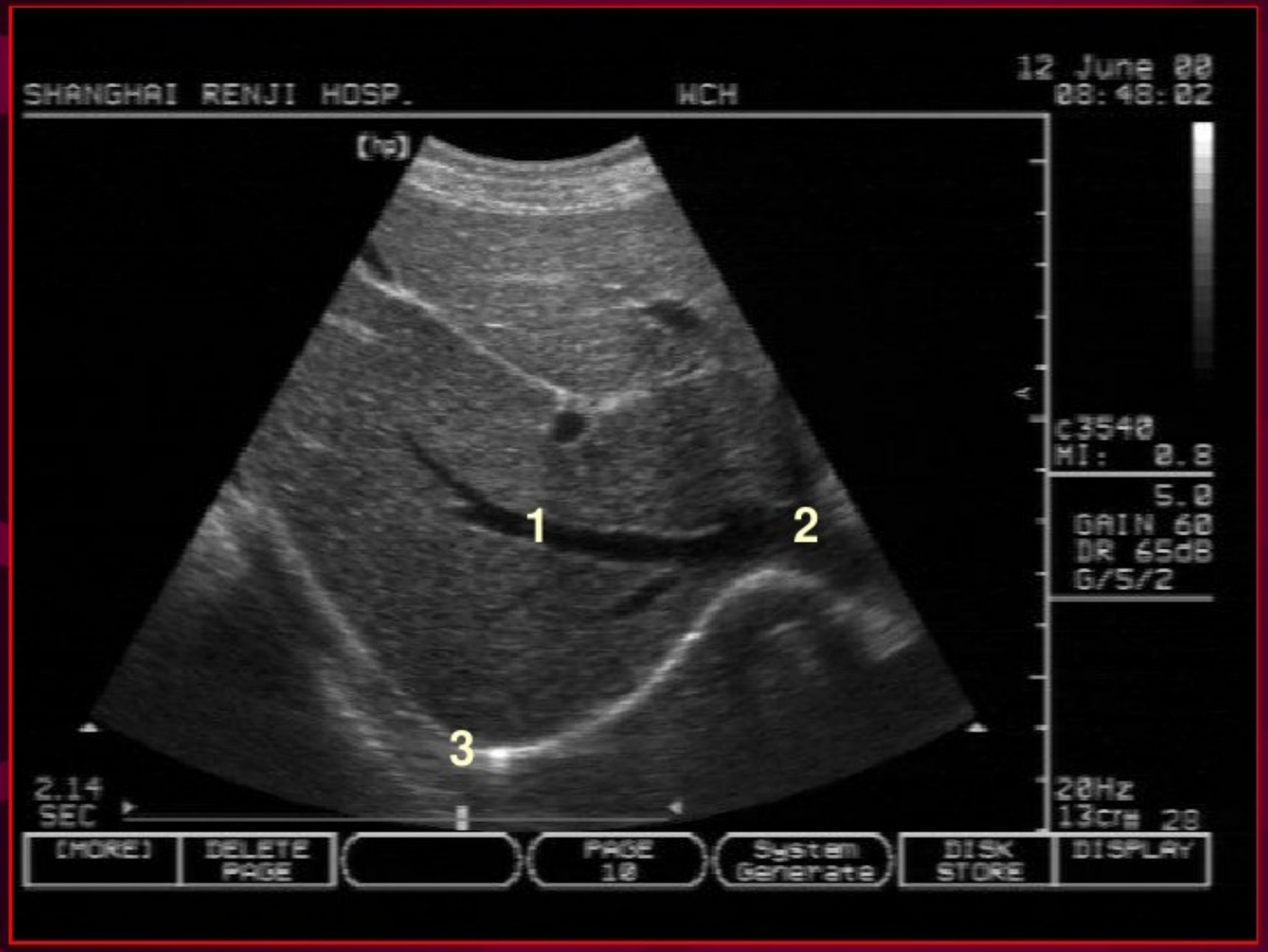

1.肝右静脉
2.下腔静脉，肝右、中、左静脉汇合处为第二肝门
3.膈顶

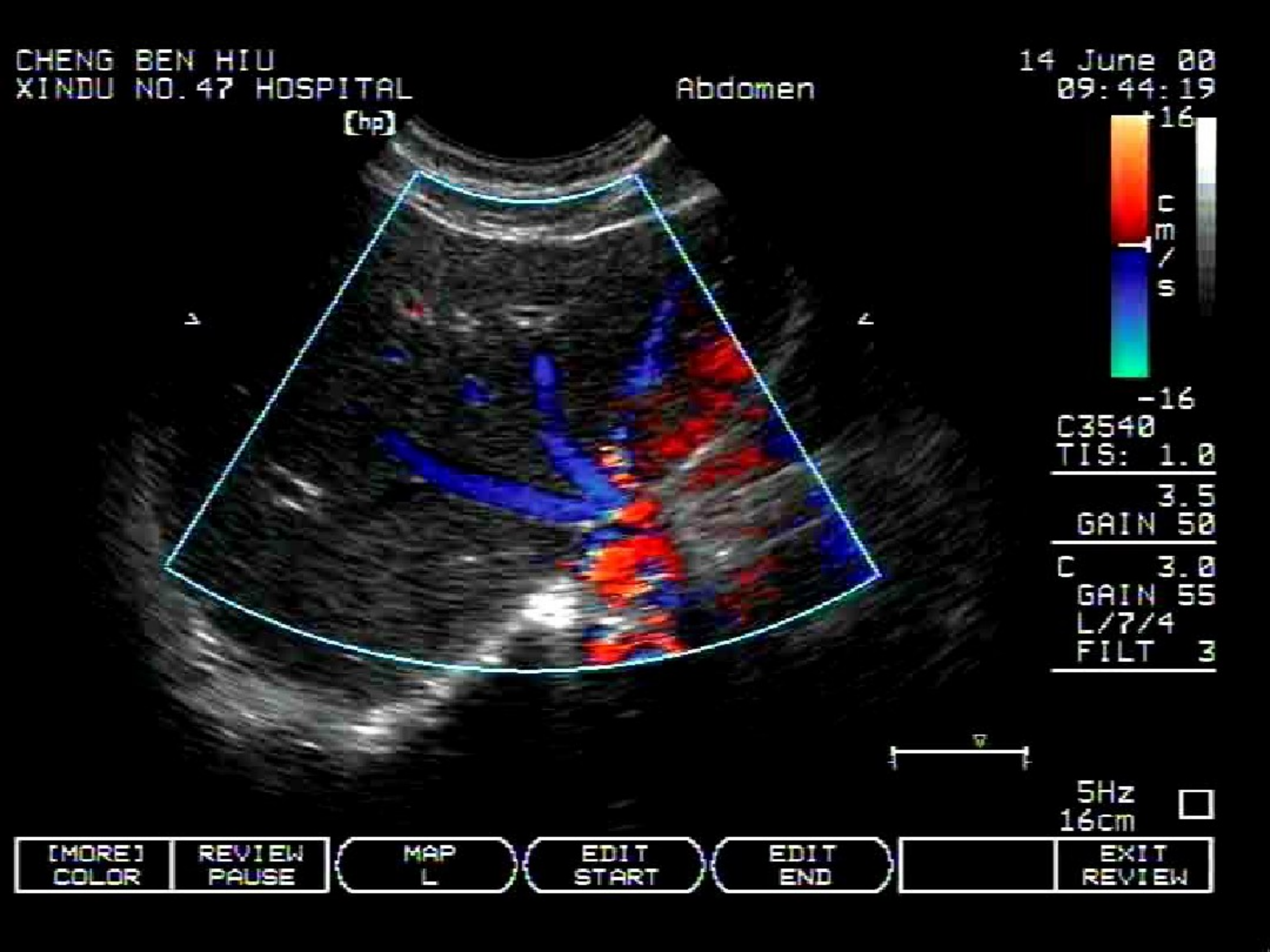
CHENG BEN HIU
XINDU NO.47 HOSPITAL
Abdomen
14 June 00
09:44:19
16
cm/s
-16
C3540
TIS: 1.0
3.5
GAIN 50
C 3.0
GAIN 55
L/7/4
FILT 3
5Hz
16cm
[MORE] COLOR
REVIEW PAUSE
MAP L
EDIT START
EDIT END
EXIT REVIEW

㈣ 肝脏疾病

1 肝脏弥漫性病变

（1）肝炎

在急性期，可轻度肿大，回声减弱，有人称为‘黑肝’。 大多数患者可合并有胆囊及胆管壁增厚。回声可增强但大多数肝炎无特异性，不过做超声检查可排除其它肝脏疾病。

（2） 肝硬化

A 肝脏改变

- 肝缩小，形态失常，包膜不光整呈小锯齿状或波浪状。
- 内部回声增强、增粗、不均。
- 肝内管系可扭曲变形，管壁回声增强，门静脉主干增宽。

B 门静脉高压征象

包括脾大；腹水；门、脾静脉主干增宽；侧支循环；侧支开放。CDFI检测血流速度低等。

C 胆囊壁水肿


AS
GB

02/04/29 10:34:38
chuan beiyixueyuan fuyuan
P100 4MHz C364
20.1
V
20.1
CG21
GE
AS
GB
PV
CN0
16cm
DR54
G 54
TIS<0.4

肝硬化

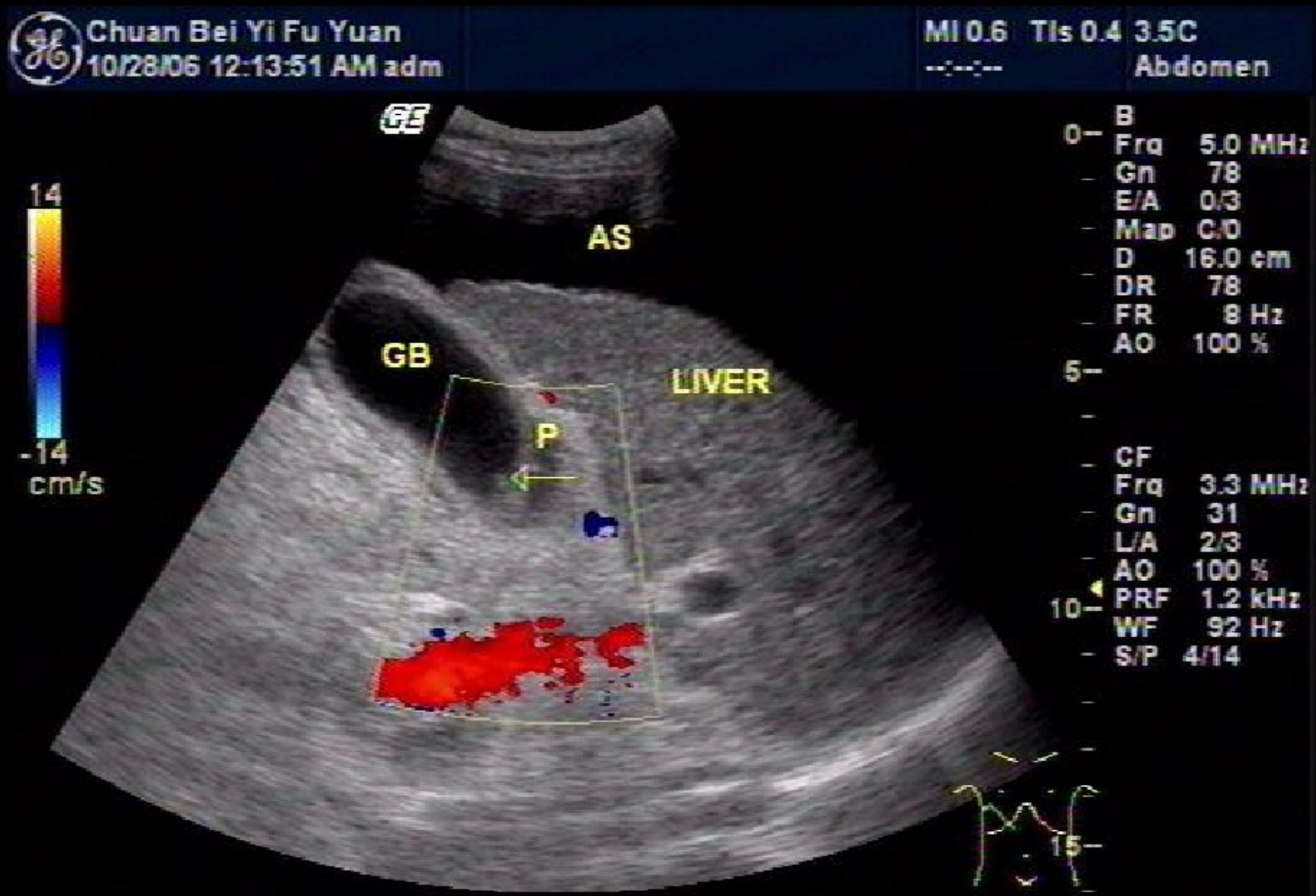
Chuan Bei Yi Fu Yuan
10/28/06 12:13:51 AM adm
MI 0.6 TIs 0.4 3.5C
--:--:--
Abdomen
B
Frq 5.0 MHz
Gn 78
E/A 0/3
Map C/0
D 16.0 cm
DR 78
FR 8 Hz
AO 100 %
CF
Frq 3.3 MHz
Gn 31
L/A 2/3
AO 100 %
PRF 1.2 kHz
WF 92 Hz
S/P 4/14
14
-14
cm/s
AS
GB
LIVER
P
0
5
10
15

2 肝脏肿瘤

（1）原发性肝癌

- 肝内占位（包块）。巨块；结节；弥漫型
- 肝叶非对称肿大，形态失常，局限性突出。
- 其内部或周界管系可出现受压、扭曲。
- 门静脉、肝静脉及下腔静脉可出现癌栓。

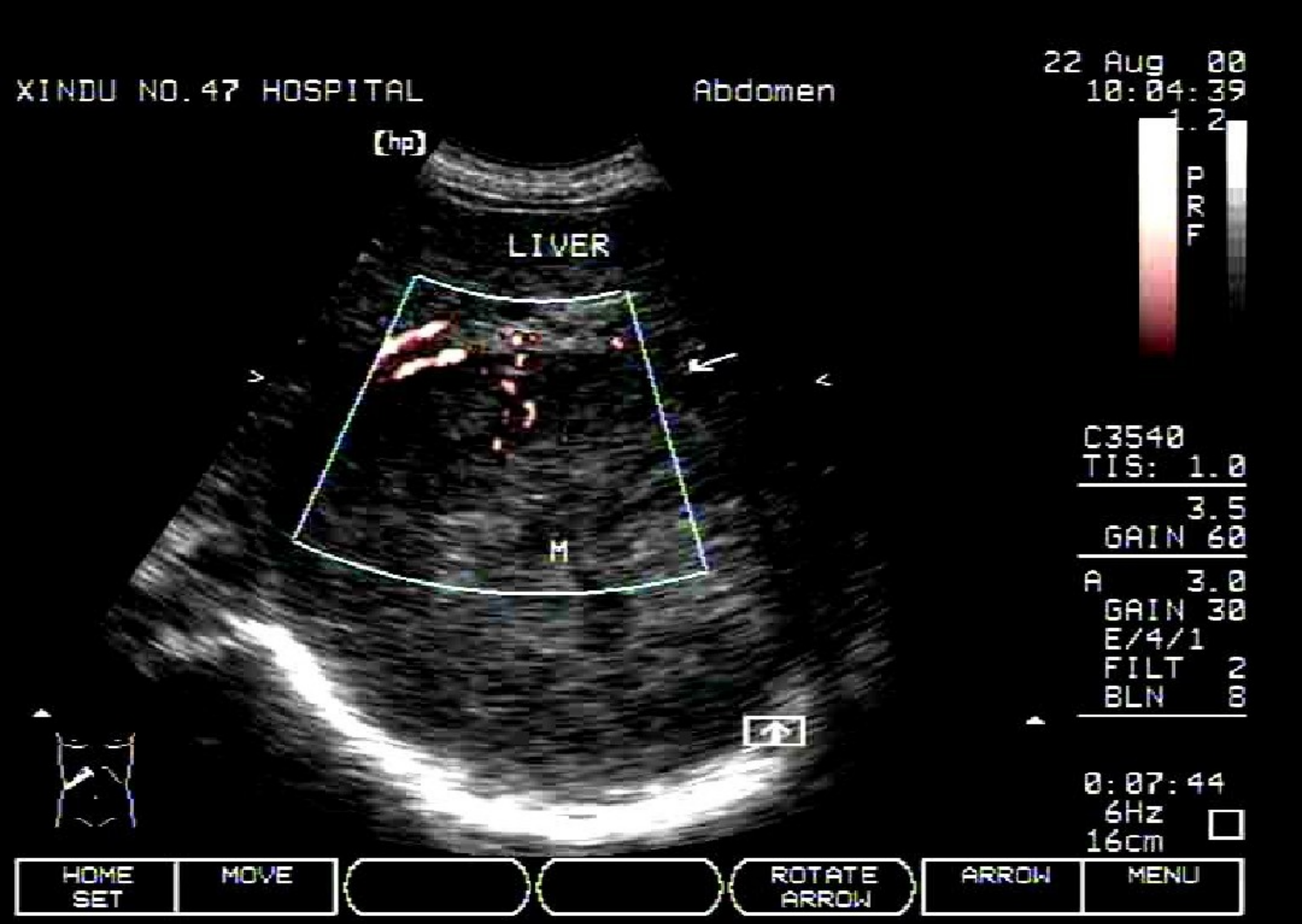
XINDU NO.47 HOSPITAL
Abdomen
22 Aug 00
10:04:39
1.2
PRF
(hp)
LIVER
M
C3540
TIS: 1.0
3.5
GAIN 60
A 3.0
GAIN 30
E/4/1
FILT 2
BLN 8
0:07:44
6Hz
16cm
HOME SET
MOVE
ROTATE ARROW
ARROW
MENU

JIANGSU PROVINCE HOSPITAL C4-2 40R Abd:General 9:29:27 am Fr #93 14.9cm

ap 6
ynRg 55dB
ersist Med
Rate Med



（2） 转移性肝癌

- 肝内多个形态相似的低回声团，可见“牛眼征”，“靶环征”。

Chuan Bei Yi Fu Yuan
07/18/06 10:17:51 PM adm

MI 1.2 TIs 0.4 3.5C
--:--:-- Abdomen

14
-14
cm/s

M

LIVER

B
Frq 5.0 MHz
Gn 78
E/A 0/3
Map C/0
D 16.0 cm
DR 78
FR 7 Hz
AO 100 %

CF
Frq 3.3 MHz
Gn 29
L/A 2/3
AO 100 %
PRF 1.2 kHz
WF 92 Hz
S/P 4/14


PHILIPS
2005-9-9
9:32:34
成都医学院附属一医院
M
M
M
M
M
PV
M
腹部
C5-2
MI 1.3
H2
60 %
232dB/C4
G/2/3
P R
2.1 4.2
13 Hz
19 cm
P R
2.1 4.2
起始位置
箭头
左/中/右
横断/纵断
设定起始位置

（3） 肝脏良性肿瘤

- 肝血管瘤：

致密回声增高团，或筛网状，边界清。

XINDU NO.47 HOSPITAL

Abdomen

02 Nov
09:38:

肝血管瘤

GB

C3540
MI: 0

3.5/3
GAIN
DR 65
G/5/2

17Hz
14/14

HOME SET | MOVE | | | ROTATE ARROW | ARROW | MENU

Chuan Bei Yi Fu Yuan
09/28/06 4:31:00 AM adm

MI 0.8 TIs 0.5 3.5C
--:--:-- Abdomen

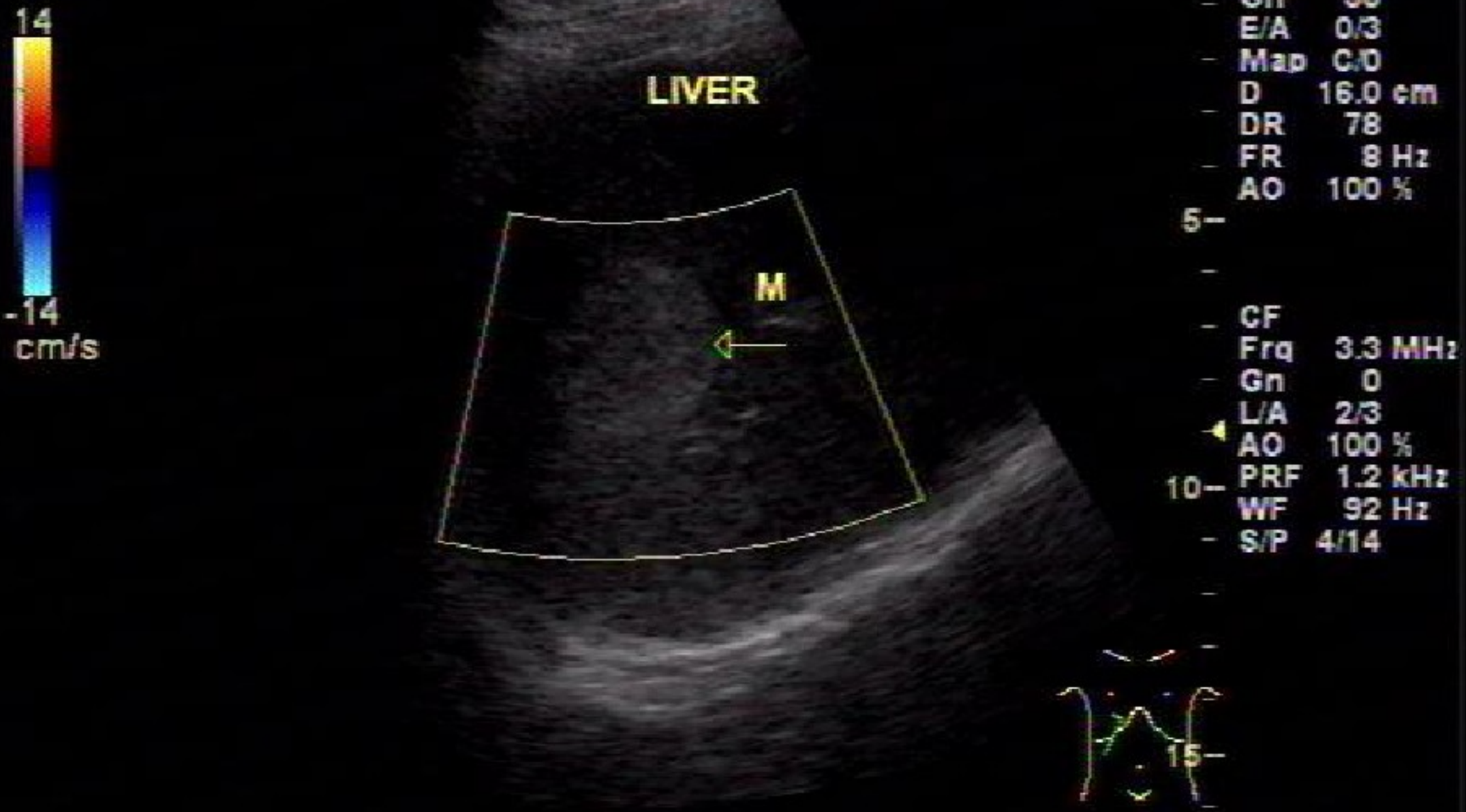

B
Frq 5.0 MHz
Gn 50
E/A 0/3
Map C/0
D 16.0 cm
DR 78
FR 8 Hz
AO 100 %

CF
Frq 3.3 MHz
Gn 0
L/A 2/3
AO 100 %
PRF 1.2 kHz
WF 92 Hz
S/P 4/14

Chuan Bei Yi Fu Yuan
09/25/06 10:30:57 PM adm

MI 0.9 TIs 0.3 3.5C
--:--:-- Abdomen

14
-14
cm/s

LIVER

M

B
Frq 5.0 MHz
Gn 90
E/A 0/3
Map C/0
D 16.0 cm
DR 78
FR 9 Hz
AO 100 %

CF
Frq 3.3 MHz
Gn 29
L/A 2/3
AO 100 %
PRF 1.2 kHz
WF 92 Hz
S/P 4/14

3　肝脏含液性病变

（1）肝囊肿；多囊肝(区别？)

（2）肝脓肿（液化）

（3）肝包虫囊肿

（4）外伤性血肿

XINDU NO.47 HOSPITAL

Abdomen

27 Sep 05
08:08:39

C3540
MI: 0.7

3.5
GAIN 60
DR 65dB
G/5/2

19Hz
16cm

[MORE]
2D

REVIEW
PAUSE

MAP
G

EDIT
START

EDIT
END

EXIT
REVIEW

XINDU NO.47 HOSPITAL

Abdomen

25 Mar 06
06:52:38

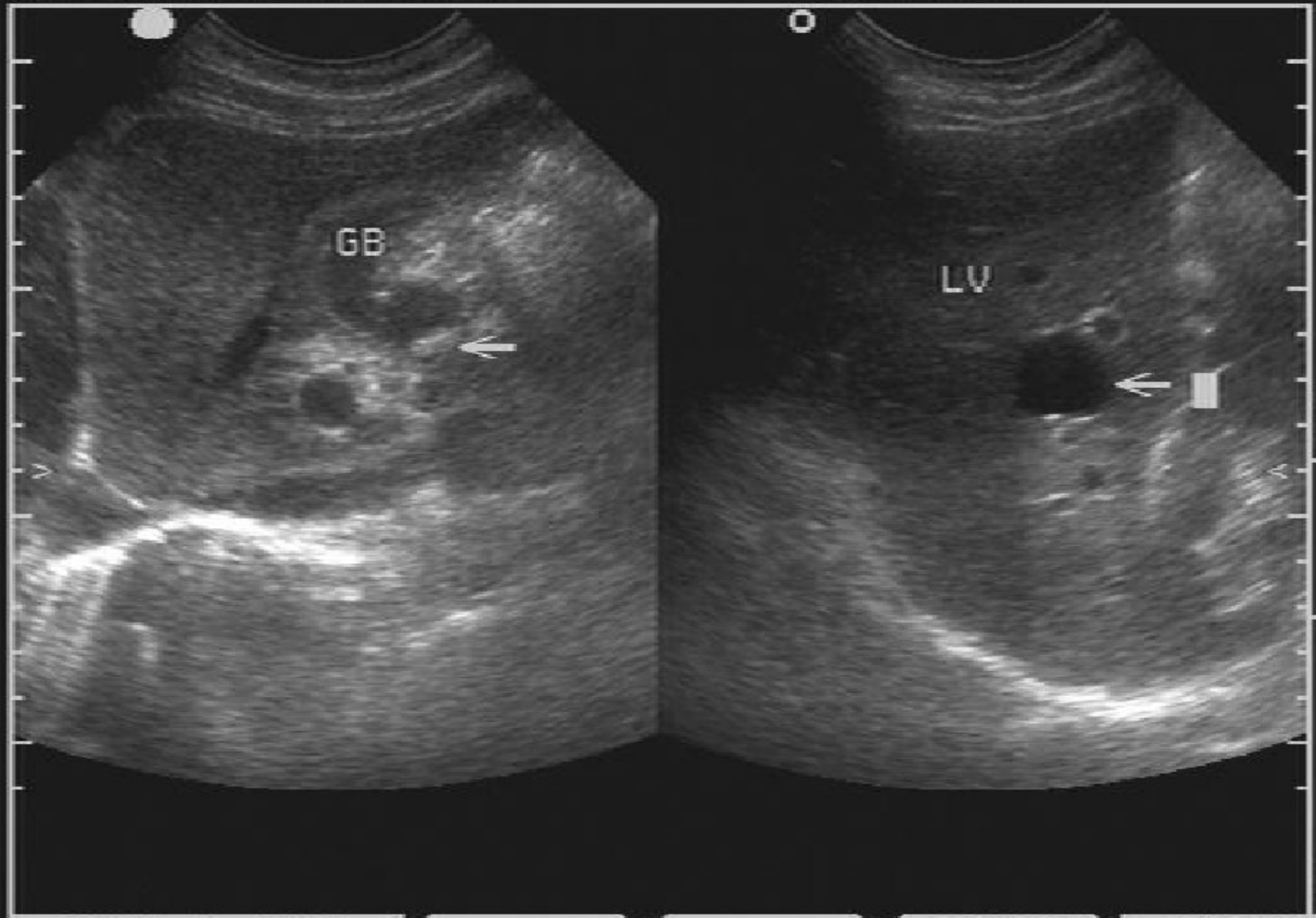

C3540
MI: 0.7

3.5/3.5
GAIN 56
DR 65dB
G/5/2

14Hz
16/16 cm

HOME SET | MOVE | | | ROTATE ARROW | ARROW | MENU

02/02/08 08:58:03
chuan beiyixueyuan fuyuan
P100 4MHz C364
20.0
GE
LIVER
CY
20.0
CG21
CY
CY
CN0
16cm
DR54
G 54
TIS<0.4

肝脏多发性囊肿

二 胆系疾病的诊断

正常胆囊边界清，内为液性暗区可显示胆总管，一、二级胆管。

检查前准备：禁食8～12h，通常前晚清淡饮食后禁食，次日晨空腹。

(一) 胆囊结石

为最常见的胆系疾病，约占其发病率的60%。在急腹症中，胆系结石的发病率仅次于阑尾炎。

典型表现

胆囊内强回声光团，后方伴有声影，可随体位移动。

单个；多个；充满；泥沙

与胆囊息肉（小隆起）改变鉴别：后者无声影，不移动。


GB

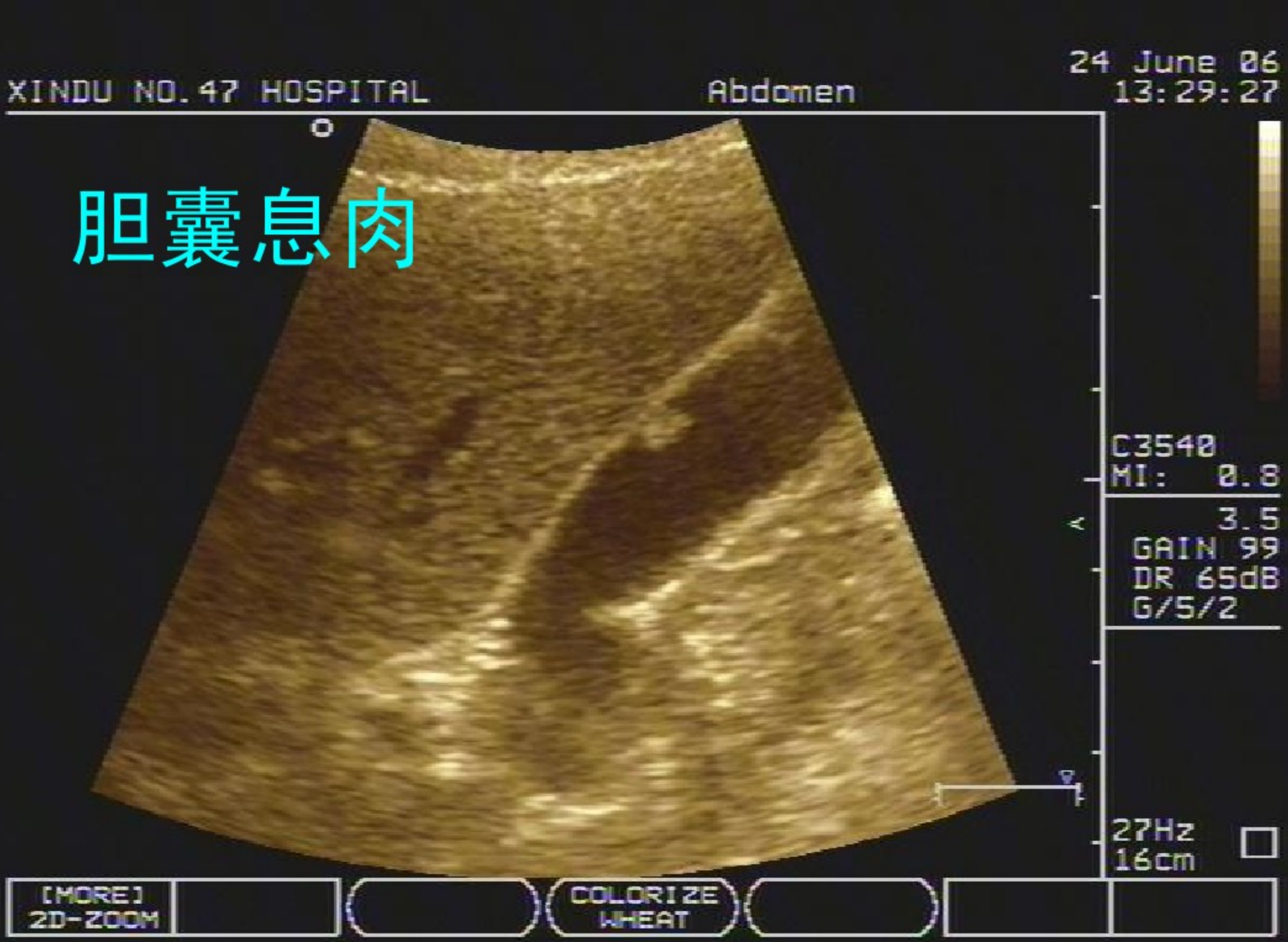
XINDU NO.47 HOSPITAL
Abdomen
24 June 06
13:29:27
胆嚢息肉
C3540
MI: 0.8
3.5
GAIN 99
DR 65dB
G/5/2
27Hz
16cm
[MORE]
2D-ZOOM
COLORIZE
WHEAT

02/03/11 10:51:28
chuan beiyixueyuan fuyuan
P100 4MHz C364
B8
GE
CN0
16cm
DR54
G 54
MI=0.6

胆囊多发性息肉

（二）急性胆囊炎

(1)　胆囊肿大。（临床：3.5cm）

(2)　囊壁增厚，水肿呈“双边影”。

(3)　常伴有胆囊结石。

(4)　化脓时可见细密光点或（和）斑。

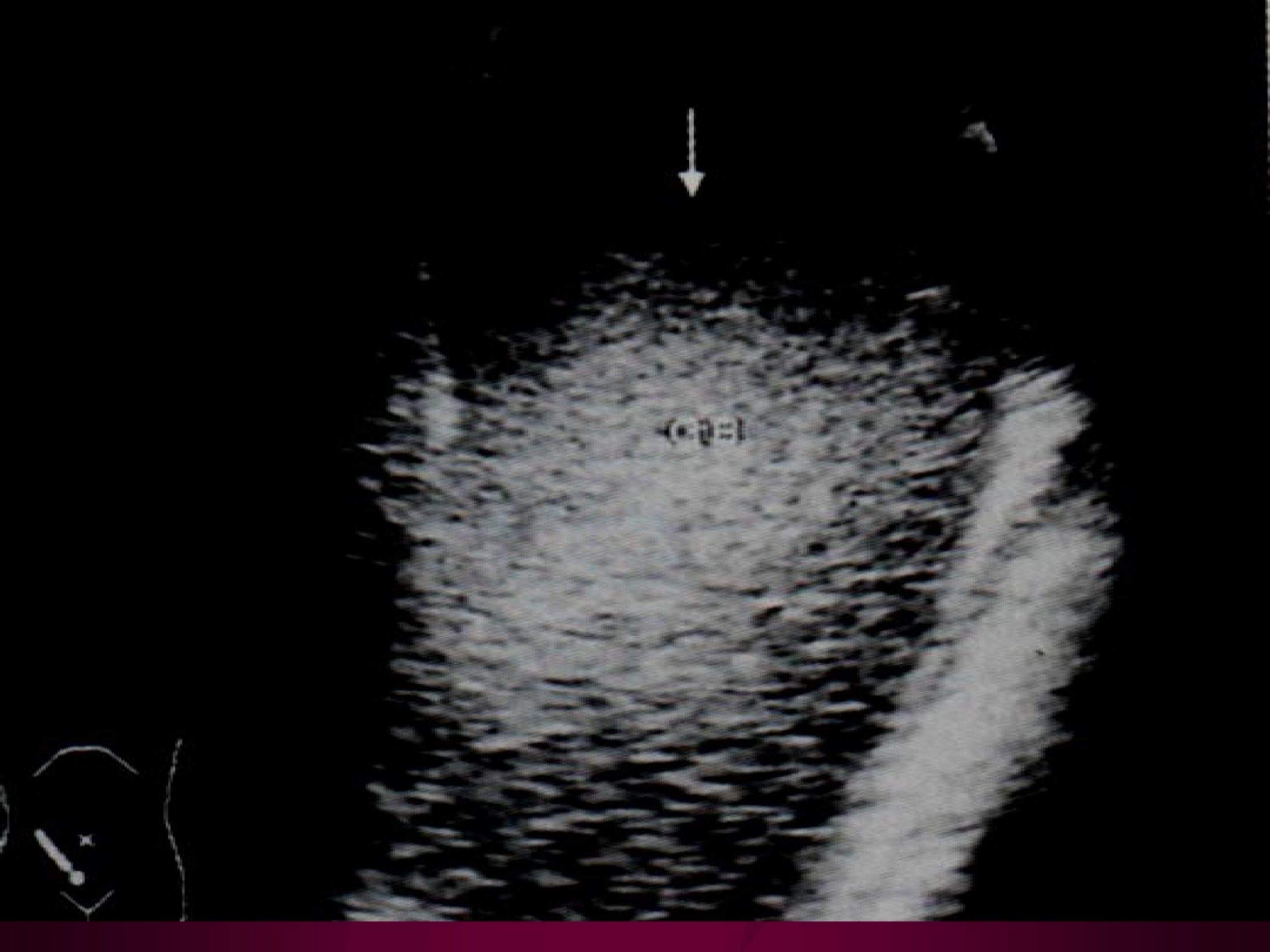

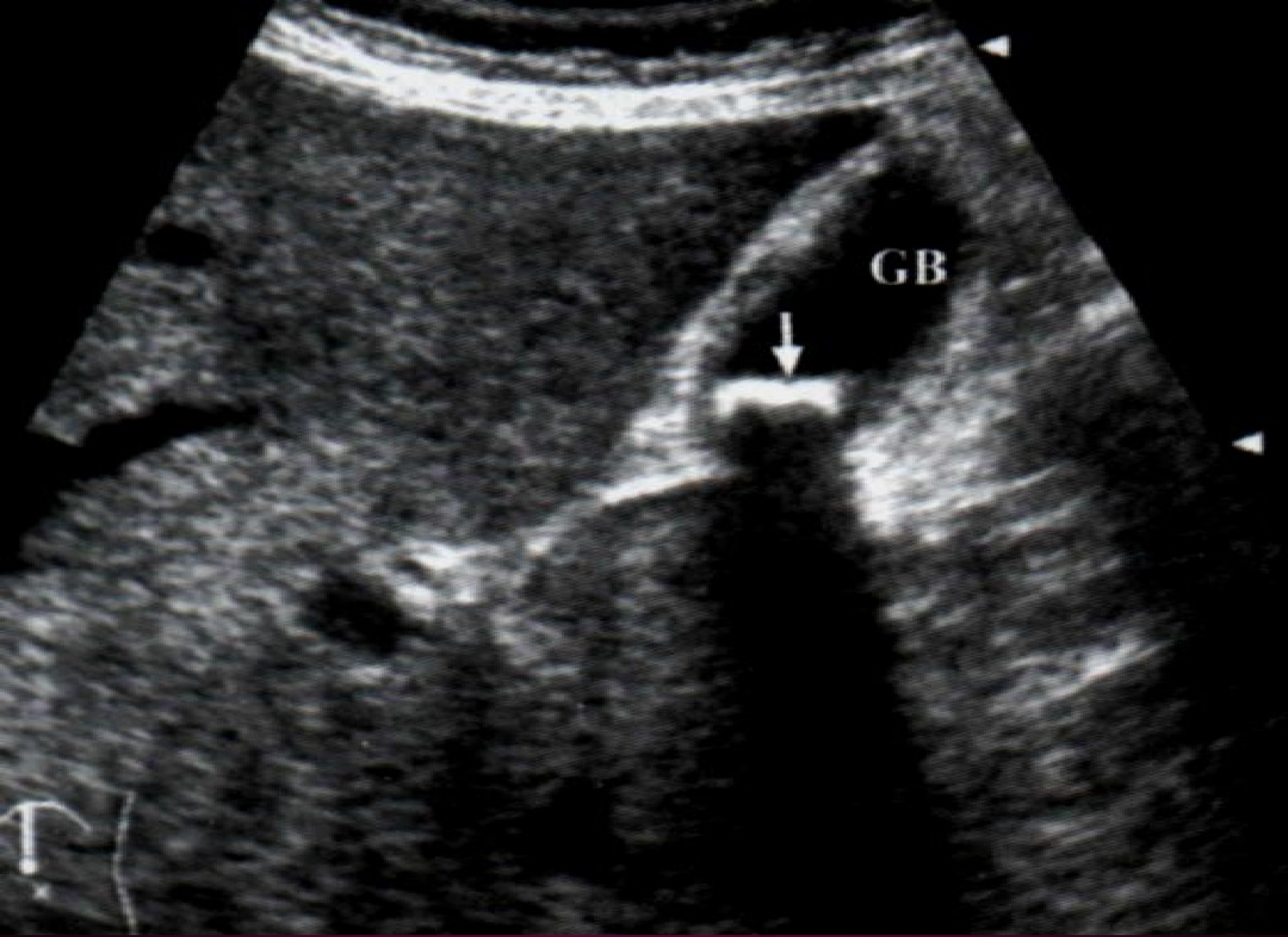
GB

（三）胆道蛔虫症

肝外胆管蛔虫最为常见，声像图为在扩张的肝外胆管内可见典型的双线征回声。

LIVER
11:20:24 12-AUG-97

97-21



（四） 胆管结石

- 肝内胆管结石；
- 肝外胆管结石；

胆总管下段结石可引起阻塞性黄疸，超声见胆总管下段结石声像，肝内、外胆管扩张。

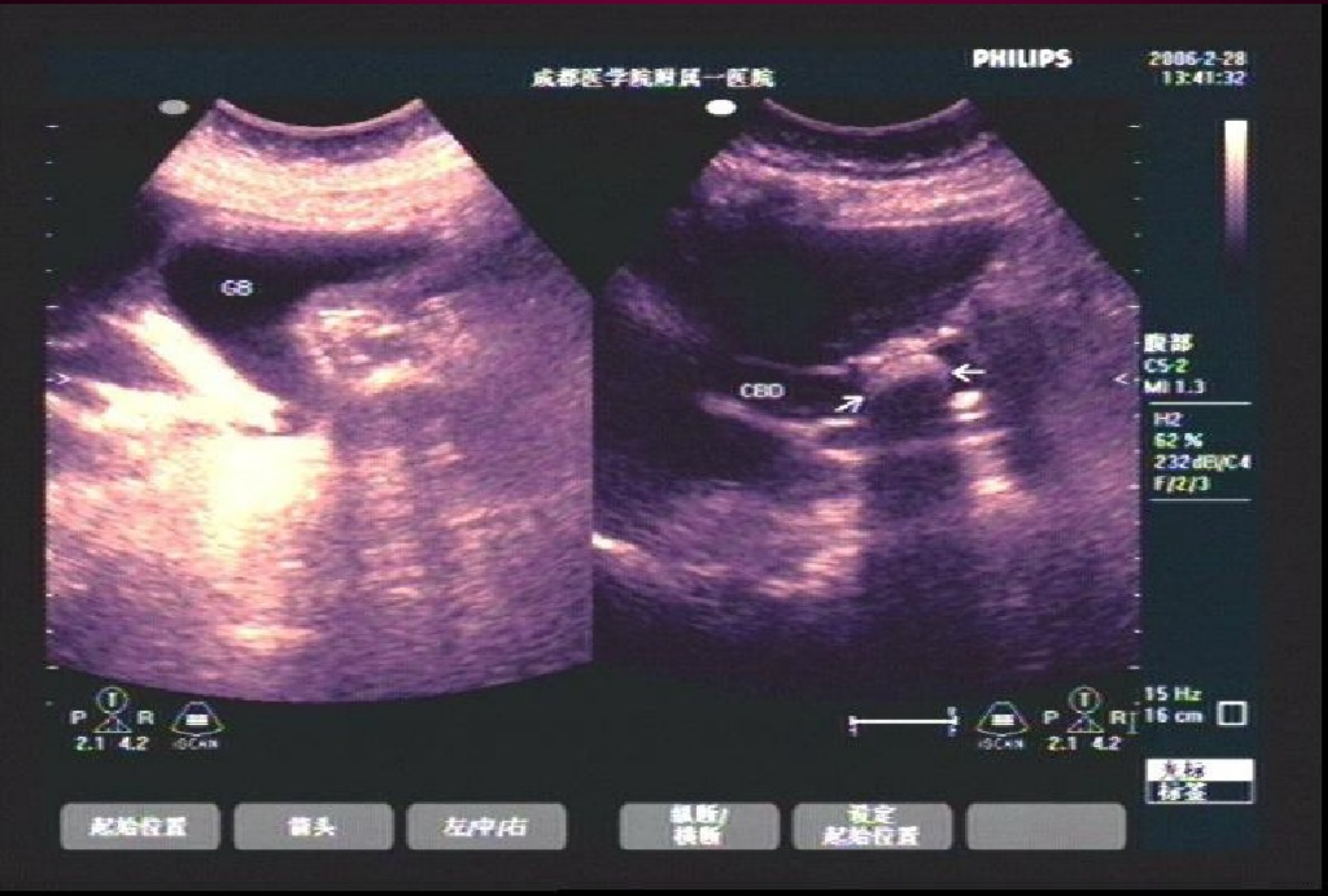
PHILIPS
2006-2-28
13:41:32
成都医学院附属一医院
GB
CBD
腹部
CS-2
MI 1.3
H2
62 %
232dB(C4
F/2/3
15 Hz
16 cm
2.1 4.2
2.1 4.2
起始位置
箭头
左/中/右
纵断/横断
设定起始位置
标签

肝外胆管结石


成都医学院附属一医院
PHILIPS
2006-6-17
8:41:44
CBD
腹部
C5-2
MI 1.3
H2
60 %
G/2/3
P R
2.1 4.2
15 Hz
.16 cm
起始位置
箭头
左/中/右
确定
起始位置

肝外胆管结石

（五）胆囊癌　胆管癌

覃伞状，厚壁形，混合性。临床上出 现进行性、无痛性黄疸。无声影肿块，管壁不光滑，血流信号。

（六） 先天性胆管扩张

临床上出现间隙性黄疸，腹疼， 腹部肿块。

XI
SHANGHAI RENJI HOSP.
ABD
25 May 01
08:05:17

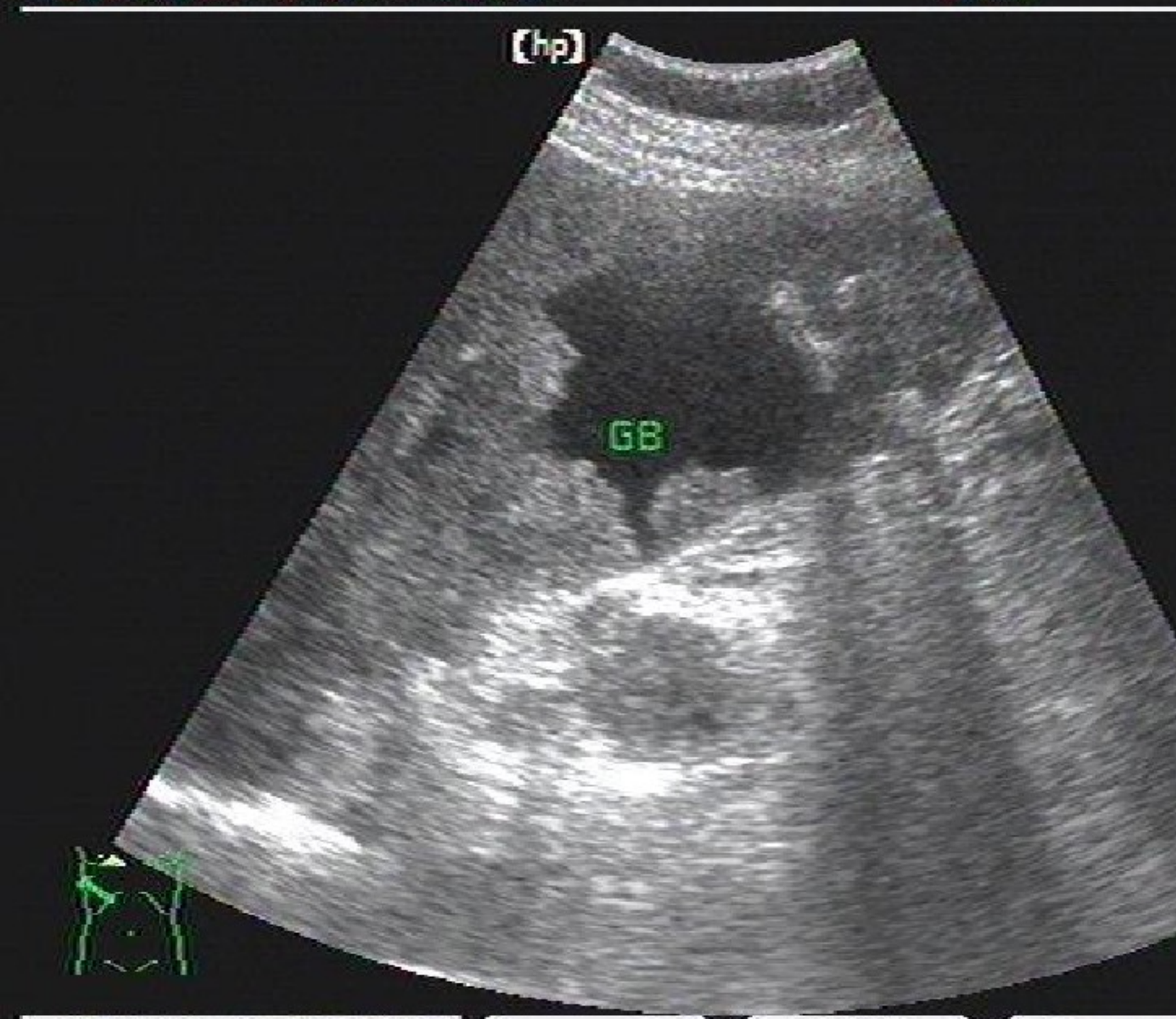

c3540
MI: 0.9
3.5
GAIN 69
DR 65dB
G/5/2
18Hz
16cm

[MORE] | DELETE PAGE | | PAGE 2 | System Generate | DISK STORE | DISPLAY

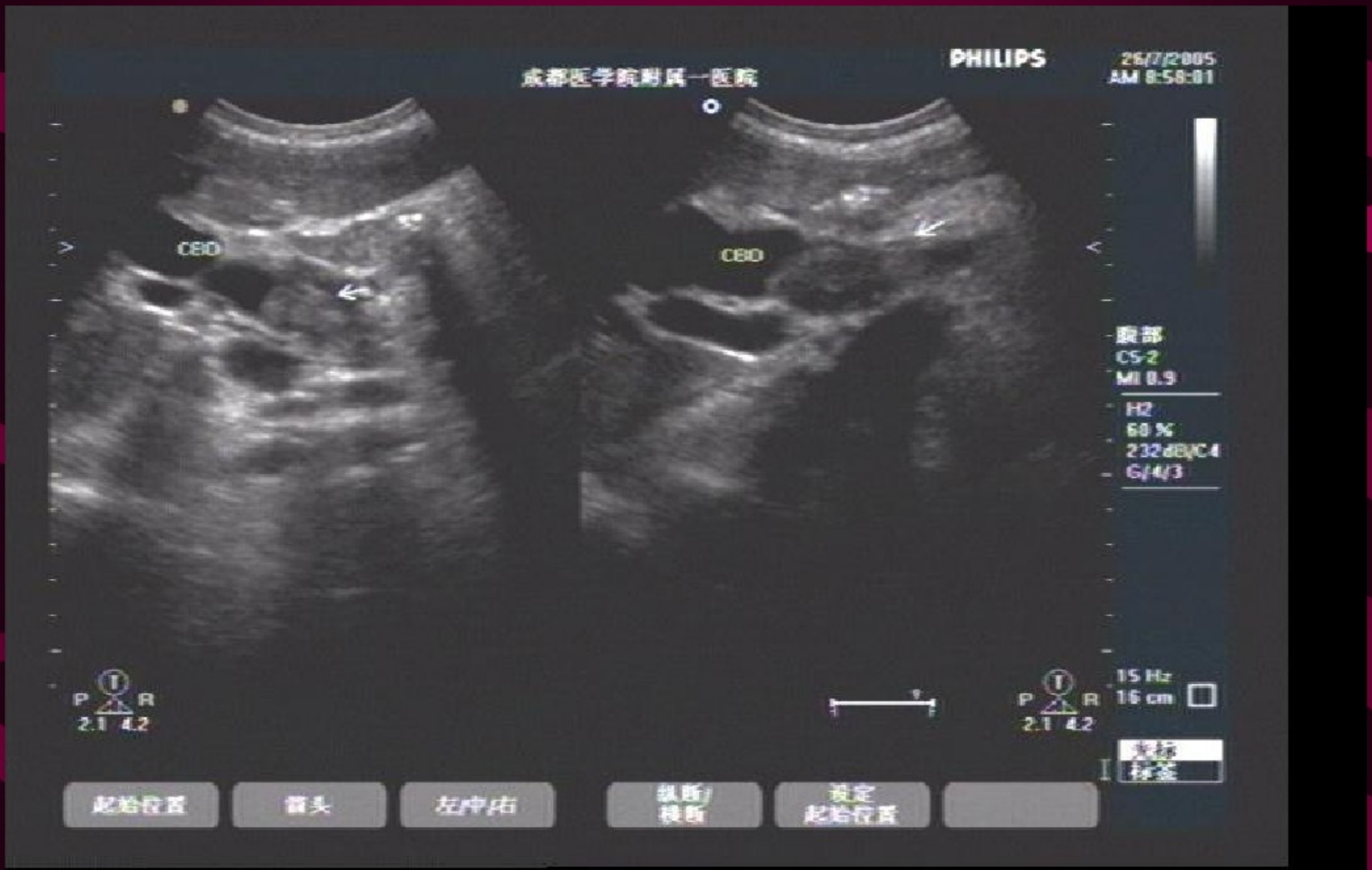
PHILIPS
26/7/2005
AM 8:58:01
成都医学院附属一医院
CBD
CBD
腹部
C5-2
MI 0.9
H2
60 %
232dB/C4
G/4/3
15 Hz
16 cm
P R
2.1 4.2
P R
2.1 4.2
起始位置
箭头
左/中/右
纵断/横断
设定起始位置



成都医学院附属一医院
PHILIPS
2006-3-1
11:46:08
腹部
CS-2
MI 1.3
H2
91 %
232dB/C4
G/2/3
15 Hz
16 cm
P R
2.1 4.2
iSCAN
P R
2.1 4.2
iSCAN
回放
灰阶图
G
伪彩色
关
编辑开始
编辑结束
回放
关闭

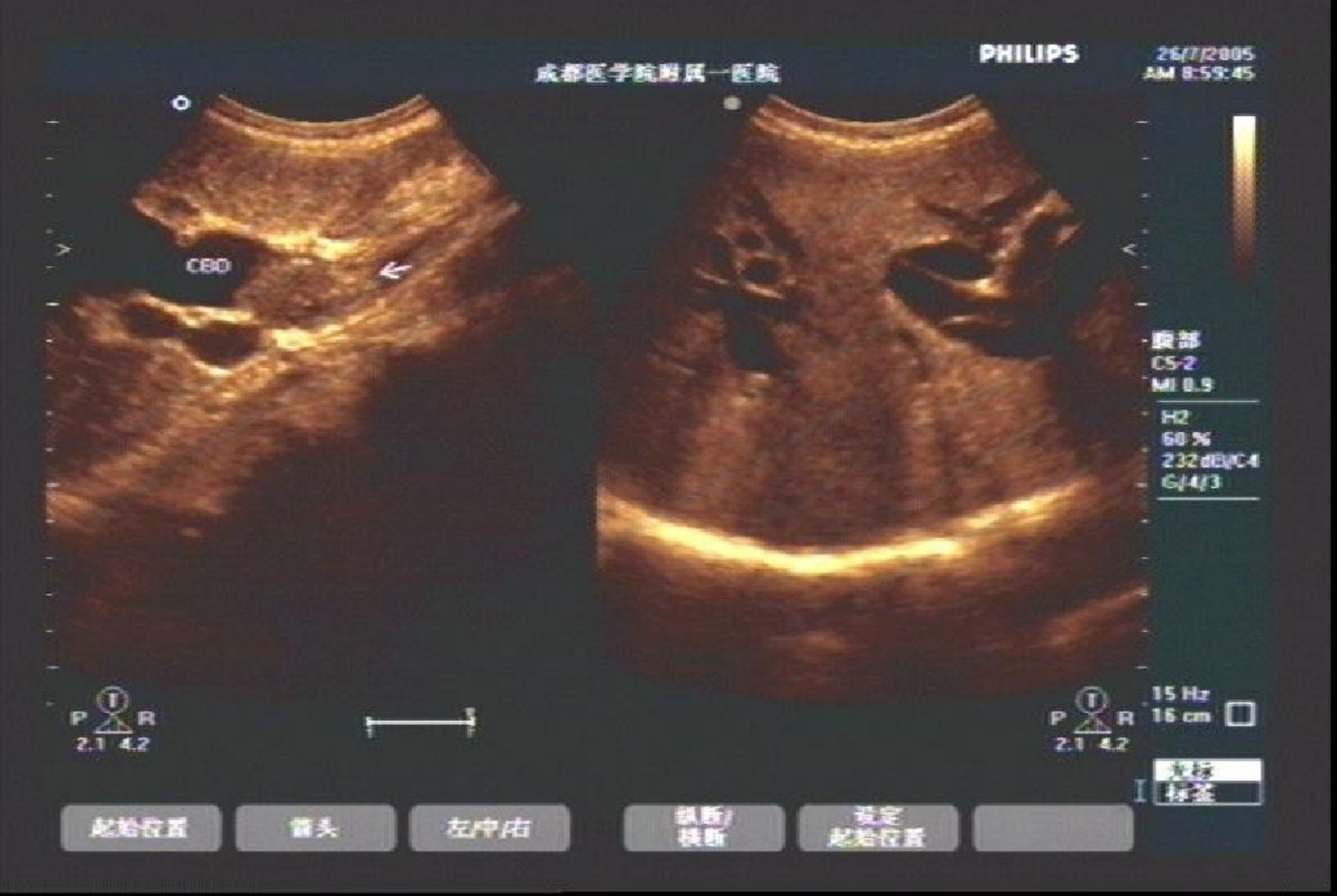
成都医学院附属一医院
PHILIPS
26/7/2005
AM 8:59:45
CBD
腹部
CS-2
MI 0.9
H2
60 %
232dB/C4
G/4/3
P R
2.1 4.2
15 Hz
16 cm
P R
2.1 4.2
起始位置
箭头
左/中/右
纵断/横断
设定起始位置

三　脾脏疾病的诊断

(一)脾肿大

1　感染性脾肿大各种急性或慢性全身性感染均可引起脾肿大。

2　充血性脾肿大。

3　血液病性脾肿大。

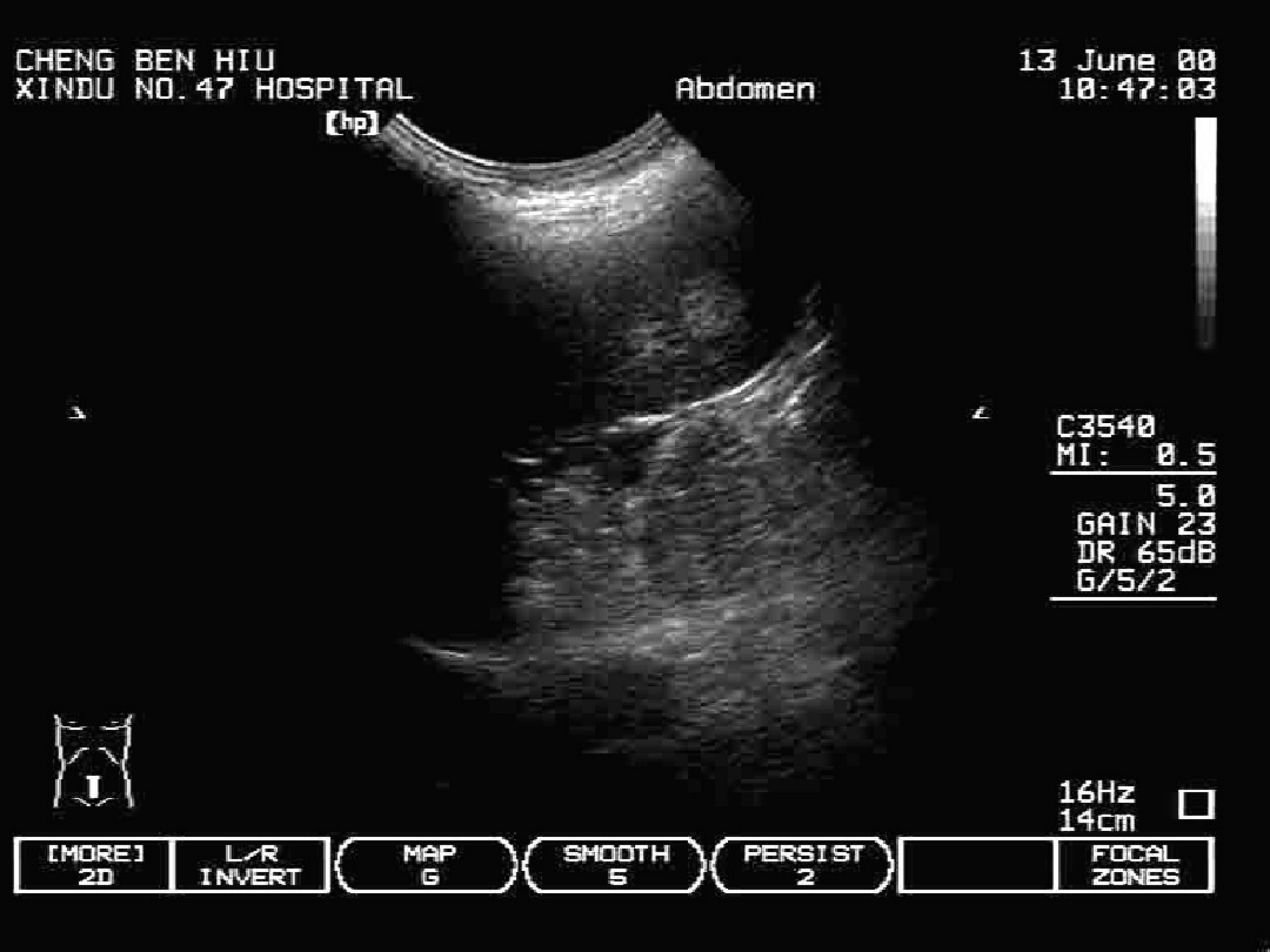
CHENG BEN HIU
XINDU NO.47 HOSPITAL
Abdomen
13 June 00
10:47:03
C3540
MI: 0.5
5.0
GAIN 23
DR 65dB
G/5/2
16Hz
14cm
[MORE]
2D
L/R
INVERT
MAP
G
SMOOTH
5
PERSIST
2
FOCAL
ZONES

（二）脾外伤

1、脾包膜下血肿

2、脾破裂

（三）其它

脾囊肿；血管瘤；脓肿，多囊脾等，与肝脏相应病变超声特点相似，较少见。

迟发性脾破裂

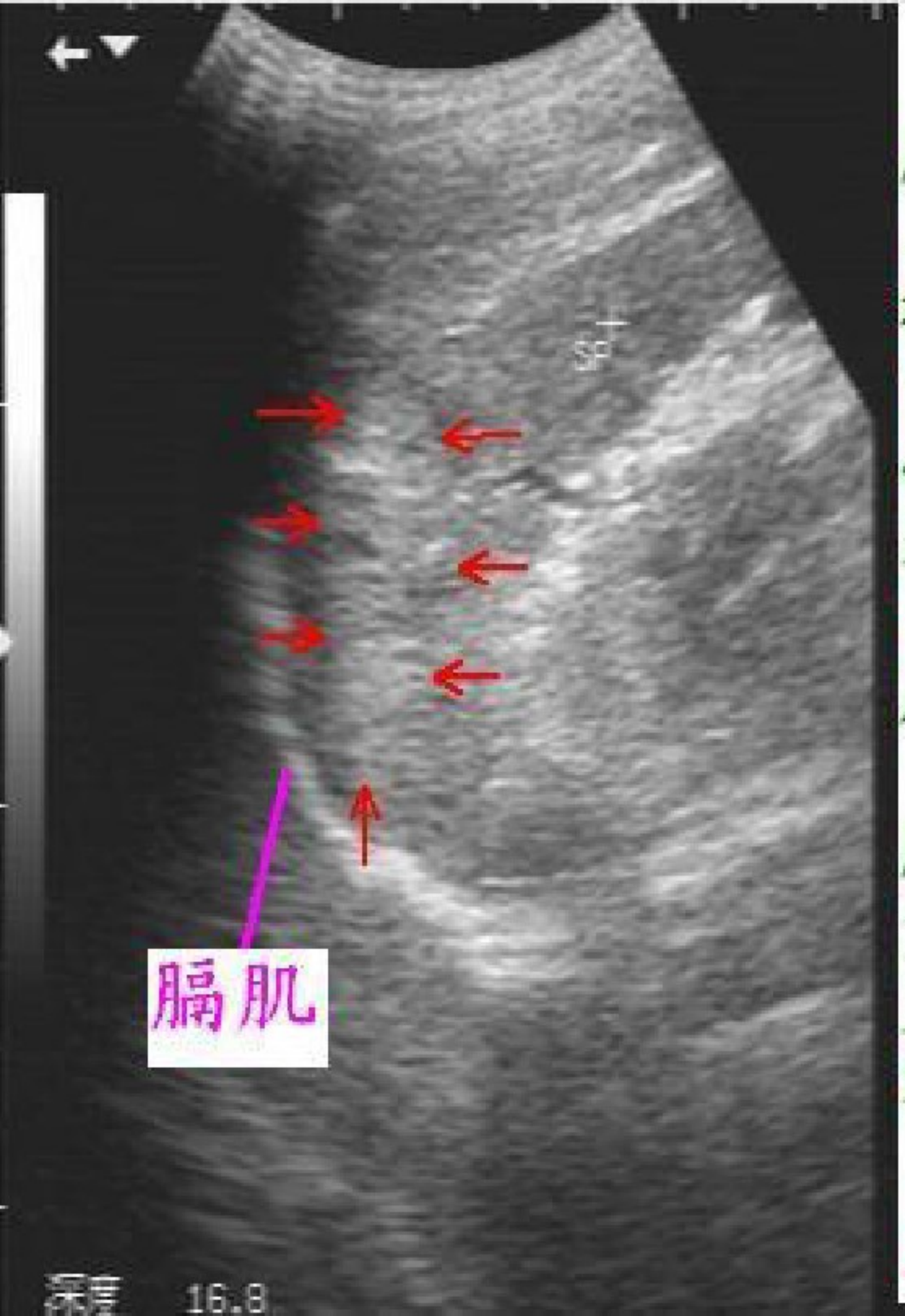

脾脏：长约92mm，厚约36mm，形态略失常，脾膈面后上极包膜不完整，中上部实质内见一高回声团块，大小约49mm×25mm，形态不规则，边界不清晰，内部回声不均匀；下部包膜清晰完整，实质回声光点细匀。

脾肾及肝肾隐窝、肝前、胆囊窝、双侧髂隐窝、盆腔均见游离性液性暗区，最深径约50mm，暗区透声良好。

五天前有左季肋部拳击史

四 胰腺疾病的诊断

㈠ 解剖

胰腺位于腹膜后，是一个无包膜的腹膜后脏器，长12－15cm，宽3-4cm，厚1.5-2.5cm，重为60-100g。胰腺分头、颈、体及尾四部分。

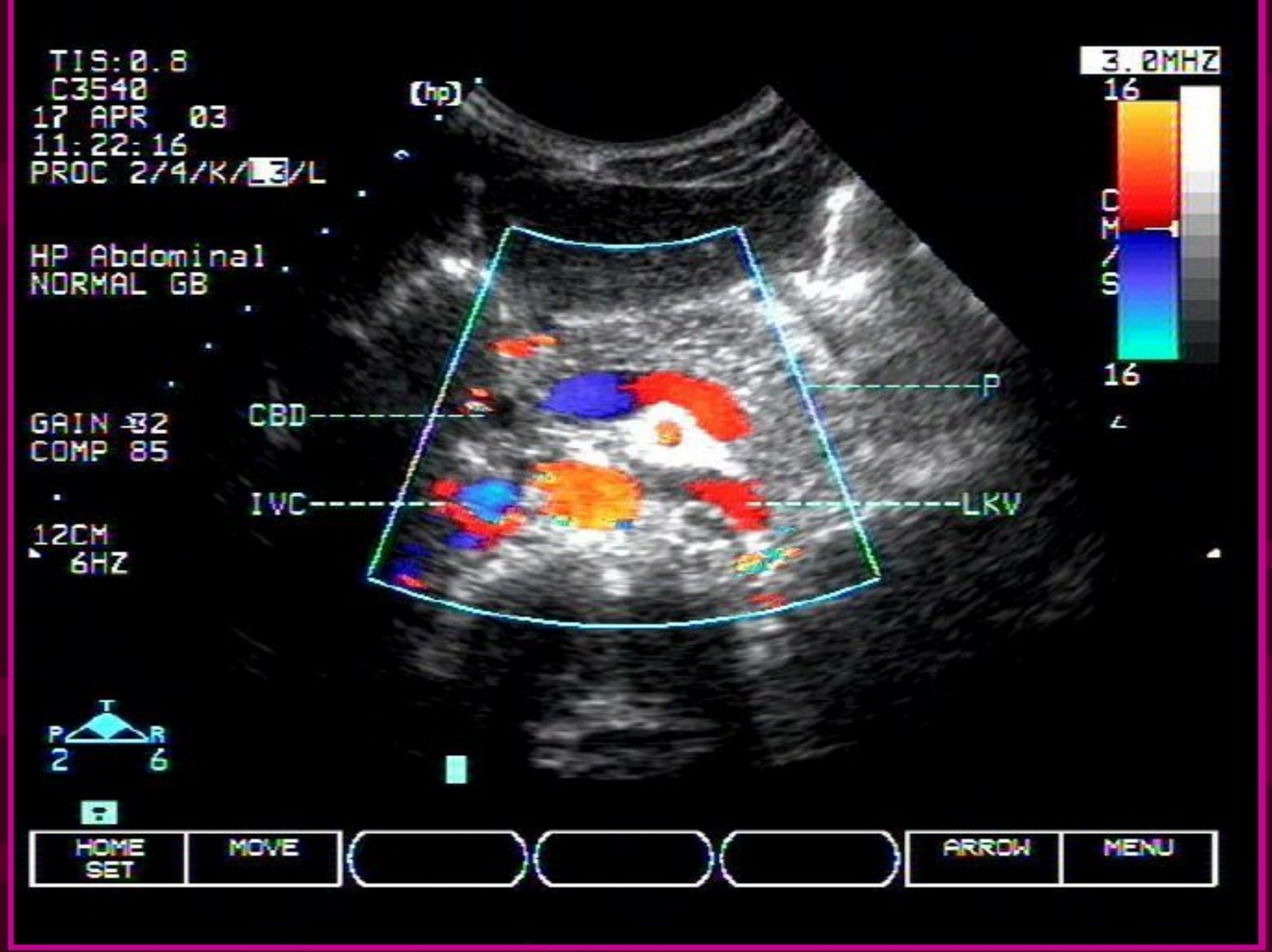

下腔静脉 the inferior vena cava (IVC)

腹主动脉 aorta (AO)

肠系膜上动脉 superior mesenteric artery(SMA)

脾静脉splenic vein (SV)

PHILIPS

2004-9-6
10:15:28

上海仁济医院

LIVER

STOMACH

SPV

SMA

CBD

LKV

AA

IVC

DUO

P T R
2.1 4.2

腹部
C5-2
MI 1.2

H2
60 %
232dB/C4
G/2/3

18 Hz
13 cm

回放

灰阶图
G

伪彩色
关

编辑开始

编辑结束

回放
关闭

㈠ 急性胰腺炎

1 胰腺肿大、轮廓不清。

2 胰腺内部呈弱回声或无回声。

3 坏死型胰周及腹腔内探及不规则液性暗区。

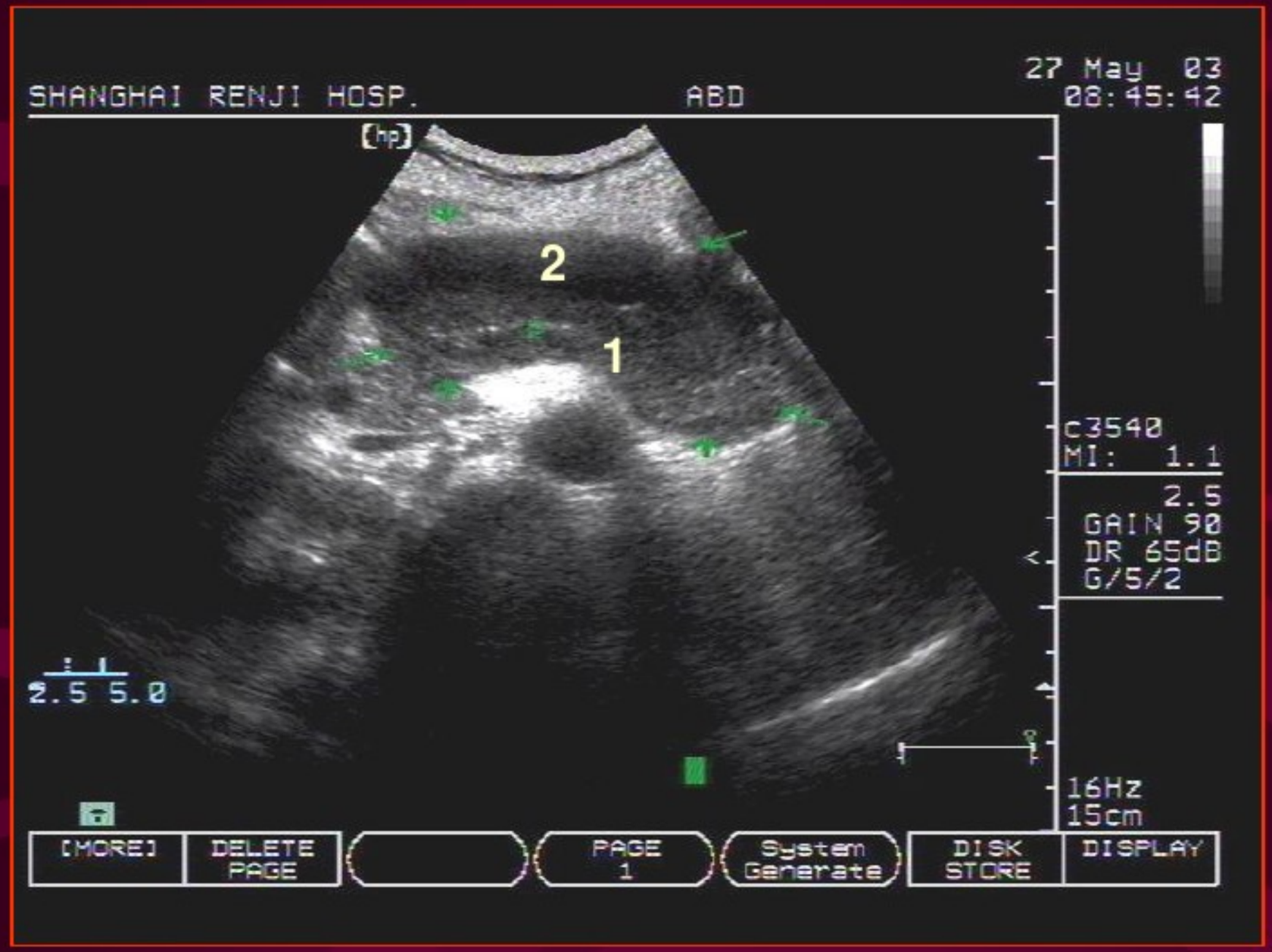

1.胰腺肿大，形态饱满，内部回声减低

2.胰腺前方可见积液

㈡ 慢性胰腺炎

1　胰腺轻度增大，轮廓欠清、不规则

2　内部回声增强、不均

3　合并假性囊肿

4　主胰管扩张、扭曲或呈串珠状

5　可合并胰管结石

㈡ 胰腺肿瘤

1　胰腺局限性增大，失去正常形态。

2　胰腺包块。

3　胰头癌引起壶腹部受压，临床出现梗阻性黄疸，超声可检测出肝内、外胆管扩张。

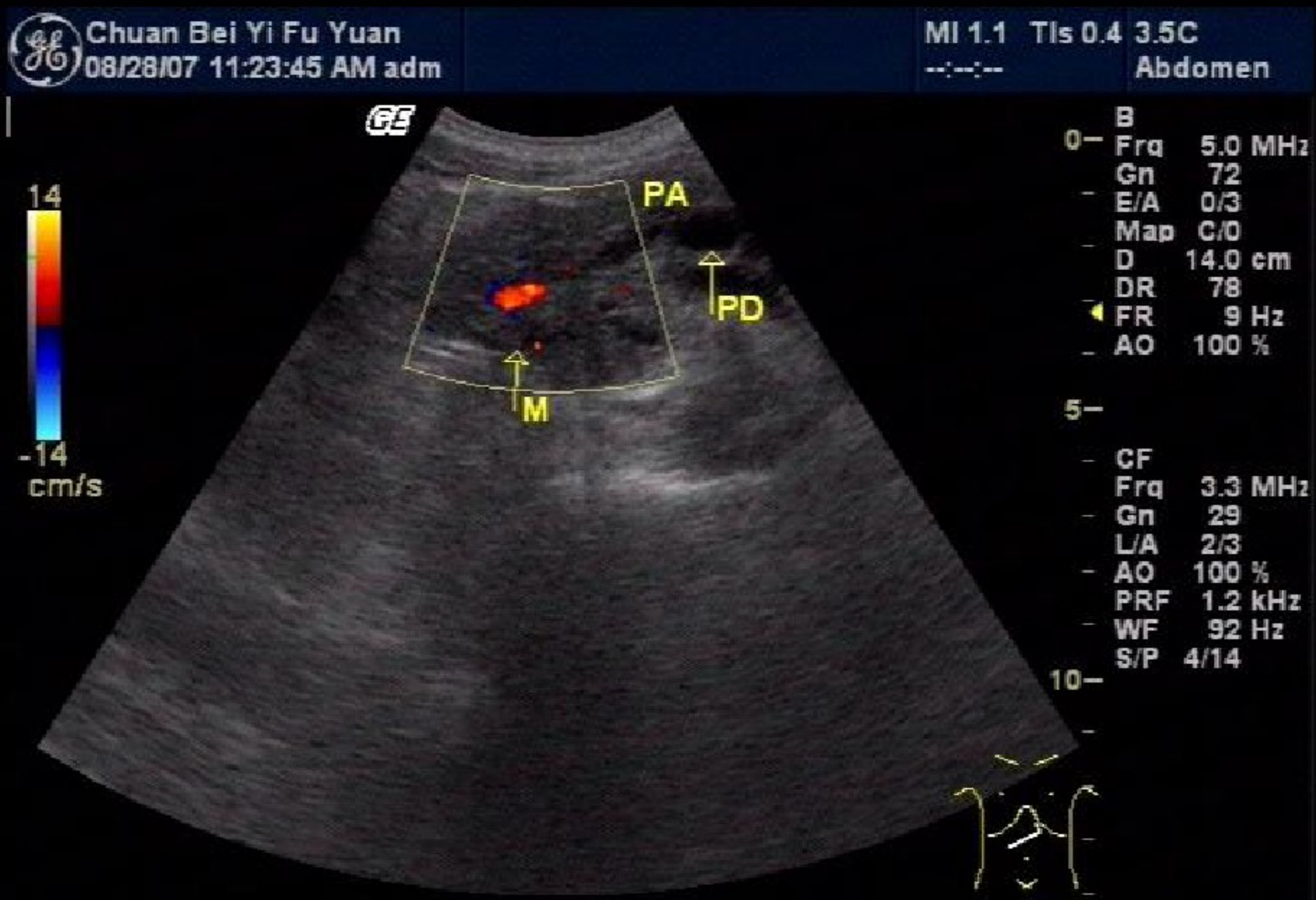
Chuan Bei Yi Fu Yuan
08/28/07 11:23:45 AM adm
MI 1.1 TIs 0.4 3.5C
--:--:-- Abdomen
14
-14
cm/s
PA
PD
M
B
Frq 5.0 MHz
Gn 72
E/A 0/3
Map C/0
D 14.0 cm
DR 78
FR 9 Hz
AO 100 %
CF
Frq 3.3 MHz
Gn 29
L/A 2/3
AO 100 %
PRF 1.2 kHz
WF 92 Hz
S/P 4/14


成都医学院附属一医院
PHILIPS
26/6/2005
AM 9:18:38
ZOOM
C5-2
MI 1.3
H2
77 %
232dB/C4
G/2/3
P R
2.1 4.2
iSCAN
14 Hz
.18 cm
回放
灰阶图
G
伪彩色
关
编辑开始
编辑结束
回放
关闭


ID:
CHUAN BEI YI FU YUAN TOSHIBA SSA-340A ABDOM1
08m04.2000
08:25:22
C37-3.7
19Hz
1
M
AO
A 27.5CM²
L 264MM
5/ 80
14.4cm

胰头Ca