腹部 MRI 扫描方式与诊断

叶慧义 等

北京 解放军总医院放射科

MRI 序列的选择

选择序列的目的

- 提高扫描的效率

↓

病灶检出和定性诊断

选择序列

在不降低病灶检出和定性诊断的前提下，尽可能提高扫描的效率！

病灶的检出和定性诊断

↓

扫描效率高、图像质量好!

有机统一

常规图像质量的标准

SNR(信号噪声比)　CNR(对比噪声比)

Artifacts (伪影)　Scan Time (扫描时间)

Spatial Resolution (空间分辨率)



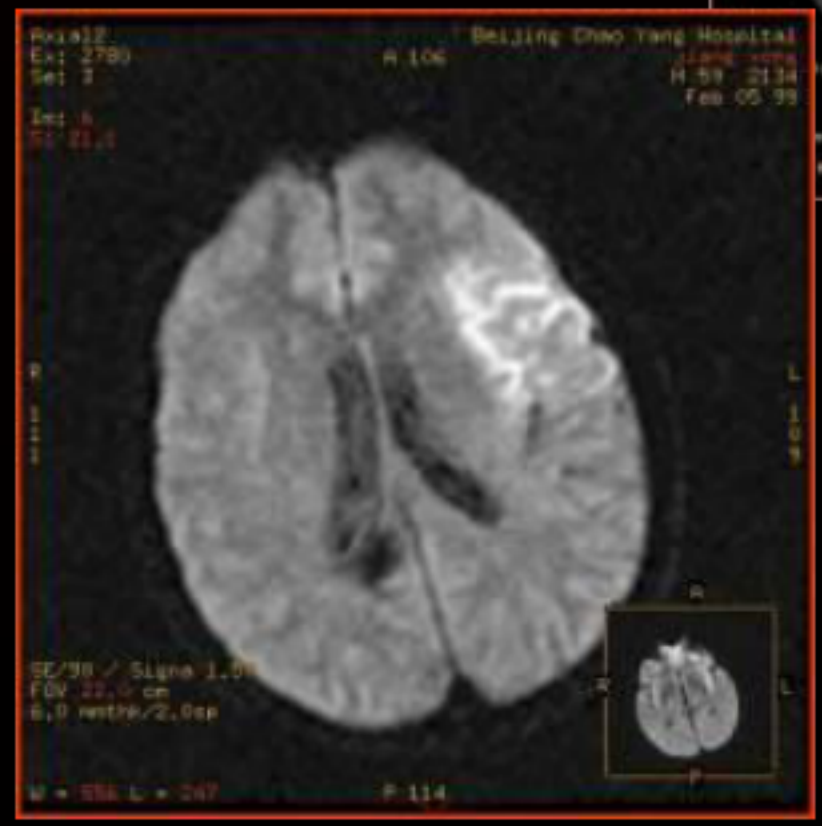

病变检出率

定性诊断

MRI 序列的选择

T2WI

快速扫描序列的优点

FSE

- 扫描效率高，图像清晰度好
  - FSE 较 SE时间明显缩短
- FSE 是一个好序列！

快速扫描序列的弱点

- 图像层次感欠佳，信噪比降低
- 病灶检出率可能降低
- FSE 图像中脂肪信号过高，影响信号判断、病灶检出和定性诊断

校正方法

- FSE + 脂肪抑制

GE-RTFSE

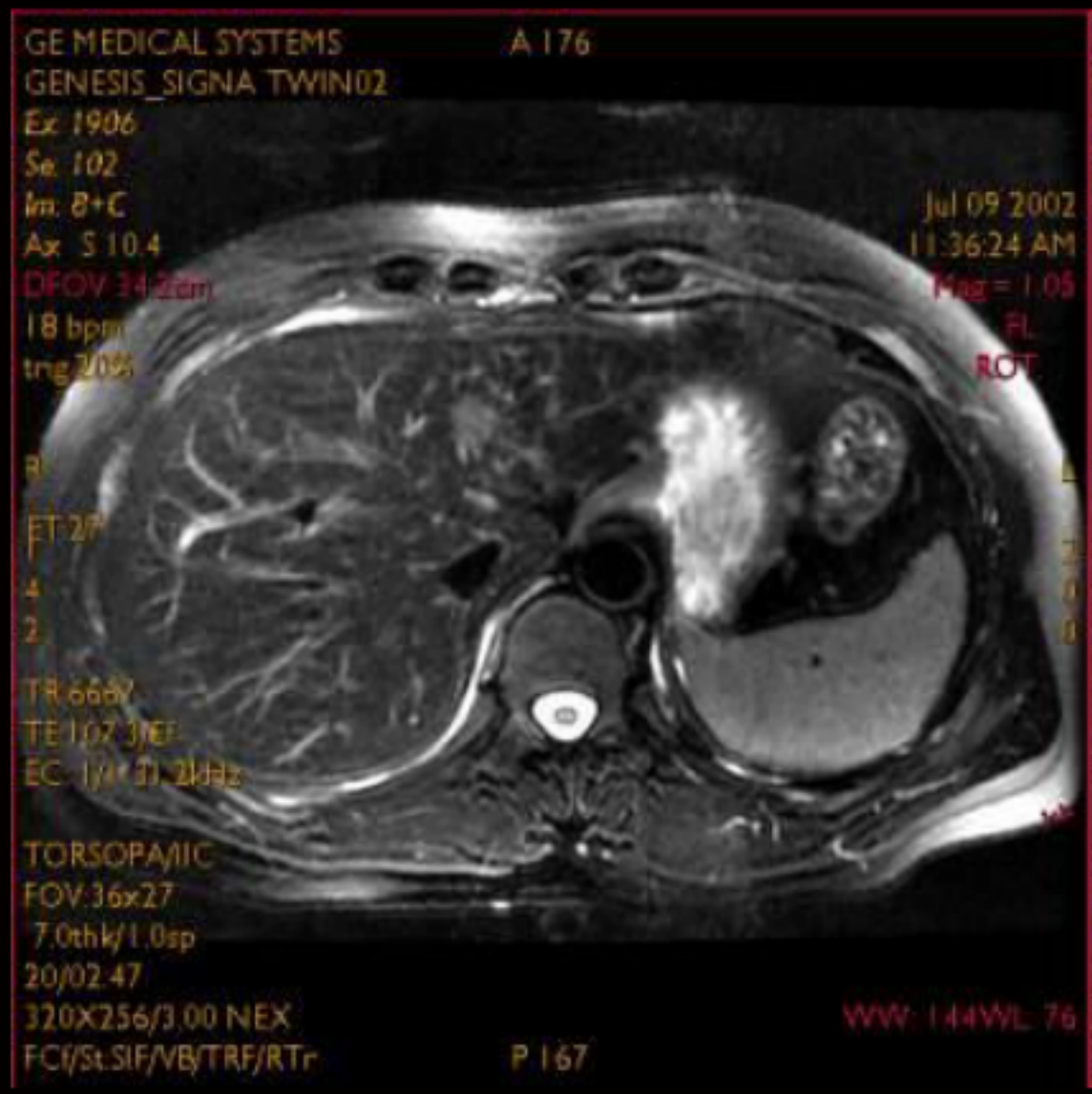

SIEMENS-HASTE（SSFSE）

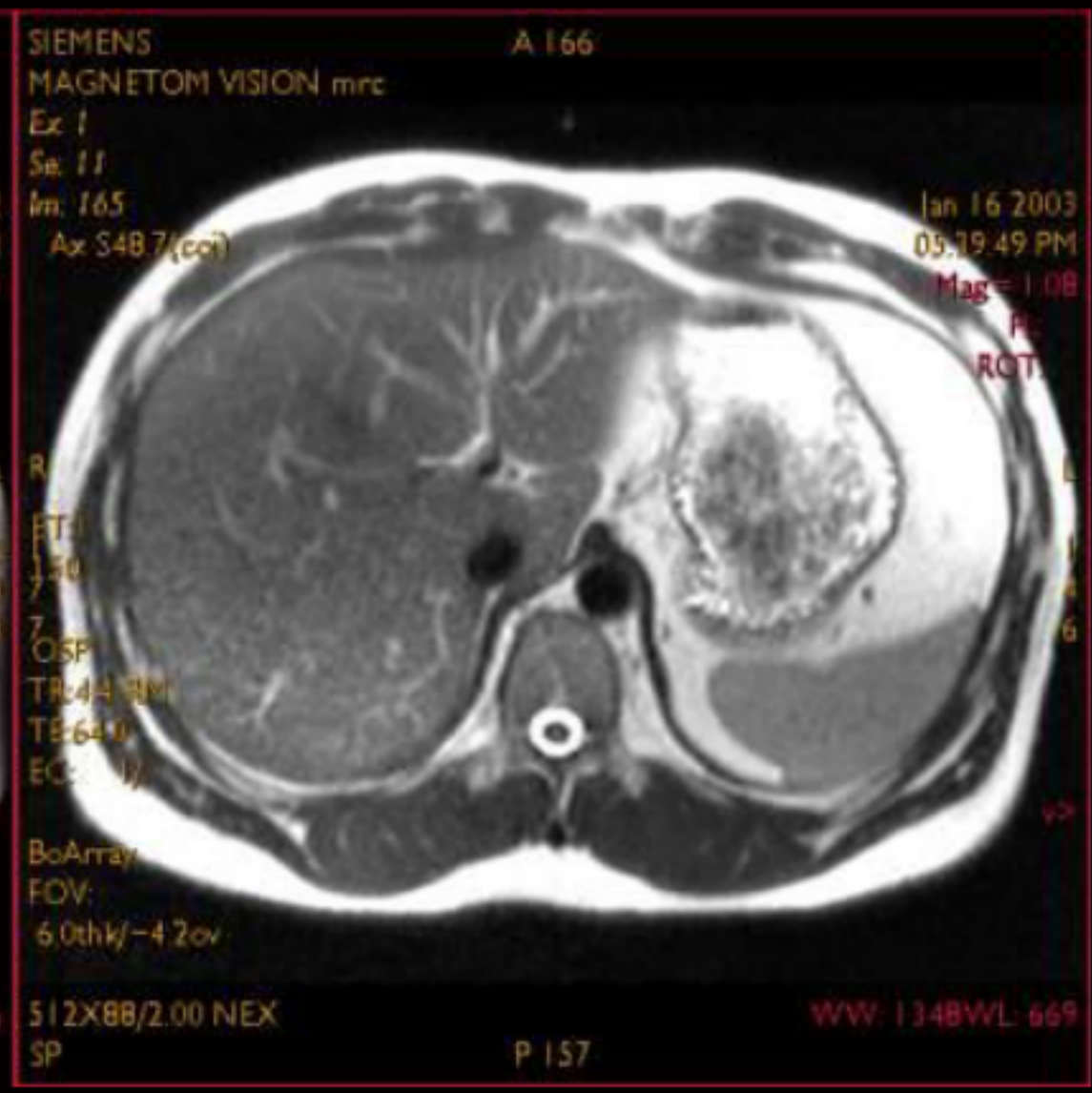

GE 腹部常用序列: 快速自旋回波加呼吸门控和脂肪抑制(FSE with RT and Fat Sat)

SIEMENS 腹部常用序列: 单次激发快速自旋回波(SSFSE)



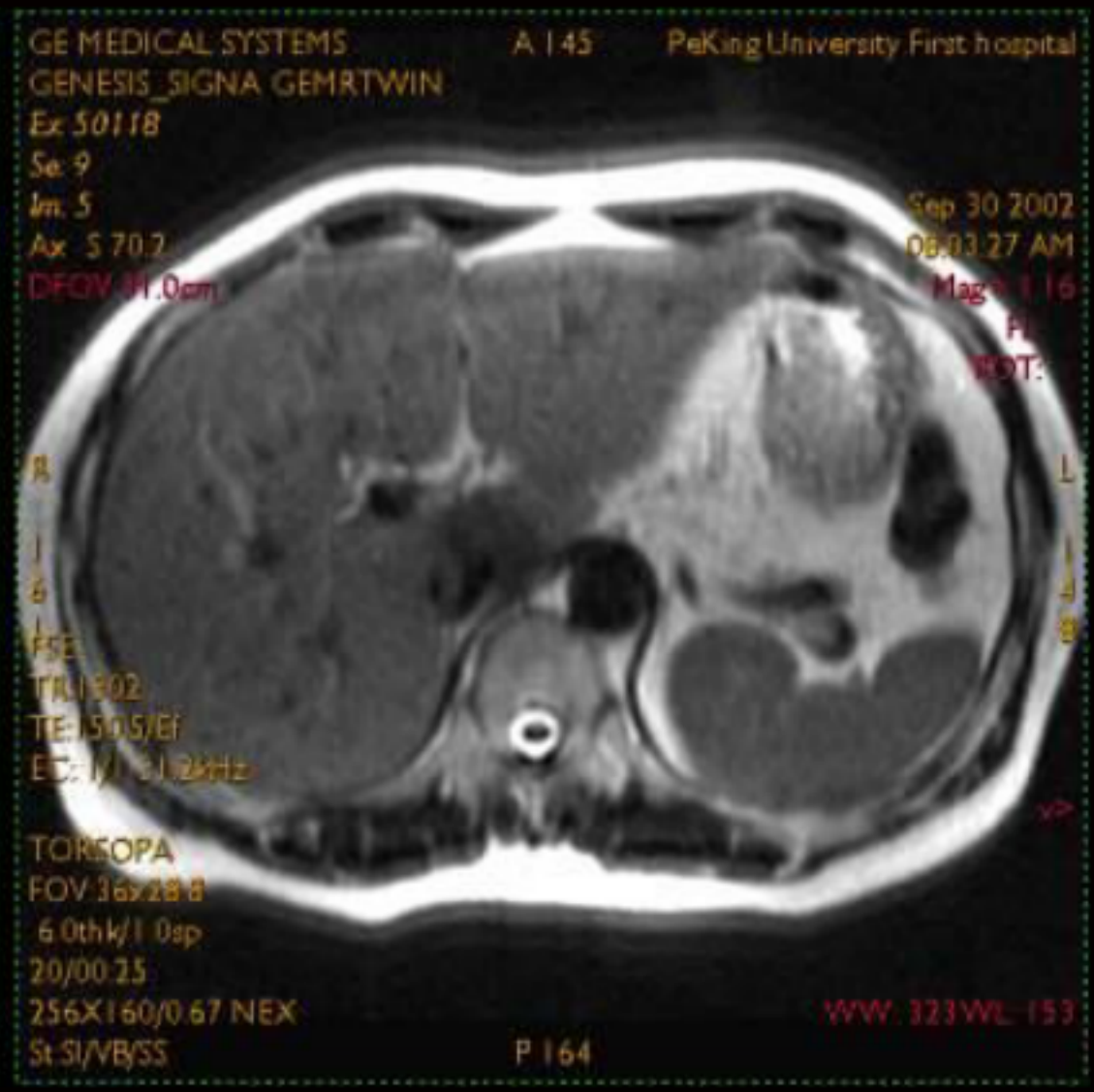

快速自旋回波加呼吸门控和脂肪抑制方法检测病变阳性率高

Fat Sat

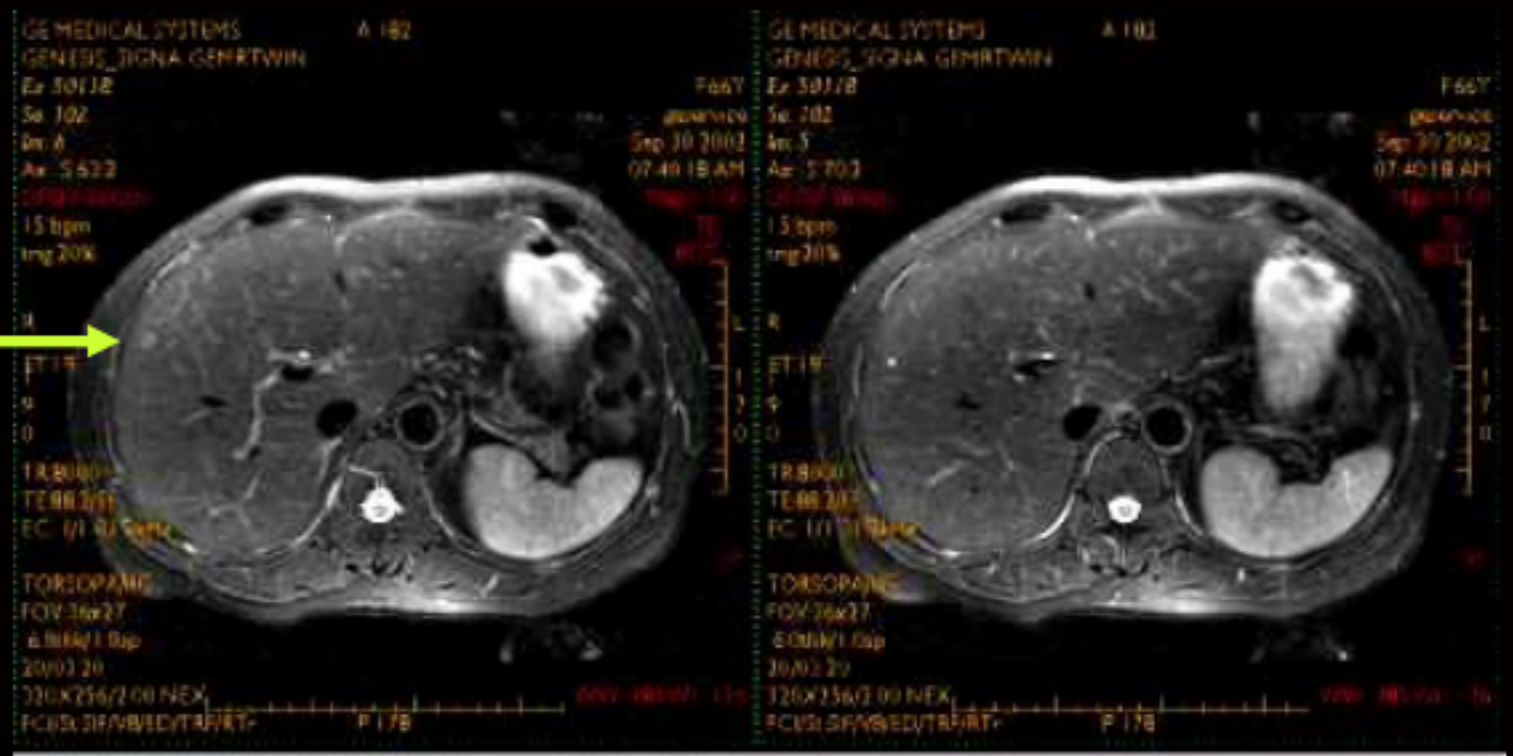

Non Fat Sat

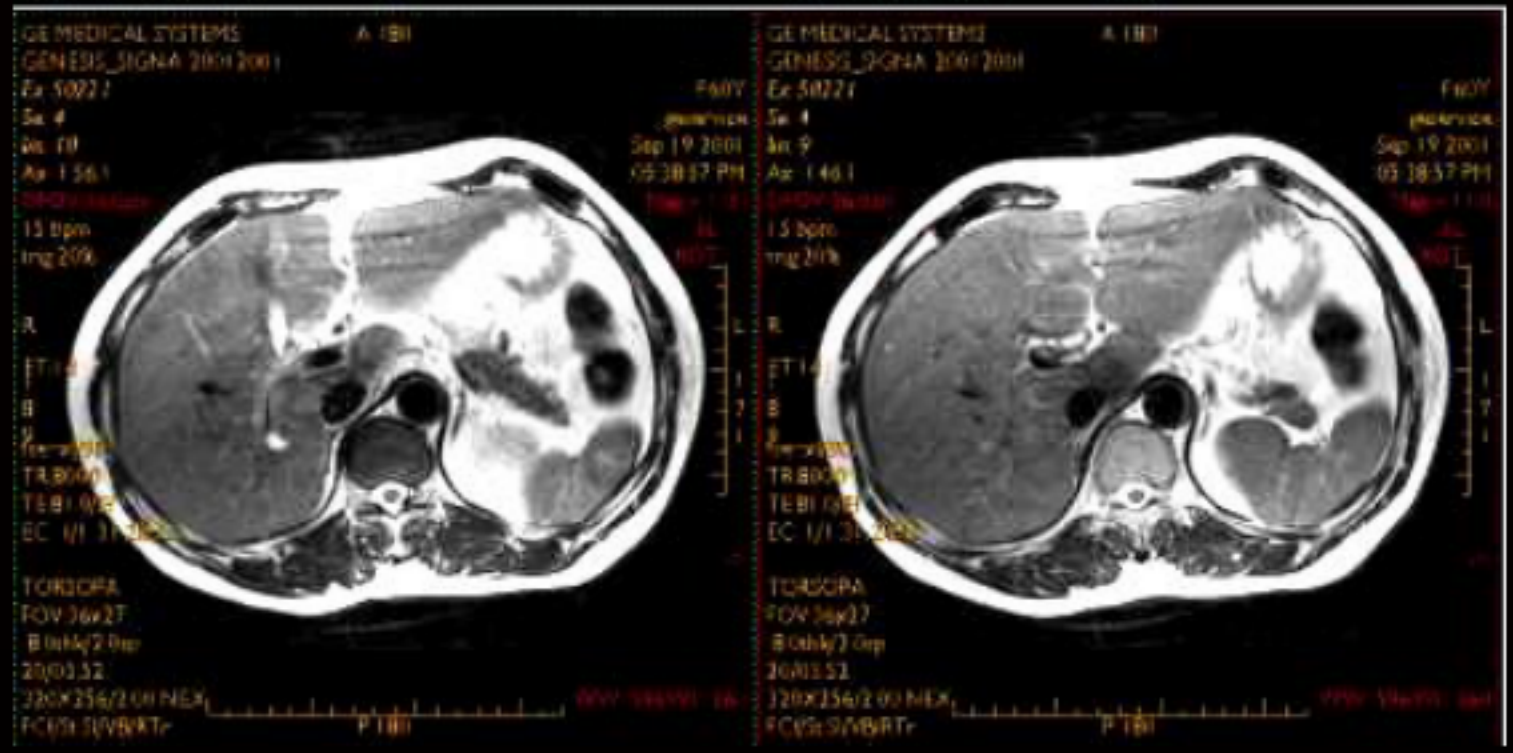

快速自旋回波加呼吸门控和脂肪抑制方法检测病变阳性率高

Fat Sat

Non Fat Sat

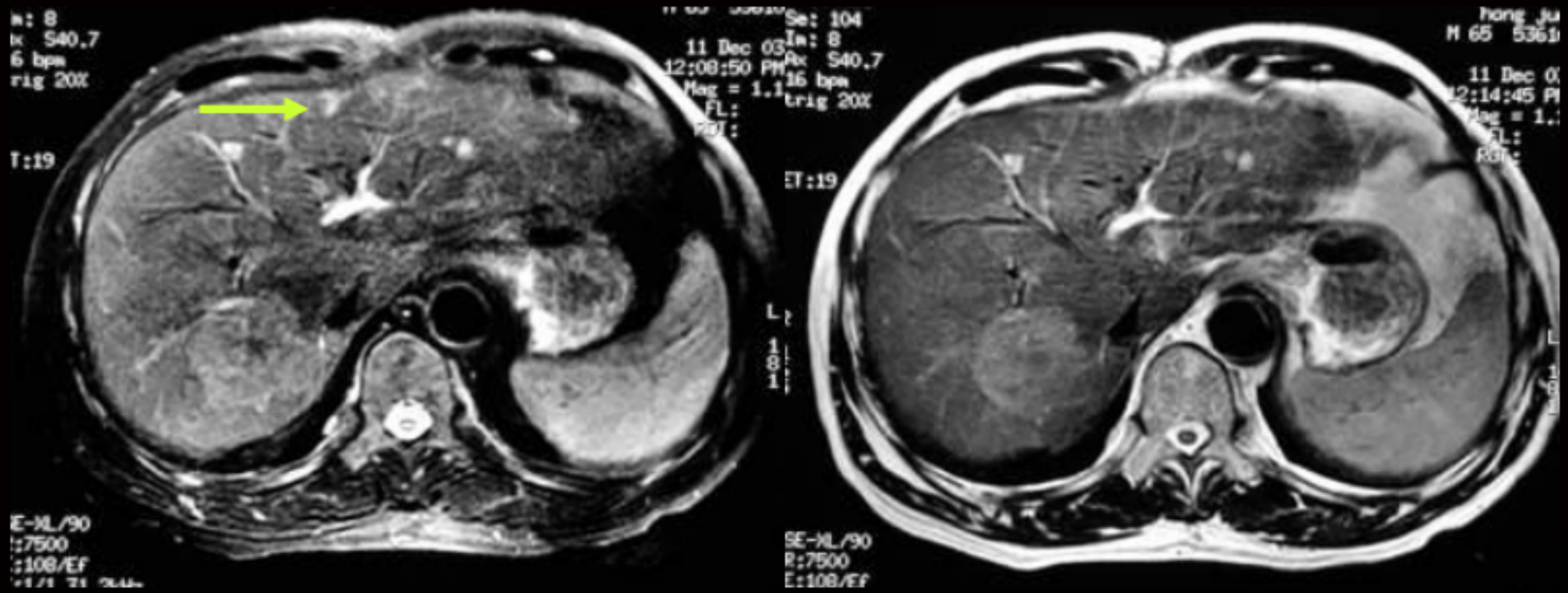

快速自旋回波加呼吸门控和脂肪抑制方法检测病变阳性率高

Fat Sat

Non Fat Sat

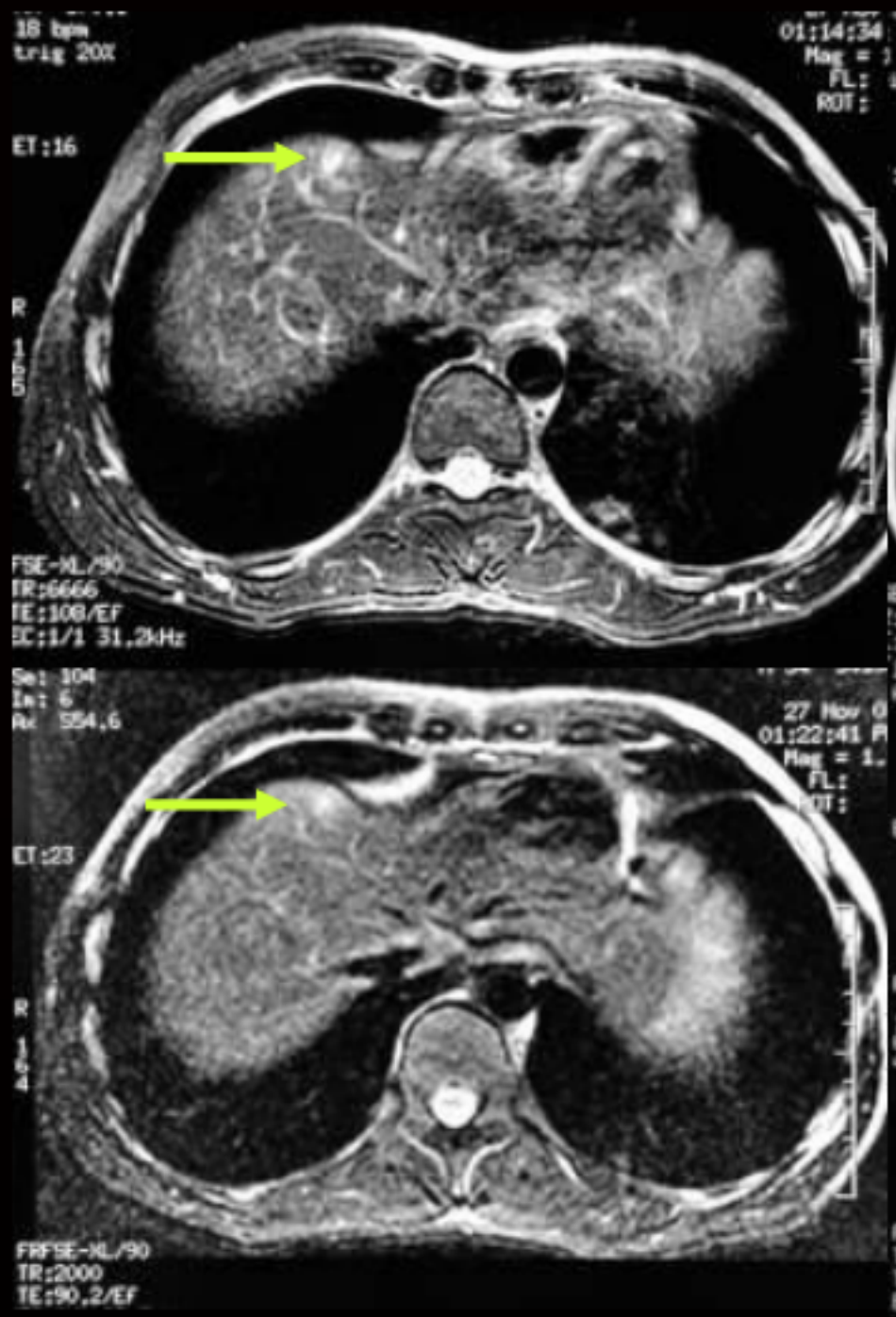

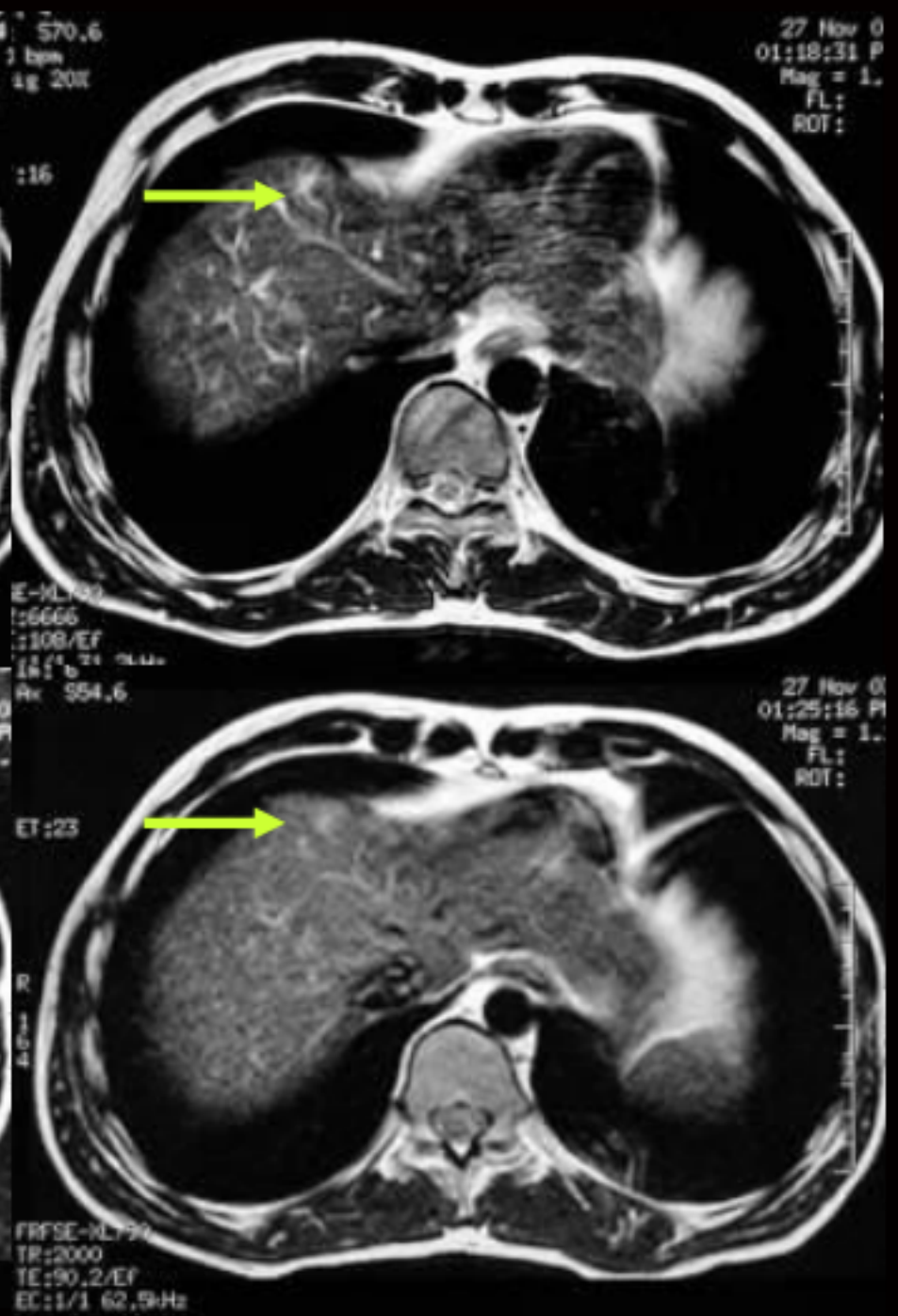

快速自旋回波加呼吸门控和脂肪抑制方法检测病变阳性率高

Signal-to-Noise Ratios and Contrast-to-Noise Ratios With Three MR Pulse Sequences

	Sequence		
	RTFSE	SSFSE	FRFSE
Liver SNR	19.6 ± 6.2	11.2 ± 3.2	13.8 ± 3.3
Liver-to-spleen CNR	28.8 ± 12.9	17.4 ± 6.8	16.3 ± 5.6
Hepatic vein-to-liver contrast	1.59 ± 0.68	2.01 ± 2.03	0.89 ± 0.90
Portal vein-to-liver contrast	1.45 ± 0.84	2.76 ± 2.76	0.90 ± 0.91

JMRI 2001;14:439-449

快速自旋回波加呼吸门控和脂肪抑制为最佳序列

Lesion-to-Liver Contrast-to-Noise Ratios With Three MR Pulse Sequences

	MR pulse sequence		
	RTFSE	SSFSE	FRFSE
Liver-HCC CNR (n = 9)	9.9 ± 14.7	7.2 ± 5.1	9.1 ± 9.8
Liver-metastasis CNR (n = 5)	10.2 ± 11.9	4.8 ± 6.3	6.0 ± 7.7
Liver-hemangioma CNR (n = 25)	51.9 ± 18.0	26.6 ± 11.3	24.7 ± 8.3
Liver-cyst CNR (n = 8)	82.1 ± 36.5	45.0 ± 21.0	27.7 ± 22.3

JMRI 2001;14:439-449

快速自旋回波加呼吸门控和脂肪抑制病灶检出率最高





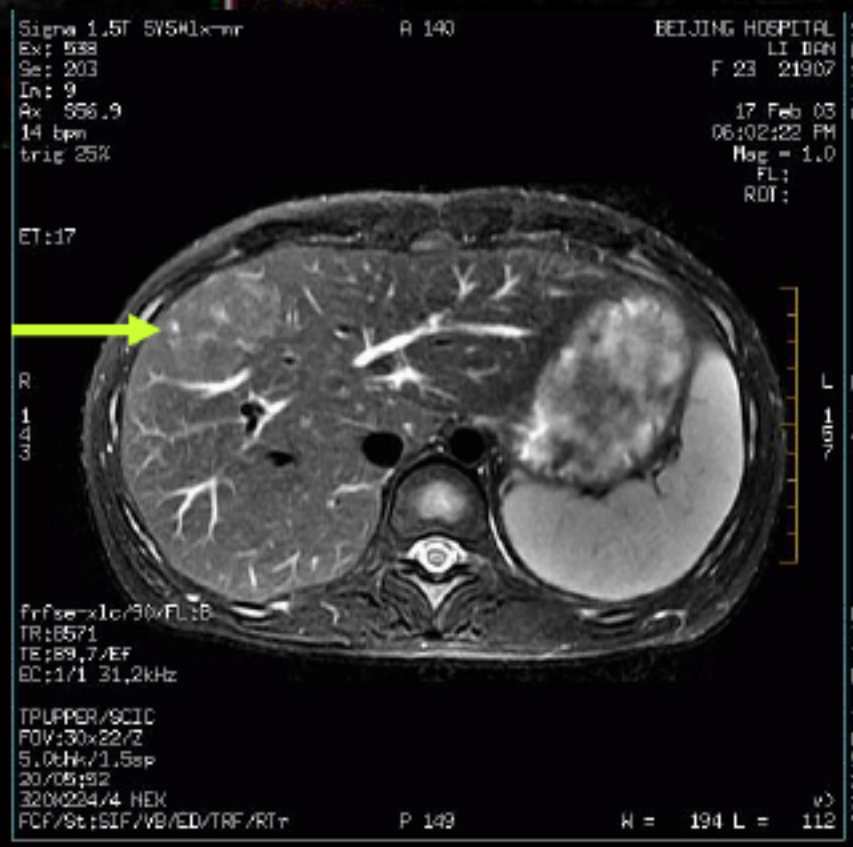



Fiesta(TureFISP) ---结构特性图像;不易检出实性占位病变!

Purpose: To determine the diagnostic accuracy of two fast breath-hold magnetic resonance (MR) imaging sequences, half-Fourier acquired single turbo spin-echo (HASTE) and true fast imaging with steady state precession (TrueFISP), for the detection and characterization of focal liver lesions

Materials and Methods: A total of 186 patients with suspected focal liver lesions were enrolled in this study. All patients underwent the same standardized study protocol including HASTE and TrueFISP. A consensus reading based on all available image data served as a standard of reference for classifying lesions into cysts, hemangiomas, focal nodular hyperplasia, or malignant/other lesions. All malignant lesions, as well as hepatic adenomas and abscesses, were histologically verified. Each separated by an eight-week interval, HASTE and TrueFISP images were retrospectively reviewed in random order for the detection and characterization of focal hepatic lesions. Finally, a receiver operating characteristic (ROC) analysis was calculated.

Results: HASTE images had an overall sensitivity of 0.86 and a specificity of 0.91, whereas TrueFISP showed an overall sensitivity and specificity of 0.79 and 0.83, respectively ($p > 0.1$).

Conclusion: Neither HASTE nor TrueFISP alone are sufficient for the detection and characterization of hepatic lesions.

Key Words: hepatic lesions; HASTE; TrueFISP; comparative study; liver imaging
J. Magn. Reson. Imaging 2003;17:190–196.
© 2003 Wiley-Liss, Inc.

TrueFISP和 HASTE
对肝脏病灶的检出和定性诊断均不够！

T2WI

首选： 呼吸触发脂肪抑制 FSE

根据需要选用屏气 T2WI*

肝硬化、肝细胞癌？

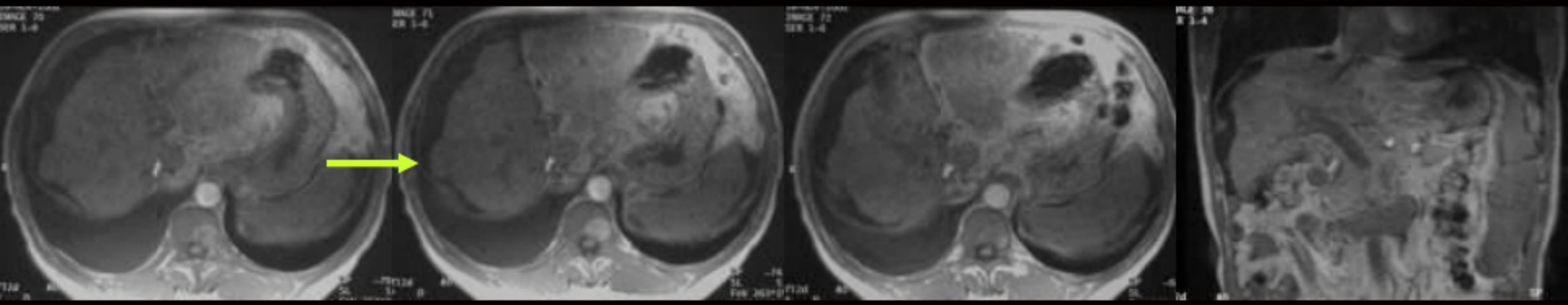

屏气 T1WI*

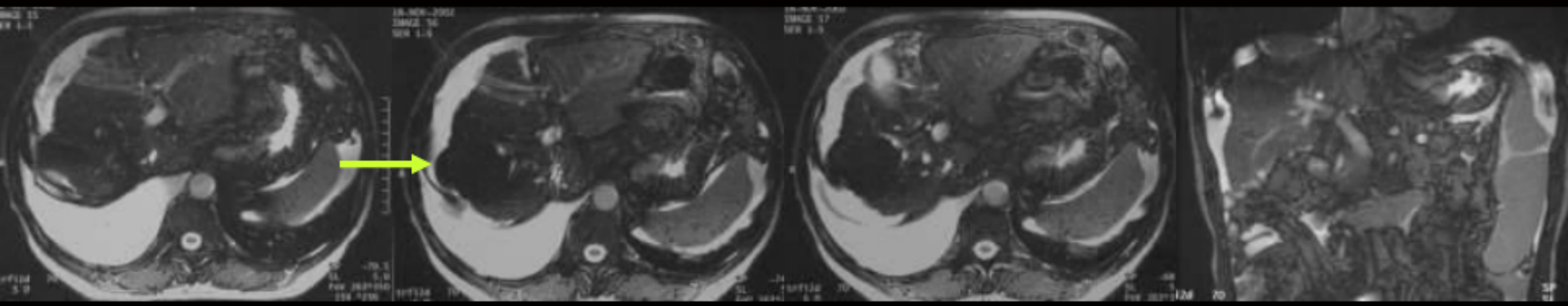

屏气 T2WI*

肝硬化、肝细胞癌？

超声查体发现肝实性肿块

MRI 未见异常？

肝硬化、肝细胞癌？

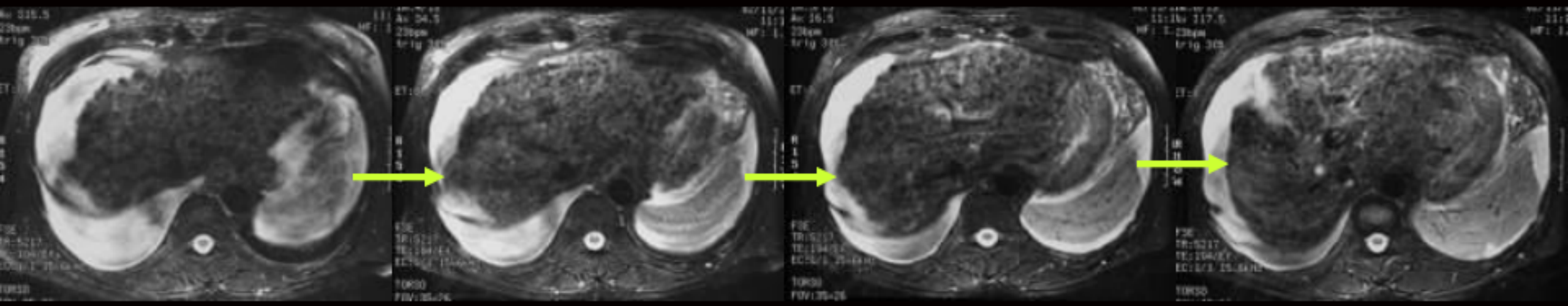

FSE T2WI + FS

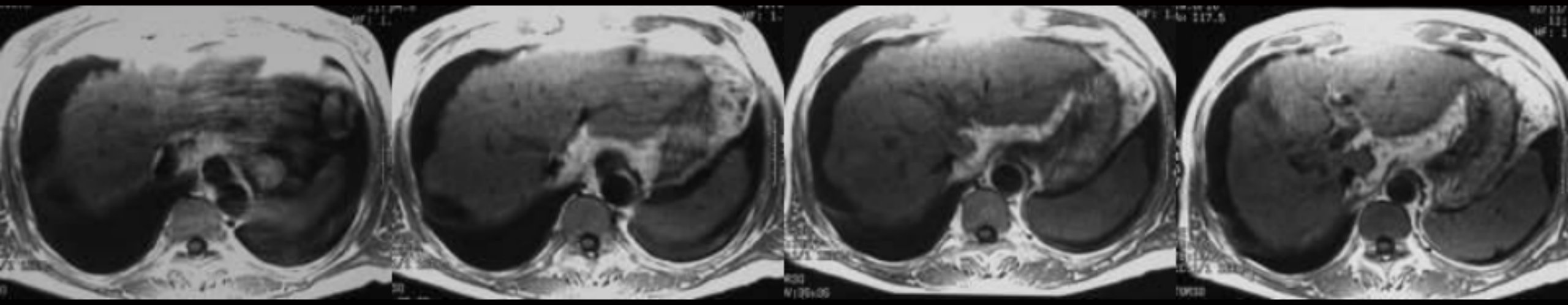

T1WI

肝硬化、肝细胞癌？

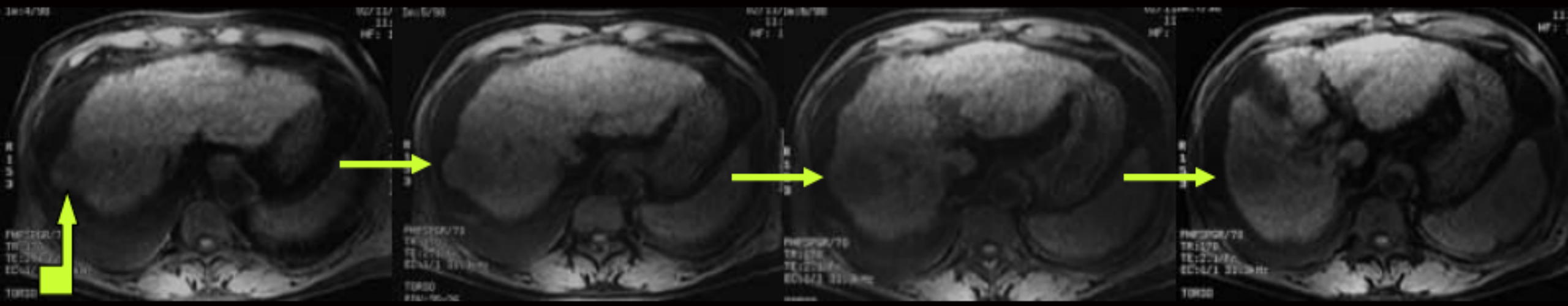

T1WI* + FS

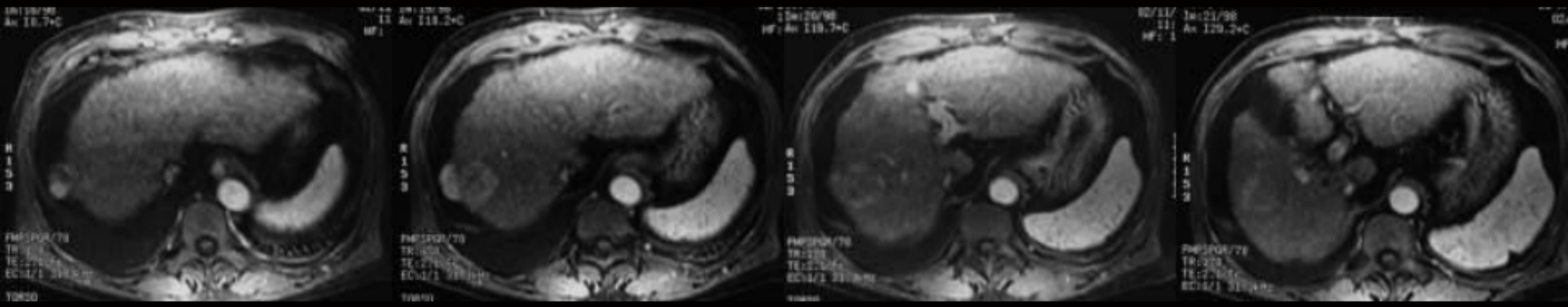

动脉期

肝硬化、肝细胞癌？

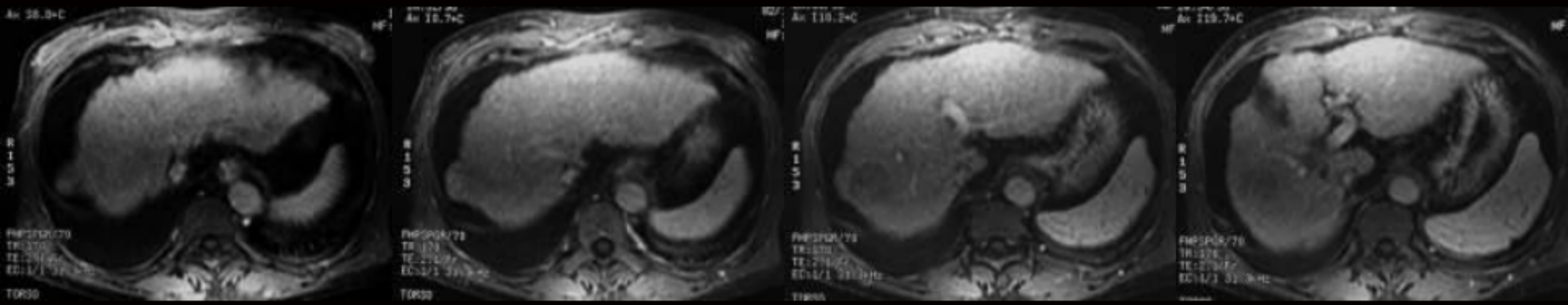

门静脉期

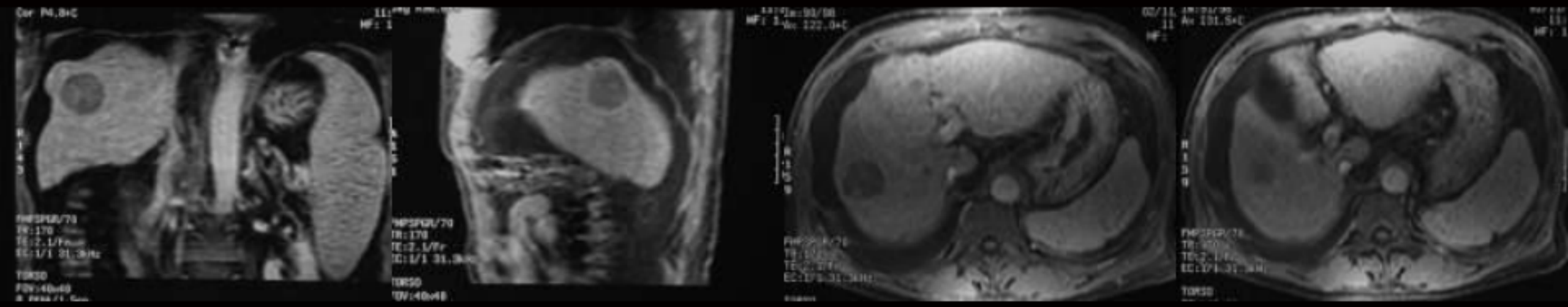

门静脉期和延迟期

诊　　断

肝右叶多血供肝细胞癌

肝硬化、脾大、腹水

T2WI

目前屏气T2WI* 需结合

多时相动态增强扫描

MRI 序列的选择

T1WI

首选：CSI（化学位移成像）

或者屏气2D或3D T1WI*

不能屏气者可选用SE

CSI 化学位移成像

主要应用在肝脏、胰腺
肾脏和肾上腺等脏器

癌前病变、肝细胞癌？

47岁男性，超声查体发现肝右叶实性结节，外院MRI肝右叶异常信号考虑再生结节？

肝硬化、肝细胞癌？

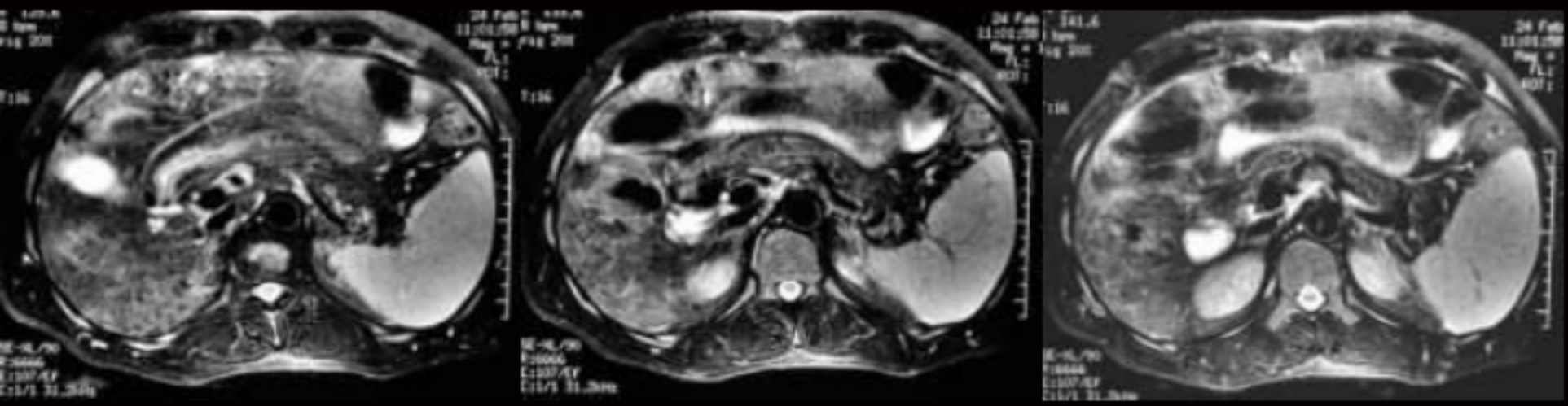

FSE T2WI + FS

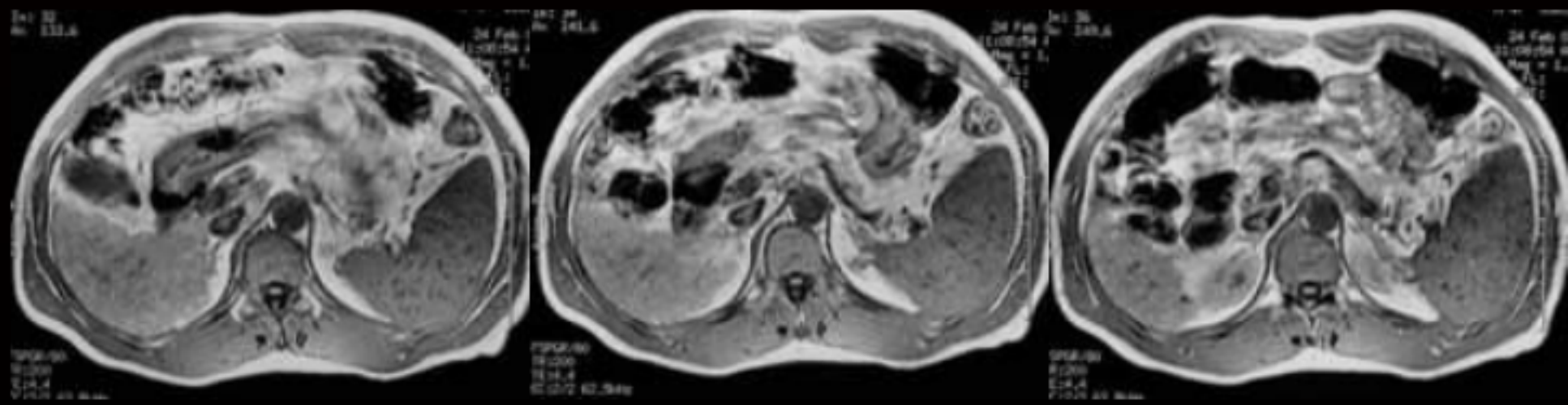

T1WI*

肝硬化、肝细胞癌？

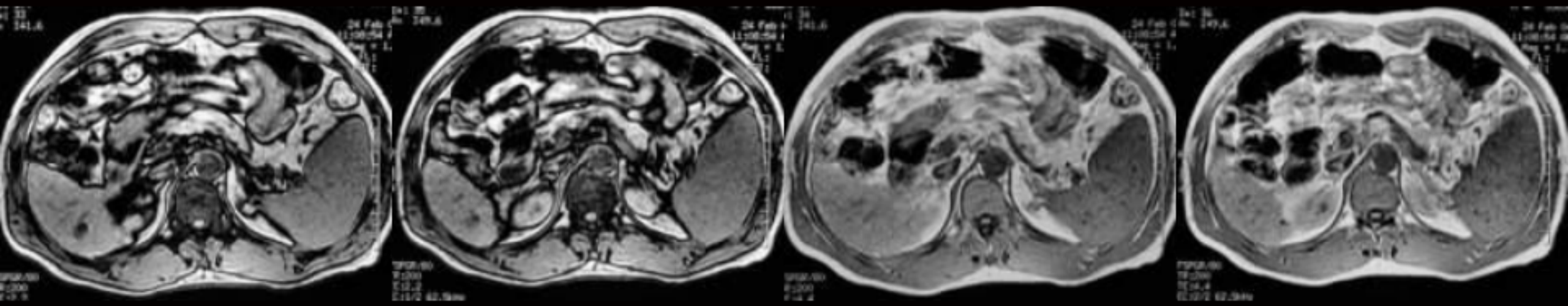

Opposed phase　反相位

In phase　同相位

肝硬化、肝细胞癌？

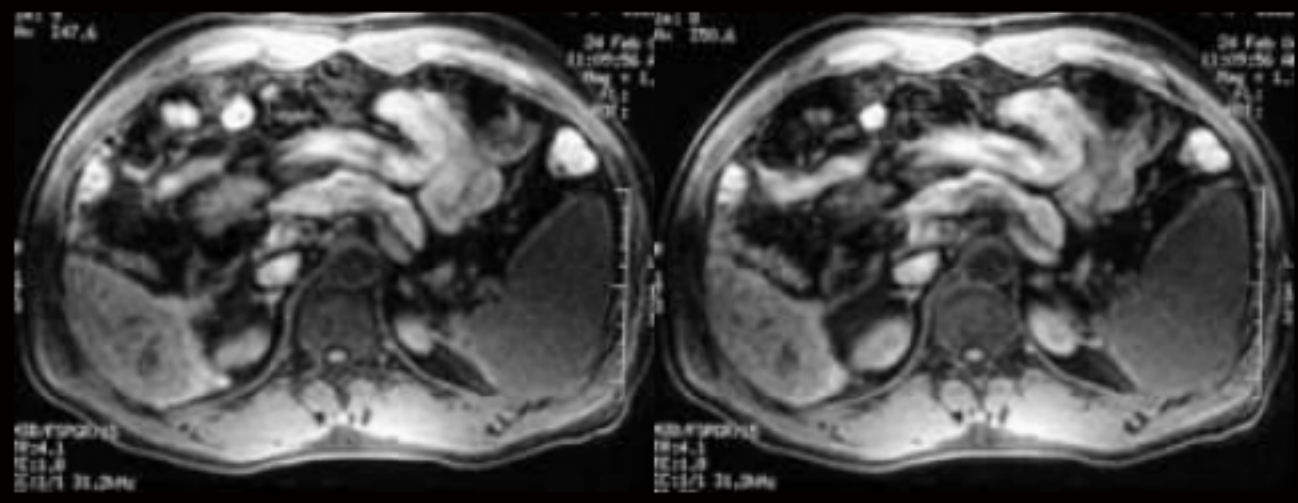

T1WI* + FS



动脉期

肝硬化、肝细胞癌？

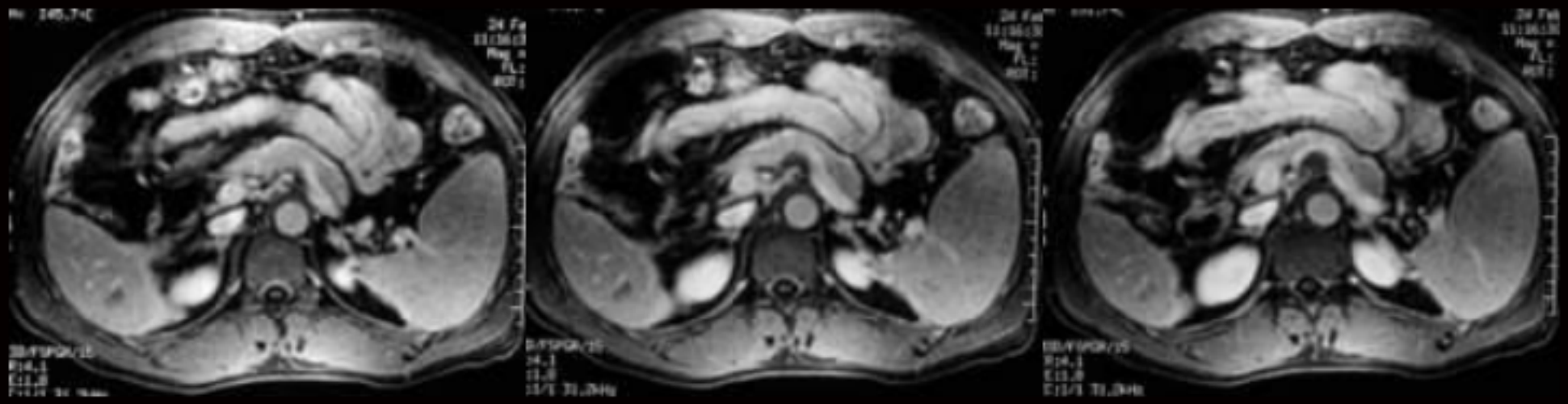

门静脉期

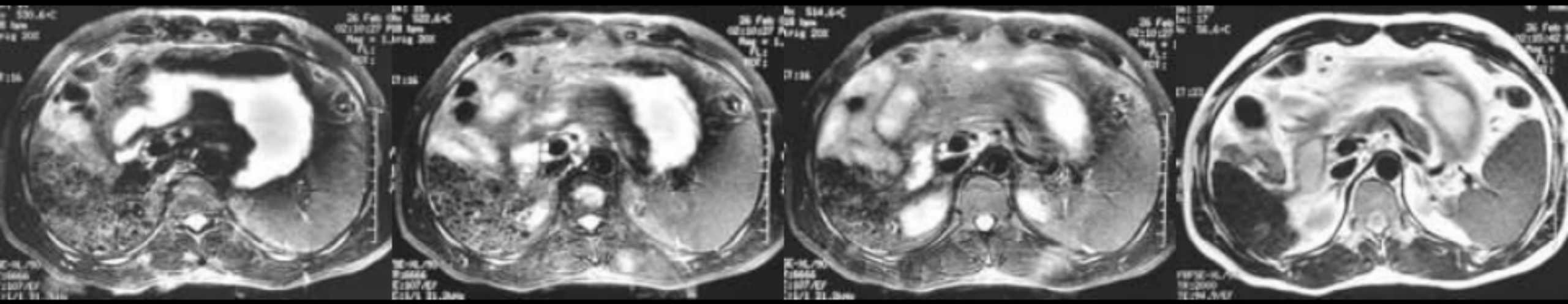

特异性对比剂　**Resovist**

诊　　断

肝右叶含脂质少血供为主的实性结节，考虑为癌前病变癌变

病例简介

- 女，33岁，无症状，无乙肝病史
- US 查体发现肝内多血供块影

肝多血供肿块

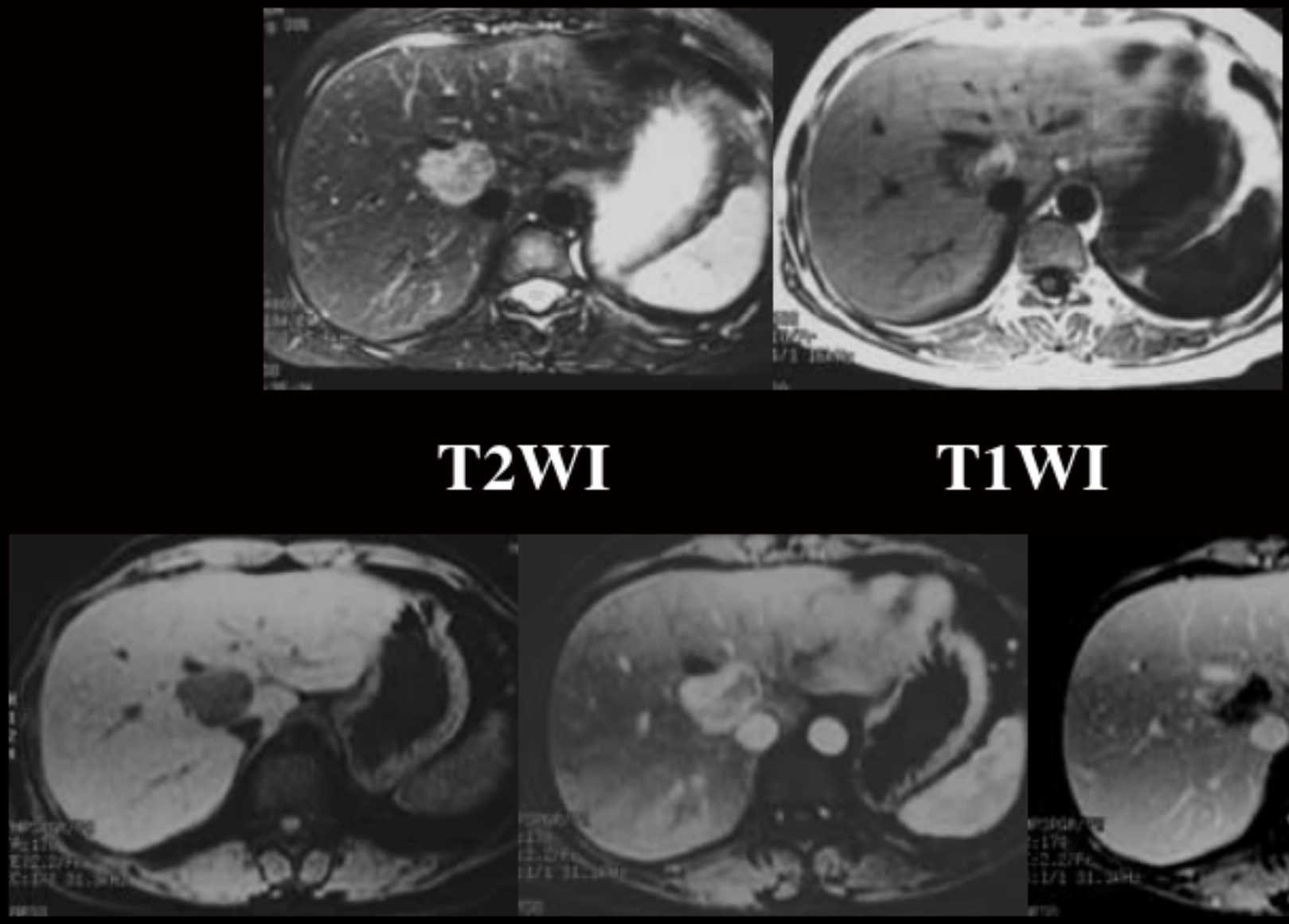

T2WI　　T1WI

T1WI* + FS　　Arterial Phase　　Portal Phase

诊　　断

- 活检前影像诊断：HAML
- 病理诊断：HAML（混合型）

病例简介

- 女，35岁，无症状，否认肝炎病史
- AFP未见异常

HAML 影像表现

（ 混合型 HAML 典型表现）





HAML 影像表现

（ 混合型 HAML 典型表现 ）

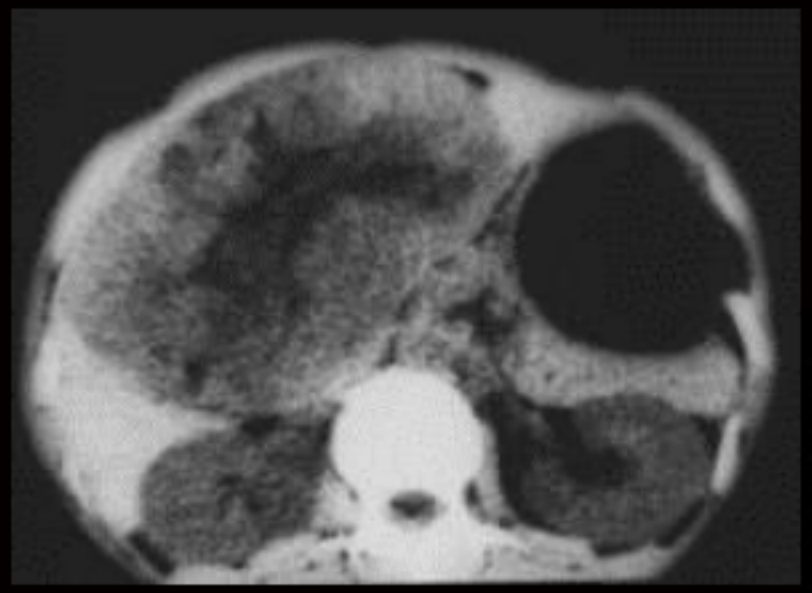

CT平扫



动脉期

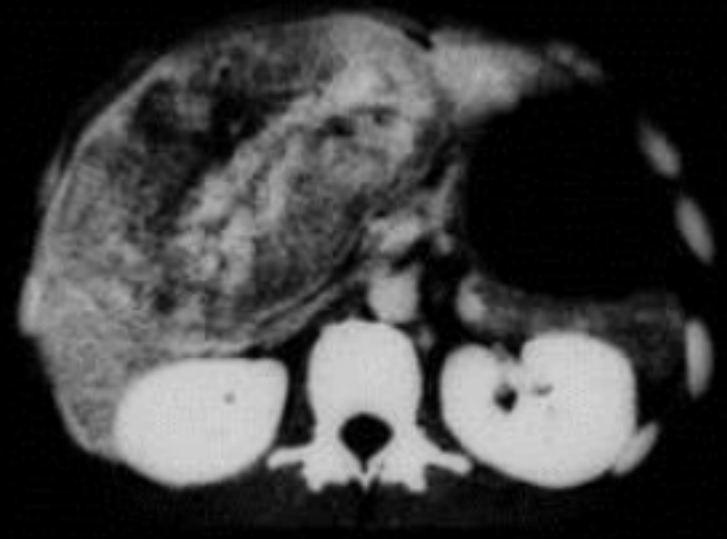

门静脉期

HAML 影像表现

（ 混合型 HAML 典型表现）

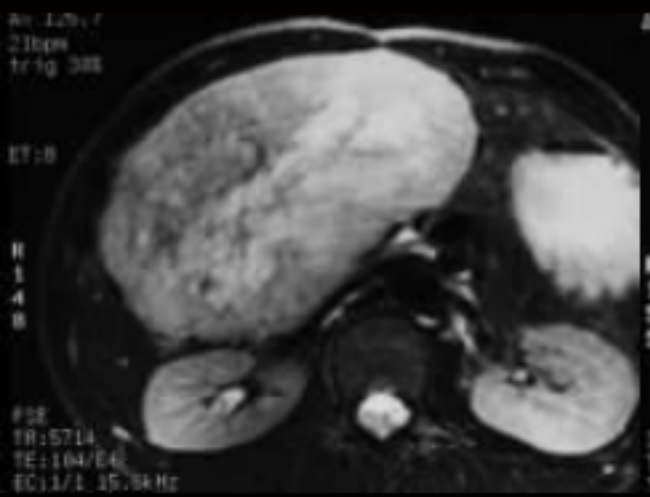

T2WI

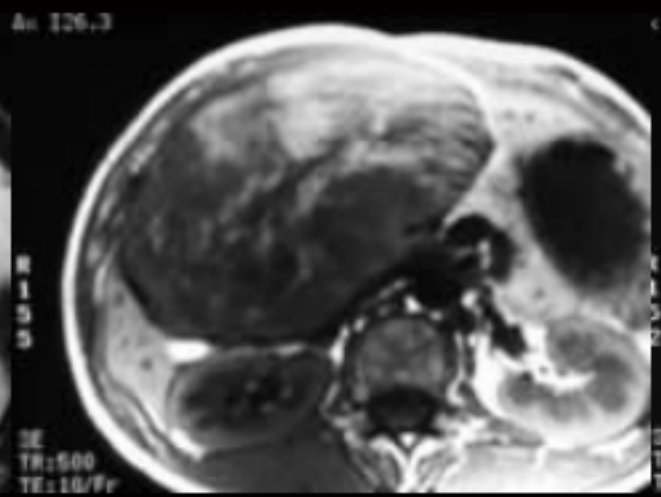

T1WI

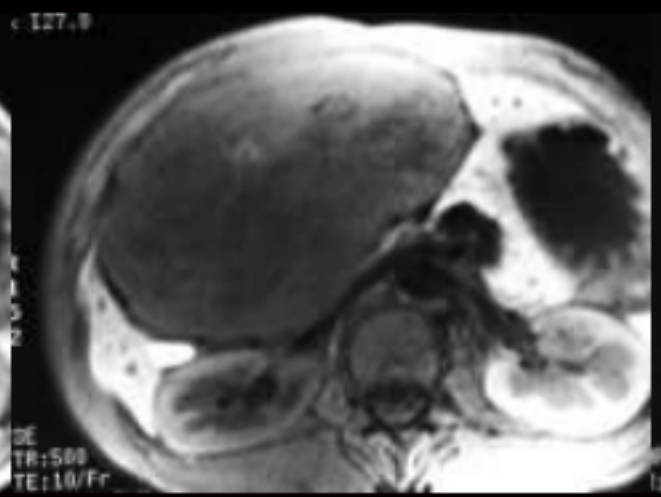

T1WI + FS

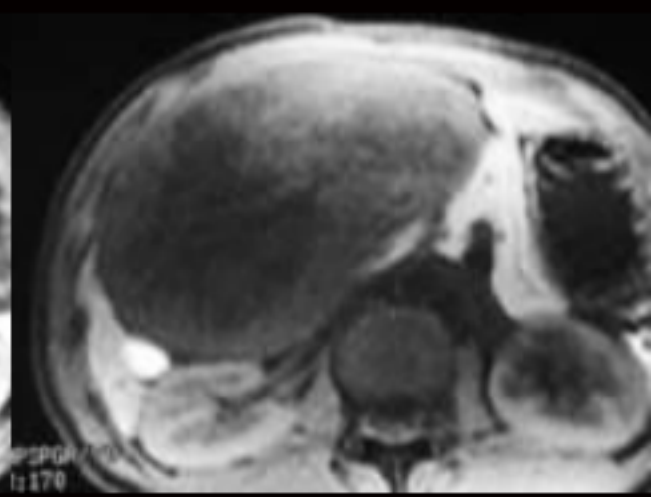

T1WI* + FS

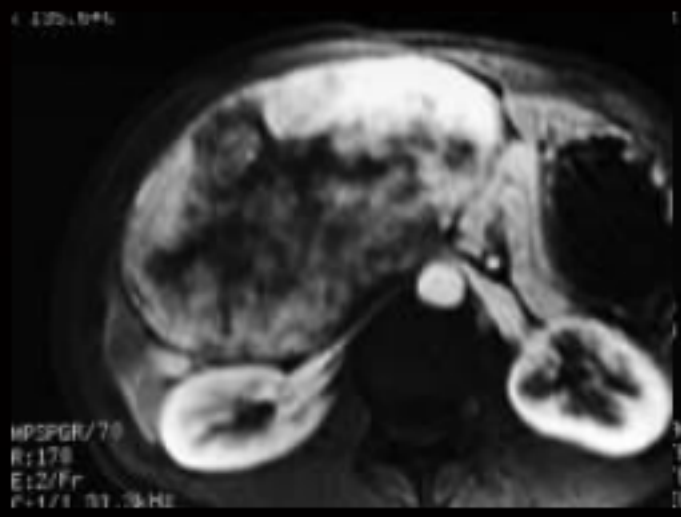

Arterial Phase

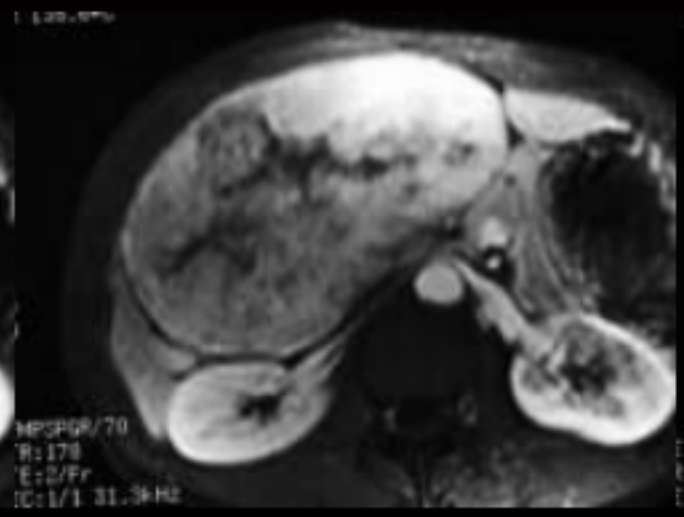

Portal Phase

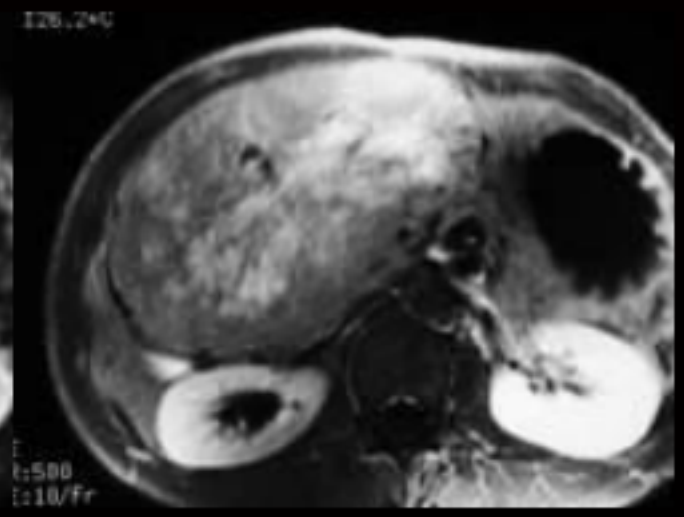

Delayed Phase

诊　断

- 术前影像诊断：肝左叶多血供富含脂质良性肿瘤，血管平滑肌脂肪瘤（HAML）
- 病理诊断：**HAML（混合型）**

病例简介

- 24岁女性，因右上腹不适超声查体发现肝实性肿块

含脂肪多血供肝肿块？





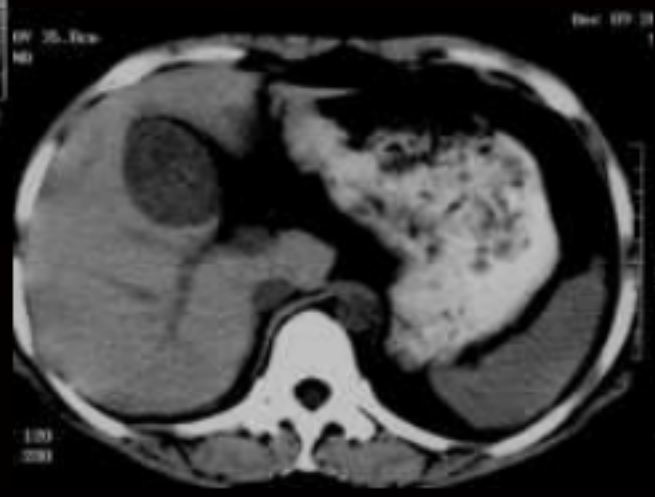

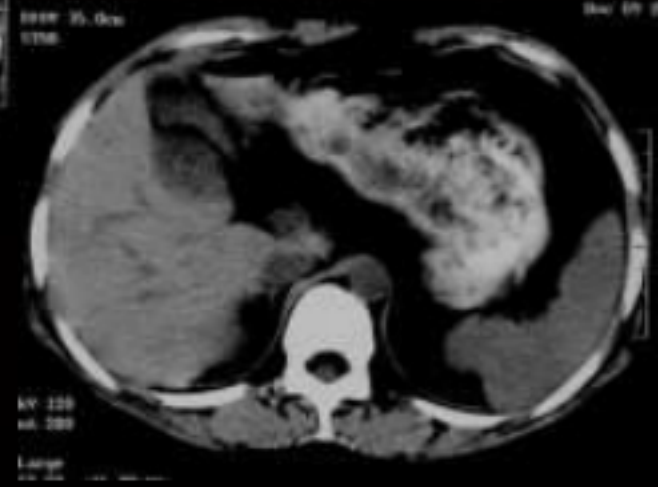

CT平扫

因过敏实验阳性未行增强扫描

含脂肪多血供肝肿块？

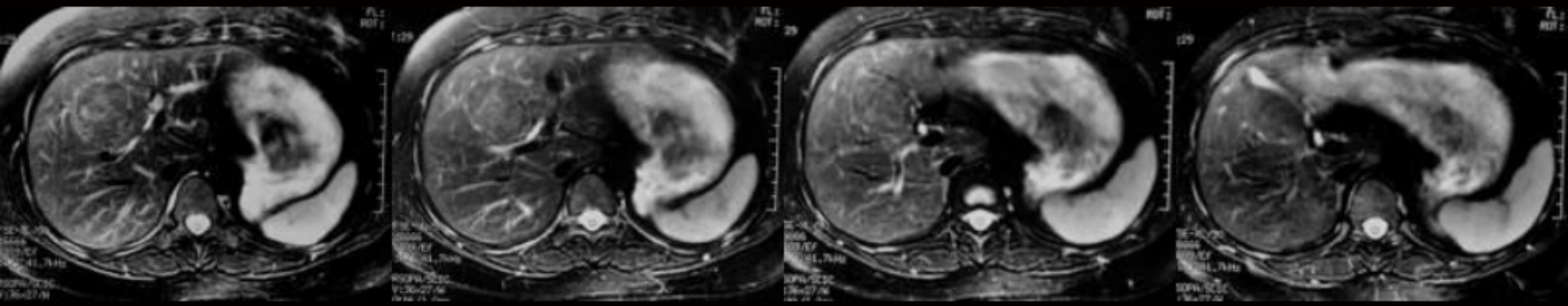

T2WI

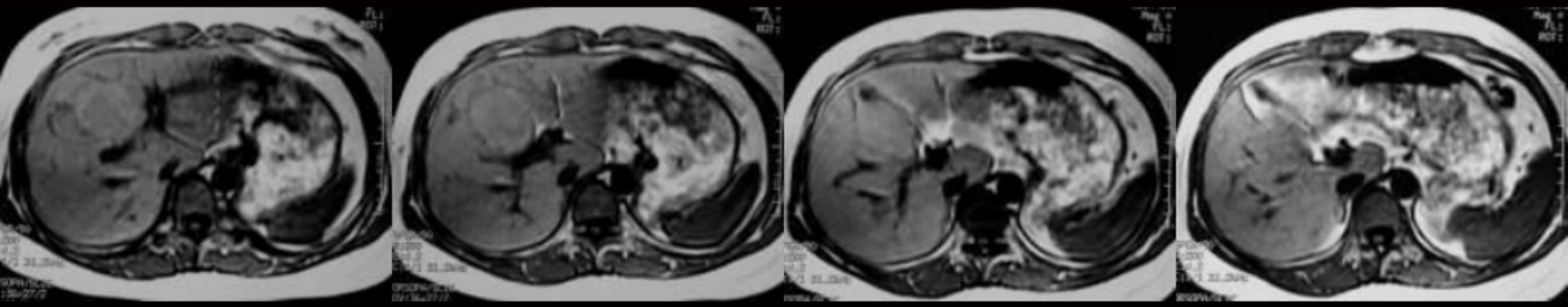

T1WI

含脂肪多血供肝肿块？

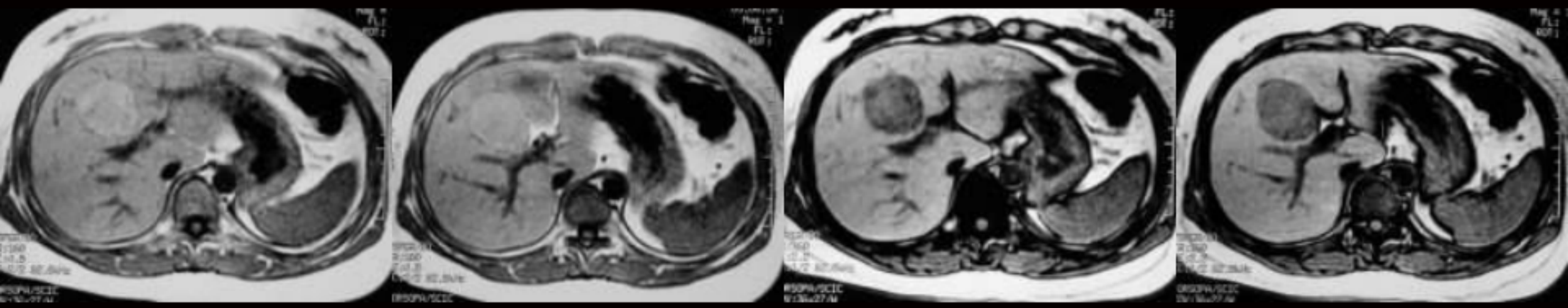

In phase **Out of phase**

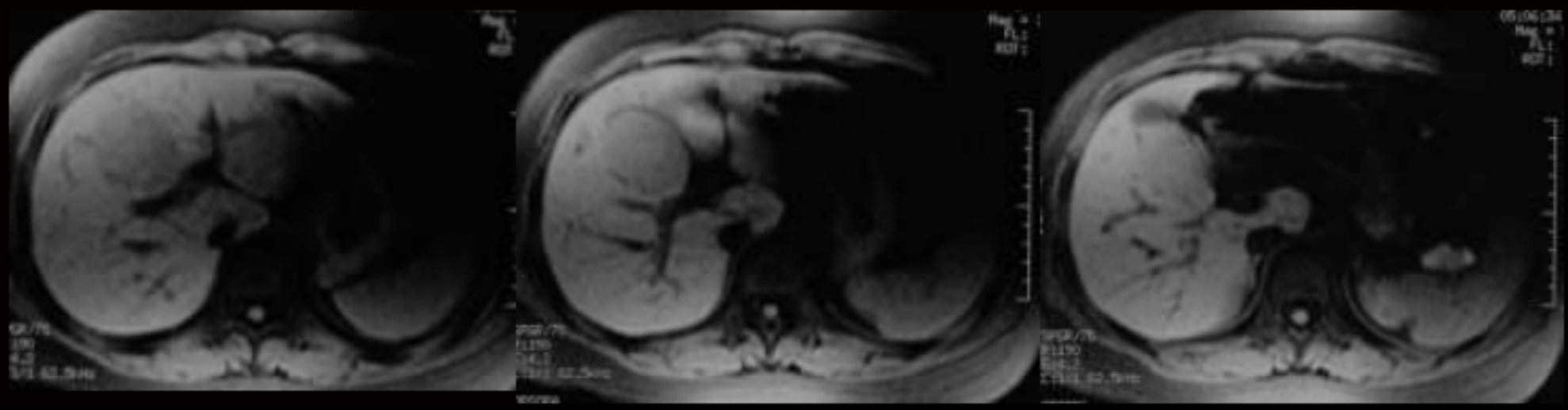

T1WI* + FS

含脂肪多血供肝肿块？

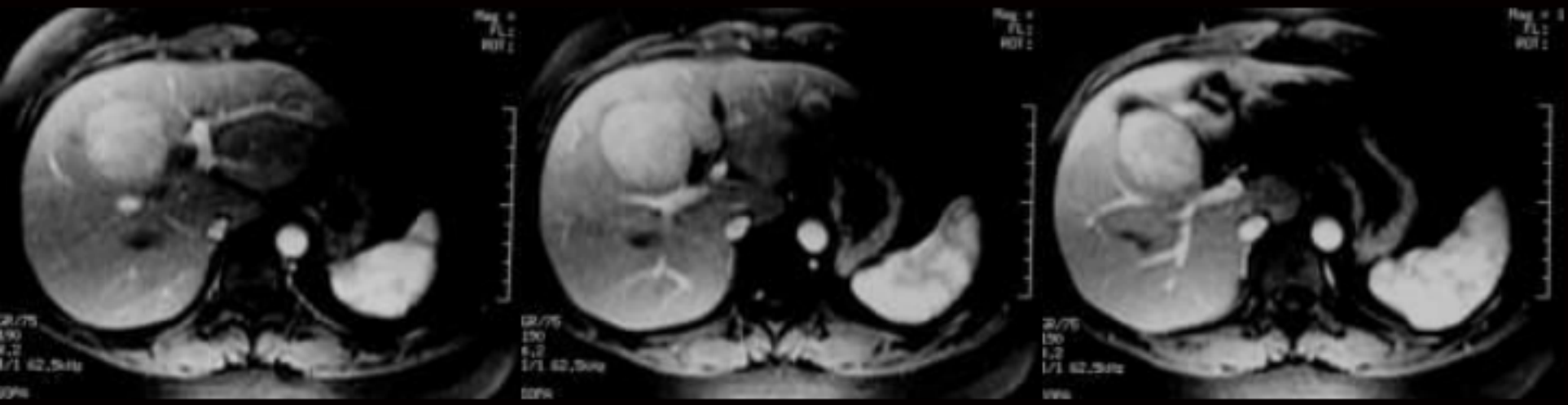

动脉期



门静脉期

含脂肪多血供肝肿块？

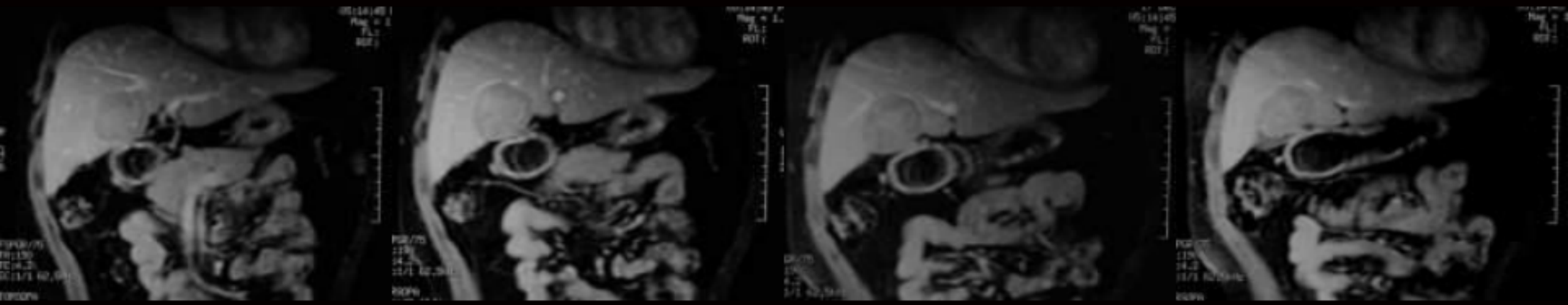

门静脉期

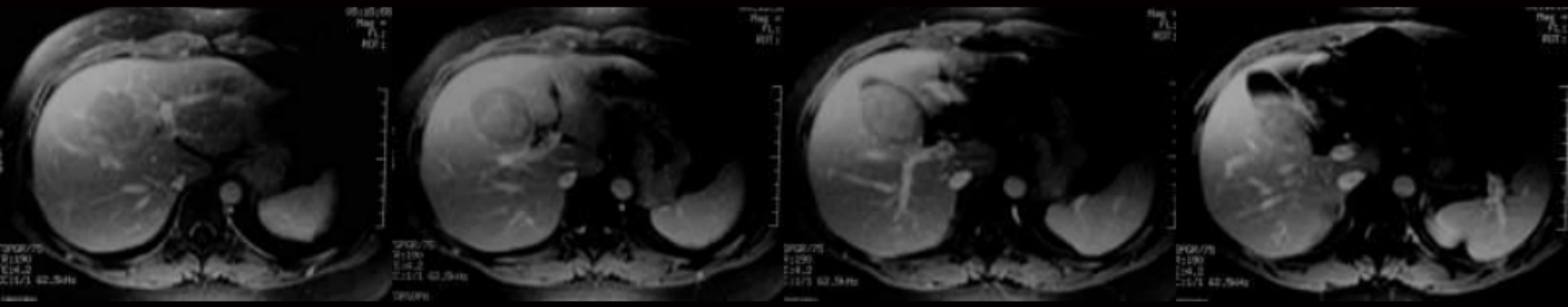

延迟期

诊断：肝腺瘤

- 手术前影像诊断：肝脏含脂肪多血供良性肿瘤，以血管平滑肌脂肪瘤或肝腺瘤的可能性大
- 术后病理诊断：肝腺瘤

ASSET的应用
明显缩短扫描时间

主要应用于不能很好的
屏气老年人和小孩

增强扫描

常规：多时相动态扫描

首选3D，2D亦可

肝脏囊实性病变？多发？

女性，43 岁，否认肝炎病史，
超声查体发现肝囊实性肿块？

肝囊实性肿块？多发？



CT 平扫

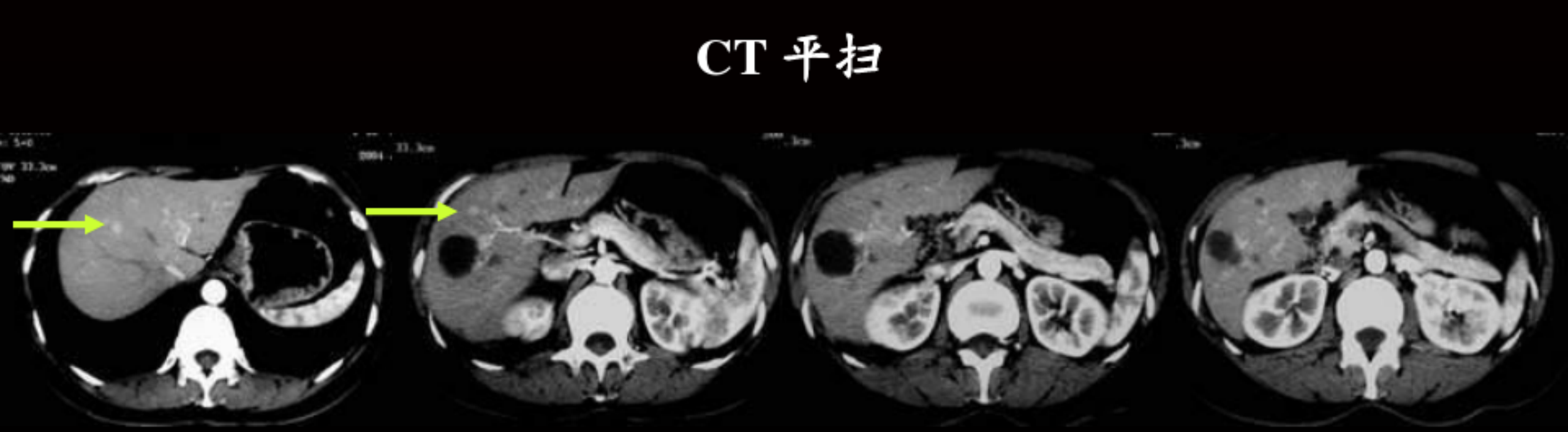

动脉期

肝囊实性肿块？多发？





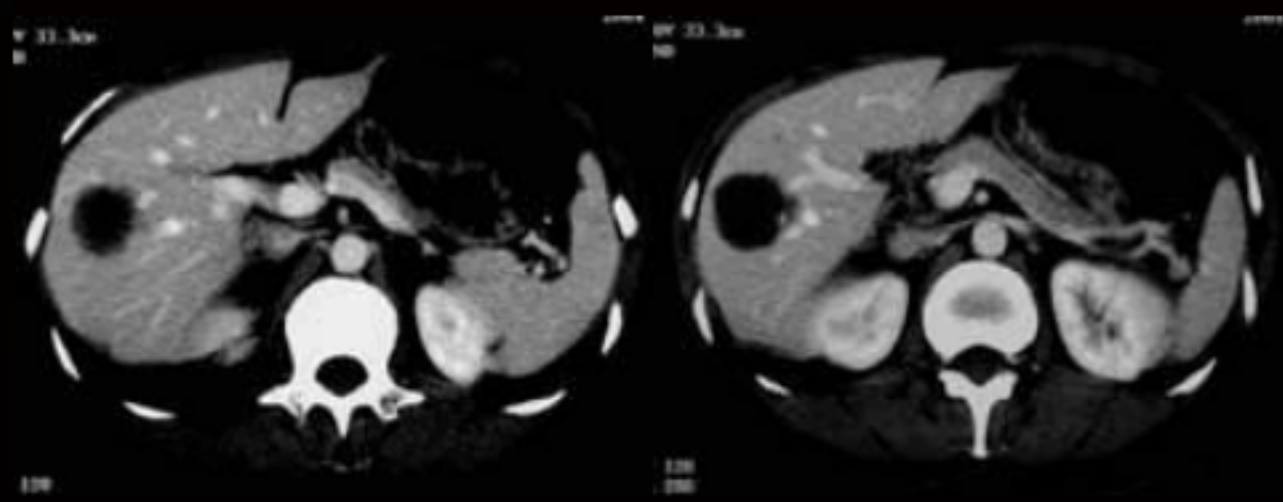

门静脉期

肝囊实性肿块？多发？

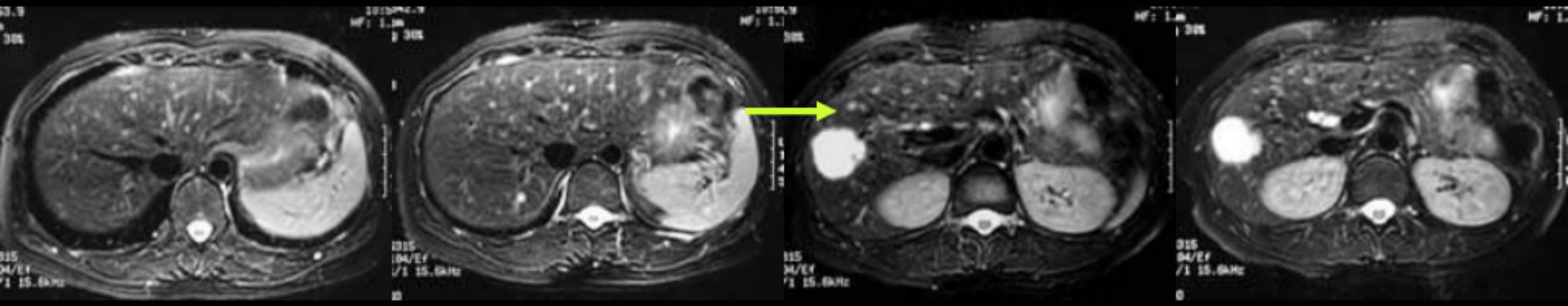

1.5 T 1996年, 层厚8mm,层间隔3mm,15层,4min T2WI

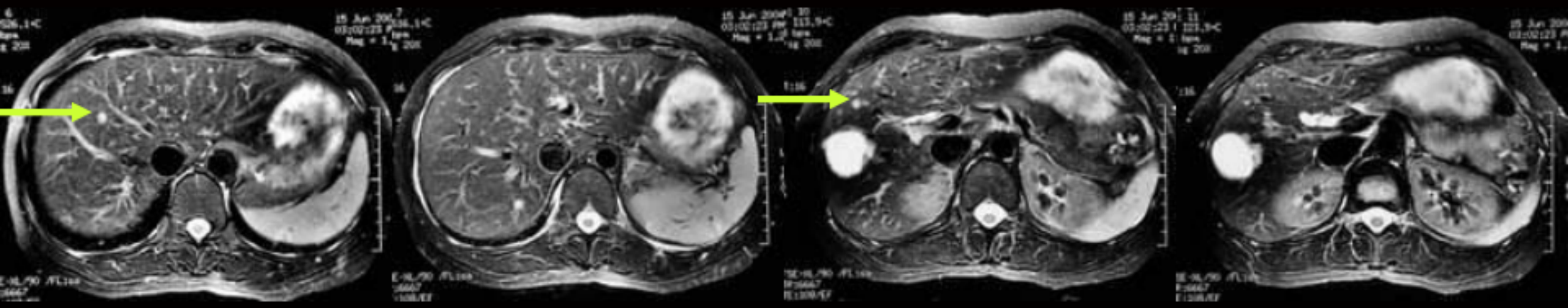

1.5 T 2002年, 层厚8mm,层间隔1mm,20层,3min T2WI

肝囊实性肿块？多发？

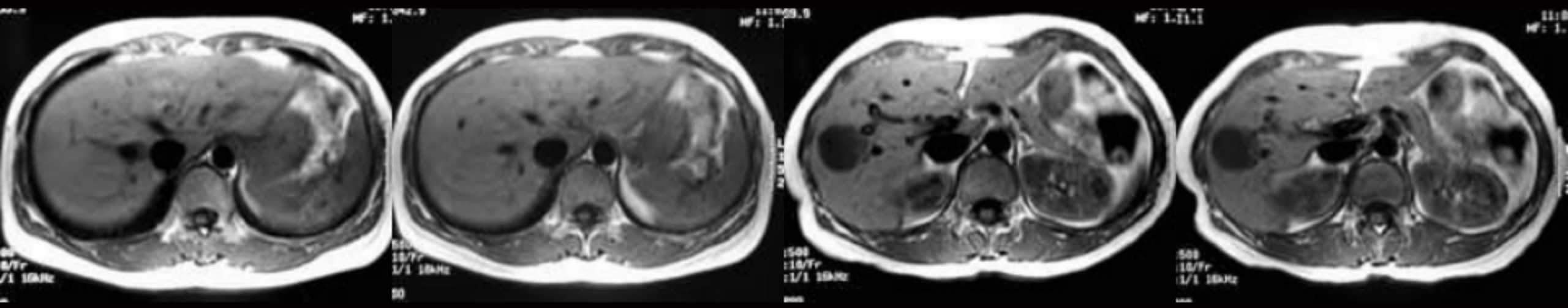

1.5 T 1996年, 层厚8mm,层间隔3mm, 4min, SE T1WI

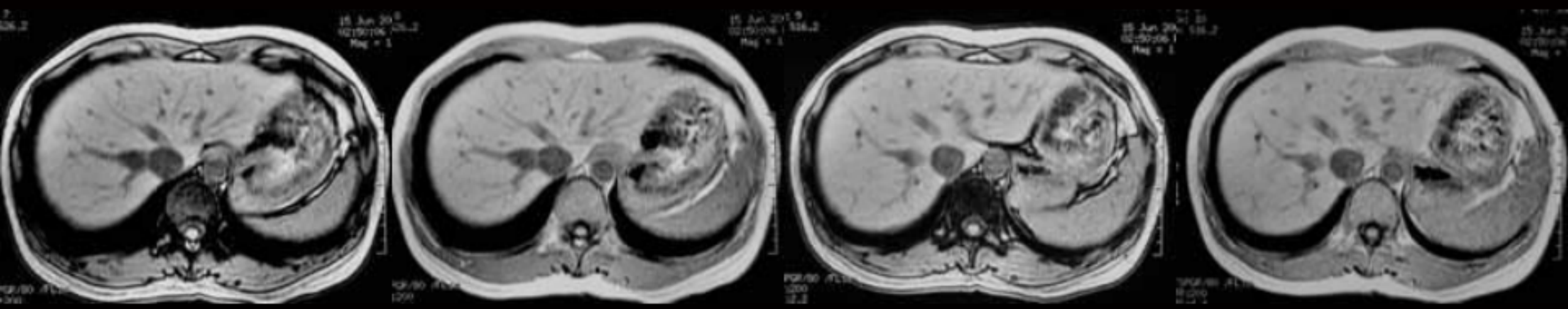

1.5 T 2002年, 层厚8mm,层间隔1mm, CSI：21sec

肝囊实性肿块？多发？

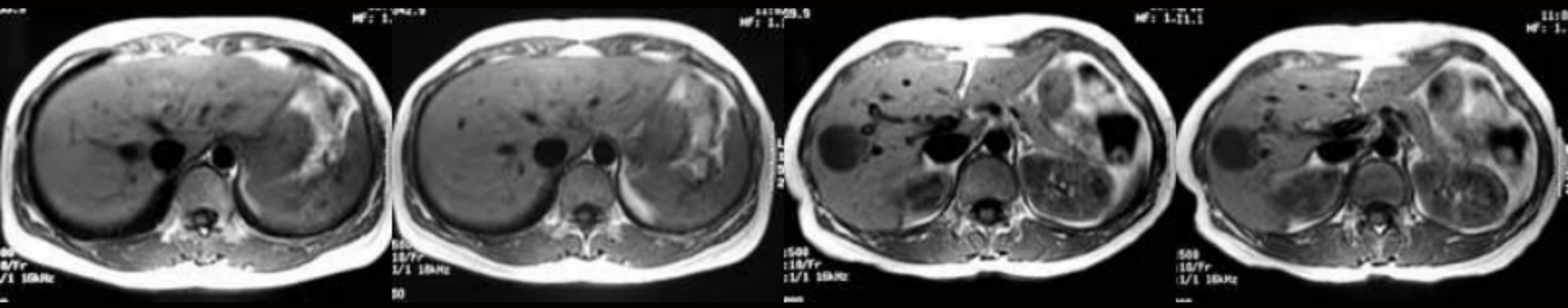

1.5 T 1996年, 层厚8mm,层间隔3mm, 4min, SE T1WI

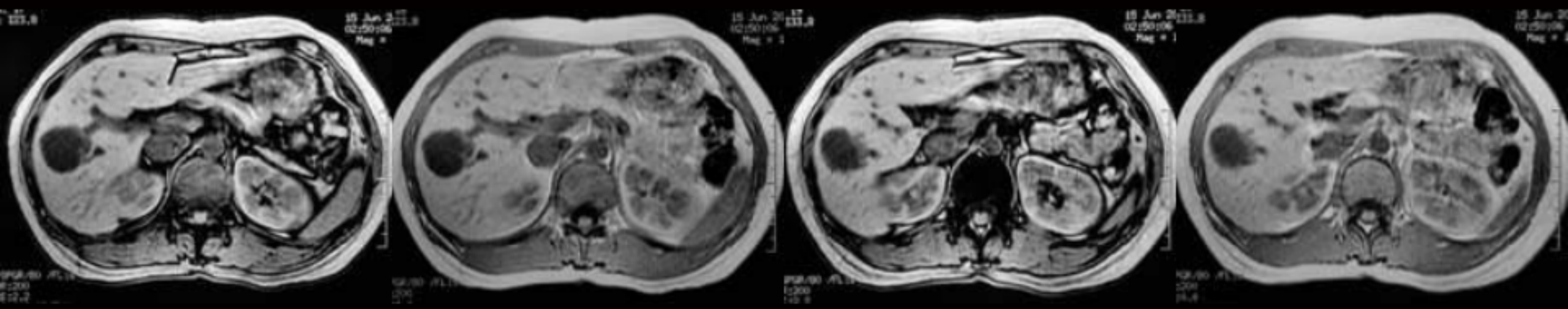

1.5 T 2002年, 层厚8mm,层间隔1mm, CSI：21sec

肝囊实性肿块？多发？

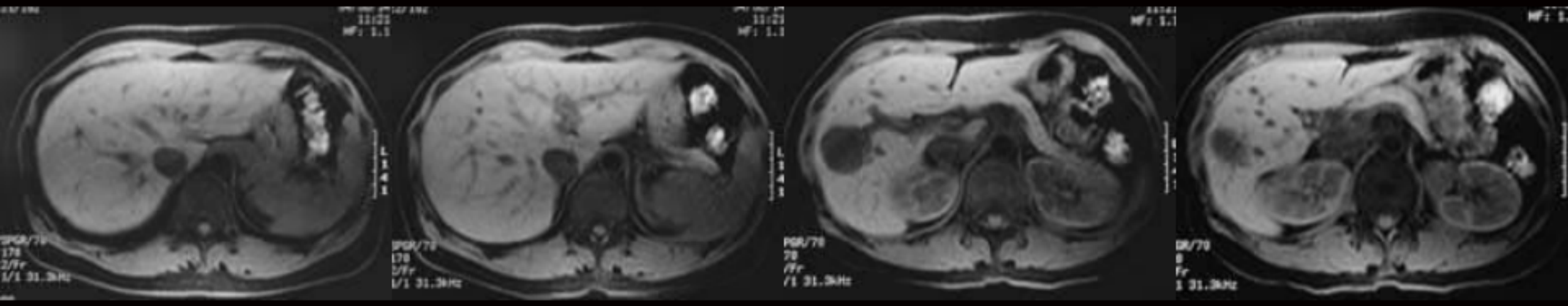

1.5 T 1996年,层厚8mm, 2D 动态增强扫描, FSPGR + FS

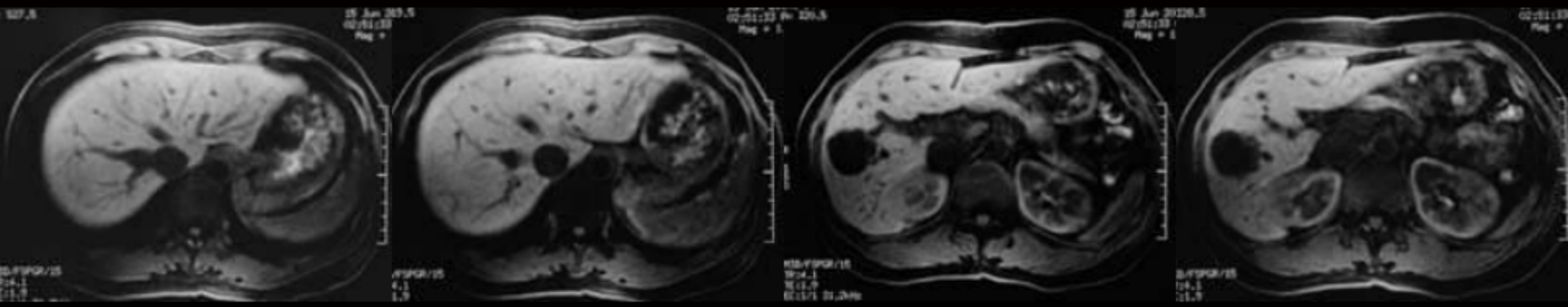

1.5 T 2002年, 层厚8mm, 3D 动态增强扫描, FSPGR + FS

肝囊实性肿块？多发？

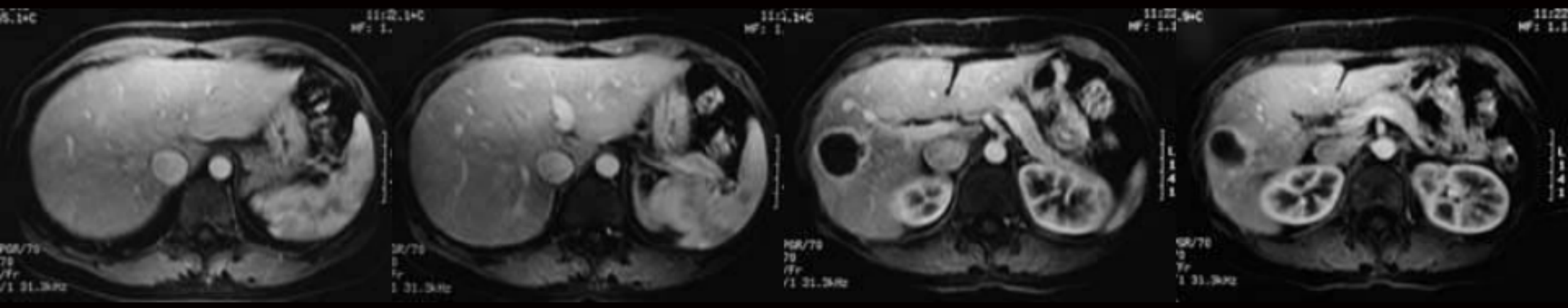

1.5 T 1996年,层厚8mm, 2D 动态增强扫描, 动脉期

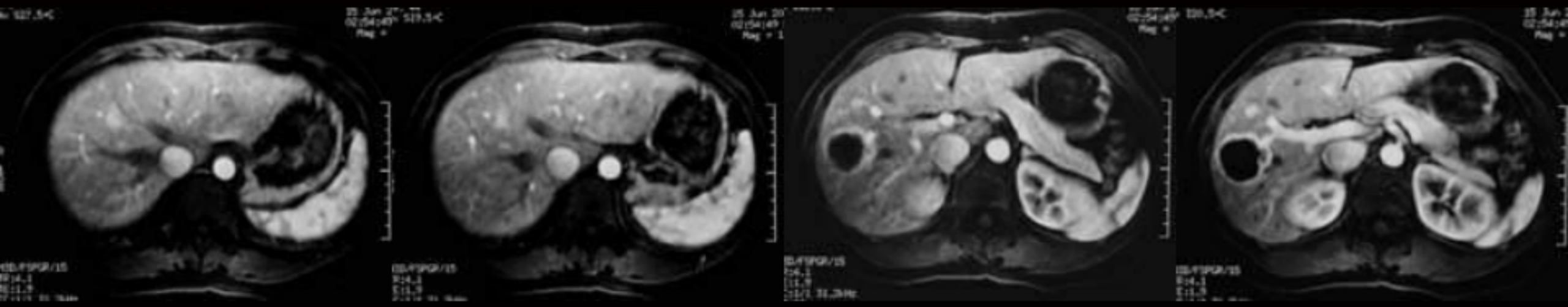

1.5 T 2002年, 层厚8mm, 3D 动态增强扫描, 动脉期

肝囊实性肿块？多发？

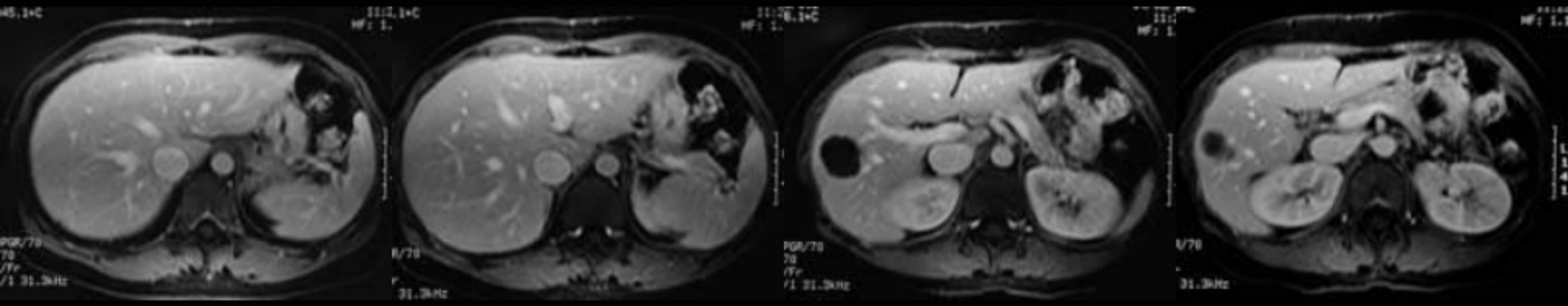

1.5 T 1996年,层厚8mm, 2D 动态增强扫描, 门静脉期

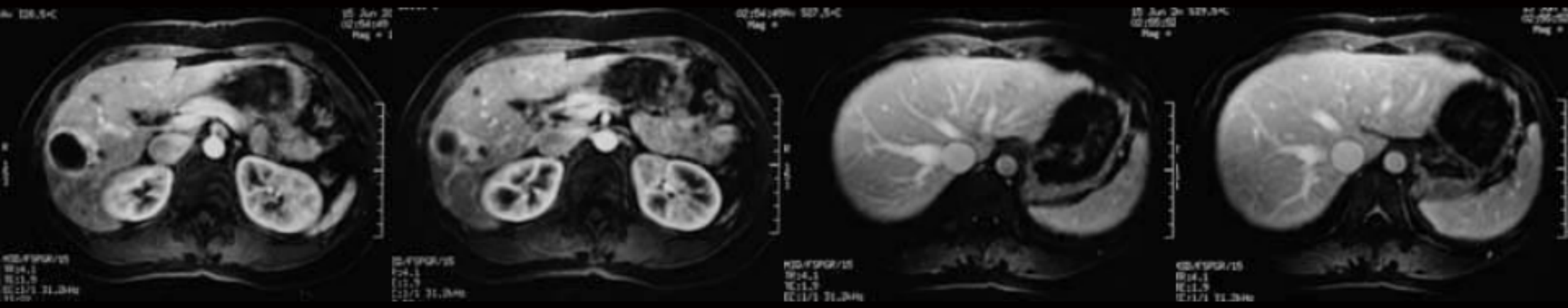

1.5 T 2002年, 层厚8mm, 3D 动态增强扫描, 动脉期和门静脉期

肝囊实性肿块？多发？

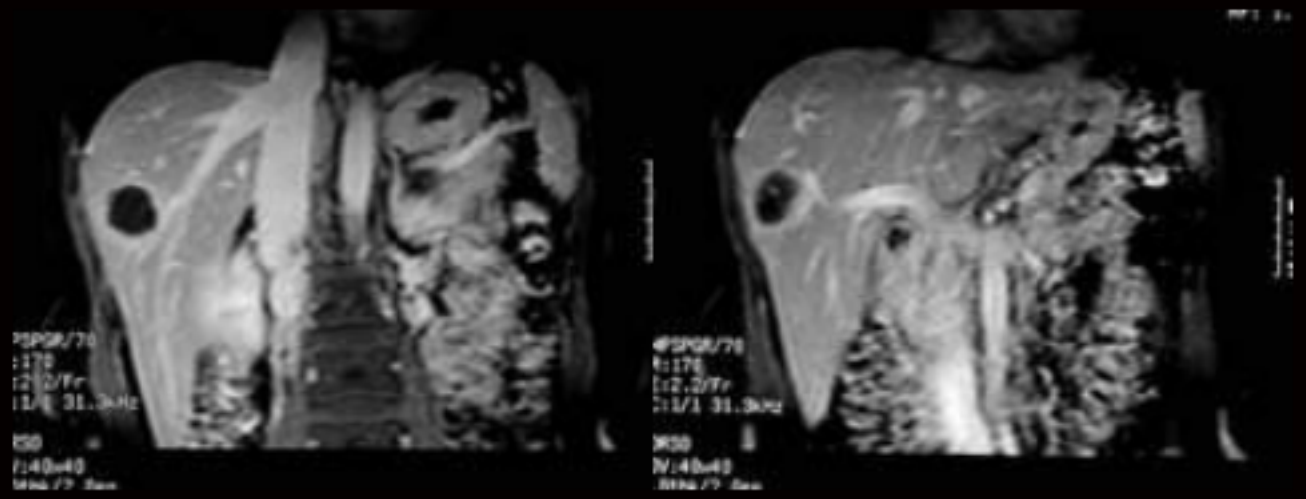

1.5 T 1996年,层厚8mm, 2D 动态增强扫描, 门静脉期

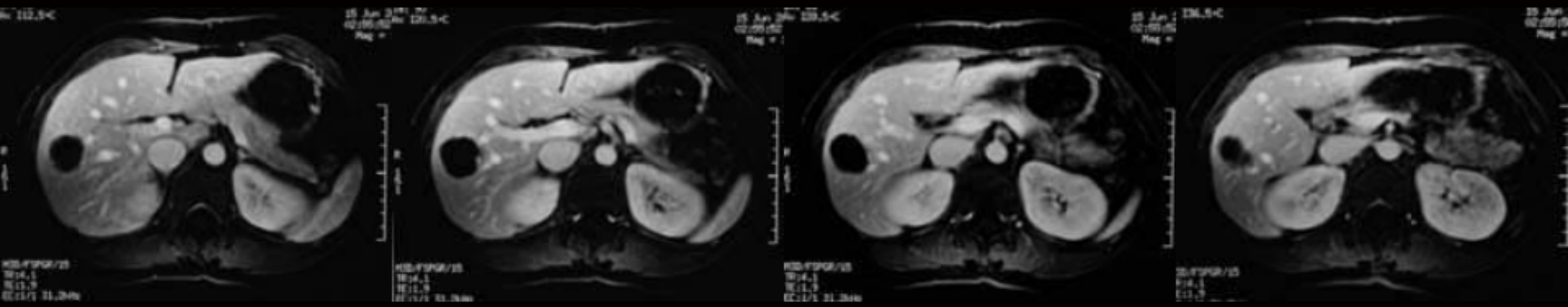

1.5 T 2002年, 层厚8mm, 3D 动态增强扫描, 门静脉期

肝囊实性肿块？多发？

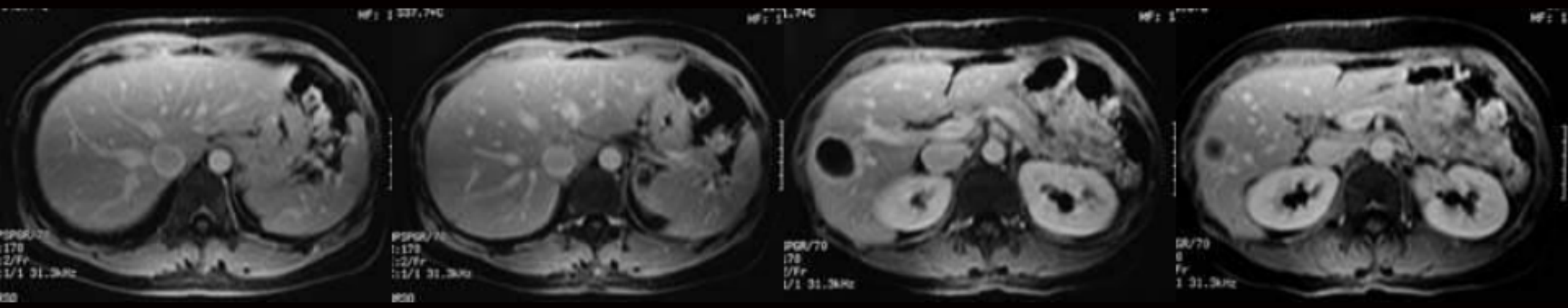

1.5 T 1996年,层厚8mm, 2D 动态增强扫描, 延迟期

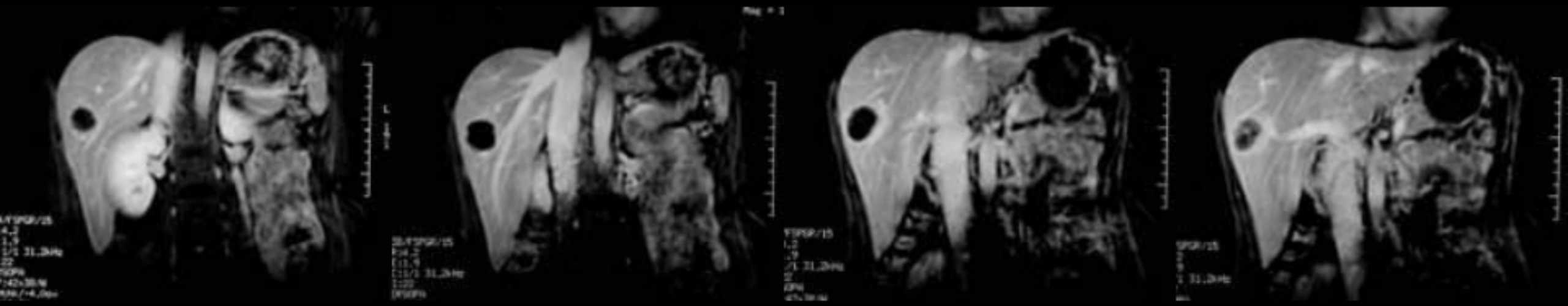

1.5 T 2002年, 层厚8mm, 3D 动态增强扫描, 门静脉期

肝囊实性肿块？多发？









1.5 T 2002年, 层厚8mm, 3D 动态增强扫描,延迟期

活检前影像诊断

- 肝脏多发多血供病灶（部分囊变坏死），考虑为恶性肿瘤，以转移瘤的可能性最大
- 病理诊断：类癌肝脏转移

3D 多时相动态增强扫描

能更好地显示病灶、有利于病变的定性诊断

肝硬化再生结节的基础上
出现单发或多灶肝细胞癌

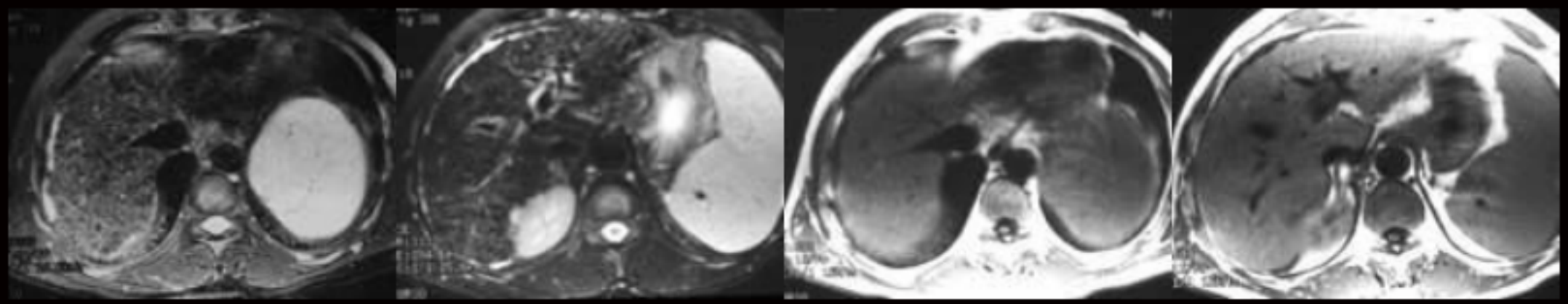

T2WI　　T1WI

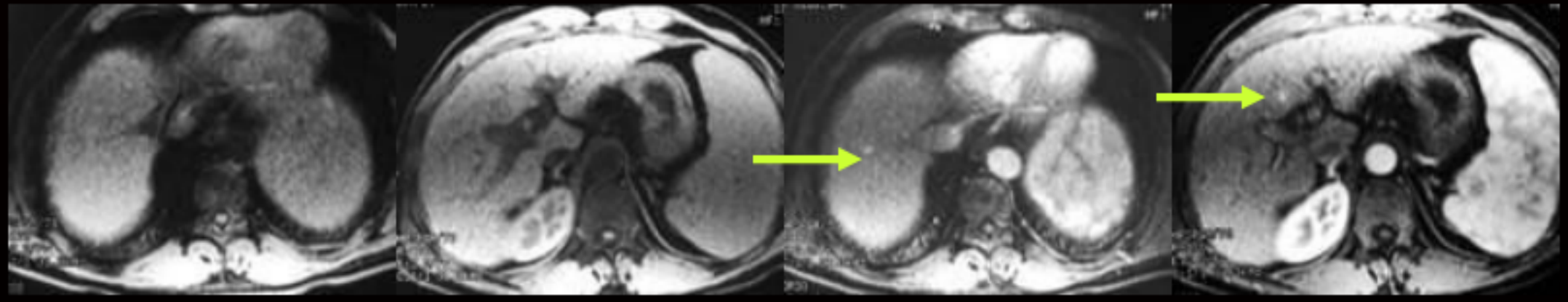

T1WI* + FS　　Arterial Phase

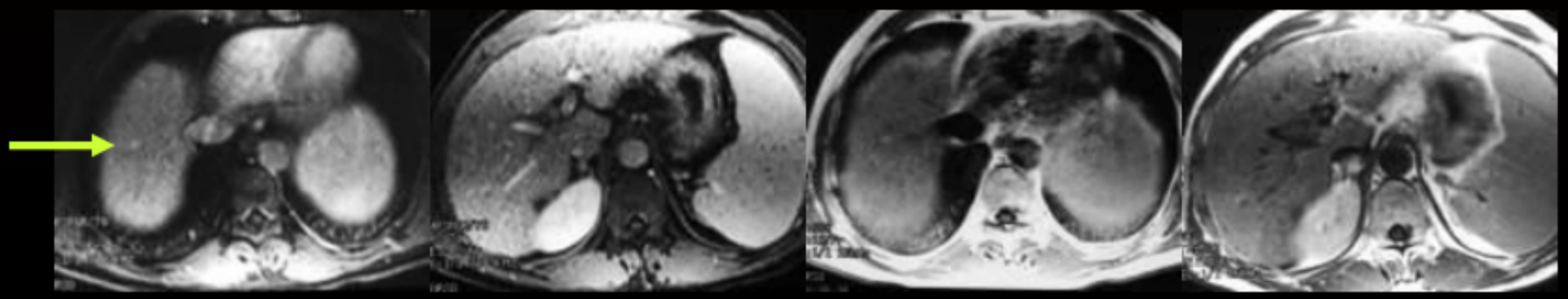

Portal Phase　　Delayed Phase

肝硬化再生结节的基础上出现单发或多灶肝细胞癌（3月后）

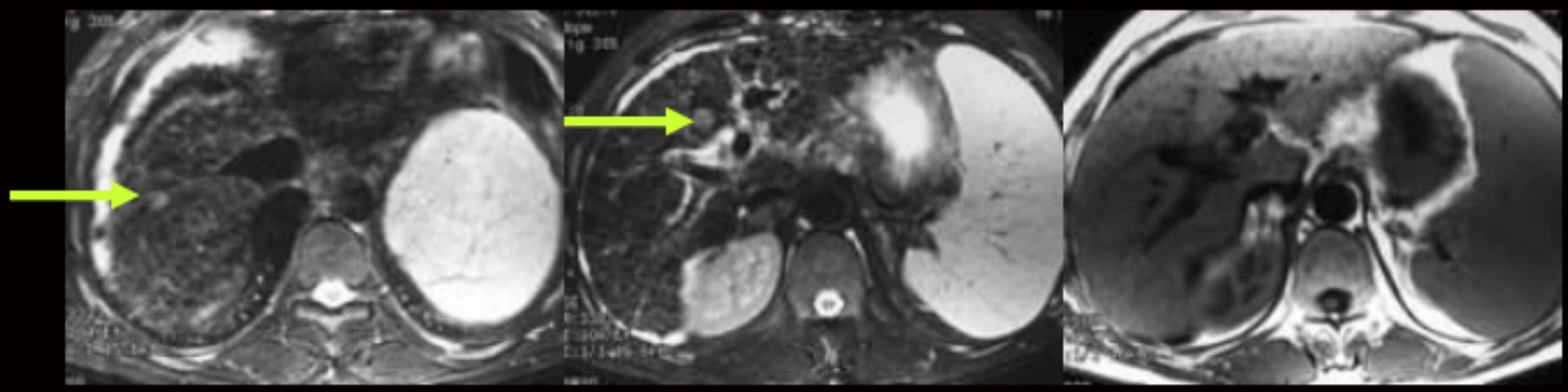

T2WI　　T2WI　　T1WI

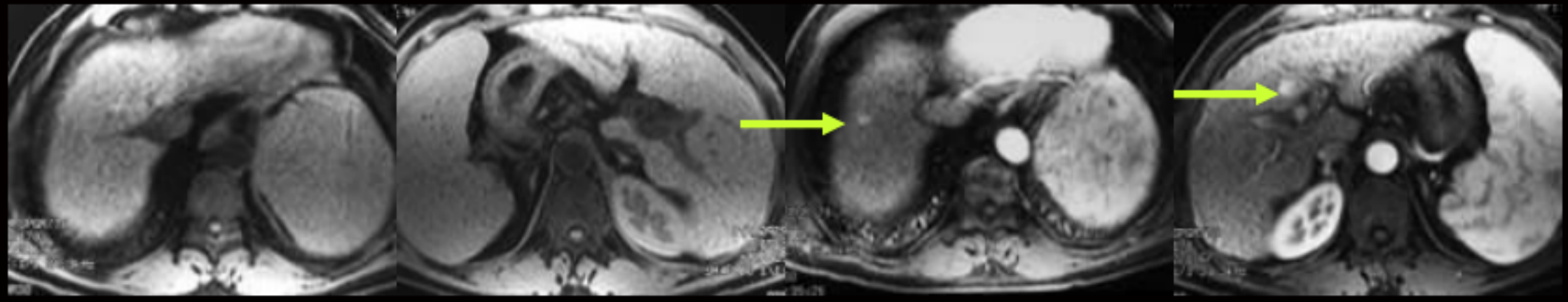

T1WI* + FS　　Arterial Phase

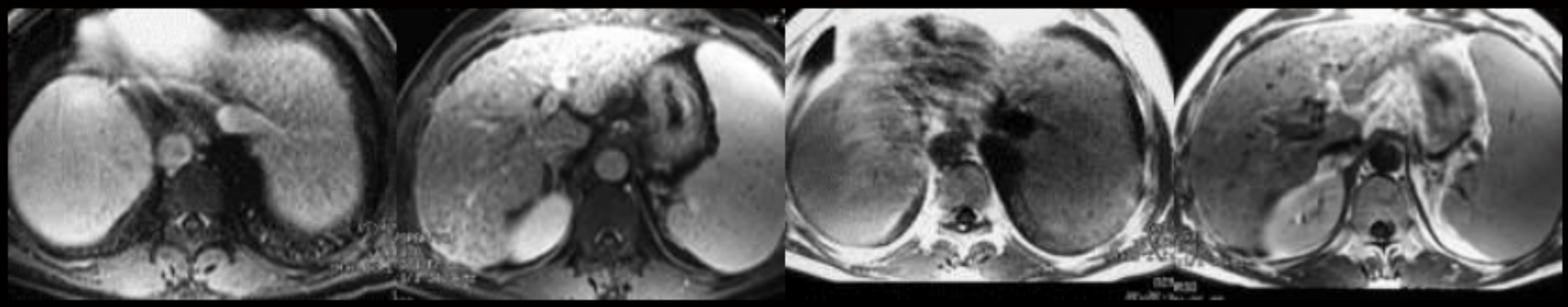

Portal Phase　　Delayed Phase

肝硬化、肝细胞癌？

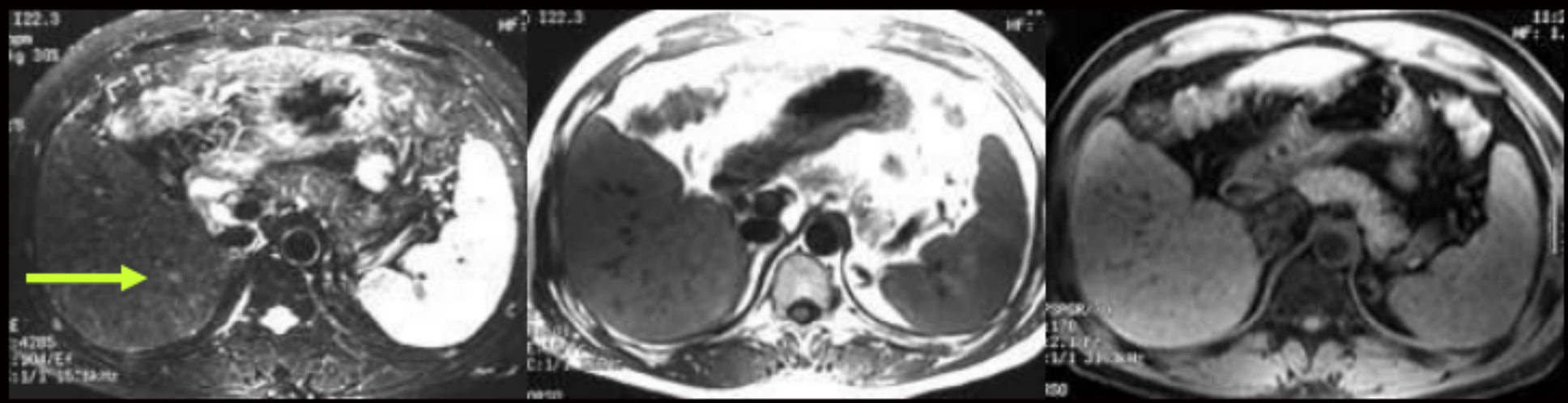

T2WI　　T1WI　　T1WI* + FS

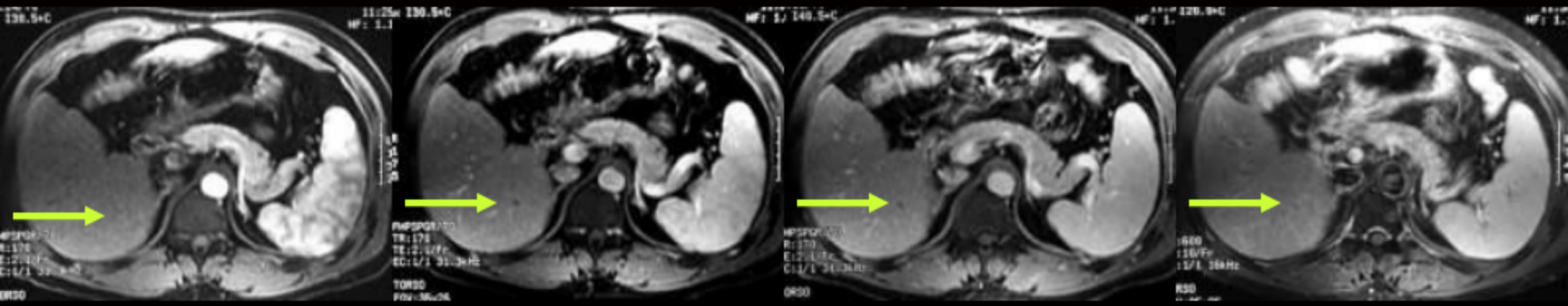

动脉期　　门静脉期　　延迟期

肝硬化、肝细胞癌？（3月后）

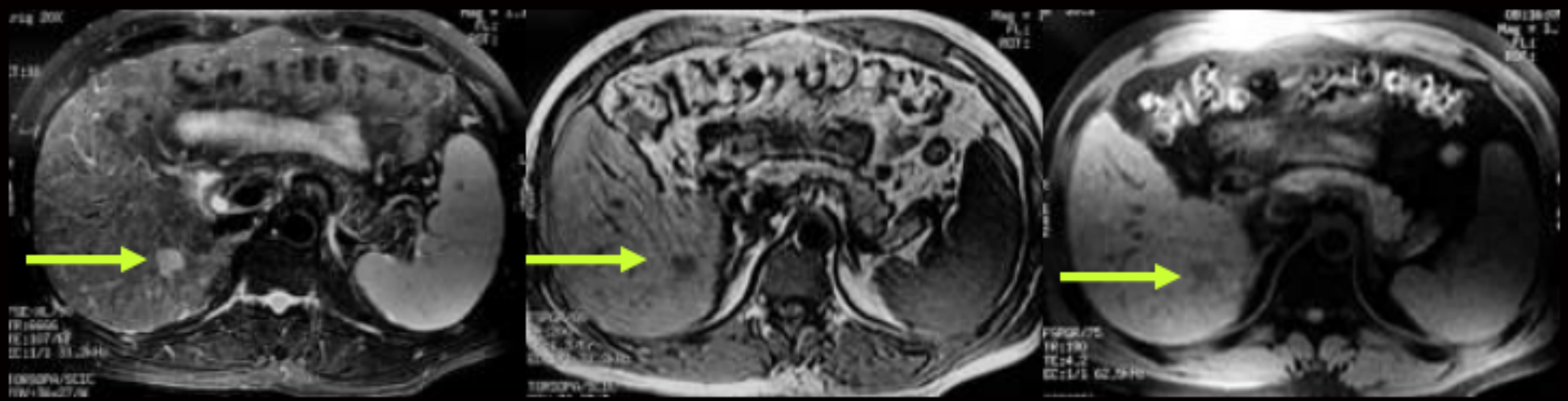

T2WI　　T1WI*　　T1WI* + FS

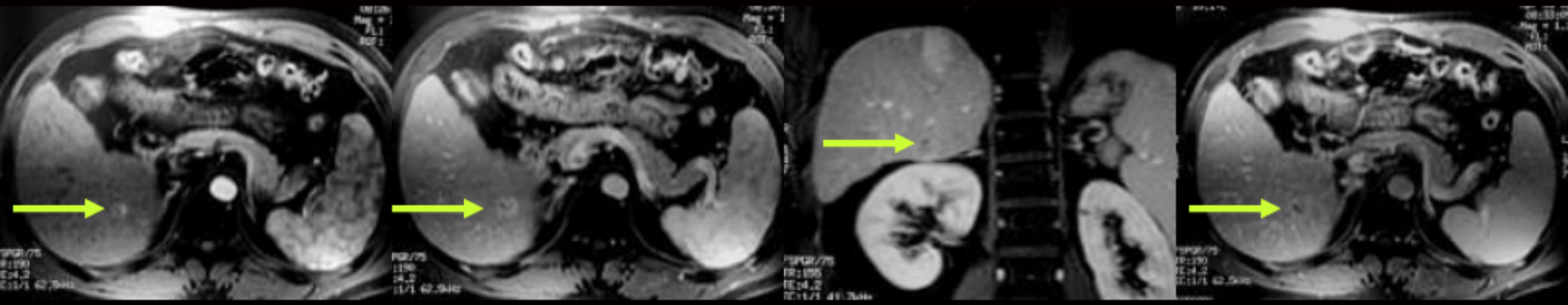

动脉期　　门静脉期　　延迟期

Small HCC：多灶

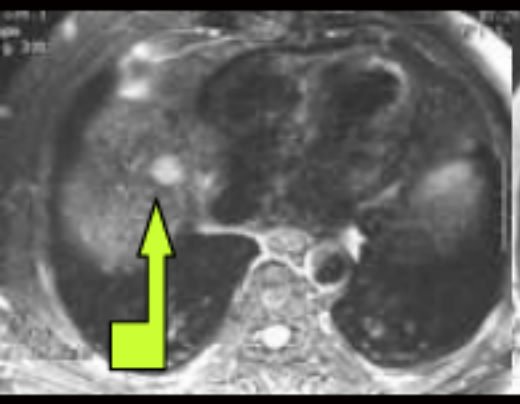

T2WI



T1WI

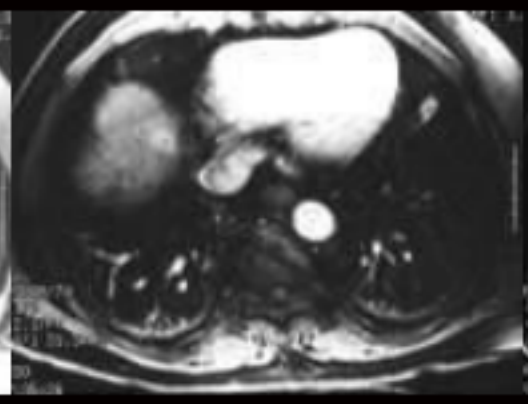

Arterial Phase

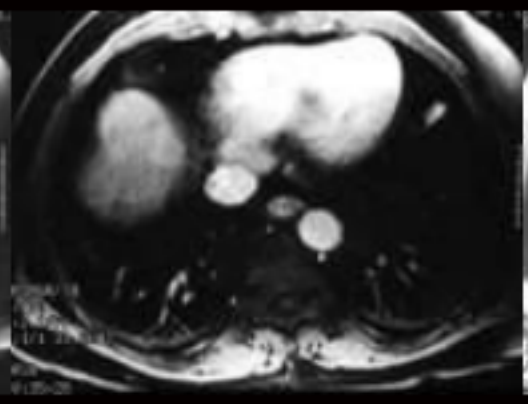

Portal Phase



Delayed Phase

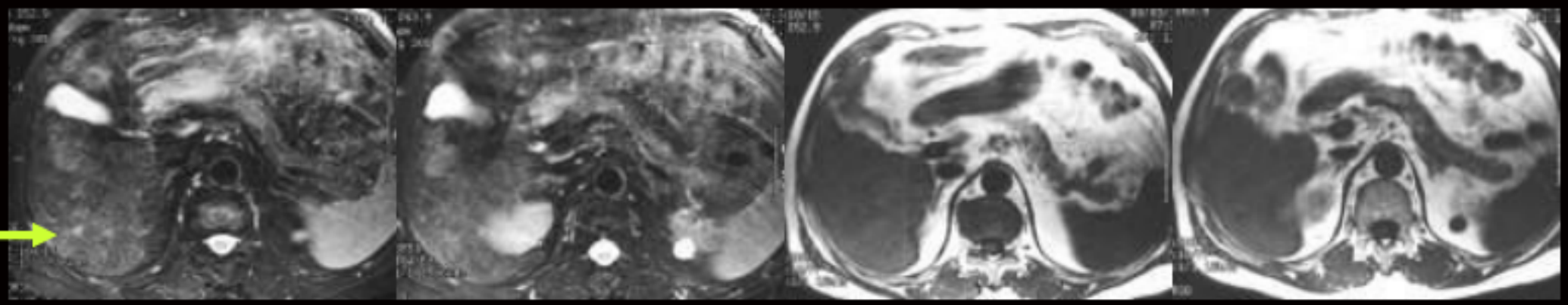

T2WI　　T1WI

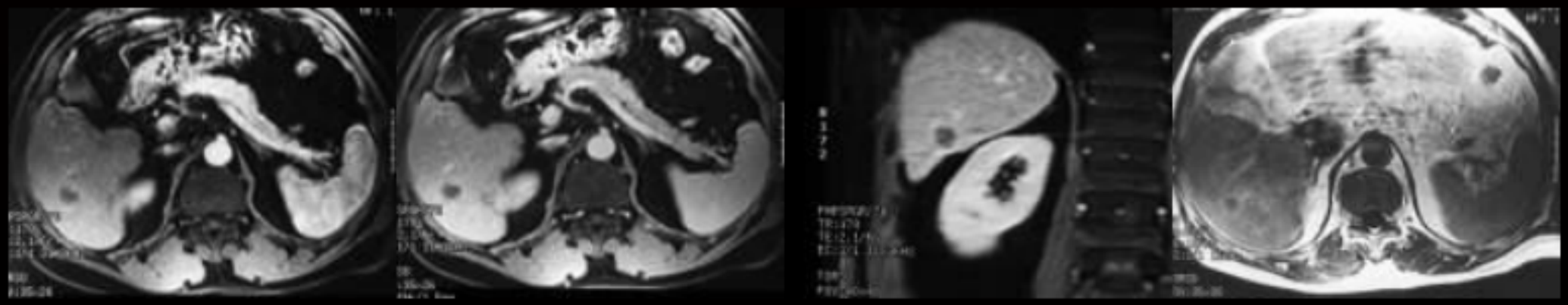

Arterial Phase　　Portal Phase　　Delayed Phase

Small HCC： Hypovascular

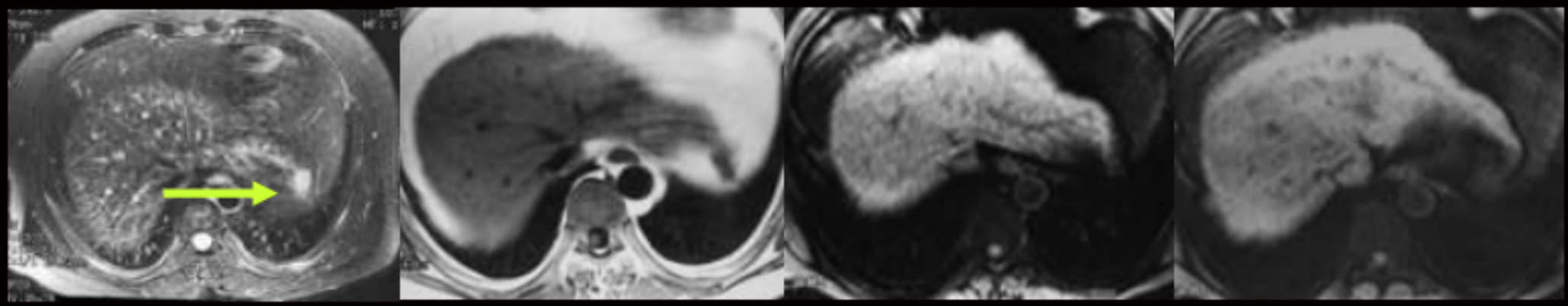

T2WI　　T1WI　　T1WI * + FS

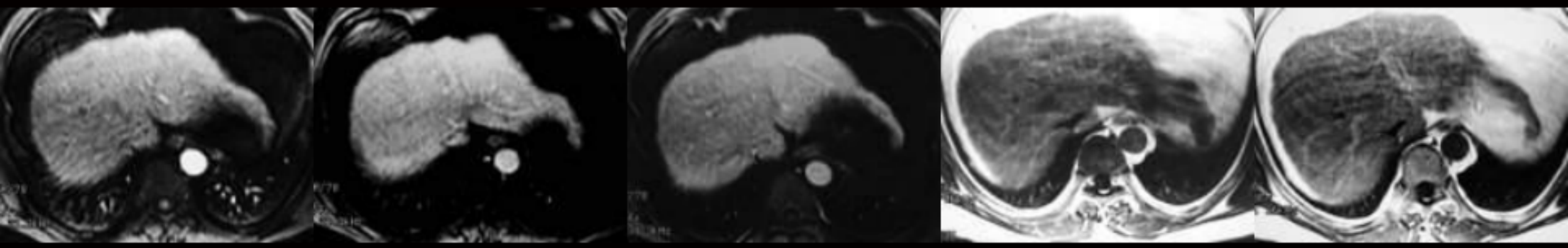

Arterial Phase　　Portal Phase　　Delayed Phase

病例简介

- 66 岁女性，上腹不适一月余
- CA 199 升高，超声查体发现胰腺病变

胰腺癌？

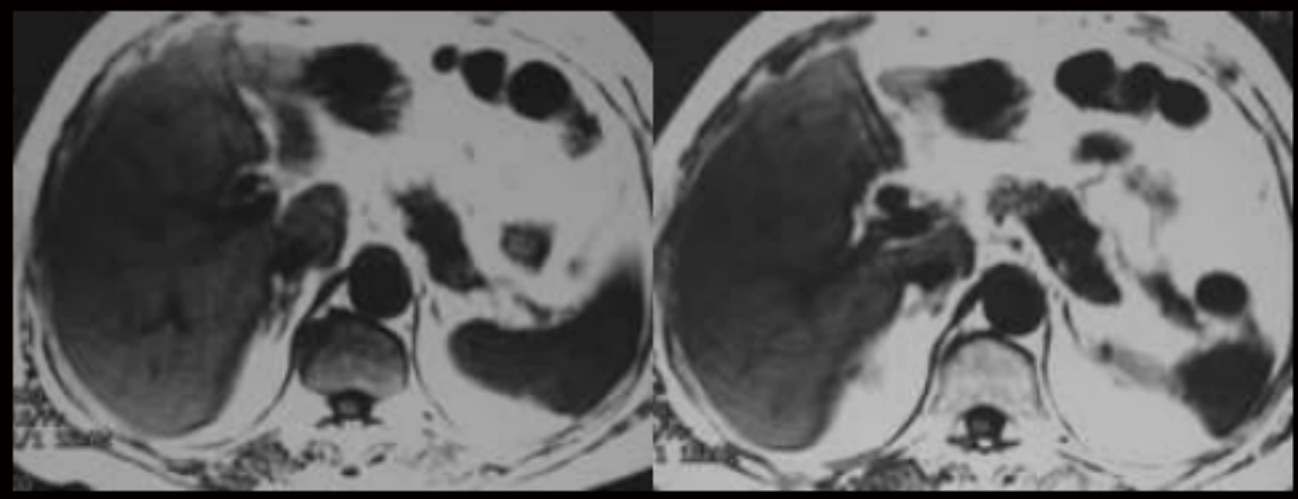

T1WI

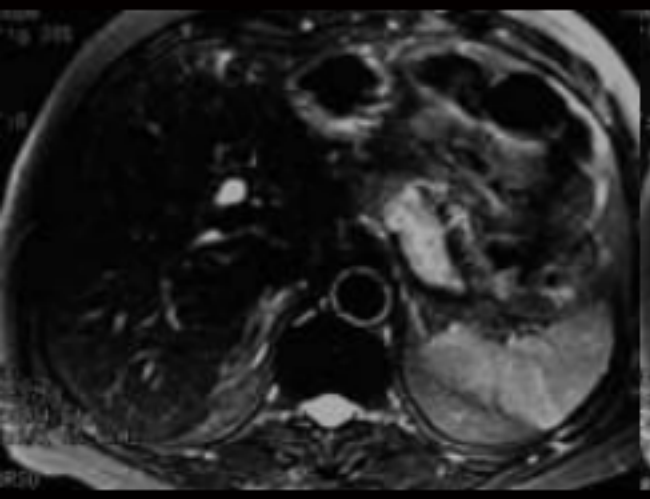

T2WI

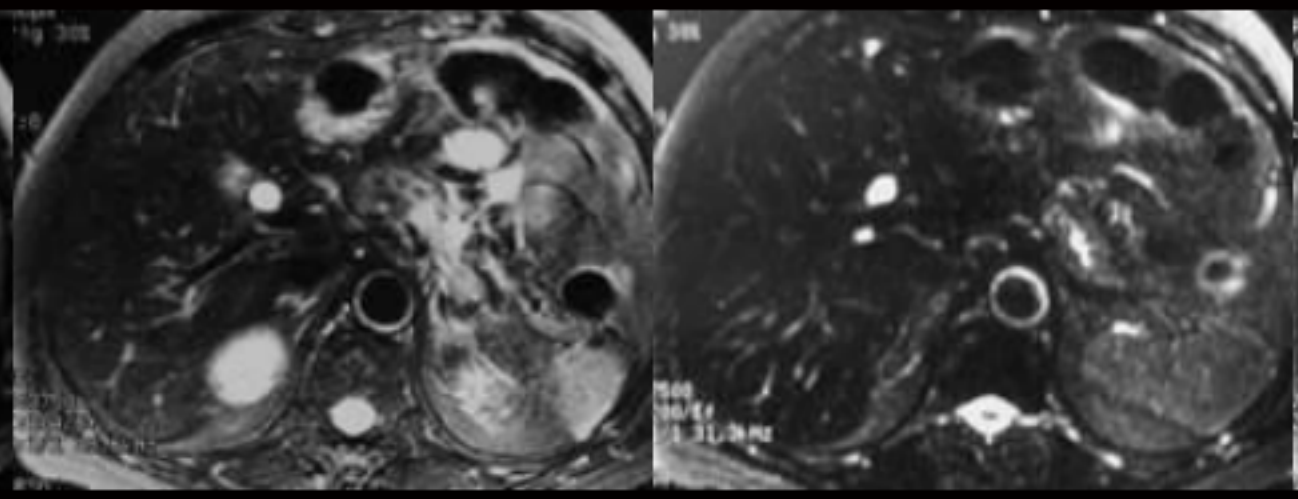

MRCP

胰腺癌？

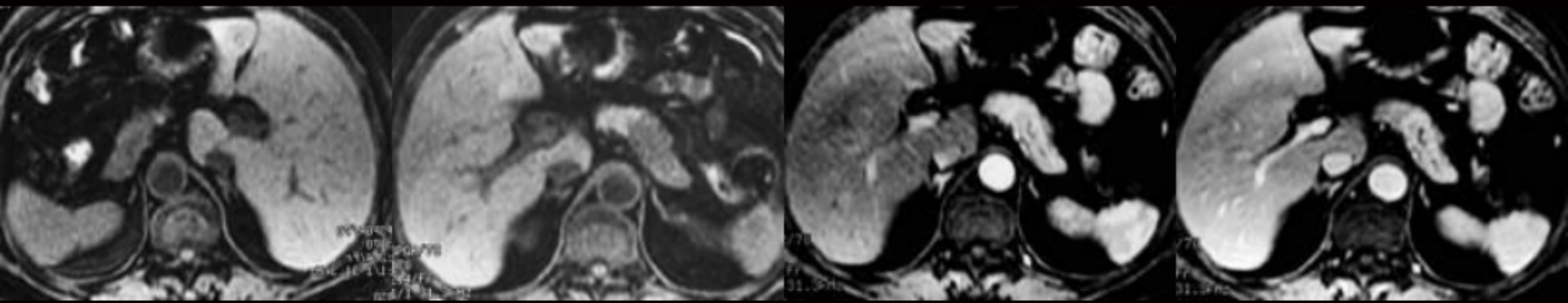

T1WI * + FS

动脉期

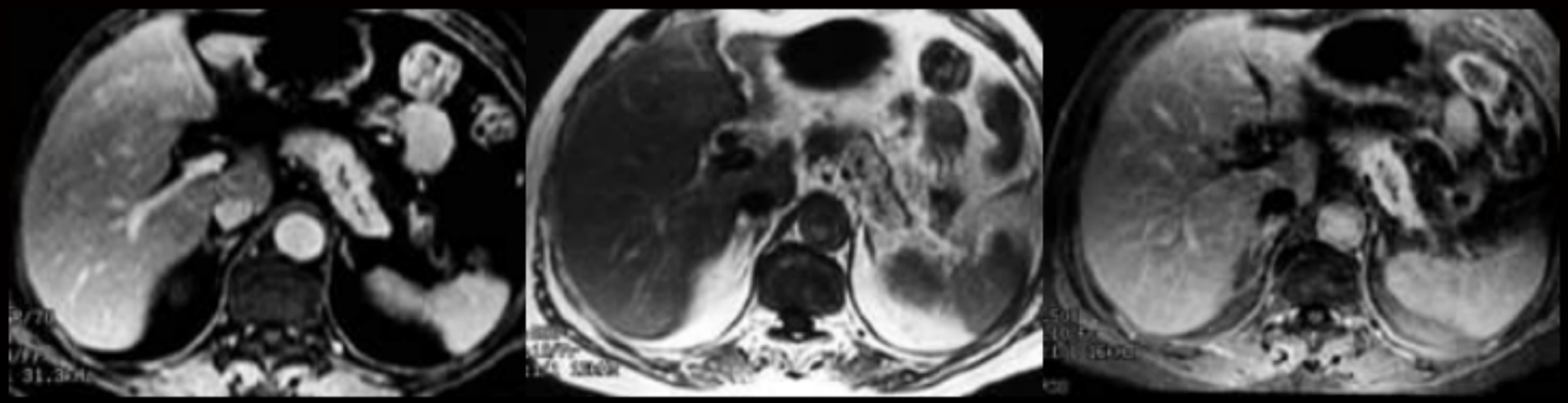

门脉期

延迟期

诊　断

- 影像诊断：胰腺体尾部异常改变，考虑以肿瘤，胰腺癌的可能性大
- 病理：胰腺中分化导管腺癌

病例简介

- 男，67 岁，无痛血尿一年余
- IVP 右肾输尿管不显影
- 逆行输尿管造影中下段梗阻

輸尿管腫瘤？

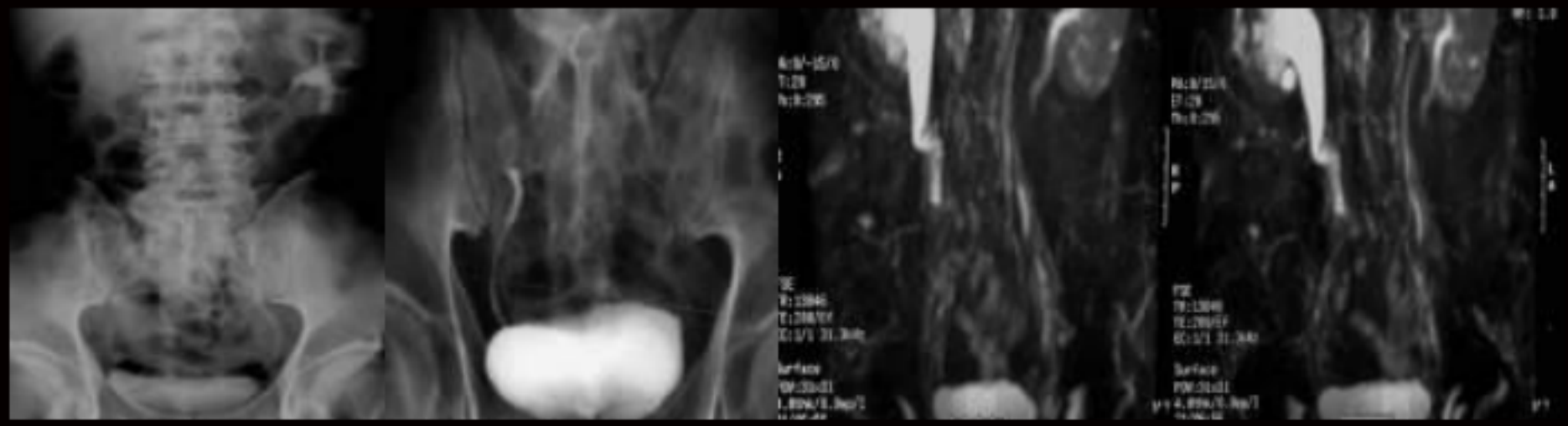

IVP　　逆行IVP　　重建MRU

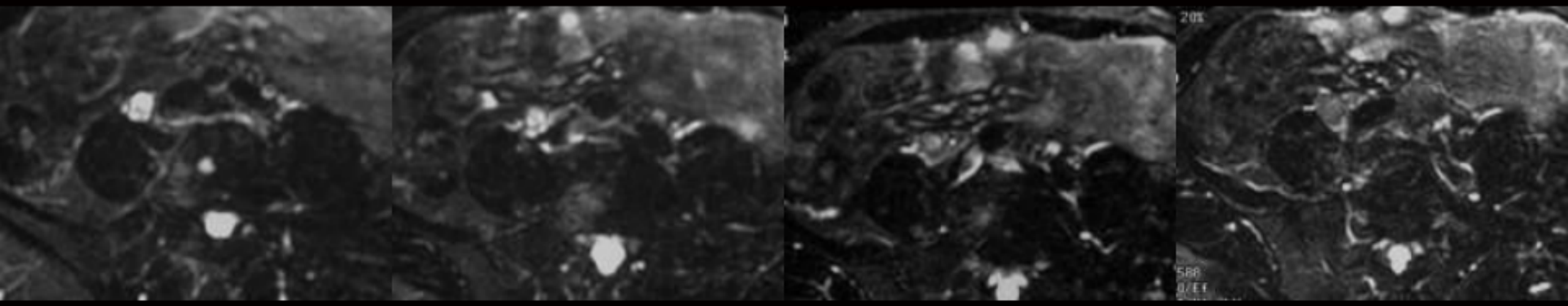

原始MRU

输尿管肿瘤？

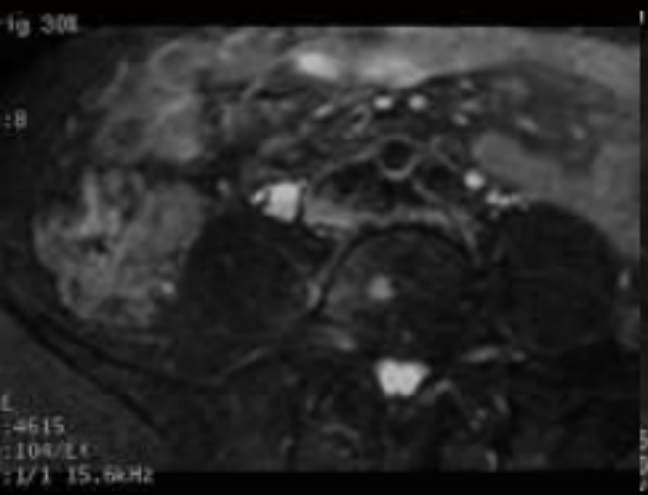

T2WI

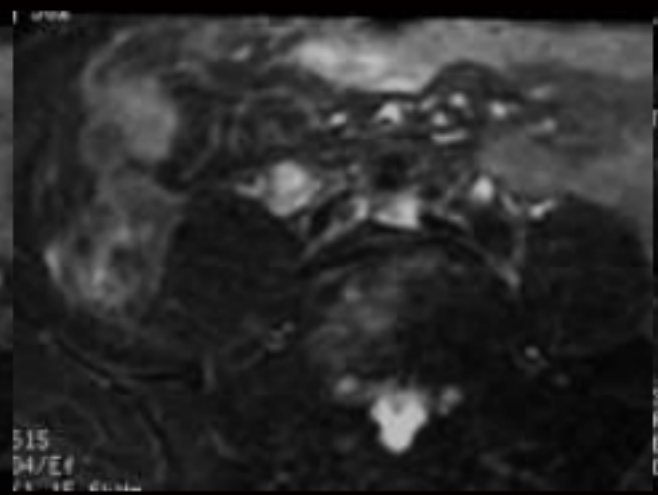

T1WI

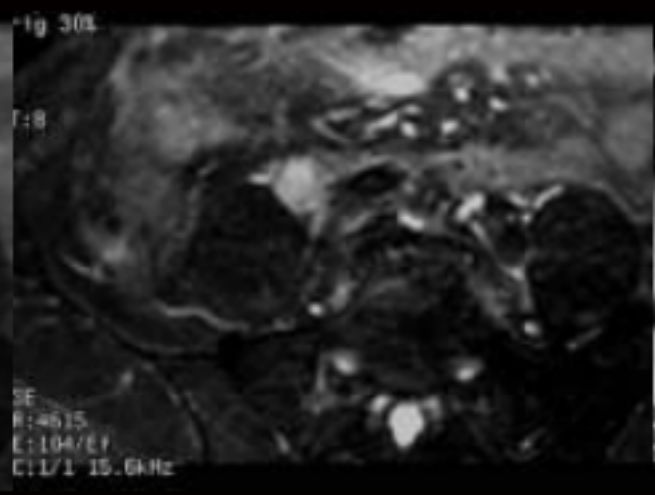

T1WI* + FS

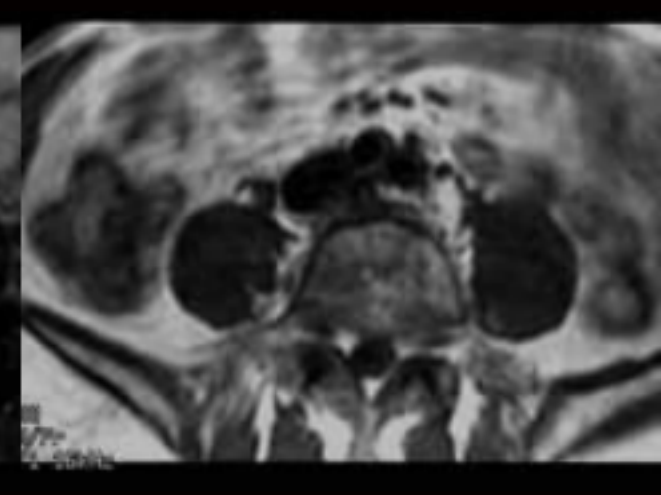

输尿管肿瘤？

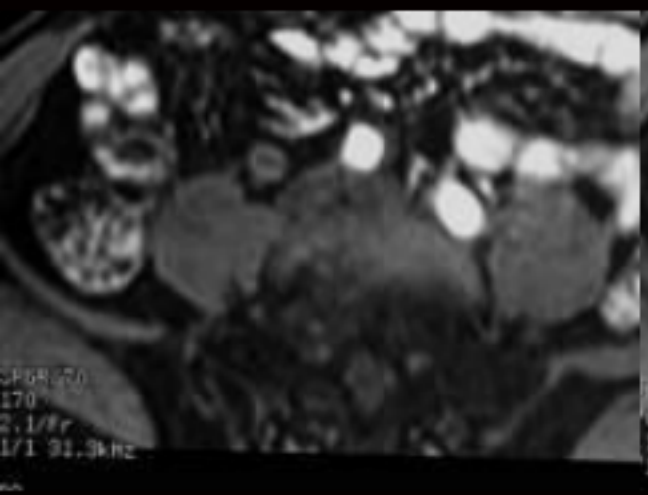

皮质期

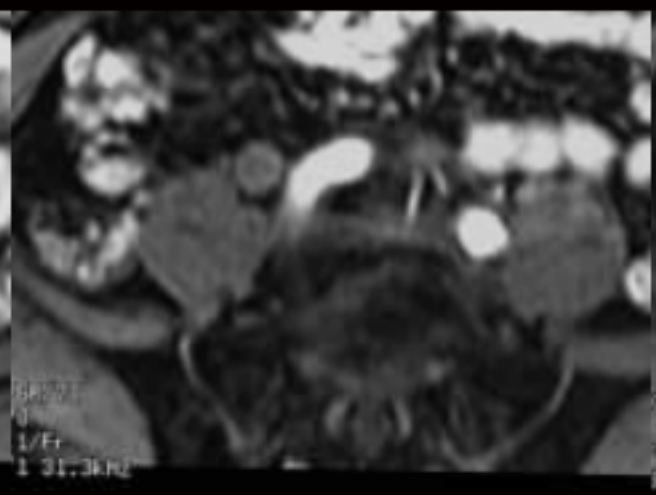

髓质期

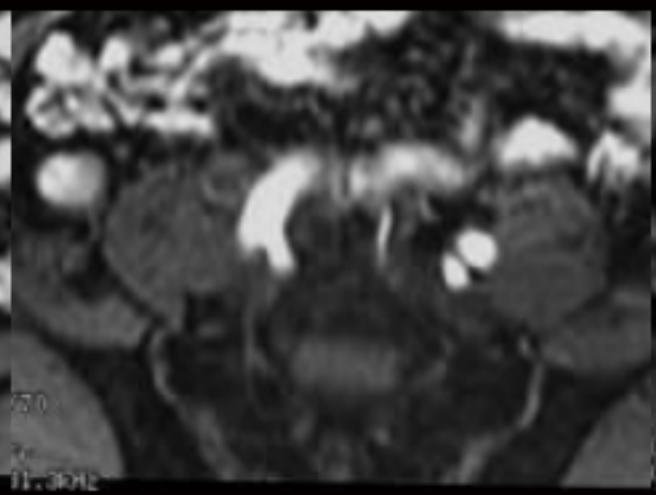

髓质期



肾盂期

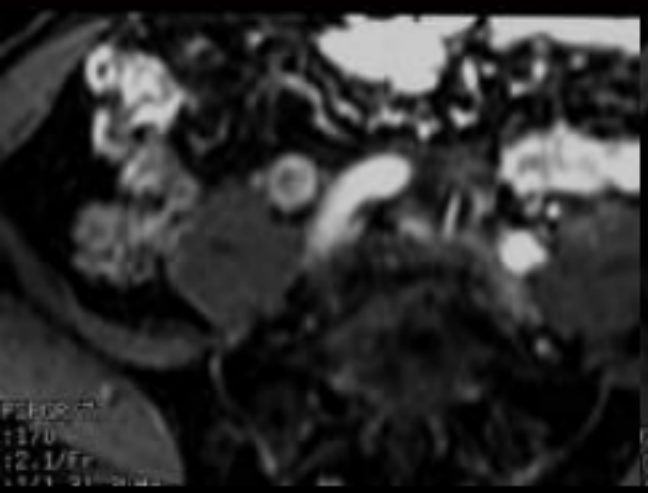

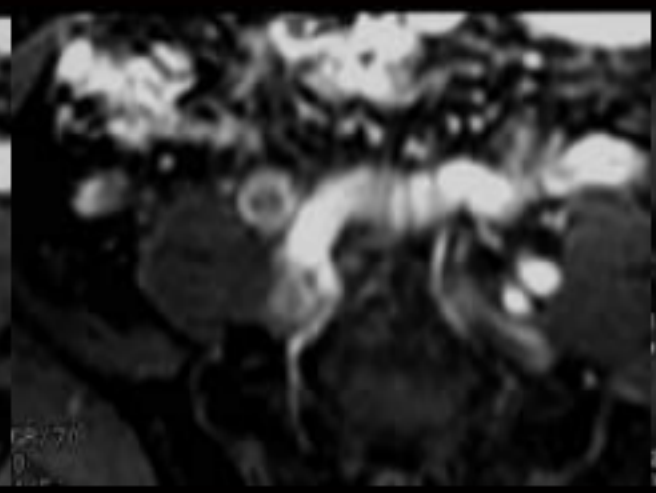



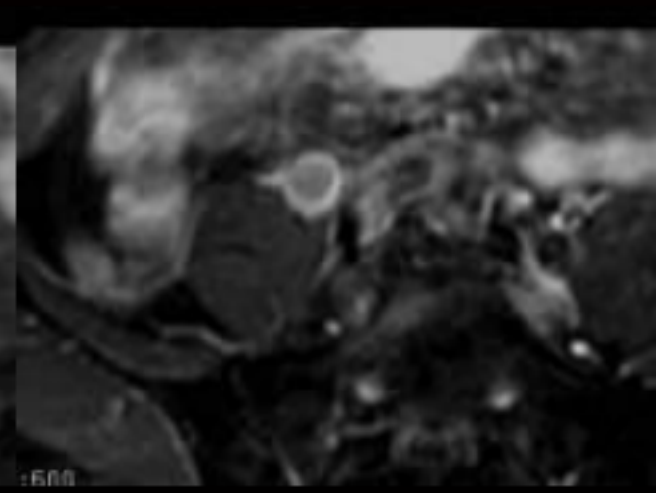

诊　　断

- 影像诊断：右输尿管中下段梗阻，考虑移行细胞癌所致
- 病理诊断：移行细胞癌

结　　论

- FSE 加呼吸门控和脂肪抑制

是腹部首选T2WI 扫描序列



结　　论

- T1WI 首选屏气 CSI 或者其他梯度回波序列
- 根据临床需要选用 SE 序列



结　　论

- 平扫 结合 多时相动态增强（首选3D，也可用2D）扫描有利腹部脏器病灶检出和定性诊断



MRI 肝脏扫描方法

- 以横轴位为主，辅以冠状或/和矢状位
- 呼吸触发、脂肪抑制 FSE T2WI
- 常规用化学位移成像（CSI）
- 如无CSI，可用屏气T1WI*和脂肪抑制屏气T1WI*，根据需要选用SE T1WI
- 多时相动态增强扫描（Gd-DTPA）
- 据需要选用肝特异性造影剂

MRI 胰腺扫描方法

- 以横轴位为主，辅以冠状或/和矢状位
- 呼吸触发、脂肪抑制 FSE T2WI
- 常规用化学位移成像（CSI）和脂肪抑制屏气梯度回波 T1WI*
- 根据需要选用 SE T1WI
- 常规用 MRCP
- 多时相动态增强扫描（Gd-DTPA）

MRI 肾脏扫描方法

- 以横轴位为主，辅以冠状或/和矢状位
- 呼吸触发、脂肪抑制 FSE T2WI
- 常规用化学位移成像（CSI）
- 如无CSI，可用屏气T1WI*和脂肪抑制屏气T1WI*，根据需要选用SE T1WI
- 常规冠状位 MRU
- 多时相动态增强扫描（Gd-DTPA）

MRI 肾上腺扫描方法

- 常规横轴位和冠状位呼吸触发 FSE T2WI（不加脂肪抑制），冠位可用屏气T2WI
- 常规用化学位移成像（CSI）
- 如无 CSI，可用屏气T1WI*，根据需要选用 SE T1WI
- 有肿块常规呼吸触发脂肪抑制FSE T2WI
- 根据需要选用多时相动态增强扫描

谢　谢　！