"十二五"普通高等教育本科国家级规划教材

国家卫生和计划生育委员会"十二五"规划教材

全国高等医药教材建设研究会"十二五"规划教材

全国高等学校教材

供8年制及7年制（"5+3"一体化）临床医学等专业用

眼科学

Ophthalmology

第3版

主　编　葛　坚　王宁利

副主编　黎晓新　姚　克　孙兴怀

人民卫生出版社
PEOPLE'S MEDICAL PUBLISHING HOUSE

网络增值服务
ONLINE SERVICES

眼科学

Ophthalmology

第3版

1. 细胞生物学（第3版） Cell Biology
2. 系统解剖学（第3版） Systematic Anatomy
3. 局部解剖学（第3版） Topographic Anatomy
4. 组织学与胚胎学（第3版） Histology and Embryology
5. 生物化学与分子生物学（
6. 生理学（第3版） Physiolo
7. 医学微生物学（第3版）
8. 人体寄生虫学（第3版） Human Parasitology
9. 医学遗传学（第3版） Medical Genetics
10. 医学免疫学（第3版） Medical Immunology
11. 病理学（第3版） Pathology
12. 病理生理学（第3版） Pathophysiology
13. 药理学（第3版） Pharmacology
14. 临床诊断学（第3版） Clinical Diagnostics
15. 实验诊断学（第3版） Laboratory Diagnostics
16. 医学影像学（第3版） Medical Imaging
17. 内科学（第3版） Medicine
18. 外科学（第3版） Surgery
19. 妇产科学（第3版） Obstetrics and Gynecology
20. 儿科学（第3版） Pediatrics
21. 感染病学（第3版） Infectious Diseases
22. 神经病学（第3版） Neurology
23. 精神病学（第3版） Psychiatry
24. 眼科学（第3版） Ophthalmology
25. 耳鼻咽喉头颈外科学（第3版） Otorhinolaryngology-Head and Neck Surgery
26. 核医学（第3版） Nuclear Medicine
27. 预防医学（第3版） Preventive Medicine
28. 医学心理学（第3版） Medical Psychology
29. 医学统计学（第3版） Medical Statistics
30. 循证医学（第3版） Evidence-based Medicine
31. 医学文献信息检索（第3版） Medical Literature Information Retrieval
32. 临床流行病学（第2版） Clinical Epidemiology
33. 肿瘤学（第2版） Oncology
34. 生物信息学（第2版） Bioinformatics
35. 实验动物学（第2版） Laboratory Animal Science
36. 医学科学研究导论（第2版） Introduction to Medical Research
37. 医学伦理学（第2版） Medical Ethics
38. 皮肤性病学 Dermatology and Venereology

策划编辑／崔曼曼
责任编辑／崔曼曼　鲁志强
封面设计／李　蹊
版式设计／单　斯

本书附赠网络增值服务，激活方法：
1. 注册并登录人卫医学网教育频道（edu.ipmph.com）
2. 点击进入“网络增值服务”，搜索找到本书
3. 点击“激活”并输入“激活码”

ISBN 978-7-117-20749-2
9 787117 207492 >
定　价：128.00元

“十二五”普通高等教育本科国家级规划教材

国家卫生和计划生育委员会“十二五”规划教材
全国高等医药教材建设研究会“十二五”规划教材
全国高等学校教材

供8年制及7年制（“5+3”一体化）临床医学等专业用

眼　科　学

Ophthalmology

第3版

主　　编　葛　坚　王宁利

副 主 编　黎晓新　姚　克　孙兴怀

编　　者　（以姓氏笔画为序）

王宁利（首都医科大学同仁医院）
王雨生（第四军医大学西京医院）
许　讯（上海交通大学附属第一人民医院）
孙兴怀（复旦大学眼耳鼻喉科医院）
阴正勤（第三军医大学西南医院）
苏冠方（吉林大学第二医院）
李文生（厦门大学厦门眼科中心）
陈家祺（中山大学中山眼科中心）
范先群（上海交通大学附属第九人民医院）
赵桂秋（青岛大学医学院附属医院）
赵家良（中国医学科学院北京协和医院）
赵堪兴（天津医科大学天津市眼科医院）
姚　克（浙江大学附属第二医院）
夏晓波（中南大学第一医院）
崔　浩（哈尔滨医科大学第一医院）
彭晓燕（首都医科大学同仁医院）
葛　坚（中山大学中山眼科中心）
蒋　沁（南京医科大学眼科医院）
黎晓新（北京大学人民医院）
魏世辉（解放军总医院）
瞿　佳（温州医科大学）

编写秘书

王雨生（第四军医大学西京医院）

人民卫生出版社

图书在版编目（CIP）数据

眼科学/葛坚，王宁利主编. —3版. —北京：人民卫生出版社，2015

ISBN 978-7-117-20749-2

Ⅰ. ①眼… Ⅱ. ①葛…②王… Ⅲ. ①眼科学-医学院校-教材 Ⅳ. ①R77

中国版本图书馆CIP数据核字（2015）第098845号

人卫社官网 www.pmph.com 出版物查询，在线购书
人卫医学网 www.ipmph.com 医学考试辅导，医学数据库服务，医学教育资源，大众健康资讯

版权所有，侵权必究！

眼 科 学

第3版

主　　编：葛　坚　王宁利
出版发行：人民卫生出版社（中继线 010-59780011）
地　　址：北京市朝阳区潘家园南里19号
邮　　编：100021
E-mail：pmph@pmph.com
购书热线：010-59787592　010-59787584　010-65264830
印　　刷：北京人卫印刷厂
经　　销：新华书店
开　　本：850×1168　1/16　　印张：44
字　　数：1211千字
版　　次：2005年8月第1版　　2015年7月第3版
　　2015年7月第3版第1次印刷（总第10次印刷）
标准书号：ISBN 978-7-117-20749-2/R·20750
定　　价：128.00元
打击盗版举报电话：010-59787491　E-mail：WQ@pmph.com
（凡属印装质量问题请与本社市场营销中心联系退换）

临床智库
WWW.CICALINE.COM

修订说明

为了贯彻教育部教高函[2004-9号]文，在教育部、原卫生部的领导和支持下，在吴阶平、裘法祖、吴孟超、陈灏珠、刘德培等院士和知名专家的亲切关怀下，全国高等医药教材建设研究会以原有七年制教材为基础，组织编写了八年制临床医学规划教材。从第一轮的出版到第三轮的付梓，该套教材已经走过了十余个春秋。

在前两轮的编写过程中，数千名专家的笔耕不辍，使得这套教材成为了国内医药教材建设的一面旗帜，并得到了行业主管部门的认可（参与申报的教材全部被评选为“十二五”国家级规划教材），读者和社会的推崇（被视为实践的权威指南、司法的有效依据）。为了进一步适应我国卫生计生体制改革和医学教育改革全方位深入推进，以及医学科学不断发展的需要，全国高等医药教材建设研究会在深入调研、广泛论证的基础上，于2014年全面启动了第三轮的修订改版工作。

本次修订始终不渝地坚持了“精品战略，质量第一”的编写宗旨。以继承与发展为指导思想：对于主干教材，从精英教育的特点、医学模式的转变、信息社会的发展、国内外教材的对比等角度出发，在注重“三基”、“五性”的基础上，在内容、形式、装帧设计等方面力求“更新、更深、更精”，即在前一版的基础上进一步“优化”。同时，围绕主干教材加强了“立体化”建设，即在主干教材的基础上，配套编写了“学习指导及习题集”、“实验指导/实习指导”，以及数字化、富媒体的在线增值服务（如多媒体课件、在线课程）。另外，经专家提议，教材编写委员会讨论通过，本次修订新增了《皮肤性病学》。

本次修订一如既往地得到了广大医药院校的大力支持，国内所有开办临床医学专业八年制及七年制（“5+3”一体化）的院校都推荐出了本单位具有丰富临床、教学、科研和写作经验的优秀专家。最终参与修订的编写队伍很好地体现了权威性，代表性和广泛性。

修订后的第三轮教材仍以全国高等学校临床医学专业八年制及七年制（“5+3”一体化）师生为主要目标读者，并可作为研究生、住院医师等相关人员的参考用书。

全套教材共38种，将于2015年7月前全部出版。

全国高等学校八年制临床医学专业国家卫生和计划生育委员会规划教材编写委员会

名誉顾问

韩启德　桑国卫　陈　竺　吴孟超　陈灏珠

顾　　问(按姓氏笔画排序)

马建辉　王　辰　冯友梅　冯晓源　吕兆丰　闫剑群　李　虹
李立明　李兰娟　杨宝峰　步　宏　汪建平　张　运　张灼华
陈国强　赵　群　赵玉沛　郝希山　柯　杨　桂永浩　曹雪涛
詹启敏　赫　捷　魏于全

主任委员

刘德培

委　　员(按姓氏笔画排序)

丁文龙　于双成　万学红　马　丁　马　辛　丰有吉　王　杉
王兰兰　王宁利　王吉耀　王宇明　王怀经　王明旭　王建安
王建枝　王庭槐　王海杰　王家良　王鸿利　尹　梅　孔维佳
左　伋　冯作化　刘艳平　江开达　安　锐　许能锋　孙志伟
孙贵范　李　和　李　霞　李甘地　李明远　李桂源　李凌江
李继承　杨　恬　杨世杰　吴　江　吴忠道　何　维　应大君
沈　锽　张永学　张丽霞　张建中　张绍祥　张雅芳　陆　林
陈　红　陈　杰　陈孝平　陈建国　欧阳钦　尚　红　罗爱静
金征宇　周　桥　周　梁　赵旭东　药立波　柏树令　姜乾金
洪秀华　姚　泰　秦　川　贾文祥　贾弘禔　贾建平　钱睿哲
徐志凯　徐勇勇　凌文华　高兴华　高英茂　诸欣平　黄　钢
龚启勇　康德英　葛　坚　雷健波　詹希美　詹思延　廖二元
颜　虹　薛辛东　魏　泓

教材目录

	学科名称	主审	主编	副主编
1	细胞生物学(第3版)	杨　恬	左　伋　刘艳平	刘　佳　周天华　陈誉华
2	系统解剖学(第3版)	柏树令　应大君	丁文龙　王海杰	崔慧先　孙晋浩　黄文华　欧阳宏伟
3	局部解剖学(第3版)	王怀经	张绍祥　张雅芳	刘树伟　刘仁刚　徐　飞
4	组织学与胚胎学(第3版)	高英茂	李　和　李继承	曾园山　周作民　肖　岚
5	生物化学与分子生物学(第3版)	贾弘禔	冯作化　药立波	方定志　焦炳华　周春燕
6	生理学(第3版)	姚　泰	王庭槐	闫剑群　郑　煜　祁金顺
7	医学微生物学(第3版)	贾文祥	李明远　徐志凯	江丽芳　黄　敏　彭宜红　郭德银
8	人体寄生虫学(第3版)	詹希美	吴忠道　诸欣平	刘佩梅　苏　川　曾庆仁
9	医学遗传学(第3版)		陈　竺	傅松滨　张灼华　顾鸣敏
10	医学免疫学(第3版)		曹雪涛　何　维	熊思东　张利宁　吴玉章
11	病理学(第3版)	李甘地	陈　杰　周　桥	来茂德　卞修武　王国平
12	病理生理学(第3版)	李桂源	王建枝　钱睿哲	贾玉杰　王学江　高钰琪
13	药理学(第3版)	杨世杰	杨宝峰　陈建国	颜光美　臧伟进　魏敏杰　孙国平
14	临床诊断学(第3版)	欧阳钦	万学红　陈　红	吴汉妮　刘成玉　胡申江
15	实验诊断学(第3版)	王鸿利　张丽霞 洪秀华	尚　红　王兰兰	尹一兵　胡丽华　王　前　王建中
16	医学影像学(第3版)	刘玉清	金征宇　龚启勇	冯晓源　胡道予　申宝忠
17	内科学(第3版)	王吉耀　廖二元	王　辰　王建安	黄从新　徐永健　钱家鸣　余学清
18	外科学(第3版)		赵玉沛　陈孝平	杨连粤　秦新裕　张英泽　李　虹
19	妇产科学(第3版)	丰有吉	沈　铿　马　丁	狄　文　孔北华　李　力　赵　霞

临床智库
WWW.CICALINE.COM

	学科名称	主审	主编	副主编
20	儿科学(第3版)		桂永浩　薛辛东	杜立中　母得志　罗小平　姜玉武
21	感染病学(第3版)		李兰娟　王宇明	宁　琴　李　刚　张文宏
22	神经病学(第3版)	饶明俐	吴　江　贾建平	崔丽英　陈生弟　张杰文　罗本燕
23	精神病学(第3版)	江开达	李凌江　陆　林	王高华　许　毅　刘金同　李　涛
24	眼科学(第3版)		葛　坚　王宁利	黎晓新　姚　克　孙兴怀
25	耳鼻咽喉头颈外科学(第3版)		孔维佳　周　梁	王斌全　唐安洲　张　罗
26	核医学(第3版)	张永学	安　锐　黄　钢	匡安仁　李亚明　王荣福
27	预防医学(第3版)	孙贵范	凌文华　孙志伟	姚　华　吴小南　陈　杰
28	医学心理学(第3版)	姜乾金	马　辛　赵旭东	张　宁　洪　炜
29	医学统计学(第3版)		颜　虹　徐勇勇	赵耐青　杨土保　王　彤
30	循证医学(第3版)	王家良	康德英　许能锋	陈世耀　时景璞　李晓枫
31	医学文献信息检索(第3版)		罗爱静　于双成	马　路　王虹菲　周晓政
32	临床流行病学(第2版)	李立明	詹思延	谭红专　孙业桓
33	肿瘤学(第2版)	郝希山	魏于全　赫　捷	周云峰　张清媛
34	生物信息学(第2版)		李　霞　雷健波	李亦学　李劲松
35	实验动物学(第2版)		秦　川　魏　泓	谭　毅　张连峰　顾为望
36	医学科学研究导论(第2版)		詹启敏　王　杉	刘　强　李宗芳　钟晓妮
37	医学伦理学(第2版)	郭照江　任家顺	王明旭　尹　梅	严金海　王卫东　边　林
38	皮肤性病学	陈洪铎　廖万清	张建中　高兴华	郑　敏　郑　捷　高天文

第三版序言

经过再次打磨，备受关爱期待，八年制临床医学教材第三版面世了。怀纳前两版之精华而愈加求精，汇聚众学者之智慧而更显系统。正如医学精英人才之学识与气质，在继承中发展，新生方可更加传神；切时代之脉搏，创新始能永领潮头。

经过十年考验，本套教材的前两版在广大读者中有口皆碑。这套教材将医学科学向纵深发展且多学科交叉渗透融于一体，同时切合了环境 - 社会 - 心理 - 工程 - 生物这个新的医学模式，体现了严谨性与系统性，诠释了以人为本、协调发展的思想。

医学科学道路的复杂与简约，众多科学家的心血与精神，在这里汇集、凝结并升华。众多医学生汲取养分而成长，万千家庭从中受益而促进健康。第三版教材以更加丰富的内涵、更加旺盛的生命力，成就卓越医学人才对医学誓言的践行。

坚持符合医学精英教育的需求，“精英出精品，精品育精英”仍是第三版教材在修订之初就一直恪守的理念。主编、副主编与编委们均是各个领域内的权威知名专家学者，不仅著作立身，更是德高为范。在教材的编写过程中，他们将从医执教中积累的宝贵经验和医学精英的特质潜移默化地融入到教材中。同时，人民卫生出版社完善的教材策划机制和经验丰富的编辑队伍保障了教材“三高”（高标准、高起点、高要求）、“三严”（严肃的态度、严谨的要求、严密的方法）、“三基”（基础理论、基本知识、基本技能）、“五性”（思想性、科学性、先进性、启发性、适用性）的修订原则。

坚持以人为本、继承发展的精神，强调内容的精简、创新意识，为第三版教材的一大特色。“简洁、精练”是广大读者对教科书反馈的共同期望。本次修订过程中编者们努力做到：确定系统结构，落实详略有方；详述学科三基，概述相关要点；精选创新成果，简述发现过程；逻辑环环紧扣，语句精简凝练。关于如何在医学生阶段培养创新素质，本教材力争达到：介绍重要意义的医学成果，适当阐述创新发现过程，激发学生创新意识、创新思维，引导学生批判地看待事物、辩证地对待知识、创造性地预见未来，踏实地践行创新。

坚持学科内涵的延伸与发展，兼顾学科的交叉与融合，并构建立体化配套、数字化的格局，为第三版教材的一大亮点。此次修订在第二版的基础上新增了《皮肤性病学》。本套教材通过编写委员会的顶层设计、主编负责制下的文责自负、相关学科的协调与蹉商、同一学科内部的专家互审等机制和措施，努力做到其内容上“更新、更深、更精”，并与国际紧密接轨，以实现培养高层次的具有综合素质和发展潜能人才的目标。大部分教材配套有“学习指导及习题集”、“实验指导 / 实习指导”以及“在线增值服务（多媒体课件与在线课程等）”，以满足广大医学院校师生对教学资源多样化、数字化的需求。

本版教材也特别注意与五年制教材、研究生教材、住院医师规范化培训教材的区别与联系。①五年制教

材的培养目标：理论基础扎实、专业技能熟练、掌握现代医学科学理论和技术、临床思维良好的通用型高级医学人才。②八年制教材的培养目标：科学基础宽厚、专业技能扎实、创新能力强、发展潜力大的临床医学高层次专门人才。③研究生教材的培养目标：具有创新能力的科研型和临床型研究生。其突出特点：授之以渔、评述结合、启示创新，回顾历史、剖析现状、展望未来。④住院医师规范化培训教材的培养目标：具有胜任力的合格医生。其突出特点：结合理论，注重实践，掌握临床诊疗常规，注重预防。

以吴孟超、陈灏珠为代表的老一辈医学教育家和科学家们对本版教材寄予了殷切的期望，教育部、国家卫生和计划生育委员会、国家新闻出版广电总局等领导关怀备至，使修订出版工作得以顺利进行。在这里，衷心感谢所有关心这套教材的人们！正是你们的关爱，广大师生手中才会捧上这样一套融贯中西、汇纳百家的精品之作。

八学制医学教材的第一版是我国医学教育史上的重要创举，相信第三版仍将担负我国医学教育改革的使命和重任，为我国医疗卫生改革，提高全民族的健康水平，作出应有的贡献。诚然，修订过程中，虽力求完美，仍难尽人意，尤其值得强调的是，医学科学发展突飞猛进，人们健康需求与日俱增，教学模式更新层出不穷，给医学教育和教材撰写提出新的更高的要求。深信全国广大医药院校师生在使用过程中能够审视理解，深入剖析，多提宝贵意见，反馈使用信息，以便这套教材能够与时俱进，不断获得新生。

愿读者由此书山拾级，会当智海扬帆！

是为序。

中国工程院院士
中国医科科学院原院长 劉德培
北京协和医学院原院长

二〇一五年四月

主编简介

葛坚

葛坚　教授，医学博士、二级教授、博士研究生导师；国家973项目首席科学家；中华医学会眼科学分会名誉主任委员；中国医师协会眼科学分会副主任委员；广东省医师协会眼科学分会主任委员；中华眼科学会青光眼学组前任组长；亚太青光眼学会常务理事；眼科学国家重点实验室终身名誉主任。

在青光眼诊治、白内障超声乳化与眼内镜激光治疗疑难青光眼、干细胞研究、近视眼防治等方面有很高的造诣。所领导的团队相继获得了973计划（首席科学家）、国家自然科学基金重点项目、863重大专项、卫生部临床重点学科项目、教育部科学技术研究重大项目等多项基金的资助，获得国家科技进步二等奖、教育部及广东省科技进步一等奖等奖项十余次。截至目前，单独或与他人合作发表论文330篇，其中SCI收录论文130余篇。现任《眼科学报》主编，《中华眼科杂志》及《中华实验眼科杂志》副总编。主编卫生部规划七年制以及八年制《眼科学》教材、教育部五年制《眼科学》教材和《现代青光眼研究进展》。已培养博士研究生71名，已出站博士后8名，其中17人次获得国家自然科学基金，1人获得全国百篇优秀博士论文奖。分别获得“全国医院优秀院长”、“广东省优秀院长”、“中华眼科杰出成就奖”、“中国医师奖”、亚太眼科学会“杰出服务奖”、中美眼科学会“金钥匙奖”、世界青光眼协会“高级研究科学家奖”（Senior Research Scientist）和“突出贡献奖”（Recognition Award），澳大利亚政府“杰出创新奖”（Excellence in Innovation），亚太眼科学会“最高学术奖”（De Ocampo奖）等荣誉。

王宁利

王宁利　教授，主任医师，博士生导师。现任北京同仁医院党委书记、副院长、北京同仁眼科中心主任、北京市眼科研究所所长、北京眼科学院院长，任中华医学会眼科分会主任委员、北京眼科学会主任委员，亚太眼科学会理事、亚非眼科学会理事、国际眼科理事会委员、世界青光眼联合会常务理事，2014年当选为国际眼科科学院院士。

主要致力于青光眼、白内障、屈光及遗传眼病等方面的临床和研究。他从事眼科临床医疗、教学和研究工作30余年，完成各类眼科手术2万余台。注重临床问题的科学思考，并提出整合眼科学的概念。在青光眼研究领域进行开创性工作：提出以房角关闭机制为基础的原发性闭角型青光眼新的分类和诊治体系；提出跨筛板压力差增大是导致青光眼视神经损害的新理论并进行系列研究；设计并率先开展了多项眼科新技术，如非穿透性小梁手术、Schlemm成形扩张术、房水引流物两阶段植入术和高度近视眼内镜植入术等。发表学术论文570余篇，其中SCI收录220余篇，出版专著30余本；获得发明专利24项。主编五年制、研究生、留学生等《眼科学》教材共7本。荣获国家科技进步奖二等奖两项，中华医科科技奖一等奖两项。获卫生部有突出贡献的中青年专家，第七届中国医师奖，全国优秀科技工作者。获得国际、亚太以及国内重要学术团体各类奖项七项，被评为北京市卫生系统眼科领军人才和北京学者。

副主编简介

黎晓新

黎晓新　教授、主任医师、博士生导师；北京大学人民医院眼科主任；眼科学会眼底病学组组长（2004—2014 年）；中华医学会眼科学分会主任委员（2007—2010 年）；中华医师协会眼科医师分会会长（2012—2015 年）；欧美同学会副会长（2014 年至今）。

1986 年黎晓新在德国 Essen 大学眼科医院获博士学位后回国，1993—1995 年获德国洪堡奖学金并完成博士后研究。30 多年来她一直坚持在医疗、教学和科研一线，是我国眼科界玻璃体视网膜手术的开拓者之一。她主持并完成了多项国家自然科学基金课题、科技部“十五”支撑计划、“十一五”支撑计划、863 课题、卫生部、教育部等部级研究课题，2010 年起主持国家 973 课题。她领导的团队在国际杂志发表 100 余篇文章，在国内发表 300 余篇。主编《玻璃体视网膜手术学》《图像眼科学》《现代眼科手册》《住院医师眼科学》《多光谱眼底成像》和《眼底激光治疗指南》等专著，并担任《中华眼科学》玻璃体视网膜分卷主编。曾获得国家教委或教育部、北京市科技进步奖等多项。2007 年国际眼科理事会授予她最佳教师“金苹果奖”，同年获得了北京市“名师奖”，2009 年获宋庆龄儿童医学奖。此外，还先后获中华眼科学会杰出成就奖、何氏眼科创新奖等。2006 年任亚太玻璃体视网膜协会副主席，2010 年进入亚太眼科学会理事会和国际眼科学会理事会，2012 年选为国际眼科科学院院士，2013 年任亚太玻璃体视网膜协会主席，2014 年被授予“第五届中国侨界贡献奖（创新人才）”。

姚克

姚克　教授，博士研究生导师，浙江省特级专家。现任中华医学会眼科学分会候任主委、全国白内障学组组长、亚太白内障和屈光手术学会常务理事、中国医师协会眼科医师分会副会长、浙江省科协主席、浙江省医学会副会长、浙江省医师协会副会长兼眼科医师分会会长，浙江大学眼科研究所所长、浙江大学医学院附属第二医院眼科中心主任。

从事临床科研教学工作 30 多年，累计发表论文 298 篇，其中 SCI 收录 113 篇。曾获国家科技进步二等奖 2 项及省、部级奖项 30 余项，并获 4 项国家发明专利。先后获瑞士眼科 Alfred-Vogt 奖，亚太白内障屈光手术协会认证教育者奖（ACE），亚太白内障屈光手术协会金奖，美中眼科金钥匙奖、金苹果奖，中华眼科杰出成就奖和中国眼科医师奖等。

临床智库
WWW.CICALINE.COM

副主编简介

孙兴怀

孙兴怀　医学博士，眼科学教授，博士生导师，复旦大学上海医学院眼科学与视觉科学系主任，卫生部近视眼重点实验室主任，附属眼耳鼻喉科医院院长。中华医学会眼科学分会副主任委员，中国医师协会眼科分会副会长，上海市眼科医师协会会长；香港中文大学眼科学和视觉科学系荣誉教授，美国 NOVA 东南大学眼视光学院兼职教授。上海市优秀学科带头人和领军人才。

主要从事青光眼、低视力的临床与基础研究，以及眼科学的教学。学术论文发表在 *Nature Genetics*、*Ophthalmology*、*IOVS* 等专业杂志。获亚太眼科协会（APAO）杰出贡献奖，上海市科技进步奖一等奖，复旦大学教学名师奖，上海市优秀科研院所长奖，全国优秀医院院长，中华眼科杰出成就奖等。担任多本全国规划教材《眼科学》编委、副主编。

前　言

随着现代科技的飞速发展，眼科学已成为发展最快的临床专业之一。合格眼科专业人才的培养与需求成为制约眼科事业持续发展的主要难题。国际医学教育发展与改革的影响也激起国人的强烈竞争意识，社会及政府对高等医学教育期望值更高，招生规模迅速扩大与医学科学精英培养模式要求落差突显。纵览国际医学教育模式的滥觞，变异多迁，变化变动是推动力，素质、潜质、本质、能力的要求则是恒久不变的培养目标；高校课程结构和教学内容日益整体化与综合化趋势令以教师为中心，以教材为中心的传统封闭型、权威型、记忆型及终结型的传统教育授课模式渐渐趋于信息接收型、开启型、民主型及综合型模式；以全面提高医科生素质、能力、知识结构、培养其分析问题与解决问题的本领为目标，与之相应变革的则是教学方法的革新，从环绕题目（apprenticeship-based，ABCM），延伸到环绕学科（discipline-based，DBCM），转移到环绕器官（organ-system based，OSBCM），汇聚到以问题为基础（problem-based，PBCM），直至近来国外相关课程委员会又提出临床症状为基础（clinical-presentation based，CPBCM）的教学方法，以应国际医学教学改革之求。欧美培养医生要求明晰：医生必须是利他主义者；必须是知识渊博者；必须是技能纯熟者；必须是敬业者。教材理应满足上述培养要求。

当下，我们处于“大数据时代”，大数据（big data）指规模已超出典型数据库软件所能获取、存储、管理和分析能力之外的数据集。具备海量、快速、多元、精确、价值的5V（volume，velocity，variety，veracity，value）特征。据估计，人类有史以来至2012年，人类数字数据有2.5ZB（2.5×10^{12}GB），到2015年将会增长至8ZB，人们必须用全新的思路和眼光对待信息数据，它将显著改变人们对事物，尤其对医学实践和临床研究的一些看法。最具代表性的是从以下三方面改变人们对医学临床研究的看法：第一，以总体数据取代随机样本的“全数据模式”。第二，强调混杂性优于精确性，强调宏观掌控高于微观分析。第三，因果关系让位于相关关系，我们不再考究事物的因果性，而是根据事物相关性进行有效预测。据此，大数据时代下的眼科学发展迅速，关于眼科学的信息量也呈海量指数式增长，眼科学基础与临床发展快速更新，向“微创、智能、多样、精准、简便”（microinvasion，intellegence，diversity，accuracy，simplification，MIDAS）的方向发展。眼科基础领域的重大进展显著改善和提高了各种复杂眼病的诊治水平，也使我们有机会更加深入了解眼病的发生、发展和转归机制，又反馈地促进了眼科临床的进一步发展。再版8年制《眼科学》既是学科发展的需要，又是对眼科疾病诊疗经验的总结和凝练，为眼科学的发展奠定良好基础。

循证医学（evidence-based medicine）被定义为“谨慎、明确、明智（prudential，definite，sensible）的应用”所能获得的研究成果以确定对患者的治疗措施。循证医学催生了循证眼科学的发展，而当前循证眼科学的临床研究方兴未艾，文章发表量快速增长，问题也随之而生。偏离循证医学“谨慎、明确、明智”的核心要义，往往误导临床工作者和读者。我国眼科临床研究方兴未艾，重蹈覆辙是当下临床研究者应引以为戒的。

随着大数据时代的来临，我们应该利用时代赋予我们的优势，尽可能多地收集病人相关的资料，提供证据，站在谨慎和理性的角度去探究研究背景和试验设计。良好的循证医学应表现为以病人为中心，综合经验医学（experience-based medicine）、实验医学（experiment-based medicine）、伦理医学（ethics-based medicine）和经济医学（economy-based medicine）的价值医学。以患者为中心的个体化诊治思想催生以价值为基础的医学（value-based medicine），为患者提供易付的、易获得的、优质的（affordable，accessible，accountable）医疗服务。当下是建立以病人价值为中心，综合经验医学、实验医学、伦理医学、经济医学在内的良好循证医学，回归循证医学本源，提倡精准医疗的时机，这才能为患者提供易付的、易获得、优质的医疗服务，这才是循证医学。

临床智库 WWW.CICALINE.COM

目前我国专业人才缺乏且分布不平衡。据资料记载，我国现有眼科医生3万余名，平均每5万人中有一名眼科医生。眼科医生数量增加很快。然而，大多数眼科医生分布在城市和大医院，但社区、基层、农村才是防盲工作的主要场所。而且目前还有约400家县医院无独立眼科，无力单独开展防盲治盲工作，在基层更缺少具有防盲意识和行政管理才能的专业技术人才。中国的眼科医生培养体制及方法与国际上欧美的同类医师培养方法间存有巨大差距，尤其表现在培养理念、培养方法、选择人才、服务社会、回馈大众、社会公益诸方面，正如我们在另文中指出的“……眼科学是我国近10年来发展最快的临床专业之一……极大地提升了我国眼科诊疗水平，使我国眼科临床在国际眼科界具有‘话语权’……我国独特的眼科非平衡发展使眼科专业人才培养体系构建、流行病学与防盲治盲、社区保健服务、眼科临床与临床基础研究、眼科医疗资源配置与欧美发达国家差距并没有缩小”。目前，高等医药教材要求既要循“三基三严”之规，又要达到“四新”之岸，以应人才基础培养急需。人民卫生出版社发挥其独特的职能，倾尽全力支持8年制系列教材的组织编写工作，接连召开两次专门会议，力邀多名资深院士，对国内“8年制”医学系列教材编写工作寄予厚望，尽其道义与责任，以应对挑战与竞争。综上所述的多元背景，实令本书作者们深感不安与紧迫，唯有努力、努力、再努力，才不愧对本书读者。本书除保留已有的特点，如融合新知与传统于一体，再版特别增加了“眼病基因筛查与基因治疗”、“眼科干细胞研究应用”、“眼科组织工程与材料学”、“眼科循证医学”等章节，文末附录国内外眼科相关网络和期刊名录，科学引文索引（scientific citation index，SCI）收录的期刊目录，以及选择性的生命科学期刊目录，以备同学与同道们应时之需。还特别要求每位资深编委务必在每章凝练出1～2个影响和制约该临床学科发展的基本问题，并围绕该问题展开描述，以观问题之解决与否、有无新问题提出、问题间有无关联，挚学科发展核心问题之纲，解临床与基础研究之惑。鉴于眼科学独特的临床直观性，借鉴国际知名眼科学教材的编写印刷特点，更为读者有效与便利的学习所系，人民卫生出版社慨然应允本书图随文、彩版印刷的要求，实为编者与读者的福祉。

本版保留原有的经典插图与章节，融合新知与传统于一体，力求与时俱进。前两版8年制眼科学教材的良好声誉令本书作者们在第3版付梓之前深感不安，虽已尽力仍唯恐愧对读者。特别感谢原慧萍教授、孙丰源教授、吕帆教授对眼科检查法、眼眶病、眼视光学章节的编著工作。诚如上述，大数据时期使得眼科学涉及内容广泛、信息海量，参与编写人员众多，且多为国内传统医学教育模式下培养成长的学界精英，西风浸淫未及骨髓，难免东施效颦之嫌，各位行文风格又不同；而专著的编写始终是一项与时俱进和“令人遗憾”的工作，盖因眼科学发展日新月异，难免会有滞后、陈旧，错漏之处，但愿瑕不掩瑜是为序。

葛 坚

2015年5月12日

目　录

绪论 …… 1
一、眼科学发展简史与动力 …… 2
二、我国现代眼科学发展的历程与现状 …… 4
三、问题、挑战与对策 …… 7

第一章　眼的发育生物学 …… 10
第一节　概述 …… 10
一、发育生物学的基本概念 …… 10
二、发育生物学对理解正常组织结构、功能以及疾病的作用 …… 10
三、发育生物学的主要研究方法 …… 17
四、发育生物学的主要研究内容 …… 18
第二节　胚眼的发生和形成 …… 19
第三节　眼球各主要组成部分的发生 …… 20
一、神经外胚叶的发育 …… 20
二、表皮外胚叶的发育 …… 20
三、玻璃体的发育 …… 22
四、神经嵴细胞来源组织的发育 …… 22
五、中胚叶的发育 …… 22
第四节　眼附属器的发育 …… 23
一、眼睑、结膜、泪腺 …… 23
二、泪器 …… 23
三、眼外肌 …… 23
四、眼眶 …… 23
第五节　眼的各种组织的发育来源 …… 24
一、眼各组织的发育来源 …… 24
二、眼的发育总结 …… 24
三、眼球发育简单流程图 …… 24
第六节　眼球发育的调控 …… 25
一、眼发育调控的概述 …… 25
二、眼胚胎发育调控相关的基本概念 …… 26
三、眼球发育调控的分子机制 …… 27
第七节　眼发育生物学与干细胞和组织工程学 …… 45
第八节　眼发育异常及相关眼病 …… 46
一、眼前段发育不全与青光眼 …… 47
二、先天性白内障 …… 48

三、其他眼先天异常 …… 49
四、视网膜、脉络膜脉管系统发育异常 …… 50
第九节 学习发育生物学的意义 …… 52
问题与展望 …… 56

第二章 眼的解剖和生理 …… 58
第一节 眼球 …… 58
一、眼球壁 …… 58
二、眼球内容 …… 76
第二节 视路及瞳孔反射路 …… 80
一、视路 …… 80
二、瞳孔反射径路 …… 82
第三节 眼附属器的解剖和生理 …… 82
一、眼睑 …… 83
二、结膜 …… 86
三、泪器 …… 87
四、眼外肌 …… 88
五、眼眶 …… 93

第三章 眼科检查法 …… 95
第一节 眼部常见症状和体征 …… 95
一、视功能障碍 …… 95
二、眼分泌物 …… 96
三、眼球疼痛 …… 96
四、流泪 …… 96
五、眼球充血 …… 96
六、角膜混浊 …… 97
七、瞳孔变形 …… 97
八、白瞳征 …… 97
九、视网膜出血 …… 97
十、脉络膜新生血管 …… 97
第二节 眼部功能检查 …… 98
一、视力检查 …… 98
二、对比敏感度 …… 99
三、暗适应 …… 100
四、色觉 …… 100
五、立体视觉 …… 100
六、视野 …… 101
七、视觉电生理检查 …… 104
第三节 眼部形态检查 …… 106
一、眼附属器检查 …… 106
二、眼前段检查 …… 106
三、眼后段检查 …… 108

临床智库
WWW.CICALINE.COM

四、眼压测量 …… 109
五、像差检查 …… 110
第四节 眼科影像学 …… 111
一、概述 …… 111
二、计算机断层成像检查 …… 111
三、磁共振成像 …… 112
四、图像分析 …… 112
五、眼部超声检查 …… 114
六、超声生物显微镜检查 …… 115
七、彩色多普勒血流成像 …… 116
八、眼底荧光素血管造影 …… 116
九、吲哚青绿血管造影 …… 118
十、共焦激光扫描检眼镜检查 …… 119
十一、激光扫描偏振仪 …… 120
十二、光学相干断层成像 …… 120
十三、视网膜厚度分析仪 …… 121
十四、共焦图像血管造影 …… 121
十五、角膜内皮镜 …… 122
十六、角膜共焦显微镜 …… 123
问题与展望 …… 123

第四章 眼睑病 …… 125
第一节 概述 …… 125
第二节 眼睑炎症 …… 125
一、睑腺炎 …… 125
二、睑板腺囊肿 …… 126
三、睑缘炎 …… 127
四、病毒性睑皮炎 …… 128
五、接触性皮炎 …… 129
六、眼睑化妆性色素沉积 …… 130
第三节 眼睑位置与功能异常 …… 130
一、倒睫和乱睫 …… 130
二、睑内翻 …… 131
三、睑外翻 …… 131
四、眼睑闭合不全 …… 132
五、上睑下垂 …… 132
六、眼睑痉挛 …… 133
七、皮肤松弛 …… 133
第四节 眼睑肿瘤 …… 133
一、良性肿瘤 …… 134
二、恶性肿瘤 …… 135
第五节 眼睑先天异常 …… 136
一、内眦赘皮和下睑赘皮 …… 136

二、先天性睑裂狭窄综合征 …… 136
三、双行睫 …… 137
四、先天性上睑缺损 …… 137
问题与展望 …… 138

第五章 眼表疾病 …… 139
第一节 概述 …… 139
第二节 眼表重建的基础理论 …… 140
一、角膜缘干细胞的解剖定位及标志 …… 140
二、角膜缘干细胞的培养和移植 …… 141
三、羊膜在眼表重建中的应用 …… 141
四、结膜上皮干细胞的研究 …… 142
五、泪膜的相关研究 …… 142
第三节 诊断和治疗 …… 142
一、诊断 …… 142
二、眼表疾病的治疗 …… 144
第四节 干眼症 …… 144
一、泪液一般性状及功能 …… 144
二、角结膜干燥症 …… 145
问题与展望 …… 152

第六章 泪器病 …… 153
第一节 概述 …… 153
第二节 泪液分泌系统疾病 …… 153
一、泪腺炎 …… 153
二、泪腺肿瘤 …… 154
三、其他的泪液分泌异常 …… 155
第三节 泪液排出系统疾病 …… 155
一、泪道功能不全 …… 155
二、泪道狭窄或阻塞 …… 156
三、急性泪囊炎 …… 156
四、慢性泪囊炎 …… 157
五、泪小管炎 …… 158
问题与展望 …… 159

第七章 结膜病 …… 160
第一节 概述 …… 160
第二节 结膜炎总论 …… 160
第三节 细菌性结膜炎 …… 164
第四节 衣原体性结膜炎 …… 167
一、沙眼 …… 167
二、包涵体性结膜炎 …… 172
三、性病淋巴肉芽肿性结膜炎 …… 172

四、鹦鹉热性结膜炎 …… 173
第五节 病毒性结膜炎 …… 173
一、腺病毒性角结膜炎 …… 173
二、流行性出血性角结膜炎 …… 174
第六节 免疫性结膜炎 …… 175
一、春季角结膜炎 …… 175
二、过敏性结膜炎 …… 177
三、季节性过敏性结膜炎 …… 177
四、常年性过敏性结膜炎 …… 177
五、巨乳头性结膜炎 …… 178
六、泡性结膜炎 …… 178
七、特应性角结膜炎 …… 179
八、自身免疫性结膜炎 …… 179
第七节 变性性结膜病 …… 180
一、翼状胬肉 …… 180
二、睑裂斑 …… 181
三、结膜结石 …… 181
第八节 结膜肿瘤 …… 181
一、原发结膜良性肿瘤 …… 181
二、原发结膜恶性肿瘤 …… 182
第九节 其他结膜病 …… 182
问题与展望 …… 183

第八章 角膜病 …… 184
第一节 概述 …… 184
一、角膜的组织结构和生理 …… 184
二、角膜的病理生理 …… 185
第二节 角膜炎症 …… 185
一、角膜炎总论 …… 185
二、细菌性角膜炎 …… 189
三、真菌性角膜炎 …… 192
四、单纯疱疹病毒性角膜炎 …… 194
五、棘阿米巴角膜炎 …… 197
六、角膜基质炎 …… 198
七、神经麻痹性角膜炎 …… 199
八、暴露性角膜炎 …… 199
九、蚕食性角膜溃疡 …… 199
十、角膜软化症 …… 200
十一、浅层点状角膜炎 …… 201
十二、丝状角膜炎 …… 201
十三、复发性角膜上皮糜烂 …… 202
第三节 角膜变性与营养不良 …… 202
一、角膜老年环 …… 202

二、带状角膜病变 …… 202
三、边缘性角膜变性 …… 203
四、大泡性角膜病变 …… 203
五、脂质变性 …… 204
六、角膜营养不良 …… 204
第四节 角膜的先天异常 …… 205
一、圆锥角膜 …… 205
二、大角膜 …… 206
三、小角膜 …… 206
四、扁平角膜 …… 206
第五节 角膜肿瘤 …… 207
一、角结膜皮样瘤 …… 207
二、上皮内上皮癌 …… 207
三、角结膜鳞癌 …… 207
第六节 角膜接触镜及相关并发症 …… 208
一、角膜接触镜分类 …… 208
二、接触镜引起的并发症 …… 208
第七节 药物眼局部使用的角膜毒性 …… 209
第八节 与角膜病相关的基础研究 …… 210
问题与展望 …… 212

第九章 巩膜病 …… 214
第一节 概述 …… 214
第二节 巩膜外层炎 …… 214
第三节 巩膜炎 …… 215
第四节 先天性巩膜异常 …… 218
一、蓝色巩膜 …… 218
二、巩膜色素斑 …… 218
第五节 巩膜葡萄肿 …… 218

第十章 晶状体病 …… 220
第一节 概述 …… 220
第二节 晶状体的生物学特性 …… 220
一、晶状体的生理学特性 …… 220
二、晶状体的生物物理学特性 …… 221
三、晶状体蛋白 …… 222
四、晶状体的新陈代谢 …… 223
五、晶状体随年龄的改变 …… 224
第三节 白内障 …… 225
一、白内障的病因学及分类 …… 225
二、白内障的发病机制 …… 225
三、白内障的临床表现 …… 227
四、老年性白内障 …… 228

五、先天性白内障 …… 230
六、并发性白内障 …… 233
七、代谢性白内障 …… 233
八、药物与中毒性白内障 …… 234
九、外伤性白内障 …… 234
十、辐射性白内障 …… 235
十一、后发性白内障 …… 235
十二、白内障与相关疾病 …… 236
十三、白内障的治疗 …… 236
第四节 晶状体的位置异常 …… 242
第五节 先天性晶状体异常 …… 244
问题与展望 …… 245

第十一章 玻璃体疾病 …… 246
第一节 玻璃体的解剖和生理 …… 246
一、玻璃体的解剖 …… 246
二、玻璃体的生理 …… 247
三、玻璃体分子组成 …… 247
第二节 玻璃体的年龄性改变 …… 247
一、玻璃体组织的年龄性改变 …… 248
二、玻璃体后脱离 …… 248
第三节 玻璃体视网膜交界区疾病 …… 249
一、玻璃体黄斑交界区疾病 …… 249
二、玻璃体视网膜交界区疾病 …… 252
第四节 遗传性玻璃体视网膜病 …… 253
一、遗传性视网膜劈裂症 …… 253
二、Wagner 病、Jansen 病和 Stickler 综合征 …… 254
三、家族渗出性玻璃体视网膜病变 …… 255
四、原始玻璃体持续增生症(持续性胚胎血管症) …… 255
第五节 玻璃体变性性疾病 …… 256
一、星状玻璃体病变 …… 256
二、闪光性玻璃体液化 …… 256
第六节 玻璃体积血 …… 257
第七节 玻璃体炎症 …… 258
第八节 玻璃体寄生虫 …… 259
第九节 白内障手术的玻璃体并发症 …… 259

第十二章 青光眼 …… 261
第一节 概论 …… 261
一、定义及流行病学 …… 261
二、青光眼性视神经病变及其防治 …… 262
三、青光眼的相关基因研究 …… 263
四、青光眼的分类 …… 265

临床智库
WWW.CICALINE.COM

第二节 原发性青光眼 …… 265
一、原发性闭角型青光眼 …… 265
二、原发性开角型青光眼 …… 271
三、特殊类型青光眼 …… 279
第三节 继发性青光眼 …… 283
一、炎症相关性青光眼 …… 283
二、眼钝挫伤相关性青光眼 …… 285
三、晶状体相关性青光眼 …… 286
四、血管疾病相关性青光眼 …… 287
五、综合征相关性青光眼 …… 288
六、药物相关性青光眼 …… 290
第四节 发育性青光眼 …… 290
一、简述 …… 290
二、病理生理与发病机制 …… 291
三、临床表现 …… 291
四、诊断与鉴别诊断 …… 292
五、治疗 …… 293
问题与展望 …… 294

第十三章 葡萄膜疾病 …… 295
第一节 概述 …… 295
一、葡萄膜的解剖生理特点 …… 295
二、葡萄膜基本病变 …… 295
三、我国葡萄膜疾病防治研究进展 …… 295
第二节 葡萄膜炎免疫学研究 …… 296
一、葡萄膜组织具有相关的免疫学特性 …… 296
二、葡萄膜组织免疫结构和功能的异常 …… 297
三、自身免疫相关眼组织抗原及免疫复合物 …… 298
四、葡萄膜炎与 HLA …… 298
第三节 葡萄膜炎临床特点及诊治原则 …… 299
一、病因、发病机制及临床类型 …… 299
二、临床表现 …… 300
三、临床诊断 …… 302
四、治疗原则 …… 302
五、并发症及其处理 …… 303
第四节 感染性葡萄膜炎 …… 303
一、化脓性葡萄膜炎 …… 303
二、急性视网膜坏死综合征 …… 304
三、其他感染性葡萄膜炎 …… 305
第五节 非感染性葡萄膜炎 …… 305
一、Vogt-小柳原田综合征 …… 305
二、Behcet 病 …… 306
三、其他非感染性葡萄膜炎 …… 308

第六节 葡萄膜肿瘤和囊肿 …… 308
一、葡萄膜肿瘤的分类 …… 308
二、脉络膜黑色素瘤 …… 309
三、脉络膜血管瘤 …… 311
四、脉络膜骨瘤 …… 312
五、脉络膜转移癌 …… 313
六、虹膜睫状体囊肿 …… 314
第七节 脉络膜新生血管 …… 315
一、脉络膜新生血管形态结构及临床类型 …… 315
二、脉络膜新生血管的形成机制及其防治 …… 316
三、特发性息肉状脉络膜血管病变 …… 316
第八节 葡萄膜先天异常 …… 318
一、瞳孔残膜 …… 318
二、无虹膜 …… 319
三、虹膜缺损 …… 319
四、脉络膜缺损 …… 319
问题与展望 …… 320

第十四章 视网膜病 …… 321
第一节 概述 …… 321
一、视网膜结构和功能的特点 …… 321
二、视网膜病变的眼底表现 …… 322
第二节 当前研究的热点 …… 325
一、视网膜、脉络膜新生血管的形成机制和治疗 …… 325
二、视网膜色素变性的研究 …… 325
三、眼底影像学研究 …… 325
四、视网膜、视功能再形成的研究 …… 325
第三节 视网膜血管病 …… 326
一、视网膜动脉阻塞 …… 326
二、视网膜静脉阻塞 …… 328
三、糖尿病性视网膜病变 …… 332
四、高血压和动脉硬化的眼底改变 …… 334
五、视网膜静脉周围炎 …… 336
六、早产儿视网膜病变 …… 337
七、Coats 病 …… 338
第四节 黄斑病变 …… 339
一、中心性浆液性脉络膜视网膜病变 …… 339
二、年龄相关性黄斑变性 …… 340
三、近视性黄斑病变 …… 343
四、黄斑囊样水肿 …… 344
五、黄斑裂孔 …… 345
六、黄斑视网膜前膜 …… 345
第五节 视网膜脱离 …… 346

临床智库
WWW.CICALINE.COM

一、孔源性视网膜脱离 …… 346
二、牵拉性视网膜脱离 …… 347
三、渗出性视网膜脱离 …… 347
第六节 遗传性视网膜营养不良 …… 347
一、视网膜色素变性 …… 348
二、Stargardt 病 …… 349
第七节 视网膜肿瘤 …… 349
一、视网膜血管瘤 …… 350
二、视网膜母细胞瘤 …… 350
问题与展望 …… 353

第十五章 神经眼科学 …… 354
第一节 神经眼科相关解剖 …… 354
第二节 视盘发育先天异常 …… 356
一、视盘发育不全 …… 356
二、视盘小凹 …… 356
三、倾斜视盘综合征 …… 356
四、牵牛花综合征 …… 356
五、有髓鞘神经纤维 …… 357
第三节 视神经疾病 …… 357
一、视神经炎 …… 357
二、视盘水肿 …… 360
三、缺血性视神经病变 …… 362
四、外伤性视神经病变 …… 363
五、Leber 遗传性视神经病变 …… 364
六、视神经萎缩 …… 365
七、视神经肿瘤 …… 366
八、放射性视神经病变 …… 368
第四节 视路及视中枢病变 …… 368
一、视交叉病变 …… 368
二、视交叉以上的视路病变 …… 370
第五节 神经眼科相关的血管性眼病 …… 372
一、颈内动脉狭窄相关眼病 …… 372
二、椎-基底动脉狭窄相关眼病 …… 372
三、颅内动脉瘤相关眼病 …… 373
四、颅内静脉窦血栓形成相关眼病 …… 374
第六节 瞳孔反射异常与瞳孔路疾病 …… 374
一、瞳孔的正常状态 …… 374
二、瞳孔的异常状态 …… 375
问题与展望 …… 377

第十六章 视觉科学概论和人工视觉 …… 378
第一节 视觉现象 …… 378

一、视觉的定义 …… 378
二、视觉对进化的作用 …… 378
三、视觉感知的不一致 …… 379
四、视觉是对环境的模型化构建 …… 380
五、视觉是对意义的理解 …… 381
第二节　光学信息的本质 …… 382
一、光的行为 …… 382
二、图像的信息 …… 383
三、视觉是如何将视网膜上的图像“还原”为现实世界的 …… 385
第三节　视觉神经生理学 …… 386
一、视觉系统 …… 386
二、视觉生理学 …… 387
三、神经生理学 …… 387
四、皮层下视觉信息传递通路 …… 390
五、视皮层的功能定位 …… 391
六、视觉信息处理的皮层机制 …… 392
七、视觉信息的神经解码 …… 392
第四节　人工视觉研究进展 …… 393
一、视皮层假体 …… 393
二、视神经假体 …… 394
三、视网膜假体 …… 395
四、基于光基因的视功能重建技术 …… 396
五、其他感官替代感知视觉功能 …… 397

第十七章　眼视光学 …… 399
第一节　概述 …… 399
一、基本概念 …… 399
二、眼视光学的发展 …… 399
第二节　相关基础研究 …… 400
一、视觉发育和发展的研究 …… 400
二、屈光异常和矫治研究 …… 400
三、视觉功能研究 …… 402
第三节　视力与视力表 …… 403
一、视角和视力 …… 403
二、视力表设计原理 …… 404
三、视力表的特殊应用 …… 406
第四节　眼球光学 …… 407
一、光与眼的屈光 …… 407
二、眼的调节与集合 …… 408
第五节　正视、屈光不正和老视 …… 409
一、正视 …… 409
二、近视 …… 410
三、远视 …… 410

四、散光 …… 411
五、屈光参差 …… 413
六、老视 …… 413
第六节 双眼视觉基础 …… 414
一、基本概况 …… 414
二、双眼视觉的神经解剖和视觉神经生理 …… 416
三、双眼视觉的发育 …… 417
四、正常眼运动 …… 418
第七节 低视力 …… 419
一、低视力的检查 …… 420
二、低视力的处理 …… 420
三、视觉表象、光流理解与低视力康复 …… 421
四、低视力康复是一项综合性社会工作 …… 421
第八节 屈光检查 …… 421
一、检影验光 …… 422
二、主观验光 …… 422
三、睫状肌麻痹验光 …… 424
四、老视的验配 …… 424
第九节 屈光不正矫治 …… 424
一、框架眼镜 …… 424
二、角膜接触镜 …… 425
三、屈光手术 …… 427
问题与展望 …… 431

第十八章 斜视与弱视 …… 432
第一节 概论 …… 432
一、根据融合状态分类 …… 432
二、根据眼球运动和不同注视位置眼位偏斜的变化分类 …… 432
三、根据注视眼分类 …… 432
四、根据斜视发生的年龄分类 …… 433
五、根据眼位偏斜方向分类 …… 433
第二节 斜视检查法 …… 433
一、一般检查 …… 433
二、斜视专科检查 …… 434
第三节 斜视各论 …… 436
一、隐斜视 …… 436
二、内斜视 …… 436
三、外斜视 …… 437
四、AV 型斜视 …… 438
五、非共同性斜视 …… 439
六、特殊类型斜视 …… 441
第四节 眼球震颤 …… 443
一、先天性特发性眼球震颤 …… 443

临床智库
WWW.CICALINE.COM

二、眼球震颤阻滞综合征 …… 444
第五节 弱视 …… 444
一、分类 …… 444
二、弱视的程度 …… 445
三、临床表现 …… 445
四、治疗 …… 445
问题与展望 …… 446

第十九章 眼眶病 …… 448
第一节 概述 …… 448
一、眼眶应用解剖与生理 …… 448
二、眼眶病的检查 …… 449
三、眼眶病的分类 …… 452
第二节 眼眶炎症 …… 452
一、眼眶蜂窝织炎 …… 452
二、特发性眼眶炎症 …… 453
三、甲状腺相关眼病 …… 455
第三节 眼眶肿瘤 …… 457
一、眼眶皮样囊肿和表皮样囊肿 …… 457
二、眼眶神经鞘瘤 …… 458
三、眼眶脑膜瘤 …… 459
四、眼眶神经纤维瘤 …… 460
五、眼眶横纹肌肉瘤 …… 460
第四节 眼眶血管性疾病 …… 461
一、眼眶血管瘤 …… 461
二、眼眶静脉畸形 …… 462
三、海绵状血管瘤 …… 463
第五节 眼眶骨折 …… 464
一、眼眶爆裂性骨折 …… 464
二、眼眶复合性骨折 …… 465
第六节 眼眶先天性异常 …… 465
一、先天性小眼球和无眼球 …… 465
二、眶面裂 …… 466
三、眶距增宽症 …… 467
四、Treacher Collins 综合征 …… 467
五、Crouzon 综合征 …… 468
问题与展望 …… 469

第二十章 眼外伤 …… 470
第一节 概述 …… 470
一、眼外伤的临床类型 …… 470
二、眼外伤的临床病理 …… 471
三、眼外伤的诊治要点及急救原则 …… 472

四、眼外伤的流行病学特征及其预防 …… 473
五、我国眼外伤诊治研究进展 …… 473
第二节 机械性眼外伤 …… 473
一、眼球钝挫伤 …… 473
二、眼球穿通伤 …… 476
三、眼内异物 …… 477
四、开放性眼球外伤处理的新理念 …… 478
第三节 视神经挫伤及其防治研究 …… 479
一、视神经挫伤的类型及临床表现 …… 479
二、视神经挫伤的发生机制 …… 480
三、视神经挫伤修复的研究 …… 480
四、视神经挫伤的治疗进展 …… 481
第四节 眼外伤与交感性眼炎研究 …… 482
一、流行病学 …… 482
二、免疫学机制 …… 483
三、组织病理学研究 …… 483
四、临床特征 …… 484
五、诊断及鉴别诊断 …… 484
六、治疗 …… 484
七、防治相关问题 …… 484
第五节 眼化学性烧伤 …… 485
一、化学性烧伤的损伤机制及临床特点 …… 485
二、化学性烧伤的病程及分度 …… 485
三、化学性烧伤的治疗要点 …… 486
第六节 其他物理性眼外伤 …… 487
一、眼部热烧伤 …… 487
二、辐射性眼损伤 …… 487
三、电击伤性眼损伤 …… 489
四、应激性眼损伤 …… 489
问题与展望 …… 489

第二十一章 常见全身疾病的眼部表现 …… 490
第一节 内科病的眼部表现 …… 490
一、动脉硬化与高血压 …… 490
二、肾炎 …… 491
三、糖尿病 …… 492
四、亚急性细菌性心内膜炎 …… 492
五、贫血 …… 492
六、白血病 …… 493
七、红细胞增多症 …… 493
八、败血症 …… 493
九、流行性出血热 …… 493
十、钩端螺旋体病 …… 494

十一、莱姆病 …… 494
十二、疟疾 …… 494
十三、结核病 …… 494
十四、结节病 …… 495
十五、风湿热及类风湿关节炎 …… 495
十六、强直性脊柱炎 …… 495
十七、系统性红斑狼疮 …… 495
十八、皮肌炎 …… 496
十九、硬皮病 …… 496
二十、结节性多动脉炎 …… 496
二十一、Wegener 肉芽肿 …… 496
二十二、获得性免疫缺陷综合征 …… 496
二十三、内分泌腺病 …… 497
二十四、维生素缺乏症 …… 497
二十五、半乳糖血症 …… 497
二十六、白化病 …… 497
二十七、马方综合征 …… 498
二十八、VKH 综合征 …… 498
第二节　外科病的眼部表现 …… 498
一、颜面部疖肿与体内深部脓肿 …… 498
二、慢性眼部缺血 …… 498
三、颌面外伤 …… 498
四、胸腹部严重挤压伤 …… 499
五、急性大出血 …… 499
六、颅脑损伤 …… 499
七、几种与外伤有关的视网膜病变 …… 499
第三节　儿科病的眼部表现 …… 500
一、麻疹 …… 500
二、风疹 …… 500
三、流行性腮腺炎 …… 500
四、百日咳 …… 500
五、白喉 …… 500
六、流行性乙型脑炎 …… 501
七、急性细菌性痢疾 …… 501
八、产伤 …… 501
第四节　妇产科病的眼部表现 …… 501
第五节　皮肤病及性病的眼部表现 …… 502
一、麻风 …… 502
二、梅毒 …… 502
三、结缔组织病 …… 502
第六节　神经科病的眼部表现 …… 503
一、多发性硬化 …… 503
二、视神经脊髓炎 …… 503

三、肝豆状核变性 …… 503
四、重症肌无力 …… 504
五、帕金森病 …… 504
六、颞动脉炎 …… 504
七、脑血管病 …… 504
八、脑炎和脑膜炎 …… 505
九、脑肿瘤 …… 505
十、特发性(良性)颅内高压(假性脑瘤) …… 506
十一、癔症 …… 506
十二、眼性偏头痛 …… 506
第七节 眼与口腔科疾病 …… 507
一、齿槽脓肿 …… 507
二、下颌瞬目综合征 …… 507
第八节 眼与耳鼻喉科疾病 …… 507
一、扁桃体炎 …… 507
二、中耳炎及乳突炎 …… 507
三、鼻窦炎 …… 507
四、鼻窦肿瘤 …… 508
五、鼻咽癌 …… 508
第九节 眼与药物反应 …… 508
一、皮质类固醇 …… 508
二、氯喹 …… 509
三、氯丙嗪 …… 509
四、洋地黄 …… 509
五、胺碘酮 …… 509
六、乙胺丁醇 …… 509
七、利福平 …… 510
八、避孕药 …… 510
九、抗恶性肿瘤药 …… 510
十、维生素中毒 …… 510
十一、孕期用药可能引起先天性眼畸形的问题 …… 510
十二、噻吗洛尔 …… 510
十三、盐酸苯海索 …… 511
十四、托吡酯 …… 511
问题与展望 …… 511

第二十二章 眼科激光与内镜治疗 …… 512
第一节 眼科激光的种类 …… 512
第二节 眼科临床激光的发展史 …… 512
第三节 青光眼的激光治疗 …… 514
一、激光周边虹膜切除术 …… 514
二、激光周边虹膜成形术 …… 515
三、激光小梁成形术 …… 515

四、激光滤过手术 …… 515
五、睫状体光凝术 …… 516
第四节　眼底病的激光治疗 …… 516
一、视网膜脉络膜病组织对激光的生物学效应 …… 516
二、眼底病激光治疗的波长选择 …… 517
三、光凝固治疗的常数设置 …… 517
四、光凝固治疗的目的和模式 …… 518
五、光凝固治疗的主要并发症 …… 520
第五节　准分子激光角膜屈光手术 …… 520
一、准分子激光及其产生的机制 …… 520
二、准分子激光屈光性角膜切削术 …… 521
三、准分子激光原位角膜磨镶术 …… 522
四、准分子激光上皮下角膜磨镶术 …… 523
五、角膜上皮切割准分子激光原位角膜磨镶术 …… 524
六、激光角膜热成形术 …… 524
七、飞秒激光手术 …… 524
第六节　内镜技术 …… 526
一、眼科内镜的应用 …… 526
二、内镜在眼眶手术的应用 …… 526

第二十三章　眼科用药 …… 528
第一节　眼科常用的给药方式 …… 528
第二节　眼科用药的药效学和药物动力学 …… 528
一、眼科用药的药效学 …… 528
二、眼科药物动力学 …… 529
第三节　眼科常用药物 …… 531
一、局部麻醉药 …… 531
二、散瞳药和睫状肌麻痹药 …… 532
三、眼科抗感染药 …… 533
四、眼部抗炎药物 …… 535
五、青光眼用药 …… 536
六、抑制新生血管生成的药物 …… 539
七、血管收缩药和减充血药 …… 539
八、人工泪液和眼用润滑剂 …… 539
九、诊断用的染色剂 …… 539
问题与展望 …… 540

第二十四章　眼病基因诊断与基因治疗 …… 541
第一节　基因诊断 …… 541
一、概述 …… 541
二、基因诊断的一般原则和基本方法 …… 541
三、眼病的基因诊断 …… 546
第二节　基因治疗 …… 555

临床智库
WWW.CIDEPRO.COM

一、概述 …… 556
二、基因治疗的方法 …… 556
三、基因治疗在眼科疾病的应用 …… 558
四、基因治疗的前景 …… 564

第二十五章 防盲治盲 …… 565
第一节 概述 …… 565
第二节 视力损伤的标准 …… 565
第三节 全球和我国视力损伤概况 …… 567
一、全球视力损伤概况 …… 567
二、我国视力损伤的概况 …… 568
第四节 防盲治盲工作的开展 …… 569
一、全球的防盲治盲工作 …… 569
二、我国的防盲治盲工作 …… 570
第五节 几种主要致盲性眼病的流行病学和群体防治 …… 572
一、白内障 …… 572
二、沙眼 …… 573
三、河盲 …… 574
四、儿童盲 …… 574
五、屈光不正 …… 576
六、青光眼 …… 576
七、角膜病 …… 577
八、眼外伤 …… 578
第六节 盲和低视力的康复 …… 578
问题与展望 …… 579

第二十六章 循证眼科学 …… 580
第一节 概述 …… 580
一、循证眼科学的概念 …… 580
二、实践循证眼科学的目的 …… 580
三、开展和实践 EBO 的必然性 …… 581
四、循证眼科学的临床决策过程 …… 581
五、循证眼科学与传统眼科学的联系与区别 …… 581
六、如何有效地进行循证眼科学教学 …… 581
七、循证眼科学的局限性 …… 582
八、我国 EBO 的发展前景 …… 582
第二节 循证眼科学的研究方法 …… 582
一、形成可供 SR 的证据 …… 583
二、进行 SR 和 meta 分析 …… 583
三、根据 SR 结果对现行眼科临床诊疗原则进行调整 …… 585
四、运用 EBO 证据和新的临床诊疗原则指导眼科学临床工作 …… 585
第三节 循证眼科学临床案例 …… 586
一、疾病案例 …… 586

二、提出问题 …… 586
三、证据检索和评价 …… 587
四、临床实践决策 …… 590
问题与展望 …… 591

第二十七章 干细胞在眼科疾病中的研究与应用 …… 592
第一节 概述 …… 592
一、干细胞的分类 …… 592
二、成年眼球组织中的干细胞 …… 597
三、干细胞在临床中的应用所需要解决的关键问题 …… 598
四、已获批准的干细胞产品 …… 599
第二节 干细胞在眼科疾病的研究与应用 …… 600
一、角膜及眼表疾病 …… 600
二、青光眼及青光眼性视神经损伤 …… 602
三、视网膜血管性疾病 …… 604
四、视网膜变性疾病 …… 604
五、其他 …… 606
问题与展望 …… 607

第二十八章 眼科材料科学与组织工程 …… 608
第一节 生物医学材料的分类 …… 608
一、生物医学金属材料 …… 608
二、生物医学无机非金属材料 …… 608
三、生物医学高分子材料 …… 609
四、生物医学复合材料 …… 609
五、生物医学衍生材料 …… 609
第二节 生物医学材料在眼科中的应用 …… 609
一、角膜疾病中的应用 …… 609
二、晶状体疾病中的应用 …… 611
三、青光眼疾病中的应用 …… 612
四、视网膜疾病中的应用 …… 613
问题与展望 …… 619

第二十九章 眼科学研究方法概述 …… 620
第一节 眼科学科研基本程序 …… 620
一、科研选题 …… 620
二、研究计划与科研设计 …… 621
三、实验方法 …… 621
四、统计分析 …… 621
五、总结归纳 …… 622
第二节 眼科研究常用动物模型 …… 622
一、实验动物 …… 622
二、动物模型 …… 622

临床智库
WWW.CICLINIC.COM

三、常用眼科疾病动物模型的制备 …… 623
第三节 眼科研究常用实验技术 …… 624
一、常用分子生物学技术 …… 624
二、常用病理学技术 …… 625
三、细胞生物学基本技术 …… 626
四、组织培养技术 …… 626
五、组织工程学研究方法 …… 627
六、常用仪器检查技术 …… 628
第四节 临床科研设计及转化医学 …… 629
一、临床科研设计 …… 629
二、转化医学 …… 630
问题与展望 …… 631

第三十章 眼科流行病学与临床科研设计 …… 632
第一节 流行病学的定义和研究范围 …… 632
第二节 眼科流行病学的研究方法 …… 632
一、描述性研究 …… 632
二、分析性研究 …… 635
第三节 眼科流行病学研究的常用指标和疾病的测量 …… 642
第四节 显著性检验和统计学推论 …… 642
问题与展望 …… 643

附录一 眼球有关正常值 …… 644

附录二 国内外主要的眼科学文献 …… 648

主要参考文献 …… 653

中英文名词对照索引 …… 658

致谢 …… 670

绪　论

挟人类基因组测序计划与人类基因组物理图谱完成之伟业，持蛋白质组学及功能基因组学发展之利器，乘互联网广泛应用兴起海量数据之浪潮，21 世纪的第 2 个 10 年可称之为“生命科学大数据时代”。生命科学、临床科学、社会科学、经济学及生物信息学的“五驱”进程令传统医学模式进化为“生物-社会-医学-心理-信息”综合模式。人们的寿命延长，生活质量提高，对视觉质量要求呼声日隆，社会对作为承载“使人们生活更美好”之光明事业重任的眼科医生的需求日益增长，对培养提高眼科医生素养要求日益严格。当下，我们处于“大数据时代”，开放式网络课程（massive open online courses，MOOC）日益兴盛，世界各地学习者突破传统课程时间与空间限制，随时随地都可学习。依托互联网，终身学习将变得越来越容易和便捷。大数据时代下的眼科学发展迅速，眼科学的信息量也呈指数式海量增长，眼科学的发展既遵循循证医学的发展要求，强调眼病诊疗的共识，强调基本理论、基本知识、基本技能，又强调眼科学新技术、新理论、新知识的发展和应用。眼科学的发展是近十年来临床医学发展最快的临床医学专业之一，每年一度的全国眼科学术大会人数竟可逾上万人之众。在此基础之上，再版 8 年制眼科学教材理应继承原经典教材对眼科疾病诊疗经验的回顾和总结，并新增配套教材：《眼科学学习指导与习题集》《眼科学实习指导》以及增值服务（眼科学多媒体课件及在线课堂），以应时代发展之需要。

世界卫生组织（WHO）资料提出，眼病应包括屈光不正，循此概念，眼科病患已成为继肿瘤、心血管疾病之后的第三位危害及影响人们生存质量之疾患。中国是全世界盲人最多的国家，约有 500 万盲人，占全世界盲人口的 18%。每年在中国约有 45 万人失明，这意味着几乎每天每分钟会出现一例新的盲人。由于全世界都面临着防盲治盲的严重局面，世界卫生组织与全世界诸多防盲的非政府组织（NGOs）在 1999 年共同发起了“视觉 2020：享有看见的权利”这一全球性行动——即到 2020 年在全世界根除可避免盲（“可避免盲”指通过预防或治疗，在盲人中约有 2/3 的人可以不成为盲人或复明）。2013 年 5 月，世界卫生大会批准通过了《达到全球眼健康：西太平洋地区行动计划（2014—2019），Towards Universal Eye Health：A Regional Action Plan for the Western Pacific（2014—2019）》。解读会议精神并结合中国国情，我们认为应从“政府投入、全民动员、知识普及、网络建立及专科培养”五大方面加强我国防盲治盲工作。

资料显示：我国目前各种致盲眼疾中，20% 是可以避免的，另有 60% 是可以治愈的。换言之，我国近 80% 的盲是可治的。据此我国政府与 WHO 于 1999 年 9 月在北京签署“视觉 2020，享有看见的权利”协议，承诺在 2020 年以前在我国根除可避免盲：包括白内障、沙眼、低视力与屈光不正。据美国的资料表明，全美约有 3800 万视力障碍者，年耗医疗费用达 600 亿美元之巨。估计到 2020 年，年龄超过 40 岁者视力障碍或者盲目者数量会增加 40%，达 5300 万人，造成的直接与间接损失不可估量。对于社会、家庭、个人均致严重损害。中国虽无准确估计，但中国人口是美国的 6 倍左右，估计因眼病造成的损失与伤害亦无法估量。外界信息约 80% ~90% 经由视觉通道而获得，达·芬奇曾说过：“眼睛是心灵的窗户，通过眼睛人们得以拥抱和欣赏世界的无限美妙，灵魂得以安居于体内。”因此，对视觉器官重要性的估计怎么都不过分，对防治致盲性眼病的重要性估计怎么也不为过。

需要特别指出，虽然我国当下 GDP 已经世界排名第二，但我国的公共卫生指标例如百万人口白内障手术率（cataract surgery rate，CSR）在全球仍然落后。只有贯彻国家防盲治盲政策，将“政府投入、全民动员、知识普及、网络建立及专科培养”的理念五箭齐发，将 WHO 对防盲治盲工作的“可负担、可获得、优质的”要求落到实处，才能迅速改变中国 CSR 落后的状况。

长学制 8 年制高等医药院校医学生是未来眼科学发展的希望，应将对眼科学基本理论、基础知识、基本技能学习和了解与力求掌握新知识、新技术、新观念、新方法有机融会，提高海量信息纂取、抽提和分析能力，以应时代的呼唤与挑战。

一、眼科学发展简史与动力

中国古代眼科学的滥觞曾经领先整个西方世界上千年，眼科学在当时有发端和发展。史料记载，中国古代眼科学曾经对眼疾的认识、诊治均有系统描述，曾经多有专著传世、择其精要者见之文献有《内经》《千金方》《龙树眼论》《圣济总录》《银海精微》《元机启微》《审视瑶函》《目经大传》《眼科心法》，更有针拨白内障、烧灼法治疗角膜溃疡疗法等眼病治疗手段。然而由于历史条件所限，当时还缺乏现代解剖学、组织学、病理学等基础，因此中医虽对于眼科疾病的诱因、症状、体征、治疗和预后都有生动而具体的描述，但对其认识只能根据四诊八纲、脏腑理论来辨证治疗。

步入现代，欧美眼科初兴日盛，Joseph Danhauser（1805—1845 年）的油画《眼科医生》传神地再现了 19 世纪中叶欧洲眼科诊病状况，其时尚未窥得领先之境（绪图-1）。1851 年 Helmholtz 发明检眼镜使眼科医生得以直接观察视神经、视网膜的病变，开创了眼科学发展的新纪元。西方医学在 19 世纪以眼科诊所名义传入我国，美国传教士伯驾（Peter Parker）于 1835 年在广州开设博习眼科诊所，后更名为“博济医院”，标志着西医在我国发展的开端。1866 年在此院内设医校，即中山医科大学前身；1903 年美籍医生贺庆在北京开办同仁医院。此后，相继于四川成都、河北邢台、浙江宁波、上海、湖北汉口均有国外医生开办眼科诊所或眼科。此时恰逢李清茂、林文秉、陈耀真、罗余贤、毕华德、周诚浒、刘亦华、郭秉宪、刘以祥、石增荣、张锡祺等老一辈眼科学家相继从国外学成归来，随之带来先进的设备，更有先进的理念，于中国不少城市开办眼科医院或眼科，此为中国现代眼科学的滥觞。社会的需求及先进技术的发展是现代眼科学不竭的前进动力，每一次革命性的技术发展于先进理论知识的更替都极大地促进作为一门独立学科眼科学的进展。现代眼科学发展的轨迹给我们另外一个鲜明的启迪：每一个划时代的眼科学进展都伴随着一位伟大的眼科学家与科学家的降临。

文献记载，欧洲眼科学最早起源于法国，知名者有 La Chambre（1594—1669 年），La Charriére

绪图-1 眼科医生，Joseph Danhauser（1805—1845）

Notes

(？—1690 年),La Hire(1640—1718 年)等,他们对于结膜炎、虹膜炎、眼科解剖有详细描述。至今令眼科学界感到骄傲的是瑞典的眼科学家 Gullstrand Allvar(1862—1930 年),因他对眼科学划时代的贡献,发明裂隙灯显微镜、直接检眼镜、双目间接检眼镜以及简约眼相关参数而成为迄今眼科学界唯一获得诺贝尔医学奖和生理学奖的学者,现代眼科学因他而发展,开启现代眼科学的百年辉煌史。1910 年,H. Smith 施行首例白内障摘除术;1927 年 J. Gonin 首创外路法视网膜脱离复位术;1949 年 Ridley Harold 施行首例白内障摘除加人工晶状体植入术;1958 年 Scheie 率先施行巩膜灼瘘术;1968 年 Carins 发展出标准小梁切除术;1967 年 Kelman 率先施行超声乳化白内障吸出术,开创白内障手术新时代;1971 年,Machemar 首创玻璃体切割技术,突破了玻璃体手术禁区。20 世纪 80 年代激光技术迅猛发展促进医用激光技术使用领域日益广泛,最具代表性的例子首推准分子激光技术角膜切削术治疗屈光不正,一时风靡全球眼科及视光学界,多种矫正技术屈光不正,诸如 PRK、LASIK、LASEK,最近更推出飞秒激光手术(ReLEx:FLEx,SMILE),利用飞秒激光致分解作用,透过角膜基质精确切削,并通过角膜周边微小切口取出切削组织,最大程度地保持角膜组织结构完整。飞秒激光也可用于白内障手术的切口制作、环形撕囊、碎核等,以期达到最佳的光学和生理学恢复。

屈光手术领域的发展与景观在中国眼科与视光学市场呈现独特的轨迹与独特的启示作用,没有哪一项眼科学技术革命普及得如此广泛,没有哪一项眼科学技术发展使市场需求、技术准入、收益回报、多元投资结合得如此完美。资料表明全国各大城市装机容量动辄数十台,全国总和估计会达数千台之巨,年接受治疗者达 200 万例。从经济学观点看,如以每机配套价值400 万人民币计,年装机 1000 台即耗资 40 亿,即使以 100 万例/年手术量的低值计算,人均耗资 5000 元计,则几达 50 亿。因其超常与超理性发展,市场高达每年近百亿人民币。唯独考虑甚少或弃之不顾的是患者利益,遗留诸多病家受众漫漫数十年人生路上视觉质量问题的凸现。

眼科学诊疗技术的革命性进展催生了眼科诊疗仪器设备的更新换代,反之又极大地促进和改观了眼病,尤其是复杂性眼病的诊治疗效;同时也催生了一些新兴眼科学亚科的发展,如眼科影像学,可涵盖眼用超声波、CT、NMR、彩色多普勒、超声生物显微镜、视网膜血管造影仪、HRT、GDX、OCT、RTA、角膜内皮镜、角膜地形图、角膜共聚焦显微镜、全角膜地形图以及前段 OCT,眼科检查正向无创、简便、精细、定量的方向发展(绪图-2)。精密仪器制造业的快速发展推动了眼科医疗器械的快速更新,为患者带来福音。如新型 OCT 测量视网膜脉络膜血管及视网膜节细胞的厚度,全飞秒激光器可替代真空角膜刀切削,25G 和 27G 微创玻璃体手术、青光眼微创手术(micro invasive glaucoma surgery,MIGS)及内镜手术在眼科和鼻眼相关领域的应用均显著提高了

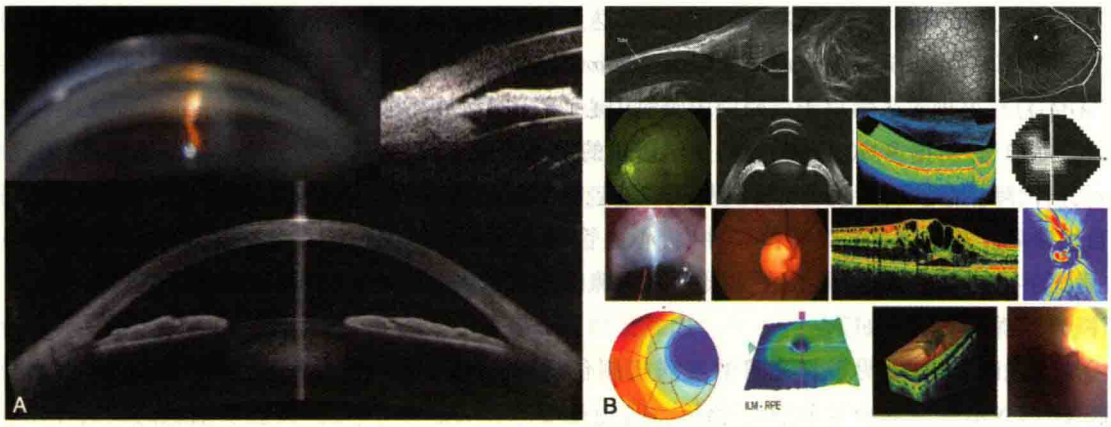

绪图-2　眼科影像学检查

A. 示房角镜、UBM 及 AC-OCT 所见房角及眼前段结构;B. 示现代眼科影像与功能学检查

Notes

手术疗效,降低了患者致盲率。

.广义上讲,作为外科范畴的眼科学,应学科发展及社会要求,以手术治疗、激光治疗为主导的临床治疗专业分野业已明显:青光眼以 MIGS 手术发展为方向,提倡微创化治疗;白内障以 Phaco 手术为主导,追求视觉生理性恢复;屈光不正激光治疗以 LASIK 与 SMILE 为代表,提倡个体化切削;视网膜玻璃体手术以"膜手术"与"黄斑手术"为核心,辅以激光,突破禁忌;眼整形眼眶手术以内镜导航系统为特色,提高临床治疗安全性和有效性;眼科激光治疗以内镜激光、视网膜黄斑病变的新生血管光动力治疗,多波长选择性视网膜与选择性小梁光凝为代表,沿着"联合、微创、选择、匹配、个体化方向发展;眼科移植以角膜移植及其免疫排斥调控、干细胞诱导分化视网膜与羊膜移植为方向,既为眼科器官移植提供了更好的技术平台,又为探索眼科新生血管形成机制及其调控提供极佳的模式。

二、我国现代眼科学发展的历程与现状

新中国成立以后,1950 年成立中华医学会眼科学分会,创办《中华眼科杂志》,历经 60 多年发展,全国眼科医生据称已达 30 000 多人。中华医学会眼科学分会已成立 13 个专业学组:防盲治盲、白内障、青光眼、角膜病、眼底病、斜视与小儿眼病、眼视光、眼外伤、眼眶病与整形、眼免疫、眼病理、视觉生理、神经眼科学。全国 31 个省与直辖市均已成立省市眼科学会,眼科学术期刊如雨后春笋,择其要者有《中华眼底病杂志》《中华实验眼科杂志》《中华眼视光学与视觉科学杂志》《中华眼外伤职业眼病杂志》《中国实用眼科杂志》《眼科学报》《眼科》《眼科新进展》《国际眼科纵览》等,中华眼科学界呈现一片繁荣之势。我国眼科界对国际眼科界最具标志性的贡献为 1956 年汤非凡与张晓楼教授在世界上首次成功分离出沙眼衣原体。我国眼科学界也评选了 2009—2013 年我国"眼科学十大研究进展":真菌性角膜炎的创新理论及其技术应用;发现眼颅压力梯度增大是导致青光眼视神经损伤的主要原因;国产抗 VEGF 药物康柏西普成功治疗脉络膜新生血管性疾病;IL-23/IL-17 通路及其调节在葡萄膜炎发生中的作用;近视眼研究动物模型的创建以及生物化学机制研究;弱视诊断专家共识;人类 Tenon 囊成纤维细胞诱导分化为诱导性多潜能干细胞(induced pluripotent stem cells,iPSC);眼眶外科内镜导航手术系统的研发和应用;先天性白内障基因突变相关发病机制研究;中国小儿视网膜疾病诊疗规范的兴起与推广。

中国步入改革开放 20 多年以来,眼科学已成为发展最快的临床专业之一。在临床方面,中国眼科医生已掌握所有国际眼科界主流技能,且患者数量数倍于国外,在国际眼科界应已取得"话语权"。我国的赵家良教授、赵堪兴教授、黎晓新教授及王宁利教授接连被选为国际眼科科学院院士。在临床基础及基础研究方面已达到或接近国际先进水平,近年来文章不断刊登在 *Nature*、*Nature Communication*、*Stem Cells*、*Nature Genetics* 等国际一流杂志上。亚太眼科学院大会(APAO)秘书处永久落户于广州中山眼科中心,国际眼科界逐渐响起了"中国好声音"。

如前所述,据 WHO 资料,如将未经矫正的屈光不正计算在内,则常见致盲性眼病顺序:近视眼,白内障,青光眼,角膜病,视网膜黄斑病变,沙眼或河盲,后两者目前不足以成为中国常见致盲性眼病。常见致盲性眼病位居肿瘤、心血管病之后位列第三位严重危害人类生存质量的疾病。国内眼科界围绕常见致盲性眼病及视障眼病开展基础研究取得了进展,引起国际同行关注,择其扼要者简述如下:

青光眼方面:阐明了青光眼的发病机制包括线粒体功能下降及氧自由基增多、嘌呤受体 P2X7 与 NMDA 受体介导节细胞毒性、自身免疫反应和炎症介导、视网膜胶质细胞的致病作用、颅内压与眼内压失衡致筛板损害、中枢外侧膝状体与视皮层改变、血流动力学和流变学改变;明确了原发性青光眼的致病基因,包括原发性开角型青光眼(POAG)中 *MYOC*、*OPTN*、*WDR36*、

CYP1B1、*ASB10*、*ABCA1*、*PMM2* 等基因；原发性闭角型青光眼（PACG）中 *PLEKHA7*、*COL11A1*、*MFRP*、*MMP-9* 等基因。人类小梁网细胞线粒体功能的缺失与 *Myocilin* 基因 Pr0370Leu 突变相关。GZ.1 青光眼家系致病基因为 *MYOC* 基因 Pr0370Leu 突变。

近视眼方面：经行为训练与视觉刺激及环境干预，建立了灵长类恒河猴近视眼动物模型，明确了中央和周边远视离焦是近视眼发生的根本原因；开展了 *MMP*、*TIMP*、*Egr-1*、*Pax-6*、*c-fos*、*slit*、*GAD-65* 等基因筛查与表观遗传学研究；将视觉刺激玻璃体腔长，视网膜视皮层相互联结；首次提出光学离焦性近视反馈调节理论，为解释与阐明青少年近视提供新的理论依据。

白内障方面：白内障致病基因筛选与功能研究，与功能性晶状体再生研究不仅促进和深化对白内障成因的认识，而且更深刻理解机体器官老化进程（ageing process）。晶状体上皮细胞增殖功能调控机制研究依然是白内障基础研究的热点。RNA 干扰技术、蛋白质组筛选作用靶蛋白、细胞周期调控因子等研究则有望提供一种崭新的解释与阐明白内障发病机制，从而干预之。另外与澳大利亚、美国方面合作的恒河猴晶状体摘除、定量新材料注入囊袋，光固化形成人工晶状体及干细胞化晶状体再生等实验研究正在国内开展，如获突破，则有望获得人类再生晶状体。

免疫与炎症性眼病：角膜移植排斥机制与调控一直是眼科临床关注的热点。尤其现代，抗生素与激素的滥用，既引起耐药菌株迅即产生，又引致不少药源性眼病，如激素性青光眼等。针对耐药菌株及其有效抗生素的开发、免疫调节及体内免疫耐受（如前房相关免疫偏离，ACAID）的调控，角膜移植和羊膜移植治疗眼表疾病时的免疫排斥及其干预研究，局部应用的新型免疫抑制剂（如 FK506）机制研究，则对葡萄膜炎、眼表过敏性病变、角膜移植排斥反应均有显著抑制作用。

眼部新生血管形成机制及其干预研究是眼部众多致盲疾病，如早产儿视网膜病变、糖尿病性视网膜病变、老年性黄斑变性、眼化学伤与眼外伤后眼表病变、增殖性玻璃体视网膜病变、新生血管性青光眼的基本共同课题及致盲的共同通路。RNAi、VEGF 与 VEGFR、TGF-β 与 TGF-βR 与蛋白激酶、众多的细胞因子，凋亡与失巢凋亡、氧含量与细胞增殖等构成异常复杂的环路。一旦跳出单纯抑制增殖的理念，寻求平衡调控，则可能成为眼部新生血管形成机制与防治的新起点。

干细胞与组织工程学在眼科领域取得长足进展，已发展成为“再生眼科学”。近年来，干细胞研究风起云涌。以干细胞为核心的组织工程学研究标志着一场深远的医学革命，即再生医学时代的到来。应用组织工程学技术，将具有自我更新、高度增殖和多向分化潜能特点的干细胞诱导、分化和培养为人体细胞、组织或器官。将培养成功的组织器官进行体内移植，则可以实现修复或替代缺损的组织器官。目前，干细胞应用技术在亚洲国家逐渐显现出强劲的发展动力。我国学者和美国科学家联合进行了体外 iPS 三维构建视网膜研究，其成果于 2014 年 4 月发表在 *Nature Communications* 杂志上。国际眼科学界评论指出，该研究工作不仅增加了开展挽救视觉研究的机会，还有可能最终促成一些技术来恢复罹患视网膜疾病的人们的视力。将三维视网膜研究与组织工程学相结合，构建可降解功能性视网膜膜片并靶向植入病变组织，将是今后不可逆致盲眼病新的治疗途径之一：

1. 应用干细胞技术进行基因打靶，构建自然眼病动物模型　发现眼病相关基因突变与其发病并非直接因果关联，需要在实验动物水平对这些相关基因突变进行功能研究，进而模拟疾病的自然发生过程需要。需要强调的是目前已有眼病动物模型几乎都不是原发性疾病的自然模型，而且绝大多数建立于啮齿类动物。啮齿类动物细胞的基因调控，细胞生物学特性及功能学表现与灵长类动物明显不同，其研究结果无法直接应用于人类或可能导致理解的偏差和误导。最理想的动物模型是干细胞与基因打靶技术相结合构建的灵长类疾病自然发病模型，有可能模

拟人类疾病的自然进程，并在此基础上对发病机制和治疗措施进行系列研究。

2. 视网膜视神经变性性疾病的神经保护和再生研究 干细胞在视网膜视神经变性性疾病与青光眼中的应用标志“再生眼科学”的诞生。主要研究包括：①建立了微创性视网膜下腔移植和绿色荧光蛋白（GFP）标记干细胞技术，可以对眼内移植干细胞的分化和迁移进行追踪和监测；②胚胎干细胞诱导分化为视网膜神经细胞；③联合纯化的视网膜 Müller 细胞和视黄酸（RA），对体外胚胎体（EB）阶段 GFP-ESCs 进行视网膜特异性定向诱导，通过神经干细胞（NSCs）无血清培养基的筛选富集获得视网膜干细胞；④实现了诱导 ESCs 向视网膜谱系定向分化，并在体外获得中间阶段的干细胞（即视网膜样干细胞）的实验技术；⑤分化的视网膜神经细胞特异性表达 Nestin、S100、GFAP、GAP43、Synaptophysin、Thy1. 1 和 MAP2 等抗原；⑥探索自体来源的成体干细胞诱导分化为神经干细胞和视网膜细胞，为眼科再生治疗提供了新的种子选择；⑦胚胎干细胞的 *Rb* 基因诱导分化及移植后获能。

由于眼球的解剖结构的特殊性与直观性的特征，干细胞技术在眼科学领域的应用具有独特的优势，而视网膜、视神经的发育与中枢神经系统同源，是中枢神经系统的外延，并能直接进行动态观察及功能研究；角膜和眼表也是容易进行干细胞操作的靶点。因此，眼科学是干细胞和组织工程学研究中最具前景、有望取得进展的领域之一。

临床研究方面：循证医学推动了循证眼科学的发展，青光眼循证临床研究方兴未艾。规范 24 小时眼压动态监测，促进青光眼个体化治疗，防治青光眼药物眼表损害；开展大规模的白内障手术，使大批白内障患者得到复明，白内障超声乳化术逐渐普及，手术效果显著提高；提出用单纯白内障超声乳化术治疗闭角性青光眼和恶性青光眼的新见解，开展了白内障超声乳化合并双人工晶状体术治疗真性小眼球的临床研究，提出 ExPRESS 联合白内障超声乳化手术治疗青光眼联合白内障的复杂病例的微创治疗理念；玻璃体视网膜手术的广泛开展，不仅可治疗复杂性视网膜脱离，如进行增殖性糖尿病性或外伤性视网膜病变手术，手术也从视网膜前发展到视网膜或膜下，称之为“膜手术”，可以便利地进行视网膜各类膜组织的剥离；内镜手术的应用部分改变了眼眶、泪道及视神经减压的治疗概念；共焦显微镜和 Orbscan 角膜地形图等新型设备用于临床，对棘阿米巴角膜炎和感染性角膜病、移植排斥和干眼病的诊断进入了新的水平；角膜缘干细胞的临床研究，开发与发展了眼表重建术与手术方式，如后板层角膜移植术和双板层角膜移植术等；准分子激光屈光性角膜手术而言，目前已进入全飞秒个体化切削治疗时代，其代表者为微小切口透明角膜基质取出术（small incision lenticule extraction，SMILE）；随着渐变多焦点镜片设计和应用成功，验配对象正从老视眼扩大到儿童近视；角膜接触镜作为矫正屈光不正安全有效的方法，已被广泛接受，软镜的配戴方式向“日抛弃型”和“月长戴型”两个极端发展；Ortho K 角膜塑形镜片应理性对待，有不少积极的正面报道；有关有晶状体眼前、后房型人工晶状体的植入（眼内隐形眼镜）问题，相关研究已有不少积极的报道；角膜基质环植入术应用于临床获得较好效果；此外，老视眼的矫正已开始从手术角度新辟途径，包括改变人工晶状体的光学特征，通过巩膜手术改善睫状肌的收缩环境，通过热及射频传导改变角膜屈光力。

防盲治盲工作方面：全国性大规模防盲治盲工作取得巨大成绩。已有 105 个县获得了“全国防盲先进县”的称号，3 个人口为数百万的城市达到了防盲先进县的标准。成立全国防盲指导小组，统筹全国防盲治盲工作，建立三级医疗预防保健网。积极开展防盲治盲领域中的国际间交流与合作，顺利进行“视觉第一，中国行动”。与美国 NEI、海伦·凯勒基金会等国际防盲组织协作，采用以人群为基础的科学方法，开展多项流行病学调查，较客观地显示我国盲目的患病率为 0. 43%，低视力的患病率为 0. 58%，广州地区 15 岁组别近视眼发生率高达 73. 5%，原发性青光眼发病率高达 2. 12%，部分结果已发表在 *IOVS* 上。白内障、角膜病、青光眼、眼外伤、视网膜

玻璃体病变等眼科疾病仍是主要的致盲原因，筛查和手术治疗白内障、青光眼、早产儿视网膜病变（ROP）仍是防盲治盲的工作重点，也是实现“视觉2020，享有看见的权利”的关键之一。当下，最紧要的就是结合中国国情，按照《达到全球眼健康：西太平洋地区行动计划（2014—2019）》部署和开展防盲治盲工作。

三、问题、挑战与对策

中国独特的眼科临床发展景观是地区间眼科发展水平差异显著，地区间的眼科医生素质及技能差别明显，地区间眼科资源配置差距更大，一些大中城市已聚集了绝大部分的眼科资源，而边远地区，基层地区、广大农村地区的眼科资源极为匮乏。此外，按照中国人口基数与国民经济总值（GDP）概算，政府对医疗卫生事业的投入明显不足。据财政部统计，尽管国家医疗卫生总支出从1978年的110亿元增长到2009年的1.754万亿元，人均从11.45元增长到1349.23元；到2011年，全国医疗卫生的总支出为2.4268万亿元，也只占47.16万亿GDP总额的5.15%。然而，美国的国家医疗卫生总支出（national health expenditure，NHE）占GDP的比重很大：1985年NHE占GDP的比例10%以上，到1993年以后NHE占GDP的比例一直维持在13%～14%之间。考虑到中国人口约为美国的4倍以上，而美国2013年GDP达16.80万亿美元，而中国为9.24万亿美元，约为中国的两倍，两者间的巨大差距不言自明，医改之路漫漫修远兮。

当下，政府宏观调控与投入力度必须提高，市场经济过渡进入医疗卫生领域造成的一个直接后果是资源配置效率的提高，效益增益提高，但却无法解决资源配置的公平性。欧美发达国家医疗资源的基本配置是趋于相同，无论是在大城市还是在边远地区，居民均能享受到合理的医疗服务保障。与之相应配套的医疗保险制度也相当完善、严密。眼科医生培养准入体制更为缜密周全，保证社会对高层次、高素质眼科专业人才的需求。纵观美国眼科医生的教学培养及准入体制，对我们产生不少启迪：首先，全美每年只有480人左右有资格成为眼科医生。另外，全美设置很多非盈利性机构及合法网站协助医学生、通科住院医师申请位置，如MCAT（Medical College Admission Test）、AMCAS（American Medical College Application Service）、CIM（Carriers In Medicine）、AAMC（Association of American Medical College）、Find A Resident™、www.residency.org等，非常便利地为申请者提供多种服务，他们认为医生应是精英，医学教育应是精英教育。让我们计算一下成为一个合格美国眼科医生需花费的年限：8年医学院教育（前4年预科，若通过MCAT，后4年入医科，如通不过MCAT，则获理学学士），毕业后经AMCAS或CIM、AAMC等组织推荐并申请，经3年住院医师培训成为通科医师（general doctor or family doctor），如欲成为眼科专科医师，需再经考试获准再花费3～5年做眼科住院医师。完成培训获得资格后，再经有关途径申请到医院、研究所、医学院附属医院做眼科医生，共需耗费约14～16年时间。欧美国家视光学学生的培养与眼科医生的培养体系截然分开，其考试、考核、行医资格认定过程均不同。国家教育部和卫生部2004年文件将“眼科视光学”纳入“医学相关专业”进行管理，面向基层，面向社区，面向眼科保健乃是明智之举。另据估算，按照中国现有眼科医生总量约30 000人估算，每10万人口中眼科医生数量中国应不低于美国，但素质修养及全面技能层面上的差距应该还是很大的。

更令眼科医生担忧的数字是：中国盲人已达500万之多，占全球盲人总数的18%。每年新增45万盲人，其中50%因白内障致盲，失明是可逆的，可复明的。而作为评价公共卫生指标之一的每100万人口白内障手术率（CSR），美国高达5500，预计中国的CSR在2015年能达到1300，差距依然巨大。中国现有200万需接受白内障手术者，每年又新增40万白内障患者，绝非技术及设备原因造成上述状况！

临床智库 www.LCZKU.com

Notes

再以青光眼为例，国外学者以新加坡及蒙古国原发性闭角型青光眼调查为例，外推中国应有2800万人具有浅前房或房角关闭倾向，其中，910万表现为原发性闭角型青光眼。另据广州中山眼科中心防盲办公室与英美同道合作按照欧美标准抽样调查广州地区城镇居民50岁以上居民原发性青光眼的患病率。2313名受检者中有49名原发性青光眼患者，患病率高达2.12%，其中原发性开角型青光眼27名，原发性闭角型青光眼22名，在国内首次报道，原发性开角型青光眼患病率高于原发性闭角型青光眼，此结论相当重要。如确系真实，则可能改变中国青光眼医生对中国原发性闭角型青光眼的诊治策略，以及加倍重视原发性开角型青光眼的防治。另据报道，至2020年，中国将有2000万左右人次的原发性青光眼患者，尚不包括大量继发性青光眼患者。另一个令人担忧之处，对青光眼防治的重视远远不如对白内障的重视。

另外美国的AGIS（Advanced Glaucoma International Study）、NTGS（Normal Tension Glaucoma Study）、OHTS（Ocular Hypertension Treatment Study）、EMGT（Early Manifest Glaucoma Treatment Trial）均为多中心、随机、前瞻性临床对照研究，观察指标亦非常简单标准（眼压、视野、中央角膜厚度），但投入较大，仅OHTS就为5年追踪随访耗资3300多万美元。所得结论的重要性一点也不比发现筛选出新基因逊色，甚至更为重要。结合AGIS、NTGS、OHTS、EMGT结果可知什么是目标眼压（靶眼压）、中央角膜厚度与青光眼的关系、眼压与视功能损害量化关系，极大地方便医患双方辨证地沟通和理解青光眼，提高了青光眼患者对个体化治疗的依从性（compliance）。

所幸，由中国卫生部颁布的《全国防盲治盲规划》中明确指出到2015年底的防盲治盲工作目标：

（1）完善防盲治盲网络：①国家、省、市三级防盲治盲工作网络进一步健全，服务能力进一步提高；②设有眼科或具有眼耳鼻喉科医师的县级综合医院达到全国县级综合医院总数的90%以上，其中85%的县级综合医院眼科能够开展白内障复明手术；③基本形成适合我国国情的防盲治盲工作模式。基层医疗卫生机构能够对主要致盲性眼病进行初步筛查并及时转诊。

（2）加强防盲治盲人员队伍建设：建立国家级和省级防盲治盲管理人员和专业技术人员规范化培训制度，各省省级防盲治盲管理人员全部接受规范化培训。

（3）防治主要致盲性眼病：①继续开展白内障盲的防治工作，到2015年底全国CSR达到1300，全国创建600个白内障无障碍县（区）；②根治致盲性沙眼；③医疗机构普遍重视糖尿病视网膜病变和青光眼的早期筛查和早期治疗，加强健康教育，社会公众防治意识进一步提高；④医务人员对早产儿视网膜病变防治的知晓程度进一步提高，降低早产儿视网膜病变发病率；⑤落实《国家基本公共卫生服务规范（2011年版）》，在城乡居民健康档案管理、0～6岁儿童健康管理和老年人健康管理中开展视力检查。

（4）开展低视力康复工作：在省级残疾人康复机构建立“低视力康复中心”，为50万名低视力患者免费配用助视器，培训低视力儿童家长20万名。希望能为广大的中国眼病患者带来福音，实现“2020年：人人享有看得见的权利”的梦想。

纵观中国眼科学的过去、现在和未来，眼科学界需要一批学界精英，将目光更多地投入社区服务、唤起民众对眼病的认识和防治热情、眼病流行病学调查、眼科专业人才的培养，而不要只将目光聚焦于眼科的“GDP”，如门诊量、住院量、手术量，经济效益等，应该多一份责任感，多一份道义观。当下眼科临床研究数量快速增长，偏离循证医学“谨慎、明确、明智”之本源的不良研究倾向也随之引起学界的高度关注。当下是建立以患者价值为中心，综合经验医学、实验医学、伦理医学、经济医学在内的循证医学，回归循证医学之本源，为患者提供能支付、易获得、优质的医疗服务，即强调医疗服务公益性和均等化的时候了。

作为有幸成为国内8年制长学制的医学生，当为学界精英，莘莘学子承载着学界与社会的双重希望与责任。不仅要学习和掌握“三基”、“四新”书本内容，更要努力提高自身为人民服务的本领，了解和体察中国眼科界与国外的差距所在，增加一份责任和道义。你们会将光明和幸福的种子播撒在人们的心里，你们会成为“使人们生活得更美好”的光明天使。努力吧，光明所系，生命相托！

（葛　坚）

临 床 智 库
WWW.CICALINE.COM

Notes

第一章　眼的发育生物学

第一节　概　　述

一、发育生物学的基本概念

发育生物学(developmental biology)是研究有机体从胚胎发生、生长发育至衰老死亡的生命过程中所发生的变化和规律的科学,是传统胚胎学的延续。在过去的10年中,发育生物学获得了迅猛的发展,进入了一个"黄金时代",成为研究的热点,这主要得益于胚胎学、细胞生物学、分子生物学与遗传学知识和技术的积累和发展,发育生物学不仅是整合上述生命科学亚科的交叉性前沿学科以及阐明机体发生发展与疾病发生机制的有效途径,而且是干细胞研究得以在生命科学领域迅速发展的重要助推器。目前,发育生物学的研究已经步入了系统与综合层面,可以对有机体整个生命过程中的各个环节所发生的变化和规律在分子水平上进行系统剖析。

眼的发育和进化是生物学上的一个"古老"而又"新"的问题。达尔文的《物种起源》(1882年)假设有一个简单且不完美的眼原型,在自然选择的法则下改变进化为更加复杂、功能完善的眼。根据形态学标准和不同类型的眼不同的发育模式,神经进化论学家认为不同类型的眼有不同的种系起源,并且不同动物门类的眼的进化又是独立进行的。近来的发育遗传学实验和分子系统进化分析法的研究对这种解释提出了质疑,并且诸多证据表明从进化论学说进化原形的角度上来说,眼是单一起源的,只是后来的趋异、平行和趋同进化导致了各种类型的眼。

从进化发育(EVO-DEVO)的观点以及达尔文进化论来看,50亿年前开始的生物进化踏入其漫长的跋涉迄今,10^{15}的日升与日落、昼夜交替则为最主要、最本质的进化选择压力(selective force)。依物种的差异,眼球表观呈现形状各异、大小差异、天成的光学特征差别,以及眼球部位的不同。为捕捉及认知外部视觉信息及物体图像,必须依赖于共同的物理光学元素:物体波长、波强(密度)。进化伟业已成就三类基本的眼球:脊柱动物的单、相机式眼(camera-type eye)、昆虫类的由光感受器与形成单眼,进而组合成复眼(compound & ommatidia-type eye)和扇贝类的镜像眼(mirror-eye),但就物体图像识别而言,它们均遵循共同通路:物像经投射到光感受器,激活视紫质而触发视觉。经典的传统形态学研究已经挑战不同物种眼球的多元起源(polyphyletic origin)。最近的人类遗传学及其因组学研究进展更与经典的达尔文主义相逆:无论是哺乳动物,还是昆虫类生物,*Pax6*基因主导胚胎早期功能性外眼分化。新近的RNA干扰技术也证明*Pax6*基因是普适的、调控各种生物发育的主导基因,当下的全基因组分析也证实了*Pax6*是哺乳动物眼发育的关键调控基因。纵观近趋日盛的分子进化生物学、干细胞生物学、比较发育生物学等的研究结果,提示胚胎的发生发展、分化特征似乎遵循着简约原则,平行进化与特征抽提中隐含的"看不见的手"则可能是挑战达尔文进化学后的主导基因*Pax6*及其家族构建的遗传网络。传统的眼发育生物学唯有与发育遗传学功能基因组与蛋白质组学研究结合,才能提供一种深入和正确的视角去理解与把握眼发育进程及此异常导致的遗传性、先天性和复合性混合机制眼病。

二、发育生物学对理解正常组织结构、功能以及疾病的作用

学习和理解任何一门临床医学科学,比如眼科学,我们不但要知道有关眼的解剖和生理知

识，知道这些结构和功能“是什么”（what）；我们还要深入理解这些结构和功能如何发生、发育和调控的机制，即“为什么是什么”（why-what）。发育生物学提供给我们的恰恰是这样一种视角。通过对眼胚胎发育过程中，循环往复进行的胚胎诱导、细胞决定、转决定、细胞分化、转分化等发生机制的解析，理解胚眼发育中沿特定时间与空间顺序发展，环环相扣的过程，以及对发育过程中复杂而有序的基因、细胞因子、调控蛋白、激酶调控信号网络的分析，我们可以获得对眼的生理结构、功能及其相互关系更深入的理解，并且可以更全面地理解各种不同组织结构之间在胚胎发生、发育的过程中共同的起源和相互之间的内在联系，更易理解遗传性和（或）发育性眼病的发生发展过程。

生命有机体的发生和发育决定了其正常解剖结构和生理功能。如果在生命个体发育过程的某个阶段存在内外致病因素的作用，将对该阶段多种组织和器官产生影响，造成病理性异常或者对疾病的易感性。因此，很多疾病（不仅仅是先天发育异常）的病理变化不是孤立存在的，应该注意到多种似乎并不相关器官的组织病理表现之间存在着内在的联系；另外，很多疾病的表现不典型，或相互之间有重叠现象，这时以疾病谱系（disease spectrum）的概念来理解其发生机制会更深入地把握疾病的本质特征，而疾病谱系往往与胚胎发育过程中某一环节的异常存在程度不同的联系。

（一）眼发育的遗传与基因控制

1934 年，有现代遗传学之父之誉的 T. H. Morgan 已认识到了遗传学在探讨胚胎学中的重要性，他首先提出了发育是由差别基因活性所控制的这一观念，但经典基因控制发育的重要性并未引起传统的胚胎学家重视。E. Hadorn 及其同道清楚地证明了必需基因的变异会导致发育的中断甚至致死（Hadorn，1961）。早在 1915 年 Hoge 分离出第一个引起果蝇眼发育变异的突变，她称这个突变为 eyeless（Ey）。它可导致一系列的表现型：从眼结构缺少部分到整个复眼都缺少，甚至双侧都缺少。在小鼠身上也发现一个类似的突变 small eye（Sey），纯合体 Sey 可以导致无眼，无鼻，缺少大部分的前脑结构，并在胎儿期死亡。而杂合体可以发育成小眼的成年小鼠。人类的无虹膜症也是一个类似的突变。Walther 和 Gruss（1991）用果蝇的配对盒基因克隆出 *Pax6* 基因，Sey 突变影响到了这个基因（Hill，et al.，1991）。类似的，人类无虹膜症也是由 *Pax6* 突变所致（Ton，et al.，1991）。*Pax6* 的突变可以影响哺乳动物和昆虫眼的发育，显示了其可能是一个主要控制基因。Rebecca Quiring 克隆了果蝇的 *Pax6* 同系物，然后 Uwe Walldorf 发现它相对应于 80 年前 Hoge 发现的导致无眼突变的基因，将此果蝇同系物命名为 twin of eyeless（*toy*）。并且分离出 *ey* 和 *toy* 部分缺失基因和无效等位基因，同时发现两者就功能来说存在着分歧。*ey* 功能缺失主要影响复眼的部分或者完全缺失，对头部无影响；而 *toy* 突变可导致无头，无头鞘和触须，但是保留有喙。另外还有研究证明 *ey* 和 *toy* 有部分互补的功能作用。1995 年 Halder 等使用半乳糖 4 系统定向表达了 *ey*，并成功地在苍蝇的触须上、翅上和腿上诱导出完整的复眼发育。*ey* 这一单个基因的异位表达诱导了所有的次级基因，产生各自主导的器官出芽，最后分化成一个异位的完整的复眼。同样 *toy* 也可以诱导出眼的形态发生。这些异位眼表现出正常的形态和功能，在触须上的异位眼还表现有正常的视网膜电流图，这些都表明它们是

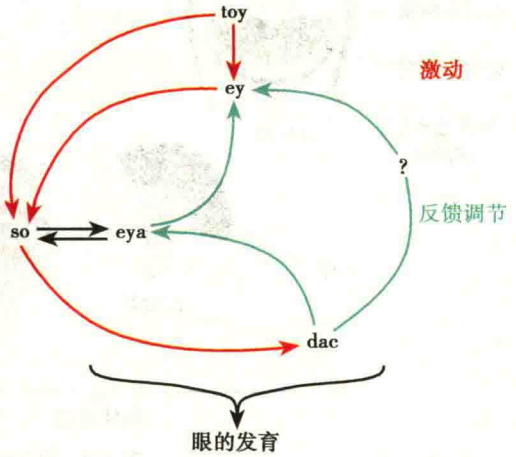

图 1-1　控制果蝇眼分化方向的基因调控网络
图片改自 Walter J. Gehring：Historical perspective on the development and evolution of eyes and photoreceptors. Int. J. Dev. Biol. 48：711，2004

Notes

有功能的眼。Halder 在果蝇身上也诱导产生了异位眼。更令人感兴趣的是，果蝇的 *ey* 和 *toy* 也成功地在非洲蟾蜍胚胎上诱导出了视网膜、视网膜色素上皮和晶状体结构。小鼠的 *Pax6* 基因也有同样的功能。

sine oculis(*so*)是 ey 和 toy 与其直接或相互作用的靶基因，综合不同实验室的结果，兹将经典眼发育的基因控制过程表达如下(图 1-1)：

(二) 眼发育进化的新观点

传统的进化论学家坚持眼的多样性源于 40 或者 65 种甚至更多的物种门系。现代科学家根据达尔文进化论中眼原型由一个单一的感光细胞和一个色素细胞组成的理论(图 1-2)，以及当前的一些研究进展提出眼的进化程序假说(图 1-3 ~ 图 1-6)。

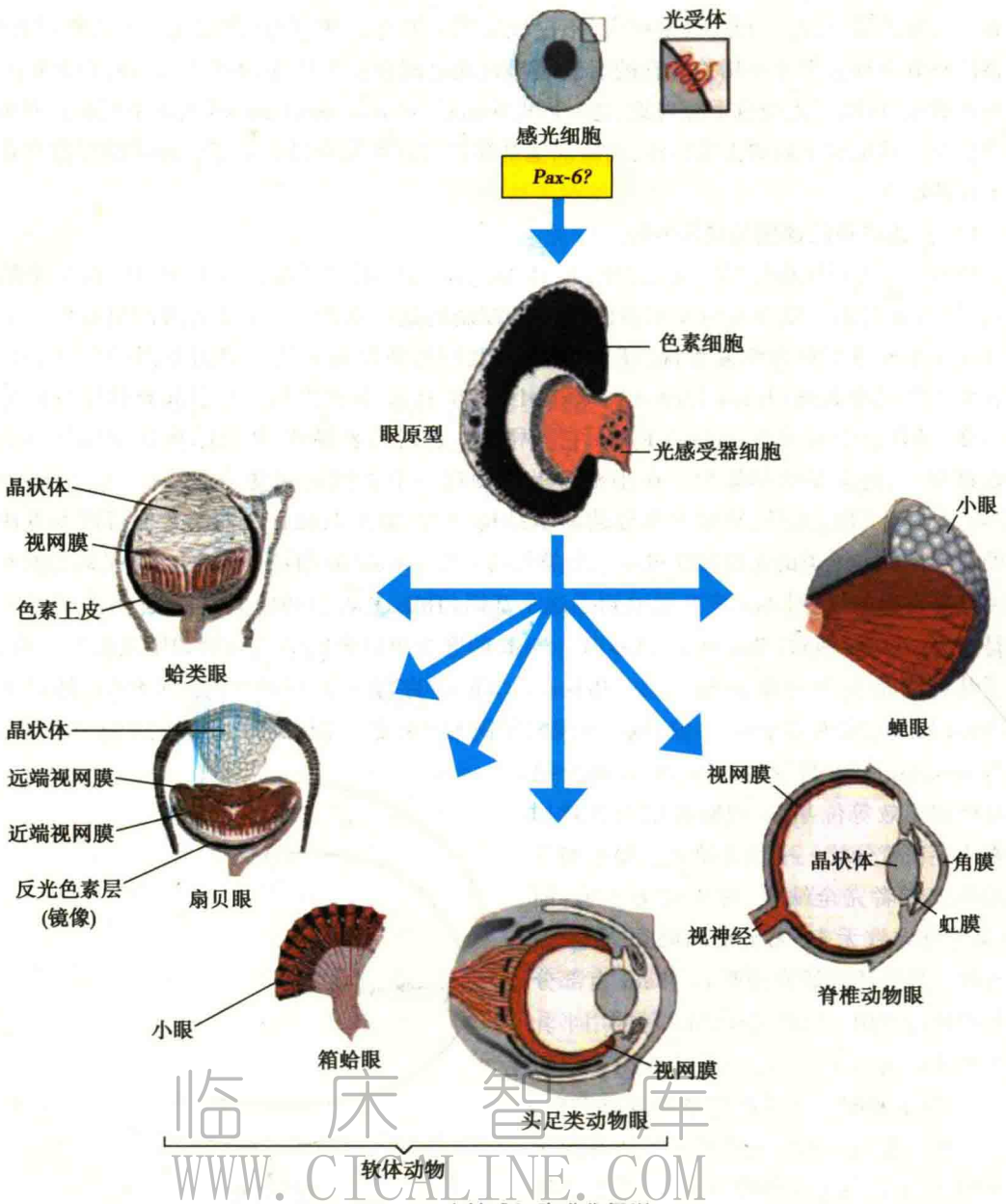

临床智库
WWW.CICALINE.COM

图 1-2 光敏感细胞进化假说

视紫红质作为感光受体的感光细胞的进化以及达尔文原型眼(由一个感光细胞和一个色素细胞在 *Pax6* 调控下聚集而成)向各种类型的眼的进化

图片改自 Gehring W. J. and Ikeo K. : Pax6 mastering eye morphogenesis and eye evolution. Trends Genel. 15:371-377,1999

Notes

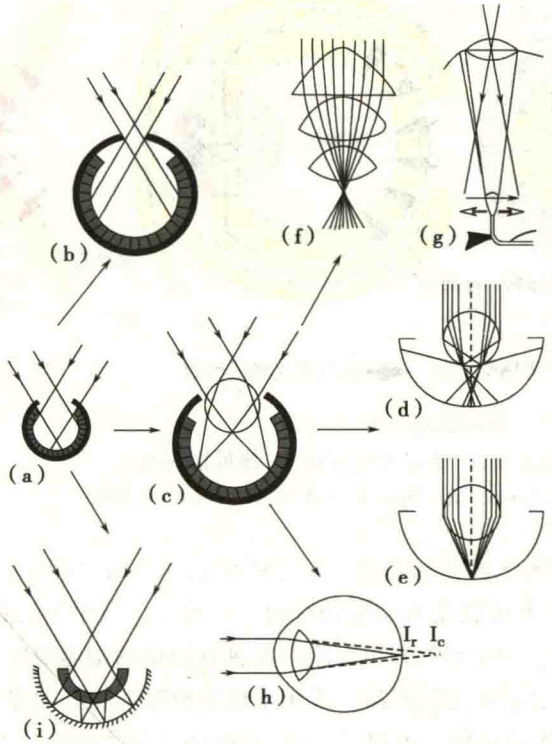

图 1-3　单房眼可能的进化历程，箭头所示为功能上的进化，而非某一特定进化通路

a. 去核眼，为下面几个门所共有；b. 针孔眼（鲍鱼或鹦鹉螺）；c. 有眼；d. 均一，平行光不能聚焦；e. 有屈光梯度，平行光能聚焦；f. 多眼（Pontella）；g. 双眼（Copilia），黑箭头示图像位置，白箭头示第二的运动；h. 陆地上有角膜和的眼（人类）；i. 镜像眼（扇贝）

图片改自 Land MF, Fernald RD. The evolution of eyes. Annu Rev Neurosci, 1992, 15: 1-29

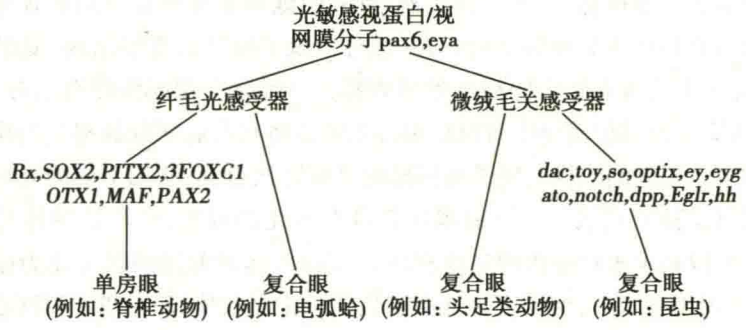

图 1-4　眼的进化示意图

表明各种眼都试图捕获光子（视蛋白），但是不同种类眼的演化，往往是不同基因表达的结果

图片改自 Land MF, Nilsson D-E: Animal Eyes. Oxford University Press, 2002

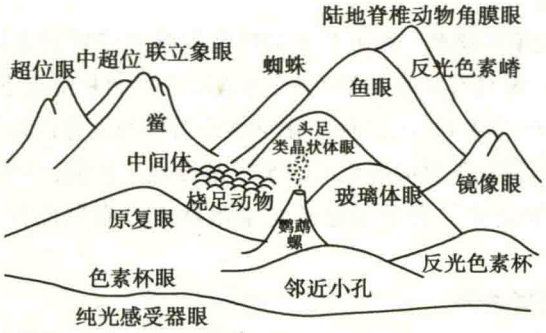

图 1-5　眼的一种进化历程——基于 Mike Land 的假想

高度代表成像质量和平地之间的进化距离与进化疆界；示不同动物门类的眼有不同的种系起源且进化是独立进行的，但在胚胎早期功能性外眼分化则受控于同一主导基因——*Pax6*

图片改自 Dawkins R: Climbing mount improbable. New York, Norton, 1996

Notes

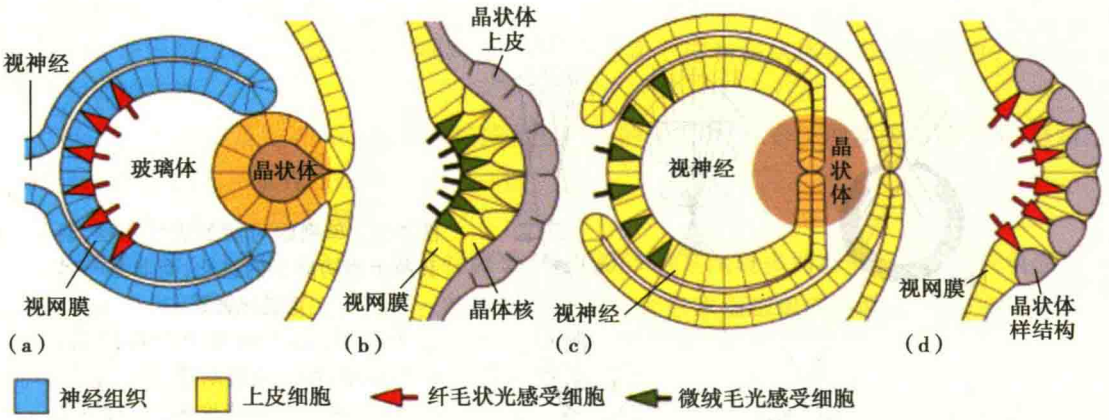

图 1-6 四种眼的形成

a. 脊椎动物眼;b. 节肢动物复眼;c. 头足动物有眼;d. 扇贝镜像眼

图片改自 Fernald RD:Evolution of eyes. Curr Opin Neurobiol;10:444-450,2000

长期以来,科学家们着迷于脊椎动物眼球发育的研究。从 100 年前 Warren Lewis 和 Hans Spemann 著名的晶状体诱导实验以来,眼睛形成就成为发育研究的一个模型。从原生动物到哺乳动物,生物体的眼睛多种多样,差异巨大。原生动物和单细胞藻类具有简单的细胞器眼点(退化的单眼)。水母和寄生虫的幼虫呈现高度单一化的眼睛。成年水母的眼睛相对较复杂:为含有纤毛样光感受器,和有或无细胞样晶状体的单眼。古代扁形虫、海底环节动物蠕虫和原索动物海鞘的幼虫眼睛进一步进化,具有光感受器、色素细胞和未发育完全的晶状体。昆虫的一部分具有类似水母含有晶状体的单眼结构;另一部分出现了复杂的复眼结构,复眼由成百上千个小眼单元组成,每个单元含有独立的视杆光感受器。复眼结构在部分虾类也有出现,能够检测到偏振光信号,而甲壳纲其他动物则可以运用特化的眼睛在海底深处捕捉到由排泄口热气产生的偏散光子。扇贝运用它们成排的镜子照相样的眼睛盯住目标,使用不同的光转化路径在视网膜成像以捕食或逃避猎物追杀。鲑鱼的视网膜具有特化的视锥,可以呈现短暂的几何排列模式,使光向东偏振,以减少水对身体的过度移动。“四眼”鱼的眼睛两极分化为腹、背侧,腹侧眼用于水下,背侧眼则用于水上,两侧视光通路使用同一个晶状体,而角膜和视网膜不同。老鼠能够看到灰色阴影和紫外线。鹰和蝴蝶可以看见鲜艳的色彩。高度特化的人类的眼睛虽然能够满足人类精神工作生活的需求,但却丧失了鹰眼的分辨率、猫头鹰的夜视力,以及老鼠和昆虫的紫外线视力。

(三) 眼和脑的起源

1988 年 Klein 发现视紫红质和一种原虫上的环磷腺苷感受器具有高度的同源性序列,这一发现支持了嗅觉和视觉系统具有紧密相关关系,而且视觉可能是由化学感受器进化而来。*Pax6* 不仅与眼的形态发生有关,还和鼻子、其他的化学感受器官的发育以及脑的形态发生有关。眼、鼻子和脑是在相同的基因控制下协同进化的。至于是谁先进化的,目前倾向于眼和鼻子先于脑的进化。*Tripedalia* 的浮浪幼体具有单细胞感光细胞器而没有其他神经系统等现象支持上述观点。

(四) 复制进化和趋异进化

复制进化和趋异进化(evolution by duplication and divergence)是所有各种水平的生物个体进化的总的原则。这个原则体现在生物学的各个水平:DNA 分子、基因、细胞、细胞器,甚至多细胞体(躯体的一部分)。复制选择优势优先于趋异选择。

(五) 光感受器的进化

感光细胞的起源仍然有不同的结论。虽然细菌的感觉视紫质和多细胞动物的视紫红质之

Notes

间没有检测到序列同源性，但是两者之间仍然具有种系发生相关性（Spudich，2000）。视紫质与动物视蛋白有相关性的最原始的动物是团藻虫属，这是一种原生生物与多细胞生物之间的过渡性生物。从单细胞生物进化到多细胞生物，像团藻虫属可能已经具有光感受器，而眼可能就是从这样的一个原始的状态分化，进而发生器官的。然而还有另外的一个假说，来自于一些单细胞的腰鞭毛虫，其拥有极度发达的光感受器，在单一个细胞里具有包括角膜样，晶状体样，色素样和视网膜样的结构，并形成一个感杆（Greuet，1965）。Greuet 提出眼细胞器可能从叶绿体衍生而来。因为腰鞭毛虫通常在刺胞动物上形成共生体。他提出如下假说：从腰鞭毛虫共生体上，刺胞动物获得了一些与光感受作用有关的基因，进而导致了蓝绿藻类原核生物的光感受作用被初级的真核生物宿主摄取，产生了原始的叶绿体包绕于蓝细菌病毒的双膜上。然后又被腰鞭毛虫吸收，产生被三层膜包绕的次级叶绿体。在某些腰鞭毛虫的种类上被进化发展成皮细胞器。长期的共栖生活，刺胞动物又摄取了这些腰鞭毛虫，那些与光感受作用有关的基因又被转入核内。

同源框基因是一种进化保守类转录因子，与许多重要器官的发育相关，包括大脑和眼。同源框基因在视网膜神经上皮层的形成和定位，以及祖细胞分化为视网膜的七种细胞类型的过程发挥重要作用。同源框基因在视网膜发育中的作用已经一些人类的眼睛疾病中得到证明，包括虹膜缺损、无眼，都归因于同源框基因突变。

脊椎动物的眼是由神经外胚叶和表皮外胚叶共同发育而来。视网膜是由有限数量的神经细胞和非神经细胞构成，被认为是脑的简单模型。眼的发育模式是建立在一套进化保守的分子网络上。眼的发育始于原肠胚初期神经外胚层的前部 eye field 的形成。同源框转录因子，尤其是 six3，在视网膜的形成和维持过程中起着关键作用。

视杯的形态发生是从视泡呈现出种双层上皮球状结构开始的，并最终形成由视网膜色素上皮保卫多层神经视网膜的眼杯。通过应用单层光纤维技术和表达 GFP 的转基因鱼，可以追踪并描绘体内视杯形态发生的整个过程。视泡一旦外翻就会经历一些形态学的改变，从而从球形的泡转变为半球形的视杯。在鱼中，这个过程被划分为三步：RPCs 上皮层的前后融合，背腹轴的融合以及裂隙的闭合。

脊椎动物视网膜祖细胞的分化遵循着一个进化保守的模式。在所有研究过的脊椎动物中，节细胞是最先出现的神经元。最先出现的神经元在时间和空间上都是严格调控的。神经发生的“组织中心”的位置取决于研究的物种类别。对斑马鱼的最初研究数据显示视茎（optic stalk）是信号的源头。视茎区域的建立是其周围视网膜分化的触发条件。

而在鸡胚中视网膜分化始于视网膜的中央区域。研究发现在鸡和鱼的胚胎中，Fgf 的直接活动可导致节细胞的分化。

硬骨鱼的眼一直是神经生物学研究的理想模型，其包含神经发育以及神经网络形成和功能发生的各个方面，为活体功能研究提供了可操作的实验系统。

研究发现，在靠近睫状上皮的睫状体边缘带（ciliary marginal zone，CMZ）有残留的视网膜干细胞，因其表达 *Pax6*、*Chx10*（*Vsx2*）、*Rx*、*Six3*、*Six6* 等相关基因而与胚胎神经视网膜相似。这些基因的组合表达被认为是视网膜干细胞的印记。这些基因均与 eye field 的早期发育有关。为了阐明视网膜发育期间的谱，Ohuchi 等进行了表达序列标签（expressed sequence tags，EST）分析，结果表明 *Fgf19* 在视网膜水平细胞早期迁移阶段和晚期阶段均有表达。

Eiraku M 等报道小鼠胚胎干细胞在 3D 培养的条件下，动态自发形成视杯结构（图 1-7）。

Yoshiki Sasai 发现，同源干细胞通过体外自组织（self-organization）可形成视杯这样的复杂结构（图 1-8）。多细胞自组织包含三个对固有潜在秩序出现关键步骤，根据现有的研究结构可得出，细胞系统动力学是理解多细胞综合行为，四维测算，理论建模和实验重建的关键。

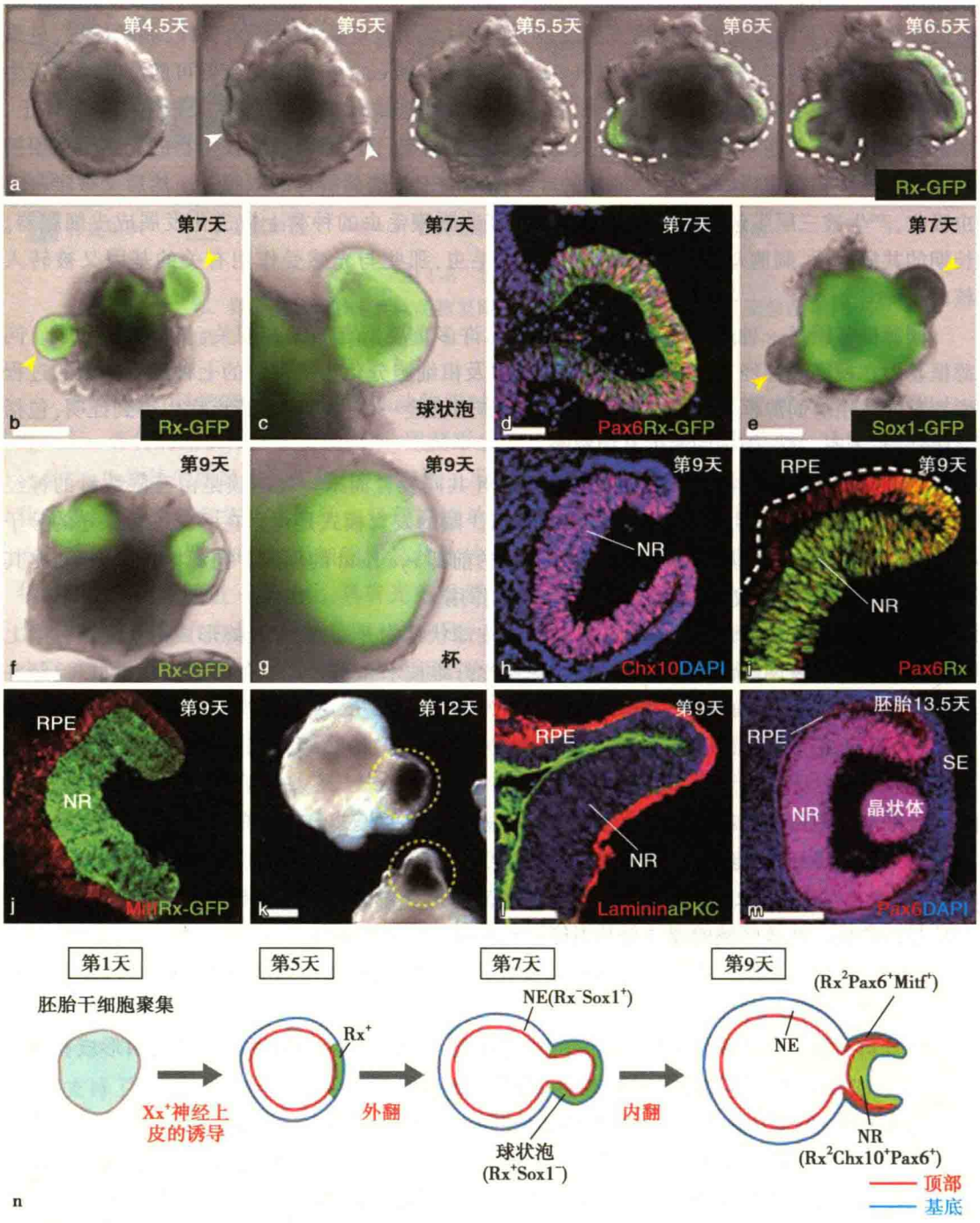

图 1-7 诱导小鼠胚胎干细胞形成视杯

图片改自 Mototsugu Eiraku, Nozomu Takata etc, Self-Organization optic-cup morphogenesis in three-dimensional culture, Nature. 2011 Apr 7;472(7341):51-56

Notes

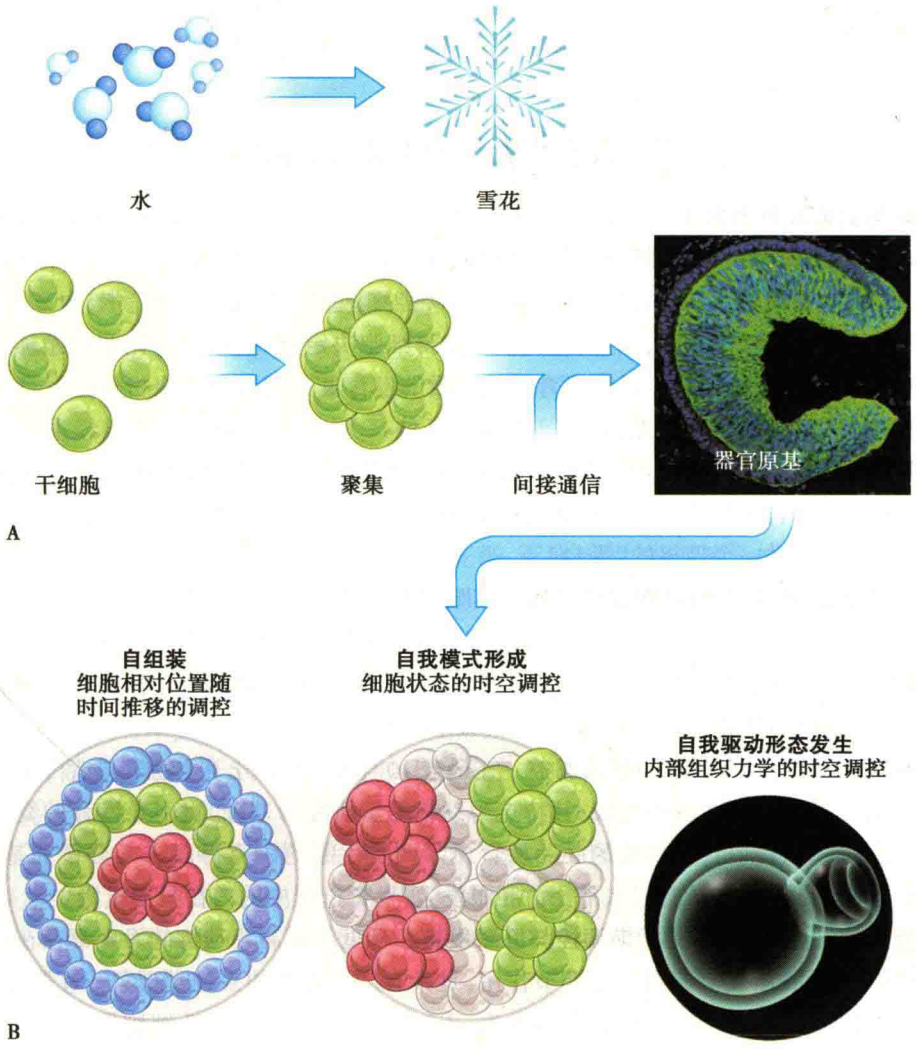

图 1-8　组织自我形成的三种基本机制

图片改自 Sasai Yoshiki, Cytosystems dynamics in self-organization of tissue architecture. Nature. 2013 Jan 17;493(7432):318-326

三、发育生物学的主要研究方法

人类基因组计划与人类基因物理框图的完成，使人们惊异地认识到人种间的基因为99.99%同源；人与猴间基因约为98%同源；人与果蝇、线虫的基因亦有40%～60%同源。人类基因数量也较估计的10万左右少得多，仅为3万～3.5万个。从发育生物学的视角来看，种族间的相似性更大。生命体胚胎发育的基本机制在遗传上具有高度保守性，因此为通过研究模式动物的方式来发现或探讨某些影响发育的环节或因素。据此，目前已获得的关于生物体分化、发育和调控机制的资料多数源自果蝇、线虫等低等生物，这些生物便被称为“模式动物”，其中果蝇更是被称为发育生物学领域的“国王”。借助“模式动物”的研究入手来探索高等生命体胚胎发育的过程与调控成为发育生物学最主要与最有效的研究方法。对实验性嵌合体及镶嵌体小鼠的研究为探索哺乳动物眼球发育提供了研究模型。嵌合体及镶嵌体小鼠具有两种或两种以上遗传基因不同的细胞群，为遗传学家提供了更加丰富的研究手段。嵌合体以及镶嵌体现已常规用于研究细胞系、发育模型、基因功能以及为详细分析限制标准遗传学研究方法的障碍提供手段。嵌合体还可用于研究那些存在于普通基因突变或敲除小鼠体内不发育组织中的基因的功能，研究基因在不同组织中自主调控还是非自主调控表达，以及复杂系统中各组织之间的相

临床医学

Notes

互作用。嵌合体技术是在细胞水平将遗传基因不同的细胞精确混合,与特异性的基因敲除有本质的不同。比较应用嵌合体,*Cre-loxP* 镶嵌体小鼠,以及体外组织重组研究眼球形成的结果,嵌合体以及镶嵌体技术将推动眼发育生物学的发展。

四、发育生物学的主要研究内容

1. 眼与机体发育的关系 眼的发育与机体的发育是一个局部与整体的关系。机体的发育由受精卵开始,经历卵裂、桑葚胚、囊胚、原肠胚、神经胚、胚胎、胎儿、孕体、原基等阶段,直至出生为婴儿。机体各细胞、组织、器官均由囊胚发育,经细胞繁殖分化成的外、中、内三个胚层,在基因与基因外因素相互作用下,经过胚胎诱导、获得细胞决定、产生细胞分化这些循环反复并有精密的时间和空间顺序的过程,最终发育而成。眼的发育及其调控与整个机体的发育和调控有着不可分割的联系。眼特别是视网膜,是大脑的延伸部分,所以眼的发育和神经系统特别是中枢神经系统的发育关系最为密切。眼发育生物学的研究进展不仅对深入认识眼的发生及形成与调控机制,对眼病,尤其是先天性眼病发病机制有所裨益,更为重要的是能为理解和研究中枢神经发育及调控提供一个理想的"平台"。

2. 胚眼的发生、发育的时空变化过程 胚眼的发生、发育经过神经外胚层受诱导形成神经板,神经板逐渐长大凹陷形成神经沟,神经沟闭合成神经管,到前脑始基形成,视沟形成,开始了胚眼的发育。再经视泡和视杯形成,诱导表皮外胚层增厚形成晶状体板,形成晶状体泡以及视柄、视神经始基、胚裂等结构的发育,胚眼始具雏形。

3. 胚眼的发生、发育过程的基因调控 在最近 10 年来,由于分子生物学与遗传学技术的发展,发育生物学进入了一个新的时代,其特点为以基因学研究为基础,对引导发育的复杂的细胞行为在分子水平进行剖析,使传统的胚胎发育诱导调控机制的研究得以进入分子和基因水平。研究胚眼的基因调控则是从基因水平探讨胚眼发生、发育过程中的内在天成机制。

4. 程序性细胞凋亡、细胞周期调控与胚眼发育 从低等到高等动物的发育都存在程序性细胞凋亡现象,它对胚胎发育起到重要调节作用,是具有广泛意义的生物学现象。在胚胎发生、发育和成熟过程中,细胞的生长和死亡交替发生,无时无刻不存在程序性细胞凋亡过程,使体内细胞的增殖和死亡处于动态平衡。个体发育过程中,细胞凋亡不是任意的,组织消失过程是有选择性的。预定凋亡的细胞在特定部位、特定时间退化,而整个胚体仍然保持活力并继续生长发育,因此,这必然是整个发育程序中基因精确调控的一部分。程序性细胞凋亡在胚胎发育进程中至少有五个方面的功能:塑形;清除非功能性组织结构;调控细胞数量和类型;清除异常、迷途、无功能甚至有害的组织细胞;细胞分化中清除细胞核与细胞器。新近的研究提示另外一种细胞凋亡形式——失巢凋亡(anoikis)可能也是其途径之一。细胞基质黏附的丧失常导致细胞失巢凋亡,此在机体发育和组织自身平衡起重要作用,如内生内皮层细胞失黏附,引起失巢凋亡而致腔管等。程序性细胞凋亡、失巢性凋亡、蛋白激酶信号通路相互间构成精妙平衡。

5. 胚眼的发生、发育与干细胞相关研究 干细胞是一种未分化细胞,其基本特性有两点:自我复制能力和分化为一种以上的功能细胞的能力。分为胚胎干细胞(embryonic stem cells,ES cells)和组织特异性干细胞(tissue specific stem cells)两大类。成体组织特异性干细胞含骨髓干细胞、皮肤干细胞、视网膜干细胞及角膜缘干细胞等。2004 年 4 月 *Science* 报道日本学者在老鼠首次完成哺乳动物的单雌生殖(fatherless),即将两个不同卵细胞组合培养出健康小鼠。韩国学者则同期报道利用"体细胞核转移"(SCNT)技术构建人胚胎干细胞成功,为人类干细胞路径研究发育生物学开辟了新途径。胚眼的发生和发育实际上正是干细胞分化潜力一步步受到限制,特化为一定结构和功能细胞的过程。

第二节　胚眼的发生和形成

人胚第3周初，位于原条前方的神经外胚层受诱导增厚形成细长形的神经板，神经板逐渐长大凹陷形成神经沟，神经沟闭合成神经管。神经管前段膨大，衍化为脑，后段细小，衍化成脊髓。神经沟愈合为神经管过程中，神经沟边缘与表皮外胚叶相延续的一部分神经外胚叶细胞在神经管背外侧形成左右两条与神经管平行的神经嵴。当神经褶融合成神经管时，神经褶头部在脊索前方发育成较宽的两叶状态，即前脑的始基。在宽大的神经褶内面各出现一浅沟，称为视沟，开始了胚眼的发育。

胚眼由神经外胚叶、表皮外胚叶和中胚叶发育而成。胚胎22天（第4周开始时），由神经管发育而来的前脑（forebrain）两侧神经褶（neural fold）内陷，形成视沟（optic sulci）。视沟继续深陷，向表皮外胚叶接近，形成腔室，称为视泡（optic vesicle）。此时神经褶相互融合形成前脑泡。视泡远端不断膨大，继续向表皮外胚层生长、贴近，进而发生内陷形成双层杯状结构，称为视杯（optic cup）。同时，视杯近端与前脑连接处缩窄变细，形成视柄，为视神经始基。视泡与表皮外胚层接触后，诱导该处的表皮外胚层增厚形成晶状体板（lens placode），为晶状体始基。随后晶状体板内陷入视杯内，且渐与表皮外胚层脱离，形成晶状体泡（optic vesicle）（图1-9）。视杯逐渐深凹并包围晶状体，视杯前缘最后形成瞳孔。视杯早期下方为一裂缝，称为胚裂（fetal cleft）。围绕视杯的中胚叶玻璃体动脉经视裂进入视杯内，营养视杯内层、晶状体泡及视杯间质，玻璃体静脉由此回流。视裂于胚胎第5周（12mm）时开始闭合，由中部开始，向前后延展，当胚长达17mm时，除沿视茎下面外，完全闭合。玻璃体动、静脉穿经玻璃体的一段退化，并遗留一残迹，称玻璃体管（Cloquet管）；其近段则分化为视网膜中央动、静脉。如果胚裂闭合不全，则会形成虹膜、睫状体、脉络膜或视盘的缺损。在视泡形成至胚裂闭合过程中，包绕视杯、视柄、晶状体泡的中胚叶逐渐分化成内侧的脉络膜始基及外侧的巩膜始基。此时，眼的各部组织已具雏形，即形成胚眼。眼球发育简单流程见图1-10。

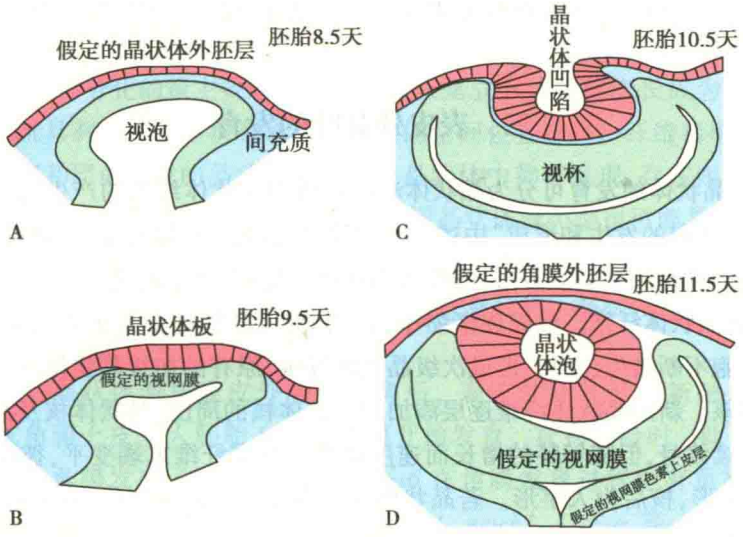

图1-9　晶状体的形态发生

图示胚胎8.5～11.5天鼠的晶状体发育，红色示表皮外胚层，蓝色示间质层，绿色示视泡的神经上皮层

图片改自 Richard A. Lang: Pathways regulating lens induction in the mouse. Int. J. Dev. Biol. 48:785, 2004

临床智库
WWW.CICALINE.COM

Notes

第三节 眼球各主要组成部分的发生

一、神经外胚叶的发育

1. 视网膜和睫状体、虹膜上皮的发生 视网膜由视杯内、外两层共同分化而成。视杯外层分化为视网膜色素上皮层(retinal pigment epithelium,RPE),视杯内层增厚,为视网膜神经感觉层(neurosensory retina)。胚胎第6周起,视网膜色素上皮层生成色素,视网膜神经感觉层则依次分化出节细胞、视锥细胞、无长突细胞、水平细胞、视杆细胞和双极细胞。视杯两层之间的视泡腔逐渐变窄、消失,形成潜在的腔隙。到胚胎第2个月末,视网膜神经感觉层发育到赤道部附近;当胚胎第8个月时,视网膜10层结构基本形成,可以辨认。然而,视网膜的功能发育相对缓慢一些。视锥、视杆细胞外节的膜盘要到胚胎7个月时才开始出现,黄斑中心凹(fovea centralis)也是在此才形成。出生时视锥细胞尚未发育完全,所以初生后不久的婴儿尚不能固视。直至出生后4个月黄斑才发育完成。当出生后眼的屈光间质混浊,如先天性白内障,或眼被遮盖,剥夺了黄斑部接受正常光觉和形觉刺激的机会,则影响黄斑功能的发育而造成弱视。

另外,视杯前缘在胚胎第3个月时向前生长,并向晶状体泡与角膜之间的间充质内延伸,最终发育为睫状体和虹膜内面的两层上皮。虹膜部内层上皮分化为色素上皮,虹膜的外层上皮还分化出瞳孔括约肌和瞳孔开大肌。

2. 视神经的发生 由胚胎的视柄发育而来。胚胎第6周时,视网膜神经节细胞的轴突形成,并随着视网膜的分化发育。逐渐增多的节细胞轴突向视柄内层聚集,视柄内层逐渐增厚,并与外层融合。视柄内、外层细胞演变为星形胶质细胞和少突胶质细胞,并与节细胞轴突混杂在一起,于是,视柄演变为视神经。此时,视神经盘中央尚有少量神经胶质细胞残留,出生时发生萎缩形成生理凹陷。视神经纤维的髓鞘是由脑部顺神经纤维向眼部生长,出生时止于筛板后,如进入视网膜则形成视网膜有髓鞘神经纤维,在检眼镜下呈现羽毛样外观。

二、表皮外胚叶的发育

1. 晶状体 晶状体的发育可分为晶状体泡的形成和晶状体纤维的产生两个阶段。关于晶状体泡形成已在"胚眼的发生和形成"中述及,以下简述晶状体纤维的发育。最初晶状体泡由单层上皮组成。泡的前壁细胞呈立方形,分化为晶状体上皮;后壁细胞呈高柱状,并逐渐向前壁方向伸长,形成初级晶状体纤维。泡腔逐渐缩小,直到消失,晶状体变为实体结构。此后,晶状体赤道区的上皮细胞不断增生、变长、形成次级晶状体纤维,原有的初级晶状体纤维及其胞核逐渐退化形成晶状体核。新的晶状体纤维逐层添加到晶状体核的周围,晶状体核及晶状体体积逐渐增大。此过程持续终身,但随年龄的增长而速度减慢。各层纤维末端变平,彼此联合成晶状体缝,核前的缝为Y形,核后为人字形。若晶状体在发育过程中发生障碍,将形成先天异常,如各种类型的先天性白内障。

晶状体的发育解剖学:

(1) 初级晶状体纤维:是从外胚层细胞覆盖视泡到晶状体泡闭塞这段时期的晶状体细胞。

(2) 次级晶状体纤维:变长(由立方体细胞到长形纤维);向后极移行至中点到达赤道部;绕前后轴旋转至长轴与前后轴平行;各条纤维前后极的连接点组成了晶状体缝,同时完成一个生

长层。

（3）晶状体缝（lens sutures）：是由晶状体中相邻生长层之间或者层内晶状体纤维末端连接的排列所形成。晶状体缝的异常与各种白内障的发生有关。

（4）晶状体缝的解剖：哺乳动物的晶状体纤维分为S形的“曲线纤维”和位于赤道部的“直纤维”，每条曲线纤维与另两条纤维配对并分别于前后极相接，组成前极Y字缝和后极倒Y字缝。

（5）人晶状体缝的三维计算机成像和圆柱投影：根据以上发育学理论模拟出来的晶状体缝分为脐状、线状和Y字缝，但是事实上经过发育、成长和衰老，灵长类动物的晶状体缝要复杂得多。要研究这种变化和寻求规律，圆柱投影是很好的方法。圆柱投影是一种用二维图谱来表示三维物体表面的方法，例如绘制地图。晶状体的圆柱投影可以清晰表示晶状体纤维长度和弯曲度的改变、晶状体前后两极到赤道部的距离（与晶状体半径和曲率相关）和晶状体缝的形态，唯一不足的是，晶状体缝各分支在极点处的连接被打断，失去原始形态，如Y字缝在圆柱投影中成为三条平行直线。

在人的胚胎期，只有当次级晶状体纤维出现时才开始出现规律的排列和极向生长，形成生长层，这标志着晶状体缝的形成，此时晶状体极点到赤道的距离是250～750μm。绝大多数纤维是曲线纤维，每层细胞包括六条直纤维，其中三条位于前极，三条位于后极。出生后，人晶状体缝趋向复杂化并出现星状缝。这种前后表面晶状体缝分支的形成是终身进行的，在圆柱投影图上，晶状体缝的每一条分支都会延伸到其近端达到纬度60°以及远端达到极点。因而，在人的中年时期晶状体缝将会有12条分支。在一名36岁糖尿病患者的晶状体圆柱投影图上可以很明显地看到后表面晶状体缝的改变，可见慢性疾病对晶状体缝发育的影响。星状缝形成的意义在于，它较之线状缝和Y字缝对晶状体光学特性的影响要小得多。晶状体缝在调节中有不可忽视的作用，通过与鸟类比较，人的表面不连续的有缝的晶状体具有更强大的调节能力。很多主要的纤维蛋白参与晶状体缝的形成和生长。灵长类动物的晶状体，不只调节范围大，晶状体缝的组成复杂，纤维间缝隙连接的密度低，而薄的不对称的连接密度高。至于调节功能与主要纤维膜蛋白的密度和分布之间的关系并且它们在晶状体发生、发展和老龄化中的作用仍需要进一步研究。

综上所述，晶状体分化的最主要结构改变不仅仅是立方体细胞变长成为纤维，而是纤维的分化使晶状体纤维具有不同的形状和长度与精确的空间位置排列。纤维精确的端端对接排列在晶状体生长层间和层内形成的晶状体缝在所有晶状体中都可发现，存在四种形态，复杂性不同，对晶状体光学特性的负面影响也不同。这些不同晶状体缝类型也可能是建立和维持调节范围的因素。总的来说，晶状体是很重要的一个根据功能发育分化的例子，发育不良不但将直接导致功能的缺陷，而且可以诱导眼部其他组织的异常发育分化。晶状体发育分化是眼球发育特化中的关键性中间环节。

2. 角膜上皮　晶状体泡从表皮外胚叶分离后，表皮外胚叶又重新融合为一层立方上皮，以后衍化成角膜上皮。人胚胎5周时角膜开始发育，直到开睑时，此发育过程速度较慢。眼睑打开后，角膜发生了明显的变化。*Pax6*在角膜发育过程中有重要作用。*Pax6*调控上皮细胞复层化，其他的调控因子还有*TGF-β1*、*notch1*、*TGF-α*等，*forkhead/winged helix*基因，IκB激酶α等，过表达*TGF-α*或去除*forkhead*会导致内皮细胞层缺失。除了调控因子，环境因素可能也起到一定作用，氧气和光线对角膜的发育有一定作用，但不是唯一因素。

Notes

三、玻璃体的发育

玻璃体的形成分三个阶段：

1. 原始玻璃体(primary vitreous) 由原始视泡和晶状体泡间存在的细胞间质形成。此细胞间质可能由视杯上皮细胞和晶状体上皮细胞分泌而来。随视杯的加深，细胞间质拉长成细长的细纤维，且与来自中胚叶的原纤维混合，形成原始玻璃体基础，此时玻璃体腔内充满玻璃体血管。胚胎第6周(18mm)时发育完成。

2. 第二玻璃体(secondary vitreous) 第6～12周玻璃体血管系统逐渐萎缩，同时由视杯内层细胞分泌出第二玻璃体，将原始玻璃体挤向眼球中央和晶状体后面，使其最后在晶状体后及玻璃体中央形成Cloquet管，其中通过玻璃体血管。

3. 第三玻璃体(tertiary vitreous) 在胎儿第4个月(95～115mm)时，由睫状体的神经上皮细胞分泌出细小原纤维，逐渐发育成晶状体悬韧带，出生时完成。

四、神经嵴细胞来源组织的发育

神经嵴(neural crest)细胞来源于外胚层，但形态和功能与中胚层间充质相似，故称其为中外胚层或外间充质，以便和中胚层来源的间充质相区别。与眼球和眼附属器有关的多种结缔组织，若在体内其他部位，是由中胚层间充质细胞分化而来。然而，由于头部没有体节，故无中胚层，相应的组织结构则由神经嵴细胞分化、发育而来。神经嵴细胞的特征是高度的迁徙能力和分化潜能，对其作用的几乎所有组织产生诱导影响(inductive influences)。当视杯与晶状体泡形成后，包围在视杯周围的头部神经嵴细胞，一方面伸入晶状体泡前方，在角膜上皮下演变角膜固有层和内皮，另一方面，就地分别分化为小梁网、Schlemm管、疏松的葡萄膜基质、较致密的巩膜以及睫状肌和Muller肌等组织。

另外，由于神经嵴细胞的迁移、增殖和分化还参与颜面中部(midface)(主要是上颌骨)、牙齿的形成和发育。实际上，神经嵴细胞分化形成为所有的自主神经系统节后神经元、内脏神经系统、肾上腺髓质、黑色素细胞以及心脏传导束等。

如果在神经嵴细胞迁移和分化过程中出现异常，则会对眼前节组织结构产生广泛的影响，造成房角构形和小梁网的发育异常，导致各种先天性青光眼和青光眼综合征。这些综合征往往伴有眼外组织，特别是牙齿和颜面的发育缺陷，甚至皮肤、神经系统和心脏的先天异常。

五、中胚叶的发育

1. 血管系统 眼的血管系统由中胚叶发育而来。胚胎第3周(45mm)，原始的眼动脉沿视杯腹侧生长，并分出玻璃体动脉经胚裂进入视杯内，并在晶状体后面形成晶状体血管膜包围晶状体。其他分支沿视杯表面前行至视杯缘吻合成环形血管，并向后与晶状体血管膜相吻合。同时，未来的脉络膜毛细血管亦出现于视杯外面。胚胎第3个月(60mm)时，玻璃体动脉及晶状体血管膜开始萎缩，出生时此血管完全消失。若萎缩不全，则产生玻璃体动脉残留。在胚胎第3个月末，玻璃体动脉在视神经盘处分出血管，逐渐形成视网膜中央血管系统。

2. 虹膜基质 位于晶状体前面的视杯口边缘部的间充质形成虹膜基质，其周边部厚，中央部薄，封闭视杯口，称为瞳孔膜(pupillary membrane)。胚胎第7个月瞳孔膜开始萎缩形成瞳孔，前、后房经瞳孔相通连。如瞳孔膜萎缩不全则形成先天性瞳孔残膜。

3. 葡萄膜 除虹膜睫状体内面的两层上皮来源于神经外胚叶，其他部分均由中胚叶发育而来。在胚胎第6周末(22mm)，表皮外胚叶和晶状体之间的中胚叶形成一裂隙，即前房始基。裂

临床智库 WWW.CICALINE.COM

Notes

隙后壁形成虹膜的基质层，中央较薄称为瞳孔膜，胚胎第7个月瞳孔膜开始萎缩形成瞳孔，如萎缩不全则形成先天性瞳孔残膜。睫状体的睫状突和睫状肌在胚胎3个月逐渐生长发育。胚胎6mm时，有毛细血管网包围视泡，并发育成脉络膜。第3个月开始形成脉络膜大血管层和中血管层，并引流入涡静脉。

4. 角膜　胚胎6周末，前房裂隙后，前半中胚叶组织形成角膜基质层和内皮细胞层。表皮外胚叶已形成角膜上皮层。胚胎3个月，基质层前部细纤维形成前弹力层，内皮细胞分泌形成后弹力层。

5. 前房角　角膜和前房发生后，于胚胎第2个月末期，巩膜开始增厚。第3个月末形成角膜缘，并由视杯缘静脉丛衍变发生Schlemm管，并具有许多分支小管。随后其内侧中胚叶分化出小梁网。前房角是由前房内中胚叶组织逐渐萎缩而来。如不能正常萎缩，小梁网发育异常则导致先天性青光眼。

6. 巩膜　胚胎第2个月末由视杯周围的中胚叶开始形成，胚胎第5个月发育完成。

第四节　眼附属器的发育

一、眼睑、结膜、泪腺

胚胎在第4周前，胚眼表面为一层表皮外胚叶所遮盖。第5周开始，该处外胚叶形成睑褶，褶的外面形成眼睑皮肤，内面形成结膜，并和球结膜、角膜上皮相连续。中胚叶在此两层间发育，形成睑板和肌肉。在胚胎第3个月，上下睑缘相向生长致互相粘连。至第6个月，上下睑由鼻侧开始至完全分开。胚胎3个月初，眼表面内眦处半月皱襞形成。第4个月泪阜形成。第9周睑缘部发育毛囊，以后出现睫毛。第6周睑板腺形成，其周围中胚叶组织变致密形成睑板。

二、泪　器

泪器所有组织均由表皮外胚叶发育而来，副泪腺于胚胎2个月时出现。泪腺于第3个月由上穹隆部外侧结膜上皮分化而来。结膜各腺体均由表皮外胚叶内陷形成。泪道是在第6周时，表皮外胚叶在外侧鼻突和上颌突之间下陷成沟，以后此处上皮和表面上皮脱离，逐渐形成管道。第7个月上下泪点开放。第8个月鼻泪管下口开放。

三、眼　外　肌

胚胎第3周时，视泡周围的头部神经嵴细胞增殖、凝集呈圆锥形，此即原始眼外肌。第4周时开始分化。第5周时已能分辨出直肌和斜肌。第6周时各眼外肌完全分开。第10周时上睑提肌由上直肌分化出来。

四、眼　眶

是由围绕视杯的神经嵴细胞增殖、分化、发育而成。眼眶的发育较眼球缓慢。胎儿6个月时眶缘仅在眼球的赤道部，一直生长到青春期。如在儿童时期摘出眼球，可影响眼眶正常发育。随眼眶的发育，眶轴逐渐向前移动，视轴也随之变化。胚胎7～9mm时，两眼朝向外侧，两眼视轴成160°角；胚胎2个月（16mm）时视轴为120°；胎长40mm时，视轴为72°；最后两眼视轴成为45°角。视轴的改变对双眼单视的发生有很大关系。

第五节 眼的各种组织的发育来源

一、眼各组织的发育来源

1. 神经外胚叶(neuroectoderm) 视网膜、视神经(包括神经细胞、神经胶质细胞和软脑膜)、虹膜色素上皮、瞳孔括约肌和开大肌、睫状体上皮、玻璃体。

2. 表皮外胚叶(surface ectoderm) 晶状体、角膜上皮、结膜上皮、泪腺、眼睑皮肤及其衍生物(睫毛、睑板腺、Moll 腺和 Zeis 腺)、泪器上皮、玻璃体。

3. 神经嵴细胞 角膜基质及内皮、小梁网、睫状肌、葡萄膜基质、巩膜、眶骨、Müller 肌、结缔组织、黑色素细胞、神经。

4. 中胚叶(mesoderm) 血管(出生前消失的血管,如玻璃体血管、晶状体血管囊;永存性血管,如脉络膜血管、视网膜中央动脉、睫状血管以及其他血管)、眼外肌、部分巩膜、原始玻璃体。

二、眼的发育总结

眼的发育可简要总结如下:

胚胎第 3 周:前脑两侧形成视泡,伸出视茎,表面外胚层出现晶状体始基。

胚胎第 4 周:晶状体泡形成,视泡凹陷成为视杯。在视杯和晶状体泡之间,中胚层组织分化,胚胎裂出现玻璃体动脉,视网膜呈现两层,初期视盘形成,角膜上皮层及眼外肌始基开始分化。

胚胎第 5 周:胚胎裂开始闭合,晶状体上皮分化纤维,晶状体泡外面形成囊膜并出现血管膜,出现脉络膜血管网,初期视细胞分化。

胚胎第 6 周:胚胎裂闭合,晶状体纤维充填其间空隙,瞳孔膜形成,原始玻璃体生成,视网膜各层分化,角膜基质和内皮细胞开始形成。

胚胎第 7 周:形成眼睑,眼外肌开始分化,前、后睫状动脉出现,视神经发育,虹膜基质产生,泪小管以细胞索形式出现。

胚胎第 8 周:巩膜生成,视茎被神经纤维充满,视交叉和视束发育,眼眶部形成泪腺,眉毛始基出现。

胚胎第 9 周:上下睑缘愈着,巩膜增厚,玻璃体血管开始萎缩,第二玻璃体出现。

胚胎第 10 周:视细胞进一步分化。

胚胎第 11 周:睫状肌和睫状突始基出现。

胚胎第 12 周:眼轮匝肌生成,晶状体悬韧带开始出现。

胚胎第 4 个月:视神经管形成;上睑提肌和眼球筋膜囊出现,视网膜中央动脉开始分支。

胚胎第 5 个月:泪道延伸至鼻腔。

胚胎第 6 个月:黄斑部发育。

胚胎第 7 个月:瞳孔膜消退,玻璃体动脉闭塞,上下眼睑分开。

胚胎第 8 个月:晶状体血管膜消退。

胚胎第 9 个月:视神经外包裹髓鞘,玻璃体血管萎缩。

三、眼球发育简单流程图

眼球发育的简单流程如图 1-10 所示。

Notes

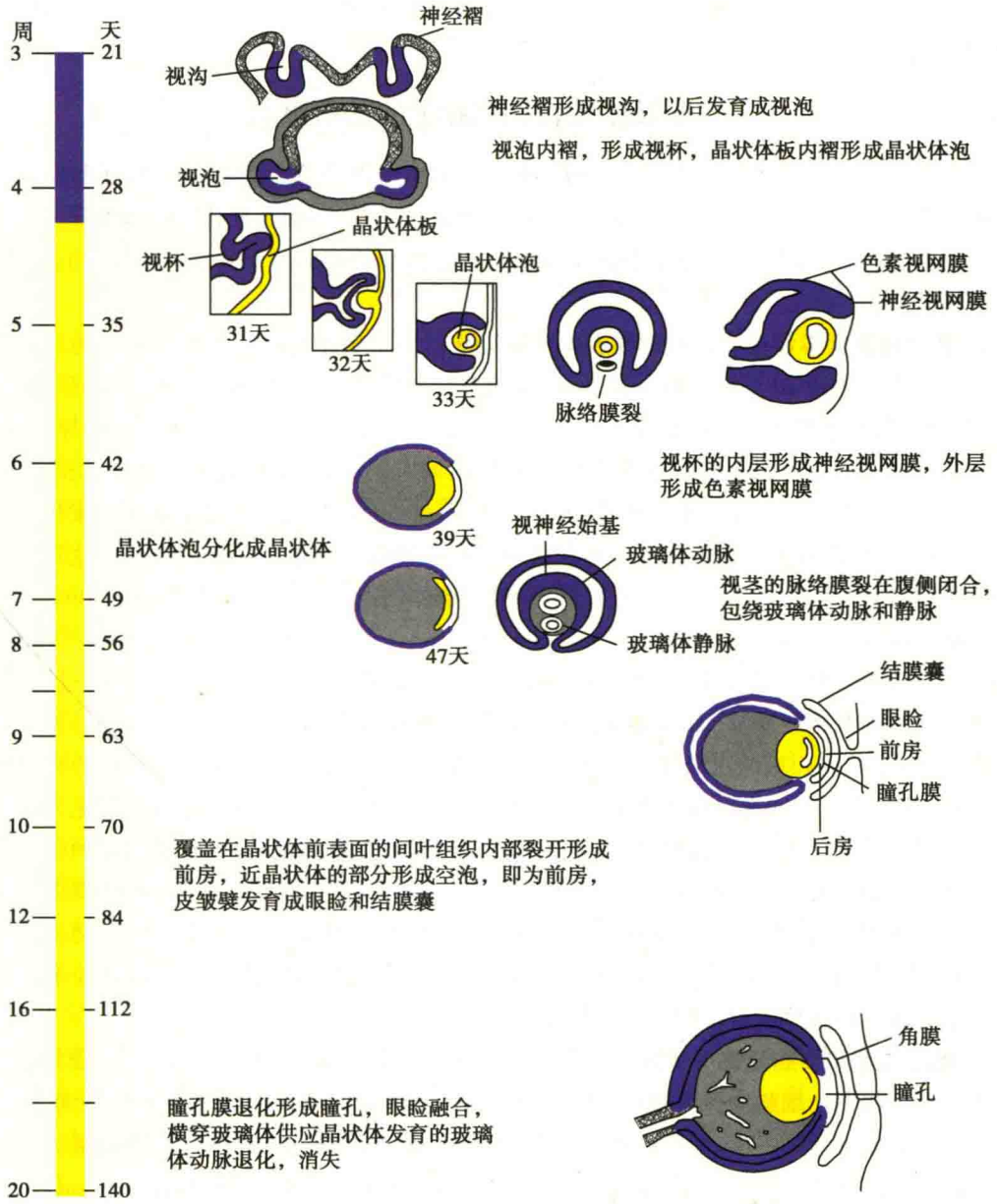

图 1-10　眼球发育简单流程图

第六节　眼球发育的调控

一、眼发育调控的概述

生命体的发育由一个受精卵开始，经历卵裂、桑葚胚、囊胚、原肠胚、神经胚等各个阶段，然后进行器官形成和组织分化逐渐产生自主的生命有机体。以人类为例，从单一的受精卵发育为一名具有1×10^{14}个分化细胞的成熟个体，这1×10^{14}个细胞各自具备不同的分工，并组织为成百上千种组织器官，共同完成复杂的生命功能。令人惊叹的是，从最初的受精卵到各种分化细胞含有的遗传信息是相同的，因此细胞和组织的差别是基因选择性时空表达的结果。

眼发育是生命有机体器官形成和组织分化的一个组成部分，其严格遵循特定的时间和空间顺序，需要有精细的调节，不能有丝毫偏差。在眼球的发育过程中受到多种因素的调节，包括环境因素的调节、远距离的激素调节、近距离组织细胞间相互调节、核质相互作用及细胞外基质

Notes

(extracellular matrix)的调节。这些调节,都是通过特定基因表达合成某些特异性蛋白质或酶类从而起作用。

二、眼胚胎发育调控相关的基本概念

发育生物学研究的主要内容不但包括胚胎发育的整个时空变化过程还包括胚胎发育的相关机制。在整个胚胎发育过程中,胚胎诱导、获得细胞决定、产生细胞分化等过程循环反复并且沿着精密的时间和空间顺序演进。胚眼的发育同样是按照特定的时间和空间顺序,动态、连续、系统地进行的。

1. 胚胎发育诱导调控 视泡诱导表皮外胚层分化出晶状体为胚胎发育诱导调控机制的经典实例。所谓胚胎诱导(embryonic induction)是指在胚胎发育中,两个细胞群体(两种胚胎组织)通过相互作用,致使其中一个细胞群或两个细胞群发生定向分化的过程。在胚胎诱导中,提供或传递刺激信号的一个细胞群称为诱导组织(inducer tissue),而接受刺激信号并发生相应反应,进行分化的另一个细胞群称为反应组织(responsing tissue)。诱导组织的诱导作用只发生于胚胎发育的特定时间和空间区域内,而反应组织必须具有特异的反应能力(competence),这种反应能力同样是具有时空特异性的。在各种诱导信号的综合作用下,反应组织产生倾向性(bias),沿一定的方向完成逐级分化(specification and differentiation)。胚胎诱导有初级、次级和三级之分。在胚眼的发育中,初级胚胎诱导指脊索中胚层诱导其表面的外胚层发育为神经板的过程,神经板最终发育为中枢神经系统,而神经板前端则衍生出视杯。视杯进一步诱导其表面的外胚层产生次级结构(晶状体),则为次级胚胎诱导。次级胚胎诱导的产物晶状体又进一步诱导体表的外胚层形成角膜,为三级诱导。晶状体的诱导还影响胚眼其他组织细胞获得决定,分化为特定功能细胞和组织结构。视泡形成视杯后分化为神经视网膜和色素上皮两部分,最初这两部分的发育潜能是相等的。视泡与表皮外胚叶的接触,诱导表皮外胚叶形成晶状体板,该处表皮外胚叶反过来诱导视泡与其接触部分形成神经视网膜。晶状体的诱导形成还对眼前段特别是角膜的形成起重要作用,晶状体发育不良或在胚眼发育过程中去除晶状体,会导致眼球其他部分发育不良或小眼球。晶状体还对视网膜神经节细胞的投射起作用。

2. 细胞决定和细胞分化 受精卵具有形成完整有机体的能力。在哺乳动物中,受精卵前几次分裂所产生的每个细胞均保持着这种能力,称为全能性(totipotent)。随着发育的继续,细胞逐渐失去这种全能性,好像进入了一个逐渐变窄的隧道,称为限制(restriction)。当限制达到某一点时,细胞只能沿确定的发育方向发展,称为决定(determination)或"定型"(commitment)。诱导发生于决定之前,甚至在一些限制阶段已经发挥作用。限制和决定标定了细胞的发育方向,而分化(differentiation)则表示一个(或一组)定向细胞中基因组某一部分表达为实际的形态和功能,即细胞专一化的过程。细胞分化的主要特征是细胞产生组织特异性的蛋白质、并出现不同的形态结构,演变为特定表型的细胞类型。细胞决定和细胞分化的主要机制有两种,细胞的不对称分裂和细胞间的相互作用。细胞间的相互作用是多方面的,初始细胞的命运由相邻细胞决定,并随反应形式的不同而改变命运。前面述及的胚胎发育诱导是细胞间的相互作用的最主要过程。决定和分化相辅相成,交错进行。在细胞相互影响之下,首先获得初步决定,进行初步分化。随着初步分化而决定趋于稳定,稳定的决定更利于细胞分化。横向分化(transdifferentiation),亦称转导分化,是指不同细胞种系间的细胞定向分化现象,如皮肤干细胞横向分化为角结膜上皮细胞。因这种细胞间相互诱导分化中,难免会有"DNA 污染",因此现有作者审慎地称为"可塑性"。

3. 生物模式形成 生物模式(pattern formation)是细胞在胚胎发育中组织化的过程,最初形成机体发育的原基(rudiments),而后则形成各种器官的精细结构。在生物模式的形成过程中,细胞位置信息(positional information)起重要作用,即一个细胞既可以识别其在一个器官原基内

建立的相互协调系统中的位置，又能根据其位置进行分化，称为局部特征化（regional specification）。在胚胎发育中最早发生的生物模式是体轴特化（axis specification），包括前后轴和腹背轴；进一步的生物模式则为体轴腔隙化（compartmentation），以获得进一步的位置信息。

4. 形态发生（morphogenesis） 是指形成胚胎外部形态和内部构型的全过程，例如眼球的形成和肢体的形成等。形态发生主要与以下四方面有关：细胞迁移；折叠和内陷；黏着力的改变从而影响细胞相对位置；特异的细胞因子介导细胞识别与相互作用。

三、眼球发育调控的分子机制

目前，眼发育过程被形象地分为三阶段：特化期（specification），决定期（determination）和终末分化期（differentiation of specific cell types）。前两步发生在眼原基之前，而第三步则在眼原基之后才启动。每一期都与特定的选择性基因或蛋白的表达有关，后者又受到细胞外信号通路的调控。特化期为细胞塑型的早期，此期细胞命运主要依赖环境因素，即眼组织特定发育基因的表达。细胞分化具有高度可逆性。决定期则细胞进一步塑型，该期细胞的分化为自治行为，不可逆转，对环境信息不敏感。这两期的细胞时空上序贯表达许多重要的发育基因或蛋白。而调控细胞进入限定期和决定期蛋白质有两大类。第一类，眼逐步发育所需要的选择性蛋白或基因。此类基因符合以下4个特点：

①基因突变，功能丧失，会阻断早期眼发育，如 *ey*，*toy* 的突变可引起无眼球、小眼球或无虹膜等；②异位表达可重塑其他的原始细胞发育为视网膜组织；③此类基因的表达谱可以显示眼发生的部位或范围；④编码的蛋白为核蛋白，大多为结合 DNA 的转录因子。迄今为止，至少已发现10个眼选择性基因或蛋白，包括 *ey*、*toy*、*eya*、*so*、*dac*、*eyg*、*tsh*、*optix*、*hth* 和 *exd*，大部分为同源盒基因 *Pax6* 家族成员。它们可以单独或联合、协同或拮抗性地指导眼的早期发育、分化。尤其是在正常眼的发育过程中，这些基因通过多重信息反馈、交叉调控等相互作用，出现时空特异性的基因表达谱，从而逐步调控多潜能的上皮细胞向眼组织定向分化、成熟及命运决定。第二类，细胞外信号分子（或信号通路）。其与上述选择性复合体蛋白共同作用，促进限定期状态的细胞逐步向决定期、分化期的细胞过渡、成熟。如果蝇眼发育、细胞分化、命运决定中，至少涉及5条不同的细胞外信号通路，包括 hh、dpp、wg、notch、egfr 等。其中，hh、dpp 通路启动 MF 及光感受器的分化，介导了 Zone Ⅰ（specification）细胞向 Zone Ⅱ（determination）、Zone Ⅲ（differentiation）细胞的转化。迄今，已经发现的参与眼球发育调控的基因包括数十种，最主要的可以包括几大类：

（一）与眼球发生密切相关的基因

Pax6、*Rx* 和眼缺失（eyes absent）基因 *Eya1* 和 *Eya2*：

1. *Pax6* 基因（图1-11） 许多研究表明 *Pax6* 虽然在眼外也有表达（脑，嗅器官，垂体），但它对眼发育的调控有重要的作用。*Pax6* 是进化保守基因 *Pax* 家族的一员，*Pax* 基因参与调控组织的特化发育、细胞的增殖分化、调控哺乳动物细胞的移行和凋亡、成体组织特性的维持、角膜缘干细胞的形成和眼组织损伤的修复等。目前认为 *Pax6* 对眼组织发育的特化作用与它和组织特化调控因子（c-Maf，AP-2，Sox2 等），广泛表达因子（pRb 和 TFIID）相互作用，以及它可以调控一些转录因子的表达（c-Maf，MafA/L-Maf，Six3 和 Prox1）有关。

（1）*Pax6* 基因的结构特点和生化特点：人 *Pax6* 位于11号染色体 p13，鼠的位于2号染色体 p13。*Pax* 基因家族的共同特点为含有配对盒基元序列。*Pax6* 配对盒基元保守序列为387bp，编码128～129个氨基酸的特殊 DNA 结合区，称为成对结构域（paired domain，PD）。*Pax6* 编码产物属于 DNA 结合蛋白家族，其结构中除含有配对盒结构域外，*Pax3*、*Pax4*、*Pax7* 还包含另一 DNA 结合区，即同源结构域（homeodomain，HD），二者在功能上均属于高度保守的转录因子，选择性剪切 *Pax* 基因不同片断表达产物为 *Pax2*、*Pax3*、*Pax5*、*Pax6*、*Pax7* 等，通过识别、结合特定 DNA 序列而调节其靶基因的表达。此外，其羧基端为一富含脯氨酸、丝氨酸及苏氨酸结构域，提

临床一智库 WWW.CICALINE.COM

Notes

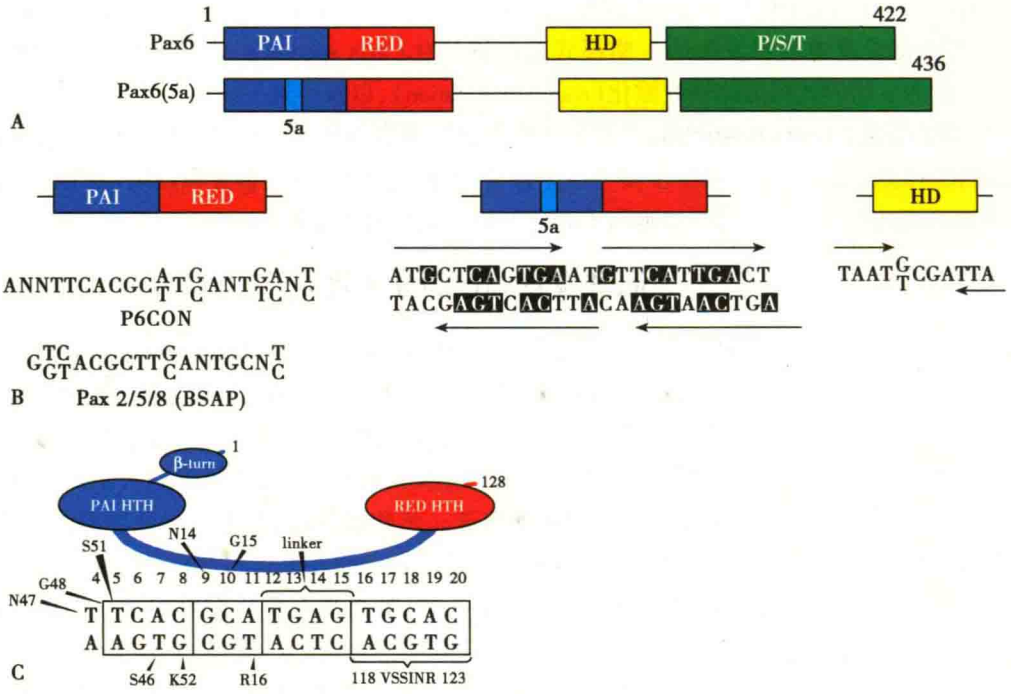

图 1-11 *Pax6* 和 *Pax6(5a)* 蛋白的功能域和它们的最佳 DNA 结合位点

A. Pax6 (5a)与 Pax6 的区别在于前者 PAI 亚功能区多 14 个氨基酸序列的插入;B. 最佳 DNA 结合位点;C. 通过蛋白结晶学研究推论的个别氨基酸残基和 P6CON 的结合;HTH:螺旋-转折-螺旋结构
图片改自 Ales Cvekl, Ying Yang, Bharesh K. Chauhan and Kveta Cveklova. Regulation of gene expression by Pax6 in ocular cells: a case of tissue-preferred expression of crystallins in lens. *Int. J. Dev. Biol.* 48:830,2004

示 *Pax6* 同时具有潜在 DNA 激活功能。

成对结构域(PD)从结构和功能上可以分为两部分,PAI 和 RED。哺乳动物 *Pax6* 基因编码的产物主要有两种:*Pax6*(p46)和 *Pax6*(5a)(p48),其他的短片段如 p43、p33、p32 等在细胞质中少量表达,无特殊功能。Pax6 蛋白含有 128 氨基酸的 PD,而 Pax6(5a)在 PAI 结构域插入了 14 氨基酸,形成了 PD5a 结构域,这种插入破坏了 PAI 的 DNA 结合能力,剩下 RED 和 HD 结构域行使 DNA 识别结合功能。从图 1-11 可以看出 PD,PD5a,HD 分别识别不同的 DNA 序列。Pax6 结合序列——P6CON 由两部分组成,其 5′端被 PAI 识别,3′端被 RED 识别。PD5a 和 HD 的结合序列分别为 5aCON 和 HDCON,P6CON 和 PD 单体结合,而 5aCON 和 PD5a 四聚体结合。研究表明 P6CON 和 5aCON 在 3′端有部分同源序列,PAI 的 DNA 结合能力比 RED 强,Pax6 PD 和 P6CON 片段的复合体使 PAI-RED 亚单位和 β-turn 亚结构域(带有不同的碱基和同源 DNA 磷酸化残基)建立了连接。2 个 Pax6HD 序列一起与有对称结合位点 ATTA 相结合。HD 的结晶分析表明在 HD 第三螺旋的丝氨酸残基促进了 HD 二聚体的协同作用。了解 Pax6 的结构有利于我们阐明各种错义和无意义突变的分子机制。

(2) *Pax6* 基因表达调控

1) *Pax6* 基因的表达部位:在脊椎动物体内,*Pax6* 基因在多种组织中都有表达,其中包括那些参与眼球早期发育的组织。*Pax6* 基因最早表达于前神经板,这一区域最终发育为视网膜。随后 *Pax6* 基因广泛表达于头部的表皮外胚叶,其中包括发育为晶状体的部位。*Pax6* 基因的表达水平在晶状体板与视泡接触后显著提高。

2) *Pax6* 基因受 *PaxB* 基因调控:在一些物种,*PaxB* 基因转录上调早表达基因 *Pax6* 等,*Pax6* 随后启动以调节晶状体蛋白和紫红质基因的表达(图 1-12)。

Notes

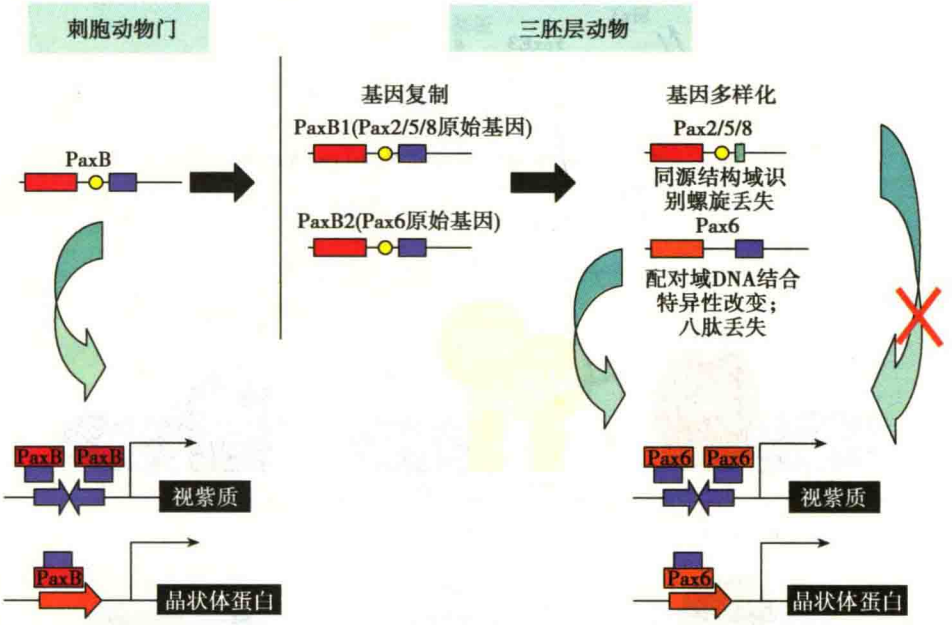

图 1-12　在眼的形成过程中 *PaxB* 样的基因是原始基因

图示 PaxB 样蛋白是眼发育及晶状体蛋白和视紫红质基因表达的始动调节因子，在三胚层中，*PaxB* 基因转录上调早表达基因 *Pax2/5/8* 和 *Pax6*，至少在一些物种，*Pax6* 是后来启动以调节晶状体蛋白和紫红质基因的表达

图片改自 Piatigorsky J, Kozmik Z. Cubozoan jellyfish: an Evo/Devo model for eyes and other sensory systems. Int J Dev Biol. ;48:724,2004

3）*Pax6* 基因在晶状体发育过程中的作用：在晶状体发育过程中，*Pax6* 基因在表皮外胚叶发挥作用，而不是在视泡中。对蟾蜍胚胎晶状体发育的研究表明，*Pax6* 基因的表达在晶状体发育过程中是必需的和充足的。在组织特化发育的过程中，Pax6 介导的转录因子之间的相互作用（图 1-13），遵循两个规则：①晶状体蛋白增强子与 DNA 结合转录因子相互作用结构域具有以下特点：结合位点呈线性排列，有时多次重复以增强其结合能力；②非 DNA 结合转录因子包括 co-activators 和染色质重塑复合体也与 Pax6，Maf 和其他蛋白相互作用，调控晶状体的分化发育过程。

4）*Pax6* 基因在晶状体系中的表达受至少两种增强子调控：*Pax6* 基因在多种发育过程中的重要地位及其复杂的表达模式，促使我们对其转录的调控机制进行深入研究。*Pax6* 基因的转录调控极其复杂，事实上 *Pax6* 基因有超过 40 个高度保守的非编码序列区域，这些保守区域的一部分具有转录增强子的活性。在 *Pax6* 基因转录启动子上游大约 3.5kb 处，存在着一个 340 个碱基组成的高度保守区域。这个区域具有增强子活性，被称为外胚叶增强子（EE）。转入标记基因后可以发现，EE 从小鼠胚胎 8.75 天开始，在晶状体板及其邻近的外胚叶组织中表达。随后，EE 出现在整个晶状体泡，但从胚胎 11.5 天开始，其表达范围仅限于晶状体上皮和泪腺、结膜上皮。另外，有学者发现先天性无虹膜患者 *Pax6* 基因的 3′端存在碱基置换突变位点。进一步的研究表明，在发生置换突变位点的末端存在着一些高度保守序列。通过转入报告基因，发现其中一个序列——SIMO 在晶状体的发育过程中起增强子的作用。

5）*Pax6* 基因的表达分为两个阶段：通过直接分析 $Pax6^{Sey1Neu}$ 的表达，可发现鼠胚晶状体发生部位的外胚叶的 *Pax6* 基因表达明显分为两个阶段。其中后一阶段（定义为 $Pax6^{pre\text{-}placode}$）的表达依赖于前一阶段。*Pax6* 基因的这两个表达阶段组成了描述小鼠晶状体诱导现象基因通路的第一步（图 1-13）。以上试验结果表明，EE 和 SIMO 在 $Pax6^{placode}$ 的出现过程中协同工作。

临床智库 WWW.CICALINE.COM

6）晶状体的正常发育需要 EE 的参与：EE 纯合子敲除的小鼠表现为晶状体发育异常，其鼻

Notes

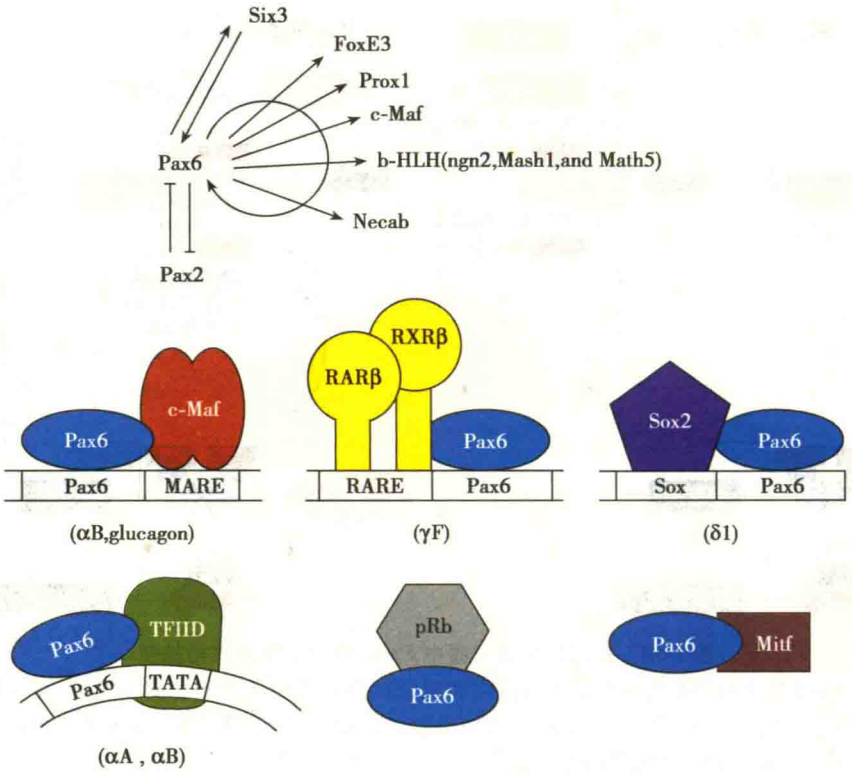

图 1-13 示 Pax6 可以调控多种转录因子 Mitf、Sox2、c-Maf、TFIID 的表达，在基因水平和生化水平组成一个复杂的调控网络，参与晶状体组织干细胞的发育调控

图片改自 Ales Cvekl, Ying Yang, Bharesh K, et al: Regulation of gene expression by Pax6 in ocular cells: a case of tissue-preferred expression of crystallins in lens. Int. J. Dev. Biol. 48:838, 2004

侧晶状体板较正常小鼠薄。原始晶状体细胞的增殖减少，并且在晶状体发育的各个时期，其结构均小于野生型小鼠。EE 的功能主要是加强鼻侧晶状体板 *Pax6* 基因的表达，同时至少还有另一个增强子，可能是 SIMO，参与了 *Pax6* 基因在晶状体板的表达，这与观察到 EE 敲除不能阻止整个小鼠晶状体发育的现象吻合。

7）*Pax6* 基因的增强子可能受 Meis 转录因子的调控：新近研究发现，哺乳动物的 Meis 转录因子家族参与了晶状体的早期发育过程。Meis 转录因子家族属于 TALE-class 保守结构域转录因子，Meis 转录因子对 *Pax6* 基因表达的完全调控需要起同时作用于 EE 和 SIMO 两个增强子。因为 *Meis* 基因的表达不依赖 *Pax6* 基因，所以在晶状体诱导的基因调控模型中，*Meis* 基因被认为是 EE 和 SIMO 的上游序列（图 1-13）。

8）*Pax6* 基因受 Bmp 调控：成骨蛋白家族中的 Bmp4 和 Bmp7 被认为在晶状体发育早期起重要作用，这两种蛋白均在发育早期的眼组织中表达，并且表达方式存在重叠。Bmp7 位于调控晶状体板 *Pax6* 基因表达的增强子的上游，Bmp4 和 Sox2 可能同时作用于晶状体诱导的通路。尽管表达方式存在重叠，Bmp4 和 Bmp7 在眼球发育早期的作用并非重复。Pax6 和 Sox2 通过形成复合物来调控晶状体蛋白基因的实例说明，在晶状体纤维细胞分化的晚期，以上提及的通路可能联合发挥调控作用（图 1-14）。

9）FGF 受体信号通路作为上游信号调控 *Pax6* 基因，参与了晶状体诱导：FGF 信号通路在眼球发育的多个阶段发挥重要作用，例如晶状体纤维细胞的分化。FGF 受体位于信号通路的上游，是晶状体诱导因子。Bmp7 和 FGF 受体信号通路集中于 *Pax6* 基因的上游，调控 *Pax6* 基因在晶状体板阶段的表达（图 1-15、图 1-16）。

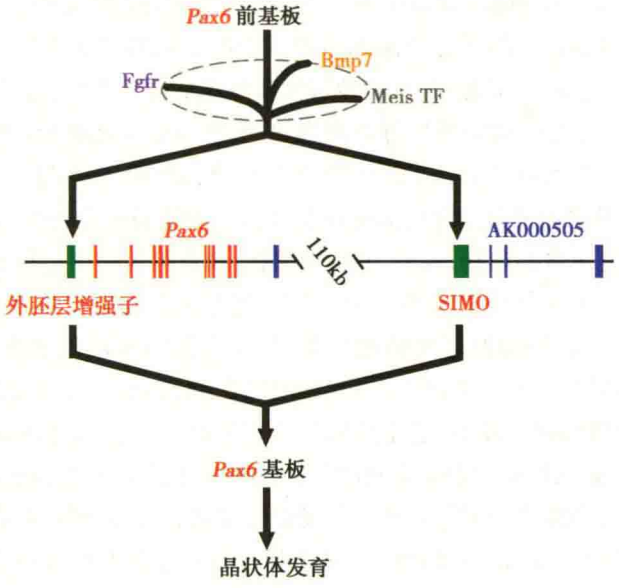

图 1-14　晶状体诱导的基因调控模型
Pax6 基因的表达受 EE、SIMO 及 Meis 等调控
图片改自 Richard A. Lang：Pathways regulating lens induction in the mouse. Int. J. Dev. Biol. 48：785，2004

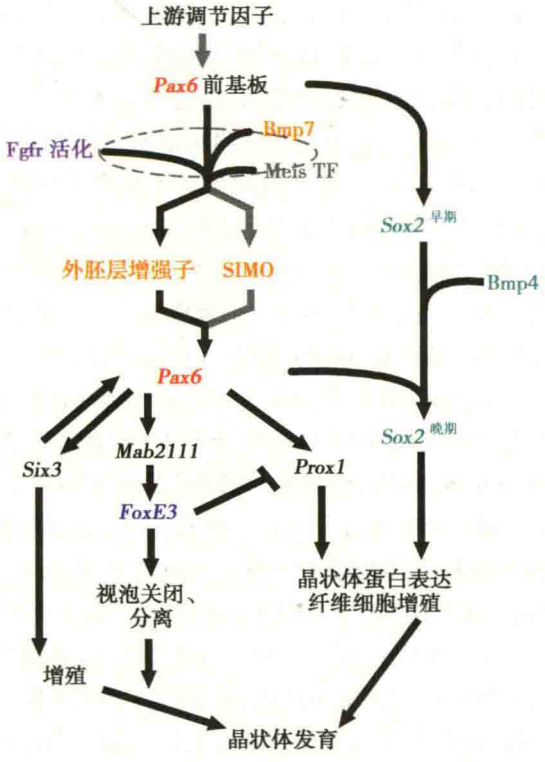

图 1-15　晶状体诱导的基因调控放大模型
Bmp7 和 FGF 受体信号通路集中于 *Pax6* 基因的上游，调控 *Pax6* 基因在晶状体板阶段的表达
图片改自 Richard A. Lang：Pathways regulating lens induction in the mouse. Int. J. Dev. Biol. 48：785，2004

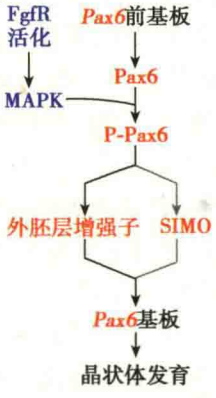

图 1-16　示晶状体诱导中的 Pax6 磷酸化
MAP 激酶通路作为 FGF 受体信号通路的下游途径，通过磷酸化 Pax6 增强其转录活性，加强晶状体板 *Pax6* 基因的表达，从而参与晶状体的发育
图片改自 Richard A. Lang：Pathways regulating lens induction in the mouse. Int. J. Dev. Biol. 48：785，2004

Notes

（3）*Pax6* 基因与 *eyeless* 基因：在对模型动物果蝇胚眼发育的研究中发现一种名为 *eyeless* 基因的突变可引起胚眼发育的缺陷或完全阙如。进一步的实验研究表明 *eyeless* 基因的异位表达（即该基因在异常的部位表达，如翅膀）可导致视网膜组织的异位发生，形成异位眼。所以，野生型 *eyeless* 等位基因的表达是果蝇眼发生所必需的，这种基因至少是能触发眼发生过程的关键基因之一。通过对 *eyeless* 基因和 *Pax6* 基因的核苷酸序列分析发现，两者序列十分相似。这提示果蝇、小鼠、大鼠和人的祖先均带有一种类似的同源基因。以后的研究表明与 *Pax6* 的同源基因广泛存在于哺乳类、鱼类、被囊类动物、昆虫、头足纲动物、线虫等生物中。目前认为，*Pax6*（*eyeless*）基因是所有动物眼发生的一个高度保守的主导基因，其基因功能是非常类似的。不同生物中眼的结构存在巨大的差异，从果蝇的复眼到哺乳类，甚至人类高度进化具有复杂调节功能的眼，*Pax6*（*eyeless*）基因的作用靶位一定应该有共同的特征，目前认为光感受器细胞（photoreceptor cells）是存在于各种生物体视觉发生、进化共同的结构基础，而光吸收（absorption）和光转换（换能）（phototransduction）是共同的机制。光吸收和光转换分子的分子基础是视蛋白（opsin），视蛋白在不同种属之间具有高度的遗传保守性。在视蛋白和光感受器细胞发育和进化的基础上，才使眼真正的成为视觉器官。现在的观点认为视觉器官的发育在进化过程中先于作为信息处理器官——大脑，即视觉信息促进了大脑的发育。

（4）*Pax6* 基因与眼发育：*Pax6* 是目前认为与眼发育最重要的基因之一，它在多种动物中同源，且表达方式高度保守，与遗传性眼病关系密切。*Pax6* 在表皮外胚叶表达，调控晶状体和视泡的发育，*Pax6* 缺失的小鼠不能形成晶状体和视泡；在哺乳类中 *Pax6* 基因突变，可以导致小鼠、大鼠的小眼球（small eye）异常以及人类的无虹膜（aniridia），缺陷型 *Pax6* 基因突变杂合子的人无虹膜；*Pax6* 杂合突变的小鼠晶状体体积小；在同源性纯合子 *Pax6* 基因敲除小鼠胚胎发育模型中，视泡会发育，但是在后来的发育过程中视泡逐渐发生退行性萎缩，而且不会诱导出晶状体原基的分化。同时发育期，角膜上皮细胞中有 *Pax6* 表达。它也是视网膜祖细胞多项潜能的必须，缺失后导致视网膜中只有无长突中间神经元，但是成年后，只有节细胞和无长突中间神经元残留 *Pax6* 表达。此外，部分眼前段组织是由短暂表达 *Pax6* 的神经嵴细胞移入后发育而成的，在 *Pax6* 杂合突变眼中，眼前段组织发育受到严重的损害，比如无 Schlemm 管、小梁网处于未分化状态、虹膜发育不良、角膜上皮层变薄、黏附力差等。*Pax6* 突变的杂合子表现为一系列的眼组织变异、嗅觉器官和脑的轻微变异，其中 80% 表现为虹膜异常，包括虹膜发育不良，往往伴有白内障，角膜异常，青光眼，眼震，黄斑或视神经发育不良，10% 病人有调节基因变异，10% 病例中有一半发生错义突变，导致单个氨基酸的变异，引起的临床症状不如前两者严重（如黄斑发育不良，Peter 变异，常染色体显性角膜炎等）。另外，*Pax6* 在结膜，角膜缘干细胞，泪腺中都有表达。只表达 *Pax6* 而不表达 *Pax5a* 的小鼠表现出眼球和胰腺的异常。实验证明：只有 *Pax6* 适量表达时，才能正确调控眼组织的发育，表达量增加或减少都会影响眼的发育。目前已发现 *Pax6* 可发生多种突变，并建立了多种 *Pax6* 基因变异的动物模型，包括等位基因缺失：SeyDey and SeyH 小鼠，rSey 大鼠等；化学诱导基因变异：mouse *Pax6* 1 to 10 Neu 小鼠；胚胎干细胞中 *Pax6* 基因敲除鼠；条件 *Pax6* 失活鼠等，这些动物模型的建立，为体外研究 *Pax6* 的作用机制提供了理想平台。

2. *Rx* 基因 可能主要参与视网膜和下丘脑腹侧细胞的增殖。过表达 *xRx1* 基因的爪蟾胚胎显示视网膜细胞数量增加，可能是由于细胞增殖的增加或补充进入视网膜的细胞数量增加。但 Casarosa 证实 *xRx1* 基因过表达延长了细胞周期标记 cyclin D1 的表达，提示细胞增殖起重要作用。Andreazzoli 等观察到 *Rx* 基因通过抑制促进神经元分化的 X-ngnr-1 以及细胞周期抑制因子 P27Xic1 从而控制细胞增殖，进一步证实以上观点。*Rx*-/-突变鼠眼球的缺失与 *Rx* 调控视网膜前体细胞的分化和（或）增殖的功能相一致。Zhang 等发现虽然 *Rx*-/-突变鼠神经外胚层变薄，但仍能够诱导 Pathke's pouch 的形成，提示 *Rx*-/-突变鼠神经外胚层至少部分分化并具有一定功能。但是动物模型中视网膜发育后期的标记物无表达，并且无晶状体诱导，无证据证实视

临床智库 WWW.CICALINE.COM

Notes

网膜分化。根据以上研究推测 *Rx* 基因参与视网膜前体细胞的分化。相反，鳉 Rx3 蛋白缺失突变体视网膜发生部分分化，但视杯未外翻，可观察到视网膜发育后期的特异基因表达。在斑马鱼的突变体中也可观察相似情况，Rx3 的功能可能是使视泡外翻。总之，通过爪蟾研究认为 Rx 可能作为细胞特异性增殖因子，参与视网膜和下丘脑腹侧细胞的增殖过程。鳉和斑马鱼的研究提示可能参与视泡的形成过程。并且 *Rx*-/-鼠提示除细胞增殖作用外，*Rx* 可能参与视网膜前体细胞的分化。该发现进一步被异位表达 *Rx* 促使胚胎干细胞分化为视网膜细胞的研究所证实。

3. 眼缺失基因　*Eya1* 和 *Eya2* 也在胚眼的发育过程中表达。在果蝇中 *Eya1* 和 *Eya2* 基因的缺失将导致无眼或小眼球；人类和小鼠的基因缺陷则可以导致支气管-耳-肾综合征（branchio-oto-renal syndrome）。

以上介绍了三种与眼发育密切相关的基因，那么是否所有动物的眼睛均根据相同的模式，即从假定的原型眼发育而来呢？研究发现，许多参与脊椎动物眼球发育的基因同源物也参与果蝇眼球的发育，例如 *eyeless* 基因功能缺失的果蝇或 *eyeless* 同源体 *Pax6* 基因功能缺失的小鼠均无法发育出眼球。并且 *Pax6* 基因与 *eyeless* 基因可以诱导果蝇异位眼球形成。爪蟾胚胎 *Pax6* 基因过表达可导致眼球异位形成，这提示 *Pax6* 是眼球发育的主控基因，所有类型的眼球均进化自相同的眼原型。但也有其他解释认为 *eyeless* 是昆虫的眼部发育的主控基因，但脊椎动物同源基因 *Pax6* 的功能并未明确，缺失 *Pax6* 的胚胎眼球发育可以开始，但是停留在视泡阶段，因此，脊椎动物眼球的发育的启动并不需要 Pax6，对 *Pax6* 是眼球发育的主控基因提出质疑。其次，虽然 *Pax6* 基因过度表达可导致眼球异位形成，但是这并不能证实在正常发育过程中 *Pax6* 基因启动眼球的形成。因为参与眼球发育调控的基因均处于复杂的调控网络中。某种在正常发育过程中不起重要作用的基因的过度表达可能通过反馈回路激活上游基因。事实上，*Pax6* 基因过表达可导致 *Rx* 异位激活。最后，*Pax6* 基因过表达诱导眼球异位形成只能说明 Pax6 的基本功能是转录激活因子或抑制因子，可激活昆虫眼球形成网络。脊椎动物的眼球发育是 Rx 依赖性的，而昆虫的眼球发育是 Rx 非依赖性的，这可能提示昆虫和脊椎动物的眼球发育来源不同。我们相信脊椎动物眼球的前体出现在胚胎的某一区域，Rx 对该区细胞的增殖、分化、存活起着重要作用。*Rx* 不仅在视网膜前体细胞表达，同样也在下丘脑腹侧细胞来源的细胞表达。还没有基因特异性在视网膜前体细胞表达，因此我们不认为 *Rx* 或其他基因可以被称为眼球发育的主控基因，多个基因之间的特异性调控作用是保证视网膜细胞形成的必要条件。*Pax6* 基因可能对昆虫眼的形成起关键作用，但脊椎动物眼球前体的形成可能是 Rx 依赖性的调控网络。昆虫眼的感光细胞可能是 Pax6 依赖性眼球发育的表现，而脊椎动物纤毛感光细胞是 Rx 依赖性眼球发育的结果。视网膜变性患者 *QRX* 基因序列改变体是可能参与脊椎动物眼球形成的后期。

（二）与晶状体发育和先天性白内障发生相关的基因

骨形态发生因子（bone morphogenic factor，BMP）基因、*Pax-6*、*Sox2*、*Lmaf*、*Six3*、*Prox1*、*Crystallins* 家族等：

1. 晶状体发育与调控基因　一个多世纪以来，晶状体发育是体外研究眼发育进程与发育机制的一个非常有用的模型，令研究者能在基因、生化水平研究胚胎诱导，细胞周期调控，信号转导等过程。晶状体的形成即是一系列诱导者对预定晶状体外胚层细胞连续诱导和作用的结果。视泡与表皮外胚叶接触、晶状体板形成，至少取决于两个方面的因素。其一是视泡发出诱导信号，其二是预定晶状体表皮外胚叶接受诱导刺激产生反应，即反应能力（competence）。其中晶状体诱导现象尤为引人注目。晶状体诱导现象是指邻近的组织通过信号的传递影响晶状体细胞的变化，从而对晶状体的形成进行调控。胚胎学技术推动了我们对晶状体诱导现象的认识，这其中包括 Spemann 的胚胎早期眼球消融试验，视泡迁移试验，以及许多同时期学者的研究。现有的研究成果表明：晶状体诱导的信号调控是一个包含多种组织之间相互作用的多步骤的过

程。近年来通过分子遗传学技术对晶状体诱导现象进行研究，确定了晶状体诱导及早期晶状体发育的信号传导通路。该通路中包括成骨蛋白(Bmp)信号通路中的 Bmp4 和 Bmp7。虽然目前尚未发现成纤维细胞生长因子(Fgf)的配体，但是 Fgf 信号通路显然在晶状体诱导现象的产生中发挥重要作用。在晶状体发育早期，有一系列转录因子参与，包括：Pax6，Meis 转录因子，Six3，Mab21l1，FoxE3，Prox1 以及 Sox2。通过研究，我们可以确定在晶状体诱导现象发生过程中，上述因素相互作用，并如何决定基因表达的具体机制。在晶状体诱导中，视泡诱导信号的产生相当复杂，已知视泡中 BMP4 对诱导信号的产生起了重要作用。视泡中的 BMP4 与另外一些尚未确定的因子共同作用，激发 Sox2 的上调表达，同时促进基本亮氨酸锌指转录因子 Lmaf 的表达。在神经板期，Pax6 的表达对于激活外胚层中的 Sox2 是必需的，因此 Pax6 对于保持预定形成晶状体的表皮外胚叶起重要作用。另外，Pax6 对于激发晶状体开始分化也是必需的。在这个发育阶段，Pax6 对于维持同源盒基因 *Six3* 和 *Prox1* 也是必需的，后两者为晶状体发育的调控基因，其中 Prox1 还是细胞周期的重要调节因子。Sox2 和 Pax-6 表达的维持则依赖于 BMP7；Sox2、Pax-6 和 Lmaf 的协同作用形成三聚体复合物(ternary complex)，激发和介导晶状体结构蛋白 Crystallins 的表达(图 1-17)。

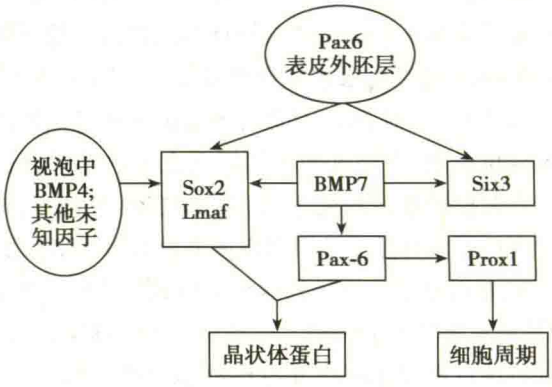

图 1-17 晶状体的发育调控

另外，还有一些基因与晶状体的发育相关，包括：*PITX3*、*Connexin* 家族(主要为 Gja8)、以及 *α-Crystallins* 家族(主要为 *Cryaa* 和 *Cryg*)和 *β-Crystallins* 家族(主要为 *Cryb*)。这些基因的异常会导致先天性白内障。此外，Hsp70、Hsp90β 与瞎鱼晶状体细胞凋亡没有直接相关，而 Hsp90α 则关系密切，Hsp90 的两个异构体 Hsp90α、Hsp90β 在细胞存活中的作用相差很大，Hsp90α 在瞎鱼眼晶状体凋亡和眼发育中发挥十分奇特的作用。另外，在研究啮齿类动物晶状体发育中 Wnt 信号通路的受体、卷曲蛋白(Fzs)和作为 Wnt 信号通路调节因子的分泌型卷曲蛋白相关蛋白(Sfrps)的表达类型时，发现 Fz1-Fz8 都有表达，原位杂交显示所有的 *Fz* 基因表达类型相似，Fzs 的表达贯穿早期的晶状体原基期。在胚胎 14.5 天(E14.5)*Fz* 基因主要在晶状体上皮和赤道部正在延长的细胞，而在晶状体纤维没有表达。*Fz* 基因在出生后发育中继续表达，免疫定位结果显示蛋白的分布同 mRNA。当用 FGF 处理的上皮细胞块显示在细胞迁移和延长的突起部 Fz 强烈着色。Sfrp1-Sfrp5 都有表达，除了 Sfrp2，其他的在晶状体发育中的表达类型相似，Sfrp2 在所有的晶状体凹的细胞强烈表达但限于晶状体泡的准上皮细胞，在 E14.5，Sfrp2 只在赤道部的少数细胞上出现，E18.5 及以后都没有检测到，这个实验显示了多种 *Sfrp* 基因和 *Fz* 基因在晶状体的形成和分化中表达，与 Wnt-Fz 信号通路在胚胎和出生后的晶状体发育中的作用相一致。

在晶状体发育过程中，细胞的增殖和分化亦受到精确的调控。晶状体的发育和分化过程中细胞的运动包括动力性调节细胞-基质，细胞-细胞之间的黏附作用。这过程的调节在于特异的

基质成分及黏附蛋白的表达和信号通道的影响。赤道部的上皮细胞向后迁移，与玻璃体腔内的作用而促发分化。分化的纤维细胞的延长伴随着沿囊膜直接向后迁移和向前沿着纤维细胞-上皮细胞交接面的迁移，形成了对称规则的纤维细胞并排列成板状缝。细胞对称性的形成和分解细胞-基质，细胞-细胞之间的黏附作用，在细胞黏附和细胞骨架之间形成联系，从而产生收缩的力量。因为错误的细胞运动可以导致晶状体形状的异常和晶状体缝的异位，因此每一步的精确调控对晶状体的视觉质量都是必需的。在这一过程中，先是晶状体板内陷形成晶状体凹，继而形成晶状体泡。在晶状体泡的前端的细胞成为有增殖能力的晶状体上皮细胞，后端的细胞退出细胞分裂周期后胞体伸长，成为晶状体纤维细胞并充填晶状体泡内腔。而后晶状体的发育增大主要为晶状体上皮细胞的增殖，当上皮细胞移行到晶状体赤道就会被诱导分化成为晶状体纤维细胞，形成移行带。细胞在分化退出生长分裂周期、延长时就会表达纤维细胞特异性标记蛋白β-和γ-晶状体蛋白。大量的研究表明生长因子是调节晶状体细胞发育的胞外信号。晶状体细胞表达包括 FGFs、PDGFs、胰岛素和 IGFs 等许多种生长因子的受体，这些受体都是受体酪氨酸激酶(RTKs)。有研究表明 Ras 蛋白在 RTKs 的下游信号传递中起着不可或缺的作用。在许多种细胞中，Ras 的激活会促进细胞增殖，并与细胞分化有关。胚胎时期的小鼠晶状体细胞表达 *Ras* 基因，主要是 *N-Ras* 基因，且表达的水平随晶状体生长改变，*N-Ras* 基因表达下调的同时晶状体生长率下降，这表明 *N-Ras* 在晶状体细胞生长发育中起着重要的作用。晶状体细胞内构成的有活性的 H-Ras 蛋白的表达可诱导晶状体细胞过度增殖而不能诱导晶状体细胞过早分化，晶状体细胞的分化显然还需要激活另外的信号传导通路。

2. 晶状体蛋白　晶状体是脊椎动物眼睛的重要结构，晶状体发育过程中特征性表达和积聚水溶性蛋白-晶状体蛋白。晶状体蛋白必须透明，有一定的屈光度，能够保持晶状体的结构完整。晶状体蛋白可以分为两种：组织广泛表达的 α-晶状体蛋白、β、γ-晶状体-蛋白家族和在某些动物晶状体中特异表达的晶状体蛋白(大部分这种蛋白具有酶活性，被称之为晶状体蛋白酶)。α-晶状体蛋白家族分为 αA，αB 晶状体蛋白，晶状体外表达的 αA 晶状体蛋白可能与张力保护有关，αB 晶状体蛋白与抑制线粒体和死亡受体途径的凋亡有关。在眼外组织表达的 14βγ-晶状体-蛋白作用还不清楚。现在有关晶状体蛋白基因家族的资料大部分来源与鸡和鼠的实验研究，应该注意的是它们之间还存在一些区别：①鼠晶状体蛋白家族包括 αA、αB、γA ~ F、Γs、βA1 ~4、βB1 ~3，而鸡晶状体中不包含 γA-F，却含有组织特性性的 δ1、δ2 晶状体蛋白；②δ1 晶状体蛋白首先在鸡晶状体中表达，继之是 β 和 αA 晶状体蛋白，而在小鼠晶状体基板中首先表达 αB，继之是 αA 晶状体蛋白表达，βγ-晶状体-蛋白在分化的晶状体纤维中高表达；③小鼠和鸡晶状体蛋白调控区的进化保守序列比预期的少。

目前已知的晶状体蛋白特化表达调控因子有 Pax6、c-Maf、MafA/L-maf、MafB、NRL、Sox2、Sox1、RARβ/RXRβ、RORα、Prox1、Six3、γFBP-B、HSF2 等，这些调控因子在晶状体蛋白启动子和终末调控区域的聚集，主要起到两种功能：克服来自染色质的抑制效应，趋化转录因子包括 RNA 聚合酶Ⅱ，某些情况下，它们还可以克服来自广泛表达因子或组织特异性因子，如 γFBP-B、δEF1 的抑制作用。通过乙酰化、甲基化染色质组蛋白尾端消除染色质介导的抑制过程，启动染色质重塑过程。在胚胎和新生鼠种发现有染色质重塑因子 Brg-1 的表达，ASC-2 是作用于染色质组蛋白甲基转移酶的一种协同因子，是 αA、γD、γF 晶状体蛋白发育所必需的因子。此外 pRB 联合来源于 E2F 家族的 DNA 结合因子调控晶状体纤维细胞不进入细胞周期。这些调控转录因子还必须通过特殊的信号转导通路控制晶状体的发育。

脊椎动物晶状体蛋白基因调控网络非常复杂，至今我们还不清楚其确切机制，目前研究的目的是：①阐明晶状体蛋白的基因组成；②确定基因的调控区域，及其在胚胎，生后，成年后的作用；③分离这些调控域为单个的 cis-调控成分，确定各个成分的作用；④确定转录因子的激活剂和抑制剂；⑤确定和晶状体蛋白表达相关的染色质重塑过程；⑥确定晶状体蛋白基因转录的各

个环节，量化每个晶状体细胞和晶状体纤维的 mRNA 的量；⑦鉴定在晶状体细胞的信号通路，以及它们和晶状体蛋白基因表达的关系。αA，αB-，γF，ζ 晶状体蛋白基因的转录调控机制分别如下：

（1）小鼠的 αA 晶状体蛋白：主要表达于晶状体，但是免疫组化显示在甲状腺，脾脏，小肠，肝脏，肾脏，小脑等都有此蛋白的少量表达。最近的研究发现此蛋白在小鼠的视网膜的节细胞，内外核层有表达。原位杂交显示在 10～10.5 天的小鼠的晶状体凹和晶状体泡的前后面有 αA 晶状体蛋白基因转录。在胚胎 11.5 天晶状体纤维开始分化是，此基因高量表达。虽然在初级晶状体纤维细胞中 αA 晶状体蛋白基因调控机制还不清楚，但是至少有两种可能：

①循序性：首先是生长因子通过周期素和其调控激酶启动细胞分化，继之负责调控 αA 晶状体蛋白基因转录的转录因子完全激活。

②平行性：两者同时其作用，共同调控 αA 晶状体蛋白基因的转录。当初级晶状体纤维细胞到达晶状体前上皮时，胚胎晶状体形成，同时开始形成前房，从视杯的边缘开始形成虹膜，虹膜将晶状体和角膜之间的间隙分为前后房，导致生长因子的重分配，由于处于特殊的分化信号下，赤道部晶状体上皮开始终末分化，形成次级晶状体纤维，在这些纤维中，αA 晶状体蛋白基因高量转录、表达。小鼠 αA 晶状体蛋白基因启动子片段（从 -366～+46）在晶状体纤维中具有较高活性，启动子的转录因子结合部位主要有两个区域：含有 13 个碱基对的 cis 组分，（-110～+98），和含有 48 个碱基对的区域（-87～-40）。其中在第一个区域中包含转录因子的结合位点 MARE（可以和 Maf 转录因子家族的大部分成员相结合），对第二个结合域认识较少。目前认为：αA 晶状体蛋白在晶状体凹和晶状体泡的表达是由晶状体上皮细胞转录因子包括 Pax6、MafB，还有其他像 CREB 等因子共同调控的。在分化的晶状体纤维中 MafB 被替换为 MafA、c-Maf、NRL，同时伴有 Pax6 的下调导致了此基因的高表达。

（2）αB 晶状体蛋白：广泛表达于晶状体，但亦在心脏，骨骼肌，肺中有高表达，同时在脑组织和肾脏中有中量表达，此外在角膜，睫状体，视神经，眼外肌，小梁网，视网膜（节细胞，内外核层）等有表达。原位杂交显示 9.5 天胚胎鼠晶状体基板中有此基因的转录，胚胎 10.5～11 天晶状体泡的前、后部细胞有其等量表达。其启动子的结构见图 1-18。

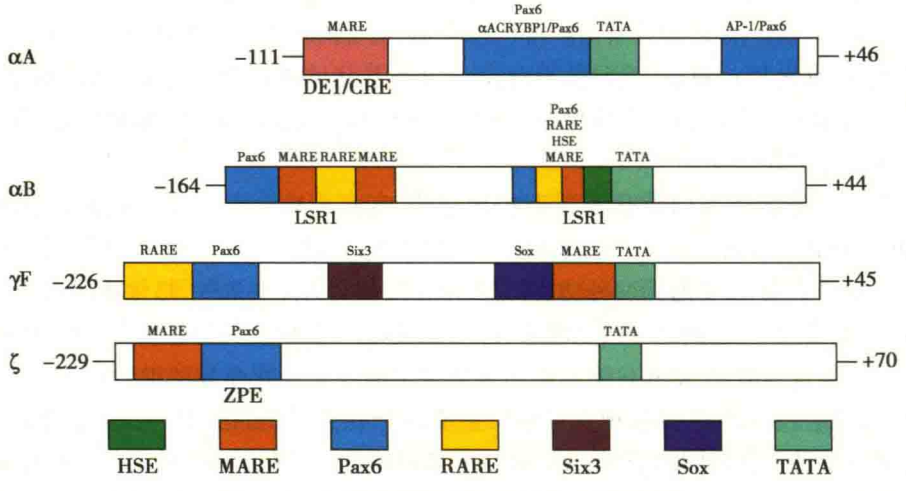

图 1-18 四种晶状体蛋白基因启动子的结构

其中有 MARE，AP-1，TATA，Pax6 等不同转录因子的结合部位，编号对应小鼠的 αA-、αB-、γF-和豚鼠的 ζ 晶状体蛋白增强子框架，这些增强子都包含规则 TATA 盒子

图片改自 Ales Cvekl, Ying Yang, Bharesh Kharesh, et al: Regulation of gene expression by Pax6 in ocular cells: a case of tissue-preferred expression of crystallins in lens. Int J Dev. Biol. 48:835, 2004

Notes

（3）γ晶状体蛋白基因：在哺乳动物此基因广泛表达于分化的初级晶状体纤维中，增强子的结构域见上图。Pax6 和 Six3 的早期表达可能通过 Sox1/2 和大 Maf 蛋白与 TATA 盒 5′端一前一后的比邻结合位点相互作用而抑制 γ 晶状体蛋白基因的启动子。

（4）ζ晶状体蛋白基因：研究发现豚鼠的 ζ 晶状体蛋白基因 5′端只含有一个 Pax6 结合域，和一个 MARE（与大 Maf 蛋白，NRL 等反应。）

虽然对晶状体蛋白基因的研究已经开展了 20 多年，但是我们对其具体机制的理解才刚刚开始。我们要明确的是：

（1）最终关于阐明外部信号诱导的晶状体纤维的分化必须和关于细胞核内晶状体蛋白基因的结构和功能的研究结合起来，确定和基因启动子，增强子，其他调控区域相关的 DNA 结合蛋白。

（2）明确有特定的 DNA 结合因子趋化的协同刺激因子，染色质重塑复合体的作用。

（3）目前已知的一些因子如 Pax6、c-Maf、MafA/L-Maf、MafB、NRL、Sox2、Sox1、RARβ/RXRβ、RORa、Prox1、Six3、γFBP-B、HSF2、AP-1、CREB、TFIID 和 USF 等是信号通路的下游调控目标基因。而其中的部分因子（AP-1，USF）的活性受到细胞内的氧化状态的影响。

（4）协同刺激因子 CBP/p300 和 ASC-2 在染色质水平调节某些特定基因的活性，而 pRB 又可以调控 Pax6 和其他 DNA 结合因子的活性。新兴分析技术的发展将为我们在分子水平更好地了解晶状体蛋白基因的时空调控提供更好的工具。

3. 晶状体发育与再生　晶状体的发育可能与晶状体再生有关的问题确实更加迷人。蝾螈的晶状体再生来源于虹膜背部，起源于眼杯。这种晶状体形成的方式与正常来源于头部外胚层的正常晶状体形成方式非常不同。这种虹膜来源的晶状体再生称为“Wolffian 晶状体再生”。另一种现代更常用的两栖类动物 Xenopus，晶状体也来源于头部外胚层。在个体发生学上，与蝾螈相比，尽管某些晶状体基因表达序列有些不同，它的晶状体再生只是重复。Stone 仔细研究了 21 种不同尾目的种类，发现所有属于 Triturus 的种属能按照 Wolffian 模式从虹膜背部形成晶状体，而四个 Ambystoma 种属的为不能再生晶状体。蝾螈能够再生晶状体的关键可能在于它的水栖生活。有学者在淡水鱼类的眼睛里发现寄生虫，这种寄生虫嗜食晶状体，晶状体很快就退化从眼球腔中消失，接着蝾螈就按照 Wolffian 方式再生晶状体而重获光明！晶状体再生过程向我们揭示晶状体发育存在多种潜在途径。体外培养环境中，许多非晶状体源性的组织能改变特征，转化为晶状体。这种体外转化的潜能并不单纯存在于两栖类，还出现在本身不能在体内把非晶状体源性的组织转化为晶状体的动物。例如，人类来源的视网膜色素上皮也可以转化为晶状体。总之，无论从历史的角度，还是对理解发育生物学的贡献，晶状体发育的研究将持续其巨大的魅力。

（三）与眼前节胚胎发育相关的基因

包括 *PITX2*（pituitary homeobox transcription factor 2）和 *FOXC1*（forkhead box transcription factor C1）等。

PITX2 基因属于同源盒转录因子基因，这一类转录因子基因与器官发生及器官功能的维持起重要作用。*PITX2* 基因已被定位于 4q25，其纯合子突变会导致胎内死亡，在人类中一条 *PITX2* 等位基因突变将导致 Axenfeld-Rieger 综合征。*FOXC1* 基因已被定位于 6q25，其基因突变表型与 *PITX2* 基因突变基本相似。*PITX2* 基因和 *FOXC1* 基因共同参与了眼前节胚胎发育的过程，与神经嵴的迁移和分化关系密切。另外，还有两个基因位点 13q14 和 16q24 与 Axenfeld-Rieger 综合征发病相关。

临床智库
WWW.CICALINK.COM

（四）与视网膜发育相关的基因

1. 视网膜发育的基因调控　从视泡、视杯发育到神经视网膜、视网膜色素上皮的分化进一

步发育分化成为精细的视网膜结构，需要精确的时间和空间的调控。脊椎动物的视网膜包括六种类型的神经元和一种神经胶质细胞，构成精细的细胞骨架结构（cytoarchitecture）。在视网膜发生过程中，各种类型的细胞都是由多能视网膜神经前体细胞（RPCs）发育而来。视网膜神经系统的正常发育受干细胞本身和它所处的周围环境因素影响和决定。周围微环境包括各种外源因子，如 EGFs、FGFs、NGF、SHH、以及接触介导的调节因素 Notch/Delta 信号等，它们在特定的时空条件下通过细胞的表面受体、细胞与细胞之间相互作用，激活细胞内信号转导级联，经过极其复杂的网络系统，作用于细胞核内转录因子，最终引起相关基因如 Pax6、Ras、BMP、Eya、Prox1、Vax、Nogo 等表达，从而影响视网膜的发育、分化和增殖。在多种外源因子中，音猬因子（sonic hedgehog，SHH）是近年来备受关注的一种发育分子。研究表明 *SHH* 基因位于 7Q36 位点内，全长 9223bp，共有 3 个外显子，编码 462 个氨基酸。SHH 的信号通路由 SHH 信号分子和其受体组成，SHH 的受体包括 patched 和 smoothed 两个亚单元，但只有 patched 有结合 SHH 的能力，当 SHH 和 patched 结合后，将解除 patched 对 smoothed 的抑制作用，启动 smoothed 亚单元向细胞内进行信号传递。SHH 作为一种重要的发育调控因子，参与体内诸多的发育过程，包括神经管的定型、肢体的发育、细胞表型的定向诱导等。在视网膜发育过程中，Shh 视网膜神经节细胞表达产生 Shh 蛋白，Shh 蛋白是调节视网膜神经细胞分化的重要信号分子，对于视网膜的神经形成和正常分层的过程十分必要；它能够促进哺乳动物视网膜神经上皮发育分化，且 Shh 信号途径参与调控视网膜神经细胞再生。而 NGF、EGFs 和 Notch/Delta 信号传导途径则主要影响细胞增殖和决定 Müller 细胞的分化命运。基本螺旋-攀-螺旋（basic helix-loop-helix）转录因子（bHLH）是神经发生的重要调节因子。在脊椎动物中，bHLH 中的 Hes1 和 Hes2 在 Notch/Delta 信号传导途径的下游发挥作用，抑制视网膜神经元的分化。Pax6 则是保持视网膜神经前体细胞多能性必需的；同时 Pax6 促进 bHLH 转录因子（前神经元基因）*Ngn2*、*Mash1* 和 *Mash5* 基因的表达，是决定视网膜神经元倾向化分化所必需的。例如，*Mash5* 基因的表达可以激活 Brn3b，促进视网膜神经节细胞的分化，同时可以抑制无长突细胞的分化。Prox1 参与胚胎视网膜的发育。*Prox1* 基因在胚胎视网膜发育期间两次被打开和关闭，并通过一种缺失 *Prox1* 基因的实验室小鼠模型，发现这个基因是视网膜中水平细胞层的正确发育所必需的，这些细胞负责处理视杆细胞送来的信息。勿动蛋白 Nogo（意思是“不走”）即 NI-35/250 的蛋白是一类对神经轴突生长具有导向作用的分子，它存在于髓鞘和寡突胶质细胞中，固着在细胞膜表面或细胞外基质内，通过与 Nogo 受体结合而影响局部的神经纤维生长，阻止神经元生长锥的伸展作用雷同于中枢调控基因（*slit* 基因）。这一蛋白被认为是人类迄今发现的抑制神经再生的最重要的分子，神经元形成突触过程中定向的特异性正是通过位于放射状胶质细胞（如视网膜中的 Müller 细胞）突起上的表面分子而实现的。*Vax* 基因家族是一类与视觉神经系统发育密切相关的同源异型盒基因，调控前脑、眼原基、视泡、视柄以及视网膜的发育。Vax1 与 Vax2 在视泡区域表达并作用于视杯的发育。视泡内陷产生双层结构的视杯，外层发育为色素上皮层，内层为神经视网膜。*Vax* 与其他同源异型盒基因（如 *Rx*、*Rax6*、*Chx10* 等）相互作用共同调节视觉神经系统的发育。

其他在视网膜分化之前或分化过程中表达的转录因子包括：Rx、Six6/Chtx2、Six3、Lhx2、Pax6 和 Chx10 等。首先，Rx、Six6/Chtx2、Six3 和 Pax6 对视网膜发育的早期诱导起重要作用；其次，Pax6、Rx/Rax 和 Lhx2 则是视杯发育形成所必需的，而 Chx10 则是视网膜神经前体细胞增殖必需的因子；再次，Six3、Pax6、Rx 和 Chx10 在视网膜干细胞种表达，而 Chx10 还是影响哺乳动物视网膜干细胞增殖的重要因子（图 1-19）。

2. 果蝇视网膜定向分化的基因调控 长期以来，果蝇复眼成为研究细胞命运决定、分裂增殖和死亡的良好模型体系。通过对果蝇眼发育过程中分子机制的研究，已经发现一些核因子可

Notes

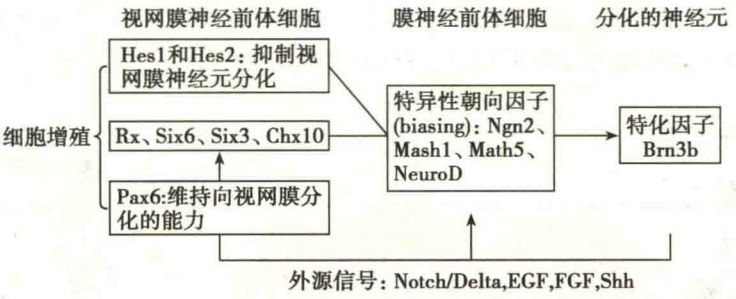

图 1-19　视网膜发育的调控

以触发多潜能的上皮细胞向眼原基分化。这些核因子以复杂的相互作用的网络形式来调控视网膜的发育分化和命运转归。这些调控机制在物种的进化过程中似乎是相对保守的。果蝇视网膜发育分化受严格的基因时空表达的精确调控。一个细胞或一个区域细胞的基因表达谱，可以预示该细胞的发育分化潜能，或有可能通过改变一个细胞的基因表达谱，来调控细胞定向分化能力。大约有 3000 多基因参与了成年果蝇的眼发育，还有很多未知领域有待研究。现代的遗传学手段和基因组扫描等工具将有助于上述问题的解决。

3. 脊椎动物视网膜发育过程中的细胞凋亡　在视网膜的发育过程中，至少有两个阶段的细胞凋亡发生，第一阶段是早期的细胞凋亡，即与神经系统起源、细胞移行和分类同时发生；第二阶段的细胞凋亡发生于神经系统突触已形成时，主要影响神经元，选择性破坏发育不良的连接。

（1）凋亡与坏死：细胞凋亡是多细胞生物胚胎发育过程中的一种自然发生的生理过程。凋亡与坏死的区别：凋亡发生时，细胞超微结构的主要变化包括细胞核染色质浓缩，细胞皱缩，细胞裂解成凋亡小体。在细胞内物质渗漏至细胞外之前，细胞表面特性发生改变使其易于被周围细胞或巨噬细胞吞噬或自噬，故凋亡时炎症反应很轻，线粒体和内质网等细胞器保存较好。坏死则不同，早期细胞肿胀，而后细胞器和胞膜破裂，伴随组织内广泛的炎症反应发生。但凋亡和坏死并非总是界限分明，两者可能是延续的两个过程。某些细胞死亡时的特征性改变在这两种死亡方式中都存在，且由于受损伤严重程度的不同和所获取能量的不同，细胞可能从一种死亡模式转化为另一种死亡模式。由于在细胞具有明确的细胞表型之前，很难特异性标记视网膜细胞，故要准确得知视网膜细胞的凋亡程度十分困难。至今对视网膜细胞凋亡的定量研究主要以研究神经节细胞的凋亡为基础。另外，新近的研究提示存在另一种细胞凋亡形式，即失巢凋亡，是由于细胞基质黏附的丧失所致，它在腔管形成过程中占重要位置。

（2）细胞胀亡（oncosis）：一种不同于凋亡的细胞死亡。它是近来 Majno 提出一种表现为细胞肿胀和核溶解的细胞损伤过程，称之为细胞胀亡。目前，毒理病理学家认为凋亡和胀亡代表了两种不同的细胞死亡方式。实验表明介导凋亡的死亡受体同样介导胀亡的发生：凋亡“外源性激活”方式中死亡受体 TNFR 与其配体（TNF、FasL、抗 Fas）结合，通过胞内募集及接近诱导方式激活前 caspase 引发蛋白酶级联发应。有人认为，影响 caspase 活性因素决定了细胞死亡方式，包括前述的 ATP 水平、Bcl-2 家族、caspase 抑制剂等。凋亡与胀亡之间的平衡可能是调控细胞发育平衡的机制。

（3）细胞内的促凋亡途径：凋亡刺激信号包括细胞外信号和细胞内信号，两种信号都是通过激活细胞内途径导致凋亡的发生。caspases 是细胞内凋亡途径的最主要的调节因子，在早期的细胞凋亡中发挥重要作用。caspases 是一个蛋白酶家族，它的活性基团有一个半胱氨酸，可以在天门冬氨酸的位置剪切其靶蛋白。其作用底物主要是维持细胞正常功能的重要蛋白，如结构蛋白或核蛋白，caspase 还可以激活其他的代谢酶类，如 DNA 酶等，通过剪切细胞核内的 DNA 而

临床智库

Notes

促进凋亡的发生，最近的研究证实，线粒体是凋亡途径中的关键环节，线粒体在发育起源上较早，其相关凋亡途径在细胞生物胚胎发育过程中作用起，（图 1-20、图 1-21）。

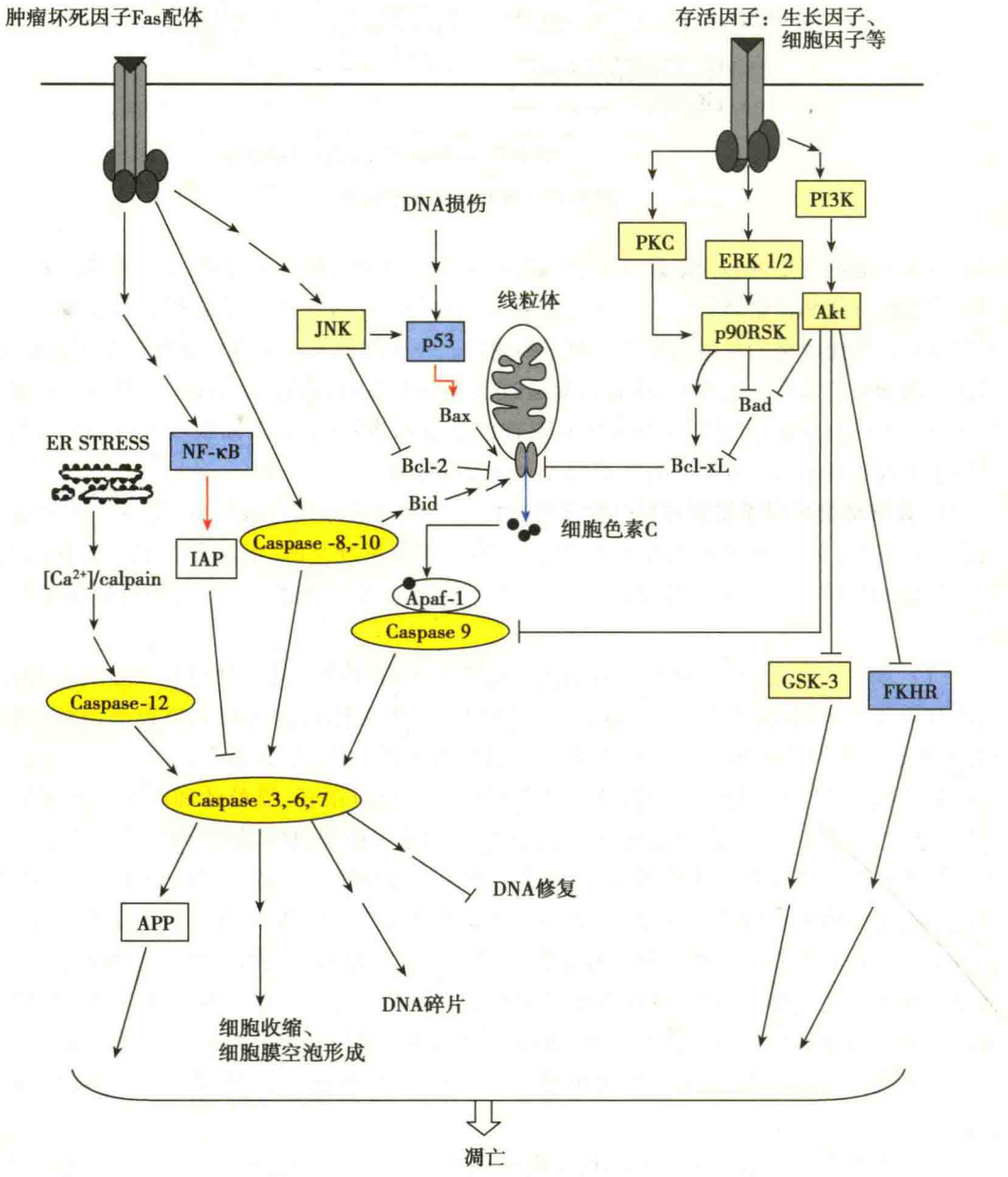

图 1-20 细胞内的促凋亡途径

图片改自 Elena Vecino，María Hernández and Mónica García. Cell death in the developing vertebrate retina. *Int. J. Dev. Biol.* 48：96，2004

（4）识别凋亡细胞的方法：主要包括组织学方法和免疫组织化学方法。组织学方法包括 Feulgen 法和 TUNEL，Feulgen 法通过酸解去除去氧核糖分子骨架中的嘌呤使 DNA 染色。凋亡细胞染成深紫色，有固缩的细胞核。TUNEL 法则特异性只使凋亡细胞着色。免疫组织化学方法是通过使用抗体标记凋亡过程中的特异性蛋白或底物而识别凋亡细胞。

（5）视网膜发育过程中细胞凋亡的调节因素：视网膜发育过程中的细胞凋亡受多种因素的影响。早期发生的细胞凋亡受神经营养因子及相邻节细胞作用的调节，而晚期发生的细胞凋亡受神经营养因子影响的作用较少。

1）神经营养因子及其受体：神经营养因子是一类多肽类分子，主要包括以下 6 个成分：神

Notes

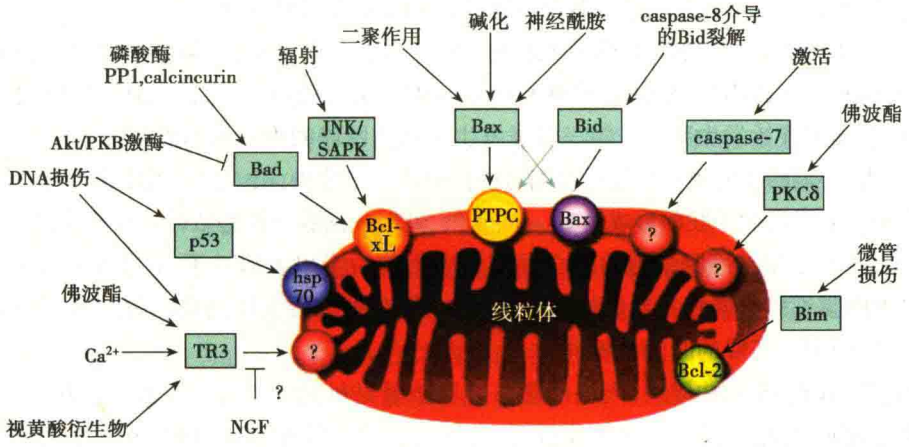

图 1-21　线粒体凋亡途径

引自 Brenner C, Kroemer G. Apoptosis. Mitochondria—the death signal integrators. Science, 2000, 289(5482): 1150-1151

经生长因子(NGF)，脑源性神经营养因子(BDNF)，神经营养因子3(NT-3)，神经营养因子4(NT-4)，神经营养因子6(NT-6)，神经营养因子7(NT-7)，NT-7至今为止发现只存在于斑马鱼中。神经营养因子的受体有两个亚型：一为酪氨酸激酶受体，如TrkA、TrkB和TrkC；另一亚型为低亲和力NGF受体(p75)，不具有内源性酪氨酸激酶活性。神经营养因子在视网膜神经系统的分化、发育中具有重要作用。NGF与p75受体结合，主要影响有丝分裂后早期的细胞凋亡过程从而控制新生神经元细胞的数量。此外两者的结合还可诱发神经酰胺的生成，从而激活细胞内凋亡途径，线粒体可能是中介。研究证明NGF和p75的抗体可以显著减少凋亡细胞的产生。值得注意的是，p75还可以和其他的神经营养因子结合而产生神经保护作用。P75介导的细胞凋亡有赖于NADE，即p75相关细胞凋亡操纵子。BDNF通过激活TrkB受体而调控神经节细胞的存活。内源性BDNF是神经节细胞轴突和树突发育所必需的，但如果直接眼内注射BDNF，则发现神经节细胞轴突不受影响，而树突出现萎缩。NT-3在视网膜各类细胞中广泛表达，尤其在内层视网膜有高浓度表达，这种广泛的表达提示NT-3可能在视网膜的正常发育过程中发挥重要作用。NT-3在视网膜发育早期可以促进视网膜细胞的分类，后期则主要促进已分类神经元的存活。NT-4可以促进成年小鼠的神经节细胞存活。

2）胰岛素：胰岛素相关因子对神经元形成，成熟神经元细胞和节细胞的生理功能均有正调节作用。存在于胰腺外的胰岛素和胰岛素受体主要在视网膜神经元形成的增殖期发挥调节作用。小鸡的视网膜内有内源性的胰岛素前体表达，通过激活Akt存活途径对早期的视网膜发育起调节作用。

3）谷氨酸盐：是脊椎动物视网膜的主要兴奋性神经递质；除此之外，它还具有调节视网膜发育的功能。视锥细胞，视杆细胞和双极细胞均为谷氨酸敏感细胞。出生后视网膜内谷氨酸盐浓度增高是与谷氨酸敏感细胞的发育成熟一致的，在视网膜突触的形成，视网膜细胞和皮质区域的连接形成中均发挥作用。新生儿视网膜内细胞外高浓度的谷氨酸盐可能在神经元树突的发育中起重要作用。谷氨酸盐通过两种受体发挥作用：其一为离子通道型谷氨酸盐受体，包括NMDA、AMPA和kainate受体；其二为代谢控制型谷氨酸盐受体，主要通过第二信号系统发挥作用。在胎儿晚期或新生早期阻断小鼠脑内的NMDA受体能广泛诱导神经元凋亡的发生。

(6) 不同种属视网膜细胞凋亡的区别：视网膜发育过程中的细胞凋亡在各种属的脊椎动物中均普遍存在，但凋亡的时间和程度有很大区别。

1）鱼类：在受精后12小时，斑马鱼的视网膜的原始细胞中就可以发现1～5个散在的凋亡细胞；受精后3～4天，节细胞层和内核层内的细胞开始发生凋亡。外核层细胞在受精后5天出

Notes

现凋亡,7 天达高峰。斑马鱼光感受器细胞的凋亡程度低于其他鱼类。

2）双栖动物类:此类动物视网膜细胞的凋亡分为 3 个连续阶段,第一阶段有丝分裂细胞局限在视网膜中央,细胞出现核固缩,但细胞尚未分类。第二阶段发生于节细胞层核内丛状层形成后,内核层细胞开始发生凋亡。第三阶段发生于周边网膜的内核层和外核层。

3）鸟类:小鸡的视网膜发育过程中细胞凋亡分成 2 个阶段,第一阶段发生于胚胎形成后 4 至 7 天之间,第二阶段发生于胚胎形成后 10～14 天间,此时视网膜节细胞依赖神经营养因子的支持。

4）啮齿类:小鼠视网膜细胞的凋亡发生于出生前后至出生后 6 天,在出生后 1～4 天达高峰。大鼠视网膜细胞的凋亡主要发生于出生后 2 周,在出生后 3 周完全结束。不同细胞的凋亡方式不同,达到凋亡高峰的时间也不同。

5）人类:妊娠 18～30 周后,人视网膜节细胞数量估计约 2.2 百万～2.5 百万个。此后,节细胞发生细胞凋亡,数量迅速减至 1.5 百万～1.7 百万个。胚胎发育早期,节细胞在视网膜各层的分布均匀,在妊娠晚期,中央视网膜与周边视网膜间存在节细胞梯度,两者的节细胞数量比约 10∶1。造成节细胞分布数量梯度的原因可能是视网膜各部分细胞凋亡的程度不同。妊娠 16～24 周时,周边网膜节细胞出现核固缩的比例显著高于中央网膜。内核层的细胞凋亡在妊娠 15～20 周发生,而外核层的细胞凋亡在妊娠 23～24 周时达高峰。

研究这些启动信号所激活的具体的分子通路以及引起细胞死亡或细胞保护免于死亡。具有特殊重要的临床价值。

4. 视网膜干细胞

（1）视网膜干细胞与再生

1）视网膜干细胞与睫状体边缘生长区(retinal stem cell and the ciliary marginal growth zone):睫状体边缘带(CMZ)存在于鱼和两栖动物中,位于视网膜边缘,视网膜的大部分由 CMZ 产生的视网膜神经元组成。这些 CMZ 细胞必须自我更新或产生大量子代,以产生足够数量视网膜细胞。孵化后鸡的视网膜边缘区与低等脊椎动物相似,继续存在神经生成。鸡边缘视网膜新细胞的来源与鱼和两栖动物的来源相似:为紧邻视网膜边界的一组神经元前体细胞。但鸡与鱼的 CMZ 细胞特性并不完全一致。与周边视网膜前体细胞和干细胞增生的分子调控有关的信号分子,有在发育视网膜和中枢神经系统中控制神经生成的因子,如生长激素(金鱼)、促有丝分裂因子(鸟),它们也可作为 CMZ 的有丝分裂原。此外,还有 Hedgehog 家族信号,包括 Shh。哺乳类动物视网膜也遵循从中央到周边的生成方式,分裂活跃的前体细胞位于视网膜周边区。但是,哺乳类动物(如小鼠、猴)视网膜组织生成一旦完成,就不再继续生成。此外,也没有发现类似 CMZ 的生长区。但在成年人视网膜检测到神经前体标记物 nestin。在神经视网膜与睫状体的交界处某些细胞表达 nestine,提示 CMZ 的残体可能在人体内保留。因此,CMZ 在高级脊椎动物视网膜的发育中继续起作用,但作用较小。从小鼠睫状上皮区域或视网膜边缘分离的细胞可在体外产生“神经球”,称为“视网膜干细胞”。其产生神经元的能力更像在两栖动物和孵化鸡中视网膜再生的转分化现象。虽然在哺乳类动物视网膜中无 CMZ,但一些证据显示这一区域仍保留神经生成的能力。CMZ 除在正常眼的发育中增加视网膜,也能够在视网膜受损后再生视网膜。两栖动物视网膜在手术创伤后,CMZ 加快增殖速率。近来研究发现 FGF-2 和 Shh 在视网膜切除后可独立诱导 CMZ 的再生。而其他有丝分裂原 TGFs、insulin、IGF-1、IGF-2 则无此能力。

2）色素上皮再生视网膜(regeneration of retina from the pigmented epithelium):两栖动物能够从色素上皮再生视网膜。色素上皮脱分化是新视网膜的来源。由色素上皮再生视网膜即为“转分化”。虽然再生过程类似正常发育,色素上皮再生视网膜的分子机制研究刚开始。组织间的相互作用可调节视泡发育为不同类型细胞,其中,FGFs、BMPs、hedgehogs 可能介导组织间的相互作用,对转分化起重要作用。activin 则可阻断色素上皮再生视网膜。

3）来自固有细胞的视网膜再生(regeneration of retina from intrinsic cells):在某些脊椎动物

临床智库 WWW.CICALINE.COM

中，视网膜细胞也可作为再生的来源。除位于 CMZ 的前体细胞，在外核层还存在视杆细胞的前体细胞，以及内核层休眠的干细胞。除了固有干细胞和视网膜睫状体交界区的细胞，至少还有一种非神经元细胞，Müller 胶质细胞在特定环境下，表现出类前体细胞的行为。成熟的 Müller 胶质细胞在通常情况下静止，完成胶质细胞的功能。但是，鱼和鸟的视网膜以及哺乳动物视网膜至少一定程度上，其 Müller 胶质细胞在损害或生长因子刺激下，可成为前体细胞，如获得无长突细胞或双极细胞的特性。但如果哺乳动物拟采用 Müller 胶质细胞作为视网膜再生的神经元来源，必须克服以下困难。首先，需要找到一种方法促使 Müller 胶质细胞大量生成神经元；第二，目前 Müller 胶质细胞还不能分化为光感受器细胞。如要生成视杆和视锥细胞，必须加入内在或外在的因子。哺乳类动物 Müller 胶质细胞在体内呈现增殖抑制性。

视网膜再生研究的热点是各种细胞来源及再生机制。虽然在低级脊椎动物，如两栖动物和鱼，视网膜再生细胞分别来自视网膜色素上皮和干细胞。但这些不同细胞均来自神经管以及更具特异性的视泡。色素上皮、睫状上皮和 Müller 胶质细胞的神经生成能力还不活跃，在某些情况下，还受到抑制。为达到在高级脊椎动物中，获得与鱼和两栖动物相同的再生的目标，应更好地了解抑制由神经系统前体细胞的非神经元衍生神经生成的分子机制。

（2）脊椎动物视网膜干细胞的异同点：神经系统发育过程中，祖细胞经过有限次数的分裂后退出细胞周期，分化为神经元或胶质细胞。然而，一些细胞不遵守此规则，而是保持在祖细胞状态。这些细胞称为干细胞，有自我再生及分化的潜能。阐明干细胞如何拮抗分化刺激的机制是当前生物学领域的研究热点。早已知道，两栖类动物和鱼的视网膜中存在干细胞，这是神经干细胞研究模型的典范。爪蟾属的视网膜也具有这样的遗传学发育过程，即从多潜能的干细胞到系祖细胞，再到已分化的神经元。尤其是最近发现鸟或禽类、哺乳动物的视网膜也有干细胞，并提出高等脊椎动物的神经系统也是一个动态的、具有再生可塑性的组织，同时也吸引了临床医生试图利用干细胞移植来治疗神经细胞变性、损伤性疾病。这一领域的研究充满希望，也将为视神经视网膜萎缩及变性、失明患者提供新的治疗方法。

目前已发现包括哺乳动物在内的几乎所有物种的成年眼组织内存在视网膜干细胞或潜在视网膜干细胞，但不同物种的视网膜干细胞位置，增殖、分化潜能等有差异（表 1-1）。

表 1-1　不同物种视网膜干细胞

物种	位置	增殖能力	自我再生能力	多潜能
两栖类动物	睫状体边缘	++	++	++
鱼	区 CMZ	++	++	++
鸟		+	鸡生后至少有几周	+
鱼	缓慢分裂的 INL 细胞	+	++	视网膜损伤后可以再生
鸟（NPE）	睫状体	当生长因子刺激时	?	当生长因子刺激时
哺乳类动物（PCM）		体外培养	体外培养	体外培养
鱼		视网膜损伤后	+	视网膜损伤后
鸡	Müller 细胞	视网膜损伤后或生长因子刺激	?	视网膜损伤后或生长因子刺激
哺乳动物		视网膜损伤后	?	视网膜损伤后

（3）保持视网膜干细胞特性及可塑性的分子机制：成年组织内存在干细胞巢，是由于这些细胞与其比邻的细胞对环境因素的变化有不同的反应能力，此能力是细胞的内在特性和它们所表达的基因所决定的。目前认为视网膜干细胞特性的维持和分化潜能主要受到 *Pax6*、*Chx10*、

Notes

Rx1 和 *XOptx2* 等同源盒基因的调控。它们的过表达会引起异位眼的发生，或表达缺失引起小眼球或无眼球等。神经发生中 RNA 结合蛋白如 Musashi、nrp-1 和 xrp1，细胞周期基因如 cyclins 和 cyclin dependent kinases 等所起的作用也受到密切关注。目前认为前者是干细胞特性维持和增殖所必需的，例如果蝇 Musashi 是神经发生中所必需的神经元 RNA 结合蛋白之一，也是成年感觉器官发育的非对称性分裂所必需的。而细胞周期基因在干细胞中弱表达，在祖细胞高表达，提示干细胞的分裂速度比祖细胞低。Hh 和 Wnt 通路对视网膜干细胞的作用有类似性，提示两个通路之间存在交叉对话的可能。生长因子等外在信号以各种方式影响视网膜细胞。例如，insulin/IGF 明显增加 CMZ 等区域视网膜祖细胞的增殖率。而 TGF-alpha 对 CMZ 细胞没有影响。不同区域细胞对胰岛素 insulin 和 FGF2 反应有所差异性。鸡中，insulin 促进睫状体扁平部细胞增殖，而 FGF2 则对睫状体突上皮细胞有促增殖效应。两者应用，有协同效应及放大效应。两者结合可引起睫状体非色素上皮细胞分化神经元及影响神经元的类型。大鼠睫状体色素上皮的体外增殖也需要 FGF2，并促进神经球的形成。这些数据高度说明了外源性的生长因子刺激干细胞、胶质细胞增殖和向神经元分化的潜在作用。

（4）视网膜细胞替代治疗：成年动物尤其是哺乳类动物的睫状体边缘区或其他部位存在一定数量的视网膜干细胞，为视网膜变性性疾病的细胞替代治疗带来新的希望。尤其是对视网膜干细胞维持、增殖、分化的分子机制的认识，将有可能更好地操纵干细胞用于治疗。但从睫状体边缘区分离视网膜干细胞需要复杂的显微手术技术，以及仅能获得有限的视网膜干细胞，这些局限性意味着这一方法不是获得干细胞的良好方法，需要开发其他途径的干细胞源如成年骨髓干细胞，虹膜组织（手术简便）等供移植治疗使用。另外，视网膜干细胞维持、增殖、分化的分子机制还很不清楚，有待用微芯片等先进方法来阐述视网膜干细胞中的基因表达谱。

（五）其他一些与胚眼发育相关的基因

1. 角膜诱导 视泡与表面外胚叶接触、分离，晶状体板形成，发出诱导信号，诱导角膜及前房形成。其中，晶状体上皮细胞的作用非常重要。晶状体发出诱导信号，有可能是通过 FKLH7、Pitx2 转录因子的表达及 TGF-β/SMAD 信号转导系统诱导角膜基质及角膜内皮细胞的形成，再通过 N-钙粘着蛋白（N-cadherin）在角膜内皮的连续表达，使细胞紧密结合，形成有选择性通透性的屏障，而 EGF、TGF-α 与 EGF 受体（EGF receptor，EGFR）结合，可直接或间接作用于上述因子，对角膜基质及角膜内皮的形成进行调节，EGF、TGF-α 的过度表达，同样影响角膜及前房的正常发育。

角膜缘-角膜和结膜上皮共同构成了眼表。它们起源于一小群视泡外胚层诱导产生的 $Pax6^+$ 头部外胚层细胞，大部分的 $Pax6^+$ 细胞保留在随后的晶状体泡表面。*Pax6* 基因是最早确认的与外胚层发育变化有关的基因。大部分缺乏 Pax6 的头部外胚层继续分化形成表皮。一小群 $Pax6^+$ 头部外胚层细胞继续分化形成角膜-角膜缘上皮和结膜上皮。角膜缘-角膜和结膜上皮都是复层、湿润、非角化的表型。角、结膜上皮本身还具有独有的特征。结膜上皮的始祖细胞除了可以产生类似角膜上皮的非杯状细胞，还可以产生分泌黏蛋白的杯状细胞。而角膜上皮的无血管性是结膜上皮不具备的，至今，角膜上皮无血管的分子机制仍不清楚。最近的一个角膜和结膜的比较学研究发现，两种组织各有 11 000 个转录产物，超过 8000 个特有的转录产物。其中，结膜有 256 个本身特有的转录产物，而角膜上皮有 181 个。角膜缘与角膜上皮最有意义的空间特征，在于角膜上皮与角膜缘的干细胞和早期始祖细胞是分开的，而角膜缘外周的血管环再把它与结膜上皮分开。结膜的干细胞比较分散，存在于穹隆部、睑板、皮肤与黏膜的交界处。干细胞本身缺乏特有的表面标志，只能通过实验描述干细胞存在，包括测试细胞增殖能力、克隆生长能力等。作为代谢独立的群体，角膜缘干细胞不能形成缝隙连接。Cx43 是表达在前-上皮外胚层和成熟的中央角膜上皮中的一种主要的缝隙连接蛋白。通过追踪角膜缘干细胞中 Cx43 表达的改

变，发现角膜缘干细胞在晶状体泡内陷后立即开始发生表型变化，出现角膜缘上皮下的特征。Cx43 表达的变化也揭示了非常早期的角膜缘-角膜和结膜细胞系分化。

2. 视网膜神经节细胞轴突的投射及相关调控　视网膜神经节细胞（retinal ganglion cells，RGCs）纤维从视网膜的各个区域汇聚到视盘，形成视神经，经视交叉、外侧膝状体，由视放射最后投射到视皮质，另有部分纤维投射到顶盖前核，这一过程受到严格而精细的调控。晶状体在这一过程中同样起了重要的作用，晶状体可以排斥视网膜神经节细胞轴索向玻璃体方向生长，同时还可能有助于视网膜神经节细胞轴索向视盘生长。目前认为，slit 分子包括 slit1、slit2、slit3 及其受体 robo1、robo2，ephrin-A、ephrin-B 及其受体 EphA、EphB 在视网膜表层的表达，可以将视网膜神经节细胞轴索限制于视网膜表层。slit2 及 ephrins 可能就是所要寻找的排斥分子。但仅仅排斥分子不足以使视网膜神经节细胞轴索向视盘生长，视盘中的吸引因子 netrin-1 及其受体 DCC 也起了同样的作用，排斥及吸引作用两者均不可缺乏。slit 分子及其 robo 受体对于视网膜神经节细胞轴索在视茎、视交叉及间脑中的投射及靶向性也起了重要的作用。

3. 泪腺发育的调控　泪腺由上穹隆部外侧结膜上皮分化而来。该处结膜上皮在周围间充质环境作用下，成纤维生长因子 10（fibroblast growth factor 10，FGF10）作为诱导信号，作用于 FGF10 受体 2Ⅲb，直接或间接诱导泪腺的发生。与此同时，该处结膜上皮表达 Pax6，只有 Pax6 表达正常，该处结膜上皮才会对诱导信号发生反应。任一环节发生异常，如去除间充质、阻断 FGF10 受体、Pax6 表达异常等，泪腺都不能正常发育。

第七节　眼发育生物学与干细胞和组织工程学

干细胞是指具有自我更新、高度增殖和多向分化潜能的一类未分化细胞。按分化潜能的大小，干细胞主要分为两大类型。一类是胚胎组织源性的全能干细胞，如胚胎干细胞；另一类是源于成熟组织的多能干细胞，称成体干细胞，如骨髓间质干细胞（bone marrow stromal stem cells，BMSCs）、神经干细胞（neural stem cells，NSCs）以及视网膜干细胞、角膜缘干细胞等。目前存在的一些重要因素限制了成体干细胞的利用，如：①内源性 NSCs 由于体内抑制性环境导致其很难被损伤信号激活，且向神经元分化能力太有限；②成体干细胞含量极微，且数量随年龄增长而降低，分离培养扩增人类视网膜干细胞难度非常大，无法达到临床所需的细胞数量；③在一些遗传缺陷疾病中，遗传错误很可能也会出现于病人的干细胞中，这样的干细胞不适于移植；④成体干细胞可能已经在一定程度上特化了，从而导致其增殖和分化能力有限，并且可塑性（plasticity）上具有自身组织的时空限定性。干细胞能否模拟体内发育过程，体外诱导源自内细胞团的 ESCs 定向分化产生大量的 NSCs 呢？

胚胎干细胞是从早期胚胎的内细胞团分离出来的多潜能细胞系，具有与胚胎细胞相似的形态特征及分化潜能，体外培养时可保持未分化状态，在适当条件下，又可被诱导分化，不同的诱导条件可诱导成不同的组织细胞。1995 年，Bain 等在体外将 ESCs 经视黄酸（retinoic acid，RA）诱导获得有突触结构和典型神经冲动的成熟神经样细胞。1996 年，Okabe 等采用分段诱导和无血清培养条件筛选扩增，首次在体外诱导 ESCs 定向分化为神经前体细胞，并证实这种神经前体细胞有神经元特异基因的表达以及兴奋性突触和抑制性突触的联系。

体细胞重编程：诱导性多能干（induced pluriotent stem，iPS）细胞是通过体细胞重编程技术，使成体细胞内异位表达一组特定的转录因子，从而获得类似胚胎干细胞的状态的一类细胞。由于重编程技术成功绕开了 ES 细胞研究中会遇到的伦理障碍和免疫排斥风险，且生成的 iPS 细胞与 ES 细胞的生物学特性非常相似，在再生医疗领域具有重要的临床应用潜能。iPS 细胞由日本科学家 Yamanaka 首先报道，并由此获得 2012 年诺贝尔生理和医学奖。现国内已有课题组将人

Tenon 囊成纤维细胞诱导为 iPS 细胞，可为眼科疾病的替代治疗提供病人特异性的供体细胞。为解决传统重编程方法效率低的难题，葛坚课题组通过同步化使人上皮细胞重编程为 iPS 细胞的效率提高了 20 倍。另外，安全问题是制约 iPS 细胞临床应用的又一个重要因素，课题组利用仙台病毒作为重编程因子载体，在 Xeno-free 培养体系下将人 Tenon 囊成纤维细胞重编程为 iPS 细胞，解决了异种基因整合、异种蛋白或病原体污染等问题。

国内也有研究小组在“ESCs 诱导分化为视网膜神经细胞”领域进行了较深入的研究，并取得了初步成果。成功地建立了绿色荧光蛋白标记的胚胎干细胞（GFP-ESCs）定向分化为视网膜干细胞建立体外诱导体系，联合纯化的视网膜 Müller 细胞和 RA，对 EB 阶段 GFP-ESCs 进行视网膜特异性定向诱导，通过 NSCs 无血清培养基的筛选富集获得视网膜干细胞；实现了诱导 ESCs 向视网膜谱系定向分化中间阶段的干细胞-视网膜样干细胞的体外获得，并通过一种微创性的视网膜下移植方法，将诱导筛选后细胞移植到视网膜变性鼠眼视网膜下腔，通过双标免疫荧光化学检测其眼内存活、整合和分化潜能。研究结果显示，移植细胞可以在宿主视网膜存活、迁移整合并有向变性的 RGCs 及感光细胞分化的倾向。葛坚课题组分别用软骨素酶和环孢素 A 提高了人胚视网膜前体细胞与受体视网膜的整合率。诱导多能干细胞与人类胚胎细胞类似，能分化为三个胚层的细胞。课题组通过多通路调控，将人眼源性 iPS 细胞诱导分化为 RGC 样细胞。也利用 iPSC 在体外一定条件下，模拟胚胎视网膜的发育过程，形成 3D 视网膜组织并获得功能性光感受器细胞。这为青光眼、视网膜色素变性、年龄相关性黄斑变性等神经变性类眼病通过替代疗法，代偿受损的特定神经细胞，促进视神经再生和视功能恢复的提供了潜在的临床应用可能性。

另外，还可以利用人胚胎干细胞及眼组织特异性干细胞进行发育上的重演，是进行胚眼发育研究的新方法。结合模式生物研究结果，通过诱导或抑制特定基因的表达来促使人胚胎干细胞或组织特异性细胞向特定表型分化，或通过二次进化向另一表型细胞分化，可以进一步明确人眼的发生及调控过程。

利用角膜缘干细胞诱导分化可以获得眼表重建。如果利用组织工程学技术则提供了另一个光明的应用前景。组织工程学包括 3 个核心因素：种子细胞，支架材料和有助于细胞生长、分化的细胞外基质（extracellular matrix）。种子细胞即角膜缘干细胞。其基本的方法就是通过体外分离培养供构建组织的种子细胞，将其接种到具有一定空间结构的支架材料上，构建成细胞-支架材料复合物，然后将其移植到体内，移植后支架材料逐渐降解，降解留下的空隙则由移植细胞通过增殖、分化和分泌细胞外基质填充，最后形成具有一定形态结构和功能的组织或器官。加拿大学者 Griffth 等于 1999 年在 *Science* 杂志上报道了他们在体外构建的包括角膜上皮、角膜基质和角膜内皮的全层角膜，但这种以胶原为支架的生物角膜虽然具有正常角膜组织的形态和活性，由于其强度太差，根本不适合于临床上使用。可见，如何构建适用的角膜基质是构建组织工程化角膜的关键。目前，国内已有研究尝试应用聚乳酸与聚羟基乙酸的共聚物（PLGA）作为构建角膜基质的支架材料，实验中将培养的角膜基质细胞接种到 PLGA 材料上，构建成角膜基质细胞-PLGA 复合物。光学显微镜检查发现，角膜基质细胞能与 PLGA 牢固地结合，并能在 PLGA 上增殖，材料对细胞没有毒性。其进一步的临床应用前景的研究正在进行当中。如果可以通过干细胞与组织工程学技术制造人工角膜，就有望解决角膜供体材料不足的问题，为更多角膜盲患者提供复明的机会。

第八节 眼发育异常及相关眼病

由于遗传因素、环境因素或多因素的作用，导致眼发育过程中任一环节出现错误，均可引起眼发育异常，造成眼先天畸形。

一、眼前段发育不全与青光眼

眼前段发育不全(ASD)是一种遗传的发育异常疾病。包括 Axenfeld 异常、Rieger 异常、Peter 异常、无虹膜、虹膜发育不良以及虹膜房角发育不良等。但是在家族内的临床病症可重叠,同一基因变异可引起不同的表型。患有 ASD 的病人经常伴随调节眼压与房水流出的组织结构发育不良。常导致眼压高,引起青光眼。患有 ASD 的病人经常伴随调节眼压与房水流出的组织结构发育不良。常导致眼压高,引起青光眼。继发于前段形态异常的发育性青光眼是青光眼中较少的种类。然而,眼流出通道的发育异常在临床上常难以检出,发育异常可引起流出通道的代谢与功能异常却不伴随形态的异常,因此,在发育中基因的变异可导致青光眼,却不是 POAG,后者不伴随明显的发育异常。

眼前段包括角膜、虹膜、晶状体、睫状体和眼的滤过系统(小梁网、Schlemm 管)。眼滤过系统位于角膜与虹膜交界处,同时也是角、巩膜的分界区域。眼前段还包括前房(角膜与虹膜之间)和后房(虹膜、晶状体之间)。眼前段的发育涉及在神经外胚层、表皮外胚层、眼周围间充质细胞等一系列诱导因子的相互作用(图 1-22)。

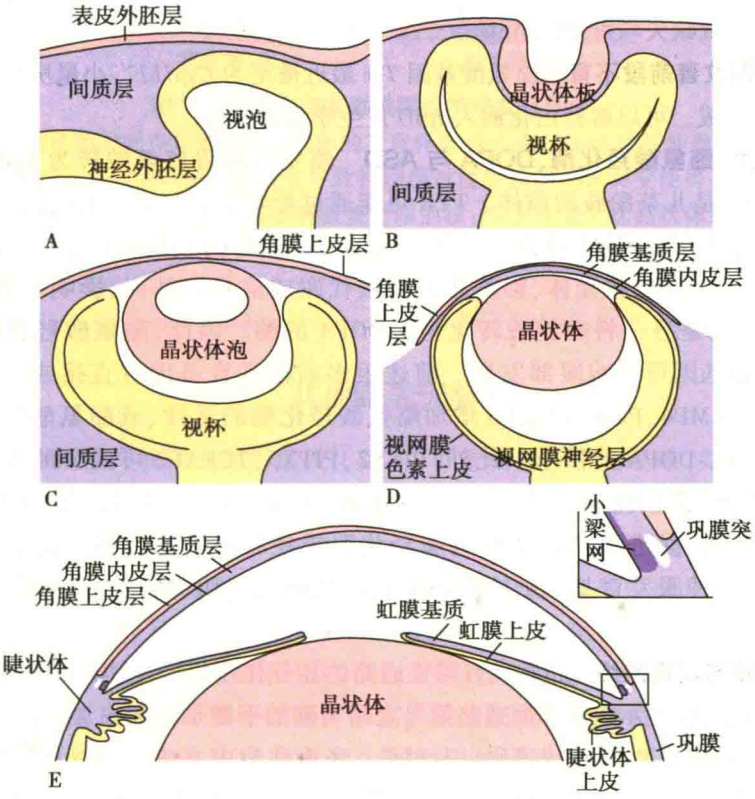

图 1-22　眼球发育过程中的组织分离

A. 视泡(OV)神经外胚层(NE)穿过间质层(M),直到与表皮外胚层(SE)相遇;B. 视泡形成视杯(OC),表皮外胚层增厚、内陷,形成晶状体泡(LV);C. 晶状体泡与表皮外胚层分离,表皮外胚层形成未来的角膜上皮层(CE),周边的间质层移行入表皮外胚层与晶状体泡之间;D. 晶状体纤维填充晶状体泡,移入的间质层形成角膜基质(CS)与角膜内皮层(CN);视杯神经上皮内层形成视网膜神经层(NR),外层形成视网膜色素上皮层(RPE);E. 在成熟眼,前节组织向中心迁移,形成虹膜(IE)和睫状体的上皮层(CBE),虹膜基质(IS)、睫状体基质层、睫状肌(CB)、Schlemm 管、小梁网(TM)来自周边间质层,增厚的周边间质层形成巩膜(S)包绕眼后节

图片改自 Douglas B. Gould, Richard S. Smith and Simon W. M. John: Anterior segment development relevant to glaucoma. Int. J. Dev. Biol. 48:1016, 2004

临床智库
WWW.CICALINKU.COM

Notes

虽然对眼前段的发育已了解其发生的时间顺序，但有关分子机制的了解却不多。已鉴定参与发育的各种基因及其作用，发育通道和网络也逐渐显现。以下简略介绍与眼前段发育异常、眼压升高、或青光眼相关的基因（*Bmp4*、*Cyp1b1*、*Foxc1*、*Foxc2*、*Pitx2*、*Lmx1b*、*Tyr*）和转化生长因子β超家族（transforming growth factor beta super-family）。

1. TGF β 超家族 影响一系列的生物过程，包括塑形、决定、细胞增殖、细胞分化、细胞死亡、骨形态生成、伤口修复等。众多的 TGF β 超家族通路成员对于眼的发育重要。其中 Bmp4 在小鼠胚胎不同时期的表达部位不同，以及 Bmp4 异常可导致各种眼部前段发育异常。TGF β2 是另一个信号。TGF β2 的下游信号不清楚。但 Bmp4 与 TGF β 通道有重叠和交叉。TGF β 超家族信号的调节是抑制细胞外拮抗剂如 NOG（noggin）配基的结合。TGF β 超家族在眼部的正常发育中起重要作用。任何影响 TGF β/BMP 信号平衡的基因均可影响眼前段发育、引起青光眼。

2. Pax 为转录因子，在眼部发育中的发挥重要作用，其异常可导致眼前段发育不全。

3. FOXC1 与 FOXC2 FOXC1（forkhead box C1）是一带有 forkhead/翼状螺旋 DNA 结合区的转录因子。在小鼠发育眼内，FOXC1 主要在眼周间充质组织以及移行入眼的间充质组织细胞表达。*FOXC1* 突变的患者出现 ASD 及青光眼。与 *Pax6* 相似，眼的正常发育对 *FOXC1* 表达的量非常敏感，其复制或缺失均可导致 ASD。

4. 酪氨酸酶改善前段不育 酪氨酸基因 *Tyr* 最近被定为 *Cyp1b1*$^{-/-}$小鼠房角缺损的修饰剂。*Try* 参与黑色素合成。可以解释白化病人 ASD 发生率高的原因。

5. 酪氨酸酶、酪氨酸羟化酶、DOPA 与 ASD 酪氨酸酶将酪氨酸转为 L-DOPA。L-DOPA 与细胞周期有关，是儿茶酚胺的前体。TYR 可能通过影响 L-DOPA 产生或代谢对房角发育影响。TYR 缺损可能因 L-DOPA 缺损加重房角畸形。其他影响 L-DOPA 信号的基因，也可能参与前段发育作用，有多巴胺受体、影响儿茶酚胺代谢或信号的基因、影响 L-DOPA 水平的基因。酪氨酸羟化酶是另一将酪氨酸转化为 L-DOPA 的酶。因此，酪氨酸羟化酶及其影响酪氨酸羟化酶代谢基因可影响眼部发育。前述很多前段发育基因可直接或间接影响酪氨酸羟化酶的水平。BMP4、Pax6、LMX1B 增加酪氨酸羟化酶的活性、或酪氨酸的增加。这些基因的突变可影响 L-DOPA 的供应。此外，PITX2，PITX3，TCFAP2 可调节酪氨酸羟化酶的表达。最后，CYP1B1 可催化 retinoic acid 生物合成，而 retinoic acid 可诱导 TCFAP2A，后者可调节酪氨酸羟化酶、促进鸟类表达酪氨酸羟化酶神经嵴细胞的增殖。由于，L-DOPA 参与眼前段的发育，各种眼发育基因影响 L-DOPA，可能涉及 L-DOPA 的代谢缺陷是 ASD 和青光眼的共同通路。

6. 共同通路与发育网络 正常发育需要通路的相互作用以产生协同或对立效果。上述基因/通路的剂量敏感性提示相互作用通路信号之间精确的平衡是眼部正常发育所需要的。很多上述基因的另一效应是 ECM 组成障碍以及过量。考虑到 ECM 的重要性以及复杂结构与生理作用，ECM 调节失调是很多基因突变的最后共同结果。除了 ECM 调节改变之外，ECM 基因的突变可引起 ASD。因此，ECM 信号是调节前段形成的发育网络中重要成员。

二、先天性白内障

较少见，在发达国家，新生儿发病率为 30/100 000。主要由于遗传性的晶状体和眼周围组织的发育异常所致。即使现代人类遗传学在人类遗传疾病的特性研究有了大的进展，但有关发育过程的研究仍仅局限于动物模型。小鼠由于与哺乳动物相似和基因特点，为良好的动物模型。研究发现，晶状体早期受到编码转录因子的基因影响，如 *Pax6*、*Pitx3*、*Maf* 或 *Sox*。如果晶状体成熟，晶状体膜突变（aquaporins/Mip、Lim-2 或 connexins）或晶状体纤维细胞的结构蛋白（crystallin）的影响更为重要。从遗传学角度看，很明显白内障致病突变不是随机分布的。近几年，很多眼

部以及晶状体发育基因相继发现(图 1-23):*Pax6* 基因是眼部发育的中心基因之一,位于小鼠第二染色体,有 25 个等位基因,其中 4 个为突变基因。在人类,*Pax6* 突变主要导致无虹膜、白内障、Peter 综合征。其他的突变基因有 *Pitx3*、*Cat4*[a]。人类 *PITX3* 基因突变是先天性白内障的原因。

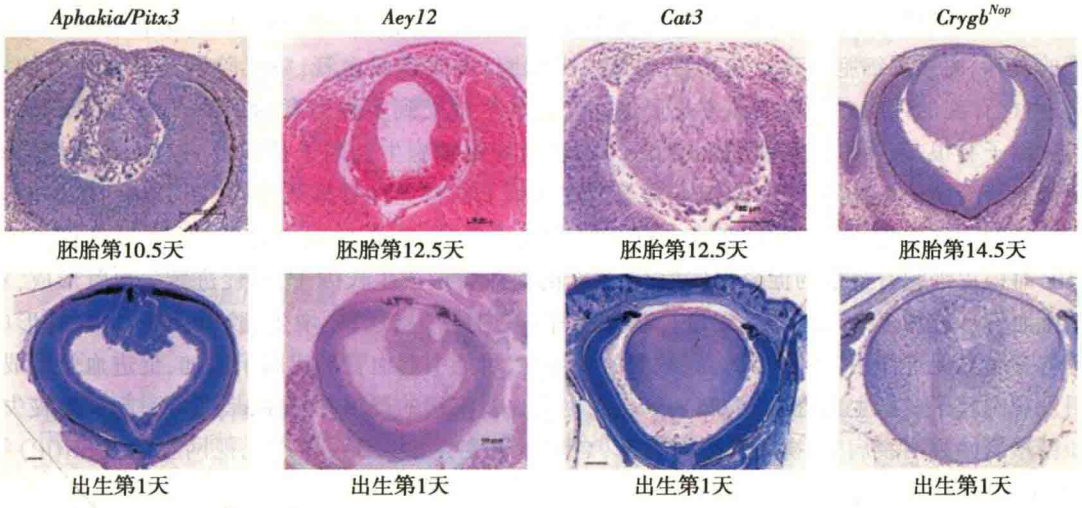

图 1-23　基因突变影响眼的早期发育异常

四种突变在不同的胚胎时间点导致眼和晶状体的发育异常:*Aphakia/Pitx3* 突变使得眼发育停滞于晶状体茎期,由于缺少晶状体的抑制信号最终导致视网膜过度生长;*Aey12* 突变使得晶状体发育停滞于晶状体泡期,视网膜不能正常分化,虹膜覆盖整个眼前段;*Cat3* 突变干扰晶状体纤维细胞的二次分化,导致晶状体空泡形成,然而视网膜分化不受影响;*Crgyb* 突变不影响晶状体晚期发育,眼部其他组织也没有明显的异常

图片改自 Jochen Graw:Congenital hereditary cataracts. Int. J. Dev. Biol. 48:1039,2004

三、其他眼先天异常

在胚胎早期,如果视沟或视泡的形成发生障碍,可造成先天性无眼球、先天性小眼球甚至先天性囊状眼球。视泡凹陷形成视杯的过程中,如果受到外界因素如母体炎症或外伤的影响而发生障碍,视泡会因为不能凹陷而产生先天性囊状小眼球或凹陷不全造成视杯内层与外层之间不贴附而形成先天性视网膜脱离。在视裂闭合过程中,首先从中部开始,然后分别沿上下两个方向同时进行。向下闭合应至视杯边缘,如视杯边缘的视裂不能完全闭合,就会产生虹膜缺损,这种虹膜缺损位于下方或内下方。向上的闭合在最上端视杯与视茎交界处的视裂不闭合,以后形成视盘,视神经纤维经此通向视茎。视茎细胞大部萎缩消失,部分残留分化为神经胶质。萎缩程度及残留多少决定了正常生理凹陷的深浅,高度萎缩时生理凹陷扩大变深,相反很少萎缩甚至过度增生时,视盘边缘模糊,并向玻璃体方向膨出,形成假性视盘炎或视盘水肿。胚裂闭合不全,还会出现视网膜脉络膜缺损、先天性小眼球合并眼眶囊肿等先天畸形。

组织分化异常除可造成先天性青光眼、先天性白内障以外,还可引起先天性无虹膜、瞳孔膜残留、晶状体发育异常、先天性无晶状体、先天性圆球形小晶状体、先天性晶状体异位疾病。视网膜分化异常可造成先天性视网膜皱襞、先天性视网膜劈裂症、有髓神经纤维,视网膜皱襞的发生就是发育中的视网膜同原始玻璃体发生异常粘连有密切关系。眼附属器的先天性发育异常可形成先天性上睑下垂、先天性眼眶皮样囊肿、先天性泪囊炎等。

临床智库 www.ciclinic.com

正常的双眼同视功能在婴儿早期即已形成,如果生后 3 个月存在斜视,由于图像分离抑制了皮质,若不加任何治疗,患眼就会发生弱视,这种斜视往往具有很强的家族遗传性。

Notes

如果在关键期缺乏视觉经验，例如先天性白内障、先天性上睑下垂和先天性斜视阻碍了视觉中枢从外界获得充分的视觉信息刺激，视觉中枢的发育会受到抑制，结构发生变化，形成弱视。

四、视网膜、脉络膜脉管系统发育异常

胚胎视网膜血管发育过程，胚胎视网膜血管发生存在两个阶段，第一阶段为视网膜内层血管的发育，由梭形细胞增殖分化形成血管内皮细胞，再改建成血管，第二阶段是外层血管的发育，由已存在的内层血管以出芽方式形成。血管的生成受到多种因素的调节，促进血管新生的调节因子有很多，其中血管内皮生长因子，碱性成纤维细胞生长因子是到目前为止发现最强的促进血管新生的生长因子。VEGF 与血管内皮细胞上的特异性受体结合后（图 1-24），受体酪氨酸残基发生磷酸化反应，引起细胞内许多酶和其他反应，促进内皮细胞增殖，诱导血管形成。FGF 对内皮细胞有很强的促分裂作用，是活跃的促血管形成生长因子，可促进新生血管形成，对新生血管形成的多个环节如毛细血管基底膜降解、内皮细胞迁移、增生、胶原合成、小血管形成等均有明显促进作用（图 1-25）。在缺氧的环境中，可能引起血管形成因子增加，促进血管形成，引发视网膜形成新生血管（图 1-26），产生视网膜血管疾病的严重并发症，最终可引起视力丧失，如糖尿病性视网膜病变、视网膜静脉阻塞、老年黄斑变性（AMD）、早产儿视网膜病变（ROP）等（图 1-27）。

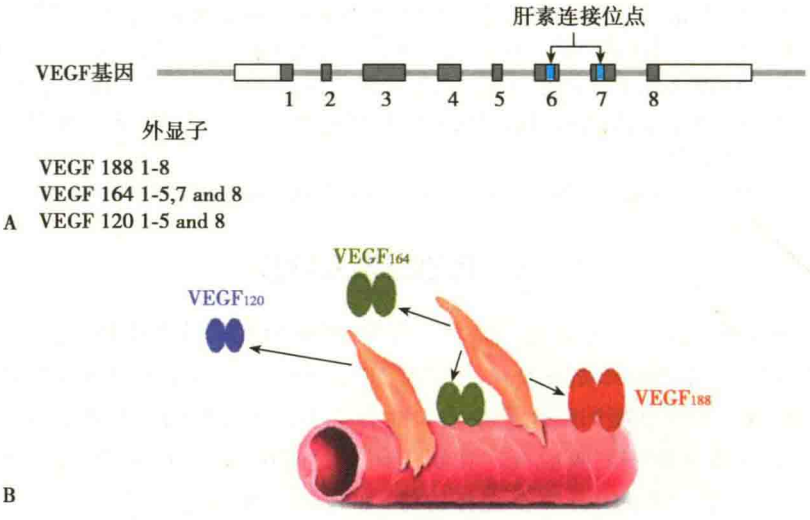

图 1-24 VEGF 同功型的结构及其在细胞外基质中的定位

A. 在小鼠和人类，*VEGF* 基因的不同片段之间的组合构成不同的同功型，其中，6、7 外显子编码的肝磷脂结合区的有无是形成同功型的关键所在；B. VEGF 同功型根据肝磷脂结合区的有无整合入细胞外基质的不同空间，VEGF120 缺少肝磷脂结合区，可以自由结合，而 VEGF188 只与产生 VEGF 的细胞表面和（或）细胞外基质结合

图片改自 Medical Graphics，Boston，MA，USA Magali Saint-Geniez and Patricia A. D'amore：Development and pathology of the hyaloid，choroidal and retinal vasculature. Int. J. Dev. Biol. 48：1047，2004

Notes

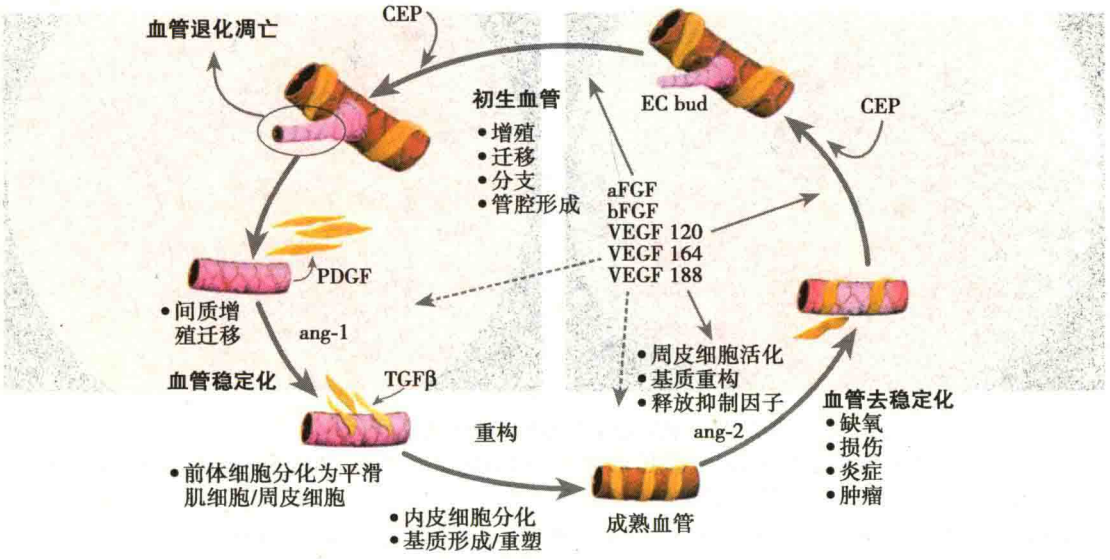

图 1-25　血管的装配

血管生成因子如 VEGF 和 FGF 等局部的增加破坏一部分血管的平衡，表现为表皮促血管生成素基因(*ang*)-2 表达增加，并诱导周细胞、内皮细胞移行增殖，新生的血管需要外来因子的刺激直到它们的结构完全重塑。重塑过程包括内皮细胞通过分泌 PDGF 聚集周细胞、血管平滑肌细胞的前体细胞，这些前体细胞一旦与新生血管接触，TGF-β 被激活，反过来抑制这些前体细胞的移行与增殖，并诱导它们分化为周细胞与平滑肌细胞，另外，周细胞分泌的 ang-1 也参与血管的重塑过程

a-FGF：酸性成纤维细胞生长因子；b-FGF：碱性成纤维细胞生长因子；CEP：循环中的内皮前体细胞

图片改自 Magali Saint-Geniez and Patricia A. D'amore：Development and pathology of the hyaloid，choroidal and retinal vasculature. Int. J. Dev. Biol. 48：1046，2004

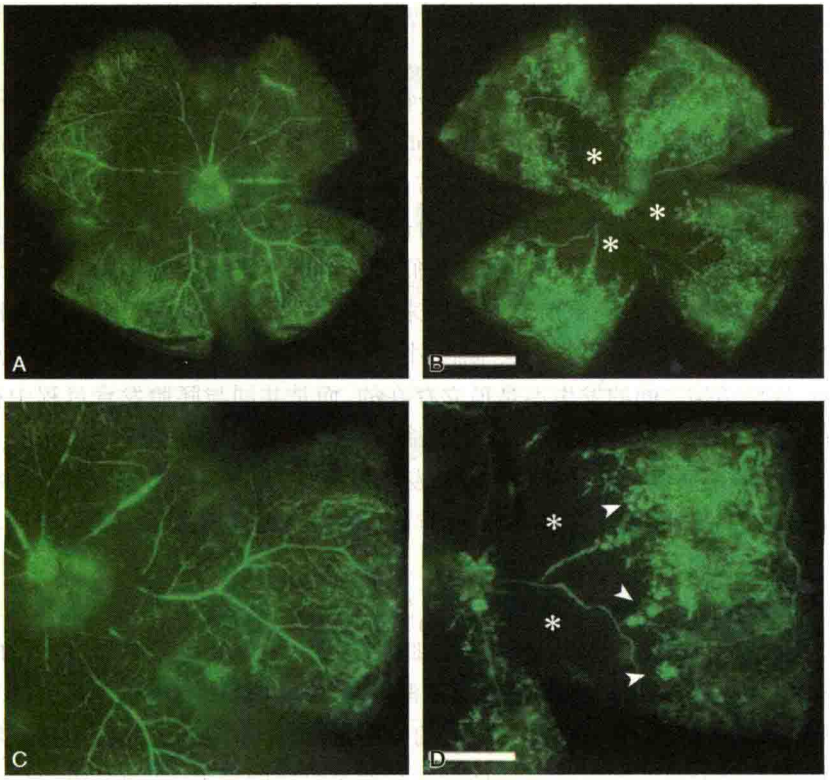

图 1-26　在空气和高氧环境中饲养小鼠，图示荧光素-右旋糖酐灌注视网膜

A、C. 视网膜取自在空气中饲养的生后 17 天小鼠，视网膜血管正常；B、D. 视网膜取自生后 17 天小鼠，7～12 天在 75% 氧气中饲养；“＊”：示高氧环境诱导的无灌注区，箭头示延伸入玻璃体的新生血管簇

图片改自 Magali Saint-Geniez and Patricia A. D'amore：Development and pathology of the hyaloid，choroidal and retinal vasculature. Int. J. Dev. Biol. 48：1053，2004

Notes

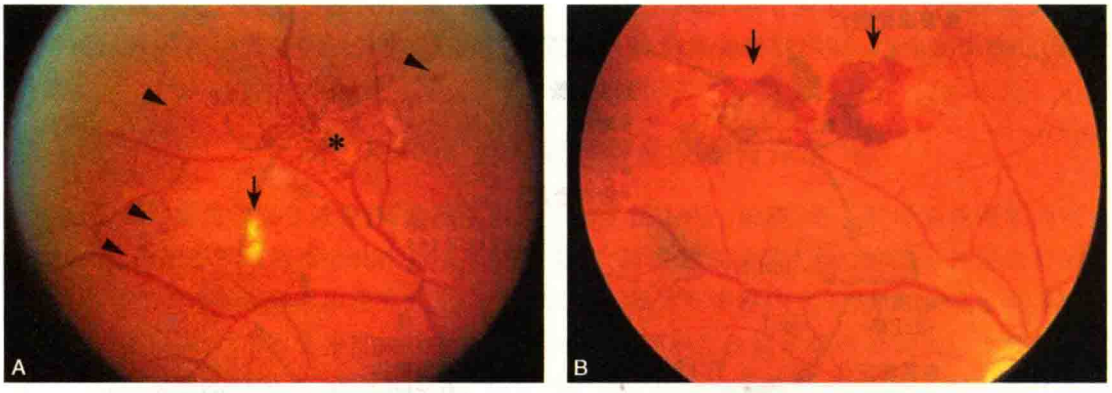

图 1-27 增殖性糖尿病性视网膜病变(PDR)

A. "*"示新生血管形成,伴有渗出(黄色),箭头示微动脉瘤形成;B. PDR 新生血管呈典型的"海扇"样;两图均有眼底主要血管的不规则和扩张

图片改自 Magali Saint-Geniez and Patricia A. D'amore: Development and pathology of the hyaloid, choroidal and retinal vasculature. Int. J. Dev. Biol. 48:1054, 2004

第九节 学习发育生物学的意义

学习发育生物学究竟有什么作用呢?发育生物学既为我们提供了一种新视角,即我们不但要知道眼的解剖、生理、疾病"是什么",还要透过现象分析其本质——即"为什么是什么";又为我们提供了"基于问题学习(problem-based learning, PBL)"和"基于体征学习(sign-based learning)"的思维方法,有助于理解和掌握特殊的眼部先天异常和眼病的胚胎与分子机制,拓展临床思维能力。

举例来说,有一类先天性眼部异常,多伴有青光眼。包括 Axenfeld-Rieger 综合征的各种亚类、虹膜角膜内皮综合征(ICE)的各种亚型、Fuchs 角膜营养不良、多形性角膜后部营养不良(posterior polymorphous dystrophy)、和 Peters 异常(peters anomaly)等。这些疾病的临床表现常不典型,并经常出现重叠现象。那么这些疾病之间是否存在内在的联系呢?为什么这类疾病多伴发青光眼呢?临床实践为我们提出了问题。我们通过对近年来眼发育生物学领域最新进展的追踪以及研究,提出:既往认为胚眼前节的发育来源于中胚层的概念需要修正。胚眼前节多种组织结构,如角膜基质、狄氏膜、角膜内皮细胞、小梁网、Schlemm 管以及虹膜实质的胚胎发育均来源于神经嵴,这些结构之间的发生不是孤立存在的,而是共同与胚胎发育过程中神经嵴细胞的迁移、增殖和分化相关联。另外,由于神经嵴细胞的迁移、增殖和分化还与颜面(上颌骨)、牙齿、皮肤色素、肾上腺髓质以及部分神经组织地发育相关,因此在眼前节发育异常的疾病中常常合并有眼外表现。进一步的研究资料表明,眼前节胚胎发育的过程按照精密的时间和空间顺序进行,可以简要概括为两个基本过程:

1. 前房内表面原始内皮细胞的萎缩 胚龄 5 个月时,在原始前房内表面完整被覆有一层内皮细胞,形成一个封闭的腔隙。这层原始内皮细胞在胚胎发育最后几周和出生后的最初几周内,发生了一种孔隙化(fenestration)的过程而逐渐萎缩消失。这一萎缩过程沿虹膜表面到小梁网,再到角膜缘,最后到角膜中央,即从后向前的方向进行,萎缩不全的原始内皮细胞具有诱导分化其他眼前节组织的作用,同时具有迁移分化和增殖收缩的潜能,这与虹膜与周边角膜的粘连及房角关闭相关。

2. 虹膜止端后移 胚龄 5 个月时,虹膜止端位置远位于将发育为小梁网的原始组织之前。在原始内皮细胞萎缩的同时,虹膜止端位置逐渐后移,小梁网逐渐暴露,小梁网和 Schlemm 管逐渐发育成熟(小梁网的发育从内向外方向逐渐成熟)。一般到出生时,虹膜止端位置已达到巩膜

临床智库 WWW.CICALINK.COM
Notes

突水平。虹膜止端后移的过程会持续到出生后一年，其程度存在个体差异，并最终决定房角的构型和分级。

当致病因素作用于胚胎发育这个阶段时，将导致眼前节多种组织的病理改变和神经嵴相关的眼外表现。在临床实践中，这些征象的组合构成了某些综合征，如 Axenfeld-Rieger 综合征、虹膜角膜内皮综合征（ICE syndrome），其中又包括三种亚型：原发性进行性虹膜萎缩（progressive essential iris atrophy）；Chandler 综合征和虹膜-痣综合征（Cogan-Reese syndrome）、多种先天性遗传性角膜内皮营养不良，如多形性角膜后部营养不良（posterior polymorphous dystrophy）以及 Peters 异常等。这些综合征的临床表现常常重叠出现，有时很难确切地将相应的临床表现归类于某一种疾病命名。只有深入理解了眼前节胚胎发育是一个动态、连续、系统的过程，才能认识到这些疾病多样化的临床表现恰恰提示了它们共同的发育起源和发生机制。透过眼前节胚胎发育过程可以推测，Axenfeld-Rieger 综合征的病理机制发生于眼前节胚胎发育过程的相对早期，因此涉及的结构异常更广泛；而虹膜角膜内皮综合征、多种先天性角膜营养不良、Peter 综合征等各种先天性青光眼综合征则发生于眼前节胚胎发育过程的相对逐渐更晚的阶段，因此也才有临床角膜、虹膜病变与青光眼表现的“多重”现象。

另一个案例是我们围绕临床发现的一个完整青光眼家系（GZ. 1）并利用问题为中心（PBL）模式设计与开展研究工作的简要介绍（图 1-28）。

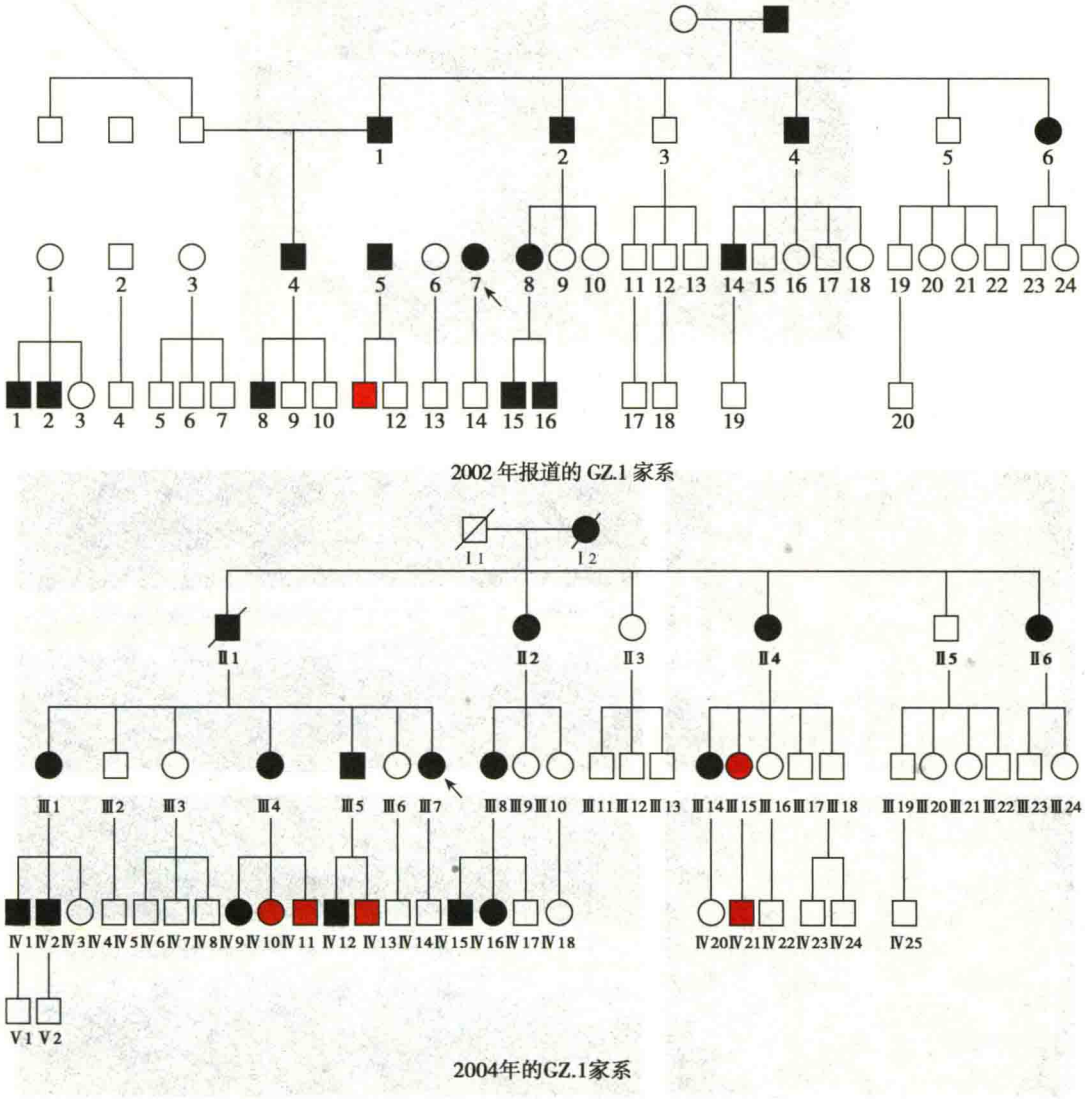

图 1-28　2002 年和 2004 年连续追踪报道的 GZ. 1 家系

Notes

上面的家系图是我们课题组在国内首次报道的一个完整典型的家族性开角型青光眼家系图(GZ. 1 家系,2002、2004 年),家系中五代人中每代均有患者(58 名家族成员发现 21 名开角型青光眼患者)。对该家系进行长达 25 年的追踪,不断发现有新患者出现,呈现从基因到临床诊疗研究的典型例证,包括家族聚集性、地区封闭性、遗传稳定性、临床特征性。其独特的临床特征表现为发病年龄早、视神经损坏严重、术后无一例滤过泡瘢痕化及低眼压和巨大薄壁滤过泡出现(图 1-29、图 1-30)。问题油然而生:为什么这个家庭会有这么多的青光眼患者?遗传方式是什么?为什么 3 年间又有 3 例青少年发病?为什么这个家系中绝大多数青光眼发病者平均年龄不到 20 岁?为什么该家系中所有接受抗青光眼手术者均表现为薄壁滤过泡且多具有较严重的视神经损害?恰逢 1997 年,*Science* 杂志报道了 *TIGR* 基因突变位点与开角型青光眼关联。这为我们从分子生物学与发育生物学角度理解和阐明 GZ. 1 家族性开角型青光眼提供了理论依据。

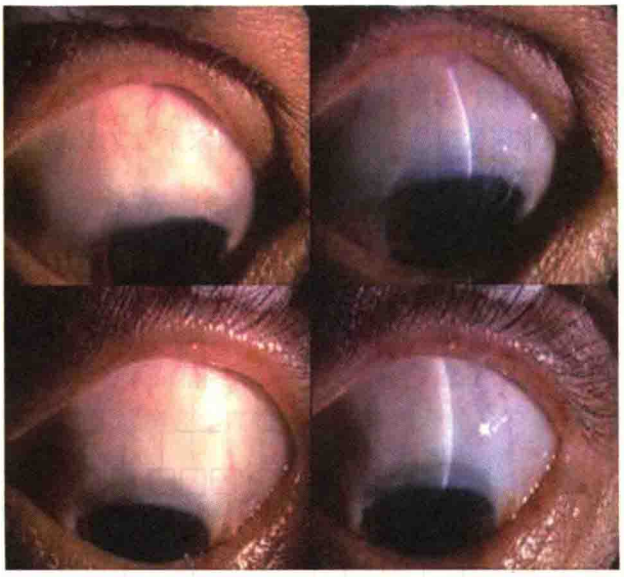

图 1-29 GZ. 1 家族性开角型青光眼患者滤过手术后不伴有滤过泡瘢痕化,呈薄壁化低眼压倾向

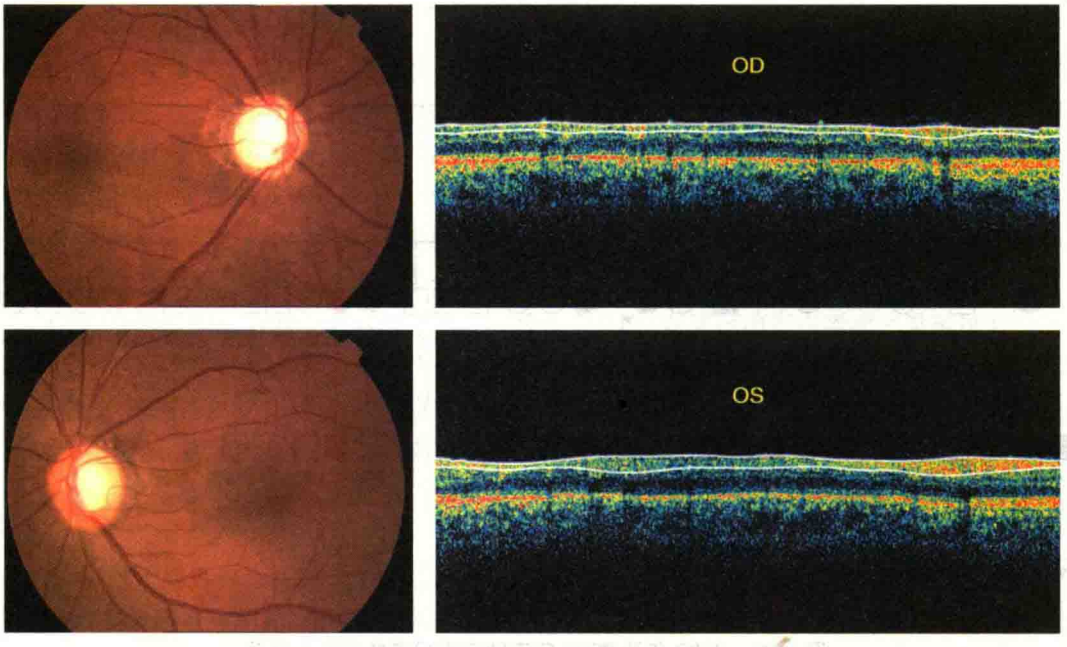

图 1-30 GZ. 1 家族性开角型青光眼年轻患者视神经损坏严重

Notes

MYOC/TIGR 基因，定位于 1 号染色体长臂，在 *Glc1A* 基因内，由 2 个大的内含子和 3 个隔开的外显子组成（604、126、782bp），启动子区域含有多个重要的与基因调控有关的基因元件，如激活蛋白（AP-1）、转录因子 NFκB、切应力反应元件 SSER、甲状腺激素反应元件 TRE，还有最重要的糖皮质激素反应元件 GRE，它可能就是 GR 的 B 区的结合部位。*TIGR* 基因几乎在所有眼组织均有表达，但表达量和部位有细胞特异性；免疫荧光分析发现小梁细胞胞质有强的表达，地塞米松处理后表达明显增强，相比，黏小管内皮细胞表达要弱得多，且多位于核周围呈带状。MYOC/TIGR 蛋白的分子量为 56kD，含 504 个氨基酸的多肽，包括：一个疏水的 N-末端区，该区有一个 20 个氨基酸的信号肽，一个肌纤维蛋白区 63～221 残基；在 117～166 残基中，有 7 个位点存在氨基酸拉链样结构，在 125～169 残基，每 12 个位点有 5 个精氨酸残基，形成带正电荷区域。在 C-末端有一个嗅觉介导素样区，该区含以往报道的突变点。对重组 *TIGR/MYOC* 基因表达的 TIGR/MYOC 蛋白的研究发现，重组 MYOC/TIGR 蛋白对小梁网有特殊的黏附力并使流出阻力增大。进一步的研究发现，MYOC/TIGR 蛋白是小梁细胞外基质的重要组成部分，小梁细胞合成、分泌、代谢 TIGR/MYOC 蛋白的过程，可能就是小梁网细胞基质的合成和代谢过程；另外，MYOC/TIGR 蛋白也是一种肌纤蛋白，为细胞骨架的重要成分，是细胞维持形态，完成吞噬功能的结构基础。用绿色荧光蛋白 GFP 标记的 MYOC/TIGR 蛋白作小梁细胞内定位，发现 MYOC/TIGR-GFP 与细胞内的微管蛋白交联共存，通过去氨基分析，证实肽链由 *TIGR/MYOC* 基因的第一外显子编码的、N-端 15～138 位氨基酸是决定 MYOC/TIGR 蛋白在胞内特殊分布的关键结构。至今已发现 *MYOC/TIGR* 基因有 26 个基因突变点，多集中在第三外显子。不过，在散发原发性开角型青光眼患者中，这种基因突变的频率太低，只约 1.4%～4.6%，而且，通过筛查皮质类固醇高反应、无反应和对照人群 *MYOC/TIGR* 全基因及启动子序列的突变位点，发现基因突变与反应性高眼压没有关系，提示开角型青光眼的发病环节在 *MYOC/TIGR* 基因的下游，即 MYOC/TIGR 蛋白的异常高表达；影响小梁细胞的骨架和细胞外基质代谢可能是致病的关键。GZ.1 家系是否与 *TIGR* 基因突变有关呢？我们课题组随即对 GZ.1 家系遗传方式进行了分析，并对家系成员（包括正常人和患者）及散发的 POAG 患者应用 PCR-SSCP 方法，初步筛查出可能发生变异的基因片段，再经过基因克隆、DNA 测序分析，最终就验证了 GZ.1 家系存在 *TIGR* 基因突变，其中第三外显子的突变频率为 13%，Pro370Leu（谷氨酸 370 亮氨酸），Asp388Asn（天冬氨酸 388 天冬酰胺）（国外报道约 3%，散发病例仅为 1.4%）。这在国内首次提出了我国 GZ.1 家族性开角型青光眼发病可能与 *TIGR* 基因突变有关，对今后在基因水平防治青光眼提供了可靠的理论依据。这时新的问题又产生了：为什么 *TIGR* 基因突变频率只有 13%？是否具有其他突变基因共同作用？2002 年，*Science* 杂志又报道 *OPTN* 基因突变与开角型青光眼关联。*OPTN* 位于染色体 10p14，编码 66kD 蛋白产物 optineurin（"optic neuropathy inducing" protein），在小梁网、睫状体非色素上皮、视网膜、脑组织均有其表达。optineurin 功能未知，可能与 TNF-α 信号途径相关，推测其可发挥视神经保护作用。在 16.7% 的家族性开角型青光眼中发现 *OPTN* 有变异。我们随即对 GZ.1 家系进行 *OPTN* 基因突变的筛查，结果发现 *OPTN* 第四外显子的突变频率高达 46%，这一结果远高于国外报道的数据。我们初步证明了 GZ.1 家系中存在 *TIGR* 基因和 *OPTN* 基因突变，基因芯片和全基因扫描技术也正在进行验证。至此，我们可以部分解释 GZ.1 家族性开角型青光眼患者的临床特点，手术预后及视功能损害现象：*TIGR* 基因和 *OPTN* 基因的双基因突变致使该家系中青光眼的发病年龄低，滤过手术后均表现为低眼压，不伴有滤过泡瘢痕化倾向（均为年轻高危患者），且多伴有严重的视神经损害与视野缺损。OPTN 基因突变与肿瘤坏死因子-α（TNF-α）有关，后者参与细胞凋亡过程和瘢痕化形成过程。结合发育生物学知识，我们推测 *TIGR* 与 *OPTN* 双基因突变可能经由 Pax6 途径等影响神经嵴细胞分化及对小梁网、视神经发育的调控而致病。为了验证此理论假说，必须通过自然动物模型研究 *TIGR* 与 *OPTN* 基因突变之效应。首先构建含突变基因（*TIGR* 基因或 *OPTN* 基因）DNA 序列的靶载体，将此靶载体导入小

鼠 ES 细胞中，使之与细胞染色体内同源的靶序列进行重组，使靶载体突变基因取代 ES 细胞中正常基因，达到定位突变细胞内该基因的目的。然后在细胞水平和分子水平筛选出发生突变的细胞，再注射到小鼠囊胚腔内，将这些囊胚导入假孕母鼠子宫中。所产生的子代雄性嵌合鼠与正常雌鼠交配以及子代的回交可获得生殖系携带该突变基因的纯合鼠。最后对纯合鼠的表型、基因型、基因表达及其产物等进行分析（图 1-31）。

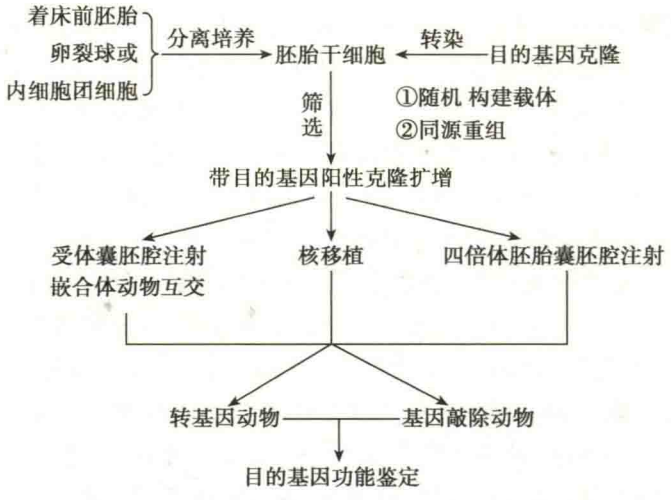

图 1-31 示通过疾病自然动物模型研究基因突变的效应的技术路线图

理论上目前最好的自然青光眼动物模型，是恒河猴青光眼动物模型，该模型可模拟人类青光眼自然发病过程，以发育生物学的观点逻辑上从致病原因到发病进行靶点研究，有助于阐明疾病发生发展机制，而不是目前所有青光眼模型“从结局”开始的模式，这就是学习眼发育生物学给我们的启示。

问题与展望

正如前述发育生物学是研究机体从胚胎发生、生长发育至衰老死亡的生命过程的变化与规律。另外一层涵义即发育生物学是探究生物从何而来（where），怎样发育成独特个体（how），为什么会如此精妙发育生长（why），什么是决定个体发育的主导或终极因素：健康、发育不良、畸形或疾病（what）。简言之，发育生物学认真严肃探究的是我们从哪里来，又魂归何处，探索的是生命本质的问题。人类基因组计划完成与人类基因组物理框图绘成昭示我们：基因数量远较以前估计的要少，人类间基因同源性高达 99.99%，仅仅个别核苷酸的多态性或构象多态性（SNP 或 SSCP）就使人类世界如此纷繁复杂。不同物种间的基因同源性亦很高，人类与果蝇和线虫的基因组间也有 40% ~60% 同源。世界与物种的多态性与多样性发展似乎遵循着简约原则。仅就眼发育生物学而言，平行进化或复制进化，特征抽提隐含的法则主导可能是 *Pax* 基因及超家族构建成遗传网络。人类基因组测序计划的完成为人们更深刻认识自身及疾病的本质提供了一种全新的视角与思索。生物学领域下一个伟大的、更富有挑战性的任务应该是进一步认识人类的大脑。2013 年初，欧盟决定资助 10 亿欧元开展为期 10 年的“人类脑计划”，旨在建立一个由计算机模拟的完整大脑。同年 4 月 2 日，美国政府正式公布脑研究计划，项目全称为“经最新创新神经技术的脑研究计划（The Brain Research through Advancing Innovative Neurotechnologies，BRAIN，简称“脑计划”）”和利用多种最新的脑成像系统探索人脑活动的人类连接组学计划（Human Connectome Project，HCP），以探索人类大脑工作机制、绘制脑活动全图，既有可

能开发出目前尚无方法治疗的脑神经系统病变，又可阐明复杂的意识和记忆机制，认识人类本身。

通过 BRAIN 计划、HCP 计划及脑活动图（BAM）计划，在神经元水平上进行研究，绘制何种神经纤维在何时放电，以及它们是以何种方式同步发生。这一技术将打开探索大脑如何记录、处理、使用、存储、找回海量信息的大门，加深对大脑功能和复杂行为的理解。它可以为认知行为和人类意识的解密提供有价值的线索。视网膜是中枢神经系统的延续，脑计划为理解视觉活动提供了新思路。通过检测视网膜上每个神经元的活动，并理解它们的同步作用机制，绘制出视网膜活动的功能图谱，可为解开视觉活动的奥秘带来希望，最终准确地描绘出大脑活动的功能图谱，并为相关眼科和神经系统疾病的诊断和治疗提供“路线图”。当下发育生物学研究的进展为人们认识和理解遗传性、先天性、复合性、多基因/单基因机制的眼病提供了一条坦途。唯有凝练，才能寻得开启心智的金匙；唯有学习，才是达到坦途的捷径。

（葛　坚）

临 床 智 库
WWW.CICALINE.COM

Notes

第二章　眼的解剖和生理

眼是视觉器官，由两个眼球及其周围协助眼球运动和保护它的附属器、视路和视中枢组成。视器是大脑的一部分，有很多的神经元。引起人类视觉反应最合适的电磁波在400～800nm，空间中不同物体发出的光波引起视网膜不同部位视细胞的刺激，产生视觉。眼球主要由两部分构成，屈光传导系统和感光成像系统。屈光系统包括角膜、晶状体和玻璃体。感光系统是视网膜，视网膜是视觉成像的部位。视神经、视路将视网膜感光后产生的神经冲动传导到视中枢，经大脑皮层整合完成视觉行为。

第一节　眼　　球

眼球（eye ball）分为眼球壁和眼内容两个部分。

一、眼　球　壁

眼球壁由外、中、内三层膜构成，外膜包括角膜和巩膜，中层膜为葡萄膜，内层是视网膜。

（一）外层

角膜

1. 解剖　角膜（cornea）位于眼球的最前端，约占眼外层纤维膜的1/6，透明，无血管，有弹性，具有较大的屈光度，表面被泪膜覆盖。

角膜呈圆形，由于结膜和巩膜覆盖的不对称，从前面看呈椭圆形，但从后面看仍为正圆形。角膜周围是角膜缘，它与巩膜相连，就像表壳镶嵌于表盘上。新生儿阶段，角膜直径约为9～10mm，3岁以上儿童的角膜直径已接近成人。成年男性平均角膜横径约为11～12mm，纵径约为10～11mm，女性较男性略小。如直径小于10mm，称为病理性小角膜，大于13mm，称为病理性大角膜。角膜中央瞳孔区大约直径4mm的圆形区内近似球形，其各点的曲率半径基本相等，而中央区以外的中间区和边缘部较为扁平，各点曲率半径不相等。从角膜前面测量水平方向曲率半径为7.8mm，垂直方向为7.7mm，后部表面的曲率半径为6.22～6.80mm。

角膜厚度随部位、年龄、病理状态等改变而有所不同。正常情况下，中央部最薄，平均约为0.5mm，周边部最厚，平均约为1mm。角膜厚度随着年龄的增加有变薄的趋势，即儿童较成人厚，成人较老年人厚。

角膜由前向后分为5层，依次是：上皮细胞层、前弹力层、基质层、后弹力层和内皮细胞层（图2-1）。角膜是无血管的组织，组成简单但排列却非常规则，从而保证其良好的透光性及屈光性。



图2-1　角膜的组织结构

（1）角膜上皮层（cornea epithelial）：角膜上皮来源于胚胎发育时5～6周的外胚层，为非角化、无外分泌功能、复层的鳞状上皮，约4～6层，厚约40～50μm，表层覆盖约7μm的泪膜，泪膜在光学上具有重要的意义，它能消除上皮前表面微小的不规则，如果没有泪膜，视力将会下降。泪液与空气形成的界面以及角膜的屈光力约占眼全部屈光的2/3，泪液与角膜上皮无论解剖或生理上关系都非常密切。

角膜上皮层分为细胞层及基底膜，细胞层由里向外又分为3层（图2-2）：基底细胞、翼状细胞和表层细胞。

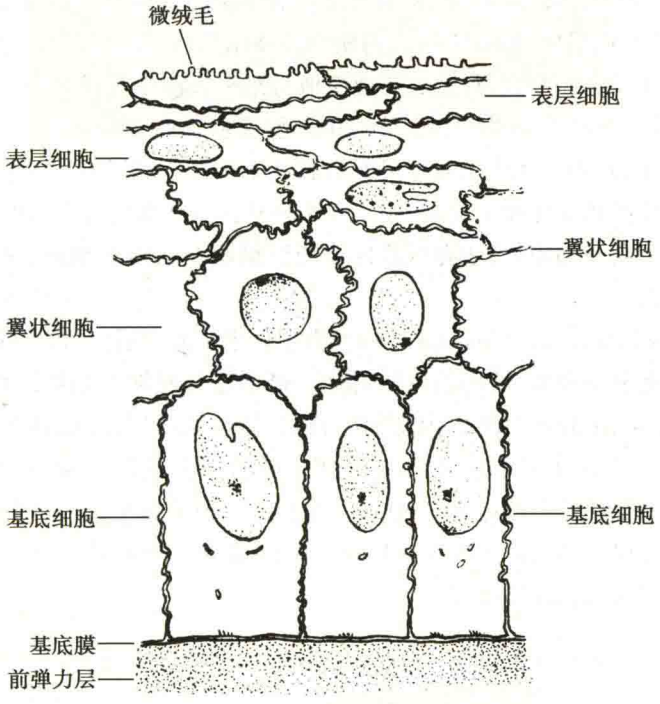

图2-2　角膜上皮层

1）基底细胞：位于最底层，为一单层柱状上皮细胞，细胞的底部通过连接复合体与前弹力层紧密相连。连接复合体和基底膜是上皮基底细胞的产物。基底细胞的细胞质内含有由角蛋白构成的中间丝。角蛋白由30余种蛋白组成，分为两型：Ⅰ型为酸性，Ⅱ型为中性或碱性。中间丝由成对的Ⅰ型和Ⅱ型蛋白构成。角膜上皮从基底层分化到表层，相继要表达3种主要的角蛋白，其中64kD蛋白是角膜的特异性蛋白，另外两种细胞角蛋白为肌动蛋白丝和微管。角膜上皮细胞质中有肌动蛋白丝分布，在表层细胞的微皱襞中尤为明显。基底细胞内含有丰富的细胞器，主要分布在细胞核上部。

2）翼状细胞：基底细胞分裂后，子细胞逐渐被挤入表层，因此水平面积较大，形似翼状，故名翼状细胞，位于角膜上皮中部，在角膜中央区为2～3层，在周边部变为4～5层。细胞膜相互交错，相互之间以桥粒连接。

3）表层细胞：为2～3层扁平上皮细胞。经常脱落，不角化，但细胞器极少。相互之间以闭锁小带和桥粒相连，呈镶嵌状，它与翼状细胞之间也多见桥粒连接与黏着斑。另外，在表层细胞膜上有许多特殊的微皱襞及微绒毛，有支撑和稳定泪膜的作用。

基底膜（basement membrane）：位于上皮细胞下，是角膜上皮的产物，与前弹力层连接紧密。

（2）前弹力层（Bowman membrane）：前弹力层厚约8～14μm，为角膜上皮基底膜下一层相对均一、无细胞的胶原纤维膜。由胶原纤维及蛋白多糖组成。胶原纤维粗细均匀，其间由蛋白多糖填充。前弹力层的前表面相对光滑，而内表面与基质层连接非常牢固。另有，前弹力层有许多细小的孔洞，这些孔洞是神经纤维的通道。

临床医学

Notes

前弹力层对机械性损伤的抵抗力较强，而对化学性损害的抵抗力则弱。由于其胶原纤维来自于胚胎时期的角膜上皮，因此损伤后不能再生。其功能一直未明了。准分子激光屈光性角膜切削术（photorefractive keratectomy，PRK）后，术眼缺乏前弹力层，除少数患者角膜出现雾状混浊（haze）外，大多数患者未见明显异常。但保留前弹力层的准分子激光角膜原位磨镶术（laser in situ keratomileusis，LASIK）手术眼角膜混浊的发生率明显低于 PRK，综合其他的研究资料，推测前弹力层与角膜上皮对角膜基质细胞的调控有关，特别是胚胎时期。

（3）基质层（stroma）：是人体组织中结构最规整，最透明的一种组织，厚约 500μm，约占全角膜厚度的 9/10，由胶原纤维、角膜细胞、及黏蛋白和糖蛋白等构成。角膜细胞（keratocyte）是一种纤维细胞，位于基质板层中，胞质中富含内质网及高尔基体，分泌胶原纤维等。角膜基质中的胶原纤维主要包括Ⅰ型和Ⅳ型胶原，它们有规律地与角膜表面平行排列，形成多层胶原纤维板，共有约 200～250 层。胶原纤维的有序排列是角膜透明的基础。

随着年龄的增加，角膜基质中的胶原纤维直径逐渐增粗，而胶原纤维间的间距则不断缩小。这可能与胶原纤维年龄相关性非酶交联、胶原纤维糖基化及纤维间蛋白多糖的改变有关。

角膜基质中除了角膜细胞外，还有少许朗汉斯巨细胞及树突状细胞，这些细胞可能与角膜相对的免疫赦免有关。

（4）后弹力层（Descement membrane）：后弹力层位于基质层后面，边缘止于房角的 Schwalbe 线。由角膜内皮细胞分泌而来，损伤后可以再生。根据生长时期和超微结构的观察，可分为两层：一层是前胎生带层，由胚胎时期的内皮细胞分泌，靠近基质层，纤维排列紧密，呈带状；二层是带下层，靠近内皮，由出生后的内皮细胞分泌。随着年龄的增加而逐渐变厚，婴儿时期约 5μm，成人约 8～10μm，老年人可达 20～30μm（图 2-3）。如果增生过度，则形成小丘状，在部分老年人的角膜周边可以见到，称为 Hassell-Henle 小体，这种改变被认为是生理性的。但发生在角膜中央的增生小体则是病理性改变。

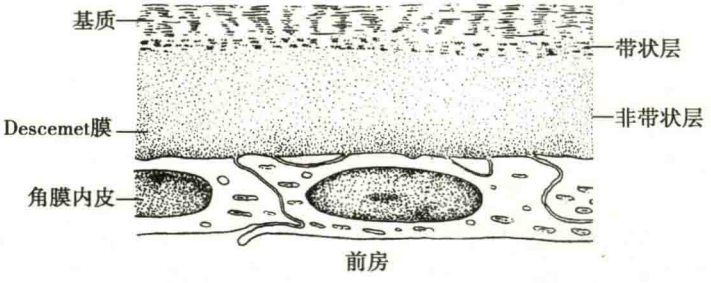

图 2-3 角膜后弹力层

与前弹力层相反，后弹力层对机械性损伤的抵抗力较差，但对化学性和病理性损害的抵抗力却较高，这是角膜溃疡时后弹力层膨出的解剖学基础。同时，后弹力层与基质层和角膜内皮层的连接不紧密，在外伤或某些病理状态下，可能发生后弹力层脱离。

（5）角膜内皮（cornea endothelial）：位于角膜最内面，为一层六角形立方上皮（图 2-4），细胞呈矮胖样，高约 50μm，宽约 20μm，胞质内细胞器含量丰富。细胞间连接紧密，主要为缝隙连接，具有良好的屏障作用。相比之下，其与后弹力层连接较为松散，因此角膜内皮层可从后弹力层脱离。角膜内皮细胞由神经外胚层发育而来，随着年龄的增加，角膜内皮细胞的密度逐渐降低，10 多岁时角膜内皮的密度约 3000～4000 个/mm^2，到 70 多岁时约为 2600 个/mm^2（图 2-5）。在成人，角膜内皮细胞损伤后不能增生，其修复靠细胞的移行与扩展。

角膜缘（limbus）是角膜与结膜、巩膜的移行区，组织学范围是：前界为角膜前弹力层和后弹力层末端连线，后界为巩膜内缘与前界的平行线（图 2-6）。临床的概念与组织学概念不完全一样，通常将透明角膜与不透明巩膜之间的移行区称为角膜缘。上方角膜缘最宽，下方次之，两侧较窄。平均宽约 1.0mm。



图 2-4　角膜内皮茜红染色

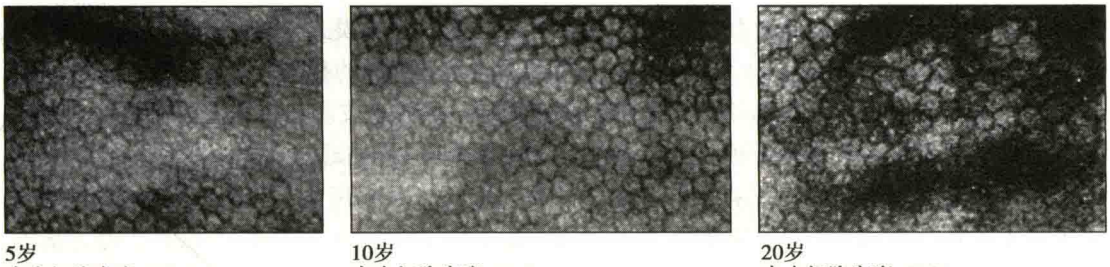

图 2-5　角膜内皮年龄变化

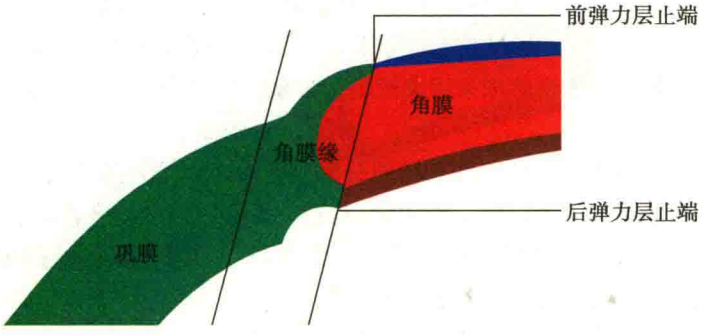

图 2-6　角膜缘的前后界

角膜缘结构与角膜不同，无弹力层，基质层逐渐失去透明，富含毛细血管、淋巴管、成纤维细胞等。特别是在其外 2/3 可见放射状排列的乳头样突起，呈栅栏样，称为 Vogt 栅，研究证实，Vogt 栅中的一些细胞是角膜缘干细胞。角膜缘干细胞对维持角膜上皮的再生具有十分重要的作用。

2. 生理　角膜的主要生理功能有：维持眼球的完整及对眼内容物的保护，透过光线并参与屈光，感知环境及外界刺激。

（1）维持眼球的完整及对眼内容物的保护：角膜与巩膜共同构成眼球的外壁，承受眼内压力，对维持眼球的形状具有重要的作用。角膜主要由胶原纤维构成，因此具有一定的弹性和韧性，对眼内压力和外界的力量具有抵抗力，这种抵抗力取决于角膜的厚度和胶原纤维排列的整齐程度。角膜厚度降低或角膜瘢痕的形成必将降低角膜对内外压力的抵抗力。目前角膜屈光手术十分盛行，这些手术都不同程度地降低了角膜的抵抗力。如准分子激光手术，它使角膜中央的厚度变薄，从而增加了角膜在外力作用下扩展的能力，这样，在眼压测定时会使测量结果偏低，特别是使用压陷式眼压计，眼压偏低会更明显。而放射状角膜切开术更会大大降低角膜对

Notes

外界的抵抗力，有可能在轻微外力的作用下造成眼球破裂。通常情况下，角膜的厚度受角膜上皮、角膜内皮的功能、暴露等因素的影响。

角膜上皮是眼部的第二个生物屏障（泪液为第一个生物屏障）。角膜上皮细胞间连接紧密，而且不停地新旧更替，约5～7天上皮更新一次，一定程度上能抵御化学、微生物等的侵袭。

角膜内皮是角膜基质和房水之间的通透屏障，同时，角膜内皮的泵功能维持角膜处于一定的水化状态。

（2）透光性：角膜的一个重要特征是透明，即允许光线透过，这是眼视觉功能的基础。正常角膜允许透过的光线波长范围是365～2500nm，不同光线的通透率不同，400nm的光线约80%能透过，而500～1200nm的光线100%能透过角膜。

另外，角膜的透明性还依赖于泪膜、角膜上皮、基质、角膜内皮结构和功能的正常及角膜基质含水量的恒定。

（3）参与屈光：角膜是眼屈光系统中屈光力最大的组织。角膜的屈光指数是1.377，其前表面的屈光力为48.8D，后表面的屈光力为-5.8D，总屈光力为43D，占全眼屈光力的70%。可见角膜的屈光度有巨大的改变潜力，这也是目前众多屈光手术在角膜上施行的基础。

（4）渗透作用：角膜没有血管，营养及代谢物质通过渗透作用的参与而进出角膜，这不仅具有重要的生理意义，而且对于眼局部的药物治疗也非常重要。角膜上皮和内皮细胞连接紧密，细胞表面富于脂类，非极性的物质易于通过，而基质则易于水溶性极性物质通过。因此，具有双向性的物质易于通过角膜进入前房，例如毛果芸香碱（匹罗卡品）眼药水，其解离分子和非解离分子相互之间处于动态平衡，未解离分子具有脂溶性，容易透过角膜上皮，随后转化为解离分子，易于透过基质，然后在角膜基质中又转化为非解离分子，易透过角膜内皮。当角膜出现病变时，角膜的通透性将增强。

（5）感知环境及外界刺激：角膜是人体最敏感的区域，有丰富的神经末梢，能敏感地感受外界的刺激，对于机体感受外界不良刺激并迅速作出反应具有十分重要的意义。角膜的知觉有三种：冷热觉、痛觉和触觉。角膜知觉敏感度受多种因素的影响而有变化，一般情况下，早晨低于下午，男性低于女性，老年人低于年轻人，妊娠期妇女低于非妊娠妇女。痛觉和触觉在角膜中央最敏感，可用角膜知觉仪进行定量检查。通常临床采用棉丝刺激双侧角膜，以判断角膜知觉是否减退。

3. 代谢

（1）糖代谢：角膜主要利用葡萄糖和糖原分解供能。葡萄糖大部分来自房水，约占90%，其余10%来自结膜、角膜缘血管及泪液。睁眼时，角膜上皮的氧气主要来自泪膜中溶解的氧气，此时，氧分压约为155mmHg，但当闭眼时，氧气主要来源于结膜、角膜缘的血管，氧分压约为55mmHg。而角膜内皮的氧供主要来源于房水。

（2）氨基酸代谢：角膜上皮不断更新，需要合成大量的蛋白质，因此，角膜上皮对氨基酸的需求量较大。但角膜上皮的通透性差，且泪液中氨基酸的含量极低，因此，角膜上皮中氨基酸大部分应来源于房水。合成蛋白质的过程同机体其他细胞的合成过程。

（3）维生素代谢

1）维生素A的代谢：维生素A转化为视黄醇，与视黄醇结合蛋白（retinol binding protein，RBP）结合，再与血浆前白蛋白（prealbumin）结合，转运至靶组织，在角膜上皮和内皮细胞都发现有视黄醇结合蛋白和血浆前白蛋白。视黄醇是一种多聚异戊二烯衍生物，其磷酸酯在糖蛋白中可作为寡糖基的载体，参与角膜上皮合成糖蛋白，如果角膜上皮细胞胞膜上缺乏糖蛋白，则角膜上皮将干枯角化。

2）维生素C的代谢：角膜上皮中维生素C的浓度较角膜基质高，基质中的浓度与房水浓度近似，而房水中维生素C的浓度是血浆浓度的20倍。角膜中维生素C多是还原型，具有清除光辐射等产生的自由基的作用。

3）谷胱甘肽的代谢：谷胱甘肽对于维持角膜内皮细胞的正常功能起重要作用，与毒性过氧化物的清除有关。有过氧化物时，谷胱甘肽在过氧化物酶的作用下由还原型（GSH）转变为氧化

临床智库 WWW.CICALINE.COM

型(GSSG),同时将氧化物还原。角膜内皮细胞中只有约13%的谷胱甘肽以氧化型存在。

4. 血供　正常角膜内没有血管,而角膜缘含有丰富的血管。角膜缘的血管分布为网络状,动脉系统来源于睫状前动脉的直肌扩展分支及睑缘动脉弓的结膜后动脉分支。静脉网则与巩膜表层及筋膜囊的小静脉汇合,加入眶静脉系统。角膜缘的血管主要供给角膜周边部,角膜的氧气及营养物质的供给、代谢物的清除等还是通过房水、泪液、空气和结膜血管。

5. 神经支配　角膜主要由两种神经支配,一是感觉神经纤维,二是交感神经和副交感神经。

1) 角膜的感觉神经来自三叉神经的眼支,眼神经的睫状神经(ciliary nerves),在角膜缘进入角膜后,神经干呈放射状穿过角膜基质的中1/3,向前继续分叉,形成密集的上皮下神经丛,再穿过前弹力层进入角膜上皮层。角膜上皮层神经末梢非常丰富,动物研究表明,角膜上皮神经末梢的密度是皮肤的300~600倍,因此,角膜的知觉十分敏感,这也是上皮损伤时疼痛症状明显的原因。

2) 角膜内含有肾上腺素能神经纤维,表明交感神经和副交感神经的存在,但其来源和作用尚需进一步研究。

巩膜

1. 解剖　巩膜(sclera)构成眼外层纤维膜的后5/6,主要由胶原纤维构成。外面是眼球筋膜囊,两者之间的腔隙为巩膜上腔;内层紧靠脉络膜,两者之间的潜在间隙为脉络膜上腔,外伤或炎症时的出血、渗出可积聚在此间隙。巩膜的厚度随部位、年龄等不同而不同。后部的巩膜最厚,约1mm,向前至赤道部逐渐变薄,赤道部约0.4~0.6mm,肌肉附着点处最薄,约0.3mm,赤道部向前至角膜缘约为0.6mm。一般巩膜呈白色,但儿童因巩膜较成人薄,能透见脉络膜的部分颜色,所以呈蓝白色,老年人则由于脂肪的沉积,可呈淡黄白色。

巩膜虽然为球形,但非完整的球形。前部巩膜孔与角膜相连,角膜犹如手表的表盘嵌于巩膜组织中。在角巩膜缘交界处内外均可见一浅沟,称为外巩膜沟和内巩膜沟(图2-7),其中内巩

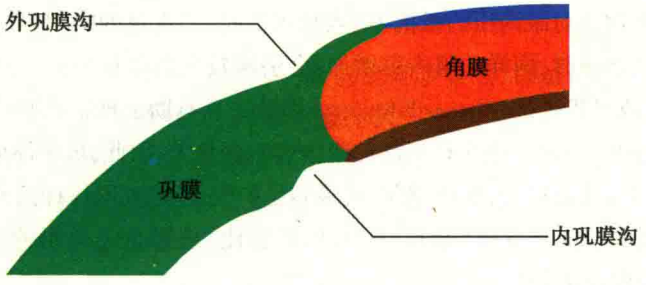

图2-7　角巩膜缘示意图

膜沟处是巩膜静脉窦与房角所在处,内巩膜沟后缘隆起,形成巩膜突,为睫状肌的附着处。后巩膜孔是视神经通过的孔道,此处,内1/3巩膜与脉络膜共同构成筛板,外2/3演变成硬脑膜,可见筛板处为眼后部的一薄弱处,同时,筛板处巩膜扩展的能力有限,当视神经水肿时,会引起视神经挤压损伤甚至萎缩。另外,巩膜上还有许多神经血管通过的小孔,如涡状静脉在巩膜赤道后约4mm穿行(图2-8)。

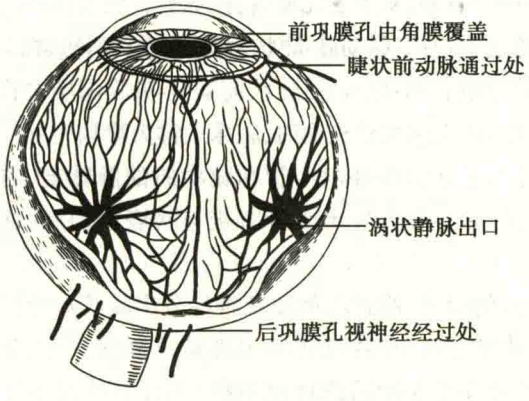

图2-8　巩膜上的孔

组织学上,巩膜可分为三层(图2-9):①巩膜表层(episclera):为一层疏松的纤维组织,富含弹力纤维及小血管;②巩膜基质层(scleral stroma):由致密的结缔组织构成,

Notes

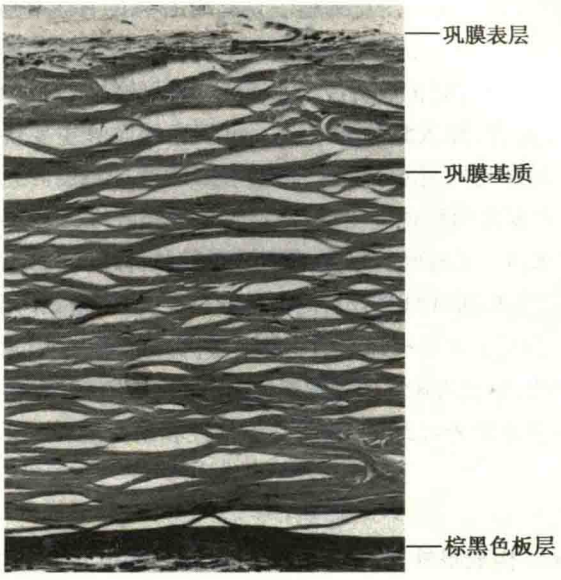

图 2-9 巩膜的组织学结构

基本不含血管，不像角膜组织，其胶原纤维粗细不均，斜向紧密排列，因此不透明；③棕黑色板层（lamina fusca）：由特别细小的弹力纤维组成，并含有大量的色素细胞，靠近脉络膜的内层有一层内皮细胞覆盖，它与本部互相连续，两者不能分开。

2. 生理 巩膜的生理功能主要包括：与角膜、结膜等共同构成眼内容的外屏障；避光；眼外肌的附着点。

巩膜一直承受着眼内容向外的压力，可见巩膜有一定的弹性和韧性，当眼内压升高时，巩膜能在一定范围内扩张，并增强对眼内压的抵抗力。当眼压低时，一定量的眼内容的增加引起的眼压增高幅度小，但在高眼压状态时，同样的眼内容增加，会引起较大的眼压升高。巩膜的这种特性被称为巩膜硬度（rigidity）或可扩张性（distensibility）。认识这一点有助于理解巩膜硬度对眼压测定的影响。与压平式眼压计相比，压陷式眼压计引起的眼内容积变化大，因此，巩膜硬度对压陷式眼压计测量结果的影响更大，如高度近视时，眼球壁薄，巩膜容易扩张，压陷式眼压计测的眼压就会偏低。

巩膜的第二个重要功能是形成“暗箱”。与角膜相比，巩膜是不透明的，这点保证了光线只经过屈光系统进入眼内而成像。

另一个重要功能是，所有眼外肌都附着在巩膜壁上，当改变肌肉的附着点时可以改变眼球的位置和运动的方向。

3. 代谢 与角膜代谢相似，但巩膜代谢相对缓慢。

4. 血供 与角膜相似，巩膜基质层除了穿行的血管外，基本上无血管，但巩膜表层及视神经筛板处却含有丰富的血管，且形成血管网。动脉来源主要包括：眼动脉-睫状后动脉-睫状后短动脉-视神经动脉环（Zinn ring）及巩膜动脉血管丛，主要供给眼后部；眼动脉-睫状前动脉-巩膜深层血管丛及表层血管网，主要供给表层及前部。当靠近角膜缘的毛细血管充血时，临床上称为睫状充血。

巩膜前部的静脉网也较丰富，主要来源于巩膜静脉窦的外出小管和睫状肌的静脉支，它们在巩膜内形成静脉丛，经表层静脉网汇入睫状前静脉。部分外出小管直接连接表层静脉，这些小管称为房水静脉。

5. 神经支配 巩膜的感觉神经来自三叉神经的眼支，眼神经的睫状神经分出睫状短神经和睫状长神经，睫状短神经支配巩膜后部，睫状长神经前行，在睫状体平坦部发出分支，一部分进入睫状体，一部分穿出巩膜到表层巩膜，在此，部分分支支配前部巩膜组织，部分继续向前并相互吻合，形成角膜缘的神经环。巩膜表层的知觉敏感，炎症时疼痛症状明显。

（二）中层葡萄膜

葡萄膜（uvea）是眼球壁的第二层膜，是位于巩膜与视网膜之间的富含色素的血管性结构，因颜色像葡萄得名葡萄膜，又称色素膜（tunica pigmentosa），也叫血管膜（vascular tunic）。葡萄膜自前向后分为虹膜、睫状体和脉络膜三个相连续部分。

虹膜

1. 解剖　虹膜（iris）是葡萄膜的最前部，介于前房与后房之间，后面有晶体支托，为一圆盘形膜。它的根部和睫状体前缘相连，向中央延伸到晶状体前面，构成将眼球前后房分开的一个重要隔膜。虹膜中央有圆孔，称为瞳孔（pupil），瞳孔的大小随光线的强弱而改变（从 1mm 到 8mm），它的平均直径为 3mm。瞳孔周围虹膜的基质内，有环形排列的瞳孔括约肌，使瞳孔收缩；虹膜基质层后面有放射状排列的肌纤维，称瞳孔开大肌，使瞳孔开大（图 2-10）。

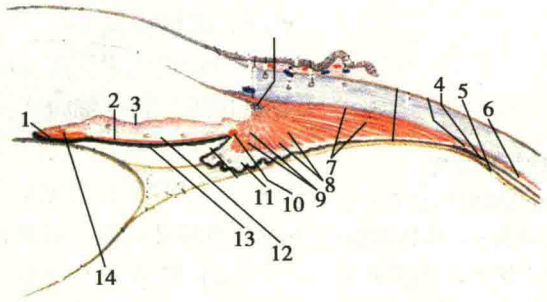

图 2-10　葡萄膜的结构（水平切面）

1. 瞳孔括约肌；2. 瞳孔开大肌；3. 虹膜前表面；4. 脉络膜；5. 锯齿缘；6. 脉络膜上腔；7. 睫状肌纵行纤维；8. 睫状肌放射纤维；9. 睫状肌环行纤维；10. 虹膜动脉大环；11. 睫状突；12. 虹膜基质；13. 虹膜后表面；14. 虹膜动脉小环

在虹膜前表面距瞳孔缘约 1.5mm 处，有一隆起的环状条纹，即虹膜小环。虹膜小环将虹膜表面分为两个区域，小环外部为睫状区，内部为瞳孔区。在虹膜小环附近，有许多大小不等的穴状凹陷，叫虹膜隐窝（crypt），在虹膜睫状区的周边部也有隐窝，它们的形成是虹膜前层的中胚叶组织局灶性萎缩的结果。隐窝部分的虹膜组织，缺少了前表面层，房水可以直接与虹膜基质中的血管接触，有利于虹膜和房水间的液体交换。在虹膜周边部有与角膜缘成同心排列的皱褶，系为瞳孔开大时形成的皱襞。瞳孔缘镶有窄黑色环，呈花边状，是由虹膜后色素上皮层向前延伸所致。此黑边当瞳孔扩大时变窄，缩小时变宽，这种现象称为生理性葡萄膜外翻（图 2-11）。

虹膜的组织结构由前向后可分为 4 层：①前表面层；②基质与瞳孔括约肌层；③前色素上皮与瞳孔开大肌层；④后色素上皮层（图 2-12）。

（1）前表面层（anterior border layer）：由成纤维细胞和色素细胞的突起互相吻合交错所形成的致密组织，其中还有胶原纤维和神经末梢。在虹膜隐窝处，此层膜完全缺如。前表面层在虹膜根部截然而止，有时前表面层也可呈丝状、带状沿小梁网葡萄膜部的内侧面延续，甚至可达角膜后弹力层的止端，形成虹膜梳状韧带的一部分。

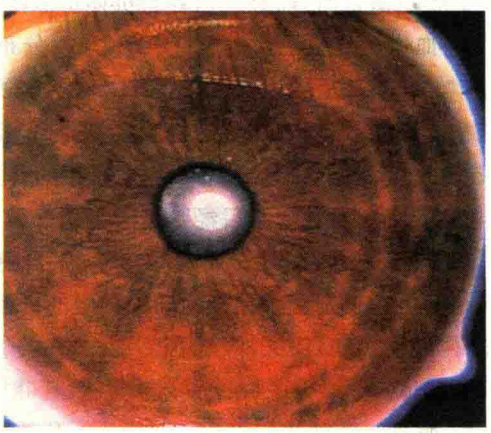

图 2-11　正常虹膜

Notes

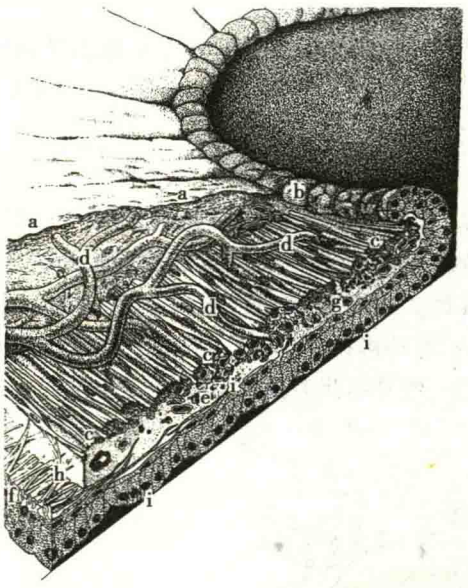

图 2-12 虹膜的组织结构

a. 虹膜的前表面层；b. 瞳孔缘的后色素上皮层；c. 瞳孔括约肌；d. 小动脉；e. 块状细胞；f：瞳孔开大肌；g. 前色素上皮层；i. 后色素上皮层

虹膜根部有一粗大的血管环，由睫状后长动脉和睫状前动脉的分支吻合而成，称虹膜动脉大环（major arterial circle of the iris）。在虹膜的瞳孔缘附近，有一环行的血管吻合，称为虹膜血管小环（minor vascular circle of the iris），它并不是一个完整的血管环。不同人种的虹膜颜色主要由基质中色素细胞所含色素的多少决定。

（2）基质与瞳孔括约肌层：瞳孔括约肌位于虹膜瞳孔区基质层的后部，为围绕瞳孔缘的环行平滑肌纤维束，宽约0.8～1.0mm。括约肌的后面与结缔组织的致密层相连接，这些结缔组织与瞳孔开大肌相延续。

（3）前色素上皮（anterior pigment epithelium）与瞳孔开大肌（dilatator pupillae）层：虹膜有两层上皮，即前上皮层和后上皮层。前上皮层也就是瞳孔开大肌层，是紧贴后色素上皮层的一薄层平滑肌，自瞳孔缘直达虹膜根部。

（4）后色素上皮层（posterior pigment epithelium）：为一层具有浓密色素的细胞，位于瞳孔开大肌层之后，在瞳孔缘处出现在瞳孔领的虹膜表面，形成瞳孔缘的色素边。后上皮细胞的顶部朝向虹膜基质，与前上皮层细胞的顶部相连接，基底部朝向后房。

虹膜后表面的两层上皮向后分别移行为睫状体的色素上皮层和无色素上皮层。

2. 生理 虹膜的间隔作用和其中央圆孔——瞳孔，成为光学系统上的光栅装置。瞳孔括约肌和开大肌控制瞳孔的运动和进入眼内的光线的数量。瞳孔是主要光学窗口，因光线照射的强弱而散大或缩小。瞳孔的大小，也受到神经的影响。瞳孔的变化即可以调节入射到眼内的光线的数量，又可以调节角膜、晶状体等屈光间质所致的球面差和色差，减少不规则光的影响，使成像清晰。瞳孔对光反射的途径是：光→瞳孔→视网膜的黄斑纤维→视神经→视交叉（鼻侧神经纤维交叉，颞侧神经纤维不交叉）→视束→上丘臂→上丘和顶盖前区。由顶盖前区又发出神经纤维，到同侧和对侧的第三神经核→睫状神经节→瞳孔括约肌。出生时，人的虹膜前表面有一层内皮细胞覆盖，但1～2岁以后内皮细胞消失，为成纤维细胞所代替。

虹膜也富含血管，参与营养与抗体扩散渗透、吸收机制。

3. 血供 虹膜主要由血管组织形成，分布到虹膜的许多动脉细支常从虹膜动脉大环发出，经虹膜的睫状部呈放射状达瞳孔缘。在虹膜血管小环处有少数动脉支与相对的静脉支吻合成不完整的环，所以没有真正的虹膜动脉小环，而只有虹膜血管小环存在。大多数血管直接至瞳孔缘，分支成毛细血管后折回，形成静脉的开始。虹膜的静脉彼此吻合，在虹膜根部进入睫状肌，与睫状突的静脉吻合后经脉络膜至涡静脉。部分静脉血流入睫状静脉。

4. 神经支配 虹膜的神经很多，系来自睫状神经丛，在虹膜中形成各种各样的神经丛。瞳孔括约肌由属于副交感神经的动眼神经的纤维支配；瞳孔开大肌由交感神经纤维支配。虹膜的感觉神经纤维来自三叉神经的第一支。

睫状体

1. 解剖 睫状体（ciliary body）是葡萄膜的中间部分，前接虹膜根部，后端以锯齿缘为界移行于脉络膜。整个睫状体如环状，其颞侧较宽，约6.7mm；鼻侧较窄，约5.9mm。睫状体的矢状

切面呈三角形，基底在前，其中央部为虹膜根部附着；内侧朝向晶状体赤道部和玻璃体（图 2-13）；外侧附着于巩膜突，与巩膜毗邻。睫状体分为两部，即隆起的睫状冠（corona ciliary）或称褶部（pars plicata），和睫状体平坦部（pars plana）。睫状冠长约 2mm，其内侧表面有大约 70～80 个纵形放射状突起，指向晶状体赤道部，颜色较凹谷为浅，称睫状突（ciliary processes），睫状突与晶状体赤道部相距 0.5mm。睫状突后较平坦的部分称为睫状体平坦部，长约 4mm。从睫状突和平坦部到晶状体赤道部有纤细的晶状体悬韧带与晶状体连接。

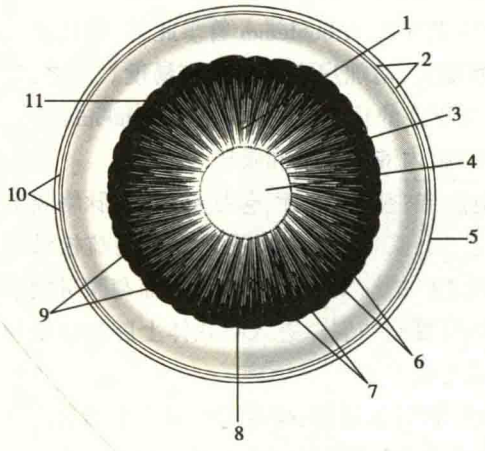

图 2-13　睫状体内表面

1. 睫状冠；2. 脉络膜；3. 悬韧带；4. 晶状体；5. 巩膜；6. 睫状襞；7. 睫状突；8. 虹膜后表面；9. 锯齿缘；10. 视网膜；11. 睫状体平坦部

从内向外将睫状体分为五个部分：①无色素睫状上皮；②色素睫状上皮；③基质；④睫状肌；⑤睫状体上腔。

（1）无色素睫状上皮（unpigmented ciliary epithelium）：构成睫状体的最内层。该层从虹膜根部延伸而来，将睫状冠与平坦部的表面覆盖，然后向锯齿缘伸延，与视网膜的感觉部分（sensory retina）相连接。接近虹膜根部的无色素上皮往往也包含一些色素。

（2）色素睫状上皮（pigmented epithelium）：为单层细胞，起始于虹膜根部，向后延伸到锯齿缘。色素上皮细胞向前延续与虹膜开大肌上皮相延续，向后与视网膜色素上皮相延续，色素很多，仅睫状突顶端色素较少。

（3）基质（stroma）：睫状体的基质分为两部分：内结缔组织层与血管，玻璃膜（Bruch 膜）。

1）内结缔组织层（inner connective tissue layer）：由细胞、胶原、血管及神经所组成。在睫状冠部该层较厚，且将上皮层与肌肉层分隔。在平坦部该层变薄。睫状突部位的基质是眼球中最富血管的部分。

2）玻璃膜：是脉络膜的 Bruch 膜的延续，附着牢固，有抵抗晶状体悬韧带牵引的作用。

（4）睫状肌（ciliary muscle）：由平滑肌纤维束所组成，分为三部分：最外层为前后走向的纵行纤维部分（meridional portion，longitudinal portion）；中间层为斜行排列的放射纤维部分（radial portion），呈扇形斜向行走；位于睫状体前内侧的是环形纤维部分（circular portion），又称 Müller 肌，其环形走向与角膜缘平行。三部分纤维均起始于巩膜突及其周围的结缔组织。

（5）睫状体上腔（supraciliaris）：介于睫状肌和巩膜之间，前方止于巩膜突，由含有色素的结缔组织板层带所组成。板层带起始于睫状肌的纵行纤维，向外伸延，与巩膜相延续。板层带由胶原纤维所组成。

2. 生理　睫状突的无色素睫状上皮司房水的分泌，房水协助维持眼压，提供角膜后部、晶状体和小梁网代谢所需要的物质。房水还是屈光间质的组成部分。房水的形成主要由三种生理过程完成：扩散、超滤和分泌。房水中的水和非电解质从睫状突的毛细血管扩散出来，房水中的盐类是通过超滤作用形成的，而房水中比血浆浓度高的维生素 C、乳酸和一些氨基酸则通过睫状突的分泌作用来实现。睫状突的分泌可受到一些因素的影响，如碳酸酐酶、钠、钾离子的浓度等都与分泌房水多少有关。

无色素睫状上皮间的紧密连接、虹膜组织的连接和虹膜血管构成血-房水屏障。脂溶性物质，如氧、二氧化碳可以高速率透过屏障，而蛋白质和其他的大分子则受到限制，不易透过这一屏障。血-房水屏障的存在使得房水的化学成分与血液不同。

临床智库 www.CICAZINE.COM

平坦部的无色素睫状上皮分泌黏多糖酸，这是玻璃体的主要成分之一。

Notes

睫状肌各个部分的协调收缩保证睫状体的调节功能。睫状肌收缩时,有两个方向的力起作用:一个力是使晶状体悬韧带向前、向内运动的力,主要是环行纤维收缩的结果;另一个力是将脉络膜前部向前(沿着巩膜内面)牵引的力,这是纵行纤维运动的结果。前一个力的作用,使晶状体悬韧带放松,晶状体变凸,屈光度增加,这是晶状体的调节作用,使该眼能看清近距离的物体;后一种力的作用使脉络膜前部向前移,同时把巩膜突拉向后。

调整眼内压力是睫状体的主要功能之一。睫状肌的止点除巩膜突外,还有巩膜突附近的巩膜内面及角巩膜小梁网。当睫状肌收缩时,巩膜突被牵引而向后移位,使 Schlemm 管开放,由裂隙状变为圆形或椭圆形,在管内产生负压,吸引房水由前房流入 Schlemm 管。此外,睫状肌收缩时,也牵动房角网状组织,使小梁网的间隙变宽、网眼变大,增加房水流出的容易度。反之,当睫状肌放松时,具有弹性的房角网状组织及巩膜突回到原来的位置及形状,压迫 Schlemm 管使房水进入减慢,这样,借助于睫状肌的收缩和放松来调节眼内液的流动和眼压。

房水不仅经小梁进入 Schlemm 管,同时也进入虹膜和睫状体表面,包括巩膜突、脉络膜上腔及巩膜。组织学研究显示:在前房及睫状体之间无上皮屏障,睫状肌纤维之间充满疏松结缔组织,纵行肌纤维向后延伸并消失于脉络膜和巩膜间的疏松结缔组织中。房水的葡萄膜巩膜引流途径(uveoscleral outflow)是指前房水经前房角睫状肌纤维间的裂隙进入睫状体上腔和脉络膜上腔,并通过巩膜或巩膜神经血管周围间隙排出眼外的途径。

3. 血供 睫状体的动脉起自虹膜动脉大环以及睫状后长动脉、睫状前动脉尚未吻合成动脉大环段,在睫状肌内可形成第二动脉环,即所谓的睫状肌动脉环(arterial circle of the ciliary muscles)。睫状肌的动脉由很多动脉组合而成,这些动脉呈叉性分支后形成致密的毛细血管网。每个睫状突皆有 2~4 支小动脉,睫状突的毛细血管管颈粗,所以血流量大,有利于房水的产生。平坦部的血管层由脉络膜延续而来,血管较细,动脉很少,甚至连真正的毛细血管层也没有,脉络膜的毛细血管层到此终止。

睫状肌的静脉大部分向后加入到来自睫状突的平行静脉,还有少部分向前穿出巩膜,引入睫状静脉。睫状突的静脉向后呈一系列平行而互相吻合的血管支,于睫状体平坦部到达脉络膜,加入涡静脉。

4. 神经支配 睫状神经在睫状体内组成密集的神经丛。感觉神经纤维来自三叉神经的第一支,支配血管平滑肌的神经纤维来自交感神经丛,睫状肌主要由经过睫状神经节的、来自动眼神经的副交感神经纤维支配。

脉络膜

1. 解剖 脉络膜(choroid)是葡萄膜的最后面部分,位于视网膜和巩膜之间,前端以锯齿缘为界,向后止于视神经周围,是一层富含血管的外观呈棕色的膜。脉络膜内面借一层光滑的 Bruch 膜与视网膜的色素上皮层相联系,外侧通过一个潜在的腔隙(脉络膜上腔)与巩膜的棕色层为邻。

脉络膜主要由血管组成,故其厚度随血管的充盈程度而由有很大变异。脉络膜在眼球后部黄斑附近最厚,约为 0.22mm,前部较薄,为 0.15mm。脉络膜的血管可分为三层:接近巩膜的血管最大,为大血管层;靠近视网膜的最细,为毛细血管层;两层之间为中血管层。

脉络膜的组织结构由外向内分为四层:①脉络膜上腔;②大血管层和中血管层;③毛细血管层;④Bruch 膜。

(1) 脉络膜上腔(suprachoriode):位于脉络膜与巩膜之间,其组织结构主要为起源于脉络膜与巩膜的胶原纤维。睫状后长、后短动脉及睫状神经均由该区穿过。经过这里的血管无分支,但由此经过的睫状神经则有许多纤细分支,并形成神经丛。

(2) 大血管层和中血管层(layer of large vessels and layer of medium-sized vessels):是脉络膜的主要部分,二者之间并无明显界限,系人为划分,即使在血管比较丰富的后极部附近,这两层

的分界也不分明。在黄斑部,不仅大血管层完全消失,中血管层和毛细血管层的界限也难分辨,在这里小血管十分丰富,排列为许多层,成为脉络膜最厚的部分。在赤道部以前,大中血管层的界限消失,小动脉和小静脉都合并到毛细血管层,其余的血管也并为一层。大血管层主要由动脉构成,又名 Haller 血管层,中血管层位于大血管层内侧,主要由静脉构成,又名 Satter 血管层。动、静脉的组织结构不同:动脉壁较厚,外有平滑肌层;静脉壁较薄,管腔较大,基层不发达,并且与身体其他部位的静脉不同,脉络膜静脉缺少瓣膜。大血管层和中血管层富有色素细胞,除血管外还包含有胶质纤维、平滑肌纤维和内皮细胞等。脉络膜内血管面积广大,血流的入口和出口又比较狭小,血液流入脉络膜后,流动速度顿时减缓,身体内的细菌等病原体和毒素随血流进入其内,易于在此沉积,造成转移性脉络膜炎症。视神经附近的脉络膜动脉发出分支,这些分支在视神经周围形成血管环,称为 Zinn 环(图 2-14)。

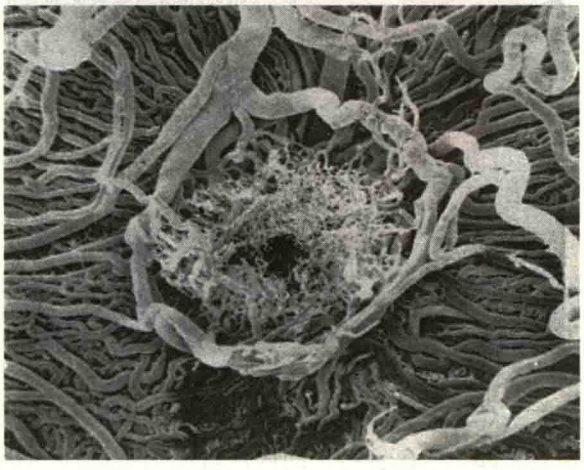

图 2-14　Zinn 环

图中显示脉络膜大血管分出的分支在视神经周围形成 Zinn 环并以细小分支供应视盘(血管铸型扫描电镜照片)

(3) 脉络膜毛细血管层(choriocapillaris):藉玻璃膜与视网膜色素上皮层紧密结合,此三者的紧密结合临床上称为脉络膜毛细血管-玻璃膜-视网膜色素上皮复合体(choriocapillario-Bruch's membrane-retinal pigment epithelium complex,CBRC),在这些结构中的一个出现病理变化时,常常会引起其他结构的相应的病理变化。脉络膜毛细血管层主要由排列致密的毛细血管组成。脉络膜毛细血管不仅密度高,而且血流量大。它们的管腔直径较大,所以红细胞通过脉络膜毛细血管的管腔时,可以 2~3 个同时并行。脉络膜毛细血管管壁薄,内皮细胞有许多孔隙,尤其在朝向视网膜的一面孔隙更多。

2. 生理　眼球内血液总量的 90% 在脉络膜,其中 70% 在脉络膜毛细血管层。脉络膜毛细血管层营养视网膜神经上皮层的外层(自视细胞层至外丛状层)、视神经的一部分,并且通常是黄斑区中心凹部位的唯一营养来源。这是在视网膜中央动脉阻塞时能够观察到黄斑区呈樱桃红点的原因。在 15% 的人群中同时有来自脉络膜的睫状视网膜动脉为中心凹部供血。

3. 血供　脉络膜的血液主要来自睫状后短动脉,睫状后短动脉有 10~20 小支,在眼球后极部的视神经周围,穿过巩膜后形成密集的脉络膜血管。此外,睫状后长动脉还分出返回支供应前部脉络膜。脉络膜毛细血管的静脉血流,首先进入毛细血管网外侧的小静脉,然后汇集于 4~6 支涡状静脉,排出至眼球外。

临床智库 WWW.CYCALINE.COM

4. 神经支配　脉络膜的感觉纤维、交感纤维和副交感纤维来源于睫状神经,它们对于脉络膜血管的功能和脉络膜、视网膜的血液循环有重要的意义。

Notes

（三）内层视网膜

视网膜

1. 解剖 视网膜是一层透明的膜，由内层的神经上皮和外层的色素上皮组成。其前界为锯齿缘，向后止于视盘，内侧为玻璃体，外侧为脉络膜。视网膜上重要的标志有视盘和黄斑。

（1）视盘：距黄斑鼻侧约3mm处有一约1.5mm×1.75mm境界清楚，橙红色的圆形盘状结构，称为视盘（optic disc），又称为视乳头（optic papilla），是视神经穿出眼球的部位。视盘中央的小凹陷区称视杯。视盘上有视网膜中央动静脉通过，并分支分布于视网膜上（图2-15）。

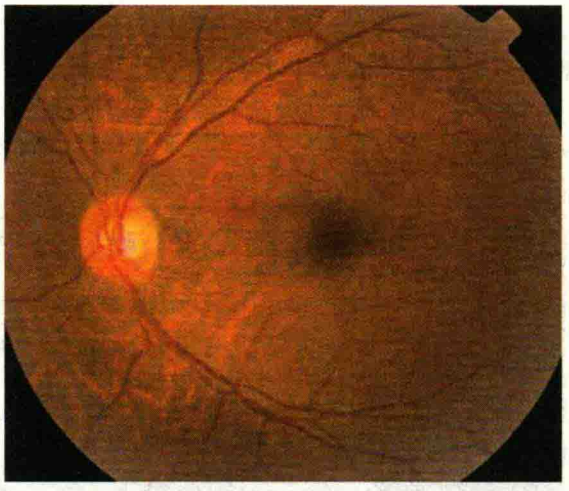

图2-15 正常眼底像，显示视盘和黄斑

（2）黄斑部：视网膜后极部上下血管弓之间的区域称为黄斑，因中央无血管的凹陷区富含叶黄素使其外观色略黄而得名。

1）凹部：黄斑包括一个边缘、斜坡和底，凹部（umbo）是黄斑中心凹陷的底，约150～200μm（图2-16）。底对应的中央小凹（foveola），代表黄斑的精确中心，约350μm，这个地方引起的视力最敏锐。中心凹（foveal）直径约1500μm，黄斑中心凹的主要视细胞是锥细胞。锥细胞在凹部150～200μm处的密度最大，被称为中央锥细胞束。中央锥细胞束处锥细胞的密度可高达385 000个/mm^2。

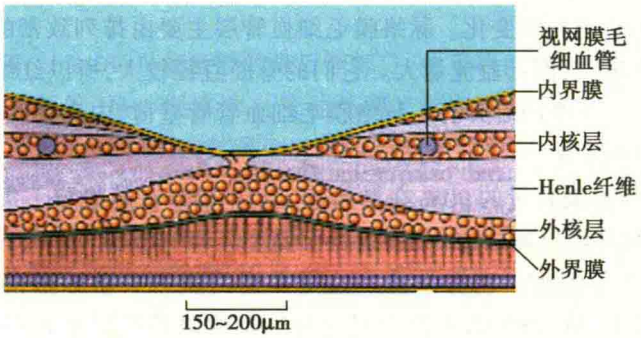

图2-16 黄斑的凹部

2）中央小凹：内有中央锥细胞束，直径350μm，厚150μm（图2-17）。在病理条件下，正常中心凹反光的消失提示神经胶质的异常，如水肿。这种损伤可以是原发性的或通过紧贴于内界膜上的玻璃体介导的，在病理条件下，正常中心凹反光的消失提示神经胶质的异常（急性神经细胞损伤，水肿），这种损伤可以是原发性的或通过紧贴于内界膜上的玻璃体介导的。因此中心凹反光的消失首先提示神经胶质细胞受到牵引或水肿，其次是锥细胞受到牵引或水肿。

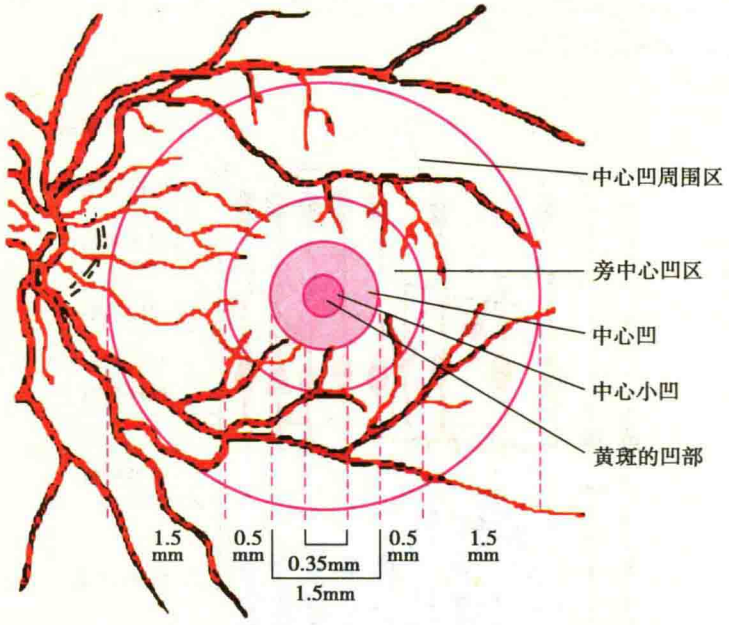

图 2-17　黄斑区的分区

3）中心凹：中心凹的边缘在生物显微镜下常可看到内界膜的反光晕，直径 1500μm，相当于视盘大小，厚 0.55mm。它包括 1 个薄薄的底，1 个 22°的斜坡和 1 个厚的边缘。中央小凹的底厚 0.13mm。22°的斜坡表示内核层第二、三级神经元的侧移位，也包括位于内核层的 Müller 神经胶质细胞核发生侧移位。无血管的中央小凹区被毛细血管弓环包绕。这些毛细血管位于内核层，留了中央 250～600μm 的无血管区。斜坡与基底膜增厚有关，基底膜在中央凹边缘达到最厚。内界膜的厚度与玻璃体牵拉的强度成比例，例如粘连在中央小凹处最强。所以中央凹的中心在外伤时容易发生黄斑孔。

4）旁中心凹（parafovea）：是环绕黄斑边缘的一条宽 0.5mm 的条带（图 2-17）。此处视网膜各层结构如常，包括 4～6 层神经节细胞层和 7～11 层双极细胞。

5）中心凹周围（the perifovea）：是围绕超中央凹的一条宽 1.5mm 的条带（图 2-17）。这一区域有几层神经节细胞和 6 层双极细胞。

整个黄斑由凹部、中央小凹、中央凹、旁中心凹和中心凹周围区一起组成了黄斑，又称中央区。中央区视网膜和周围区视网膜的神经节细胞层不同，在黄斑神经节细胞层有几个细胞的厚度，周围区只有 1 个细胞厚。黄斑的边界与颞侧血管弓相吻合，直径约 5.5mm（图 2-17），由中心凹（直径 1.5mm），旁中心凹（2mm×0.5mm）和中心凹周围区（2mm×1.5mm）组成。

（3）周围视网膜（peripheral retina）：被分为近、中、远和极周边部视网膜。近周边部是黄斑区外 1.5mm 宽的带；中周边是赤道部，宽 3mm；远周边部从赤道延伸到锯齿缘，这条带的宽度取决于眼球大小和屈光状态。一般情况下眼球赤道部周长是 72mm，锯齿缘周长 60mm，这一条带的平均宽度是 6mm。赤道部到锯齿缘是玻璃体基底部的一部分，大部分周边部的病理改变都发生在这一区域。锯齿缘和睫状体平坦部是极周边部。

（4）神经视网膜的分层：除中央凹、锯齿缘和视盘以外，神经视网膜由多层组成（图 2-18）：①视锥、视杆细胞层（光感受器细胞层）：由光感受器的内外节组成；②外界膜：为一薄网状膜，由邻近光感受器和 Müller 细胞结合处组成；③外核层：由光感受器细胞核组成；④外丛状层：是疏松的网状结构，由视锥、视杆细胞的终球与双极细胞的树突及水平细胞的突起相连接的突触部位；⑤内核层：主要由双极细胞、水平细胞、无长突细胞及 Müller 细胞的细胞核组成；⑥内丛状层：主要由双极细胞、无长突细胞与神经节细胞相互接触形成突触的部位；⑦神经节细胞层：由

Notes

神经节细胞核组成;⑧神经纤维层:由神经节细胞轴突构成;⑨内界膜:是视网膜和玻璃体间的一层薄膜,是 Müller 细胞的基底膜。

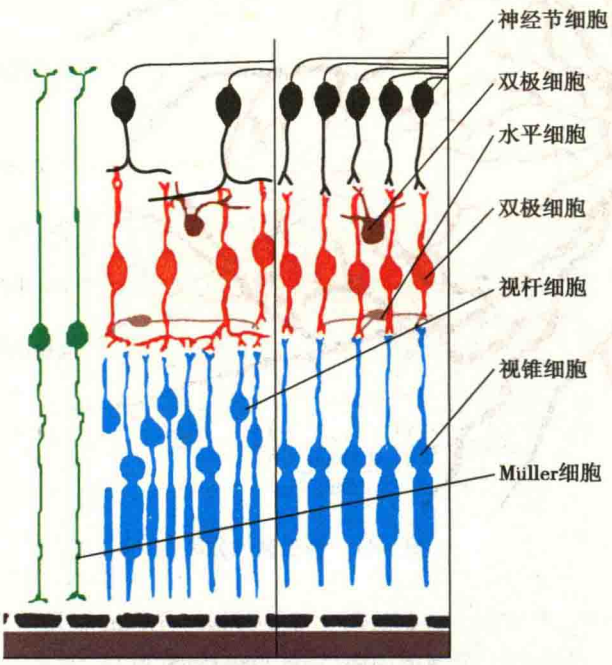

图 2-18 视网膜的细胞组成

光感受器的组织结构包括外节、连接纤毛、内节、体部和突触五部分。每个外节由约 700 个扁平的膜盘堆积组成。视杆细胞的外节为圆柱形,视锥细胞的外节呈圆锥形,膜盘不断脱落和更新。全部视网膜有视杆细胞 1.1 亿~1.25 亿个,视锥细胞 630 万~680 万个(图 2-19)。

(5) 视网膜色素上皮:为在神经视网膜和脉络膜之间含有黑色素的上皮细胞层。视网膜色素上皮是单层细胞,在剖面上是立方形的,从上面看是六边形的。六边形细胞相互之间是紧密连接的连接小带,阻断了水和离子的自由来往。这种连接的屏障相当于由视网膜毛细血管的内皮细胞形成的血-视网膜屏障。

视网膜色素上皮细胞的大小和现状都不同。黄斑区的视网膜色素上皮细胞很小,周边的视网膜色素上皮细胞变得大而扁平。因为视网膜上光感受器的密度也不相同,每个视网膜色素上皮细胞上光感受器的数量大致恒定(每个视网膜色素上皮细胞上有 45 个光感受器细胞)。这个常数有肯定的生理学意义,因为每个视网膜色素上皮细胞在代谢上支持一定数量的光感受器细胞的功能。

2. 生理 视网膜的功能是既要捕捉外界的光,又要对光所引起的刺激进行处理。尽管视网膜体很薄,但结构紧凑,反映了功能的复杂性。捕捉光子并将其转换为电刺激称为光的转换,这个过程是在光感受器-锥杆细胞的外节完成的。视色素分子是光电转换的生化基础,位于光感受器外节膜盘上。光感受器的神经冲动,经双极细胞传至神经节细胞。由神经节细胞发出的神经纤维(轴突)向视盘汇集。黄斑区纤维以水平缝为界,呈上下弧形排列到达视盘颞侧,此纤维束称视盘黄斑纤维束。颞侧周边部纤维也分为上下侧,进入视盘。视网膜鼻侧上下部的纤维直接向视盘汇集。

(1) 视色素:人视网膜上有 4 种视色素:1 种(视紫质)在杆细胞中,3 种在锥细胞中。每个杆锥细胞的外节只含有 1 种视色素。锥细胞色素是视紫蓝质,根据吸收光谱,有对红光敏感的(570nm),蓝光敏感的(440nm),绿光敏感的(540nm)。这 3 种类型色素细胞受到的刺激混合在一起,形成颜色视觉。杆细胞的视色素是视紫质,最好吸收的光波长是 500nm 的蓝绿光。11-顺

临床智库 WWW.CICALINE.COM

Notes

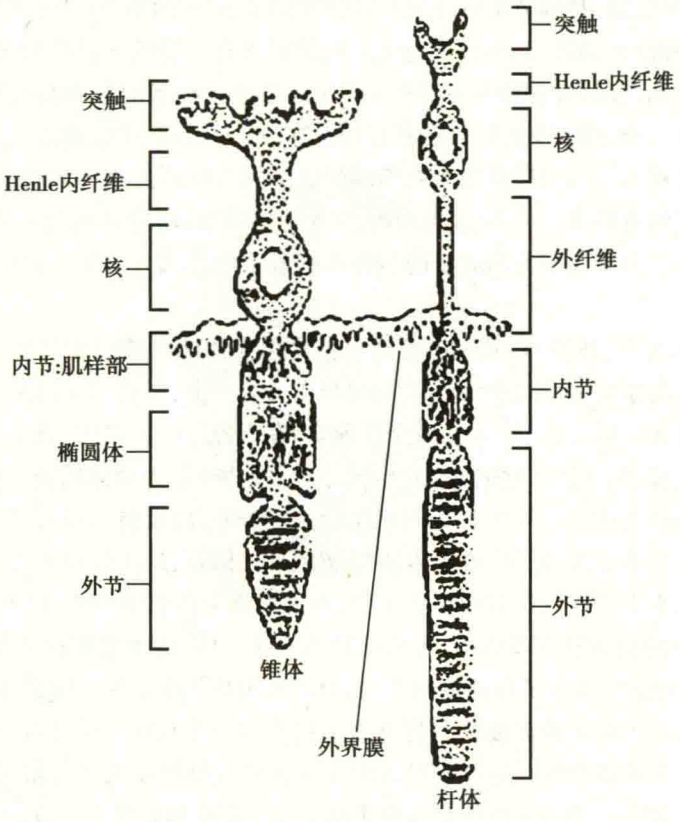

图 2-19　视网膜光感受器

视黄醛是这 4 种人视色素的共同显色基团。每种视色素吸收不同波长的光，每种视色素不同的光谱特性体现在显色基团与蛋白的相互作用上。这可通过视黄醛分子疏水端的断裂或视黄醛与蛋白之间去碱基的断裂实现。颜色视觉的缺陷是由于缺少一种或多种视色素，很可能由于变异导致视色素前体蛋白合成时没有与 11-顺视黄醛结合。

（2）光转换和视觉过程：所有光感受器细胞，通过去极化过程，对捕获的光能量起反应。双极细胞和水平细胞与光感受器通过交换化学神经递质进行信息传导，并进行第二次信息处理。在暗适应情况下，光感受器去极化，释放出神经递质。捕获光能量导致超极化，引起释放的神经递质减少。在其他的中央神经系统里谷氨酸盐是主要的激动型神经递质，但可能还有许多其他神经递质存在。

（3）视网膜色素上皮的功能：吸收散射光线；控制视网膜下腔的液体和营养物质（血-视网膜屏障的功能）；视色素再生和合成；合成生长因子和其他代谢物；维持视网膜的贴附；胞饮和消化光感受器的代谢废物；维持电稳态；创伤和手术后的再生和修复。视网膜色素上皮对维持光感受器的功能非常重要。它也会受到许多视网膜和脉络膜疾病的影响。实际上，临床上许多视网膜疾病所发生的色素改变都发生在色素上皮层，而不是在视网膜，视网膜本身是透明的。从胚胎学上讲，色素上皮是从发育了神经视网膜同样的神经管发育来的，但细胞分化为单层转运上皮组织，它的主要功能是对神经视网膜起到代谢隔离和支持的作用，代谢隔离作用称为“屏障功能”。

3. 代谢

（1）视网膜色素上皮的代谢和膜的功能

1）合成与代谢：视网膜色素上皮中有许多线粒体，并积极地参与氧化代谢。酶合成用来进行膜的转运，视色素代谢和废物的消化。视网膜色素上皮含有抗氧化的过氧化物歧化酶和催化酶，可减少破坏脂质膜的自由基产生。视网膜色素上皮对于产生和维持光感受器细胞间质也有

Notes

作用,这对于视网膜贴附,和调节附近纤维血管组织的生长因子的产生都有作用。

2）膜的性能和液体的转运:视网膜色素上皮的膜含有大量的选择性的离子通道,还有大量主动和易化的离子和代谢物(如糖和氨基酸)的转运系统。细胞的顶部和底部膜上有不同的转运系统和离子通道。例如钠-钾泵只存在于顶部的膜上,而氯-重碳酸盐转运系统只存在于底部的膜上。这种不对称转运的效果是使水从顶端到底端的方向跨过视网膜色素上皮运输,并产生跨视网膜色素上皮的电位差。水的运动和跨细胞电位的形成,是几种转运系统综合作用的结果。因此如果阻断了向基底膜方向离子的转移或刺激了向顶端方向离子的转移,水的转运都会消失。

(2) 视色素的再生:1877 年,Kuhne 发现视色素再生才能维持视觉过程。主要的视杆细胞色素,视紫质,含有维生素 A 的醛分子结合到视蛋白大分子上,只有视蛋白是 11-顺式的时候,它才对光敏感。吸收光子后,维生素 A 变成全反形式,在千分之一秒之内,激活的酶打断了杆细胞外节单磷酸鸟苷的循环,关闭了钠通道,开始转导过程。同时,去敏感的视紫质开始了一系列的与视觉无关的化学再生改变。维生素 A 与视蛋白分子分开,转运蛋白将其带到视网膜色素上皮细胞上。在视网膜色素上皮分子中维生素 A 以脂的形式储存,最终异构化为 11-顺式,并与视蛋白结合。视网膜色素上皮在此过程中至关重要,并从血流中捕获维生素 A 维持眼内的浓度。

(3) 光感受器的更新和吞噬作用:光感受器像皮肤一样,持续暴露在放射能量中(光线)和氧气中(来自于脉络膜),加速了自由基的产生,时间长可损伤细胞膜。因此需要进行细胞更新。每天光感受器远端有 100 个膜盘被视网膜色素上皮吞噬(图 2-20),同时新的膜盘不断地合成。细胞更新过程是有生理节律的。杆细胞膜盘的脱落在早晨刚接受光线时最多,而锥细胞在环境刚变黑时脱落膜盘最多。约每 2 周外节完全更新 1 次。在视网膜色素上皮内吞噬的膜盘被包裹在吞噬泡内,吞噬体与溶酶体融合,然后被消化。必需脂肪酸保留下来,用于外节合成的循环。废物或被破坏的膜组织经视网膜色素上皮的基底膜排泄出去。每个视网膜色素上皮细胞每天需要消化 4000 个膜盘。一些膜组织可能在视网膜色素上皮中持续存在,形成脂褐素。脂褐素的形成与视网膜色素上皮的吞噬能力下降有关,引起视网膜色素上皮的衰老和老年黄斑变性,视网膜色素上皮内的脂褐质被称为老年色素,是自发荧光产生的主要物质。

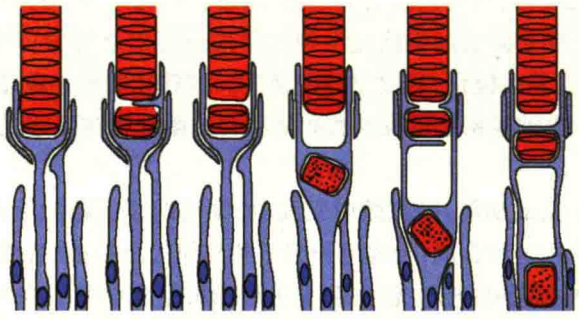

图 2-20 视网膜色素上皮对光感受器外节的吞噬作用

4. 视网膜和脉络膜的循环 正常情况下眼睛的屈光系统是透明的,因此可以在在体情况下观察到视网膜的循环系统。既然很多视网膜的主要疾病都与视网膜和脉络膜的血管改变有关,理解眼底的循环系统对于认识后节的疾病是非常重要的。

循环大体解剖学:视网膜从 2 个不连续的系统接受营养,视网膜血管和脉络膜血管。2 个系统都是从眼动脉分化出来的,眼动脉是颈内动脉的第一分支。眼动脉的主要分支有视网膜中央动脉,后睫状动脉和眼肌的分支。代表性的是存在 2 条后睫状动脉,内侧支和外侧支,但有时可以看到第三支——上方后睫状动脉。脉络膜分水岭区域,代表每支后睫状动脉供应区之间的区域,常是位于视盘和黄斑之间的垂直带(图 2-21、图 2-22)。后睫状动脉进一步分为 2 条后长睫

状动脉和大量后短睫状动脉。后脉络膜毛细血管是由这些睫状后短动脉供应的，它们从视盘旁和黄斑下进入脉络膜。前部脉络膜毛细血管由睫状长动脉的分支供应，也由前睫状动脉的分支供应。前后脉络膜循环的分水带在赤道部。

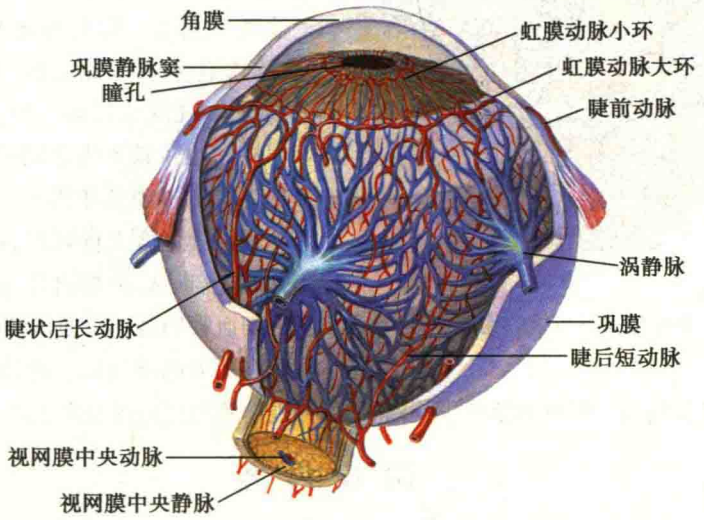

图 2-21　视网膜和脉络膜的循环大体解剖图

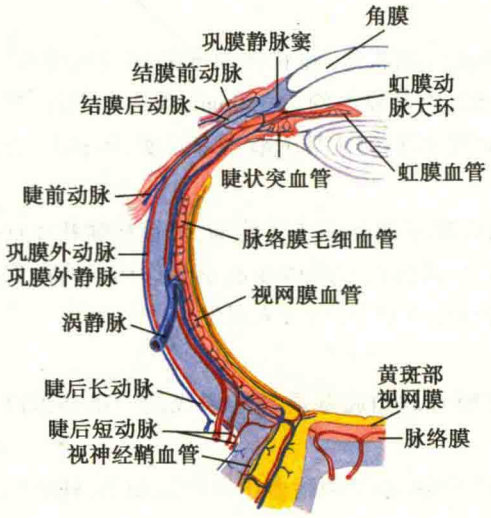

图 2-22　视网膜和脉络膜的循环剖面图

脉络膜通过涡状静脉系统回流，涡状静脉常有 4～7 支主要的血管（常为 6 支），每个象限 1～2 支，位于赤道部。在病理情况下，如高度近视，可能看到后涡状静脉从视盘边引流。涡状静脉引流入上下眶静脉，再分别进入颈静脉窦和翼从。上下眶静脉之间常有交通支。中央视网膜静脉引流视网膜和视神经的前段进入颈静脉窦。因此视网膜和脉络膜的循环系统都与颈静脉窦有交流。

脉络膜是眼睛最富血管的地方，从重量上也是身体血管组织最多的地方。脉络膜循环系统负责供给光感受器——视网膜色素上皮复合体营养。脉络膜循环系统主要作用是供视网膜养分，但还有其他功能。作为一个热储槽，把光子与视色素和色素上皮、脉络膜的黑色素反应代谢过程产生的大量热传走。而且可能是眼内组织的一个机械的缓冲垫。

脉络膜的所有结构都有节段性，血运的节段性分布开始于后睫状动脉分支的水平，由涡静脉系统引流。节段性分布的结果是由大、中脉络膜动脉进入终末的脉络膜细动脉。不像视网膜，脉络膜动静脉互相不平行。每支终末脉络膜细动脉供应一片独立的脉络膜毛细血管区域，被称为一小叶，由一小静脉引流。因此尽管脉络膜血管解剖上是 1 支与毛细血管层相连，功能上呈小叶状节段充盈方式（图 2-23）。

5. 血-视网膜屏障（blood-retina barrier）　由视网膜血管和视网膜色素上皮共同组成。视网膜毛细血管内皮形成血-视网膜内屏障（blood-retina inner barrier），组织视网膜血管内物质漏出到组织间；视网膜色素上皮形成血-视网膜外屏障（blood-retina outer barrier），阻止脉络膜血管内物质进入视网膜。屏障功能依赖于紧密连接，限制细胞间水溶性分子的运动，防止这些分子

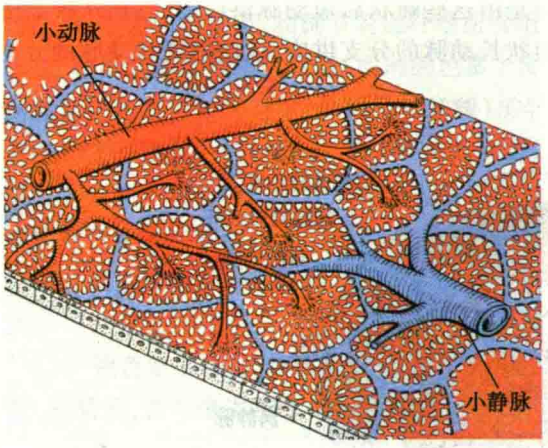

图 2-23 脉络膜循环系统的构造

进入视网膜。电子显微镜显示围绕视网膜毛细血管内皮细胞和视网膜色素上皮顶端有大量阻塞小带，大分子和离子不能从循环中被动地扩散进入视网膜，但可与选择性的主动运输联系起来。脉络膜毛细血管有大量的窗、胞饮泡、缺少紧密连接，大分子可以通过，不构成血-视网膜屏障。位于脉络膜毛细血管和视网膜色素上皮之间的 Bruch 膜只对大分子有扩散屏障的作用。

视网膜色素上皮可以直接摄取所需的养分，如维生素 A，和排出代谢废物。此外脉络膜毛细血管的高蛋白通透性，导致脉络膜比视网膜有更大的渗透压。渗透压的差别使液体从视网膜外间隙吸收到脉络膜更加容易，这可能是保持视网膜与视网膜色素上皮贴附的一个机制。

二、眼球内容

（一）眼内腔

眼内腔包括前房、后房和玻璃体腔。

前房

1. 前房（anterior chamber） 由角膜、虹膜、瞳孔区晶状体、睫状体前部共同围成的腔隙。前房内充满房水，容积约 0.25ml。前房在瞳孔处最深，正常成人约为 3.0mm，周边部渐浅，最周边处称为前房角（angle of anterior chamber）。前房的深度随年龄、屈光状态等改变，年轻人、近视者前房较深，老年人、远视者前房较浅。

2. 前房角 前外侧壁为角巩膜缘，后内侧壁为虹膜根部和睫状体前端，两壁在睫状体前端相遇，组成前房角。前房角是房水排出的主要途径，对维持正常眼内压起重要作用。当前房角解剖结构或房水排出功能异常时，房水排出受阻，眼内压升高，导致青光眼发生。

前房角内有以下结构：

（1）Schwalbe 线：即角膜后弹力层的止端与其附近的角膜基质纤维形成的一条环形隆起线，是前房角前壁的前缘，小梁网的前端附着点。

（2）巩膜突（scleral spur）：是巩膜向前房突出的窄嵴，小梁网附着于巩膜突前面，睫状肌的纵行纤维附着于巩膜突的后面。

（3）小梁网（trabecular meshwork）：位于 Schwalbe 线与巩膜突之间的巩膜内沟（角巩膜缘内面的凹陷）内，其内侧与房水接触，外侧的后 2/3 与 Schlemm 管相邻。小梁网是由小梁相互交错形成的多层海绵状组织，约宽 0.5mm，每一束小梁由胶原纤维核心以及其外围绕的弹力纤维和最外被覆的一层内皮细胞——小梁细胞组成。小梁网具有筛网的作用，使房水中的一些微粒物质和细胞不易进入 Schlemm 管。小梁网自内向外可分为三部分，即葡萄膜小梁网、角巩膜小梁网和邻管组织，目前研究认为邻管组织可能为房水流出阻力最大的部位。根据与 Schlemm 管的关系，又可将小梁从后向前分为两部分，Schlemm 管位于小梁网后 2/3 的外侧，此区有引流房水的作用，故称为功能小梁；小梁网的前 1/3 不能引流房水，称为非功能小梁。小梁网有年龄相关性改变，老年人小梁细胞数目减少，胞质内色素颗粒增多，小梁束增厚，小梁网间隙变窄，房水外流阻力增加。

（4）Schlemm 管：是围绕前房角一周的房水输出管道，由若干小腔隙相互吻合而成，管腔直径约 0.36～0.5mm，内壁仅由一层内皮细胞与小梁网相隔，外壁发出 25～35 条集液管通过巩膜内静脉丛与睫状前静脉相通（图 2-24）。

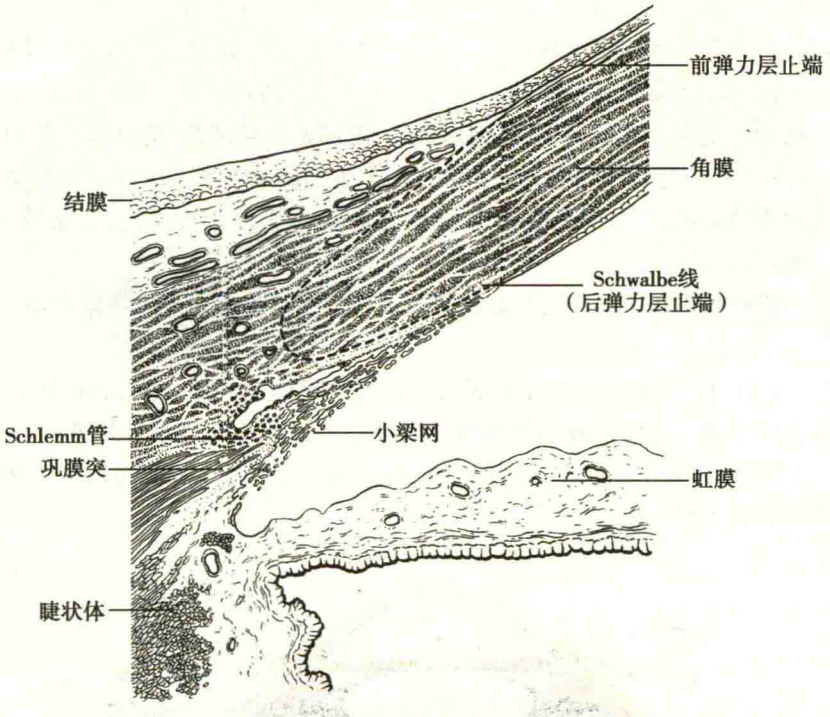

图 2-24　前房角及角巩膜缘示意图

后房

后房(posterior chamber)为虹膜后面、晶状体前面、晶状体赤道部、玻璃体前面、睫状体内面之间形成的一个不规则的腔隙。此腔内充满房水,容积约 0.06ml。

玻璃体腔

玻璃体腔(vitreous cavity)前界为晶状体、晶状体悬韧带和睫状体后面,后界为视网膜前面,其内填充透明的玻璃体。占眼球容积的 4/5,约为 4.5ml。

(二) 眼内容

眼内容包括房水、晶状体和玻璃体,三者均透明而又有一定屈光指数,是光线进入眼内到达视网膜的通路,它们与角膜一并构成眼的屈光系统。

房水

房水(aqueous humor)由睫状体的睫状突上皮产生,房水充满后房和前房,总量为 0.15 ~ 0.3ml,其主要成分是水,占总量的 98.75%。房水来源于血浆,但其化学成分不同于血浆,房水中蛋白质含量约为 0.2mg/ml,仅为其血浆含量的 1/400 ~ 1/300,房水中白蛋白含量相对高于血浆而球蛋白含量相对低于血浆,当外伤等原因导致血-房水屏障破坏时,房水中蛋白含量急剧增多,临床上裂隙灯检查出现房水闪光现象。此外,房水中抗坏血酸、乳酸等含量高于血浆,氨基酸、葡萄糖等含量低于血浆。其他化学成分尚有少量无机盐、透明质酸盐、尿素、氯化物以及一些生长因子如 TGF-β 等。房水的 pH 值 7.3 ~ 7.5,比重 1.003,黏度为 1.025 ~ 1.100,屈光指数 1.336。

房水处于动态循环中,它由睫状体的睫状突上皮产生后到达后房,通过瞳孔进入前房,然后由前房角经小梁网进入 Schlemm 管,再经集液管和房水静脉最后进入巩膜表层的睫状前静脉而回到血液循环。这一外流途径为压力依赖性的。另有少部分房水从葡萄膜巩膜途径引流(约占 10% ~ 20%)或经虹膜表面隐窝吸收(微量)。这一排出途径为非压力依赖性的。如果房水循环通道任何部位受阻,将导致眼压升高。

临床智库 WWW.CICALINE.COM

房水生成包括分泌、超滤过、扩散三种方式。分泌为一主动的需氧耗能过程,所产生房水约

Notes

占房水生成总量的75%，这一过程不受眼压影响，其确切机制尚不清楚，一般被认为是一些离子如钠离子等被睫状突上皮细胞主动转运至后房，继之液体被动移动。此过程涉及钠、钾激活三磷酸腺苷酶的阳离子转运系统及碳酸苷酶参与的重碳酸盐转运系统。超滤过过程是压力依赖性的，受眼压、睫状体毛细血管压、血浆胶体渗透压、毛细血管渗透性、毛细血管数和血管壁厚度影响，约25%的房水由超滤过作用形成。扩散作用产生的房水很少。房水生成量受年龄、药物、睫状体病变等因素的影响，并有明显的昼夜变化（生成量白天多于夜晚）。正常情况下，房水生成率为2～2.5μl/min。

房水功能为维持眼内压；营养角膜、晶状体及玻璃体并清除上述组织代谢产物。

晶状体

1. 解剖 晶状体位于眼后房，处于虹膜后表面和玻璃体前表面之间，晶状体后表面挤压中央区玻璃体前表面形成一小凹称玻璃体小凹（图2-25）。晶状体通过小带纤维（也称悬韧带）与睫状体相连，小带纤维附着于晶状体赤道部前1.5mm至赤道后1.25mm的晶状体囊膜上。晶状体由晶状体囊和晶状体纤维组成：

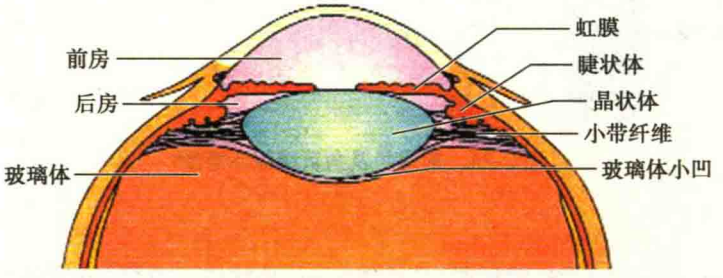

图2-25 晶状体的位置

（1）晶状体囊：是一层包绕整个晶状体的弹性基底膜，主要由Ⅳ型胶原、硫酸软骨素、纤维蛋白等组成。与其他基底膜不同的是，晶状体囊膜终身都在产生，而且不同部位的厚度不尽相同，其中赤道部前后最厚约21～23μm，后极部最薄约4μm。临床上根据囊膜与赤道的相对位置分为前囊和后囊，赤道前的为前囊，由其下的晶状体上皮细胞分泌形成；赤道后的为后囊，由拉长的皮质细胞生成。

晶状体上皮细胞是单层立方上皮细胞，位于前囊下并延续到赤道后约1mm处，是晶状体中代谢最为活跃的部分。由于在胚胎发育过程中后部上皮细胞已形成原始晶状体细胞，故出生后人眼晶状体后囊下没有上皮细胞。

（2）晶状体纤维：为同心性长纤维，每一条纤维为一个带状细胞，这种纤维细胞由赤道部的晶状体上皮细胞产生，新形成的细胞排列整齐组成皮质，并不断将旧的细胞向中心挤压形成晶状体核。皮质位于囊膜与晶状体核之间，占体积的16%。晶状体核位于晶状体的中心，占体积的84%，根据其在晶状体发育过程中出现的时间顺序分为胚胎核、胎儿核、婴儿核、成人核（图2-26）。

2. 形态 晶状体是一个透明的双凸透镜，一生都处于不断增长之中。出生时晶状体直径5mm、中央厚度3.5～4mm，成人晶状体直径9～10mm，中央厚度4～5mm，前表面较平坦，曲率半径为10mm，后表面较凸，曲率半径为6mm。

3. 生理

（1）屈光：正常眼无调节状态下晶状体相当于20D的凸透镜，是最主要的眼屈光介质之一。晶状体纤维的规则排列保证了其良好的透明性，光线的散射也很少，年轻人晶状体能透过90%的可见光。

（2）调节：晶状体的小带纤维与睫状体相连，睫状肌的收缩与松弛通过小带纤维带动整个晶状体厚度的变薄或增厚，从而改变其曲折力。晶状体弹性下降和睫状肌功能减退的情况下，

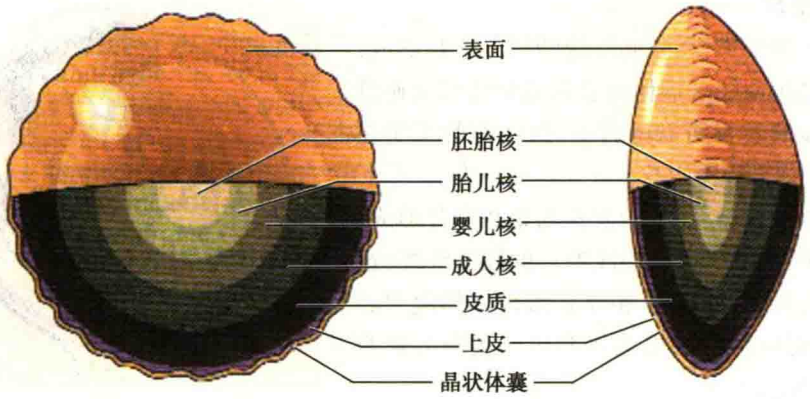

图 2-26　晶状体的结构示意图

眼的调节力下降。

（3）吸收紫外线，保护视网膜。晶状体对不同波长光线的透过率不同，紫外线的透过率较低。晶状体对光线的屏障作用降低了视网膜的光损伤。

4. 代谢和年龄性改变　晶状体是一单纯上皮细胞结构，无血管和神经组织，其营养来自房水和玻璃体，主要通过无糖酵解途径获取能量。晶状体细胞的代谢是自我调节的，正常的代谢活性是保证其透明性、完整性和光学性能的前提。晶状体囊及其上皮细胞通过“泵”的主动转运和扩散作用与房水和玻璃体进行物质交换。

随着年龄的增长，晶状体的重量逐渐增加。出生时晶状体重量 65mg，1 岁时达到 125mg，10 岁时为 150mg，之后以每年 1.4mg 的速度递增，90 岁时可达 260mg。晶状体核也越来越大，弹性逐渐下降，透明性也有所降低。

玻璃体

1. 解剖　玻璃体（vitreous body）为无色透明的胶体，位于晶状体后面的玻璃体腔内，占眼球内容积的 4/5，成人的玻璃体约 4.5ml。其前面有一凹面称髎状窝，晶状体后面位于这一凹面内，其他部分附着于睫状体和视网膜的内表面。

玻璃体由 98% 的水与 2% 的胶原和透明质酸组成。胶原纤维呈三维结构排列形成网架，其上附着透明质酸黏多糖，后者能结合大量水分子，从而使玻璃体呈凝胶状。玻璃体周边部的胶原纤维排列较致密形成玻璃体膜，其中以睫状体平坦部和视盘附近的玻璃体膜最厚，与周围组织的连接也最紧密。玻璃体膜分为前后两部分：前界膜，位于晶状体后表面和睫状体平坦部（又称玻璃体基底部）。后界膜，从前界膜到视盘边缘处为止（图 2-27）。

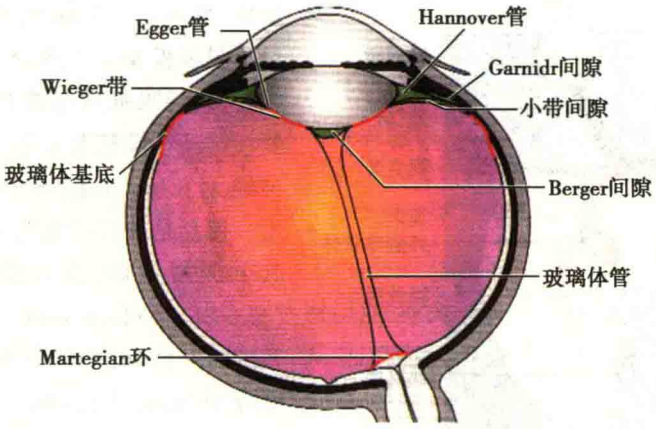

图 2-27　玻璃体及邻近结构
红色线条表示与相邻组织连接较紧密处

临 床 智 库
WWW.CICALINE.COM

Notes

2. 胚胎发育

（1）原始玻璃体：在胚胎发育的第 1 个月形成，其主要作用是由原始玻璃体血管及其分支形成血管丛供应晶状体的发育所需的营养，这一血管组织在胚胎第 2 个月尚未完全退化。

（2）二级玻璃体：在胚胎发育的第 2 个月形成，为无血管组织，其中包括一些波浪形的胶原纤维，这些纤维之后发育成视网膜。由于二级玻璃体向中心的挤压作用，退化的原始玻璃体变成一条窄的管腔称透明管或 Cloquet 管。

（3）三级玻璃体：在胚胎发育的第 3 个月形成，由二级玻璃体发育而来，即晶状体悬韧带形成（图 2-28）。

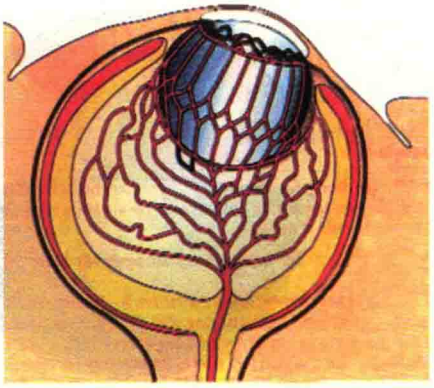

图 2-28 玻璃体的胚胎发育
中间血管组织为原始玻璃体，原始玻璃体外围是二级玻璃体

3. 生理功能 玻璃体是眼屈光介质的组成部分，具有三大物理特性，即黏弹性、渗透性和透明性，对光线的散射极少，并对晶状体、视网膜等周围组织有支持、减震和营养作用。玻璃体的周边有少量游走的玻璃体细胞，可能与酸性黏多糖和胶原合成有关。

4. 代谢和年龄性改变 玻璃体的代谢较为缓慢，不能再生。出生后，随着眼球的逐渐增大，玻璃体量也随之增多。中年以后，规则排列的胶原纤维开始变形，黏弹性下降，玻璃体的胶原支架结构逐渐塌陷或收缩，水分析出，玻璃体凝胶逐渐成为液体，称玻璃体液化。

第二节 视路及瞳孔反射路

一、视 路

视路（visual pathway）指从视网膜光感受器起，到大脑枕叶皮质视觉中枢为止的全部视觉神经冲动传递的径路。包括六个部分：视神经（optic nerve）、视交叉（optic chiasm）、视束（optic tract）、外侧膝状体（lateral geniculate body）、视放射（optic radiation）和视皮质（visual cortex）（图 2-29）。

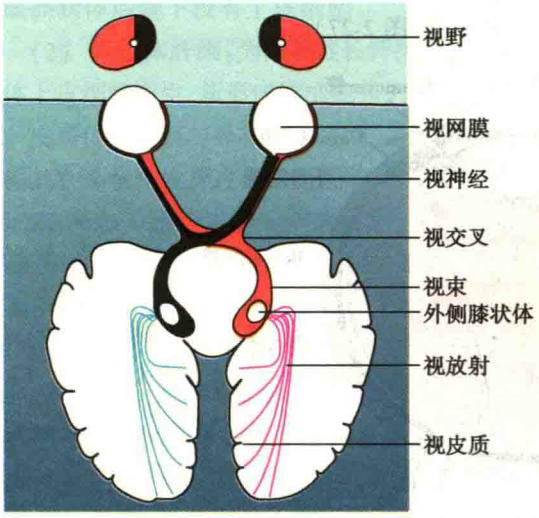

图 2-29 视路示意图

（一）视神经

视神经由视网膜神经节细胞发出的 120 万根无髓神经纤维轴突在眼球后极偏鼻侧聚集，形成约 1.5mm 的视盘，然后呈束状穿过巩膜筛板形成视神经，成为有髓的神经纤维轴突，经眼眶后部视神经孔进入颅内，两侧视神经在蝶鞍上方会合，形成视交叉。视神经无 Schwann 细胞，所以损伤后不能再生。视盘是神经纤维聚合成视神经的部位，其上无视细胞，在视野中形成生理盲点（physiologic blind spot）。视神经是中枢神经系统的一部分，全长约 50mm，分为四段，长度分别为：球内段：1mm；眶内段：25mm；管内段：9mm；颅内段：16mm。

1. 眼内段 自视盘起至巩膜后孔出口

处，长约 1mm，直径在眼内 1.5mm，筛板以后开始有髓鞘包裹，直径增为 3mm。筛板前神经发生变异时亦可有髓鞘包裹，眼底可见白色的有髓神经纤维。视网膜神经纤维穿出筛板后，其在视神经中的排列是：鼻侧上方纤维位于视神经的内上方，鼻下方纤维位于视神经的内下方，颞上纤维位于上方偏外处，颞方纤维则位于下方偏外处。由于视网膜中央大血管占据了视神经的中心部位，因而黄斑纤维被挤在颞侧上、下方。在视神经离开眼球 15mm 后，由于视神经中央轴心部位已无视网膜中央血管，故黄斑纤维逐渐移至视神经轴心部位。

视神经的血液供应主要是眼动脉，环绕视神经纤维束有丰富的毛细血管网。来自颅内的软脑膜、蛛网膜和硬脑膜延续包绕着视神经前鞘膜至眼球后，鞘膜间隙与相应的颅内间隙相通，其中蛛网膜下腔亦充满脑脊液，颅内压力增高时，压力传至视盘可导致视盘水肿。

2. 眶内段　自巩膜后孔至视神经管的眶口，长约 25mm，呈 S 形弯曲，以利于眼球转动。

3. 管内段　视神经通过颅骨视神经管的部分，长 9mm，该段视神经与蝶窦、筛窦、上颌窦、甚至额窦的关系密切，因此可因鼻旁窦疾病导致视神经受累。

4. 颅内段　由颅腔入口至视交叉，长约 16mm。

（二）视交叉

视交叉位蝶鞍之上，前方与两侧视神经相连，称视交叉前脚；后方与两侧视束相连，称视交叉后脚；中央部分称视交叉体部。视交叉呈椭圆形，横径 12mm，前后径约 8mm，厚 2～5mm。视交叉的下方为脑垂体，故垂体肿瘤向上发展时，可对视交叉发生压迫，产生不同的视野缺损。视交叉外被软脑膜包围，与鞍膈之间有脚间池相隔，前上方为大脑前动脉及前交通动脉，后上方为第三脑室，两侧为颈内动脉。

视交叉的神经纤维包括交叉和不交叉两组，来自视网膜鼻侧纤维交叉至对侧，来自视网膜颞侧的纤维不交叉。来自视网膜上半部的交叉纤维居视交叉上层，在同侧形成后膝，然后进入对侧视束；下半部的交叉纤维居视交叉下层，在对侧形成前膝，进入对侧视束。来自视网膜上半部的不交叉纤维，居视交叉同侧的内上方，下半部的不交叉纤维居同侧外下方，进入同侧视束。黄斑部纤维也分为交叉和不交叉两组分别进入对侧或同侧视束（图 2-30）。

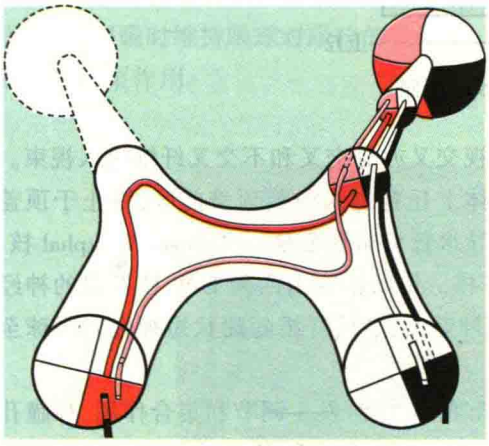

图 2-30　视交叉神经纤维走行示意图

（三）视束

由视交叉向后的视路神经纤维称视束。视束长 40～50mm。每一视束包括来自同侧视网膜颞侧的不交叉纤维和对侧视网膜鼻侧的交叉纤维。不交叉纤维居视束的背外侧，交叉纤维居视束的腹内侧，黄斑纤维居中央，后渐移至背部。

（四）外侧膝状体

外侧膝状体属间脑的一部分，位于大脑脚外侧，视丘枕的下外面。视束的视觉纤维止于外侧膝状体的节细胞，换神经元后进入视放射。在外侧膝状体中，黄斑纤维居背侧，视网膜上半部纤维居腹内侧，下半部纤维居腹外侧。

（五）视放射

视觉纤维自外侧膝状体发出后，组成视放射，其纤维向后通过内囊和豆状核的后下方，然后呈扇形分开，同时分成背侧、外侧及腹侧三束，其中前两束均经颞叶、顶叶髓质向后止于枕叶；腹侧束则先向前外方走向颞叶，绕过侧脑室下角前端，形成一凸面向外的 Meyer 襻，再向后止于枕叶。视网膜黄斑纤维居视放射中部，来自视网膜上方纤维居背部，下方纤维居腹部。交叉与不交叉纤维混合在一起。

（六）视皮质

此区位于两侧大脑枕叶后部内侧面的纹状区，即 Brodmann 第 17 区。此区为一水平的距状裂分为上、下两唇，全部视觉纤维终止于此，纹状区是视觉的最高中枢，每一侧半球的纹状区接受同侧眼颞侧及对侧眼鼻侧的视觉纤维。视网膜各部在纹状区均有一定的投影部位，视网膜上半部相关纤维止于大脑距状裂上唇，视网膜下半部相关纤维止于距状裂下唇，黄斑部相关纤维止于纹状区后极部。视网膜周边部纤维居于纹状区中部。交叉纤维终止于深内颗粒层，不交叉纤维终止于浅内颗粒层。

二、瞳孔反射径路

1. 光反射（light reflex） 当光线照射一眼瞳孔，引起被照眼瞳孔缩小，称为直接对光反射；而未被照射的对侧瞳孔也相应收缩，称为间接对光反射。反射径路分为传入径和传出径两部分（图 2-31）。

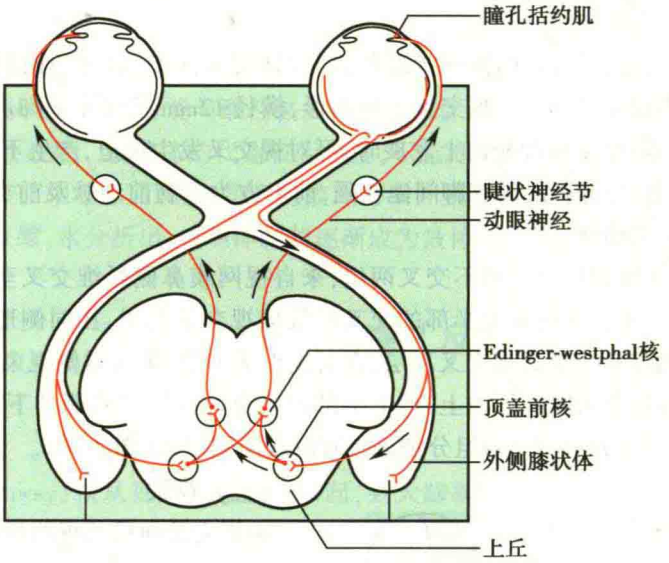

图 2-31 瞳孔反射径路

传入路光反射纤维开始与视神经纤维伴行，至视交叉亦分交叉和不交叉纤维进入视束。在接近外侧膝状体时，光反射纤维离开视束，经四叠体上丘臂进入中脑顶盖前区，终止于顶盖前核，在核内交换神经元，发出纤维，一部分绕过中脑导水管与同侧缩瞳核（Edinger-Westphal 核，E-W 核）相联系，另一部分经后联合交叉到对侧 E-W 核。传出路为由两侧 E-W 核发出的神经纤维，随动眼神经入眶，止于睫状神经节，在节内交换神经元，节后纤维随睫状短神经入眼球至瞳孔括约肌。

2. 近反射（near reflex） 注视近处物体时瞳孔变小，同时发生调节和集合作用，称瞳孔近反射。该反射需大脑皮质协调完成，其传入路与视路伴行达视皮质，传出路由视皮质发出的纤维经枕叶-中脑束到 E-W 核和动眼神经的内直肌核。再随动眼神经到达瞳孔括约肌、睫状肌和内直肌，完成瞳孔缩小、调节和集合作用。

第三节 眼附属器的解剖和生理

眼附属器包括眼睑、结膜、泪器、眼外肌和眼眶。

临床智库 WWW.CICALINE.COM Notes

一、眼　睑

眼睑对眼球的保护作用具有重要的功能，它能保护角膜免受外伤和防止刺眼的强光进入眼内。

（一）眼睑的组织解剖

眼睑（eye lids）分为上睑和下睑，覆盖眼球前面。上睑上界为眉，下睑下界与面颊部皮肤相连续，无明显分界。上下眼睑的游离缘，即皮肤和结膜交界处称睑缘，上下睑缘之间的裂隙称睑裂（palpebral fissue）。睑裂的高度、大小，因年龄、性别、种族、眼别不同有差异，成人的睑裂高度总平均为 7.54mm，睑裂水平长度总平均为 27.88mm。睑裂与眼球的关系，睁眼时，成年时期，上睑缘遮盖角膜上缘 1.5～2.0mm，下睑缘则与角膜下缘相切。睑裂的颞侧端，即上下眼睑外侧交界处称外眦，呈锐角。鼻侧端，即上下眼睑内侧交界处称内眦，内眦角钝圆，略呈蹄形。内眦与眼球之间有一小湾称泪湖，泪湖的鼻侧部分可见一椭圆形肉样隆起称泪阜。泪湖的颞侧有一半月形皱襞，色红称结膜半月皱襞，半月皱襞相当于动物的第三眼睑，是一种退化的组织。

睑缘宽 2mm，分前后两唇，前唇钝圆，后唇呈直角，紧贴眼球，两唇间皮肤与黏膜交界处形成浅灰色线，称为灰线，该处是相对无血管区域，因此而呈灰色。前唇有睫毛，后唇有一行排列整齐的睑板腺导管开口。上睑皮肤有一沟，称上睑沟即为双重睑。

眼睑组织分为 5 层，由前向后依次为皮肤、皮下疏松结缔组织、肌层、纤维层和结膜。

1. 眼睑皮肤　是全身皮肤最薄的部位，容易形成皱褶。

2. 皮下组织　为疏松结缔组织所构成，容易发生水肿。

3. 肌层　包括眼轮匝肌、上睑提肌和 Müller 肌。

（1）眼轮匝肌（orbicularis muscle）：是位于皮下的一薄层肌肉，以睑裂为中心环绕上下睑。眼轮匝肌分为睑部、眶部和泪囊部三部分。睑部为眼轮匝肌的主要部分，其纤维起自眼睑内眦韧带，转向外侧呈半圆形，终止于外眦韧带，按不同的位置还可分为睑板前、眶隔前两部分（图 2-32）。眶部位于睑部眼轮匝肌的外围。泪囊部眼轮匝肌也称 Horner 肌，其深部的纤维起始于泪后嵴后方的骨面，经泪囊后方达睑板前面，加入眼轮匝肌的纤维中。Horner 肌有助于维持眦角的后部、当闭眼时维持眼球对眼睑的紧张度，正常情况下，泪液的排出就是依赖于这泪囊部眼轮匝肌的泪液泵作用。

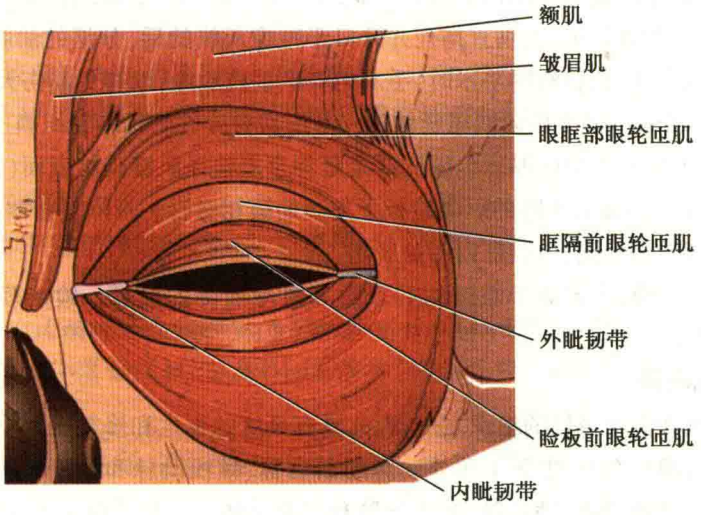

图 2-32　眼轮匝肌与额肌

（2）上睑提肌（levator palpebrae superioris muscle）：是眼睑主要的收缩肌。由 Zinn 环的上方开始，沿眶上壁于上直肌上方向前，可见上睑横韧带又称 Whitnall 韧带，上睑提肌膜状扩展成腱

Notes

膜，向下行走 14～20mm，最后其纤维附着于上睑板上缘 3～4mm 处，部分纤维附着于上穹隆部结膜；扩展的腱膜内外两端称“角”，外侧角于泪腺的眶部和睑部间穿过附着于外眦韧带，内侧角较薄弱，附着于内眦韧带和额泪缝（图 2-33）。

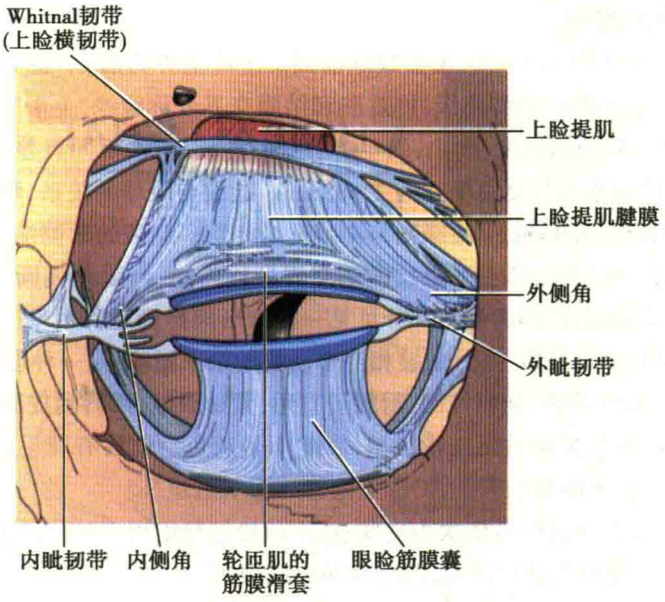

图 2-33 上睑提肌与内外眦韧带

（3）Müller 肌起始于上睑提肌下面的横纹肌纤维间和下直肌的筋膜，附着于上下睑板的上缘下缘。Müller 肌是受颈交感神经支配的平滑肌，在上下眼睑起着辅助收缩作用，使眼裂开大。当颈交感神经麻痹时，可造成 Horrner 综合征，其临床特征是上睑下垂、瞳孔缩小和面部不对称性无汗三联症。

4. 纤维层 包括睑板和眶隔两部分。

睑板（tarsal plate）是由致密的结缔组织、丰富的弹力纤维和大量睑板腺所组成，是眼睑的支架组织，上睑板较大，呈半月形，上睑板中央高度 8～12mm，下睑板中央高度 3～5mm。睑板内有垂直排列的皮脂腺，称睑板腺（Meibom 腺），上睑约有 25～30 个，下睑约有 20 个，每个腺体中央有一导管，各中央导管彼此平行，垂直排列并开口于睑缘灰线的后，分泌的油脂构成角膜前的泪液膜脂质层。临床上，睑板腺囊肿手术时，手术切口应垂直睑缘，以避免损伤大量睑板腺。

眶隔（orbital septum）是睑板向四周延伸的一薄层富有弹性的结缔组织膜。外侧部眶隔较内侧厚且强，上睑的眶隔较下睑的厚。眶隔的纤维延伸至上睑提肌腱膜前表面（图 2-34）。上睑的眶隔常附着于睑板 3～4mm，下睑的眶隔睑板下与睑筋膜相融合。眶隔是将眼眶和眼睑相隔开，当临床上手术时若损伤眶隔，造成眶内脂肪脱出。

5. 睑结膜层 结膜是覆盖于眼睑的后表面和眼球前部的黏膜。睑结膜紧贴于睑板后面（详见本节“结膜”）。

（二）眼睑的血管

眼睑是体内血液供应最好的组织之一，因此具有高度的再生和修复能力。

眼睑动脉来自两个系统，来源于颈外动脉的面动脉、颞浅动脉和眶下动脉。来源于颈内动脉的眼动脉分支的鼻梁动脉、额动脉、眶上动脉和泪腺动脉。这些动脉于上下眼睑相互吻合，形成睑缘动脉弓和周围动脉弓。睑缘动脉弓位于离睑缘 2～3mm 处，周围动脉弓睑板上缘，眼轮匝肌和 Müller 肌之间（图 2-35）。

静脉回流汇入眼、颞及面静脉中，这些静脉皆无静脉瓣，血流可以通过眼静脉、海绵窦进入

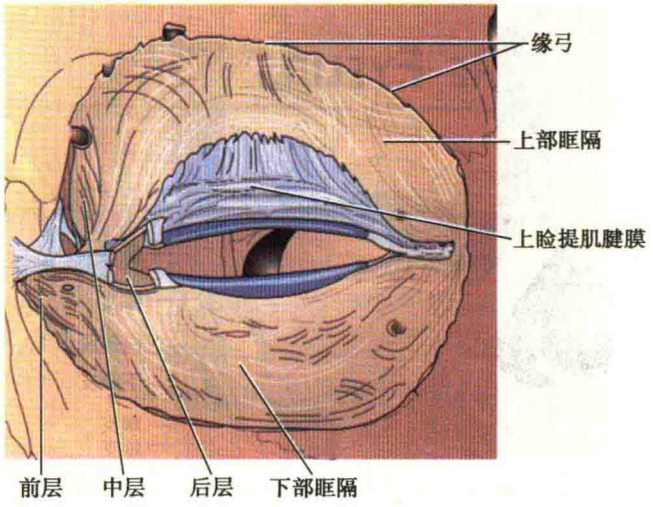

图 2-34　眶隔

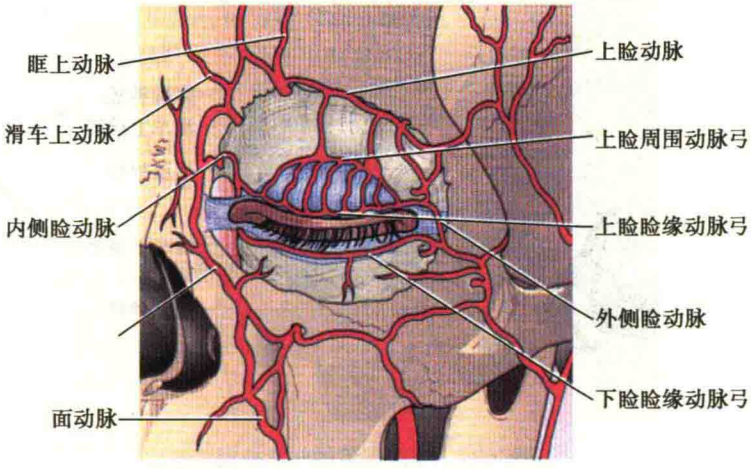

图 2-35　眼眶的动脉血供

颅内。因此眼睑化脓性炎症如处理不当，如切开或挤压未成熟的睑腺炎，炎症可扩散至海绵窦而导致严重的后果。

眼睑的淋巴管分为内外两组引流，下睑内侧 2/3 和上睑内侧 1/3 由内侧淋巴组引流至颌下淋巴结；上下睑的其余部分则分浅深二组分别由外侧淋巴组引流至耳前淋巴结和腮腺淋巴结。

（三）眼睑的神经

眼睑的神经包括运动神经（面神经、动眼神经），感觉神经（三叉神经的第一支、第二支）和交感神经。

1. 面神经　为运动神经。其颞支位于眶外上方，支配部分眼轮匝肌、皱眉肌和额肌。颧支支配眼轮匝肌下部（图 2-36）。临床上，当面神经麻痹，眼轮匝肌功能丧失，出现眼睑闭合不全。

2. 动眼神经　上支支配上睑提肌。

3. 三叉神经　为感觉神经。其第一支分出泪腺神经、眶上神经、滑车上下神经等。第二支即上颌神经分出眶下神经、颧面神经和颧颞神经等。上睑主要由眶上神经支配（图 2-37）。

4. 交感神经　为颈交感神经的分支，分布于 Müller 肌、血管及皮肤的各种腺体。

Notes

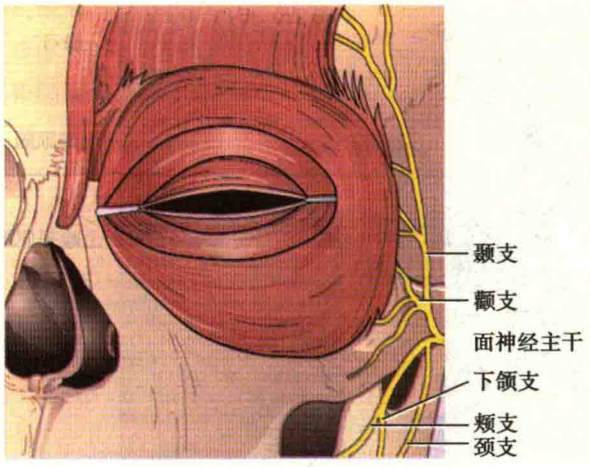

图 2-36 支配眼睑的运动神经和面神经

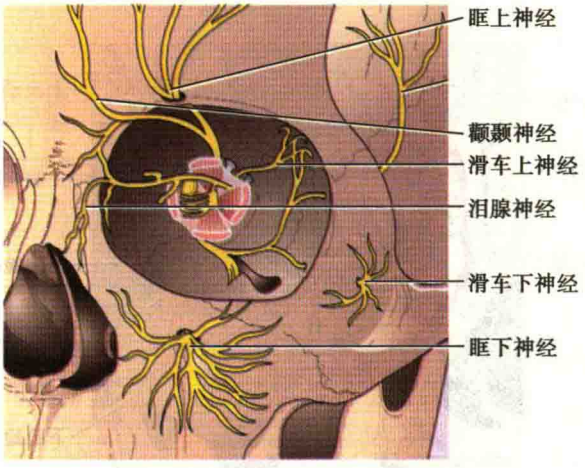

图 2-37 支配眼睑的知觉神经

二、结 膜

结膜(conjunctiva)为一连续眼睑与眼球间的透明的薄层黏膜,覆盖于眼睑后面和眼球前面。

(一) 结膜的解剖学

按解剖部位结膜分为睑结膜、球结膜和二者移行部的穹隆结膜三部分。如果以睑裂为口,角膜为底,结膜正好成一囊,即结膜囊(图 2-38)。

1. 睑结膜(palpebral conjunctiva) 覆盖于睑板内面与睑板紧密粘连不能被推动。上睑结膜在距睑缘后唇约 3mm 为睑板下沟,此处为血管穿过睑板进入结膜的部位,临床上在此处较容易存留异物。正常情况下,在透明的结膜下可见垂直走行的小血管和部分睑板腺管。

2. 球结膜(bulbar conjunctiva) 是结膜中最薄的部分,覆盖于眼球前部巩膜表面,止于角巩膜缘。球结膜与其下方组织结合疏松可被推动。在角膜缘部结膜上皮细胞移行为角膜上皮细胞,因此结膜疾病容易累及角膜浅层。当巩膜黄染或结膜下出血时,通过透明的结膜可显而易见。

3. 穹隆结膜(fornical conjunctiva) 介于睑结膜和球结膜之间,层环行。穹隆结膜可分为上、下、鼻、颞四个部位。此部结膜组织疏松,多皱褶,便于眼球活动。

(二) 结膜的组织学

结膜的组织结构分上皮层和固有层,固有层又分为腺样层和纤维层。上皮层在睑缘部为扁

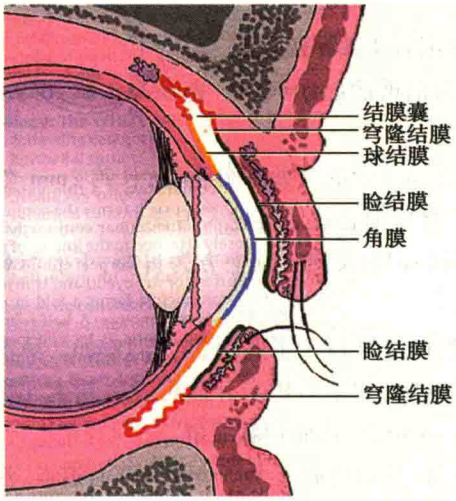

图 2-38　结膜的解剖

平上皮，睑板部仅有 2～3 层上皮细胞，球结膜上皮呈扁平形，在角膜缘部上皮细胞逐渐演变为复层鳞状上皮，然后过渡到角膜上皮。固有层的腺样层在穹隆部发育较好，由纤细的结缔组织网构成，其间有淋巴细胞、组织细胞和肥大细胞。慢性炎症时，淋巴细胞大量增生而形成滤泡。纤维层由胶原纤维和弹力纤维交织而成，睑结膜无此层。

结膜的分泌腺：①杯状细胞分布于睑结膜和穹隆结膜的上皮细胞层，睑板沟处较集中，分泌黏液湿润角膜和结膜，起保护作用；②副泪腺（Krause 腺、Wolfring 腺）位于穹隆结膜下，分泌泪液。

（三）结膜的血管和神经

来自眼睑动脉弓及睫状前动脉。睑动脉弓分布于睑结膜、穹隆结膜和距角膜缘 4mm 以外的球结膜，此动脉称结膜后动脉，充血时称结膜充血。睫状前动脉来自眼动脉的肌支发出，在角巩膜缘 3～5mm 处，一部分穿入巩膜，另一部细小的巩膜上支继续前行组成角膜周围血管网并分布于球结膜，后者称结膜前动脉。角膜缘血管网充血时称睫状充血。

结膜受三叉神经分支所支配。

三、泪　器

泪器包括分泌泪液的泪腺和排泄泪液的泪道（图 2-39）。

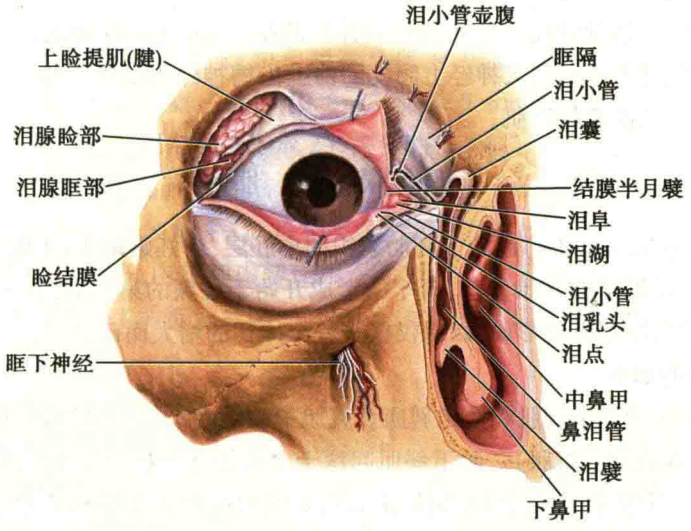

图 2-39　泪腺及泪道结构

（一）泪腺

泪腺（lacrimal gland）位于眼眶外上方的泪腺窝内，长约 20mm，宽 12mm，借结缔组织固定于眶骨膜上。上睑提肌腱从中通过，将其分隔成较大的眶部泪腺和较小的睑部泪腺，正常时从眼部不能触及。泪腺共有排泄管 10～20 个，开口于上穹隆结膜的颞侧部。泪腺组织是由腺小叶合并而成的葡萄状浆液腺。血管供应来自眼动脉的泪腺动脉。

泪腺神经为混合神经，其中感觉纤维为三叉神经眼支的分支；分泌纤维来自面神经中的副交感神经纤维和颅内动脉丛的交感神经纤维，司泪腺分泌。

临床医库
www.linchuangyiku.com

Notes

（二）泪道

泪道（lacrimal passages）由泪点、泪小管、泪囊和鼻泪管4部分组成。

1. 泪点 位于上、下睑缘内侧端一圆形隆起上，为泪道的起始部位。直径为0.2～0.3mm，泪点开口面向泪湖。正常情况下泪点贴附于眼球表面。

2. 泪小管 为连接泪点和泪囊的小管，管长约10mm。管的开始部分垂直，长约2mm，然后呈水平位转向泪囊。到达泪囊前，上、下泪小管多先汇合成泪总管后再进入泪囊。

3. 泪囊（lacrimal sac） 位于内眦韧带后面，泪骨的泪囊窝内。其上方为盲端，下方与鼻泪管相连续长约12mm，宽约4～7mm。

4. 鼻泪管 位于骨性鼻泪管的管道内，上接泪囊，向下开口于下鼻道，全长18mm。鼻泪管中有黏膜皱襞，鼻泪管下端的Hasner瓣膜为胚胎期的残物，如生后仍未开放可发生新生儿泪囊炎，可以向下方按压泪囊部，泪囊内液体可以冲破Hasner瓣膜，从而症状缓解。

泪液排到结膜囊后，经瞬目运动分布于眼球的表面，并向内眦汇集于泪湖，再由泪点、泪小管的虹吸作用，进入泪道。

泪液为弱碱性透明液体，除含有少量蛋白和无机盐外，尚含有溶菌酶、免疫球蛋白A（IgA）、补体系统、β溶素及乳铁蛋白。故泪液除有湿润眼球作用外，还有清洁和杀菌作用。正常状态下16小时内分泌泪液约0.5～0.6ml。

泪道的组织学：泪囊和鼻泪管均衬有两层上皮细胞，浅层为柱状上皮，深层为扁平上皮。上皮内可见丰富的杯状细胞，泪囊和鼻泪管上皮下固有层可分为腺样层与纤维层，腺样层内有淋巴细胞，纤维层含大量弹力纤维，纤维与泪小管四周的弹力纤维相连续。

泪道的血液供应，来源有三：①来自眼动脉分支，上睑内侧动脉供应泪囊，下睑内侧动脉供应鼻泪管；②来自面动脉分支，内眦动脉供应泪囊与鼻泪管；③来自颌内动脉分支，眶下动脉供应泪囊下部，碟腭动脉的鼻支，供应鼻泪管下部。

泪道的神经支配：感觉神经纤维来自三叉神经的眼支，鼻睫状神经的滑车下神经分支支配泪小管、泪囊和鼻泪管上部。三叉神经上颌支的前上齿槽神经支配鼻泪管下部。运动神经来自面神经分支，供应该部的眼轮匝肌。

四、眼 外 肌

眼外肌（extraocular muscles）起源于胚胎组织的中胚层，当妊娠第3～4周时发育开始。眼外肌周围的组织也在妊娠早期开始发育，滑车的形成开始于妊娠的第六周，在妊娠6个月时，所有的眼外肌及其周围组织都已经形成，以后仅仅是整个体积的增大而已。

（一）眼外肌的解剖

六条眼外肌中分为四条直肌和两条斜肌。直肌中一对为水平直肌（内直肌和外直肌），另一对为垂直直肌（上直肌和下直肌）。除下斜肌起源于上颌骨鼻泪管开口外侧浅窝处外，其余均起自眼眶尖部的Zinn纤维环。直肌的止端是薄而较宽的肌腱附着于眼球赤道前部的巩膜上。四条直肌附着点距角膜缘之距离，依内、下、外、上之顺序形成一个特殊的螺旋状，称为Tillaux螺旋（图2-40）。斜肌的止端附着于眼球赤道后部的巩膜上，一般斜肌的附着点比直肌的更加容易变异。

1. 内直肌（medial rectus muscle，MR） 起始于眼眶尖部的Zinn纤维环，沿眶内侧向前走行，附着于鼻侧角膜缘后5.5mm处巩膜上。肌全长40.8mm，腱长3.7mm，腱宽10.3mm，与眼球巩膜接触弧为6mm，为眼外肌中最短者。内直肌是唯一没有筋膜与斜肌相连接的肌肉，因此，当眼眶手术或斜视手术时，对于内直肌最危险的问题是担心肌肉的滑脱。内直肌作用是能使眼球水平内转。

Notes

2. 外直肌（lateral rectus muscle，LR） 起始于眶尖Zinn纤维环，沿眶外侧向前走行，横贯

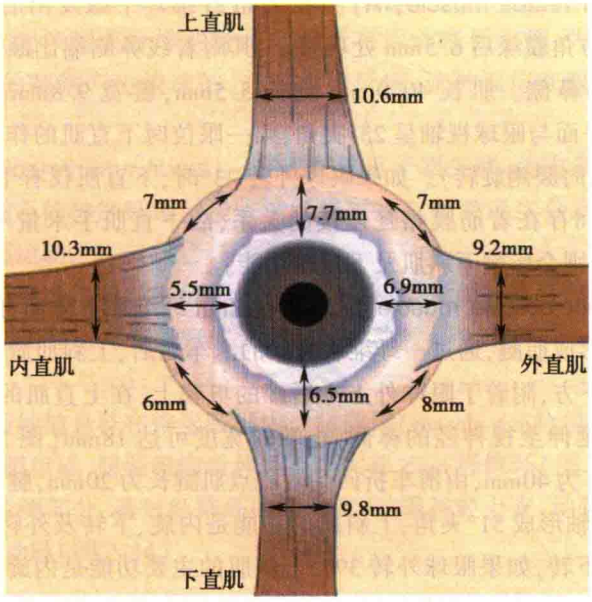

图 2-40　Tilloaux 螺旋与直肌止端的结构

下斜肌附着点后附着在颞侧角膜缘后 6.9mm 处巩膜上。肌长 40.6mm、腱长 8.8mm 以及腱宽 9.2mm，外直肌接触弧为 12mm。外直肌的下缘恰好由下斜肌止端的上缘通过，在此两肌肉之间有筋膜相连接（即距外直肌止端后 8～9mm 处）。如果手术中不慎将外直肌滑脱，可在此部位找回滑脱的外直肌。外直肌作用是能使眼球水平外转。

3. 上直肌（superior rectus muscle，SR）　在 Zinn 纤维环上方发出后，经眶上壁在上睑提肌下面向前、上、外走行。附着于上方角膜缘后 7.7mm 处巩膜上，肌腱附着线与角膜缘并非同心性，附着线的鼻侧较颞侧略向前（距角膜缘鼻侧为 7mm，颞侧为 9mm），肌腱附着线的中心略偏于眼球垂直子午线的鼻侧。肌长 40.8mm，腱长 5.8mm，腱宽 10.6mm，与眼球的接触弧为 6.5mm。上直肌肌肉平面与视轴形成 23°夹角（图 2-41），该夹角决定了在第一眼位时上直肌的作用是使眼球上转同时还有内转、内旋（角膜垂直子午线上缘向鼻侧旋转）。如果眼球外转 23°时，肌肉平面与视轴相平行，理论上，上直肌仅有上转作用。当眼球内转角度增大时，上直肌上转作用逐渐减小，内旋和内转作用逐渐增大。上直肌经过上斜肌腱膜与上睑提肌筋膜相连接，故当上直肌手术后徙或截除时，若不注意这些连接关系就可以导致眼睑裂变宽或变窄。

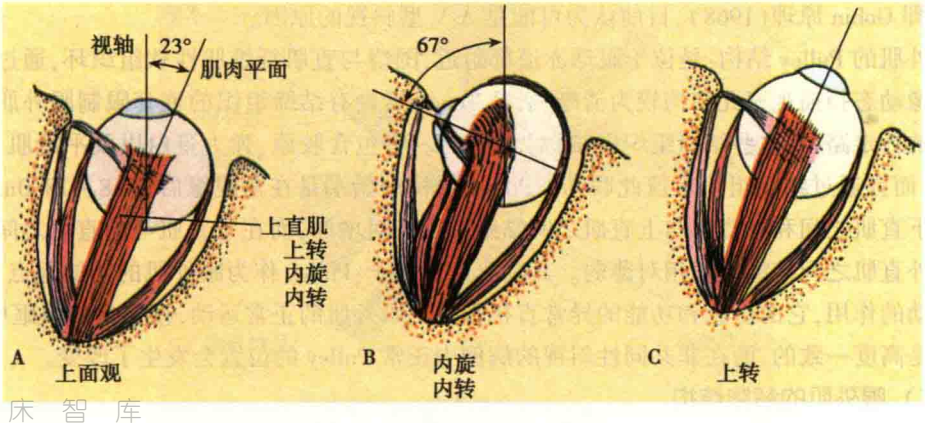

图 2-41　右眼上直肌的作用
A. 原在位；B. 内转；C. 外转

临床智库
WWW.CICALINE.COM

Notes

4. 下直肌(inferior rectus muscle,IR) 在 Zinn 纤维环下缘发出后,经眶下壁由后向前、下、外走行,附着于下方角膜缘后 6.5mm 处巩膜上,其附着线鼻侧端比颞侧端更靠近角膜缘,肌腱附着线的中心略偏鼻侧。肌长 40.0mm,腱长 5.5mm,腱宽 9.8mm。与眼球的接触弧为 6.5mm。下直肌肌肉平面与眼球视轴呈 23°夹角,第一眼位时下直肌的作用是上转、内转和外旋(角膜垂直子午线上缘向颞侧旋转)。如果眼球外转 23°时,下直肌仅有下转作用。下直肌与下斜肌及下睑的收缩之间存在着筋膜相互连接的关系,故下直肌手术量不宜太大,一般不超过 5mm(截除或后徙),否则会影响下斜肌及下睑的功能。

5. 上斜肌(superior oblique muscle,SO) 在 Zinn 纤维环上缘离开眶尖,沿眶内、上方向前行至额骨滑车窝后形成肌腱,通过一纤维软骨状的滑车之后,上斜肌腱改变其走行方向,转向后、颞上方,经上直肌下方,附着于眼球外上方后部的巩膜上,在上直肌的下方呈扇状的肌腱附着在上直肌颞侧端并延伸至视神经的鼻侧,止端的宽度可达 18mm(图 2-42)。上斜肌全长为 60mm,由总腱环到滑车为 40mm,由滑车折回到附着点肌腱长为 20mm,腱宽 10.7mm。在第一眼位时,上斜肌肌腱与视轴形成 51°夹角,上斜肌的功能是内旋、下转及外转。如果眼球内转 51°,上斜肌的主要功能是下转,如果眼球外转 39°,上斜肌的主要功能是内旋。临床上,一般选择在鼻侧上斜肌肌腱处进行上斜肌折叠术。

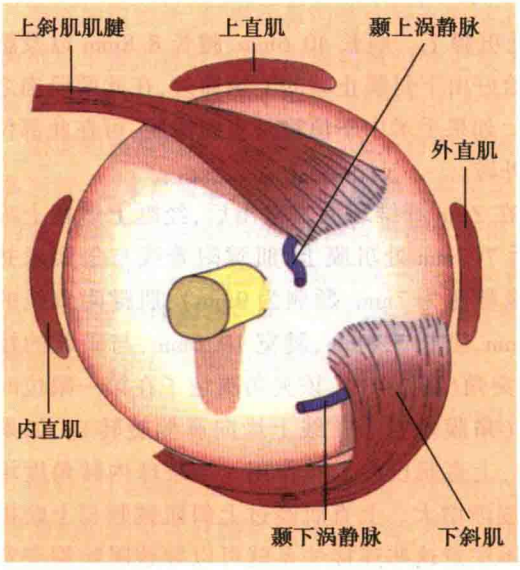

图 2-42 眼球的后面观

6. 下斜肌(inferior oblique muscle,IO) 下斜肌离开泪浅窝后,向外、后、上方走行,越过下直肌,下斜肌在附着处几乎没有肌腱,附着于眼球外下后部的巩膜上,附着线靠近黄斑和颞下涡状静脉(图 2-42)。第一眼位时下斜肌与视轴形成 51°夹角,此时下斜肌的主要功能是外旋、上转和外转。如果眼球内转 51°,下斜肌的主要功能是上转,如果眼球外转 39°,其主要功能是外旋。下斜肌附着点的近端靠近外直肌的下缘,远端靠近黄斑部,手术时应注意,防止损伤。

如果上下斜肌肌肉平面与视轴夹角存在着差异,上斜肌肌腱与视轴可以是 54°夹角,下斜肌是 51°夹角,上斜肌下转功能比下斜肌的上转功能略弱,结果形成下斜肌比上斜肌作用强,称这种为"斜肌矢状化(sagittalization)",即 Gobin 原理(1968),目前认为可能是 A-V 型斜视的原因。

眼外肌的 Pulley 结构:是位于眼球赤道部附近,围绕与直肌纤维肌性软组织环,通过冠状位 MRI 影像动态扫描观察此结构较为清晰,后部 Tenon 囊处有结缔组织的袖套限制眼外肌在眼球运动时的行走路径,这些结缔组织即被称为 Pulley。它包含胶原、弹力蛋白以及平滑肌,与眶骨壁相连,而且通过结缔组织带彼此联结。Pulley 结构的始端是在角膜缘后 13.8~18.0mm,在内直肌与下直肌之间和外直肌与上直肌之间结缔组织相对增厚,而在上直肌与内直肌之间以及下直肌与外直肌之间结缔组织相对薄弱。其临床意义在于:Pulley 作为眼外肌的功能起点,调节眼外肌运动的作用,它的位置和功能的异常直接影响到眼外肌的正常运动,在正常的眼眶中 Pulley 的位置是高度一致的,而在非共同性斜视的病例中正常 Pulley 的位置会发生了改变。

(二) 眼外肌的超微结构

由于眼外肌特殊功能的需要,其结构与普通骨骼肌比较有很多不同。人类眼外肌中主要有以下两种组织学差异明显的纤维。

Notes

1. **快收缩纤维**(fibrillenstruktur fibers)　类似于骨骼肌的肌纤维。含有许多糖酵解酶,这些酶参与厌氧代谢。支配该型肌纤维的神经纤维具有运动终板末梢,为较粗大的有髓神经纤维,快收缩纤维对单一的刺激产生快速的、有或无的反应,这种反应在眼球扫视运动中起主要作用。

2. **慢收缩纤维**(felderstruktur fibers)　在人类仅见于眼外肌,为有氧代谢,多线粒体,支配慢收缩纤维的纤维为细小的神经纤维。慢收缩纤维对重复刺激产生分级反应,缓慢平滑收缩,该纤维参与平滑的追随运动。

支配眼外肌的神经纤维与肌纤维呈1∶3至1∶5的高比例,而普通骨骼肌的比例仅为1∶50至1∶100。所以,眼外肌能比普通骨骼肌完成更精密的运动。

(三) 筋膜系统

眼球被筋膜系统巧妙地悬挂在锥形眼眶内。肌圆锥(muscle cone)位于眼球赤道后,由眼外肌、眼外肌肌鞘和肌间膜组成,肌圆锥向后伸延至眶尖部Zinn纤维环(图2-43)。Zinn纤维环包绕视神经管及眶上裂鼻侧部分,通过纤维环的结构有:动眼神经上支、动眼神经下支、展神经、视神经、鼻睫状神经和眼动脉(图2-44)。

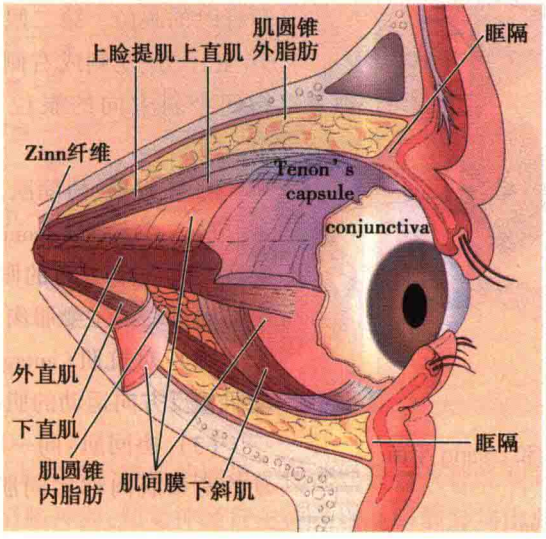

图2-43　肌圆锥结构

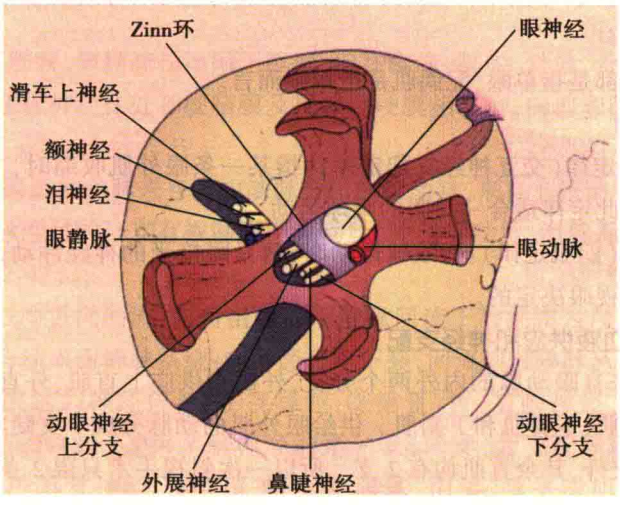

图2-44　Zinn纤维环及其周围结构后面观

Notes

眼球筋膜又称 Tenon 囊，为一层很薄的纤维组织，从视神经入口到角巩缘覆盖整个眼球。近角膜缘 1mm 处，眼球筋膜与球结膜牢固融为一体，因此位于角膜缘的手术切口可以同时穿透三层组织。眼球筋膜在赤道部被眼外肌穿过。每条眼外肌从起点到附着点都有纤维肌鞘包绕，眼球后部肌鞘薄，从赤道部向前至附着点处肌鞘增厚。四条直肌肌鞘之间互相连续形成无血管的薄而透明组织称为肌间膜，在直肌手术时必须剪断肌肉两侧的肌间膜。内、外直肌自肌鞘眶面向外延伸并止于相应眶壁的纤维膜，称为节制韧带（check ligaments）。其生理作用是限制内外直肌过度收缩或弛缓。眼球筋膜的下部，在下直肌与下斜肌贯穿处，球筋膜增厚形成一类似吊床状系带，即 Lockwood 支持韧带，支撑和固定眼球。

（四）眼外肌生理

1. 眼球运动及眼位

（1）眼球运动可分为单眼运动（外内转、上下转、旋转和斜方向运动）和双眼运动（同向运动和异向运动）；从眼球运动性质考虑可分为扫视运动（saccadic movement）、追随运动（smooth pursuit movement）和注视微动。眼球旋转运动的中心点称旋转中心（center of rotation）（图 2-45）。

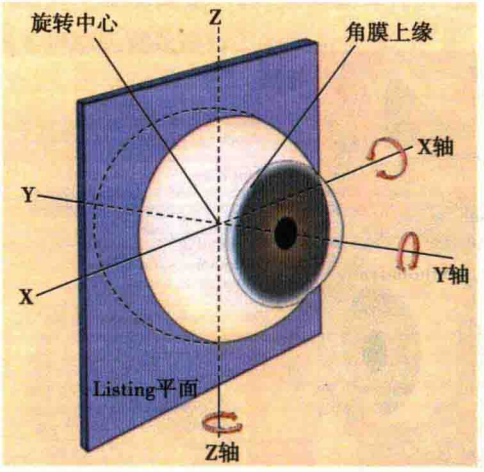

图 2-45 Fick 轴和 Listing 平面

（2）眼位：第一眼位又称原在位（primary position），是指头位正直时，两眼注视正前方的目标时的眼位。第二眼位是指当眼球转向正上方、正下方、左侧或右侧时的眼位。第三眼位是指四个斜方向的眼位（右上、右下、左上和左下）。

2. 主动肌、协同肌、对抗肌和配偶肌

（1）主动肌（agonist）：每一眼外肌的收缩必然产生一定方向的眼球运动，使眼球向一特定方向运动的主要肌肉称为主动肌。

（2）对抗肌（antagonist）：同一眼产生与主动肌相反方向运动的肌肉称之或称拮抗肌。

（3）协同肌：同一眼使眼球向相同方向运动的两条肌肉称协同肌。如：上斜肌和下直肌都是下转肌，它们是协同肌。

（4）配偶肌（yoke muscle）：两眼产生相同方向运动互相合作的肌肉称之。两眼共有六组配偶肌，如右眼外直肌与左眼内直肌，右眼上直肌与左眼下斜肌，右眼下直肌与左眼上斜肌等。

对抗肌与协同肌都是指单眼，配偶肌是指双眼而言。

3. 眼球运动定律

（1）Sherriington 定律（交互神经支配定律）：指某一条眼外肌收缩时，其直接对抗肌必定同时发生相应的松弛。此定律适合一只眼的眼球运动。

（2）Hering 定律（偶肌定律）：指眼球运动时，两只眼接受的神经冲动是等时和等量的。神经冲动的强弱是由注视眼决定的。

（五）眼外肌的血液供应和神经支配

1. 血液供应 来自眼动脉的内外两个分支，外侧支供应上直肌、外直肌、上斜肌和上睑提肌。内侧支供应内直肌、下直肌和下斜肌。供给眼外肌的动脉分成 7 支睫状前动脉进入四条直肌，除外直肌只有 1 支外，其余直肌均有 2 支。所以一次斜视手术只限 2 条直肌，以免造成眼球前节缺血。

2. 神经支配 六条眼外肌中，除上斜肌受第Ⅳ（滑车神经）和外直肌受第Ⅵ（展神经）支配

临床智库 WWW.CICALENE.COM

外，其余四条肌肉均受第Ⅲ神经（动眼神经）支配。其中动眼神经上支支配上直肌，下支支配内直肌、下直肌和下斜肌。

五、眼　眶

1. 眼眶的解剖　眼眶（orbit）由 7 块颅骨组成，包括额骨、筛骨、泪骨、上颌骨、蝶骨、腭骨和颧骨。呈尖端向后底向前的锥体（图 2-46）。眼眶有上、下、内、外 4 壁，两眶内壁几乎平行，眶外壁与内壁约 45°夹角，眶轴与头颅矢状面约成 25°夹角，两眶眶呈散开状。眼眶上部及后方被颅腔包绕围。眼眶内壁为筛窦，内侧后方为蝶窦，上方及前部为额窦，下方为上颌窦。临床上鼻窦的炎症及肿瘤等常侵及眶内，引起眼球突出。眼眶外上角有泪腺窝，内上有滑车窝，内侧壁有泪囊窝。泪囊窝前缘为泪前嵴，后缘为泪后嵴，前后泪嵴为泪囊手术的重要解剖标志。

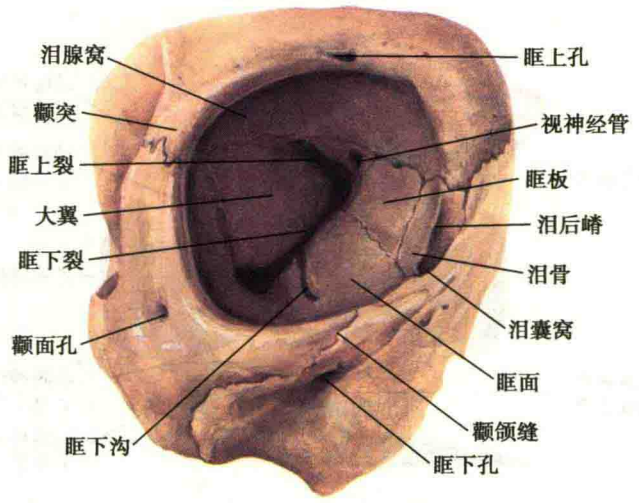

图 2-46　眼眶

眶尖有视神经孔和眶上裂两个重要的通道。视神经孔有视神经和眼动脉通过；眶上裂位于视神经孔外侧，第Ⅲ、Ⅳ、Ⅵ脑神经、知觉神经自主神经以及眼静脉均由此裂经过。临床上，眶上裂部位的外伤或炎症，可以同时累及第Ⅲ、Ⅳ、Ⅵ脑神经，眼球各方向运动受限，但不累及视神经，此为眶上裂综合征。如果累及视神经临床上存在视神经改变及相应的视力减退，应考虑为眶尖端综合征。

眼眶骨膜：即眼眶筋膜，该膜疏松地附于眶壁，但在眶缘、眶尖、骨缝、骨孔和眶上、下裂处与眶骨相连。眼眶筋膜在视神经孔处和硬脑膜及视神经硬膜相移行，向前和眶缘骨膜相连并和眶隔相延续。

2. 眼眶的血管　眼眶的动脉来自颈内动脉分出的眼动脉，来自上颌动脉的眶下动脉和脑膜中动脉的眶支。眼动脉经过的分支有视网膜中央动脉、睫状后动脉、泪腺动脉、肌支、眶上动脉、筛前、筛后动脉等（图 2-47）。

眼眶静脉主要向三个方向回流，向后由眼上下静脉回流于海绵窦及颅静脉系统；向前通过眼静脉与内静脉的吻合注入面静脉系统；向下经过眶下裂，回流到翼静脉丛。

3. 眼眶的神经　眼眶的神经包括：①视神经；②第Ⅲ、Ⅳ、Ⅵ脑神经，为支配眼外肌和上睑提肌的运动神经（图 2-48）；③第Ⅴ脑神经的第一支、二支，为支配眼球、泪腺、结膜、眼睑及面部周围皮肤区域的感觉神经；④交感神经，至眼球、泪腺、眶平滑肌等；⑤第Ⅶ脑神经，至泪腺。

Notes

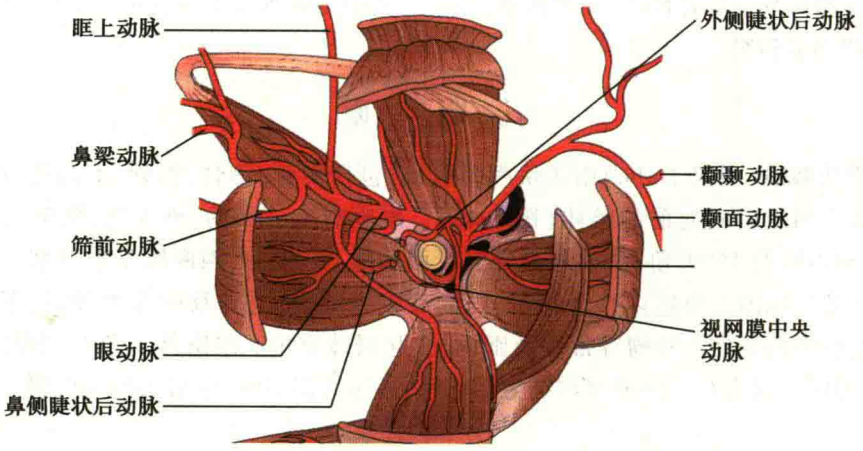

图 2-47 眼眶部的动脉血供(冠状面)

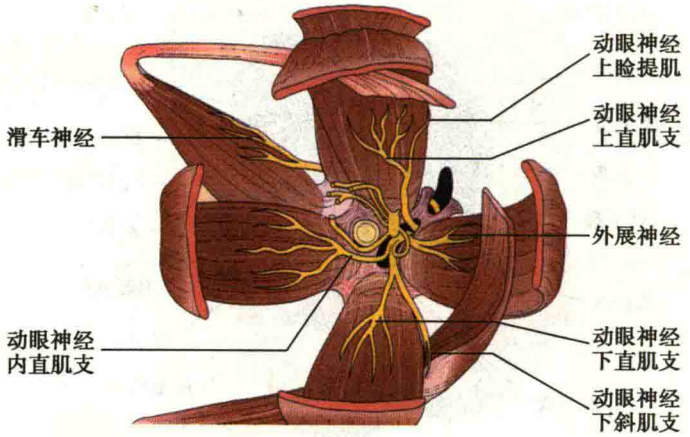

图 2-48 眼眶部支配眼外肌的运动神经

(黎晓新)

第三章　眼科检查法

眼科检查法是现代眼科学中进展最快的领域之一，近年来随着现代科技的飞速发展，许多新的眼科检查方法及检查仪器尤其是眼科影像学检查仪器不断涌现，对提高眼科学的整体诊断与治疗水平发挥着重要作用。眼科检查是眼病诊断、病情评价的主要依据，它包括眼部常见症状和体征、视功能检查、眼部检查和眼科影像学检查等。

第一节　眼部常见症状和体征

一、视功能障碍

视功能障碍包括远方视力、近方视力、视野、色觉、立体觉、同时知觉、融像、对比敏感度等功能异常。

（一）视力障碍

视力障碍常见于：①突然视力下降无眼痛：见于视网膜动脉或静脉阻塞、缺血性视神经病变、视网膜脱离、玻璃体积血、视神经炎；②逐渐视力下降：屈光不正、白内障、慢性视网膜疾病、开角型青光眼；③突然视力下降合并眼痛：见于葡萄膜炎、急性闭角型青光眼、角膜炎症、水肿；④视力下降而眼底正常者：见于球后视神经炎、中毒性或肿瘤所致的神经病变、视锥细胞变性、视杆细胞性全色盲、癔症、弱视；⑤一过性视力下降或丧失：常见于视盘水肿、一过性缺血、椎基底动脉供血不足、精神刺激性黑矇、直立性低血压、视网膜中央动脉痉挛、过度疲劳、偏头痛、癔症等。

（二）色觉异常

常见于色弱、色盲、某些后天眼病，如烟酒中毒、药物中毒、视神经病、颅脑损伤。

（三）夜盲

常见于视网膜发育不良、视网膜色素变性、周边视网膜病变、白点状视网膜变性；青光眼、虹膜后粘连、屈光间质周边部混浊、瞳孔缩小、维生素 A 缺乏、肝病等。

（四）昼盲

常见于黄斑变性、全色盲；角膜中心区白斑、晶状体中心区混浊、瞳孔散大、黄斑病变、轴性视神经炎等。

（五）视野缺损

①中心暗点：常见于中心性视网膜脉络膜病变、黄斑变性或黄斑裂孔等黄斑部病变、视神经炎及球后视神经炎；②旁中心暗点：常见于青光眼的早期损害；③弓形暗点：常见于青光眼、前部缺血性视神经病变；④环形暗点：常见于青光眼、视网膜色素变性等；⑤象限性缺损：常见于视交叉以上损害、前部视神经缺血性病变等；⑥偏盲性视野缺损：常见于视束及视皮层病变；⑦生理盲点扩大：常见于视盘水肿、青光眼、高度近视、视盘旁大的近视弧、视盘缺损、视盘有髓神经纤维、视盘黑色素瘤、视盘视网膜炎、视盘血管炎；⑧向心性视野缩小（又称螺旋性视野缺损）：常见于视网膜色素变性、球后视神经炎、视神经萎缩、中毒性视网膜病变、晚期青光眼、癔症等。

（六）视物变形

常见于：①中心性浆液性和渗出性视网膜脉络膜病变、黄斑水肿；②视网膜脱离；③视网膜血管瘤、视网膜脉络膜肿瘤；④视网膜出血、老年性黄斑变性、黄斑囊样水肿；⑤视网膜寄生虫。

（七）闪光视觉

常见于玻璃体后脱离、视网膜脱离、视网膜脉络膜炎、眼球外伤、玻璃体混浊、一过性视网膜供血不足、颅脑外伤。

（八）视疲劳

常见于远视、近视、散光、斜视、调节/集合异常、精神心理不稳定因素。

（九）立体视觉异常

常见于斜视、弱视、单眼抑制、视差角异常、异常视网膜对应等。

（十）对比敏感度异常

常见于屈光间质异常、弱视、视网膜及视神经系统病变。

二、眼分泌物

常见于细菌性、病毒感染性结膜炎，角膜炎，眼外伤，物理化学刺激，过敏反应，营养缺乏，寄生虫感染等。

三、眼球疼痛

常见于青光眼、角膜炎、急性结膜炎、眼球筋膜炎、巩膜炎、眼外伤、隐斜、视疲劳、神经性眼痛、屈光性眼痛。

四、流　泪

（一）流泪

常见于结膜炎、角膜炎、虹膜睫状体炎以及泪腺疾病，如：泪腺炎、泪腺肿瘤、Mikulicz 综合征、三叉神经受刺激、面神经、交感神经、味觉反射受刺激、精神性流泪、鳄鱼泪、眼表异物、药物及化学毒剂刺激。

（二）溢泪

常见于泪道狭窄或阻塞、下睑外翻、鼻息肉、鼻中隔偏曲、泪道排出系统的生理功能障碍等。

五、眼球充血

包括结膜充血、睫状充血、混合充血，结膜充血和睫状充血的鉴别见表 3-1。

表 3-1　结膜充血与睫状充血的鉴别

	结膜充血	睫状充血
颜色	鲜红	暗红
显著部位	近穹隆部	近角膜缘
推动球结膜	血管随之移动	血管不移动
视力	正常	多有减退
血管分支	清晰	不清晰
血管形态	粗大、弯曲（树枝状）	微细直行（隐约呈毛刷状）
睫状体压痛	无	有
血管来源	结膜后动脉	睫状前动脉

续表

	结膜充血	睫状充血
血管层次	位于眼表	位于结膜下深层
分泌物	有	无
常见疾病	结膜炎症	结膜炎、虹膜睫状体炎、巩膜炎、青光眼
对肾上腺素的反应	充血消失	充血不消失

六、角膜混浊

常见于角膜水肿和浸润、溃疡、角膜新生血管、角膜表面组织增殖、炎症、外伤、变性及营养不良(角膜变性、角膜软化症、Kayser-Fleischer 环、带状角膜变性、颗粒状、斑状及格子状角膜营养不良)、薄翳、瘢痕、白斑、角膜内皮功能失代偿、角膜葡萄肿等。其鉴别见表 3-2。

表 3-2　角膜活动性病变与陈旧性混浊的鉴别

	活动性病变	陈旧性混浊
病变的境界	模糊、不清楚	边界清楚
病变的表面	表面粗糙,无光泽	表面不粗糙,有光泽
刺激症状	+	-
睫状充血	+	-
荧光素角膜染色	着色	不着色
病变范围	不稳定(多变)	相对稳定

七、瞳孔变形

常见于青光眼、先天性虹膜缺损、先天性虹膜炎、先天性瞳孔残膜、瞳孔异位、多瞳症、虹膜萎缩、虹膜后粘连、外伤性虹膜根部离断、外伤性散瞳、虹膜脱出等。

八、白瞳征

常见于白内障、视网膜母细胞瘤、眼内炎、Coats 病、永存原始玻璃体增生症、眼内寄生虫、早产儿视网膜病变、瞳孔区机化组织膜、视网膜全脱离等。

九、视网膜出血

主要有视网膜浅层出血、视网膜前出血、视网膜深层出血、玻璃体积血、视网膜色素上皮下出血,可为点状、片状、多形性。应进一步检查出血原因,包括眼外伤、糖尿病、高血压、动脉硬化、血液病等。

十、脉络膜新生血管

常见于老年性黄斑变性、眼底血管样条纹、病理性近视、Stargardt 病、Best 病及其他视网膜变性疾病、中心性渗出性视网膜病变、炎症、肿瘤、外伤等。

临床智库
WWW.CICALINE.COM

第二节 眼部功能检查

眼病诊断的主要依据之一，功能检查又分为主观检查和客观检查。

一、视力检查

视力（visual acuity）分为中心视力与周边视力，周边视力又称视野。中心视力分为远视力与近视力，是形觉的主要标志，视力是分辨二维物体形状大小的能力，中心视力反映视网膜黄斑中心凹处的视觉敏感度。视力表是检查中心视力的重要工具。

（一）视力表原理

视力表是根据视角原理设计的。沿用天文学方面的提议，人眼能分辨出两点间最小距离的视角是1分（1'）角，视力是根据视角算出来的。视力是视角的倒数，视角为1'时，则视力=1/1'=1.0；如视角为5'时，则视力为1/5'=0.2。目前常用的是国际标准视力表及ETDRS（early treatment diabetic retinopathy study）视力表。

国际标准视力表上1.0行的E字符号，在5m处，每一笔画的宽度和笔画间隙的宽度各相当于1'角。正确认清这一行，即具有1.0的视力（图3-1）。有些视力表不采用小数记录而是采用分数记录。其将视力表置于6m或20ft（1ft=0.3048m）处，将视力记录为6/6、6/12、6/30、6/60或20/20、20/40、20/200等，亦可换算成小数。除字母外，视力表的E字图形亦可用有缺口的环形符号、黑白相间的条纹和简单易识的图形代替。

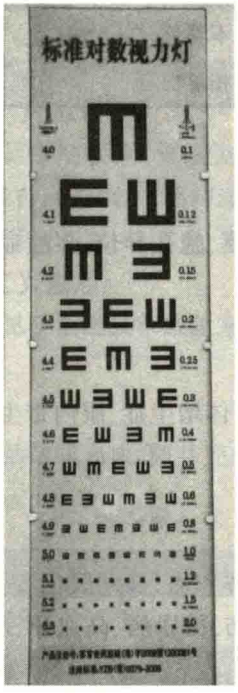

图3-1 国际标准视力表

实际上，真正测量远方视力的距离是5m以上，因为5m以外的发散光线进入瞳孔时方可近似地视为平行光线。

视力计算公式为V=d/D，V为视力，d为实际看见某视标的距离，D为正常眼应当看见该视标的距离。

对数视力表：有些视力表视标增进率与视角增进率不一致。如视标0.1行比0.2行大1倍，而视标0.9行比1.0行仅大1/9（图3-2）。对数视力表，视标阶梯按视角递增，两行视标视角差异大小为1.26。采用5分记录法。国外的LogMAR视力表（logarithm of minimal angle of resolution）采用对数法进行视标等级的分级。美国糖尿病视网膜病变早期治疗研究（early treatment diabetic retinopathy study，ETDRS）组采用的视力检查法是目前国外临床试验的标准方法，采用对数视力表，视标增率为1.26，每隔3行视角增加1倍，如小数记录行1.0、0.5、0.25、0.126。该视力表共14行，每行5个字母，检查距离4m，识别1字为1分。全部识别为100分，相当于视力2.0。如能正确读出≥20个字母（视力>0.2时），记分+30分；视力<0.2时，1m处检查，记分为4m时正确读出的字母数+在1m处正确读出的字母数。在1m处不能正确读出字母记录：光感或无光感。

视标的种类：Snellen E字形、英文字母或阿拉伯数字、Landolt带缺口的环形视标、儿童用的简单图形视标。

另外，视力表应该防止被检查者背诵或默记下来。可选择转盘式、投影式、荧光屏式。为适应流行病学调查需要，也可应用便携式视力表。视标虽种类繁多，但存在统一的标准化问题。

Notes

（二）视力测定法

测量视力应分别于左、右眼进行，惯例是先右后左，测量时可遮盖对侧眼，但不要压迫眼球。

1. 远视力检查　标准的照明，受检者距视力表5m，并且安置的高度应使视标与受检眼等高。由上而下指出视力表的字符，受检者能正确认清的那一行的标志数字为受检者的视力。如果最低视力行字符（0.1）仍不能辨别，应嘱受检者逐步向视力表走近，直到认清为止。以实际距离计算，如辨认清楚最大视标（相当于0.1）时的距离为4m时，则测算出视力为：0.1×4/5=0.08。如受检者已戴眼镜，应检查和记录裸眼视力及戴眼镜矫正视力。如走到距视力表1m处不能分辨0.1的视标，则查数指。嘱受检者背光而立，检查者伸出不同数目的手指，记录距离，如“数指/15cm”。如距眼5cm处仍不能正确数指，则查手动，在受检眼的眼前摆动检查者的手，记录能正确判断手动的距离，如“手动/10cm”。

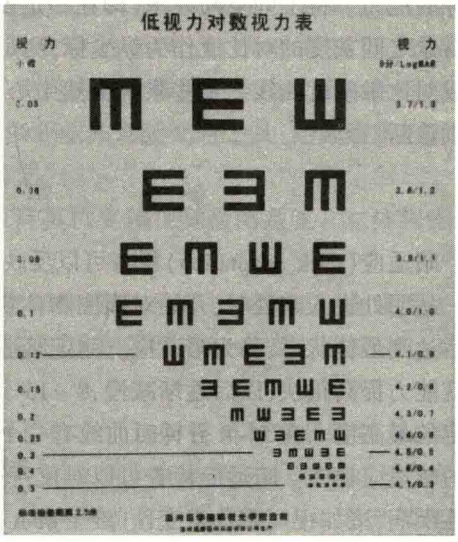

图3-2　低视力对数表

受检者如不能正确判断手动，则检查光感。于暗室内用检眼镜或手电照射受检眼，请受检者判断眼前是否有光亮，如判断正确，则记录“光感/距离”，否则，为“无光感”。检查时将对侧眼严密遮盖，还需检查光源定位能力。受检眼注视前方，将光源放在受检眼前1m处的上、下、左、右、左上、左下、右上、右下8个方位，检测受检眼能否判定光源方向，记录各方位光定位能力。

儿童视力检查：新生儿追随光源，浏览周围目标；3个月双眼集合注视手指，遮健眼时患儿试图躲避。

视动性眼球震颤（optokinetic nystagmus，OKN），将黑白条栅测试滚动柱置于婴儿眼前。在转动滚动柱时，双眼先是随着测试柱顺向转动，随之骤然逆向转动，逐渐将测试柱条栅变窄，直至被检者不产生视动性眼球震颤为止，可评估视力。视觉诱发电位也可客观地估测儿童视功能。

防止背诵视力表很有体检意义，防止背诵视力表者的伪视力。

2. 近视力检查　应用标准视力表，在充足照明下，放在一定的距离处检查，如视力很差，可改变距离，直至获得最佳测量结果时，记录视力同时，记录实测距离。

3. 婴幼儿视力检查　婴幼儿难以合作，检查视力应与行为判断相结合。如其眼对光源或玩具、食品、饮料的注视、追随运动以及交替遮眼反应，如遮盖患儿一侧眼时，其表现如常，遮盖另一眼时则表现拒绝，试图避开遮盖，则表明拒绝遮盖一侧视力较对侧良好。另外，彻照瞳孔时有无红光反应，可观察屈光间质透明度及眼底状况。客观检查婴幼儿视功能还可利用“视动性眼震”和“优选注视法（prefer looking）”。“优选注视法”应用两个图形为均匀灰色图像和黑白相间的条纹图形同时出现在受检者前方两侧，如受检儿童能看清条纹，就可能更多地注视条纹图像而很少注视灰色图像；如视力差，则只对低空间频率条纹有反应，对高空间频率条纹无兴趣；如视力较好，则对高空间频率条纹图像也可能有兴趣。这样，根据是否有优先注视条纹图像的反应，判断婴幼儿的视力。也可在婴儿建立起视标形状（或食品）认识的能力后，通过其行为表现定量测量不会指示视标者的视力。

视力测量应纳入眼科初级卫生保健内容。视力表应进入学校、幼儿园、进入千家万户。使每个家庭随时测量其家庭成员的视力变化。

临床智库
WWW.CICALINE.COM

二、对比敏感度

对比敏感度（contrast sensitivity，CS）是检测视觉功能的指标之一，是在不同明暗背影下分辨

Notes

视标的能力。将不同空间频率(即在一定视角内黑白相间的条纹数目不同)作为横坐标;将条纹与背景之间灰度的对比度作为纵坐标,测定不同条件下的分辨能力,可标记为不同的点,不同点连成对比敏感度曲线。某些眼病虽然中心视力正常,其对比敏感度已出现异常,有助于诊断和鉴别诊断。

三、暗 适 应

暗适应(dark adaptation)检查可以反映在暗弱条件下的视功能。

从明处进入暗处时,开始对周围物体辨认不清,以后逐渐看清暗处,视觉敏感度逐渐增加,最后达到最佳状态,称为暗适应。测定暗适应能力可以绘出暗适应曲线。正常人最初5分钟暗适应能力提高很快,以后逐渐减慢,8~15分钟再次加快,15分钟后又减慢,到50~60分钟时为稳定的最高度。在5~8分钟时曲线有一个转折点,为视锥细胞暗适应过程结束,此后是视杆细胞的暗适应功能。暗适应检查可以对夜盲这一主要症状进行量化评定,用于诊断和观察各种夜盲性疾病,诸如视网膜色素变性、维生素A缺乏症、先天性遗传性夜盲症等。

方法:

1. 对比法 受检者和暗适应功能正常的检查者同时进入暗室,假定检查者暗适应能力正常,在相同距离和条件下分别记录两者在暗室内可辨认周围物体需要的时间的异同,判断受检者的暗适应功能。

2. 暗适应仪 常用的有Hartinger计、Goldmann-Weeker计以及与计算机相连的暗适应计等,它们能定量地控制昏暗程度,即视觉环境的昏暗程度,测定并记录下视觉敏感度以及时间,绘出被检者的暗适应曲线。

四、色 觉

色觉(color vision)是对不同波长光线成分的感知检查功能。色觉正常对从事交通运输、美术、医学、化工等工作十分重要。色觉检查是就业、入学、服兵役等体检的必需项目。色觉异常包括先天性和后天性。先天性色觉异常者生来辨色力差,并可能遗传给后代。后天性色觉异常为获得性色觉异常,与某些眼病、精神异常、颅脑病变、全身疾病及中毒有关,一般不遗传。色觉障碍按其程度可分为色盲和色弱。色盲中最常见的为红绿色盲,也有全色盲者。色盲检查常用下述方法。

1. 假同色图(pseudoisochromatic plates) 又称色盲本。在同一色彩图中既有相同亮度、不同颜色的斑点组成的图,也有相同颜色、不同亮度的斑点组成的图。正常人根据颜色分辨,色盲者只能以明暗来判断故而作出错误的回答。检查在自然白色光线下进行,取0.5m距离,应在5秒内辨认正确者为正常,时间延长者为色弱。完全不能分辨者为色盲。

2. 色向排列法 在固定照明条件下,令受检者将许多形状与大小一致但不同颜色的有色物品依次排列,将颜色最接近的物体排列在一起,根据其排列是否正常判断色觉障碍程度与类型。通常应用FM-100色彩试验或DY5色盘试验。

3. 色觉镜(anomaloscope) 利用红光与绿光适当混合形成黄光,即原色混合形成的原理,令受检者调配红光与绿光的比例,以判断色觉障碍的类型与程度。

Nagel Ⅰ色盲镜被认为是诊断先天性红—绿色觉异常的金标准,基于Rayleigh匹配,用红色光和绿色光去匹配黄色光。区别正常人和红-绿色觉异常者,判断异常的具体类型及程度。Nanel Ⅱ色盲镜包含了蓝色和绿色匹配蓝绿色,检测蓝色觉异常。

五、立 体 视 觉

立体视觉(stereoscopic vision)是感受三维视觉空间,感知深度的能力。立体视觉以双眼单

视为基础。其形成是由于两眼在观察一个三维物体时，由于两眼球之间存在距离，故而存在视差角，物体在两眼视网膜上的成像存在相似性及一定的差异，形成双眼视差（binocular disparity）。视中枢融像时，双眼水平视差信息形成了我们感知物体的三维形状及该物体与人眼的距离或视野中两个物体相对关系的深度知觉。许多职业如驾驶交通工具、绘画雕塑、建筑业、机械精细加工、电子等高科技作业要求良好的立体视觉。

检查立体视觉可应用同视机、立体视觉检查图或计算机立体视觉检测系统。立体视觉锐度的正常值≤60 弧秒。

以双眼单视为基础。外界物体在双眼视网膜相应部位成像，经过视觉中枢融合成为立体的单一物像，称为双眼单视。用障碍阅读法、同视机法、随机点立体图、Worth 四点试验、Bagolini 线状镜等检查。

同视机法使用画片检查三级功能：①同视机法画片检查主观斜视角和客观斜视角，两者相差 5°以上为异常视网膜对应。②融合画片为一对画片，两张图上有差异点称为控制点。将两个镜筒臂等量向内向外移动，至两画片不再重合为一。向内移动范围为集合，向外移动范围为分开。两者相加为融合范围。正常融合范围：集合 25°～30°，分开 4°～6°，垂直分开 2°～4°。③立体视觉画片双眼画片的相似图形有一定差异，在同视机上观察有深度感，检测视差角。

随机点立体图：有 Titmus 立体视觉图和随机表式立体视觉图（正常立体视觉锐度≤60 弧秒），用偏振光眼镜或用红绿眼镜检查。

六、视　野

视野（visual field）是当眼向前固视一点时，黄斑区中心凹以外视网膜感光细胞所能见到的范围，又称为“周边视力”。正常视野有两个含义：①周边视力达到一定的范围；②视野范围内各部分光敏感度正常，与视盘及大血管对应为生理盲点。

现代的视野检查标准化、自动化，而且与蓝黄色的短波视野、高通视野、运动觉视野、频闪光栅刺激的倍频视野等相结合。

（一）常用的视野检查方法

常用的视野检查方法有：

1. 弧形视野计（arc perimeter）　为半径 33cm 的半圆弧形板，称视野弓，内面有刻度记录角度。用以动态检查周边视野。检查时，受检眼注视中心目标，遮盖另一眼，检查者持带柄的视标沿视野弓的内侧面由周边向中央缓缓移动，直到受检者看见为止，记下视野弓所标的角度，再将视标继续向中心移动直到中心注视点为止。如在中途受检者感到某处看不见视标，应记录该处角度，继续移动视标。如果以后又重新看见视标，就再记录各处的角度。依次检查 12～16 个径线，将各径线开始看见视标的角度在视野表上连接画线，即为受检眼的视野范围。将各方向看不见视标的各点连接起来，便可显示暗点。

2. 平面视野计（campimeter）　为不反光的黑色绒布制成的布屏，并标记出 6 个相间 5°的同心圆和 4 条径线，常用白色视标动态检查中心视野。视屏与受检眼的距离为 1m，用于检测中心视野里有一生理盲点，为视盘在视野屏上的投影。生理盲点为椭圆形，垂直径（7.5±2）°，横径（5.5±2）°，它的中心位于固视点颞侧 15.5°水平线下 1.5°处。完全看不见视标的暗点称为绝对暗点（absolute scotoma），虽能看见但辨别颜色困难的暗点称为相对暗点（relative scotoma）。生理暗点附近可测出大血管的暗点。所采用视标大小根据病情选择并记录。

3. Amsler 方格　共有 400 个小方格，每方格长宽均为 5mm，线条均匀笔直，主要用于中心 10°范围的视野检查。受检者在 33cm 距离注视小格图形的中心，回答内容包括：①线条是否扭曲；②方格大小是否相等；③方格是否清晰；④方格是否有缺失等。Amsler 方格对检查黄斑部病变有价值，简便易行。

4. Goldmann 视野计 为投射式半球形视野计，它的视标大小、视标亮度能精确控制，半球形背景照度均匀且能校正，明显增加了视野计检查的量化性、准确性、可重复性和敏感度。

5. 动态视野计检查（kinetic perimetry） 用不同大小的视标，从不同方位移动，记录下刚能感受到视标出现的点，光敏感度相同的点构成了某一视标检测的等视线，不同视标检测的等视线绘成了类似等高线描绘的视野地形图。速度快，但是对小的、旁中心相对暗点发现率低。

6. 静态视野检查（static perimetry） 视标位置暂时不动，逐渐增加视标刺激强度，测量受检眼视野中某一点可见光强度的阈值，称静态视野检查法又称静态阈值检查法。

7. 自动视野计 应用电脑编制程序控制的视野计检查，对视野缺损的程度做定量分析，以光敏感度定量描述视野损害，排除了操作者主观诱导的影响（图 3-3、图 3-4）。

图 3-3 Humphrey 视野计

图 3-4 Octopus 视野计

自动视野计的检测程序主要有筛选程序（为定性和阈上值筛选）、阈值程序（为定量检测）及动态视野。根据不同疾病及受累的视野部位设计，检查的部位、刺激位点数量、光标的分布排列等。

自动视野计分为静态阈上值与静态阈值测定。静态阈上值检查作为视野缺损的普查方法；静态阈值测定用不同刺激强度的视标在同一位置出现，患者感觉的最低刺激强度为阈值。

动态视野计光标的亮度和大小可以调节，能绘制出相应的等视线，而电脑视野计的光标大小选定后在检测过程中则只有亮度的变化。

定量视野光阈值应当检测从固视点到周边视野的正常光阈值范围以及对视野缺损区的测定。为了增加光标刺激强度，采用较暗的背景光亮度，以增强光标周围的对比或采用一个较大的标准光标及采用强的光源。

电脑自动视野计检测程序有阈上值检测及阈值检测的选择。而阈上值检测又有与阈值相关的程序或单一水平程序的选择。可选择联合作用的程序或选用非标准背景光。

选择检测试验位点的数量和位置，设计被检测的视野模式。常常检测中心 30° 视野，每一个位点间的距离为 6°，包括中心固视点，格栅样位点的排列距离在水平和垂直方向上为 3°。有利于鼻侧阶梯的检测及偏盲检测。

检测位点的数量很重要。应用比较密集的位点对重点缺损部位作进一步的检测。诸如对青光眼患者的中心固视点和鼻侧水平子午线上下采用密集点的方式更为必要。

评估检查结果的可靠性，自动视野计应用“捕捉实验”程序，检测每次检查的假阳性率、假阴性率和固视丢失率。应避免由于机械声响及患者习惯的影响，电脑自动视野计有比例地出现无

临床智库 WWW.CICALINE.COM

Notes

光点刺激的机械声，若患者予以应答即为假阳性。在已建立了阈值的区域呈现一个极亮的光刺激，若患者不能应答，为假阴性。将光电随机地投射到生理盲点区时，如果回答的次数超过一定的限度，则中心固视异常。

单点定性打印，用于阈上值的检测，看见与看不见用两种不同符号。采用三种不同的符号，一种为正常的视野，另一种表示相对缺损，还有一种表示绝对缺损。

数字定量打印将每个检测位点两次检测所得的实际敏感度，以分贝值在相应的位置上打印出来，两次数值相同只打印出一个数字，不同则在一旁的括号中表明。这种打印可量化表示视野缺损的程度。

按照视野检测的每一个位点的敏感度结果以不同的灰阶来表示分贝值，绘出灰度图。分贝值越大则灰度越小，分贝值越小则灰度越深，提供一个更直观的表示方法。

有的电脑视野计中还设计有以 X 轴和 Y 轴、Z 轴分别表示横向、纵向、垂直向敏感度的检查结果，为三维立体图。

视野概率图可直观地分析检查结果，整个视野的正常变异是恒定的；每一个位点的正常反应遵循正态分布。计算实测值与估计正常值的差值后，用方差分析，缺损的可能性用符号深浅表示（图 3-5）。

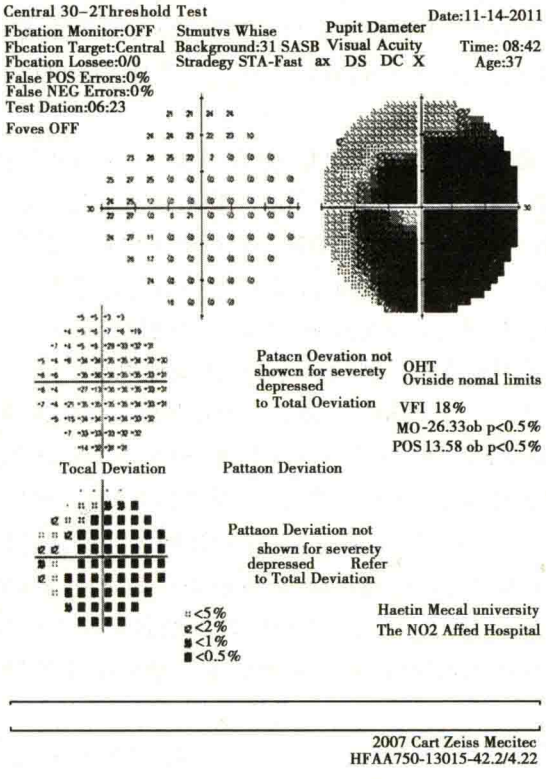

图 3-5　青光眼视野图

（二）视野检查的影响因素

①受试者：精神因素、视疲劳、注意力、瞳孔直径、屈光间质透明度、眼睑、鼻部等；②仪器差异、系统误差、背景光、视标、环境因素等；③不同操作者的差异。

（三）正常视野

正常人动态视野的平均值约为：上方 56°、下方 74°、鼻侧 65°、颞侧 90°。生理盲点的中心在注视点颞侧 15.5°，其垂直径为 7.5°，横径为 5.5°。生理盲点的上、下缘均可见到狭窄的视盘附近大血管投影暗点。

Notes

七、视觉电生理检查

包括视网膜电图(electroretinogram,ERG)、眼电图(electrooculogram,EOG)和视觉诱发电位(visual evoked potential,VEP)。各种视觉电生理检测波形、视网膜各层组织的关系见表3-3。

表3-3 视网膜组织结构与相应的电生理检查

视网膜组织结构	电生理检查
色素上皮	EOG
光感受器	ERG的a波
双极细胞、Müller细胞	ERG的b波
无长突细胞等	ERG的OPs波
神经节细胞	图形ERG
视神经	VEP和图形ERG

外界物体在视网膜成像经光电转换以神经冲动的生物电形式经由视路传导到视皮层,形成视觉。视觉电生理检查是通过视觉系统的生物电活动检测视觉功能。视觉电生理检查是一种无创性、客观性检查方法,更适用于检测不合作的幼儿、智力低下患者及诈盲者的视功能;分层定位从视网膜至视皮层的病变;选用不同的刺激与记录条件,还可反映出视网膜黄斑部位中心凹的局部病变。

1. 眼电图(EOG) 眼球内外存在着电位差,在不加额外刺激时,也有静息电位。眼电图是使眼球按一定的角度转动,导致电位变化,在明适应和暗适应下记录这种电位的变化,计算变化中的峰值与谷值进行的比例。EOG主要反映视网膜色素上皮和光感受器的功能,也用于测定眼球位置及眼球运动的变化。产生EOG的前提是感光细胞与色素上皮的接触及离子交换,EOG异常见于视网膜色素上皮、光感受器细胞疾病、中毒性视网膜疾病等。

2. 视网膜电图 记录闪光或图形刺激视网膜后的动作电位。

(1) 闪光视网膜电图:由一个负相的a波和一个正相的b波组成叠加的b波上的一组小波为震荡电位(oscillatory potentials,OPs)(图3-6):①a波和b波均下降:反映视网膜内层和外层均有损害,见于视网膜色素变性、脉络膜视网膜炎、全视网膜光凝后、视网膜脱离、玻璃体积血,铁锈或铜锈症、药物中毒等;②b波下降,a波正常:提示视网膜内层功能障碍,先天性静止性夜盲症Ⅱ型、视网膜劈裂症、先天性遗传性夜盲症、视网膜中央动脉或静脉阻塞等;③ERG视锥细胞反应异常,视杆细胞反应正常:见于全色盲、进行性视锥细胞营养不良等;④Ops波下降或消失:见于视网膜缺血状态、糖尿病性视网膜病变、视网膜中央静脉阻塞的缺血型和视网膜静脉周围炎等。

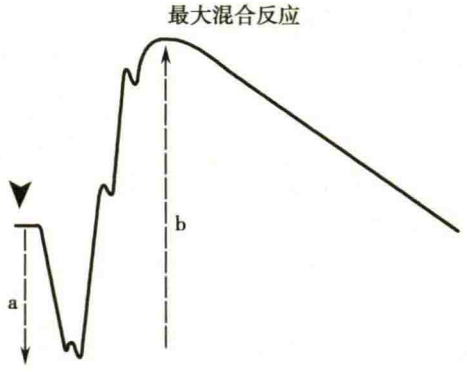

图3-6 ERG的a波和b波

闪光视网膜电图以闪光作为刺激,主要反映神经节细胞以前的视网膜细胞的状态;图形视网膜电图以图形作为刺激,主要反映视网膜神经节细胞层的状态,二者结合起来会更加全面地反映视网膜各层细胞的功能状态。

(2) 多焦点视网膜电图(mERG):是采用伪随机的二进制m-序列的输入,输出系统,在同一时间内对视网膜多个正六边形组成区域进行高频刺激,由体表电极记录反应,经过程序处理与分析,得到对每个刺激单元相应的局部ERG信

号，通过多位点曲线阵列来表达，以三维地形图显示。反映后极部的局部视网膜（25°）功能（图 3-7）。

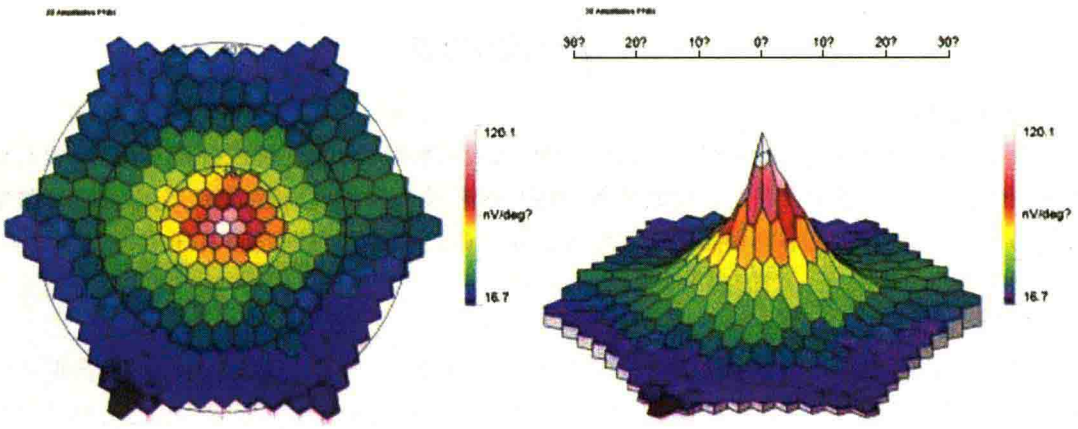

图 3-7　多焦视网膜电图

（3）图形 ERG：它由 P_1（P-50）的正相波和其后 N_1（N-95）的负相波组成。与神经节细胞的活动密切相关，用于开角型青光眼（图形 ERG 的改变早于图形 VEP）、黄斑病变。

3. 视觉诱发电位（VEP）　是在视网膜受闪光或图形刺激后，在视皮层枕叶视觉中枢诱发出来的生物电。反映视网膜、视路、视觉中枢的功能状态。分为闪光视觉诱发电位（flash-VEP）和图形视觉诱发电位（pattern-VEP）。视皮层对图形刺激较为敏感，可用于黄斑病变、视路病变、青光眼、视中枢病变诊断及客观视功能测定。

图形 VEP 常用棋盘格图形翻转刺激，波形较稳定，可重复性好（图 3-8）。闪光 VEP 波形中含有 N_1、P_1、N_2 共 3 波；图形 VEP 波形中含有 N_{75}、P_{100}、N_{145} 共 3 波。其中 P_{100} 波的波峰明显、稳定，为临床常用：①判断视神经、视路疾病，表现为 P_{100} 波潜伏期延长、振幅下降；②脱髓鞘疾病的视神经炎，P_{100} 波的振幅往往正常而潜伏期延长；③检查弱视；④判断无语言能力者的视力；⑤预测屈光介质混浊患者的术后视功能等。

值得注意的是，不能用视觉诱发电位的测量代替视力测量，两者相差很大。

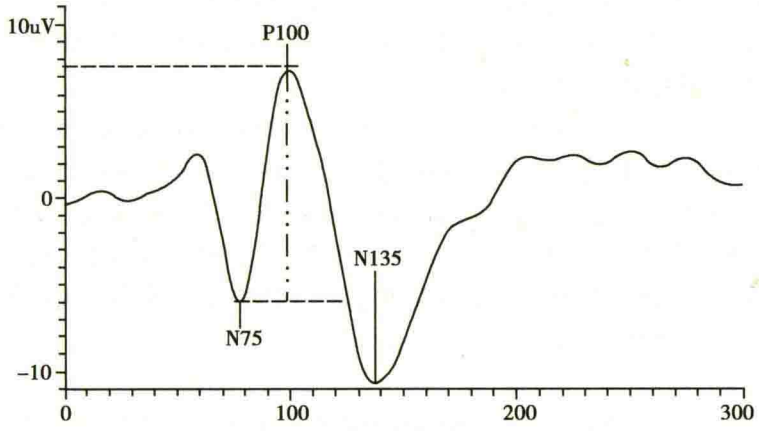

图 3-8　图形视觉诱发电位曲线

Notes

第三节 眼部形态检查

一、眼附属器检查

（一）眼睑

观察局部形态及颜色，有无红肿、淤血、气肿、瘢痕或肿物，有无内翻或外翻，两侧睑裂对称情况，上睑提起及睑裂闭合程度。睫毛分布、方向、颜色及疏密程度，根部有无充血、鳞屑、脓痂或溃疡等。睫毛与角膜、结膜表面的相互位置关系。眼睑触诊则判断是否有压痛、水肿、气肿、新生物等。

（二）泪器

泪点有无外翻或闭塞，有无红肿、压痛或瘘管，有无肿胀、开口大小，有无分泌物自泪点溢出。进一步检查泪道：①荧光素钠试验：将1%～2%荧光素钠液滴入结膜囊内，2分钟后擤涕，如带绿荧光素颜色，这表示泪道可通过泪液；②泪道冲洗：向下泪小点注入生理盐水，有水流入口/鼻或咽部，表示泪道可通过泪液；③X线碘油造影或超声检查：了解泪道堵塞的部位及泪囊大小；④眼干燥症的检查：采用Schirmer试验或通过测量泪膜破裂时间帮助诊断。

1. 泪液分泌试验（Schirmer试验） 是将Whatman41号滤纸切成5mm×35mm的细条，将一端折弯5mm，并置于下睑内侧1/3结膜囊内，其余部分于眼睑皮肤表面，轻闭双眼，5分钟后测量滤纸被泪水浸湿的长度，如果检查前点表面麻醉药，Schirmer试验主要评价副泪腺的功能，短于5mm为分泌不足；如果检查前不点表面麻醉药，主要评价泪腺的功能，短于10mm为分泌不足。

2. 泪膜破裂时间（tear break-up time，BUT） 将受检者头部安放在裂隙灯颏架上，便额部紧贴颏架，透过钴蓝滤光片观察。在下结膜囊滴一滴2%荧光素钠，嘱受检者眨眼数次使荧光素钠均匀分布于角膜表面，睁眼注视前方不再眨眼，检查者立即观察受检者角膜表面泪膜，并开始计时，直到角膜上出现泪膜缺损时停止计时，如果泪膜维持时间短于10秒，表示泪膜稳定性不良。

（三）结膜

依次检查上下睑结膜、上下穹隆部结膜内外眦部，充血、出血、水肿、乳头肥大、滤泡增生、溃疡瘢痕、下睑分开，让受检者向各方向转动眼球。将眼睑向上下翻转，检查睑结膜颜色、有无睑球粘连、异物、色素沉着或新生物。将上下睑分开，让受检者向各方向转动眼球。

（四）眼球位置及运动

注意眼球位置、眼球大小、眼球前后位置有无突出或内陷，观察眼球运动，嘱受检者向左、右、上、下及右下、右上、左下、左上各方向注视，了解眼位和运动，触诊了解眼球搏动情况。嘱受检者低头后观察眼球变化。眼球突出度可用Hertel突出度计进行测量，嘱受检者平视前方，将突出度计的两端接触受检者两侧眶缘凹陷处，从眼球突出度计的反光镜中读出两眼角膜顶点的切线在标尺上的位置，与此位置相应的毫米数即为每只眼球突出度数值。我国人眼球突出正常值为12～14mm。两眼球突出度差值不超过2mm。

（五）眼眶

观察两侧眼眶对称性、形状、大小等，触诊检查眶壁与眶缘有无压痛、隆起或缺损。

二、眼前段检查

检查眼前段常用两种方法，一种是斜照法，即一手持聚光手电筒，从侧方距眼约2cm处斜照于检查部位，另一手可持13D放大镜聚焦于眼前节各检查部位。包括角膜、前房、虹膜及晶状体。另一种是应用裂隙灯显微镜及其附件进行检查。

Notes

裂隙灯显微镜(slit lamp microscope)除升降台及附件外,主要由光路和电路构成(图3-9)。光路由照明系统和双目显微镜两部分组成,照明系统可装有滤光片等。裂隙灯备有附件,可配压平眼压计、前房深度计、角膜内皮检查仪、照相机摄像系统和激光治疗仪,将扩大其应用范围。常用直接焦点照明法,即灯光焦点与显微镜焦点合二为一,将光线投射在眼部,仔细观察。将裂隙光线投射到透明的角膜或晶状体,形成光学切面,观察这些屈光间质的曲度、厚度、透明度及有无异物、混浊、沉着物、浸润、溃疡以及前1/3玻璃体的状态。将光线调成细小裂隙射入前房,可检查有无房水闪辉,即有无Tyndall现象(Tyndall phenomenon)。此外,还有间接照明法、后发射照明法、弥散照明法、镜面反光照明法、角巩膜缘散射照明法等多种检查。

图3-9 裂隙灯

1. 角膜 观察角膜形状、大小、曲度、透明度、有无混浊(炎症、水肿、瘢痕)、异物、溃疡、新生血管,角膜感觉异常,角膜后沉着物(keratic precipitates,KP)及光滑状态,为进一步查明角膜混浊,用2%荧光素钠滴于下穹隆部结膜囊,如果角膜上有黄绿着色,其着色区域为上皮缺损的部位、范围。检查角膜曲率及光滑度的方法包括Placido环圈映照法,观察Placido板上圆形在角膜上的映像。若正圆形为正常,规则散光者为椭圆形,不规则散光者为扭曲形。测量角膜曲率还可用角膜曲率计或者角膜地形图仪检查。检查角膜感觉的简单方法是用一无菌细棉纤维条,从受检者侧面移近并用尖端触及角膜,勿使受检者看到棉纤维条。知觉正常者出现瞬目发射。若瞬目反射迟钝,表示知觉迟钝;如知觉麻痹,则瞬目反射消失。两眼均测试,相互比较。

中央角膜厚度(central corneal thickness,CCT)测量,对实际眼压的判定意义重大。其方法是应用角膜测厚仪,测量中央区的角膜厚度。厚的中央角膜厚度测定的眼压较高,薄的中央角膜厚度测定的眼压较低;当应用Goldman眼压计测量眼压时,中央角膜厚度与人群平均中央角膜厚度相差10μm,实际眼压和测定的眼压之间相差约0.5mmHg。中国人中央角膜厚度范围(540±24)mm。

2. 巩膜 观察巩膜颜色,有无黄染、色素、充血、结节、葡萄肿,触诊检查压痛与形状。

3. 前房 用裂隙光在角膜缘做光学切面,判断周边前房与周边角膜厚度(cornea thickness,CT)之比,比如虹膜根部与最周边角膜后壁之间的距离相当于一个角膜厚度为1CT;如相当于1/2角膜厚度为1/2CT,以此类推。正常前房中央深度为3mm。注意房水有无混浊、积血、积脓等。

(1) 前房角镜检查:前房角的前壁起于角膜后弹力层的末端Schwalbe线,呈白色,继之为小梁网,其外侧为巩膜静脉窦;前壁为巩膜突,白色;隐窝由睫状体带构成,呈灰黑色,后壁为虹膜根部。利用前房角镜(gonioscope),通过光线折射(直接房角镜)或反射(间接房角镜)观察前房各结构。判断前房角的宽窄和开闭。中华医学会眼科学分会推荐用Scheie房角宽、窄分类法,将房角分为宽、窄两型,窄角又分为4级。宽角(W)为眼处于原位即静态时,能看清房角的全部结构;窄Ⅰ(N1)静态下能看到部分睫状体带;窄Ⅱ(N2)静态下能看到巩膜突;窄Ⅲ(N3)静态下能看到前部的小梁;窄Ⅳ(N4)静态下能看到Schwalbe线,动态下则判断房角有无粘连闭合(图3-10)。Speath G认为在改变眼球位置或施加少许压力时如果能够见到后部小梁为房角开放,不能见到后部小梁为房角关闭。此外,还能观察前房角的色素、异物等。

(2) 小梁网色素分级:0级:小梁网无色素颗粒;Ⅰ级:细小色素颗粒附着在后部的小梁网上;Ⅱ级:前后部小梁网均有细小颗粒色素分布;Ⅲ级:密集粗糙的颗粒状、均质性黑色或棕褐色色素附着在小梁网后部,小梁网前部及Schwalbe线上亦可见色素颗粒沉着;Ⅳ级:整个小梁网呈均质性黑色或棕褐色色素覆盖,在Schwalbe线、巩膜嵴及角膜内表面、睫状体带与巩膜表面上均

临床智库 WWW.CICALINE.COM

Notes

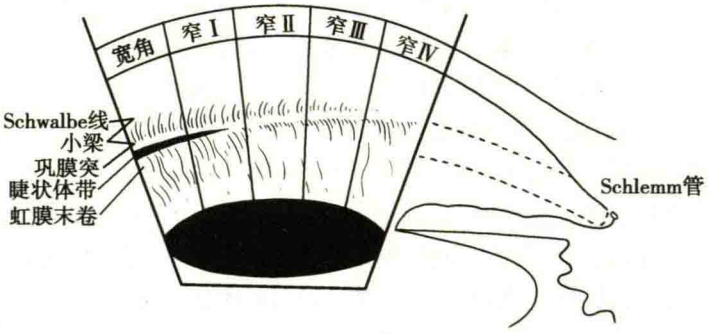

图 3-10 Scheie 房角分级

可见色素颗粒。

4. 虹膜 观察颜色、纹理隐窝、有无新生血管、色素脱失、萎缩、结节、前后粘连、囊肿缺损、离断震颤。

5. 瞳孔 观察瞳孔形状、大小、位置、双侧对称情况、边缘整齐程度及反射。正常成人瞳孔在自然光线下直径为 2.5 ~ 4mm。直接对光反射是指在暗光照明环境中用适度光源直接照射某侧瞳孔时,该侧瞳孔缩小;间接对光反射是适度光源照射一侧瞳孔,另一侧瞳孔缩小。集合反射(近反射)是指受检者先注视一个远距离目标,然后立即注视近距离物体时,瞳孔立即缩小。

(1) Argyll-Robertson 瞳孔(Argyll-Robertson pupil):直接光反射消失而集合反射存在,为神经性梅毒的特有体征。

(2) Marcus-gunn 瞳孔:即相对性传入性瞳孔反应缺陷(RAPD),直接对光反射消失而间接对光反射存在,健侧直接对光反射存在而间接对光反射消失。

6. 晶状体 观察晶状体透明程度、颜色、位置、形态及有无异物、有无混浊等。必要时散大瞳孔检查。

三、眼后段检查

眼后段是指眼球内位于晶状体后表面以后的部位,包括玻璃体、视网膜、脉络膜与视盘。应在暗室内检查,必要时用药物散大瞳孔,散大瞳孔前应了解病史,测量眼压,眼底检查分为直接检眼镜(direct ophthalmoscope)、间接检眼镜或裂隙灯显微镜配置前置镜或三面镜检查。

1. 检眼镜检查法 检查右眼时,检查者以右眼观察;检查左眼时,则用左眼观察。握镜以示指拨动有不同屈光度小镜片的圆盘,选取盘上的镜片,以达到看清眼底的最佳状态。先用侧照法观察眼的屈光介质有无混浊,距眼前 10 ~ 15cm,用+12 ~ +20D 观察角膜与晶状体,用+8 ~ +10D 观察玻璃体。正常时,瞳孔区呈橘红色反光,如橘红色反光中出现混浊,嘱受检者转动眼球,其移动的方向与眼球一致,表明混浊位于移动中心前方,相反则位于移动中心后方。观察清楚视盘后再沿血管方向依次检查各象限眼底。可嘱受检者向上、下、内、外各方向转动眼球,以检查周边部位眼底,嘱患者注视检眼镜灯光有利于窥见中心凹,但由于瞳孔对光反射可使瞳孔缩小。

2. 双目间接检眼镜检查法 充分散大瞳孔后,检查者位于受检者对面或受检者的头部方位,戴上双目间接检眼镜(binocular indirect ophthalmoscope),扣住头带,调整瞳孔距离及反射镜的位置。先用弱光照受检眼,观察在红光背景上有无混浊。之后再进行眼底检查。检查者手持物镜,将弧度小的一面向着受检眼,距该眼 5cm,检查者的视线与目镜、物镜及受检眼的瞳孔和被检查部位在一条线上。检查周边部位、赤道部、黄斑部等尽量减少光照黄斑的时间,以免造成损伤。眼底像为倒像。由于照明光线可调,可视范围大,如辅以巩膜压迫器可看到锯齿缘,而且,可在较远距离检查眼底,使网膜可见范围加大(图 3-11)。

3. 裂隙灯显微镜配置前置镜或三面镜检查法

（1）裂隙灯配置前置镜检查法：前置镜为+90D、+78D 或+60D 的双凸镜，所见眼底深径感明显，范围大，为倒像。检查者将该镜位置调整，使焦距适当、眼底影像更清晰。

（2）裂隙灯配置三面镜检查法：常配置 Goldmann 三面镜（Goldmann three-mirror lens），外观为圆锥形，中央为一凹面镜，锥形圆周内含三个不同倾斜角的反射镜面，分别为 75°、67°和 59°，其中央的凹面镜用于检查眼底后极部；75°镜可看到后极部到赤道部之间的区域；67°镜用于检查周边部；59°镜可看到锯齿缘、睫状体及前房角部位。通过中央所见为正面像，通过三个反射镜所见为反射像，即对面的像。检查前，先对受检眼表面麻醉。检查时，受检者取坐位，头部固定，三面镜接触眼睛的镜面要放置 1% 甲基纤维素或生理盐水，角膜表面无气泡残留再进行检查。

4. 正常眼底　正常视盘呈椭圆形，浅红色，边界清楚。中央有生理性凹陷，色泽稍淡，对称。视杯直径与视盘直径之比，称杯/盘比（C/D），正常 C/D 一般小于 0.3。视网膜中央动脉颜色鲜红，静脉颜色暗红，动静脉内径比为 2∶3，视网膜透明，可见下方的色素上皮及脉络膜，黄斑部居于视盘颞侧 2 个视盘直径稍偏下方，无血管，其中心有一星样反光点，称中心凹反光。黄斑周围可见一反光轮。正常玻璃体在检眼镜下是透明的，在裂隙灯显微镜下呈板层状光学切面（图 3-12）。

图 3-11　间接检眼镜

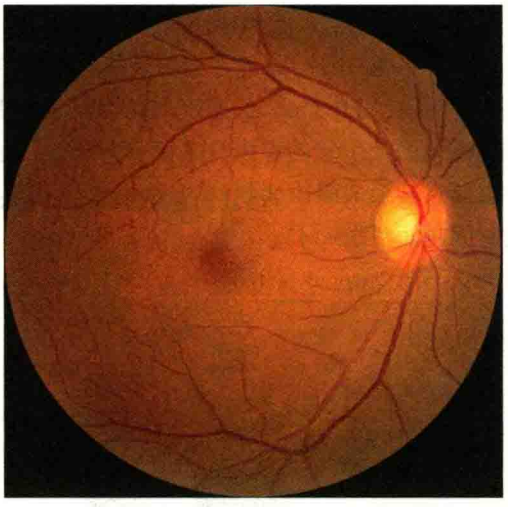

图 3-12　正常人眼底像

四、眼压测量

眼压即眼内压（intraocular pressure，IOP），是眼球内容物作用于眼球壁及内容物之间相互作用的压力。正常人眼压值为 10～21mmHg。眼压测量方法有指压法和眼压计测量法。

1. 指压法　嘱受检者两眼向下看，检查者两手示指尖放在上睑板上缘的皮肤表面，两示指交替轻压眼球，体会波动感，估计眼球的抵抗力。记录法：眼压正常为 Tn，眼压轻度升高为（T+1），眼压中度升高为（T+2），眼压极度升高为（T+3）；反之，则以（T-1）、（T-2）、（T-3）分别表示眼压稍低、较低和很低。

2. 眼压计测量法　应用眼压计测量眼压。分为压陷式眼压计、压平式眼压计和非接触式眼压计。

（1）Schiotz 眼压计（Schiotz tonometer）：属压陷式眼压计。以一定重量的砝码通过放在角膜上的底板中轴压迫角膜中央，根据角膜被压的深度间接反映眼压，并由相连指针计量角膜被压的深度，计算眼压。使受检者仰卧直视上方，角膜切面保持水平位，滴 0.5% 丁卡因 2～3 次，每分钟一次，表面麻醉显效后，嘱受检者举起左手伸出示指作为注视点，通过此注视点直视上方，角

Notes

膜切面保持水平位。检查者右手持眼压计，左手拇指及示指分开受检者上下睑，不可使眼球受压。将眼压计底板放在角膜的中央，使眼压计中轴保持垂直，先用5.5g砝码读指针指示的刻度，如读数小于3，则需换7.5g的砝码，再进行检查；以此类推。由刻度读数查表得出眼压的实际数字。受检者结膜囊内滴抗生素滴眼剂。应该注意：第一，眼压计使用前应先校正，使其在测试板上指针指示“零”点；第二，眼压计使用前后于受试眼接触部位应予表面消毒；第三，检查者不要人为地向受检眼加压；第四，要考虑到巩膜的硬度的影响，必要时测校正眼压。

（2）Goldmann眼压计（Goldmann tonometer）：属于压平式眼压计。附装在裂隙灯显微镜上，其原理为可变的重量压平一定面积的角膜，根据所需的重量与被检测角膜面积改变之间的关系判定眼压。眼球壁硬度和角膜弯曲度对测量结果影响甚小，是目前较准确、可靠的眼压计。除裂隙灯上装配附式的压平眼压计外，还有手持式压平眼压计。手持式压平眼压计的优点是不需裂隙灯显微镜，受检者坐位、卧位均可测量。

（3）非接触式眼压计（non-contact tonometer）：其原理是利用一种可控的空气脉冲，气流压力具有线性增加的特性，将角膜中央部恒定面积（3.6mm^2）压平，借助微电脑感受角膜表面反射的光线和压平此面积所需要的时间测出眼压计数。非接触式眼压计的优点是避免了通过眼压计与受检查者直接接触引起的交叉感染，无须表面麻醉，但眼压的准确性在小于8mmHg和大于40mmHg者误差较大。实际上，被检查者眼部与气流还是接触（图3-13）。

以上三种眼压计均受中央角膜厚度影响，注意排除影响及测量误差。

（4）Icare眼压计：原理是利用螺线管瞬时电流（持续30毫秒）产生瞬时磁场。由于同极相斥原理，使探针以0.2m/s的速度向角膜运动，探针撞击角膜前表面，减速，回弹，控电开关监视回弹的磁化弹针引起的螺线管电压，电子信号处理器和微传感器计算撞击角膜后的减速度，最后整合信息转换成眼压读数（0.1秒内快速获得读数）。眼压越高，弹针撞击后的减速度增加，持续时间越短（图3-14）。

图3-13 非接触眼压计

图3-14 Icare眼压计

（5）Tonopen眼压计：是一种新型压平式眼压计，类似于一支笔，重量轻，携带方便，应用范围广泛。该眼压计的作用原理是通过测压头中的传感器将外力转换为波形，故测量时可不考虑角膜上皮的影响。该眼压计的测压头接触角膜的直径仅为1.02mm，可自动记录并用数字显示多次眼压测量的平均值及其变异系数。

五、像差检查

像差分为球面像差、色像差、像散、彗差、畸变等。多种像差合成若干种形态，分为低阶和高

Notes

阶像差，应用像差仪测量，对屈光手术、提高视觉质量意义重大。

第四节　眼科影像学

一、概　　述

随着科学技术的进步，计算机技术使影像的时空分辨率有了重大进展。新影像技术能从多方位、多层次显示眼部解剖结构及病理变化，开拓了眼部影像检查的新领域，成为眼科重要的检查手段之一。

眼科影像技术与设备包括多种类别。主要类型为：射线诊断系列、声像诊断超声技术、眼底血管造影系列及光信息图像分析。射线诊断系列是以X线为基础发展起来的影像诊断方法，如计算机断层成像（CT）、磁共振成像（MRI）等。此外，还有Y线闪烁摄影、发射体层摄影（E-CT）等；声像诊断超声技术如一维成像的A超、二维成像的B超、三维成像超声。此外，还有彩色多普勒成像及超声生物显微镜（UBM）等；眼底血管造影系列常用的是眼底荧光血管造影（FFA）和吲哚青绿血管造影（ICGA）；光信息图像分析是以光扫描形式将所获信息数字化处理，再以直观的形式显示，提供量化诊断指标，如晶状体形状图、角膜地形图、眼底地形图等。此外，还有角膜共焦显微镜及共焦扫描激光多普勒血流仪分别对角膜细胞和眼底血流进行测定。

二、计算机断层成像检查

计算机断层成像（computerized tomography，CT）是电子计算机与传统X线断层摄影技术相结合，图像分辨率高，解剖层次清晰，除进行形态观察外，还可做定量分析。

（一）原理及设备

1. 基本原理　用X线束围绕身体某一断面进行放射扫描，同时由检测器记录下信息，将模拟量转换成数字，将数字输入电脑，计算出该层面X线衰减数值。再由图像显示器将不同的数据用不同的图像显示出来。

2. 主要结构　包括扫描器、计算机、控制台和图像显示记录系统等。

（二）检查技术

1. 适应证　眼球突出、眼球肿物、眼眶内占位病变、眼肌形态异常或缺如、眼外伤、骨及软组织损伤等。

2. 眼部CT检查方法　扫描断层包括横断位（轴位、水平位）和冠状面扫描。还有应用含碘增强造影剂的扫描。选择好CT图像窗位和窗宽横断扫描，由眶顶至眶底，冠状面扫描从眼睑至蝶鞍区，对骨折选用三维重建立体图像。

（三）正常眼CT表现

1. 眼眶部　眶骨影像密度高，骨质和各裂、孔间反差大。

2. 眶内组织　视神经呈条状中等密度影像。眼动脉、静脉与肌肉密度平扫时接近，注入造影剂后明显增强。平扫时显示眼外肌4条直肌影像。冠状面扫描各直肌的断面呈类圆形点状软组织密度影。球后眶脂体为低密度区。泪腺为中等密度。

3. 眼球　眼球壁CT影像呈环形，称为眼环，玻璃体密度低于晶状体。

（四）眼部异常CT表现

1. 眼球部　眼眶内肿物、增生、异物的影像为高密度块状影。视网膜脱离、局部炎症性病变等为球壁增厚。

2. 眶部　眶内占位性病变，如泪腺多形性泪腺瘤和海绵状血管瘤为高密度块状阴影。与眼外肌相关的疾病如Graves病等。与视神经相关的疾病如脑膜瘤、视神经胶质瘤等。

Notes

3. 眶骨部 骨折及断端骨异位时可见骨折线及骨碎片。异物性质不同而表现出不同密度的影像。

三、磁共振成像

磁共振成像(magnetic resonance imaging,MRI)的基本特点是用量子物理学和组织化学的信息去研究疾病状态。

(一) 原理及设备

1. 基本原理 利用人体组织中有自旋磁作用的氢原子,在外加磁场的作用下,产生运动现象,即氢原子自身旋转的同时沿外加磁场方向运动。此时给运动的原子加以特定的频率和方向的射频脉冲使其吸收能量,由低能级向高能级跃迁,当切断射频脉冲时,核子又回到低能级位,放出量子波。不同组织间存在差别。将氢原子能量释放过程中产生的磁共振信号接收并且放大,由计算机处理,以数字/模转换输出形成 MRI 图像。

2. 设备 主要结构由磁体、射频线圈、梯度线圈、图像处理系统、计算机、显示器等构成,根据检查部位不同使用眼球表面线圈或头颅线圈。借助不同方向的扫描断面如横断面、冠状面及矢状面显示各种眼球、眼眶病变(金属异物除外)。

(二) 检查技术

1. 适应证 除磁性异物外,凡 B 超和 CT 扫描的适应证也都适合 MRI 检查,如眼内肿物、眶内肿物、炎症、血管畸形、外伤、骨发育异常等,更适于眼黑色素瘤、颅眶沟通性肿瘤、眶尖病变、视交叉及视神经病变等的检查。

2. 线圈的选择 通常选用头颅线圈,也可选用眼球表面线圈。

3. 成像参数选择 眼内病变的 MRI 诊断主要是依赖于 T_1 加权像(脉冲能量放散到核子间的时值称为 T_1 弛豫时间)和 T_2 加权像(同样的核子间相位从一致变为分散的时值称为 T_2 弛豫时间)。为避免脂肪掩盖病灶可以采用脂肪抑制技术。

(三) 正常眼部磁共振成像表现

1. 眼眶部 显示眼眶四壁,T_1、T_2 加权像上呈中等信号。眼部血管 T_1、T_2 加权像表现出管状低信号。眼外肌 T_1、T_2 加权像呈现中等信号。眶内脂肪的 T_1、T_2 加权像呈高信号。

2. 眼球部 角膜和巩膜为低信号,虹膜睫状体、视网膜呈现中等信号。晶状体的外层呈现较高信号,晶状体的中央呈现低信号。房水和玻璃体信号一致,在 T_1 加权像上表现为低信号,在 T_2 加权像上表现为高信号。

(四) 眼异常 MRI 表现

1. 眼球异常 MRI 表现 黑色素瘤的 T_1 加权像信号偏高而 T_2 加权像信号偏低。脉络膜血管呈现中等信号,需要增强扫描。视网膜母细胞瘤的 T_1 加权像高于玻璃体的信号,T_2 加权像低于玻璃体的信号,有钙化时出现极低的信号。

2. 视神经异常 MRI 表现 视神经脑膜瘤的 T_1 加权像为中低信号,T_2 加权像为高信号。

3. 眶内异常 MRI 表现 海绵状血管 T_1 加权像为中低信号,T_2 加权像呈现中高信号,增强扫描表现出现“渐进性强化”。

四、图像分析

图像分析(image analysis)是将采用光扫描获取的形态信息转换成数字信息,经计算机处理,显示受检部位的形态图像(topography)及数据。

(一) 角膜图像分析

角膜地形图(corneal topography)是记录和分析角膜表面形态、曲率、屈光特点的方法。用于角膜屈光力的测算,提供角膜屈光手术前设计及手术后复查的相关资料。

临床智库 WWW.CICALINE.COM

Notes

1. Placido 盘投射系统　将 25～34 个同心圆环投射到角膜表面，这些规则的环形图像在角膜表面的映像经监测系统、摄像系统及计算机分析系统处理后显示出不同数字及不同色彩的伪色直观图像。

2. 正常角膜地形图　一般可将正常角膜地形图分为圆形、椭圆形、蝴蝶形、8 字形等。角膜中心区的屈光力为 43.2D～43.7D。

3. 角膜地形图的表现　圆锥形角膜表现为局部区域突然变陡峭，呈现局限性圆锥状。对多项相关参数进行定量分析，如：不同扇形区域指数、中央指数、周围指数、不规则指数、分析面积等（图 3-15～图 3-17）。

图 3-15　sirius 眼前节分析系统

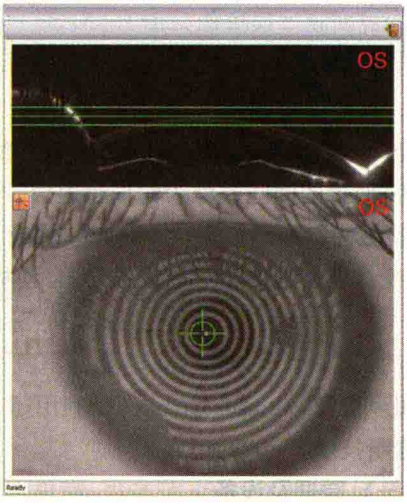

图 3-16　sirius 眼前节分析图

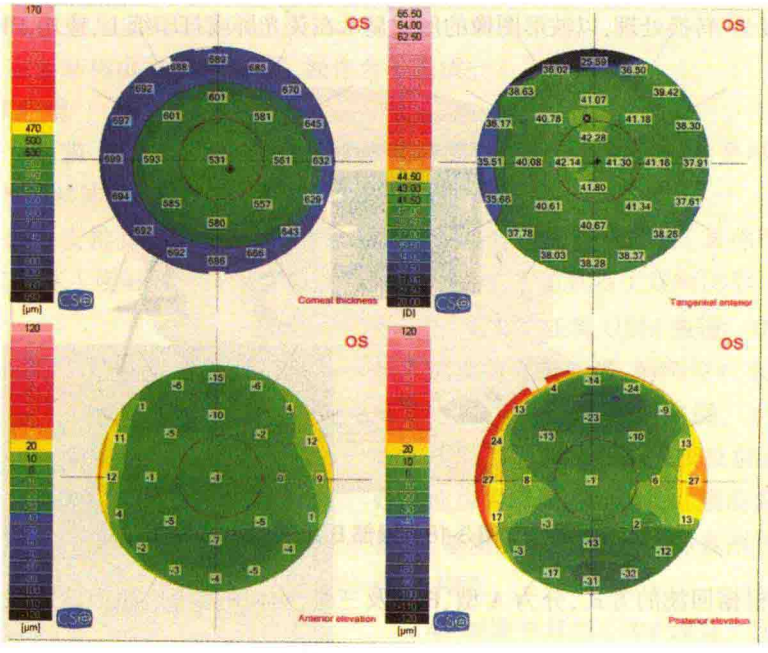

图 3-17　角膜地形图

（二）晶状体图像分析

晶状体图像分析（lens image analysis）是通过计算机技术对晶状体混浊程度、混浊部位、混浊范围及混浊形状进行客观形象的检查分析技术。

Notes

1. 图像采集 裂隙照相法及动态摄像法。

2. 定量分析 ①数格法:将晶状体划分为面积相等的若干格子,判断混浊区所占格数的百分比;②阈值法:将晶状体图像分成面积相似的多个小扇面区,计算每个扇面的最高灰度、平均灰度、分布范围等指标;③数学频数分析法。

(三) 眼底图像分析

1. 眼底地形图(fundus topography) 包括对视盘、黄斑部、神经纤维层的形态、量值拍摄并经计算机图像处理系统分析、测算。

2. 视盘图像分析(optic disc topography) 对视盘形态及结构检测量化,仪器有视盘体层摄像(heidelberg retinal tomography,HRT)、青光眼镜(glaucoma-scope,GS)等。

3. 视网膜体层掇像采用 He-Ne 激光共焦光路系统,获取断层信息,进行三维扫描,计算机将图像信息自动进行数字转换,测出视盘形状及其参数。

4. 扫描激光偏振仪(scanning laser polarimetry) 采用两束偏振激光扫描视盘周围的视网膜神经纤维层(retinal nerve fiber layer,RNFL),平行于 RNFL 排列的光反射比垂直于 RNFL 的光反射快,两者的时间差称为偏振延迟值,可以反映 RNFL 的厚度。

5. 激光扫描地形图(scanning laser topography) 利用共焦激光进行视盘 32 个层面的扫描,对视盘表面地形给予三维描绘,自动检测视盘、视杯、盘沿多方面参数。

五、眼部超声检查

超声检查(ultrasonography)是利用超声波的声能反射波形图像反映人体结构和病理变化的物理诊断技术。

(一) 原理及设备

1. 基本原理 超声波(ultrasonic waves)具有反射、折射、散射和聚焦等性质。超声波有多种频率。向眼部发射特定频率的超声波时,声波在组织中传播,遇到不同的界面就会产生多种反射波。将反射波接受、转换处理,以波形图像的形式显示在荧光屏或打印纸上,应用于临床(图 3-18)。

图 3-18 眼部 B 超仪

2. 设备 根据回波的方式,分为 A 型、B 型及三维立体图像等。超声诊断仪的主要部分是超声探头。

(二) 临床应用

1. 适应证 眼部活体组织生物测量、眼屈光介质混浊时眼内探测、眶内及眼内占位性病变、眼球萎缩、视网膜脱离、脉络膜脱离、眼外伤、眼内异物等。此外,超声引导下活体组织检查及局部用药。

2. 探测方法 包括直接法和间接法。进行多方位、多切面、多角度探查。

3. 正常眼部的超声图像　声束方向不同，部位不同，形成的声像图不同。超声声束由前向后通过眼轴。声像图始波区呈现不整齐的宽光带，其后为碟形光斑，为晶状体声像图，之后的暗区为玻璃体腔声像图，与玻璃体腔后部紧贴的圆滑弧形光面为眼球后壁前界面声像图。眼球后的强反射区为球后脂肪声像图，其间V形暗区为视神经声像图。眼球壁、球后脂肪垫和视神经共同构成一个横置W形光区。在脂肪垫两侧的带状区为眼外肌图像（图3-19）。

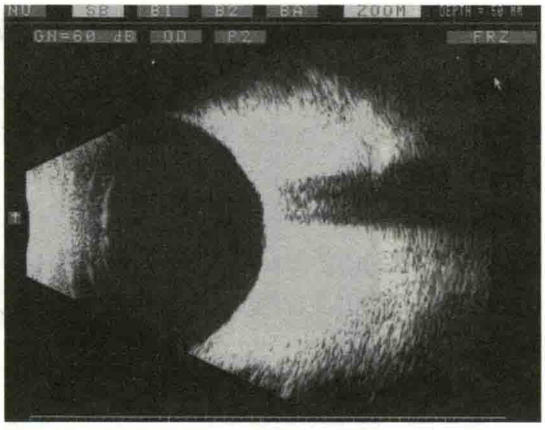

图3-19　正常人眼部B超图像

4. 眼部异常的超声图像　①眼球壁异常超声图像：后巩膜葡萄肿的超声图像为后球壁回声光带向后凹陷，视网膜及脉络膜脱离表现为球内壁分离的膜性回声光带，实性隆起的回声区往往见于眼内肿瘤；②玻璃体积血、异物、增生性玻璃体病变等常表现为玻璃体腔内异常团状、条索状影像；③眶内脓肿或黏液性囊肿常为液性暗区。

六、超声生物显微镜检查

超声生物显微镜（ultrasound biomicroscope，UBM）是利用超高频超声技术，观察眼前节断面图像的一种新的影像学检查装置。

（一）原理及设备

1. 基本原理与普通B超所不同处在于其探头的频率更高，可高达40～100MHz，但是，其穿透力弱，探测深度为4～5mm，分辨率高达20～60μm。只能对眼球前段进行检查。设有频率换能器，以选择不同的探测深度和分辨率。探头进行扫描同时收集反射信号，经放大及加工后，通过转换技术处理，在视屏监视器显示出图像。

2. 设备　主要结构由主机、监视器、操作台等组成。

（二）临床应用

1. 适应证　角膜、房角、前房、后房、睫状体及前部视网膜、脉络膜检查，是唯一能在活体状态下显示后房与睫状体的检查方法。

2. 检查方法　安排受检者仰卧位，检查者选取大小合适的杯状容器（又称眼杯）置于患者的结膜囊内，其中注入接触剂。将探头垂直浸入该容器内，于监视器上观察图形。

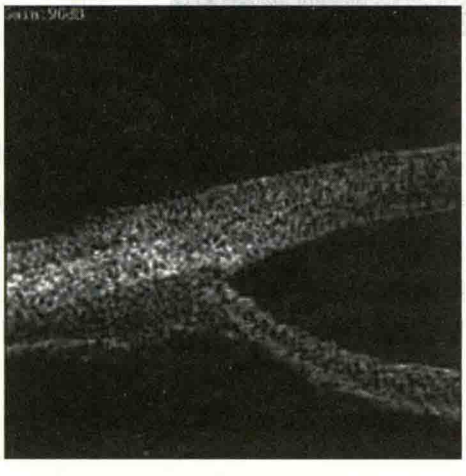

图3-20　开角型青光眼患者UBM图像

3. 眼前节正常UBM表现　角膜的前表面与后表面反射光带较强，前两带代表角膜上皮层和前弹力层，后一带代表内皮层。中间低反射带代表实质层。角巩膜缘及巩膜反射强，角膜界限清楚。前房为暗区，无反射，虹膜前表面及后表面反射强，基质反射弱，睫状体的表面和基质反射光带强度不同。

4. 眼前节异常UBM表现　①角膜水肿时上皮层回声增厚；②角膜混浊时混浊处角膜增厚，原结构分辨不清，表现为一致的强反射；③估测前房深度、面积、容积及前房角开放的程度，了解局部组织结构（图3-20）；④睫状体内或虹膜囊肿、巩膜葡萄肿、结节、眼前部异物、损伤等均有特征性表现。

Notes

七、彩色多普勒血流成像

彩色多普勒血流成像(color Doppler flow imaging,CDFI)是利用多普勒原理即通过波的频率改变测量其传播速度,观测眼部血流动力学变化的技术。

(一) 基本原理

即多普勒原理。超声探头发射出的声波,经过血管中流动的血细胞发生散射,称为多普勒效应。探头接收到的返回信号产生多普勒频移,频移率与血细胞流速成正比,由频移率可以推算出血流速度。利用多普勒原理,将血流特征以彩色显示或叠加在B型灰阶图上,显示眼部血流状况。

(二) 临床应用

1. 适应证 眼部血管性疾病、肿瘤等。

2. 检查要点 探头频率在5~10MHz。探测时在二维图像上清晰地显示视神经回声(球后V形暗区)之后,叠加血流信号。

3. 频谱测量 可测得收缩期峰值血流速度、舒张期血流速度和与时间相关的平均峰值血流速度。推算搏动指数(pulsatility index,PI)和阻力指数(resistive index,RI)。

4. 眼部正常CDFI频谱特征 眼动脉与睫状后动脉的波谱为"三峰两谷"搏动型动脉频谱,睫状后动脉为低阻性血管,波峰低。视网膜中央动脉采样于视盘中心后3mm处,与中央静脉同步显示,视网膜中央动脉呈现高阻斜三角搏动性动脉频谱,上升支较陡而直,峰顶呈圆钝形,下降支较为缓慢而直呈斜坡形(图3-21~图3-23)。

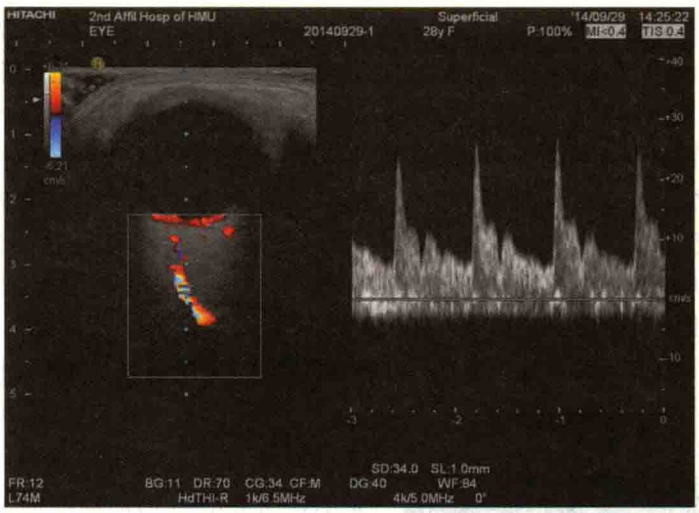

图3-21 眼动脉频谱图

5. 眼部异常CDFI表现 ①眼眶血管畸形:颈动脉海绵窦瘘频谱为异常的动脉化的静脉型频谱;眶静脉曲张频谱显示无搏动不规则的静脉型频谱;②眼内缺血性疾病:视网膜中央动脉阻塞表现为无频谱或频谱形态模糊不清;缺血性视盘病变为睫状后动脉的血流速度下降;③眼部肿瘤:脉络膜黑色素瘤多为中速低阻血流信号;脉络膜血管瘤于瘤体内部可见斑点状血流信号,为高速低阻的动脉型频谱;眶内海绵状血管瘤内部缺乏血流信号,偶见点状血流信号或低速静脉型血流信号。

八、眼底荧光素血管造影

Notes

眼底荧光素血管造影(fundus fluorescein angiography,FFA)用于观察视网膜的血管及血液循

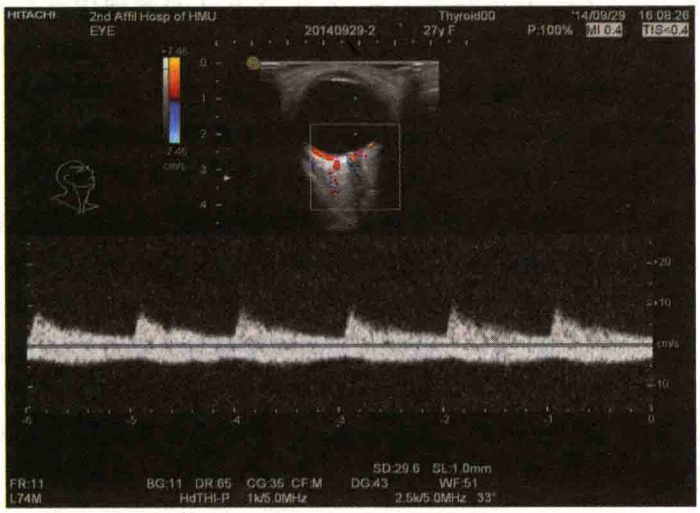

图 3-22　视网膜中央动静脉频谱图

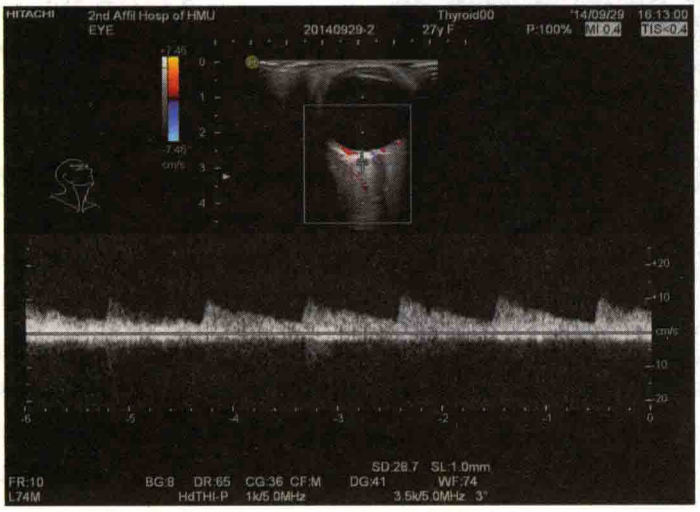

图 3-23　睫后动脉频谱图(睫状后短动脉)

环状态,并进一步观察视网膜的状态。此外,还有吲哚青绿血管造影。

(一) 原理及设备

1. 基本原理　将具有荧光特性而且能进入视网膜、脉络膜血管的造影剂荧光素钠注入受检者静脉内,经血液循环至眼底血管,受到蓝色波长光的激发后产生黄绿色荧光。同时用眼底摄影机连续拍摄荧光素钠在眼底血液循环的动态过程。

2. 造影剂　荧光素钠(sodium fluorescein)有荧光特性,其分子式为 $C_{20}H_{10}O_5Na_2$,分子量为 376.27Da,在 pH 为 8 的情况下荧光最强。静脉注射常用量为 10 ~ 20mg/kg。一般机体对荧光素有较好的耐受性,但少数人有轻微的恶心、呕吐等反应,个别病例会发生过敏反应,乃至休克死亡。事先一定要取得患者或其法定监护人知情同意,并进行过敏试验,准备好抢救药品。

3. 设备　快速连续拍摄的照相机或摄像机、照相机和计算机影像处理系统。

(二) 造影技术

1. 适应证　视网膜、脉络膜及前部视神经的检查。

2. 受检者准备　造影前常规做血液及尿液化验、血压及心电图检查,并详细询问有无过敏史。对有严重高血压、心血管疾病、肝肾功能不全者慎用,嘱其填写知情同意书。

临床智库 www.CICALINE.com

3. 造影操作　首先常规做过敏试验,确认无过敏反应再注入造影剂。顺次拍摄全眼底图

Notes

像。造影过程中要备有各种抗休克急救药品、器械，工作人员掌握应急抢救操作技术，有备无患。

（三）正常眼底荧光素血管造影表现

1. 臂-视网膜循环时间（arm-retina circulation time，RCT） 荧光素从肘前静脉注射后到达视网膜动脉的时间。通常为7～15秒。

2. 分期 ①动脉前期；②动脉期；③动静脉期；④静脉期；⑤静脉后期及静脉晚期。各期有一定的循环时间及空间的荧光表现。

3. 黄斑暗区 黄斑区无血管，故背景荧光暗淡。

4. 视盘荧光 在动脉前期出现深层朦胧荧光和浅层葡萄状荧光。在动脉期出现表层放射状荧光。晚期沿视盘边缘呈环形晕状着色。

5. 脉络膜背景荧光（background fluorescence） 在动脉前期脉络膜毛细血管很快充盈并融合形成弥漫性荧光（图3-24）。

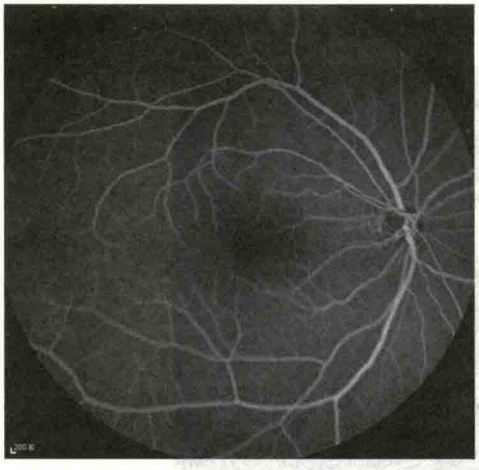

图3-24 正常人FFA图像

（四）异常眼底荧光素血管造影表现

1. 强荧光（高荧光） ①透见荧光（transmitted fluorescence）：又称窗样缺损（window defect），见于视网膜色素上皮萎缩和先天性色素上皮减少；②荧光素渗漏（fluorescein leakage）：表现为组织着色（staining）或染料暂存（pooling）；③异常血管结构：见于血管微动脉瘤、迂曲扩张，视网膜静脉阻塞、视网膜前膜、糖尿病性视网膜病变、先天性血管扩张、视盘水肿、视盘炎等；④视盘及背景荧光增强；⑤新生血管：见于糖尿病性视网膜病变、视网膜静脉周围炎、视网膜静脉阻塞等；⑥视网膜渗漏：视网膜血管内皮和色素上皮屏障受到破坏、染料渗入组织间隙；⑦脉络膜渗漏：分为池样充盈和组织染色。池样充盈（pooling）又称为积存，荧光形态和亮度随着时间的进展越来越大、越来越强。荧光素积聚在视网膜感光层下（边界不清）与色素上皮层下（边界清）。组织染色指视网膜下一层结构或物质可因脉络膜渗漏而染色，晚期强荧光，如玻璃膜疣染色、黄斑瘢痕染色。

2. 低荧光或弱荧光 ①荧光遮蔽（blocked fluorescence）：正常情况下本应显示荧光的部位，由于其前面有混浊物质，诸如色素、出血、渗出等，而荧光反映不出来；②视网膜或脉络膜无灌注区，此外，血管闭塞常见于颈动脉狭窄、无脉症、局部动脉阻塞、毛细血管闭塞等；③背景荧光减弱。

3. 循环动态异常 血管狭窄或阻塞，血流缓慢或中断，表现为：①充盈迟缓；②充盈缺损；③充盈倒置；④逆行充盈等。

九、吲哚青绿血管造影

吲哚青绿血管造影（indocyanine green angiography，ICGA）是指根据脉络膜的结构和循环特点，利用吲哚青绿的大分子结构特点及显色特点进行的脉络膜造影检查技术。

（一）原理及设备

1. 基本原理 运用造影剂吲哚青绿的大分子结构并能充分和蛋白结合的性质和荧光特性，注入受检者静脉，经血液循环至脉络膜血管中，在近红外光波的激发下产生黄绿色荧光，同时用眼底摄像机摄像。

Notes

2. 造影剂　为吲哚青绿(indocyanine green,ICG),呈暗绿色结晶状粉末,水溶液呈深绿色,分子式为 $C_{43}H_{47}N_2O_6S_2Na$,分子量为775Da。眼科静脉注射剂量为0.5mg/kg。少数人可能有恶心、呕吐等,严重者偶尔有休克。产生副作用的主要原因在于碘过敏(制剂中含碘),对于肝肾功能不全者要慎用或忌用,要填知情同意书,进行过敏试验,准备抢救药品。

3. 设备　红外眼底摄像机和激光扫描检眼镜、图像监视及计算机处理系统等。

(二) 造影技术

1. 适应证　检查脉络膜、肿物、先天异常、色素上皮及视网膜下新生血管等。

2. 操作技术　造影前需做ICG过敏试验,无过敏反应者可将已备好的ICG在2~4秒内迅速注入静脉,同时开始摄像计时并由监视器监视造影过程。用计算机图形处理系统对结果进行分析处理、图像打印。

(三) 正常ICGA表现

1. 臂-脉络膜循环时间　约为(14.74±4.52)秒。

2. 脉络膜动脉充盈时态　后极部睫状后短动脉相继被充盈,表现为束状分支样形态。

3. 眼底后部强荧光时态　动脉充盈后3~5秒脉络膜血管充满脉络膜造影剂色素,荧光最强。

4. 脉络膜荧光减弱时态　染料开始排空,荧光辉度下降。

5. 脉络膜荧光消退时态　眼底为均匀的灰白色纱状影像,视盘表现为圆形低荧光,黄斑部亦为低荧光暗区(图3-25)。

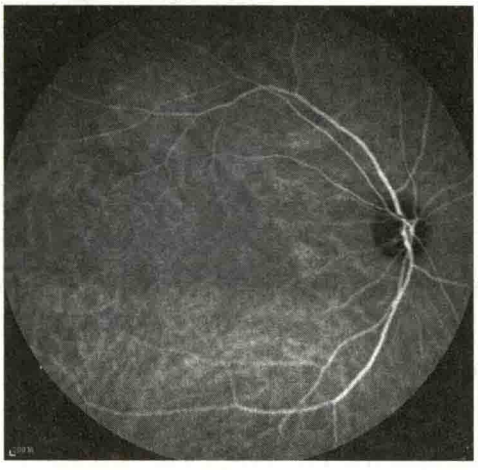

图3-25　正常人ICGA图像

(四) ICGA异常的表现

1. 持续性异常高荧光　脉络膜新生血管形成、染料渗漏等。

2. 持续性异常低荧光　①荧光遮蔽,如大面积出血、色素增殖等;②血管延迟充盈或呈现无灌注;③脉络膜毛细血管萎缩,表现出纱状荧光减弱或消失。

十、共焦激光扫描检眼镜检查

共焦激光扫描检眼镜(confocal scanning laser ophthalmoscope,CSLO)为多功能眼底图像分析系统。它能以三维图像的形式展现眼底状况。

(一) 原理及设备

1. 基本原理　激光扫描检眼镜(SLO)是用弱激光束扫描眼底,其反射光线经计算机处理形成图像。在SLO光路中设置一可变共焦的装置,获得不同层面的眼底信息,计算机将信息重新构建形成眼底地形图。

2. 设备主要结构　包括激光扫描光束激发系统、影像接收和增强系统、信息存储及显示处理系统。

(二) 临床应用

1. 适应证　用于视盘、视网膜特别是黄斑部疾病检查。

2. 检查要点　受检者取坐位,下颏端正置于颏架上,额部前贴,注视视标,检查者将扫描激光束照射进眼底,调整好焦距,在监视屏上观察测试目标,调整焦点平面定位点,开启扫描程序,扫描系统获得一系列空间层面图像,不同焦点平面图像可顺次采集。每帧图像在12°~15°范围内获取256像素×256像素数据,自动测量标记时间。

临床智库 www.cpcheine.com

Notes

3. 应用特点 可以动态观察视网膜隆起或凹陷的状态，进行视盘三维数据分析，判断生理凹陷深度、C/D 比值、视盘边缘面积等。

十一、激光扫描偏振仪

激光扫描偏振仪（scanning laser polarimetry，SLP）又称神经纤维分析仪（nerve fiber analyzer，NFA），主要功能是对神经纤维层的厚度进行自动化定量检测。

（一）原理及设备

1. 基本原理 根据光学偏振理论及神经纤维层的双折射特征，于共焦激光扫描检眼镜前加一偏振器。偏振光照射到眼底后，反射出来的偏振光之间出现时间延滞，称“延迟”，其延迟量的大小与神经纤维层的厚度紧密相关，神经纤维层越厚延迟越大。测量延迟值，推测神经纤维层的厚度。

2. 设备主要结构 激光扫描偏振仪由激光扫描检眼镜、偏振调制器、偏振测试系统、偏振补偿器、检测仪组成。

（二）临床应用

1. 适应证 青光眼筛查及检查视网膜神经纤维层损害。

2. 检查要点 正常光线下，不散瞳，患者取坐位，注视指示灯。检查者选择观察角度。激光扫描偏振仪对视盘周围环区（相当于 1.75PD）进行扫描，在中心部 15°范围，将眼底分为上方、下方、鼻侧、颞侧四个象限，对每个象限神经纤维层的厚度及象限之间神经纤维层的厚度相对比值进行测算。

3. 正常延迟曲线 形如“双峰”，有两个“波峰”，上方及下方的延迟值高，鼻侧及颞侧延迟值低，称为“波谷”。黄斑中心凹及视盘向外神经纤维层逐渐变薄，延迟值逐渐变低。

4. 高眼压者 延迟值降低，下方延迟比上方明显。开角型青光眼患者的上方、下方延迟值降低，鼻侧、颞侧延迟值无明显差异。延迟值的改变与视野损害相一致，但比视野敏感度高。

十二、光学相干断层成像

光学相干断层成像术（optical coherence tomography，OCT）是指对眼透光组织做断层成像。分辨率高，成像速度快，主要用于眼底检查及记录。前段 OCT 功能与 UBM 相近，但操作及患者接纳程度优于 UBM。

（一）原理及设备

1. 基本原理 光波投射到组织后发生吸收、反射和散射等现象。光在不同组织层次反射光的运行时间不同，据此即可获得不同层次的截面图。根据光学相干的原理，通过 Michelson 干涉仪，选择性地接收和强化特定层次的反射光，比较反射光波与参考光波测定反射延迟时间和反射强度。经过计算机处理，以伪色形式显示视网膜的断层结构影像轴向分辨率可达 10μm。

2. 设备主要结构 包括眼底摄像机、监视器、低相干干涉仪、计算机图像处理显示系统、信号探测光源（超级发光二极管），以产生 850nm 红外低相干光（图 3-26）。

图 3-26 SD-OCT

（二）检查技术

用于检查屈光间质、后部玻璃体界面、视网膜（包括黄斑部）、色素上皮、视盘及神经纤维厚度。检查时被检者面向眼底摄像机，头固定稳位，光线射入眼底，检查者通过监视器定位，选择测试条件，开启扫描，观察受检部位，照相记录，伪彩

打印，直观判定。

（三）正常眼 OCT 表现

视网膜前部的红色高反射层为神经纤维层，后部的红色高反射层反映视网膜色素上皮层和脉络膜毛细血管层。此前的暗色层为视锥细胞、视杆细胞层，视锥细胞、视杆细胞层之前的黄绿色为视网膜中内层组织。黄斑中心凹为绿色。视盘为黄绿色，视网膜光带断层中可区分为视神经上皮层、色素上皮层、脉络膜等。扫描方式可分为垂直向、水平向、环形、放射状扫描及不同角度的路径线性扫描。扫描线越长，分辨率越低。对黄斑和视杯的扫描尤为重要。基本扫描为间隔 45°角的线性扫描（图 3-27）。

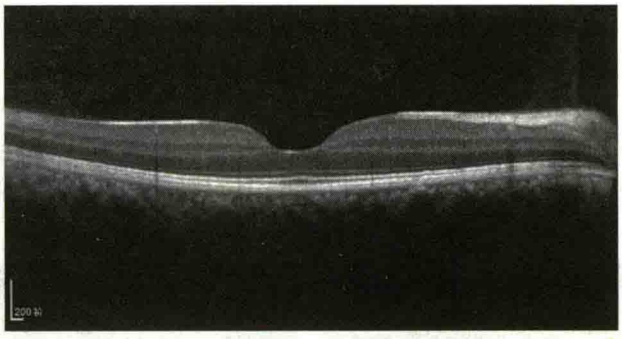

图 3-27　正常人黄斑区 OCT 图像

（四）异常眼 OCT 表现

1. 玻璃体界面　粘连牵引、膜形成裂孔、囊样变性、水肿及渗出等。

2. 神经上皮层下或色素上皮暗区　色素上皮脱离时可表现出其下方隆起的暗区。合并神经上皮脱离时，间隔着双层无反射暗区。

十三、视网膜厚度分析仪

视网膜厚度分析仪（retinal thickness analyze，RTA）是计算机控制的裂隙灯生物显微镜装置，也可以显示出视网膜的断面形状图，是眼科影像学检查方法之一。

（一）原理及设备

1. 基本原理　根据光学双折射的原理，由于视神经纤维层是由平行的神经纤维构成的，这些神经纤维的管径小于光的波长。光线通过这些纤维时发生双折射，双折射介质为视神经纤维层。衡量双折射能力的物理量为延迟量，而延迟量与双折射介质的厚度成正比，测定视网膜反射光线的延迟量即可判断视网膜神经纤维层的厚度。

2. 设备　主要结构包括激光扫描裂隙图像摄影系统、眼科标准工作台及微机分析处理系统。

（二）检查应用

1. 适应证　青光眼、视网膜及黄斑疾病等眼底改变的筛查。

2. 检查要点　受检者头部稳定，面向扫描仪注视固视目标。检查者通过选定检查部位，将一束绿色激光（波长 540nm）射入，于视网膜聚集，光线以一定的角度进行扫描。扫描激光裂隙长 2mm，宽 1mm，通过 9 个扫描区覆盖黄斑周围 6mm×6mm 大小范围，也就是黄斑中心凹中心的 20°范围，进一步扩大后极部视网膜的检查范围，对视盘进行分析判断。

3. 功能　反映视网膜黄斑部的二维及三维状态。

十四、共焦图像血管造影

共焦图像血管造影（confocal imaging angiography，CAL）是利用共焦激光扫描技术进行的多

Notes

功能、多层面的眼底造影。

（一）原理及设备

1. 基本原理 利用共焦激光扫描原理，配备多种波长的激光发射器，进行荧光眼底造影及吲哚青绿血管造影，两者可以同步进行造影。共焦图像血管造影使用的光影包括：780nm 或795nm 波长的红外激光，633nm 的氦-氖激光和 488nm 的氩激光。共焦激光扫描技术明显提高测量精度，在眼底一定范围内的不同层面扫描，只能将聚焦平面绘制成图像，不能探测焦点平面以外部位。能提供三维造影图像，造影图像分辨率高。

2. 设备主要结构 包括激光扫描摄影机、操作控制显示器、计算机处理系统及补偿设置等。

（二）临床应用

与荧光血管造影和吲哚青绿血管造影基本相同。

1. 扫描区域 根据临床需要而进行调整。激光束在视网膜上聚焦后，进行不同方向的光束扫描，扫描范围可为 10°×10°～30°×30°方形区域。

2. 同步造影 荧光素血管造影和吲哚青绿血管造影同步进行时两种图像可同时出现在屏幕上，以得到不同焦点平面的系统图像（图 3-28）。

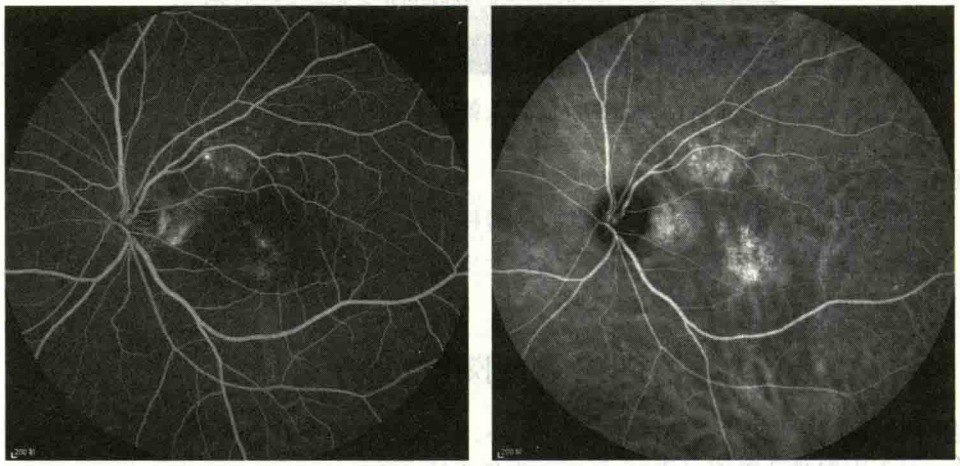

图 3-28 中心性浆液性视网膜脉络膜病变患者 FFA&ICGA 图像

十五、角膜内皮镜

角膜内皮显微镜（corneal specular microscopy）检查法观察角膜内皮细胞的数量、形态、平均面积。

（一）原理及设备

角膜内皮镜是利用镜面反射的原理，观察角膜内皮细胞形态和密度的改变并进行分析处理的一种仪器。由于角膜内皮细胞和房水屈光指数不同，内皮细胞各部分反射程度的差异显示出细胞的镶嵌式六边形外观。利用显微镜放大观察并照相，便可取得内皮细胞大小形态和密度等客观资料。

（二）临床应用

角膜内皮镜主要通过观察角膜内皮细胞大小形态、密度（细胞数量）及计算分析，以确定病因及发病机制、了解病情、判断手术和治疗对角膜内皮细胞的影响。正常人 30 岁前，平均细胞密度 3000～4000 个/mm^2，50 岁左右 2600～2800 个/mm^2，大于 69 岁为 2150～2400 个/mm^2。随年龄增加细胞密度降低。如果角膜内皮细胞密度低于 800 个/mm^2，提示内眼手术后发生角膜内皮失代偿的几率较高。

临床智库 WWW.CICALINE.COM

Notes

十六、角膜共焦显微镜

（一）原理及设备

角膜共焦显微镜（corneal confocal microscopy）采用共焦激光扫描成像技术，它可专一探测聚焦平面反射的激光，焦点以外的反射光或散射光被遮挡滤除而不能被检测到，确保获得高清晰的角膜影像。而且由于激光具有良好的准直性和穿透性，因此应用激光光源扫描获取的图像十分清晰。而且对活体角膜可进行不同层面的扫描，将角膜临床检查提高到细胞学水平（图 3-29）。

（二）临床应用

角膜共焦显微镜可辅助感染性角膜炎（图 3-30），变性角膜疾病的诊断、鉴别诊断，Lasik 手术前后角膜评估，随诊观察，细胞计数等。

图 3-29　眼部共聚焦显微镜

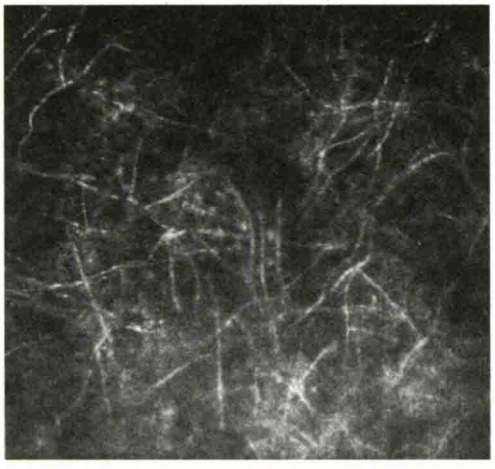

图 3-30　真菌性角膜炎患者共聚焦显微镜检查角膜组织图像

问题与展望

患者视功能障碍是眼科医生经常面对的主要问题之一。恰当地进行相应眼科检查将为视力障碍提供很有价值的证据。对视力障碍者，主要检查屈光间质包括泪膜、角膜、房水、晶状体、玻璃体，视觉感受器系统包括视网膜、视神经、视交叉、外侧膝状体、视反射、视皮层等。此外，还要检查屈光状态及多阶像差等。这就需要进行必要的检查，再综合分析、判断各种结果，查出病因，指导治疗。

基础学科的理论、原理是引导眼科检查方法、设备更新与设计的指南；眼科与医学专业以外的新成果相结合是眼科检查法、检查仪器不断发展创新的基础；跨专业的合作是眼科检查新方法、新设备的设计与开发的重要途径。例如：

1. 眼组织细胞培养与应用　将眼部组织活细胞取出，创造适当的生长环境，使其生长、发育。可应用于虹膜色素上皮细胞、角膜上皮细胞、角膜内皮细胞、晶状体囊膜上皮细胞、视网膜色素上皮细胞等。应用免疫细胞鉴定、电子显微镜检查，对深入研究与鉴定眼部不同组织的发病机制、微观分型、分类，对更深入水平的诊断有重要意义。

2. 蛋白质组学检查与应用　采用二维凝胶电泳法、图像分析法、质谱分析法、蛋白质芯片法等，全面认识眼部组织、细胞的生理、病理变化，有助于对眼病的深层次认识，必将产生重大影响。

Notes

3. 眼部组织新生血管的检查与应用 很多眼病与新生血管密切相关，如角膜新生血管、虹膜新生血管、视网膜新生血管、脉络膜新生血管、眼内肿瘤新生血管等。对新生血管的定量检查，对深入开展相关的眼病防治有着重要的应用价值。

4. 对微生物、寄生虫性眼病的深入检查和免疫相关性眼病的检查以及分子遗传学技术在相关眼病检查中的应用也有广阔的探索天地。

随着科学技术的进步，很多其他领域的新成果、新技术、新材料、新设备尽早应用的眼科临床工作中也是必然的发展趋势。因此，八年制的医学生除学习好教学大纲确定的医学临床课程外，更要重视各门基础课程的学习，包括医学领域外的学科内容，努力训练创新性思维，对眼科检查方法、仪器设备，不仅学会掌握、运用，而且能提出需求，进行设计，申报专利，转化开发。为其作出创新性贡献！

（崔 浩）

第四章 眼 睑 病

第一节 概 述

眼睑主要由皮肤、肌肉、睑板和结膜等组织构成，分为上、下眼睑，覆盖于眼球表面，其功能在于保护眼球。眼睑的皮肤是全身最薄柔的皮肤之一，睑缘部厚度仅为0.5mm，眼睑皮肤与周围的眶周皮肤相互融合，而且富有弹性，以适应眼睑运动的需要。睑缘附近分布着许多汗腺（Moll腺）和皮脂腺的开口，睑缘皮肤黏膜交界处，眼睑皮肤移行为非角质化的鳞状上皮。

眼睑皮下组织疏松，炎症时组织渗出液或外伤时血液易在此聚集，炎症反应也容易在此扩散。眼轮匝肌和上睑提肌相互配合，使眼睑与眼球表面紧密贴合，启闭自如。来自于第五脑神经（三叉神经）第一分支的感觉神经分出的眶上神经，泪腺神经，滑车上神经和滑车下神经司眼睑的感觉。眼睑的闭合则由第七脑神经（面神经）颧支支配。正常人在非注视状态下每3～4秒瞬目一次，瞬目过程中上、下眼睑除了彼此相向移动，同时也向内眦侧移动，从而产生负压泵效应，使泪液从泪小点引流到鼻泪管。眼睑反射性闭合动作，可使眼球避免强光的刺激和异物的损伤。经常性的瞬目动作不但可去除黏附于眼表的尘埃和微生物，还可以将泪膜均匀的涂布于角膜表面，保持角膜的湿润，发挥正常的生理光学功能。睑缘前部的睫毛每3～5个月更新一次，具有遮挡灰尘和减少光线刺激的作用。眼睑最内层为睑结膜，和球结膜相延续，含有许多维持眼表润滑的分泌腺体，参与泪膜的形成。

眼睑解剖结构和功能的异常，导致眼睑病变，使其不能维持眼表正常和获得正常视力。眼睑常见的疾病有炎症、位置与功能的异常、先天性异常和肿瘤等。眼睑血液供应丰富，对炎症、损伤有较强的修复能力。当眼睑损伤后给予创口彻底清洗、按解剖结构分层精细缝合以及必要的抗感染治疗等措施，多能获得理想愈合，恢复正常生理功能。眼睑的静脉和面静脉相延续，而且缺少静脉瓣，因此眼睑炎症时不可随意挤压患部，以免导致感染向眼眶深部组织及颅内扩散。上睑皮肤由于上睑提肌部分肌纤维分支附着于皮肤内面，使皮肤外表面形成皱褶即双重睑，亚洲人的双重睑位置较低，而白种人的重睑位置较高，由于眼睑的形态对外观十分重要，在进行眼睑手术和外伤处理时，要考虑到美容要求。

第二节 眼 睑 炎 症

一、睑 腺 炎

睑腺炎（hordeolum）是一种眼睑腺体的急性、痛性、化脓性、结节性炎症病变，又称麦粒肿。睑板腺（Meibomian腺）受累时形成较大的肿胀区，称之为内睑腺炎，眼睑皮脂腺（Zeis腺）或汗腺（Moll腺）感染则为外睑腺炎，其肿胀范围小而表浅。

【病因】 大多数睑腺炎由葡萄球菌感染引起，其中金黄色葡萄球菌引起的感染最为常见。睑板腺开口阻塞引起的急性无菌性炎症可继发为内睑腺炎。睑腺炎伴发睑缘炎时，可表现为多发性病灶或反复发作。

【临床表现】 眼睑有红、肿、热、痛的急性炎症表现。外睑腺炎的炎症反应集中在睫毛根部

附近的睑缘处，起病初红肿范围弥散，疼痛明显，触诊可发现压痛性硬结，同侧耳前淋巴结可有肿大及压痛（图 4-1）。感染部位靠近外眦部时，引起反应性球结膜水肿。内睑腺炎受睑板限制，肿胀范围较局限，同样有硬结、疼痛和压痛等症状。相应睑结膜面局限性充血水肿。睑腺炎发生 2～3 天后，病灶中心形成黄白脓点。外睑腺炎向皮肤面发展，硬结软化，自行破溃排出脓液，内睑腺炎多数向睑结膜面发展，向结膜囊内破溃，少数患者向皮肤面破溃。睑腺炎破溃后炎症明显减轻，1～2 天内逐渐消退。若致病菌毒性强烈，或者在儿童、老年人以及患有糖尿病等慢性消耗性疾病而抵抗力低下的患者中，睑腺炎症反应剧烈，可发展为眼睑蜂窝织炎。此时整个眼睑红肿，波及同侧颜面部。眼睑睁开困难，触之坚硬，压痛明显，球结膜反应性水肿剧烈者脱出于睑裂外。多伴有发热、寒战、头痛等全身中毒症状。处理不及时，可能引起败血症或海绵窦血栓形成而危及生命。

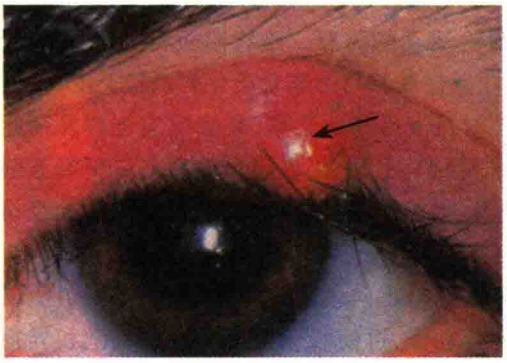

图 4-1 外睑腺炎（箭头所示）

【诊断】 眼睑皮肤局限性红、肿、热、痛，触之有硬结。睫毛根部，近睑缘皮肤或睑结膜面出现脓点。细菌培养和药物敏感试验可协助致病菌诊断和选择敏感药物进行治疗。

【治疗】 初起可采用冷敷。硬结未软化时可湿热敷，每日 3～4 次，每次 15 分钟。抗生素眼液点眼，结膜囊内涂抗生素眼膏有助于感染的控制。症状较重者或发展为眼睑蜂窝织炎者需口服或肌注抗生素。超短波理疗或清热解毒中药内服也有一定疗效。

脓肿形成后考虑切开排脓，外睑腺炎切口在皮肤面，与睑缘平行，减少瘢痕形成。内睑腺炎切口在结膜面，与睑缘垂直，避免损伤过多的 Meibomian 腺导管。脓肿尚未形成时切忌用手挤压，因眼睑及面部静脉无静脉瓣，挤压致细菌进入血管可引起海绵窦血栓或败血症，导致生命危险。一旦发生这种情况，尽早全身给予足量敏感抗生素，并按败血症治疗原则处理。顽固复发病例可用自身疫苗注射，应检查有无糖尿病的可能。治疗相关的睑缘炎可减少复发率。

二、睑板腺囊肿

睑板腺囊肿（chalazion）又称霰粒肿，是睑板腺的特发性慢性非化脓性炎症。由于脂类物质在 Zeis 腺和睑板腺内积存，挤压邻近组织并引发慢性肉芽肿性炎症，通常有一纤维结缔组织包囊，囊内含睑板腺分泌物及包括巨噬细胞在内的慢性炎症细胞浸润。病理形态类似结核结节，但不形成干酪样坏死。

病因：可能由慢性结膜炎或睑缘炎导致睑板腺分泌阻滞引起，也可能与皮脂腺和汗腺分泌功能旺盛或维生素 A 缺乏，造成腺上皮过度角化，阻塞排出管道，腺体分泌物潴留形成无菌性慢性肉芽肿炎症有关。多发性睑板腺囊肿中可发现大块的胆固醇成分，可能与血清胆固醇升高有联系。部分病例病理检查可发现睑板腺导管内结石，提示发病机制与此可能也有关。值得注意的是容易将睑板腺癌、基底细胞癌和脂质肉瘤误诊为睑板腺囊肿。因此，长期的、复发的或非典型的睑板腺囊肿必须行病理学检查。

【临床表现】 多见于青少年或中年人，可能与该年龄阶段睑板腺分泌功能旺盛有关。多发于上睑，也可以上下眼睑或双眼同时发生，病程进展缓慢。典型表现为睑板上可触及单个或多个境界清楚的韧性肿块，位于皮下距离睑缘 5mm 以内，不红不痛，表面皮肤隆起，但与肿块无粘连，相应结膜面局限性暗红或紫红色充血。肿块大小不一，较大的囊肿压迫眼球引起散光。偶尔会因睑板腺囊肿压迫眼球引起的散光而有视物模糊出现。

Notes

小的囊肿可自行吸收消退，多数睑板腺囊肿可长期不变或逐渐长大，质地变软，也可自行破溃，排出胶样内容物，在睑结膜面形成蘑菇样肉芽肿，肉芽亦可经睑板腺排出管道，在睑缘开口处形成乳头状增生。当囊肿内容物通过皮肤或睑板得到引流后，病变会在数周或数个月之内消失。少部分瘢痕组织残留。睑板腺囊肿有50%的病人在6周内自愈，亦常见有反复发作者。当有继发感染时，即形成内睑腺炎。

【诊断】 根据患者无自觉症状，眼睑皮下有与皮肤无粘连的无痛性结节，相应结膜面局限性暗红或紫红色充血可以诊断。反复发生的睑板腺囊肿要进行活检，注意睑板腺癌的可能。其他需要进行鉴别的疾病包括皮脂腺癌、基底细胞癌、嗜酸性肉芽肿、转移性肿瘤及其他软组织肿瘤。

【治疗】 睑板腺囊肿有自愈可能，因此早期保守治疗（热敷），较小的睑板腺囊肿可以进行病灶局部激素注射，使囊肿消退，但是在深肤色的人中会引起眼睑皮肤的色素脱失，所以应该慎重应用。如果不能自愈且影响视力和外观时可行切开刮除引流术。内睑板腺囊肿要在睑结膜面行顺着睑板腺的纵切口，便于引流，避免睑板的横行瘢痕。行手术之前要在病变周围麻醉。局麻后睑板腺夹放置于睑板腺囊肿上，翻转眼睑。沿睑板腺囊肿及睑板腺做垂直切口，避免损伤睑缘。用刮匙伸入囊腔，将囊腔内的胶冻样物质和腺上皮细胞刮除。剪除分离后的囊壁以防复发。术毕注意加压止血，结膜囊内涂抗生素眼膏。复发病例或可疑病例应将囊肿内容物送活检。有报告切开刮除术联合病灶内注射曲安西龙（40mg/ml，0.2ml）可将治愈率从89%（单独应用切开刮除术）提高到97%。如果囊肿已自行穿破，有肉芽组织突出，需将肉芽组织连同囊肿内容物及囊壁一起清除干净，并行病理检查。

三、睑 缘 炎

睑缘炎（blepharitis）是睑缘表面、睫毛毛囊及其腺体组织的亚急性或慢性炎症。病因复杂，一般与细菌感染、理化刺激、屈光不正、慢性结膜炎、溢泪、隐斜、不良卫生习惯和机体抵抗力下降有关，是临床上常见的眼病之一。国外将睑缘炎分为前、后型，并将睑板腺功能障碍划为后部睑缘炎。前部睑缘炎通常和葡萄球菌感染或者皮脂分泌过多有关，后部睑缘炎是继发于睑板腺功能异常的慢性炎症，两种睑缘炎可以同时发生相互影响，如脂溢性皮炎常导致睑板腺功能异常，同样细菌的脂肪酶可引起睑板腺、结膜的炎症反应以及破坏泪膜稳定性。我国则习惯将睑缘炎分为鳞屑性、溃疡性和眦部睑缘炎三种。

（一）鳞屑性睑缘炎（squamous blepharitis）

病因尚不十分明确，与局部存在的卵圆皮屑菌分解皮脂产生刺激性物质有关，或是继发于睑板腺功能异常的慢性炎症。屈光不正、视力疲劳、营养不良、长期使用劣质化妆品，也可能是本病的诱因。

【临床表现】 多半累及双眼，主要症状包括睑缘刺激感、烧灼、瘙痒，眼部潮红。睑缘充血、红肿，睑缘皮肤表面及睫毛根部可见灰白色上皮鳞屑，睑缘表面有点状皮脂溢出，形成黄色蜡样分泌物，干后结痂。去除鳞屑与痂皮后可见发红充血的睑缘，没有溃疡形成。睫毛易脱落但可再生，病程迁延不愈者，可致睑缘肥厚，后唇钝圆，泪小点肿胀，外翻，溢泪。患者睑结膜面粗糙，泪膜和睑板腺开口关系异常，导致泪膜稳定性下降。对葡萄球菌敏感者还可发生周边部上皮角膜炎。

【治疗】 去除诱因和避免刺激因素，如矫正屈光异常，治疗全身慢性病，保持生活规律，减少烟酒刺激，此外应注意加强营养和锻炼，增加机体抵抗力。

治疗措施包括保持眼部清洁，使用无刺激性的香皂和香波去除头皮、眉弓和睑缘的皮脂，亦可用2%的碳酸氢钠溶液或生理盐水清洁局部，拭去皮屑。伴有的结膜炎、睑板腺炎和睑板腺囊肿也应该给予相应治疗。短期使用抗生素激素复合眼膏有益。激素长期使用有引起念珠菌属

临 床 智 库
WWW.CICALINE.COM

Notes

重叠感染的可能性。睑缘炎控制后，由于角膜表面的泪膜不稳定，伴发的干眼症状更加明显，可使用不含防腐剂的人工泪液支持治疗，以恢复泪膜的完整性，减轻病人的不适。

症状较重者可以全身应用抗生素治疗，包括口服四环素（250mg，2 次/日）、红霉素（250mg，3 次/日），多西环素（50mg，2 次/日）这些亲脂类抗生素，通过减少细菌产生脂肪酶及降低脂肪成分的毒性来发挥作用。服用数周后起效，持续应用数月。四环素类药物可引起儿童牙釉质异常，因此妊娠期妇女、儿童慎用。

（二）溃疡性睑缘炎（ulcerative blepharitis）

是睫毛毛囊及其附属腺体的慢性或亚急性化脓性炎症。多由金黄色葡萄球菌感染引起，也可由表皮葡萄球菌和凝固酶阴性葡萄球菌感染导致。多见于营养不良、贫血或有慢性全身病的儿童。

【临床表现】 病人存在眼睑烧灼感、痒及刺激症状，清晨加重。睫毛边缘的睑缘红肿，皮脂分泌更多，形成干痂将睫毛粘合成束，常合并有睫毛根部黄痂及小脓疱，除去痂皮后，可见睑缘皮肤溃疡。毛囊破坏，并发秃睫、倒睫或睫毛乱生，摩擦角膜。日久不愈反复发作者睑缘肥厚变形，以致下睑瘢痕收缩、外翻，泪点肿胀阻塞、溢泪，下睑湿疹形成。葡萄球菌感染蔓延引起内外睑腺炎及复发性睑板腺囊肿。

结膜表现包括轻度充血及慢性乳头状结膜炎。葡萄球菌性睑缘炎的角膜并发症主要累及下 1/3 角膜，包括毒性点状上皮性角膜炎，周边角膜新生血管生成、周边上皮下混浊及 Salzmann 结节变性。

【治疗】 溃疡性睑缘炎需要长期治疗。基本的治疗是认真清洁睑缘。应尽量减少眼部化妆品的使用，用无刺激性的香波或肥皂清洁眼睑，每天局部热敷 2～4 次，以松解眼睑上的碎屑及溶化睑板腺分泌物，除去脓痂和已经松脱的睫毛。局部抗生素首次治疗宜选择杆菌肽和红霉素，长期治疗推荐使用新霉素及氨基糖苷类药物，通常将眼膏直接涂抹在眼睑以避免对眼表的毒性。最好能进行细菌培养和药敏试验，选用敏感药物。局部使用皮质类固醇激素仅适合治疗角膜过敏性浸润或新生血管生成的病例，并不能控制眼睑疾病。治疗持续 2～8 周，直至病人症状消失，以防复发。

（三）眦部睑缘炎（angular blepharitis）

多为莫-阿双杆菌感染，金黄色葡萄球菌也可引起，或者与维生素 B_2 缺乏有关。

【临床表现】 眦部睑缘炎可表现为单侧或双侧发病，在眼外眦角部位及结膜有刺激症状、痒及不适感。外眦部睑缘和皮肤充血、肿胀，并有糜烂浸渍，严重者内眦部也受累。邻近结膜有充血，可伴发滤泡性结膜炎。也可发生点状角膜炎、边缘浸润及角膜溃疡。儿童容易复发。

【治疗】 治疗基本同溃疡性睑缘炎。保持个人卫生，清洁眼睑，大多数病例局部应用杆菌肽、红霉素即可。0.25%～0.5%硫酸锌眼液点眼，能够抑制莫-阿双杆菌产生的酶。慢性病例可口服四环素、多西环素或红霉素。服用维生素 B_2 或复合维生素 B 对病情恢复可能有所帮助。

四、病毒性睑皮炎

眼睑病毒性皮炎种类较多，最常见的眼睑病毒感染有单纯疱疹病毒、带状疱疹病毒引起的睑皮炎。天花病毒、传染性软疣及人乳头状瘤病毒引起的感染少见。

（一）单纯疱疹病毒性睑皮炎（herpes simplex palpebral dermatitis）

由单纯疱疹病毒-Ⅰ型感染引起。病毒潜伏于体内，上呼吸道感染、紧张、劳累后，病毒趋于活跃引发感染。眼睑单纯疱疹病毒性睑皮炎容易复发。

【临床表现】 病变可侵犯上、下睑，但以下睑为多见，感染病灶可局限于睑缘，或累及眶周皮肤，并与三叉神经眶下支分布范围符合。睑部皮肤出现簇状半透明小泡，有刺痒烧灼感。初起水疱内含有透明黄色液体，约在 1 周内干涸，结痂脱落而不留瘢痕，但可有轻度色素沉着。少

数病例表现为眼睑糜烂溃疡形成，以睑缘间存在糜烂区（1～4mm）及睑缘皮肤溃疡（3～6mm）为特征。据文献报道高达94%的患者并发滤泡性结膜炎，15%的病人发展为慢性睑缘炎。唇部和鼻前庭部可有同样损害出现，严重者有耳前淋巴结肿大。

【诊断】 根据病史和典型眼部表现可做出诊断。病变基底刮片，常证实有多核巨细胞，Giemsa染色显示典型的嗜酸性病毒包涵体。水疱内渗出液病毒分离阳性率为70%。其他特异性检查包括免疫荧光电子显微镜、免疫过氧化物酶染色、放射免疫测定、琼脂凝胶免疫扩散以及DNA探针。血清学鉴定检查包括酶联免疫法（ELISA），补体结合试验、免疫粘连血凝试验及荧光抗体染色。血清病毒抗体滴度的测定比较，可以鉴别原发和复发病例。

【治疗】 疾病初期局部皮肤涂甲紫溶液或氧化锌糊剂，涂抗生素眼膏，加速干燥结痂。结膜囊内滴0.1%阿昔洛韦、2%三氮唑核苷（病毒唑）和0.1%碘苷（疱疹净）等眼药水，以防止角膜受累。一旦病变蔓延至角膜，按单纯疱疹性角膜炎治疗。全身症状明显、高热者卧床休息，加强护理，退热降温。给予全身抗病毒治疗阿昔洛韦0.25g，每天5次，儿童10～15mg/（kg·d），分5次口服，疗程5天；也可用板蓝根1包，每天3次；或抗病毒口服液10ml，每天3次。反复发作患者可长期服用阿昔洛韦预防。

（二）带状疱疹病毒性睑皮炎（herpes zoster palpebral dermatitis）

是由于水痘-带状疱疹病毒感染了三叉神经的半月神经节或三叉神经第一支所致。带状疱疹病毒（*Varicella zoster virus*，VZV）属疱疹病毒家族，与单纯疱疹病毒有许多相同的抗原。VZV原发性感染常见于儿童水痘。然后病毒潜伏，复发感染表现为带状疱疹性眼病或疱疹。到60岁为止，100%的人血清VZV抗体阳性。免疫抑制者容易发生本病。

【临床表现】 发病前有发热、寒战、倦怠及食欲缺乏等前驱症状。随后出现病变区域皮肤灼热，感觉过敏及剧烈神经痛。继而皮肤潮红、肿胀、簇生粟粒丘疹，48～72小时后，皮肤红斑、斑丘疹迅速转变为疱疹。病变继续发展3～5天。50%～69%患者出现睑缘疱疹。疱液初起透明，随后混浊或合并感染成脓疱，多群水疱之间皮肤正常。疱疹局限于一侧头部、前额部、上下睑皮肤，不越过颜面中线。活动性的感染常常持续7～10天。随后伴有皮损结痂。2周后水疱结痂脱落，因病变达到真皮层，愈合后留下永久凹陷性瘢痕，并有色素沉着。可发生双行睫、倒睫、上睑下垂及眼睑畸形，妨碍了眼睑正常闭合。炎症消退后，额部、头部等处的知觉依然减退，要持续数月方可恢复。眼睑带状疱疹常引起浅层角膜炎，虹膜睫状体炎，在鼻睫神经受侵犯，鼻翼出现疱疹时，这种可能性更大。其他尚可引起青光眼、后部巩膜炎和眼肌麻痹等并发症。

【诊断】 根据病史和临床表现可给予诊断。必要时可作皮肤活组织病理检查。

【治疗】 措施包括休息、避光、给予止痛和镇静剂。局部治疗以消炎、干燥、收敛、防止继发感染为原则。0.1%阿昔洛韦眼液或0.1%碘苷眼液外搽患处或眼部，每天6次。必要时用干扰素100万～300万U肌注，1/2～3天；或聚肌胞4mg肌注，1/2天，共5次。疼痛明显可予以卡马西平0.1g，2～3天；或索米痛片1～2片必要时口服。有继发感染时抗生素眼液或眼膏涂眼，每天2～3次。若水疱干涸、结痂、局部瘙痒时，可用皮康霜等霜剂外涂皮肤，每天2～3次。并发角膜炎、虹膜睫状体炎时，按角膜炎、虹膜睫状体炎治疗原则处置。对重症患者，推荐口服阿昔洛韦，每天15～20mg/kg，还可注射胎盘免疫球蛋白以及维生素B_1、B_2，也可注射恢复期血清或全血。

五、接触性皮炎

接触性皮炎（contact dermatitis）是眼睑皮肤对某种致敏原或化学物质产生的过敏反应或刺激反应。

临床智库 WWW.CHUANGKE.COM

【病因】 药物性皮炎最典型，常见致敏药物有局部使用的抗生素、表面麻醉剂、阿托品、毛果芸香碱、磺胺药物、汞制剂等。与眼睑接触的化学物质如化妆品、清洁液、染发剂、接触镜清洁

液等，也可能成为致敏原。全身接触某些致敏物质或某种食物也可发生眼睑的过敏反应。

【临床表现】 存在致敏物质（植物、动物、化学物质、药物）接触史，起病呈急性、亚急性或慢性表现，潜伏期数分钟至数日。患者自觉眼部发痒和烧灼感，眼睑出现皮损，形式多样，有红斑、丘疹、水疱、渗出，不久糜烂结痂和脱屑。可有结膜充血、水肿，角膜点状着色。本病有自限性，去除病因可痊愈，不再接触致敏物则不复发。

【诊断】 根据致敏原接触史，以及眼睑皮肤湿疹样临床表现，可给予诊断。但若要区分是过敏性还是刺激性皮炎，唯一准确的方法是进行斑贴实验。

【治疗】 立即停止与致敏原或刺激原的接触。如因同时使用多种药物，难以确认何种药物引起反应时，可暂停所有药物。急性期用生理盐水或3%硼酸溶液局部冷湿敷，点用糖皮质激素眼液，渗液停止后，可涂糖皮质激素眼膏，但不宜包扎。全身口服抗组胺药物及钙剂。反应严重时口服泼尼松，每次0.75mg，每天3～4次。戴用深色平光镜对减少光线刺激，减轻症状有帮助。

六、眼睑化妆性色素沉积

部分女性出于美容考虑，采用眼睑刺青的方法文眼线，以减少眼线膏的使用，这一做法存在争议。眼睑刺青也在睑缘重建术后使用，刺激睫毛的再生。操作的方法为局麻下用驱动手柄将各种色素注入睫毛或眉毛之间达到染色效果。皮下注入含水银的染料，会引起局部的炎症反应，该染色剂现已被淘汰，炭颗粒染色剂损伤小，但是皮肤下注射后对睑缘的长期影响有待于进一步观察。

眼睑的刺青面临和文身一样的问题，即随着时间的推移，图案有退色和扩散的趋势。因色素扩散或者想改变图案而去除眼睑的沉积色素非常困难。

第三节 眼睑位置与功能异常

眼睑的正常位置应该是：①眼睑紧贴于眼球表面，中间形成毛细间隙，泪液借间隙的毛细管吸力，随瞬目运动向泪湖方向流动，润泽眼表；②睑缘保持和眼表面相适应的弯度，使睫毛指向前方，不与角膜接触；③眼睑能紧密闭合；④上睑能充分上举至瞳孔上缘而不遮挡视线；⑤上、下泪点贴靠在泪阜，使泪液顺利进入泪道。眼睑位置异常不仅在不同程度上影响其正常生理功能，也给眼球带来伤害，如内翻的睑缘和睫毛可导致眼部刺激症状及严重的角膜损伤，睑缘外翻可引起暴露性角膜炎。

一、倒睫和乱睫

倒睫（trichiasis）与乱睫（aberrant lashes）是指睫毛向后或不规则的生长，以致触及眼球的不正常状况。

【病因】 凡能引起睑内翻的各种原因，均能造成倒睫，其中以沙眼最为常见。其他睑缘炎、睑腺炎、睑烧伤、睑外伤等，形成瘢痕后牵引睫毛倒向角膜。乱睫可由先天畸形引起。

【临床表现】 倒睫多少不一，有时仅1～2根，有时全部向后或不规则生长，触及眼球、角膜，患眼疼痛流泪，持续性异物感。倒睫长期摩擦眼球、角膜，可致结膜充血、血管新生，角膜浅层混浊、角膜上皮角化，重者可引起角膜溃疡。

【诊断】 外眼常规检查，手电筒侧照即可发现倒睫或乱睫。检查下睑时，患者需向下注视，方能发现睫毛是否触及角膜。

【治疗】 对于异常的睫毛可以拔除、电解或冷冻。机械性拔除是暂时的，因为睫毛在2～3周内会再生。电解法破坏毛囊并拔除，也可在显微镜直视下将毛囊切除，但只对少数睫毛有效。也可用微型冷冻器对切开的毛囊进行冷冻，-20℃的治疗持续时间应小于30秒，以免过度冷冻

使睑缘变薄并损伤邻近的正常结构。倒睫数量较多者应行睑内翻矫正手术。

二、睑 内 翻

睑内翻(entropion)是指睑缘向眼球方向内卷的眼疾。睑内翻达到一定程度,睫毛甚至睑缘外皮肤随之倒向眼球,刺激角膜。所以睑内翻与倒睫常同时存在。

【病因和分类】 根据不同发病原因,分为非随意性(痉挛性、老年性)、瘢痕性、先天性三大类。痉挛性睑内翻见于炎症刺激引起的眼轮匝肌反射性痉挛,致使睑缘内翻,这种情况通常持续少于6个月,且可发生于任何年龄。随着年龄的增长,老年性睑内翻发生率较高,好发于下睑,内、外眦韧带松弛以及皮肤萎缩失去正常张力,同时皮下组织松弛,睑板前的眼轮匝肌滑向上方,压迫睑板上缘,使睑缘内翻。瘢痕性睑内翻是由于结膜或眼睑瘢痕形成收缩所致,上下睑均可发生,常见于眼部慢性炎症如沙眼。先天性睑内翻少见,亚洲人发生率较高,病因机制复杂,大多由内眦赘皮、睑缘部轮匝肌过度发育或睑板发育不良所致。

【临床表现】 患者有流泪、畏光、异物感、摩擦感等症状,致角膜溃疡者有眼刺痛。睑缘内卷,部分或全部睫毛倒向眼球表面,相应部位球结膜充血,角膜上皮脱落,荧光素弥漫性着色(图4-2)。继发感染可致角膜溃疡。长期不愈新生血管长入,使角膜失去透明性,视力不同程度减退。

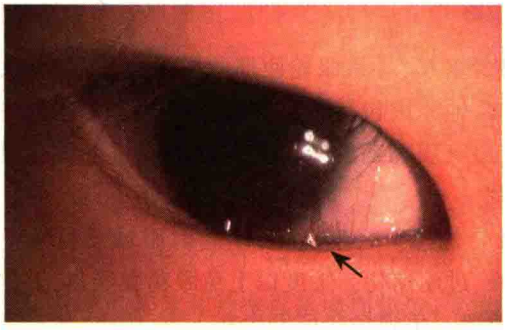

图4-2 眼睑内翻倒睫,下睑缘内卷,睫毛接触角膜

【诊断】 根据患者年龄,有无沙眼、外伤手术史,结合临床表现,容易作出诊断。

【治疗】 非随意性睑内翻的暂时治疗方法是在下方或者颞侧施加张力,将下睑向面颊部牵拉,或者局部注射肉毒杆菌毒素。无效可切除多余松弛的皮肤及部分眼轮匝肌纤维,深部固定法缝合切口。急性痉挛性内翻应积极控制炎症。

瘢痕性睑内翻必须手术治疗,手术方式可考虑经皮肤切口削薄睑板后,深部固定法缝合。先天性睑内翻随年龄增长,鼻梁发育,可自行消失,不必急于手术,若患儿长至5~6岁,睫毛内翻仍未消失,严重刺激角膜,可考虑距睑缘2mm做皮肤切口,深部缝合固定,利用结扎后的牵引力矫正睑缘位置。

三、睑 外 翻

睑外翻(ectropion)是指睑缘离开眼球,向外翻转,睑结膜不同程度暴露在外,常合并睑裂闭合不全。如果不治疗,睑外翻可导致暴露性角膜炎、角膜瘢痕、溃疡,甚至穿孔。

【病因和分类】 根据不同病因,可分为5大类:

1. 瘢痕性睑外翻 最为常见,发生在睑皮肤垂直性瘢痕收缩的基础上,常见的原因有创伤、烧伤、化学伤、眼睑溃疡、眶缘骨髓炎、睑部手术等情况。

2. 老年性睑外翻 为眼轮匝肌及眼睑皮肤松弛,下睑本身重量使之下坠引起,仅见于下睑。组织病理学可发现伴随边缘动脉硬化的眼轮匝肌变性病灶,提示慢性肌肉缺血。

3. 麻痹性睑外翻 是由于外伤或其他原因导致面神经麻痹,眼轮匝肌收缩功能丧失,致使眼睑外翻,也仅限于下睑。

4. 机械性睑外翻 由眼睑、颊部巨大肿瘤或者是由于不合适眼镜的重力影响造成。

5. 先天性睑外翻 较为少见,可单独发生或伴随其他异常,如睑裂狭小、眼球异常及系统性病变如21三体愚型。

Notes

【临床表现】 轻微者仅靠近内眦部下睑缘离开眼球表面，下泪小点向外不能吸引泪湖的泪液以致溢泪，泪液的长期浸渍产生下睑湿疹。严重者整个眼睑向外翻转，结膜暴露。结膜长期暴露致干燥充血，久之变粗糙肥厚。因眼睑闭合不全，角膜失去保护，发生干燥和上皮脱落，严重者可发生暴露性角膜炎，甚至角膜溃疡形成，严重危害视力。

【诊断】 根据患者年龄，有无外伤手术史，结合临床表现，容易作出诊断。但需和 Graves 病引起的眼睑退缩相鉴别。

【治疗】 瘢痕性睑外翻必须依靠手术治疗，其治疗原则为增加眼睑前层的垂直长度，消除睑缘垂直方向的牵拉力。轻度的睑外翻可采用穿透电热疗法，在睑缘 4～5mm 结膜面对睑板下方进行电热，使胶原纤维收缩将眼睑拉回正常位置。中、重度眼睑外翻需行瘢痕松解及清除后联合自体游离植皮术。老年性睑外翻做 Z 形皮瓣矫正或 V、Y 成形术。麻痹性睑外翻积极治疗原发病，在先天性面神经麻痹患者，眼轮匝肌麻痹常可自发恢复，故应采取保守治疗，可选择润滑性眼膏夜间包眼、湿房保护或暂时性睑缘缝合。不可逆的麻痹性睑外翻可在睑裂部的内外远端分别做永久性睑缘缝合，或用自体阔筋膜通过睑缘皮下，分别缝合固定于内外眦韧带，使外翻复位。

四、眼睑闭合不全

眼睑闭合不全（hypophasis）亦称兔眼（lagophthalmus），指睡眠或试图闭眼时眼睑不能完全闭合，致使部分眼球暴露。

【病因】 眼睑不能闭合的最常见原因是面神经麻痹，导致眼轮匝肌收缩功能障碍，其次为瘢痕性外翻或严重睑球粘连限制了眼睑的移动。其他原因包括眼眶容积和眼球大小比例失调包括：甲状腺病性突眼、眼眶肿瘤、先天性青光眼、角巩膜葡萄肿等。全身麻醉或重度昏迷时可发生功能性眼睑闭合不全。

【临床表现】 病人主诉刺激症状、异物感及烧灼感。轻度兔眼，闭睑时眼球反射性上转（Bell 现象），只有球结膜暴露，引起结膜充血、干燥、过度角化。中度以上兔眼角膜受累，上皮干燥脱落，点状角膜上皮病变取决于睡眠时角膜的位置。角膜病变可发生在下方、中央、甚至是上方，因为有些病人睡眠时眼球下转。严重者可致角膜溃疡，视力不同程度下降。

【诊断】 自然闭眼时眼睑不能闭合或闭合不全。球结膜或角膜显露，有结膜干燥，溢泪，重者有暴露性角膜炎，角膜荧光素染色检查阳性，视力下降。

【治疗】 首先针对病因治疗，一时无法去除病因者，采取有效措施保护角膜。可用人工泪液频繁点眼，睡眠时予以抗生素眼膏或含透明质酸钠的眼用凝胶涂眼，必要时建立透明密合眼罩的湿房，避免角膜干燥和溃疡的发生。神经麻痹性眼睑闭合不全，在睑裂区内外侧分别各作一个永久性睑缘缝合，可有效避免暴露性角膜炎。瘢痕性眼睑闭合不全，根据手术适应证行眼睑植皮术、眼睑成形或睑球粘连分离术。突眼性眼睑闭合不全，应针对病因治疗突眼，如与甲亢相关眼病。必要时可行睑裂缝合术，做暂时性的保护治疗。

五、上睑下垂

上睑的正常位置在上方角膜缘和上方瞳孔缘的中部，具体位置有小的差异，上睑下垂（ptosis）系指上睑提肌（动眼神经支配）和 Müller 肌（颈交感神经支配）功能部分或完全丧失，致使一侧或双侧的上睑明显低于正常位置。

【病因】 可以分为先天性和获得性两大类。先天性者多为动眼神经核或上睑提肌发育不良，肌纤维收缩和舒张功能均异常，常染色体显性或隐性遗传。获得性者由眼睑本身病变引起，也可因神经系统及其他全身性病变导致。常见原因包括动眼神经麻痹、上睑提肌损伤、交感神经疾患、重症肌无力、上睑炎性肿胀或新生物等。

临床智库 WWW.CICALINE.COM

Notes

【临床表现】 先天性上睑下垂单眼或双眼上睑提肌功能不全或丧失，自然睁眼平视时，轻者上睑缘遮盖角膜上缘超过3mm，中等程度下垂遮盖角膜1/2，重度下垂者超过角膜1/2或遮盖全部角膜。双眼上视时，下垂侧眉毛高竖，以额肌收缩来补偿上睑提肌功能的不足，患侧额部皮肤有明显横行皱纹。双侧下垂者常需仰头视物。先天性上睑下垂大约有25%的患者合并上直肌功能不全或麻痹，影响眼球上转。

后天获得性多有相关病史及其他症状，肌源性上睑下垂中重症肌无力的初发症状经常是上睑下垂和复视，眼轮匝肌也常被累及，晨起时症状较轻，渐之症状加重。当患者眼位从水平快速向下转动时，上睑向上颤动，这种现象称之为Cogan眼睑抽动。但是眼睑的疲劳症状更常见，注射新思的明后症状减轻。此外对自身抗乙酰胆碱抗体的检测也有助于诊断。Horners综合征压迫颈交感神经，使Müller肌麻痹发生上睑下垂，下垂的程度一般不超过2mm。严重的皮肤松弛患者，睑板前皮肤下垂遮盖睑缘可造成上睑下垂的外观。

【诊断】 结合相关病史，测量原位时睑裂高度及眼睑下垂量，判断上睑下垂的程度。可指压眉弓测试上睑提肌功能，睑缘活动度4mm以下者表示肌力很差，5～7mm为中等，8mm以上为良好。新斯的明或依酚氯铵试验有助于排除重症肌无力。

【治疗】 先天性上睑下垂以手术治疗为主。手术的目的是恢复外观对称，如果上睑提肌肌力良好，术后各眼位保持外观对称的可能性较大，大多数情况下，保证双眼水平位的对称即可。如果下垂严重遮挡瞳孔可导致弱视，应早期手术。如果上睑提肌功能尚未完全丧失，手术方式宜选择上睑提肌缩短，手术的切口有皮肤和结膜切口两种，近年来主张施行联合手术切口进行上睑提肌缩短矫正上睑下垂。上睑提肌肌力弱不能满足手术要求时，应选择需额肌悬吊术或自体阔筋膜悬吊术。早期上睑下垂，应注意排除重症肌无力、神经系统、或眼部及全身病引起的上睑下垂，需先进行病因和药物治疗，无效时再考虑手术。

六、眼睑痉挛

良性眼睑痉挛少见，由非自主性肌收缩引起如眼轮匝肌持续反复痉挛。老年人多见，双侧累及，痉挛的程度和频率可呈增加趋势，导致不受控制的闭睑动作，病人只有在闭睑间隙方能视物，痉挛范围波及整个面部及颈部时称之为Meig综合征。

目前病因不明，可能和基底神经节功能异常有关，情绪紧张和疲劳加重症状，心理疗法和精神类药物治疗效果欠佳。

眼睑痉挛和半侧面肌痉挛相鉴别，后者单侧发作，半侧面部痉挛，多为动脉瘤和fossa瘤压迫面神经有关，Fenett神经手术减压效果欠佳，暂时性神经肌肉阻滞剂有一定效果。其他引起面部痉挛的疾病有迟发性运动障碍和面肌抽搐。眼睑痉挛的治疗首先要确定患者是否存在异常的精神症状，精神治疗、生物反馈训练可能有效，多数病人经重复注射肉毒杆菌毒素A，产生暂时性神经肌肉麻痹，缓解症状，不能耐受药物治疗，可考虑手术切削面神经或选择性眼轮匝肌切除等治疗方案。

七、皮肤松弛

随年龄的增长，眼睑皮肤失去弹性，变得臃肿，正常情况下在睑板周围的皮肤和眼轮匝肌的共同作用下，睑板保持在正常位置，这种作用减弱后发生皮肤松垂，遮挡上方部分视野。

眼睑皮肤松弛影响视力和外观时可以手术治疗，上睑可将浅层肌肉、脂肪和部分皮肤切除，下睑可行脉冲CO_2和铒激光收紧眶周皮肤进行治疗，但要注意眼睑皮肤十分娇嫩，操作时谨慎。

第四节 眼睑肿瘤

眼睑良性肿瘤较为多见，大多数良性肿瘤起源于皮肤，包括了眼睑皮肤的各种结构，如表

皮、真皮、附件(包括皮脂腺、外分泌汗腺)、相关色素细胞。随年龄的增长,发病趋势增加。良性眼睑肿瘤可为实性或囊性、单发或多发。某些眼睑良性肿瘤有恶性化趋势,如果眼睑病变外观发生改变,如大小增加、形状不规则或不对称,或出血,应立即活检。

眼睑恶性肿瘤中最常见的是基底细胞癌,占发病率的95%,剩余的5%包括鳞状细胞癌、睑板腺癌和其他少见的肿瘤如Merkel细胞癌和汗腺的肿瘤。许多恶性肿瘤和良性肿瘤的外观相似,单从临床表象很难区分,高度可疑病例需要通过活检证实。

治疗方法包括手术切除、冷冻治疗、放射治疗、化疗。能够抑制致癌病毒复制、杀死正在增生的细胞、阻断血管生成或者阻断营养肿瘤的血管供应的药物也正在研究开发之中。手术切除时,切除边缘要冷冻切片证实肿瘤的切除是否彻底。治疗时除考虑肿瘤的预后外,还要考虑保护眼睑的功能和外观。

一、良性肿瘤

(一) 眼睑血管瘤(hemangioma of lid)

眼睑最常见的先天性血管性肿瘤是毛细血管瘤(capillary hemangioma),组织学上可见薄壁毛细血管边界清楚呈现在真皮中,内皮细胞扁平,偶尔可见内皮细胞芽。肿瘤由增生的毛细血管和内皮细胞组成,常可发现少量炎症细胞浸润。

出生后即出现,生长迅速,7岁左右发生退行。病变在眼睑皮下或结膜下呈丛状、桑葚状;为蓝色或紫红色隆起。一般无刺激症状。病变分布广者可与颞颧部及眼眶深部血管瘤相连。患者因血管瘤压迫引起散光而继发的屈光参差、屈光性弱视、斜视要给以相应的治疗。毛细血管瘤有自行退缩趋向,一般不需治疗,若需治疗可以进行病灶内注射皮质类固醇使肿瘤消退,效果不理想者,考虑冷冻或手术切除。

毛细血管瘤要注意和炎症性色素痣鉴别,后者颜色更深,由扩张的窦状血管组成,出生后就存在,静止状态,既不增大也不会消退,常伴有Sturge-Weber综合征。影响外观者行激光治疗。皮质类固醇注射无效。

第二种血管瘤是海绵状血管瘤,为成人眼眶最常见的良性肿瘤。由内皮细胞衬里,管壁有平滑肌的大血管腔组成,有明显的血栓形成和钙化。这种血管瘤是发育性的、而不是先天性的,常在10岁前发生。它不会自行退缩,而会增大。推荐手术治疗,手术指征同毛细血管瘤。

(二) 色素痣

色素痣(nevus)是自幼年或青年就开始出现的一种结构组织缺陷(hamartia)。眼睑的色素痣常见,和身体其他部位的痣具有相同的病理结构。色素痣有三个来源:痣细胞、表皮黑色素细胞及真皮黑色素细胞。所有三种细胞均起源于神经嵴。痣细胞被认为是特殊化的黑色素细胞,显示出特征性的成群进入皮肤病灶的趋势。表皮病灶或来源于痣细胞,或来源于黑色素细胞。真皮病灶仅起源于黑色素细胞。组织学可将色素痣分为以下类型:

1. 交界痣 来自表皮的深层,不侵犯真皮。临床表现为扁平、色素斑疹、圆或椭圆形,生长缓慢,直径可达6mm。

2. 真皮内痣 最常见,黑色素细胞存在于真皮内,呈不连续巢状分布或单层立方细胞。外观呈穹隆形、无蒂、疣状,或息肉状。某些病变中可见毛发。色素沉着范围的程度从肉色到浅棕色。

3. 混合痣 有交界痣和真皮内痣的特征。可在表皮和真皮内发现痣细胞群落。常累及大龄儿童及年轻成人。如果累及上下睑缘相同部分(镜像)称为Kissing痣。混合痣有发展为黑色素瘤的可能。

4. 蓝痣 来源于真皮深层的黑色素细胞,并在抵达表皮前滞留在真皮内。蓝紫色丘疹或结节。无恶性化倾向。

5. 太田痣(眼部皮肤黑色素细胞增多症) 表现为眼睑和眶周皮肤的淡蓝色污点。皮肤病变的恶性化极少见。脉络膜黑色素瘤发病率增多与之有关。

色素痣一般不需治疗,有恶变倾向或美容要求者可以切除,必须完整彻底,否则残留的痣细胞可能受手术刺激而恶变。

(三) 黄色瘤

黄色瘤(xanthelasma)位于上睑内侧的双侧病损,老年人好发,外观呈软的扁平黄色斑。病理证实为脂质物质沉积在眼睑皮下。患有遗传性高脂血症、糖尿病以及其他引起继发性高脂血症的患者出现黄斑瘤的几率高,但是临床上发现有2/3的黄斑瘤病人血脂正常。患者有美容要求的可以手术切除、冷冻或者激光切除,该病复发率不高。

(四) 乳头状瘤

乳头状瘤(papilloma)是眼睑常见的良性肿瘤,有鳞状细胞乳头瘤和皮脂溢性角化病两种类型,其共同的特征是在增生的上皮周围有血管化结缔组织,呈乳头瘤状外观。皮脂溢性角化病是老年人最常见的病损,常见于中年或老年人眼睑、面部,表现境界清楚、表面分叶或乳头状的病灶,有色素沉积。患者有美容要求的可以手术切除、或者激光切除。

(五) 角化棘皮瘤

角化棘皮瘤(keratoacanthoma)是发生于成人皮肤的良性炎症性肿瘤,和阳光过度照射有关,部分病例伴有免疫缺陷病如:着色性干皮病、Muir-Torre综合征。其临床表现及组织学特点和鳞状细胞癌相似,需通过活检加以排除。

二、恶性肿瘤

(一) 基底细胞癌

基底细胞癌(basal cell carcinoma)是累及眼附属器最常见的恶性肿瘤,约占眼睑恶性肿瘤的90%及眼睑肿瘤的29%。光化学损伤是基底细胞癌与其他大多数皮肤表皮肿瘤发生中最重要的罹患因素,其中290~320nm(UVB)紫外线皮肤致癌作用最强。组织学上,基底细胞癌是由小的、形状规则细胞组成的坚固小叶构成,细胞嗜碱性,胞质缺乏。

多见于老年人,好发于下睑(50%~60%)及内眦(25%~30%),其次为上睑(15%)和外眦(5%)。病程长,发展慢,无疼痛不适。病变初起为一轻度隆起,半透明,珍珠样小硬结,周围血管曲张,表面覆有痂皮鳞屑,肿瘤前部可超出其血液供应过度生长,继而中央形成溃疡,糜烂出血。溃疡边缘隆起内卷,外观呈火山口状,上有毛细血管及痂皮,揭之易出血。

色素性基底细胞癌具有上述特征,而且富含色素,似黑痣恶变,易误为恶性黑色素瘤。溃疡可向深部发展,晚期侵犯结膜、泪器、眼球眼眶及鼻窦,很少向远处转移。硬化型基底细胞癌表现为扁平或稍微凹陷的、蜡样、边界不清的硬结斑块,呈灰白色,有时缺乏明显的溃疡病灶、但毛细血管扩张突出。这种基底细胞癌类型常表现出侵犯眼眶深部组织及复发的倾向性。

基底细胞癌转移的发生率估计低于0.1%。最常转移的部位是局部淋巴结,其次是肺、骨、皮肤、肝、脾及肾上腺。发生转移后平均存活时间为1.6年。

控制性病变切除+眼睑成形是最常用和有效的方法,手术切除边缘组织的冷冻切片十分重要,以确保无癌细胞残留。此肿瘤对放疗敏感,但多用于侵犯肿瘤较深,病理报告未切除干净,或肿瘤范围很大难以切除干净者。

(二) 鳞状细胞癌

鳞状细胞癌(squamous cell carcinoma)是一种表皮角化细胞恶性新生物,占眼睑皮肤肿瘤的9%,是第二位常见眼睑恶性肿瘤。通常认为紫外线(290~320nm及320~400nm)对皮肤有致癌作用,紫外线通过直接损害DNA或损伤表皮内的朗汉斯巨细胞改变细胞免疫诱导皮肤癌变。

Notes

光化学性角质病和 Bowen 病被认为是癌前病变，有潜在分化为浸润鳞状细胞癌的可能。

多发于老年人，男多于女，累及下眼睑较上眼睑多见，有睑缘受累的倾向，好发于睑缘皮肤黏膜移行处。发展快，侵袭性强。初起时呈疣状、结节状或乳头状，周围伴扩张的毛细血管，无任何不适症状。继则逐渐增大，成为菜花状。表面有溃疡，溃疡边缘饱满稍外翻。肿瘤侵及眶上、眶下神经时可出现疼痛。可直接或沿神经浸润眼眶，扩散至周围淋巴结及远端转移。手术治疗为主，根据肿瘤范围大小确定切除范围，再行放射治疗。

（三）皮脂腺癌

皮脂腺癌（sebaceous gland carcinoma）常起源于睑板腺和睫毛的皮脂腺。占所有眼睑肿瘤的 1%，眼睑恶性肿瘤的 5%。为我国列第二位的眼睑恶性肿瘤。导致癌变的环境因素广泛作用于眼睑板腺的腺体细胞是可能的病因。需要和睑部炎症性疾病，睑腺炎、慢性睑缘炎等相鉴别。

多见于 50 岁以上的女性，好发于上睑，多数发展较慢，少数病例恶性程度高，发展快，易转移。起自睑板腺者，初起时睑板面有一无痛性逐渐长大之小硬结，边缘清楚，表面皮肤完整，相应之结膜面稍充血，可有黄白色豆腐渣样斑块状物。对临床反复发作的睑板腺囊肿应提高对本病的警惕。肿瘤在睑板内弥漫性增长，可突出于睑板或穿破皮肤，形成黄白色叶状肿块，表面有溃疡和出血。起自皮脂腺者，则为睑缘的黄色小结节。

晚期可侵犯眼眶，发生耳前或颌下淋巴结转移。10% ~ 20% 的病人可局部复发，15% ~ 25% 的病人发生远处转移，肿瘤相关的死亡率为 10%。

该型肿瘤对放疗不敏感，主要治疗方案为手术彻底切除联合眼睑成形，病变广泛者需行眶内容剜除和淋巴结清除。病程超过 6 个月，广泛的肿瘤转移和浸润以及不完全切除是预后不良的提示。

（四）恶性黑色素瘤（malignant melanoma）

眼睑的恶性黑色素瘤分型同皮肤的黑色素瘤：表浅扩散性黑色素瘤、小痣恶性黑色素瘤、结节性黑色素瘤，并不是所有的恶性黑色素瘤都有色素沉着，大多数眼睑皮肤的色素病灶并非恶性，确诊有赖于活检。黑色素瘤的预后取决于肿瘤侵犯的程度和肿瘤的厚度。厚度<0.76mm 的肿瘤很少转移。

第五节 眼睑先天异常

一、内眦赘皮和下睑赘皮

内眦赘皮（epicanthus）是遮盖内眦部垂直的半月状皮肤皱襞，可能的病因是面部骨骼发育不良。儿童和亚洲人多见，皮肤皱襞有时遮盖鼻侧部分巩膜，常被误认为内斜视。最常见的是上睑的内眦赘皮，下睑赘皮（epibiepharon of lower lid）是指平行于下睑缘的皮肤皱襞，多半占据下睑缘内 1/3，有时经内眦部向上垂直延伸，形成逆向内眦赘皮。随年龄的增长，鼻梁发育隆起，内眦赘皮和下睑赘皮可以消失。因此一般不需治疗，如为美观可行整形术，因为内眦赘皮是内眦部和鼻侧之间的纵向皮肤过紧引起，所以手术矫正的目的是松解纵向的牵拉，将横向的皮肤收紧。如合并其他先天异常者酌情手术矫正。

二、先天性睑裂狭窄综合征

先天性睑裂狭窄综合征（congenital blepharophimosis）是一种常染色体显性遗传性疾病，外显率高，常有连续的垂直传代史。其特征为睑裂狭小，合并有上睑下垂、逆向内眦赘皮、内眦距离过远、下睑外翻、鼻梁低平、上眶缘发育不良等一系列眼睑和颜面发育异常，病容十分特殊。日

本人发病率较高。此病可分期进行整形手术。

三、双 行 睫

双行睫(distichiasis)为正常睫毛根部后方相当于睑板腺开口处生长另一排多余的睫毛,可能为常染色体显性遗传。此副睫毛细软短小,色素少,排列规则,直立或向内偏斜。常引起角膜刺激症状,角膜下半部可被染色。双行睫较少,刺激症状不重者,可涂用眼膏或戴角膜接触镜保护角膜。冷冻治疗或电解脱毛法亦可采用。刺激症状重者,可在显微镜直视下手术切除毛囊,然后将缘间部切口前后唇对合缝合。

四、先天性上睑缺损

先天性上睑缺损(congential coloboma of upper lid)罕见,可能和胚胎期接触X线或萘等化学性致畸物有关,有的患者家族有血亲结婚史。上睑三角形缺损,也有呈梯形或椭圆形。缺损区较大,角膜失去保护,容易发生干燥或感染。手术修补以保护角膜和改善面容。

病例分析

患者×××,青年女性,因左眼上睑无痛性结节半年就诊。自诉半年前无意中发觉左眼上睑有一绿豆大小结节,无红肿压痛,亦无眼部充血、分泌物增多等不适症状,视力不受影响。近几个月来,包块逐渐增大至黄豆大小。体检:视力右1.2,左1.2,左眼上睑中部的表面皮肤隆起,无红肿。距离睑缘约3mm皮下可触及4mm×3mm大小,境界清楚的肿块,无压痛,与皮肤无粘连。正对肿块的睑结膜面呈紫红色充血。球结膜无充血,眼球其他组织未见异常。问题:

1. 该患者的诊断是什么?

2. 需和哪些疾病鉴别诊断?

3. 应如何处理?

参考答案:

1. 根据患者无自觉症状,眼睑皮下有与皮肤无粘连的无痛性结节,相应结膜面局限性紫红色充血可以诊断为睑板腺囊肿。

2. 需要和以下疾病进行鉴别:

(1) 内睑腺炎:眼睑部位亦可触及硬结,但伴有局限性红、肿、热、痛等炎症表现,结膜充血症状明显。病程短,短期内形成脓点破溃,症状减轻。

(2) 睑板腺癌:年老患者以及反复发生的睑板腺囊肿要考虑睑板腺癌的可能。该病症状与体征同睑板腺囊肿相似,但其囊腔内容物呈灰白鱼肉状,质地较脆,与睑板腺囊肿的胶冻样内容物有明显区别。病理检查可以确诊。

(3) 其他需要进行鉴别的疾病包括皮脂腺癌、基底细胞癌、嗜酸性肉芽肿、转移性肿瘤及其他软组织肿瘤。

3. 睑板腺囊肿有自愈可能,因此早期保守治疗(热敷),如果不能自愈且影响外观时可行切开刮除术。局麻后睑板腺夹放置于睑板腺囊肿上,翻转眼睑。沿睑板腺囊肿及睑板腺做垂直切口,避免损伤睑缘。用刮匙伸入囊腔,将囊腔内的胶冻样物质和腺上皮细胞刮除。剪除分离后的囊壁以防复发。如果囊肿已自行穿破,有肉芽组织突出,需将肉芽组织连同囊肿内容物及囊壁一起清除干净。复发病例或可疑病例应将囊肿内容物送活检。术毕压迫止血10~15分钟,结膜囊内涂抗生素眼膏,包封术眼。术后第2日起,局部滴用抗生素眼药水预防感染至创口愈合。

临 床 智 库
WWW.CICALINE.COM

Notes

问题与展望

眼睑因机械性、化学性、热性损伤，眼睑肿瘤切除，先天性畸形导致部分或完全性缺损，除了给患者在美容上带来痛苦外，还造成暴露性角膜溃疡，继而引起角膜混浊和瘢痕化，因此眼睑重建是目前研究的热点。硬化处理的脱细胞真皮具有良好的成形支撑性、柔韧性，组织相容性，利用脱细胞真皮作为睑板替代物联合游离植皮进行眼睑原位重建，为治疗严重眼睑缺损提供了新的解决之道。由此延伸的脱细胞技术可制备脱细胞的硬脑膜和阔筋膜，将为临床治疗上睑下垂、眼睑缺损等疾病提供新型生物材料。此外眼睑恶性肿瘤活检组织进行肿瘤细胞培养筛查化疗药物，开展个体化疗方案，以及肿瘤的控制性切除技术等都是值得继续深入的研究领域。

（陈家祺）

第五章　眼表疾病

第一节　概　　述

眼表(ocular surface)的解剖学含义指起始于上下眼睑缘间部的眼球表面全部黏膜上皮,包括角膜上皮和结膜上皮(球结膜、睑结膜、穹隆部结膜),这一概念强调了角膜上皮与结膜上皮在维系眼表健康时相互依赖的关系(图5-1)。眼表上皮来源于各自的干细胞,角膜上皮来源于位于角膜缘的干细胞,由于干细胞不断地增殖、分化和迁移,因此角膜上皮是高度分化、可以迅速进行自我更新的组织。结膜上皮由复层扁平细胞为主,夹有许多可以分泌黏蛋白的杯状细胞,结膜上皮可能来源于结膜穹隆部或睑缘的皮肤黏膜结合处,也有研究认为结膜的干细胞均匀地分布于眼表。

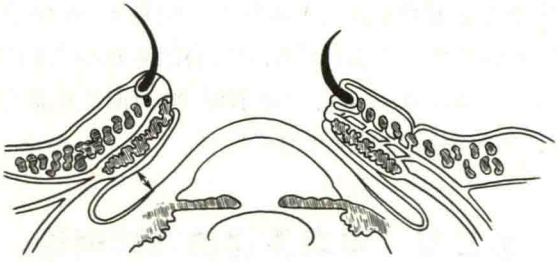

图5-1　眼表范围(箭头所指范围)

清晰视觉功能的获得和维持不仅要有健康的眼表上皮,还要求眼球表面必须覆盖一层稳定的泪膜。泪膜(tear film)是通过眼睑的瞬目运动将泪液涂布在眼表形成的7~10μm厚的超薄层,从外向内分别由脂质层、水样层和黏蛋白层构成(图5-2)。最近的一些研究认为泪膜厚约40μm,大部分由黏蛋白凝胶构成,且水样层与黏蛋白层之间没有界限。影响泪膜稳定的因素包括泪膜的组成成分和水压动力学以及眼睑的结构和运动。泪膜脂质层抑制泪液蒸发、稳定和保持泪膜的弧度,由睑板腺分泌。水样成分主要由泪腺、副泪腺(Krause腺和Wolfring腺)产生,为角膜输送各种水溶性营养成分。黏蛋白层由结膜杯状细胞分泌的黏蛋白、结膜非杯状细胞和角膜上皮细胞表达的跨膜蛋白构成。瞬目运动由三叉神经第一支作为感觉支传入以及面神经交感支和副交感支作为运动支传出的反射弧来完成。

正常及稳定的泪膜是维持眼表上皮正常结构及功能的基础,而眼表上皮细胞(包括杯状细胞及非杯状细胞)分泌的黏蛋白成分又参与泪膜的构成。因此眼表上皮和泪膜之间互相依赖,互相影响,任何一方的异常不仅影响另一方,同时也导致眼表功能的异常,进而影响视功能及引起眼的不舒适感觉。因此具有临床意义的眼表包括结膜、角膜、眼睑、泪器及泪道,是指参与维持眼球表面健康的防护体系中的所有外眼附属器。

Nelson于1980年提出眼表疾病(ocular surface disease,OSD)的概念,泛指损害角结膜眼表正常结构与功能的疾病。由于眼表是一整体概念,对于任何原因引起的眼表改变,均要从眼表构成系统考虑,才能使疾病的诊断及治疗获得理想的效果。眼表的健康是通过为眼球表面提供稳定泪膜的外源性因素,和眼表上皮下的基质微环境等内源性因素,共同调控上皮干细胞而维持

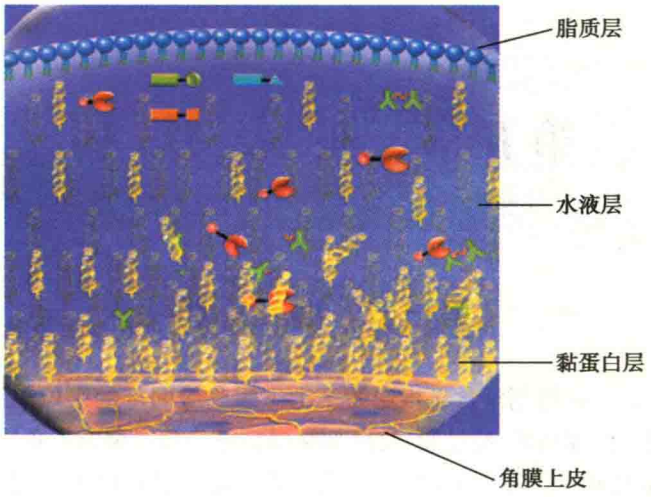

图 5-2 泪膜

眼表状态的正常。其中任何一个环节发生病变都将引起角、结膜表面或泪膜即眼表的异常。严重的泪膜不稳定可导致角、结膜上皮的病变和鳞状上皮化生。眼表上皮的病变也将引起泪膜的健康,即使是在泪液量正常的情况下结膜杯状细胞缺乏时也将导致干眼症。角、结膜上皮的健康有赖于其下的基质微环境的健康和覆盖其表面的泪膜的稳定,各种导致角结膜改变和泪膜改变的影响因素都将导致眼表的损伤。因而在功能上需将眼表疾病与泪液疾病综合起来,概括为眼表泪液疾病(ocular surface & tear disease),一般来说,眼表泪液疾病包括所有的浅层角膜病、结膜病及外眼疾病,也包括影响泪膜的泪腺及泪道疾病。

第二节 眼表重建的基础理论

一、角膜缘干细胞的解剖定位及标志

干细胞(stem cell)是存在生物体内的少数未分化细胞,在成熟机体中占细胞群体的0.5%~10%,其特点为细胞周期长,处于低分化状态,具有极大的增殖潜力,进行不对称分裂等。1896年 Ranvier 通过对角膜上皮细胞损伤修复过程的系统性研究,初步证实了角膜上皮细胞具有再生和移行能力。1961 年 Hanna 研究发现周边角膜上皮细胞的分裂指数高于中央区,推测其基底细胞通过有丝分裂并移行至中央。1971 年 Davanger 指出角膜缘是角膜上皮细胞增殖和移行的动力根源。1983 年 Thoft 提出了维持角膜上皮动态平衡的"XYZ 理论",认为角膜上皮的丢失(Z)由基底细胞的分裂(X)和周边上皮向中央移行(Y)共同补充,而周边上皮的基底部可能含有角膜缘干细胞。这一时期的研究成果证实了角膜周边上皮细胞增殖活跃,角膜缘部可能存在提供角膜上皮来源的干细胞。

1986 年 Schermer 研究发现角膜上皮特异性分化蛋白 K_3 在角膜缘基底细胞中缺乏(AE5 单克隆抗体阴性),为角膜缘干细胞的解剖部位提供了间接证据。1989 年 Cotsarelis 证实角膜缘基底存在慢周期细胞。1991 年 Willey 研究了 K_3 蛋白表达阴性的拓扑分布图,认为人角膜缘上、下两个部位的角膜干细胞较多。1993 年 Zeiske 发现角膜缘基底细胞存在 4G10.3 蛋白(现证实为α-烯醇化酶)。这一时期的研究集中在确定角膜缘干细胞的存在位置。随着对角膜缘干细胞认识的加深和研究技术的发展,对其解剖定位和标志的探索仍在继续。P63 是和 P53、P73 具有同源性的转录因子,在上皮组织的发育再生过程中发挥重要作用,参与细胞的增殖,目前研究发现 P63 表达于角膜干细胞的核内,而由角膜缘干细胞分化来的短暂扩充细胞不表达,证实是新的角

膜缘干细胞标志并且具有鉴别意义。但是目前,所有证实角膜缘干细胞存在的证据都是间接的,尚未发现直接的表面分子标志,更没有将其克隆建系。胚胎干细胞及组织特异干细胞(骨髓间充质干细胞、表皮干细胞)诱导分化研究将为角膜缘干细胞的表面标志的寻找及体外克隆提供新的途径。

角膜缘干细胞属于单能干细胞,存在于角膜缘基底细胞层中,人类角膜缘的 Vogt 栅栏结构为角膜缘干细胞所在区,即角膜缘干细胞龛(limbal niche)。栅栏区含有黑色素细胞分泌的色素,黑色素被认为是为了遮挡角膜缘干细胞,免受紫外线和反应性氧的损伤。角膜缘龛富含血管和高度神经支配,不像无血管的角膜,因此角膜缘龛可为角膜缘干细胞提供营养资源和生长因子。但在病理环境下,这些血管也运送炎症细胞来对抗感染(例如周边角膜溃疡),炎症细胞能释放金属蛋白酶导致角膜基质溶解。如果角膜缘干细胞缺乏,上皮创伤将不能愈合,出现持续性的上皮缺损或结膜上皮和新生血管向角膜内生长。角膜缘干细胞是分开角膜和结膜的独特结构,是角膜上皮增殖和移行的动力来源,对于维持角膜上皮的完整性至关重要。

二、角膜缘干细胞的培养和移植

近年来角膜缘干细胞体外培养技术的发展和完善为更好地研究角膜缘干细胞的生物学特性和临床应用提供了平台。角膜缘干细胞的消化液多选用 Dispase Ⅱ或胰蛋白酶-EDTA,培养的方法有细胞悬液培养、组织块培养和细胞-组织混合培养等,研究者可根据实验室条件和各自研究经验加以选择。为了获得角膜缘干细胞的纯培养,还可以通过 5-Fu 毒性选择、n-庚醇处理、Ⅳ型胶原差异贴附等方法将角膜上皮细胞和短暂扩充细胞等掺杂细胞去除。角膜缘干细胞在体外生长、分化需要营养成分和特殊条件,应根据研究目的来选择培养基,培养基中添加血清可以促进干细胞的增殖,但不明成分太多,不便于研究角膜缘干细胞的增殖和分化调节因素。近年来,多采用添加了胰岛素、霍乱毒素、转铁蛋白等辅助成分的无血清低钙培养基,或利用 3T3 细胞作为饲养细胞(放射线照射或丝裂霉素处理失活的 swiss 鼠胚肺成纤维细胞)来进行干细胞的培养,研究其在体外的增殖和分化特性。此外,活体正常角膜上皮部分暴露在空气中,气液交换界面培养模拟了这一情况,可更好地对干细胞向上皮细胞的分化过程进行研究。

角膜缘干细胞培养后进行临床移植,载体的选择是关键之一,目前研究中的载体有羊膜、卵壳膜、聚乳酸膜等,其中脱上皮细胞羊膜具有良好生物活性,适合干细胞的生长,是较理想的移植载体,为培养细胞的临床移植奠定了实验基础。体外培养的角膜上皮干细胞移植重建眼表的基础临床实验初获成功,但是培养后的角膜缘干细胞生理、生化以及移植后的生物学性状、治疗眼表疾病远期效果、免疫排斥反应的防治、更有效的载体等方面需要进一步的研究。

三、羊膜在眼表重建中的应用

羊膜从细胞滋养层衍化而来,是人两层胎膜的内层,正常羊膜薄而透明,无血管,厚度为 0.02~0.05mm,临床上将其分为上皮层和基底层。最初,用于皮肤烧伤病人的创面覆盖,1995 年 Kim 和 Tseng 率先将羊膜引入眼科领域,他们在兔化学烧伤模型的角膜表面进行羊膜移植,术后使角膜上皮化。此后,羊膜的研究广泛开展,对其在眼表重建中的作用机制有了明确的认识,主要有以下方面:①羊膜基底膜与眼表上皮基底膜组织成分相似,可以促进上皮细胞的黏附移行,诱导上皮分化,因此羊膜是目前较理想的角膜缘干细胞培养移植的选择载体,而且还可作为球结膜的替代物参与眼表重建。作为遮盖物使用时还可保护新生上皮组织免受瞬目时眼睑的刮擦,同时减少炎症细胞和泪液蛋白与角膜基质的接触。②羊膜可分泌 bFGF、EGF、HGF、KGF 等生长因子促进上皮生长。此外羊膜含有的神经生长因子和 P 物质,对角膜神经有营养作用。

③羊膜可以抑制白细胞介素的分泌、调整炎症趋化因子表达、诱导多核白细胞凋亡、降低角膜基质金属蛋白酶1,2,9的表达,从而减轻角膜炎症反应,抵抗角膜溶解。④通过抑制β转化生长因子的mRNA表达,来抑制成纤维细胞的活性,减少角膜瘢痕形成,减轻眼表瘢痕化,改善预后。⑤羊膜中所含的抗新生血管化蛋白,对新生血管有一定抑制作用。⑥羊膜未发现HLA-A、B、C以及DR抗原和β2微球蛋白的表达,因而抗原性很低,同种异体移植反应很小。羊膜的这些特性使之在眼表重建中有着广泛的应用前景。

四、结膜上皮干细胞的研究

外伤导致角膜及角膜缘完全破坏后,周围的结膜上皮前向移动,覆盖角膜表面。一些细胞会发生形态上的改变,因为它们不具备角膜缘干细胞的多能性,所以不能分化成角膜表型,也不具备成熟角膜上皮的生化学标记。以前认为结膜的杯状及非杯状上皮是由不同的结膜干细胞分化而来,最近研究显示结膜非杯状上皮的前体细胞可诱导产生PAS阳性和AM-1阳性细胞,而这些阳性标志仅在杯状细胞中表达,这提示结膜的杯状及非杯状上皮细胞可能来源于同一种干细胞。

五、泪膜的相关研究

眼表黏蛋白是泪膜成分中的胶样糖蛋白,以前认为是由结膜的杯状细胞分泌产生。现在研究显示角膜上皮和结膜上皮都可表达MUC1跨膜蛋白,结膜杯状细胞表达MUC5AC蛋白,结膜非杯状上皮表达MUC4蛋白,MUC7由泪腺分泌,MUC2和MUC5B可能由结膜杯状细胞分泌,MUC16则可能由结膜上皮和角膜复层上皮细胞分泌。黏蛋白的功能在于将泪液水液层固定于其下的结膜和角膜上皮表面,形成凝胶,在角膜表面形成光滑的界面。黏蛋白也参与角结膜上皮的防御功能,抵抗病原微生物的黏附,此外泪道狭窄患者的泪道上皮黏蛋白表达减少,提示其可能还有促进泪液排出的作用。眼表上皮表达的黏蛋白基因鉴定在研究眼表病理黏蛋白的表达、调控,提高对抗病原入侵的分子保护性等方面具有重要意义。凝胶样黏蛋白基因表达的下降(如Sjögren综合征-MUC5AC)以及细胞表面相关黏蛋白糖基化的下降(非Sjögren综合征干眼-MUC16),是由于黏蛋白的分泌异常导致影响泪膜功能的两个例子。

第三节 诊断和治疗

一、诊 断

物理及化学性损伤、微生物感染可以引起眼表功能的异常,一些免疫性疾病包括全身及眼局部的疾病,药物的毒性及医源性损害等也可引起眼表上皮及泪膜功能的异常,导致眼的刺激症状及影响视功能。近年来随着基础及临床研究的进展和检测手段(如共焦显微镜、角膜地形图、印迹细胞学)的出现,对眼表细胞及功能的了解也愈来愈详细,因而可以从活体细胞水平对一些眼表功能异常性疾病作出诊断。通过印迹细胞学(impression cytology)方法来检查上皮细胞的终末表型,可将角、结膜上皮病变划分为两种主要的眼表面功能异常类型。

第一类表现为病理性的非角化上皮向角化型化生,称为鳞状上皮化生(squamous metaplasia)。该类疾病具有明确的致病原因,可以通过既往角膜缘干细胞受损的病史诊断出来,这些损害包括化学伤、Stevens-Johnson综合征和眼类天疱疮等。泪膜稳定性下降或局部伴随的角结膜炎症是引起角膜上皮化生的主要诱因,同时它可导致结膜中的杯状细胞消失,从而加重泪膜的不稳定。

第二类眼表功能异常是以正常角膜上皮被结膜上皮侵犯和替代为特征,即角膜缘干细胞缺

临床智库 WWW.CICALINE.COM
Notes

乏(limbal stem cells deficiency)。它不像第一类眼表功能失调那样具有明确的过去史,但仍表现为角膜缘干细胞随时间而逐渐减少。有学者认为可能是角膜缘干细胞受所处的基质微环境(发育性、激素性、血管性及炎症性)影响从而导致调控异常。其主要表现为不同程度的结膜上皮长入(亦被称为"结膜化")、血管化、慢性炎症、持续性溃疡、基底膜的破坏和纤维细胞的侵入。临床上分为两种情况:

1. 损伤造成的角膜缘干细胞缺乏 如:Stevens-Johnson 综合征或中毒性表皮坏死溶解、角膜缘多次手术或冷凝、抗代谢药物的毒性、角膜接触镜所致角膜病、严重的微生物感染等。

2. 基质微环境异常导致的角膜缘干细胞缺乏 如:先天性无虹膜、遗传性多种内分泌缺乏所致角膜病、神经麻痹性角膜炎、放射线所致角膜病、边缘性角膜炎或溃疡、慢性角膜缘炎、翼状胬肉或假性胬肉等。

为了帮助临床上指导制订治疗方案,有学者建议对严重的眼表疾病进行分级(表 5-1)。首先将角膜缘干细胞的缺乏程度进行分类。Ⅰ级为角膜缘干细胞少于角膜缘的 1/2 范围,Ⅱ级为缺乏范围大于角膜缘 1/2 范围。在Ⅰ级角膜缘干细胞缺乏中,疾病进程及临床通常表现眼表损害轻微,而Ⅱ级角膜缘干细胞缺乏则表现较重常出现持续性角膜上皮缺损、阻碍视力的角膜结膜化及角膜基质瘢痕形成。同时还需要对结膜状况进行评价。如果结膜表现正常,则评为"a"。如结膜由于以前发生的炎症或所受的外伤表现异常,而现在病情静止则评为"b"。如果结膜表现为炎症反应活跃,则评为"c"。角膜缘干细胞缺乏的评级可为治疗方案的制订及预后提供参考(图 5-3)。

表 5-1 角膜缘干细胞缺乏的分期

	"a"期正常结膜	"b"期炎症静止结膜	"c"期炎症活跃结膜
Ⅰ级干细胞缺乏	Ⅰa 医源性,原位癌,接触镜佩戴角膜病变	Ⅰb 陈旧性化学伤或热烧伤	Ⅰc 轻度的 SJS,天疱疮,化学伤或热烧伤
Ⅱ级干细胞缺乏(全或亚全)	Ⅱa 先天无虹膜,严重的医源性干细胞缺乏	Ⅱb 严重的陈旧性化学伤或热烧伤	Ⅱc 严重的 SJS,天疱疮,化学伤或热烧伤(图 5-3)

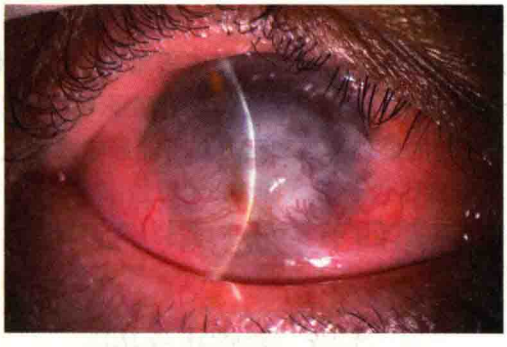

图 5-3 Ⅱc 级角膜缘干细胞缺乏

如临床分级为Ⅰa 的眼表疾病包括医源性角膜缘干细胞缺乏,接触镜佩戴导致的角膜病变及角膜原位癌等。随着角膜缘干细胞缺乏的增加,Ⅰa 期还可进展为Ⅱa 期角膜缘干细胞缺乏。先天性无虹膜症是一类原发性的角膜缘干细胞缺乏,由于此类患者结膜通常不发生病变,所以可归类为Ⅱa 期角膜缘干细胞缺乏。有化学伤或热烧伤病史的患者,如角膜缘干细胞缺乏少于 1/2 全周角膜缘同时结膜炎症静止可评为Ⅰb。通常这类患者在受伤短期内表现为眼表炎症反应活跃(分级为Ⅰc 或Ⅱc),但随着时间的延长及合理的运用免疫抑制药物,炎症反应会趋于缓和。当计划眼表手术时,应尽可能在炎症静止期施行。也就是在角膜缘干细胞缺乏的Ⅰb 期手

Notes

术而不是在Ⅰc期进行。

泪膜异常的分类详见第四节“干眼病”部分。

二、眼表疾病的治疗

对任何原因引起的眼表面结构破坏导致功能明显受损，应采用药物及手术方法以恢复眼表面正常结构。严重损伤眼表如化学伤及热烧伤常引起眼表结构异常，这些异常包括睑球粘连，眼睑缺损、畸形，角膜血管化及混浊、溃疡等，往往严重损害视功能，单纯药物治疗及传统的角膜移植很难奏效。20世纪80年代以来，随着对眼表面上皮细胞分化及创伤愈合机制的深入研究，特别是角膜缘干细胞理论的形成，一种旨在恢复眼表完整性及其上皮细胞正常表型，促进患眼视力恢复的眼表重建术(ocular surface reconstruction)开始受到重视。

狭义的眼表重建仅指通过手术恢复眼表的上皮表型和稳定，但实际上维持眼表正常功能有五个不可分割的因素：正常表型的结膜上皮和角膜上皮；两种上皮的干细胞的解剖及功能必须正常；能产生及维持一层正常且稳定的泪膜；眼睑的解剖及生理功能正常，能保护眼表和维持泪膜正常流体动力学功能；相关的神经支配及反射功能必须正常。因此广义的眼表重建手术应包括以下方面：重建眼表的上皮或干细胞；重建泪液分泌或泪膜稳定性；保护或恢复眼表相关的神经支配；重建眼睑的解剖和功能。由此衍生出相应的治疗措施：眼睑成形术——恢复眼睑正常的闭合功能；角膜缘干细胞移植术——恢复正常的角膜缘干细胞的功能；结膜囊成形术(包括羊膜移植、羊膜移植+结膜移植及异体结膜移植)——形成正常的结膜囊。通过这些综合性措施恢复眼表的正常结构以后，复明性的角膜移植手术的成功率将大为提高。目前根据手术的目的可将眼表重建手术分为结膜眼表重建、角膜眼表重建、泪膜重建和眼睑重建四大类。

进行眼表重建手术时应正确掌握适应证，尽可能地保留健康的眼表上皮，特别是眼表干细胞的来源部位，避免医源性损伤；同时彻底切除坏死或炎症激烈的病变组织，为上皮细胞提供健康的生长环境。角、结膜重建的另一重要前提条件就是泪膜的大致正常。严重的干眼症和泪膜不稳定者，眼表上皮干燥脱落、鳞状上皮化、再生延迟，甚至角膜变薄，发生角膜基质溃烂。任何的角、结膜移植性重建手术都将面临失败的命运。所以，应先通过一定的治疗措施改善干眼症状，以便为后期的角、结膜重建做好准备。

总之，角膜、结膜和泪膜及其相应的影响要素在眼表重建的过程中应当视为一个整体性概念。在重建眼表时，应充分考虑角、结膜和泪膜之间的相互影响，眼表上皮的来源、移植床的微环境状况和泪膜稳定与否。任何的处理不当和延迟都可能影响眼表重建的成功。

第四节 干 眼 症

一、泪液一般性状及功能

正常情况下，泪液的生成速率为1.2μl/min，折射指数为1.336。结膜囊内泪液体积为(7±2)μl，角膜表面的体积为7.0μl。其中清蛋白占蛋白总量60%，球蛋白和溶菌酶各占20%。泪液中还含有IgA、IgG、IgE等免疫球蛋白，IgA含量最多，由泪腺中浆细胞分泌。溶菌酶和r-球蛋白以及其他抗菌成分共同组成眼表的第一道防御屏障。泪液中K^+、Na^+和Cl^-浓度高于血浆。泪液中还有少量葡萄糖(5mg/dl)、尿素(0.04mg/dl)，其浓度随血液中葡萄糖和尿素水平变化发生相应改变。泪液pH范围(5.20～8.35)，平均7.35，正常情况下泪液为等渗性，渗透压295～309mOsm/L。

泪膜的精确结构尚处于争论之中。传统意义上认为，泪膜分为三个部分：位于最表面的脂

Notes

质层厚约0.1μm(睑裂开放时),中间水样层为7μm厚,最内侧则是20~50nm厚的黏蛋白层。最近的一些研究认为泪膜厚约40μm,大部分由黏蛋白凝胶构成,且水样层与黏蛋白层之间没有界限。

脂质层由睑板腺分泌,睑板腺上既有雌激素受体又有雄激素受体,这些受体在睑板腺分泌方面可能起到了主要的调节作用。瞬目在使睑板腺释放脂质方面有着重要的作用。据估计,瞬目时大约50~70g的重力施于眼球上,眼球平均后退1.5mm,脂质被挤至角膜表面参与泪膜的形成。脂质层可减少泪液蒸发,保证闭睑时的水密状态。睑板腺功能障碍会引起泪膜不稳定。泪膜中间层为水液层,由主、副泪腺分泌,富含盐类和蛋白质。角膜、结膜和鼻黏膜上分布有第五对脑神经的刺激性受体,受外界刺激后会引起泪腺的分泌。家族性自主神经功能异常或用药物影响自主神经系统时水样泪液分泌减少。黏蛋白层位于泪膜的最内侧,含多种糖蛋白,由结膜杯状细胞、结膜和角膜上皮共同分泌。其基底部分嵌入角、结膜上皮细胞的微绒毛之间,降低表面张力,使疏水的上皮细胞变为亲水,水液层能均匀涂布于眼表,维持湿润环境。黏蛋白层还可以黏附营养因子、白细胞和细胞因子。如果黏蛋白生成不足,如化学和炎症破坏眼表时,即使有足够的水样泪液产生,也可以发生角膜表面湿润不足和继发的上皮损伤。而如何控制杯状细胞和眼表上皮分泌黏蛋白的具体机制尚不得而知。

泪膜-空气界面是视觉通路的第一个折射表面,保持一个稳定健康的泪膜对于清晰物像的获得非常重要。其主要功能在于:①填补上皮间的不规则界面,保证角膜的光滑;②湿润及保护角膜和结膜上皮;③通过机械冲刷及内含的抗菌成分抑制微生物生长;④为角膜提供氧气和所需的营养物质。

二、角结膜干燥症

角结膜干燥症(keratoconjunctivitis sicca)又称干眼(dry eye),是指任何原因引起的泪液质和量异常或动力学异常导致的泪膜稳定性下降,并伴有眼部不适,导致眼表组织病变为特征的多种疾病的总称。目前多数学者倾向认为干眼包括干眼症及干眼病。部分人群具有干眼的症状但为一过性,只要经过休息或短暂应用人工泪液则恢复正常,且无干眼的各种体征,尤其是没有眼表的损害,亦无引起干眼的局部及全身性原因。这类情况称之为干眼症,既有症状又有体征者则称为干眼病,合并全身免疫性疾病者则为干眼综合征。

美国的调查显示约10%~15%的成年人受到干眼的困扰,日本为17.0%,澳大利亚为10.3%,我国至今虽无明确的干眼流行病学的调查结果,但基于我国的卫生条件和环境状态,其发病率可能较美国更高。

病因及分类:干眼病因繁多,病理过程复杂,可大致分为泪液动力学异常及眼表上皮的异常,两者常常作为一个整体发挥作用,因而两种病因亦有交叉。最近研究认为,眼表面的改变、基于免疫的炎症反应、细胞凋亡、性激素水平的降低是干眼症发生发展的主要因素,然而各因素之间的联系或因果关系尚未完全明了。对这些方面的深入研究有助于全面了解干眼症的发病机制,为治疗提供理论依据。

目前干眼的诊断分类标准仍没有统一,1995年美国干眼研究小组提出的分类方法,主要将干眼分为泪液生成不足型(deficient aqueous production)和蒸发过强型(over evaporation)两种类型(表5-2)。前者是由于泪腺疾病或者功能不良导致的干眼,即为水样液缺乏性干眼症(aqueous tear deficiency,ATD),又可分为Sjögren综合征所致干眼症(Sjögren's syndrome,SS-ATD)及非SS-ATD。后者主要指睑板腺功能障碍(meibomain gland dysfunction,MGD)。SS中的KCS原因未明,可能与因自身免疫淋巴细胞浸润泪腺和唾液腺有关。病毒感染(EB病毒、HIV病毒)可能也有相关性,因为在单核细胞增多症和HIV感染者中观察到ATD的发展迅速。睑板腺功能障碍(MGD)现在被认为是会引起眼表刺激的既常见又容易被忽视的原因。它可以被广

义的分为阻塞型和非阻塞型。MGD 患者常常出现泪液缺乏，导致泪膜不稳定，泪膜蒸发速率加快，泪液渗透压增加。导致 MGD 的危险因素包括红斑狼疮、酒糟鼻等。

表 5-2 干眼的分类

泪液缺乏型干眼	蒸发过强型干眼
非 Sjögren 综合征	与睑缘炎有关的睑板腺分泌障碍
泪腺疾病(原发或继发)	瞬目异常
泪液分泌障碍	睑裂异常和睑球配合异常
角膜敏感性降低	
其他(如:多发神经瘤)	
Sjögren 综合征	

如按病因分类，干眼症可大致分为以下四种类型：

(1) 水样液缺乏性干眼：主要由泪腺功能低下所致，泪腺功能的破坏可以先天的(如先天性无泪腺症等)，亦可能是后天因素造成的(如某些自身免疫性疾病、感染、外伤、药物毒性等)。降低角膜敏感性的手术如：PRK 和 LASIK 也常会引起几个月的干眼症状。随着角膜敏感性的恢复，这些症状也会得到缓解。

(2) 黏蛋白缺乏性干眼：如 Stevens-Johnson 综合征、眼类天疱疮、沙眼、化学伤等所致的干眼症。

(3) 脂质缺乏性干眼：主要由睑板腺功能障碍引起。

(4) 泪液动力学(分布)异常所致干眼症：如眼睑缺损、内外翻等可导致瞬目不完全，泪液不能均匀分布而引起干眼症，配戴角膜接触镜导致瞬目减少，引起的干眼症也属于此类。

干眼的分类并不是相互完全独立的，实际上，它们的分类常常交叉，甚至同时存在，很少单独出现。

【临床表现及诊断】 干眼病最常见症状是眼疲劳、异物感、干涩感、其他症状有烧灼感、眼胀感、眼痛、畏光、眼红等。如有上述症状，则应仔细询问病史，寻找可能导致干眼症的病因。对于严重的眼干，应询问是否伴有口干、关节痛，以排除 SS。

干眼的体征包括球结膜血管扩张、球结膜失去光泽，增厚水肿、皱褶，泪河变窄或中断、有时在下穹隆见微黄色黏丝状分泌物，睑裂区角膜上皮不同程度点状脱落，1% 虎红染色阳性。角膜上皮缺损区荧光素着染(图 5-4)。干眼病早期轻度影响视力，病情发展后，可出现丝状角膜炎，症状演变为不能忍受，晚期出现角膜溃疡、角膜变薄、穿孔、偶有继发细菌感染。角膜瘢痕形成后，严重影响视力。

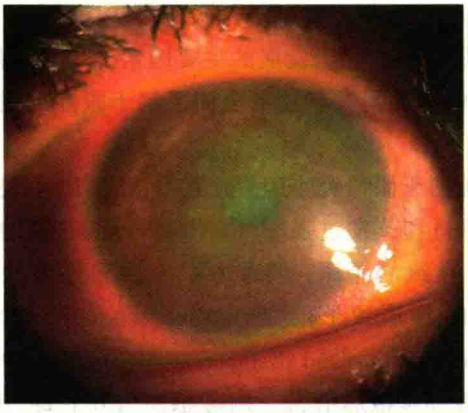

图 5-4 荧光素染色后干眼患者角膜上皮点状着染

MGD 患者除上述干眼症状外，可反复发生睑板腺囊肿，睑缘后唇出现自后向前的永久性血管扩张。睑板腺开口常因有白色角质蛋白堵塞而凸起变形。病变进展时睑板腺会有黄色的黏液样分泌物。睑板腺反复炎症发作后，腺体大部分萎缩，挤压后也亦无分泌物溢出。睑板腺萎缩可以通过红外线摄影观察。

睑板腺功能障碍可能是最常见的累及睑板腺的病变。虽然睑板腺开口的堵塞通过裂隙灯检查在大多数 MGD 患者中特征明显。但不典型的睑板腺开口堵塞临床上也较为常见，常需通过使用棉签挤压下睑缘来判定睑板腺的分泌情况。国外睑板腺工作组(The Meibomian Gland Workshop)

建议将睑板腺挤压试验作为眼科的常规检查，同时对睑板腺液质量进行评分。通过对下睑中央的8个腺管开口挤压出的睑板腺液各按0~3进行计分：

0：清澈；

1：混浊；

2：混浊伴有碎屑；

3：黏稠呈牙膏状（计分范围，0~24）。

睑板腺分泌功能试验（expressibility test）则按挤压上睑或下睑中央的五个腺体观察腺管开口有无睑板腺液排出进行0~3的分级：

0：所有腺体有分泌；

1：3~4个腺体有分泌；

2：1~2个腺体有分泌；

3：无腺体分泌。

干眼的主要检查方法包括：

1. 泪液分泌试验 正常为10~15mm，<10mm为低分泌，<5mm为干眼。无眼部表面麻醉情况下，测试的是主泪腺的分泌功能，表麻后检测的是副泪腺的分泌功能（基础分泌），观察时间同为5分钟。但可重复性差，不能完全凭它确诊或排除干眼症，近年来展了酚红棉丝试验，标准70mm酚红棉丝置于下睑穹隆部，被检者前视15秒，变红色部分<9mm/15s为阳性。也可将棉丝放置120秒后取出测湿长，美国人正常值为（23.9±9.5）mm/120s，日本人为（18.8±8.6）mm/120s，此检查比Schirmer test刺激小故结果更为可靠。

2. 泪膜破裂时间 正常为10~45秒，<10秒为泪膜不稳定。操作简单适合干眼症初筛，检查结果受年龄、种族、睑裂大小、温度、湿度影响。

3. 泪液渗透压 干眼症和接触镜配戴者泪液渗透压较正常人增加25mOsm/L，如大于312mOsm/L，可诊断干眼症。具有特异性，有较高的干眼早期诊断价值。

4. 乳铁蛋白 泪腺分泌量减少，乳铁蛋白含量也下降，正常人泪液乳铁蛋白含量的正常值为（1.46±0.32）mg/ml，40岁后开始下降，70岁后明显下降。69岁以前如低于1.04mg/ml，70岁以后如低于0.85mg/ml则可诊断干眼症。乳铁蛋白仅出现在反射性泪液中，对轻、中度，干眼症及泪腺功能尚好者诊断价值有限。

5. 泪液蕨类试验 正常者有良好蕨类形成，黏蛋白缺乏者例如眼类天疱疮、Stevens-Johnson综合征，蕨类减少甚至消失（图5-5）。

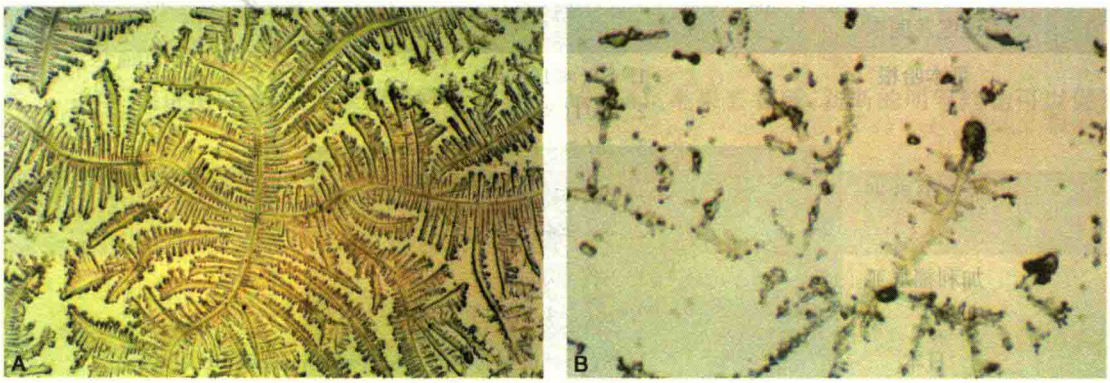

图5-5 泪液结晶试验

A. 正常人蕨类；B. 干眼患者蕨类

临 床 智 库
WWW.LCZK.COM

6. 虎红染色 敏感性高于荧光素染色，角、结膜失活细胞着染为阳性细胞。最近发现它也可以使未被泪液黏蛋白包裹的上皮细胞着色。虎红较荧光素对于早期轻度的角结膜干燥症的

Notes

诊断更为敏感。

7. 丽丝胺绿染色 失活变性细胞和缺乏黏蛋白覆盖的角结膜上皮细胞着染，没有虎红染料的刺激性，更容易为受检查者接受。

8. 荧光素染色 阳性代表角膜上皮缺损，提示角膜上皮细胞层的完整性被破坏，必须注意的是干眼最早出现眼表损害是发生于结膜，而不是角膜。

9. 泪液溶菌酶含量 正常人均值为1700μg/ml，如含量<1200μg/ml，或溶菌区<21.5mm^2，则提示干眼。

10. 干眼问卷评分 按照干眼有关的常见症状有无或程度，相关病史，设计一系列问题，根据患者选择答案的累及分数，判断是否有干眼存在。其优点在于方便、经济，特异性和敏感性高，便于大范围人群筛查。但对边缘性干眼诊断率不高，分析影响因素有困难，目前问答选项根据西方文化背景、生活环境设计，不符合国人思维。

11. 泪河弯曲面的曲率半径 裂隙灯下测量泪河曲率半径，正常为>0.5～1.0mm，≤0.35mm则诊断为干眼，该方法为非侵袭性检查，应用方便，特异性强。

12. 泪液清除率检查 目的在于了解泪液清除有无延迟。应用荧光光度测定法检测。

13. 活检及印迹细胞学检查 了解眼表上皮细胞的病理改变，干眼症患者眼表上皮细胞HE染色的异常表现为：结膜杯状细胞密度降低、细胞核质比增大、上皮细胞鳞状化生，角膜上皮结膜化。通过计算结膜中杯状细胞密度，可间接评估疾病严重程度。

14. 角膜地形图检查 了解角膜表面规则性，干眼患者的角膜表面规则参数比正常人增高，且增高程度与干眼严重程度呈正相关。

15. 血清学检查 了解自身抗体的存在，SS患者常见ANA抗体、类风湿因子等阳性。

16. 其他 干眼仪或泪膜干涉成像仪了解泪膜脂质层，干眼患者尤其LTD患者可见泪膜脂质层异常，与标准图像比照，可推测干眼严重程度。泪液蒸发仪（evaporimetry）测定泪液蒸发情况，睑板腺成像（meibography）观察腺体的萎缩情况。

干眼的检查可以为临床诊断提供一定程度的客观指标，但是并没有一个特异性试验可以对干眼进行确诊。最好的办法就是将病史和几项诊断性检查加以结合。通常根据以下四个方面：①症状；②泪膜不稳定；③眼表面上皮细胞的损害；④泪液的渗透压增加，可以对绝大多数干眼症患者作出诊断。以下为一些国家及地区这些检查指标的诊断标准值（表5-3），可提供临床参考。

表5-3 各个国家及地区干眼检查指标的诊断标准值

地区及国家	诊断试验
哥本哈根	1. ST（≤10mm） 2. BUT（≤10s） 3. rb（≥4）
希腊及欧洲	1. ST（≤5mm） 2. rb（≥4）
加利福尼亚	1. ST（<9mm） 2. rb（≥4）或荧光素染色（≥1）
日本	1. ST（≤5mm）或棉丝试验（≤10mm）或BUT（≤5s） 2. rb（≥3）或荧光素染色（≥1）

ST：泪液分泌试验；BUT：泪膜破裂时间；rb：虎红染色

治疗：许多干眼患者可能是水样液缺乏和蒸发过强两种因素并存，开始治疗干眼症之前，首先应明确患者以哪一型为主，以便采取针对性措施，此外，干眼病是慢性疾病，多需长期治疗，要

Notes

帮助患者树立坚持治疗的信心。泪膜不稳定患者，应首先寻找内因并进行治疗，其次泪液涂布的异常与眼睑的解剖结构和运动以及眼表是否光滑等也有关，故应予以相应的治疗。如若是因为眼睑的暴露导致的泪液过度蒸发型干眼，应根据病情把握眼睑重建的手术时机，进行眼睑的重建。根据干眼的严重程度可采取以下治疗原则（表5-4）。

表5-4 干眼的治疗原则

干眼严重程度	治疗手段
轻度	人工泪液/自体血清每天4次 睡前用润滑作用的药膏 热敷加眼睑按摩
中度	无防腐剂的人工泪液/自体血清每天4次～每小时1次 睡前用润滑作用的眼膏 可逆性封闭下泪小点
重度	上述治疗措施联合 上下泪小点封闭 置入泪液缓释剂 局部使用免疫抑制剂（CsA、FK506） 保持眼部湿润环境，减少蒸发（少用角膜接触镜） 睑缘缝合或颌下腺移植

1. ATD的治疗

（1）消除诱因：应尽量避免长时间使用电脑，少接触空调及烟尘环境等干眼症诱因。

（2）泪液成分的替代治疗：最佳的泪液替代成分是自家血清，但其来源受限。人工泪液仍是治疗干眼症的主要药物，临床常用的有透明质酸、聚乙烯醇、羟丙基甲基纤维素等，对于严重患者应尽量使用不含防腐剂的人工泪液。

（3）延迟泪液在眼表的停留时间：方法有配戴硅胶眼罩、湿房镜或潜水镜；治疗性角膜接触镜，在重症干眼，不宜配戴治疗性角膜接触镜。泪小点栓子对于中重度干眼治疗有一定帮助，可以暂时或永久性地减少泪液的引流（图5-6）。制作泪小点栓子的材料主要有胶原（collagen lacrimal plug）和硅胶（silicon lacrimal plug），前者易被吸收，多在10～14天内溶解吸收；后者不可吸收。在植入永久性泪小点栓子前应先试用临时性泪小点栓子，无泪溢后才可放入永久性泪小点栓子。较严重的干眼症患者还可考虑行永久性泪小点封闭术。封闭的方法可提供热烧灼、手术切除等，应用氩激光进行封闭，虽然较为安全，但效果不如热烧灼。对于那些眼睑位置异常的睑内翻、外翻患者，则可以考虑睑缘缝合。

（4）促进泪液分泌：口服溴苄环己胺（bromhexine）、毛果芸香碱、新斯的明等药物可以促进

图5-6 泪小点胶原塞封闭

临床智库
WWW.CICALINE.COM

Notes

部分患者泪液的分泌,但疗效尚不肯定。全身应用糖皮质激素或雄激素可以抑制免疫介导的Sjögren综合征,提高泪腺分泌功能。近期的研究发现局部应用3.0mmol/L的3-异乙酸-1-甲基黄嘌呤(3-isobutyl-1-methylxanthine,IBMX)(一种磷酸二酯酶抑制剂)可通过增加细胞内cAMP或cGMP(环鸟苷酸)水平而刺激副泪腺的泪液分泌,其作用呈剂量依赖性。临床在干眼症患者应用4周后可明显降低患者泪液的渗透压。

(5) 手术:近期采用自体游离颌下腺移植,其分泌液成分与泪液相近,而且分泌量适中,为重症干眼患者带来了福音。

(6) 其他:局部用低浓度(0.05%~0.1%)的环孢素A(cyclosporin,CsA)滴眼液滴眼,1天2次,维持6个月,干眼症患者眼表面炎症标志物IL-6、CD11a及HLA-DR的表达降低,杯状细胞密度增加。明显减轻干眼症患者眼表面及泪腺的炎症,改善泪液分泌功能。治疗因ATD引发的伴有严重干眼的丝状角膜病变,10%半胱氨酸眼药水点眼在控制症状方面很有帮助。

(7) 许多全身用药可以减少泪液分泌,加重干眼症状,因此ATD的患者应该尽可能避免服用这些药物如降血压药(普萘洛尔、利舍平)、抗抑郁药及抗精神病药、抗心率失常药、阿托品类似物、抗组胺药、麻醉药等。部分干眼患者同时患有青光眼,而抗青光眼药物会降低结膜杯状细胞的密度。非选择性β受体阻断药可以提高干眼的发生率。局部应用这些药物后角膜的敏感性会降低。口服药物如乙酰唑胺会降低泪液产生,因此上述药物在干眼患者中使用要格外慎重。

2. 蒸发过强型干眼症的治疗 睑板腺功能障碍(MGD)在油性皮肤及年老者中十分常见,是蒸发过强型干眼症的主要原因。对MGD的治疗包括以下三方面:

(1) 眼睑的物理清洁:注意眼睑卫生非常重要。包括热敷睑缘数分钟以软化睑板腺分泌物。随后应轻轻按摩以排出分泌物。可用无刺激性的香波或专用药液清洗局部眼睑。

(2) 口服抗生素:四环素250mg口服,1天4次;或多西环素50mg口服,1天2次。需连续服用数周才起效,而且需维持数月。8岁以下儿童、孕妇及哺乳期妇女慎用。小儿或者对四环素过敏者可以用红霉素,但在治疗MGD方面,红霉素的效果还不确定。应告知MGD患者,治疗可以控制病情,但很难治愈。

(3) 局部药物的应用:包括治疗睑缘炎的抗生素眼液、短期皮质类固醇激素眼液、不含防腐剂的人工泪液及局部治疗脂溢性皮炎的皮肤科药物。近年开始尝试局部雄激素治疗MGD,3%睾酮油脂条10mm长、2mm宽置于结膜上下穹隆内、每日3次,2~3个月后症状、泪膜脂质层厚度、泪膜破裂时间明显改善,长期疗效还有待进一步观察。

3. 视屏终端性眼病导致干眼的治疗 视屏终端性眼病也称VDT(visual display terminal)综合征,是由于长时间的使用计算机、文字处理机、电视游戏机等终端屏幕,影响眼睛和身心健康所产生的一组疾病,别名也叫技术紧张性眼病。VDT综合征的眼部症状有眼干、视力疲劳、视物模糊等。此外,还可伴有包括手指麻木、肩部僵硬、手臂酸痛等身体症状,以及心情烦躁、抑郁等精神症状。连续操作VDT的时间越长,用眼越多,症状就越严重。

电脑终端使用者多在温度较低环境下工作,长时间、近距离的注视屏幕,容易出现眼睑瞬目异常(瞬目不全、瞬目减少),导致泪液过度蒸发,泪膜破裂时间缩短,影响泪膜质量,从而产生或加重干眼症状。其治疗措施以预防为主:

(1) 在使用1~2小时电脑后,休息10~15分钟,眺望远方的景色以休息眼睛。适当地活动身体,解除紧张。

(2) 存在屈光不正患者应配戴度数合适的眼镜、隐形眼镜。保持正确的操作姿势,屏幕到眼睛的距离约为40~70cm左右;视线稍向下形成一定的角度。

(3) 出现干眼症状者,可使用人工泪液润滑眼表,或配戴硅胶眼罩、湿房镜、潜水镜以及行泪小点暂时性封闭,减少蒸发,保存泪液。

病例分析

患者××，中年男性，因双眼铁水烧伤后视力下降1年就诊。自诉1年前不慎铁水烧伤双眼，在医院行急救治疗，使用自家血清、胶原酶抑制剂点眼防止角膜自溶，抗生素眼药水防止感染。经过一段时间治疗后，眼部症状趋于好转，但视力不能恢复。为提高视力，再次来院进一步诊治。体检：视力右眼：指数/10cm，左眼：0.02，右眼睑缘及睫毛轻度内翻，泪点位置正常，泪河极窄。结膜混合性充血(+)，色调污暗。全角膜灰白混浊，角膜缘结构不清，大量深浅层新生血管侵入角膜。角膜表面密集点状荧光素染色(++)。眼内结构窥不清。左眼睑上睑缘畸形，部分上睑板缺失，眼睑闭合时约1/3角膜暴露。泪点位置正常，泪河极窄。结膜混合性充血(+)，角膜灰白混浊，荧光素染色阳性(+++)，大量深浅层新生血管侵入角膜。隐约见前房及瞳孔，眼后段窥不清。双眼指测眼压T_n。

问题一：为明确诊断，还应该做哪些检查？

参考答案：

1. 严重的烧伤或化学伤多损伤副泪腺、结膜杯状细胞以及泪腺导管开口，导致不同程度的干眼，因此需行泪液分泌试验、泪膜破裂时间、泪液蕨类试验等评估干眼程度。

2. 可行角结膜印迹细胞学检查，判断角膜损伤修复后的上皮表型及结膜上皮的受损程度，结合临床表现评估角膜缘干细胞受损程度。

3. 眼B超检查眼后段是否伴发有玻璃体混浊、视网膜脱离、脉络膜脱离等并发症，为临床诊断和治疗方案选择提供参考。

4. 严重的烧伤或化学伤可能损伤小梁结构，影响房水引流，引起继发性青光眼。同时角膜损伤后表面凹凸不平，压陷式和非接触眼压计结果可能存在偏差，为反映真实眼压，应行Goldman眼压计测量。

患者后续检查结果为：泪液分泌试验右眼1mm，左眼4mm。印迹细胞学提示双眼结膜杯状细胞密度降低、细胞核质比增大、上皮细胞鳞状化生，角膜上皮结膜化。眼B超提示双眼玻璃体轻度混浊，未见脉络膜、视网膜脱离声像。Goldman眼压右眼18mmHg，左眼17mmHg。

问题二：根据目前检查结果，如何制订治疗方案？

参考答案：

眼表包含角、结膜上皮和泪膜三个部分，维持眼表正常功能有五个不可分割的因素：正常表型的结膜上皮和角膜上皮；两种上皮的干细胞的解剖及功能必须正常；能产生及维持一层正常且稳定的泪膜；眼睑的解剖及生理功能正常能保护眼表和维持泪膜流体动力学；相关的神经支配及反射功能必须正常，因此眼表的重建应将这五个因素作为一个整体加以考虑，设计手术步骤和方式。

右眼的治疗方案为：

1. 首先是泪液缺乏的治疗。行泪小点暂时性或永久性封闭，然后重新评估泪液量。仍不能提高，则角膜手术前后需长期使用泪液替代成分如自家血清或不含防腐剂的人工泪液。也可考虑行自体颌下腺移植。

2. 眼表具有足够的泪液后，行带新鲜角膜缘组织的全板层角膜移植。

3. 恢复正常角膜上皮表型后，择期酌情行光学性部分穿透角膜移植，以提高视力。

左眼的治疗方案为：

1. 首先恢复眼睑的解剖结构和功能，防止角膜暴露。行睑板重建，可使用的材料有脱细胞真皮、异体巩膜、鼻中隔等。

2. 再次进行泪液检查，如仍为干眼，参照右眼泪膜重建治疗方案。

3. 角膜手术的步骤及方案同右眼。

问题与展望

基于对眼表基本概念的认识和对眼表正常生理及病理知识的了解，眼表疾病的研究和眼表重建手术得以广泛开展。现今主要的研究方向集中在：①理想角膜和结膜替代物（包括角膜和结膜上皮干细胞）的研究；②干眼发病机制和严重干眼的治疗；③眼表组织移植排斥反应的预防与治疗；④眼表新生血管的发病机制及治疗；⑤重建各种原因造成的眼表损伤。目前，所有证实角膜缘干细胞存在的证据都是间接的，尚未发现直接的表面分子标志，更没有将其克隆建系。培养后的角膜缘干细胞生理、生化以及移植后的生物学性状、治疗眼表疾病远期效果、免疫排斥反应的防治、更有效的载体等方面需要也进一步的研究。胚胎干细胞及组织特异干细胞（骨髓间充质干细胞、表皮干细胞）诱导分化研究将为角膜缘干细胞的表面标志的寻找及体外克隆提供新的途径，但是诱导分化条件的建立，诱导后细胞功能的变化等诸多方面仍需探讨。此外，眼表面的改变、基于免疫的炎症反应、细胞凋亡、性激素水平的降低是干眼症发生发展的主要因素，然而各因素之间的联系或因果关系尚未完全明了，重症干眼的治疗亦是临床面临的难题。今后在这些方面如能有所突破，必将推动我国眼表研究水平的发展。

（陈家祺）

临床智库
WWW.CICALINE.COM
Notes

第六章 泪 器 病

第一节 概 述

泪器(lacrimal apparatus)分为泪液分泌系统(secretory system)和泪液排出系统(excertory system)两大部分。分泌系统由泪腺、副泪腺(包括 Krause 腺、Wolfring 腺等)、结膜杯状细胞组成。位于眼眶颞上泪腺窝的泪腺分泌了大部分的泪液。外形似杏仁的泪腺分为较大的眶部泪腺上叶和较小的睑部泪腺下叶,两个泪腺叶通过各自的排泄管,将泪液引流到结膜穹隆颞上部,睑部泪腺有时在翻转上睑时可以见到。泪腺受到情感或外界刺激后大量分泌,起到冲洗和稀释刺激物的作用。产生的泪液过多流出眼睑造成流泪(tearing/lacrimation)。小脑脑桥的肿瘤和听神经瘤会使泪腺失去三支神经上颌支的神经支配,影响泪液的分泌。副泪腺的数量只有主泪腺的1/10,多位于结膜上穹隆。副泪腺的分泌称为基础分泌,其分泌量足以维持眼表的湿润,减少眼睑和眼球的摩擦。结膜中还散布着杯状细胞,分泌黏蛋白,失去杯状细胞后,即使泪液量很丰富,仍会导致角膜干燥。泪液分泌过多或过少都将对眼部造成一定危害。

排出系统包括泪小点、泪小管、泪总管、泪囊和鼻泪管。通常泪液的生成和排出保持平衡,每次瞬目、闭睑动作使泪液在眼表涂布,同时推送到内眦部形成泪湖,然后通过虹吸现象进入泪点。闭睑时,围绕泪小管部的眼轮匝肌收缩,防止泪液回流。同时挤压泪小管和泪囊,迫使泪液从鼻泪管排入鼻腔。睁开眼睑,眼轮匝肌松弛,泪小管和泪囊因自身弹性扩张,形成负压,泪湖的泪液通过重新开放泪点进入泪小管和泪囊。泪囊内部有阀门状的上皮衬里,防止泪液或空气倒流。发育最完善的是鼻泪管远端的 Hasner 瓣,其结构十分重要,婴幼儿发生堵塞时引起先天性泪道阻塞和慢性泪囊炎。

正常情况下,眼部各种腺体的分泌成分组成泪液,眼睑的瞬目运动将泪液均匀涂布到眼表,除少量泪液蒸发外,大部分泪液经排出系统引流到鼻腔。分泌系统或是排出系统的病变,包括先天异常、炎症、变性和肿瘤,统称为泪器病。炎症性肿胀或组织增生、肿瘤压迫或阻塞、瘢痕粘连等都可引起泪道阻塞,使泪液不能流入鼻腔而导致泪溢(epiphora)。泪道阻塞最常见原因为炎症性疾病、外伤次之,肿瘤较少,先天性狭窄或闭锁更是少见。

第二节 泪液分泌系统疾病

泪液分泌系统疾病主要包括泪腺炎症和泪腺肿瘤。

一、泪 腺 炎

泪腺炎(dacryoadenitis)是各种原因引起的泪腺组织炎症性疾病的总称,临床上按其起病的缓急程度分为急性和慢性两种。

(一) 急性泪腺炎

急性泪腺炎(acute dacryoadenitis)多为病原体感染所致,最常见的病原体为金黄色葡萄球菌或肺炎球菌,但也可见于某些病毒,真菌罕见。病原体可经泪腺外伤创口或邻近组织炎症蔓延而来,也可从远处化脓性病灶血行转移而来,或来自结膜的上行感染。儿童急性泪腺炎可伴有

感染性单核细胞增多症、麻疹、流行性腮腺炎及流行性感冒等传染性疾病。此外，尚有一些原因不明者，称之为原发性泪腺炎。

【临床表现】 单侧急性起病，表现为泪腺部疼痛、有流泪或脓性分泌物。病人通常感到不适及发热。检查见眶外上方局部肿胀、触痛，上眼睑典型的S形弯曲，表面皮肤红肿，并伴有炎性上睑下垂。对应泪腺导管开口处的颞侧上穹隆球结膜充血，可伴有分泌物。眼球向下、内方移位，运动受限。耳前淋巴结肿大，并可出现体温升高、头痛不适等全身表现。CT检查显示泪腺扩大、边缘不规则，但不累及鼻窦、眶组织及周围骨壁。

急性泪腺炎早期可能难与眶蜂窝织炎相鉴别。可联合止痛药，首先使用抗生素治疗24～48小时，如果病人症状没有改善，建议进行试验性激素治疗，一般累及泪腺的非特异性眼眶炎症对激素相当敏感，且在24小时内起效。如果已经开始激素治疗，且激素治疗结束时病情没有痊愈或好转，则必须行组织活检。

【治疗】 针对特殊病因进行不同治疗，细菌、病毒感染，应全身使用抗生素或抗病毒药物。局部热敷。脓肿形成时，宜早切开引流，睑部泪腺炎可采用上睑外侧皮肤切口，眶部泪腺炎则从上穹隆外侧结膜切开排脓。低剂量放射治疗(2000 rads)，口服抗炎药物(如甲氧奈普酸或吲哚美辛)对治疗累及泪腺的非特异性眼眶炎症有一定疗效。

(二) 慢性泪腺炎

慢性泪腺炎(chronic dacryoadenitis)病程缓慢的增殖性炎症，多为双侧性。

【病因】 慢性泪腺炎可由急性泪腺炎迁延而来，但多为原发性质，常见于良性的淋巴细胞浸润、淋巴瘤、白血病或者结核等，偶有硬化病患者发生双侧泪腺炎症。伴有腮腺肿大者，称之为Mikulicz综合征。

【临床表现】 双侧发病，进展缓慢。眼睑外上侧出现分叶状无痛性包块，质软。该处轻度上睑下垂。肿胀的腺组织可限制眼球向外上方转动而产生复视，但眼球突出少见。多不伴有流泪。切除泪腺作组织病理检查有助于诊断。必要时行OT试验、周围血象检查、眼球突出度测定、X线检查等。

【治疗】 针对病因或原发病进行治疗。可根据病情应用抗生素及皮质类固醇，无效可考虑手术切除。

二、泪腺肿瘤

泪腺肿瘤中，50%为炎性假瘤或淋巴样瘤，50%为上皮源性肿瘤。在原发性上皮瘤中，多数报告称良性混合瘤(多形性腺瘤)约占50%，腺样囊性癌约占20%～25%，其他原发癌占25%。对泪腺肿瘤的诊断，直接关系到正确的处理和患者的预后。

(一) 多形性腺瘤

多形性腺瘤(pleomorphic adenomas)又称泪腺混合瘤(mixed tumor of lacrimal gland)，瘤组织主要由上皮细胞和间质成分组成。

【临床表现】 多见于中年男性，患者单侧受累，病程缓慢，患侧上睑肿胀，在眼眶外上缘常可触及肿物，质地软或硬，或呈结节状。肿瘤压迫眼球，使眼球向前下方突出，外上转受限，可伴有屈光不正。多数情况下，多形性腺瘤来源于泪腺的眶叶。CT扫描可清楚显示肿瘤的大小以及泪腺窝骨质侵蚀。B超及X线片亦有诊断价值。

【治疗】 手术治疗，若能完整切除肿瘤，将减少肿瘤复发和恶变机会。

(二) 泪腺囊样腺癌

泪腺囊样腺癌(adenoid cystic carcinoma of lacrimal gland)最常见的泪腺恶性肿瘤，容易向周围骨质、神经及软组织浸润生长，也可向远处组织转移，本病死亡率高，预后不良。

【临床表现】 一般女性较多患病。病程短，有明显疼痛，眼球向前下方突出，眼球运动障

碍，常有复视。X线片或CT扫描可显示骨质破坏。

【治疗】 手术切除肿瘤，手术不易彻底清除肿瘤，复发率较高，侵犯范围广者，需行眶内容剜除或次全剜除术。术后应补充放射治疗。

三、其他的泪液分泌异常

（一）无泪

Riley-Day综合征（家族性自主神经异常）和外胚层发育不良，引起先天性泪液缺乏。患者早期无症状，逐渐发展为角结膜瘢痕。听神经瘤或小脑脑桥部手术损伤了泪腺神经支配后也导致泪液缺乏。泪腺的炎症和肿瘤也影响泪液分泌。

（二）泪液分泌过多

原发性的泪液分泌过多少见，要注意和泪道阻塞引起的泪溢相鉴别，继发性泪液分泌过多见于眼表上皮或视网膜受到刺激以及精神心理反应等情况。可分为下列4型：周围感觉型、视网膜型、中枢（或精神）型及泪腺细胞型。

眼尤其结膜、角膜及鼻黏膜等三叉神经末梢受到刺激后引起的反射泪分泌，属于周围感觉型，如见于角膜炎、结膜炎、虹膜睫状体炎或感冒初起时的流泪。一般泪量中等，但随刺激强度而异。光线对视网膜的刺激所引的反射泪分泌属于视网膜型。在人类及其前漫长的种系发展历程中，由于视网膜对光线的长期适应，此型泪量较少，且较恒定，除非强光入眼或畏光时，才有较大量泪分泌。人处在黑暗环境中或入睡以后，视网膜型泪停止分泌。中枢神经系统病变，尤其是精神创伤引起的反射泪分泌，如哀伤时的号啕大哭，泪量特大。另有一型泪分泌，由某些物质直接刺激反射泪腺细胞所致，如吸入乙酰甲胆碱和芥气衍化物等，或某些内分泌疾病如甲状腺病变，反射泪腺细胞因受到直接刺激而分泌，并非通过刺激泪核的反射性分泌。对泪腺神经进行阻滞，可以减少泪液分泌。

（三）鳄鱼泪（paradoxic lacrimation）

进食时发生泪溢。可以是先天性，也可能是后天获得性，后者多见于Bell麻痹，面神经不全修复。

（四）血泪

临床少见，女性可能和月经周期有关。淡红色血泪可能是结膜出血或存在泪囊肿瘤。也有报道，高血压患者鼻腔出血通过鼻泪管逆向到达眼部引起血泪。

第三节 泪液排出系统疾病

一、泪道功能不全

泪道功能不全（insufficiency of lacrimal passage）是指没有器质性阻塞的泪液引流不畅，即泪道冲洗通畅而有泪溢的一类情况。

【临床表现】 患者有单侧或双侧溢泪史。部分患者泪点外翻，和泪湖脱离接触，泪液不能通过泪小管的毛细现象吸入泪道。泪点外翻的原因很多如结膜或泪阜肥厚及痉挛性、瘢痕性睑外翻、老年性下睑松弛、面神经麻痹等，下睑皮炎亦可引起睑外翻，患者不断擦拭眼泪及泪液的刺激又加重了皮炎和外翻，形成恶性循环。眼轮匝肌的收缩与松弛推动着排泪，部分患者眼轮匝肌松弛，致使泪液泵作用减弱或消失，泪液排出障碍，出现泪溢。鼻泪管瓣膜功能不全时可引起泪囊气肿，空气滞留在泪囊中，触之有捻发声，引起泪液引流不畅。

【治疗】 去除病因。泪点位置异常者，应矫正相关的解剖异常，如行眼睑外翻矫正术，也可在泪小点下方切除水平椭圆结膜及结膜下组织，使泪点复位。此外还可试行泪小点下结膜电烙

术,借助瘢痕收缩使泪小点复位。眼睑的水平松弛可行水平的眼睑或外眦韧带缩短手术。

二、泪道狭窄或阻塞

泪道阻塞(stenosis of lacrimal passage)常发生在泪点、泪小管、泪囊与鼻泪管交界处以及鼻泪管下口,主要症状为泪溢。

【病因】 泪小点的异常包括泪小点狭窄、闭塞或缺如,使泪液不能进入泪道。各种原因引起泪小管至鼻泪管的狭窄或阻塞如先天性闭锁、炎症、肿瘤、外伤、异物、药物毒性等导致的泪道结构和功能不全,亦可使泪液不能排出。泪管阻塞常见于 Stevens-Johnson 综合征、类天疱疮和其他结膜皱缩性疾病。全身使用氟尿嘧啶类药物和局部使用碘苷眼药水可使泪管发生阻塞。鼻泪管的下段是解剖学的狭窄段,容易受鼻腔疾病的影响导致阻塞。

【临床表现】 泪道系统的先天性阻塞通常是覆盖于鼻泪管鼻侧末端的 Hasner 瓣发生膜性阻塞所致,患儿多由其父母代诉在出生时或出生后不久被发现有溢泪症状,可单眼或双眼发病,泪囊若有继发感染,可出现黏脓性分泌物,形成新生儿泪囊炎(neonatal dacryocystitis)。先天性泪囊膨出患儿出生时可见扩张的泪囊,同时缺乏炎症表现,检查鼻腔可见到泪囊向下膨出到鼻腔的外侧壁。先天性皮肤泪道瘘管可在皮肤面发现瘘管形成和黏性分泌物。

成人由于泪道狭窄或阻塞引起的器质性泪溢多见于中年人,最常见的原因为肿瘤或泪道中存在泪石,女性较男性更易受累,通常发生在 30 ~ 35 岁。泪石阻塞泪液外流,泪液滞留导致泪囊扩张,病人感到内眦处有压力感,随后出现泪液分泌物及泪囊隆起,最终形成泪囊炎。患者泪道阻塞时,在刮风或寒冷气候中症状加重。询问病史时应重点追问局部用药史、眼表疾病史、颜面及鼻部外伤史、窦腔手术史和以前有无泪囊炎病史等。裂隙灯下注意观察泪点位置、形态是否正常。

由于泪道狭窄或阻塞可发生在泪道任何部位,因此确定阻塞部位对于治疗方案的选择十分重要。常用的检查方法有泪道冲洗、X 线碘油造影、泪道探通等。泪道冲洗可帮助判断阻塞部位,如果泪道冲洗时冲洗液完全从原路反流者为泪小管阻塞;冲洗液从上或下泪点进入后由另一泪点反流者为泪总管阻塞;冲洗时有阻力且冲洗液部分进入鼻腔、部分自泪点反流者为鼻泪管狭窄;冲洗液自另一泪点反流同时伴有黏性或黏脓性分泌物者为鼻泪管阻塞合并慢性泪囊炎。X 线碘油造影可以显示泪囊大小及阻塞部位。泪道探通在证实泪道阻塞部位的同时对于婴幼儿的泪道阻塞还有治疗作用。

【治疗】 大部分先天性 Hasner 瓣阻塞可在出生后 4 ~ 6 周自行开放,因此可先行局部按摩和抗生素眼药水点眼,鼻腔应用缓解充血的婴儿滴鼻剂等保守治疗。若不能自行痊愈或治疗无效,半岁以后可考虑行泪道探通术。一次探通有效率为 75%,还有 25% 患儿需行二次探通,然后留置硅胶管一段时间保持引流。保守治疗期间,发生新生儿泪囊炎者按急性泪囊炎进行处理,待炎症消退后再行泪道探通。先天性泪囊膨出采用按摩和局部抗生素眼药水保守治疗 1 ~ 2 周无效者或并发感染时,进行泪道探通。先天性皮肤泪道瘘管可给予手术切除。

泪小点膜闭者可用探针或泪点扩张器直接刺穿,然后行泪道冲洗;泪点狭窄通过扩张或硅胶管植入进行治疗,泪点缺如时可在泪管相应部位做睑缘切开,同时行泪囊逆行硅胶插管;如泪点和泪管完全缺如,则行结膜-泪囊-鼻腔吻合术。泪管的阻塞可通过留置泪道硅胶管治疗;泪道激光亦有较满意的治疗效果,近年来内镜系统的引入,使泪道激光的操作更为直观和简便,可直视下行泪道摄影,使用微型环钻或激光疏通泪道阻塞部位。鼻泪管阻塞者可行鼻腔泪囊吻合术。

三、急性泪囊炎

急性泪囊炎(acute dacryocystitis),由毒力强的致病菌如金黄色葡萄球菌或 β-溶血链球

菌，或者少见的白色念珠菌感染引起，多为慢性泪囊炎的急性发作，也可以无溢泪史而突然发生。新生儿泪囊炎的致病菌多为流感嗜血杆菌，如不采取快速、有效的治疗，易演变为眶蜂窝织炎。

【临床表现】 急性泪囊炎起病急，患眼充血、流泪，有脓性分泌物。检查见泪囊部（内眦韧带下方）红、肿、热、痛明显，常波及眼睑及颜面部。眼睑肿胀，结膜充血、水肿，颌下及耳前淋巴结肿大。全身可有发热、不适。数日后局部形成脓肿，破溃排出脓液后炎症减轻。有时形成泪囊瘘管，时愈时发或长期不愈。机体免疫力低下或感染未控制者，可演变为眼睑眶隔前蜂窝织炎，眶蜂窝织炎或脓肿，甚至引起全身脓毒血症导致死亡。感染也可逆泪道而上，导致角、结膜感染或超敏性周边角膜溃疡。

【治疗】 治疗的原则是控制感染，缓解疼痛，使堵塞的泪道重新通畅。急性泪囊炎早期局部热敷，超短波理疗，滴抗生素眼药水，全身应用抗生素或磺胺类药物。新生儿和婴幼儿很难确定是否为泪囊炎或眼眶蜂窝织炎，住院应用静脉抗生素治疗以降低眼眶脓肿或脓毒血症发生的可能性。推荐剂量头孢氨呋肟（新生儿 30～100mg/（kg·d），分 2 次；婴幼儿 1 个月～12 岁，30～100mg/（kg·d），分 3～4 次。脓肿出现波动感则切开排脓放入引流管，培养泪囊内容物，并涂抹广谱抗生素药膏。一旦急性泪囊炎缓解，大多数病人应行鼻腔泪囊吻合术。炎症期忌行泪道冲洗或泪道探通，以免导致感染扩散。

四、慢性泪囊炎

慢性泪囊炎（chronic dacryocystitis）是一种较常见的眼病，在鼻泪管下端阻塞，泪囊内有分泌物滞留的基础上发生，常见致病菌为肺炎球菌、链球菌、葡萄球菌等。女性较男性更易受累。成人发生堵塞的原因不明，可能与沙眼、泪道外伤、鼻炎、鼻中隔偏曲、下鼻甲肥大等因素有关。

【临床表现】 慢性泪囊炎主要症状为泪溢，泪溢使泪囊部皮肤潮红、糜烂，出现慢性湿疹表现。挤压泪囊区有黏液或黏脓性分泌物自泪小点溢出（图 6-1）。鼻侧球结膜充血。如泪囊内分泌物长期引流不畅，则泪囊可逐渐增大形成泪囊黏液囊肿。

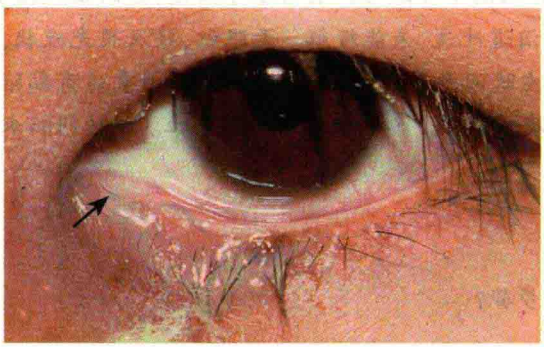

图 6-1 慢性泪囊炎
挤压泪囊区后，大量黏脓性分泌物自下泪点反流，积聚于泪阜和下方结膜囊

慢性泪囊炎是眼部的感染病灶，泪囊中的致病菌及脓性分泌物反流到结膜可引起结膜炎症，角膜存在损伤的情况下，可导致角膜溃疡。因此要重视慢性泪囊炎对眼球构成的潜在威胁，特别是在施行内眼手术前，必须给予治疗，避免引起眼内化脓性感染。

【治疗】 治疗原则是药物控制炎症后，手术使堵塞的泪道重新通畅。慢性泪囊炎可局部使用抗生素眼液，或泪道冲洗后注入抗生素药液。药物治疗仅能暂时减轻症状，手术是主要的治疗手段。鼻腔的检查也十分重要，明确在鼻中隔和鼻甲之间是否有足够的引流空间，对于估计手术效果有重要意义。鼻腔泪囊吻合术是治疗的方法之一，目的是在泪囊和鼻腔之间建立永久性的泪液引流通道。手术中切开泪前嵴充分暴露泪囊窝，在鼻骨上开窗，将鼻腔黏膜和泪囊黏膜相吻合。近年来，内镜开始应用，通过激光将泪囊和鼻腔之间的堵塞疏通，重建泪液引流通路。不能耐受手术者可以使用扩张远端鼻泪管的 Transluminal 扩张球。高龄患者还可行泪囊摘除术去除病灶，但术后泪溢症状仍存在。

临床知库 WWW.CICALINE.COM

Notes

五、泪小管炎

泪小管炎(canaliculitis)为泪小管的慢性炎症,多由沙眼衣原体、放线菌、白色念球菌或曲霉菌感染引起。发病率不高,儿童易患,多为下泪小管感染,而且常继发于眼部化脓性结膜炎,因此常常难以正确诊断。如不治疗,将引起泪管狭窄。

【临床表现】 患者眼部轻度红肿、刺激,伴少量分泌物。内眦部睑缘和结膜轻度充血,泪点水肿、压迫泪小管有分泌物溢出(图 6-2)。泪囊摘除术后仍能从泪小点挤压出黏脓性分泌物是泪小管炎的间接证据。分泌物涂片检查有助于致病微生物的确诊。

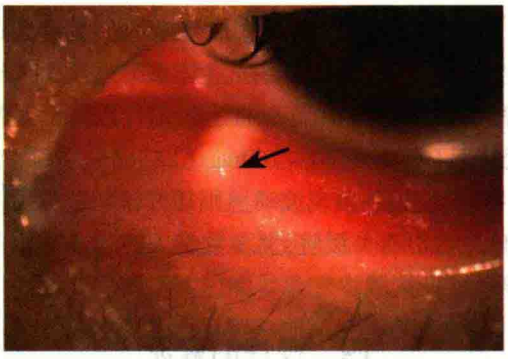

图 6-2 泪小管炎
下泪点形成脓肿病灶

【治疗】 可用抗生素溶液冲洗。严重者行泪小管切开,将坏死组织刮除,然后用碘酊烧灼黏膜面。治疗后容易复发。全泪管阻塞后需要建立人工引流通道,施行结膜-泪囊-鼻腔吻合术。

病例分析

患者××,中年女性,因左眼泪溢伴黏脓性分泌物 1 年就诊。自诉 1 年前起,左眼出现泪溢,眼角内侧常有黏脓性分泌物,曾在医院多次行泪道冲洗,未能缓解。无眼红,痛及畏光症状,视力不受影响。体检:视力右眼:1.0,左眼:1.0,左眼泪囊区无红肿及触痛,挤压泪囊后有黏脓性分泌物自泪点溢出。眼睑位置正常,无内翻倒睫及外翻。鼻侧球结膜轻度充血。眼球组织未见异常。右眼未见异常。问题:

1. 应该为患者行哪些检查,帮助诊断?
2. 诊断明确后,可采用哪些治疗手段?
3. 如患者需行内眼手术,应如何确定手术步骤?

参考答案:

1. 泪道冲洗检查可帮助诊断阻塞性质及部位。冲洗液自上下泪点反流同时伴有黏性或黏脓性分泌物者为鼻泪管阻塞合并慢性泪囊炎。X 线碘油造影可以显示泪囊大小及阻塞部位。鼻腔检查患者是否存在鼻中隔偏曲,萎缩性鼻炎等有助于选择治疗方式。

2. 患者诊断为慢性泪囊炎。首先局部使用抗生素眼液,或泪道冲洗后注入抗生素药液,控制炎症。药物治疗仅能暂时减轻症状,手术是主要的治疗手段。可选用激光泪道浚通术、鼻腔泪囊吻合术、内镜下泪道手术等,重建泪液引流通路。高龄患者可行泪囊摘除术去除病灶,但术后泪溢症状仍存在。

3. 慢性泪囊炎是眼部的感染病灶,泪囊中的致病菌及脓性分泌物反流到结膜可引起结膜炎症,角膜存在损伤的情况下,可导致角膜溃疡。致病菌甚至可通过手术切口进入眼内,引起眼内炎。因此要重视慢性泪囊炎对眼球构成的潜在威胁,特别是在施行内眼手术前,必须给予治疗,

避免引起眼内化脓性感染。

问题与展望

泪道阻塞是常见的泪器病，可发展为急、慢性泪囊炎。近年来，随着激光、内镜技术、高分子材料及其他医疗器械的不断发展和完善，其治疗手段有了长足的进步。泪道内镜可以直接获得泪道组织的形态学图像，直观地判断黏膜情况，明确区分急、慢性黏膜炎症，选择合适的手术方式。泪道激光手术、鼻内镜激光泪囊鼻腔吻合术、气囊导管扩张泪道成形术、高频电泪道成形术等一批新的手术方式提高了泪道阻塞的治疗效果，但是如何防止手术后泪道再次粘连阻塞仍是一个重要课题。此外泪腺肿瘤的影像学诊断技术和治疗亦需要深入研究。

（陈家祺）

临 床 智 库
WWW.CICALINE.COM

Notes

第七章 结 膜 病

第一节 概 述

结膜是由眼睑缘部末端开始覆盖于眼睑后和眼球前的一层半透明黏膜组织，由球结膜、睑结膜和穹隆部结膜三部分构成，睑结膜与睑板结合紧密，角结膜缘外的球结膜和穹隆部结膜则与眼球结合疏松。结膜从组织学上分为上皮层和黏膜下基质层。结膜上皮的细胞形态变化很大，球结膜以复层鳞状上皮为主，睑结膜上皮为分层立方状，向穹隆部逐渐过渡为柱状上皮，杯状细胞数量在结膜上皮细胞基底细胞的数量中占到约10%，多分布在睑结膜和鼻下区域球结膜。结膜的实质层由疏松结缔组织组成，并且含有由淋巴细胞和其他的白细胞组成的结膜相关淋巴样组织。结膜富含神经和血管。睑结膜与眼睑有共同的血液供应，球结膜血液供应来源于眼动脉分支的前睫状动脉。结膜感觉由第五脑神经眼支的泪腺，眶上，滑车上和眶下神经分支支配。结膜不仅具有眼表屏障功能，还含有相关的淋巴组织，包含了免疫球蛋白，中性粒细胞和淋巴细胞（100 000个/mm^2），肥大细胞（5000个/mm^2），浆细胞等，除此之外，结膜基质层本身含有抗原提呈细胞。生理情况下结膜组织不含嗜碱性粒细胞和嗜酸性粒细胞。结膜作为黏膜相关淋巴组织（MALT），淋巴细胞与黏膜上皮细胞之间通过生长因子，细胞因子和神经肽介导的调节信号相互作用，促进调节性免疫应答的发生。

结膜上皮毗邻于角膜上皮，并延伸至泪道，因此这些部位的疾病容易相互影响。结膜大部分表面暴露于外界，易受外界环境的刺激和微生物感染而致病，最常见的疾病为结膜炎，其次为变性性疾病。结膜上皮细胞的创伤愈合与其他的黏膜细胞相似，上皮细胞损伤通常在1～2天内可修复。而结膜基质的修复伴有新生血管的生长，修复过程受血管生成数量、炎症反应程度、组织更新速度等因素影响。结膜基质的浅表层通常由疏松组织构成，在损伤后不能恢复为与原先完全相同的组织，深层的组织（纤维组织层）损伤修复后，成纤维细胞增生，分泌胶原使结膜组织黏附于巩膜，这也是内眼手术后结膜瘢痕形成的原因。

第二节 结膜炎总论

结膜与多种多样的微生物以及外界环境相接触，但眼表的特异性和非特异性防护机制使其具有一定的预防感染和使感染局限的能力，但当这些防御能力减弱或外界致病因素增强时，将引起结膜组织的炎症发生，其特征是血管扩张，渗出和细胞浸润，这种炎症统称为结膜炎（conjunctivitis）。结膜炎是眼科最常见的疾病。

【病因】 致病原因可分为微生物性和非微生物性两大类。根据其不同来源可为外源性或内源性，也可因邻近组织炎症蔓延而致。最常见的是微生物感染，致病微生物可为细菌（如肺炎球菌、流感嗜血杆菌、金黄色葡萄球菌、脑膜炎双球菌、淋病奈瑟菌等）、病毒（如人腺病毒株、单纯疱疹病毒Ⅰ型和Ⅱ型、微小核糖核酸病毒）或衣原体。偶见真菌、立克次体和寄生虫感染。物理性刺激（如风沙、烟尘、紫外线等）和化学性损伤（如医用药品、酸碱或有毒气体等）也可引起结膜炎。还有部分结膜炎是由免疫性病变（过敏性）、与全身状况相关的内因（肺结核、梅毒、甲状腺病等）、邻近组织炎症蔓延（角膜、巩膜、眼睑、眼眶、泪器、鼻腔与鼻窦等）引起。

【分类】 根据结膜炎的发病快慢可分为超急性、急性或亚急性、慢性结膜炎。一般而言，病程少于3周者为急性结膜炎，而超过3周者为慢性结膜炎。根据病因可分为感染性、免疫性、化学性或刺激性、全身疾病相关性、继发性和不明原因性结膜炎。按结膜对病变反应的主要形态可分为乳头性、滤泡性、膜性/假膜、瘢痕性和肉芽肿性结膜炎。

【临床表现】 结膜炎症状有异物感、烧灼感、痒、畏光、流泪。如有眼痛或虹膜和睫状体疼痛表明炎症波及角膜。

重要的体征有结膜充血、水肿、渗出物、乳头/滤泡增生、结膜水肿、滤泡、假膜和真膜、肉芽肿、假性上睑下垂，耳前淋巴结肿大等。

1. 结膜充血(hyperemia) 指结膜血管扩张而不伴有渗出和细胞浸润，可由多种环境因素刺激引起，包括化学性烟雾、风、紫外线辐射和长期局部用药等，是急性结膜炎最常见的体征。结膜充血的特点是表层血管充血，以穹隆部明显，向角膜缘方向充血减轻，这些表层血管可随结膜机械性移动而移动，并于局部点用肾上腺素后充血消失。

如果出现睫状充血，说明炎症波及角膜或虹膜睫状体。鲜红色充血提示为细菌性结膜炎，充血模糊不清则为过敏性结膜炎。只有充血而不伴有细胞浸润，多为风、阳光、烟尘等物理性刺激引起。

2. 结膜分泌物(exudation) 各种急性结膜炎共有的体征，分泌物可为脓性、黏脓性或浆液性。细菌侵及结膜后可致多形核白细胞反应，起初分泌物呈较稀的浆液状，随着杯状细胞分泌黏液及炎症细胞和坏死上皮细胞的增加，分泌物变成黏液性及脓性。最常引起脓性分泌物的病原体是淋病奈瑟菌和脑膜炎球菌，其他致病菌通常引起黏液脓性分泌物。由于黏液脓性分泌物可粘住睫毛，使睑缘粘在一起，患者晨间醒来，大量分泌物糊住眼睑，提示可能为细菌性感染或衣原体感染。过敏性结膜炎分泌物呈黏稠丝状。病毒性结膜炎的分泌物呈水样或浆液性。

3. 乳头增生(papillary hypertrophy) 结膜炎症的一种非特异性体征(图7-1)。多见于睑结膜，外观扁平，乳头较小时，呈现天鹅绒样外观，直径大于1mm，称巨大乳头，角结膜缘部的多呈圆顶状。在生理状态下，翻转上眼睑后于睑结膜的上缘可见一些大乳头，可能与此部位膈样固定结构较少有关。乳头由增生肥大的上皮层皱叠或隆凸而成，裂隙灯下见中心有扩张的毛细血管到达顶端，并呈轮辐样散开。红色乳头性结膜炎多为细菌性或衣原体性结膜炎。上睑结膜乳头主要见于春季结膜炎和结膜异物(如缝线、角膜接触镜、人工角膜等)的刺激反应；下睑也出现时多见于过敏性结膜炎。

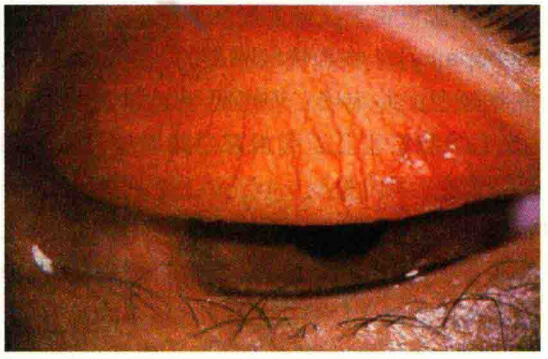

图7-1 结膜乳头增生

4. 滤泡形成(follicles) 由淋巴细胞反应引起，呈外观光滑，半透明隆起的结膜改变。滤泡散在分布，常发生于上睑结膜和下穹隆结膜，也可见于角结膜缘部结膜。滤泡的直径一般为0.5～2.0mm，也有些超过2.0mm，和乳头不同，滤泡中央无血管，血管从周边基底部向顶部逐渐消失。滤泡的鉴别非常重要，是某些结膜炎的相对特异的炎症反应体征。大多数病毒性结膜炎、衣原体结膜炎(除外新生儿包涵体结膜炎)、一些寄生虫引起的结膜炎、药物(碘苷、地匹福林、缩瞳剂)引起的结膜炎都造成滤泡形成。有报道也可见于摩拉克氏菌性结膜炎和脑膜炎球菌性结膜炎。滤泡位于下穹隆睑板边缘，诊断价值不大，如果位于上睑板，则要考虑衣原体、病毒或药物性结膜炎的可能。儿童和青少年的滤泡增殖并不都意味着病理性改变，正常年轻人的颞侧结膜有时也可见小滤泡，常于穹隆部明显，近睑缘部消失，是一种生理性改变称为

良性淋巴样滤泡增殖症。

5. 膜和假膜(membranes pseudomembranes) 某些病原体感染可引起膜或假膜,由脱落的结膜上皮细胞、白细胞、病原体和富含纤维素性的渗出物混合形成。真膜是严重炎症反应渗出物在结膜表面凝结而成,累及整个上皮,强行剥除后创面粗糙,易出血。假膜是上皮表面的凝固物,去除后上皮仍保持完整。过去认为,白喉棒状杆菌结膜炎和β-溶血性链球菌结膜炎是膜形成的主要病因,然而时至今日,腺病毒结膜炎则成为最常见病因,其次是原发性单纯疱疹病毒性结膜炎,其他还包括春季结膜炎、包涵体性结膜炎和念珠菌感染性结膜炎。多形性红斑或 Stevens-Johnson 综合征常累及黏膜和皮肤,导致双侧假膜形成,最终形成严重结膜瘢痕,杯状细胞丢失、睑内翻、倒睫和角膜缘干细胞衰竭。

6. 球结膜水肿(chemosis) 血管扩张时的渗出液进入到疏松的球结膜下组织,导致结膜水肿,水肿严重时,球结膜可突出于睑裂之外。急性过敏性结膜炎、淋病奈瑟菌或脑膜炎球菌结膜炎、腺病毒结膜炎都有明显的结膜水肿。结膜水肿的出现可以早于细胞浸润和分泌物等体征。除炎症外,眶静脉受损或淋巴回流受阻、血管内渗透压低等都可引起结膜水肿。

7. 结膜下出血(subconjunctival hemorrhages) 严重的结膜炎如腺病毒和肠道病毒所致的流行性结膜炎和 Kochweeks 杆菌所致的急性结膜炎等,除可出现结膜充血外,还可出现点状或片状的球结膜下出血。

8. 结膜肉芽肿(granulomas) 肉芽肿一般是由增殖的纤维血管组织和单核细胞、巨噬细胞所构成。常见睑板腺囊肿,及一些内源性疾病如梅毒、猫抓病、肉瘤病、Parinaud 眼腺综合征等。Parinaud 眼腺综合征表现为单眼肉芽肿性结膜炎和局部滤泡增殖,常伴有耳前或下颌下淋巴结肿大,发热和其他全身表现。组织活检有助于诊断。

9. 结膜瘢痕(conjunctival scarring) 单纯的结膜上皮损伤不会导致瘢痕,只有累及基质层才形成瘢痕。瘢痕早期表现为结膜穹隆变浅,线状或星状、花边状的上皮纤维化。长期的结膜下瘢痕化可引起睑内翻和倒睫等并发症。随着病程的发展,变浅的结膜穹隆损害加重。严重的瘢痕化终末期表现为结膜穹隆消失,上皮角质化,睑球粘连,如眼类天疱疮病。膜性结膜炎后期可导致上皮下纤维化和睑球粘连,这种瘢痕化可出现在结膜的任何部位。特发性结膜炎后期的并发瘢痕常呈灶性且位于巨乳头的中央,最后可导致穹隆结膜广泛性收缩,但一般不出现睑内翻和倒睫。沙眼的瘢痕特异性病理改变是角膜缘滤泡瘢痕化,称之为"Herbert 小凹"。沙眼的结膜下纤维化可发生于上睑板睑板下沟处,称之为 Arlt 线。

10. 假性上睑下垂(pseudoptosis) 由于细胞浸润或瘢痕形成使上睑组织肥厚,重量增加而造成下垂,多见于沙眼、浆细胞瘤等。轻度上睑下垂也可由炎症细胞浸润 Müller 肌造成。

11. 耳前淋巴结肿大(preauricular lymphadenopathy) 病毒性结膜炎的一个重要体征,是和其他类型结膜炎的重要鉴别点,疾病早期或症状轻者无此表现。还可见于衣原体性、淋病奈瑟菌性和各种可致肉芽肿性结膜炎和泪腺炎的疾病。需注意儿童睑板腺感染时也可有耳前淋巴结肿大。

【诊断】 临床上可根据结膜炎的基本症状和体征如结膜充血、分泌物增多、眼睑肿胀等,作出诊断,但确诊是何病因所致的结膜炎尚需依靠实验室检查。实验室检查包括细胞学、病原体的培养和鉴定,以及免疫学和血清学检查等。

病史对诊断非常重要。感染性结膜炎多双眼发病,常传染至家人或社区人群。急性病毒性结膜炎的患者多于疾病早期出现一眼发病,数天后对侧眼也受累。单眼发病常见于中毒性、药物性或外伤引起的结膜炎。病程对诊断很有帮助,也是常用的结膜炎分类标准。一般而言,病程少于3周者为急性结膜炎,而超过3周者为慢性结膜炎。另外,渗出物的类型和炎症发生的部位亦是明确诊断的重要依据。

1. 临床检查 临床症状和主要体征出现的部位不同有助于结膜炎的鉴别诊断。沙眼的炎

临 床 智 库
WWW.CICALINE.COM

Notes

症上睑结膜较下睑严重，滤泡常出现于上睑结膜边缘部。累及上睑结膜的其他疾病主要有上方角膜缘型角结膜炎、眼睑松弛综合征等。春季角结膜炎是一种慢性过敏性结膜炎，发病具有季节性，常于春季和夏季早期发病，巨乳头可见于上睑板前结膜，在黑人人种中，乳头常发生于角结膜缘。在特发性角结膜炎中，巨乳头增殖性改变主要发生于上眼睑，但也可发生于下眼睑，常年发病，慢性者可引起角膜新生血管和瘢痕形成。接触镜、义眼和暴露的缝线也可引起上眼睑结膜继发性巨乳头形成，继发性巨乳头与滤泡的鉴别有一定的困难，相对而言，滤泡更像球体，且中央苍白。滤泡性结膜炎上下眼睑结膜均可受累，包涵体性结膜炎的滤泡增殖性改变更常见于下睑结膜，而继发性巨乳头结膜炎则只累及上眼睑结膜。此外分泌物的多少及性质、膜/假膜、溃疡、疱疹、角膜炎及血管翳是否存在，耳前淋巴结是否肿大，皆有助于诊断。

2. 病原学检查 为了明确病因和正确治疗，有时必须进行病原学检查。结膜分泌物涂片和刮片可确定有无细菌感染，必要时可做细菌和真菌的培养、药物敏感试验等。如无菌生长，则应考虑衣原体或病毒可能性，需做分离鉴定。病原体的分离和培养因其技术复杂、价格昂贵且耗时长而临床上不常进行。另外，还可应用免疫荧光、酶免疫测定、聚合酶链反应（PCR）等方法来检测病原体的抗原。检查患者急性期和恢复期血清中血清抗体的效价也有助于诊断病毒性结膜炎，特别是单纯疱疹病毒性结膜炎，其急性期的外周血中血清抗体滴度可升高四倍甚至更多。

3. 细胞学检查 不同类型的结膜炎，其细胞反应也不相同，结膜分泌物涂片检查 Gram 染色（鉴别细菌种属），Gimsa 染色（分辨细胞形态、类型）有助于临床诊断。细菌性结膜炎涂片多形核白细胞占多数。病毒性结膜炎则是单核细胞特别是淋巴细胞占多数。假膜形成（流行性角结膜炎）时中性粒细胞增多，提示结膜坏死。衣原体结膜炎涂片中性粒细胞和淋巴细胞各占一半。

过敏性结膜炎活检标本中见嗜酸和嗜碱性粒细胞，但结膜涂片中数量很少。春季结膜炎上皮细胞中见大量嗜酸或嗜碱性颗粒。春季结膜炎、遗传性过敏结膜炎和过敏性结膜炎患者泪液中可以检出嗜酸性粒细胞分泌的蛋白产物。各种类型的结膜炎基质中都有浆细胞浸润，通常它们不能通过上皮细胞层，如果上皮层坏死，浆细胞才能到达结膜表面被检出，例如沙眼滤泡破裂后，结膜分泌物涂片和刮片检出浆细胞阳性。结膜刮片找到包涵体也有助于沙眼确诊。

【治疗原则】 针对病因治疗，局部给药为主，必要时全身用药。急性期忌包扎患眼。

1. 滴眼液滴眼 治疗结膜炎最基本的给药途径。对于微生物性结膜炎，应选用敏感的抗生素或（和）抗病毒滴眼液。必要时可根据病原体培养和药敏试验选择有效的药物。重症患者在未行药物敏感试验前可用几种混合抗生素滴眼液点眼。急性期应频繁点用滴眼液，每 1～2 小时 1 次。病情好转后可减少滴眼次数。

2. 眼药膏涂眼 眼膏在结膜囊停留的时间较长，宜睡前使用，可发挥持续的治疗作用。

3. 冲洗结膜囊 当结膜囊分泌物较多时，可用无刺激性的冲洗液（生理眼水或 3% 硼酸水）冲洗，每天 1～2 次，以清除结膜囊内的分泌物。冲洗液勿流入健眼，引起交叉感染。

4. 全身治疗 严重的结膜炎如淋病奈瑟菌性结膜炎和衣原体性结膜炎，除了局部用药外还需全身使用抗生素或磺胺药。

【预后和预防】 大多数类型的结膜炎愈合后不会遗留并发症，少数可因并发角膜炎症进而损害视力。严重或慢性的结膜炎症可发生永久性改变，如结膜瘢痕导致的睑球粘连、眼睑变形或继发干眼。

传染性结膜炎可造成流行性感染，因此必须做好预防。结膜炎多为接触传染，故提倡勤洗手、洗脸、不用手和衣袖擦眼。传染性结膜炎患者应隔离，病人用过的盥洗用具必须采取隔离并消毒处理。医务人员检查后要洗手消毒，防止交叉感染。对理发店、饭店、工厂、学校、托儿所、游泳池等人员集中场所进行卫生宣传、定期检查、加强管理。

第三节 细菌性结膜炎

正常情况下结膜囊内可存有细菌，大约90%的人结膜囊内可分离出细菌，其中35%的人更可分离出一种以上的细菌，这些正常菌群主要是表皮葡萄球菌（>60%），类白喉杆菌（35%）和厌氧的痤疮丙酸杆菌，这些细菌可通过释放抗生素样物质和代谢产物，减少其他致病菌的侵袭。当致病菌的侵害强于宿主的防御功能或宿主的防御功能受到破坏的情况下，如干眼症，长期使用皮质类固醇激素等，即可发生感染。患者眼部有结膜炎症和脓性渗出物时，应怀疑细菌性结膜炎（bacterial conjunctivitis）。按发病快慢可分为超急性（24小时内）、急性或亚急性（几小时至几天）、慢性（数天至数周）。按病情的严重情况可分为轻、中、重度。急性结膜炎患者均有不同程度的结膜充血和结膜囊脓性、黏液性或黏脓性分泌物。急性结膜炎通常有自限性，病程在2周左右，局部有效治疗可以减少发病率和疾病持续时间，给予敏感抗生素治疗后，在几天内痊愈。慢性结膜炎无自限性，治疗较棘手。

【病因】 常见的致病细菌见表7-1：

表7-1 各型细菌性结膜炎的常见病原体

发病快慢	病情	常见病原菌
慢性 （由数天至数周）	轻至中度	金黄色葡萄球菌 Morax-Axenfeld双杆菌 变形杆菌 大肠埃希菌 假单胞菌属
急性或亚急性 （几小时至几天）	中至重度	流感嗜血杆菌 肺炎链球菌 Koch-Week杆菌 金黄色葡萄球菌
超急性 （24小时内）	重度	淋病奈瑟菌 脑膜炎奈瑟菌

其他较少见的细菌有结核分枝杆菌、白喉杆菌等。

慢性结膜炎可由急性结膜炎治疗不当演变而来，也可能为Morax-Axenfeld双杆菌、链球菌或其他毒力不强的菌类感染后一开始就呈慢性炎症过程，发病无季节性。还可由不良环境刺激如粉尘和化学烟雾等、眼部长期应用有刺激性的药物、屈光不正、烟酒过度、睡眠不足等引起。很多患者同时存在睑内翻倒睫，以及慢性泪囊炎、慢性鼻炎等周围组织炎症。

【临床表现】 急性乳头状结膜炎伴有卡他性或黏脓性渗出物者是多数细菌性结膜炎的特征性表现。起先单眼发病，通过手接触传播后波及双眼。患者眼部刺激感和充血，晨间醒来睑缘有分泌物，起初分泌物呈较稀的浆液性，随病情进展变成黏液性及脓性。偶有眼睑水肿，视力一般不受影响，角膜受累后形成斑点状上皮混浊可引起视力下降。细菌性结膜炎乳头增生和滤泡形成的严重程度取决于细菌毒力包括侵袭力。白喉杆菌和溶血性链球菌可引起睑结膜面膜或假膜形成。

（一）超急性细菌性结膜炎

超急性细菌性结膜炎（hyperacute bacterial conjunctivitis）由奈瑟菌属细菌（淋病奈瑟菌或脑膜炎奈瑟菌）引起。其特征为，潜伏期短（10小时至2～3天不等），病情进展迅速，结膜充血水肿伴有大量脓性分泌物。约有15%～40%患者可迅速引起角膜混浊，浸润，周边或中央角膜溃疡，治疗不及时几天后可发生角膜穿孔，严重威胁视力。其他并发症包括前房积脓性虹膜炎、泪

腺炎和眼睑脓肿。淋病奈瑟菌性结膜炎成人主要是通过生殖器-眼接触传播而感染，新生儿主要是分娩时经患有淋病奈瑟菌性阴道炎的母体产道感染，发病率大约为0.04%。脑膜炎奈瑟菌性结膜炎最常见患病途径是血源性播散感染，也可通过呼吸道分泌物传播。成人淋病奈瑟菌性结膜炎较脑膜炎球菌性结膜炎更为常见，而脑膜炎球菌性结膜炎多见于儿童，通常为双眼性，潜伏期仅为数小时至1天，表现类似淋病奈瑟菌性结膜炎，严重者可发展成化脓性脑膜炎，危及患者的生命。两者在临床上往往难以鉴别，两种致病菌均可引起全身扩散，包括败血症。特异性诊断方法需要培养和糖发酵试验。近年来，奈瑟菌属出现青霉素耐药菌群，因此药物敏感试验非常重要。

（二）新生儿淋病奈瑟菌性结膜炎

新生儿淋病奈瑟菌性结膜炎（gonococcal conjunctivitis）潜伏期2～5天者多为产道感染，出生后7天发病者为产后感染。双眼常同时受累。有畏光、流泪，眼睑高度水肿，重者突出于睑裂之外，可有假膜形成。分泌物由病初的浆液性很快转变为脓性，脓液量多，不断从睑裂流出，故又有“脓漏眼”之称。常有耳前淋巴结肿大和压痛。严重病例可并发角膜溃疡甚至眼内炎。感染的婴儿可能还有并发其他部位的化脓性炎症，如关节炎、脑膜炎、肺炎、败血症等。

（三）急性或亚急性细菌性结膜炎

急性或亚急性细菌性结膜炎（acute or subacute bacterial conjunctivitis）又称“急性卡他性结膜炎”，俗称“红眼病”，传染性强多见于春秋季节，可散发感染，也可流行于学校、工厂等集体生活场所。发病急，潜伏期1～3天，两眼同时或相隔1～2天发病。发病3～4天时病情达到高潮，以后逐渐减轻，病程多小于3周。最常见的致病菌是肺炎双球菌、金黄色葡萄球菌和流感嗜血杆菌。病原体可随季节变化，有研究显示冬天主要是肺炎双球菌引起的感染，流感嗜血杆菌性结膜炎则多见于春夏时期。

（1）金黄色葡萄球菌：通过释放外毒素和激活生物活性物质如溶血素、溶纤维蛋白溶酶、凝固酶等引起急性化脓性结膜炎。患者多伴有睑缘炎，任何年龄均可发病，晨起由于黏液脓性分泌物糊住眼睑而睁眼困难，较少累及角膜。表皮葡萄球菌引起的结膜炎少见。

（2）肺炎双球菌：肺炎双球菌性结膜炎有自限性，儿童发病率高于成人。潜伏期大约2天，结膜充血、黏脓性分泌物等症状在2～3天后达到顶点。上睑结膜和穹隆结膜可有结膜下出血，球结膜水肿。可有上呼吸道症状，但很少引起肺炎。

（3）流感嗜血杆菌：是儿童细菌性结膜炎的最常见病原体，成人中也可见。潜伏期约24小时，临床表现为充血、水肿、球结膜下出血，脓性或黏液脓性分泌物，症状3～4天达到高峰，在开始抗生素治疗后7～10天症状消失，不治疗可复发。流感嗜血杆菌Ⅲ型感染还可并发卡他性边缘性角膜浸润或溃疡。儿童流感嗜血杆菌感染可引起眶周蜂窝织炎，部分患者伴有体温升高、身体不适等全身症状。

（4）其他：白喉杆菌引起的急性膜性或假膜性结膜炎，20世纪初开始使用白喉杆菌类毒素后发病率明显下降，如今白喉杆菌性结膜炎偶见于儿童咽白喉患者，最初，眼睑红、肿、热、痛，可有耳前淋巴结肿大，严重病例球结膜面可有灰白色-黄色膜和假膜形成，坏死脱落后形成瘢痕。角膜溃疡少见，但一旦累及很容易穿孔。白喉毒素可致眼外肌和调节麻痹，干眼、睑球粘连、倒睫和睑内翻是白喉杆菌性结膜炎的常见并发症。本病有强传染性，需全身使用抗生素。

其他少见的急性化脓性结膜炎有：摩拉克菌结膜炎在免疫力低下和酗酒人群中可见，假单胞菌属、埃希菌属、志贺菌和梭菌属等偶可引起单眼感染，眼睑肿胀，球结膜水肿，可有假膜形成，极少累及角膜。

（四）慢性细菌性结膜炎

慢性细菌性结膜炎（chronic bacterial conjunctivitis）可由急性结膜炎演变而来，或毒力较弱的病原菌感染所致。多见于鼻泪管阻塞或慢性泪囊炎病人，或慢性睑缘炎或睑板腺功能异常者。

金黄色葡萄球菌和摩拉克菌是慢性细菌性结膜炎最常见的两种病原体。

慢性结膜炎进展缓慢,持续时间长,可单侧或双侧发病。症状多种多样,主要表现为眼痒,烧灼感,干涩感,眼刺痛及视力疲劳。结膜轻度充血,可有睑结膜增厚、乳头增生,分泌物为黏液性或白色泡沫样。摩拉克菌可引起睑部结膜炎,伴外眦角皮肤结痂、溃疡形成及睑结膜乳头和滤泡增生。金黄色葡萄球菌引起者常伴有溃疡性睑缘炎或角膜周边点状浸润。

【诊断】 根据临床表现、分泌物涂片或结膜刮片等检查,可以诊断。结膜刮片和分泌物涂片通过 Gram 和 Giemsa 染色可在显微镜下发现大量多形核白细胞和细菌。为明确病因和指导治疗,对于伴有大量脓性分泌物者、结膜炎严重的儿童和婴儿及治疗无效者应进行细菌培养和药物敏感试验,有全身症状的还应进行血培养。

【治疗】 去除病因,抗感染治疗,在等待实验室结果时,医生应开始局部使用广谱抗生素,确定致病菌属后给予敏感抗生素。根据病情的轻重可选择结膜囊冲洗、局部用药、全身用药或联合用药。切勿包扎患眼,但可配戴太阳镜以减少光线的刺激。超急性细菌性结膜炎治疗应在诊断性标本收集后立即进行,以减少潜在的角膜及全身感染的发生,局部治疗和全身用药并重。成人急性或亚急性细菌性结膜炎一般选择滴眼液。儿童则选择眼膏,避免滴眼液随哭泣时眼泪排除,而且其作用时间更长。慢性细菌性结膜炎治疗基本原则与急性结膜炎相似,需长期治疗,疗效取决于患者对治疗方案的依从性。各类型结膜炎波及角膜时应按角膜炎治疗原则处理。

(1) 局部治疗:

1) 当患眼分泌物多时,可用无刺激性的冲洗剂如 3% 硼酸水或生理盐水冲洗结膜囊。冲洗时要小心操作,避免损伤角膜上皮,冲洗液勿流入健眼,以免造成交叉传染。

2) 局部充分滴用有效的抗生素眼水和眼药膏。急性阶段每 1 ~ 2 小时 1 次。革兰阳性菌所致者可局部使用:5000 ~ 10 000U/ml 青霉素、15% 磺胺醋酰钠、0.1% 利福平、杆菌肽、甲氧苄啶-多黏菌素 B(trimethoprim-ppolymyxin B)、0.5% 氯霉素等眼药水频点和红霉素、杆菌肽-多黏菌素 B 眼膏等抗生素眼药膏。革兰阴性菌所致者可选用氨基糖苷类或喹诺酮类药物,如 0.3% 庆大霉素、0.3% 妥布霉素、0.3% 环丙沙星、0.3% 氧氟沙星眼药水或眼药膏。在特殊情况下,可使用合成抗生素滴眼液。如甲氧苯青霉素耐药性葡萄球菌性结膜炎可使用 5mg/ml 万古霉素滴眼液。慢性葡萄球菌性结膜炎对用杆菌肽和红霉素反应良好,还可适当应用收敛剂如 0.25% 硫酸锌眼水。

(2) 全身治疗:

1) 奈瑟菌性结膜炎应全身及时使用足量的抗生素,肌注或静脉给药。淋病奈瑟菌性结膜炎角膜未波及,成人大剂量肌注青霉素或头孢曲松钠(ceftriaxone,商品名:菌必治)1g 即可,如果角膜也被感染,加大剂量,1 ~ 2g/d,连续 5 天。青霉素过敏者可用大观霉素(spectinomycin,商品名:淋必治)(2g/d,肌注)。除此之外,还可联合口服 1g 阿奇霉素或 100mg 多西环素,每日 2 次,持续 7 天;或喹诺酮类药物(环丙沙星 0.5g 或氧氟沙星 0.4g,每日 2 次,连续 5 天)。

新生儿用青霉素 G100 000 万 U/(kg · d),静脉滴注或分 4 次肌注,共 7 天。或用头孢曲松钠(0.125g,肌注)、头孢噻肟钠(cefotaxime,25mg/kg,静注或肌注),每 8 小时或 12 小时 1 次,连续 7 天。

大约 1/5 外源性(原发性)脑膜炎球菌性结膜炎可引起脑膜炎球菌血症,单纯局部治疗患者发生菌血症的几率比联合全身用药患者高 20 倍。因此必须联合全身治疗。脑膜炎球菌性结膜炎可静脉注射或肌注青霉素。青霉素过敏者可用氯霉素代替。2 天内可有明显疗效。和脑膜炎球菌性结膜炎患者接触者应进行预防性治疗,可口服利福平每日 2 次持续 2 天,推荐剂量是成人 600mg,儿童 10mg/kg。

2) 流感嗜血杆菌感染而致的急性细菌性结膜炎或伴有咽炎或急性化脓性中耳炎的患者局部用药的同时应口服头孢类抗生素或利福平。

3）慢性结膜炎的难治性病例和伴有酒糟鼻患者需口服多西环素100mg，1～2次/日，持续数月。

【预防】

（1）严格注意个人卫生和集体卫生。提倡勤洗手、洗脸和不用手或衣袖拭眼。

（2）急性期患者需隔离，以避免传染，防止流行。一眼患病时应防止另眼感染。

（3）严格消毒病人用过的洗脸用具、手帕及接触的医疗器皿。

（4）医护人员在接触病人之后必须洗手消毒以防交叉感染。必要时应戴防护眼镜。

（5）新生儿出生后应常规立即用1%硝酸银眼药水滴眼1次或涂0.5%四环素眼药膏，以预防新生儿淋菌性结膜炎和衣原体性结膜炎。

第四节 衣原体性结膜炎

衣原体是介于细菌与病毒之间的微生物，归于立克次纲，衣原体目。具有细胞壁和细胞膜，以二分裂方式繁殖，可寄生于细胞内形成包涵体。衣原体目分为二属。属Ⅰ为沙眼衣原体，可引起沙眼、包涵体性结膜炎和淋巴肉芽肿；属Ⅱ为鹦鹉热衣原体，可引起鹦鹉热。衣原体性结膜炎包括沙眼、包涵体性结膜炎、性病淋巴肉芽肿性结膜炎等。衣原体对四环素或红霉素最敏感，其次是磺胺嘧啶、利福平等。

一、沙 眼

沙眼（trochoma）是由微生物沙眼衣原体（chlamydia）感染所致的一种慢性传染性结膜角膜疾患，潜伏期约5～12日，双眼发病，儿童少年时期多发。因其在睑结膜表面形成粗糙不平的外观，形似沙砾，故名沙眼。全世界有3亿～6亿人感染沙眼，感染率和严重程度同当地居住条件以及个人卫生习惯密切相关。50年代以前该病曾在我国广泛流行，是当时致盲的首要病因，20世纪70年代后随着生活水平的提高、卫生常识的普及和医疗条件的改善，其发病率大大降低，但仍然是常见的结膜病之一。

【病因】 有关沙眼的病原学，曾有“立克次体、病毒、颗粒性野口杆菌、包涵体”等学说。1956年沙眼衣原体由我国病毒研究所汤非凡教授和北京市眼科研究所张晓楼教授共同合作采用鸡胚培养方法在世界首次成功分离，并将TE55（标准株）推广在世界范围内使用。沙眼衣原体的发现，明确了沙眼病原学，并促进了敏感药物的研创。1981年国际沙眼防治组织授予“国际沙眼金质奖章”予以表彰。

沙眼衣原体种内有3个生物变种（或亚种）：眼血清型包括A、B、Ba、C四个血清型；生殖血清型包括D、Da、E、F、G、H、I、Ia、J、K十个血清型；性病性淋巴肉芽肿血清型包括L1、L2、L2a、L3四个血清型。在自然条件下，沙眼衣原体仅感染人，地方性致盲沙眼通常由4个眼血清型A、B、Ba和C引起。我国张力、张晓楼等（1990）用微量免疫荧光试验对中国华北沙眼流行地区沙眼衣原体免疫型进行检测，结果表明我国华北地区沙眼流行以B型为主，C型次之。沙眼通过直接接触或污染物间接传播，节肢昆虫也是传播媒介。易感危险因素包括不良的卫生条件、营养不良、酷热或沙尘气候。热带、亚热带区或干旱季节容易传播。

【临床表现】 沙眼一般起病缓慢，临床症状轻重不等，病情因反复感染而加重，感染频次不同致使病程长短不一，或自愈，或持续数月，或延绵数年甚至数十年之久。急性沙眼感染主要发生在学前和低年学龄儿童，但在20岁左右时，早期的瘢痕并发症才开始变得明显。成年后的各个时期均可以出现严重的眼睑和角膜合并症。男女的急性沙眼的发生率和严重程度相当，但女性沙眼的严重瘢痕比男性高出2～3倍，推测这种差别与母亲和急性感染的儿童密切接触有关。幼儿患沙眼后，症状隐匿，可自行缓解，不留后遗症。成人沙眼为亚急性或急性发病过程，早期即出现并发症。

临床智库 www.ICHEALTH.com

Notes

沙眼患者早期无自觉症状,或仅有轻微异物感,似有灰尘侵入眼内等眼部异物和不适感,表现为滤泡性慢性结膜炎,以后逐渐进展到结膜瘢痕形成。

急性期症状包括畏光、流泪、异物感,较多黏液或黏液脓性分泌物。可出现眼睑红肿,结膜明显充血,乳头增生,上下穹隆部结膜满布滤泡,可合并弥漫性角膜上皮炎及耳前淋巴结肿大。

慢性期无明显不适,仅眼痒、异物感、干燥和烧灼感。结膜充血减轻,结膜污秽肥厚,同时有乳头及滤泡增生,病变以上穹隆及睑板上缘结膜显著,并可出现垂幕状的角膜血管翳。病变过程中,结膜的病变逐渐为结缔组织所取代,形成瘢痕。最早在上睑结膜的睑板下沟处,称之为 Arlt 线,渐成网状,以后全部变成白色平滑的瘢痕。角膜缘滤泡发生瘢痕化改变临床上称为 Herbet 小凹。沙眼性角膜血管翳及睑结膜瘢痕为沙眼的特有体征。血管翳是发生在角膜上缘,由球结膜经过角膜上缘伸到角膜表面半月形的一排小血管,血管翳的底是灰色的,充血时则血管翳变厚,显而易见。最严重的可成全血管翳。角膜血管翳是沙眼最重要的一个特异性特征。倒长的睫毛持续地摩擦角膜引起角膜各种形状的不透体如薄翳、斑翳或白斑。

重复感染时,并发细菌感染时,刺激症状可更重,且可出现视力减退。晚期发生睑内翻与倒睫、上睑下垂、睑球粘连、角膜混浊、实质性结膜干燥症、慢性泪囊炎等并发症。症状更明显,可严重影响视力,甚至失明。

【诊断】 多数沙眼根据乳头、滤泡、上皮下角膜炎,血管翳(起自角膜缘的纤维血管膜进入透明角膜形成)、角膜缘滤泡、Herbert 小凹等特异性体征,可以作出诊断。由于睑结膜的乳头增生和滤泡形成并非为沙眼所特有,因此早期沙眼的诊断在临床病变尚不完全具备时较困难,有时只能诊断"疑似沙眼",要确诊须辅以实验室检查。WHO 要求诊断沙眼时至少符合下述标准中的 2 条:①上睑结膜 5 个以上滤泡;②典型的睑结膜瘢痕;③角膜缘滤泡或 Herbert 小凹;④广泛的角膜血管翳。

为了统一进行流行病学调查和指导治疗,国际上对沙眼的表征进行了分期。常用 MacCallan 分期法:

Ⅰ期:早期沙眼。上睑结膜出现未成熟滤泡,轻微上皮下角膜混浊、弥漫点状角膜炎和上方细小角膜血管翳。

Ⅱ期:进行期沙眼。

Ⅱa 期:滤泡增生为主。角膜混浊、上皮下浸润和明显的上方浅层角膜血管翳。

Ⅱb 期:乳头增生为主。滤泡坏死、上方表浅角膜血管翳和上皮下浸润,滤泡模糊,瘢痕不明显。这一分期可进一步分为沙眼Ⅱb′期和沙眼Ⅱb″期。沙眼Ⅱb′期表现为滤泡明显,乳头肥大,尤其是在上睑结膜;沙眼Ⅱb″期常合并春季结膜炎的沙眼,乳头增生很盛,形成真正的"增殖"现象,为增生型沙眼。

Ⅱc 期:合并慢性淋菌性结膜炎。

Ⅲ期:瘢痕前期形成。进行性病变与瘢痕生成共同存在。

Ⅳ期:非活动性瘢痕期沙眼。结膜表面变为平滑,除了白色瘢痕以外,找不到其他活动性病变。

中华医学会眼科学会制定的沙眼分期和诊断标准:1979 年第二届中华医学会眼科学会制定了统一的沙眼分期和诊断标准,临床沿用至今。

1) 沙眼诊断:①上穹隆部和上睑板结膜血管模糊充血,乳头增生或滤泡形成,或二者兼有;②放大镜或裂隙灯显微镜下检查可见角膜血管翳;③上穹隆部和上睑结膜瘢痕;④结膜刮片有沙眼包涵体。在第一项的基础上,兼有其他 3 项中之一者可诊断沙眼。疑似沙眼者:上穹隆部及眦部睑结膜充血,有少量乳头增生或滤泡,并已排除其他结膜炎者。

2) 沙眼分期:①Ⅰ期——进行期:即活动期,乳头和滤泡同时并存,上穹隆结膜组织模糊不清,有角膜血管翳;②Ⅱ期——退行期:自瘢痕开始出现至大部分为瘢痕,仅残留少许活动性病变为止;③Ⅲ期——完全瘢痕期:活动性病变完全消失,代之以瘢痕,无传染性。

3）沙眼分级标准：根据活动性病变（乳头和滤泡）占上眼睑结膜总面积的多少分为轻（+）、中（++）、重（+++）三级。占1/3面积以下者为轻（+），占1/3～2/3者为中（++），占2/3面积以上者为重（+++）。

4）角膜血管翳分级：将角膜分为四等份，血管翳侵入上1/4以内为（+），1/4～1/2者为（++），1/2～3/4者为（+++），超过3/4者为（++++）。

为便于所有卫生工作者（包括基层医院）易于识别沙眼体征及其合并症，仅使用双筒放大镜（×2.5）和足够的照明（日光或者手电筒）即可进行检查，在社区内也可对沙眼的流行状况能够进行简单的调查和评估。1987年世界卫生组织（WHO）介绍了一种新的简单分期法来评价沙眼严重程度。标准如下：

沙眼性滤泡（TF）：上睑结膜5个以上滤泡，滤泡直径不小于0.5mm（图7-2）。

沙眼性剧烈炎症（TI）：弥漫性浸润，上睑结膜明显炎症性增厚，遮掩睑结膜深层血管，乳头增生、血管模糊区>50%（图7-3）。

沙眼性瘢痕（TS）：典型的睑结膜瘢痕形成（图7-4）。

沙眼性倒睫（TT）：倒睫或睑内翻，至少一根倒睫摩擦眼球（图7-5）。

角膜混浊（CO）：角膜混浊，部分瞳孔区角膜变得模糊不清致明显的视力下降（视力小于0.3）（图7-6）。

其中TF、TI是活动期沙眼，要给予治疗，TS是患过沙眼的依据，TT有潜在致盲危险需行眼睑矫正手术。CO是终末期沙眼。

图7-2 沙眼性滤泡（TF）
上睑结膜5个以上滤泡

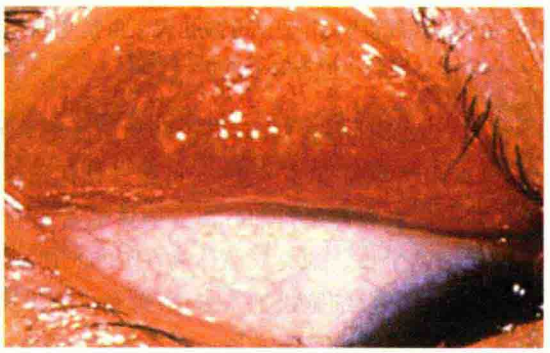

图7-3 沙眼性剧烈炎症（TI）
上睑结膜明显炎症性增厚，遮掩睑结膜深层血管

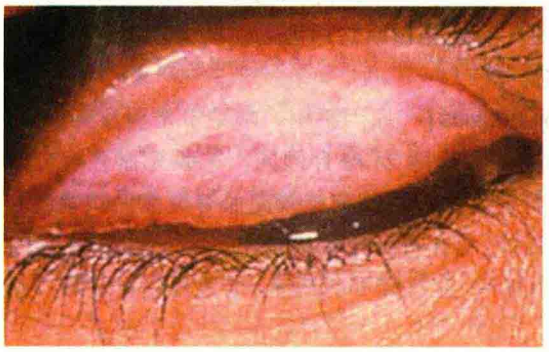

图7-4 沙眼性瘢痕（TS）
上睑结膜白色片状纤维化瘢痕

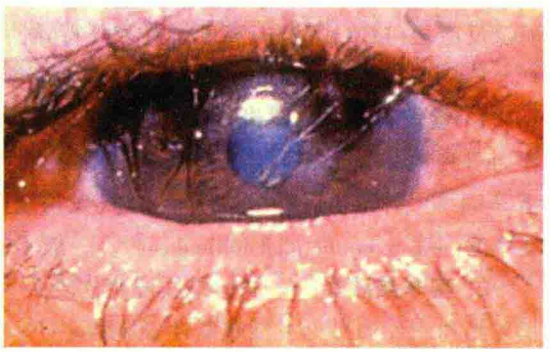

图7-5 沙眼性倒睫（TT）
上眼睑数根倒睫摩擦眼球

临 床 智 库
www.LCZK.com

实验室诊断：包括检测沙眼衣原体除结膜涂片、Giemsa染色、Lugol碘染色光镜下查包涵体。用荧光素标记的抗沙眼衣原体单克隆抗体直接染色，荧光显微镜下检查衣原体颗粒已广泛应

Notes

用，另为酶联免疫吸附法（ELISA）检测衣原体抗原，如 ELISA 诊断试剂盒。微量免疫荧光技术（MIF）用以检测血清、泪液、分泌液中衣原体特异抗体型别及水平，还可监测 IgA、IgM、IgG 用于流行病学调查。

（1）结膜细胞学检查方法是实验室检查沙眼衣原体最传统的方法，沙眼细胞学的典型特点是可检出淋巴细胞、浆细胞和多形核白细胞。结膜刮片后行 Giemsa 染色可显示位于核周围的蓝色或红色细胞浆内的包涵体（图 7-7）。改良的 Diff-Quik 染色将检测包涵体的时间缩短为几分钟，操作简便，假阳性率高。

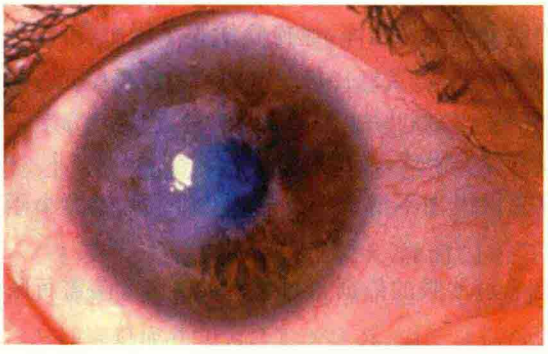

图 7-6 角膜混浊（CO）
中央部角膜混浊，并使部分瞳孔缘区角膜变得模糊不清致明显的视力下降

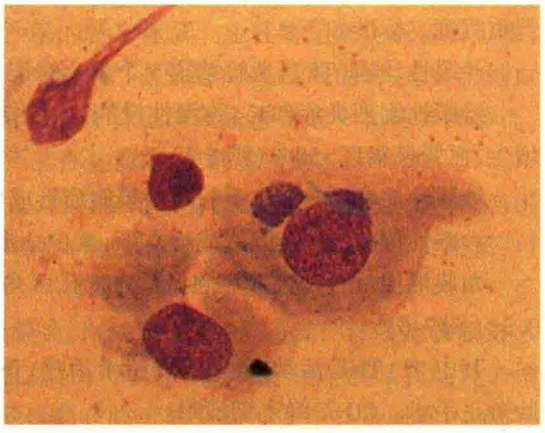

图 7-7 沙眼包涵体
Giemsa 染色上皮细胞的胞质内沙眼包涵体

（2）衣原体分离培养：是诊断衣原体感染的金标准。四种衣原体均可用鸡胚卵黄囊接种分离，分离阳性率为 20% ~30%，可用于初代培养但费时较多，较适宜用以恢复衣原体毒力。用细胞培养分离衣原体是目前分离衣原体最常用的方法。沙眼衣原体可在 McCoy、HeLa-229、HL、FL 等传代细胞生长。肺炎衣原体易在 H292、Hep-2、HeLa-229、McCoy、HL 细胞生长。采用 DEAE-葡聚糖、放线菌酮、细胞松弛素 B、胰酶和 EDTA、聚乙二醇等预处理细胞，标本离心接种等方法可提高分离阳性率。沙眼衣原体培养需要放射线照射或细胞稳定剂（如放线菌酮）预处理，通常在生长 48 ~72 小时后用碘染色单层细胞，或通过特殊的抗衣原体单克隆抗体检测，但技术要求高，广泛应用较难。

（3）分子生物学技术检测衣原体核酸有 DNA 探针核酸杂交法、PCR 法、巢式 PCR 法、连接酶链反应法（LCR）等都有高度敏感和高特异性，近年有快速诊断试剂盒等问世，费用昂贵。

【鉴别诊断】 需和其他滤泡性结膜炎相鉴别：

1. 慢性滤泡性结膜炎（chronic follicular conjunctivitis） 原因不明。常见于儿童及青少年，皆为双侧。下穹隆及下睑结膜见大小均匀，排列整齐的滤泡，无融合倾向。结膜充血并有分泌物，但不肥厚，数年后不留痕迹而自愈，无角膜血管翳。无分泌物和结膜充血等炎症症状者谓之结膜滤泡症（conjunctivial folliculosis）。一般不需治疗，只在有自觉症状时才按慢性结膜炎治疗。

2. 春季结膜炎 本病睑结膜增生的乳头大而扁平，上穹隆部无病变，也无角膜血管翳。结膜分泌物涂片中可见大量嗜酸性细胞增多。

3. 包涵体性结膜炎 本病与沙眼的主要不同在于：滤泡以下穹隆部和下睑结膜显著，无角膜血管翳。实验室可通过针对不同衣原体抗原的单克隆抗体进行免疫荧光检测来鉴别其抗原血清型，从而与之鉴别。

4. 巨乳头性结膜炎（giant papillary conjunctivitis） 本病所致的结膜乳头可与沙眼性滤泡相混淆，但有明确的角膜接触镜配戴史。

Notes

【治疗】 包括全身和眼局部药物治疗及对并发症的治疗。

（1）局部抗生素治疗：局部可选用0.1%利福平眼药水、0.1%酞丁胺眼药水或0.5%新霉素眼药水及红霉素类、四环素类眼膏，疗程最少10～12周。

目前对感染性沙眼的推荐治疗方法有两种，一种是连续性治疗：1%的四环素眼膏每天2次，共6周；一种为间断性治疗：每日2次，每月连续5天，每年至少连续用药6个月；或者每日1次，每月连续10天，每年至少连续用药6个月。

（2）全身抗生素治疗：急性期或严重炎症性沙眼的患者应全身应用抗生素治疗，一般疗程为3～4周。可口服四环素1～1.5g/d，分四次服用；或者多西环素100mg，2次/日；或红霉素1g/d分四次口服。7岁以下儿童和孕期妇女忌用四环素，避免产生牙齿和骨骼损害。一些研究显示，成年人一次性口服1克阿奇霉素在治疗沙眼衣原体病中是有效的。该药物在组织中的药物浓度可保持8天。相对来说，阿奇霉素没有严重的副作用，可以在6个月以上的儿童中使用。但孕期禁用。

为了达到长期消除致盲性沙眼的目的，WHO建议不同沙眼检出率的治疗原则见表7-2：

表7-2 不同沙眼检出率的治疗原则

检出情况	基本治疗	附加治疗
TF：低于5%	个体局部抗生素治疗	无附加治疗
TF：5%～20%	群体或个体/家庭局部抗生素治疗	对严重患者进行选择性全身抗生素治疗
TF：20%或以上 或TI：5%或以上	群体局部抗生素治疗	对严重患者进行选择性全身抗生素治疗

*群体治疗：患病群体的全部家庭中所有成员都接受治疗

*家庭治疗：家庭中有一或一个以上成员患有TF或TI，全部家庭成员都接受治疗

手术矫正倒睫及睑内翻，是防止晚期沙眼致盲的关键措施。

【预防及预后】 沙眼是一种持续时间长的慢性疾病，现在已有600万～900万人因沙眼致盲。相应治疗和改善卫生环境后，沙眼可缓解或症状减轻，避免严重并发症。在流行地区，再度感染常见，需要重复治疗。预防措施和重复治疗应结合进行。WHO提出了有效控制沙眼的四个要素：手术、抗生素、眼部清洁和环境改善（surgery，antibiotics，facial cleanliness，environmental improvements，SAFE战略）。具体内容如下：

（1）手术矫正沙眼倒睫最有效预防沙眼性盲的重要手段。

（2）抗生素治疗显著减少活动性沙眼感染人群。

（3）增加洗面和清洁眼部次数可有效防治沙眼相互传播。

（4）环境的改善，尤其水和卫生条件的改善是预防沙眼长期而艰巨的工作。

【消除致盲性沙眼计划】 自80年代始，孙葆忱、胡铮等就在全国推广WHO沙眼简化分级系统并进行沙眼流行病学调查。1986年全国残疾人抽样调查结果显示，沙眼是致盲原因的第三位，占10.87%。1997年中国WHO防盲合作中心（北京同仁医院）获得WHO日内瓦总部的书面许可及资助将WHO出版的有关沙眼方面的资料翻译成中文，发放至各地，在全国推广沙眼SAFE防治策略。

1999年WHO联合非政府组织发起“视觉2020”全球防盲行动，其中，消灭致盲性沙眼是消灭可避免盲的五个根本目标之一。1999年11月世界卫生组织与中国原卫生部合作在云南省昆明市召开沙眼评估与处理研讨会，汇总分析沙眼流行病学资料指出我国可能约有600万倒睫患者需要手术并认为是我国防治沙眼的首要问题。2003年王宁利教授代表中国WHO防盲合作中心和防盲技术指导组参加“消灭致盲性沙眼全球联盟”会议，中国重返WHO消灭致盲性沙眼全球联盟，并由WHO资助《在中国消灭致盲性沙眼》项目，在14个重点省份进行沙眼流行病筛查，结果显示，大多数地区活动性沙眼低于1%，只有个别高于5%，TT患病率为0～5.5%，这些数据

一方面说明在中国沙眼已经不再是主要的致盲眼病，另一方面也提示可能还有些“口袋”地区。根据此次筛查的数据，将消灭致盲性沙眼纳入到2012—2015年国家防盲规划中，以实现消灭致盲性沙眼的最终目标。“视觉第一，中国行动”项目三期启动了“2016年在中国消灭致盲性沙眼”的评估，目前评估结果达到预期，应该说这是中国政府改水改厕、消灭四害，经济增长，医学水平提高，全民健康意识提高等综合治理的结果。

二、包涵体性结膜炎

包涵体性结膜炎（inclusion conjunctivitis）是D～K型沙眼衣原体引起的一种通过性接触或产道传播的急性或亚急性滤泡性结膜炎。包涵体结膜炎好发于性生活频繁的年轻人，多为双侧。衣原体感染男性尿道和女性子宫颈后，通过性接触或手-眼接触传播到结膜，游泳池可间接传播疾病。新生儿经产道分娩也可能感染。由于表现有所不同，临床上又分为新生儿和成人包涵体性结膜炎。

【临床表现】

1. 成人包涵体性结膜炎 接触病原体后1～2周，单眼或双眼发病。表现为轻、中度眼红、刺激和黏脓性分泌物，部分患者可无症状。眼睑肿胀，结膜充血显著，睑结膜和穹隆部结膜滤泡形成，并伴有不同程度的乳头增生，多位于下方。耳前淋巴结肿大。3～4个月后急性炎症逐渐减轻消退，但结膜肥厚和滤泡持续存在，3～6个月之后方可恢复正常。有时可见周边部角膜上皮或上皮下浸润，或细小表浅的血管翳（<1～2mm），无前房炎症反应。成人包涵体性结膜炎可有结膜瘢痕但无角膜瘢痕。从不引起虹膜睫状体炎。可能同时存在其他部位如生殖器、咽部的衣原体感染征象。

2. 新生儿包涵体性结膜炎 潜伏期为出生后5～14天，有胎膜早破时可在出生后第1天即出现体征。感染多为双侧，新生儿开始有水样或少许黏液样分泌物，随着病程进展，分泌物明显增多并呈脓性。结膜炎持续2～3个月后，出现乳白色光泽滤泡，较病毒性结膜炎的滤泡更大。严重病例假膜形成、结膜瘢痕化。大多数新生儿衣原体结膜炎是轻微自限的，但可能有角膜瘢痕和新生血管出现。衣原体还可引起新生儿其他部位的感染威胁其生命，如衣原体性中耳炎、呼吸道感染、肺炎。沙眼衣原体可以与单纯疱疹病毒共感染，除了注意全身感染外，检查时还应注意眼部合并感染的可能性。

【诊断】 根据临床表现诊断不难。实验室检测手段同沙眼。新生儿包涵体性结膜炎上皮细胞的胞质内容易检出嗜碱性包涵体。血清学的检测对眼部感染的诊断无多大价值，但是检测IgM抗体水平对于诊断婴幼儿衣原体肺炎有很大帮助。新生儿包涵体性结膜炎需要和沙眼衣原体、淋病奈瑟菌引起的感染鉴别。

【治疗】 衣原体感染可波及呼吸道、胃肠道，因此口服药物很有必要。婴幼儿可口服红霉素[40mg/(kg·d)]分四次服下，至少用药14天。如果有复发，需要再次全程给药。成人口服四环素（1～1.5g/d）或多西环素（100mg，2次/日）或红霉素（1g/d），治疗3周。局部使用抗生素眼药水及眼膏如15%磺胺醋酸钠、0.1%利福平等。

【预后及预防】 未治疗的包涵体结膜炎持续3～9个月，平均5个月。采用标准方案治疗后病程缩短，复发率较低。

应加强对年轻人的卫生知识特别是性知识的教育。高质量的产前护理包括生殖道衣原体感染的检测和治疗是成功预防新生儿感染的关键。有效的预防药物包括1%硝酸银、0.5%红霉素和2.5%聚烯吡酮碘。其中2.5%的聚烯吡酮碘点眼效果最好、毒性最小。

三、性病淋巴肉芽肿性结膜炎

临 床 智 库
WWW.CICALINE.COM

Notes

性病淋巴肉芽肿性结膜炎（vernereal lymphogranulomatous conjunctivitis）是一种由衣原体L1、

L2、L3 免疫型性传播的结膜炎症。常由实验等意外感染所致，亦见于生殖器或淋巴结炎急性感染期经手传播。

起病前多有发热等全身症状。局部淋巴结（耳前淋巴结、颌下淋巴结等）肿大、触痛。眼部典型症状为急性滤泡性结膜炎以及结膜肉芽肿性炎症，睑结膜充血水肿，滤泡形成，伴有上方浅层角膜上皮炎症，偶见实质性角膜炎，晚期累及全角膜，形成致密角膜血管翳。重症者伴有巩膜炎、葡萄膜炎、视神经炎。淋巴管闭塞时，发生眼睑象皮病。

实验室诊断可用 Frei 试验，皮内注射抗原 0.1ml，48 小时后局部出现丘疹、浸润、水疱甚至坏死。结膜刮片可见细胞内包涵体，并可作衣原体分离。治疗方案参见包涵体性结膜炎。

四、鹦鹉热性结膜炎

鹦鹉热性结膜炎（psittacosis conjunctivitis）少见，鸟类是鹦鹉热衣原体的传染源，人类偶然感染。最常见的感染人群是鸟类爱好者、宠物店店主和店员、家禽行业的工人。感染者最早出现肺部症状，表现为干咳和放射线影像肺部呈斑片状阴影，患者还有严重的头痛、咽炎、肌肉痛和脾大。眼部表现为上睑结膜慢性乳头增生浸润、伴上皮角膜炎。结膜上皮细胞内见包涵体，衣原体组织培养阳性，治疗同上。

第五节 病毒性结膜炎

病毒性结膜炎（viral conjunctivitis）是一种常见感染，病变程度因个体免疫状况、病毒毒力大小不同而存在差异，通常有自限性。临床上按病程分为急性和慢性两组，以前者多见包括流行性角结膜炎、流行性出血性结膜炎、咽结膜热、单纯疱疹病毒性结膜炎和新城鸡瘟结膜炎等。慢性病毒性结膜炎包括传染性软疣性睑结膜炎（molluscum contagiosum blepharoconjunctivitis）、水痘-带状疱疹性睑结膜炎、麻疹性角结膜炎等。

一、腺病毒性角结膜炎

腺病毒感染性结膜炎症是一种重要的病毒性结膜炎，主要表现为急性滤泡性结膜炎，常合并有角膜病变。本病传染性强，可散在或流行性发病。腺病毒是一种脱氧核糖核酸（DNA）病毒，可分为 31 个血清型。不同型别的腺病毒引起的病毒性结膜炎可有不同的临床表现，同样的临床表现也可由几种不同血清型的腺病毒所引起。腺病毒性角结膜炎主要表现为两大类型，即流行性角结膜炎和咽结膜热。

（一）流行性角结膜炎（epidemic keratoconjunctivitis）

是一种强传染性的接触性传染病，由腺病毒 8、19、29 和 37 型腺病毒（人腺病毒 D 亚组）引起。潜伏期为 5～7 天。

【临床表现】 起病急、症状重、双眼发病。主要症状有充血、疼痛、畏光、伴有水样分泌物。疾病早期常一眼先发病，数天后对侧眼也受累，但病情相对较轻。急性期眼睑水肿，结膜充血水肿，48 小时内出现滤泡和结膜下出血，色鲜红，量多时呈暗红色。假膜（有时真膜）形成后能导致扁平瘢痕、睑球粘连。发病数天后，角膜可出现弥散的斑点状上皮损害，并于发病 7～10 天后融合成较大的、粗糙的上皮浸润。2 周后发展为局部的上皮下浸润，并主要散布于中央角膜，角膜敏感性正常（图 7-8）。发病 3～4 周后，上皮下浸润加剧，形态大小基本一致，数个至数十个不等。上皮下浸润由迟发性过敏反应引起，主要是淋巴细胞在前弹力层和前基质层的浸润，是机体对病毒抗原的免疫反应。这种上皮下浸润可持续数月甚至数年之久，逐渐吸收，极个别情况下，浸润最终形成瘢痕，造成永久性视力损害。结膜炎症最长持续 3～4 周。原发症状消退后，角膜混浊数月后可消失。患者常出现耳前淋巴结肿大和压痛，且于眼部开始受累侧较为明显，

是和其他类型结膜炎的重要鉴别点，疾病早期或症状轻者无此表现。需注意儿童睑板腺感染时也可有耳前淋巴结肿大。儿童可有全身症状，如发热、咽痛、中耳炎、腹泻等。

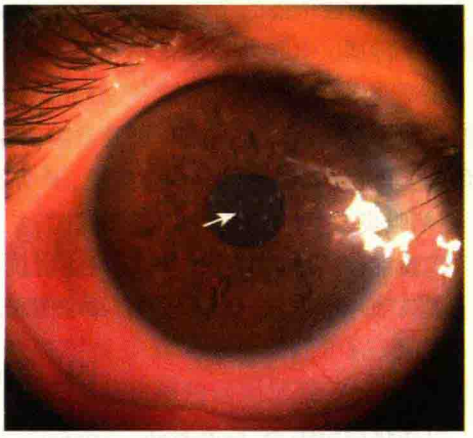

图 7-8 流行性角结膜炎
中央角膜区可见大小基本一致，灰白色的上皮下浸润

【诊断】 急性滤泡性结膜炎和炎症晚期出现的角膜上皮下浸润是本病的典型特征，结膜刮片见大量单核细胞，有假膜形成时，中性粒细胞数量增加。病毒培养、PCR 检测、血清学检查可协助病原学诊断。

【鉴别诊断】

（1）流行性出血性结膜炎：70 型肠道病毒（偶由 A24 型柯萨奇病毒）感染引起，潜伏期短 18～48 小时（病程短 15～7 天），除具有结膜炎一般性症状和体征外，主要特征为结膜下出血呈片状或点状，从上方球结膜开始向下方球结膜蔓延。少数人发生前葡萄膜炎，部分患者还有发热不适及肌肉痛等全身症状。

（2）慢性滤泡性结膜炎：原因不明。常见于儿童及青少年，皆为双侧。下穹隆及下睑结膜见大小均匀，排列整齐的滤泡，无融合倾向。结膜充血并有分泌物，但不肥厚，数年后不留痕迹而自愈，无角膜血管翳。

（3）急性细菌性结膜炎：又称“急性卡他性结膜炎”，临床表现为患眼红、烧灼感，或伴有畏光、流泪。结膜充血，中等量黏脓性分泌物，夜晚睡眠后，上下睑睫毛常被分泌物粘合在一起。结膜囊分泌物培养细菌阳性。

【治疗】 必须采取措施减少感染传播。所有接触感染者的器械必须仔细清洗消毒，告知患者避免接触眼睑和泪液，经常洗手。当出现感染时尽可能避免人群之间的接触。治疗无特殊，局部冷敷和使用血管收缩剂可减轻症状，急性期可使用抗病毒药物抑制病毒复制如干扰素滴眼剂、0.1% 碘苷、0.1% 利巴韦林、4% 吗啉双胍等，每小时 1 次。合并细菌感染时加用抗生素治疗。出现严重的膜或假膜、上皮或上皮下角膜炎引起视力下降时可考虑使用皮质类固醇眼药水，病情控制后应减少皮质类固醇眼水的点眼频度至每天 1 次或隔天 1 次。应用中要注意逐渐减药，不要突然停药，以免复发；另外还要注意激素的副作用。

（二）咽结膜热（pharyngoconjunctival fever）

是由腺病毒 3、4 和 7 型引起的一种表现为急性滤泡性结膜炎伴有上呼吸道感染和发热的病毒性结膜炎，传播途径主要是呼吸道分泌物。多见于 4～9 岁儿童和青少年。常于夏、冬季节在幼儿园、学校中流行。散发病例可见于成人。

【临床表现】 前驱症状为全身乏力，体温上升至 38.3～40℃，自觉流泪、眼红和咽痛。患者体征为眼部滤泡性结膜炎、一过性浅层点状角膜炎及上皮下混浊，耳前淋巴结肿大。咽结膜热有时可只表现出 1～3 个主要体征。病程 10 天左右，有自限性。

【诊断】 根据临床表现可以诊断。结膜刮片中见大量单核细胞，培养无细菌生长。

【治疗和预防】 无特殊治疗。可参考流行性角结膜炎的治疗和预防措施。发病期间勿去公共场所、泳池等，减少传播机会。

二、流行性出血性角结膜炎

流行性出血性结膜炎（epidemic hemorrhagic conjunctivitis）是由 70 型肠道病毒（偶由 A24 型柯萨奇病毒）引起的一种暴发流行的自限性眼部传染病，又称“阿波罗 11 号结膜炎”。1969 年

Notes

在加纳第一次暴发，1971 年曾在我国大范围流行。该病在许多国家和岛屿发生过流行。

【临床表现】 潜伏期短 18～48 小时（病程短 15～7 天），常见症状有眼痛、畏光、异物感、流泪、结膜下出血、眼睑水肿等。结膜下出血呈片状或点状，从上方球结膜开始向下方球结膜蔓延。多数患者有滤泡形成，伴有上皮角膜炎和耳前淋巴结肿大。少数人发生前葡萄膜炎，部分患者还有发热不适及肌肉痛等全身症状，印度和日本曾报道个别病例出现类似小儿麻痹样下肢运动障碍。

【诊断】 急性滤泡性结膜炎的症状，同时有显著的结膜下出血，耳前淋巴结肿大等为诊断依据。

【治疗和预防】 无特殊治疗，有自限性，加强个人卫生和医院管理，防止传播是预防的关键。

第六节 免疫性结膜炎

免疫性结膜炎（immunologic conjunctivitis）以前又称变态反应性结膜炎，是结膜对外界过敏原的一种超敏性免疫反应。结膜经常暴露在外，易与空气中的致敏原如花粉、尘埃、动物羽毛等接触，也容易遭受细菌或其他微生物的感染（其蛋白质可致敏），药物的使用也可使结膜组织发生过敏反应。由体液免疫介导的免疫性结膜炎呈速发型，临床上常见的有花粉症、异位性结膜炎和春季角结膜炎；由细胞介导的则呈慢性过程，常见的有泡性结膜炎。眼部的长期用药又可导致医源性结膜接触性或过敏性结膜炎，有速发型和迟发型两种。还有一种自身免疫性疾病，包括干燥性角结膜炎、结膜类天疱疮、Stevens-Johnson 综合征等。

一、春季角结膜炎

春季角结膜炎（vernal keratoconjunctivitis）又名春季卡他性结膜炎、季节性结膜炎等。青春期前起病，持续 5～10 年，多为双眼，男孩发病率高于女孩。该病在中东和非洲发病率高，温带地区发病率低，寒冷地区则几乎无病例报道。春夏季节发病率高于秋冬两季。

【病因】 尚不明确，其免疫发病机制是Ⅰ型和Ⅳ型超敏反应。很难找到特殊的致敏原。通常认为和花粉敏感有关。各种微生物的蛋白质成分、动物皮屑和羽毛等也可能致敏。近来，发现春季角结膜炎病人角膜上皮表达细胞黏附分子 ICAM-1。泪液中可分离出特异性的 IgE、IgG，组胺和类胰蛋白酶升高，血清中组胺酶水平下降。因此发病机理和体液免疫（IgG、IgE）及细胞免疫都有关。春季角结膜炎也见于免疫球蛋白 E 综合征的病人。

【临床表现】 临床上把春季性角结膜炎分为睑结膜型、角结膜缘型及混合型三种（图 7-9）。患者眼部奇痒，黏丝状分泌物，夜间症状加重。可有家族过敏史。

睑结膜型的特点是结膜呈粉红色，上睑结膜巨大乳头呈铺路石样排列。乳头形状不一，扁平外观，包含有毛细血管丛。下睑结膜可出现弥散的小乳头。严重者上睑结膜可有假膜形成。除非进行冷冻、放疗和手术切除乳头等创伤性操作，一般反复发作后结膜乳头可完全消退，不遗留瘢痕。

角结膜缘型更常见于黑色人种。上下睑结膜均出现小乳头。其重要临床表现是在角膜缘有黄褐色或污红色胶样增生，以上方角膜缘明显。

混合型睑结膜和角膜同时出现上述两型检查所见。

各种类型春季角结膜炎均可累及角膜，文献报道角膜受损发生率 3%～50% 不等。以睑结膜型更为常，主要是由于肥大细胞及嗜酸性细胞释放炎症介质引起。角膜受损最常表现为弥漫性点状上皮角膜炎，甚至形成盾形无菌性上皮损害，多分布于中上 1/3 角膜称为“春季溃疡”。部分患者急性期可在角膜缘见到白色 Horner-Trantas 结节。结膜分泌物涂片和 Trantas 结节活检

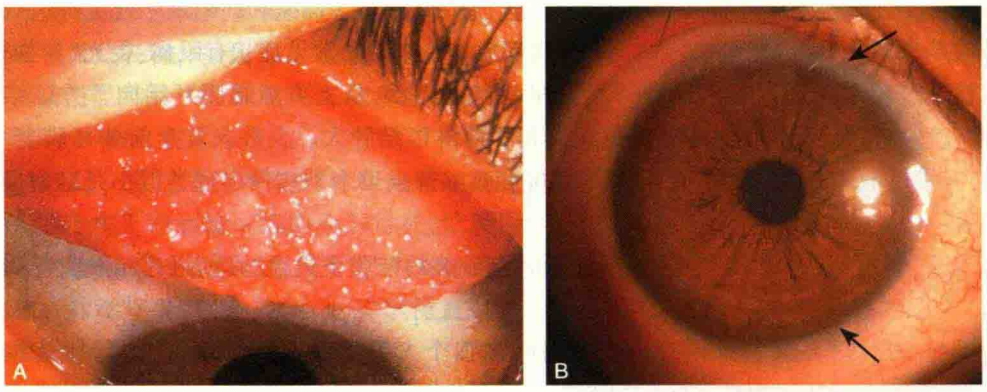

图 7-9 春季结膜炎

A. 睑结膜型；B. 角膜缘型（角膜缘污红色胶冻样增生）

行 Giemsa 染色，可见大量嗜酸性粒细胞和嗜酸性颗粒。角膜上方可有微小血管翳，极少全周角膜血管化。该病和圆锥角膜可能有一定关系。

【诊断】 根据男性青年好发，季节性反复发作，奇痒；上睑结膜乳头增生呈扁平的铺路石样或角膜缘部胶样结节；显微镜下结膜刮片每高倍视野出现超过 2 个嗜酸性粒细胞，即可作出诊断。

【治疗】 春季结膜炎是一种自限性疾病，短期用药可减轻症状，长期用药则对眼部组织有损害作用。治疗方法的选择需取决于病人的症状和眼表病变严重程度。物理治疗包括冰敷，以及在有空调房间可使病人感觉舒适。病人治疗效果不佳时，可考虑移居寒冷地区。

局部使用糖皮质激素具有抑制肥大细胞介质的释放，阻断炎症细胞的趋化，减少结膜中肥大细胞及嗜酸性粒细胞的数量，抑制磷脂酶 A2，从而阻止花生四烯酸及其代谢产物的产生等多种功能。对迟发性超敏反应亦有良好的抑制作用。急性期患者可采用激素间歇疗法，先局部频繁（例如每 2 小时 1 次）应用激素 5～7 天，后迅速减量。顽固的睑结膜型春季角结膜炎病例可在睑板上方注射 0.5～1.0ml 短效激素如地塞米松磷酸钠（4mg/ml）或长效激素如曲安西龙奈德（40mg/ml）。但要注意长期使用会产生青光眼、白内障等严重并发症。

非甾体类抗炎药是环氧化酶的抑制剂，它可以抑制前列腺素的产生及嗜酸性粒细胞的趋化等，在过敏性疾病发作的急性阶段及间歇阶段均可使用，对缓解眼痒、结膜充血、流泪等眼部症状及体征均显示出一定的治疗效果。

肥大细胞稳定剂通过抑制细胞膜钙通道发挥作用。它可以阻止因抗原与肥大细胞膜上 IgE 交联而引起的炎症介质的释放。常用的有色甘酸二钠及奈多罗米等。最好在接触过敏原之前使用，对于已经发作的患者治疗效果较差。目前多主张在春季角结膜炎易发季节每日滴用细胞膜稳定剂色甘酸钠或新一代药物萘多罗米钠肥大细胞稳定剂 4～5 次，预防病情发作或维持治疗效果，待炎症发作时才短时间使用激素进行冲击治疗。

抗组胺药（富马酸依美斯汀）可拮抗已经释放的炎症介质的生物学活性，减轻患者症状，与肥大细胞稳定剂联合使用治疗效果较好，可减轻眼部不适症状。

经过一系列药物治疗（抗组胺药、血管收缩剂）仍有强烈畏光以至于无法正常生活的顽固病例，局部应用 2% 的环胞素 A 可以很快控制局部炎症及减少激素的使用量。但是在停药后 2～4 个月后炎症往往复发。0.05% FK506 可以抑制 *IL-2* 基因转录及 IgE 合成信号传递通路，对顽固性春季结膜炎有良好的治疗效果。

人工泪液可以稀释肥大细胞释放的炎症介质，同时可改善因角膜上皮点状缺损引起的眼部异物感，但需使用不含防腐剂的剂型。对花粉和其他过敏原进行脱敏治疗效果尚不肯定。春季结膜炎伴发的葡萄球菌睑缘炎和结膜炎要给予相应治疗。

Notes

二、过敏性结膜炎

过敏性结膜炎(allergic conjunctivitis)是由于眼部组织对过敏原产生超敏反应所引起的炎症。本节专指那些由于接触药物或其他抗原而过敏的结膜炎。有速发型和迟发型两种。引起速发型的致敏原有花粉、角膜接触镜及其清洗液等;药物一般引起迟发型,如睫状肌麻痹药阿托品和后马托品,氨基糖苷类抗生素,抗病毒药物碘苷和三氟胸腺嘧啶核苷,防腐剂硫柳汞和乙二胺四醋酸及缩瞳剂等。

【临床表现】 接触致敏物质数分钟后迅速发生的为Ⅰ型超敏反应,眼部瘙痒、眼睑水肿和肿胀、结膜充血及水肿。极少数的病人可表现为系统性过敏症状。在滴入局部药物后24~72小时才发生的为迟发Ⅳ型超敏反应。表现为眼睑皮肤急性湿疹、皮革样变。睑结膜乳头增生、滤泡形成,严重者可引起结膜上皮剥脱。下方角膜可见斑点样上皮糜烂。慢性接触性睑结膜炎的后遗症包括色素沉着、皮肤瘢痕、下睑外翻。

【诊断】 根据有较明显过敏原接触史,脱离接触后症状迅速消退;结膜囊分泌物涂片发现嗜酸性粒细胞增多等可以诊断。

【治疗】 查找过敏原,Ⅰ型超敏反应经避免接触过敏原或停药即可得到缓解。局部点皮质类固醇眼药水(如0.1%地塞米松)、血管收缩剂(0.1%肾上腺素或1%麻黄碱),伴有睑皮肤红肿、丘疹者,可用2%~3%硼酸水湿敷。近年来,研制的几种新型药物如非甾体类抗炎药0.5%酮咯酸氨丁三醇、抗组胺药0.05%富马酸依美斯汀以及细胞膜稳定剂萘多罗米钠点眼,可明显减轻症状。严重者可加用全身抗过敏药物,如氯苯那敏、阿司咪唑、抗组胺药或激素等。

三、季节性过敏性结膜炎

季节性过敏性结膜炎(seasonal allergic conjunctivitis)又名枯草热性结膜炎(hay fever conjunctivitis),是眼部过敏性疾病最常见的类型,其致敏原主要为植物的花粉。

【临床表现】 该病主要特征是季节性发作(通常在春季);通常双眼发病,起病迅速,在接触致敏原时发作,脱离致敏原后症状很快缓解或消失。最常见的症状为眼痒,几乎所有的患者均可出现,轻重程度不一。也可有异物感、烧灼感、流泪、畏光及黏液性分泌物等表现,高温环境下症状加重。

主要体征为结膜充血及非特异性睑结膜乳头增生,有时合并有结膜水肿或眼睑水肿,小孩更易出现。很少影响角膜,偶有轻微的点状上皮性角膜炎的表现。

许多患者有过敏性鼻炎及支气管哮喘病史。

【治疗】

1. 一般治疗 包括脱离过敏原,眼睑冷敷,生理盐水冲洗结膜囊等手段。

2. 药物治疗 常用的有抗组胺药、肥大细胞稳定剂、非甾体类抗炎药及血管收缩剂,对于病情严重,使用其他药物治疗无效的患者可以考虑短期使用糖皮质激素。多采用局部用药,对于合并有眼外症状者可以全身使用有抗组胺药、非甾体类抗炎药及糖皮质激素。

【脱敏治疗】 如果致敏原已经明确,可以考虑使用脱敏治疗。对于因植物花粉及杂草引起的过敏性结膜炎其效果相对较佳。但对于许多其他原因引起的过敏性结膜炎患者,其治疗效果往往并不理想。

【预后】 预后良好,多无视力损害,很少出现并发症。

四、常年性过敏性结膜炎

临 床 智 库
WWW.CICALINE.COM

常年性过敏性结膜炎(perennial allergic conjunctivitis)远比季节性过敏性结膜炎少见。致敏原通常为房屋粉尘、虫螨、动物的皮毛、棉麻及羽毛等。

Notes

【临床表现】 临床表现与季节性过敏性结膜炎相似。由于抗原常年均有，故其症状持续存在，一些病人有季节性加重现象。眼部症状通常比季节性结膜炎轻微。

检查时常发现结膜充血、乳头性结膜炎合并少许滤泡、一过性眼睑水肿等。一些患者可能没有明显的阳性体征。

【治疗】 治疗手段基本同季节性过敏性结膜炎。

由于致敏原常年存在，因此通常需要长期用药。常用的药物为抗组胺药物及肥大细胞稳定剂，糖皮质激素仅在炎症恶化其他治疗无效时才使用，且不宜长期使用。

脱敏治疗效果往往很不理想，故很少采用。

【预后】 预后良好，多无视力损害，很少出现并发症。

五、巨乳头性结膜炎

巨乳头性结膜炎发生与抗原沉积及微创伤有密切的关系，为机械性刺激与超敏反应共同作用的结果。

【临床表现】 该病多见于戴角膜接触镜（尤其是佩戴材料低劣的软性角膜接触镜者）或义眼，以及有角膜手术病史（未埋线）或视网膜脱离手术史（填充物暴露）的患者。患者常首先表现为接触镜不耐受及眼痒，也可出现视朦（因接触镜沉积物所致），异物感及分泌物等。

检查最先表现为上睑结膜轻度的乳头增生，之后被大的乳头（>0.3mm）替代，最终变为巨乳头（>1mm）。

巨乳头结膜炎很少累及角膜，少数患者可以出现浅点状角膜病变及 Trantas 斑。

【治疗】

1. 一般治疗 更换接触镜，选择高透气性的接触镜或小直径的硬性接触镜，缩短接触镜佩戴时间；加强接触镜的护理，避免使用含有防腐剂及汞等具有潜在抗原活性的护理液；炎症恶化期间，最好停戴接触镜。义眼必须每日用肥皂清洗，在清水中浸泡，置于干燥的地方备用。对有缝线及硅胶摩擦者，如情况许可应加以拆除。

2. 药物治疗 常用的药物有肥大细胞稳定剂、糖皮质激素及非甾体类抗炎药。糖皮质激素应尽量避免使用，但对于佩戴义眼患者可以放宽使用范围。

【预后】 尽管治疗过程中症状及体征消退缓慢，但一般预后良好，很少出现视力受损。

六、泡性结膜炎

泡性角结膜炎（phlyctenular keratoconjunctivitis）是由微生物蛋白质引起的迟发型免疫反应性疾病。常见致病微生物包括：结核分枝杆菌、金黄色葡萄球菌、白色念珠菌、球孢子菌属，以及 L1、L2、L3 血清型沙眼衣原体等。

【临床表现】 多见于女性、青少年及儿童。有轻微的异物感，如果累及角膜则症状加重。泡性结膜炎初起为实性，隆起的红色小病灶（1～3mm）周围有充血区。角膜缘处三角形病灶，尖端指向角膜，顶端易溃烂形成溃疡，多在 10～12 天内愈合，不留瘢痕。病变发生在角膜缘时，有单发或多发的灰白色小结节，结节较泡性结膜炎者为小，病变处局部充血，病变愈合后可留有浅淡的瘢痕，使角膜缘齿状参差不齐。初次泡性结膜炎症状消退后，遇有活动性睑缘炎、急性细菌性结膜炎和挑食等诱发因素可复发。反复发作后疱疹可向中央进犯，新生血管也随之长入，称为束状角膜炎，痊愈后遗留一带状薄翳，血管则逐渐萎缩。极少数患者疱疹可以发生于角膜或睑结膜。

【诊断】 根据典型的角膜缘或球结膜处实性结节样小泡，其周围充血等症状可正确诊断。

【治疗】 治疗诱发此病的潜在性疾病。局部皮质类固醇激素眼药水点眼如 0.1% 地塞米松眼药水，结核菌体蛋白引起的泡性结膜炎对激素治疗敏感，使用激素后 24 小时内主要症状减

轻,继用24小时病灶消失。伴有相邻组织的细菌感染要给予抗生素治疗。补充各种维生素,并注意营养,增强体质。对于反复束状角膜炎引起角膜瘢痕导致视力严重下降的患者可以考虑行角膜移植进行治疗。

七、特应性角结膜炎

特应性角结膜炎(atopic conjunctivitis)好发于有特应性皮炎病史的病人,在发生Ⅰ型速发超敏反应同时还伴有细胞介导的免疫抑制。因此患者容易合并单纯疱疹病毒或金黄色葡萄球菌感染。

【临床表现】 该病病人通常终年患病,好发于老年人。睑结膜中等大小的乳头,伴有上皮下纤维化,晚期形成结膜瘢痕,有时会发展成睑球粘连。慢性上皮病变损害角膜缘干细胞后,形成广泛的角膜新生血管。部分患者伴有晶状体后囊混浊。

【治疗】 避免接触过敏原。药物治疗同春季角结膜炎相似。合并病毒或细菌感染时给予相应治疗。极少数病人局部的药物治疗通常不能有效控制病情,需局部使用免疫抑制剂(如环孢素A)。

八、自身免疫性结膜炎

自身免疫性结膜炎可引起眼表上皮损害、泪膜稳定性下降,导致眼表泪液疾病的发生,严重影响视力。主要有Sjögren综合征、结膜类天疱疮、Stevens-Johnson综合征等疾病。

(一) Sjögren综合征

Sjögren综合征(Sjögren's syndrome,SS)是一种累及全身多系统的疾病,该症候群包括:干眼症、口干、结缔组织损害(关节炎)。三个症状中两个存在即可诊断。绝经期妇女多发。泪腺有淋巴细胞和浆细胞浸润,造成泪腺增生,结构功能破坏。

【临床表现】 SS导致干眼症状。睑裂区结膜充血、刺激感,有轻度结膜炎症和黏丝状分泌物,角膜上皮点状缺损,多见于下方角膜,丝状角膜炎也不少见,疼痛有朝轻暮重的特点。泪膜消失,泪液分泌试验异常,结膜和角膜虎红染色及丽丝胺绿染色阳性有助于临床诊断。

【诊断】 唾液腺组织活检有淋巴细胞和浆细胞浸润,结合临床症状可确诊。

【治疗】 主要为对症治疗,缓解症状,治疗措施要有针对性。可采用人工泪液,封闭泪点,湿房镜等措施。

(二) 瘢痕性类天疱疮

瘢痕性类天疱疮(cicatricial pemphigoid)病因未明,治疗效果不佳的一种非特异性慢性结膜炎,伴有口腔、鼻腔、瓣膜和皮肤的病灶。女性患者严重程度高于男性。部分有自行减轻的趋势。

【临床表现】 常表现为反复发作的中度、非特异性的结膜炎,偶尔出现黏液脓性的改变。特点为结膜病变形成瘢痕,造成睑球粘连,特别是下睑,以及睑内翻、倒睫等。根据病情严重程度可分为Ⅰ期结膜下纤维化,Ⅱ期穹隆部缩窄,Ⅲ期睑球粘连,Ⅳ期广泛的睑球粘连而导致眼球运动障碍。

结膜炎症的反复发作可以损伤杯状细胞,结膜瘢痕阻塞泪腺导管的分泌。泪液中水样液和黏蛋白的缺乏最终导致干眼。合并睑内翻和倒睫时,出现角膜损伤,角膜血管化、瘢痕加重、溃疡、眼表上皮鳞状化生。

【诊断】 根据临床表现,结膜活检有嗜酸性粒细胞,基底膜有免疫荧光阳性物质(IgG、IgM、IgA)等可诊断。在某些类天疱疮病人的血清中可以检测到抗基底膜循环抗体。

临 床 智 库
WWW.CICALINE.COM

【治疗】 治疗应在瘢痕形成前就开始,减少组织受损程度。口服氨苯砜和免疫抑制剂环磷酰胺等对部分患者有效。近年有研究认为静脉注射免疫球蛋白可以治疗包括类天疱疮在内的

Notes

自身免疫性疾病。病程长者多因角膜干燥，完全性睑球粘连等严重并发症失明，可酌情行眼表重建手术。

（三）Stevens-Johnson 综合征

Stevens-Johnson 综合征（Stevens-Johnson syndrome）发病与免疫复合物沉积在真皮和结膜实质中有关。部分药物如氨苯磺胺，抗惊厥药，水杨酸盐，青霉素，氨苄西林和异烟肼；或单纯疱疹病毒、金黄色葡萄球菌、腺病毒感染可诱发此病。

【临床表现】 该病的特征是黏膜溃疡形成和皮肤的多形性红斑，该病好发于年轻人，35 岁以后很少发病。患者主诉有眼疼刺激，分泌物和畏光等。双眼结膜受累。最初表现为黏液脓性结膜炎和浅层角膜炎，晚期瘢痕形成导致结膜皱缩，倒睫和泪液缺乏。继发角膜血管瘢痕化后影响视力。

【治疗】 全身使用激素可延缓病情进展，局部激素使用对眼部损害治疗无效，还可能致角膜溶解、穿孔。结膜炎分泌物清除后给予人工泪液可减轻不适症状。出现倒睫和睑内翻要手术矫正。眼表重建手术原则见第五章。

第七节 变性性结膜病

一、翼状胬肉

翼状胬肉（pterygium）是一种慢性炎症性病变，因形状似昆虫翅膀而得名，俗称“攀睛”或“胬肉攀睛”。多在睑裂斑的基础上发展而成。近地球赤道部和户外工作的人群（如渔民、农民）发病率较高，地理纬度与翼状胬肉有较大的关系，Cameron（1965 年）发现翼状胬肉发病最高的地区为纬度 30°～35°。具体病因不明，可能与紫外线照射、烟尘等有一定关系。局部角膜缘干细胞受损，失去屏障作用可能也是发病基础。近年用免疫荧光法发现翼状胬肉组织内存在 IgE、IgG，而 IgE 的存在可能与Ⅰ型过敏反应有关，组织学检查在翼状胬肉基质中有浆细胞和淋巴细胞浸润。也有人认为是结膜组织的增殖变性弹力纤维发育异常而产生的弹力纤维变性所致。

【临床表现】 多双眼发病，以鼻侧多见。一般无明显自觉症状，或仅有轻度异物感，当病变接近角膜瞳孔区时，因引起角膜散光或直接遮挡瞳孔区而引起视力下降。睑裂区肥厚的球结膜及其下纤维血管组织呈三角形向角膜侵入，当胬肉较大时，可妨碍眼球运动（图 7-10）。

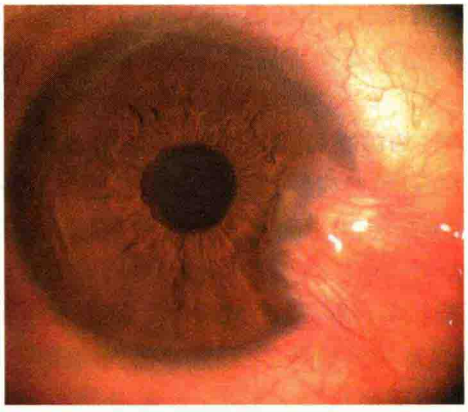

图 7-10 翼状胬肉

按其发展与否，可分为进行性和静止性两型。进行性翼状胬肉头部隆起、其前端有浸润，有时见色素性铁线（Stocker 线），体部充血、肥厚，向角膜内逐渐生长。静止性翼状胬肉头部平坦，体部菲薄，静止不发展。

【诊断与鉴别诊断】 检查见睑裂区呈翼状的纤维血管组织侵入角膜即可诊断。需与睑裂斑和假性胬肉相鉴别。睑裂斑通常不充血，形态与胬肉不同，底部方向相反，且不向角膜方向发展。假性胬肉通常有角膜溃疡或创伤病史，与附近结膜组织粘连，可在任何方位形成。

【治疗】 减少外界环境的刺激因素对于预防翼状胬肉的发生有一定作用，毕竟日光中的紫外线与翼状胬肉的发生有密切关系，流行病学发现，在长期佩戴眼镜的人群中，翼状胬肉的发生率较低，因此，佩戴防护镜应该是预防翼状胬肉发生的简便易行的方法。胬肉小而静止时一般不需治疗，但应尽可能减少风沙、阳光等刺激。

胬肉进行性发展，侵及瞳孔区，可以进行手术治疗，但有一定的复发率。手术方式有单纯胬肉切除或结膜瓣转移术，胬肉切除+球结膜瓣转移、移植或羊膜移植术。联合角膜缘干细胞移植、自体结膜移植、β 射线照射、局部使用丝裂霉素等，可以减少胬肉复发率。近期研制出的 TGF-β 抑制剂可以通过抑制细胞增殖、胶原合成及炎症细胞浸润来控制翼状胬肉的发展。

二、睑 裂 斑

睑裂斑（pingueculae）为睑裂区角巩膜缘连接处水平性的、三角形或椭圆形、隆起的、灰黄色的球结膜结节。鼻侧发生多且早于颞侧，多为双侧性。外观常像脂类渗透至上皮下组织，内含黄色透明弹性组织。一般是由于紫外线（电焊等）或光化学性暴露引起。目前眼睑闭合对睑裂区球结膜造成的重复性损伤也被认为是一个致病因素。

【临床表现】 睑裂部接近角膜缘处的球结膜出现三角形隆起的斑块，三角形基底朝向角膜。睑裂斑通常是无症状，至多是美容的问题。偶尔睑裂斑可能会充血、表面变粗糙，发生睑裂斑炎。

【治疗】 一般无需治疗。发生睑裂斑炎给予作用较弱的激素或非甾体消炎药局部点眼即可。严重影响外观、反复慢性炎症或干扰角膜接触镜的成功配戴时可考虑予以切除。

三、结 膜 结 石

结膜结石（conjunctival concretion）是在睑结膜表面出现的黄白色凝结物，常见于慢性结膜炎患者或老年人。结石由脱落的上皮细胞和变性白细胞凝固而成。患者一般无自觉症状，无需治疗。如结石突出于结膜表面引起异物感，导致角膜擦伤，可在表面麻醉下用异物针或尖刀剔除。

第八节 结 膜 肿 瘤

一、原发结膜良性肿瘤

（一）结膜色素痣

结膜色素痣（conjunctival nevi）是来源于神经外胚层的先天性良性错构瘤，极少恶变。组织病理学见，结膜痣由痣细胞或巢组成。1/3 的结膜黑色素痣缺乏色素，一半以上色素痣可见囊肿样上皮包涵体。

结膜痣多发于角膜缘附近及睑裂部的球结膜，呈不规则圆形，大小不等，境界清楚，稍隆起于结膜面。痣一般为黑色，色素深浅不一，有的为棕红色。痣内无血管。如痣体突然变大且表面粗糙、有血管长入者提示有恶变的可能。

色素性结膜色素痣要和原发性后天性结膜黑变病相鉴别，后者通常为单侧、不规则、扁平而弥散的色素沉着，有恶变趋势。

一般不需治疗。如影响外观，可予以切除，但要注意切除彻底。切除时必须常规送病理检查，一旦发现有恶变，应给予广泛的彻底切除，以免复发。

（二）结膜乳头状瘤

人乳头状瘤病毒（HPV）6 或 11 亚型，可以诱发眼睑皮肤表皮细胞和血管增殖形成寻常疣或者带柄的结膜乳头状瘤（conjunctival papilloma）。HPV-16 或者 HPV-18 常常引起基底较宽的结膜病变。病理显示乳头状瘤有覆盖以增殖上皮的结缔组织芯，上皮中度角化，偶有不规则生长。

常发生于角膜缘、泪阜及睑缘部位，瘤体色鲜红，呈肉样隆起。带蒂结膜乳头状瘤由多个小叶组成，外观平滑、有很多螺旋状的血管。宽基底部的乳头状瘤，表面不规则，有时会播散及角膜。活检有助于诊断。乳头状瘤手术切除后易复发，博来霉素局部注射可降低复发率。

（三）结膜皮样瘤和皮样脂肪瘤

结膜皮样瘤（dermoid tumor）和皮样脂肪瘤（dermolipoma）是常见的先天性良性肿瘤，皮样瘤常见于颞下角膜缘，表现为圆形、表面光滑的黄色隆起的肿物，其中常见有毛发。皮样脂肪瘤多见于颞上象限近外眦部的球结膜下，呈黄色、质软的光滑肿块。一般不需治疗，如生长扩大影响美观，可考虑部分切除，后部切除要谨慎，其与眶脂肪相连，手术可能会引起眼眶紊乱等并发症，这比原发病更严重。

（四）结膜血管瘤

结膜血管瘤（conjunctival angioma）多为先天性，出生时或出生后不久即出现。结膜血管瘤外观可以为孤立的、团块状，或弥漫性扩张的海绵血管瘤。通常和眼睑皮肤、眼眶毛细血管瘤以及静脉血管瘤有广泛联系，应注意和结膜毛细血管扩张相鉴别，如 Rendu-Osler-weber 病或 Louis-Bar 综合征。

化脓性肉芽肿和毛细血管瘤常共生于睑板腺囊肿的睑结膜面，或者新近施行过手术的区域。艾滋病相关的 Kaposi 肉瘤，在结膜上表现为蓝色血管结节，放疗最有效。

二、原发结膜恶性肿瘤

（一）结膜鳞状细胞癌

结膜鳞状细胞癌（squamous cells carcinoma）是一种比较常见的结膜恶性肿瘤。多发生于睑裂区的角膜缘处、睑缘皮肤和结膜的交界处或内眦部泪阜等部位，很少见于结膜的非暴露区。一些肿瘤外观类似胬肉。大多数肿瘤呈胶质，上皮异常角化。肿瘤生长缓慢，但可向深部组织浸润，很少发生转移。因此，彻底切除病灶是最佳的治疗方式，创面用黏膜、结膜或羊膜移植，角膜创面用板层角膜移植修复。切除不彻底肿瘤可复发，此时需行二次手术。冷冻可降低复发率。有报告用博来霉素于癌肿病灶区行球结膜下注射可使癌肿萎缩。若病变已侵犯眼睑或穹隆部无法彻底清除时应考虑做眼眶内容物剜除术。

（二）恶性黑色素瘤

恶性黑色素瘤少见，多数起自后天原发性黑色瘤，一部分起自结膜色素痣，极少数起自正常结膜。其中一部分是结膜黑色素沉着病。多数可手术切除，放疗不一定能提高手术预后，切除肿瘤后冷冻可以防止复发。

第九节 其他结膜病

球结膜下血管破裂或其渗透性增加可引起球结膜下出血。由于球结膜下组织疏松，出血后易积聚成片状。严格地说，结膜下出血只是症状，而不是真正的病种，极少能找到确切的病因。常仅出现于一眼，可发生于任何年龄组。偶尔可有激烈咳嗽、呕吐等病史。其他可能相关的病史有：外伤（眼外伤或头部挤压伤）、结膜炎症、高血压、动脉硬化、肾炎、血液病（如白血病、紫癜、血友病）、某些传染性疾病（如败血症、伤寒）等。

【临床表现】 初期呈鲜红色，以后逐渐变为棕色。一般 7～12 天内自行吸收。出血量大可沿眼球全周扩散。如果反复发作，此时应特别着重全身系统疾病的检查。

【治疗】 首先应寻找出血原因，针对原发病进行治疗。出血早期可局部冷敷，2 天后热敷，每天 2 次，可促进出血吸收。向患者做好解释，以消除其顾虑。

病例分析

患儿×××，因双眼红伴分泌物增多 2 天就诊。家属代诉 2 天前，患儿无明显诱因，右眼红，伴烧灼感，晨间醒来，睑缘有大量黏脓性分泌物。随后左眼亦出现相同症状。体检：视力右眼：

临 床 智 库
WWW.CICALINE.COM

Notes

1.0,左眼:1.0。上下睑睫毛被分泌物粘合在一起。双眼结膜充血,近穹隆部明显。角膜透明,眼内组织未见异常。耳前、颌下淋巴结无肿大。问题:

1. 如何区分结膜充血和睫状充血?

2. 应当诊断何种疾病?需和哪些疾病鉴别诊断?

3. 如何进行治疗?

参考答案:

1. 结膜充血的特点是表层血管充血,以穹隆部明显,向角膜缘方向充血减轻,这些表层血管可随结膜机械性移动而移动,并于局部点用肾上腺素后充血消失。睫状充血的特点是深层血管充血,在角膜缘周围密集,不可移动,点用肾上腺素后充血不消失。

2. 根据临床表现可初步诊断为急性细菌性结膜炎,确诊有待于结膜囊分泌物涂片及培养结果。

需要进行鉴别诊断的疾病有:

(1) 病毒性结膜炎:患儿多有发热、咽痛等全身症状,耳前淋巴结肿大及压痛。分泌物为水样。结膜刮片见大量单核细胞,培养可分离出病毒。

(2) 沙眼:沙眼急性期症状可有畏光、流泪、异物感,较多黏液或黏液脓性分泌物,结膜明显充血。根据其特征性的结膜乳头增生,上下穹隆部结膜满布滤泡,合并弥漫性角膜上皮炎及耳前淋巴结肿大等可鉴别。

(3) 春季结膜炎:根据季节性反复发作,奇痒;上睑结膜乳头增生呈扁平的铺路石样或角膜缘部胶样结节;显微镜下结膜刮片每高倍视野出现超过2个嗜酸性粒细胞,即可作出鉴别诊断。

3. 去除病因,抗感染治疗,在等待实验室结果时,医生应开始局部使用广谱抗生素,确定致病菌属后给予敏感抗生素。根据病情的轻重可选择结膜囊冲洗、局部用药、全身用药或联合用药。

问题与展望

结膜病是最常见的眼病之一。普通的结膜炎(除外淋病奈瑟菌性结膜炎、沙眼)并不引起视功能的损害,但是如果治疗不当则会引起各种并发症,最终影响患者视力。常见的有:①滥用抗生素:目前对结膜病的诊断往往根据临床表现进行判断,较少根据实验室检查明确致病原因,从而出现在临床上对许多非感染性结膜炎的治疗滥用抗生素的情况,可扰乱结膜囊的正常菌群,对药物产生耐药性;②滥用糖皮质激素。对过敏性结膜炎、春季卡他性结膜炎治疗常出现滥用糖皮质激素,以致引起角膜溃疡不愈、并发性白内障、激素性青光眼,最终导致患者视神经萎缩而致盲。因此,对各种结膜炎的治疗要根据具体病情,合理用药。有条件者应作病原微生物检测,对症治疗,减少并发症。

(王宁利 陈家祺)

Notes

第八章 角 膜 病

第一节 概 述

一、角膜的组织结构和生理

角膜和巩膜一起构成眼球最外层的纤维膜，同时角膜也是重要的屈光间质，外界光线进入眼内在视网膜上成像的必经通路。从前到后角膜可分为上皮层、前弹力层、基质层、后弹力层和内皮层等五层结构。上皮层表面还覆盖有一层稀薄的泪膜。

上皮层厚度为0.05mm，占整个角膜厚度的5%，由4～6层非角化鳞状上皮细胞组成。角膜缘部上皮基底层含有角膜缘干细胞，可逐渐分化为瞬间扩充细胞及终末分化上皮细胞，是角膜上皮增殖和修复的来源，角膜上皮细胞的生命周期大约7～14天。浅表上皮细胞之间的紧密连接可阻止泪液中的水分进入基质层，角膜上皮大范围缺损时，角膜的厚度比正常增加200%。基底上皮细胞的持续分泌，在其下形成了由Ⅳ型胶原纤维，层粘连蛋白和其他蛋白组成的50nm厚的基底膜。

角膜基质层约占角膜厚度的9/10，由200～250层平行排列的纤维小板构成，前部基质层的纤维小板短且窄并且有广泛的层间交织，而后部基质层的纤维小板宽且厚，从角膜缘的一端延展到对侧，在正常眼压的情况下纤维束仅可在原长度基础上延展0.25%。这些纤维小板主要为Ⅰ型胶原也有Ⅲ、Ⅴ型胶原，胶原直径一致，排列规则，胶原纤维束间有稀疏的角膜基质细胞。

后弹力层是角膜内皮细胞的基底膜，由内皮细胞分泌形成，主要为Ⅳ型胶原，其厚度出生时约为3μm，成年后可增加至10～12μm。内皮层由六角形细胞构成，这些细胞以镶嵌的形式相互交错紧密地排列在一起。角膜内皮细胞层的机械屏障，以及特有的离子泵功能是维持角膜相对脱水状态的关键。人类角膜内皮细胞出生后在体内不能再生，靠邻近内皮细胞的扩大及移行来填补衰老与受损死亡的细胞留下的位置。损伤超过一定限度时，则导致角膜内皮细胞密度小于临界功能密度(500～800个/mm^2)，从而引起角膜内皮失代偿，导致角膜持续水肿失去透明性。

完整的角膜上皮细胞和泪膜、基质层胶原纤维束的规则排列、角膜无血管以及“脱水状态”共同维持角膜透明性。紧密排列的上皮细胞和表面覆盖的泪膜形成了光滑的光学界面，使其屈光指数近乎一致，光散射降低。基质中胶原纤维规则的网格状排列起到了衍射光栅的作用，通过破坏干涉来减少光散射。角膜的透明也依赖于角膜实质层保持的半脱水状态，主要由上皮和内皮的机械性屏障以及内皮的温度依赖性Na^+-K^+离子泵来控制，内皮细胞以耗能的运输方式将基质水分从内皮细胞顶部胞质中泵入房水。因此内皮细胞可维持基质层约78%的含水量。如果内皮细胞的离子泵功能减退或内皮间紧密连接破坏，水分进入基质的速度超过水分泵出的速度，则水分在基质层弥散，破坏胶原纤维的正常排列结构，从而引起散光和角膜混浊。此外，泪液蒸发的动力和渗透梯度促使角膜浅基质水分排出，对保持角膜的脱水状态也起一定作用。

角膜代谢所需的营养物质主要来源于房水中的葡萄糖和通过泪膜弥散的氧，此外，周边角膜还接受来自角膜缘血管循环供应的氧。角膜是机体神经末梢分布密度最高的器官之一，感觉神经纤维从睫状长神经发出分支，穿过前弹力层在上皮下形成上皮下神经丛，释放的神经递质包括乙酰胆碱、儿茶酚胺、P物质和降钙素基因相关肽等，因而角膜敏感度是结膜的100倍。任何深、浅角膜病变(角膜异物、角膜擦伤、间质性角膜炎)都导致疼痛和畏光，眼睑运动(特别是上

睑)疼痛加剧。角膜的炎症大多伴有畏光,流泪、眼睑痉挛等症状。但单纯疱疹病毒性角膜炎除外,因为该病使角膜知觉减退。

角膜表面并非标准球面,前表面中央1/3区域称光学区接近球面,周边部较扁平,鼻侧扁平较颞侧更明显。中央角膜的平均曲率半径是7.8mm(6.7~9.4mm),角膜总屈光力约为43.25D,占正常人眼总屈光力(58.60D)的74%,因此,通过角膜屈光手术改变角膜的屈光力可矫正眼的屈光状态。

二、角膜的病理生理

角膜病是我国的主要致盲眼病之一。角膜疾病主要有炎症、外伤、先天性异常、变性、营养不良和肿瘤等。其中感染性角膜炎症占有重要地位,肺炎球菌较易直接感染角膜,其他病原菌则需要大量局部侵袭或机体抵抗力下降时才易致病。角膜缘血供丰富,角膜周边部和中央部之间在免疫相关的细胞和活性因子的分布上存在显著差异,角膜周边部或角膜缘的淋巴细胞以及补体成分含量高于角膜中央部。此外角膜的周边和角巩缘含有抗原提呈细胞——树突状细胞(表达MHC-Ⅱ和共刺激分子,能有效地活化T细胞)。周边上皮层和角膜前基质层,存在少量的淋巴细胞。血管黏附分子和细胞因子也可以把血管内不同类别的白细胞吸引到角膜缘。因此,临床上角膜周边部或角膜缘易发生免疫性角膜病(如蚕食性角膜溃疡、泡性角结膜炎和边缘性角膜溃疡等),而一些感染性角膜病则易发生于角膜中央区。

角膜上皮是抵御病原微生物侵袭角膜的第一道屏障,上皮遭受损伤后,极容易发生感染性炎症。上皮层损伤后可以再生,不留瘢痕。角膜前弹力层受损后不能再生,由上皮细胞或瘢痕组织填充。角膜基质层对维持角膜的透明性及抵抗眼内压有重要作用,损伤后由瘢痕组织修复填补,使角膜失去透明性。角膜后弹力层受损后可以由内皮细胞分泌再生,修复速度为每月10μm。内皮细胞的屏障功能遭到破坏后,伤口缘的Descement膜收缩并向基质层卷曲,数小时之内,毗邻的内皮细胞向伤口区迁徙,通过细胞重组、增大和迁徙,重建完整的内皮单层结构。当完整的单层内皮细胞重新覆盖Descement膜时,细胞间形成接触抑制和稳定的细胞连接。此时,参与创伤修复的细胞体积大于未参与修复区域的细胞。如果内皮损伤较重,局部的内皮细胞会形成复层及纤维化,引起异常的基底膜样物质沉积。

角膜是重要的光学通路,角膜病尤其是位于角膜中央的病灶,严重影响视力,所以角膜病要给予积极的治疗。角膜各层对局部使用药物的渗透性不同,脂溶性物质可以迅速通过紧密连接的上皮层,水溶性物质易于通过基质层。因此,为了提高药物眼部使用的生物利用度,理想药物应具备双相溶解性方能穿透角膜进入眼内。角膜移植是重要的复明及治疗手段,角膜免疫学上处于相对的"赦免状态",角膜的免疫赦免包含了以下几种因素:①无血管,免疫效应因子无法输送;②无淋巴管,抗原和抗原提呈细胞无法进入局部淋巴结;③表达免疫抑制因子,包括TGF-β;④表达Fas配体,对活化的淋巴细胞可以诱导Fas介导的凋亡。

但角膜仍存在着参与免疫反应的各种成分如T、B淋巴细胞,朗汉斯巨细胞、免疫球蛋白、补体以及组织相容性抗原等。因此,虽然角膜移植是器官移植中成功率最高的一种。但在某些抗原刺激下,尤其当病变角膜出现新生血管时,角膜移植亦出现免疫排斥反应。

第二节 角 膜 炎 症

一、角膜炎总论

角膜防御能力的减弱,外源或内源性致病因素均可能引起角膜组织的炎症发生,统称为角膜炎(keratitis),在角膜病中占有重要的地位。

【病因】

1. 感染源性 感染性角膜炎至今仍是世界性的常见致盲眼病，约20%盲人因眼部感染而失明，其发病率高，初步保守估计全球每年50万人发生感染性角膜炎。主要病原微生物为细菌、真菌、病毒，近年来有关棘阿米巴性角膜炎的报道亦不断增加。其他还有衣原体、结核分枝杆菌和梅毒螺旋体等。

2. 内源性 一些自身免疫性全身病如类风湿关节炎，可出现角膜病变。某些全身病也可以波及角膜，如维生素A缺乏引起角结膜干燥或角膜软化。

3. 局部蔓延 邻近组织的炎症可波及角膜，如结膜炎（引起周边角膜浸润性炎症）、巩膜炎（可导致硬化性角膜炎）、虹膜睫状体炎（影响角膜内皮）等。

【分类】 角膜炎的分类尚未统一。目前多按其致病原因分类，如感染性、免疫性、营养不良性、神经麻痹性及暴露性角膜炎等。其中感染性角膜炎又可根据致病微生物的不同进一步细分为细菌性、病毒性、真菌性、棘阿米巴性、衣原体性等。

【病理】 角膜炎的病因虽然不一，但其病理变化过程通常具有共同的特性。可以分为浸润期、溃疡期、溃疡消退期和愈合期四个阶段。

第一阶段为浸润期。致病因子侵袭角膜，引起角膜缘血管网的充血，炎性渗出液及炎症细胞随即侵入病变区，产生的酶和毒素扩散，造成角膜组织结构破坏，形成局限性灰白色混浊灶，称角膜浸润（corneal infiltration）。此时患眼有明显的刺激症状，临床上表现为畏光、流泪、眼睑痉挛等，视力有下降。视力下降的程度与病灶所处的部位相关，病变位于瞳孔区者视力下降明显。经治疗后浸润可吸收，角膜能恢复透明。

第二阶段为溃疡形成期，因致病菌的侵袭力和产生的毒素不同而致炎症的严重程度不一。坏死的角膜上皮和基质脱落形成角膜溃疡（corneal ulcer）。溃疡底部灰白污秽，溃疡边缘因有中性粒细胞浸润而边界清晰，病灶区角膜水肿。如果致病菌向后部基质深层侵犯，致使角膜基质进行性溶解变薄，变薄区靠近后弹力层时，在眼压作用下后弹力层向前膨出（descemetocele）成透明水珠状。继续发展则发生角膜穿孔，此时房水急剧涌出，虹膜被冲至穿破口，部分脱出；若穿破口位于角膜中央，则常引起房水不断流出，致穿孔区不能完全愈合，可形成角膜瘘（corneal fistula）。角膜穿孔或角膜瘘的患眼，极易发生眼内感染，可致全眼球萎缩而失明（图8-1）。

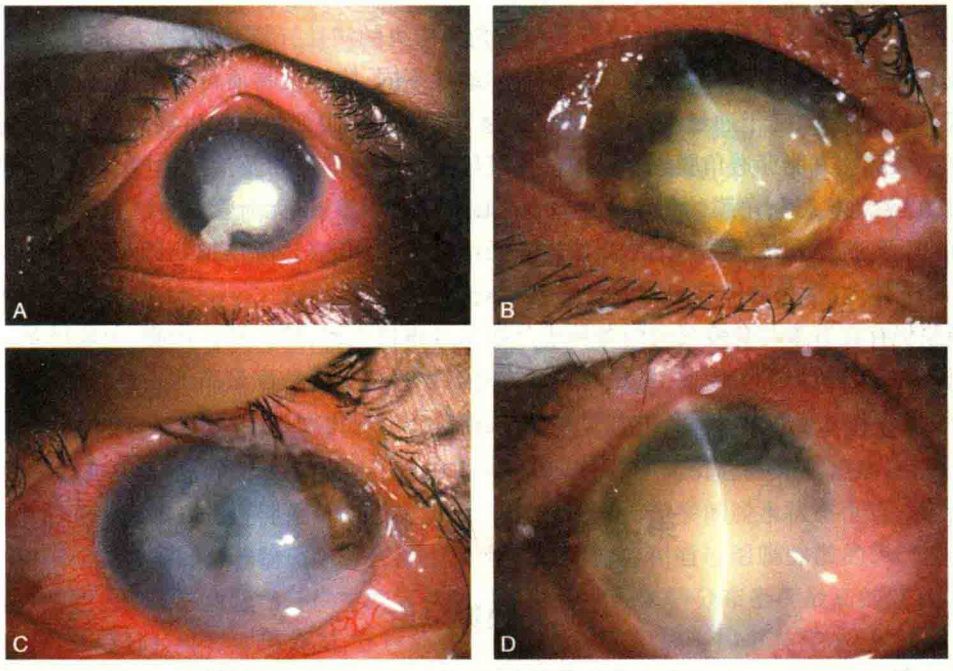

图8-1 角膜溃疡的演变

A. 角膜溃疡形成；B. 溃疡范围扩大；C. 溃疡穿孔虹膜嵌顿；D. 角膜溃疡合并眼内炎

Notes

第三阶段为溃疡消退期。给予药物治疗，以及患者自身的体液、细胞免疫反应，抑制了致病因子对角膜的侵袭，以及阻止了基质胶原的进一步损害。此期患者症状和体征明显改善，溃疡边缘浸润减轻，可有新生血管进入角膜。

第四阶段为愈合期。溃疡区上皮再生，前弹力层和基质缺损由成纤维细胞产生的瘢痕组织修复。溃疡面愈合后，根据溃疡深浅程度的不同，而遗留厚薄不等的瘢痕。浅层的瘢痕性混浊薄如云雾状，通过混浊部分仍能看清后面虹膜纹理者称角膜云翳(corneal nebula)。混浊较厚略呈白色，但仍可透见虹膜者称角膜斑翳(corneal macula)。混浊很厚呈瓷白色，不能透见虹膜者称角膜白斑(corneal leucoma)。如果角膜瘢痕组织中嵌有虹膜组织时，便形成粘连性角膜白斑(adherent leucoma)，提示病变角膜有穿破史。若白斑面积大，而虹膜又与之广泛粘连，则可能堵塞房角，房水流出受阻致使眼压升高，引起继发性青光眼。高眼压作用下，混杂有虹膜组织的角膜瘢痕膨出形成紫黑色隆起，称为角膜葡萄肿(corneal staphyloma)(图 8-2)。

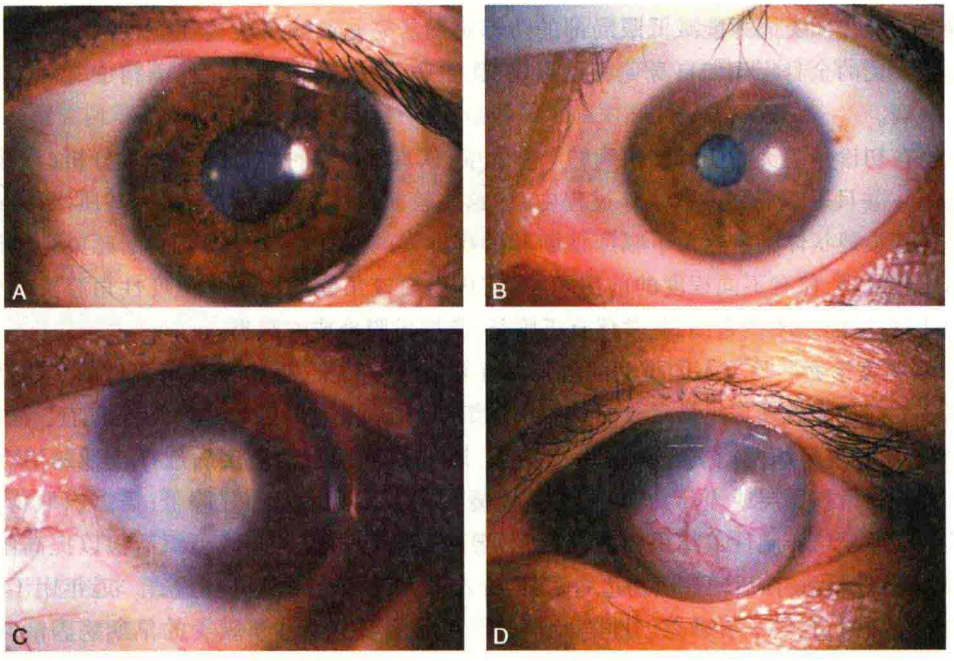

图 8-2 各种类型的角膜混浊

A. 角膜云翳；B. 角膜斑翳；C. 角膜粘连性白斑；D. 角膜葡萄肿

内因性角膜炎常发生在角膜基质层，一般不引起角膜溃疡。修复后瘢痕亦位于角膜深层，但在角膜炎症消散和组织修复的过程中，会有新生血管长入角膜。任何性质的角膜炎，若炎症持续时间长，都可引起角膜新生血管。

严重的角膜炎，可引起虹膜睫状体炎，多为毒性所致的反应性、无菌性炎症，也可以为病原体直接感染引起。值得注意的是，真菌性角膜炎即使角膜未发生穿孔，其病原体也可侵入眼内，发生真菌性眼内感染。

【临床表现】 角膜炎最常见症状为眼痛、畏光、流泪、眼睑痉挛等，可持续存在直到炎症消退。角膜炎常常伴有不同程度的视力下降，若病变位于中央光学区，则视力下降更明显。化脓性角膜炎除出现角膜化脓性坏死病灶外，其浸润灶表面还伴有不同性状的脓性分泌物。

裂隙灯检查时将光线投射到角膜，形成光学切面，然后平扫整个角膜，粗糙的切面提示上皮有缺损，弥漫的点状上皮脱失多见局部药物如抗生素、抗病毒药和麻醉药引起的毒性反应，荧光素染色可使上皮缺损区更加清晰。角膜炎的典型体征为睫状充血，角膜浸润及角膜溃疡形成。根据病变的性质和大小、位置不同，角膜浸润及溃疡的形态和部位也不同。革兰阳性细菌性角

临 床 智 库
www.cicaline.com

Notes

膜炎通常表现为病变局限的角膜脓肿性病灶，而革兰阴性细菌性角膜炎则为进展迅速的广泛角膜基质液化性溶解坏死。真菌角膜炎通常是羽毛状或牙膏状角膜浸润，伴有卫星病灶或伪足。角膜炎引起的前房反应从轻度的房水闪辉到前房积脓不等。房水浑浊、瞳孔缩小以及虹膜后粘连提示患眼发生了虹膜睫状体炎并发症。

【诊断】

1. 临床诊断 根据典型的临床表现如眼部刺激症状及睫状充血、角膜浸润混浊或角膜溃疡形态特征等，角膜炎的临床诊断通常不困难，但应强调病因诊断及早期诊断。因此第一步需确定病变是感染性或非感染性，详细询问患者病史十分重要，感染性角膜炎易感因素包括角膜异物、角膜擦伤、不正确使用角膜接触镜、眼部接触病原体污染的药物或水源等。国外发达地区接触镜的使用和滥用在角膜炎的发生中起重要作用，特别是长时（过夜）配戴，明显增加角膜炎发生的危险性，而在我国角膜外伤是常见的诱因。角膜病既往史也非常重要，例如单纯疱疹病毒性角膜炎经常复发的病史是诊断的主要依据之一。病人曾经使用过何种药物也要明确，一些药物如局麻药和皮质类固醇能减低眼局部的防御机制。完整的病史收集还应询问患者是否有可能引起角膜炎的全身疾病如自身免疫性疾病、艾滋病、糖尿病、营养不良、酒精中毒和其他慢性消耗性疾病。

医生在初诊角膜炎时应判断疾病的严重程度，认真记录各种体征作出相关分析（溃疡形态、浸润范围），并且追踪病程。在治疗过程中，注意比较溃疡大小、深度的变化，基质水肿的厚度，是否并发虹膜睫状体炎。这对于临床诊断和治疗方案的选择很重要。典型的感染性角膜炎有基质坏死和浸润，伴有不同程度的前房积脓、前房出血或角膜内皮斑。免疫性角膜炎多位于周边部，不同程度的基质细胞浸润，常伴有巩膜炎、表层巩膜炎或虹膜炎。

2. 实验室诊断 尽管不同类型的角膜炎有某些典型特征，但由于临床表现的多样性，往往不能单纯根据临床表现作出最后诊断。溃疡组织刮片检查行 Gram 和 Giemsa 染色有助于早期病因学诊断，同时进行细菌、真菌、棘阿米巴培养，还可为角膜感染性疾病选择合适的治疗方案。在病变发展到角膜深层或经药物治疗后，刮片镜检病原体阳性率明显降低，需多次取材。进展性角膜溃疡反复培养阴性或结果模棱两可，必要时需进行角膜病变区组织活检以提高阳性率。可用 2mm 显微环钻，在活动性溃疡边缘采集，标本分别送微生物和病理检查。近年用于临床的角膜共焦显微镜，提供了一种无创性的检查手段。适用于感染性角膜炎的早期病因诊断，并且可在病程的不同阶段多次使用，作为衡量治疗是否有效的一个指标。对于棘阿米巴角膜炎和真菌性角膜炎有较高的诊断价值。怀疑免疫性角膜炎者需要采集血液进行免疫因子的检测。

【治疗】 角膜炎治疗的原则为积极控制感染，减轻炎症反应，促进溃疡愈合，减少瘢痕形成。

细菌性角膜炎宜选用敏感的抗生素进行治疗。首先临床医生应根据经验和疾病严重程度，使用对病原体有效的或广谱抗生素治疗，待实验室检查结果证实病原菌后，再调整给予敏感抗生素进一步治疗。值得注意的是抗生素广泛使用，导致细菌对常用抗生素产生不同程度的耐药性及耐药菌株急剧增多。抗真菌药物仍是治疗真菌性角膜炎的重要手段，但目前缺乏高效，低毒、广谱抗菌的理想药物。临床上多采用联合用药的方法以提高疗效，病情严重者可配合全身用药。单纯疱疹病毒性角膜炎可使用高选择性抗疱疹病毒药物治疗，联合应用干扰素可提高疗效。防止复发也是治疗的重点，但目前尚无特效药物。病人进行药物治疗后，医生要对病人的治疗反应进行跟踪。判断临床改善的指标有上皮缺损修复，浸润和炎症的密度减轻、溃疡病灶减小，疼痛减轻以及上皮愈合等。临床反应的评价为调整治疗提供依据。非常重要的是，要认识到许多局部抗生素对上皮有毒性作用，可能改变角膜外观，特别是点状角膜上皮病变，基质水肿。处理角膜炎的重要规律是角膜修复需要时间，稳定和不恶化应看成是治疗有效。

皮质类固醇的应用要严格掌握适应证，若使用不当，可致病情恶化甚至角膜穿孔致盲。细

Notes

菌性角膜炎急性期一般不宜使用糖皮质激素，慢性期病灶愈合后可酌情使用。真菌性角膜炎禁用皮质激素。单纯疱疹病毒性角膜炎原则上只能用于非溃疡型的角膜基质炎。

并发虹膜睫状体炎时，轻者可用短效散瞳剂托品酰胺眼药水滴眼，炎症强烈者可用1%的阿托品眼药水或眼膏散瞳。胶原酶抑制剂可减轻角膜基质层胶原结构的破坏。药物治疗无效溃疡穿孔或行将穿孔者，应采取治疗性角膜移植术，清除病灶，术后继续药物治疗。绝大部分病人可保存眼球，还可恢复一定视力。

二、细菌性角膜炎

细菌性角膜炎（bacterial keratitis）是由细菌感染引起，角膜上皮缺损及缺损区下角膜基质坏死的化脓性角膜炎，又称为细菌性角膜溃疡（bacterial corneal ulcer）。病情多较危重，如果得不到有效的治疗，可发生角膜溃疡穿孔，甚至眼内感染，最终眼球萎缩。即使药物能控制也残留广泛的角膜瘢痕、角膜新生血管或角膜葡萄肿及角膜脂质变性等后遗症，严重影响视力甚至失明。

【病原学】 可引起角膜炎的细菌种类繁多（表8-1），但最常见的有四组：细球菌科（葡萄球菌、细球菌等），链球菌科，假单胞菌科，肠杆菌科（柠檬酸杆菌属，克雷伯杆菌属，肠杆菌属，变性杆菌属，沙雷菌属等），87%的细菌性角膜炎是由这四类细菌引起。

表8-1 感染性角膜炎致病菌种类

常见致病菌	不常见致病菌
表皮葡萄球菌	奈瑟菌属
铜绿假单胞菌	摩拉克菌属
肺炎链球菌和	分枝杆菌属
其他类型链球菌属	放线菌属
金黄色葡萄球菌	非芽胞厌氧菌属
肠道杆菌（变形杆菌、大肠埃希菌、沙雷菌）	棒状杆菌

从世界范围来看表皮葡萄球菌所占比例已升至首位，但需注意的是在我国铜绿假单胞菌所致的角膜溃疡却占第一位，然而其发病率下降趋势明显，这可能和氟喹诺酮类及妥布霉素等敏感抗生素的应用及生活条件的改善有关。我国占第二位的致病菌为表皮葡萄球菌，再次为金黄色葡萄球菌，其他还有肺炎链球菌、肠道杆菌等，随着抗生素和激素的滥用，一些条件致病菌引起的感染也日渐增多如草绿色链球菌、克雷伯杆菌、类白喉杆菌、沙雷菌等。主要致病菌谱在不同时间段和不同国家及地区始终处于动态的变化之中，这是由环境、气候、人种、就诊人群、医生用药习惯等多个因素造成，因此在掌握总体趋势的情况下，在大范围区域内进行多中心的流行病学调查，将对该地区细菌性角膜炎的治疗带来积极的影响。

细菌性角膜炎的诱发因素包括眼局部因素及全身因素（表8-2）。多为角膜外伤后感染或剔除角膜异物后感染所致，特别与无菌操作不严格，滴用污染的表面麻醉剂及荧光素等有关。但是一些局部乃至全身疾病如干眼症、慢性泪囊炎、配戴角膜接触镜、糖尿病、免疫缺陷、酗酒等，也可降低机体对致病菌的抵抗力，或造成角膜对细菌易感性增加。

【临床表现】 一般起病急骤，常有角膜创伤或戴接触镜史，淋病奈瑟菌感染多为经产道分娩新生儿。患眼有畏光、流泪、疼痛、视力障碍、眼睑痉挛等症状。眼睑、球结膜水肿，睫状或混合性充血，病变早期角膜上出现界线清楚的上皮溃疡，溃疡下有边界模糊、致密的浸润灶，周围组织水肿。浸润灶迅速扩大，继而形成溃疡，溃疡表面和结膜囊多有脓性分泌物。如出现多个化脓性浸润灶常提示有混合感染。前房可有不同程度积脓。

临床医库 WWW.LCKUKU.COM

Notes

表 8-2 细菌性角膜炎的危险因素

眼部因素	全身因素
干眼状态	免疫抑制
泪道阻塞	糖尿病
睑炎	风湿病
大泡性角膜病变	酒精中毒
倒睫	营养障碍
接触镜	严重的烧伤
角膜暴露	昏迷
外伤	年老衰弱、维生素缺乏
已有的角膜疾病	免疫缺陷病
污染的眼药制剂 眼部长期使用皮质类固醇及抗生素药物	全身长期使用免疫抑制剂

革兰阳性球菌角膜感染常发生于已受损的角膜，如大泡性角膜病变、慢性单纯疱疹病毒性角膜炎、角膜结膜干燥症、眼部红斑狼疮、过敏性角膜结膜炎等。表现为圆形或椭圆形局灶性脓肿病灶，伴有边界明显灰白基质浸润(图 8-3)。葡萄球菌无论是凝血酶阴性，还是阳性的菌属，均可导致严重的基质脓肿和角膜穿孔。肺炎球菌引起的角膜炎，表现为椭圆形、带匍行性边缘、较深的中央基质溃疡，其后弹力膜有放射性皱褶，常伴前房积脓及角膜后纤维素沉着，也可导致角膜穿孔。

革兰阴性细菌角膜感染，多表现为快速发展的角膜液化性坏死。其中铜绿假单胞菌引起的感染具有特征性，该型溃疡多发于角膜异物剔除术后或戴接触镜引起的感染，也见于使用了被铜绿假单胞菌污染的荧光素钠溶液或其他滴眼液。起病迅速、发展迅猛，患者眼痛明显，严重的睫状充血或混合性充血，甚至球结膜水肿。由于铜绿假单胞菌产生蛋白分解酶，使角膜呈现迅速扩展的浸润及黏液性坏死，溃疡浸润灶及分泌物略带黄绿色，前房积脓严重(图 8-4)。感染如未控制，可导致角膜坏死穿孔、眼内容物脱出或全眼球炎。

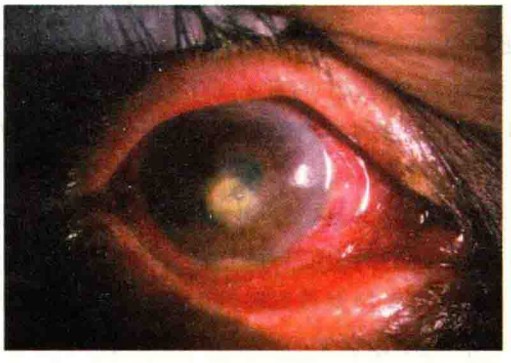

图 8-3 革兰阳性菌所致角膜溃疡

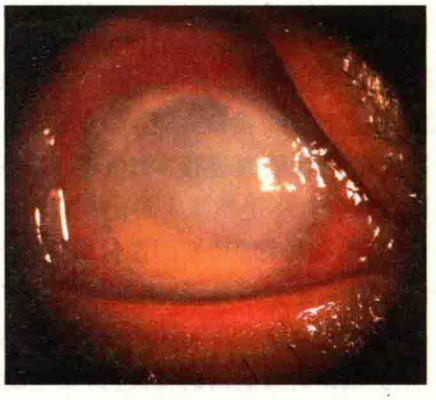

图 8-4 铜绿假单胞菌性角膜溃疡

其他的革兰阴性杆菌引起的角膜感染缺乏特别体征，一般前房炎症反应轻微。克雷伯杆菌引起的感染常继发于慢性上皮病变。摩拉菌角膜溃疡多见于酒精中毒、糖尿病、免疫缺陷等机体抵抗力下降人群。表现为角膜下方的卵圆形溃疡，逐渐向基质深层浸润，边界清楚，前房积

脓少。

奈瑟菌属的淋病奈瑟菌或脑膜炎球菌感染所致的角膜炎来势凶猛,发展迅速。表现为眼睑高度水肿、球结膜水肿和大量脓性分泌物,伴有角膜基质浸润及角膜上皮溃疡。新生儿患者常致角膜穿孔。

【诊断】 病原菌毒力、黏附力、侵袭力的差别;病人角膜的健康状况;使用局部抗生素后,角膜感染的症状和体征可失去原有特征性;以及激素使用后减轻了炎症有关的临床体征等因素,都可引起角膜病情变化多端,使临床表现不典型,需要医生根据实际情况仔细分析判断。药物治疗前,从浸润灶刮取坏死组织,涂片染色找到细菌,结合临床特征大体能作出初步诊断。真正的病原学诊断需要做细菌培养,同时应进行细菌药物敏感试验筛选敏感抗生素指导治疗。

【治疗】 细菌性角膜炎对角膜组织可造成严重损害,因此临床上对疑似细菌性角膜炎患者应给予积极治疗。初诊的细菌性角膜炎患者可以根据临床表现,溃疡严重程度给予广谱抗生素治疗,然后再根据细菌培养+药敏试验等实验室检查结果,调整使用敏感抗生素,常用抗生素使用浓度见(表 8-3)。抗生素治疗目的在于清除病原菌,目前没有一种抗生素能对所有细菌起作用,因此使用广谱抗生素在初诊病例中有较大意义。20 世纪 80 年代细菌性角膜炎首选用药是 5% 头孢呋辛(cefuroxime)+1.5% 庆大霉素(gentamycin),1993 年以后改为使用 0.3% 氧氟沙星(ofloxacin)。近年来欧美国家推荐使用 5% 头孢唑啉(cefazolin)+1.3% ~1.5% 妥布霉素(tobramycin)或头孢唑啉+氟喹诺酮类。头孢霉素是针对病原体未明的革兰阳性菌感染进行治疗的首选药物。50mg/ml 头孢唑啉是代表药物。革兰阴性菌角膜炎首选抗生素是氨基糖苷类。氟喹诺酮类(fluoroquinodone),对革兰阴性菌和许多革兰阳性菌都有抗菌作用,尤其对耐药葡萄球菌也有作用。链球菌属,淋病奈瑟菌属引起的角膜炎首选青霉素 G(penicillinG)100 000U/ml,对于耐药的淋病奈瑟菌感染可使用头孢曲松钠(ceftriaxone,商品名:菌必治)。万古霉素对革兰阳性球菌有良好的杀灭作用,尤其对耐药的表皮葡萄球菌和金黄色葡萄球菌如抗甲氧西林的菌株(methicillin resistant *S. aureus*,MRSA 和 methicillin resistant *S. epidermidis*,MRSE)的敏感性较高,可作为严重的难治性细菌性角膜炎的二线用药。

局部使用抗生素是治疗细菌性角膜炎最有效途径。局部使用剂型包括滴眼液、眼膏、凝胶剂、缓释剂。急性期用强化的局部抗生素给药模式即高浓度的抗生素滴眼液频繁滴眼(每 15 ~ 30 分钟滴眼 1 次),严重病例,可在开始 30 分钟内,每 5 分钟滴药 1 次,使角膜基质很快达到抗生素治疗浓度,然后在 24 ~ 36 小时内,维持 1 次/30 分钟的点眼频度。局部药液还可以冲走眼表的细菌、抗原、以及具有潜在破坏性的酶。眼膏剂型和凝胶剂型可增加药物在眼表停留,保持眼表润滑,同时保证用药的延续性,特别适合儿童使用。浸泡抗生素溶液的胶原盾,可提高抗生素生物利用度,同时还起到治疗性角膜接触镜的作用,促进溃疡区上皮愈合。

结膜下注射药物可提高角膜和前房的药物浓度,但存在局部刺激性,多次注射易造成结膜下出血,瘢痕化。一些研究表明配制强化抗生素点眼液具有与结膜下注射同样的效果。但在某些特定情况下如角膜溃疡发展迅速将要穿孔或患者使用滴眼液依从性不佳时,可考虑使用结膜下注射的给药模式(首次 24 ~48 小时内,每隔 12 ~24 小时在不同部位注射)。此外使用泪点胶原塞,可减少泪液排出,增加抗生素在眼表的停留时间。采用脂质体包被,离子透入疗法等均可提高角膜药物浓度。

如果存在以下情况:巩膜化脓、溃疡穿孔、有眼内或全身播散可能的严重角膜炎,继发于角膜或巩膜穿通伤,或无法给予理想的局部用药,应在局部点眼的同时全身应用抗生素。治疗过程中应根据细菌学检查结果及药物敏感试验,及时调整使用有效抗生素。需要注意药敏试验结果不能完全等同于实际应用效果,临床实践中发现一些药敏试验筛选出的抗生素实际

治疗效果并不理想，而一些相对不敏感的抗生素治疗效果却更为满意。这是因为抗生素的药效除了与对细菌的敏感性有关外，药物剂型、使用浓度、组织穿透性、患者使用依从性等也是重要的影响因素。病情控制后，局部维持用药一段时间，防止复发，特别是铜绿假单胞菌性角膜溃疡。

并发虹膜睫状体炎者应给予1%阿托品滴眼液或眼膏散瞳。局部使用胶原酶抑制剂如依地酸钠、半胱氨酸等，抑制溃疡发展。口服大剂量维生素C、维生素B有助于溃疡愈合。药物治疗无效、病情急剧发展，可能或已经导致溃疡穿孔，眼内容物脱出者，可考虑行治疗性角膜移植。住院患者应该采取隔离措施，预防院内交叉感染。

表8-3 细菌性角膜溃疡的抗生素治疗

病原菌	抗生素	滴眼液浓度	结膜下注射剂量	静脉滴注剂量
革兰阳性球菌	头孢唑啉	50mg/ml	100mg/0.5ml	1g/6h
	万古霉素	50mg/ml	25mg/0.5ml	
	克林霉素		40mg/0.5ml	3g/d
	青霉素G	100 000U/ml	500 000U/0.5ml	200万~600万单位/4h
革兰阴性球菌	头孢他啶	50mg/ml	100mg/0.5ml	1g/8h
	头孢曲松	50mg/ml	100mg/0.5ml	1~2g/d
革兰阴性杆菌	妥布霉素	9~14mg/ml	20mg/ml	
	头孢他啶	50mg/ml	100mg/0.5ml	1g/8h
	喹诺酮类	3mg/ml		
	氯霉素	5mg/ml	100mg/0.5ml	1g/6h
	庆大霉素	14mg/ml	20mg/ml	3~7mg/(kg·d)
	多黏菌素B	1~2mg/ml		
多种微生物	头孢唑啉+妥布霉素	见上	见上	
	头孢唑啉+喹诺酮类	见上	见上	
分枝杆菌	阿米卡星	20mg/ml	20mg/0.5ml	5mg/(kg·d)

三、真菌性角膜炎

真菌性角膜炎(fungal keratitis)是一种由致病真菌引起的致盲率极高的感染性角膜病变。随着抗生素和皮质类固醇激素的广泛使用以及对本病的认识和诊断水平的提高，其发病率不断增高。

【病原学】 真菌性角膜炎在热带、亚热带地区发病率高，有超过105种真菌可引起眼部感染，但主要是镰孢属、弯孢属、曲霉属和念珠菌属四大类(表8-4)，前三种为丝状真菌，其引起的角膜感染多见于农民或户外工作人群，其工作生活环境多潮湿，外伤是最主要的诱因，其他诱因包括长期使用激素/抗生素造成眼表免疫环境改变或菌群失调，过敏性结膜炎，配戴接触镜。念珠菌属酵母菌，此型感染多继发于已有眼表疾病(干眼症，眼睑闭合不全，病毒性角膜炎)或全身免疫力低下者(糖尿病，免疫抑制)。世界各地区之间致病真菌属存在较大差异，印度等地曲霉菌属是主要致病真菌，而在北美(Tanure，2000)则报道白色念珠菌是主要致病菌。我国的首位致病真菌已从曲霉菌属替换为镰孢菌属，其原因是农药和化肥的广泛使用，导致土壤中对镰孢菌属起拮抗作用的假单胞菌属减少，从而镰刀菌大量滋生。

临床智库 WWW.CICALINE.COM

Notes

表 8-4 眼部常见致病真菌

透明丝状真菌	暗色孢科丝状真菌	酵母菌
镰孢属(茄病镰刀菌尖孢镰刀菌)	弯孢属(月状弯孢霉菌)	念珠菌属(白色念珠菌)
曲霉属(烟曲霉菌)		
放线菌属		
青霉属(橘青霉菌)		
支顶孢属		

【临床表现】 多有植物性角膜外伤史(例如树枝、甘蔗叶、稻草)或长期用激素和抗生素病史。起病缓慢,亚急性经过,刺激症状较轻,伴视力障碍。角膜浸润灶呈白色或乳白色,致密,表面欠光泽呈牙膏样或苔垢样外观,溃疡周围有胶原溶解形成的浅沟或抗原抗体反应形成的免疫环(图 8-5)。有时在角膜感染灶旁可见伪足或卫星样浸润灶,角膜后可有斑块状沉着物。前房积脓呈灰白色,黏稠或呈糊状。除了以上共同特征外,部分菌属引起的角膜感染有一定特征性。茄病镰刀菌性角膜炎病程进展迅速,病情严重,易向角膜深部组织浸润,数周内引起角膜穿孔及恶性青光眼等严重并发症。曲霉菌属性角膜炎的症状及进展速度较茄病镰刀菌慢,药物治疗效果较好。弯孢属角膜感染特点为局限于浅基质层的羽毛状浸润,进展缓慢,对那他霉素治疗反应较好,多能治愈,角膜穿孔等并发症发生率低。

丝状真菌穿透性强,菌丝能穿过深层基质侵犯角膜后弹力层,甚至进入前房侵犯虹膜和眼内组织,一旦进入前房,病情则变得极难控制,其常见病变部位在后房,局限于虹膜与晶状体之间的后房周边部,形成顽固的真菌性虹膜炎及瞳孔膜闭,可继发青光眼。此外,可导致并发性白内障及真菌性眼内炎。

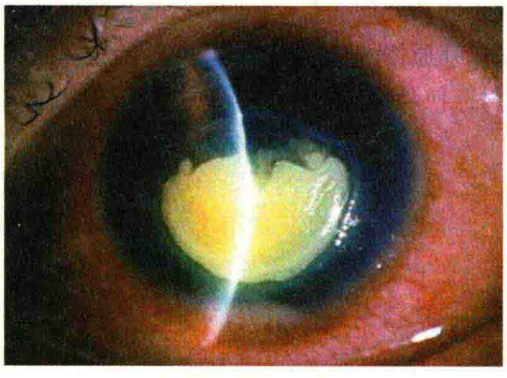

图 8-5 真菌性角膜溃疡

【诊断】 临床上可根据植物性角膜损伤后的感染史,结合角膜病灶的特征作出初步诊断。实验室检查找到真菌和菌丝可以确诊。常用快速诊断方法有角膜刮片 Gram 和 Giemsa 染色、10% ~20% 氢氧化钾湿片法、乳酚棉蓝(LPCB)染色、乌洛托品银染色、荧光钙白染色、PAS 染色等。真菌培养可使用血琼脂培养基、巧克力培养基、马铃薯葡萄糖琼脂培养基和 Sabouraud 培养基,30 ~37℃培养 3 ~4 天即可见真菌生长,培养时间为 4 ~6 周,培养阳性时可镜检及联合药敏试验。角膜刮片及培养均为阴性,而临床又高度怀疑者,可考虑作角膜组织活检。患者不接受角膜活检时,可用带微孔的硝酸纤维膜盖在角膜溃疡表面,如印迹细胞学取材一样,施加压力后,将纤维膜送检。此外,免疫荧光染色、电子显微镜检查和 PCR 技术也用于真菌角膜炎的诊断,其中 PCR 技术是近年新出现的检测技术,最大优点在于缩短了检测等待时间,通过对样品中真菌 DNA 进行扩增后筛选阳性结果,其敏感性高于真菌培养,但是特异性只有 88%。角膜共焦显微镜作为非侵入性检查手段可在疾病早期阶段直接发现病灶内的真菌病原体。

【治疗】 局部使用抗真菌药治疗。包括多烯类(如 0.25% 两性霉素 B 滴眼液、5% 那他霉素)咪唑类(如 0.5% 咪康唑滴眼液)或嘧啶类(如 1% 氟胞嘧啶滴眼液),目前,0.15% 两性霉素 B 和 5% 那他霉素滴眼液是抗真菌性角膜炎的一线药物。如果实验室检查证实病原菌是丝状菌属,则首选 5% 那他霉素,如果病原菌是酵母菌属,则可选用 0.15% 两性霉素 B,2% 氟康唑,5% 那他霉素或 1% 氟胞嘧啶。抗真菌药物联用有协同作用,可减少药物用量,降低毒副作用,目前较为肯定的联用方案有氟胞嘧啶+两性霉素 B 或氟康唑,利福平+两性霉素 B 等。

抗真菌药物局部使用,1/2 ~1h 滴用一次,增加病灶区药物浓度,晚上涂抗真菌眼膏。感染

Notes

明显控制后方逐渐减少使用次数。如果病情较重，可增加其他给药方式，可结膜下注射抗真菌药如咪康唑 5～10mg 或两性霉素 B 0.1mg。也可全身使用抗真菌药物如静脉滴注咪康唑 10～30mg/(kg·d)，分 3 次给药，每次用量一般不超过 600mg，每次滴注时间为 30～60 分钟。也可用 0.2% 氟康唑 100mg 静脉滴注。抗真菌药物起效慢，因此需仔细观察临床体征评估疗效，药物起效体征包括疼痛减轻，浸润范围缩小，卫星灶消失，溃疡边缘圆钝等。治疗过程中注意药物的眼表毒性，包括结膜充血水肿，点状上皮脱落等，药物治疗应至少持续 6 周。

近年研究表明免疫抑制剂环胞素 A(CsA)和 FK506 对真菌有抑制作用，体外实验证实 CsA 和 FK506 明显阻碍茄病镰刀菌、尖胞镰刀菌及烟曲霉菌的生长，对白色念珠菌则无效，但和氟康唑联用时可增强抗念珠菌效果。利福平是大环内酯类药物，可以和 FK 结合蛋白形成复合物抑制其靶激酶活性，对酵母菌和新型隐球菌感染有治疗作用。此外，动物模型中证实 0.02% 聚六亚甲基双胍(polyhexamethylene biguanide，PHMB)可显著抑制镰刀菌的生长，氯己定也被证实有一定的抗真菌作用。在另一项前瞻性，随机双盲试验中发现 1% 碘胺嘧啶银眼膏对曲霉菌和镰孢菌引起的角膜炎有良好的治疗作用，效果优于 1% 咪康唑眼膏。特异性破坏真菌细胞壁的药物 FK463，已进入临床实验，具有良好的应用前景。

并发虹膜睫状体炎者，应使用 1% 阿托品眼药水或眼膏散瞳。不宜使用糖皮质激素。

即使诊断明确，用药及时，但仍有 15%～27% 患者病情不能控制，这可能和致病真菌侵袭性、毒性、耐药性以及患者伴发的炎症反应强烈有关，此时需考虑手术治疗，包括清创术、结膜瓣遮盖术和角膜移植术。早期施行病灶清创术可促进药物进入角膜基质，提高病灶中的药物浓度和清除病原体。结膜瓣遮盖术可清除角膜真菌，同时利用结膜瓣供血充分的特点，提高药物的渗透性，使角膜局部的药物浓度增高，达到杀灭真菌的目的，但为病理性愈合，遗留明显的角膜瘢痕。角膜溃疡接近或已经穿孔者，可考虑行治疗性角膜移植术。以穿透性角膜移植术为宜，术时应尽量切除感染的角膜组织，角膜环钻的范围，除病灶外，还应包括病灶周围 0.5mm 的透明组织。板层角膜移植只适用于病灶可以板层切除干净的病例。术后选用敏感的、毒性较低的抗真菌药物治疗，以防止术后感染复发。

本病在病变局限时已得到控制者，可获得较好的预后；若出现角膜穿孔或真菌已侵入前房引起真菌性眼内炎，预后则非常差，甚至导致摘除眼球。

四、单纯疱疹病毒性角膜炎

单纯疱疹病毒(*Herpes simplex virus*，HSV)引起的角膜感染称为单纯疱疹病毒性角膜炎(herpes simplex keratitis，HSK)简称单纯疱疹角膜炎。此病为最常见的角膜溃疡，而且在角膜病中致盲率占第一位，全球可能有超过 1 千万 HSK 患者。本病的临床特点为反复发作，由于目前尚无有效控制复发的药物，多次发作后角膜混浊逐次加重，常最终导致失明。

【病原学及发病机制】 HSV 是一种感染人的 DNA 病毒，分为两个血清型：Ⅰ型和Ⅱ型(HSV-1 和 HSV-2)。眼部感染多数为 HSV-1 型(口唇疱疹也是该型感染)。少数人为 HSV-2 型致病。HSV 引起角膜感染的严重程度和致病病毒株类型相关。

HSV 引起感染分为原发和复发两种类型。绝大多数成年人都接触过 HSV，人群中 HSV-1 的血清抗体阳性率为 50%～90%，大部分没有引起任何临床症状。原发感染后，HSV 潜伏在三叉神经节，三叉神经任何一支所支配区的皮肤、黏膜等靶组织的原发感染均可导致三叉神经节感觉神经元的潜伏感染。近来，已测出了 HSV 特异性核苷酸序列，并且从无复发感染征象的慢性 HSK 患者切除的角膜移植片中培养出 HSV，提示人角膜亦是 HSV 潜伏的场所。

复发性 HSV 感染是由潜伏病毒的再活化所致。当机体抵抗力下降，如患感冒等发热性疾病后，全身或局部使用皮质类固醇激素，免疫抑制剂等时，活化的病毒，沿神经轴突逆行到眼表或角膜的上皮细胞，引起 HSV 复发性、溶细胞性感染。

免疫功能强的个体感染 HSV 后有自限性，而免疫能力低下包括局部使用激素者、HSV 感染呈慢性迁延不愈、损害程度增加。机体针对病毒颗粒或病毒改变性状的细胞发起的免疫反应引起角膜基质和内皮病变。现在有证据表明，活化的 HSV 还可感染眼前节组织如虹膜、小梁网。

【临床表现】

1. 原发单纯疱疹病毒感染 常见于幼儿，有全身发热，耳前淋巴结肿大，唇部或皮肤疱疹有自限性，眼部受累表现为急性滤泡性结膜炎，假膜性结膜炎，眼睑皮肤疱疹，点状或树枝状角膜炎，其特点为树枝短，出现时间晚，持续时间短。不到 10% 的患者发生角膜基质炎和葡萄膜炎。

2. 复发单纯疱疹病毒感染 发热、疲劳、紫外线照射、外伤、精神压力，月经以及一些免疫缺陷病，可使单纯疱疹病毒感染复发。多为单侧，也有 4% ~6% 为双侧发病。包括树枝状和地图状角膜炎，非坏死性和坏死性角膜基质炎和葡萄膜炎等。常见症状有畏光、流泪、眼睑痉挛等，中央角膜受累时视力下降明显。因角膜敏感性下降，患者早期自觉症状轻微，可能贻误就诊时机。

（1）树枝状和地图状角膜炎：HSV 引起角膜上皮的病变形式多样，早期可表现为点状角膜炎、卫星灶角膜炎、丝状角膜炎，但都为一过性，多在 1 ~2 天内发展为树枝状角膜溃疡。树枝状角膜溃疡是单纯疱疹病毒角膜炎最常见的形式，溃疡形态似树枝状线性走行，边缘羽毛状，末端球样膨大，荧光素染色后，溃疡形态更易观察。进展期病例，HSV 沿树枝状病灶呈离心性向周边部及基质浅层扩展，形成地图状溃疡，溃疡边缘失去羽毛状形态，角膜敏感性下降（图 8-6）。大多数患者的 HSV 角膜上皮炎通常 3 个星期左右自行消退。HSV 感染引起上皮下混浊，位于原发上皮缺损区下方，范围稍大，位置表浅，多在 1 年左右消失。

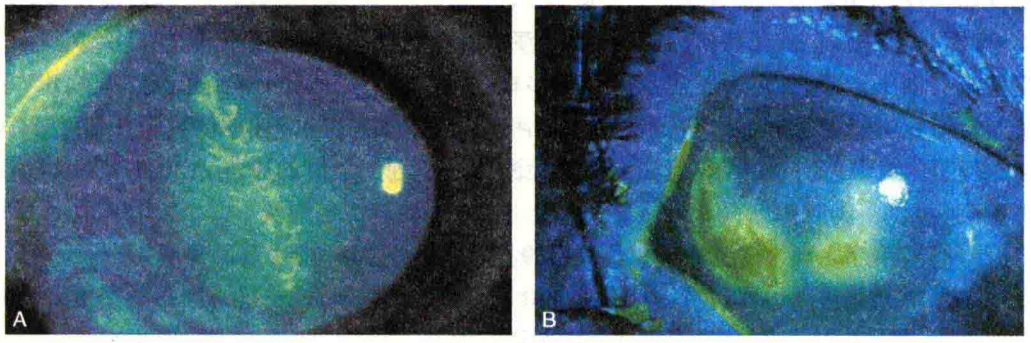

图 8-6 单纯疱疹病毒性角膜炎
A. 树枝状溃疡；B. 地图状溃疡

（2）角膜基质炎和葡萄膜炎：角膜基质炎是引起视力障碍的一种复发性 HSK。几乎所有角膜基质炎患者同时或以前患过角膜上皮炎。单纯疱疹病毒眼病的复发次数与角膜基质炎的发生与否密切相关。角膜基质炎有非坏死性和坏死性两种临床类型：

1）非坏死性角膜基质炎：最常见类型是盘状角膜炎。角膜中央基质盘状水肿，不伴炎症细胞浸润和新生血管。后弹力层可有皱褶。伴发前葡萄膜炎时，在水肿区域角膜内皮面出现沉积物。盘状角膜炎是基质和内皮对病毒的抗原体反应引起，免疫功能好的患者病情有自限性，持续数周至数月后消退。慢性或复发性单纯疱疹病毒盘状角膜炎偶可出现持续性大泡性角膜病变。

2）坏死性角膜基质炎：表现为角膜基质内单个或多个黄白色坏死浸润灶。坏死性角膜基质炎常诱发基质层新生血管，表现为一条或多条中、深层基质新生血管，从周边角膜伸向中央基质的浸润区。坏死性基质炎可使角膜出现溃疡、变薄、甚至穿孔。

HSV 在眼前节组织内复制，引起前葡萄膜炎，小梁网炎时，可波及角膜内皮，诱发角膜内皮炎。

Notes

近年来有学者提出对 HSK 进行重新分类，根据角膜病变累及部位和病理生理特点分为四类（表 8-5），上皮型角膜炎（角膜水疱型、树枝状角膜炎、地图状角膜炎、边缘性角膜炎）、神经营养性角膜病变（点状角膜上皮缺损、神经营养性角膜溃疡）、基质型角膜炎（坏死性基质型角膜炎、免疫性基质型角膜炎）、内皮型角膜炎（盘状角膜内皮炎、弥漫性角膜内皮炎、线状角膜内皮炎），此种分类方法有助于更好理解 HSK 不同类型的病变特点，从而进行针对性治疗。

表 8-5 HSK 的新分类

	上皮型角膜炎	神经营养性角膜病变	基质型角膜炎	内皮型角膜炎
发病机制	病毒在上皮细胞内活化复制	角膜神经功能异常基质浸润、药物毒性	病毒侵袭伴免疫炎症反应	病毒引起的免疫反应
基质损害特点	继发于上皮损害的基质瘢痕	溃疡引起的瘢痕	组织浸润坏死伴新生血管	内皮功能受损慢性水肿引起基质混浊
其他病变	树枝状、地图状边缘性角膜溃疡	持续性上皮缺损	角膜变薄，可继发上皮角膜炎	盘状、线状弥漫性 KP

从上表可以看出上皮型角膜炎是由于病毒在上皮细胞内复制增殖、破坏细胞功能引起，因而必须给予有效的抗病毒药物抑制病毒的活力，控制病情。基质型角膜炎以机体的免疫炎症反应为主，因此除抗病毒外，抗炎治疗更为重要。内皮型角膜炎的治疗方案在给予抗病毒、抗炎治疗同时，还应该积极采取保护角膜内皮细胞功能的治疗措施。神经营养性角膜病变多出现于恢复期，治疗同神经麻痹性角膜溃疡。

【诊断】 根据病史、角膜树枝状、地图状溃疡灶，或盘状角膜基质炎等体征可以诊断。实验室检查有助于诊断，如角膜上皮刮片发现多核巨细胞，角膜病灶分离到单纯疱疹病毒，单克隆抗体组织化学染色发现病毒抗原。PCR 技术可检测角膜、房水、玻璃体内及泪液中的病毒 DNA，是印证临床诊断的一项快速和敏感的检测方法。近年发展的原位 PCR 技术敏感性和特异性更高。

【治疗】 治疗原则为抑制病毒在角膜内的复制，减轻炎症反应引起的角膜损害。

1. 树枝状角膜炎 可以行清创性刮除病灶区上皮的治疗，以减少病毒向角膜基质蔓延。感染 HSV 后角膜上皮连接疏松，易于刮除。碘剂烧灼无益，还可能导致化学损伤，不主张采用。上皮去除后，加压包扎，上皮缺损通常在 72 小时内修复，联合抗病毒药使用可加速上皮愈合，但要注意药物的毒性。

2. 药物治疗 常用抗病毒药物有阿昔洛韦（acyclovir，ACV），滴眼液为 0.1%，眼膏为 3%；1% 三氟胸腺嘧啶核苷（trifloridine）；安西他滨（cyclocytidine），滴眼液为 0.05%，眼膏为 0.1%；碘苷（idoxuridine，IDU），滴眼液为 0.1%，眼膏为 0.5%；利巴韦林（virazole ribavirin），滴眼液为 0.1% 及 0.5%，眼膏 0.5%。急性期每 1～2 小时点眼 1 次，晚上涂抗病毒药物眼膏。

ACV 局部滴用角膜穿透性不好，房水浓度低，因此对基质型和内皮型角膜炎治疗效果欠佳。眼膏剂型部分程度上可以弥补这种缺陷，使用 3% ACV 眼膏 5 次/天，持续使用 14 天，可获得较理想的 HSK 治疗效果。有报道认为阿昔洛韦合并高浓度干扰素滴眼有较佳疗效。严重的 HSV 感染，需口服阿昔洛韦。近年来一些旨在改善 ACV 双相溶解性，提高药物生物利用度的研究成为热点，VACV（代昔洛韦）和 val-val-ACV 是阿昔洛韦的前体药，组织穿透性提高了 5～6 倍，具有较好的临床应用前景。针对病毒复制环节中的关键酶和需要的特殊原料，许多学者研发了大量拮抗病毒活性的药物如谷氨酰胺拟似物 *L*-DON、视黄原酸盐复合物 D609、乳铁蛋白等，但上述药物仍处于实验室研究阶段，短期内难以在临床使用。

完全由免疫反应引起的盘状角膜基质炎，一般临床上可使用激素治疗。但也有观点认为免

疫功能正常者,通常有自限性,不需使用激素。以免引起细菌/真菌的超级感染、角膜溶解、青光眼等严重并发症。只有存在强烈炎症反应的病灶,才使用激素冲击治疗,而且必须联合抗病毒药物控制病毒复制。

有虹膜睫状体炎时,要及时使用阿托品眼药水或眼膏散瞳。

3. 手术治疗 已穿孔的病例可行治疗性穿透性角膜移植。HSV 角膜溃疡形成严重的角膜瘢痕,影响视力,穿透性角膜移植是复明的有效手段,但手术宜在静止期进行为佳。术后局部使用激素同时应全身使用抗病毒药物。

4. 单纯疱疹病毒角膜炎 容易复发,1/3 病人在原发感染 2 年内出现复发。口服阿昔洛韦 400mg,2 次/日,持续 1 年,可减少 HSK 复发率。此外应用基因工程制取无毒力活疫苗包括复制缺陷的 HSV-1 突变株或重组 *HSV* 基因亚单位疫苗(HSVgD),以及表达 HSV 糖蛋白的质粒 DNA 疫苗,进行机体的主动免疫显示了一定的应用前景,但尚无前瞻性多中心临床研究。控制诱发因素对于降低复发率也很重要。

五、棘阿米巴角膜炎

棘阿米巴角膜炎(acanthamoeba keratitis)由棘阿米巴原虫感染引起。是一种严重威胁视力的角膜炎。该病常表现为一种慢性、进行性的角膜溃疡,病程可持续数月之久。

【病原学】 已知棘阿米巴属有 17 种,主要存在于土壤、淡水、海水、泳池、谷物和家畜中,以活动的滋养体和潜伏的孢囊形式存在。其中 7 种和人类感染有关,可引起棘阿米巴角膜炎的有 5 种,以卡氏棘阿米巴最为常见。致病性棘阿米巴属从形态学难以对其进行细分和鉴定,近年来检测技术日新月异,核糖体指纹技术,线粒体 DNA 限制性片段多态性分析等技术引入棘阿米巴的检测当中。目前确定有 13 种基因型棘阿米巴,多数棘阿米巴角膜炎与 T4 型有关,T3、T6、T11 在个别患者中致病。

【临床表现】 本病常因角膜接触棘阿米巴污染的水源,特别是污染的接触镜或清洗镜片的药液。多为单眼发病,患眼畏光、流泪伴视力减退,眼痛剧烈。多数病程长达数月。棘阿米巴角膜炎容易和单纯疱疹病毒角膜炎、真菌性角膜溃疡相混淆。感染初期表现为上皮混浊、假树枝状或局部点状荧光素染色,放射状角膜神经炎被认为是棘阿米巴角膜炎的特征,但临床仅有 2.0% ~6.6% 发生率。随着病变进展(>30 天)角膜呈现中央或旁中央环状浸润,可伴有上皮缺损(图 8-7),或表现为中央盘状病变,基质水肿增厚并有斑点或片状混浊。炎症加重时浸润致密呈不规则片状,甚至形成脓肿、角膜溃疡、溶解。可有后弹力层皱褶、角膜后沉着物及前房积脓。可发生上皮反复剥脱。

棘阿米巴性角巩膜炎是棘阿米巴角膜感染较少见的并发症。估计其发生率约 14% ~16%,

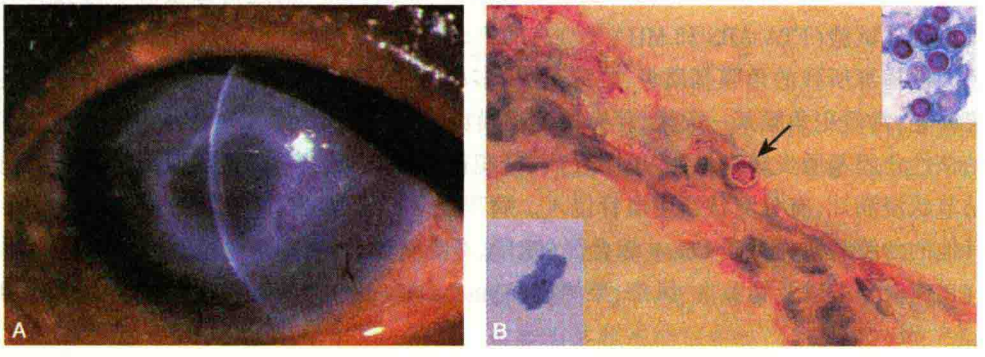

图 8-7 棘阿米巴角膜炎

A. 棘阿米巴角膜炎外观(环形角膜浸润病灶);B. 病变角膜组织活检见棘阿米巴包囊(箭头及右上小图)三重染色,棘阿米巴滋养体(左下小图)

临 床 智 库
WWW.CICALINE.COM

Notes

临床表现为弥漫性前巩膜炎，个别有后巩膜炎，神经炎，症状一般较重，治疗困难。发生机制尚不清。

【诊断】 棘阿米巴角膜炎的诊断建立在从角膜病灶中取材涂片染色找到棘阿米巴原虫或从角膜刮片培养出棘阿米巴的基础上。常用的染色方法有 Giemsa 染色、PAS 染色和 Gram 染色，前两种染色可以显示典型的包囊，有条件者，可行荧光钙白染色（荧光显微镜检查）。棘阿米巴培养需使用大肠埃希菌覆盖的非营养性琼脂培养基。必要时可做角膜活检。角膜共焦显微镜有助于棘阿米巴角膜炎的活体诊断。

【治疗】 疾病早期，可试行病灶区角膜上皮刮除。药物治疗选用二咪或联咪类药（0.15% 羟乙醛酸双溴丙咪），咪唑类（咪康唑 10mg/ml）或强化新霉素。最近有应用 0.02% 氯己定和 0.01% ~0.02% PHMB 成功治疗棘阿米巴角膜炎的报道。棘阿米巴药物治疗一般疗程较长，治疗初期局部用药可 1 次/小时，待症状明显改善后逐渐减少为每天 4 ~6 次，疗程 4 个月以上，直至感染完全控制，虫体全部被杀死。若维持治疗期间中断用药，则容易反复使病情恶化。皮质类固醇药物的应用有恶化病情的危险，一般不主张使用。

病灶局限，药物治疗失败或形成严重影响视力的角膜基质混浊（感染已完全控制，炎症也已消退），可行穿透性角膜移植。术后应继续药物治疗，减少复发。棘阿米巴感染蔓及巩膜时，药物或手术治疗效果不佳，愈后不良。

棘阿米巴角膜炎治疗较为棘手，因此预防本病发生也很重要，动物实验表明，特异性抗棘阿米巴抗体能抑制原虫对角膜上皮的黏附和侵袭，因而有预防棘阿米巴角膜炎的作用，确切的免疫学机制尚不明，有待进一步研究。

六、角膜基质炎

角膜基质炎（interstitial keratitis）是一种以细胞浸润和血管化为特点的角膜基质非化脓性炎症，通常不累及角膜上皮和内皮。血液循环抗体与抗原在角膜基质内发生的剧烈免疫反应和发病有关。先天性梅毒为最常见的原因，结核、单纯疱疹、带状疱疹、麻风、腮腺炎等也可引起本病。

【临床表现】 先天性梅毒性角膜基质炎是先天性梅毒最常见的迟发表现，多在青少年时期（5 ~20 岁）发病。发病初期为单侧，数周至数月后常累及双眼。女性发病多于男性。起病时可有眼痛、流泪、畏光等刺激症状，视力明显下降。早期可见典型的扇形角膜炎症浸润和 KP。随着病情进展，出现角膜基质深层的新生血管，在角膜板层间呈红色毛刷状，最终炎症扩展至角膜中央，角膜混浊水肿。炎症消退后，水肿消失，少数患者遗留厚薄不同的瘢痕，萎缩的血管在基质内表现为灰白色纤细丝状物，称为幻影血管。先天性梅毒除角膜基质炎外，还常合并 Hutchinson 齿、马鞍鼻、口角皲裂、马刀胫骨等先天性梅毒体征。快速梅毒血清学检查和特异性密螺旋体抗体试验（FTA-ABS 和 MHA-TP）有助于诊断。

后天性梅毒所致的角膜基质炎，临床少见，多单眼受累，炎症反应比先天性梅毒引起的角膜基质炎要轻，常侵犯角膜某一象限，伴有前葡萄膜炎。

结核性角膜基质炎较少见，多单眼发病，侵犯部分角膜，在基质的中、深层出现灰黄色斑块状或结节状浸润灶，有分支状新生血管侵入。病程缓慢，可反复发作，晚期角膜遗留浓厚瘢痕。

其他的角膜基质炎见于 Cogan 综合征（眩晕、耳鸣、听力丧失和角膜基质炎）、水痘-带状疱疹病毒、EB 病毒感染以及腮腺炎、风疹、莱姆病（Lyme' s disease）、性病淋巴肉芽肿、蠕尾丝虫病等疾病。

【治疗】 全身给予抗梅毒、抗结核治疗。在炎症急性期，应局部使用睫状肌麻痹剂和皮质类固醇激素，以减轻角膜基质的炎症以及防止并发症如虹膜后粘连，继发性青光眼等。患者畏光强烈，可戴深色眼镜减少光线刺激。角膜瘢痕形成造成视力障碍者，可行角膜移植。

七、神经麻痹性角膜炎

神经麻痹性角膜炎(neuroparalytic keratitis)为三叉神经遭受外伤、手术、炎症或肿瘤等破坏时,失去神经支配的角膜敏感性下降以及营养障碍,对外界有害因素的防御能力减弱,因而角膜上皮出现干燥及易受机械性损伤。遗传性原因包括遗传性感觉神经缺失和家族性自主神经异常。

【临床表现】 因角膜敏感性下降,即使严重的角膜炎患者仍主观症状轻微,只有出现肉眼可见的眼红、视力下降,分泌物增加等症状方来就诊。神经营养性角膜病变通常发生在中央或旁中央下方的角膜,最初体征为荧光素染色见浅层点状角膜上皮着染,继而片状上皮缺损,甚至大片无上皮区域出现。反射性瞬目减少,如果继发感染则演变为化脓性角膜溃疡,极易穿孔。

在遗传性感觉神经病变患者由于有髓鞘神经纤维的减少,导致出现大范围、持续性的角膜上皮缺损。家族性自主神经异常的患者通常具有情绪不稳定、高血压、皮肤色斑、多汗、痛觉不敏感、反复呼吸道感染等特点。眼部表现为哭泣时无泪和角膜知觉减退,角膜炎随个体而不同,轻者点状上皮缺损,严重的发展为神经营养性溃疡。

【治疗】 治疗措施包括使用不含防腐剂的人工泪液和眼膏保持眼表的湿润,用抗生素滴眼液及眼膏等预防感染,羊膜遮盖、配戴软性接触镜或包扎患眼等促进角膜缺损灶的愈合。最近的研究发现局部应用神经生长因子可以促进慢性上皮溃疡的愈合。但这一治疗方法尚需进一步临床验证。药物治疗无效可行睑缘缝合术或用肉毒杆菌毒素 A 造成暂时性上睑下垂保护角膜,另外睑缘缝合可以减少泪液蒸发,防止眼表干燥。如已演变成化脓性角膜溃疡,则按角膜溃疡病原则处理。另要积极治疗导致三叉神经损害的原发疾病。

八、暴露性角膜炎

暴露性角膜炎(exposure keratitis)是角膜失去眼睑保护而暴露在空气中,引起干燥、上皮脱落进而继发感染的角膜炎症。角膜暴露的常见原因:眼睑缺损、眼球突出、睑外翻、手术源性上睑滞留或闭合不全。此外面神经麻痹、深麻醉或昏迷也可导致此病。

【临床表现】 病变多位于下 1/3 角膜。初期角膜、结膜上皮干燥、粗糙,暴露部位的结膜充血、肥厚,角膜上皮逐渐由点状糜烂融合成大片的上皮缺损,新生血管形成。继发感染时则出现化脓性角膜溃疡症状及体征。

【治疗】 治疗目的是去除暴露因素、保护和维持角膜的湿润状态。具体措施有:根据角膜暴露原因作眼睑缺损修补术,睑植皮术等。上睑下垂矫正术所造成的严重睑闭合不全,应立即手术处理恢复闭睑功能。夜间使用眼膏预防感染,或形成人工湿房保护角膜,其他措施同神经麻痹性角膜炎。

九、蚕食性角膜溃疡

蚕食性角膜溃疡(Mooren' s ulcer)是一种自发性、慢性、边缘性、进行性、疼痛性角膜溃疡。确切病因不清,可能的因素包括外伤、手术或感染(寄生虫感染、带状疱疹、梅毒、结核、丙型肝炎等)。

【病理及免疫学特点】 蚕食性角膜溃疡患者切除的结膜显示大量的浆细胞、淋巴细胞和组织细胞浸润。另外,邻近角膜溃疡灶的结膜有胶原溶酶产生。病人血清中有角膜、结膜上皮抗体,而且血清的免疫复合物水平比正常人群高。可能为某些炎症或感染因素诱导改变了角膜上皮及结膜的抗原性,从而使机体产生自身抗体,进一步导致补体激活、中性粒细胞浸润、胶原酶释放的免疫反应。角膜开始坏死,释放更多的已改变的角膜抗原,病程进展直至角膜基质破坏。最近的研究表明,蚕食性角膜溃疡角膜基质出现 12kD 的异常可溶性蛋白,以及病变角膜 IL-4 和

临床宝库

Notes

IFN-r 的表达，都提示该病可能是体液免疫为主、细胞免疫为辅的自身免疫性疾病。

【临床表现】 多发于成年人，单眼 Mooren 溃疡常见于老年人。男女比例相似，病情进展缓慢。双眼发病者，进展迅速，治疗效果差，常伴有寄生虫血症。患者症状有剧烈眼痛、畏光、流泪及视力下降。病变初期，周边部角膜浅基质层浸润，几周内浸润区出现角膜上皮缺损，形成溃疡。缺损区与角膜缘之间无正常角膜组织分隔。溃疡沿角膜缘环行发展，浸润缘呈潜掘状，略为隆起，最终累及全角膜（图 8-8）。溃疡向深层发展，引起角膜穿孔。溃疡向中央进展时，周边溃疡区上皮逐渐修复，伴新生血管长入，导致角膜瘢痕化、血管化。应排除其他可引起周边部角膜溃疡、角膜溶解性病变的胶原血管性疾病如类风湿性关节炎、Wegener 肉芽肿等疾病，方能诊断此病。

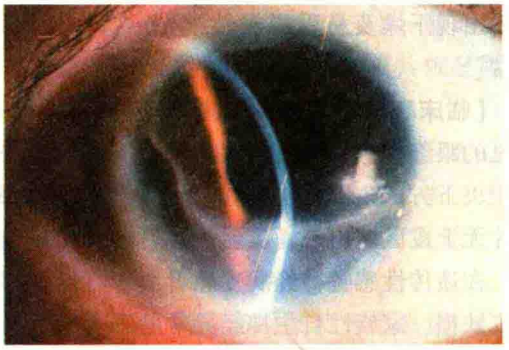

图 8-8 蚕食性角膜溃疡

【治疗】 此病治疗相当棘手。局部可用皮质类固醇点眼，或胶原酶抑制剂如 2% 半胱氨酸滴眼液。近年用 1% ~2% 环胞素 A 油剂滴眼液或 FK506 滴眼剂点眼，有一定疗效。防止混合感染，局部应合并使用抗生素滴眼液及眼膏。适当补充维生素类药物。全身应用免疫抑制剂如环磷酰胺、甲氨蝶呤和环孢素有一定疗效。

病灶局限于周边部且较为表浅，可行相邻的结膜切除，联合病灶区角巩膜病灶浅层清除术，可望控制病变。如病变已侵犯瞳孔区、或溃疡深有穿破危险者，可根据病变范围，采用新月形、指环形或全板层角膜移植。如角膜已穿破，可行双板层角膜移植或部分穿透性角膜移植。移植片均应带有角膜缘（干细胞）组织。术后继用环孢素 A 或 FK-506 对于预防角膜病变复发有一定疗效。

十、角膜软化症

角膜软化症（keratomalacia）由维生素 A 缺乏引起，如治疗不及时，则发生角膜干燥、溶解、坏死、穿破，最后形成粘连性角膜白斑或角膜葡萄肿。维生素 A 缺乏引起的眼部干燥症每年至少使全球 20 000 ~ 100 000 婴幼儿盲目。主要病因为伴有麻疹、肺炎、中毒性消化不良等病程迁延的疾病或慢性消耗性疾病程中未及时补充维生素 A 等情况。也见于消化道脂类吸收障碍导致维生素 A 吸收率低。

【临床表现】 双眼缓慢起病，夜盲症往往是早期表现，暗适应功能下降。泪液明显减少。结膜失去正常光泽和弹性，色调污暗，眼球转动时，球结膜产生许多与角膜缘平行皱褶，睑裂区内外侧结膜上见到典型基底朝向角膜缘的三角形泡沫状上皮角化斑，称 Bitot 斑。角膜上皮干燥、无光泽、感觉迟钝，出现灰白混浊，随后上皮脱落，基质迅速变薄、坏死，合并继发感染、前房积脓。如不及时发现处理，整个角膜软化、坏死、穿破，甚至眼内容物脱出。世界卫生组织将眼表改变分为三个阶段：①结膜干燥，无或有 Bitot 斑；②角膜干燥，点状上皮脱失角膜干凹斑；③角膜溃疡，伴有不同程度角膜软化。

维生素 A 缺乏还可致全身多处黏膜上皮角质化如皮肤呈棘皮状，消化道及呼吸道的上皮角化，患儿可能伴有腹泻或咳嗽。维生素 A 缺乏的幼儿还伴有骨骼发育异常。

【治疗】 角膜软化症的治疗原则是改善营养，补充维生素 A，防止严重并发症。病因治疗是最关键的措施，纠正营养不良，请儿科或内科会诊，加强原发全身病的治疗。大量补充维生素 A，每日肌内注射 2.5 万 ~5 万 U，治疗 7 ~ 10 天。同时注意补充维生素 B_1 或 Bco。眼部滴用鱼肝油滴剂，每日 6 次。适当选用抗生素滴眼液及眼膏，以防止和治疗角膜继发感染。检查欠合作

的幼儿患眼，应滴用表面麻醉剂后，用眼钩拉开眼睑后再滴眼，以免加压使已变薄的角膜穿破。

十一、浅层点状角膜炎

（一）浅层点状角膜炎

浅层点状角膜炎（superficial punctate keratitis，SPK）是一种病因未明的上皮性角膜病变。其特点为粗糙的点状上皮性角膜炎，伴或不伴结膜轻度充血。本病的发生与感染无关。它是角膜的活动性炎症，但不诱发角膜新生血管。

【临床表现】 可见于任何年龄，多见于中、青年。部分病人有异物感、畏光、轻度视力下降。角膜上皮内出现散在分布圆形或椭圆形，细小的结节状或灰色点状混浊，通常好发于角膜中央部或视轴区。其中央隆起，突出于上皮表面，荧光素及孟加拉红染色呈阳性。可伴有上皮及上皮下水肿，但无浸润。病灶附近角膜上皮呈现放射状或树枝状外观，有时可误诊为单纯疱疹病毒性角膜炎。若不经治疗，病变也可于1～2个月愈合，但经过一段长短不一的时间（通常为6～8周）后又复发。在病变缓解期，角膜上皮缺损完全消失，但有时可在上皮残留轻微的瘢痕。

【治疗】 急性期症状严重时，可局部使用低浓度皮质类固醇治疗，有较好的效果，但应低浓度、短疗程使用。也可用治疗性软性角膜接触镜治疗。另外还可选用自家血清、纤维连接蛋白、透明质酸钠、生长因子等保护和促进角膜上皮修复的药物。补充维生素类药物。

（二）Thygeson 浅层点状角膜炎

Thygeson 浅层点状角膜炎（superficial punctate keratitis of Thygeson）是一种原因不明的 SPK，可能和病毒感染有关。病情时轻时重，可迁延数月和数年之久，恢复后不遗留任何痕迹。

【临床表现】 角膜圆形或椭圆形混浊，直径0.1～0.5mm，由许多灰白色颗粒聚集而成，轻度隆起。极少或无荧光素着色。角膜混浊可发生于任何部位，但以瞳孔区最为常见。病情时轻时重，新老病灶交替出现，最后彻底消退不留痕迹。角膜知觉一般正常，少数轻微降低。无结膜充血、角膜水肿或眼睑异常。

【治疗】 参见浅层点状角膜炎治疗方案。

十二、丝状角膜炎

各种原因引起角膜表面出现由变性的上皮及黏液组成的丝状物均称为丝状角膜炎（filamentary keratitis）。本病临床症状严重，治疗较困难，易复发。

【临床表现】 自觉症状有异物感、畏光流泪等。瞬目时症状加重，而闭眼时症状可减轻。角膜上可见色泽较暗、卷曲的丝状物一端附着于角膜上皮层，另一端游离，可被推动，长度从0.5到数毫米不等，能被孟加拉红染色。丝状物附着处角膜下方可出现小的灰白色上皮下混浊（图8-9）。与角膜的黏附通常较牢固，由于瞬目动作，丝状物可能会弯曲折叠，用力闭眼动作可能使丝状物从角膜面脱落，而残留角膜上皮缺损区，在此缺损区又可重新形成新的丝状物。丝状物可在不同位置反复出现。

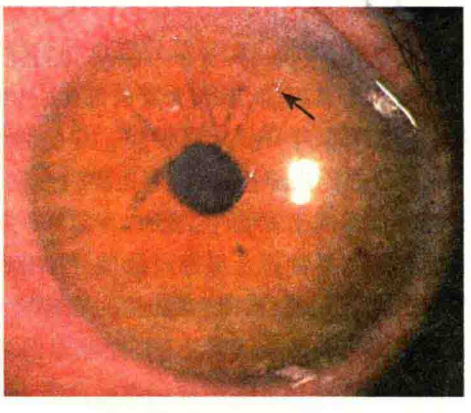

图8-9 丝状角膜炎
角膜上可见色泽较暗、卷曲的丝状物，一端附着于角膜上皮层

【治疗】 查找病因，并针对病因治疗。患者若有下述因素，如接触镜戴用过长，用药不当（包括全身用药），包眼时间过长等因素应及时矫正。患者因丝状物引起异物感明显时，可表麻后机械拭去角膜丝状物，然后在结膜囊涂抗生素眼膏，包眼12～24小时。适当应用抗生素滴眼液及眼膏，

防止继发感染发生。试用营养角膜上皮的药物。适当补充维生素类口服药。10%半胱氨酸可减低丝状物黏性,有利于卷丝的去除。局部使用高渗剂对本病也有治疗作用,常用者为5%氯化钠溶液,白天每天滴眼3~4次,晚上用眼膏。角膜上皮剥脱后可配戴软性角膜接触镜减轻症状,同时局部使用不含防腐剂的人工泪液。

十三、复发性角膜上皮糜烂

复发性角膜上皮糜烂(recurrent corneal epithelial defects)指角膜上皮反复发生糜烂剥脱,导致角膜表面出现上皮缺损的一种疾病。根据前弹力层有无损伤分为两型,Ⅰ型仅有上皮缺损和基底膜损害;Ⅱ型损伤累及前弹力层或基质浅层。复发性角膜糜烂的患者上皮细胞中胶原酶(MMP-2,MMP-9)的活性上调。改变Ⅳ、Ⅴ、Ⅶ、Ⅹ型胶原纤维网络结构以及上皮基底膜,影响上皮附着力。部分复发性角膜糜烂的患者有睑板腺功能障碍。

【临床表现】 常常在晚上或清晨发生眼痛,伴有眼红、畏光和流泪。不同个体的严重程度和病程也不同。少部分人因为接触性眼部检查引起,持续30分钟至数个小时,严重患者可以持续数天。患眼有撕裂样剧痛,伴明显异物感和刺激感,可有眼睑肿胀反应。角膜上皮与其下的基底膜及前弹力层黏附松弛,角膜上皮缺损区荧光素着染,上皮剥脱区可再次上皮化,但不久又脱落复发。部分病例角膜上皮缺损持续不愈,可出现随瞬目运动来回覆盖眼表的"上皮被膜"。患者可伴有导致基底膜异常的疾病如前基底膜营养不良、糖尿病、大泡性角膜病变等。

【治疗】 使用高渗性滴眼液或眼膏如5%氯化钠、40%葡萄糖等,通常需持续用药6~12个月。高渗药物可以提供润滑作用,并产生渗透梯度,减轻角膜上皮水肿,促进上皮细胞间的附着。自家血清点眼有一定疗效。急性期可配戴软性角膜接触镜。适当应用抗生素滴眼液及眼膏,防止继发感染。外伤后上皮糜烂的患者行前基质层微穿刺,刺激新基底膜复合体的形成,可取得较好的治疗效果。反复发作,进行性发展或药物治疗无效者,还可考虑睑缘缝合术、准分子激光浅层角膜切除术、角膜上皮清创术等治疗方法。

第三节 角膜变性与营养不良

角膜变性(corneal degeneration)指由于某些先期的疾病引起角膜组织退化变质并使功能减退。引起角膜变性的原发病通常为眼部炎症性疾病,少部分原因未明,但与遗传无关。角膜营养不良(corneal dystrophy)指角膜组织受某种异常基因的决定,结构或功能进行性损害并发生具有病理组织学特征的组织改变。

一、角膜老年环

角膜老年环(cornea arcus senilis)是角膜周边部基质内的类脂质沉着。病理组织学上,类脂质主要沉积于靠近前、后弹力层的部位。50~60岁老年人中,约60%有老年环,超过80岁的老人几乎全部有老年环。双眼发病。起初混浊在角膜上下方,逐渐发展为环形。环呈白色,通常约1mm宽,外侧边界清楚,内侧边界稍模糊,与角膜缘之间有透明角膜带相隔。偶尔可作为一种先天性异常出现于青壮年,又称"青年环",这时病变常局限于角膜缘的一部分,而不形成环状,也不伴有血脂异常。老年环通常是一种有遗传倾向的退行性改变,但有时也可能是高脂蛋白血症(尤其为低密度脂蛋白)或血清胆固醇增高的表现,尤其为40岁以下病人出现时,可作为诊断动脉粥样硬化的参考依据。

【治疗】 本病无需治疗。

临 床 智 库
WWW.CICALINE.COM

二、带状角膜病变

Notes

带状角膜病变(band-shaped keratopathy)是主要累及前弹力层的表浅角膜钙化变性,常继发

于各种眼部或系统性疾病。常见于慢性葡萄膜炎、各种原因引起的高钙血症如甲状旁腺功能亢进、血磷增高而血钙正常如慢性肾衰竭等疾病，以及长期暴露于汞剂或含汞的溶液中，如长期使用某些含汞剂滴眼液。

【临床表现】 早期无症状。当混浊带越过瞳孔区时，视力下降。上皮隆起或破损，可有刺激症状和异物感。病变起始于睑裂区角膜边缘部，在前弹力层出现细点状灰白色钙质沉着。病变外侧与角膜缘之间有透明的角膜分隔，内侧呈火焰状逐渐向中央发展，汇合成一条带状混浊横过角膜的睑裂区，沉着的钙盐最终变成白色斑片状，常高出于上皮表面，可引起角膜上皮缺损。有时伴有新生血管。

【治疗】 积极治疗原发病。病症轻微者局部使用依地酸二钠滴眼液点眼，重症者表面麻醉后刮去角膜上皮，用2.5%依地酸二钠溶液浸洗角膜，通过螯合作用去除钙质。配戴浸泡有依地酸二钠溶液的接触镜和胶原帽也有较好疗效。混浊严重者可行板层角膜移植术或准分子激光治疗(PTK)。

三、边缘性角膜变性

边缘性角膜变性(marginal degeneration)又称Terrien边缘变性(Terrien marginal degeneration)，是一种双侧性周边部角膜扩张病。病因不明，其角膜上皮、后弹力层及内皮层正常，而Bowman膜阙如或不完整，基质层有大量的酸性黏多糖沉着。电子显微镜观察发现，角膜变薄区内有胶原的电子致密区，目前认为和免疫性炎症有关。男女发病比为3∶1，常于青年时期(20～30岁)开始，进展缓慢，病程长。多为双眼，但可先后发病，两眼的病程进展也可不同。

【临床表现】 一般无明显疼痛、畏光，视力呈慢性进行性下降。单眼或双眼对称性角膜边缘部变薄扩张，鼻上象限多见，部分患者下方角膜周边部亦变薄扩张，若干年后变薄区在3点或9点汇合，形成全周边缘性角膜变薄扩张区域，通常厚度仅为正常的1/4～1/2，最薄处仅残留上皮和膨出的后弹力层，部分患者继发轻微创伤而穿孔，但自发穿孔者少见。变薄区有浅层新生血管。进展缘可有类脂质沉积。角膜变薄扩张导致不规则近视散光，视力进行性减退且无法矫正。

【治疗】 药物治疗无效，以手术治疗为主。早期应验光配镜提高视力。患眼角膜进行性变薄，有自发性穿破或轻微外伤导致破裂的危险者，可行板层角膜移植术。如果角膜小范围穿孔，仍可行部分或全板层角膜移植，穿孔范围较大且伴眼内容物脱出者，则需行部分穿透性角膜移植术。

四、大泡性角膜病变

大泡性角膜病变(bullous keratopathy)是由于各种原因严重损毁角膜内皮细胞，导致角膜内皮细胞失代偿，使其失去液体屏障和主动液泵功能，引起角膜基质和上皮下持续性水肿的疾病。常见原因为眼球前段手术尤其是白内障摘除、人工晶状体植入，无晶状体眼的玻璃体疝接触内皮，绝对期青光眼，单纯疱疹病毒或带状疱疹病毒感染损伤内皮，角膜内皮营养不良的晚期阶段等。

【临床表现】 患者多有上述病史。患眼雾视，轻症者晨起最重，午后可有改善。重者刺激症状明显，疼痛流泪，难以睁眼，特别是在角膜上皮水疱破裂时最为明显。结膜不同程度的混合性充血，裂隙灯检查见角膜基质增厚水肿，上皮气雾状或有大小不等的水疱，角膜后层切面不清或皱褶混浊。病程持久者，角膜基质新生血管形成，基质层混浊，视力明显减退。

【治疗】 轻症可局部应用高渗剂和角膜营养剂，上皮有缺损时应加用上皮营养药及用抗生素眼药预防感染。症状顽固，对视功能影响较大者应考虑穿透性角膜移植术或深板层角膜内皮移植术，板层角膜移植可短期缓解症状。其他的方法有角膜层间烧灼术、角膜层间晶状体囊膜植入术等。

五、脂质变性

脂质变性(lipid degeneration)有原发性与继发性两种。原发性脂质变性罕见,病因未明,可能与角膜缘血管通透性增加有关。引起继发性脂质变性的疾病通常有角膜基质炎、外伤、角膜水肿及角膜溃疡,常发生于出现新生血管的角膜。

临床上表现为突然发生的视力急剧下降。角膜病灶为灰色或黄白色。脂质变性形状像扇形,有羽毛状边缘,常出现于无炎症反应无活动性的新生血管区域,病灶边缘可见胆固醇结晶。急性炎症的区域则多为致密的圆盘状病灶。

诊断原发性脂质变性时,必须具有下述条件:无眼部外伤史,家族成员中无相似病史、无角膜新生血管、全身无脂质代谢性疾病、血脂在正常水平。脂质沉着可位于角膜中央或周边部,位于周边部时,外观上像扩大的老年环。除影响美容外,本病还可影响视力。原发性脂质变性引起视力明显下降者,可考虑行穿透性角膜移植术。但有报道,术后移植片上仍可出现脂质沉着复发。继发性者脂质变性由急性炎症引起者脂质沉着通常逐渐消退。但当视力下降时,可考虑行穿透性角膜移植术。

六、角膜营养不良

角膜营养不良是一组少见的遗传性、双眼性、原发性的具有病理组织特征改变的疾病,与原来的角膜组织炎症或系统性疾病无关。此类疾病进展缓慢或静止不变。在患者出生后或青春期确诊。

角膜营养不良可根据其遗传模式、解剖部位、临床表现、病理组织学、超微结构、组织化学等的不同而分类。近年来,对一些角膜营养不良已找出其遗传相关的基因,例如 Meesman 角膜上皮营养不良为 17q12 上的角蛋白 12 和 12q13 上的角蛋白 13 基因发生改变;颗粒状和格子状Ⅰ和Ⅲ型角膜基质营养不良为 5q31 染色体位点上的角膜上皮素基因突变;Ⅱ型格子状角膜营养不良为 9q34 染色体位点上的 *Gelsolin* 基因发生改变;后部多形性角膜内皮营养不良为 20p11.2-q11.2 染色体位点发生突变所致;胶滴状角膜营养不良则和 *M1S1* 基因异常有关。

临床上多采用解剖部位分类法,根据受犯角膜层次而分为角膜前部、实质部及后部角膜营养不良三类。本节各举一种常见的典型病种加以介绍。

(一) 上皮基底膜营养不良

上皮基底膜营养不良(epithelial basement membrane dystrophy)是最常见的前部角膜营养不良,表现为双侧性,可能为显性遗传,也称地图-点状-指纹状营养不良(map-dot-finger print dystrophy)。病理组织学检查可见基底膜增厚,并向上皮内延伸;上皮细胞不正常,伴有微小囊肿,通常位于基底膜下,内含细胞和细胞核碎屑。

【临床表现】 女性患病较多见,人群中发病率约 2%。主要症状是自发性反复发作的患眼疼痛、刺激症状及暂时的视力模糊。角膜中央的上皮层及基底膜内可见灰白色小点或斑片、地图样和指纹状细小线条。可发生上皮反复性剥脱。

【治疗】 局部可使用 5% 氯化钠滴眼液和眼膏,人工泪液等黏性润滑剂。上皮剥脱时可佩带软性角膜接触镜,也可刮除上皮后,加压绷带包扎。部分患者采用准分子激光去除糜烂角膜上皮,可促进新上皮愈合,有较满意效果。适当用刺激性小的抗生素滴眼液和眼膏预防感染。

(二) 颗粒状角膜营养不良

颗粒状角膜营养不良(granular dystrophy)是角膜基质营养不良之一,属常染色体显性遗传。目前的研究证实颗粒状角膜营养不良为 5q31 染色体位点上的角膜上皮素基因发生改变所致。病理组织学具有特征性,角膜颗粒为玻璃样物质,用 Masson 三重染色呈鲜红色,用 PAS 法(过碘酸-雪夫染色)呈弱染,沉淀物的周围部位被刚果红着染,但通常缺乏典型淀粉特征。颗粒物的

确切性质和来源仍然不清。可能是细胞膜蛋白或磷脂异常合成或代谢的产物。

【临床表现】 患者 10～20 岁发病，但可多年无症状。双眼对称性发展，青春期后明显。发病时除视力有不同程度下降外，可不伴随其他症状。当角膜上皮出现糜烂时可出现眼红与畏光。角膜中央前弹力层下可见灰白点状混浊，合成大小不等界限清楚的圆形或不规则团块，形态各异，逐步向角膜实质深层发展，病灶之间角膜完全正常透明。

【治疗】 早中期无需治疗。当视力下降明显影响工作与生活时，考虑进行角膜移植术或准分子激光的治疗性角膜切削术（PTK），一般可获良效。但术后可复发。

（三）Fuch 角膜内皮营养不良

Fuch 角膜内皮营养不良（Fuch endothelial dystrophy）是角膜后部营养不良的典型代表。以角膜内皮的进行性损害，最后发展为角膜内皮失代偿为特征的营养不良性疾病。可能为常染色体显性遗传。病理显示角膜后弹力层散在灶性增厚，形成角膜小滴，凸向前房，其尖端处的内皮细胞变薄，内皮细胞总数减少。HE 染色和 PAS 染色可显示蘑菇状半球形或扁顶砧样的角膜小滴轮廓。

【临床表现】 多见于绝经期妇女，常于 50 岁以后出现症状及加重。双侧性发病。早期病变局限于内皮及后弹力层时无自觉症状，角膜的后弹力层出现滴状赘疣，推压内皮突出于前房。后弹力层可呈弥漫性增厚。有时内皮面有色素沉着。当角膜内皮功能失代偿时，基质和上皮出现水肿，主觉视力下降，虹视和雾视。发展为大泡性角膜病变时出现疼痛、畏光及流泪。

【治疗】 早期病例无症状，无有效治疗手段，可试用角膜营养药和生长因子。角膜水肿、内皮失代偿者治疗方案参见“大泡性角膜病变”部分。

第四节 角膜的先天异常

一、圆 锥 角 膜

圆锥角膜（keratoconus）是一种表现为局限性角膜圆锥样突起，伴突起区角膜基质变薄的先天性发育异常。常染色体显性或隐性遗传。可伴有其他先天性疾患如先天性白内障、Marfan 综合征、无虹膜、视网膜色素变性等。

【临床表现】 一般青春期前后，双眼发病，视力进行性下降，初时能以近视镜片矫正，后因不规则散光而需配戴接触镜增视。典型特征为角膜中央或旁中央锥形扩张，圆锥可大可小，为圆形或卵圆形，角膜基质变薄区在圆锥的顶端最明显。圆锥突起可导致严重的不规则散光及高度近视，视力严重下降（图 8-10）。

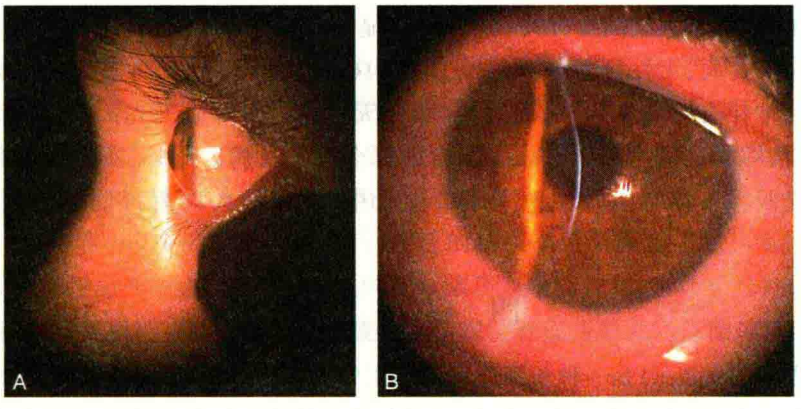

图 8-10 圆锥角膜
A. 侧面观；B. 正面观

Notes

用钴蓝光照明时半数病例在圆锥底部可见泪液浸渍,铁质沉着形成的褐色 Fleischer 环。角膜深层见基质板层皱褶增多而引起的垂直性 Vogt 条纹,平行于圆锥较陡的散光轴,角膜表面轻轻加压可使 Vogt 线纹消失。患眼下转时,可见锥体压迫下睑缘形成的角状皱褶即 Munson 征。后弹力层破裂发生急性圆锥角膜时,角膜急性水肿,视力明显下降。一般 6~8 周急性水肿消退,遗留中央区灶性角膜混浊,后弹力层也有不同程度混浊瘢痕。也可因长期戴用接触镜磨损角膜表面,引起圆锥顶端的瘢痕或角膜上皮下的组织增生,这些混浊可引起严重的眩光,也可引起视力下降。

【诊断】 明显的圆锥角膜易于确诊。当外观及裂隙灯所见不典型时,早期圆锥角膜的诊断较困难。目前,最有效的早期诊断方法为角膜地形图检查,显示角膜中央地形图畸变,下象限角膜变陡斜,随着病变进展,角膜陡斜依次扩张到鼻下、颞上、鼻上象限。对可疑的进行性近视散光的青少年,应常规进行角膜地形图检查。其他的检查方法还有 Placido 盘、角膜曲率计、视网膜检影等。

【治疗】 轻症病人可根据验光结果戴框镜或角膜接触镜提高视力。不能满意矫正视力,或圆锥角膜发展较快,应行角膜移植。规范、精确的显微技术进行穿透性角膜移植,可降低手术源性散光,使患者获得满意视力。早中期的圆锥角膜且角膜中央无混浊者,可考虑行板层角膜移植,但术后视力不及穿透性角膜移植。急性圆锥角膜宜延期手术。

二、大 角 膜

大角膜(megalocornea)是一种角膜直径较正常大而眼压、眼底和视功能在正常范围的先天性发育异常。可能与视杯发育过程中视杯增大受阻、视杯前部边沿闭合障碍有关,这样就导致视杯前部的空间增大以致需要面积较大的角膜来填充。伴有系统性胶原合成疾病的患者发生大角膜,与角膜胶原的产生异常有关。该病为 X 染色体连锁隐性遗传,基因位点已被证实位于 Xq2.13-q22。

男性多见,多为双侧性,无进展。角膜横径>13mm,垂直径>12mm,眼前段不成比例扩大。角膜大而透明,角膜缘界限清晰。少数患者可合并眼部其他异常如虹膜及瞳孔异常,或全身先天性异常如 Marfan 综合征。诊断大角膜时应与先天性青光眼鉴别,后者角膜大而混浊,角膜缘扩张而界限不清,伴眼压升高等。

三、小 角 膜

小角膜(microcornea)是一种角膜直径小于正常,同时常伴有其他眼部异常的先天性发育异常。发生小角膜的原因不明,可能与婴儿生长停滞有关。另外,也可能于视杯前部的过度发育以及由此使角膜发育的空间减少有关。常染色体显性或隐性遗传。

单眼或双眼发病,无性别差异。角膜直径<10mm,角膜扁平,曲率半径增大,眼前节不成比例缩小。常伴有虹膜缺损、脉络膜缺损、先天性白内障等眼部先天异常,和肌强直营养不良、胎儿酒精综合征和 Ehlers-Danlos 综合征等全身性疾病。此外,小角膜常伴浅前房,易发生闭角青光眼。不伴有闭角型青光眼的患者中,20% 的人以后可能会发展为开角型青光眼。

四、扁平角膜

扁平角膜(applanation)是一种角膜曲率低于正常,同时常伴有其他眼部异常的先天性发育异常。发病机制同硬化性角膜。胚胎第 7~10 周,神经嵴细胞的第二次迁移形成角膜缘原嵴失败,不能代替角膜基质向类巩膜组织分化,角膜缘缺失同时伴随着角膜弧度形成失败。显性或

较强的隐性遗传方式，显性遗传位点位于染色体 12q21。

角膜和相邻巩膜平坦，其曲率半径增大使其屈光力低于 43D，通常为 20～30D。常导致远视，由于眼球体积的不规则，各种不同的屈光不正均可出现。扁平角膜通常因为前房狭小，伴有闭角型青光眼，或由于房角畸形而引起开角型青光眼。扁平角膜往往伴随硬化性角膜或小角膜，其他的眼部伴随病变或系统性异常还包括白内障、眼前段和后段组织缺损，或 Ehlers-Danlos 综合征。

第五节 角 膜 肿 瘤

一、角结膜皮样瘤

角结膜皮样瘤（corneal dermoid tumor）是一种类似肿瘤的先天性异常，肿物由纤维组织和脂肪组织构成，来自胚胎性皮肤，属典型的迷芽瘤。

【临床表现】 出生就存在的肿物，随年龄增长和眼球发育略有增大。肿物多位于角巩膜颞下方，少数侵犯全角膜。外表色如皮肤，边界清楚，可有纤细的毛发存在。较大皮样瘤常可造成角膜散光，视力下降。中央部位的皮样瘤可造成患眼的弱视。Goldenhar 综合征伴有上睑缺损、副耳或眼部其他异常。

【治疗】 角结膜皮样瘤治疗以手术切除为主，肿物切除联合板层角巩膜移植是最理想的手术方式。手术前后应及时验光配镜，对矫正视力不良者应配合弱视治疗，以期达到功能治愈。

二、上皮内上皮癌

上皮内上皮癌（intraepithelial epithelioma）又称角膜原位癌或 Bowen 病，是一种单眼发病，病程缓慢的上皮样良性肿瘤。

【临床表现】 多见于老年，单眼发病，病程缓慢。病变多好发于角膜结膜交界处，为缓慢生长的半透明或胶冻样新生物，微隆起呈粉红色或霜白色，表面布满“松针”样新生血管，界限清楚，可局限生长。活检及组织病理学可确诊。

【治疗】 可行肿瘤切除联合板层角膜移植术。博来霉素结膜下注射亦有较好的疗效。

三、角结膜鳞癌

角结膜鳞癌（corneal squamous cell carcinoma）是一种原发性上皮恶性肿瘤，也可由上皮内上皮癌迁延多年，恶变而来。

【临床表现】 多发于中老年男性。通常睑裂区角膜缘为好发部位，尤以颞侧常见。肿瘤呈胶样隆起，基底宽富有血管。肿瘤可向球结膜一侧深部发展，或在角膜面扁平生长蔓延。少数向眼内蔓延甚至侵犯眼眶组织。亦可沿淋巴管向全身其他部位转移。继发感染时，可有浆液脓性分泌物，淋巴引流区淋巴结肿大压痛。组织病理学检查可以确诊。

【治疗】 病变早期未突破前弹力层时，行广泛的结膜和角膜板层切除。施行“非接触”的病灶切除即在肿瘤侵犯区域边缘外 1～2mm 的正常结膜及角膜处划界，然后开始剥离使肿瘤完全游离后去除，可达到根治目的。眼内组织或眼眶组织被肿瘤侵犯者需行眼球摘除或眶内容剜除术。

临床智库
WWW.CICALINE.COM

第六节 角膜接触镜及相关并发症

一、角膜接触镜分类

1888 年 Adolf Fick 首先发明玻璃接触镜,1945 年 Kevin Tuohy 研制了直径 11mm 的树脂角膜前镜片。自此以后,接触镜技术迅速发展,产生了许多品种,可以分为硬性和软性接触镜两大类。

(一) 硬性接触镜(rigid contact lens)

1. 标准硬性接触镜 PMMA 制成,Tuohy 接触镜的延续,透氧性差,依赖于瞬目时,泪液将氧气带到角膜。通常为日戴型。矫正视力效果良好,特别是存在明显散光者。但是配戴舒适性差,组织缺氧易致角膜水肿。

2. 透氧硬性接触镜(gas-permeable rigid lens) 复合材料制成,有高度透氧性,改善了角膜代谢状态,因而配戴舒适度高,是治疗圆锥角膜的首选治疗措施,分为日戴型和全天戴两型。

(二) 软性接触镜(soft contact lens)

1. 美容软性接触镜(cosmetic soft lens) 由 HEMA 制成,镜体富弹性,更适合角膜弯曲界面,使用舒适性好。镜片中加入柱镜后可矫正规则散光,对不规则散光治疗效果差,不同类型水凝胶接触镜透氧性和含水量不同。

2. 治疗性软性接触镜(therapeutic soft lens) 治疗外眼疾病的有效手段之一,可为角膜提供保护屏障,防止暴露、倒睫带来的角膜损害,高含水镜片可治疗上皮反复剥脱,低含水镜片治疗角膜穿孔或创口渗漏。

二、接触镜引起的并发症

近年,角膜接触镜在临床上使用较多,而且接触镜直接贴附在角膜上,相应的并发症也产生。此外镜片的质量,适应证的选择,持续戴镜时间,乃至戴取镜片和清洗消毒方法,个人卫生习惯等,都可能对角膜产生不良的影响。这些并发症大多数较轻微,但少数可非常严重,甚至威胁视力。

(一) 接触镜本身引起的并发症

1. 镜片缺陷 尽管镜片生产过程的质量控制是非常严格的,但诸如镜片材料、屈光度、基础曲率或直径等仍可能出现缺陷。一些肉眼不易发现的缺损,如小凹或表面不规则可引起镜片表面沉积物形成,进而损害镜片。此外戴用时间延长,多次的清洁、消毒等,可加快镜片的老化,这些因素均可损坏镜片,从而导致病人的不适。

2. 镜片沉积物 可分为无机性、有机性或混合性。蛋白质沉着物最常见,外观上表现为镜片表层出现菲薄、半透明的乳白色物。此外,镜片表面还可出现黏液性及脂质沉积物。黏液来源于结膜表面的杯状细胞,黏液沉积物有时还混合有钙质。脂质沉积于镜片表面使镜片具有油脂样外观,它可能来自睑板腺。镜片沉积物除影响镜片透明性外,还引起配戴不适。

(二) 接触镜引起的角、结膜异常

1. 中毒性结膜炎 用于清洁或浸泡保存接触镜的溶液中含有的化学物质,可引起结膜充血、点状上皮染色或上皮糜烂。

2. 过敏反应 镜片清洁、保存液中的某些成分(如汞剂)可引起迟发型变态反应,表现为结膜充血,上皮点状角膜炎,甚至可引起上皮下浸润混浊。

3. 巨乳头性结膜炎 可发生于任何类型的接触镜,但主要见于戴软性接触镜患者。表现为上睑结膜面出现直径1mm以上的巨大乳头状增生,类似春季卡他性结膜炎。发病机制可能为机体对镜片及附着物的过敏反应。一旦发生这一并发症应考虑停止戴镜,甚至需脱敏制剂治疗。

4. 角膜上皮损害 由于戴镜时间过长,上皮缺氧,局部乳酸增多及二氧化碳浓度增高所致。可出现角膜中央上皮水肿,表现为灰白色混浊,称为Satter幕,戴硬性接触镜者更为多见。上皮水肿引起视力模糊,可持续数小时甚至可发展为上皮坏死,或上皮糜烂。

5. 角膜基质浸润 可为无菌性,呈灰白色混浊,多位于角膜周边部,与缺氧、化学物质刺激有关。

6. 角膜内皮变化 任何类型的接触镜均可引起角膜内皮的变化,但日戴型透氧性良好的镜片引起的变化较轻微。可能与缺氧及角膜基质中酸性物质增多有关。表现为内皮细胞大小不均,出现巨大细胞,失去六角形细胞的形态。内皮细胞形态改变大多为可逆性,停止戴镜后可恢复。

7. 角膜新生血管 戴软性角膜接触镜的病人常出现角膜周边部的新生血管。一般位于浅层,不超过2mm。长期戴接触镜还可引起深基质层新生血管。可能由于缺氧引起血管生长因子等释放,促进新生血管形成。

8. 感染性角膜炎 戴用时间过长、夜间戴用、镜片透氧性差或压迫过紧是导致感染性角膜炎的危险因素。有研究表明感染性角膜炎发病率大约为0.63/10 000,而在角膜接触镜使用人群中发病率为3.4/10 000。最常见者为细菌性角膜溃疡,也可为真菌性或棘阿米巴性角膜溃疡。感染性角膜炎是接触镜的严重并发症,应按化脓性角膜炎的治疗原则给予处理。

第七节 药物眼局部使用的角膜毒性

目前,眼科局部药品制剂种类繁多,眼科医生在对其疗效感到满意时,药物对眼部组织潜在损害也逐渐突显出来。与其他眼组织相比,局部应用药物可使角膜和结膜出现显著的短时高浓度,导致其细胞功能损伤,同时广泛使用的防腐剂和赋形剂也起到协同损害作用。因此,要对药物的毒性有清晰的认识,避免产生药源性角膜损害。

1. 造成眼表上皮损伤 这些药物有:①抗真菌药物如两性霉素B、益康唑、克霉唑、咪康唑等;②抗病毒药物特别是非选择性的碘苷、阿糖腺苷、安西他滨等;③抗生素类,其中氨基糖苷类药物在眼用抗生素中对角结膜上皮损害作用最大,其毒性大小依次为:庆大霉素>新霉素>妥布霉素;④表面麻醉剂如利多卡因、可卡因、丁卡因等;⑤非甾体消炎药;⑥青光眼用药如肾上腺素及其左旋异构体、β受体阻滞剂;⑦各种类型的防腐剂包括氯苄烷铵、三氯叔丁醇、山梨酸、氯己定等。

眼局部使用药物和眼表上皮直接接触,引起损害的机制可能为以下几个方面:①破坏泪膜稳定性或直接损害对泪膜稳定起重要作用的微绒毛;②损害上皮细胞微绒毛,降低对基底膜的黏附能力,导致上皮点状脱失,甚至点状角膜炎;③破坏上皮细胞间紧密连接;④抑制上皮细胞有丝分裂和移行,延迟上皮愈合时间;⑤促使结膜下淋巴细胞向浆细胞转化;⑥作为抗原引起抗原抗体复合物反应;⑦过敏反应。

临床智库 WWW.CICALINE.COM

2. 抑制角膜基质细胞活性、延迟基质愈合 碘苷、阿糖腺苷、安西他滨均表现出延迟角膜基质愈合的作用。氟喹诺酮类药物对角膜基质细胞增殖有一定的抑制,其中环丙沙星抑增殖作用

Notes

最强。地塞米松溶液可减慢角膜基质中角蛋白的硫基化,降低角膜移植术后创口的张力强度。麻醉剂中的丁卡因和普鲁卡因对角膜基质细胞有较明显的毒性作用,而且和浓度以及接触时间成正相关。

3. 药物在角膜中蓄积引起沉淀或色素沉着 长期使用环丙沙星者可能在角膜基质中出现药物结晶沉积,甚至在上皮缺损区形成和基质紧密结合的药物性白斑,严重影响视力。磺胺类制剂长期用药,可在睑结膜下形成药物性结石,甚至在角膜基质层形成药物性白斑。硝酸银局部使用可在角膜后弹力层中产生灰黄色银沉淀。肾上腺素类制剂使用时间超过 1 年以上,有可能出现结膜色素沉着,角膜上皮缺损时,色素也可沉积于角膜前弹力层和基质。防腐剂中的硫柳汞也可引起角结膜色素沉着。

4. 降低角膜敏感性 如 β 受体阻滞剂、高浓度(30%)的磺胺制剂等。

5. 角膜内皮损害 角膜内皮位于角膜最内层,上皮和基质的屏障作用使其受药物损伤的可能性较小。但在短期、频繁、高浓度用药,同时角膜上皮和基质受损的情况下,这种风险增加,如毒性较大的药物不慎进入前房,将导致无法挽回的损失。

因此临床眼科医生要重视药物眼局部使用的毒性,在选择药物时,根据疾病种类,眼部微环境,药物特性和毒副作用等综合考虑:

(1) 局部频繁使用具有上皮毒性药物可使角膜、结膜出现显著的短时药物高浓度,导致上皮损伤,当角膜缘干细胞异常或角膜上皮功能障碍时,这一毒害作用对脆弱的上皮将是致命的打击,削弱其眼表第一屏障作用。因此角膜上皮存在复发性糜烂、点状角膜炎/溃疡时,避免一切不必要的用药,以加速创伤愈合,可能的情况下,应替代使用无防腐剂药物,如油膏或外科配制无菌载体。

(2) 基质细胞分泌胶原在角膜创伤愈合过程中起重要作用,某些药物在基质内高浓度蓄积,将会抑制基质细胞增殖活性,影响病程预后。所以眼化学伤、角膜溃疡、角膜手术后,避免使用影响创伤愈合的药物。

(3) 泪液功能异常以及严重干眼症患者,因其眼表缺乏泪液对药物浓度的稀释和冲刷作用,频繁和长时间局部用药易造成累积细胞毒效应,现在广泛使用的药物赋形剂增加了这一风险。选择药物时需格外谨慎。

掌握以上原则,合理、有效、安全的使用药物,应可以避免导致医源性角、结膜疾患。

第八节 与角膜病相关的基础研究

1. 角膜组织工程 组织工程学的主要原理是应用生命科学和工程学的原理和方法,将活的细胞与可降解的支架材料复合,在体外构建有生命的种植体,植入体内修复组织缺损,重建功能。目前已成功建立了角膜组织细胞的常规培养方法,广泛研究了多种可作为组织角膜支架生物材料的生物相容性,1993 年 Mimami 等应用三维胶原凝胶为底物进行角膜上皮、基质、内皮细胞共同体外培养重建人工生物角膜模型获得成功,但是重建角膜的组织韧性、光学透明性等许多问题有待解决。角膜缘干细胞以羊膜为承载物培养及移植成为研究热点,并且已进入临床,成为治疗严重眼表疾病的有效方法。最近有学者拟通过胚胎干细胞分化来生成人工角膜,目前诱导胚胎干细胞和骨髓间充质干细胞,向角、结膜上皮细胞定向分化取得初步成功,并且建立了诱导分化的关键技术。上述研究都处于实验研究阶段,距临床应用尚远。

2. 基因工程技术的应用 基因诊断和治疗作为新的技术在眼科领域有广泛的应用前景。

角膜营养不良等先天性角膜疾病可通过分子生物学方法筛查出基因突变位点，指导治疗。目前，将外源性基因导入到角膜细胞的研究已获成功，由于角膜具有组织结构相对简单、透明便于观察、位于眼前部容易进行技术操作等特点，基因治疗可望在角膜病领域首先得到突破。基因治疗的可控性、安全性、更有效的载体以及外源性基因的长期稳定表达等方面还有大量的研究工作等待开展。

3. 角膜移植与免疫 角膜移植的免疫排斥是一个复杂的多因素参与过程。目前已证实有关的因素有血-眼屏障的破坏、角膜新生血管化、抗原递呈细胞向角膜的移行、前房相关免疫偏离的丧失、房水抑制因子（如转化生长因子）缺失等，Fas/Fas Ligand 系统也和角膜免疫赦免地位密切相关，同时调控角膜上皮和基质间的相互作用。如何有效抑制角膜移植术后免疫排斥反应一直是研究的重点，除目前临床使用的激素外，强效免疫抑制剂 FK506 的眼用剂型在国内率先研制成功，临床试用对免疫相关角膜病有良好治疗效果，并在此基础上开发了纳米缓释剂型。此外，结膜下或前房植入包被有环孢素 A 的可降解生物材料比环孢素 A 滴眼液具有更好的免疫抑制效果。利用基因工程技术构建的 IL-1ra（白细胞介素受体-1 拮抗剂），CTLA4-G（细胞毒性 T 相关抗原与 IgG 的融合蛋白）、IL-2-PE40（白细胞介素-2 和铜绿假单胞菌外毒素的重组蛋白）等都是具有很大应用前景的创新药物。

4. 常见角膜疾病的研究 在病毒性角膜炎的治疗药物中，病毒蛋白酶抑制剂、核苷酸还原酶拟肽类抑制物、拮抗病毒复制所需氨基酸或氨基酸代谢酶的抑制物等新型低毒药物的研究已取得一定进展。接种疫苗是有效的防治措施，抗真菌和 HSV-1 型病毒的疫苗研制已受到关注。蚕食性角膜溃疡患者的局部和全身免疫系统存在着免疫平衡的调节紊乱，其角膜基质中存在异常的可溶性蛋白。圆锥角膜的角膜基质中某些胶原纤维和金属蛋白酶的异常可能是发病原因。干眼症日益受到重视，目前认为细胞凋亡、免疫炎症反应、性激素水平下降是干眼致病主要因素，蛋白质组技术应用于泪液蛋白的分析。

生长因子和细胞因子对调控角膜细胞增殖、移行、角膜创伤愈合过程具有重要作用。研究表明在角膜上皮细胞、角膜基质细胞和内皮细胞上，表达多种细胞因子及其受体如表皮生长因子、转化生长因子、肝细胞样生长因子、胰岛素样生长因子、血小板源性生长因子等。炎症介质如 IL-6、α-坏死因子也和角膜损伤愈合有关。

眼用药物是角膜病领域的一个主要治疗措施。进一步研发更加有效、低毒、使用方便的眼用制剂始终是热点。改进药物剂型，提高生物利用度，也是一个药物研究的一个方向。高分子材料构成的新型药物缓释系统、纳米技术对药物颗粒微化再处理、药物与特异性单克隆抗体偶连成生物导弹进行导向治疗等方面值得进一步研究。实验室环境下具有良好效果的各种新型药物制剂，还需要进行大规模、随机化临床实验研究，验证其疗效。

病例分析

患者××，青年男性，因右眼异物剔除术后疼痛伴视力下降 3 天就诊。自诉数日前，右眼不慎被铁屑击中，当时觉眼异物感明显，伴畏光、流泪。前往医院就治，诊断为“角膜异物”，表麻下行了异物剔除。第 2 天，患眼疼痛，畏光等刺激症状加重，视力亦下降。眼部有黏脓性分泌物。体检：视力右 0.1，左 1.5。右眼眼睑轻度红肿，结膜混合性充血（+++），球结膜水肿突出于睑裂。角膜中央见 5mm×6mm 黏液性坏死溃疡灶，溃疡表面分泌物略带黄绿色，溃疡区角膜变薄，其周角膜水肿。前房见黄白色积脓约 3mm，房水混浊。瞳孔 3mm，光反射存在。晶状体透明。眼后段窥不清。左眼未见异常。问题：

1. 初步诊断是什么？需要和哪些疾病鉴别？

2. 应采取哪些治疗措施?

参考答案:

1. 根据患者存在外伤史,起病迅速进展快,角膜病灶呈液化样坏死、溶解变薄,溃疡表面分泌物略带黄绿色等特点,可初步诊断为铜绿假单胞菌性角膜溃疡。

需要和其他感染引起的化脓性角膜溃疡相鉴别:

(1) 革兰阳性球菌角膜感染:常表现为圆形或椭圆性局灶性脓肿病灶,伴有边界明显灰白基质浸润。葡萄球菌无论是凝血酶阴性,还是阳性的菌属,均可导致严重的基质脓肿和角膜穿孔。

(2) 奈瑟菌属的淋病奈瑟菌或脑膜炎球菌角膜感染:该型角膜炎同样发展迅速。表现为眼睑高度水肿、球结膜水肿和大量脓性分泌物,伴有角膜基质浸润及角膜上皮溃疡。新生儿患者常致角膜穿孔。浸润灶刮取坏死组织,涂片染色和细菌培养有助于鉴别。

(3) 其他的革兰阴性杆菌引起的角膜感染:克雷伯杆菌引起的感染常继发于慢性上皮病变。摩拉氏菌角膜溃疡多见于酒精中毒、糖尿病、免疫缺陷等机体抵抗力下降人群。表现为角膜下方的卵圆形溃疡,逐渐向基质深层浸润,边界清楚。一般前房炎症反应轻微。

(4) 真菌性角膜炎:常有植物性角膜外伤史,或长期大量使用广谱抗生素、皮质类固醇激素及免疫抑制剂病史。根据角膜溃疡病灶呈黄白色,外观干燥苔垢样欠光泽,周围可见环形浅沟或卫星灶,病灶区角膜后可见斑块状沉着物,伴有黏稠的前房积脓等可作出鉴别诊断。

(5) 棘阿米巴角膜炎:根据患眼剧烈疼痛;基质形成的炎症浸润环,与周围透明角膜的界限较清楚,环周有白色卫星灶等可以鉴别。

2. 尽管结合临床特征大体能作出初步诊断。但真正的病原学诊断需要实验室检查结果。药物治疗前,应从浸润灶刮取坏死组织,行病原学检查及药物敏感试验,筛选敏感抗生素指导治疗。

铜绿假单胞菌性角膜溃疡是眼科的急症之一,应迅速进行抢救治疗。局部使用抗生素是治疗细菌性角膜炎最有效途径。急性期用高浓度的敏感抗生素眼药水如妥布霉素、氧氟沙星、多黏菌素 B、头孢类抗生素等频繁滴眼(每 15~30 分钟滴眼 1 次),严重病例,可开始 30 分钟内,每 5 分钟滴药 1 次,夜间使用抗生素眼膏。治疗过程中根据药物敏感试验,及时调整使用有效抗生素。病情控制后,局部维持用药一段时间,防止复发。并发虹膜睫状体炎者应给予 1% 阿托品滴眼液或眼膏散瞳。局部使用胶原酶抑制剂如依地酸钠、半胱氨酸等以抑制角膜胶原组织的自溶。口服大量维生素 C、维生素 B 有助于溃疡愈合。药物治疗无效、病情急剧发展,可能或已经导致溃疡穿孔、眼内容物脱出者,可考虑治疗性角膜移植。

问题与展望

目前已成功建立角膜组织细胞的常规培养方法,广泛研究了多种可作为组织角膜支架材料的生物相容性,体外培养重建人工生物角膜模型获得成功,但是大量种子细胞的来源、更有效支架的构建、重建角膜的组织韧性、光学透明性等许多问题有待解决。对角膜组织细胞成功进行了外源性基因转染,为进行角膜病的基因治疗提供了技术平台,并且对角膜移植排斥反应、角膜新生血管进行了探索性的基因治疗,取得了初步的成功。角膜营养不良的遗传方式和突变基因在相关染色体的定位研究,开始受到重视。如何有效抑制角膜移植术后免疫排斥反应一直是研究的重点,目前研制的新型强效免疫抑制剂 FK506、基因工程重组药物 IL-1r、CTLA4-G、IL-2-PE40 等都是具有很大应用前景的创新药物。

临 床 智 库
WWW.CICALINE.COM

Notes

未来研究的方向：①重大难治性角膜疾病的防治：如免疫相关角膜病的发病机制、角膜新生血管的发生机制和治疗、角膜排斥反应的预防和治疗、大量角膜缘干细胞的克隆等；②利用组织工程学技术构建生物组织，修复严重眼表及角膜损伤；③角膜病的基因诊断和基因治疗技术；④在传统角膜病诊断技术基础上，发展共焦显微镜以及PCR、原位杂交、蛋白质组学等诊断技术；⑤结合药物学、材料学研究进展，研发更加有效、低毒、使用方便的眼用制剂。以上研究的开展，将为我国角膜病专业学科水平的可持续发展提供强大动力。

（陈家祺）

Notes

第九章 巩 膜 病

第一节 概 述

巩膜是眼球的最外壁，坚韧而有弹性，巩膜前部和角膜缘，后部与视神经周围组织相连。巩膜表面为眼球筋膜囊所包裹，两者之间形成巩膜上腔，巩膜的内面为脉络膜，中间潜在的间隙为脉络膜上腔。外观为致密的白色组织，在巩膜变薄或含水量发生改变即下降至40%以下或升高至80%以上时，巩膜变成半透明，并显露出其下脉络膜而呈现蓝色。

巩膜主要由Ⅰ型胶原和蛋白聚糖组成，还有少量的弹性蛋白及糖蛋白如纤维连接蛋白。巩膜结构与角膜不同，其胶原纤维排列紊乱，成纤维细胞沿胶原束分布。巩膜的黏多糖是硫酸层粘连素，而角膜中为硫酸角质素和硫酸软骨素。巩膜血管和神经少的特点，决定了巩膜的病理改变比较单纯，多为肉芽肿增殖反应。胶原纤维可发生变性、坏死和慢性炎症细胞浸润，形成炎性结节或弥漫性病变。巩膜疾病中以炎症最为常见，容易发生在表层血管相对较多，特别是前睫状血管穿过巩膜处。其次为变性性疾病。一旦发生炎症，病程长，反复发作，药物治疗反应差。巩膜炎症常可累及邻近组织，出现角膜炎、葡萄膜炎、白内障、继发性青光眼等并发症。巩膜的炎症多伴有全身性疾病如：结核、类风湿关节炎、痛风、梅毒等。

巩膜的自我修复能力较差，其损伤愈合与修复过程主要依赖邻近富有血管组织的血液供应。巩膜损伤后在创缘周围即开始出现纤维细胞活跃，成纤维细胞合成胶原，交联、沉积、又不断被降解和改造，形成结缔组织修复。数周后在新形成的瘢痕中纤维已接近正常，但较密集且排列欠规整。一部分纤维采取子午线方向走行，形成“巩膜胼胝”而异于正常巩膜，并常因与表面的结膜相愈着而产生粘连。巩膜损害程度严重时，葡萄膜的纤维血管组织会进入巩膜伤口，从而形成葡萄膜和巩膜间致密的粘连性瘢痕。病变形成的瘢痕组织抵挡不住眼内压而引起病变区巩膜向外膨出（单纯巩膜）或巩膜葡萄肿（巩膜和脉络膜）。

第二节 巩膜外层炎

巩膜外层炎（episcleritis）即为巩膜表面的薄层血管结缔组织的炎症反应。具有自限性。好发于年轻人，30～40岁起病，女性患病率是男性的3倍，2/3患者单眼受累，容易复发。病因不明，1/3患者有局部或全身疾病，如酒渣鼻、痛风、感染、血管胶原性疾病。

【临床表现】 患者主诉为无痛性的眼红，可持续24～72小时后自然缓解，视力一般不受影响。病变常位于睑裂区即角膜缘至直肌附着线之间的区域内，可在同一部位或其他部位复发。约三分之一的病人双眼同时或先后发病。少数患者还可出现畏光及伴有水样分泌物。临床上将巩膜外层炎分为单纯性和结节性两种类型，单纯性炎症局限，约占70%，结节性病灶侵及整个表层巩膜，约占30%。

巩膜外层炎有两种典型的表现。第一种为在症状开始后的24小时达到高峰。随后在5小时～10天以内缓慢进展，2～3周内完全恢复。这种类型易在同一眼或另一眼复发，可以为单纯性也可为结节性巩膜外层炎。据报道复发率为60%，通常在首次发作后的2个月内复发，复发可持续3～6年，但不伴有全身表现。另一种巩膜外层炎的表现比较缓和，持续较长时间，两次

发作的间隔不规律,常伴有全身症状。

巩膜外层炎急性期在巩膜表面可见结节状、扇形、弥漫性充血,其下巩膜没有炎症和水肿,浅表放射状血管丛仍保持正常走行。巩膜外层炎通常不累及角膜,若出现严重的流泪、畏光及视力下降则提示炎症波及角膜。在结节性巩膜外层炎中,结节可变化发展,10%的患者在邻近表层巩膜的炎症部位可见到小的角膜混浊。巩膜外层炎通常预后不会造成对眼组织的长期损害。

1. 单纯性巩膜外层炎(simple episcleritis) 又称周期性巩膜外层炎(periodic episcleritis),40%单纯性巩膜炎表现为双眼发病,其主要特点为急性起病,患者通常能够指出疼痛开始的具体时间。周期性发作,每次持续1至数天,间隔1~3个月,病变部位表层巩膜和球结膜弥漫性充血水肿,可侵犯一、二个象限甚至全周,可伴有神经血管性眼睑水肿(图9-1)。一般不影响视力。妇女月经期发作多见。

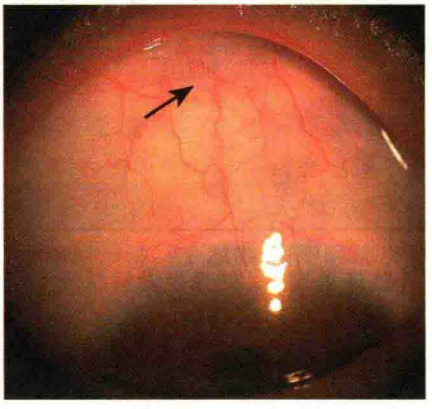

图9-1 巩膜外层炎
表层巩膜和球结膜弥漫性充血水肿

2. 结节性巩膜外层炎(nodular episcleritis) 起病更加隐匿,较单纯性巩膜外层炎症状更重,病程更长。13%的结节性巩膜外层炎为双眼起病。主要表现为急性发生的2~3mm大小的局限性结节样隆起,最大可达6mm,可单发或多发,2~3天内逐渐增大,持续存在2个月左右,平均4~5周,可自行消退但多有复发。结节不出现坏死。

【诊断和鉴别诊断】 根据上述临床表现一般可作出诊断。本病需和结膜炎和巩膜炎相鉴别。

结膜炎无局限性、充血性质为由角膜缘向穹隆部逐渐明显,其睑结膜也受累。泡性结膜炎易与结节性巩膜外层炎混淆,结节性巩膜外层炎的结膜在结节之上滑动,而泡性结膜炎病变则发生于结膜本身,另外,泡性结膜炎可形成浅表溃疡。

巩膜外层炎可被误诊为巩膜炎,其临床鉴别要点为:巩膜外层炎其下巩膜没有炎症和水肿,结节可移动。自然光线下巩膜外层炎为鲜红色充血,而巩膜炎为紫红色充血。局部滴用10%去氧肾上腺素可使浅层结膜血管和巩膜浅层毛细血管收缩,但不能收缩巩膜深层血管。如果血管走行迂曲,应怀疑巩膜炎的可能。根据以上要点,从而鉴别巩膜外层炎与巩膜炎。

【治疗】 本病具有自限性,1~2周内自愈,一般无需特殊治疗。但局部或口服非甾体消炎药吲哚美辛(75mg,2次/日)或氟比洛芬(100mg,3次/日)可减轻患者的疼痛症状。冷敷、血管收缩剂、人工泪液可减轻眼红症状。在疾病初期或自限期尽可能局部少用皮质类固醇激素,炎症严重或频繁发作者可用0.5%可的松或0.1%地塞米松滴眼液短期点眼治疗,必要时可全身应用糖皮质激素。伴发其他疾病者给予相应治疗。

第三节 巩 膜 炎

巩膜炎(scleritis)是病理特征为细胞浸润,胶原破坏、血管重建的巩膜基质层炎症,其病情和预后较巩膜外层炎严重。由免疫介导的血管炎引起,巩膜炎通常与系统性免疫性疾病有关;约三分之一的患者为弥漫性或结节性巩膜炎,约三分之二的患者为伴有结缔组织或自身免疫疾病的坏死性巩膜炎。多发生于中青年人,女性明显多于男性,半数以上累及双眼。局部外伤可诱发炎症,巩膜炎常导致严重的疼痛和眼球结构的破坏,而导致视功能的损害。

【病因及分类】 可能和免疫或感染有关。巩膜炎多伴有全身胶原性、肉芽肿性或代谢性疾

Notes

病,免疫反应的类型多为Ⅳ型迟发性或Ⅲ型免疫复合物性超敏反应。少数可由微生物直接感染所致。

临床上常按巩膜炎受累部位分为前部巩膜炎和后部巩膜炎,前部巩膜炎又分为弥漫性,结节性,坏死性三种。坏死性前巩膜炎又分为伴有炎症型和穿孔性巩膜软化症(表9-1)。巩膜炎的分类有助于确定疾病的严重程度及选择合适的治疗方案。

表9-1 巩膜炎的类型和百分比

部 位	类 型	百分比
前部巩膜炎	弥漫性巩膜炎	40%
	结节性巩膜炎	44%
	坏死性巩膜炎	14%
	伴有炎症	(10%)
	不伴炎症(巩膜软化穿孔)	(4%)
后部巩膜炎		2%

【临床表现】 巩膜炎发病缓慢,几天内病情扩展。大多数患者会出现眼部明显的不适或疼痛,常在夜间加重而使患者难以入睡。眼痛常引起同侧的头疼或面部疼痛。视力轻度下降,眼压轻微升高。深层血管丛扩张,自然光下巩膜充血呈紫红色,巩膜血管充血扭曲,贴附于巩膜表面,不能被棉签移动。裂隙灯检查可见明显的巩膜水肿。阻塞性血管炎发生后形成无血管区,提示预后不良,炎症过后巩膜变薄呈紫色。

1. 前部巩膜炎(anterior scleritis) 病变位于赤道前,呈进展性,常沿受累的区域环形发展。

(1) 结节性前部巩膜炎(nodular anterior scleritis):病程缓慢,逐渐发展。表现为病变区巩膜单个或多个暗红色或紫红色充血肿胀的炎症性结节样隆起,质硬,有压痛,不能推动(图9-2)。结节常位于眼睑中部区域,近睑缘处,(亦可发生于其他区域)。病变部位的巩膜会变透明,但不发生穿孔。在这个类型的病例中,44%~50%的病人合并有系统性疾病,类风湿关节炎最常见,其次是其他的结缔组织疾病。

(2) 弥漫性前部巩膜炎(diffuse anterior scleritis):最常见的临床类型,为巩膜炎中症状最轻的。主要表现为巩膜弥漫性紫色、蓝色或者橙红色充血,严重者球结膜严重水肿。有可能发展成为结节性前巩膜炎或者更为少见的坏死性前巩膜炎,总体预后相对较好。炎症消退后,由于胶原纤维的重排,病变的巩膜变成半透明或者蓝灰色。25%~45%的弥漫性前巩膜炎患者伴有系统性疾病。

(3) 坏死性前部巩膜炎(necrotizing anterior scleritis):较少见,是巩膜炎中最具破坏性的一种。60%的患者出现眼部或全身的并发症;40%患者丧失视力;少数患者发病后5年内死亡。发病时眼痛明显,进展迅速,眼痛剧烈与炎症表现不成比例,局部表现为巩膜炎症性斑块,病灶边缘炎症反应重于中央(图9-3)。此后病灶可迅速向周围蔓延扩展,如果得不到治疗,炎症范围可扩至整个眼球前段和周边角膜,产生角膜溃疡、葡萄膜炎和青光眼并发症。严重者可发生巩膜变薄、软化、坏死、葡萄肿形成。一般不引起眼球穿孔,除非合并有巩膜外伤或者眼内压显著增高。50%~81%的患者合并有严重的结缔组织疾病或血管炎,最常见的是Wegener肉芽肿病,类风湿关节炎和复发性多软骨炎。

炎性征象不明显的坏死性巩膜炎亦称为穿孔性巩膜软化症(scleromalacia perforans),多发于长期患有类风湿关节炎老年妇女。其主要特点在于几乎没有任何症状,进行性巩膜变薄、软化,许多病例可见葡萄膜上仅覆盖一层薄薄的结缔组织和结膜。异常血管分布于巩膜变薄区,若眼内压增高可出现巩膜葡萄肿。自发性穿孔少见,但轻微外伤即可造成巩膜穿孔。

2. 后部巩膜炎(posterior scleritis) 临床少见,为发生于赤道后方的肉芽肿性炎症,可单独

Notes

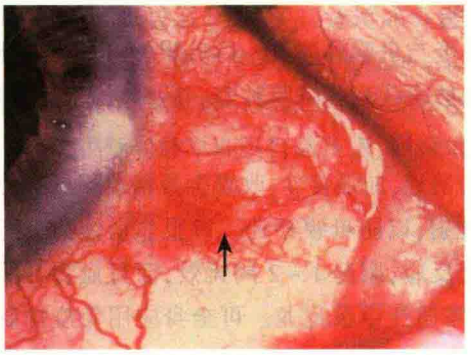

图 9-2 结节性巩膜炎

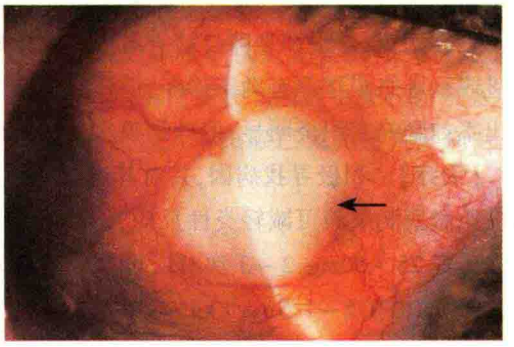

图 9-3 坏死性巩膜炎

或与前部巩膜炎同时出现。多单眼发病,眼前段一般无明显改变,患者可出现眼痛、眼球突出、视力下降、偶尔会出现眼球运动受限。眼痛可累及同侧的头痛。当向上方注视时会出现下睑回退,可能是炎症侵及了位于后部巩膜的肌肉。如发生葡萄膜炎、渗出性视网膜脱离等并发症,视力可明显下降。当前部巩膜无明显炎症表现时易漏诊。采用超声波、CT、MRI 检测后部巩膜是否增厚有助于诊断。大多数后巩膜炎患者不伴有系统性疾病,但可以伴有眼眶炎性假瘤。

【巩膜炎的并发症】 巩膜炎患者中超过三分之一的病例发生葡萄膜炎。前葡萄膜炎常见于坏死性巩膜炎,而后葡萄膜炎则常见于后巩膜炎。其可能原因是巩膜炎症直接波及邻近的葡萄膜。尽管可能会有虹膜的前粘连和后粘连的发生,但是前房的反应并不重。葡萄膜炎的出现是预后差的征象。

巩膜炎合并的角膜炎常侵犯周边角膜,其发生率为 14% ~37%。在一些病例,角膜炎发生于巩膜炎之前。邻近病变巩膜组织的角膜常可见到小而浅的周边角膜浸润灶。另一表现是轻度的周边角膜变薄,最常见于弥漫性前巩膜炎,也见于长期患类风湿关节炎的病例。周边角膜溃疡是巩膜炎所致的角膜炎中最严重的一种类型,多见于坏死性巩膜炎。溃疡进行性变薄,血管化,伴有白细胞浸润,如果得不到治疗将穿孔,严重威胁视力。

巩膜炎引起的角膜基质炎表现为一个或者多个的灰色混浊,常发生在周边部但也可以发生在角膜中央。如果得不到治疗,白色混浊灶可以从周边部向中央发展,具有透明的进行性边缘,发生脂质沉着后而具绒毛样外观,最终形成角膜硬化。

大约有 13% 的巩膜炎病人在炎症的急性发作期发生暂时性眼压升高,很少发生永久性的视野缺损。巩膜水肿和血管扭曲所致的上巩膜静脉压增高是眼内压增高的可能原因。治疗中皮质类固醇的应用、葡萄膜炎所致的开角型青光眼或者引起房角关闭也可能是导致眼内压升高的原因。

后囊下性白内障的形成源于眼内炎症或者治疗中皮质类固醇的应用。炎症控制后白内障摘除术的实施必须警惕手术后再次发生巩膜炎的危险性。如果具有白内障手术指征,手术切口宜选择对巩膜影响小的角膜缘切口或者透明角膜切口。

大约有 6% 的巩膜炎病人合并有眼底异常,常见的有黄斑囊样水肿、视盘水肿、视网膜脱离和脉络膜皱褶。睫状体平坦部炎症引起的视网膜色素上皮迁移可以导致特征性的周边视网膜改变。合并有脉络膜脱离的视网膜脱离发生率增高。脉络膜皱褶和渗出性视网膜脱离可以导致相对远视,这些均可治愈。如果长期发生眼底病变则可导致永久性视野缺损。眼后节并发症多见于后巩膜炎。

【诊断和鉴别诊断】 根据临床表现一般可以诊断。迅速诊断巩膜炎十分重要,因为它多与系统性疾病相关,可导致永久性的视力丧失。故除了检查眼部体征外,还应进行详细的全身体检,特别是关节、皮肤、心血管和呼吸道方面的检查,通常需要与风湿科医生和内科医生共同诊

临 床 智 库
WWW.CICALINE.COM

Notes

断治疗。

根据病史,外眼和裂隙灯检查可以鉴别诊断巩膜炎与巩膜外层炎。后巩膜炎 B 超/CT 显示后巩膜和脉络膜增厚有助于诊断,但局限性增厚可能被误认为脉络膜肿瘤。后部巩膜炎的眼球突出不如眶蜂窝织炎明显,但球结膜水肿比其严重。

【治疗】 积极寻找病因,并对其进行有针对性的治疗,加强营养,改善全身情况。局部使用糖皮质激素滴眼液可减轻炎性反应,但禁用结膜下注射,以防巩膜穿孔。口服非甾体消炎药如吲哚美辛 25 ~ 50mg,2 ~ 3 次/日,可减轻疼痛和炎症反应,服药 1 ~ 2 周无效,而且血管开始闭塞,加强的松 0.5 ~ 1.5mg/(kg · d)口服。严重病例需肌注甲泼尼龙。可全身应用免疫抑制剂如抗代谢药(如甲氨蝶呤)、免疫调节剂(如环孢素)或细胞毒制剂(如环磷酰胺)治疗。虽然目前尚存在争论,但用甲氨蝶呤治疗风湿性关节炎、细胞毒制剂治疗如 Wegener 肉芽肿一类的血管性疾病有一定疗效。全身应用免疫抑制剂治疗巩膜炎病人时应密切注意与药物有关的并发症。对高危病人应使用抗肺结核和抗肺囊虫治疗。眼科医生和风湿科医生应共同合作进行治疗。合并感染者加用抗生素治疗,巩膜/角膜穿孔时需手术治疗,可刮除坏死的巩膜组织,用异体巩膜移植片修补及分离带蒂的自体眼球筋膜覆盖,术后局部或全身应用免疫抑制剂。巩膜炎出现并发症时按相应的疾病处理原则进行。

第四节 先天性巩膜异常

巩膜的先天性异常比较少见,常和全身结缔组织代谢紊乱有关。临床可见以下表现:

一、蓝 色 巩 膜

正常巩膜瓷白色,不透明。在新生儿特别是早产儿,易见到半透明的巩膜下可隐约显露葡萄膜色调,呈均匀的蓝色。但只有在出生后 3 年巩膜仍持续为蓝色时,才被视为病理状态。临床上所见的蓝色巩膜是与巩膜胶原纤维结构改变和变薄有关,从而透出脉络膜色素,使其外观呈蓝白色。多伴有其他全身发育异常如并发骨异常、神经性耳聋的 Van der Hoeve 综合征,Marfan 综合征,Ehlens-Danlos 综合征等。目前研究证实,伴有蓝色巩膜(blue sclera)的综合征与基因突变和蛋白质表达异常有关,17 号染色体上的 *COL1A1* 的"功能型 null"同位基因或者 7 号染色体上的 *COL1A2* 是导致Ⅰ型胶原减少的主要原因。

此外,圆锥角膜或球形角膜患者巩膜也为蓝色。蓝色巩膜必须与眼球黑变病、类风湿关节炎或服用四环素所致的巩膜染色相鉴别。

二、巩膜色素斑

巩膜前部表面出现紫灰色或蓝灰色境界清楚的色素斑,推动球结膜色素斑不移动,特别多见于睫状前静脉穿出巩膜处。有时伴有虹膜或眼底色素加深。偶尔前部巩膜表面有边界清楚、形似地图状的片状不规则色素斑,称为巩膜黑变病(melanosis of sclera)。临床无特殊意义。

第五节 巩膜葡萄肿

由于巩膜的先天缺陷或病理损害使其抵抗力减弱,在眼内压的作用下,巩膜及深层的葡萄膜向外扩张膨出,称为巩膜葡萄肿(staphyloma)。

由于膨出扩展的巩膜变薄,故可显露出葡萄膜的颜色而呈蓝黑色。前葡萄肿位于睫状体区或睫状体与角膜缘之间区域,多见于深层巩膜炎、巩膜外伤及慢性青光眼。赤道区葡萄肿和后

葡萄肿(赤道区以后)也常见。赤道部巩膜葡萄肿多为绝对期青光眼的并发症。后葡萄肿好发部位在视盘周围,患者多为高度近视眼,视力很差。也有视力正常或接近正常的先天性视盘周围葡萄肿,后部葡萄肿引起脉络膜萎缩和视网膜下新生血管,有时需要和视盘中央缺损相鉴别。

前巩膜葡萄肿早期可行减压术,以缓解病变的发展和扩大。若患眼已无光感且疼痛时,可行眼球摘除。

(陈家祺)

临 床 智 库
WWW.CICALINE.COM

Notes

第十章 晶状体病

第一节 概 述

晶状体的病变主要包括晶状体透明性或颜色的改变(白内障)以及晶状体位置和形态异常(晶状体异位、脱位和异形),上述两类病变都可引起明显的视力障碍。

晶状体能将光线准确聚焦于视网膜,并能通过调节作用看清远、近物体,这都是在晶状体保持高度透明的基础上实现的。任何先天性或者后天性的因素,例如遗传、代谢异常、外伤、辐射、中毒、营养障碍等,引起晶状体光学质量下降的退行性改变,包括晶状体透明度降低或者颜色改变,称为白内障(cataract)。并不是晶状体的任何混浊都会严重影响视力,世界卫生组织(WHO)从群体防盲治盲的角度出发,将晶状体混浊且矫正视力低于0.5者称为临床意义的白内障。白内障是全球第一位致盲眼病,在全球共4000万~4500万盲人中,其中因白内障致盲者约占46%。随着全球人口的老龄化,白内障的发病率以及患病人口总数都在不断上升。白内障的防治任重而道远。

第二节 晶状体的生物学特性

一、晶状体的生理学特性

位于晶状体赤道部的上皮细胞在一生中不断地生长、分化,进入晶状体的内部形成晶状体纤维。晶状体的前部与房水密切接触,通过房水循环带给晶状体生长所需的营养和带走其代谢产物。而晶状体内部的细胞则通过细胞间紧密的缝隙连接进行能量和物质交换。

(一) 水和离子平衡的维持

在晶状体的生长发育过程中,最重要的是维持其透明性。通常来说,晶状体透明性的维持主要依赖于晶状体的结构和大分子量物质,例如晶状体内谷胱甘肽的破坏会迅速导致产生白内障。值得注意的是,水和离子平衡的破坏虽然不能导致产生核性白内障,但可以导致典型的皮质性白内障。正常人晶状体内含有大约65%的水分,并不随年龄的增长而改变。在皮质性白内障患者,晶状体含水量明显升高。

正常情况下,晶状体内Na^+浓度维持在20~25mmol/L左右,K^+浓度在120~150mmol/L左右。在周围的房水和玻璃体内,Na^+浓度高达150mmol/L,K^+浓度仅有5mmol/L。这种晶状体内外离子的不平衡性是通过Na^+,K^+-ATP酶和上皮细胞膜渗透性的共同作用得以实现和维持的。这种平衡很容易被Na^+,K^+-ATP酶的抑制剂破坏,使晶状体内水分增加。研究发现在皮质性白内障的发展过程中Na^+,K^+-ATP酶的活性受到抑制,晶状体上皮细胞膜的通透性增高。

(二) 晶状体与外界物质交换的泵-漏系统(pump-leak system)

在晶状体与外界的物质交换过程中,把通过晶状体前囊膜的物质主动转运和通过晶状体前后囊膜的物质被动扩散统称为晶状体的泵-漏系统(图10-1)。

如图10-1所示,K^+和氨基酸主要通过晶状体前囊以主动转运的方式泵入晶状体的前部,然后通过浓度梯度扩散到晶状体的内部。Na^+通过浓度梯度从晶状体后囊以被动扩散的方式进入

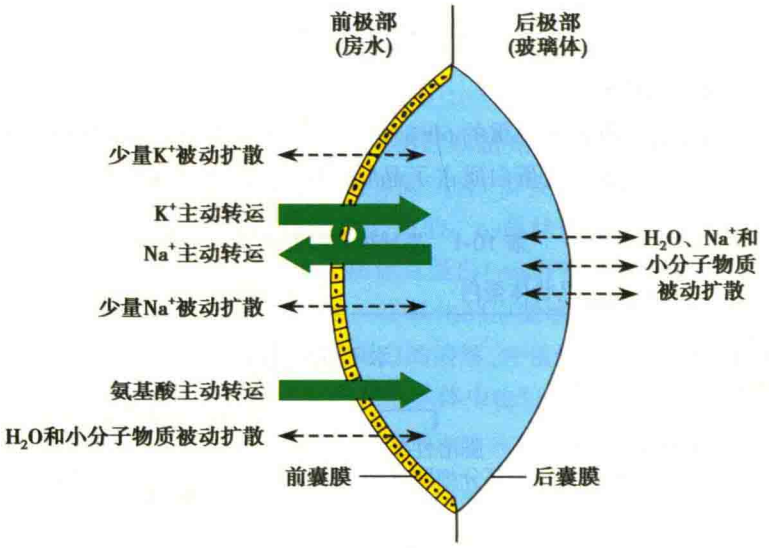

图 10-1 示晶状体与外界物质交换的泵-漏系统
主动转运发生在晶状体的前囊膜,而被动扩散在晶状体的前后囊均可发生
引自美国眼科学会教材《晶状体与白内障》

晶状体后部,在晶状体前囊以主动转运的方式被泵出晶状体。Na^+和K^+在晶状体前囊的交换是通过Na^+,K^+-ATP 酶来实现的,每泵入 2 个K^+,则有 3 个Na^+被泵出。研究发现,在晶状体的后皮质Na^+浓度远高于晶状体的其他部位,而K^+则在前皮质的浓度最高,大部分有活性的Na^+,K^+-ATP 酶位于晶状体上皮细胞,去除晶状体上皮后Na^+和K^+的主动转运消失。所有这些研究结果均与晶状体泵-漏系统的理论相吻合。

Ca^{2+}平衡对晶状体同样非常重要。晶状体细胞内Ca^{2+}浓度约为 2 ~ 10μmol/L,而细胞外达 30mmol/L,这个悬殊的浓度差依赖于Ca^{2+}-ATP 酶来维持,每泵出 1 个Ca^{2+}的同时有 3 个Na^+被泵入胞内。Ca^{2+}平衡的破坏将严重影响晶状体生理功能,包括抑制糖代谢,使大分子量蛋白质聚集,激活具有破坏性的蛋白酶等。

二、晶状体的生物物理学特性

可见光(波长 400 ~ 700nm)透过晶状体达到眼内成像,而波长小于 400nm 的紫外线则被角膜以及晶状体吸收,随年龄增长,这一吸收率增大。晶状体内相对稳定的离子、水分和 pH 水平保证了晶状体的透明性,此外,晶状体蛋白的有序排列对晶状体的透明性也很重要。

(一) 折射(屈光,refraction)

当光线从具有某一屈光指数(refractive index)的一种物质进入具不同屈光指数的另一物质时,光线变得弯曲,称为折射。角膜和晶状体的前表面是发生折射的主要部位,使外界平行光线能聚焦在视网膜成像。从晶状体皮质到核,屈光指数逐渐增大(从 1.386 到 1.41),这是由于从皮质到核,蛋白含量(主要是晶状体蛋白,约占 90%)逐渐增加的缘故。

(二) 调节(accommodation)

晶状体具有改变其对光线的聚焦程度,以看清远近不同的物体,这一过程称为调节。调节是由晶状体和睫状体共同完成的。视远物时,睫状体内睫状肌松弛,悬韧带使晶状体囊保持张力,晶状体变得扁平,远处物体自然成像与视网膜中心凹。视近物时,睫状肌向前、向内收缩,悬韧带松弛,晶状体前表面曲度增加(后表面曲度不变),将光线聚焦于视网膜。晶状体的调节能力即调节幅度以屈光度(diopter,D)为单位。相应地,睫状体的调节能力以睫状肌屈光度(myodiopter)为单位。

三、晶状体蛋白

（一）晶状体蛋白的结构

人类的晶状体中，蛋白质占了湿重的60%和干重的绝大部分。晶状体中的蛋白质可分为水溶性和非水溶性两种，其中水溶性蛋白质占了晶状体中蛋白质总量的90%左右（表10-1）。

表10-1 晶状体蛋白的结构

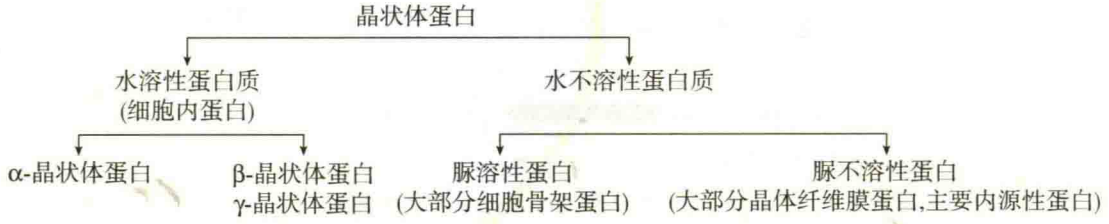

脊椎动物的晶状体蛋白（crystallin）主要包括三种：α-，β-，γ-晶状体蛋白。α-晶状体蛋白分子最大（600～900kD），为αA，αA1，αB，αB1四种大亚单位和至少9种小亚单位的聚合体。β-晶状体蛋白由轻链（βL，*c.* 50kD）和重链（βH，150～210kD）片段构成，两者可用胶体层析分离。β-晶状体蛋白由单个分子量介于23～32kD的多肽亚单位聚合而成，轻链片段为二聚体，重链片段由7～38个亚单位构成。β-晶状体蛋白的多肽亚单位有7种：3种碱性亚单位（βB1，βB2和βB3）和4种酸性亚单位（βA1，βA2，βA3和βA4）。γ-晶状体蛋白分子量最小（20kD），包括7个成员：γA～γF和γs，为二聚体结构。三种晶状体蛋白分子结构内都含有数目不等的巯基。

（二）晶状体蛋白基因

α-晶状体蛋白基因的表达产物为αA和αB亚单位，经翻译后的修饰可分别形成另外两种亚单位αA1和αB1。αA包含173个氨基酸，αB包含175个氨基酸，分别由位于21号染色体和11号染色体上的单拷贝基因编码。脊椎动物的*αA*和*αB*基因序列大约有57%的同源性。α-晶状体蛋白基因包含3个外显子，外显子1编码最开始的60个氨基酸（为含30个氨基酸的内源性复制产物），外显子2、3编码多肽的其余部分。

β-晶状体蛋白基因家族有6个成员，编码7个多肽亚单位：βA1和βA3由同一基因编码（不同的其始位点），定位于人17号染色体；*βB1*，*βB2*，*βB3*和*βA4*基因均位于人的22号染色体上；*βA2*基因尚未被定位。β-晶状体蛋白基因含有6个外显子，编码蛋白的不同结构。

人类基因组中包含两组γ-晶状体蛋白基因：*γA*～*γF*和一额外的1/4基因片段位于人的2号染色体，而*γs*位于3号染色体。γ-晶状体蛋白基因有3个外显子。*γA*和*γF*之间的同源性非常高，比较大鼠、牛和人的氨基酸序列后发现同源性至少有75%。对维持β和γ-晶状体蛋白结构具有重要意义的氨基酸序列尤其保守。

（三）晶状体蛋白的表达

尽管人体内组织中αA、αB-晶状体蛋白在晶状体中表达最强，但并非晶状体特有。在脾和胸腺中发现有αA-晶状体蛋白较低水平的表达，在心脏、支气管上皮和骨骼肌中有αB-晶状体蛋白的高度表达，在神经系统和其他组织的退行性疾病中也有αB-晶状体蛋白的过度表达。*αA*基因的启动子中有4个在小鼠、人和鸡中相对保守，在小鼠体内分别被命名为*DE1*，*αA-CRYBP1*，*TATA/PE1*。*αB*基因的表达模式十分复杂。对β-和γ-晶状体蛋白的表达则研究甚少。

在妊娠期，人晶状体中的α-，β-，γ-晶状体蛋白就有合成，在发育期间这3种蛋白的绝对含量增加。最早合成的是α-晶状体蛋白，并在人的一生中不断合成，存在于晶状体上皮细胞和晶状体纤维中，而β-和γ-晶状体蛋白只存在于晶状体纤维中。随年龄的增长，晶状体中高分子量的α-晶状体蛋白聚合物含量明显增多，这是α-晶状体蛋白聚合的结果。γA～γF晶状体蛋白在

临床智库 WWW.CICALINE.COM

很年轻的时候就停止合成，因此这类晶状体蛋白局限于晶状体的核心部位，而 γs 晶状体蛋白是在生命的晚期才合成的，仅存在于晶状体皮质的最外层。

（四）晶状体蛋白的功能

晶状体蛋白的有序排列保证了晶状体的透明性和屈光梯度，此外，晶状体蛋白尚有其他功能。α-和 βB1-晶状体蛋白能与细胞膜和细胞骨架结合（需要 MIP 存在），这一结合被认为是上皮细胞分化形成纤维过程中细胞形态改变所必需的。α-晶状体蛋白与晶状体细胞骨架的装配与解装配有关。αB-晶状体蛋白与人体内小热休克蛋白（small heat shock proteins，sHSPs）结构相似，提示其可能与晶状体的抗应激能力有关。在氧化的应激状态下，α-晶状体蛋白具有分子伴娘（molecular chaperone）作用，可促使热变性蛋白的溶解，并使蛋白质变性后的复性变得容易，这些都保证了晶状体的透明性。β-晶状体蛋白在晶状体中也可能扮演应激蛋白的角色，而 γ-晶状体蛋白则与晶状体核的硬度有关。

四、晶状体的新陈代谢

晶状体的新陈代谢与体内其他器官、组织一样，是复杂的过程。ATP 为晶状体内许多生理活动的能量来源，而 ATP 主要由葡萄糖的无氧酵解而来。糖代谢生成的 NADPH 是晶状体内重要的还原性物质，参与许多其他物质的合成，包括脂肪酸和谷胱甘肽等。晶状体尚能自身合成 DNA，RNA，蛋白质（如晶状体蛋白）和膜成分。

（一）糖代谢

晶状体所需的能量主要来源于糖代谢。葡萄糖可以通过单纯扩散和易化扩散两种途径由房水进入晶状体，90% ~95% 的葡萄糖进入晶状体后经己糖激酶催化，变成 6-磷酸葡萄糖，其中 80% 的 6-磷酸葡萄糖被无氧酵解，10% 的 6-磷酸葡萄糖进入磷酸己糖途径生成磷酸戊糖；另一部分进入晶状体的葡萄糖通过山梨醇途径生成果糖（图 10-2）。晶状体内的低氧环境限制了葡

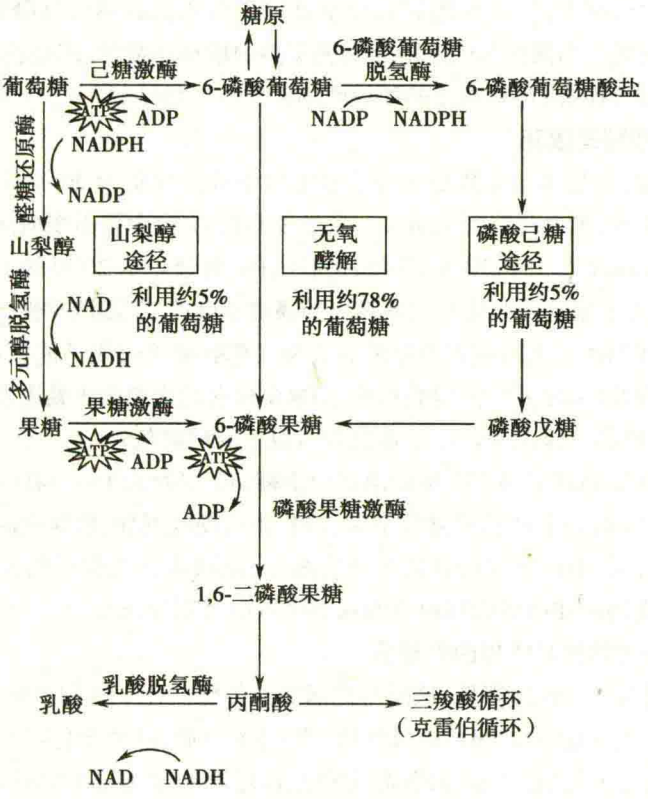

图 10-2 晶状体中糖代谢的途径

引自美国眼科学会教材《晶状体与白内障》

Notes

葡萄糖的有氧酵解，仅有3%左右的葡萄糖经三羧酸循环产生25%的ATP，70%的ATP来自无氧酵解。在糖的代谢过程中有各种酶和辅酶参与维持正常的代谢通路，使晶状体正常生长和保持它的透明性。某些关键酶的活性或含量有改变，会产生代谢紊乱，导致各类晶状体疾病的产生。例如晶状体内醛糖还原酶活性升高，糖代谢异常，晶状体内产生多元醇的积聚可引起糖性白内障。

（二）蛋白质代谢

晶状体是人体内蛋白质含量最高的组织。晶状体内蛋白质的合成终生进行，主要发生于晶状体的外层，主要合成晶状体蛋白和主要内源性蛋白（major intrinsic protein，MIP）26。合成后的蛋白质在很长时间内保持稳定。少量蛋白质在内肽酶类以及外肽酶类作用下降解为氨基酸。

（三）晶状体的抗氧化机制

光照射尤其紫外照射在晶状体内引起的光化学反应不断产生自由基，包括过氧化物、单分子氧等，能与膜成分反应而破坏膜的稳定性，氧化碱基、破坏DNA双螺旋结构，使蛋白质（如晶状体蛋白）发生交联而形成聚合物等。这些变化都可使晶状体的透明性发生变化。正常晶状体内抗氧化机制的存在有效地阻止了自由基物质在晶状体内的积累。谷胱甘肽是晶状体内重要的抗氧化物质，此外还包括维生素C等物质。

五、晶状体随年龄的改变

（一）形态学改变

晶状体的重量和体积在人的一生中都不停增加，在前20年尤其明显，这种改变是通过晶状体上皮细胞增殖、分化成纤维并向核挤压的结果。从出生时的65mg，晶状体的重量可增加到1岁的125mg和90岁时的260g，而直径可由出生时的5mm增加到20岁时的9～10mm。

随着年龄的增加，晶状体上皮细胞变得扁平，核也变得扁平，胞体内电子致密小体、空泡和细胞骨架成分增多，而晶状体纤维细胞膜和细胞骨架蛋白的数量则因为降解的增加而下降，例如蛋白MIP26。细胞膜上胆固醇与磷脂的比例随年龄的增加而增加，因而膜的流动性下降，这种变化在晶状体核中最为明显，与核密度的增加密切相关。

（二）生理、生物物理改变

随着年龄的增加，晶状体上皮细胞的静息膜电位下降。年龄为20岁的人离体晶状体膜电位为-50mV，到了80岁，膜电位降到-20mV。虽然细胞内的K^+含量不变（150mmol/L），但Na^+含量却由20岁的25mmol/L上升到70岁的40mmol/L，Ca^+含量也从20岁的10μmol/L增至60岁的15μmol/L。这些离子浓度的改变与细胞膜离子通道活性改变、膜流动性增加等有关。

晶状体对紫外线和可见光的吸收随年龄而增加。色氨酸吸收光子能量后，裂解为甲酰犬尿氨酸和羟犬尿酸葡糖苷（3-HKG）等产物，核中3-HKG和它的代谢衍生物附加到蛋白质上产生含黄色色素的蛋白质，使晶状体由无色或浅黄色变为成年的深黄色。

人的一生中晶状体的调节幅度随年龄增加而下降，10岁时为13～14D，40岁时为6D，60岁时则降为0。这种改变与晶状体囊膜弹性下降，晶状体核硬度增加，前囊膜的曲率半径减小使睫状肌对其曲率改变有限，非调节状态悬韧带张力减小，晶状体前表面至角膜的距离变小等因素有关。而晶状体厚度增加和前表面弯曲度的减小可以引起近视改变。

（三）抗氧化能力和晶状体蛋白的改变

晶状体的代谢随年龄增加而降低，这是与代谢有关的酶活性下降的结果。许多抗氧化剂（如谷胱甘肽、抗坏血酸、超氧化物歧化酶等）活性和（或）水平下降，这种变化在核中最为显著，所以晶状体核中的纤维最有可能被氧化损伤和脂质过氧化，这是老年性白内障形成的重要机制。

晶状体中蛋白水解酶活性的抑制、晶状体蛋白之间二硫键（-S-S-）的形成等导致不溶性高分子聚合物的增加。50岁以前，晶状体中仅有4%的蛋白质为不溶性，而到了80岁，这一比例增至

Notes

40%～50%。此外，晶状体蛋白的非酶性糖化、色氨酸的光氧化作用和光敏化物的产生、谷氨酰胺和天门冬酰胺残基的脱酰胺作用以及晶状体多肽的部分降解也可导致晶状体透明性的下降。

第三节 白 内 障

一、白内障的病因学及分类

晶状体处于眼内液体环境中，任何影响眼内环境的因素，如衰老、物理损伤、化学损伤、手术、肿瘤、炎症、药物（包括中毒）以及某些全身性代谢性或免疫性疾病，都可以直接或间接破坏晶状体的组织结构、干扰其正常代谢而使晶状体混浊。此外，晶状体或眼球的发育异常以及某些先天性全身性综合征，都可以导致晶状体的形成异常而致白内障。

白内障发生的危险因素包括日光照射、严重腹泻、营养不良、糖尿病、吸烟、饮酒、缩瞳剂或皮质类固醇等药物长期应用、性别、青光眼和遗传因素等。

白内障有下述多种分类方法：

1. **根据病因** ①先天性；②老年性（年龄相关性）；③并发性；④代谢性；⑤药物及中毒性；⑥外伤性；⑦后发性。

2. **根据发生年龄** ①先天性；②后天获得性。

3. **根据晶状体混浊部位** ①皮质性；②核性；③囊下性。

4. **根据晶状体混浊形态** ①点状；②冠状；③板层状等。

5. **根据晶状体混浊程度** ①初发期；②膨胀期或未成熟期；③成熟期；④过熟期。

二、白内障的发病机制

白内障的发病机制较为复杂，与营养、代谢、环境和遗传等多种因素有关，是机体内外各种因素对晶状体长期综合作用的结果。流行病学研究表明，紫外线照射、糖尿病、高血压、心血管疾病、机体外伤、过量饮酒及吸烟等均与白内障的形成有关。一般认为，自由基损伤是各种致白内障因素作用的共同途径，晶状体上皮细胞过度凋亡及晶状体蛋白异常也是白内障发生机制中的重要因素。

（一）晶状体氧化损伤与白内障

随着对白内障发病机制的深入研究，越来越多的研究者认识到：虽然不同的损伤因子导致白内障的途径和机制各不相同，但它们大多通过一共同的中间产物——自由基而损伤晶状体。由自由基引起的晶状体氧化损伤及生化改变也是紫外线等因素对晶状体产生损伤的主要机制。

1. 自由基的产生 自由基反应是机体正常生物代谢过程中必不可少的重要环节。在正常人的晶状体及房水中均存在一定数量的自由基，同时含有一定量的抗氧化物质保护其免受氧化损伤，生理状态下二者处于动态平衡。晶状体抗氧化损伤主要有两道屏障：第一道是酶性自由基清除剂系统，包括超氧化物歧化酶（SOD）、过氧化氢酶（CAT）和谷胱甘肽过氧化物酶（GSH-px）；第二道是低分子抗氧化剂系统，包括还原型谷胱甘肽（GSH）、维生素 E、抗坏血酸和 β-胡萝卜素等。当在外界各种诱发因素作用下，晶状体内氧化物质和自由基产生过多或清除这些物质的能力下降时，破坏了晶状体抗氧化屏障，晶状体将受到氧化损伤，并产生一系列的生化改变。自由基在晶状体中过多生成的途径包括：自然氧化、代谢异常中氧化或酶促生成、辐射作用等。眼是光化学、光动力学、光敏反应激烈的器官，伴随衰老和长期紫外线照射下，晶状体内许多光解色素增加，包括 3-羟基-犬尿酸、核黄素、黄素腺嘌呤单核苷酸、视黄醛等都是光敏剂，均可反复吸收光量子呈激发态光敏剂。激发的能量可转移给邻近的氧分子生成自由基，而光敏剂又恢复到基态循环使用，最终导致局部自由基浓度过高。

2. 氧化损伤的作用机制 晶状体内自由基主要是 O_2^-、OH、H_2O_2，其中 OH^- 损害最严重。对晶状体的氧化损伤主要表现为：

（1）对脂类的作用：晶状体细胞内的生物膜由脂质组成，含多价不饱和脂肪酸，极易受到自由基的攻击而产生过氧化反应，导致脂质过氧化物如共轭双烯、三烯、丙二醛生成。同时脂质膜上 Na^+、K^+ 泵功能受损，晶状体泵-漏平衡破坏，水钠潴留，上皮细胞肿胀，最终导致白内障的发生。

（2）对蛋白质的作用：蛋白质是晶状体的重要组成部分，氧化损伤可引起蛋白质结构和空间构象变化，导致蛋白质的交联、聚合和肽链的断裂，亦可使蛋白质和脂质结合形成聚合物，非水溶性蛋白含量增加，晶状体混浊。

（3）对核酸的作用：自由基可通过多条途径作用于 DNA，包括与碱基发生加成反应而造成对核苷、糖苷的氧化改变，从核酸戊糖中夺取氢离子而引起 DNA 的氢键断裂、碱基降解和主链解旋。这些损伤可引起细胞的生物学活性改变，导致基因突变，细胞凋亡和死亡。H_2O_2 介导的氧化损伤能激活晶状体上皮细胞的氧化敏感性转录因子 NF-κB，从而导致基因表达异常，最终导致白内障。

（二）晶状体蛋白与白内障

晶状体中的蛋白质按是否溶于水可分为水溶性和非水溶性两种。任何因素引起的晶状体内水溶性蛋白含量下降和非水溶性蛋白成分增加均可导致产生白内障。在所有的晶状体蛋白中，α-晶状体蛋白是最重要的成分蛋白。自从 1992 年首次观察到 α-晶状体蛋白具有分子伴娘样活性，开辟了白内障发病机制的一个崭新的研究领域。

分子伴娘是一类分布很广泛的蛋白质，其功能是介导其他蛋白质的正确折叠和装配，但本身却不是有功能的最终装配产物的组成成分。在研究离体叶绿体酶的生物合成中发现，酶的大亚基在装配时必须先与一种分子量约 60kD 的蛋白质非共价结合，将这种蛋白质命名为质体伴娘素。目前分子伴娘概念已广泛应用于几乎所有动植物和细菌的蛋白质装配过程中。α-晶状体蛋白是水溶性晶状体蛋白的重要成分，约有 50 个亚基，由 4 种多肽链构成，其氨基酸组分与人类热休克蛋白同源，对各种变性剂包括加热、紫外线照射和化学处理等造成的蛋白质非特异性的凝聚具有抑制作用，这种活性被称为伴娘样活性。同时 α-晶状体蛋白作为分子伴娘对糖基化诱导的多种抗氧化酶的失活具有保护作用。研究发现，随着年龄的增长或在紫外线的长期照射下，α-晶状体蛋白分子伴娘作用显著下降，使一些对维持晶状体蛋白的代谢及具有抗氧化作用的酶类活性丧失，进而造成晶状体代谢障碍，晶状体蛋白的三级结构发生改变，蛋白之间凝聚形成高分子量聚合物，使光散射增强，晶状体透明度下降，导致白内障的发生。

（三）晶状体上皮细胞凋亡与白内障

随着凋亡与疾病关系的研究，晶状体上皮细胞凋亡和白内障的关系已引起人们的注意。近年来的研究表明，晶状体上皮细胞凋亡是除先天性白内障外各种白内障的共同细胞学基础。细胞凋亡是指像秋天树叶凋谢一样，细胞遵循自身的程序，自己结束其生命，最后细胞裂解为若干凋亡小体而被其他细胞吞噬。一般认为，细胞凋亡是一种正常生理现象，机体用于有效的清除衰老、损伤或异常的细胞和组织。当在各种有害因素的刺激下，正常的机体细胞出现过度凋亡，则可引起组织的一系列病理改变，导致疾病的产生。

在分别用过氧化氢、钙离子透入及紫外线照射等诱发白内障的晶状体离体实验中，均发现在晶状体混浊前有晶状体上皮细胞过度凋亡产生。研究表明，DNA 是晶状体上皮细胞最易受到损伤的靶分子，在紫外线辐射、氧化损伤等外界因素刺激下，DNA 单、双链破坏，激活 DNA 内切酶，加上细胞膜通透性改变使晶状体内钙离子浓度升高，这些改变可激活上皮细胞内与凋亡相关的原癌基因如 *c-fos*、*caspase-3* 等过度表达，尤其在分裂旺盛的生发区和赤道区，引起晶状体上

皮细胞过度凋亡。同样对白内障患者进行分析后发现,在光镜和电镜下其晶状体前囊膜有大量凋亡的晶状体上皮细胞,而在正常人的晶状体上皮细胞中几乎无凋亡细胞。表明了晶状体上皮细胞凋亡可能是各种白内障发生的共同细胞学基础。

晶状体上皮细胞发生凋亡以致死亡后,最终将导致晶状体上皮细胞密度降低,影响了晶状体纤维生长,上皮细胞缺损区使其下的晶状体纤维的渗透压平衡失去控制,从而使这部分晶状体纤维的透明性和完整性受到损害。另外晶状体上皮细胞的片状脱落会破坏晶状体的稳定,引起细胞骨架降解、晶状体蛋白聚集,水和电解质进入,最终导致晶状体皮质和核的混浊。

三、白内障的临床表现

(一) 症状

1. 视力下降 这是白内障最明显也是最重要的症状。晶状体周边部的轻度混浊可不影响视力,而在中央部的混浊,虽然可能范围较小、程度较轻,但也可以严重影响视力。在强光下,瞳孔收缩,进入眼内的光线减少,此时视力反而不如弱光下。晶状体混浊明显时,视力可下降到仅有光感。

2. 对比敏感度下降 白内障患者在高空间频率上的对比敏感度下降尤为明显。

3. 屈光改变 核性白内障因晶状体核屈光指数增加,晶状体屈折力增强,产生核性近视,原有的老视减轻。若晶状体内部混浊程度不一,尚可产生晶状体性散光。

4. 单眼复视或多视 晶状体内混浊或水隙形成,使晶状体各部分屈光力不均一,类似棱镜的作用,产生单眼复视或多视。

5. 眩光 晶状体混浊使进入眼内的光线散射所致。

6. 色觉改变 混浊晶状体对光谱中位于蓝光端的光线吸收增强,使患者对这些光的色觉敏感度下降。晶状体核颜色的改变也可使患眼产生相同的色觉改变。

7. 视野缺损 晶状体混浊使白内障患者视野产生不同程度的缺损。

(二) 体征

晶状体混浊可在肉眼、聚光灯或裂隙灯显微镜下观察并定量。不同类型的白内障具有其特征性的混浊表现。对晶状体周边的混浊需散瞳后方可看到。

(三) 晶状体混浊的描述

临床上通常应用裂隙灯显微镜检查并评估晶状体混浊程度。晶状体混浊分类系统(lens opacities classification system,LOCS)是美国国立眼科研究所组织确立的一项分类方法,用于判断并描述晶状体混浊的范围和程度,广泛应用于白内障研究、流行病学调查和药物疗效评价等。LOCS Ⅱ和LOCS Ⅲ分类方法是目前常用的方法,其中以LOCS Ⅱ应用最为广泛。LOCS Ⅱ分类方法是将瞳孔充分散大,采用裂隙灯照像和后照法,区别晶状体混浊的类型,即核性(N)、皮质性(C)和后囊下(P)以及核的颜色(NC)。通过与相应一组标准照片的比较,记录相应的等级(表10-2)。

(四) 晶状体核硬度分级标准

晶状体核硬度的准确评价对超声乳化吸除术选择适应证和手术方式有重要意义。临床上,根据核的颜色进行分级,最常用的为Emery核硬度分级标准。该标准将核硬度分为以下5级:

Ⅰ度:透明,无核,软性;

Ⅱ度:核呈黄白色或黄色,软核;

Ⅲ度:核呈深黄色,中等硬度核;

Ⅳ度:核呈棕色或琥珀色,硬核;

Ⅴ度:核呈棕褐色或黑色,极硬核。

临床智库 www.ORGADINE.com

Notes

表 10-2 LOCS Ⅱ晶状体混浊分类标准

晶状体部位	混浊情况	LOCS Ⅱ分类
核(N)	透明,胚胎核清楚可见	N_0
	早期混浊	N_1
	中等程度混浊	N_2
	严重混浊	N_3
皮质(C)	透明	C_0
	少量点状混浊	C_{tr}
	点状混浊扩大,瞳孔区内出现少量点状混浊	C_1
	车轮状混浊,超过二个象限	C_2
	车轮状混浊扩大,瞳孔区约 50% 混浊	C_3
	瞳孔区约 90% 混浊	C_4
	混浊超过 C_4	C_5
后囊膜下(P)	透明	P_0
	约 3% 混浊	P_1
	约 30% 混浊	P_2
	约 50% 混浊	P_3
	混浊超过 P_3	P_4

四、老年性白内障

“老年性白内障(senile cataract)”这个术语现已逐渐被“年龄相关性白内障(age-related cataract)”所取代,因为部分患者在中年出现白内障而非老年,用“年龄相关性白内障”来描述晶状体的改变更为确切。老年性白内障是最为常见的白内障类型,多见于 50 岁以上的中、老年人,随年龄增加其发病率升高,80 岁以上的老人,白内障的患病率为 100%,它是晶状体老化后的退行性变,是多种因素作用的结果。年龄、职业、性别、紫外线辐射以及糖尿病、高血压、阳性家族史和营养状况等均是老年性白内障的危险因素。目前人们对紫外辐射的研究较多,在我国西藏地区白内障发病率最高。

根据晶状体开始出现混浊的部位,老年性白内障分为 3 种类型:皮质性、核性以及后囊下性。

(一) 皮质性白内障

皮质性白内障(cortical cataract)是最常见的老年性白内障类型,典型的皮质性白内障按其病变发展可分为 4 期:

1. 初发期(incipient stage) 在裂隙灯下,晶状体皮质中可见到有空泡和水隙形成。水隙从周边向中央扩大,形成轮辐状混浊。晶状体周边前、后皮质出现楔形混浊,呈羽毛状,多从鼻下开始,尖端指向中央。前、后皮质混浊可在赤道部汇合,也可在某一象限融合形成小片或大片混浊(图 10-3)。此时检眼镜检查可见红光反射中有轮辐状或片状阴影。早期较周边的混浊并不影响视力,病程发展缓慢。

2. 膨胀期(intumescent stage)或未成熟期(immature stage) 晶状体混浊加重,皮质吸水肿胀,晶状体体积增大,前房变浅,有闭角型青光眼体质的患者此时可诱发青光眼急性发作。以斜照法检查时,投照侧虹膜在深层混浊皮质上形成新月形阴影,称为虹膜投影,为此期的特点(图 10-4)。患者视力明显下降,眼底难以清楚观察。

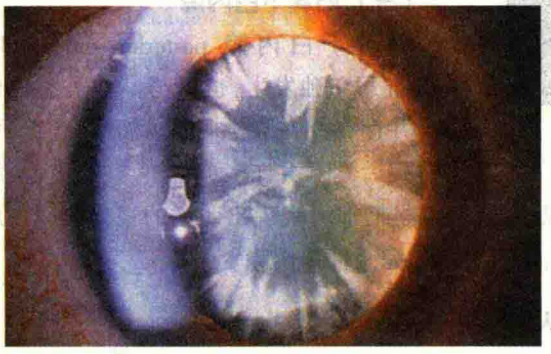

图 10-3 初发期白内障

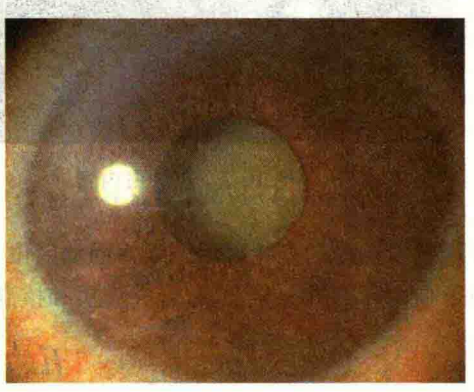

图 10-4 虹膜投影

3. 成熟期(mature stage) 晶状体内水分溢出,肿胀消退,体积变小,前房深度恢复正常。此时晶状体完全混浊,呈乳白色(图 10-5),部分病人的囊膜上还可以看到钙化点。患者视力可降至手动或光感,眼底不能窥入。

4. 过熟期(hypermature stage) 若成熟期白内障未及时手术,则白内障进一步发展进入过熟期。晶状体因水分继续丢失而体积变小,囊膜皱缩,表面有钙化点或胆固醇结晶,前房加深。晶状体纤维分解、液化成乳白色颗粒(Morgagnian 小体),棕黄色的核因重力而下沉,称为 Morgagnian 白内障(图 10-6)。核下沉可使患者觉得视力突然提高。

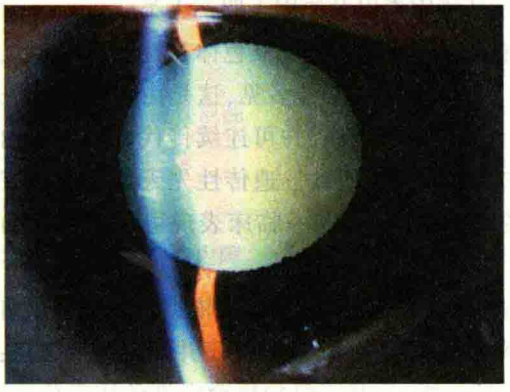

图 10-5 成熟期

图 10-6 过熟期白内障

因为囊膜的变性或晶状体核的撞击,囊膜通透性增加甚至破裂,液化的晶状体皮质溢出。进入房水的晶状体蛋白可诱发自身免疫反应,产生葡萄膜炎——晶状体过敏性葡萄膜炎(phacoanaphylactic uveitis)。此外,晶状体皮质颗粒或吞噬了晶状体皮质的巨噬细胞容易在前房角积聚,堵塞小梁网,产生继发性青光眼,称为晶状体溶解性青光眼(phacolytic glaucoma)。由于晶状体悬韧带变性,晶状体容易出现脱位或移位,囊膜破裂也可使核脱出,若脱位的晶状体或晶状体核堵塞瞳孔区,可引起继发性青光眼。上述情况引起的葡萄膜炎和青光眼均须立即手术治疗。

(三)核性白内障

临床医学

核性白内障(nuclear cataract)发病较早,一般 40 岁左右开始,进展缓慢。核的混浊从胎儿核或成人核开始,初期核为黄色,与正常人的核硬化不易区别。随病程进展核的颜色逐渐加深而

www.

Notes

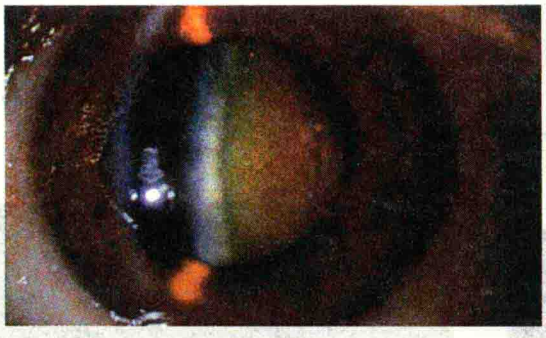

图 10-7 核性白内障

呈黄褐色、棕色、棕黑色甚至黑色(图 10-7)。早期由于核屈光力的增强,病人可出现晶状体性近视,远视力下降缓慢。后期因晶状体核的严重混浊,眼底不能窥见,视力极度减退。

(三) 后囊下白内障

后囊下白内障 posterior subcapsular cataract 可单独发生,也可与其他类型白内障合并存在。在裂隙灯显微镜下检查,可以看到后囊下由许多黄色小点、小空泡、结晶样颗粒构成的盘状混浊。因为混浊区位于视轴上,所以早期即可表现出明显的视力障碍。后囊下白内障可进一步发展,合并皮质和核混浊,最后发展为完全性白内障。

五、先天性白内障

先天性白内障(congenital cataract)指出生前后即存在或出生后才逐渐形成的先天遗传或发育障碍的白内障。国外亦有将先天性白内障定义为在婴儿出生时即存在的白内障,而将婴儿出生后 1 年内形成的白内障定义为婴儿性白内障(infantile cataract)。但由于先天性白内障在婴儿刚出生时往往很难被发现并及时诊断,因此二者很难区别。先天性白内障是一种较常见的儿童眼病,是造成儿童失明和弱视的重要原因。在天津、上海和北京盲童致盲原因的调查提示,约 22% ~30% 盲童由先天性白内障致盲,占失明原因的第二位。

新生儿中先天性白内障的患病率为 0.5% 左右。先天性白内障可为家族性,也可散发;可单眼或双眼发病;可以伴发眼部或全身其他先天性异常,也可以只表现为晶状体混浊的单一异常。

(一) 病因学研究

先天性白内障的发病机制可分为遗传因素、环境因素以及原因不明三大类。

1. 遗传因素 遗传性先天性白内障有三种不同遗传方式:常染色体显性遗传(AD)、常染色体隐性遗传(AR)和 X 连锁隐性遗传(XR)。其中以 AD 型最多见,这是由于遗传性先天性白内障疾病相关基因不会致命,不影响生育,因此外显率很高,并可连续传代。遗传性白内障多数为基因突变所造成,少数有染色体异常或线粒体疾病所致。遗传性先天性白内障有着明显的遗传异质性,即同一基因突变可有不同的临床表现,而同一临床表现可源于不同的致病基因突变。

目前对先天性白内障相关基因研究工作主要从两方面开展:一方面依据白内障形成有关的功能蛋白,寻找其染色体编码位点作为突变研究中的重要候选基因,测序并发现突变位点;另一方面对先天性白内障的大样本家系资料进行连锁分析、全基因组扫描确定染色体定位,再对定位区域内候选基因筛选测序发现突变点。

迄今为止,已基本明确定位的先天性白内障疾病相关基因主要包括四大类(表 10-3):

(1) 晶状体蛋白基因突变:突变后的晶状体蛋白结构改变,导致晶状体纤维结构和排列异常引起晶状体混浊,包括 α-晶状体蛋白(CRYA)、β-晶状体蛋白(CRYB)和 γ-晶状体蛋白(CRYG)。

(2) 膜蛋白基因突变:晶状体内膜蛋白结构改变,导致细胞间营养物质运输和细胞间通信受到影响,晶状体内代谢平衡紊乱引起晶状体混浊,包括缝隙连接蛋白 α3(*GJA3*)、缝隙连接蛋白 α8(*GJA8*)、水通道蛋白 MIP 和内源性膜蛋白 2(*LIM2*)等。

(3) 晶状体发育过程中的转录调节因子基因突变:转录调节因子影响晶状体发育过程中蛋白质的正常表达,突变后可导致晶状体发育异常引起晶状体混浊,包括同源盒基因 3(*PITX3*)、

同源盒基因6(*PAX6*)和热休克蛋白转录因子4(*HSF4*)等。

(4) 细胞骨架蛋白基因突变:念珠状纤维蛋白(*BFSP*)是在晶状体内表达的细胞骨架蛋白结构,突变后的念珠状纤维蛋白异常表达可造成纤维细胞延长不全,使晶状体混浊导致先天性白内障。

表10-3 遗传性先天性白内障疾病相关候选基因和定位

晶状体混浊特征	染色体定位	疾病相关候选基因
表型多样性、Volkmann型白内障	1pter-p36.13	
带状粉末状白内障	1q21	缝隙连接蛋白α8 *GJA8*
进展性核性白内障	2p12	
多形态、Coppock样白内障、刺状混浊白内障、带状粉尘状白内障、	2q33-35	γ-晶状体蛋白 *CRYG*
灰白色点状混浊白内障	3q21.2-22.3	念珠状纤维蛋白 $BFSP_2$
表型多样,核性、缝性、星型皮质混浊、刺状、前极性或后囊下皮质混浊		
先天性白内障	6p24p23	glucosaminyl(N-乙酰基)转移酶
眼前段畸形合并先天性白内障	8q13.3	眼球缺如基因 *EYA1*
进展性粉末状混浊	9q13-22	
间叶细胞发育不全伴白内障	10q25	同源盒基因3 *PITX3*
合并先天性白内障的眼球发育障碍综合征	11p13	同源盒基因6 *PAX6*
后极性白内障	11q22.3-23.1	αB晶状体蛋白 *CRYAB*
胚胎核及粉尘状皮质混浊	12q13	晶状体纤维主要内源性蛋白 *MIP*
带状粉末状混浊	13q11-12	缝隙连接蛋白 α_3 *GJA3*
前极性白内障	14q24-qter,17p13	
中央袋形混浊伴Y缝性混浊	15q21-22	
先天性白内障伴小眼球	16p13.3	
绕核性、Marner白内障	16q21	热休克蛋白转录因子4 *HSF4*
粉末状青少年进展性白内障	16q23	碱性-亮氨酸拉链转录因子 *MAF*
带状缝隙状白内障	17q11-12	βA晶状体蛋白 *CRYBA*
蓝色白内障	17q24	
先天性白内障、面部畸形伴神经病	18q23-qter	
晚期进行性粉末状皮质白内障	19q13.4	晶状体内源性膜蛋白2 *LIM2*
高铁蛋白血症伴白内障	19q13.3-q13.4	铁蛋白轻链 *FTL*
后极部囊下混浊	20p12-q12	
中央带状核性混浊,部分伴小角膜白内障	21q22.3	αA晶状体蛋白 *CRYAA*
蓝色白内障	22q11.2-12.2	βB晶状体蛋白 *CRYBB*
男性核性混浊,女性携带者缝性混浊,可伴小角膜	Xp22.3-21.1	

Notes

2. 环境因素 环境因素的影响是引起先天性白内障的另一重要原因。在母亲妊娠前3个月，胎儿晶状体囊膜尚未发育完全，不能抵御病毒的侵犯，而此时晶状体蛋白合成活跃。此时期的病毒感染既影响了胎儿晶状体上皮细胞的生长发育，同时又使晶状体代谢受干扰和破坏，晶状体蛋白合成异常致晶状体混浊。众多致病病毒中，风疹病毒感染致胎儿先天性白内障最常见。1964年至1965年美国风疹大流行期间，2万名患风疹综合征婴儿中50%伴发先天性白内障。此外，水痘病毒、单纯疱疹病毒、麻疹病毒、带状疱疹病毒和流感病毒等感染也可导致先天性白内障。

妊娠期营养不良、盆腔受放射线照射、服用某些药物（大剂量四环素、激素、水杨酸制剂、抗凝剂等）、患系统疾病（心脏病、肾炎、糖尿病、贫血、甲亢、手足搐搦症等）、缺乏维生素D等，都可导致胎儿晶状体发育不良。此外，早产儿、胎儿宫内缺氧等也可引起先天性白内障。

3. 原因不明 多为散发病例，难以确定遗传因素以及环境因素。在这组病例中可能有一部分是遗传性的，但由于是第一代新的染色体显性基因突变而家族史阴性，或隐性遗传的单发病例，均难以确诊为遗传性。

（二）先天性白内障的形态学

先天性白内障因晶状体混浊的部位、形态和程度不同，形态学表现各异。常见的有膜性、核性、绕核性、前极、后极、粉尘状、点状、盘状（Coppock白内障）、缝状、珊瑚状、花冠状以及全白内障等（图10-8、图10-9）。

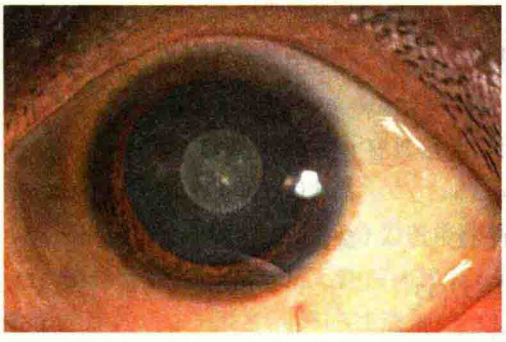

图10-8 先天性白内障（绕核性混浊）

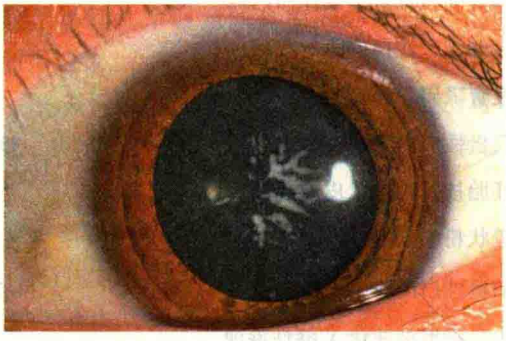

图10-9 先天性白内障（珊瑚状混浊）

（三）治疗

婴幼儿患先天性白内障后，影响了视觉的正常发育，易产生形觉剥夺性弱视，因此治疗先天性白内障的目标是恢复视力，减少弱视和盲目的发生。

1. 对视力影响不大者 如前极白内障、冠状白内障和点状白内障，一般不需治疗，宜定期随诊观察。

2. 明显影响视力者 如全白内障、绕核性白内障应当选择手术治疗，对于膜性白内障可选择膜性切开术等。手术愈早，患儿获得良好视力的机会愈大。对于单、双眼全白内障或位于视轴中心、混浊程度明显的白内障，应在出生后全身麻醉许可的前提下及早手术。双眼白内障者在完成一眼手术后，应在较短的时间间隔后完成另一眼手术。对于因风疹病毒引起的先天性白内障不宜过早手术，这是因为在感染后早期，风疹病毒在晶状体内还存在，手术时可使这些潜伏在晶状体内的病毒释放而引起虹膜睫状体炎，有可能因炎症而引起眼球萎缩。

3. 无晶状体眼 需进行屈光矫正和视力训练，防治弱视，促进融合功能的发育。常用的矫正方法有：

（1）眼镜矫正：简单易行，容易调整更换。

（2）角膜接触镜：适用于大多数单眼的无晶状体患儿，但经常取戴比较麻烦，容易发生角膜

临床智库 WWW.CICALINE.COM

Notes

上皮损伤和感染。

(3) 人工晶状体植入:婴幼儿的视觉系统具有一定的特殊性,包括眼球仍在发育、屈光状态不稳定、可能伴有弱视、术后炎症反应相对较重等。这些特点增加了先天性白内障术后人工晶状体植入的复杂性和风险性。在植入人工晶状体手术时机方面,目前较多的学者建议2周岁后植入人工晶状体较为合适。2周岁前即植入人工晶状体是否安全有效尚存在较大的争议,需要进一步的临床实践和时间检验。

六、并发性白内障

并发性白内障(complicated cataract)是由于眼部疾病引起的白内障。眼前节、后节的许多疾病引起眼内环境的改变,使晶状体营养或代谢发生障碍,产生混浊。角膜溃疡、青光眼、葡萄膜炎、视网膜脱离、视网膜色素变性、眼内肿瘤、高度近视等都可引起白内障。

眼前节疾病所致的并发性白内障多由前囊膜或前皮质开始。由眼后节疾病引起者,早期在晶状体后极部囊膜及囊膜下皮质出现颗粒状灰黄色混浊,并有较多空泡形成,逐渐向晶状体核中心部及周边部扩展,呈放射状,形成玫瑰花样混浊,继之向前皮质蔓延,逐渐使晶状体全混浊。以后水分吸收,囊膜增厚,晶状体皱缩,并有钙化等变化。由青光眼引起者多由前皮质和核开始。高度近视所致者多为核性白内障。正确的诊断原发病对于并发性白内障的诊断和治疗至关重要。

七、代谢性白内障

(一) 糖尿病性白内障

糖尿病时血糖升高,进入晶状体内的葡萄糖增多,己糖激酶被饱和醛糖还原酶活化,将葡萄糖转化为山梨醇在晶状体内蓄积,细胞内渗透压升高,晶状体纤维吸水肿胀而混浊。糖尿病性白内障(diabetic cataract)分为两种类型:真性糖尿病性白内障、合并老年性皮质性白内障。

1. 真性糖尿病性白内障 多见于1型的青少年糖尿病患者。多为双眼发病,发展迅速,可于短时间内发展为完全性白内障。常伴有屈光改变:血糖升高时,血液中无机盐含量下降,房水渗入晶状体使之变凸,出现近视;血糖降低时,晶状体内水分渗出,晶状体变扁平而出现远视。

2. 合并老年性皮质性白内障 此型较多见。临床表现与老年性皮质性白内障相似,只是发病更早,进展更快。

(二) 半乳糖性白内障

半乳糖性白内障(galactose cataract)多见于儿童,是由于与半乳糖代谢有关的酶缺陷所致,为常染色体隐性遗传病。患儿因半乳糖激酶(基因位点在17q24)、半乳糖-1-磷酸尿苷转移酶等缺乏,半乳糖在体内积聚,经房水渗入晶状体,使晶状体纤维水肿、肿胀而变混浊。

(三) 手足搐搦性白内障

手足搐搦性白内障(tetany cataract)是因血清钙过低引起的白内障。多由于在甲状腺切除时误切了甲状旁腺,或先天性甲状旁腺机能不足,或营养障碍致血钙过低所致。因低血钙患者常有手足搐搦而得名。

(四) Wilson 病

Wilson病又称肝豆状核变性(hepatolenticular degeneration),是一种常染色体隐性遗传的铜代谢障碍性疾病。角膜色素环(Kayser-Fleischer ring,KF环)为特征性眼部表现。晶状体混浊呈典型的葵花形,是由于棕黄色的铜氧化物颗粒沉积在晶状体的前囊和后皮质,形状如葵花的花瓣所致,一般不引起严重视力障碍。

对于代谢性白内障,除药物或手术治疗白内障外,治疗全身代谢性疾病也十分重要。糖尿病患者应积极治疗糖尿病,控制血糖;对半乳糖性白内障患者给予无乳糖和无半乳糖饮食;对血

钙过低者予维生素 D、钙剂，必要时应用甲状旁腺制剂；对 Wilson 病，排除体内过多的铜，阻止铜在组织内的再沉淀，可减轻临床症状。

八、药物与中毒性白内障

长期应用或接触对晶状体有毒性的药物或化学物质可导致晶状体混浊，迄今为止已发现 50 余种结构不同的此类物质。常见的药物包括皮质类固醇、氯丙嗪、抗肿瘤药物、缩瞳剂和避孕药等，化学物质包括苯及其化合物、萘、金属等。

1. 皮质类固醇性白内障（corticosteroid cataract） 长期口服或滴用糖皮质激素药物可致白内障，白内障的发生与用药量和时间密切相关。用药剂量大和时间越久，发生白内障的可能性越大。早期晶状体后囊下出现小点状混浊、空泡和结晶等，停药后混浊可逐渐消退。随着混浊的发展形成后囊膜下淡棕色的盘状混浊，最终可发展成为完全性白内障。

2. 氯丙嗪性白内障（chlorpromazine cataract） 为抗精神病药，长期大量服用后可引起角膜和晶状体毒性。如果用药量超过 2500g，95% 以上的病人将出现白内障。表现为晶状体表面有星形点状混浊，伴有瞳孔区色素沉着。

3. 缩瞳剂性白内障（miotic cataract） 缩瞳剂如毛果芸香碱等所致的晶状体混浊位于前囊膜下，呈玫瑰花或苔藓状，有彩色反光。随着病情进展混浊可扩散到后囊膜下和晶状体核，停药后混浊不易消失，但可停止发展。

4. 三硝基甲苯性白内障（trinitrotoluene cataract） 三硝基甲苯（TNT）是制造黄色炸药的原料。长期接触 TNT 的工人，晶状体周边部出现密集的小点混浊，逐渐进展为楔形并相互连接构成花瓣状或盘状混浊。

5. 金属 铜、铁、汞、银、锌等对晶状体有毒性作用，长期接触这类金属或含金属的药物，容易发生白内障。

九、外伤性白内障

眼球钝挫伤、穿通伤、化学伤和电击伤等外伤引起的白内障称为外伤性白内障（traumatic cataract）。

（一）钝挫伤白内障

挫伤时瞳孔缘部色素上皮细胞脱落，晶状体前囊出现环形混浊，称为 Vossius 环状混浊，其下可有浅层皮质混浊。挫伤严重时晶状体囊膜破裂，房水进入晶状体而形成白内障。

（二）穿通伤白内障

眼球穿通伤时往往有晶状体囊膜破裂，水分渗入晶状体而致混浊。若囊膜破口小，可自闭而形成局限性的混浊；若破口大，则晶状体完全混浊，且晶状体皮质可溢出至前房引起继发性青光眼或葡萄膜炎。若合并有球内异物，也可因异物引起的炎症反应或铜锈症、铁锈症等导致白内障的发生。

（三）化学伤白内障

碱烧伤不仅可以损伤结膜、角膜和虹膜，而且可导致白内障。碱性化合物可以快速渗透到眼球内部，引起房水 pH 值升高和糖及抗坏血酸水平降低，迅速导致产生皮质性白内障。由于酸性物质的穿透性相对较弱，酸烧伤一般不易产生白内障。

（四）电击性白内障

触电或雷电均可引起晶状体局限性或完全性混浊。由于晶状体含有大量蛋白质，电阻较大。当电流到达晶状体前囊膜时，遇到较大电阻而产生热能，引起晶状体囊膜通透性改变和晶体纤维蛋白变性凝固。形态学上的变化首先是前囊膜下液泡形成，以后形成点状或线状混浊，逐渐发展为全白内障。有的电击性白内障可静止，混浊逐渐吸收消散。

十、辐射性白内障

辐射性白内障(radiation cataract)主要包括电离辐射性白内障(包括X线、γ射线和中子辐射等)、红外线性白内障、微波性白内障等。此外,大剂量紫外线辐射可诱发急性白内障。

1. 电离辐射性白内障 晶状体对电离辐射异常敏感,由于年轻人的晶状体细胞生长更加旺盛,因此更易受到电离辐射损伤。一次X线辐射强度在20拉德(rad)以上即可能产生白内障,表现为后囊斑点状混浊或前囊下朝向赤道部的羽毛状混浊。

2. 红外线性白内障 是一种工业性眼病,常发生在玻璃工人和炼钢工人中,主要因为晶状体和色素虹膜大量吸收热量而引起。强烈的热辐射可导致晶状体前囊剥脱,混浊从前极部或后极部皮质外层开始,呈金黄色结晶样光泽,逐渐向皮质发展为板层混浊。

3. 微波性白内障 在电磁波频谱中微波的波长界于红外线和短波之间,属于非电离辐射。微波强度较高时,晶状体通过吸收微波辐射能量使自身温度升高,通过致热效应使晶状体蛋白直接变性热凝固,导致晶状体混浊。在形态学上,微波性白内障最初产生特征性的后囊下液泡,逐渐发展为后皮质蜂窝状、片状混浊。

近年来陆续有研究者提出,微波除了具有热效应以外,还具有在细胞和分子水平上的非热效应。目前不断有低强度微波辐射($<10mW/cm^2$)对细胞损伤的研究报道。低强度微波辐射是否可损伤晶状体并导致白内障尚需进一步深入研究。

十一、后发性白内障

白内障囊外摘出(包括超声乳化摘出)术后或晶状体外伤后,残留的皮质或晶状体上皮细胞增生,形成混浊,称为后发性白内障(after cataract),白内障术后发生的又称后囊膜混浊(posterior capsular opacification)(图10-10)。它是白内障囊外摘出术后最常见的并发症,在成人术后发生率为30%~50%,在儿童则为100%。随着白内障囊外摘出手术的日益开展,后发性白内障已成为影响白内障患者术后视力恢复的重要因素。

【发病机制及临床表现】 组织病理学已证实残留的前囊膜或赤道部晶状体上皮细胞增殖、向后囊移行并化生是后发性白内障发生的主要原因,多种生长因子、细胞外基质以及细胞凋亡是目前已知的主要分子生物学机制。此外,手术方式、人工晶状体的设计和手术后的炎症反应等也是后发性白内障发生的影响因素。儿童晶状体上皮细胞增殖能力强,因而后发性白内障的发生几率高。

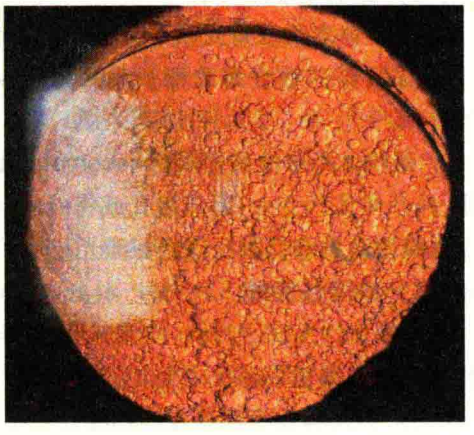

图10-10 后发性白内障

后发性白内障的主要症状是白内障术后的视力下降。后囊混浊的形态有多种,包括:①晶状体周边部皮质残留,前囊膜、后囊膜粘连包裹皮质而变混浊,形成一个周边混浊中央透明的环,称为Soemmering环;②上皮细胞增殖,聚集成簇,形成透明的珍珠样小体——Elschnig珠(Elschnig pearl,见图10-10);③后囊膜纤维化;④混合型。

【防治】 目前尚无防止后囊混浊发生的有效措施。白内障手术方式的改进、术中尽可能清除晶状体皮质和上皮细胞、人工晶状体材料和设计的改良、抗上皮细胞增殖药物的预防性应用以及细胞凋亡的调控等是预防后发性白内障的研究方向。临床上后发性白内障的治疗不同于其他类型的白内障,后囊膜截开是行之有效的治疗方法,包括手术或应用Nd:YAG激光治疗。

Notes

十二、白内障与相关疾病

（一）葡萄膜炎并发白内障

慢性葡萄膜炎往往继发有晶状体改变。葡萄膜炎引起的瞳孔后粘连与晶状体前囊增厚以及瞳孔前膜有关，晶状体前部可见有钙沉积，晶状体皮质逐渐混浊并发展为成熟期白内障。约有70%的Fuchs虹膜异色性葡萄膜炎患者可并发皮质性白内障，其中部分患者是由于长期使用皮质类固醇激素所致。该类患者采用手术治疗，多数病例可获得较好的效果。

（二）剥脱综合征（exfoliation syndromes）

1. 真性剥脱（true exfoliation） 晶状体囊的真性剥脱较为少见，主要发生在从事冶炼的工人，强烈持久的热辐射导致晶状体浅层囊袋分层甚至卷起。

2. 剥脱综合征（假性剥脱 pseudoexfoliation） 发生机制目前尚不清楚。重要体征表现为有灰白色物质沉积在晶状体、角膜、虹膜、玻璃体前表面、睫状体、悬韧带和小梁网上，特别以瞳孔区和晶状体前囊的沉积最为明显，伴随有晶状体囊膜脆性增加、悬韧带脆弱、虹膜萎缩、虹膜表面色素脱失、小梁网色素堆积和开角型青光眼。呈单侧或双侧发病，有时伴有晶状体半脱位。由于此类患者晶状体悬韧带的不完整性，使白内障和人工晶体植入手术难度增加。

（三）特异性皮炎继发白内障

约有25%的特异性皮炎患者继发有白内障，通常为双侧。在特异性皮炎发展的第二期或第三期开始白内障形成，晶状体混浊的部位通常位于瞳孔区，呈鳞片状。

（四）晶状体抗原性葡萄膜炎

又称为晶状体过敏性葡萄膜炎，是由于外伤、手术等因素造成大量晶状体蛋白进入并滞留在前房内，破坏了眼球的免疫耐受性，激发了由免疫介导的严重的肉芽肿性炎症反应。在外伤或手术后数天或数周发病。表现为疼痛、球结膜红肿、前房混浊、闪辉和角膜后KP，由于炎症细胞阻塞小梁网或房角粘连可继发青光眼。组织病理学检查可见晶状体囊膜裂口的边缘呈带状肉芽肿性炎症反应。在治疗上应尽快进行晶状体摘除手术。

（五）晶状体性青光眼

1. 晶状体溶解性青光眼 内容详见“青光眼”相关章节。

2. 晶状体过敏性青光眼（glaucoma with phacoanaphylaxis） 内容详见“青光眼”相关章节。

3. 晶状体膨胀性青光眼（phacomorphic glaucoma） 在白内障的膨胀期，由于晶状体吸水肿胀，晶状体体积变大，阻滞瞳孔或将虹膜向前推使前房变浅，产生继发性闭角型青光眼。在治疗上先应用药物降低眼压或虹膜激光成形术解除瞳孔阻滞，再进行白内障手术治疗。

（六）缺血性疾病

眼部缺血性疾病，包括血栓性脉管炎、眼前段缺血等可引起晶状体后皮质混浊。这类混浊往往迅速发展为整个晶状体全混。

（七）眼部其他疾病并发白内障

一些眼部的疾病，包括视网膜脱离、特发性虹膜萎缩、绝对期青光眼等可并发白内障。晶状体的混浊一般从后皮质开始，逐渐发展为全混浊。

十三、白内障的治疗

（一）白内障的药物治疗

多年来，人们对白内障的病因和发生机制进行了大量研究，针对不同的病因学说应用不同的药物治疗白内障。尽管目前在世界范围内有近40多种抗白内障的药物在临床上广泛使用，但其疗效均不十分确切。

Notes

1. 辅助营养类药物 发生白内障的晶状体多有游离氨基酸、某些微量元素如钙、镁、钾、硒等以及多种维生素营养障碍。治疗药物包括一些无机盐配方、游离氨基酸配方和维生素 C、维生素 E 等。

2. 醌型学说相关药物 老年性白内障患者晶状体内色氨酸、酪氨酸等代谢异常，产生醌型(quinone)物质，可氧化损伤晶状体蛋白巯基(-SH)而使晶状体混浊。吡诺克辛可阻止醌型物质的氧化作用，临床上用于治疗早期白内障。

3. 抗氧化损伤药物 包括谷胱甘肽等。

4. 醛糖还原酶抑制剂 如苄达赖氨酸滴眼液，可用于治疗糖尿病性白内障和半乳糖血症白内障。

5. 中医中药 包括麝珠明目滴眼液、石斛夜光丸、障翳散和障眼明等。

(二) 白内障的手术治疗

至今药物治疗尚不能有效阻止或逆转晶状体混浊，因此，手术治疗仍然是各种白内障的主要治疗手段。

1. 手术适应证 既往认为白内障成熟期为手术最佳时期，现在由于手术技术及设备的进步，一般认为当视功能不再满足患者的需要，而且白内障手术有理由提供改善视力的可能时即可手术。白内障摘除也适用于晶状体混浊妨碍眼后节疾病的最佳治疗时，以及晶状体引起炎症(晶状体溶解、晶状体过敏反应)、前房角关闭和药物不能控制的闭角型青光眼。另外医生在确定手术前，必须考虑以下问题：①晶状体混浊程度是否与患者视力下降程度相一致；②晶状体混浊是否继发于其他系统或眼部疾病；③若手术成功患者是否可以获得理想的视力。要回答上述问题，必须通过详细的术前检查和准备。

2. 联合手术的适应证

(1) 白内障青光眼联合手术：需做滤过手术的青光眼患者合并有白内障，且白内障具有手术指征，可选择青光眼白内障联合手术。

(2) 白内障角膜联合手术：角膜移植手术可加速白内障的进展，对需要穿透性角膜移植手术同时合并白内障的患者，可施行白内障角膜移植联合手术。

(3) 白内障联合玻璃体视网膜手术：白内障和玻璃体视网膜疾病同时发生的患者，如果玻璃体视网膜手术是必需的，即使白内障没有显著降低视功能，也可考虑联合白内障手术。因为玻璃体视网膜手术使用眼内注气或硅油填充时，常常会导致白内障迅速进展。联合手术的优点在于仅行一次手术和麻醉，可降低费用，缩短术后恢复时间。

3. 术前检查和评估

(1) 眼部检查：包括①检查患者的视力、光感及光定位、红绿色觉；②裂隙灯、检眼镜检查，记录角膜、虹膜、前房以及晶状体混浊程度，散瞳后检查玻璃体、视网膜、黄斑及视神经，排除眼部活动性炎症及眼底病变。

(2) 特殊检查：包括①眼压；②角膜曲率以及眼轴长度测量，计算人工晶状体度数；③角膜地形图、角膜内皮细胞和眼部 B 超等检查。

(3) 全身检查：包括①心、肺、肝、肾等脏器功能检查，确保可耐受手术，必要时请内科会诊；②对高血压、糖尿病患者控制血压、血糖；③凝血功能检查；④乙肝、梅毒等传染性疾病检查。

(4) 白内障术后视力预测：视力下降是白内障患者就医的主要原因，因此白内障手术前进行术后视力预测是非常重要的。由于混浊的晶状体遮挡了对视网膜的直接观察，因此必须采取一些检查方法对视网膜和黄斑的功能进行评估：

1) 光定位检查：是判断视网膜是否正常的一种简单有效的检查，其方法是：要求患者向前直视，检查者在距患者约 25cm 处的九个不同区域闪亮光源(一般为手电筒)，要求患者指出光源的所在处，以观察患眼的光定位是否准确，当光定位不准确时，提示患眼的视网膜功能可能不正常。

临床医库

Notes

2）视觉电生理检查：电生理包括视网膜电图（ERG）检查和视觉诱发电位（visual-evoked potential，VEP）检查。ERG 检查可反映视网膜视锥细胞功能、视杆细胞功能和混合功能，视网膜色素变性、视网膜循环障碍、视网膜脱离等患者 ERG 可见明显异常。VEP 是由大脑皮层枕区对视觉刺激发生的一簇电信号，代表视神经节细胞以上的视信息传递状况，一般认为可作为客观视力检查方法。黄斑病变、青光眼和视神经疾患的病人，VEP 可见明显异常。

3）激光干涉仪检查：激光干涉仪能够穿过混浊的晶状体在视网膜上形成二维单色干涉条纹，可测出人眼视力的分离值，患者能够分辨出条纹的能力与黄斑视功能密切相关。视网膜视力在 0.06 以下或仅有红光感预示术后视力不佳。

4）内视性图像检查：在一定的特殊条件下，眼睛也能看到眼睛本身的一些内部结构，临床上把这种在活体上看到的眼自身内部结构所成的图像，称为内视性图像，又称为内视现象。

普肯耶现象（purkinje's phenomenon）又称为普肯耶血管影检查，是一种用于检查内视性图像的方法。检查时患眼向内注视，检查者在颞侧透过眼睑皮肤用一小型光源作平行于角膜缘的上下移动。这时患者可以看到围绕中心注视区域周围的许多血管影和中心区域的许多小点，看到的小点越多，说明手术后患眼的视力越好。这种检查方法较为粗略，有一定的主观性。

4. 术前准备 术前冲洗结膜囊和泪道，散瞳剂扩大瞳孔。

5. 手术方法 一千多年以前，我国以及印度等国家就有针拨术治疗白内障的记载。近 200 多年来白内障的手术技术得到了快速的发展。尤其近几十年内，显微手术和人工晶状体植入技术的开展应用，使白内障手术有了质的飞跃，成为现代眼科学中发展最新、最快的领域之一。

（1）白内障针拨术（couching of lens）：用器械将混浊晶状体的悬韧带离断，使晶状体脱入玻璃体腔。因术后并发症较多，此手术方式已被淘汰。

（2）白内障囊内摘出术（intracapsular cataract extraction，ICCE）：是将混浊晶状体完整摘出的手术，操作简单，肉眼下可完成，手术设备及技巧要求不高。术后瞳孔区透明，不发生后发性白内障。但手术需在大切口下完成，玻璃体脱出发生率高，易造成玻璃体疝而引起青光眼、角膜内皮损伤、黄斑囊样水肿和视网膜脱离等并发症。目前该手术方式在临床上已极少使用。

（3）白内障囊外摘出术（extracapsular cataract extraction，ECCE）：是将混浊的晶状体核和皮质摘出而保留后囊膜的术式，目前是我国基层医院白内障的主导手术方式。手术需在显微镜下完成，对术者手术技巧要求较高。因为完整保留了后囊膜，减少了对眼内结构的干扰和破坏，防止了玻璃体脱出及其引起的并发症，同时为顺利植入后房型人工晶状体创造了条件（图 10-11）。术中保留的后囊膜术后易发生混浊，形成后发性白内障。

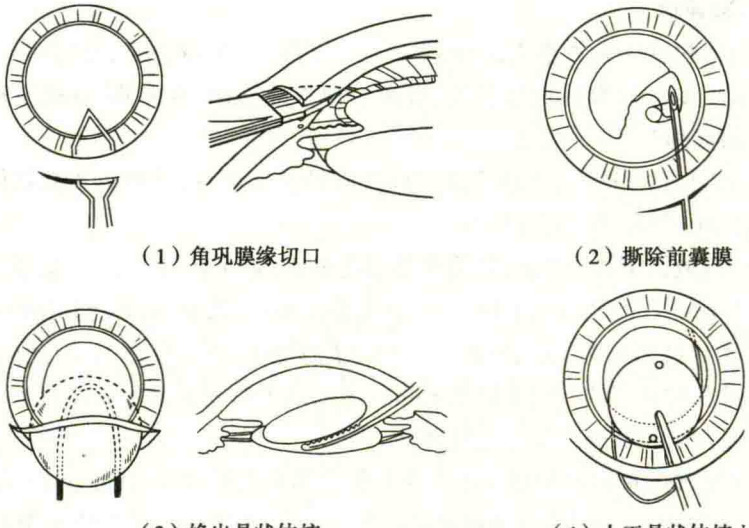

（1）角巩膜缘切口　（2）撕除前囊膜

（3）娩出晶状体核　（4）人工晶状体植入

图 10-11　白内障囊外摘出手术示意图

（4）超声乳化白内障吸除术（phacoemulsification）：是应用超声能量将混浊晶状体核和皮质乳化后吸除、保留晶状体后囊的手术方法。超声乳化技术自20世纪60年代问世以来，发展迅速，配合折叠式人工晶状体的应用，技术趋于成熟。目前在美国，90%以上的白内障手术是通过超声乳化完成的，在我国超声乳化手术大约占所有白内障手术的60%左右。超声乳化技术将白内障手术切口缩小到3mm甚至更小，术中植入折叠式人工晶状体，具有组织损伤小、切口不用缝合、手术时间短、视力恢复快、角膜散光小等优点，并可在表面麻醉下完成手术。

常规的超声乳化手术是指单手法超声乳化术或经典的双手配合劈核的超声乳化术。即超声乳化头由钛金属乳化针头和软性硅胶套管组成，集灌注、乳化和抽吸功能于一体，左手在操作过程中不起作用或仅在劈核过程中起辅助作用。随着超声乳化技术的发展，近年来出现了微切口双手超声乳化术，该技术将白内障手术切口缩小至1～1.2mm，自微小主切口伸入无套管乳化针头完成晶状体核的超声乳化吸除，自侧切口伸入灌注式晶状体核劈开器，在提供眼内灌注液的同时辅助劈核、碎核及乳化抽吸。微切口双手超声乳化术的最大优点是进一步缩小了手术切口，大大减少了术后角膜散光。但微切口同时使进入前房灌注液体的量受到限制，易影响术中前房的稳定性。

（5）飞秒激光辅助的超声乳化白内障吸除术（femtosecond laser-assisted cataract surgery）：飞秒激光是一种以短脉冲形式运转的红外线激光，具有穿透性强、瞬时功率大、精密度高等优势，最早应用于LASIK角膜屈光手术中角膜瓣的制作。2009年美国首次报道将飞秒激光系统应用于临床白内障手术，成为近年来白内障手术最重要的技术变革。飞秒激光辅助的白内障手术步骤主要包括：制作透明角膜切口、晶状体前囊膜切开、晶状体核裂解以及制作角膜缘松解切口。

同传统的手术方式比较，飞秒激光辅助白内障手术具有良好的可预测性、精确度高、可重复性好。另外，飞秒激光在制作透明角膜切口的同时，可通过在角膜缘或角巩膜缘构建松解切口来精确纠正最高达3.5D的角膜散光，从而改善术后屈光状态，优化术后视力。但这种新型手术方式也存在其局限性，包括不能应用于角膜瘢痕、虹膜粘连、眼球震颤以及致密硬核的白内障患者，仪器体积庞大且价格昂贵等。

（6）人工晶状体植入术（intraocular lens implantation）：人工晶状体可在Ⅰ期（白内障摘除后立即进行）或Ⅱ期植入用于矫正无晶状体眼的屈光不正。按植入眼内的位置主要可分为前房型和后房型两种（图10-12、图10-13）；按其制造材料可分为硬质和软性（可折叠）两种，均为高分子聚合物，具有良好的光学物理性能和组织相容性。折叠式人工晶状体可通过3mm左右的小切口植入眼内，通过“记忆”恢复形状，因此手术切口较植入硬质人工晶状体减小一半。最近又有可通过1.6mm的微切口植入的人工晶状体问世。

6. 手术并发症 白内障手术并发症可发生在术中或术后的任何阶段，术后第1天对患者进

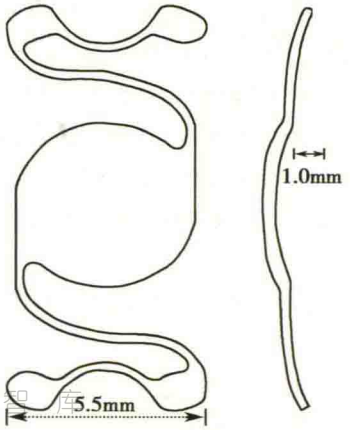

图10-12 前房型人工晶状体

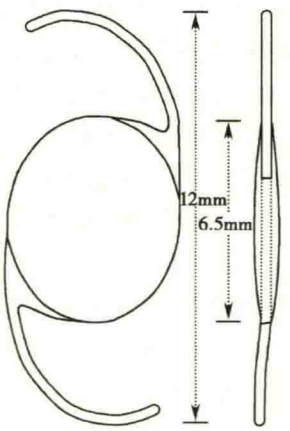

图10-13 后房型人工晶状体

临床资源
WWW.CICALINE.COM

Notes

行仔细检查是非常必要的,复查时间通常为术后1周、1个月和3个月。近20年来,随着显微手术的普遍开展和手术方式的改进,已大大减少了白内障手术的并发症。表10-4总结了近年来白内障手术并发症的研究报道及其发生率。

表10-4 白内障手术相关并发症的发生率(引自美国眼科学会教材《晶状体与白内障》)

并发症	总结文献数	总手术眼数	发生率范围(%)	平均发生率(%)
后囊混浊	41	14 677	0.7~47.6	19.7
后囊膜破裂	38	19 052	0~9.9	3.1
葡萄膜炎	30	11 339	0~13.3	1.8
黄斑囊样水肿	43	20 671	0~7.6	1.4
虹膜损伤	8	5147	0~9.1	1.3
眼压升高(开角)	34	11 376	0~19.7	1.2
人工晶状体脱位	40	17 944	0~7.8	1.1
玻璃体脱出	26	14 622	0~4.0	0.8
视网膜脱离	42	33 603	0~2.0	0.7
切口破裂虹膜脱出	17	7499	0~3.0	0.6
前房出血	19	7765	0~4.0	0.5
大泡性角膜病变	27	15 971	0~6.0	0.3
玻璃体积血	5	4386	0~8.0	0.3
驱逐性出血	3	3638	0~2.0	0.3
前房积脓	10	3864	0~2.0	0.2
眼压升高(闭角)	11	4391	0~1.6	0.2
眼内炎	16	30 656	0~1.9	0.13

(1) 术中并发症

1) 浅前房或无前房:在白内障囊外摘出或超声乳化吸除术中,由于前房灌注量不足、切口过大而漏水、眼球受外力积压或玻璃体内压升高,都可能使前房变浅甚至消失。前房变浅使眼内手术操作十分困难,并极易损伤角膜内皮等眼内组织。

2) 眼内组织损伤:因眼内前房空间有限,操作不慎易损伤眼内其他组织。角膜内皮可被器械、晶状体或人工晶状体进出眼内时直接损伤,也可因灌注过猛或灌注液成分不合适而损伤;器械或人工晶状体进入角膜基质层与后弹力层之间会导致角膜后弹力层脱离。这两种损伤均会引起角膜混浊,严重者可导致大泡性角膜病变。虹膜损伤可引起前房出血。

3) 出血:术中的前房出血常为切口处血液的渗入、虹膜根部离断等。视网膜血管也可能破裂出血引起玻璃体积血,可见于视网膜裂孔形成而使横越裂孔表面的血管断裂,或由于视网膜血管的异常或病变。暴发性出血主要是因为睫状后短动脉或后长动脉、脉络膜静脉的破裂,大量而迅猛的出血可导致眼内容物包括虹膜、晶状体、玻璃体甚至视网膜和脉络膜脱出到眼外,这是白内障术中最严重的并发症。

4) 后囊膜破裂:菲薄的后囊膜在术中易破裂。裂口大者易致玻璃体脱出,或晶状体核和/皮质经裂口坠入玻璃体腔。

(2) 术后并发症

1) 出血:术后前房出血多发生于术后1周内,大多来源于切口或虹膜血管出血。玻璃体积血常因糖尿病、视网膜裂孔或继发于低眼压。迟发性脉络膜出血较少见。

2）眼内压升高：白内障术后一般有短暂的眼压升高，24 小时可下降至正常。若眼压持续升高，则形成青光眼。眼压升高的原因包括：出血、晶状体皮质残留、炎症反应、瞳孔阻滞、黏弹剂残留或术前业已存在的青光眼。特殊情况下，由于房水向后倒流并阻滞于玻璃体内，虹膜隔前移导致前房角关闭，引起恶性青光眼（又名睫状环阻滞性青光眼）。

3）眼内炎：是白内障术后最严重的并发症，最常见的感染源为手术野和手术器械、术后滴眼液等。根据病原体的致病性不同及病程长短，眼内炎可呈现急性或慢性表现。一般的临床表现包括眼痛、视力下降、球结膜水肿、睫状充血、前房积脓和玻璃体混浊等。

4）慢性葡萄膜炎：与毒力较低的细菌如丙酸痤疮杆菌、表皮葡萄球菌等感染或术前即存在的慢性葡萄膜炎有关。部分病人尚可由对人工晶状体的反应所致。

5）后囊膜混浊：即后发性白内障，术后数月即可发生。

6）角膜散光：角巩膜缘的切开和缝合不可避免地使角膜的表面完整性受到破坏，引起散光。手术切口的位置、形态、长度、缝合的类型和缝线的松紧等都影响散光的大小。

7）视网膜光毒性损伤：手术显微镜强光的长时间照射会导致视网膜色素上皮细胞的光损伤。患者术后出现视力下降、中心暗点或旁中心暗点。

8）黄斑囊样水肿（cystoid macular edema，CME）：又称 Irvine-Gass 综合征。发病机制尚不确切，相关因素包括伴有前列腺素释放的炎症、玻璃体黄斑牵引、暂时性或长期的术后低眼压等。

（3）人工晶状体植入术后并发症

1）瞳孔纤维蛋白渗出：术后的葡萄膜炎症反应致纤维蛋白渗出，沉积于人工晶状体表面，可引起视力下降、瞳孔阻滞，后者尚可致眼压升高。

2）人工晶状体位置异常：包括瞳孔夹持、偏位等。

3）前房型人工晶状体植入后可因损伤前房角和角膜内皮引起继发性青光眼和角膜内皮失代偿。

4）人工晶状体屈光度误差：由于人工晶状体制造、术前患眼测量和计算中的误差或错误所致。

（三）新型人工晶状体的设计与应用

白内障摘出术后或晶状体脱位、先天缺如等致无晶状体眼，外界平行光线只能聚焦于角膜顶点后 31mm，成为高度远视。矫正的方法包括：人工晶状体植入、配戴角膜接触镜以及高度数远视眼镜等，其中人工晶状体植入是最理想和常用的方法。

随着医疗技术的不断进步，以往以“复明”为目标的白内障手术正逐步改变为以“改善功能性视力”为目标的屈光性白内障手术。对白内障手术前后的客观评价除视力外，还扩展到包括对比敏感度、眩光敏感度、调节能力、双眼视觉和波前像差等一系列视觉质量的评估。因此，基于各种需求的新型人工晶状体应运而生。

1. 非球面人工晶状体 研究发现，随着年龄的增长，即使无任何眼部病变，人眼的对比敏感度也会逐渐下降。波前像差检测技术表明这种视觉质量的下降与晶状体的球差增加密切相关。球差是植入球面人工晶状体后影响白内障术后患者功能性视力的主要原因。非球面人工晶状体在光学设计上更接近自然的晶状体，能够提高视网膜成像质量，消除像差和提高白内障术后视觉质量（图 10-14）。但非球面人工晶状体目前最大缺点是还不能根据每个患者的角膜球差来进行个性化设计。

2. 多焦点人工晶状体 前表面为光滑球面，具屈光力，后表面呈同心圆排列的显微坡环具有衍射能力，使进入眼内的光线同时形成远、近两个或更多的焦点，达到视近和视远的目的（图 10-15）。当看近的影像聚焦于视网膜上时，看远的影像则离焦于视网膜，大脑皮质不能将两像融合，而是进行选择性抑制，选择清晰的像，而抑制模糊的像。多焦点人工晶状体由于其独特的设计，有效地解决了人工晶状体无调节力的问题。其不足之处是有的患者可能会出现眩光、光

图 10-14 非球面微切口人工晶状体



图 10-15 多焦点人工晶状体

晕、对比敏感度下降和分辨力低等不适症状。

3. 可调节人工晶状体 正常生理状态下，由于睫状肌的收缩，悬韧带松弛而改变晶状体中央部厚度，进而改变晶状体屈光度以看清远近不同的物体。可调节人工晶状体是根据眼的生理性调节而设计的一类依靠机械调节的新型人工晶状体，它通过特殊设计的晶状体襻，依靠睫状肌收缩以及晶状体囊袋舒缩作用，使其光学面前后位移而获得一定的调节力（图 10-16）。可调节人工晶状体的缺点是其调节幅度较小，与理想的可调节人工晶状体还有较大差距。

4. 矫正散光的人工晶状体 Toric 矫正散光人工晶状体的设计为白内障合并散光的患者带来了更佳的术后视觉质量（图 10-17）。其在人工晶状体光学部加上一定的柱镜度数，光学部上的两个定位标志即是散光的轴向。人工晶状体植入后，将标志旋转到术前测定的散光轴向上，用于矫正角膜源性散光。其缺点是植入术后仍可能存在人工晶状体不同程度的旋转，使矫正作用消失。



图 10-16 可调节人工晶状体

图 10-17 矫正散光的人工晶状体

第四节 晶状体的位置异常

正常情况下，晶状体由悬韧带悬挂于瞳孔区正后方，其轴与视轴几乎一致。由于先天性、外伤性或其他病变使悬韧带发育异常或断裂，可使晶状体位置异常，产生异位（ectopia lentis）或脱位（dislocation）。若出生后即有晶状体位置异常，称为异位，若在出生后因先天或后天因素造成

临床智库 WWW.CICALINE.COM

Notes

晶状体位置异常，称为脱位。事实上，先天性晶状体位置异常往往很难确定晶状体位置异常发生的时间，因此晶状体异位和脱位两术语常通用。

【病因】

1. 先天性晶状体异位或脱位 多为双眼发病，有遗传倾向。

（1）单纯性晶状体异位：为悬韧带发育不良所致，可能与中胚叶发育紊乱有关。

（2）伴晶状体或眼部异常：合并晶状体异位的眼部先天性异常包括小球形晶状体（microspherophakia）、晶状体缺损（lenticular coloboma）和无虹膜（aniridia）等。

（3）全身性综合征：常见的综合征包括：

1）马方综合征（Marfan syndrome）：为常染色体显性遗传病，系中胚叶发育异常所致，患者四肢细长，身材高，以眼、心血管和全身骨骼的异常为特征。50%～80%的 Marfan 综合征患者眼部表现主要为晶状体脱位，多见于向上方和颞侧移位，易发生视网膜脱离。

2）同型胱氨酸尿症（homocystinuria）：为常染色体隐性遗传病。晶状体多向鼻下移位，多为双侧对称性，30%出现在婴儿期，80%出现在 15 岁以前。实验室检查可检出血、尿中含同型胱氨酸，易发生视网膜脱离。

3）马切山尼综合征（Marchesani syndrome）：为常染色体隐性遗传病。患者四肢粗短，身材矮小，晶状体呈球形，小于正常，常向鼻下方脱位。可伴有高度近视和瞳孔阻滞性青光眼。

4）全身弹力纤维发育异常综合征（Ehlers-Danlos syndrome）：眼部主要表现为晶状体不全脱位，可伴有因眼睑皮肤弹性纤维增加所致的睑外翻等。全身尚有皮肤变薄、关节松弛而易脱臼等表现。

2. 外伤性晶状体脱位 眼外伤是晶状体脱位的最常见原因，常伴外伤性白内障形成。

3. 自发性晶状体脱位 由于眼内病变引起悬韧带机械性伸长，如牛眼、葡萄肿、玻璃体条索牵引或眼内肿瘤推挤等；或由于眼内炎症或变性所致。

【临床表现】

1. 晶状体不全脱位 亦称半脱位（subluxation），瞳孔区仍可见到部分晶状体，散瞳后可见到部分晶状体的赤道部（图 10-18），这一区域的晶状体悬韧带已断裂，可伴局部前房加深、虹膜震颤和玻璃体疝。检眼镜下可见到双影，系部分光线通过晶状体、部分未通过晶状体所致。患者可出现高度近视和单眼复视，也可继发青光眼。

2. 晶状体全脱位 晶状体完全离开了瞳孔区，可脱位到以下部位：

（1）瞳孔嵌顿：晶状体一部分进入前房。

（2）晶状体脱入前房：多沉在前房下方，呈油滴状（图 10-19）。

（3）晶状体脱入玻璃体腔：早期可在下方玻璃体腔见到可活动的透明晶状体，后期晶状体变混浊，并与视网膜粘连而固定。

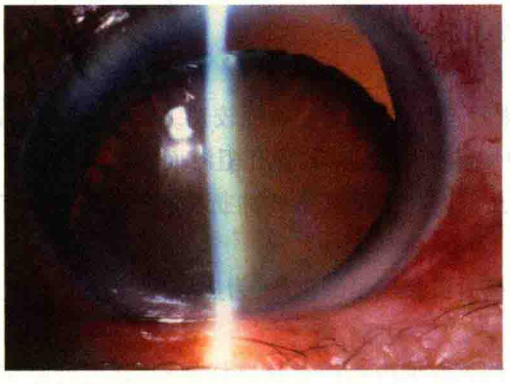

图 10-18 晶状体半脱位

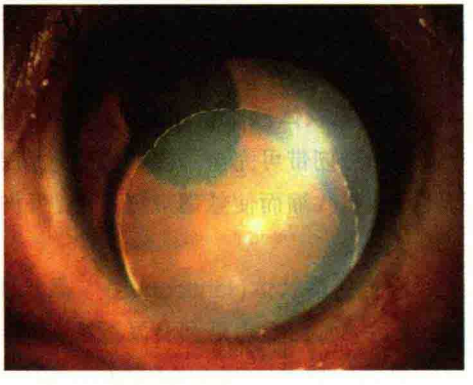

图 10-19 晶状体全脱位（脱入前房）

Notes

（4）严重外伤可使晶状体脱位于球结膜下，甚至眼外。

3. 晶状体脱位的并发症 晶状体脱位不仅产生严重的屈光不正，尚可引起下述并发症：

（1）葡萄膜炎：葡萄膜组织受脱位晶状体的机械刺激可引起炎症反应；若晶状体皮质溢出，则引起顽固的晶状体过敏性葡萄膜炎。

（2）继发性青光眼：晶状体瞳孔嵌顿影响房水循环而致急性眼压升高；晶状体溶解、破裂可致晶状体溶解性青光眼。

（3）视网膜脱离：是最常见的并发症，尤其见于先天性异常如 Marfan 综合征以及外伤所致的晶状体脱位。

（4）角膜混浊：脱位的晶状体损伤角膜内皮，或引起继发性青光眼而致角膜混浊。

【治疗】

1. 非手术治疗 对晶状体尚透明、未引起严重并发症的晶状体不全脱位或玻璃体腔脱位者，可作密切随访。部分患者用凸透镜或角膜接触镜矫正以获得部分有用视力。

2. 手术治疗 随着现代玻璃体视网膜显微手术技术的发展，晶状体脱位手术治疗的适应证范围日益扩大。脱位的晶状体发生溶解、混浊者，引起严重并发症者，以及脱位于前房和瞳孔嵌顿的晶状体均需及时手术治疗。

（1）脱入前房的晶状体可从角巩膜缘作切口摘出。

（2）瞳孔嵌顿晶状体可经睫状体平坦部以玻璃体切割仪切除。

（3）晶状体半脱位可经睫状体平坦部切除（pars plana lentectomy），或在晶状体囊袋内植入张力环并固定后行囊外摘出或超声乳化吸除。

（4）脱入玻璃体腔的晶状体，可经睫状体平坦部切除；核较硬者可以应用超声粉碎吸除，或者以器械或过氟化碳（perfluocarbon）液体将晶状体浮至瞳孔区而从角巩膜缘切口取出。

第五节 先天性晶状体异常

先天性晶状体异形包括晶状体形成异常、形态异常、透明度异常和位置异常，它可发生于胚胎晶状体泡形成至出生的不同阶段。后两者已在白内障及晶状体位置异常中进行了介绍。本节只简要介绍晶状体形成异常和形态异常。

（一）晶状体形成异常

包括先天性无晶状体、晶状体形成不全和双晶状体等。

1. 先天性无晶状体 胚胎早期未形成晶状体板，为原发性无晶状体，临床上较为罕见。晶状体形成后发生退行性变致晶状体消失仅留其痕迹者，称为继发性无晶状体，多合并小眼球以及眼部其他结构发育不良。

2. 晶状体形成不全 胚胎期晶状体泡未与表面外胚叶分离或分离延迟所致。晶状体纤维发育不全可导致晶状体双核、无核或晶状体内异常裂隙。

（二）晶状体形态异常

1. 球形晶状体（spherophakia） 晶状体呈球形，体积较小而前后径较长。充分散瞳后晶状体赤道部和悬韧带可完全暴露。由于悬韧带松弛使晶状体变凸，致瞳孔阻滞而发生青光眼。缩瞳剂使睫状肌收缩而使悬韧带更松弛，可加重瞳孔阻滞。由于晶状体曲折力增高，患者常有高度近视。

2. 圆锥形晶状体（lenticonus） 晶状体前极或后极突出呈圆锥形，为皮质突出，多在胎儿后期或出生后。常伴白内障和高度近视。

3. 晶状体缺损（lenticular coloboma） 晶状体下方偏内赤道部切迹样缺损，缺损处悬韧带减少或缺如。因晶状体各向屈光力不等而产生散光。晶状体表面脐状缺损较少见。

【治疗】 无症状的晶状体异形可随访。球形晶状体者忌用缩瞳剂，以免导致瞳孔阻滞而发生急性闭角型青光眼。合并晶状体脱位、白内障者可手术治疗，无晶状体眼的矫正如前述，有弱视者积极治疗弱视。

问题与展望

晶状体的发生发育过程、生理功能及病理状态决定了其在眼科学领域中占有重要的地位。随着基因工程、组织工程学及激光技术等的迅速发展，晶状体病的研究及治疗将不断取得突破：①晶状体发育调控的深入研究，将为白内障的预防及药物治疗提供新的思路；②飞秒激光辅助的白内障超声乳化技术已应用于临床，白内障激光乳化吸出术、晶状体囊袋内涡流乳化吸出术等新型白内障手术的研制将为白内障手术治疗树立新的里程碑；③组织工程学的迅猛发展为晶状体再生研究提供了新技术和新方法，再生的晶状体是自身组织，相容性好，与人工晶状体比较有着大量的优点。这项研究的进一步发展必将被眼科界所关注和期待。

（姚 克）

Notes

第十一章　玻璃体疾病

玻璃体疾病在过去的20年中从对玻璃体的组织结构的认识，到各种视网膜玻璃体疾病的发病机制、药物和手术治疗都有了较大的进展。产生了一些新的名词和概念。由于对某些疾病的认识转变，病名也作了更改。本章将反映近几年提出的新概念。

第一节　玻璃体的解剖和生理

一、玻璃体的解剖

玻璃体是透明的凝胶体，主要由纤细的胶原（collagen）结构和亲水的透明质酸（hyaluronic acid）和很少的玻璃体细胞（hyalocytes）组成。球样玻璃体的容积约4ml，构成眼内最大容积。玻璃体周围由视网膜内界膜构成的基底层（basal lamina）包裹。玻璃体表面与视网膜相连的是称皮层玻璃体，厚约100～200μm。玻璃体细胞位于玻璃体皮层。玻璃体视网膜的连接由玻璃体皮层和视网膜的内界膜组成。一些细胞外基质“胶”把玻璃体皮层和视网膜的内界膜胶连在一起。晶状体后的玻璃体前面的膝状凹，又称“环形膈（annular gap）”。

玻璃体与视网膜附着最紧的部位是玻璃体基底部（vitreous base），其次是后面的视盘周围，中心凹部和视网膜的主干血管部。玻璃体膝状凹前有一腔，玻璃体通过Wieger韧带附着到晶状体上。Wieger韧带断裂可导致玻璃体前脱离，使膝状凹的玻璃体凝胶与房水接触（图11-1）。

玻璃体内细胞较少，主要有玻璃体细胞星形胶质细胞和胶质细胞。玻璃体细胞位于玻璃体表面，合成透明质酸；星形胶质细胞（astrocytes）位于神经纤维层（glial cells）。

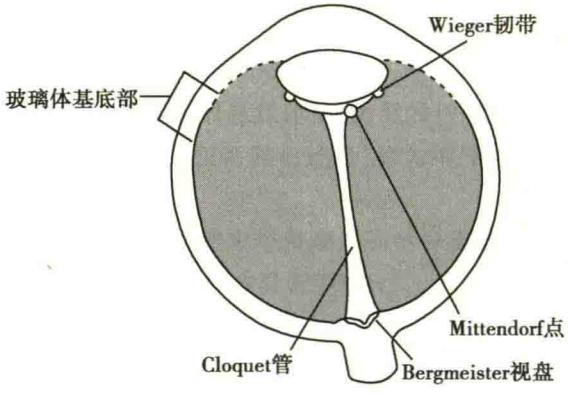

图11-1　玻璃体的解剖标志

Cloquet管是原始玻璃体的残余，它从视盘延伸到晶状体后极的鼻下方，位于膝状凹内。覆盖Cloquet管的凝胶极薄，并且容易受损，在玻璃体前脱离、晶状体囊内摘除术或Nd:YAG后囊切开术时，Cloquet管很容易断裂。Cloquet管宽约1～2mm，如果它缩聚在晶状体后，可以在裂隙灯下看到，称Mittendorf点，另一端附着在视盘边缘的胶质上。如果玻璃体动脉退化不完全，持续存在视盘上，称Bergmeister视乳头。

二、玻璃体的生理

玻璃体是眼内屈光间质的主要组成部分，具有导光作用；玻璃体为黏弹性胶质，对视网膜具有支撑作用，具有缓冲外力及抗振动作用；玻璃体构成血-玻璃体屏障：又称视网膜玻璃体屏障，能阻止视网膜血管内的大分子进入玻璃体凝胶；正常玻璃体能抑制多种细胞的增生，维持玻璃体内环境的稳定。

三、玻璃体分子组成

玻璃体内有Ⅱ型、Ⅳ型、Ⅴ型和Ⅵ型胶原，80%为Ⅱ型胶原，Ⅳ型胶原交联于胶原纤维的表面，Ⅴ/Ⅺ型胶原组成玻璃体胶原纤维的核心部分。玻璃体不同部位，胶原密度不同，玻璃体皮层胶原较致密，基底部玻璃体皮层部更加致密（图 11-2）。透明质酸是由 *D*-葡糖醛酸和 N-乙酰氨基葡萄糖组成的黏多糖，玻璃体凝胶是由带负电荷的双螺旋透明质酸分子和胶原纤维相互作用形成的网状结构。严重的炎症、热（>50°）、pH 值下降、胶原酶可破坏胶原纤维，导致透明质酸丧失和胶原塌陷，最终导致凝胶液化。

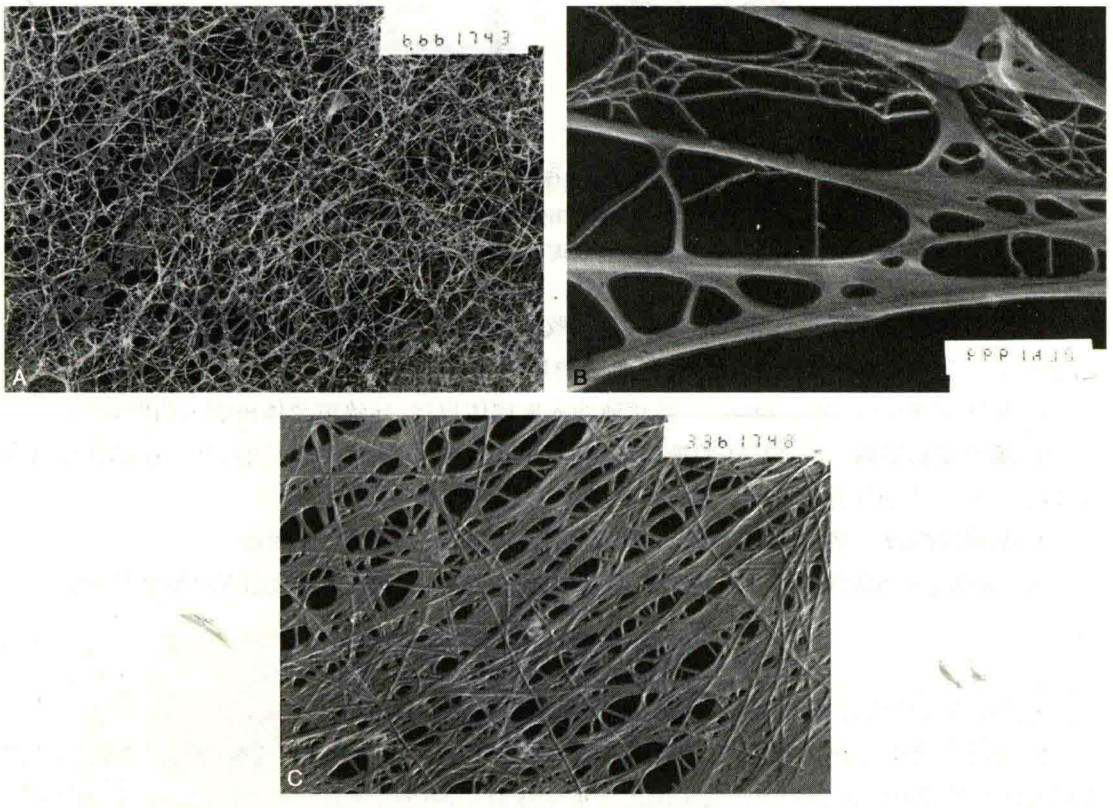

图 11-2　猪眼玻璃体胶原

A. 玻璃体基底部胶原；B. 中央部玻璃体胶原；C. 玻璃体皮质部胶原

第二节　玻璃体的年龄性改变

人出生时玻璃体呈凝胶状，4 岁的玻璃体内开始出现液化迹象。液化指凝胶状的玻璃体逐渐脱水收缩，水与胶原分离。14～18 岁时，20%的玻璃体腔为液体。45～50 岁时，玻璃体内水的成分明显增多，同时胶状成分减少。80～90 岁时，50%以上的玻璃体液化（liquifaction）。老年人玻璃体进一步液化导致玻璃体脱离，玻璃体和晶状体囊的分开称玻璃体前脱离，玻璃体和视网

Notes

膜内界膜的分离称玻璃体后脱离(posterior vitreous detachment,PVD)。玻璃体后脱离在50岁以上人发生率约58%,65岁以上人为65%~75%。

一、玻璃体组织的年龄性改变

组织的年龄性改变主要有透明质酸溶解、胶原网状结构塌陷,形成液化池,进一步导致玻璃体劈裂和玻璃体后脱离。

随年龄增长,玻璃体的组织学变化有(图11-3):

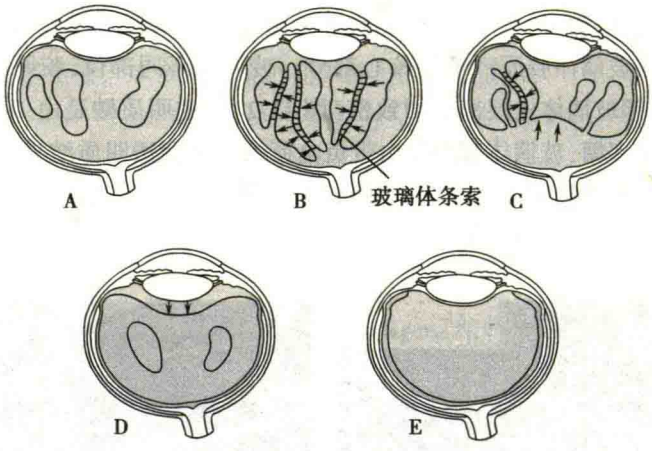

图11-3 玻璃体的年龄性改变

A. 玻璃体液化腔形成;B. 液化和纤维的出现;C. 玻璃体后脱离;D. 玻璃体前脱离;E. 基底层增厚

1. 玻璃体凝缩 透明质酸逐渐耗竭溶解,胶原的稳定性被破坏,玻璃体内部分胶原网状结构塌陷,产生液化池,周围包绕胶原纤维,称玻璃体凝缩(syneresis)。

2. 玻璃体劈裂(vitreoschisis) 液化池伸入玻璃体皮层,导致玻璃体皮层内的劈裂。

3. 玻璃体后脱离 后玻璃体腔液体玻璃体通过皮层孔进入玻璃体后腔,开始仅部分玻璃体和视网膜分离,逐渐导致玻璃体完整的后脱离。

4. 基底层增厚 基底层(视网膜内界膜)增厚,与后部视网膜粘连变松。

除年龄外,无晶状体眼、眼内炎症、玻璃体积血,长眼轴等多种状态会引起玻璃体后脱离。

二、玻璃体后脱离

体后脱离症状要详查眼底,警惕视网膜裂孔形成和视网膜脱离。

【症状】 当发生PVD时,患者会注意到眼前有飘浮物,如:点状物,飞蝇,环形物等,这是浓缩凝胶体漂浮到视野内造成的。如果脱离的玻璃体对视网膜构成牵引时,患者会有"闪电"感视觉。牵引导致血管的破裂,产生玻璃体积血,患者会出现"红色的烟雾"。过强的牵引导致视网膜裂孔形成和视网膜脱离时,视物有遮挡。

【合并症】

1. 玻璃体积血 视网膜血管的破裂导致玻璃体积血。

2. 视网膜裂孔 视网膜马蹄孔形成,可导致视网膜脱离。

3. 玻璃体黄斑牵引 黄斑部的玻璃体与视网膜紧密粘连,可导致玻璃体黄斑牵引。

4. 黄斑裂孔 不完全的玻璃体后脱离可导致老年特发黄斑裂孔的形成。

5. 黄斑前膜 玻璃体后脱离过程损伤黄斑区视网膜内界膜可刺激产生黄斑前膜。

【治疗】 出现PVD症状时要详查眼底,存在玻璃体积血时,要进行眼超声波检查并随诊到

看清楚眼底，警惕视网膜裂孔的形成。

第三节　玻璃体视网膜交界区疾病

玻璃体视网膜交界区的玻璃体纤维和内界膜组成基底层，二者均由 Müller 细胞在胚胎第 5 周合成，基底层随年龄增加逐渐增厚。玻璃体胶原锚定在视网膜内界膜上。玻璃体与视网膜的紧密粘连程度依次为玻璃体基底部，视网膜血管部，视盘和黄斑中心凹。后天获得的格子样变性区和视网膜脉络膜的瘢痕部玻璃体与视网膜粘连紧密。玻璃体发生后脱离时容易在粘连紧的部位将视网膜撕出裂孔，这是老年人视网膜脱离常由马蹄孔引起的原因，也是老年人容易发生黄斑孔的原因。

一、玻璃体黄斑交界区疾病

玻璃体黄斑交界区（vitreomacular interface，VMI）疾病随着影像技术的进展，在最近几年从诊断到治疗不断进步。这组疾病包括全层黄斑孔（full thickness macular hole，FTMH），板层黄斑孔（lamellar macular hole，LMH），黄斑前膜（macular epiretinal membrane，ERM）和玻璃体黄斑牵引（vitreomacular traction）：

1. 黄斑前膜　不完全的玻璃体后脱离刺激了视网膜内界膜被认为是黄斑前膜的起因，可以是特发性也可以是继发性。特发性黄斑前膜无确切眼病史，继发性黄斑前膜发生在眼病后或眼手术后，如视网膜血管炎、视网膜静脉阻塞，也可以发生在视网膜复位术后，特别是过量的冷凝。黄斑前膜的发生推测由于内界膜的缺损造成视网膜胶质细胞的增殖。继发性黄斑前膜上还有一些纤维细胞、巨噬细胞等。黄斑前膜可以很薄，像玻璃纸样（cellophane maculopathy），可引起视网膜内界膜的收缩产生表面的波纹（crinkled cellophane maculopathy），比较厚的膜可以遮挡视网膜血管（图 11-4），引起明显的视网膜皱缩（macular pucker）。内眼手术后的黄斑前膜常常表现为黄斑皱缩，检眼镜下内界膜反光增强，变形，血管渗漏，时间长可以合并黄斑囊样水肿。大多数黄斑前膜经过一段生长周期后比较稳定，黄斑前膜常常导致患者视物变形和视力下降，视力下降是缓慢的。通过玻璃体手术剥除黄斑前膜可以缓解因前膜牵引黄斑导致的视力下降，一定程度地改善视物变形。手术适应证选择视力的标准一般为视力下降到 0.3～0.4，但是要根据患者的视力障碍程度和工作性质对视力的要求，以及术者的经验决定。

2. 全层黄斑孔　也称原发性黄斑孔（primary macular hole），主要发生在 60 岁以上屈光正常的老人，妇女多见。大多认为在玻璃体发生液化后脱离的年龄性改变过程中，后部玻璃体皮层与视盘和黄斑的粘连比较紧。中心凹部玻璃体对视网膜产生垂直向的牵引导致最初像马蹄孔

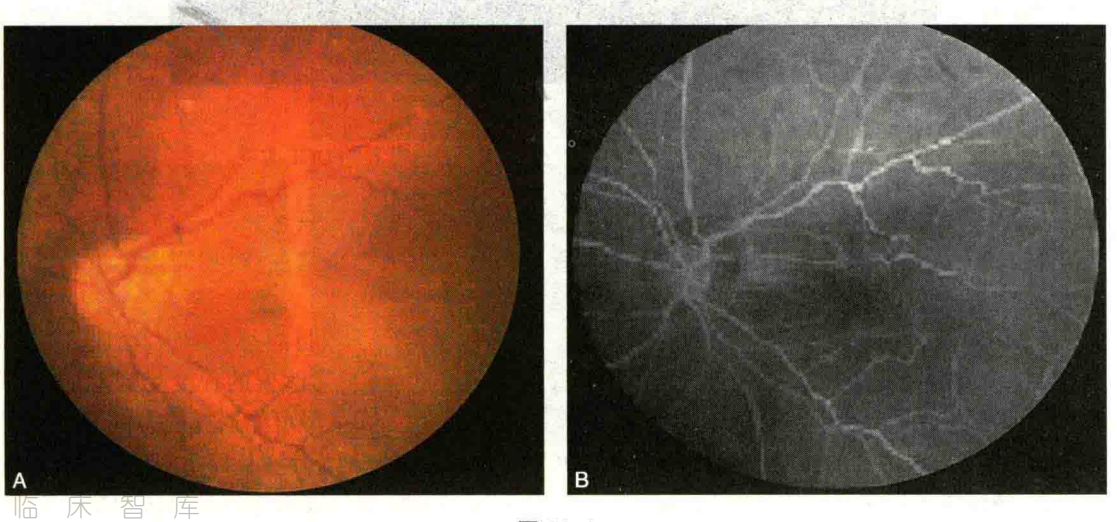

临床智库
WWW.CICALINE.COM

图 11-4
A. 黄斑前膜患者的右眼眼底像；B. 眼底荧光素血管造影

样的裂孔形态(图 11-5),由于孔周围视网膜内界膜对孔的平行向牵引力致使裂孔继续扩大。按病变发展过程分为四期(Gass):

1 期:又称孔前期(impending hole),中心凹消失变平,即将发生裂孔,中心凹部出现黄色小点或环,无玻璃体后脱离。

2 期:早期孔形成,呈新月形裂孔,裂孔瓣被玻璃体牵引,视力逐渐下降出现视物变形。

3 期:完全的黄斑孔合并中心凹部的玻璃体后脱离(图 11-5),常在 3 ~ 6 个月内发生。多数患者裂孔继续扩大,一般为 500μm。可持续数月或数年。孔缘的视网膜前膜膜收缩使内界膜起皱,以及孔缘的视网膜脱离,OCT 显示黄斑孔前有一盖(图 11-5)。

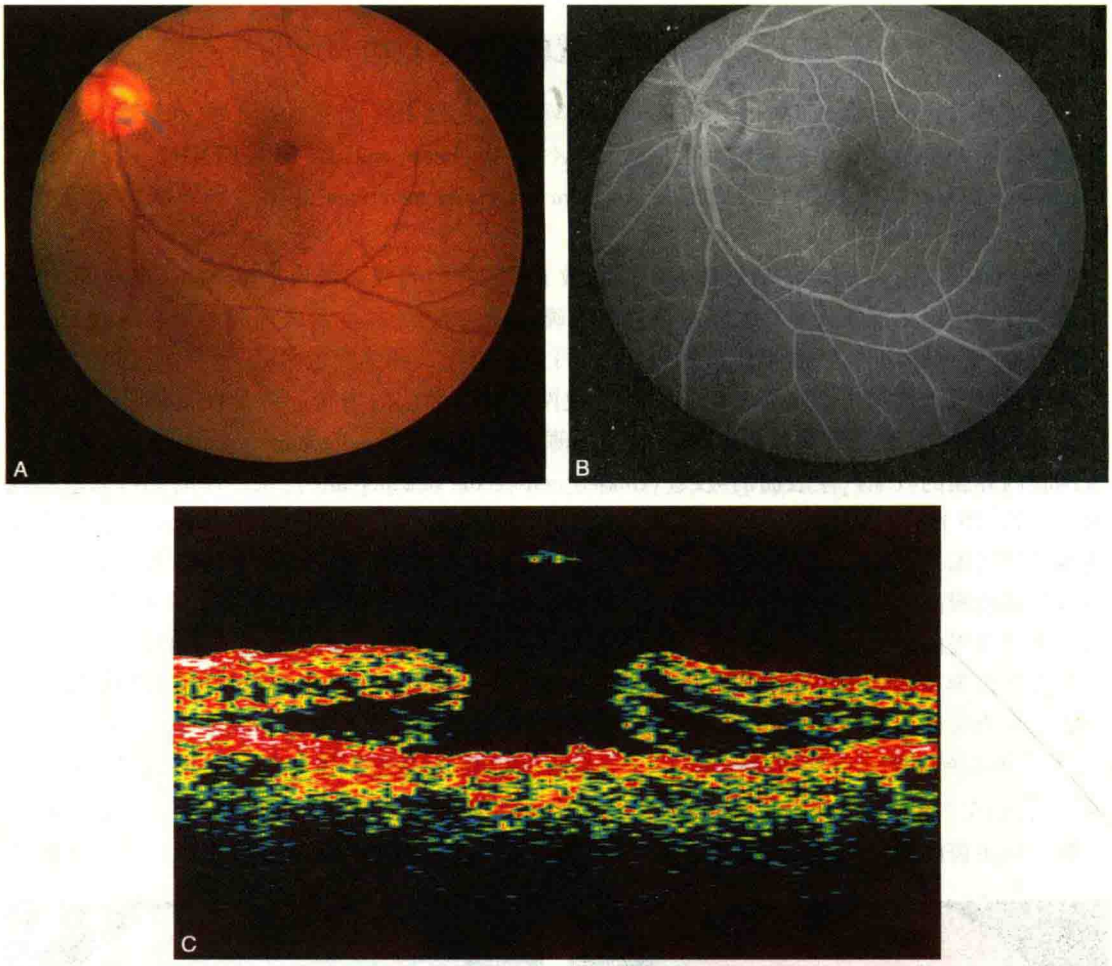

图 11-5 老年特发黄斑孔

A. 眼底像;B. 眼底荧光素血管造影;C. 同一患者的 OCT 改变

4 期:玻璃体不仅和黄斑区分离,而且和视盘分离,此时 OCT 上只见到孔,看不到盖。患者通常主诉视物变形和中央区的视力下降,随病程进展逐渐出现中央暗点,视物变形加重。多数患者在形成全层孔后视力下降到 0.1,少数病例继续下降到 0.05。

激光黄斑孔周围可以导致视力的继续破坏。玻璃体手术的干预目的是封闭裂孔,阻止病变的进展。手术后裂孔封闭率高达 90%,视力改善率 50% ~ 70%,视力改善的程度受到术前病程和视力水平的影响。手术适应证选择 2 ~ 4 期的黄斑裂孔,视力标准尽可能选择视力低于 0.5 的患者,但也要根据术者的经验和患者的要求。OCT 检查可以很好地显示 1 ~ 4 期的改变。

3. **玻璃体黄斑牵引** 包括一组由于玻璃体不完全后脱离,部分玻璃体与黄斑区和视盘附着紧密,产生对黄斑垂直向牵引的病症,病因不清。这种牵引导致中心凹变平,甚至出现囊腔,黄斑易位,使患者视力下降、视物变形和复视。玻璃体黄斑牵引根据牵引程度分为玻璃体黄斑粘

连(vitreomacular adhesion,VMA)和玻璃体黄斑牵引(VMT),VMA 定义为中心小凹周围玻璃体分离合并中心小凹 3mm 内的玻璃体附着(图 11-6),并且中心凹 3mm 内视网膜形态正常。如果中心小凹 3mm 内视网膜形态异常则称为 VMT(图 11-7)。病程长的患者玻璃体黄斑牵引可以产生囊性改变。玻璃体切割术能够缓解对黄斑的牵引,可不同程度地提高视力或稳定视力。OCT 可以显示玻璃体牵拉黄斑致黄斑水肿。

图 11-6　玻璃体黄斑粘连(VMA)
患者,男,49 岁,视力:0.2 jr1

图 11-7　玻璃体黄斑牵引(VMT)
患者,女 73 岁,视力:0.63 jr5

Notes

4. 黄斑水肿(macular edema)

(1) 糖尿病性黄斑水肿(diabetic macular edema):很多研究发现糖尿病视网膜病变患者中黄斑水肿在已发生玻璃体后脱离眼发生率低,并观察到一些患者自发产生玻璃体后脱离后,黄斑水肿减轻,视力改善。糖尿病视网膜病变眼的胶原的交联3倍高于普通眼,后玻璃体皮层增厚,OCT显示黄斑被牵引变平,增厚,可以合并水肿。部分病例经玻璃体切除手术联合皮层玻璃体的清除水肿可以一定程度改善(图11-8)。

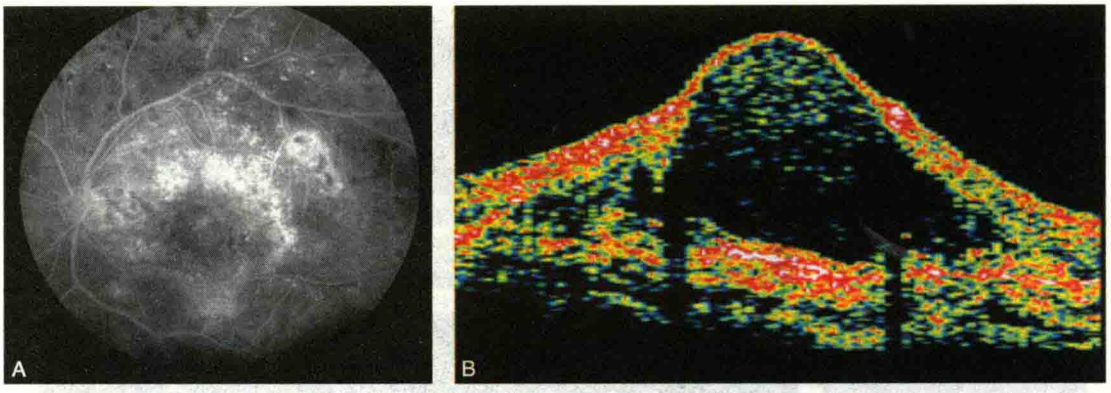

图11-8 糖尿病视网膜病变合并弥漫性黄斑水肿
A. 荧光素血管造影;B. 同一患者的OCT

(2) 囊性黄斑水肿(cystoid macular edema):推测黄斑区容易产生囊样水肿的原因与黄斑区内界膜较薄、玻璃体视网膜的粘连较紧、玻璃体直接锚入Müller细胞有关。玻璃体切除手术对无晶状体眼和假晶状体眼有较好的疗效,很多研究报道平均改善3行以上到5行以上的视力。

二、玻璃体视网膜交界区疾病

1. 视网膜裂孔和孔源性视网膜脱离(retinal break and rhegmatogenous retinal detachment) 视网膜裂孔主要有两种类型,一种是小圆形孔,一种是马蹄形裂孔。前者常常发生在年轻人,往往不合并玻璃体后脱离,后者发生在高度近视和老年人与玻璃体后脱离的形成有关,可同时看到玻璃体后脱离。如果裂孔发生在视网膜的血管部位,常牵破血管造成玻璃体积血。出现视网膜裂孔时患者可以有固定部位的闪光感,合并玻璃体积血患者可以感觉眼前飘黑点,如果视网膜脱离尚未发生,裂孔周围进行激光光凝,可以阻止视网膜脱离的发生。合并视网膜脱离时,患者可以感觉眼前有纱膜样或黑影样遮挡物。此时可以根据情况选择巩膜扣带手术或玻璃体切除手术治疗。

2. 增殖性玻璃体视网膜病变(proliferative vitreoretinopathy,PVR) 定义为视网膜表面发生无血管的纤维细胞性的膜的增殖,是引起视网膜再脱离的主要原因。多数眼发生在近期孔源性视网膜脱离修复术后,部分自发PVR发生在陈旧视网膜脱离,外伤和炎症性视网膜脱离。

PVR通过视网膜色素上皮细胞、胶质细胞和一些炎性细胞及炎性细胞因子等在视网膜表面和玻璃体内增殖,这些细胞具有收缩特性,它们的收缩牵引了视网膜,形成了视网膜的固定皱襞(图11-9);他们的牵引可以导致视网膜裂孔再开放(表11-1);轻微的增殖表现为视网膜前膜,发生在黄斑区为黄斑前膜。增殖性玻璃体视网膜病变多发生在下方,推测与细胞的重力有关。PVR自发的吸收很罕见。发生PVR的危险因素有:大面积的视网膜脱离,较大的裂孔,玻璃体积血,眼外伤,孔源性视网膜脱离合并脉络膜脱离;近期内的视网膜手术,大范围的冷凝,术中出血;术后视网膜裂孔闭合不佳,术后发生脉络膜脱离等。长期的视网膜脱离可以自发产生PVR。术前已存在PVR和术后发生PVR导致视网膜再脱离眼要尽快进行手术,可以联合巩膜环扎术,以缓解基底部后缘前PVR引起的环形收缩,手术要彻底清除玻璃体,清除全部视网膜前膜,尽量不制造视网膜裂孔,避免更多的视网膜色素上皮细胞进入玻璃体腔,尽量不采用冷凝而采用光

临床智库 WWW.CICALINE.COM
Notes

凝封闭裂孔，发生大范围的视网膜前移位时，建议摘除晶状体，小心清除引起前移位的玻璃体。术中灌注液内可以增加 5-FU(250μg/ml)联合低分子量肝素(5IU/ml)，等抗细胞增殖药，也可以术后 4 周内加用中等剂量的皮质激素，每周递减。也有在灌注液内持续灌注 Daunomycin 7.5μg/ml 共 10 分钟，可以在手术过程中有效地控制 PVR 和外伤 PVR。

表 11-1　增殖性玻璃体视网膜病变的发病机制

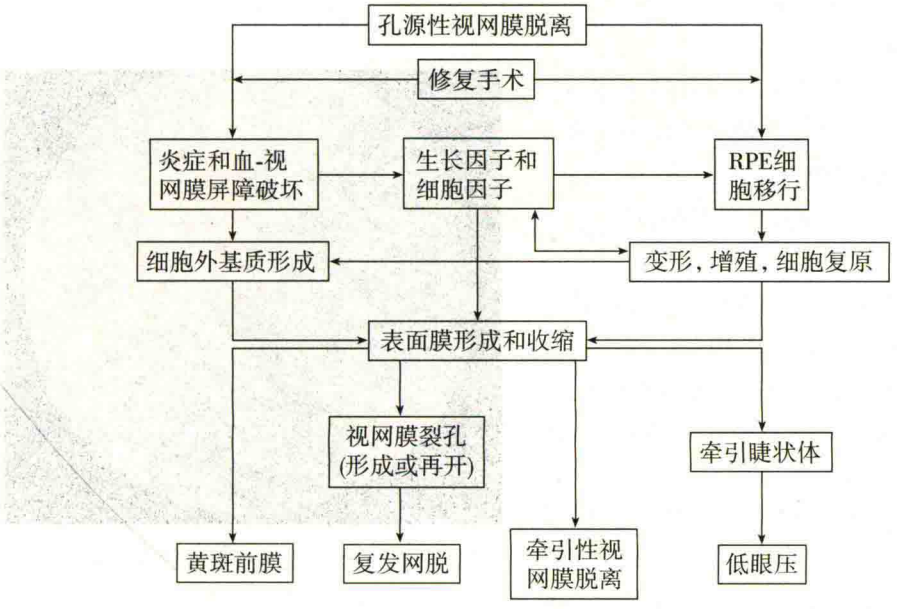

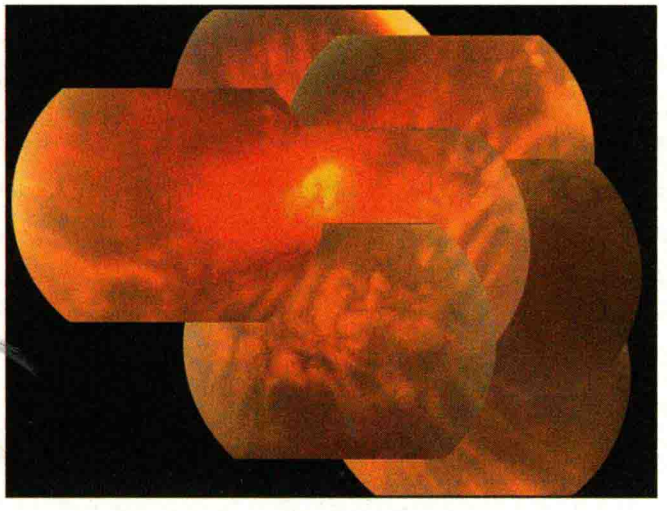

图 11-9　视网膜脱离合并严重 PVR
图中显示下方视网膜上的固定皱襞

第四节　遗传性玻璃体视网膜病

一、遗传性视网膜劈裂症

遗传性视网膜劈裂症(X-linked retinoschisis)为性连锁隐性遗传，发生在男性，典型的眼底表现为视网膜纱膜样改变，或黄斑部出现典型的“辐轮结构”样视网膜劈裂，视网膜电图表现 b-波

Notes

下降。对视力威胁的主要并发症为黄斑劈裂、视网膜脱离和玻璃体积血。

遗传性视网膜劈裂症又名青年性视网膜劈裂症(juvenile retinoschisis),发生在男性,为性连锁隐性遗传。表现为玻璃体视网膜的变性。常为双眼发病。自然病程进展缓慢,部分病例可自行退化。

【临床表现】

1. 症状 可无症状或仅有视力减退。

2. 眼底检查

(1) 遗传性视网膜劈裂症的内层隆起,通常在颞下象限,劈裂视网膜前界很少达锯齿缘,而后界可蔓延到视盘。常合并内层裂孔。如果视网膜内层和外层都出现裂孔,将会发生视网膜脱离。

(2) 黄斑部出现典型的"辐轮样结构"或称"射线样结构"改变(图 11-10)。

(3) 部分病例发生反复的玻璃体积血。

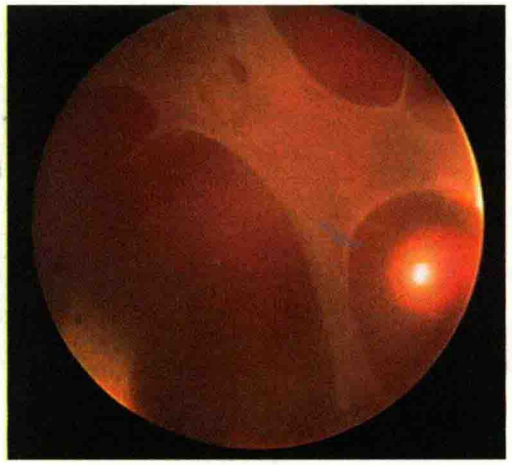

图 11-10 遗传性视网膜劈裂症眼底照片

3. 电生理检查 视网膜电流图显示 a 波振幅正常,b 波振幅下降。

【诊断】 诊断依据眼底改变和视网膜电图。

【治疗与预后】 该病不合并视网膜脱离时,无手术指征。合并玻璃体积血时,最好采取保守治疗。当合并视网膜脱离时应及时进行手术治疗。

二、Wagner 病、Jansen 病和 Stickler 综合征

这是一组合并玻璃体液化,视觉上玻璃体腔较空,合并视网膜前玻璃体无血管膜和子午线方向的格子样变性,为常染色体显性遗传。Wagner 病不合并视网膜脱离,Jansen 病合并较高的视网膜脱离,Stickler 病为一组综合征。

【病因】 玻璃体视网膜的遗传性变性。

【临床特点】

1. 症状 一般无临床症状,当合并视网膜脱离时可有相应的症状。

2. 遗传特点 常染色体显性遗传。

3. 眼部体征 早年发生白内障。眼底特点包括,玻璃体液化致巨大的透明空腔;赤道部和血管周围子午线方向的格子样变性;视网膜前玻璃体有致密的无血管膜牵引视网膜;容易发生视网膜脱离。

4. 视网膜电图 显示轻微下降的 a-波和 b-波。

5. Stickler 综合征 又称 Stickler 关节病玻璃体视网膜变性综合征。为常染色显性遗传病。眼部特点:视网膜前有无血管膜,血管旁格子样变性。玻璃体液化形成空腔、近视、白内障,视网膜脱离的发生率高,伴多发裂孔(图 11-11)。

【治疗与预后】 患者应警惕视网膜脱离。对患者应进行眼底追踪,发现视网膜裂孔或格子样变性应及时进行预防性激光治疗;合并视网膜脱离,应尽早进行手术治疗。

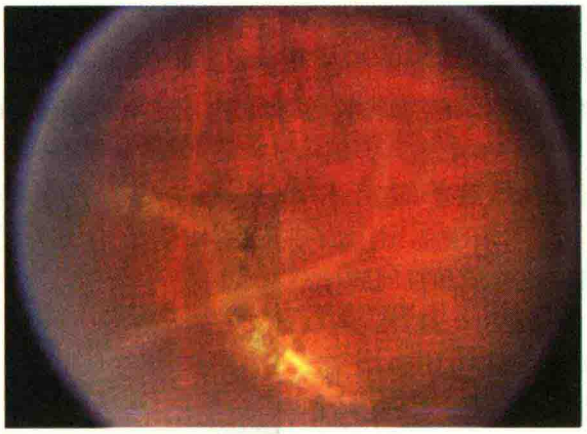

图 11-11　Wagner-Stickler 综合征的视网膜格子样变性

三、家族渗出性玻璃体视网膜病变

家族渗出性玻璃体视网膜病变(familial exudative vitreoretinopathy,FEVR)是常染色体显性遗传病。

【临床特点】 颞侧周边部视网膜存在无血管区和增殖病变,新生儿期可看到牵拉性渗出性视网膜脱离。以后可发生晶状体后纤维增殖,视网膜毛细血管扩张,该病变双眼改变对称,患者常无症状。FEV 的眼底改变与早产儿视网膜病变的改变相同。但发生在足月产婴儿,有家族史,家族成员中眼底周边有血管牵引或无灌注区(图 11-12)。

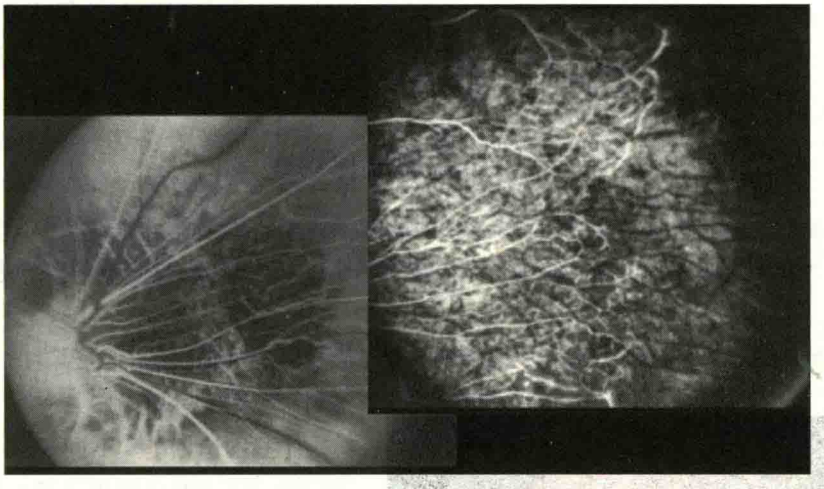

图 11-12　家族渗出性玻璃体视网膜病变
左眼颞侧周边视网膜

【鉴别诊断】 早产儿视网膜病变发生在低体重的早产儿,常有大量吸氧史。眼底周边部血管分化不良致无血管区,最初发生增殖性病变在颞侧周边。FEV 常发生在无吸氧史的足月产儿。

四、原始玻璃体持续增生症(持续性胚胎血管症)

"原始玻璃体持续增生症(persistent hyperplastic primary vitreous,PHPV)"又称为持续性胚胎血管症(persistent fetal vasculature,PFV),是由于原始玻璃体没有退化所致。近几年推荐使用持续性胚胎血管症。90% 的患者单眼发病,视力较差。有前部 PHPV 和后部 PHPV 两种表现,也有

Notes

两种表现同时存在，称为“混合型”。

（一）前部 PHPV

【临床特点】 前部原始玻璃体动脉残留，晶状体后血管化的纤维膜，小眼球，浅前房，晶状体小，合并白内障，围绕小晶状体可见被拉长的睫状突（图 11-13）。出生时即可看到白瞳症，还可以合并青光眼。

自然病程多数患者黑矇，少数患者经手术可以保留部分视力。

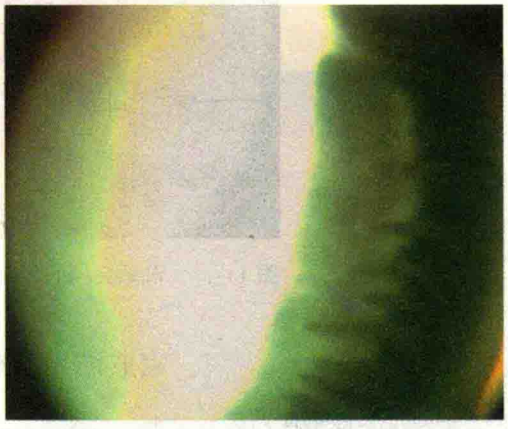

图 11-13 原始玻璃体持续增生症
显示拉长的睫状突—3 岁的女患儿

【鉴别诊断】 前部 PHPV 应和视网膜母细胞瘤鉴别，后者很少发生在出生时，几乎不出现小眼球，很少有白内障，眼部超声和 CT 都可以发现钙化物质，能够鉴别这两种不同的病。

（二）后部 PHPV 和混合型 PHPV

【临床特点】 后部 PHPV 可以单独存在，也可以与前部 PHPV 共同存在。小眼球，前房正常，晶状体透明，不合并晶状体后纤维增殖膜，玻璃体腔内花梗样组织从视盘发出，向前伸延，常常沿着视网膜皱襞，视网膜皱襞常被拉向颞下周边。这些花梗样组织呈扇面样向着前部玻璃体展开。

【鉴别诊断】 后部 PHPV 应和早产儿视网膜病变，家族渗出性玻璃体视网膜病变鉴别。早产儿视网膜病变要有早产和吸氧史，家族渗出性玻璃体视网膜病变很少有小眼球，周边存在无血管带。

第五节 玻璃体变性性疾病

一、星状玻璃体病变

星状玻璃体病变（asteroid hyalosis）又名“Benson disease”，常发生在老年人。发病率 1/200，单眼患病占 75%。糖尿病患者的该病发生率高于非糖尿病患者。混浊物的主要成分是脂肪酸和磷酸钙盐。

【临床特点】 无明显症状，视力不受影响，眼底检查：玻璃体内散在白色、大小不等的卵圆形小体（图 11-14）。

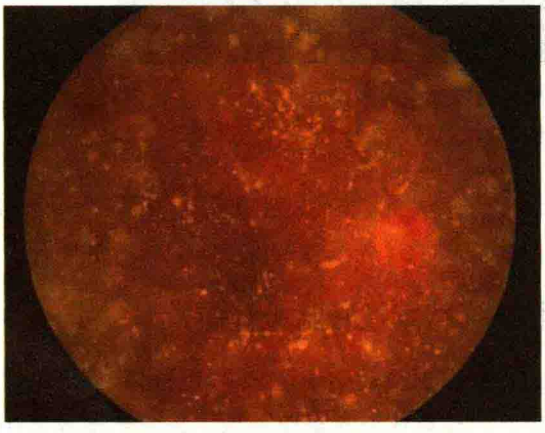

图 11-14 星状玻璃体病变的右眼底像

【鉴别诊断】 不同于闪光性玻璃体液化症，星状玻璃体病变多为单眼发病；无玻璃体液化。当眼球突然停止转动时，白色小点轻微移动回到原位，而不沉于玻璃体下方。

【治疗】 一般无需治疗。

二、闪光性玻璃体液化

闪光性玻璃体液化（synchysis scintillans）又名“眼胆固醇结晶沉着症（cholesterolosis bulbi）比星状玻璃体病变少见。多为双侧。

Notes

显微镜和化学检查玻璃体内混浊物为胆固醇结晶，病因不清，多发生在40岁以前，与玻璃体外伤性损害或炎症损害有关。

【临床特点】 无明显症状，视力无明显改变。眼部检查：裂隙灯或眼底镜检查，混浊物为金黄色的结晶小体。眼球转动时，混浊物自由漂动在液化的玻璃体腔内；眼球静止时，混浊物沉于玻璃体下方。闪光性玻璃体液化眼常合并玻璃体后脱离。

【鉴别诊断】 星状玻璃体病变。

【治疗】 无需治疗。

第六节　玻璃体积血

玻璃体本身无血管，不发生出血。玻璃体积血（vitreous hemorrhage）多因内眼血管性疾患和损伤引起，也可由玻璃体后脱离、视网膜裂孔以及全身性疾患引起。

【病因】

1. 糖尿病视网膜病变 导致的玻璃体积血占玻璃体积血的39%～54%。

2. 视网膜裂孔和视网膜脱离 约占玻璃体积血的12%～17%。

3. 玻璃体后脱离 一般出血量较小。

4. 眼外伤 睫状体损伤可以导致大量玻璃体积血。

5. 视网膜血管性疾患伴缺血性改变 视网膜中央静脉或分支静脉阻塞（CRVO、BRVO）引起的玻璃体积血发生率仅次于糖尿病视网膜病变，此外还有视网膜静脉周围炎（Eales病）、镰状细胞病（sickle cell disease）、早产儿视网膜病变（premature retinopathy）。

6. 视网膜血管瘤（retinal angiomatosis）。

7. 炎性疾患伴可能的缺血性改变 ①视网膜血管炎（retinal vasculitis）；②葡萄膜炎（uveitis）包括扁平部炎。

8. 黄斑部视网膜下出血 出血量大时，可以穿透视网膜进入玻璃体。

9. 其他引起周边视网膜产生新生血管疾患 ①家族渗出性玻璃体视网膜病变（FEVR）；②视网膜劈裂症；③视网膜毛细血管扩张症（retinal telangiectasia）。

10. Terson综合征 蛛网膜下腔出血合并玻璃体积血。

【临床特点】 玻璃体出血量少时患者眼前飘动红色烟雾，眼底检查可以看到视盘或部分视网膜；出血量大时患者视物发黑，整个眼底不能窥见（图11-15）。时间较长的玻璃体积血变为白色混浊。

【诊断】 依据症状和眼底检查进行诊断。患者应进行双眼眼底检查，以寻找病因。眼底不能窥见时应进行超声波检查，排除视网膜脱离和眼内肿瘤。也可令患者头高位卧床休息2天以后，再行眼底检查。

【治疗原则】

1. 出血量少 不需特殊处理，可等待其自行吸收。

2. 怀疑存在视网膜裂孔时 令患者卧床休息，待血下沉后及时给予激光封孔或视网膜冷冻封孔。

3. 大量出血者 吸收困难，未合并视网膜脱离和纤维血管膜时的可以等候2～3个月，如玻璃体血仍不吸收时可进行玻璃体切割术，合并视网膜脱离或牵拉性视网膜脱离时，应及

图11-15　玻璃体积血的眼底改变

临床医库

Notes

时进行玻璃体切割术。

第七节 玻璃体炎症

玻璃体是细菌、微生物极好的生长基，细菌等微生物进入玻璃体可导致玻璃体炎，又称眼内炎(endophthalmitis)。

【病因】

1. 内源性 病原微生物由血流或淋巴进入眼内或由于免疫功能抑制、免疫功能缺损而感染。如细菌性心内膜炎、肾盂肾炎等可引起玻璃体的细菌性感染。器官移植或肿瘤病人化疗后或大量使用广谱抗生素后常发生真菌性感染，常见的致病菌为白色念珠菌。

2. 外源性

(1) 手术后眼内炎：手术后眼内炎可发生在任何内眼手术以后，如白内障、青光眼、角膜移植、玻璃体切割和眼穿通伤修复等。最常见的致病菌为表皮葡萄球菌。病原菌可存在于眼睑、睫毛、泪道内，手术缝线、人工晶状体等也可以成为感染源。

(2) 眼球破裂伤和眼内异物。

【临床特点】

1. 内源性眼内炎症状为视力模糊；手术后细菌性眼内炎通常发生在术后1~7天，突然眼痛和视力丧失；真菌性感染常发生在手术3周后。

2. 体征

(1) 内源性感染通常从眼后部开始，可同时存在视网膜炎症性疾患。病灶发白，边界清楚。开始是分散的，以后变大、蔓延到视网膜前产生玻璃体混浊。也可发生前房积脓。

(2) 手术后细菌感染常有眼睑红肿。球结膜混合充血。伤口有脓性渗出，前房积脓或玻璃体积脓，虹膜充血。不治疗视力会很快丧失。

(3) 手术后真菌感染常侵犯前部玻璃体，前部玻璃体表面积脓或形成膜，治疗不及时感染可向后部玻璃体腔和前房蔓延。

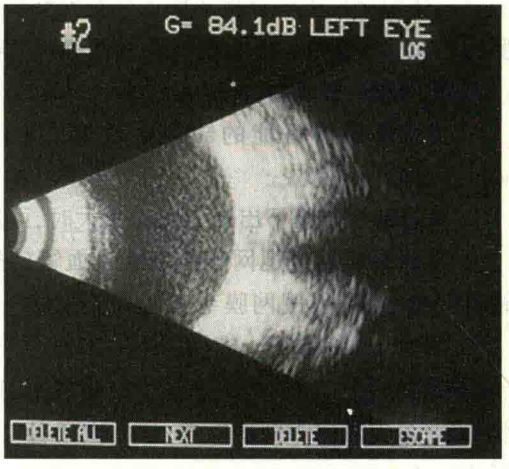

图 11-16 眼内炎患者的眼B超声图像
显示玻璃体内密集的点状混浊

【治疗】

1. 抗生素或抗真菌药 取决于细菌培养和药物敏感测定的结果，但最初的给药可基于房水和玻璃体革兰染色结果。给药途径：

(1) 玻璃体腔内注药：万古霉素1.0mg溶于0.1ml；或阿米卡星0.4mg溶于0.1ml；或头孢他啶0.25mg溶于0.1ml。上述药联合地塞米松0.4mg溶于0.1ml。

(2) 结膜下注射：万古霉素25mg溶于0.5ml；或阿米卡星25mg溶于0.5ml；或头孢他啶100mg溶于0.5ml。上述药联合地塞米松6mg溶于0.25ml内。

(3) 结膜囊点药：各种抗生素眼水，可以不同抗生素眼水联合使用，并增加一些皮质激素眼水。

(4) 静脉给药：同全身抗生素使用原则，内源性眼内炎的治疗主要通过静脉给药和玻璃体腔注药。

2. 玻璃体切割术 能排除玻璃体腔脓肿，清除致病菌，迅速恢复透明度，并且有利于前房内感染物质的排出，目前广泛用于眼内炎的治疗。手术开始时可先抽取玻璃体液进行染色和细菌

Notes

培养染色包括革兰染色、吉姆萨染色和特殊真菌染色，以便确定致病菌。

第八节　玻璃体寄生虫

玻璃体猪囊尾蚴病（cysticercosis cellulosae）在我国北方地区并非少见。绦虫的卵和头节穿过小肠黏膜。经血液进入眼内。猪囊尾蚴病首先停留在脉络膜，然后进入视网膜下腔，再穿透视网膜进入玻璃体。

【临床特点】

1. 症状　患者有时自己看到虫体变形和蠕动的阴影，囊尾蚴死亡或破裂常并发中毒性眼内炎，导致视力严重下降。

2. 眼底检查　可见视网膜下或玻璃体内黄白色半透明圆形猪囊尾蚴，大小约 1.5～6PD，强光照射可引起囊尾蚴的头部产生伸缩动作，头缩入囊内时可见有致密的黄白色圆点。囊尾蚴可引起周围组织的炎症，猪囊尾蚴进入玻璃体后引起玻璃体混浊，有时引起视网膜脱离。

【诊断】　依据眼内虫体的存在，不能确定时可进行 ELISA 绦虫抗体检查。

【治疗】　存在于周边部视网膜下的猪囊尾蚴可通过巩膜侧取出，进入玻璃体腔的猪囊尾蚴可用玻璃体切割术取出虫体（图 11-17）。

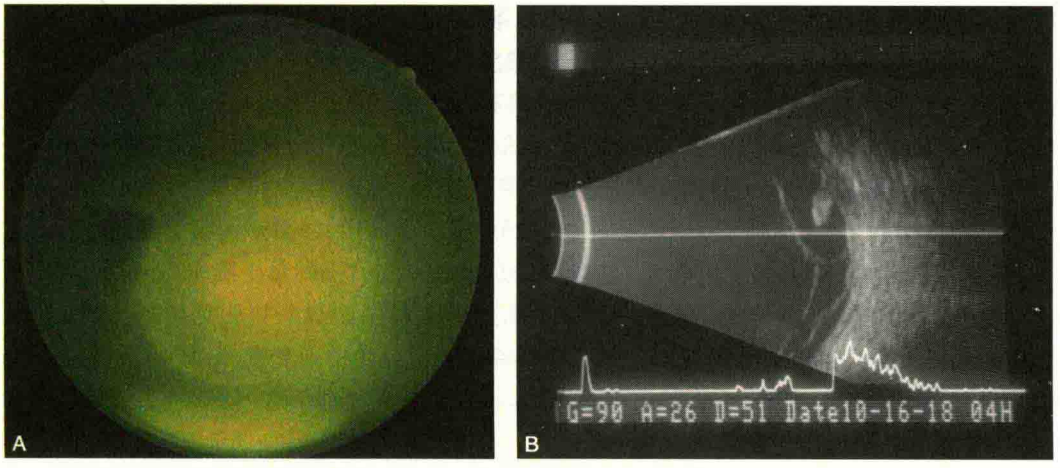

图 11-17　玻璃体猪囊尾蚴病

A. 玻璃体内黄白色半透明圆形囊尾蚴；B. 同一患者的眼 B 超

第九节　白内障手术的玻璃体并发症

白内障手术是眼科数量最大的手术，尽管手术的成功率很高，仍有一些并发症出现，导致患者视力下降。常见的玻璃体并发症有：①晶状体半脱位或全脱位，玻璃体腔内晶状体碎片；②人工晶状体脱位；③出血性脉络膜脱离和玻璃体积血；④白内障术后眼内炎；⑤注射器针头误穿眼球和误把抗生素、激素、麻醉药注入玻璃体。

【临床特点】

1. 晶状体脱位和晶状体碎片脱入玻璃体腔　可以引起玻璃体的炎性反应，表现为玻璃体轻微混浊；还可以引起高眼压，处理不及时可以导致青光眼。

2. 人工晶状体脱位　一般无明显症状，但是存在视网膜脱离的潜在危险，可以并发黄斑前膜。

临床圣经 WWW.CICALINE.COM

3. 出血性脉络膜脱离　表现为视力明显下降和眼压升高，处理不及时可以导致永久的视力

损伤。

4. 眼内炎 临床特点见第六节。

5. 注射针头致穿通伤 单纯注射针头误穿,未注入眼内药物可以在眼底相应部位看到穿通口,周围可以有少量出血。误注入药物会立刻引起眼压升高,患者眼痛、头痛、视力下降。药物的毒性作用会逐渐发生。

【治疗】 采用玻璃体切除手术的方法清除晶状体碎片或脱位的晶状体,脱位的人工晶状体可以用异物镊夹住后,从角巩膜缘取出;眼内炎的处理见第六节;出血性脉络膜脱离可以给玻璃体腔增压,同时引流脉络膜上腔的积血;单纯的玻璃体腔的针头穿通,可以通过激光治疗,对于注入玻璃体腔药液后的处理,要根据药物的毒性决定是否行玻璃体切除手术。庆大霉素和妥布霉素的毒性大,应立即做玻璃体切除手术和玻璃体腔灌洗。及时的处理可以少损伤甚至不损伤患者视力。

(黎晓新)



第十二章 青 光 眼

第一节 概 论

一、定义及流行病学

青光眼(glaucoma)包含了一大类疾病,随着研究认识的不断深入,其内涵不断地丰富。原先只是将具有眼球内压力(intraocular pressure,IOP,眼压)升高共同特点的一组疾病定义为青光眼,后来又将发生特征性视神经损伤和视功能损害的这类疾病定义为青光眼。然而在亚洲,青光眼除了上述范畴外,还包括了具有眼部解剖特征、可能发生眼压升高的临床前期原发性闭角型青光眼。因此,我们认为青光眼是一组威胁和损害视神经及其视觉通路,最终导致视觉功能损害,主要与病理性眼压升高有关的临床征群或眼病,同时原发性青光眼还是眼科最重要的心身疾病之一。也就是说在某些具备易感因素的患者,一些体内外不良因素的诱导或刺激造成了眼压的升高或大幅度波动,如果眼压的变化超过了眼球内组织,尤其是视网膜视神经所能承受的限度,将给眼球内各组织(包括角膜、虹膜和晶状体),尤其是视神经及其视觉通路和视觉功能带来损害,最典型和最突出的表现是视盘的凹陷性萎缩和视野的特征性缺损缩小。如不及时采取有效的治疗,视野可以全部丧失,终至失明。而这种青光眼性失明,就目前的医学治疗手段来说是无法使其逆转而恢复的,但却是可避免的。

"glaucoma"来源于希腊语"glaukos",意思为"淡蓝"、"蓝灰",早在公元前400年的希波克拉底誓言中就被提及。视神经凹陷作为青光眼的一个体征在19世纪50年代后期由解剖学家Heinrich Müller确认,青光眼中的视野缩小和旁中心缺损则是在1856年由Von Graefe首先描述。我国早在秦汉时期(约公元前1世纪)的《神农本草经》中就有青盲眼病记载,但包含了其他一些眼底病在内,直到元明时代才将青盲肯定地区别开来,称绿风内障。现代医学根据患病和失明的特征表现将"glaucoma"译为"青光眼"。

流行病学研究资料表明,青光眼在全球是仅次于白内障的导致视力丧失的主要病因。世界卫生组织(WHO)2009年发布资料预计:2010年全球40岁以上人群中原发性青光眼平均患病率为2.65%,而我国为2.66%,其中闭角型青光眼占全球的47.5%,开角型青光眼占全球的18.6%;到2020年原发性青光眼患者全球将达到7964万,其中11.2%的患者将失明,我国全人群原发性青光眼患者将达2182万(占全球27.4%),40岁以上人群的患病率将达3.05%,青光眼患者的绝对数和老年人中的患病比例均居世界首位。在发达国家和高收入人群中青光眼得到及时诊断治疗的患者也只有40%~50%,并且即使给予确诊青光眼患者目前标准的治疗,一部分患眼视功能仍继续恶化,预计在20年内27%的患者至少一眼、9%的患者双眼最终失明。因此,广泛、深入地开展青光眼的流行病学研究对找寻可能的发病因素,包括遗传学规律、致病基因筛查和环境、代谢、心身等因素的影响,以及视神经视功能损害的相关危险因素等,均有重要的现实意义。青光眼的防盲工作也必须建立在科学地掌握其发生发展规律,早期诊断和早期、有效治疗的基础上。此外,就我国首诊时约2/3的青光眼已经是视觉功能损害中、晚期的现实,稳定控制青光眼不再进展,并对残存的视觉功能进行有效康复治疗也显得尤为必要。

二、青光眼性视神经病变及其防治

青光眼中最核心的问题是青光眼性视神经病变(glaucomatous optic neuropathy),无论是哪一类的青光眼,都具有共同的视网膜视神经损害这一病理结局。青光眼视神经损害临床上表现为特征性的视神经萎缩,是神经节细胞轴突变性的直接表现。各种病理因素导致了视网膜神经节细胞损伤变性、凋亡。研究发现青光眼性视神经病变还伴有视网膜胶质细胞等微环境改变,以及视觉通路上一定程度外侧膝状体、初级视皮层的跨突触神经元变性。

视网膜神经节细胞的轴突由星形胶质细胞分隔成束状,以水平线为界,呈弓形排列分别从上、下方汇集入视盘(图 12-1)。青光眼视野损害的形态与神经轴突的排列相对应。组织病理研究表明早期青光眼的改变是筛板层的神经轴突、血管和胶原细胞丧失,形成青光眼性杯凹,伴筛板板片结构的压缩和融合,尤其在视盘的颞侧上、下极更为明显,因为此处的神经纤维最密集,是青光眼的易损部位。临床上视网膜和视盘的改变可早于目前已有的阈值视野检查设备所检出的视野异常。随着病程进展,组织结构的改变扩张到筛板后区,筛板弓状后凹,视盘最终呈盂状凹陷。儿童青光眼的杯凹伴有整个巩膜环的扩张,同时在眼压控制后具有一定的可逆性改变,因此,其视盘杯凹形态变化较大。

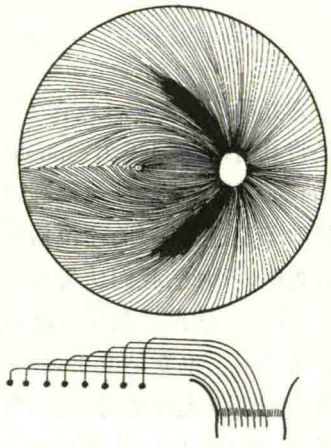

图 12-1 视网膜神经纤维汇入视盘

造成青光眼视神经损害主要因素是升高的眼压,同时也存在一些患者的易感因素如近视眼,代谢性疾病和心血管疾病等。传统上有两种理论:机械压力学说和血管缺血学说。机械学说强调眼压作用于筛板直接压迫视神经纤维,阻碍了视网膜神经节细胞轴浆流运转代谢和脑源性神经营养因子的获取。血管学说则强调视网膜视神经血管调节以及相关代谢障碍的影响作用,使得视网膜视神经对眼压的耐受力降低。目前认为是机械压迫和血供障碍共同参与了青光眼视神经损害,伴随着眼压的升高以及视网膜视神经血管的自我调节机制障碍,可能促成了视神经的特征性损害。近年来又提出了青光眼视神经损害的自身免疫病理机制学说等。此外,还存在青光眼类型(如闭角型青光眼、发育性青光眼主要是高眼压造成视神经损害)和个体间的易感差异(如高眼压性开角型青光眼与正常眼压性青光眼)。

参与青光眼性组织损伤发生发展的因素可以简要地概括如下:①眼压对神经元、筛板、结缔组织、血管和角膜内皮细胞等的机械性压迫损伤;②代谢物质的剥夺表现为:继发于轴浆流的机械性阻断和(或)遗传因素使神经生长因子不足等导致的神经营养因子缺乏,以及视网膜和脉络膜血管自身调节异常、循环灌注减少、氧运输异常等造成的缺血和缺氧;③异常的胶质细胞、神经元、结缔组织等自身免疫病理机制;④一氧化氮合成酶不足或被抑制、热休克蛋白异常等保护措施的缺陷;⑤谷氨酸对视网膜神经节细胞和其他组织的毒性作用;⑥遗传易感性,包括大筛孔、异常结缔组织和异常血管等视神经结构,以及小梁网细胞外间质通透性降低、内皮细胞异常等房水外流系统病理改变;⑦分子生物学方面的异常,如 *TIGR*、*OPTIN* 基因等。

青光眼视神经病变的发生大多数与眼压的病理性升高有关。眼压是眼球内容物作用于眼球壁的压力。统计学上的正常眼压值(均值±2 个标准差)是 11 ~ 21mmHg,代表 95% 正常人群的生理性眼压范围。正常眼压的生理作用在于保持眼球固有形态、恒定角膜曲率、保证眼内液体正常循环以及维持屈光间质的透明性,这对视觉功能有着重要的意义。由于眼球容量是固定的,因此构成眼球内容物的晶状体、玻璃体、眼内血液量及房水的改变必然伴随眼压的变化。传统上认为前三者的变化不大(近期有提出脉络膜血液容量变化与原发性闭角型青光眼发生可能

临 床 智 库
WWW.CICALINE.COM

Notes

相关),唯有房水循环的动态平衡最直接影响到眼压的稳定性。房水循环途径中任何一个环节发生障碍,都会影响到房水生成与排出之间的平衡,表现为眼压的高低变化。青光眼中眼压升高的病理生理过程主要有三个方面:睫状突生成房水的速率增加,房水通过小梁网路径流出的阻力增加,以及表层巩膜的静脉压增加。临床上绝大部分青光眼是因房水外流阻力增加所致。

针对青光眼的上述可能病因机制,目前临床上的有效措施就是采用各种方法,使被扰乱的房水循环重新恢复平衡,控制病理性升高的眼压,达到每个个体的安全眼压(target IOP,靶眼压)水平,阻止和预防视网膜视神经的损害,保护视功能。降低眼压是唯一经严格证实的青光眼有效治疗方法。至于其他相关因素,相信随着研究认识的不断深入,繁杂的青光眼视神经损伤病理过程将会逐渐明了,针对性的防治措施也将应运而生。

三、青光眼的相关基因研究

青光眼的家族聚集性早已被临床所关注,大量的家系调查发现青光眼属于多因素疾病,青光眼是具有遗传倾向的复杂眼病已经得到国内外学者的公认。目前青光眼的分子遗传学研究成为眼科学和遗传学领域的一个热点。近年来,随着分子生物学的迅猛发展以及人类基因组计划的顺利实施,青光眼相关致病基因的研究也取得了较大的进展,通过对家系病例的连锁分析先后定位和克隆了不少相关基因(表 12-1);近年来,通过对散发病例的关联分析又找到了一些与青光眼发病风险相关的基因和遗传标记(表 12-2)。但青光眼的发病和遗传方式非常复杂,涉及多种基因之间的相互作用以及基因与环境之间的相互作用,尽管目前虽然已经得到一些青光眼相关致病基因,但还有许多问题急待解决,如基因功能特性研究,致病基因突变的意义,相应编码的蛋白质空间结构改变以及相应的功能改变,与其他基因的相互关系,是否引起青光眼相关的病理生理改变等。青光眼相关致病基因的研究使我们能够从基因水平重新认识青光眼的发病机制,有可能在临床出现青光眼特征性损害前从分子水平作出更早的临床前诊断,对防止青光眼的发生,实现早期干预,判断疾病预后作出相应评价,并为进一步的青光眼治疗方法革新如基因修正等基因治疗,以达到根治青光眼的目的而奠定基础。

表 12-1 通过家系研究发现的青光眼相关的基因及基因座

基因座	相关突变基因	定位	表现型
GLC1A/JOAG1	*MYOC* (myocilin)/*TIGR* (trabecular meshwork inducible glucocorticoid response)	1q23-24	开角型青光眼(青少年发病)
GLC1B		2cen-q13	开角型青光眼(成年发病)
GLC1C		3q21-q24	开角型青光眼(成年发病)
GLC1D		8q23	开角型青光眼(成年发病)
GLC1E	*OPTN* (optineurin)	10p14-15	开角型青光眼、正常眼压性青光眼(成年发病)
GLC1F		7q35-36	开角型青光眼(成年发病)
GLC1G	*WDR36*(WD40-repeat36)	5q22.1	开角型青光眼(成年发病)
GLC1H		2p16.3-p15	开角型青光眼(成年发病)
GLC1I		15q11-13	开角型青光眼(成年发病)
GLC1J/JOAG2		9q22	开角型青光眼(青少年发病)
GLC1K/JOAG3		20p12	开角型青光眼(青少年发病)

续表

基因座	相关突变基因	定位	表现型
GLC1L		3p21-22	正常眼压性青光眼(成年发病)
GLC1M		5q22.1-q32	开角型青光眼(青少年发病)
GLC1N		15q24.1	开角型青光眼(成年发病)
GLC1O	*NTF4*(neurotrophin 4)	19q13.3	开角型青光眼、正常眼压性青光眼(成年发病)
GLC1P		12q14	正常眼压性青光眼(成年发病)
GLC2A			闭角型青光眼
GLC3A	*CYP1B1*(cytochrome P450, family 1, subfamily B, polypeptide 1)	2p21	原发性婴幼儿型青光眼,Peter 异常
GLC3B		1p36	原发性婴幼儿型青光眼
GLC3C		14q24.3-31.1	原发性婴幼儿型青光眼
GLC3D	*LTBP2*(latent transforming growth factor beta binding protein 2)	14q24.2-24.3	原发性婴幼儿型青光眼
GPDS1		7q35-q36	青光眼色素播散综合征
	LOXL1(lysyl oxidase-like 1)	15q24	剥脱综合征
		线粒体	剥脱综合征
IRID1	*FOXC1*(forkhead box C1)/*FKHL7*(Forkhead homolog-like 7)	6p25	虹膜房角发育不全,Axenfeld-Rieger 异常
IRID2/RIEG1	*PITX2*(paired-like homeodomain transcription factor 2)	4q25-q26	虹膜房角发育不全,Axenfeld-Rieger 综合征
RIEG2		13q14	Axenfeld-Rieger 综合征
	Pax6(paired box transcription factor 6)	11p13	无虹膜,Peter 异常,Axenfeld-Rieger 综合征
IHG1		X	虹膜发育不良伴青光眼

表 12-2 通过关联分析发现的青光眼相关的基因

基因	定位	表现型
CDKN2B-AS1	9p21	开角型青光眼
SIX1/SIX6	14q23.1	开角型青光眼
TMCO1	1q22-q25	开角型青光眼
CAV1/CAV2	7q31.1	开角型青光眼
ABCA1	9q31.1	开角型青光眼
COL11A1	1p21	闭角型青光眼
PLEKHA7	11p15.1	闭角型青光眼

Notes

四、青光眼的分类

根据病因学、解剖学和发病机制等，青光眼有许多种分类方法，临床上通常将青光眼分为原发性、继发性和儿童（发育）性三大类：

1. 原发性青光眼（primary glaucoma） 这类青光眼的病因机制经过长期的研究，逐步了解但尚未完全阐明，是典型的眼科心身疾病。为与继发性青光眼相区别，习惯上仍称为原发性青光眼，是主要的青光眼类型，在我国约占 86.7%，发生在成年以后人群。

2. 继发性青光眼（secondary glaucoma） 由眼部其他疾病或全身疾病等明确病因所致的一类青光眼，可见于各年龄人群。

3. 儿童（发育）性青光眼（childhood glaucoma，即以前的 developmental glaucoma） 为眼球在胚胎期和发育期内房角结构发育不良或发育异常所致的一类青光眼，于出生前后和婴幼儿期以及少年儿童期发病。

第二节 原发性青光眼

原发性青光眼是主要的青光眼类型，见于 18 岁及以上人群，一般系双侧性，但二眼的发病可有先后，严重程度也常不相同。依据引流房水的前房角解剖结构是否被周边虹膜堵塞，将原发性青光眼分为闭角型和开角型青光眼两大类，虽然最终都表现为典型的青光眼性视神经病变和视功能损害，但其易感因素、发病机制、临床表现过程、早期筛查及治疗原则均明显不同。

一、原发性闭角型青光眼

（一）定义与概况

原发性闭角型青光眼（primary angle-closure glaucoma）是因原先就存在的虹膜构型而发生的前房角被周边虹膜组织机械性阻塞，导致房水流出受阻，造成眼压升高的一类青光眼。原发性闭角型青光眼的发病有地域、种族、性别、年龄上的差异：主要分布在亚洲地区，尤其是在我国（占 47.5%）最多见，印度（占 23.7%）次之，东南亚（占 13.6%）及欧美（占 8.7%）较少，非洲（占 1.6%）和中东地区（占 1.1%）最少；女性多见，约占 69.5%，与正常女性的前房角偏窄的解剖结构有关；多发生在 40 岁以上，50～70 岁者最多，30 岁以下很少发病。我国目前原发性闭角型青光眼的患病率约为 1.79%，40 岁以上人群中约为 2.5%，与原发性开角型青光眼的比例约为 3∶1，是我国最常见的青光眼类型。

西方国家对原发性闭角型青光眼的认识与我国现有的概念不同，主要在于青光眼的诊断标准有差异。他们认为诊断青光眼必须有视神经和（或）视野的损害，将原发性闭角型青光眼分为三个阶段：①原发性房角关闭可疑状态，即周边虹膜与小梁网接触范围至少 180°而眼压正常，没有形成周边虹膜前粘连，也没有视神经结构或视野的改变；②原发性房角关闭，即在上述基础上出现这三种情况之一：眼压升高、周边虹膜前粘连、有急性眼压升高的提示征（虹膜萎缩、瞳孔变形或晶状体的青光眼斑），且没有视神经结构或视野的损害；③原发性闭角型青光眼，即同时具有至少 180°的房角关闭和视神经结构或视野的损害，但不一定要有眼压升高或周边虹膜前粘连的表现。因此，从他们的流行病学资料中所得到的我国原发性闭角型青光眼患病率与我们自己的就有差异。这个定义将急性大发作但通过药物、激光或手术及时控制而无视神经和视野损害的患眼称为急性房角关闭，并将临床前期眼也完全排除在外了。所谓的没有视神经和（或）视野损害就不归属于青光眼范畴，此定义有待商榷。目前我国原发性青光眼诊断和治疗专家共识（2008 年及 2014 年）对其定义仍然是：原发性房角关闭所导致的急性或慢性眼压升高，伴有或不伴有青光眼性视盘改变和视野损害。

目前,我国尚未有青光眼的发病率资料,亟待开展这方面的流行病学研究。自20世纪60年代起我国就已对原发性闭角型青光眼临床表现进行了系统的观察,总结了其临床病程的演变规律,归纳出原发性闭角型青光眼的临床分期,并提出根据不同分期进行不同方式的干预治疗。国内大量临床文献报道了遵照这些原则对临床前期和间歇缓解期,甚至急性发作的原发性急性闭角型青光眼进行的预防性、治疗性周边虹膜切除(开)术,能有效地阻止青光眼的发作、发生和发展。由此可见,与原发性开角型青光眼不同的是,原发性闭角型青光眼是可以预防视神经视野损害发生的一类青光眼。当然我们需要按照国际规则进行全国多中心、随机对照的前瞻性临床研究来获取更深入的科学评价。

(二) 病理生理与发病机制

房水生成进入后房,同时前房内的房水经由前房角处的小梁网向眼外引流,造成前后房之间出现压力差,生理情况下就会顶推虹膜的瞳孔缘离开晶状体表面使得房水流入前房,压差得到平衡,瞳孔与晶状体的这种相对位置关系被称为生理性瞳孔阻滞(pupillary block)。如果虹膜括约肌与晶状体前囊膜密切接触就有可能形成病理性瞳孔阻滞,使得生理状况下生成的房水从后房经由瞳孔流向前房的阻力增加,造成虹膜后面压力异常增高,在易感个体就会顶推相对组织薄弱的周边虹膜向前膨隆关闭房角,阻塞小梁网,造成房水外流的阻断,导致眼压升高。原发性闭角型青光眼的发生须具备2个因素:眼球解剖结构的异常以及促发机制的存在。

1. 眼球解剖结构的异常 原发性闭角型青光眼的眼球有着其特征性的解剖结构(图12-2),即前房较浅(尤其周边前房),角膜(相对)较小,晶状体相对较大较厚(随着年龄的增长尤其明显),房角入口狭窄;加之眼球轴长较短,形成晶状体位置相对偏前,使得相对狭小的眼前段更为拥挤。晶状体的前表面与虹膜紧贴的面积增大,增加了瞳孔阻滞力,因此容易使已狭窄的房角发生关闭堵塞。

此外,少数病例存在高褶虹膜、睫状突肥厚前旋、晶状体韧带松弛等因素(见"特殊类型青光眼"部分)。

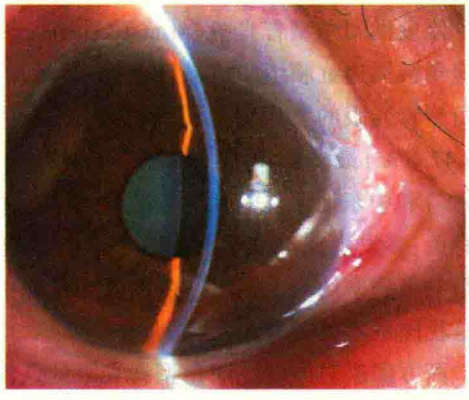

图12-2 原发性闭角型青光眼浅前房

2. 促发机制的存在 原发性闭角型青光眼的发生往往有内在的或外在的促发因素,包括眼局部的,全身性的;生理性的或病理性的。临床上最多见的是情绪波动,亦见于过度疲劳、近距离用眼过度、暗室环境、全身疾病等。可能机制是这些刺激直接或通过内分泌系统引起眼部自主神经功能的紊乱,交感-副交感系统失去平衡,使得瞳孔扩大并加重瞳孔阻滞;或睫状肌调节痉挛,顶推根部虹膜向前;或因瞳孔大小变化使周边虹膜末卷不断触碰摩擦小梁组织,加之眼局部血管舒缩功能失调,共同导致了狭窄的前房角关闭、粘连堵塞,促使青光眼发病。

原发性闭角型青光眼的解剖结构因素已被越来越精确的众多研究手段如眼球的光学(前节OCT)、超声波乃至超声生物显微镜(UBM)等生物测量所证实;在促发因素方面,也见有越来越多的关于神经血管调节功能、内分泌因子乃至精神心理因素的定量分析等研究。随着更广泛深入的探索,其分子生物学的发病机制也在逐步被揭示。

(三) 临床表现

原发性闭角型青光眼的临床表现比较复杂,随着认识的不断深入,更多地将临床发展规律与其病理发展过程相结合,分为急性和慢性两种临床表现型。

1. 急性闭角型青光眼(acute angle-closure glaucoma) 临床上大多见于虹膜膨隆型的明

Notes

显窄房角眼，相对性瞳孔阻滞较重，也见于少数完全性的高褶虹膜眼。房角呈“全”或“无”的方式关闭，可伴有程度上的不同。由于房角关闭的突然且范围较大，因此一般有眼压升高的明显症状表现。根据其临床发展规律，可分为四个阶段。

（1）临床前期：指具有闭角型青光眼的解剖结构特征：浅前房，窄房角，短眼轴等，但尚未发生青光眼的患眼。这里有2种情况：一类是具有明确的另一眼急性闭角型青光眼发作病史，而该眼却从来未发作过。临床资料表明两眼发作间隔多在1～2年，最长者可达数十年。另一类是没有闭角型青光眼发作史，但眼部检查显示具备一定的急性闭角型青光眼的解剖特征，暗室激发试验可呈阳性表现，部分患者有明确的急性闭角型青光眼家族史。这些眼，均被认为是处于临床前期，存在着急性发作的潜在危险。

（2）发作期：一旦周边虹膜堵塞了房角，房水不能外引流，眼压就立即上升，随之出现一系列临床症状，即为闭角型青光眼的发作。开始时，患者感到有些轻微的眼胀和头痛，或有恶心感，白天视物呈蒙雾状，夜晚看灯光则有虹视。根据发作的临床表现，可分为2类：

1）先兆期：亦称小发作、不典型发作。临床特点是患者自觉症状轻微，仅有轻度眼部酸胀、头痛。视力影响不明显，但有雾视、虹视现象。眼前部没有明显充血，角膜透明度稍有减退，只有在裂隙灯检查下才可能看到轻度角膜上皮水肿。瞳孔形态正常，反应略显迟钝，虹膜则大多呈膨隆现象，前房较浅。眼底可见视盘正常，偶可见到视网膜中央动脉搏动。眼压一般在30～50mmHg。发作时间短暂，经休息后可能自行缓解。

由于眼内组织，特别是虹膜没有因这种发作而发生明显的充血水肿，虹膜与小梁网组织虽然紧贴，但不会很快形成永久性的粘连，只要及时缩小瞳孔，房角仍可重新开放，眼压比较容易控制。但如不解除瞳孔阻滞因素，则再度发作仍难避免，而每次发作都可产生部分房角损伤和（或）永久性粘连。在大部分房角形成粘连以后，就进入到了慢性进展期。

2）急性大发作：即所谓典型的大发作。起病急和明显的眼部体征表现是其特征。大多为一眼，亦可双眼同时发作。由于房角突然大部分或全部关闭，眼压急剧上升，出现明显的眼痛、头痛，甚至恶心呕吐等症状；视力高度减退，可仅存光感。眼部检查可见球结膜水肿，睫状充血或混合充血，角膜水肿呈雾状混浊，瞳孔扩大，多呈竖椭圆形或偏向一侧，对光反应消失，前房很浅，以及眼部刺激征等，眼底则常因角膜水肿混浊而难以窥见。眼球坚硬如石，测量眼压多在50mmHg以上，可超过80mmHg。进一步裂隙灯检查见到角膜水肿，角膜后可有虹膜色素颗粒沉着（色素性KP），房水闪辉，虹膜水肿、隐窝消失。发病略久的青光眼，尚可见虹膜色素脱落及/或扇形萎缩。晶状体前囊下可呈现灰白色斑点状、粥斑样的混浊，称为青光眼斑（图12-3）。虹膜萎缩、瞳孔变形和晶状体的青光眼斑这些征象一般出现在眼压急剧升高且持续时间较长的情况下，既使眼压下降后也不会消失，作为急性大发作的标志而遗留下来。

在控制眼压、角膜恢复透明后，应行房角检查。房角有可能重新开放，或有局部粘连，小梁网上有色素粘着，甚或纤维素性渗出等。如房角大部分已经粘连，则眼压必将回升。角膜水肿消退后的眼底检查可见到静脉轻度充盈，视网膜上偶可见到出血斑点。如高眼压持续时间较短，视盘可正常或略充血；如高眼压持续较长，则可见视盘充血、视网膜轻度水肿（回流障碍）；如高眼压持续过久，则可出现视盘苍白（缺血），甚或视网膜中央静脉阻塞性出血。

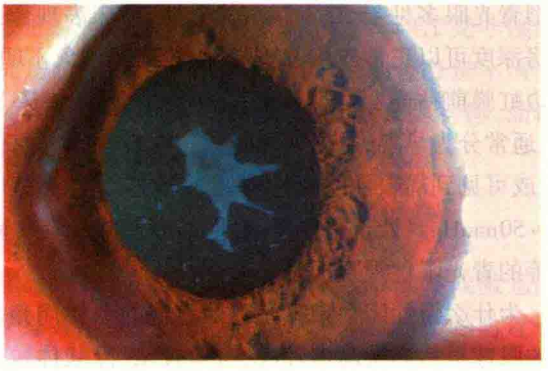

图12-3 原发性闭角型青光眼急性大发作青光眼斑

急性发作如持续时间短，眼压控制及时，一般视力可以逐渐恢复，视野也能保持

临床智库 WWW.CICALINE.COM

正常。如未能及时得到控制,眼压水平过高,可在短期甚至数日内导致完全失明。但多数患者可得到不同程度的缓解,从而转入慢性进展期。

上述2种不同的临床表现与房角关闭的速度和范围、眼压升高的程度和持续时间,以及可能的个体易感性、血管神经反应性等因素有关。

(3) 间歇缓解期:闭角型青光眼的发作,特别是小发作,如果通过及时治疗(亦有自行缓解的)使关闭的房角又重新开放,眼压下降,则病情可得到暂时的缓解或稳定一个相当长的时期,这阶段称为间歇缓解期。此期的时间可长可短,长者可达1~2年或更长,短者1~2月即可再次发作,个别甚至数日内再发作。反复的小发作,可以形成局部小范围的房角粘连,但并不影响其余大部分重新开放的房角房水引流功能,因而临床上眼压仍正常,房水流畅系数(C值)亦正常。只是当这种粘连的范围逐渐扩展到一定程度时,才表现出渐进性的眼压升高,从而进入慢性进展期。如果是药物控制的眼压下降而房水C值未改善,房角大部分仍粘连关闭,不能算是间歇缓解期。

(4) 慢性进展期:房角关闭过久,周边部虹膜与小梁网组织产生了永久性粘连,眼压就会逐渐持续升高,病程乃转入慢性期而继续发展,这种状况称为慢性进展期。

如果是发生在急性发作未能控制的基础上,则在早期仍保留着急性期的症状和体征,但程度减轻。到后期则仅留下虹膜、瞳孔以及晶状体方面的体征。如果是通过小发作而来,则除了房角大部分或全部粘连外,亦可无其他症状或体征。另一种情况也可进入慢性进展期,即在一些间歇缓解期、甚至临床前期的患者,因不愿手术治疗而长期滴用缩瞳剂,虽然避免了急性发作,但房角粘连却在逐步缓慢地进行着,当达到一定范围(往往超过180°圆周)时则表现出眼压的持续升高。

慢性进展期的早期,眼压虽然持续升高,但视盘和视野尚正常。如不干预,到一定阶段时,视盘就逐渐凹陷和萎缩,视野也开始受损并逐渐缩小,最后完全失明(即绝对期)。确定病程已进入慢性进展期的主要依据是眼压升高,相应范围的房角粘连,房水C值低于正常。如果视盘已有凹陷扩大,慢性进展期的诊断更可确定。

急性闭角型青光眼的慢性进展期与慢性闭角型青光眼是两个不同的概念,虽然在处理原则上基本相同,但有必要对其有所认识和区别。

2. 慢性闭角型青光眼(chronic angle-closure glaucoma) 这类青光眼的眼压升高,同样也是由于周边虹膜与小梁网发生粘连所致。但其房角粘连是由点到面逐步发展的,眼压水平也随着房角粘连范围的缓慢扩展而逐步上升。所以临床上没有眼压急剧升高的相应症状,眼前段组织也没有虹膜萎缩、瞳孔变形等急性发作的表现,而视盘则在高眼压的持续作用下,逐渐形成凹陷性萎缩,视野也随之发生进行性损害。这种状况往往不易引起患者的警觉,只是在做常规眼科检查时或于病程晚期患者感觉到有视野缺损时才被发现,因此更具有潜在的危害性。慢性闭角型青光眼多见于50岁左右的男性,临床表现像原发性开角型青光眼,但其周边前房浅,中央前房深度可以正常或接近正常,虹膜膨隆现象不明显,房角为中等狭窄,可呈多中心地发生点状周边虹膜前粘连。由于其病程的慢性特征,临床难以作出像急性闭角型青光眼那样的明确分期,通常分为早期、进展期和晚期。在病程的早期,尽管眼压、眼底和视野均正常,但存在房角狭窄,或可见到局限性的周边虹膜前粘连。随着房角粘连的扩展,眼压升高多为中等程度,可达40~50mmHg。处于进展期、晚期的病例眼底有典型的青光眼性视盘损害征象,相应地伴有程度不等的青光眼性视野损害。

为什么慢性闭角型青光眼的表现与急性闭角型青光眼的不同?这是因为慢性闭角型青光眼的眼球虽然亦有前房较浅,房角较窄,晶状体较厚等解剖变异,但其眼轴不短,而且眼前段的解剖变异程度也较急性闭角型青光眼的要轻,所以瞳孔阻滞因素不明显。临床观察到其房角的粘连最早出现在虹膜周边部末卷的表面突起处(称嵴突,crest),慢性闭角型青光眼的虹膜根部

常可见到较多的嵴突，可能与该处较靠近小梁网，更容易与小梁网接触有关。粘连以点状开始，逐渐向两侧延伸扩展，随着房角关闭范围的增加，眼压也就逐步升高。在这样一个漫长的过程中，患者可以逐渐适应高眼压的病理状况，因此临床表现得非常“安静”而无自觉症状。导致周边虹膜逐步与小梁网发生粘连的因素可能是多方面的，但房角狭窄是最基本的条件。

（四）诊断与鉴别诊断

对急性闭角型青光眼发作时所表现出的典型症状，一般诊断并不困难。但如果症状不够典型，检查又不仔细，有时亦会将急性青光眼发作误诊为急性虹膜睫状体炎，尤其是伴有前房纤维素性渗出并且眼压已降低时，通过相反的扩瞳治疗而使病情恶化。这时的诊断检查有几点很重要：闭角型青光眼发作后瞳孔常常扩大，前房浅，房角窄，还可以从另一未发作眼也存在的闭角型青光眼解剖结构特征来协助诊断；如原发病为急性虹膜睫状体炎，则瞳孔常是缩小的，前房深度和房角均正常，对侧眼的正常解剖结构也有利于鉴别诊断。此外，急性发作患者因剧烈的头痛、恶心、呕吐等全身症状而忽视了眼部的表现和检查，以至于将青光眼误诊为脑血管意外、偏头痛、急性胃肠炎等疾病的，甚至给予解痉药如山莨菪碱、阿托品等治疗反而加剧病情的情况，也偶有发生。

慢性闭角型青光眼除了视物模糊、视野缺损外，常缺乏自觉症状，如果检查不细致，可被漏诊或误诊为老年性白内障、开角型青光眼等而贻误有效的治疗。强调细致认真的眼部检查，尤其前房角的检查非常必要。

处在间歇缓解期的闭角型青光眼，一切似乎都“正常”，诊断也较困难，主要依靠病史。凡是年龄在40岁以上，特别是女性患者具有浅前房、房角窄的解剖特点，并有发作性的虹视、雾视、头痛或鼻根部酸胀不适等病史，均应怀疑其可能，进行细致检查和严密随访，必要时可考虑激发试验以明确诊断。临床前期眼主要根据另一眼的发作史和房角狭窄的特征，以及激发试验的阳性来诊断。推荐临床应用暗室激发试验，该试验比较安全，阳性率约为30%。方法是测量眼压后嘱患者在暗室内保持清醒不入睡且睁眼1小时，然后在暗室内弱光下再测眼压一次。若前后眼压相差9mmHg以上则为阳性。眼压升高的机制与瞳孔扩大，加重瞳孔阻滞，引起房角关闭有关。改良的暗室俯卧或反坐在椅子上将头低俯在椅背上1个小时，利用体位加重瞳孔阻滞等促发房角关闭，可提高阳性率到90%。2014年我国原发性青光眼共识建议改良的闭角型青光眼激发试验，即监测短期房角闭合状态（采用明暗光UBM或3分钟暗适应对房角进行评估），随后以1小时的暗室试验判断眼压水平。激发试验是协助诊断的手段，但试验阴性结果并不一定就能排除闭角型青光眼的诊断。

对闭角型青光眼应详细询问病史，并进行全面细致的检查，尤其强调房角检查，才能作出准确的诊断和分期，以利于治疗。前房角的检查方法有坐位的前房角镜、前节OCT以及仰卧位的UBM。前房角镜检查是最基本的也是最直观的，可以观察到房角内的各种细节如功能小梁网、小梁网色素沉着、Schlemm管充血、周边虹膜前粘的程度等，但技术要求高。前节OCT是非接触式光学扫描，患者易于配合，能够观察到扫描层面房角的宽窄和虹膜的形态轮廓，但分辨不清小梁网等细节。UBM具有前节OCT同样的功用，而且还能够观察到虹膜后的后房、睫状体、晶状体甚至前部玻璃体，以及它们相互之间的关系，但操作要求较高且较麻烦。

（五）治疗

闭角型青光眼一旦确诊，就应根据其所处的不同阶段及时给予相应的治疗。

1. 临床前期眼 治疗目的是预防发作，主张及时做周边虹膜切除术（iridectomy）或激光周边虹膜切开术（laser iridotomy）解除瞳孔阻滞（图12-4）。对于暂时不愿手术者应给予预防性滴用缩瞳剂，常用的是1%的毛果芸香碱（pilocarpine，匹罗卡品）2～3次/日，并定期随访。

临床智库 www.CICALINE.com

2. 急性发作眼 挽救视功能和保护房角功能是治疗的2个主要目的。应做急诊全力抢救，以期在最短时间内控制高眼压，减少对视功能的损害并防止房角形成永久性粘连。挽救视功能

Notes

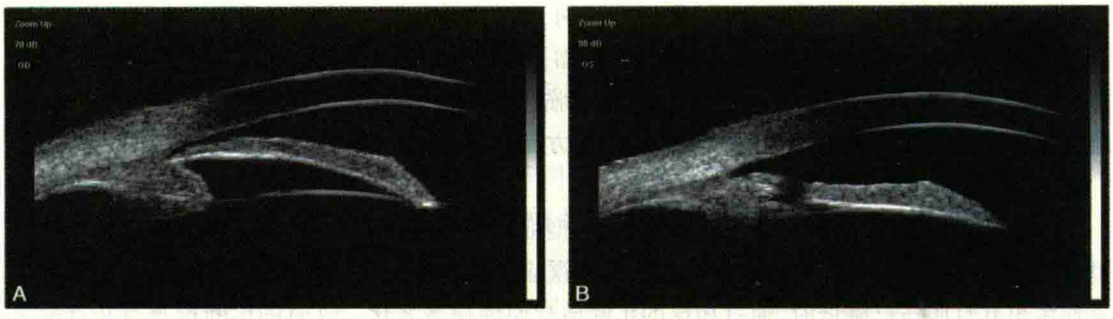

图 12-4 UBM 显示周边虹膜切除术解除瞳孔阻滞
A. 术前;B. 术后

方面,首先是降低眼压,常常是促进房水引流、减少房水生成和高渗脱水三种手段联合应用;其次是及时应用保护视神经的药物。保护房角方面,常用缩瞳剂和抗炎药物。对急性发作患者的处理,首先眼局部频滴缩瞳剂,常用 1% 毛果芸香碱,可每 15 分钟 1 次,眼压下降后或瞳孔恢复正常大小时逐步减少用药次数,最后维持在 3 次/日。缩瞳剂能够拉离根部虹膜,开放房角,即促进了房水引流又保护了房角免于粘连损坏。如果发作眼充血明显,甚至有前房纤维素性渗出,可局部或全身应用皮质类固醇制剂,一则有利于患眼反应性炎症消退,二则减轻房角组织的炎症水肿有利于房水引流和减少永久性粘连的发生。对于急性高眼压状况,同时合并应用高渗脱水剂和抑制房水生成的药物,一是有利于眼压的快速控制,二是也利于缩瞳剂更好发挥收缩瞳孔的作用。高渗脱水剂有甘油、山梨醇、甘露醇等,常用 20% 甘露醇溶液,1.0 ~ 1.5g/(kg · d),快速静脉滴注。临床使用时应注意老年患者,尤其是有高血压和心功能、肾功能不全,以及电解质紊乱的患者的全身状况,以免发生意外。有时脱水太多可加重头痛症状,应引起注意。房水生成抑制剂有眼局部用和全身用 2 类。全身应用的主要是碳酸酐酶抑制剂,常用的有乙酰唑胺(醋氮酰胺),250mg/次,或醋甲唑胺,25 ~ 50mg/次,2 次/日口服,眼压控制后可停用。眼局部用的主要有碳酸酐酶抑制剂和 β 肾上腺素受体(β 受体)阻滞剂,前者为 2% 杜塞酰胺、1% 布林佐胺滴眼液,3 次/日,后者有 0.5% 噻吗洛尔、0.25% 倍他洛尔、2% 卡替洛尔、0.3% 美替洛尔及 0.5% 左布诺洛尔等滴眼液,可选用一种,2 次/日,能有效地协助高眼压的控制。

急性发作的患眼,如果采取上述治疗措施后高眼压仍无法控制或无下降趋势,可急诊进行前房穿刺术以临时降低眼压。若 3 天内眼压仍持续在 50 ~ 60mmHg 以上,则应考虑及时手术治疗。这时由于房角多已粘连丧失引流房水的功能,只能做眼外引流(滤过)手术(filtering surgery),但在眼部组织水肿,充血剧烈的情况下施行手术,组织炎症反应大,易发生手术并发症,滤过泡也容易纤维瘢痕化,往往效果较差。对于虹膜萎缩和瞳孔固定散大的急性发作眼,滤过性手术以虹膜嵌顿术(iridencleisis)为好。术前、术后加强皮质类固醇的应用,可减少手术并发症并提高手术的成功率。如果药物治疗能控制眼压,则可参照小发作控制后的处理原则,选作眼内或眼外引流手术。

对于眼压升高的青光眼,尤其是急性发作的青光眼,及时给予全身应用自由基清除剂、抗氧化剂如维生素 E、维生素 C 等,可对受损的视网膜视神经组织起到一定的保护作用。

闭角型青光眼的小发作,一般能较快控制,常常缩瞳剂、β 受体阻滞剂、碳酸酐酶抑制剂联合应用。眼压下降后,可逐步减少至停用 β 受体阻滞剂和碳酸酐酶抑制剂。如眼压不再升高,房角大部分或完全开放,则说明具备眼内引流条件,可做周边虹膜切除/切开术。另一方面,如眼压再度回升,则表示房角的房水引流功能明显受损,只能选作眼外引流手术,如小梁切除术(trabeculectomy)等滤过性手术(图 12-5)。

3. 间歇缓解期眼 治疗目的是阻止病程进展。因房角完全或大部分开放,眼压正常,施行周边虹膜切除/切开术,解除瞳孔阻滞,防止房角的再关闭。暂时不愿手术者,则应在滴用缩瞳

剂的情况下加强随访。

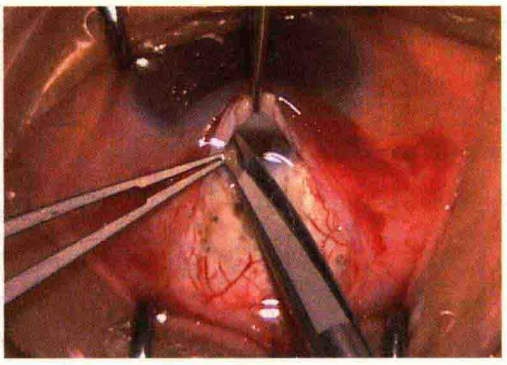

图 12-5 青光眼小梁切除术

4. 慢性进展期眼 治疗目的是控制眼压。因房角已大部分粘连或全部粘连，引流房水功能严重受损或已丧失，眼压升高，只能选择眼外引流术，通常选作小梁切除术或巩膜咬切术。眼外引流术术前眼压应尽可能用药物控制到正常范围，如果控制在 30mmHg 以下施行青光眼手术也比较安全。

5. 慢性闭角型青光眼 早期病例及相对“正常”的眼，处理原则上同急性闭角型青光眼的间歇缓解期和临床前期眼。根据其特殊的房角解剖特征——较多嵴突，对这些患眼施行周边虹膜切除/切开术的同时进行激光周边虹膜成形术（laser irioplasty）可能效果更好，但其加宽和开放房角的作用会随时间减弱或消失，需要定期随访。对于进展期和晚期的病例，因房角大多数失去正常引流房水功能，眼压已升高，则只适于作小梁切除等滤过性手术；同时因已存在高眼压对视网膜视神经的损害，应给予神经保护治疗。

6. 伴有白内障的闭角型青光眼 原发性闭角型青光眼常常存在晶状体较大造成的眼前部拥挤，如系伴有明显白内障且有手术指征的病例可行白内障摘除手术。在急性闭角型青光眼的临床前期眼、间歇缓解期眼以及慢性闭角型青光眼的早期眼仅仅只需做白内障摘除和人工晶状体植入手术就可完全解除其病理解剖结构的异常，达到加深前房、开放房角的青光眼治疗效果。在慢性进展期的早期病例眼也可单独行白内障摘除和人工晶状体植入手术，并在术中施行房角周边虹膜前粘连机械分离术，以期开放房角。部分病例可以获得较为满意的效果，但对于房角粘连已久的病例术后往往需要加用局部降眼压药，或联合青光眼滤过性手术才能较好地控制眼压。

7. 绝对期的青光眼 治疗目的仅在于解除症状，多需手术治疗，可以施行眼外引流的滤过性手术或减少房水生成的睫状体破坏性手术来降低眼压，应尽量避免眼球摘除给患者带来的精神痛苦。如果仅仅是大泡性角膜病变引起的症状，只需配戴软性角膜接触镜即可。

二、原发性开角型青光眼

（一）定义与概况

原发性开角型青光眼（primary open angle glaucoma），以前又称慢性开角型青光眼，慢性单纯性青光眼等。这类青光眼的病程进展较为缓慢，而且多数没有明显症状，因此不易早期发现，具有更大的危险性。具有以下特征：①病理性高眼压，一般认为 24 小时眼压峰值超过 21mmHg；②眼压升高时房角始终保持开放，具有正常外观；③存在获得性青光眼特征性视网膜视神经损害和（或）视野损害；④没有与眼压升高相关的病因性眼部或全身其他异常。

目前，对原发性开角型青光眼的定义依然在发展之中。出于对病理性眼压的界定和发生视神经损害及视野缺损的考虑，原发性开角型青光眼包括了“正常眼压性青光眼”和“高眼压性青光眼”等，这一特定的疾病综合征群可能是多种未被区别开的，各自独立的病理生理过程的最后共同阶段。随着对遗传学和病理生理学的认识逐渐加深，预计最终将能区别那些有着相同特征性视神经和视野缺损的不同病症。

同样由于对原发性开角型青光眼的定义不同和检查方法不同，因此存在发病率估计的较大差异，大多数资料表明原发性开角型青光眼的患病率为 1.5% ~3%，WHO 资料（2009 年）显示其全球平均患病率是（2.6±0.2）%，非洲裔的患病率（4.16%）最高，视神经损害较重；欧

裔的患者人数最多，占全球的23.9%。在我国的原发性青光眼中，虽然开角型少于闭角型，但近年来临床上所占的比例有所上升，可能与我国代谢性疾病、近视眼等的发病增加，以及卫生保健和诊断水平的提高有关。年龄多分布在20~60岁之间，随年龄增大，发病率增高。原发性开角型青光眼具有家族倾向性，一级亲属中的发病率要比普通人群高10%。代谢性疾病如糖尿病、甲状腺功能低下，心血管疾病如血压异常、血液流变学异常、微血管调节异常、视网膜静脉阻塞，精神紧张和焦虑、抑郁，以及中高度近视眼等可能是原发性开角型青光眼的高危人群。

（二）病理生理与发病机制

不同于闭角型青光眼房水引流受阻部位是在瞳孔和（或）小梁前的房角处（机械性相贴和病理性粘连），开角型青光眼的前房角外观正常并且是开放的，其眼压升高是小梁途径的房水外流排出系统发生病变，房水流出阻力增加所致。主要学说有：①小梁组织局部的病变，小梁内皮细胞活性改变，细胞密度降低，小梁束的胶原变性，小梁板片增厚融合，小梁内间隙尤其是近小管组织的细胞外基质异常积蓄，Schlemm管壁的内皮细胞吞饮泡减少；②小梁后阻滞，即房水流经小梁组织后的Schlemm管到集液管和房水静脉部位的病变，包括巩膜内集液管周围细胞外基质异常和表层巩膜静脉压升高等；③血管-神经-内分泌或大脑中枢对眼压的调节失控所引起。目前，大多数的临床和基础研究表明系小梁组织，尤其近Schlemm管区的组织（近小管部）是主要病变所在部位。分子生物学研究表明开角型青光眼具有多基因或多因素的基因致病倾向性，确切的发病机制尚未阐明。

（三）临床表现

1. 症状 开角型青光眼在早期几乎没有症状。只有在病变进展到一定程度时，患者方有视力模糊、眼胀和头痛等感觉。当眼压波动较大或眼压水平较高时，也可出现眼胀、鼻根部疼痛，甚至类似闭角型青光眼那样的虹视和雾视。到了晚期双眼视野都缩小时，则可有行动不便和夜盲等现象出现。中心视力多数病例在短期内可不受影响，甚至在晚期管状视野病例也可保持良好。部分患者的病史回顾存在进行性近视加深为早期主要表现，常有视疲劳。

2. 眼部体征 早期病例眼前部可无任何改变。前房深度正常或较深，虹膜平坦，眼前部表现很“安静”，前房角开放，房角的形态并不会随眼压的升降而有所改变。房角镜检查一般看不到房角结构包括小梁网的明显异常，有时可见较多的虹膜突（梳状韧带）、虹膜根部附着偏前、小梁网色素偏多等，较少见Schlemm管血液充盈。眼压较高时可有角膜水肿，在患眼视神经损害较重时可有瞳孔轻度散大，对光反应迟钝（相对性传入性瞳孔障碍）。

眼底特征性视网膜视神经损害是诊断开角型青光眼必需的指标。典型表现为视盘凹陷的进行性扩大和加深，这是所有青光眼发展到一定阶段后的共同特征。在开角型青光眼的早期，眼底特征性的形态改变有眼底颞上、颞下象限的视网膜神经纤维层缺损（retinal nerver fiber layer defect，RNFLD，无赤光眼底镜检查或黑白眼底照相表现为尖端朝向或与视盘边缘接触的暗色楔形缺损，图12-6）、视盘上下方局限性的盘沿（rim）变窄以及视盘杯凹的切迹（notch，视杯内缘的局限性小缺损）。有些可表现为视盘表面或其附近小线状或片状的出血。病程的继续进展，视盘的杯凹逐步扩展，最终导致杯/盘比（cup/disc ratio，C/D比）的增加。开角型青光眼的晚期，视神经乳头呈盂状凹陷，整个乳头色泽淡白，凹陷直达乳头的边缘，视网膜中央血管在越过视盘边缘处呈屈膝或爬坡状，类似“中断”一样。

3. 眼压 开角型青光眼的最早期表现为眼压的不稳定性升高，眼压波动幅度增大。眼压可有昼夜波动和季节波动，24小时眼压监测显示其规律性可以不同于生理性的眼压波动，约有一半以上患者的眼压峰值是在非上班时间段，甚至下半夜。季节中冬天的眼压较夏天的要高些。随着病程发展，眼压水平逐步稳定升高，多在中等度水平，少有超过60mmHg的。

临床智库 WWW.CICALINE.COM

Notes

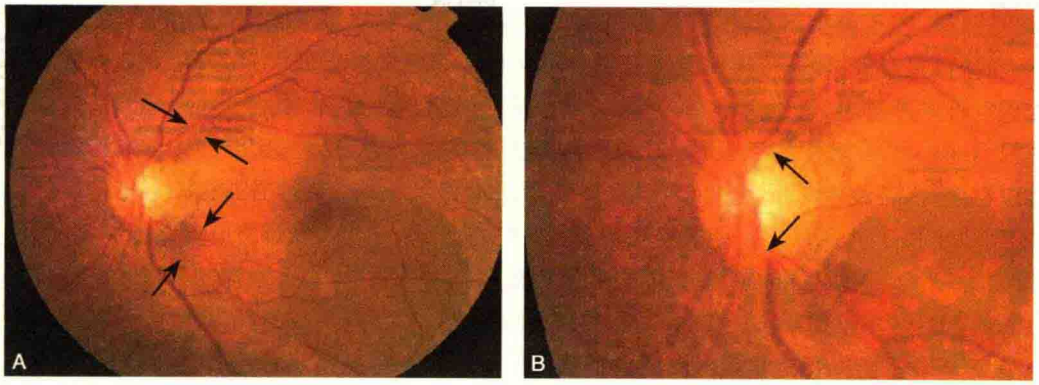

图 12-6 青光眼视网膜神经纤维层缺损(A),盘沿及视杯切迹(B)

4. 视功能 青光眼的视功能改变主要表现为视野损害和缺损(visual field damage/defect)(图 12-7),往往伴有对比敏感度的变化。一般说来,视野改变与视网膜神经纤维层缺损、视盘的盘沿变窄、杯凹切迹等体征的损害程度相对应,但目前临床上检测到功能的变化往往要迟于形态的变化。视野检测是评价青光眼病变的严重程度和治疗效果的重要指标。典型的青光眼视野损害如下:

(1) 中心视野的损害:中心视野通常指固视点 30°以内范围。早期改变最常见的是旁中心暗点,出现率可高达 80%,在注视点周围 10°以内范围,以鼻上方为最多见,可单独或与其他早期损害伴存。鼻侧阶梯也是一种视野损害的早期表现,出现率可高达 70%,是指鼻侧视野水平分界线附近等视线的上、下错位或压陷。随着病程进展,旁中心暗点逐渐扩大,多个暗点相互融合形成典型的弓形暗点(Bjerrum 暗点)。这种视野损害可以延伸至鼻侧的中央水平分界线,形成大的鼻侧阶梯,如有上方和下方的弓形暗点相接则形成环形暗点。

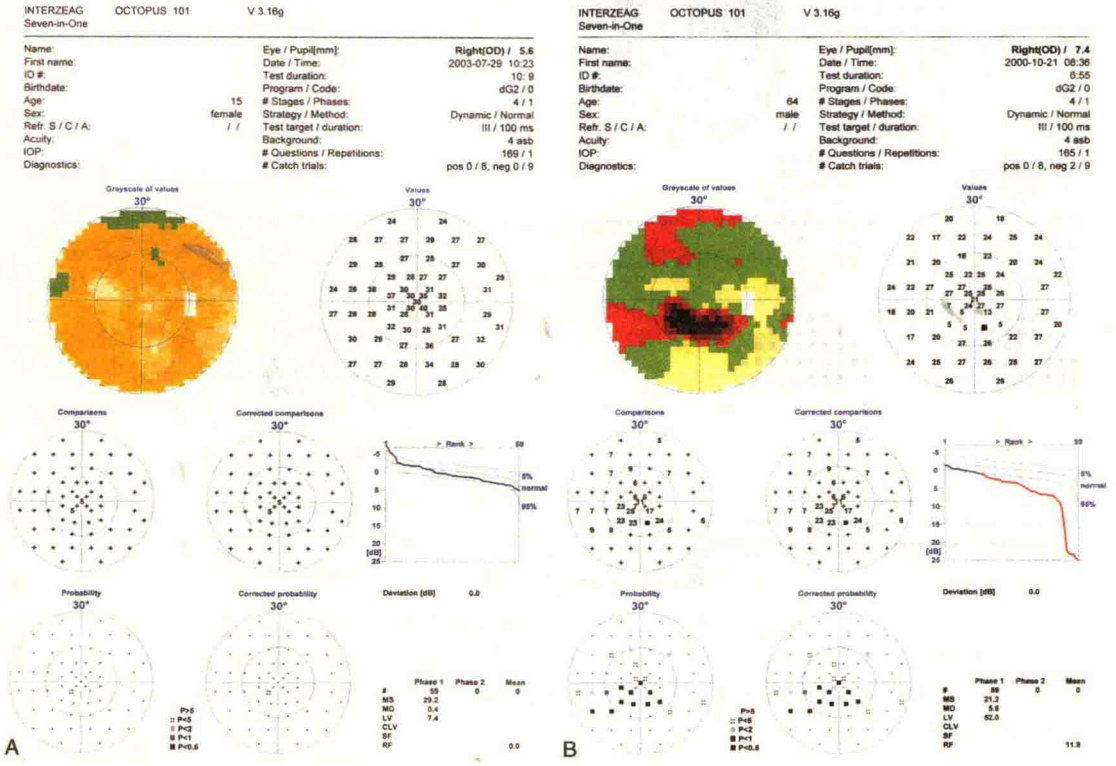

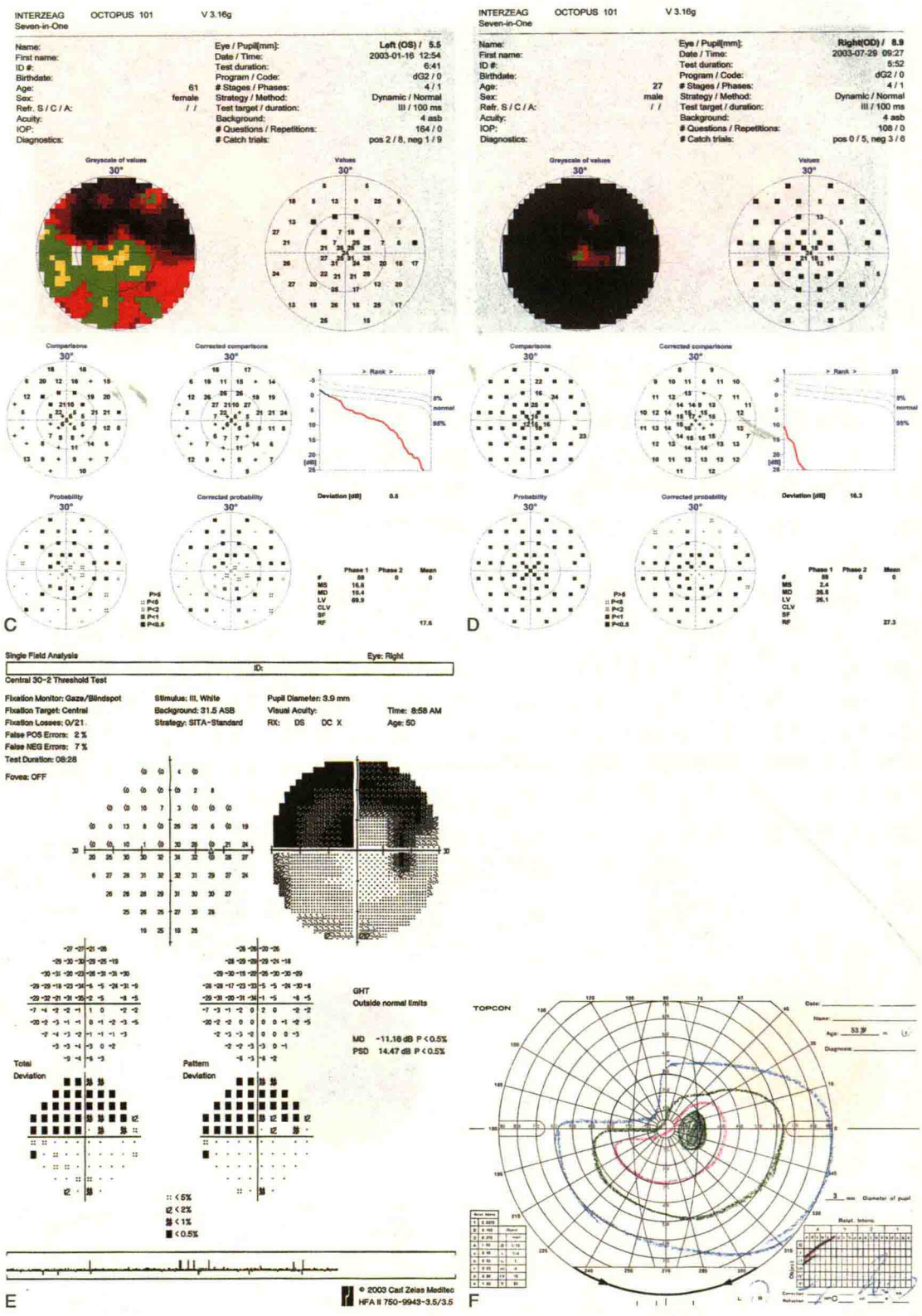

图 12-7 青光眼视野及其损害

A. 中心视野(Ocutopus)正常;B. 中心视野(Ocutopus)旁中心暗点;C. 中心视野(Ocutopus)弓形缺损;D. 中心视野(Ocutopus)管状;E. 中心视野(Humphrey)弓形缺损;F. 周边视野(Goldmann)鼻侧阶梯及上方缺损

Notes

（2）周边视野的损害：在中心视野出现暗点损害的同时或稍后，周边视野（固视点30°以外）可开始出现变化。通常先是鼻侧周边缩小，且常在鼻上方开始，然后是鼻下方，最后是颞侧。颞侧视野的改变，可表现为周边部的楔形或扇形的等视线压陷缺损。随后，开始进行性缩小，与鼻侧缺损共同形成向心性缩小，最后可仅剩中央部5°～10°的一小块视野，称管状视野。管状视野可保留较好的中心视力。视野损害在鼻侧进展速度较快，可最终在颞侧留下一小片岛状视野，称颞侧视岛，视力往往较差。青光眼晚期的颞侧视岛与管状视野可以单独存在，也可以相连或孤立并存，这些残存视野的进一步缩小或丧失，就导致完全失明。

早期视野损害的概念，随着视野检查手段的不断发展而改变。Goldmann视野计动态视野检查完全正常的青光眼，其病理解剖学上已有48%的视神经纤维丧失。即使是电子计算机辅助的标准静态阈值视野检查，临床病理和实验证据显示其可检测到的最早视野缺损也相当于有40%的神经节细胞丢失。蓝黄视野、倍频视野是基于青光眼早期视网膜视神经损害特点设计的更敏感视功能检测，比标准的静态阈值视野检测可以更早发现视功能异常。但真正意义上的早期视野损害应该是光阈值的增高，是发生在局部暗点出现之前的可逆性变化。临床上青光眼的视野检查策略是早期病例做静态阈值视野为主，而晚期病例由于视功能损害严重，对静态光标不敏感，以做动态等视线视野检测为好。

（四）诊断与鉴别诊断

具有眼压升高、视盘的青光眼性特征改变和相应的视野损害，加之房角开放，则开角型青光眼的诊断明确。但在疾病的早期往往特征不明显，诊断要基于上述指标的综合分析判断。

1. 眼压 开角型青光眼的早期眼压可呈波动性升高，随着病情的进展，眼压会逐渐地稳定上升。应根据具体情况进行细致的阶段性观察，必要时作24小时眼压测量。如果最高眼压水平超过30mmHg，波动又大于10mmHg，则基本可以作出诊断。如果波动大于6mmHg，最高水平略超过正常，则青光眼可疑，要定期随访观察，并结合其他指标来分析判断。这里要区别高眼压症（ocular hypertension），即眼压超过正常水平，但长期随访观察并不出现视神经和视野的损害，通常眼压在21～30mmHg间。如果疑为高眼压症，应作中央角膜厚度测量，以明确是否为厚角膜造成的高眼压假象。当实际角膜厚度高于标准眼压测量的设定值520μm时，最多可高估眼压7～14mmHg。此外，如果角膜的曲率半径小、眼眶压力高等也会导致测量眼压的高估。对于没有原因可解释的正真高眼压症，也有将其视为可疑青光眼的，尤其是在同时伴存有青光眼高危因素时如青光眼家族史、高度近视眼、代谢性疾病等。长期随访（5～8年）提示少部分（5%～10%）高眼压症最终发展为原发性开角型青光眼。

眼压的正常范围是95%的正常人群生理眼压数值11～21mmHg，不能机械地将超出这一统计学正常值的眼压都视作为病理值，要综合分析判断。此外，眼压测量方法上的差异，也会造成对实际眼压的偏差错误，压陷式Schiotz眼压计、非接触眼压计（NCT）都不如Goldmann压平式眼压计准确、可靠，但后者技术操作要求较高。诊断时，尤其对可疑病例的眼压判断应该作压平式眼压计测量。

过去比较强调眼压描记测定房水流畅系数（C值）以及压畅比（眼压和房水流畅系数的比值，P_0/C）来分析判断小梁途径房水外流阻力变化，辅助开角型青光眼的诊断。目前不再强调其作为临床诊断的指标，多用于基础研究。临床上没有公认的、也不推荐开角型青光眼激发试验辅助诊断。

2. 眼底 主要是视盘及其旁周的形态学改变。视盘的大小对于评价青光眼性视神经病变非常重要。视盘大小与视杯、盘沿大小相关：视盘越大，视杯和盘沿就越大。大的视杯伴有大视盘可以是正常的，而小的视杯伴有更小的视盘有可能是病理性的。正常眼底的杯/盘比值（C/D）大多不超过0.4，两眼的C/D差值也多不超过0.2。注意盘沿的形态改变，正常视盘的盘沿宽度一般遵循“ISN'T”规律，即下方（inferior）最宽，上方（superior）、鼻侧（nasal）次之，颞侧（tempo-

ral)最窄。定期随访,发现视盘盘沿选择性丢失更有早期诊断意义。在视盘凹陷明显改变之前,细致的检查如发现有视网膜神经纤维层缺损,相应处的视盘盘沿变窄,特别是颞上、颞下象限处,视杯凹陷也在相对应处出现切迹,均是青光眼性视神经损害的特征。这些形态学的改变可以早于比较敏感的阈值视野检测出异常之前,具有早期诊断价值。更早期的表现可以是视盘表面或其周围的小线状、片状出血灶。除了眼底镜下直接观察外,有条件者可以借助视神经乳头立体照相或计算机辅助的眼底视网膜视神经乳头影像分析仪(目前主要是频域 OCT,其他如偏振光或激光共焦扫描等已较少应用)作定量分析,判断细微的形态结构变化,更早期地作出正确诊断。

临床上,易于混淆的眼底体征是生理性大杯凹(图 12-8)和近视眼性视盘改变。人群中视盘的生理性大杯凹比率 5% ~10%,约 50% 可以有家族性的生理性大杯凹倾向。通常是两眼对称的,盘沿宽窄符合"ISN'T"规律,没有视盘出血、杯凹切迹和视网膜神经纤维层缺损改变,其眼压和视野均正常,随访也无进行性改变,均有助于鉴别诊断。近视眼性眼底改变,尤其在高度近视/病理性近视,其视盘形态由于眼球后极部病变与近视弧的扩大变异,色泽较淡,加之视盘周围的脉络膜萎缩斑,视野检查常伴有生理盲点扩大和(或)中心暗点(黄斑变性),易与青光眼相混淆。当高度近视眼伴有青光眼时,由于巩膜后葡萄肿的过度牵引,使得颞侧视网膜血管被拉直,视盘上的血管屈膝和移位不明显,杯凹浅而倾斜,也易于被这些征象所掩盖,误为仅仅是近视眼的改变。临床上对高度近视眼发生青光眼的病例常常难以在早期作出较明确的判断。

3. 视功能 目前临床应用的各种视野检查(包括阈值定量检测)尚不够敏感,需视神经纤维受损达一定程度后方能检测出。另外,视野检查属于一种主观检查,即心理物理学检查,反映了整个视觉通路和视觉认知的状况,可受多种因素的干扰,有时可靠性欠佳。因此,分析结果时应加以考虑,并综合眼压、眼底的状况来作出判断。视野损害也可见于其他眼病和神经系统、血管系统等疾病。当一时难以判断视野损害时,可作定期的随访检查,对比分析视野变化。因此,不要单独依据一次视野检查就排除或确定早期青光眼的诊断。

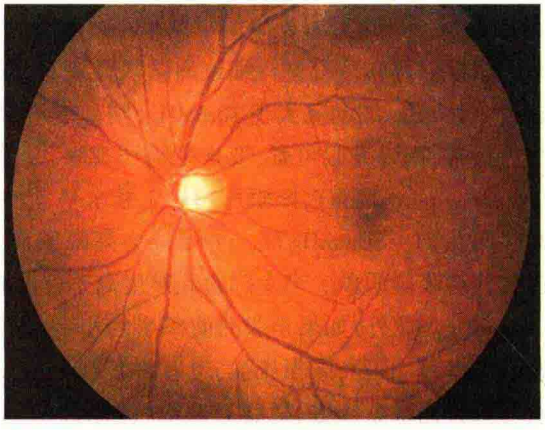

图 12-8 符合"ISN'T"规律的生理性大杯凹
即下方(Inferior)最宽,上方(Superior)、鼻侧(Nasal)次之,颞侧(Temporal)最窄

青光眼除了视野损害以外,也有其他视功能的异常,包括:①空间/时间对比敏感度下降;②辨色力下降,尤其是蓝黄色受累较早较重;③电生理中图像 ERG 振幅下降,图像 VEP 峰潜时延迟等。针对这些视功能的检测仪器设备有的已经投入临床应用如蓝黄视野、倍频视野检查,有的正开发投入临床运用如"客观视野"的多焦电生理(mfVEP),期望能够更早地发现特征性的青光眼性视功能损害。但目前还是以中心静态阈值视野检测作为青光眼视功能评价的金标准。

4. 房角 开角型青光眼的房角大多较宽,当眼压升高时,房角仍开放,即使到了病程晚期,也无关闭粘连。少部分病例,房角入口可以较窄,眼压升高时并不关闭,也不会发生房角粘连,这是一类窄角性的开角型青光眼。房角的宽窄和开放是两个不同的概念。开角型青光眼的前房角中可以见到残留的中胚叶组织(梳状韧带)附着在睫状带、巩膜突,甚至小梁网上,易将其误为虹膜周边前粘连,其特点是呈丝状突起,表面光滑,边界清晰。而真正的粘连则多是呈不规则小片状前粘,边界模糊,表面纹理不清,结合虹膜根部膨隆与否也有助于区别。与慢性闭角型青光眼鉴别的关键在于前房角镜检查是否有房角粘连关闭。

开角型青光眼的诊断是一个综合眼压、眼底、视野、房角等多因素的分析判断过程，对诊断有怀疑时，最好的策略是经过一段时间的定期随访观察对比，直至有充分证据才作出青光眼的诊断。原发性开角型青光眼的高危因素如青光眼阳性家族史，近视眼，代谢性疾病，视网膜静脉阻塞等，对其早期诊断也有一定的参考价值。基于相关突变基因的分子生物学诊断，可以更早地筛查出原发性开角型青光眼的易感者，并作为重点的监测对象。

（五）治疗

目的是尽可能地阻止青光眼的病程进展，最终目标是减少视网膜神经节细胞的丧失至正常年龄的相应水平，以保持有生之年视觉功能（视野）的生理需要。治疗策略的制订应以青光眼患者全面检查为基础，包括准确掌握眼压的高度和波动的规律，视野的定量阈值变化，视网膜视盘形态的细致改变以及视网膜视神经血供状况的异常与否，并且结合全身心血管系统、呼吸系统、代谢系统等有否疾病、患者的经济状况和期望寿命等因素来综合考虑选择。治疗的手段为降低眼压达到安全靶眼压、改善视网膜视神经血液循环以及直接的视网膜神经节细胞保护，主要方法有药物治疗、激光治疗和手术治疗，可以联合采用。对已有明显视神经和视野损害的病例多主张积极的手术治疗，并给予相应的神经保护治疗。

1. 药物降眼压治疗 若局部滴用1～2种药物即可使眼压控制在安全水平，视野和眼底改变不再进展，患者能耐受，并配合定期复查，则可长期选用药物治疗。

（1）眼局部应用的降眼压药物：目前应用的相关药物作用机制有三方面：增加小梁网途径、葡萄膜巩膜途径的房水引流，以及减少睫状体的房水产生。

1）拟胆碱作用药物：常用毛果芸香碱，其降眼压机制是增加小梁途径的房水外流，多为β受体阻滞剂不能较好控制眼压时的一种联合用药。

2）β肾上腺素受体激动剂：常用肾上腺素及其前体药地匹福林（dipivifrin），利用其β_2肾上腺素受体兴奋作用使小梁网房水流出阻力降低以及增加葡萄膜巩膜途径房水外流，可单独和联合用药。

3）β肾上腺素受体阻滞剂：是最常用的降眼压滴眼液，有噻吗洛尔（timolol）、倍他洛尔（betaxolol）、美替洛尔（metipranolol）、左布诺洛尔（levobunolol）、卡替洛尔（carteolol）等滴眼液，通过阻断位于睫状体非色素上皮细胞上的β_2肾上腺素受体来减少房水生成。主要有心血管系统和呼吸系统的不良反应，因此对有较重心血管疾病如心衰、窦性心动过缓、Ⅱ或Ⅲ度房室传导阻滞，较重呼吸系统疾病如支气管哮喘、严重阻塞性呼吸道疾病者，应避免使用。

4）碳酸酐酶抑制剂：通过抑制睫状体非色素上皮细胞内的碳酸酐酶来减少房水生成，有杜塞酰胺（dorzolamide）和布林佐胺（brinzolamide），避免了全身应用碳酸酐酶抑制剂的众多不良反应。

5）α肾上腺素受体激动剂：常用选择性α_2受体激动剂溴莫尼定（brimonidine），其降眼压作用除了直接抑制房水生成外，还可能与其增强了葡萄膜巩膜途径房水外流有关。

6）前列腺素衍生物：主要是通过增加葡萄膜巩膜途径房水引流、也有证据表明增加小梁途经房水外流来降眼压，常用拉坦前列素（latanoprost）、曲伏前列素（travoprost）、贝美前列素（bimatoprost）和他氟前列素（tafluprost），是目前最有效（降眼压幅度最大、作用维持时间最长）的眼局部降眼压药。

7）复方固定制剂：将两种或以上的降眼压药物混合制成一种滴眼液，加强了降眼压疗效，减少了防腐剂对眼表的损伤，提高了患者的用药依从性。可以是上述几类不同作用机制的降眼压药物之间的组合，目前主要有前列腺素衍生物+β肾上腺素受体阻滞剂，β肾上腺素受体阻滞剂+碳酸酐酶抑制剂，β肾上腺素受体阻滞剂+α肾上腺素受体激动剂等。

临床智库 WWW.CHUALINE.COM

应用于开角型青光眼降眼压治疗最早的是增加小梁网途径房水引流药物如拟胆碱作用药、肾上腺素受体激动剂等，最广泛的是减少房水生成的药物如β肾上腺素受体阻滞剂，最新的是

Notes

增加葡萄膜巩膜途径房水引流药物如前列腺素衍生物，最方便的联合用药是复方固定制剂。详见第二十三章。

（2）全身应用的降眼压药：多作为局部用药不能良好控制眼压时的补充，或手术治疗前的术前用药，剂量和时间均不宜过大或过长，以免引起全身更多的不良反应。目前主要有2大类。

1）碳酸酐酶抑制剂：通过抑制睫状上皮的碳酸酐酶来减少房水的生成，降低眼压。以乙酰唑胺（acetazolamide）为代表，口服，每次125～250mg，每日1～3次。该药系磺胺类制剂，过敏者禁用。常见的不良反应有唇面部及手指、脚趾麻木感，胃肠道刺激症状，尿液混浊等，如果长期服用，有诱发尿路结石、肾绞痛，代谢性酸中毒，低血钾等不良反应。因此，临床上常在服用乙酰唑胺的同时，给予氯化钾和碳酸氢钠，以减少不良反应的发生。对伴有肝、肾功能不全，呼吸性酸中毒者应谨慎使用，最好不用。个别病例服用该药后可产生再生障碍性贫血，认为是与剂量无关的特异性反应。醋甲唑胺（methazolamide），口服，每次25～50mg，每日2次。其不良反应同乙酰唑胺，相对较少，但临床上见到严重的剥脱性皮炎并发症。

2）高渗脱水剂：通过提高血浆渗透压使眼球内脱水来降低眼压。以甘露醇（mannitol）为代表，常用量为1g/（kg·d），每天20%甘露醇250ml（快速静滴）为宜，降眼压作用起效快，但维持时间短（6小时）。在高血压、心功能不全、肾功能不全患者，要注意全身状况，以防意外。过多的应用或应用较长时间易引起全身脱水、电解质紊乱，颅内脱水严重时引起头痛，血液脱水严重时可引起血栓形成，尤其在儿童和老年人更应注意。其他高渗脱水剂有高渗的山梨醇、葡萄糖、甘油（口服）等。

2. 激光降眼压治疗 目前推荐选择性激光小梁成形术（selective laser trabeculoplasty，SLT），是利用激光在房角小梁网上产生的生物效应改善房水流出易度，降低眼压。欧美地区有将SLT作为首选治疗的手段，并可以延缓手术时间和减少抗青光眼药物的使用。还可作为怀孕、哺乳等不适合或因药物不良反应不能耐受药物治疗而又不愿意手术治疗等患者的替代治疗方法，也可以作为药物的联合治疗方法或手术后眼压控制不理想时的补充治疗方法SLT治疗对小梁组织几乎没有损伤，也不影响药物治疗和手术治疗的疗效。详见第二十二章。

3. 手术降眼压治疗 最常用的手术方式是眼外引流的滤过性手术，包括小梁切除术、巩膜咬切术、非穿透性小梁手术等，即人为地开创一条滤过通道，将房水引流到巩膜瓣和结膜瓣下，以缓解升高的眼压。也有用微小植入物如ExPress引流钉来替代小梁切除术，优点是创伤减少，操作简便，安全性提高，但疗效与经典的小梁切除术相当。非穿透性小梁手术是眼球壁的手术，不进入前房，术中、术后并发症（主要是浅前房或前房消失）大大减少，安全性高，但操作技术难度大。年轻患者，为减少滤过通道的过度纤维瘢痕化，可在术中或术后恰当应用抗代谢药，常选丝裂霉素C（MMC）和5-氟尿嘧啶（5-Fu），但要特别注意防止该类药物的毒性作用和可能的并发症。眼局部使用干扰素对减轻滤过泡的血管瘢痕化也有一定的作用，相对安全。对于多次滤过性手术失败、角结膜缘区域难以形成有效滤过泡的患眼，可以采用后部的人工植入物如青光眼引流阀（如Krupin或Ahmed valve）植入手术。近年来还有一些微小切口的青光眼引流手术（micro-incision glaucoma surgery，MIGS）应用于临床，各有其特点，但远期降眼压疗效均未超过经典的小梁切除术，且均需有附加的设备和（或）耗品，因此小梁切除术仍旧是青光眼滤过性手术的主流术式。

4. 视神经保护治疗 神经保护（neuroprotection）概念的提出，主要是基于对青光眼视神经损伤机制和病理生理过程的深入研究及认识。除了降眼压这一最有效的神经保护措施外，目前强调更直接的神经保护治疗，尤其是针对原发性开角型青光眼。因为原发性开角型青光眼一旦明确诊断，就已经存在神经损害了。由于青光眼疾病的慢性、进行性临床特征，在组织病理上同时存在已经损失（死亡）、正在损害（受伤）和受到威胁（尚正常）的不同视神经（轴突）和（或）神经元（神经节细胞等）。对于已经死亡的神经，我们无能为力。即便是控制了导致青光眼病变的

高眼压因素后，这种死亡的及濒临死亡的神经组织形成的病理微环境还将对其周围受损的和尚正常的神经组织造成继发损害，唯有及时采取恰当的治疗措施，才能保护和拯救邻近的正常及受损神经组织。临床和基础研究的一些现象提示青光眼视神经损害的原发因素不仅仅只是眼压，如前所述的神经营养因子缺乏、代谢障碍、毒性产物、自身免疫损伤等也可能直接或间接作用于视网膜视神经。因此，青光眼的神经保护治疗就更显得重要。目前，临床上已应用的主要是钙离子通道阻滞剂如倍他洛尔、尼莫地平、硝苯地平，抗氧化剂如维生素 C 和 E，α_2肾上腺素受体激动剂如溴莫尼定，神经保护剂如甲钴胺、胞磷胆碱，植物药如银杏叶提取物，中药如葛根素、当归素、黄芩苷及灯盏细辛方剂等；正在研究的有兴奋毒性神经递质谷氨酸的 NMDA 受体拮抗剂，神经营养因子如 BDNF，神经保护因子热休克蛋白，神经免疫 Cop-1 疫苗，神经干细胞诱导、移植及视神经再生等。上述神经保护治疗措施还需要随机、双盲的大样本、多中心、长期临床研究来加以证实。

完善的青光眼治疗应该是将达到靶眼压的降眼压治疗与阻止视网膜神经节细胞凋亡的神经保护治疗相结合，才能使更多的神经节细胞从受创的病理困境中解脱出来并得到完全恢复。

三、特殊类型青光眼

这类独特的青光眼仍属原发性的，但与前述的闭角型和开角型青光眼不同。

（一）高褶虹膜性青光眼

高褶虹膜（plateau iris）结构是指虹膜根部前插在睫状体上，虹膜周边部呈角状高褶向前再转向瞳孔区的解剖结构，其特征是形成的房角窄、浅，但虹膜平坦，前房并不浅（图 12-9）。较少见，女性患者较多，常有闭角型青光眼家族史，也较瞳孔阻滞性闭角型青光眼年轻，多在 30～50 岁。其房角可自发关闭，或瞳孔扩大后关闭，尤其是周边虹膜切除（开）术后瞳孔扩大仍会发生房角关闭，有时呈急性闭角型青光眼样发作。说明相对瞳孔阻滞因素在发病（房角关闭）机制中所起的作用远较在虹膜膨隆型的浅前房闭角型青光眼中的要小。依据虹膜褶的高度可分完全性和不完全性 2 种。完全性即虹膜褶较高并且整个房角 360°圆周均有，临床多为急性眼压升高的表现，同前述的急性闭角型青光眼发作；不完全性的则虹膜褶较低并且不完整，不至于造成整个房角的突然全部关闭，因此临床多为慢性过程，同前述的慢性闭角型青光眼表现。

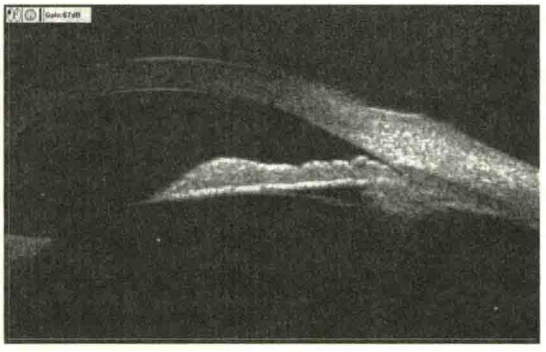

图 12-9 高褶虹膜（UBM）

高褶虹膜引起的眼压升高，可用虹膜周边切除术后的暗室试验阳性结果来明确诊断，房角检查在暗光下呈关闭状，亮光下呈开放状。UBM 检查对高褶虹膜的构型判断具有独特的诊断价值。

高褶虹膜性青光眼的治疗需用缩瞳剂，也可施行激光周边虹膜成形术来拉平高褶加宽房角。对于已有白内障手术指征的患者，单纯白内障摘除术可以解除这种高褶虹膜造成的窄房角危险状况。如果已发生周边虹膜前粘连，房角引流房水功能破坏，则只能进行滤过性手术治疗。

（二）恶性青光眼

闭角型青光眼药物或手术治疗后眼压不但未下降反而升高，病情更重，眼胀眼痛症状明显，视功能更差，临床上称为恶性青光眼（malignant glaucoma），从发病机制上又称为睫状环阻滞性青光眼（ciliary-block glaucoma），房水引流错向性青光眼（aqueous misdirection glaucoma）。这是一

临床看库

Notes

组多因素的难治性青光眼，可为原发性，也可是继发性的。多见于眼前段手术（青光眼、白内障等）后，亦见于缩瞳剂治疗以及自发性的。好发于小眼球、短眼轴、大晶状体的闭角型青光眼患眼。其病理机制是睫状体的肿胀或肥大、前转，晶状体悬韧带松弛，导致晶状体虹膜膈前移，瞳孔缘被晶状体前部紧紧顶住，并且将虹膜整个推向小梁网和角膜，关闭房角，前房极浅或消失（图 12-10）。房水在睫状突、晶状体赤道部和前玻璃体界面的附近向前流动受阻（睫状环阻滞），返流向后进入玻璃体腔或玻璃体后间隙积聚（房水引流错向），玻璃体内压力增高，又进一步顶推晶状体虹膜膈向前，产生恶性循环，形成其特殊的临床表现：前房消失，眼压不断升高。

需要与类似病理状况鉴别的主要有：①瞳孔阻滞性青光眼，可以通过周边虹膜切除（开）术后前房加深来加以区别；②脉络膜上腔出血，可发生在手术中（暴发性）或手术后数天内（迟发性），如量多可造成浅前房和高眼压，眼底和 B 超检查可明确；③脉络膜脱离，一般为伴有低眼压的浅前房，易于识别，但如果恢复较慢，时间较长，眼外引流的滤过泡消失，瘢痕化后眼压可升高，应注意分析辨别。

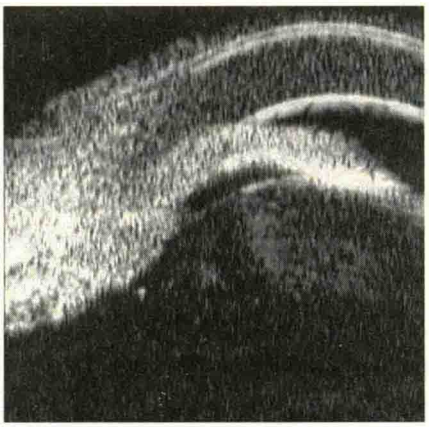

图 12-10 恶性青光眼（UBM）

恶性青光眼一旦确诊，应即采取积极措施，以恢复前房，降低眼压。

药物治疗主要有：①睫状肌麻痹剂，松弛睫状肌，加强晶状体悬韧带的张力，使晶状体后移，常选用 1% ~4% 阿托品滴眼液，4 ~5 次/日，夜间加用阿托品眼膏；②降眼压药物，用高渗脱水剂和减少房水生成药物，可以使玻璃体脱水浓缩，降低眼压；③皮质类固醇抗炎治疗，局部或全身应用，减少组织水肿和炎症反应，减轻组织细胞损伤，可以促进睫状环阻滞的解除。

激光治疗，在无晶状体眼、人工晶状体眼可用 Nd:YAG 激光做晶状体后囊膜及玻璃体前界膜的切开治疗，利于玻璃体内积液的向前引流。也可直视或经房角镜或经眼内镜做睫状突的氩激光光凝，使其皱缩而解除睫状环阻滞。

如上述治疗无效，则需施行切口性手术治疗：①简单的睫状体扁平部穿刺抽吸玻璃体积液手术；②彻底的晶状体玻璃体切割术，需将晶状体后囊膜、玻璃体前部皮质以及前界膜完全切除，这是根治的方法。单纯的晶状体囊外摘除手术往往无效。术后继续阿托品睫状肌麻痹、皮质类固醇抗炎等治疗。

（三）正常眼压性青光眼

具有与其他类型青光眼类似的视盘凹陷扩大和视野缺损但缺乏明显眼压升高的证据，一般认为与高眼压性开角型青光眼是属同一类原发性青光眼的不同表现型，有称低压性青光眼，但眼压实际上是在统计学正常值范围内，所以用正常眼压性青光眼（normal tension glaucoma）更为确切。国外报道约占开角型青光眼的 20% ~50%，尤以亚洲，特别是日本、韩国最多。流行病学调查以 40 ~60 岁年龄组最多，女性患者明显多于男性患者。正常眼压性青光眼的致病因素不明，目前普遍认为与相关易感基因、眼局部血液循环障碍、自身免疫等可能有关。

临床特征：就诊主诉为视力减退和视野模糊、缺损，早期往往由于无症状和中心视力尚好而延误，主要是眼底视神经乳头的改变。与高眼压性青光眼比较，正常眼压性青光眼的杯凹较浅，颞侧和颞下象限的盘沿更窄，视盘周围的晕轮（halos）和萎缩征较多，视网膜视盘出血发生率较高。视盘杯凹与视野损害不成比例，即同样的视野缺损，正常眼压性青光眼的 C/D 比值较高眼压性青光眼的 C/D 比值要大。正常眼压性青光眼的视野损害具有以下特征：视野缺损靠近固视点的比例较大，上半缺损较多，局限性缺损较多，且损害较深，边界较陡。虽然这类青光眼的眼

压在正常范围内，但部分患者存在较大的日夜波动，平均眼压偏于正常范围的高限一侧（18～20mmHg），说明这类青光眼的视神经损害阈值降低，不能承受相对“正常”的眼压。研究认为可能与视网膜和脉络膜血管自身调节异常所致缺血缺氧、视神经和视网膜神经节细胞的自身免疫损伤等有关。

正常眼压性青光眼的易患危险因素有：近视眼，血压异常（低血压或高血压），血流动力学危象（如失血、休克），血液流变学改变（如高血黏度等），自身免疫疾病，心血管疾病尤其是周围血管痉挛（如雷诺征，偏头痛），低颅压等。

正常眼压性青光眼的诊断需综合眼部和全身检查以及完整细致的病史，一般认为峰值眼压不应超过21mmHg，但要除外因角膜较薄、角膜曲率较大所致测得眼压较低的影响，可通过角膜厚度、角膜曲率测量来识别。需与下列情况鉴别：①具有较大日夜眼压波动的高眼压性开角型青光眼，可进行24小时眼压，尤其是夜间眼压的监测来明确；②已经缓解的高眼压性青光眼遗留有扩大的视盘杯凹和视野损害，如皮质激素性青光眼、青光眼睫状体炎综合征等，了解详细的既往相关病史很重要；③非青光眼性视神经病变，如各类视神经萎缩（尤其是视交叉处颅内占位性病变所致），缺血性视神经病变，先天性视盘小凹等，这些疾病均有各自的视神经损伤和视野损害特点。

正常眼压性青光眼一般进展较慢，视野损害常以年计，影响其预后的因素有：在正常范围内相对较高的眼压，较薄的角膜厚度，较深的局部性视杯切迹，视网膜视盘的小出血；全身低血压和血液循环不足，血液流变学异常，微循环障碍，自身免疫疾病，吸烟等。治疗主要是持续、平稳地降低眼压达到病情不再继续进展的安全靶眼压范围，改善微循环，以及神经保护。通常以降低原先基础眼压峰值水平的1/3幅度为目标，并在随访过程中根据视神经损伤和视野损害是否得到稳定控制来动态调整。药物宜选择不影响血管收缩或降压幅度大的降眼压药如前列腺素类衍生物、碳酸酐酶抑制剂、α_2肾上腺素受体激动剂和有扩张血管作用的倍他洛尔降眼压药。并依据24小时眼压曲线结合降眼压药物的药动学、药理学参数来制订个体化的用药方案。亦可采用SLT治疗，或与降眼压药物联合治疗。一般来说，当药物和激光治疗难以控制眼压达到目标要求或病情仍在继续进展时，才考虑手术治疗。可采用较薄（约1/3～1/4厚）巩膜瓣的小梁切除术等滤过性手术来获得较低的眼压。鉴于正常眼压性青光眼的致病多因素，建议在有效降眼压的基础上积极改善眼局部血供治疗，常选用钙离子通道阻滞剂、5-羟色胺拮抗剂和活血化瘀中药等，有利于病情的控制和减缓病程进展。同时应用视神经保护剂如抗自由基药物、阻断谷氨酸神经毒性药物和神经营养药物等，是较为理想的治疗，但这方面的特效药物尚待临床评价。

（四）色素性青光眼

以色素颗粒沉积于房角为特征的一种青光眼。有色素播散综合征（pigment dispersion syndrome）与色素性青光眼（pigmentary glaucoma）之分。色素播散综合征的发病机制是反向瞳孔阻滞：中周边部虹膜后凹，与晶状体悬韧带接触、摩擦，导致虹膜色素上皮内的色素颗粒释放。色素性青光眼的小梁网房水外流受阻并非色素颗粒的单纯性阻塞，还与小梁内皮细胞吞噬功能异常等有关。

临床特征：色素性青光眼常累及双眼，在西方国家约占青光眼的1%～1.5%，我国少见。不伴有眼压升高的色素播散综合征占人群的2.45%（白人），男女相同，而色素性青光眼多累及年轻男性，近视眼是危险因素。

裂隙灯下可见到Krukenberg梭，位于角膜后中下部的角膜内皮上，呈垂直向梭形色素沉着，下端稍宽。虹膜的前表面也可有色素沉着，多在轮沟内，中周部虹膜透光缺损征早期较少，随着病程进展可逐步增加，呈典型的环形轮辐状散在分布，约80～90条，与后面的晶状体悬韧带数目一致。整个前房角较宽，尤其是功能性小梁网有明显的深棕色、黑色色素沉着，小梁网呈现浓

Notes

密的色素沉着带，程度通常为3～4级（图12-11）。色素播散过程有活动期（出现突发的大量色素颗粒播散，多与跑跳等震动性运动有关）和静止期（色素颗粒逐步吸收减少）。如果眼压正常，称色素播散综合征；如眼压超过21mmHg，未发生视神经损伤时，称色素性高眼压；如伴有视神经损害改变时则诊断色素性青光眼，眼压多在30～40mmHg，可有较大波动，整个色素播散综合征中约1/3～1/2发生青光眼。

临床上根据其特征性表现，尤其是裂隙灯下观察到典型的虹膜虫蚀样透光体征和房角镜见到小梁网上大量的色素沉着，易于作出诊断。用UBM可提供纵切面观察周边虹膜后凹的形态及其与晶状体悬韧带的关系，有助诊断。需要与其他小梁网色素异常病理状况如剥脱综合征、眼内手术或钝挫伤所致色素脱落沉着、年龄相关的色素沉着等作鉴别。

图12-11 前房角小梁网明显色素沉着

色素性青光眼的治疗有：

1）药物治疗：降眼压选用β肾上腺素受体阻滞剂，碳酸酐酶抑制剂，α_2肾上腺素受体激动剂，前列腺素衍生物等；缩瞳剂作用理论上可以拉紧虹膜来避免与晶状体悬韧带接触、解除瞳孔的反向阻滞和减少色素颗粒的释放，但临床实际应用效果并不理想。

2）激光治疗：有两个方面的作用，周边虹膜切开术同时联合周边虹膜成形术可以解除其反向瞳孔阻滞；SLT针对升高的眼压治疗，通常需要分别低能量、多次施行。

3）手术：周边虹膜切除术术后见到虹膜变得平坦，其效果需长期随访验证，但不能解除已经升高的眼压；滤过性手术适用于眼压不能控制且已有明显视神经或视功能损害的患眼。

（五）剥脱性青光眼

剥脱综合征（exfoliation syndrome）为一类常伴发青光眼的系统性、特发性疾病。在剥脱性青光眼（exfoliative glaucoma）患眼内见到灰白色斑片样物质，曾有青光眼囊片（glaucoma capsulare）和假性剥脱（pseudoexfoliation）等名称。剥脱综合征多见于北欧、50岁以上患者，我国新疆维吾尔族人较多见，无明显遗传性，发病率从0.4%～38%不等，与白内障正相关。剥脱综合征患者中青光眼的发病率为7%～63%不等。剥脱综合征男女比为1∶3，但男性患者发生青光眼的概率约比女性多一倍。欧洲地区多累及双眼，美洲地区多累及单眼。虽有发现剥脱综合征相关的基因变异，但其发生机制目前尚未完全明了，普遍认为是一种与细胞表面相关物质过多产生或异常破损相关的细胞外间质疾病。

图12-12 晶状体前表面剥脱物质

临床特征：灰白色物质沉积在晶状体前表面是重要的诊断体征（图12-12）。典型分三个区带：相对匀质的中央盘区；周边的颗粒层带；分隔二者的洁净区。剥脱物质可呈现于虹膜、瞳孔缘、角膜内皮、前房角、晶状体悬韧带和睫状体，白内障摘除术后可见于晶状体后囊膜、人工晶状体、玻璃体前界面以及玻璃体条索上。此外，剥脱物质也存在于眼球外的眼部组织以及眶外组织器官中，主要局限在结缔组织或筋膜部分。晶状体表面的剥脱物质也引起虹膜

临床智库 WWW.CICALINE.COM Notes

色素上皮的破损和释放色素颗粒。其房角小梁网上的色素沉着往往不均匀,同时可见有少量散在的碎屑样剥脱物质。

剥脱性青光眼典型地表现为开角型青光眼,系剥脱物质和色素颗粒共同阻塞小梁网,以及小梁网内皮细胞功能异常所致。25% 可呈急性眼压升高,超过 50mmHg,部分病例可伴发闭角型青光眼。

需鉴别的有色素播散综合征和囊膜剥离疾病(capsular delamination,也称真性剥脱),后者见于高温作业者,伴白内障但少有青光眼,系热源性白内障中卷起的透明膜。另外虹膜睫状体炎或铜异物等引起的毒性剥脱,外伤所致的损伤性剥脱,依据有关病史和体征可资鉴别。

剥脱性青光眼平均眼压较高,视功能损害进展较快,对药物治疗的反应也差。药物治疗降眼压可选用 β 肾上腺素受体阻滞剂、碳酸酐酶抑制剂、α_2 肾上腺素受体激动剂,前列腺素衍生物等。缩瞳剂虽然能减少瞳孔运动,减少剥脱物质和色素播散,又改善房水引流,但易于形成后粘连,有的病例会加重病情,甚至因晶状体悬韧带松弛而诱发闭角型青光眼。欧洲报道 SLT 治疗剥脱性开角型青光眼可获得较好眼压控制,延缓病情的发展。如上述治疗无效,则只能施行小梁切除等滤过性手术,要注意避免因晶状体悬韧带松弛导致的浅前房等相关并发症,并加强术后的抗炎治疗。

第三节 继发性青光眼

继发性青光眼(secondary glaucoma)是以眼压升高为特征的眼部综合征群,其病理生理是某些眼部或全身疾病、或某些药物的不合理应用,干扰了正常的房水循环,或阻碍了房水外流,或增加房水生成。根据高眼压状态下房角的开放或关闭,继发性青光眼也可分为开角型和闭角型二类,但有些病例在病变过程中可由开角转为闭角,有些病例则可两种机制共存。继发性青光眼常见的原发病变主要有炎症、外伤、出血、血管疾病、相关综合征、相关药物、眼部手术以及眼部占位性病变等,使病情更为复杂和严重,预后往往也较差,其诊断和治疗要同时考虑眼压和原发病变。

一、炎症相关性青光眼

各种累及眼部(包括眼球内和眼眶)的炎症,都可以破坏正常的房水循环而引起眼压升高,可表现为暂时性或慢性顽固性。临床上往往多见于眼前部的炎症,尤其是虹膜和睫状体的炎症。葡萄膜炎导致眼压进行性升高,造成视神经损伤和(或)视野损害的继发性青光眼总体约 18%。

(一) 继发于虹膜睫状体炎的青光眼

眼前段葡萄膜炎(虹膜睫状体炎,iridocyclitis)可导致严重的急、慢性青光眼发生,慢性葡萄膜炎发生青光眼要比急性葡萄膜炎(<3 个月病程)至少高出一倍以上。其眼压升高可继发于活动性炎症、炎症后遗症,或过量的皮质类固醇治疗。

导致开角型青光眼的病理生理状况有炎性细胞、纤维素、血清蛋白及受损的组织细胞碎片等阻塞小梁网,炎性介质和毒性物质导致的小梁网炎症、水肿、内皮损害、硬化,房水外流障碍。还有炎症刺激造成的房水分泌过多,以及长期用皮质类固醇治疗诱导的眼压升高。

继发闭角型青光眼的病理状况可是非瞳孔阻滞性的周边虹膜前粘连,也可是瞳孔阻滞性的瞳孔后粘连(瞳孔闭锁或瞳孔膜闭,图 12-13),阻断后房向前的房水交通,并引起虹膜膨隆,以及炎症造成的睫状体前旋,都可加重或促使周边虹膜前粘连。

【临床表现】 急性虹膜睫状体炎伴发青光眼时,前房的炎性渗出物多较浓厚,原有的急性炎症表现往往将继发青光眼的症状和体征掩盖起来,或混杂在一起,易被忽略。如果角膜上皮

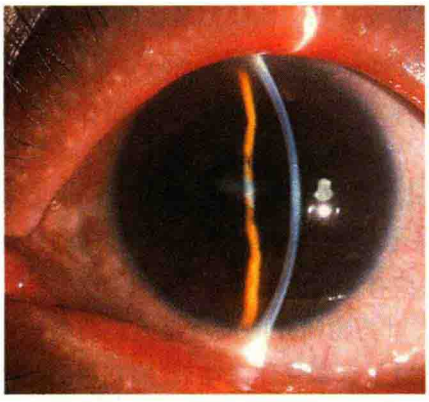

图 12-13 虹膜睫状体炎导致的瞳孔闭锁

出现水肿现象，应该做眼压测量。慢性或陈旧性虹膜睫状体炎所引起的继发青光眼，如有完全的瞳孔后粘连和虹膜膨隆现象，多不难识别，但如果不伴虹膜膨隆体征（很可能是整个虹膜与晶状体发生了后粘连），应作细致的前房角检查，多可见到广泛的周边虹膜前粘连。

【治疗处理】 急性虹膜睫状体炎合并高眼压时，以控制炎症为主，充分扩瞳和足量的皮质类固醇（局部和全身）应用，配合降眼压药（减少房水生成）治疗，多能较快控制高眼压状况。慢性虹膜睫状体炎尤其需要系统、规范的抗炎治疗，同时注意继发青光眼的随访。陈旧性虹膜睫状体炎合并青光眼时，多需手术治疗。如果形成虹膜膨隆的时间不长，可以试行激光中周部虹膜切开术，切开孔要大些，以免炎症反应又将其闭合。大多数继发青光眼需施行眼外引流手术加用适量的抗代谢药，手术前后应给予适量的皮质类固醇治疗，以防手术干扰引起虹膜睫状体炎症的活动。

（二）青光眼睫状体炎危象

青光眼睫状体炎危象（glaucomatocyclitic crisis）又称 Posner-Schlossman 综合征，是前部葡萄膜炎伴青光眼的一种特殊形式，主要见于 20～50 岁的青壮年，以非肉芽肿性睫状体炎伴明显眼压升高为特征，发生机制不明。发作期内房水中前列腺素 E 的浓度较高，间歇期又恢复正常，曾认为是前列腺素介导的炎症反应。近年来活动期的房水检测发现与病毒感染密切相关，主要是疱疹类病毒感染，其中巨细胞病毒约占一半。可有发作性视力模糊，虹视，雾视等症状。起病甚急，单眼居多，可反复发作，似乎与劳累，尤其是脑力疲劳、精神紧张、工作生活压力大、作息规律紊乱、女性生理周期、感冒等身体免疫力下降有关。

【临床表现】 炎症轻微，局部充血轻，眼压升高可达 40～60mmHg，可引起角膜水肿，但通常对视力影响较小。房水闪辉轻微，一般在发作 3 天内出现 KP，多为粗大的羊脂状 KP，也可见细小灰白色 KP，通常数目不多，约 1～10 颗不等，大多沉积在角膜下方 1/3 区域，有些甚至隐藏在下方的房角内。房角开放，无周边虹膜前粘连，也不发生瞳孔后粘连。炎症发作和眼压升高可持续数小时到数周，多在 1～2 周内，也能自行缓解。临床上见到青壮年不明原因的单眼发作性视力模糊伴眼压升高而前房又不浅时，应考虑到青光眼睫状体炎危象的可能，找到典型的 KP 是诊断关键（图 12-14）。

大多数预后较好，部分反复发作的顽固病例可呈开角型青光眼的表现，即使在间歇期眼压也持续升高，视神经乳头可出现凹陷性萎缩，视野损害。反复发作的顽固性病例还可伴有后囊下的并发性白内障，对视力影响大。

【治疗处理】 青光眼睫状体炎危象大多是一自限性疾病，给予表面滴用皮质类固醇有利于控制炎症，但长用可升高眼压，应尽量缩短使用时间。也可使用非甾体抗炎药来控制炎症。反复发作的病例，还可加用睫状肌麻痹剂、干扰素和抗病毒药治疗。高眼压时需用降眼压药物治疗，如发生视神经和视功能损害，应考虑眼外引流手术治疗。临床观察到约一半的反复发作患者在施行青光眼滤过性手术眼压控

图 12-14 青光眼睫状体炎危象的典型 KP 征

制后不再发作。

二、眼钝挫伤相关性青光眼

眼球钝挫伤伴发的眼压升高可在损伤后立即发生，也可迟至数月、数年才表现出，眼压升高可以是暂时性的，也可是持续性的，可是轻度的，也可是显著的，依据钝挫伤的程度和引起眼压升高的原因而不同，常见有以下几种情况。

（一）眼内出血

最常见的是前房出血，其次是玻璃体积血。引起眼压升高的原因主要有：

1. 前房积血（hyphema） 眼压升高多为暂时性的，与积血量的多少有关。最常见的原因是红细胞等血液成分机械性阻塞小梁网。大量出血者血凝块可引起瞳孔阻滞，造成眼压的升高。其继发青光眼的处理主要是通过限制活动以减少再出血，药物治疗促进积血吸收和降眼压。一般都能较快控制眼压，前房出血也完全吸收。如伤后眼压很高（常因多种原因导致），伴较多前房积血，或有角膜血染可能时，应行前房穿刺放血冲洗。如果眼压仍不能被控制，则应施行滤过性手术。

2. 血影细胞性青光眼（ghost cells glaucoma） 眼内出血后红细胞变性形成影细胞（ghost cells），不能通过小梁网，阻碍了房水外流，引起眼压升高。其临床特征是多见于玻璃体积血后约2周，变性的红细胞通过破损的玻璃体前界面进入前房，前房内有许多小的土黄色的影细胞在慢慢地循环，后期可沉积于下方房角内如同前房积脓，房角是开放的。对这类病例应通过前房冲洗联合玻璃体陈旧积血的切除手术才能完全解除。

3. 溶血性青光眼（hemolytic glaucoma） 为大量眼内出血后数天到数周内发生的一种开角型青光眼，系含血红蛋白的巨噬细胞、红细胞碎片阻塞小梁网，小梁细胞因吞噬过多的血细胞后发生暂时功能障碍，造成房水引流受阻。临床特征是前房内红棕色的血细胞，房角检查见红棕色色素，房水细胞学检查含棕色色素的巨噬细胞。这种继发的高眼压多为自限性，主要用药物控制眼压和伴发的炎症，待小梁细胞功能恢复后可逐渐清除这些阻塞物，使青光眼缓解。对于顽固性的病例，需手术前房冲洗以及滤过性手术降眼压。

4. 血黄素性青光眼（hemosiderotic glaucoma） 少见，发生在长期眼内出血者，系血红蛋白从变性的红细胞内释放出，小梁细胞吞噬该血红蛋白，血红蛋白中的铁离子释出，过多的铁离子可造成小梁网组织的铁锈症，使小梁组织变性，失去房水引流作用。一旦发生这种青光眼，小梁网的功能已失代偿，需行滤过性手术治疗。一般也可见到眼部其他组织也存在程度不同的铁锈症。

（二）房角后退

钝挫伤常可致房角后退（recession of anterior chamber angle），伤后早期眼压升高发生的原因是小梁组织水肿、炎症介质释放和组织细胞碎片阻塞等，主要用皮质类固醇抗炎和减少房水生成的降眼压治疗。伤后数月到数年发生的慢性眼压升高，多见于房角后退范围≥180°的患眼。房角镜检查可见程度不同、宽窄不一的房角后退体征（图12-15），也可伴有损伤后导致的局部周边虹膜前粘连。多认为是小梁组织损伤后瘢痕修复阻碍了房水外流。通常较难用药物控制，需滤过性手术治疗。

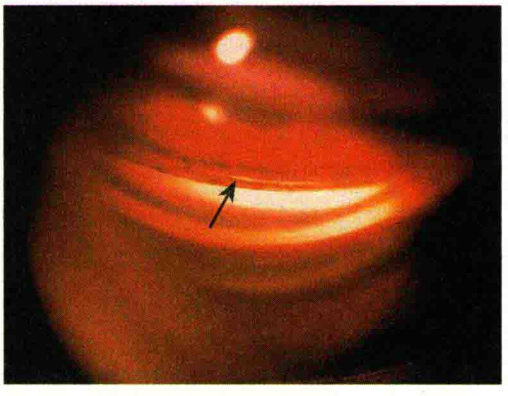

图12-15 房角镜检查见房角后退征

（三）其他原因

钝挫性眼外伤也可造成晶状体和玻璃体

Notes

解剖位置异常,或葡萄膜炎症等引起继发青光眼。

钝挫伤所伴发的青光眼往往是上述多种因素共同作用所致,应注意分析观察,抓住主要的病因,施行治疗时有所侧重,但又要全面。对于钝挫伤后急性期的眼压升高,尽量应用抗炎药物和降眼压药物治疗,只要眼压能够逐步下降,就不要过早施行青光眼外引流手术,临床观察到在伤后1个月内施行青光眼滤过性手术的患眼,约90%都因伤后的炎症反应致使滤过通道瘢痕化而失败。

三、晶状体相关性青光眼

包括晶状体自身物质诱致的青光眼(主要是开角型)和晶状体位置异常所致的青光眼(主要是闭角型)。这里主要阐述晶状体自身物质诱致的青光眼。

(一) 晶状体溶解性青光眼

晶状体溶解性青光眼(phacolytic glaucoma)为过熟或成熟的白内障中高分子量的可溶性晶状体蛋白大量逸出,阻塞了小梁网房水外流通道所致的继发性开角型青光眼。

【临床表现】 急性眼压升高,类似急性闭角型青光眼发作,眼红、痛,角膜水肿,视力变化因原先的完全性白内障而不明显。大多数病例的眼压呈进行性升高,病情严重。前房房水明显闪辉(可溶性晶状体蛋白为主),中等量的较大透明细胞(巨噬细胞)现象,常见有小颗粒物在房水内循环,房水中有呈彩虹样或明显折射的胆固醇结晶颗粒(图12-16)。晶状体完全混浊,皮质液化,核漂浮,囊膜上有软性白色斑点。房角镜检查除见到房水中的小颗粒物沉积外常无明显异常,呈开角。

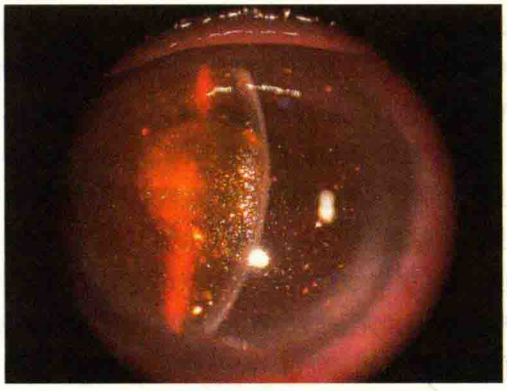

图12-16 过熟白内障房水中呈彩虹样结晶颗粒

【治疗处理】 难以用药物治疗控制,需针对病因摘除白内障。在施行白内障手术前,尽量用药物控制高眼压以及应用皮质类固醇减轻炎症反应。根据不同状况可选择白内障囊内摘除术、囊外摘除术及人工晶状体植入,并充分冲洗干净前后房及房角内的小颗粒物,一般在白内障手术后青光眼可得到缓解和控制而不需施行抗青光眼手术。

(二) 晶状体残留皮质性青光眼

又称晶状体颗粒性青光眼(lens particle glaucoma),大多数见于白内障手术后,残留的晶状体皮质、囊膜碎片等阻塞房水外流通道,以及这些残留物诱发的眼内炎症反应所致。主要是由可以在房水中自由移动的颗粒状、碎屑状晶状体残留物质逐步阻塞较大范围的小梁网引起,但也可有以下因素的参与:手术后的炎症反应,手术中使用的粘弹剂残留,炎症所致虹膜周边前粘连或瞳孔后粘连,以及治疗使用的皮质类固醇药等,常在术后数天到数周发病。后发性膜性白内障Nd:YAG激光切开术后的眼压升高可能与晶状体囊膜碎片特别细小,易于完全填充阻塞小梁网间隙以及可能的玻璃体内物质进入前房角、损伤性炎症反应等相关。

【临床表现】 房水中有白色晶状体皮质和(或)透明、半透明的囊膜碎片循环,也可沉积在角膜内皮上,房水闪辉严重,细胞游动(巨噬细胞和白细胞)明显,严重的可伴前房积脓。房角开放,可见上述物质,炎症反应明显时或慢性迁延性炎症会有周边虹膜前粘连的形成。

【治疗处理】 首先是药物降眼压,同时给予睫状肌麻痹剂和皮质类固醇抗炎治疗。如果药物治疗不能很快控制,或存在多量的晶状体残留物质,则应及时手术灌注冲洗出,一般能较快控制高眼压而无需施行抗青光眼手术。

Notes

（三）晶状体过敏性青光眼

晶状体过敏性青光眼（glaucoma with phacoanaphylaxis）系晶状体损伤后机体对晶状体物质（蛋白）产生过敏性反应所致。很少发生，可见于白内障手术（囊外或乳化术）后，晶状体外伤性或自发性囊膜破裂，成熟或过熟的白内障晶状体蛋白漏出等状况。目前认为晶状体过敏性反应是一种免疫复合性疾病，即当对晶状体蛋白的正常耐受丧失时才发生，而不是细胞介导的对异体组织的排斥反应。组织病理上，晶状体过敏以典型的带状、肉芽肿性炎症反应为特征。其青光眼的发生有多种机制：晶状体颗粒性物质、晶状体蛋白均能阻塞小梁网，导致眼压升高；炎症反应累及小梁网也可引起或加重青光眼；应用皮质类固醇治疗也可致眼压升高；虹膜周边前粘和瞳孔后粘可造成闭角型青光眼。

【临床表现】 多样化，炎症反应可在数小时内或数天内发生，也可迟至数月，葡萄膜炎可以轻微，也可很剧烈，大量前房积脓，前房内可见晶状体碎片。当临床征象怀疑是晶状体过敏性炎症或存在剧烈的葡萄膜炎时，诊断性前房穿刺可见到泡沫状的巨噬细胞，也可通过诊断性玻璃体晶状体切除术获得病理依据来明确。需要与下列主要病理状况鉴别，包括手术中带入眼内的或与人工晶状体相关的异物毒性反应，由低毒的细菌或真菌所致的感染性眼内炎，晶状体溶解性青光眼，交感性眼炎，伴存的葡萄膜炎加剧等。

【治疗处理】 晶状体过敏性炎症通常对皮质类固醇治疗（局部或全身）的反应较差，需要手术彻底清除残余的晶状体包括囊膜，如有人工晶状体也需取出，以经睫状体扁平部玻璃体晶状体切除术为最佳。取出物应送病理检查以明确诊断。青光眼的处理依据正确诊断，分别不同原因针对治疗。

四、血管疾病相关性青光眼

血管疾病相关性青光眼是一组最终以虹膜和房角新生血管为特征表现的青光眼，主要与引起眼部缺氧（尤其眼后节缺氧为主）的血管性疾病相关，统称新生血管性青光眼（neovascular glaucoma），极其顽固。在组织病理学上眼内纤维血管膜是由增生的肌纤维母细胞（成纤维细胞平滑肌分化）和新生血管组成，膜的纤维部分透明，平滑肌成分可收缩；新生血管由内皮细胞组成，薄壁，血屏障功能不完整，易于漏出荧光素和其他物质。导致新生血管性青光眼的病因有多达40余种不同疾病，主要有视网膜静脉阻塞（中央静脉或分支静脉）、糖尿病性视网膜病变及其他疾病，各约占1/3。临床病理过程分为三期即青光眼前期、开角型青光眼期和闭角型青光眼期。

【临床特征】 最初可见瞳孔缘有细小的新生血管芽，随着病程进展，新生血管从瞳孔周围延伸开蜿蜒走行在虹膜的表面，晚期这些新生血管可以完全遮盖原来虹膜的表面结构（图12-17）。新生血管延及房角时，穿过睫状带和巩膜突呈树枝状布于小梁网上。房角新生血管伴有的纤维组织膜可阻塞小梁网引起开角型青光眼，最终纤维血管膜收缩，形成周边前粘连，房角黏闭。虹膜前表面的纤维血管膜收缩，造成瞳孔领的色素外翻，瞳孔固定扩大。眼压升高可达60mmHg以上，伴眼痛，畏光，角膜水肿，中到重度充血，视力常为数指FC或手动HM。

图12-17 虹膜表面新生血管及瞳孔领色素外翻

缺血型视网膜中央静脉阻塞中有18%～60%发生新生血管性青光眼，多在静脉阻塞后2～3个月时发现，80%的病例在6个月内发生。增殖性糖尿病性视网膜病变中约22%发生新生血管性青光眼，成人双眼新生血管性青

临 床 智 库 www.dicalbink.com

Notes

光眼或虹膜新生血管化几乎均为糖尿病性视网膜病变所致。在糖尿病性视网膜病变患者，施行白内障手术、玻璃体视网膜手术后更易发生新生血管性青光眼。其他较多见的伴发新生血管性青光眼的眼部疾病有：视网膜中央动脉阻塞，眼内肿瘤如恶性黑色素瘤和视网膜母细胞瘤，视网膜脱离手术后。

【治疗处理】 发生虹膜新生血管时，可采用全视网膜激光光凝术或冷凝术，药物治疗可选用血管内皮生长因子（VEGF）拮抗剂如贝伐单抗（Avastin）、雷珠单抗（Lucentis）、VEGF-trap 等眼内注射，新生血管很快消退，但如果原发病因未消除，新生血管则不久又会出现。1% 阿托品滴眼液和皮质类固醇滴眼液能够减少眼部炎症反应。当发生新生血管性青光眼时，即使眼内注射抗 VEGF 类药物能够使新生血管消退，但其依附的肌纤维（血管）膜依然存在，房角仍无引流房水的功能，需加用减少房水生成的降眼压药治疗，只是为进一步的青光眼引流手术赢得宝贵的时间窗，但并不能治疗青光眼本身。手术以青光眼引流阀植入术为首选。临床上观察到 47% 的新生血管性青光眼患眼在眼压得到控制后（仅仅施行青光眼引流阀手术）虹膜表面的新生血管会完全消退，而部分患眼当眼压再次升高时，新生血管又复出现。对于眼压不能控制且已无有用视力的终末期或绝对期新生血管性青光眼，以减缓眼痛等症状为主要治疗目的，有疱性角膜病变时可选戴软性角膜接触镜治疗；亦可选用睫状体破坏如冷凝、热凝、光凝等手术，对不能或不愿接受这些手术的可行球后酒精注射解痛，最终可行眼球摘除术。

五、综合征相关性青光眼

（一）虹膜角膜内皮综合征

虹膜角膜内皮综合征（iridocorneal endothelial syndrome，ICE 综合征）是一组伴有继发性青光眼的疾病，包括 Chandler 综合征、原发性或进行性虹膜萎缩（essential or progressive iris atrophy）和 Cogan-Reese 虹膜痣综合征（iris nevus syndrome）。虽为三个不同的眼病，实际上代表同一疾病的变异而表现出不同类型。共同的特点是角膜内皮细胞的特征性异常，导致不同程度角膜水肿，前房角进行性关闭伴青光眼，以及一系列虹膜改变（图 12-18）。确切病因不明，多认为可能是获得性的炎症或病毒感染所致。其组织病理显示角膜内皮细胞异常是最根本的改变，房角内见到一层细胞样膜，延续到虹膜前表面。活体共聚焦显微镜检查显示 ICE 综合征的角膜内皮细胞为多形性上皮样的内皮细胞。

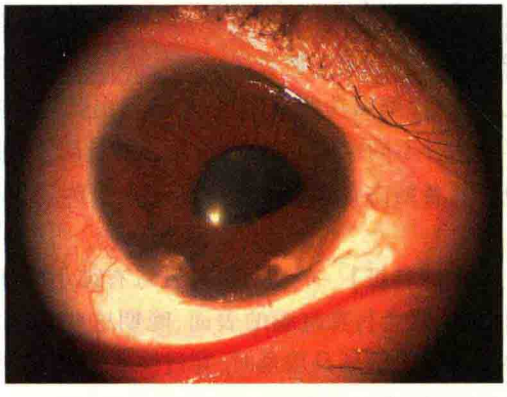

图 12-18 虹膜角膜内皮综合征虹膜、瞳孔及角膜改变

【临床特征】 中青年女性多见，很少有家族史，最常见的主诉是虹膜异常、瞳孔形状和位置异常、视力减退和眼痛。临床上大多数为单眼性表现，对侧眼通常有亚临床的角膜内皮异常。病程早期，角膜水肿、视力模糊，常发生在早晨觉醒后，下午症状减轻或消失。前房角见周边前粘连，常延伸至或超过 Schwalbe 线。虹膜则表现为不同程度的萎缩，伴瞳孔移位和色素外翻，并形成虹膜裂洞。后期发生青光眼，约见于一半的 ICE 综合征患眼，原发性虹膜萎缩和 Cogan-Reese 虹膜痣综合征伴发的青光眼程度较重。

ICE 综合征中均以角膜内皮细胞退行性变为基本表现，三者间的区别主要是虹膜改变。各自的特征是：Chandler 综合征的角膜水肿发生早且重，而虹膜改变轻微或缺乏；原发性虹膜萎缩以虹膜异常为主，有明显的瞳孔移位、虹膜萎缩和裂洞形成，常进行性发展；Cogan-Reese 虹膜痣

综合征以虹膜结节或较弥漫、平坦的虹膜痣为主，伴不同程度的虹膜萎缩和角膜水肿。在ICE综合征中Chandler综合征约占1/2，原发性虹膜萎缩和Cogan-Reese虹膜痣综合征约各占1/4。

需要与ICE综合征鉴别的疾病有：①角膜内皮疾病如后部多形性营养不良，Fuchs内皮营养不良，这些一般没有虹膜的异常；②虹膜溶解萎缩如Axenfeld-Rieger综合征，为先天发育异常；③虹膜结节如虹膜黑变病（没有角膜的异常），神经纤维瘤病（多系统多部位累及）及炎性结节（多有炎症且累及后部葡萄膜）。

【治疗处理】 目前对ICE综合征尚无理想的治疗。角膜水肿可应用高渗盐水滴眼，或戴软性角膜接触镜，最终可以施行角膜移植或内皮移植手术。伴发青光眼的早期，可用抑制房水生成的药物治疗，如不能控制，则需施行滤过性手术。常规小梁切除术往往因细胞样膜长入滤过通道而失败，可选择青光眼引流阀等植入手术。

（二）Sturge-Weber综合征

是一种先天性胚胎早期血管发育畸形，涉及软脑膜、眼和颜面，属于斑痣性错构瘤病，又称脑三叉神经颜面血管瘤病、颜面血管瘤综合征、眼-神经-皮肤血管瘤病。无家族遗传和性别倾向，病理为呈瘤样异常扩张的薄壁毛细血管。有50%的病例可累及颅内和发生青光眼。青光眼可发生在任何年龄，60%见于儿童时期，可有“牛眼”表现，40%到成年发病，多为开角型。青光眼发生机制主要是血管畸形造成动-静脉短路，表层巩膜静脉压升高，以及房角发育不良（畸形）或血管瘤造成的浅前房和房角关闭因素等，导致房水引流障碍；或因脉络膜或睫状体血管瘤引起房水生成增加所致。

【临床表现】 颜面部沿三叉神经第一和第二分支区域见葡萄样紫红色皮肤血管瘤，常为单侧，眶上区几乎均累及，血管瘤区域的面部外观常常肥大。脑膜蔓状血管瘤通常在面部血管瘤的同侧，可导致癫痫发作、精神发育迟缓。眼部血管瘤可累及眼睑、结膜、表层巩膜、虹膜、睫状体和脉络膜。几乎所有发生青光眼的患者都有表层巩膜血管瘤，表现为患眼有不同程度的表层巩膜血管及球结膜血管扩张迂曲（图12-19），有的患眼仅仅在手术中打开球筋膜后才见到弥漫的巩膜血管瘤。同时存在房角和脉络膜血管瘤，房角镜检查常能见到Schlemm管充血的现象。此外，受累及处的虹膜色深黑，偶见眼底血管曲张伴视网膜水肿，甚至渗出性视网膜脱离。眼压可明显升高，卧位时更明显。

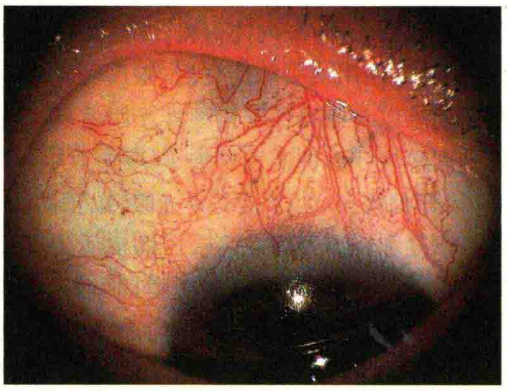

图12-19 Sturge-Weber综合征
表层巩膜血管及球结膜血管扩张迂曲

【治疗处理】 减少房水生成和改善房水流出易度的药物治疗均能起到一定的降眼压效果，但由于升高了的表层巩膜静脉压常常限制了眼压的下降幅度，即眼压往往不会低于已增高的表层巩膜静脉压。促进非压力依赖性途径房水流出的降眼压药如前列腺素衍生物滴眼液可能更适合这一类的青光眼。药物治疗难以达到阻止青光眼性损害时应考虑手术，可以获得较低的眼压。婴幼儿患者可施行小梁切开术并获得较好效果，但常规的滤过性手术并发症较多。由于静脉压升高，眼内毛细血管压亦升高，血管充盈、葡萄膜组织充血，滤过性手术易于发生严重的脉络膜渗漏，甚至有驱逐性出血的危险。所以在施行手术时应特别谨慎，建议在滤过性手术的同时用黏弹剂填充前房，并联合做巩膜切开术，可以减少脉络膜渗漏导致的浅前房等并发症。

临 床 智 库
WWW.CICALINE.COM

Notes

六、药物相关性青光眼

主要是皮质类固醇性青光眼(corticosteroid-induced glaucoma),通常与眼局部应用皮质类固醇制剂有关,也可见于全身用药者如口服、肌注、吸入、静脉滴注及皮肤用药等,近年来有逐步增多的趋势。常见的用药途径有眼局部表面给药、眼周组织内给药(球后、球旁、结膜下注射)和眼内给药(玻璃体腔注射),药物剂型可以是水溶液、混悬液、霜、膏等。具有潜在升眼压效应的皮质类固醇是倍他米松、地塞米松、曲安奈德和泼尼松龙,而眼内穿透性相对较差的氟甲松龙和氯替泼诺较少有眼压升高危险。此外,同一药物的不同制剂如地塞米松乙酸盐(醋酸地塞米松)比其磷酸盐(磷酸地塞米松)的升高眼压反应要少。易感人群有原发性开角型青光眼及其一级亲属,高度近视,糖尿病,结缔组织病尤其是类风湿性关节炎等。病理生理学研究表明,皮质类固醇诱致的眼压升高是小梁细胞功能和细胞外基质改变,房水外流通道阻力增加之故。

【临床表现】 眼压升高可发生在开始治疗后数天到数年内,除个别患者有类似急性青光眼的症状外,大部分病例的眼压都是逐步上升的。临床征象在婴幼儿类似先天性青光眼表现,年纪较大的儿童类似少年儿童型青光眼,在成人类似原发性开角型青光眼。其发生时间及程度与所用药物的剂量、用法、给药途径、用药时间长短,以及药物导致眼压升高的潜在可能性等相关,也与个体反应、存在的其他眼病和全身性疾病有关。多数易感者常在表面滴用皮质类固醇后2~6周内表现出眼压升高。临床上多见于春季卡他性结膜炎和近视眼手术(PRK、LASIK、LASEK等)后的皮质类固醇滴眼液治疗。近年来因玻璃体腔注射曲安奈德治疗黄斑水肿所导致的眼压升高较多见,因为聚集在玻璃体腔内的药物代谢缓慢,所以这类继发性青光眼往往很顽固。此外,也见于一些内眼手术后、非感染性眼部炎症的不合理长期使用皮质类固醇滴眼液治疗。

皮质类固醇性青光眼的诊断主要根据:①较长期使用皮质类固醇药物的病史,或近期有皮质类固醇药物眼周/眼内注射史;②没有其他继发青光眼的证据;③存在皮质类固醇性青光眼的高危因素;④停用或去除药物后,眼压可能逐步下降;⑤可伴有后皮质混浊的并发性白内障。但病情后期难以与原发性开角型青光眼鉴别,有些患者可能伴有潜在的原发性开角型青光眼,经皮质类固醇治疗后被诱发出来了。

【治疗处理】 对于这类青光眼,以预防为主,尽量少用或不用皮质类固醇。如必须使用则选择低浓度和较少可能升高眼压的皮质类固醇,并加强随访,告知患者可能的并发症。已发生青光眼者,首先停用或去除皮质类固醇药物,多数病例眼压数周内会逐步下降,如小梁功能正常,则可完全恢复。如果小梁功能部分损害,则需用降眼压药维持治疗,一些患者在足够长的降眼压药物治疗过程中可逐步恢复(修复)小梁的房水引流功能。降眼压药物以促进房水引流的药物为主,SLT对这类青光眼具有较好的降眼压效果。如果降眼压药物和激光治疗都难以控制高眼压,尤其是伴有严重视功能损害,以及原发疾病不能停用皮质类固醇药物治疗时,则需施行眼外引流手术。

第四节 发育性青光眼

一、简 述

发育性青光眼(developmental glaucoma)是胚胎期和发育期内眼球房角组织发育异常所引起的一类青光眼,多数在出生时异常已存在,但可以到少年儿童、甚至青年期才发病表现出症状和体征。曾有先天性青光眼(congenital glaucoma)之称,分为原发性婴幼儿型青光眼,少年儿童型

青光眼和伴有其他先天异常的青光眼三类。发育性青光眼的发病率在出生活婴中约为万分之一，大约有65%～75%属原发性。

二、病理生理与发病机制

组织病理上发育性青光眼有三类发育异常：

1. 单纯的小梁发育不良(trabeculodysgenesis) 有2种形式：一种是小梁网表面呈点条状或橘皮样；另一种是虹膜前基质呈凹面状向前卷上遮蔽巩膜突，越过小梁网止于Schwalbe线。

2. 虹膜小梁网发育不良(iridotrabeculodysgenesis) 除了小梁发育不良外，表现为虹膜轮辐(卷)缺损、隐窝明显减少；虹膜基质增生，前基质增厚呈天鹅绒状粗糙外表；虹膜结构缺损；以及无虹膜；虹膜血管异常等。

3. 角膜小梁发育不良(corneotrabeculodysgenesis) 有周边部角膜(透明角膜2mm内)病变，通常环绕整个角膜；中周部角膜病变，通常呈节段性；中央部角膜病变，中央基质变薄混浊；小角膜和大角膜等。

目前关于青光眼发生机制的综合理论学说是：源于神经嵴细胞的前房角发育过程受阻，造成了小梁网的不同平面发育异常、睫状体和虹膜向前附着到小梁网上以及Schlemm管的异常，通过某种或多种机制导致房水外流阻力增加。发育性青光眼的遗传性不清楚，有明确家族遗传史的约10%～12%，遗传方式分别为多因子、隐性、显性等，甚至还可能包括一些性连锁隐性遗传在内。虽然发现了相关突变基因，但在不同人群患者中的突变率和突变模式相差很大。

三、临 床 表 现

(一) 婴幼儿型青光眼(infantile glaucoma)

原发性婴幼儿型青光眼的发病率约为三万分之一，80%以上在出生后一年内发病，双眼累及者约60%～75%，男性较多，约65%～76%。儿童眼球胶原纤维富于弹性，如在2～3岁以前(包括出生前)发病，眼压升高常导致眼球增大，尤其是角膜和角巩膜缘部(图12-20)。单眼患者则表现为两眼明显的大小不等。由于高眼压引起角膜上皮水肿刺激，婴幼儿患眼常常出现畏光、流泪和眼睑痉挛等症状。初始角膜云雾状混浊，随着角膜和角巩膜缘的不断增大，Descemet膜和内皮细胞层被伸展，最终导致破裂(形成Haab纹)。此时，角膜水肿、畏光、流泪均突然加重，患儿烦闹哭吵，喜欢埋头以避免畏光的疼痛刺激。长期持续的眼压升高将导致角膜云翳样瘢痕，上皮缺损甚至溃疡；角膜或角巩膜缘葡萄肿；晶状体悬韧带被伸展而断裂发生晶状体半脱位。视杯凹陷在婴幼儿患者中发生较迅速，往往短时期的眼压升高就造成明显的视杯均匀性扩大且较深，当眼压控制正常后视杯的凹陷可能会缩小，早期病例(尤其是1岁以内的婴儿)甚至完全恢复正常。

图12-20 双眼婴幼儿型青光眼

(二) 少年儿童型青光眼(juvenile glaucoma)

目前认为儿童、少年中发育性青光眼与原发性开角型青光眼的区别在于前房角内是否存在

Notes

有房角的发育异常，如果见到前房角内有中胚叶组织残留等发育异常，则诊断为发育性少年儿童型青光眼。一般无症状，多数直到有明显视功能损害如视野缺损时才注意到，有的甚至以废用性斜视为首次就诊症状，其表现与原发性开角型青光眼类同。由于眼压升高开始在3岁以后，通常无眼球增大征，但巩膜仍富弹性，可以表现为进行性近视。当发展至一定程度时可出现虹视、眼胀、头痛甚至恶心症状。

（三）伴其他先天异常的青光眼

许多累及到眼部的先天异常疾患可伴发青光眼，尤其是累及到眼前节的发育异常更容易发生青光眼。合并的青光眼可以发生在出生前、出生时、婴幼儿期、儿童期，甚至更大年龄阶段。这类青光眼均有明显的眼部和（或）全身发育异常，常常是以综合征的形式表现。常见的有：

1. Axenfeld-Rieger 综合征 是一组发育异常性疾病，可呈家族性，为常染色体显性遗传，双眼发病，无性别差异。约50%的患者发生青光眼，较多见于儿童或少年期。如仅有角膜和房角的病变，称 Axenfeld 异常，如还有虹膜的病变，则称 Rieger 异常，如伴有眼外的发育缺陷，则称为综合征。近年来的研究认为这两种发育缺陷是同一起源的不同程度表现，因此又统称为 Axenfeld-Rieger 异常或综合征（图12-21）。

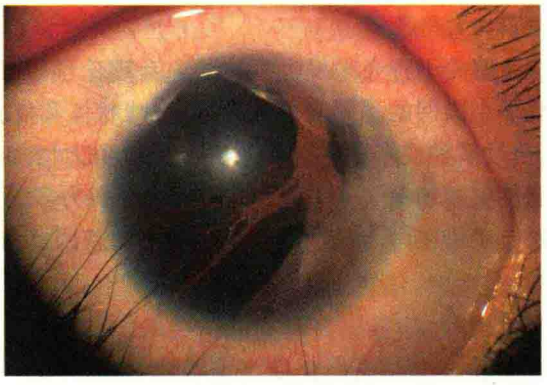

图12-21 Axenfeld-Rieger 异常

（1）Axenfeld 异常：裂隙灯检查见角膜后部近角膜缘处有白线样结构，房角镜或 UBM 检查主要特征是 Schwalbe 线明显增粗和前移，又称“后胚环”。

（2）Rieger 异常：除了上述改变外，还存在虹膜的异常。虹膜从轻微基质变薄到显著萎缩伴裂洞形成不等，瞳孔移位，色素外翻。

综合征的眼外异常最常见的是牙齿和颌面骨的发育缺陷，脸尖长。

2. Peters 异常 其临床特征是角膜中央先天性白斑伴角膜后基质和 Descemet 膜缺损，并见中央虹膜粘连到白斑的周边部，前房常较浅，80%的病例为双侧。早期，中央角膜毛玻璃样、水肿及上皮剥脱，青光眼可加剧角膜水肿，如眼压正常，水肿常可消退，角膜瘢痕很少有血管长入。周边角膜透明，但角膜缘常巩膜化，虹膜角膜的粘连可局限一处或多处，或延展至360°。无粘连的则见前极性的白内障。Peters 异常大多数为散发性病例，约50%～70%可发生青光眼。

Peters 异常的发生机制尚未阐明，主要有宫内感染和晶状体泡从表层外胚叶分离不完全等学说。

四、诊断与鉴别诊断

应对疑有青光眼的儿童进行常规眼科检查及必要的特殊检查。不合作的患儿，可给予镇静剂如水合氯醛糖浆口服（25～50mg/kg），或全身麻醉后检查。

伴有其他眼部先天异常的患眼，如有眼压升高，即可诊断。眼压的测量最好用 Tonopen 眼压计测定，减少或避免角膜白斑等的影响。

少年儿童型青光眼较易误诊及漏诊，主要是这类青光眼的隐匿表现，并且大多数患者为近视多发的在校学生，易将青光眼造成的视功能损害和症状误认为是近视眼的发生、进展。因此，对于近视加深较快（如每年加深1.0D以上）或易有眼疲劳表现者，应作眼科的系统检查以排除青光眼的可能。并依据房角检查见到有发育异常如中胚叶组织残留与原发性开角型青光眼鉴别。也可以尝试将 *MYOC* 基因突变位点 Pro370Leu 作为少年儿童型青光眼的临床前筛查，以期

临 床 智 库
WWW.CICALINE.COM

Notes

重点随访和早期诊断。

原发性婴幼儿型青光眼，单眼患者易于发现和及时就诊，而双眼患者在早期则往往被忽略。诊断依据以下几个因素：①眼压，除非明显升高，一般不足以确诊青光眼；②角膜，常以水平径判断，如果增大>0.5mm，有诊断意义，另外见有云翳、Haab 线，尤其是伴大角膜时更具诊断价值；③眼底 C/D 比值，儿童的视盘杯凹发生快，恢复也快，其特点是较深、圆、居中，如 C/D 比值增大，有助诊断；④房角，常见厚实的深棕色带覆盖在从整个小梁网到周边虹膜的区域，虹膜根部累及的宽窄不一。该深棕色带即为条索状中胚叶组织，称虹膜突或梳状韧带。未见棕色带的房角，看不到小梁网结构，为致密的无结构样区带，与虹膜根部附着处直接相连。如果是角膜水肿混浊明显的患眼，可通过 UBM 检查同样能够发现前房角发育异常，最多见的是虹膜根部前位，小梁网区域被覆有异常组织，虹膜较薄，睫状体相对较小、睫状突呈细长状。如上述检查不能明确时，可间隔 4～6 周再复查，观察角膜、眼压和眼底的变化来明确诊断。需与下列常见孩童眼部病变鉴别：①单纯大角膜，无其他青光眼体征；②产伤性 Descemet 膜破裂，常为垂直纹，但无角膜增大和视神经改变；③视神经异常，如先天性小凹（pits）、缺损、发育不全、生理性大杯凹和高度近视等。

五、治　　疗

发育性青光眼原则上一旦诊断应尽早手术治疗。除了拉坦前列素在欧洲专门做过儿童青光眼的多中心临床试验外，其他降眼压药物在儿童均没有明确的临床试验应用有效性和安全性研究资料，需要参照成人的适应证谨慎使用并密切观察随访。又由于孩童处在发育阶段，全身耐受性较差，抗青光眼药物仅用作短期的过渡治疗，或适用于不能手术的患儿，以及手术后眼压控制不理想患眼的补充治疗。药物治疗的原则是选择低浓度和全身影响小的制剂，如 0.005% 拉坦前列素，0.25% 噻吗洛尔，0.25% 的倍他洛尔（β_1 选择），1% 毛果芸香碱，1% 布林佐胺等滴眼液。不主张全身用药，如果短期应急治疗口服乙酰唑胺为 5～10mg/kg，3～4 次/日。

对年龄在 3 岁以下的患儿首选小梁切开术（trabeculotomy）或房角切开术（goniotomy），3 岁以上及所有伴角膜混浊影响前房角视见的病例也适于小梁切开术（图 12-22）。特点是术后不需滤过泡引流，其房水循环仍为生理性的外流途径。从手术效果来看，首次手术成功率高，患儿在 1～24 个月龄，尤其 1～12 个月龄时手术成功率更高，术后畏光、流泪、睑痉挛症状多数很快解除。有部分患眼术后短期内眼压偏高，可能与炎症反应、手术创伤有关，随着时间的推移眼压自行降至正常范围。如果术后眼压在 30mmHg 以下，不应立即判断为手术失败，应有 3 个月的继续随访观察。小梁切开术和房角切开术可多次施行，如仍失败则选择小梁切除等其他滤过性手术。少年儿童型青光眼的任何方式手术降眼压效果均较差，主要是其机体代谢和组织修复能力强。

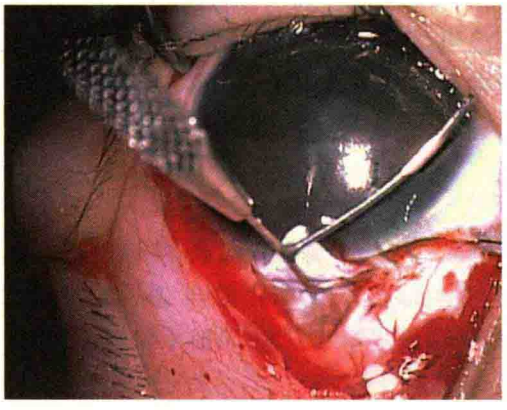

图 12-22　原发性婴幼儿型青光眼小梁切开术

对青光眼控制的评价有症状、体征两方面。观察婴幼儿型青光眼的症状改善尤其重要。眼压是一重要因素，但有时干扰因素较多，对比眼底 C/D 比值的变化更有价值，C/D 比不变或减小说明控制良好，如 C/D 比增大则说明病情仍在进展。对儿童青光眼的完整处理，还应注意到视功能的恢复治疗，如屈光不正、弱视、斜视等。

Notes

问题与展望

青光眼领域的核心问题主要是青光眼性视神经病变的发生、进展和保护。虽然青光眼中视网膜视神经损害的病理生理以及分子生物学等研究已较为深入，但究竟是哪些因素导致了青光眼的发病？又有哪些因素促使了青光眼病程的进展？临床医学如何恰当地进行干预来阻止青光眼的发生，对受损神经进行有效保护，甚至逆转或修复已经损害了的视功能？如果这些问题能够得到完美的科学阐述，那么就能从根本上避免和解决青光眼的致盲问题。

（孙兴怀）



第十三章　葡萄膜疾病

第一节　概　　述

一、葡萄膜的解剖生理特点

葡萄膜为眼球壁的中层，位于巩膜和视网膜之间，由前部的虹膜、中间的睫状体和后部的脉络膜三部分组成，彼此相互连接，并源于同一血供系统，病变时会相互影响。在前部，睫状后长动脉行至睫状体时构成虹膜大动脉环，再经分支形成虹膜小动脉环，共同营养睫状体及虹膜，因此炎症时虹膜与睫状体常同时发生。在后部，睫状后短动脉主要供应脉络膜，并与虹膜、睫状体间相互有交通支连通，一旦有炎症常向前或向后蔓延，产生全葡萄膜炎。脉络膜血管的特征为终末血管，由外向内分大、中、小三层，各级分支呈区域状分布，任何分支阻塞都出现相应区域的脉络膜缺血。

葡萄膜富含血管结构，它的主要功能是提供眼球的营养。睫状体分泌房水，维持眼压并滋养晶状体，房水与角膜之间的溶质交换在维持角膜的正常代谢中发挥着重要的作用。脉络膜的功能主要是营养视网膜的外层，另外具有隔热、遮光和暗房作用。脉络膜的血管丰富，血容量大，毛细血管口径粗、管壁薄，壁的内侧有窗孔结构，这些特点有利于发挥脉络膜毛细血管的功能，保障视网膜的营养和代谢产物的集散，但是极易受全身性疾病的影响。来自全身血液中的各种有害物质，特别是一些较大分子的细菌、寄生虫、肿瘤细胞等致病因子容易在此滞留，引起葡萄膜发病。同时，全身免疫反应的介质容易在脉络膜沉积且不易排出，因此，葡萄膜成为眼免疫病的好发部位。另外，葡萄膜含有丰富的色素组织，能遮光，保证视物成像的清晰度，但色素组织具有抗原特异性，容易产生自身免疫反应而发病。由于脉络膜与视网膜相邻，故脉络膜炎症常影响视网膜形成脉络膜视网膜炎。

二、葡萄膜基本病变

葡萄膜基本的病理损害是葡萄膜的炎症、肿瘤及退行性病变，而以葡萄膜炎最为常见。葡萄膜发生炎症后，炎性产物通过房水干扰晶状体和玻璃体的代谢，导致混浊，虹膜睫状体炎时，积聚在虹膜与晶状体表面的渗出物，可形成粘连和机化，阻碍房水循环，常导致继发性青光眼。晚期睫状体严重破坏时，则房水分泌减少，以致眼球萎缩、视功能丧失。

葡萄膜原发性肿瘤有色素性和非色素性两种，色素性肿瘤主要起源于葡萄膜基质内黑色素细胞，其中有良性的色素痣以及恶性的黑色素瘤。非色素性肿瘤种类较多，主要包括血管源性肿瘤、神经源性肿瘤、肌源性肿瘤以及纤维细胞瘤等，但发病率比色素性肿瘤低。葡萄膜转移性肿瘤有肺癌、乳腺癌等，临床上以脉络膜转移性肺癌最为常见。

葡萄膜的退行性病变主要以脉络膜原发性萎缩多见，包括弥漫性脉络膜萎缩、视盘旁脉络膜萎缩、静脉旁脉络膜萎缩以及中心性脉络膜萎缩。脉络膜萎缩严重影响视功能。

三、我国葡萄膜疾病防治研究进展

由于诊疗技术的进步，临床上对葡萄膜常见疾病的防治水平已有了显著的提高，一些疑难

病症也在不断地从基础和临床方面进行探索。实验室运用细胞与分子生物学技术已对葡萄膜的感染性疾病、遗传性疾病、肿瘤等的病因与发病机制进行了广泛而深入的研究，并已取得了显著的成就。葡萄膜炎是常见眼病，也是主要致盲原因之一，在我国，根据大宗调研资料分析，特发性葡萄膜炎、Vogt-小柳原田综合征、Behcet 病是最常见的葡萄膜炎类型，按其部位以前葡萄膜炎为最多，其次是全葡萄膜炎。在病因方面，感染性葡萄膜炎和非感染性葡萄膜炎的多种病因已逐步得以确认，一些全身性疾病合并葡萄膜炎的特殊类型也日益受到重视。广泛的基础和临床研究已证实，虽然葡萄膜炎的发病机制很复杂，但除感染性因素以外，多数葡萄膜炎是由自身免疫反应所致。免疫遗传学研究已揭示不少葡萄膜炎的发病机制与遗传因素有关，在我国急性前葡萄膜炎尤其是伴有关节强直性脊柱炎与 *HLA-B27* 基因相关，Vogt-小柳原田综合征与 *HLA-DR4*、*HLA-DRw53* 等有关，Behcet 病与 *HLA-B51* 基因有关等，这些进展对葡萄膜炎的诊断、疾病分型及遗传规律的确认等有重要意义。随着人们对葡萄膜炎理论认识的深化，新的免疫学和分子生物学诊断技术已广泛应用于病因诊断，从而使其治疗水平也得到进一步提高。葡萄膜黑色素瘤是眼内恶性肿瘤，我国是多发地区之一。在葡萄膜肿瘤的防治研究中，诊断水平尽管与发达国家相比尚有差距，但由于影像诊断技术的广泛应用，一些与早期诊断及预后相关的标志物相继被开发和应用，与之前相比对葡萄膜黑色素瘤诊断的准确率显著提高。葡萄膜黑色素瘤的扩散与转移一直是临床备受关注的课题，近年来不少科研单位开展了关于葡萄膜黑色素瘤患者染色体异常的相关研究、葡萄膜黑色素瘤发生发展相关基因的研究，以及葡萄膜黑色素瘤免疫学研究等，所获成果对推进和开拓新的防治措施具有重要意义。

第二节 葡萄膜炎免疫学研究

葡萄膜炎(uveitis)病因不明，发生机制复杂。随着免疫学的发展，人们对葡萄膜炎与免疫反应的相关机制有了较为确切的认识。迄今为止，自身免疫的眼组织抗原、免疫调节、免疫病理以及免疫遗传等一直是眼科领域重要的研究课题。

一、葡萄膜组织具有相关的免疫学特性

(一) 葡萄膜是眼免疫反应的好发部位

葡萄膜富有血管和色素，分布有较多的免疫活性物质，血管内有较多的网状内皮细胞，血管周围含有较多的肥大细胞、浆细胞和淋巴细胞等。葡萄膜血管面积广、容量大、血流缓慢、小血管密集、通透性强，容易使血流中各种免疫介质和抗原、抗体成分包括免疫复合物、记忆细胞以及微生物等在此沉积，且不易被排出，从而引发各种免疫应答反应，以至于形成长期的反复过程。

(二) 葡萄膜构成血-眼屏障的一部分

血-房水屏障的部位位于睫状体毛细血管的基质层，脉络膜视网膜屏障的部位为视网膜色素上皮的表面突，这些天然的屏障对来自血液中的病原体起阻挡作用，一旦这些屏障功能受到损害，必然引起眼内组织的严重反应。

(三) 葡萄膜组织存在抗原性物质

葡萄膜的色素细胞、基质及 Bruch 膜都有抗原成分，已经证明色素细胞内的蛋白质为葡萄膜组织特异性抗原，当色素细胞受到侵袭时，会改变其抗原性质成为异己抗原，眼内其他抗原物质如晶状体抗原、视网膜抗原等都容易诱发自身免疫性葡萄膜炎。

(四) 葡萄膜可以产生抗体

葡萄膜具有类似外周免疫器官淋巴结的功能，它的组织内除含有免疫活性细胞外，还可以产生抗体。实验证明，注入眼内的抗原同样可以经过外周免疫淋巴系统，在葡萄膜形成致敏的

淋巴细胞或抗体。抗体是机体免疫反应的重要物质基础，在葡萄膜中抗体含量最多的是脉络膜，其次为睫状体的睫状突，最少的是虹膜组织。

（五）葡萄膜组织中存在免疫复合物

葡萄膜组织是循环免疫复合物沉积的好发部位，正常情况下，免疫复合物的产生和清除是生理的需要，但在形成后如不能被清除则会发生免疫复合物病。目前认为它是内因性葡萄膜炎的重要机制之一。

二、葡萄膜组织免疫结构和功能的异常

葡萄膜组织免疫结构和功能的异常，主要表现为免疫耐受性损害、超敏反应和自身免疫反应。

（一）葡萄膜免疫耐受性损害

免疫耐受（immunological tolerance）的理论最早是由 Owen（1946）提出的，其意义是指对某一特定抗原的免疫无应答状态。对自身组织的耐受性是健康免疫系统的标志，这种功能体现生理的需要，使机体的自身成分不引发免疫反应。近来许多研究证明抑制性 T 淋巴细胞的活化可以诱导免疫耐受，免疫耐受的产生与抗原的性质、剂量和免疫系统的健全情况有关。免疫耐受性损害的原因主要是正常被隔离的蛋白抗原从组织中游离出来，也可以是某一种异种抗原的交叉反应、新抗原的形成、物理化学因素的刺激以及免疫系统的某些缺陷等所造成。免疫耐受的损害可以引起各种疾病，晶状体蛋白诱发性葡萄膜炎就是机体对晶状体蛋白免疫耐受遭受损坏的结果。

（二）葡萄膜超敏反应

超敏反应（hypersensitivity）又称变态反应（allergy），是过强的免疫反应导致组织损伤的免疫病理反应。葡萄膜炎主要由 4 种超敏反应引起：

Ⅰ型超敏反应是由反应性抗体 IgE 与抗原作用，引起肥大细胞脱颗粒并释放出活性物质（如组胺等），引起的一系列生物效应反应。本型葡萄膜炎并不多见。

Ⅱ型超敏反应又称细胞毒性反应（cytotoxic reaction），是抗体 IgG 和 IgM 等与细胞膜表面抗原结合，激活补体而损伤细胞。研究发现经葡萄膜或视网膜抗原致敏的实验动物可产生对葡萄膜组织的补体结合抗体，葡萄膜炎患者有对葡萄膜抗原的补体结合抗体，但目前为止这种抗体与细胞毒性的关系仍不明确，可能是炎症的结果而不是原因。比较明确的是，脉络膜黑色素瘤的自身破坏反应与此型有关，色素细胞既是抗原又是靶细胞。

Ⅲ型超敏反应又称免疫复合物反应（immune complex reaction），是因机体对免疫复合物清除发生障碍时，使其沉积而导致组织损伤，在受损的组织间隙和血管壁上发生免疫复合物性炎症，形成局限性血管炎，即 Arthus 反应，这种反应被认为是葡萄膜炎发病机制的重要因素。

Ⅳ型超敏反应又称细胞免疫反应（cellular immune reaction）或迟发型超敏反应（delayed hypersensitivity responses），是致敏的淋巴细胞接触抗原后转化为淋巴母细胞并分泌淋巴因子，吸引巨噬细胞等引发以单核细胞浸润为主的炎性反应。一般认为此型依赖于 T 淋巴细胞的活动。

（三）葡萄膜自身免疫反应

自身免疫反应是指机体对自身抗原形成抗体和致敏的淋巴细胞，正常情况下它有协助清除体内退变成分的作用，为自然防御性的免疫功能。当这种免疫反应超常，以致破坏自身的正常组织引起临床症状时，则形成自身免疫疾病。自身免疫疾病的发病原因，目前认为主要是自身抗原的出现和免疫机制的紊乱。其发病机制主要涉及超敏反应的Ⅱ型、Ⅲ型和Ⅳ型。自身免疫性葡萄膜炎目前认为有晶状体过敏性葡萄膜炎和交感性眼炎，伴发葡萄膜炎的自身免疫疾病有类风湿关节炎和风湿性关节炎、系统性红斑狼疮等，近来的研究认为结节病、Behcet 病和 Vogt-小柳原田综合征也可能与自身免疫性反应有关。

临床智库 www.ICALINE.com

Notes

三、自身免疫相关眼组织抗原及免疫复合物

（一）相关眼组织抗原

自从 Elschling（1910）首先提出葡萄膜组织的抗原作用以后，到 20 世纪 60 年代，葡萄膜组织抗原引起自身免疫性葡萄膜炎一直是眼科研究的重点。其间大量的实验研究表明，同种的葡萄膜抗原可以引起实验性自身免疫性葡萄膜炎，不同部位的葡萄膜组织具有不同的抗原。葡萄膜抗原成分是非常复杂的，早期认为葡萄膜中的抗原来自于色素组织，葡萄膜细胞内或间质中的某些成分如黑色素相关抗原等可能是葡萄膜组织的主要抗原物质。目前认为其抗原性不限于色素。

视网膜抗原组织是 20 世纪 60 年代中期以后才被重视的，Rahi（1964）首先研究视细胞外节的抗原性，实验证明接受这种抗原的动物都发生了不同程度的眼内炎，进一步的实验还证实了视网膜组织中至少有两种相关的抗原成分，即可溶性的 S 抗原（soluble antigen）和非溶性的 P 抗原（particular antigen），而研究最为深入的则是 S 抗原。随着免疫组织学和免疫电镜技术的进步，人们对 S 抗原在视细胞中的分布也有了较为确切的认识，特别是在脉络膜毛细血管的内皮细胞处也发现了 S 抗原，表明 S 抗原不仅仅存在于视细胞，为 S 抗原可诱发脉络膜炎提供了理论基础。目前视网膜 S 抗原已广泛应用于诱发自身免疫性葡萄膜炎的实验研究。属于视网膜抗原的还有光感受器间维生素 A 类结合蛋白（IRBP），它是存在于视网膜光感受器间基质中的一种糖蛋白，具有维生素 A 转运载体功能。研究发现 IRBP 具有更强烈的抗原性，微量（0.3μg）即可诱发敏感动物的葡萄膜炎反应。

晶状体抗原由于胚胎发育的关系，不仅在晶状体内而且在其他组织包括虹膜、视网膜、玻璃体以及眼外组织如脑、皮肤、肾等，也发现一些类似晶状体蛋白的抗原，构成晶状体的多种蛋白的抗原性，现已知晶状体内含有 α、β、γ 等几种可溶性抗原性蛋白，一般认为 α-晶状体蛋白的抗原性强，γ-晶状体蛋白的抗原性最弱。

（二）自身免疫复合物

免疫复合物（immune complex，IC）是由于内源性或外源性抗原及其有关抗体相互作用而产生的，它可以沉积于组织内，或在循环中沉积于敏感的血管床中，引起组织损害，许多疾病与此相关。葡萄膜组织是循环免疫复合物沉积的好发部位，实验性免疫复合物性葡萄膜炎的动物模型揭示了免疫复合物是内因性葡萄膜炎疾病的重要机制之一。实验证明，不仅用特定抗原使机体产生的免疫复合物可以在葡萄膜血管床中沉积，诱发葡萄膜炎，用体外合成的免疫复合物也同样可以形成。临床上曾在葡萄膜炎患者的房水和虹膜组织中检出相关的免疫复合物成分，用细胞放射免疫技术测试不同血清中相关免疫复合物及补体的水平，对葡萄膜炎患者做比较性研究，多数研究表明葡萄膜炎患者相关免疫复合物水平增高，而补体水平下降，同时还表明其水平变化与葡萄膜炎类型及病情变化相关。

四、葡萄膜炎与 HLA

HLA 是组织细胞上具有个体特异性的抗原，由于最早是在白细胞上发现，所以称为人类白细胞抗原（human leukocyte antigen，HLA），又称为组织相容性抗原。HLA 是由复杂基因位点控制（HLA 位点），位于人第六号染色体短臂上，主要由 A、B、C、D 四个位点邻近相互连接构成一个紧密连锁基因，每个位点有不同的等位基因，以数字表示。免疫遗传学研究表明，HLA 系统编码的细胞膜糖蛋白按其结构和功能的不同可以分为Ⅰ类和Ⅱ类抗原。前者主要与移植排斥反应有关，后者不仅与移植排斥反应有关，而且还具有重要的免疫调节作用。对正常眼组织，用间接免疫荧光技术已检测葡萄膜组织中 HLA-Ⅱ类抗原的分布，其中虹膜、睫状体包括睫状肌、睫状体血管和睫状突内均有不同的 HLA-Ⅱ类抗原表达。这种表达是细胞免疫调节和防御功能的体

现，对保持眼内免疫反应的稳定性有重要意义。眼组织内某些细胞在体外合适条件下可被诱导表达出 HLA-Ⅱ类抗原，由此而影响眼内正常免疫反应的稳定性，使之引发自身免疫反应和病理损害，已经证明色素上皮细胞、视网膜血管内皮细胞以及 Müller 细胞均可被诱导表达出 HLA-Ⅱ类抗原。研究 HLA 旨在了解疾病发生、发展的遗传倾向，现在已发现有多种眼病与 HLA 有关，就葡萄膜炎而言，不同的类型则有不同的 HLA 表现，如强直性脊柱炎前葡萄膜炎患者 *HLA-B27* 增高、Behcet 病患者 *HLA-B5* 增高、交感性眼炎患者 *HLA-A11* 增高等。因此，探明 HLA 与各种葡萄膜炎的关系对其发病机制、诊断与治疗有重要意义。

第三节　葡萄膜炎临床特点及诊治原则

一、病因、发病机制及临床类型

葡萄膜炎病因繁多，发病机制复杂，感染、自身免疫以及各种理化和机械损伤因素等均可引起。

（一）病因及发病机制

1. 感染因素　感染可分为内源性和外源性（外伤和手术）感染两大类。细菌、真菌、病毒、寄生虫等可通过直接侵犯葡萄膜、视网膜、视网膜血管或玻璃体等引起炎症，也可通过诱发抗原抗体及补体复合物反应而引起葡萄膜炎，还可通过病原体与人体或眼组织的交叉反应而引起免疫反应和炎症。

2. 自身免疫因素　各种原因引起的机体自身免疫功能紊乱可导致机体对自身抗原（具有致葡萄膜炎活性的自身抗原）的免疫应答，从而引起葡萄膜炎。正常眼组织中的抗原，如视网膜 S 抗原、光感受器间维生素 A 类结合蛋白、黑素相关抗原等，在机体免疫功能紊乱时，被免疫系统识别，并引起免疫反应，通过 Th17 细胞（白介素-23/白介素-17）和（或）Th1 细胞及其产生的细胞因子而引起葡萄膜炎，调节性 T 细胞功能紊乱或数量降低，不能有效地抑制免疫反应，也是重要机制之一。

3. 创伤及理化损伤　创伤和理化损伤主要通过激活花生四烯酸代谢产物而引起葡萄膜炎，花生四烯酸在环氧酶作用下形成前列腺素和血栓烷 A2，在脂氧酶作用下形成白三烯等炎症介质，这些介质可引起葡萄膜炎。组织的损伤或组织损伤所致的炎症又可导致葡萄膜视网膜组织结构的破坏，造成抗原暴露从而引起自身免疫反应性炎症。

4. 免疫遗传机制　已发现多种类型的葡萄膜炎与特定的 HLA 抗原相关，如强直性脊柱炎伴发的葡萄膜炎与 HLA-B27 抗原密切相关，最近还发现 Vogt-小柳原田综合征与 *HLA-DR4*、*HLA-DRw53*、*CTLA4*、*OPN*、*IL-17*、*STAT3*、*PDCD* 7 个基因相关，Behcet 病与 *IL-10*、*IL-23R/IL-12RB2*、*STAT4*、*STAT3*、*CCR1/CCR3*、*PDGFRL* 等 70 余种基因有关。

（二）临床类型

葡萄膜炎由于病因及机制复杂，除免疫因素以外，发病机制还与某些炎症介质如前列腺素等增高有关，也与自由基氧化还原反应造成组织损害有关，因而临床分类繁多。

1. 根据炎症的发病部位分类　这是现阶段国际上通用的比较合理的分类方法，按照炎症发生的解剖部位可分为：①前葡萄膜炎，包括虹膜炎、虹膜睫状体炎和前部睫状体炎；②中间葡萄膜炎，即周边葡萄膜炎或睫状体扁平部炎；③后葡萄膜炎，包括脉络膜炎、视网膜炎、脉络膜视网膜炎等；④全葡萄膜炎，包括由感染引起的眼内炎和非感染性的过敏性或中毒性炎症等。此种分类还对病程进行了规定，一般认为病程在 3 个月以内者称为急性葡萄膜炎，超过 3 个月者称为慢性葡萄膜炎。

临床智库 WWW.CICHEINE.COM

2. 根据临床病理特点分类　此法将葡萄膜炎分为肉芽肿性和非肉芽肿性两大类，这是以往

Notes

常用的分类法，其用意是区分病原体性及过敏反应性，但目前认为感染性和非感染性葡萄膜炎都会有肉芽肿或非肉芽肿表现，甚至一种病在不同时期会有两种不同类型的表现。

3. 根据病因分类 根据病因临床上将其分为感染性和非感染性两大类，感染源不同和疾病性质不同又有各种不同的分类。理论上病因分类应当是最理想的方法，但实际上难以做到及时的病因诊断，到目前为止，多数葡萄膜炎的病因还不明确，因此尚待完善。

二、临床表现

（一）前葡萄膜炎的临床表现

前葡萄膜炎（anterior uveitis）包括虹膜炎、虹膜睫状体炎和前部睫状体炎3种类型，是葡萄膜炎中最常见的一种类型，占我国葡萄膜炎总数的50%左右。前葡萄膜炎多合并风湿性疾病，包括类风湿关节炎、强直性脊柱炎等。

1. 症状

（1）眼部疼痛：急性或急性复发者疼痛急剧，这是由于前部三叉神经末梢受到炎性毒素的刺激、肿胀组织的压迫，以及睫状肌痉挛所致。其特征是疼痛常放射至眉弓和额颞部，睫状体部常有明显压痛，瞳孔散大后疼痛可消失。慢性前葡萄膜炎疼痛多不明显，或有慢性隐痛。

（2）畏光、流泪：急性或急性复发者炎症刺激症状较重，眼红、畏光、流泪，常和疼痛同时发生。慢性前葡萄膜炎多无刺激反应或有很轻的刺激反应。

（3）视力减退：急性期由于角膜水肿、房水混浊及瞳孔区晶状体前囊渗出物聚集等影响光线进入，视力可明显下降。由于睫状体痉挛可引起暂时性近视。若炎症引起黄斑水肿及视盘水肿，视力也会明显下降。慢性葡萄膜炎多由于晶状体或玻璃体的混浊缓慢地引起视力下降。

2. 体征

（1）睫状充血（ciliary congestion）：为急性前葡萄膜炎的重要特征。炎症刺激角膜缘周围的表层巩膜血管充血，外观表现为深紫色，若结膜受累时则出现混合性充血，并伴有结膜水肿。慢性前葡萄膜炎反应迟缓，可无或有轻度睫状充血。

（2）角膜后沉着物（KP）：房水中的炎性细胞或色素沉积于角膜后表面，被称为KP。由于炎症程度及沉着物的成分不同，KP的形态也有不同，一般可分为尘埃状、细点状和羊脂状三种类型。急性炎症时多表现为尘埃状KP，慢性炎症则表现为细点状或羊脂状KP。由于受房水离心力和重力的影响，KP多沉积在角膜下方，呈三角形分布，尖端朝向瞳孔区。羊脂状KP常见于肉芽肿性葡萄膜炎，多为灰白色，较粗大，主要由单核巨噬细胞和类上皮细胞所组成。细点状KP多由中性粒细胞、淋巴细胞及浆细胞所组成，常见于非肉芽肿性葡萄膜炎。尘埃状KP多由白细胞组成，故呈灰白色，也多见于非肉芽肿葡萄膜炎。

（3）房水闪辉（aqueous flare）：是由于血-房水屏障（blood-aqueous barrier）破坏，使房水蛋白含量增加，裂隙灯检查时表现为前房内白色的光束，即为房水闪辉或称Tyndall征。活动性前葡萄膜炎常引起前房闪辉，前葡萄膜炎消退后，血-房水屏障功能的破坏可能需要一段时间才能恢复，所以仍可有前房闪辉。急性闭角型青光眼、眼钝挫伤也可有前房闪辉，因此前房闪辉并不一定代表活动性炎症，也不是局部使用糖皮质激素的指征。

（4）房水细胞（aqueous cell）：在病理情况下，房水中可出现炎症细胞、红细胞、肿瘤细胞或色素细胞。葡萄膜炎时主要为炎症细胞，裂隙灯检查可见到大小一致的灰白色尘状颗粒，近虹膜面向上运动，近角膜面则向下运动。炎症细胞是反映眼前段炎症的可靠指标。当房水中大量炎症细胞沉积于下方房角内，可见到液平面，称为前房积脓（hypopyon）（图13-1）。在炎症严重时尚可出现大量纤维蛋白性渗出，房水处于相对凝固状态。

（5）虹膜改变：急性炎症时虹膜充血、水肿，色泽污暗，纹理不清。慢性炎症时由于炎症渗出使虹膜与周围组织发生粘连，如与角膜粘连称虹膜前粘连（anterior synechia of iris），与晶状体

Notes

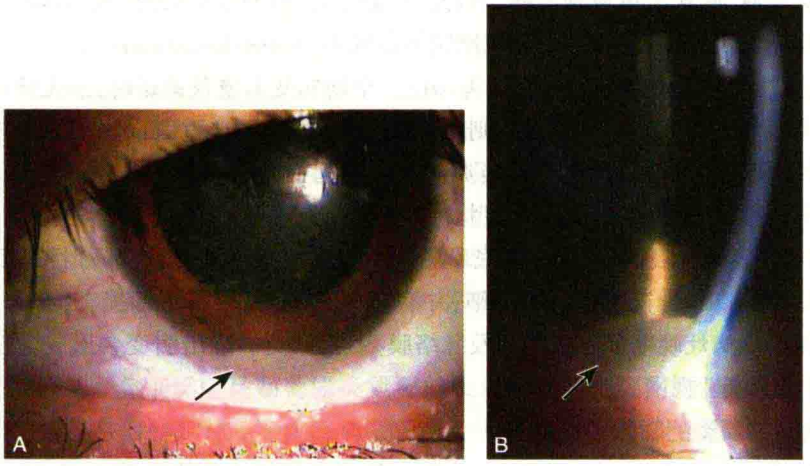

图 13-1　前葡萄膜炎前房积脓
A. 正面观；B. 裂隙灯切面观

粘连称虹膜后粘连（posterior synechia of iris），若瞳孔缘完全后粘连，则称为瞳孔闭锁（seclusion of pupil）。由此还会形成虹膜膨隆（iris bombe），继而形成虹膜周边前粘连（peripheral anterior synechia of iris）或房角粘连（goniosynechia）。另外，在炎症时虹膜表面会出现结节，位于瞳孔缘者称 Koeppe 结节，多见于非肉芽肿性炎症，位于卷缩轮附近则称 Busacca 结节，多见于肉芽肿性炎症。炎症反复发作，常致虹膜萎缩，其表面可形成机化膜及新生血管。

（6）瞳孔改变：急性炎症时瞳孔括约肌收缩，故常表现为瞳孔缩小、瞳孔对光反射迟钝。慢性炎症时由于渗出物沉积在瞳孔区，进而形成渗出膜覆盖在瞳孔及晶状体前表面上，则称瞳孔膜闭（occlusion of pupil）。瞳孔膜闭使光线进入眼内受阻，导致视力下降。虹膜发生后粘连时，用阿托品散瞳后，未粘连处散开，而粘连处不能散开，使瞳孔呈梅花状、梨状或不规则外观。

（7）晶状体改变：急性炎症时常有色素沉积于晶状体表面，慢性炎症时虹膜与晶状体多有粘连。

（8）玻璃体及眼底改变：在虹膜睫状体急性炎症时，玻璃体前部可见少量的细小尘埃状及絮状混浊，一般眼底正常，少数会出现反应性黄斑水肿及视盘水肿。慢性炎症时常有晶状体玻璃体混浊。

（二）中间葡萄膜炎的临床表现

中间葡萄膜炎（intermediate uveitis）又名睫状体扁平部炎（pars planitis）或周边葡萄膜炎（peripheral uveitis）等，是一组累及睫状体扁平部、玻璃体基底部、周边视网膜和脉络膜的炎症性和增殖性疾病。中间葡萄膜炎多见于年轻人，男女发病率相似，多双眼同时发病或先后发病，呈慢性过程。目前病因不明，一般认为可能是一种在感染基础上发生的自身免疫疾病。

1. 症状　轻者，初发可无症状，或有眼前黑影、视物模糊。重者，可出现中心视力及周边视力减退，偶有眼痛。

2. 体征　眼前段一般正常，少数会有 KP 或房水闪辉。用三面镜或间接检眼镜，可以发现玻璃体前部及基底部有小白雪球样混浊（snow-ball opacity），多在眼球下部，融合后呈黄白色棉球状外观，也有表现为尘埃状或小粒状混浊。锯齿缘及周边视网膜前有灰黄色球形或大块样渗出，融合呈堤状遮蔽锯齿缘，称雪堤状渗出（snow bank exudation）。睫状体扁平部的机化膜可伸入玻璃体内，并包绕晶状体后面形成睫状膜。眼底后部可出现黄斑水肿及视盘水肿、周边视网膜血管炎、血管白鞘及闭塞等。

（三）后葡萄膜炎的临床表现

后葡萄膜炎（posterior uveitis）是炎症波及脉络膜、视网膜和玻璃体的总称。因脉络膜血管

源于睫状后短动脉，临床上可单独发病。因此，后葡萄膜炎应包括脉络膜炎（choroiditis）、视网膜炎、脉络膜视网膜炎（choroidoretinitis）、视网膜脉络膜炎（retinochoroiditis）等。

1. 症状 取决于炎症的类型及受损害部位。早期病变未波及黄斑时，多无症状或仅有眼前闪光感。当炎症渗出造成玻璃体混浊时则出现眼前黑影飘动，严重者出现雾视。波及黄斑时视力会锐减，并出现中心视野实性暗点。当炎症渗出引起视网膜水肿或视网膜脱离时，视力会出现严重下降并有视野缺损、视物变形等症状。

2. 体征 多表现有玻璃体混浊，眼底出现视盘及视网膜水肿，可有局灶性或散在性大小不等的浸润病灶，或有出血，视网膜血管变细，并有白鞘形成，多数黄斑部损害，有水肿及渗出，或形成视网膜脱离。病灶晚期多有视网膜及脉络膜萎缩，广泛的渗出病变会形成增殖性玻璃体视网膜病变，引起牵拉性视网膜脱离。

（四）全葡萄膜炎的临床表现

全葡萄膜炎（generalized uveitis 或 panuveitis）是指累及整个葡萄膜的炎症，常伴有视网膜和玻璃体的炎症。当感染因素引起的炎症主要发生于玻璃体或房水时，称为眼内炎（endophthalmitis）。国内常见的全葡萄膜炎主要为 Vogt-小柳原田综合征、Behcet 病性全葡萄膜炎等，这些类型将在后面叙述。

三、临床诊断

1. 临床表现 根据典型的症状和眼部体征即可作出初步诊断。对急性虹膜睫状体炎，除起病急、疼痛和视力下降外，尚有瞳孔缩小、睫状充血、KP、房水闪辉和虹膜后粘连 5 个体征即可诊断。若只有虹膜后粘连、瞳孔不圆或不规则形、晶状体前囊可见色素及机化物，则提示以往患过虹膜睫状体炎（陈旧性虹膜睫状体炎）。对中间葡萄膜炎据前玻璃体出现典型的雪球样混浊，睫状体扁平部出现雪堤状的渗出物以及周边部视网膜血管炎的改变即可作出诊断。前葡萄膜炎要注意和急性结膜炎、急性闭角型青光眼等相鉴别。

2. 影像学检查 对后葡萄膜炎，有视盘及视网膜水肿、玻璃体混浊者，为区别炎症性、变性类、肿瘤及血管性疾病，还应借助 FFA、ICGA、OCT 及 AB 超、CT、MRI 等影像学检查技术协助诊断。后部较大的病灶多为肉芽肿性病变，如结核、梅毒等，应与眼内肿瘤相鉴别。弥漫性炎症合并视网膜脱离者应与色素上皮病变、脉络膜渗漏等相鉴别。葡萄膜炎晚期常伴有视网膜玻璃体增殖及眼底色素改变，此时应与其他疾病所引起的增殖性视网膜玻璃体病变，如糖尿病性视网膜病变、视网膜中央静脉阻塞及视网膜色素变性等相鉴别。

3. 实验室检查 针对病因进行实验室检查，包括血液等常规及生化检查，有利于发现全身性病症，如结核病选做血沉及结核菌素试验，风湿病选做抗“O”及类风湿因子（rheumatoid factor，RF）试验等进一步诊断。对化脓性葡萄膜炎，必要时可抽取房水或玻璃体液做细菌涂片、病毒分离及细菌培养等检查。

4. 免疫抗原抗体检测 以往临床研究多采用非特异性免疫方法检测葡萄膜炎患者的体液和细胞免疫功能。体液免疫功能主要检查葡萄膜炎患者的血清或房水中的免疫球蛋白的性质和水平；细胞免疫功能多采用 E 玫瑰花结试验、淋巴细胞转化试验以及白细胞移动抑制试验等。目前，细胞免疫反应检测常用特异性抗原皮肤试验，如上述的结核菌素试验、弓形虫素试验等。临床上，多数病原体是由检测抗原抗体的体液免疫反应来确定的，如单纯疱疹病毒抗体、弓形虫抗体、巨细胞病毒抗体等的检测。

另外，HLA 的检测可以了解各种葡萄膜炎的遗传基因及免疫基因，进一步作出病因诊断。

四、治疗原则

本病治疗的基本原则是散大瞳孔、拮抗炎症、消除病因。

临床智库 WWW.CICALINE.COM

Notes

1. 睫状肌麻痹剂　一旦临床诊断确定应立即应用散瞳药物，使瞳孔散大，这是治疗的关键措施，其目的在于解除睫状肌及瞳孔括约肌的痉挛，以减轻充血、水肿及疼痛，缓解临床症状，同时防止或拉开已形成的虹膜后粘连。

2. 糖皮质激素　炎症仅局限于前葡萄膜时，局部用糖皮质激素滴眼剂即可，但需要注意角膜情况，若有上皮损伤容易引发感染。病情严重者，可全身口服或静脉滴注糖皮质激素。

3. 抗生素　由感染因素引起的应选用敏感的抗生素或抗病毒药物全身或局部应用。

4. 非甾体消炎药　前列腺素为葡萄膜炎的重要的炎症介质，其拮抗剂以及其他相关炎症介质抑制剂均可应用，起消炎作用，因此可给予双氯芬酸钠、吲哚美辛等滴眼液治疗，一般不需要口服治疗。

5. 免疫抑制剂　免疫反应是葡萄膜炎重要的发病机制之一，免疫抑制剂能够抑制炎症反应，葡萄膜炎反复发作者特别是伴有全身病变者或者炎症难以控制时可考虑给予糖皮质激素联合其他免疫抑制剂治疗，常用的免疫抑制剂有苯丁酸氮芥、环孢素、环磷酰胺等，在使用此类药物过程中应注意全身的毒副作用。

6. 其他疗法　热敷、发热疗法、超短波理疗等。对中间葡萄膜炎，有雪堤状渗出伴有血管病变者可考虑激光光凝或冷凝治疗。

五、并发症及其处理

1. 并发性白内障　为前葡萄膜炎及中间葡萄膜炎常见的并发症，多从晶状体后囊开始，或从后极及后囊下开始，逐渐向周围扩大，由于炎症性房水的毒素作用，使晶状体正常的生理代谢紊乱，导致白内障发生。

并发性白内障，若光感、光定位良好，眼压基本正常者，可在炎症控制的情况下行白内障摘除和人工晶状体植入术。

2. 继发性青光眼　可由瞳孔闭锁、前后房交通受阻、房水在后房积聚，而发生眼压增高。也可以是由于虹膜周边粘连、渗出物和组织碎屑及色素沉积在小梁网上，阻塞了房水排出，而发生眼压增高。

继发性青光眼可用降眼压药物治疗使眼压下降。虹膜膨隆可行虹膜穿刺或激光虹膜切除术，以疏通前后房。因虹膜周边粘连而引起的高眼压，可行周边虹膜切除或滤过性手术。

3. 低眼压和眼球萎缩　炎症长期得不到控制，使睫状体分泌房水功能下降，甚至丧失，引起眼压下降，严重者可致眼球萎缩。对眼压较低者要加强抗感染治疗措施，尽快控制炎症，同时给予全身或局部支持疗法，改善微循环等药物治疗。

4. 黄斑水肿及黄斑退行性病变　可行抗炎、消肿及促吸收治疗。必要时作 FFA 或 ICGA 检查，如有脉络膜新生血管形成，可行抗 VEGF 治疗，也可行光凝或 PDT 治疗。

5. 增殖性视网膜玻璃体病变　易形成牵拉性视网膜脱离，应采用玻璃体视网膜手术治疗。

第四节　感染性葡萄膜炎

一、化脓性葡萄膜炎

化脓性葡萄膜炎（suppurative uveitis）即眼内炎，为葡萄膜与视网膜的急性化脓性炎症，发病急剧，进程迅速，常导致失明、眼球萎缩。感染源主要是外因性，由于开放性眼外伤、角膜溃疡穿孔、内眼手术等，病原体直接侵入，常见病原体为葡萄球菌、链球菌、真菌等。内因性眼内炎即转移性眼内炎，起源于体内其他部位的化脓性炎症，经血流入眼而引起，相对少见。

【临床表现】　细菌性眼内炎起病急剧，进展迅速，患眼疼痛、畏光、流泪、视力严重下降，或

仅有光感。眼部检查可见眼睑和球结膜水肿，混合性充血，角膜可有不同程度的混浊水肿，前房水混浊，可有积脓，玻璃体混浊呈黄色反光，视网膜片状坏死，常呈多发性，可伴有视网膜出血。

真菌性眼内炎起病迟缓，潜伏期稍长，早期症状较轻，可有轻度的疼痛和视力下降。数日后病情进展，出现眼内化脓性改变，前房积脓，瞳孔周围及玻璃体有灰白色黏性纤维素样渗出，随后玻璃体严重混浊，最后波及视网膜，引起视力下降或丧失。

【诊断】 根据病史，结合临床表现即可初步诊断。如需进一步病因诊断可抽取房水或玻璃体液做涂片及微生物培养检查。

【治疗】 眼内炎预后不良，应尽早明确诊断，确定病原体，选择有效的抗生素迅速全身或局部应用，包括眼内注射。对药物控制不良者，选择玻璃体手术切除受感染的玻璃体组织，眼内灌注敏感的抗生素。对于真菌感染，目前有效的药物还很少，可用两性霉素 B 静脉注射或玻璃体注射，口服氟胞嘧啶等。

二、急性视网膜坏死综合征

急性视网膜坏死综合征（acute retinal necrosis syndrome，ARNS），又名桐泽型（Kirisawa）葡萄膜炎，1971 年由日本学者首先报道，其特征是重度全葡萄膜炎伴有视网膜动脉炎，周边大量渗出，视网膜坏死，玻璃体高度混浊，后期出现裂孔及视网膜脱离。病因多为疱疹病毒包括 HSV 和 HZV 感染所致，本病可发生于任何年龄，以成人多见，男女发病率无差异，常单眼患病，治疗困难，视力预后差。

【临床表现】 一般发病比较隐匿，临床过程可分为急性炎症阶段、缓解阶段和后期并发视网膜脱离阶段。急性炎症时出现眼红、眼痛或眶周疼痛症状，早期出现视力模糊、眼前黑影，病变累及黄斑区时可有严重视力下降。眼前段表现为非肉芽肿性炎症反应，中度睫状充血，尘埃状或羊脂状 KP，前房大量浮游物，部分发生眼压升高。眼后段早期可有轻度至中度玻璃体尘埃状混浊，以后发展为显著的混浊，并出现纤维化，中周部视网膜出现黄白色浸润水肿病灶，呈斑块状，以后融合并向后极部推进。视网膜血管呈炎性改变，动、静脉均可受累，但以动脉炎为主，动脉变细伴有白鞘，小分支闭塞消失，在动脉壁可见黄白色浸润，呈节段状（图 13-2）。发病约 1 个月后进入缓解期，炎症逐渐消退，动脉血管闭塞，视网膜脉络膜萎缩。在后期，坏死区常形成多发性视网膜裂孔，最终引起视网膜脱离，眼球萎缩。

【诊断】 主要依据：①周边视网膜出现一个或多个境界清楚的坏死病灶；②如果不使用抗病毒药物病变进展迅速；③病变呈环形进展；④闭塞性视网膜血管炎伴有动脉受累；⑤显著的玻

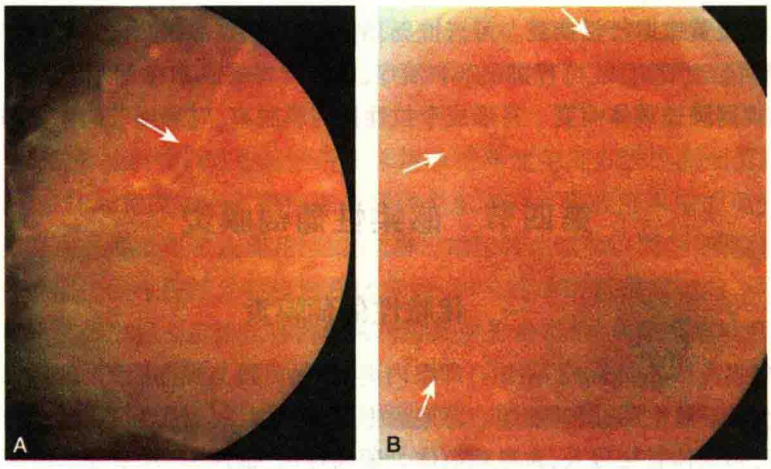

图 13-2 急性视网膜坏死综合征

A. 炎症期的视网膜动脉炎阶段闭塞改变；B. 后期视网膜周边多发性裂孔形成

璃体炎症反应。根据临床表现、眼底特征即可诊断。实验室血清 HSV 或 HZV 抗体测定、玻璃体及视网膜组织活检等，有助于病因诊断。

【治疗】

1. 抗病毒制剂　针对单纯疱疹病毒或带状疱疹病毒丙氧鸟苷（更昔洛韦）5mg/kg，静脉滴注，每日 2 次，治疗 3 周后改为维持用量 5mg/（kg · d），治疗 4 周。治疗中应注意此药引起的骨髓抑制和肾功能损害。

2. 抗凝剂　可选用肝素，也可选用小剂量的阿司匹林（100 ~ 400mg/d）口服减轻血管闭塞。

3. 糖皮质激素　炎症时期，在抗病毒药物有效治疗的同时，可用糖皮质激素局部或全身应用减轻炎症反应。一般选用泼尼松 30 ~ 50mg/d 口服治疗，1 周后逐渐减量。

4. 激光光凝　在缓解期对视网膜缺血坏死、萎缩部位做激光光凝，防止视网膜脱离及增殖性病变的发生。

5. 玻璃体手术　对视网膜脱离或玻璃体混浊有牵引形成时应进行玻璃体手术治疗。

三、其他感染性葡萄膜炎

1. 结核性葡萄膜炎（tuberculous uveitis）　由结核分枝杆菌直接侵犯葡萄膜组织，或间接对结核分枝杆菌的超敏反应而发生肉芽肿性炎症。临床可表现为结核性前葡萄膜炎或结核性脉络膜炎，各自又有粟粒型、团球型、弥漫型等不同表现。检查结核病灶，OT 或 PPD 试验可协助诊断。治疗主要选用抗结核药物局部或全身应用。

2. 梅毒性葡萄膜炎（syphilitic uveitis）　致病菌为梅毒螺旋体，可以是获得性的，也可以是先天性的，直接感染或间接由免疫因素引起。获得性梅毒性葡萄膜炎临床可表现为虹膜蔷薇疹、虹膜睫状体炎、脉络膜视网膜炎和梅毒瘤。先天性梅毒性葡萄膜炎常表现为急性虹膜睫状体炎或脉络膜视网膜炎。血清学病原体检查可以确定诊断。治疗主要用青霉素。

3. 弓形虫病性葡萄膜炎（toxoplasma uveitis）　是由人畜共患的弓形虫病原体感染所引起的，猫科动物为重要传染源，多为隐性感染。先天性弓形虫病多伴有眼部病变——视网膜脉络膜炎，眼底表现为局限性肉芽肿性坏死灶，呈青白色或灰黄色，伴有视网膜水肿和出血。严重的常有视网膜血管炎、节段性视网膜动脉炎以及前部葡萄膜炎征象。弓形虫相关血清学检测可以帮助诊断，治疗主要用抗弓形虫药物。

第五节　非感染性葡萄膜炎

一、Vogt-小柳原田综合征

Vogt-小柳原田综合征（Vogt-Koyanagi-Harada syndrome，VKH）又名特发性葡萄膜大脑炎（idiopathic uvea encephalitis），其特征是双眼弥漫性渗出性葡萄膜炎，伴有全身性的脑膜刺激征，听力障碍，白癜风，毛发变白或脱落等病症，病理表现为慢性弥漫性肉芽肿性葡萄膜炎。以前部炎症为主者称 Vogt-Koyanagi（VK）病，以后部炎症为主者称 Harada（H）病。本病由自身免疫反应所致，并与免疫遗传因素有关，其 *HLA-BW54* 明显增高。

【临床表现】　Vogt-小柳原田综合征常以急性发作开始，继而病程迁延反复。发病前多有感冒样前驱症状，如发热、头痛、头晕、耳鸣、听力下降、颈项强直、颅内压增高等。3 ~ 5 天以后出现葡萄膜炎表现，双眼视力突然下降。眼部检查，VK 型可见有结膜睫状充血、灰白色乃至羊脂状 KP、Tyndall 阳性、瞳孔缩小、虹膜后粘连等。H 型可见有玻璃体混浊、视盘充血境界不清、视网膜水肿、渗出、静脉充盈迂曲，甚至浆液性视网膜脱离（图 13-3）。部分患者经及时治疗，眼底病变逐渐消退，多数则病情进展，最终形成全葡萄膜炎。急性炎症持续 2 个月左右，活动性炎症逐渐

消退，眼底出现色素脱失及萎缩病灶，表现为典型的晚霞状改变和 Dalen-Fuchs 结节。FFA 检查，早期出现特征性的多发性细小荧光素渗漏点，以后扩大融合形成片状多灶性荧光素渗漏区。

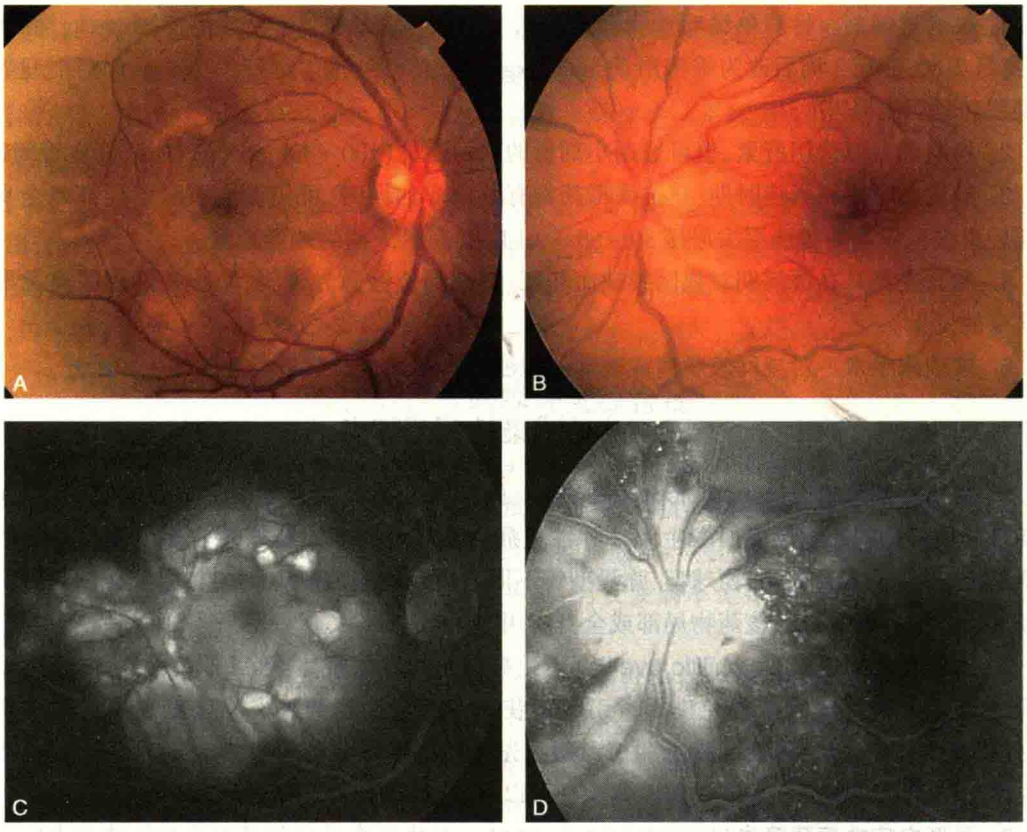

图 13-3 Vogt-小柳原田综合征

A. 右侧眼底后部水肿渗出；B. 左侧视盘水肿；C. 右侧 FFA 像；D. 左侧 FFA 像

除上述表现外，在疾病的不同时期，还可出现脱发、毛发变白、白癜风等眼外改变。本病容易复发，往往呈慢性进程，迁延不愈。常见的并发症有并发性白内障、继发性青光眼和渗出性视网膜脱离。

【诊断】 根据病史及临床表现，结合全身状况即可诊断。眼底荧光造影急性炎症期表现的色素上皮损害、多发性点状高荧光特征，对诊断有很大帮助。Dalen-Fuchs 结节是 Vogt-小柳原田综合征和交感性眼炎的典型改变，如能排除眼外伤和内眼手术史可基本做出诊断。实验室检查脑脊液发现淋巴细胞增多时，可协助诊断。

【治疗】

1. 应遵循一般葡萄膜炎的治疗常规 对初发者主要给予糖皮质激素治疗，一般选用泼尼松口服，开始剂量为 1～1.2mg/(kg·d)，于 10～14 天开始减量，维持剂量为 15～20mg/d(成人剂量)，治疗多需 8 个月以上。

2. 睫状肌麻痹剂 根据炎症的严重程度和虹膜后粘连的情况选用睫状肌麻痹剂。急性严重的炎症宜选用 1% 或 2% 阿托品滴眼液或眼膏，轻度炎症宜选用托吡卡胺滴眼液。

3. 免疫抑制剂 对炎症严重及复发的患者，糖皮质激素治疗难以奏效时，在免疫指标确切的情况下可考虑应用免疫抑制剂，但注意其副作用和毒性。

二、Behcet 病

Notes

Behcet 病又称皮肤-黏膜-眼综合征，1937 年由 Hulusi Behcet 首先报道，故而以他的名字命

名。本病为一种影响全身多种器官的慢性迁延性疾病，主要病理改变是闭塞性血管炎，临床上以葡萄膜炎、口腔溃疡、皮肤损害及阴部溃疡为其特征。此病主要发生于远东、中东和地中海沿岸的一些国家，我国也多见。目前原因不明，因本病患者常有多种自身抗体出现，因此有可能是一种自身免疫疾病，或是由病毒感染诱发自身免疫反应致病。本病有明显的遗传背景，其中 *HLA-B5* 超出常人数倍，眼部炎症明显的更有相关性。

【临床表现】

1. 眼部病变　表现为非肉芽肿性反复发作的全葡萄膜炎。患者有畏光、流泪、疼痛、视力下降等症状。眼前部检查可见睫状充血、KP、房水混浊，或有积脓、虹膜后粘连等改变（图 13-4）。眼后部检查可有玻璃体混浊、视网膜脉络膜渗出灶、血管迂曲并有出血等，后期多出现视网膜血管闭塞。常见的并发症为并发性白内障、继发性青光眼、增殖性视网膜病变和视神经萎缩。

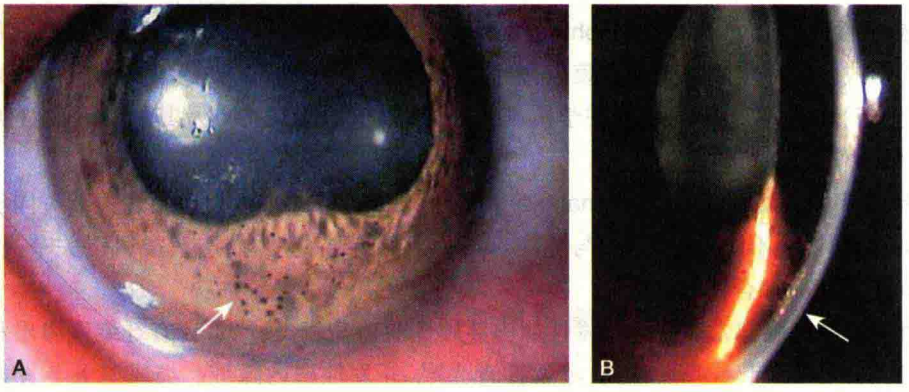

图 13-4　Behcet 病虹膜后粘连、房水混浊及 KP
A. 正面观；B. 裂隙光切面观

2. 全身病变　可合并多发性反复发作的口腔溃疡、皮肤结节性红斑、痤疮样皮疹等。针刺处出现结节和疱疹（皮肤过敏反应阳性）为此病的特征性改变。其他还有关节红肿、血栓性静脉炎、神经系统损害、消化道溃疡、生殖器溃疡等。

【诊断】　诊断主要根据眼部特征及全身并发症的表现。国际葡萄膜炎研究组推荐以下诊断标准：

1. 复发性口腔溃疡　1 年内至少复发 3 次。

2. 下面 4 项中出现两项即可确诊　①复发性生殖器溃疡或瘢痕；②眼葡萄膜炎改变；③皮肤结节性红斑、假毛囊炎或脓丘疹、非发育期的痤疮样结节；④皮肤过敏反应试验阳性。

【治疗】　遵循一般葡萄膜炎的治疗常规，下列事项应加以重视：

1. 睫状肌麻痹剂　眼前段炎症明显的要行散瞳治疗。

2. 糖皮质激素　对眼前段受累、全身病情不太严重的，可给予糖皮质激素滴眼剂治疗。眼后部受累，病情严重，又可能造成视功能严重损害者，可大剂量短期局部或全身使用糖皮质激素，病情缓解后递减渐停。若伴有全身特别是神经系统损害时，主要全身应用糖皮质激素，病情缓解后，可改维持量。

3. 免疫抑制剂　环孢素 3～5mg/（kg·d），待病情稳定后逐渐减量，一般治疗时间在一年以上。此外尚可选用秋水仙碱（0.5mg，bid）、硫唑嘌呤〔1～2mg/（kg·d）〕、苯丁酸氮芥〔0.1mg/（kg·d）〕、环磷酰胺（50～100mg/d）。在治疗过程中，应每 2 周行肝肾功能、血常规和血糖等检查，如发现异常应减药或停药。

一般认为糖皮质激素与免疫抑制剂联合应用可以增强疗效，同时又能缩减各自用药量，减少副作用。

临床医学

Notes

4. 并发症治疗 出现并发性白内障、青光眼时，应在炎症完全控制后考虑手术。在炎症未完全控制时，手术易诱使葡萄膜炎复发。

三、其他非感染性葡萄膜炎

1. Fuchs 虹膜异色性葡萄膜炎(Fuchs heterochromic uveitis) 又称 Fuchs 综合征，是一种慢性非肉芽肿性虹膜睫状体炎，好发于男性青壮年，多单眼发病，病程缓慢，常无自觉症状。临床多表现为前葡萄膜炎，以白色 KP、虹膜脱色素或萎缩为其特征，易并发白内障、晶状体后囊下混浊、眼压升高。本病原因不明，其发病机制新近研究多认为是一种免疫性炎症反应。

本病无特殊疗法，对炎症反应较重而眼压不高时，可短期给予糖皮质激素点眼治疗。对并发性白内障可在炎症控制后行白内障手术。对眼压升高者，给予降压药物，必要时需行抗青光眼手术治疗。

2. 交感性眼炎(sympathetic ophthalmia) 为双眼非坏死性、肉芽肿性葡萄膜炎，系一眼受穿通性外伤或内眼手术后发生葡萄膜炎，继而另一眼也发生同样的葡萄膜炎。本病的病因及发病机制仍未明确，比较认同的是免疫学机制，交感性眼炎的临床特点及其防治研究详见本书第二十章“眼外伤”。

3. 风湿病相关葡萄膜炎(rheumatic arthritis-related uveitis) 与风湿性关节炎同属一种疾病，病因和发病机制不明，目前认为与免疫有关。常见有强直性脊柱炎、类风湿关节炎、青年类风湿关节炎、Reiter 综合征等。

强直性脊柱炎眼部常表现为复发性非肉芽肿性前葡萄膜炎，严重者有纤维素渗出和前房积脓，常反复发作，可引起虹膜后粘连、继发性青光眼、并发性白内障等。类风湿关节炎为常见慢性病，好发于成年女性，眼部表现为非肉芽肿性前葡萄膜炎。青年类风湿关节炎是儿童慢性进行性疾病，眼部表现为急性或慢性非肉芽肿性前葡萄膜炎，急性的常见于男孩多关节型，慢性的则多见于女孩少关节型，相对症状较轻。Reiter 综合征包括非特异性尿道炎、多发性关节炎和急性结膜炎，部分发生双眼非肉芽肿性前葡萄膜炎，严重者有纤维素渗出和前房积脓。

风湿病相关葡萄膜炎的诊断主要根据病史和临床表现，特别注意关节炎等的症状，结合实验室检查，如抗“O”、血沉(ESR)、类风湿因子(RF)以及 HLA 等有助于临床诊断。治疗遵循前葡萄膜炎常规，及早扩瞳防止粘连，并进行抗炎症治疗。

第六节 葡萄膜肿瘤和囊肿

葡萄膜组织含有大量血管、黑色素细胞、疏松结缔组织和支配血管运动的神经纤维，因此葡萄膜内除黑色素细胞性肿瘤外，还可以发生肌源性、血管性、神经性、组织细胞性肿瘤。葡萄膜恶性肿瘤主要是经血行转移到远处器官。另外，葡萄膜与巩膜和视网膜有紧密的解剖学联系，因此葡萄膜的肿瘤通常会波及邻近的巩膜或视网膜，引起一系列与肿瘤相关的临床病理学改变。

一、葡萄膜肿瘤的分类

葡萄膜肿瘤根据瘤细胞的组织发生，分为黑色素性和非黑色素性肿瘤两种类型(表 13-1)。葡萄膜黑色素性肿瘤起源于葡萄膜基质内黑色素细胞，根据肿瘤细胞的良恶性分为两大类：一种是良性黑色素性肿瘤，临床上通常称为色素痣或黑色素细胞瘤；另一种是恶性黑色素性肿瘤，称为黑色素瘤。葡萄膜非黑色素性肿瘤包括原发性、继发性和转移性肿瘤。葡萄膜原发性肿瘤中主要是脉络膜血管瘤、脉络膜骨瘤和睫状体平滑肌瘤；葡萄膜继发性肿瘤主要是由于视网膜母细胞瘤、角巩膜缘鳞状细胞癌或眶内恶性肿瘤的直接侵犯造成的；葡萄膜转移性肿瘤主要是

发生于其他器官或组织的恶性肿瘤，通过血行转移至葡萄膜形成转移灶。

表 13-1　葡萄膜肿瘤的分类

良性肿瘤	恶性肿瘤
1. 黑色素性肿瘤	
色素痣	黑色素瘤
虹膜色素痣	虹膜黑色素瘤
睫状体色素痣	睫状体黑色素瘤
脉络膜色素痣	脉络膜黑色素瘤
黑色素细胞瘤	虹膜睫状体色素上皮腺癌
虹膜睫状体色素上皮腺瘤	
2. 非黑色素性肿瘤	
脉络膜血管瘤	转移癌
脉络膜骨瘤	继发性肿瘤
睫状体平滑肌瘤	恶性淋巴瘤
睫状体无色素上皮腺瘤	睫状体无色素上皮腺癌

二、脉络膜黑色素瘤

脉络膜黑色素瘤（melanoma of choroid）是葡萄膜恶性肿瘤中最多的一种，也是成年人较常见的眼内恶性肿瘤，其患病率在我国居眼内恶性肿瘤的第二位，仅次于视网膜母细胞瘤。在世界范围内以欧美及白种人居多，男性多于女性。

【临床表现】

1. 症状及体征　临床症状通常与肿瘤的位置和体积有关，早期肿瘤位于周边部者可无症状，位于后极部者则有视力下降、视野缺损、视物变形症状。晚期视力可严重下降以致丧失，并出现眼痛、眼球突出等并发症。眼底检查可见绝大多数脉络膜黑色素瘤呈灰黑色或棕色的肿物，有些肿瘤内色素分布不均，肿瘤形态分为结节型和弥漫型。结节型较常见，早期在脉络膜内生长，局部隆起呈青灰色，当突入玻璃体时呈蕈状，头大、颈狭、底宽，血管丰富（图 13-5），晚期因肿瘤坏死，瘤体或表面的血管破裂而致视网膜或玻璃体内渗出或积血。弥漫型较少见，眼底表现为橘红色或稍暗的广泛性浆液性视网膜脱离，其恶性程度较高，相对预后更差。

2. 分期及分级　根据临床过程分为眼内期、青光眼期、眼外蔓延期、全身转移期。根据肿瘤的大小临床上有不同的分级。一般认为肿瘤高度<3mm 或最大基底直径<10mm 为小肿瘤；肿瘤高度>5mm 或最大基底直径>15mm 为大肿瘤；介于二者之间为中等大小肿瘤。

【病理特征】　脉络膜黑色素瘤曾有多种病理组织学分类，目前国际上广泛采用 1980 年 WHO 制定的分类标准，将其分为四类。

（1）梭形细胞型：由不同比例的梭形 A 型和 B 型瘤细胞组成，瘤细胞比较致密，排列成束状或漩涡状。

（2）上皮样细胞型：瘤体主要由上皮样瘤细胞组成，上皮样细胞占 75% 以上，其余为梭形 A 细胞或梭形 B 细胞。

（3）混合细胞型：由不同比例的梭形和上皮样黑色素瘤细胞组成。

（4）其他：不符合上述分类的，如坏死型、气球样细胞型等。

临 床 医 学
WWW.LCYX.COM

【诊断】　应根据临床病史及眼底特征综合分析，以下检查有利于诊断。

1. FFA 检查　由于瘤体内大量黑色素颗粒引起荧光遮蔽，造影早期局部表现为弱荧光，至

动-静脉期瘤体内荧光斑逐渐增强，与低荧光区形成强弱相间的斑驳状荧光，部分肿瘤可见走形迂曲、螺旋状的肿瘤血管与视网膜血管同时显像的双循环现象，造影后期表现为弥漫性荧光。

2. ICGA 检查 脉络膜黑色素瘤的 ICGA 图像变异最大。造影全过程中肿物处出现遮蔽荧光，晚期可有较弱荧光或点状荧光（图 13-5）。

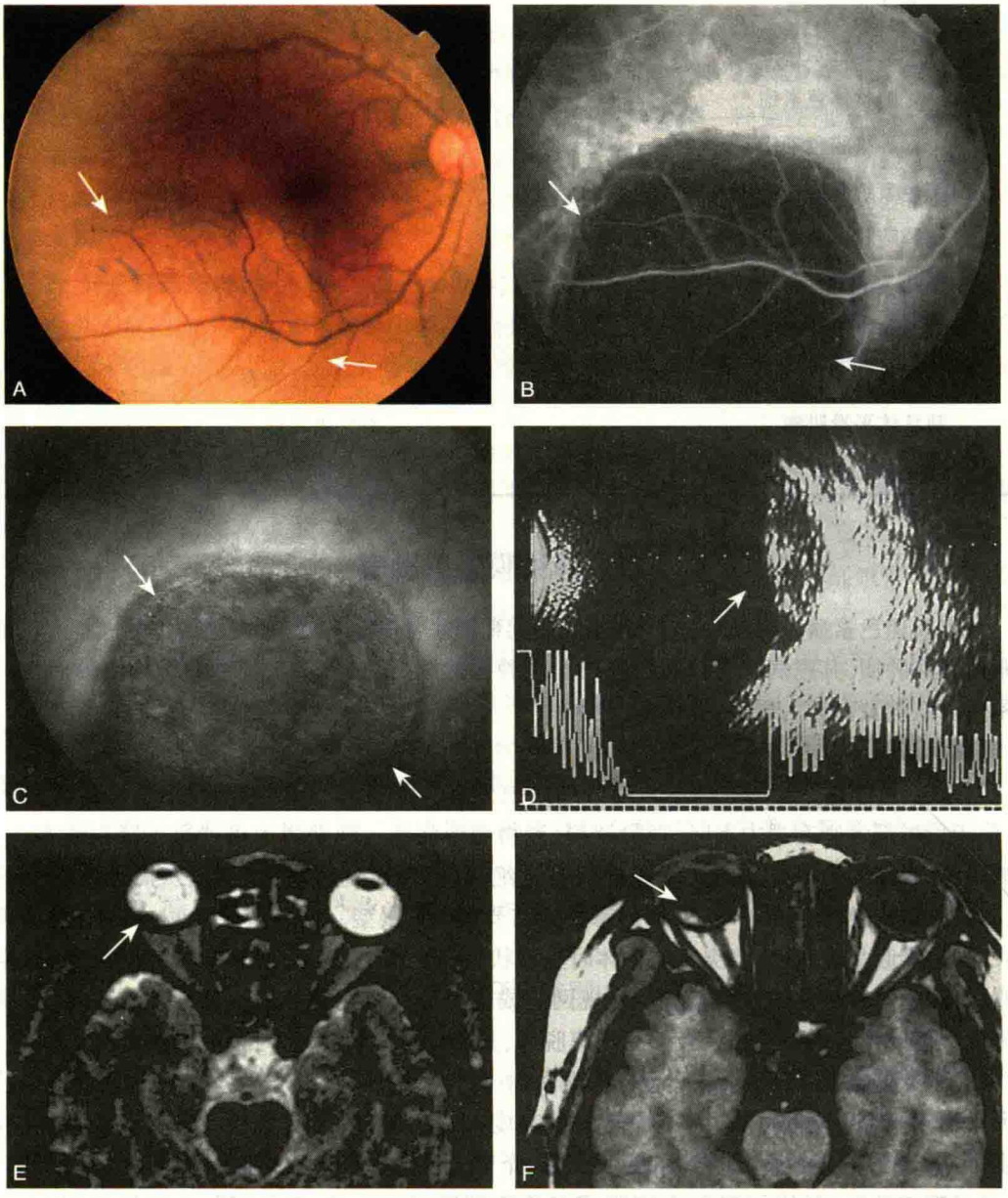

图 13-5 脉络膜黑色素瘤

A. 眼底像；B. 早期 ICGA 像瘤体呈遮蔽荧光；C. 后期 ICGA 像瘤体呈斑驳状荧光；D. 超声图瘤体呈实性隆起；E. 瘤体 MRI T_2WI 显示低信号；F. 瘤体 MRI T_1WI 为高信号

3. 眼超声波检查 B 型超声波检查对脉络膜黑色素瘤的诊断具有很大的价值。典型的 B 型超声特点为：①与球壁相连的半球状或蘑菇状实性肿物，边界清楚，周围伴有不同程度视网膜脱离或玻璃体混浊；②瘤体内有“挖空”显像；③瘤体的基底部缺乏回声，与周围球壁强回声对比形成无回声的球壁凹陷。

4. MRI 检查 由于黑色素顺磁作用形成其独特的 MR 表现，T_1WI 显示较高信号，T_2WI 显示低信号，在相应的加权像上对比度明显。

Notes

5. CT 检查　表现为与球壁相连的边界清楚等密度或略高密度半球形肿块，增强扫描为中度强化。

6. 眼内活检　用25号细针通过玻璃体或巩膜至肿瘤内吸取组织进行细胞学检查，可做病理诊断，但易引起扩散，熟练的操作技术非常重要，本法不适用于儿童检查，对小于2mm的肿物针吸活检诊断的可靠性也较差。一般情况下首次活检多推荐针吸法，当针吸活检不能明确诊断时，或有适应证需做组织学检查时可选用玻璃体手术辅助活检。

【鉴别诊断】　主要应与脉络膜血管瘤相鉴别。间接检眼镜、眼超声波、FFA和ICGA检查非常有助于脉络膜血管瘤的诊断。其ICGA的特点为早期瘤体处呈现蜘蛛网状荧光、中期呈桑葚状高强荧光、晚期呈现冲洗现象。ICGA的特征性改变有助于与脉络膜黑色素瘤的鉴别。

【治疗】　新的理念强调个体化综合性治疗，应根据肿瘤大小、位置、形态、生长速度、患眼及对侧眼的视力、年龄、全身情况、心理因素等选用合适的、不同的治疗方法，或多种方法联合治疗。

1. 局部光凝　适用于后部直径≤3mm，厚≤2mm者。尽管激光光凝曾被广泛应用于治疗某些体积较小的脉络膜黑色素瘤，但临床结果表明治疗后肿瘤复发率高，光凝已很少单独用于脉络膜黑色素瘤的治疗。

2. 局部冷凝　适用于瘤体位于赤道部及赤道部之前者。

3. 局部温热疗法经瞳孔温热疗法(TTT)　适用于肿瘤位于后极部，直径≤3mm、厚2～5mm，无局部或全身转移，屈光间质透明者。

4. 放射治疗　可单独使用，亦可在眼球摘除前使用以减少肿瘤转移的可能。目前放射敷贴疗法是最常用的治疗方法，临床应用的结果显示此方法对脉络膜黑色素瘤有较好的疗效，可明显抑制肿瘤生长，瘤体缩小，最终在肿瘤部位形成瘢痕。但有些肿瘤在治疗后不能完全消失或肿瘤复发。

5. 局部切除手术治疗　经巩膜局部切除或称为部分板层巩膜脉络膜切除术，适用于位置比较靠前及睫状体部较小的肿瘤。经眼内玻璃体手术联合肿瘤切除术，适用于后部小范围的脉络膜黑色素瘤。术前要进行详细的检查，确定肿瘤大小及位置，注意是否已有转移。局部切除手术由于操作复杂、损伤大、容易扩散，并未广泛开展。

6. 眼球摘除　过去脉络膜黑色素瘤标准的治疗方案是眼球摘除。由于术中对眼球的挤压可能将瘤细胞挤入血液循环内发生转移，因此，摘除眼球已不是首选的治疗方法。在适宜条件下，有希望挽救视功能的都应争取保留眼球，只有当肿瘤进展到晚期及患者视功能丧失时，眼球摘除才不可避免。

7. 化疗　通常仅用于全身转移或眼球外侵犯的病例，目前疗效还不确定，仍然需要更进一步观察。

8. 免疫疗法　临床上主要用于伴有全身转移的患者，常用药物包括干扰素、IL-2、TNF等。

【预后】　国外文献报道，葡萄膜黑色素瘤20%～50%最终死于远处转移，国内报道为34.95%。影响脉络膜黑色素瘤患者预后的因素包括：①肿瘤细胞类型，是影响预后的最重要因素，梭形细胞预后较好，混合型及上皮样细胞型预后差；②肿瘤最大基底直径>12mm者预后差；③肿瘤最大高度越高预后越差；④肿瘤所在部位，肿瘤位置靠前预后差，肿瘤侵及睫状体预后更差。

三、脉络膜血管瘤

脉络膜血管瘤(choroidal hemangioma)为先天性血管发育畸形所形成的错构瘤，为良性肿瘤，多见于青年人，临床上可分为孤立性和弥漫性两种类型，常合并渗出性视网膜脱离、视网膜变性、青光眼等并发症。

Notes

【临床表现】 多见于30～40岁青壮年，单眼发病。因为本病一般无明显生长倾向，因此大多数患者早期无明显临床症状，晚期可出现视力减退、视物变形或伴有继发性青光眼症状。孤立性脉络膜血管瘤多位于后极部，大小不等，表现为一个境界清楚的、橘红色、圆形或近似球形隆起（图13-6），瘤体表面视网膜可有色素沉着及黄白色纤维组织增生，常并发视网膜脱离。弥漫性脉络膜血管瘤多合并脑及颜面皮肤血管瘤（Sturge-weber综合征），眼底呈明亮的红黄色反光，瘤体表现为扁平形、边界不清楚的深红色增厚区，并有广泛的视网膜渗出性浅脱离、视网膜血管扩张迂曲。

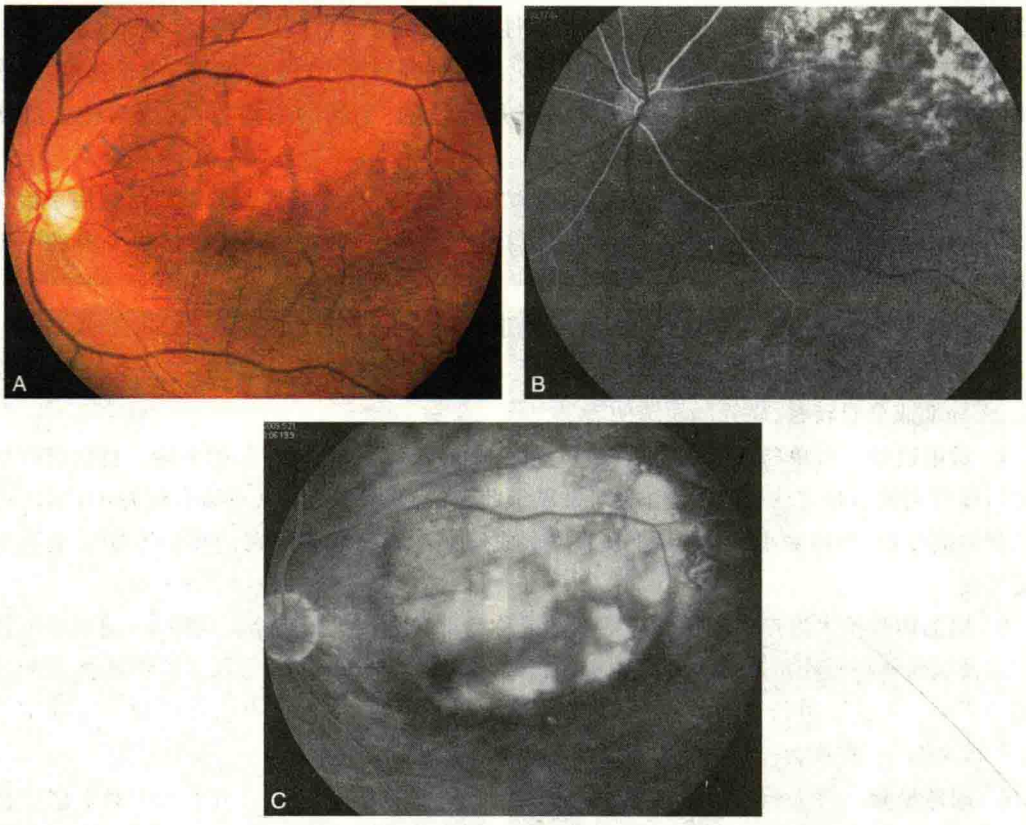

图13-6 脉络膜血管瘤

A. 眼底像；B. 早期FFA瘤体血管出现条状荧光；C. 后期FFA瘤体呈强荧光

【诊断】 脉络膜血管瘤可根据临床症状及眼底表现作出初步临床诊断，ICGA检查有重要意义，可以直接看到肿瘤的供应血管，早期整个瘤体表现为高荧光，体内血管清晰可见，后期染料快速清除呈斑驳状荧光表现。早期FFA可看到瘤体内血管荧光充盈形态，后期呈强荧光表现。临床上应与黑色素瘤区别，超声波、CT、MRI检查有助于鉴别诊断。

【治疗】 本病虽为良性病变，但瘤体大、面广，易发生视网膜脱离，视力预后差。弥漫性脉络膜血管瘤治疗困难，可尝试散在式激光光凝术。孤立性脉络膜血管瘤根据肿瘤大小及位置情况，可选择激光光凝术、经瞳孔温热疗法、光动力疗法或ICG引导下光栓疗法等，必要时选择玻璃体手术治疗。

四、脉络膜骨瘤

脉络膜骨瘤（choroidal osteoma）系良性骨性肿瘤，多见于青年健康女性，发展缓慢，多无自觉症状，常不易被发现，瘤体较大或波及黄斑时出现症状，表现为视力下降、视物变形和视野缺损等。

临床智库 WWW.CICALINE.COM

Notes

【临床表现】 慢性的视力障碍多为肿瘤表面的视网膜变性所致，急性者则与黄斑区的脉络膜新生血管形成有关。眼底检查见肿瘤主要位于视盘边缘或视盘附近，呈扇形或环绕视盘形，少数单独出现在黄斑及其他部位，近似圆形或椭圆形。肿瘤呈扁平状生长，边界清楚并常有圆钝的伪足状突出，瘤体呈黄白色或橙红色，表面可见散在的色素斑块。视网膜血管除随肿瘤表面形状起伏走行以外，无其他异常表现（图 13-7）。

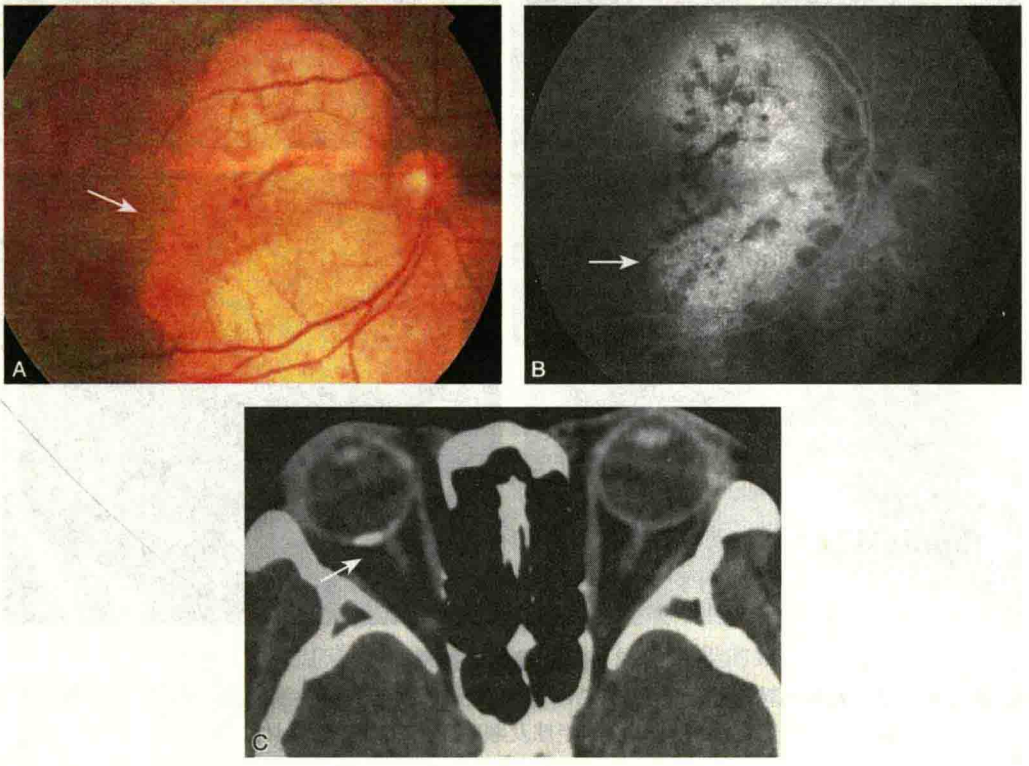

图 13-7　脉络膜骨瘤

A. 眼底像；B. 后期 FFA 瘤体弥漫性强荧光；C. 瘤体 CT 显示骨样高密度影

部分病例可发生脉络膜新生血管，多位于黄斑中心凹附近，可引起视网膜下出血及渗出。

【诊断】 临床可根据眼底表现及 CT 检查对脉络膜骨瘤进行诊断，CT 扫描脉络膜骨瘤呈现与眶骨一致的高密度影像为其典型特征。其他辅助检查如 FFA、ICGA、AB 超等。FFA 早期病变处呈斑片状强荧光，晚期为弥漫性荧光染色。

【治疗】 脉络膜骨瘤是一种发展缓慢的良性肿瘤，目前尚无较好的治疗方法。无症状的脉络膜骨瘤以临床观察为主，若发现继发性视网膜下新生血管形成，应考虑给予新生血管抑制剂、光凝或 PDT 治疗。

五、脉络膜转移癌

脉络膜转移癌（metastatic carcinoma of choroids），多见于成人女性，以乳腺癌转移最为多见，男性成人以肺癌转移最为多见。

【临床表现】 转移癌生长较快，视力下降、眼痛和头痛症状比较明显。眼底表现为后极部视网膜下 1 个或几个、灰黄色或黄白色、结节状的扁平实性隆起，晚期可发生广泛渗出性视网膜脱离（图 13-8）。

【诊断】 应依据全身肿瘤病史及眼底特征作出初步临床诊断，同时做全身脏器包括肝、肺、肾、乳腺及头颅部 CT 或 MRI 检查，眼部可作 AB 超、超声多普勒以及 FFA、ICGA 等检查。

【治疗】 可根据原发肿瘤情况选用放疗或化疗。脉络膜转移癌多为癌症晚期，若已全身转

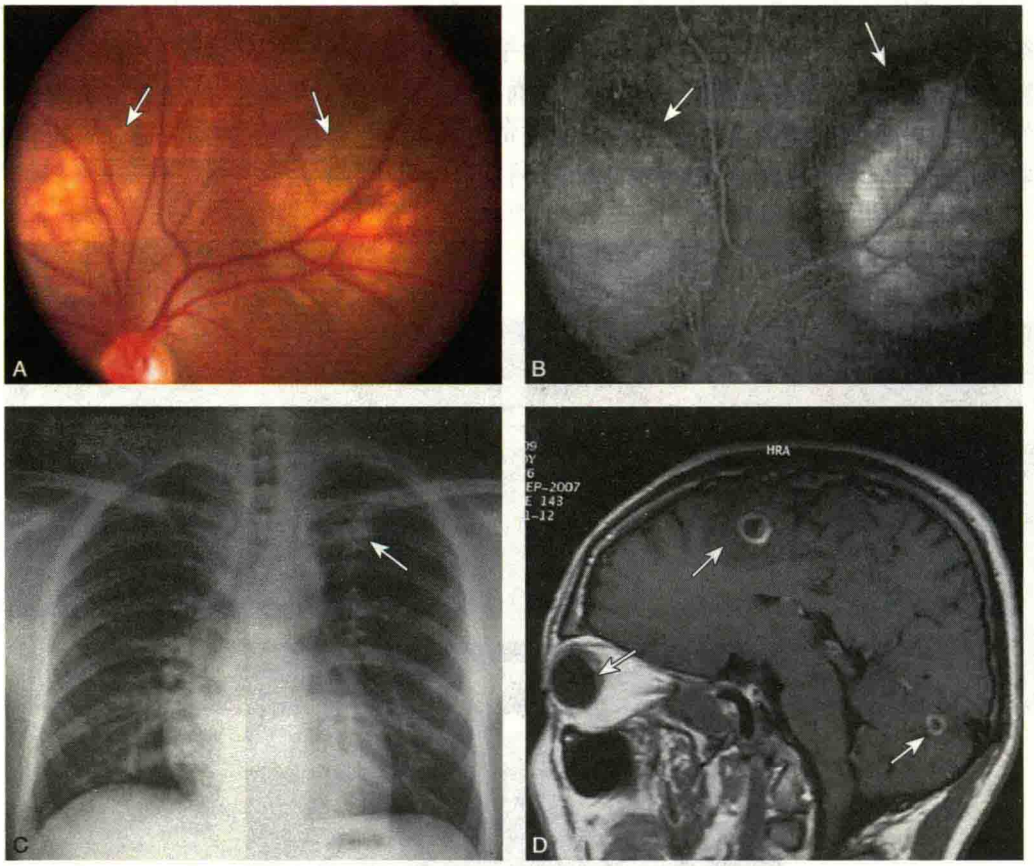

图 13-8 脉络膜转移癌

A. 眼底像上方两处隆起转移灶；B. 眼底 FFA 像肿瘤斑驳状荧光着染及渗漏；C. 肺部原发性肿瘤灶；D. 颅内 MRI 小脑半球及额叶 T_2 有结节样转移灶

移，单纯眼球摘除术已无治疗意义。

六、虹膜睫状体囊肿

虹膜囊肿（iris cyst）由于虹膜隐窝封闭液体贮积形成。病因有多种，包括先天性、植入性、炎症渗出性和寄生虫性等，其中以植入性最常见，是由于眼球贯通伤或内眼手术后，结膜或角膜上皮细胞通过伤口，植入虹膜逐渐增生所致。虹膜囊肿可位于虹膜前面或后面，在前面容易及早发现（图 13-9）。在后面只有生长到一定程度顶起后部虹膜时才会被发现，较大时于瞳孔区见到虹膜后有黑色隆起，易被误诊为黑色素瘤。当囊肿增大占据前房或堵塞房角时，可引起难以控制的青光眼。目前多采用激光和手术治疗。

睫状体部囊肿（ciliary body cyst）多为无色素上皮囊肿，囊壁由无色素上皮细胞组成，外观呈半透明灰白色泡状，多数囊肿为单房性，少数囊肿被分隔成多房。原发性虹膜睫状体囊肿发生部位隐蔽，不易被发现，临床诊断主要是依靠 UBM 检查，可见囊肿呈圆形或椭圆形、球形或半球形、单个或多个，囊壁光滑纤薄、密度均匀，囊内为无回声区或低回声区，这是临床诊断的

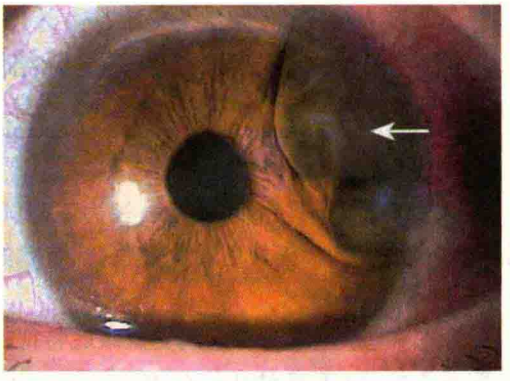

图 13-9 虹膜囊肿

Notes

重要依据(图 13-10)。

除原发性虹膜基质囊肿以外,绝大多数原发性虹膜睫状体囊肿为静止的、良性的自然过程。如果囊肿较大,推顶虹膜根部向前隆起,或在睫状沟及睫状突内有多发性囊肿使得周边虹膜具有高褶虹膜的形态,会导致房角狭窄或关闭而继发青光眼。大部分囊肿仅需随访观察,无须治疗,但如果囊肿诱发青光眼,则应考虑激光或手术治疗。

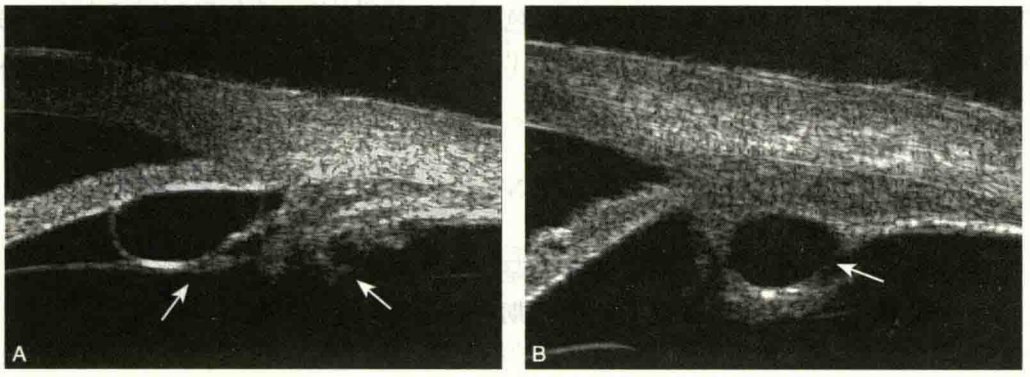

图 13-10　睫状体囊肿 UBM 图

A. 虹膜后及睫状体多发性囊肿;B. 睫状体部圆形巨大囊肿

第七节　脉络膜新生血管

脉络膜新生血管(choroidal neovascularization,CNV)又称为视网膜下新生血管,是来自脉络膜血管的增殖性改变,CNV 可以发生于多种眼底疾病,是目前重要的致盲眼病。随着眼底荧光造影技术的发展,临床上对其认识不断深入,特别是黄斑下 CNV 的早期诊断和治疗研究,已取得了显著的进步。

一、脉络膜新生血管形态结构及临床类型

(一) CNV 的基本病理形态

脉络膜新生血管起源于脉络膜,其主要病理过程为异常生长的脉络膜毛细血管,突破脉络膜毛细血管层的基底膜进入 Bruch 膜,继而增生和移行并穿透视网膜色素上皮层,生长于视网膜神经上皮下。CNV 由于其管壁的高通透性,极易引起局部出血和渗出,继而形成机化瘢痕组织,严重影响视功能,甚至致盲。CNV 常位于视网膜色素上皮下间隙或神经上皮下间隙,好发于黄斑部及其周围,其大小不等、形态各异。病理组织学研究表明,CNV 为一膜样结构,光镜下此膜由单层色素上皮细胞以及被覆的纤维基质和散在的一些小血管组成。其细胞成分主要有色素上皮细胞、类成纤维细胞及一些血管内皮细胞、淋巴细胞和巨噬细胞等。

(二) CNV 的临床分类

研究 CNV 的临床分类,目的是确定 CNV 的性质和位置及其对视功能的影响,以便选择治疗方式。目前国际上对 CNV 尚无统一的分类标准,根据临床应用或研究目的不同,现行的分类和分型方法较多,各有不同的应用范围和临床意义。

1. 按病因分类　可分为:

(1) 变性疾病:如年龄相关性黄斑病变、病理性近视、血管样条纹症等。

(2) 炎症性疾病:如弓形虫视网膜脉络膜炎、地图状脉络膜炎、慢性葡萄膜炎等。

(3) 脉络膜肿瘤:如脉络膜黑色素瘤、脉络膜血管瘤、脉络膜转移癌等。

(4) 外伤性病变:如脉络膜挫伤、眼内异物、各种光损伤等。

Notes

（5）其他原因不明：如特发性 CNV 等。

2. 按发生部位与中心凹的位置关系分类 可分为：中心凹下 CNV、近中心凹 CNV、中心凹外 CNV。

3. 按组织病理学分类 可分为：Bruch 膜内、色素上皮下、色素上皮上及视网膜下 CNV。

4. 按 FFA 分类 可分为：典型 CNV、隐匿型 CNV、混合型 CNV。典型 CNV 的特点是 FFA 早期表现为花边状、颗粒状、斑片状等血管荧光形态，进而荧光渗漏扩大，晚期不消退。临床上绝大部分 CNV 为隐匿型，因视网膜下出血、渗出、色素等掩盖了部分 CNV 的典型表现，其中又分为纤维血管性色素上皮脱离（隐匿型 CNV Ⅰ型），以及造影晚期无源性荧光渗漏（隐匿型 CNV Ⅱ型）。

5. 按 ICGA 分类 可将隐匿型 CNV 分为：

（1）焦点状 CNV：又称为热点（hot spots）CNV，指 CNV 范围≤1PD、边界清楚的强荧光点。

（2）斑状 CNV：指>1PD 稍弱的强荧光斑。

（3）活动性 CNV：指 ICGA 早期出现，晚期呈染色或渗漏。

（4）静止性 CNV：指 ICGA 早期不显露，晚期有染色表现而无渗漏。

（5）其他类型：包括热点与斑状同时存在的结合型，或者各种 CNV 混杂在一起的混杂型。

另外，ICGA 还可将 CNV 分为活动性 CNV 和静止性 CNV。活动性 CNV 在 ICGA 造影的早期就出现渗漏，晚期更明显，表明 CNV 较强的通透性，静止性 CNV 早期不显露，晚期才出现染色。

6. 光学相干断层成像分类法 OCT 可直接对病变进行扫描，判定 CNV 的位置关系。对视网膜下液（SRF）、视网膜内积液（IRF）以及色素上皮脱离进行检测。在 OCT 检查中，CNV 主要分为三种，即边界清晰的 CNV、边界不清的 CNV 和纤维血管性 PED。

二、脉络膜新生血管的形成机制及其防治

脉络膜新生血管的形成原因不明，局部组织缺氧及炎症反应很可能是 CNV 形成的主要原因。用超声多普勒血流成像技术曾发现 CNV 患者的脉络膜血流量减少，认为缺氧可能是 CNV 形成的启动因素；另外，组织病理学发现 CNV 患者 Bruch 膜增厚，在膜上及其周围有炎性细胞浸润，推断 CNV 的形成可能是炎症反应的关系。

新生血管的形成机制目前还不太清楚，通常认为与视网膜色素上皮-Bruch 膜-脉络膜毛细血管复合体改变有关。研究认为（Ryan，1982）在不同的疾病过程中新生血管形成有共同之处，但也有各自的不同特点，其基本过程首先是病变血管内皮细胞被激活，使其血管舒张、通透性增强，同时细胞外基质发生降解，然后出现被激活内皮细胞的移行和增生，出芽生长，新生血管管腔结构初成，最后血管外膜形成。血管生成是一个相当复杂的过程，已证明很多细胞因子、细胞及细胞间质参与了 CNV 的形成过程。调控新生血管形成的诱生物有血管内皮生长因子（VEGF）、碱性成纤维细胞生长因子（bFGF）、白细胞介素-8（interleukin-8）等。调控新生血管形成的抑制物有肝素、透明质酸、β-转化生长因子、肿瘤坏死因子等。这两类相互制约的调控剂，正常情况下它们处于动态平衡状态，一旦受到致病动因刺激时，导致两者之间动态平衡的失调，当生成因素超过抑制因素时将产生新生血管。

由于 FFA 及 ICGA 检查技术的进步，对 CNV 的诊断已不是很困难。在治疗方面，因为 CNV 多发生在黄斑疾病，直接损害中心视力，加之病因不明，目前还没有确切有效的药物治疗。一些新方法、新技术，包括新生血管抑制剂、激光光凝术、光动力学疗法、ICG 引导下光栓疗法、经瞳孔温热疗法以及雷珠单抗玻璃体腔注射、玻璃体手术切除等，可根据 CNV 的具体情况适宜选择试用，详见本书第十四章“视网膜病”。

三、特发性息肉状脉络膜血管病变

Notes

特发性息肉状脉络膜血管病变（idiopathic polypoidal choroidal vasculopathy，IPCV）又称多灶

复发性浆液血清样视网膜色素上皮脱离、后部葡萄膜出血综合征。为新近认识的一种以眼底后部脉络膜血管局限性膨隆，呈息肉状改变，伴反复性出血，并有浆液性或出血性色素上皮脱离为其特征。1982 年由 Yannuzzi 首先报道并于 1990 年确认命名，随后被广泛采纳。

【发病特点及病理机制】 本病原因不明，最初认为好发于黑人女性，其发病可能存在种族上的差异，现在认为任何种族均可发生，尤其是黑人、亚洲人、拉丁美洲人等有色人种更有易感性，且男女均有发生，我国相继也有报道。本病多以单眼受累，50 岁以上的老年人多见，与年龄相关性黄斑病变的发病年龄相近，但略低于后者。息肉状病变发展缓慢并可以自行消退或再发，曾推测这种息肉状结构可能系血管生成过程中动脉瘤性扩张或血管内皮细胞增生所致。基于脉络膜内层有异常血管的发现，认为本病是年龄相关性黄斑病变中脉络膜新生血管的一种变异性表现。对 IPCV 患者的标本进行组织学研究，发现 Bruch 膜内有息肉状血管病变，局部血管膨隆、扩张，血管壁变薄呈簇状分布，周细胞消失，周围有巨噬细胞及纤维成分浸润。免疫组化研究发现色素上皮层有血管内皮细胞存在，由此提示这种纤维膜是一种脉络膜新生血管，以后的作者也证明了同样的病理改变。

【临床表现】

1. 症状 出现病变时患者多主诉有视物模糊，视力轻度或中度下降，可有眼前黑影、中心暗点及视物变形，严重者则视力急剧下降。

2. 眼底 表现呈明亮的淡橘红色的色调，发病时多有视网膜下出血并伴有脂样沉积，可看到后部位视盘周围、黄斑附近以及中周部眼底有浆液性或血液性色素上皮脱离，也可有神经上皮脱离，少数可发生玻璃体积血。多数患者可在其附近见到典型的脉络膜血管病变，其表现为大小不等、一个或多个呈橘红色结节样或球状息肉样隆起。部分患者因视网膜下出血或渗出阻挡关系看不到这种典型的息肉样隆起，少部分反复发作的患者晚期表现为广泛的色素上皮变性和萎缩，但很少有瘢痕组织形成（图 13-11）。

3. 眼底造影特征

（1）FFA 检查：若无明显遮盖荧光时，典型的息肉状扩张血管病变表现类似 CNV，造影早期病变血管呈花边状或斑块状强荧光，晚期可有不同程度的荧光渗漏，而多分支的异常血管网往往不能看到，缺少特征性表现。

（2）ICGA 检查：典型的表现为 ICGA 早期相显示内层脉络膜伞样的分支状血管网，随之在其末端呈息肉状或呈动脉瘤样簇状扩张的高荧光。活动性病变随造影时间的延长局部可有荧光渗漏，晚期可呈荧光着染，而静止型者造影晚期表现为荧光减弱或出现血管负影。ICGA 的这种特征性改变对诊断本病有重要意义（图 13-11）。

4. 光学相干断层成像特征 视网膜下橘红色结节性隆起 OCT 表现为色素上皮高反射层呈陡峭的穹隆状隆起，其下可见中等反射或结节状改变。此有别于一般 CNV 和浆液性色素上皮脱离的 OCT 表现，但对病变特有的分支状脉络膜血管网的形态目前还不能显示。

【诊断】 有符合该病的流行病学特征，眼底有反复发作的出血性及浆液性色素上皮脱离，视网膜下有橘红色的结节样簇状改变，以及 ICGA 的典型表现即可诊断。

本病最主要应与 AMD 的湿性病变相鉴别。尽管目前本病的病因及病变性质不明，但与 AMD 的自然病程、流行病学及预后有显著不同。AMD 在白种人中发病率较高，多双眼受累，眼底可见局部有渗出、出血及纤维化瘢痕形成，视力迅速下降，多不能回升。FFA 及 ICGA 脉络膜血管的特征性改变是鉴别的重要依据。

还应与中心性浆液性脉络膜视网膜病变及其他表现为视网膜下橘红色结节样病变或引起出血和（或）浆液性视网膜色素上皮及神经上皮脱离的疾病鉴别。包括变性：AMD、Best 病、病理性近视（pathologic myopia，PM）、血管样条纹等；炎症：中渗、弓形虫病、地图状脉络膜炎等；外伤及医源性（激光损伤、过度光凝脉络膜）；肿瘤：脉络膜骨瘤、脉络膜血管瘤/转移癌；其他：特发性

临床宝库

Notes

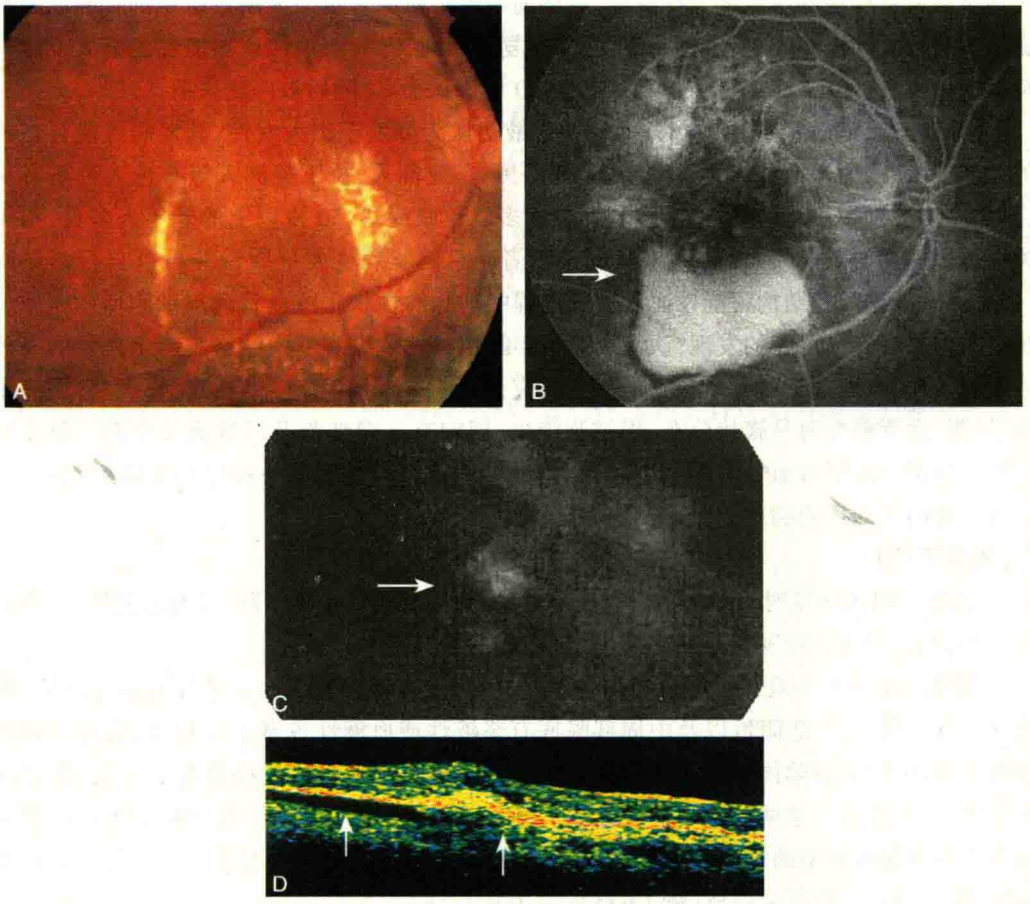

图 13-11 特发性息肉状脉络膜血管病变

A. 右眼底黄斑部橘红色结节样隆起下血管弓可见片状黄白色脂质渗出；B. 后期 FFA 黄斑部斑点荧光并 PED；C. 后期 ICGA 像可见 CNV；D. 黄斑部 OCT 显示 CNV 及 PED

(I-CNV)、IPCV、RAP 等。

【治疗】 鉴于本病大部分患者视网膜下的出血和渗出多能自行吸收，视力可以回升并能保持，因此，若无全身性疾病如高血压等影响因素时，一般情况下可做随诊观察。

光动力疗法(PDT)是目前治疗 PCV 最有效的方法，特别是黄斑中心凹及其附近 PDT 治疗是安全的，还可以辅助抗 VEGF 治疗。

对渗出及出血持续存在、难以自行吸收，或病变呈进行性扩大，特别是威胁到黄斑中心凹者，可在 ICGA 指导下对有荧光渗漏的血管病变进行直接光凝术以减轻渗出。但疗效尚不能肯定，更不适合于中心凹及其附近，因此并不推荐首选。

曾有施行玻璃体视网膜手术治疗的临床报道，用视网膜切开技术清除积血，切除视网膜下血管膜以及黄斑转位技术，其效果尚在观察之中。

第八节 葡萄膜先天异常

一、瞳孔残膜

瞳孔残膜(residual membrane of pupil)，又称永存瞳孔膜，是胚胎时期晶状体表面的血管膜吸收不全所遗留的残迹。为常见的眼内先天性异常，残膜的形状有丝状和膜状两种，附着点全位于虹膜者，一端始于虹膜小环，另一端附着在对侧的虹膜小环外或晶状体前囊(图 13-12)。另有

完全附着在晶状体前表面的星状色素团。瞳孔残膜通常不影响视力和瞳孔活动,不需要治疗。但对于厚的瞳孔残膜影响视力的,可行手术或激光治疗。

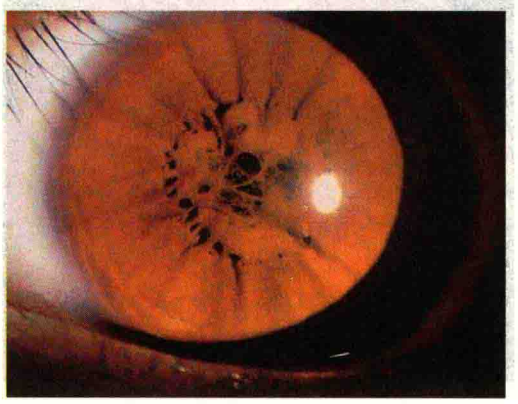

图 13-12 先天性瞳孔残膜

二、无 虹 膜

无虹膜是一种少见的眼内先天异常,发病可能与早期胚胎发育过程胚裂闭合不全有关,常双眼受累,可伴有角膜、前房、晶状体、视网膜和视神经异常。虹膜完全缺失,可直接看到晶状体赤道部边缘、悬韧带及睫状突。临床症状可有畏光及视力低下,若有进行性角膜、晶状体混浊及青光眼者常导致失明。为减轻畏光、不适,可戴有色眼镜或角膜接触镜。

三、虹 膜 缺 损

典型性虹膜缺损(coloboma of iris)是位于下方的完全性虹膜缺损,形成梨形瞳孔,其尖端向下,边缘为色素上皮所覆盖,常伴有其他眼部先天畸形如睫状体和脉络膜缺损等(图 13-13)。单纯性虹膜缺损可表现为瞳孔缘切迹、虹膜孔洞、虹膜周边缺损、虹膜基质和色素上皮缺损等,常不影响视力。

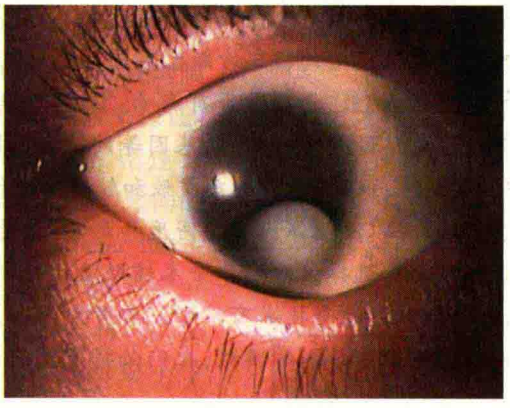

图 13-13 先天性虹膜缺损

四、脉络膜缺损

脉络膜缺损(coloboma of choroid)为先天性疾病。典型的脉络膜缺损多双眼发生,位于视盘鼻下方,有的也包括视盘在内。缺损区表现为无脉络膜,通过菲薄的视网膜透见白色巩膜,边缘整齐,有色素沉着(图 13-14)。

临床智库 www.ctcabine.com

Notes

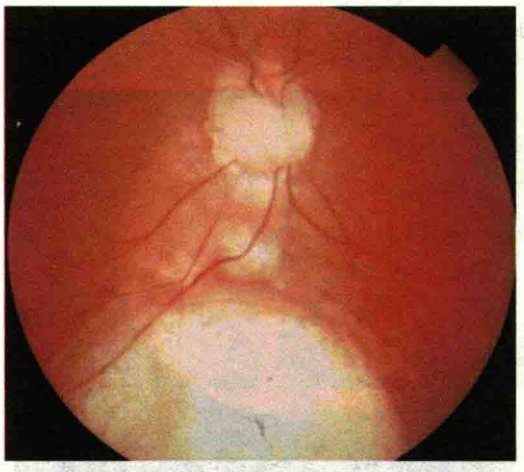

图 13-14 下方脉络膜缺损

本病常伴有小眼球、虹膜异常、视神经异常、晶状体缺损以及黄斑部发育异常等。非典型者少见，多为单眼发病，可位于眼底任何部位，以黄斑区脉络膜缺损最多见，影响中心视力。本病无特殊治疗方法，若发生视网膜脱离可行手术治疗。

问题与展望

脉络膜新生血管是目前重要的致盲眼病。随着对 CNV 发病机制的深入认识，人们意识到 VEGF 在 CNV 发生发展中起到了轴心的作用，由此发展起来的针对 VEGF 的药物也逐渐增多。贝伐单抗(bevacizumab)、雷珠单抗(ranibizumab)等重组 VEGF 单克隆抗体，已被美国食品与药品管理局(FDA)批准应用于临床。它们能与 VEGF 的异构体及活性降解产物结合，抑制血管内皮细胞的有丝分裂，减少新生血管形成，治疗效果安全有效。但其价格昂贵，并且药物持续时间短，在临床上的使用受到限制。对抗 VEGF 的缓释剂长效药物的进一步的研究有待开发。将具有抑制作用的基因靶向导入 CNV 细胞，可以发挥抑制 CNV 的作用，但新的靶向基因治疗这一技术领域仍然有待研究。随着研究的深入，CNV 的防治必将有新的认识和技术，基因治疗可能成为新突破口。

由于检查技术的进步，对黑色素瘤的临床诊断已不是主要问题，重要的是如何确定肿瘤是否有扩散、转移，干预措施对扩散、转移是否有影响。对黑色素瘤的分子生物学及遗传学方面的研究，已发现有染色体的异常、分子及基因等的改变，对其发病机制有了新的认识。未来的研究是要确定这些异常因素在肿瘤扩散和转移中的作用。临床病理诊断包括肿瘤形态、细胞类型、增殖活性以及瘤体内血管密度和形态等，是判断预后的最主要指标，应用眼内细针抽吸活检技术和选择性玻璃体手术辅助活检技术有利于病理诊断。新的非侵入性的敏感性及特异性高的检查技术有待研究和开发。对黑色素瘤的防治，随着研究的深入，特别是随着人类基因组计划的实施，人们必将有更新的认识，基因治疗前景光明。

(赵桂秋 郭希让)

第十四章　视网膜病

第一节　概　　述

视网膜是视觉形成的初始部位，也是多种致盲性眼病的病变部位，在防盲治盲中具有重要作用。视网膜还是全身唯一可在活体观察神经和血管组织处，成为了解眼病和某些全身疾病病情的重要窗口。

一、视网膜结构和功能的特点

视网膜的胚胎起源为视泡内陷形成的视杯，其中，视杯的外层形成视网膜色素上皮层，视杯内层演变为由多层细胞组成的视网膜感觉层（sensory retina）或称神经上皮层（neuroepithelial layer）。共同组成视网膜的神经上皮层和色素上皮层因胚胎来源的不同而存在视网膜下腔为临床上发生视网膜脱离提供了解剖基础。

视网膜的主要感光功能在视网膜神经上皮内完成，工作模式与神经系统相似。视网膜光感受器的视锥细胞（cone photoreceptors）、视杆细胞（rod photoreceptors）将所接受的光刺激转变为神经冲动（nerve impulse），经突触（synapse）联系双极细胞（bipolar cell）、水平细胞（horizontal cell）至神经节细胞（ganglion cell），再经神经节细胞的轴突所形成神经纤维层（nerve fiber layer）和视神经（图 14-1），传递至外侧膝状体（lateral geniculate body），最终达到枕叶视皮层（occipital lobe cortex），经大脑加工、翻译形成视觉。

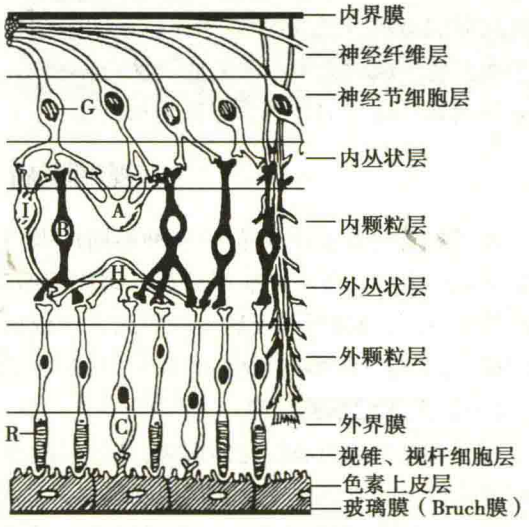

图 14-1　视网膜结构示意图

视网膜的透明性是其重要特征。视网膜神经上皮层除外血管分布处均为基本透明的组织，为高质量的视觉形成提供基础。视网膜组织的透明性由视网膜内多种细胞的规则排列方式、视网膜内外屏障的完整和视网膜中部分细胞具有水转运功能等因素来保证。视网膜色素上皮细胞之间存在紧密连接（tight junction），构成视网膜与脉络膜之间的外屏障或称血-视网膜外屏障（outer blood-retinal barrier），是为脉络膜来源的异常成分不能进入视网膜的阻挡因素之一；视网膜毛细血管管壁的内皮细胞之间有闭锁小带（zonula occludens）和壁内周细胞（intramural pericyte），形成视网膜的内屏障或称血-视网膜内屏障（inner blood-retinal barrier）（图 14-2、图 14-3），此为血液成分不能自由进入视网膜的主要因素。视网膜色素上皮细胞和 Müller 细胞均参与视网膜内水的转运过程，在维护视网膜透明性方面起一定作用。

视网膜具有高代谢性。视网膜的高代谢状态表现为光感受器细胞的外节不断脱落，需要由 RPE 细胞持续吞噬、代谢；视网膜的高代谢状态还可由其丰富的血液供应所体现，视网膜需要视

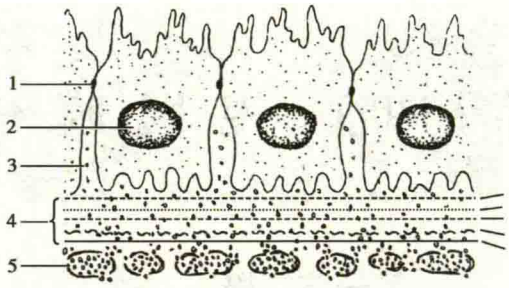

图 14-2 视网膜外屏障

1. 紧密连接;2. RPE 细胞核;3. 荧光素分子;4. Bruch 膜;5. 脉络膜毛细血管

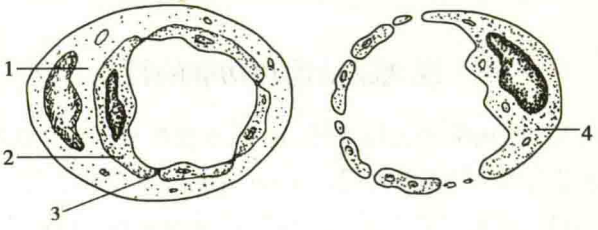

图 14-3 视网膜内屏障

1. 周细胞;2. 视网膜毛细血管内皮细胞;3. 闭锁小带;4. 脉络膜毛细血管及内皮细胞

网膜中央血管系统和睫状血管系统所形成的4层毛细血管网供养,它们是神经纤维层表面的视盘周围放射状血管网、内核层内、外的浅层和深层毛细血管网及脉络膜毛细血管网。

黄斑区为视盘颞侧上下血管弓之间直径5.5mm的视网膜特殊区域,此处含有叶黄素和玉米黄素等黄色色素外观略呈黄色,在组织学上含有2层以上的节细胞层。黄斑中心1.5mm的区域为中心凹,形态恰如凹形,凹的底部光感受器细胞均为锥细胞,且锥细胞与双极细胞等形成的外丛状层向周边斜行,使得中心凹区域光线直达排列紧密的锥细胞,同时中心凹内还存在缺乏视网膜血管的区域称为中心凹无血管区(foveal avascular zone,FAZ),以上结构特征使得黄斑中心凹处视网膜具有特别高的空间视力和色觉。

二、视网膜病变的眼底表现

视网膜病变虽多种多样,但各种不同病因出现的病变其形态有许多相似之处,这种相似性形成的原因主要在于不同病因引起的组织应激反应有共同之处。为便于从眼底形态特征认识视网膜病变,我们将视网膜病变的眼底表现依据其主要的细胞和组织反应分为4类:①血管组织的反应;②神经细胞的反应;③RPE的反应;④胶质细胞的反应。

(一) 血管组织的反应

视网膜血管内充满红色的血液,其任何改变在结构透明的视网膜神经上皮内都非常醒目,特别是其较大的血管分支改变。视网膜血管又是功能活跃的组织,任何损害均可引起其反应性改变,并可能生长出新生血管。视网膜受血视网膜内外屏障的保护,血液中的各种成分不能进入透明的视网膜,当两种屏障的任意一种出现异常时均可在视网膜内出现血管性异常的改变。因此,视网膜内血管性的异常改变实际包括了来自脉络膜血管的、发生了血-视网膜外屏障破坏的情况。视网膜内血管组织的反应即血管性的异常主要分为以下两类:

1. 视网膜血管管径、形态、分支、走行、分布等改变 视网膜血管的管径可以增粗、变细,前者常见于静脉,后者多见于动脉;视网膜血管的形态可以变得迂曲或僵直;视网膜血管的分支可

临床智库 WWW.CICALINE.COM

Notes

以增多或减少，这种分支数目的改变多在视网膜血管的发育期形成；视网膜的某些区域可以出现无视网膜血管分布的情况。

2. 视网膜内异常血管的增生　位于视盘表面及其周围 1 视盘直径内的新生的异常血管被定义为视盘新生血管。从上述区域以外，视网膜内突破内界膜向玻璃体腔内生长的新生血管为视网膜新生血管。来自脉络膜突破 Bruch 膜向视网膜内生长的血管为脉络膜新生血管。

3. 血视网膜屏障功能的异常　血-视网膜内外屏障的异常可导致视网膜出现异常的成分，并丧失透明性。其表现包括以下各种：

（1）视网膜细胞外水肿：视网膜血管屏障破坏后，血管内的液体进入视网膜组织中，视网膜厚度增加、透明性降低、呈云雾状。这种细胞外水肿通常可逆（reversible）。

（2）视网膜出血（retinal hemorrhage）：视网膜出血的发生是一动态过程，发生出血的血管部位（视网膜、脉络膜、深层、浅层）、性质（动脉、静脉、毛细血管、新生血管）和当时血管内的压力决定了出血波及的层次和范围。当我们进行眼底检查时所见的视网膜出血实际为一结局的静态展现，此时，视网膜内出血主要因所在部位的组织结构特征而表现为不同的形态。

1）视网膜浅层出血：来自视网膜表浅毛细血管丛，出血沿神经纤维层走向分布，故呈线状或火焰状，新鲜出血颜色较鲜红，日久则渐变为暗红色（图 14-4）。

2）深层出血：来源于视网膜内颗粒层（internal granular layer）附近的深层毛细血管丛，出血沿细胞走向在垂直的空隙内延伸，视网膜表面所见呈现类圆点状，色暗红（图 14-5）。

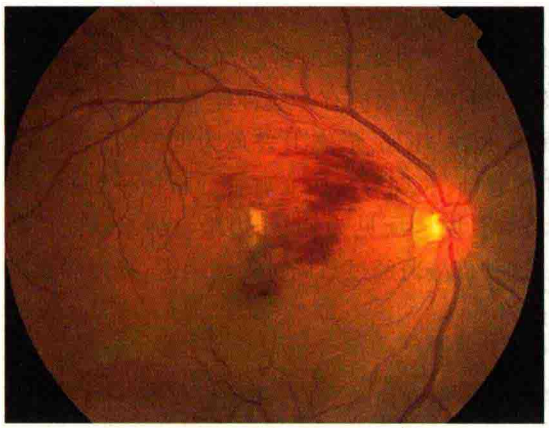

图 14-4　视网膜浅层出血

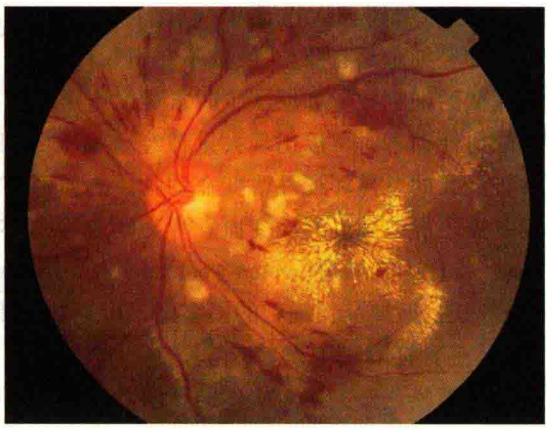

图 14-5　高血压动脉硬化性视网膜病变
示浅层、深层出血，星芒状硬性渗出，棉绒斑

3）视网膜内界膜下出血：出血位于视网膜内界膜与视网膜神经纤维层之间，多在黄斑区，此处视网膜内界膜较厚可以承载集聚的血液，内界膜发生圆拱形脱离。通常在脱离区内红细胞下沉呈水平液面，其上方半透明液体为血清（图 14-6）。

4）视网膜前出血：位于内界膜与玻璃体后界膜之间，形态与视网膜内界膜下出血相似，可以呈“舟状”位于视网膜任何部位，通常缺乏内界膜脱离形成的圆拱状形态。位于黄斑区处的视网膜内界膜下出血和视网膜前出血在检眼镜下常难以区分，需要 OCT 检查辅助诊断。

5）视网膜神经上皮下出血：出血多来自破裂的脉络膜血管或脉络膜新生血管。出血位于视网膜神经上皮与色素上皮之间，颜色常鲜红，当出血量较大时也可呈暗红，形态多伸展为不同形态的片状，境界清楚（图 14-7）。

6）视网膜色素上皮下出血：出血来自脉络膜，位于视网膜色素上皮下，呈黑灰色或黑红色。

7）玻璃体积血：玻璃体本身无血管，视网膜血管破裂或眼内新生血管破裂出血进入玻璃体内。新鲜出血呈鲜红色，弥散或凝集成血块，渐变暗红，呈大量棕色尘埃状颗粒浮于玻璃体内，后期形成乳白色乳糜状沉积于后下方，可吸收或最终机化。

Notes

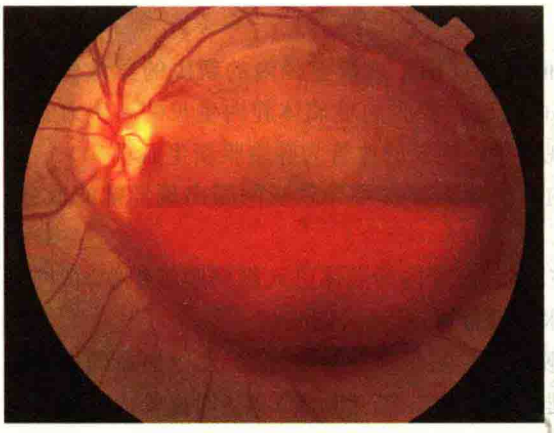

图 14-6 视网膜内界膜下出血
红细胞下沉形成水平液面，
上方半透明液体为血清

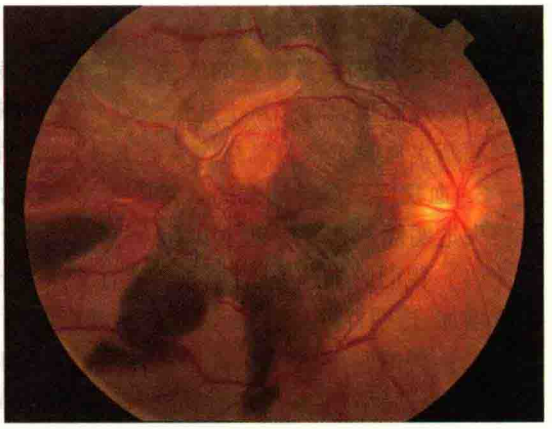

图 14-7 视网膜神经上皮下和色素上皮下出血
位于色素上皮下，色暗、界清

（3）视网膜渗出：血-视网膜屏障受损时，血浆内的脂质（lipid）或脂蛋白（lipoprotein）从血管内溢出，沉积在视网膜内称为渗出。它常位于后极部，呈黄白色颗粒状，称为硬性渗出。在黄斑区渗出物沿外丛状层（Henle 纤维）走行分布，可呈星芒状排列。

（二）神经细胞的反应

神经细胞具有原位性，其不在组织内移行，故病变定位明确，同时神经细胞又具有透明性，当病变的细胞数量和层次少时常难以查辨。后极部视网膜内层拥有多层神经节细胞，当发生急性缺血性损害时可以出现大量神经节细胞的细胞内水肿、坏死，形态上表现为组织的混浊。这种神经元的急性坏死性改变在动脉性的损害中非常典型，表现为与病变血管分布相一致的视网膜灰白色混浊区。当病变血管为毛细血管前小动脉时，眼底所见为片状、边缘呈绒毛状的白色混浊，常称为棉绒斑（cotton-wool spot）（图 14-5）。这种棉绒斑经过数周可逐渐消退，视网膜重新恢复透明，但神经元细胞的损害已不可逆转变得萎缩。

（三）视网膜色素上皮的反应

视网膜色素上皮对损伤的反应主要表现为脱色素和色素增殖、移行和化生。视网膜色素上皮脱色素表现为淡黄色外观。色素的增殖可形成黑色的斑块，移行的色素可进入视网膜层间，如在视网膜色素变性中，色素沿毛细血管分布则呈分支状，似骨细胞形。视网膜色素上皮还可化生为其他细胞参与炎症修复反应。视网膜色素上皮的异常改变可见于先天和后天性疾病，包括先天性发育异常、变性性疾病及炎症等。几种色素上皮的改变可以同时出现，如炎症病灶中心 RPE 受损色素脱失，毗邻的 RPE 增生而色素沉着。

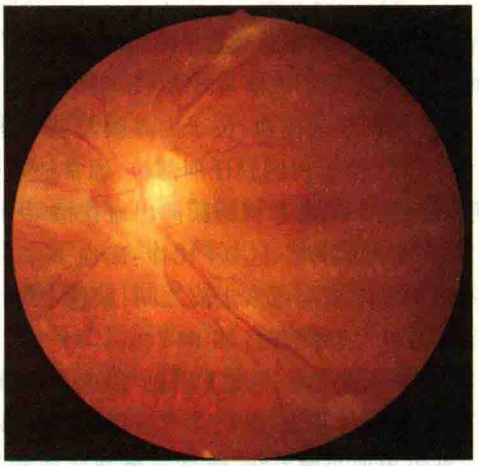

图 14-8 视盘和视网膜前增殖膜形成

（四）神经胶质细胞的反应

视网膜内含有三种胶质细胞：Müller 细胞、星形胶质细胞、小胶质细胞。当视网膜神经元受到威胁和损害时（如出血、外伤、炎症以及视网膜裂孔形成），这些胶质细胞会发生一系列的防御式反应，其中，最典型的为细胞发生移行和增殖，在眼底表现为不同层次和不同形态的非透明膜状结构形成，如在玻璃体、视网膜前、视网膜后发生增生性病变，形成视网膜前膜（pre-retina mem-

brane)、视网膜下膜(sub-retina membrane)等。增生的膜可伴有或不伴新生血管(图 14-8)。

第二节 当前研究的热点

许多眼底病的形态学、视功能改变通过不断开发的仪器、技术观察逐步深入,但目前大多数病因尚未完全明了,还有许多疾病属于变性或遗传病,尚无有效的治疗方法。眼科学者对于部分造成不可逆视功能损害的严重病变进行了大量的基础和临床研究,探讨其发病机制,以寻找有效的治疗方法。近年来,受到广泛关注的有以下几方面。

一、视网膜、脉络膜新生血管的形成机制和治疗

常见的致盲眼底病如糖尿病性视网膜病变(diabetic retinopathy,DR)、年龄相关性黄斑变性(age related macular degeneration,ARMD)等,均与异常血管生长有关。目前已发现多种与新生血管形成相关的物质,主要为细胞生长因子和作用于细胞基质的物质两大类。基于上述研究,有些学者研究了相应的抑制细胞因子和探讨基因治疗 CNV。视网膜缺血性病变使血管内皮生长因子(VEGF)上调,是刺激新生血管生成的主要因子(stimulating factor)。目前,研制的多种抗-VEGF 药物上市,开始进入临床,应用于老年性黄斑变性、黄斑水肿等与 VEGF 升高相关性的疾病,得到了令人鼓舞的疗效,成为眼科界的一项重要成果。

二、视网膜色素变性的研究

有关基因在发病和治疗中的研究发现视网膜色素变性(retinitis pigmentosa,RP)具有典型的遗传异质性(genetic heterogeneity),目前已分离出的致病基因达一百多种。另一方面,研究揭示了遗传性视网膜色素变性均以细胞凋亡(apoptosis)为共同途径。考虑采取基因治疗或阻断细胞凋亡通路的方法来治疗 RP,对于哪些是在 RP 发病和治疗中的关键性因子,尚待研究。

三、眼底影像学研究

目前在临床研究中最活跃的领域在于眼底影像学的相关技术开发和临床应用。在技术开发领域不断推进视野更开阔、显示层面更丰富、分辨率更高、扫描速度更快、检查更为便捷的新仪器设备。在临床应用领域则注重对疾病新的影像认识、进一步探讨疾病的发病机制,并期望用无创或微创的检查逐步取代有创性检查。

四、视网膜、视功能再形成的研究

许多视网膜病严重地损害视力甚至致盲,如遗传性、变性性的视网膜病变,目前已有的药物或手术方法均不能阻止其进展、恶化。随着各项技术的迅速发展,对于如何再形成视觉近年来有大量眼科和各相关学科人员进行研究。主要通过两个途径:一个途径是通过生物材料即视网膜干细胞达到视网膜再生和视网膜视神经保护;另一个途径是人工替代装置或称为人工视网膜的研究。

成年器官组织的更新和再生均源于身体的干细胞,眼组织通过中央神经系统的祖细胞、前体细胞、视网膜干细胞途径,达到视细胞的再生。所有脊椎动物胚胎眼杯内均存在视网膜干细胞,较低等的脊椎动物整个生活过程中仍保留活性,但哺乳类动物的视网膜干细胞成年后则很少具有活性,因此,视网膜难以生长,亦无再生能力。目前已有作者报道应用来源于内源性或外源性的包括胚胎的、神经系统的和骨髓源的干细胞,修复损伤的光感受器和色素上皮细胞得到成功,如果联合生物工程学将为实现视网膜再生提供更大的希望。

人工替代视觉装置或称视觉假体的设想是建立在视路上用电刺激神经元可引导出光的感

觉。沿视路的不同部位设计不同的视觉假体，已设计的视觉假体有：视皮层、视神经、视网膜前、视网膜下几种类型，分别用于不同部位的损伤或病变。如视网膜外层变性的疾病：视网膜色素变性、老年性黄斑变性等可植入视网膜下假体。视网膜内层或全层及视神经病变应用视网膜前假体或视皮层假体。目前，在美国、德国等国家已有多个中心进行此项研究。应用已设计的微电极刺激神经元产生视的知觉这一点已有动物实验和人体试验得到肯定结果。而有效的视物能力尚待进一步研究。

第三节 视网膜血管病

视网膜的血管系统是全身循环系统的组成部分之一，视网膜血管性疾病与全身状态特别是循环系统的状态紧密相关，因此，在视网膜血管性疾病的诊断、治疗和预防等多个重要环节均需与保持系统观念。

一、视网膜动脉阻塞

视网膜动脉阻塞（retinal artery occlusion）是急性发作、严重损害视力的眼底病。依据累及血管的来源和级别不同，可分为视网膜中央动脉阻塞（central retinal artery occlusion，CRAO）、视网膜分支动脉阻塞（branch retinal artery occlusion，BRAO）、视网膜睫状动脉（retinociliary artery）和视网膜毛细血管前小动脉的阻塞。

【病因及发病机制】 视网膜动脉阻塞多见于患动脉硬化、高血压者，亦可见于手术中或术后的高眼压、眶内高压等情况。患者多为患心血管病的老年人，较少见于年轻患者。Hayreh 等观察患缺血型心脏病、血管意外者和男性吸烟者视网膜动脉阻塞的发病率与对照人群相比有非常显著的升高。导致血管阻塞的原因大多数为各种类型的栓子，尽管并非检眼镜下均能观察到。栓子的来源最常见于颈动脉硬化斑块，其次为心脏瓣膜。视网膜动脉内血栓形成也是CRAO 的发病的重要原因，视网膜动脉发生硬化或炎症，使动脉内皮受损，血管内壁粗糙、狭窄，导致血栓易于形成。部分眼科手术中或术后的并发症，如视网膜玻璃体手术、眼眶手术中及术后高眼压，使视网膜动脉受压，以及手术直接损伤或刺激产生的应激反应持续较长时间，也可使视网膜动脉痉挛而阻塞。筛板（cribriform plate）是视网膜中央动脉阻塞的好发部位。

【临床表现】 因发生阻塞的部位不同，症状各异。视网膜中央动脉阻塞（CRAO）发病突然，表现为单眼无痛性急剧视力下降至数指甚至无光感，发病前可以有一过性视力丧失并自行恢复的病史。如为视网膜分支动脉阻塞（BRAO），则相应区域呈暗区。

CRAO 患眼瞳孔中等散大，直接对光反射明显迟钝或消失，间接对光反射灵敏。眼底典型表现为后极部视网膜灰白、水肿，黄斑相对呈红色，即“樱桃红点（cherry-red spot）”（图 14-9），这是由于黄斑中心神经上皮薄，视网膜水肿较轻，可以透见脉络膜而形成。视盘颜色较淡，动脉明显变细且管径不均匀，偶见红细胞在狭窄的管腔内滚动。如有栓子，在视盘表面或在动脉分叉处可见管腔内有白色斑块。一般视网膜动脉阻塞较少出血。

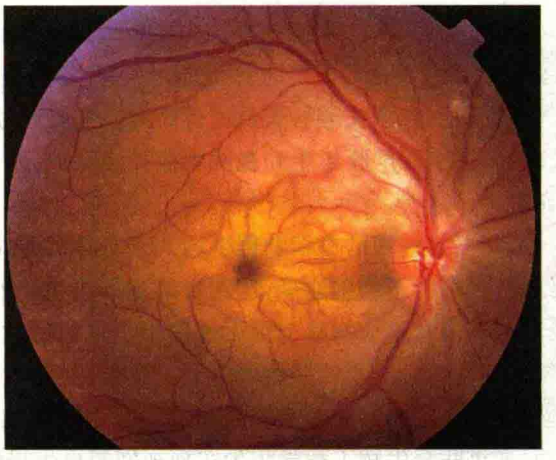

图 14-9 视网膜中央动脉阻塞

视网膜分支动脉阻塞者，沿该支血管分布区视网膜水肿。睫状支视网膜动脉

Notes

阻塞单独发生者少见，后极部呈舌形视网膜水肿，中心视力严重受损。数周后，视网膜水肿消退，逐渐恢复透明，呈正常色泽，但血管仍细，黄斑区可见色素沉着或色素紊乱，视盘颜色明显变淡或苍白（图 14-10）。

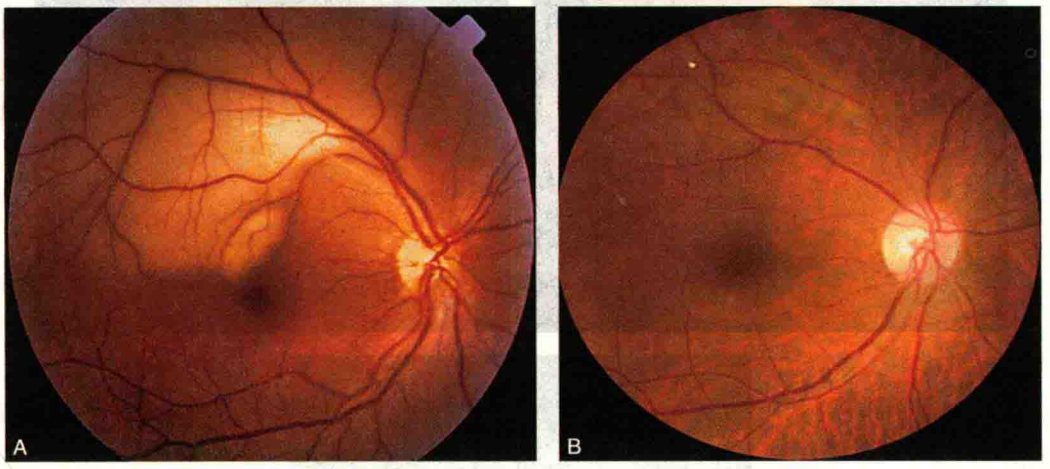

图 14-10
A. 视网膜分支动脉阻塞；B. 和栓塞

毛细血管前小动脉阻塞则表现为小片状灰白斑，即棉絮状斑（图 14-11），发生于全身疾病如糖尿病、高血压动脉硬化等情况下，可以不影响视力，数周或数月后可以消退。

眼底荧光血管造影（fundus fluorescence angiography，FFA）在视网膜动脉阻塞的急性期显示阻塞的视网膜动脉和静脉充盈时间均延长，动、静脉血流变细，视网膜循环时间亦延长（图 14-12）。在疾病的恢复期，视网膜的功能可能已经明显损害，但血液灌注可以恢复，此时，在 FFA 中可无明显的异常发现。

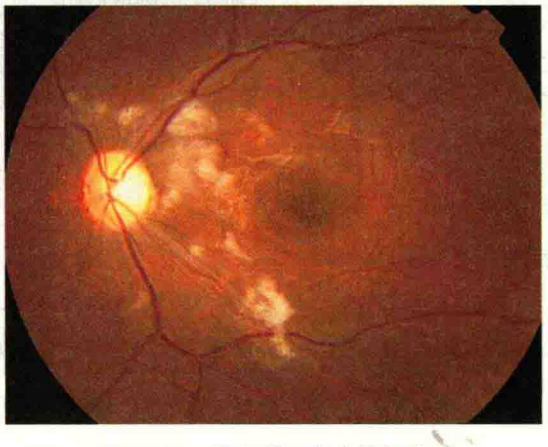

图 14-11 视盘附近多片棉絮状斑

【诊断与鉴别诊断】 典型的病史和眼底改变诊断并不困难。分支动脉阻塞需与前节缺血性视神经病变（anterior ischemic optic neuropathy，AION）相鉴别。一般前节缺血性视神经病变视力损害较轻，眼底无黄斑樱桃红改变，多数视盘水肿，部分视野缺损，且缺损区与生理盲点相连。FFA 视盘充盈不均匀，早期视盘节段性低荧光，可资鉴别。

【治疗】 因视网膜耐受缺血的时间短，较短时间内光感受器细胞即可死亡且不能逆转，故视网膜动脉阻塞需要急诊处理。立即给予球后注射阿托品或山莨菪碱（654-2），舌下含硝酸甘油（nitroglycerin）或吸入亚硝酸异戊酯（amyl nitrite），静脉滴注扩张血管剂。发病数小时以内就诊者，可行前房穿刺术（paracentesis of anterior chamber），迅速降低眼压，有可能将栓子冲向血管远端；亦可反复压迫眼球和突然放松压迫，改善灌注。疑血管炎者可给予糖皮质激素。同时，注意检查和治疗内科病如高血压、动脉硬化，给予神经营养药物。视网膜动脉阻塞的预后与阻塞的部位、程度、血管的状况关系密切，特别重要的是开始治疗的时间，发病后 1 小时以内阻塞得到缓解者，有可能恢复部分视力，发病时间长则很难恢复。

对于已经发生 CRAO 的患者应积极查找病因，高龄者应进行颈动脉多普勒超声检查，了解是否存在颈动脉硬化斑块，相对年轻的患者应注意排查心脏瓣膜病变，另外，还需注意进行系统

Notes

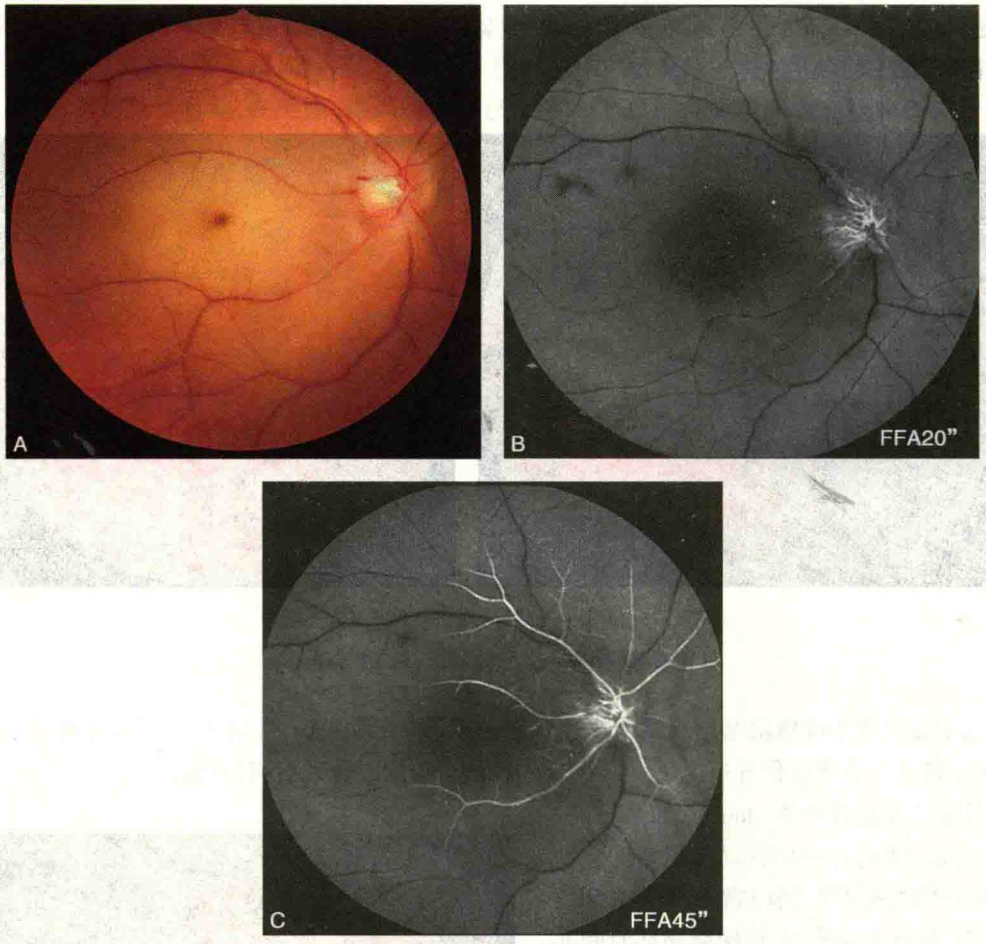

图 14-12 视网膜中央动脉阻塞
A. 右眼底彩照;B、C. 同一患者 FFA 像示充盈退缓

性血管炎的问询和检查。

【预防】 视网膜动脉阻塞的发病与全身血管疾病有关,特别是老年人应控制高血压、动脉硬化,避免紧张、情绪波动等。眼科手术中和术后应提高警惕,随时监测,防止发生高眼压。

二、视网膜静脉阻塞

视网膜静脉阻塞(retinal vein occlusion,RVO)是仅次于糖尿病性视网膜病变的常见视网膜血管疾病。患眼视力易于受损甚至因并发症而致盲。多见于年龄较大的患者,但亦有年轻患者发病。根据静脉阻塞发生的部位分为视网膜中央静脉阻塞、半侧中央静脉阻塞、分支静脉阻塞。

【病因及发病机制】 各种原因所致血管壁内皮受损,血液流变学(hemorheology)、血流动力学(hemodynamics)的改变,以及眼压和眼局部受压等多种因素均可致静脉阻塞。年龄较大者发病较多,与心脑血管疾病、动脉硬化、高血压、糖尿病等危险因素关系密切,局部因素与开角型青光眼(open angle glaucoma)有关。张惠蓉等对913例视网膜静脉阻塞患者发病的危险因素进行统计显示:患高血压占57.8%,动脉硬化占67.49%,血液黏稠度增高占24.6%,糖尿病占6.2%,原发性青光眼占1.5%。Hayreh检查674例CRVO和半侧RVO病例,患青光眼为9.9%,高眼压为16.2%,明显高于普通人群。低于50岁者多与局部或全身炎症、血液流变学改变等有关。根据阻塞部位的不同,发病原因也有差异,总干阻塞多与高血压、动脉硬化、血黏度增高、眼压增高等因素有关;而分支阻塞多与血脂高、视网膜动脉硬化有关。高血压患者视网膜动脉管

径细，静脉血流变缓，易于淤滞或阻塞。由于解剖原因，在筛板处视网膜中央动、静脉紧邻，且视网膜动脉和静脉交叉处有共同的鞘膜，在动脉硬化时，邻近或交叉的动脉压迫管壁较薄弱的静脉，使静脉管腔变窄，内皮受压细胞水肿、增生，管腔进一步变窄，发生阻塞。同样，血管炎症时管壁水肿、内壁粗糙、管腔变窄、血流受阻，易形成血栓而发病。关于 RVO 的发病机制尚未完全明了，已有大量关于血栓形成相关因子的研究，如缺乏 C 蛋白、S 蛋白及抗凝血酶Ⅲ等，倾向于血栓形成。但对于上述因子是否确定为致病的病因仍存在争议，特别是在无高危因素的患者中，目前较一致的观点是：高同型半胱氨酸血症和抗磷脂综合征有可能是视网膜静脉阻塞的病因。

【临床表现】 发病初期患者的症状多为突然出现的不同程度的视力障碍，但轻者可无自觉症状或仅有少许黑影。

1. 视网膜中央静脉阻塞（central retinal vein occlusion，CRVO） 有不同的分型法，多分为两型，即非缺血型和缺血型，此外，尚有青年型 CRVO 和半侧型 CRVO。缺血型 CRVO 临床表现、并发症和预后均较非缺血型严重。

（1）非缺血型（non-ischemia type）CRVO：病变较轻，未累及黄斑时患者无视力下降或有轻度视力下降，眼底静脉充盈、迂曲，沿血管散在出血，多为浅层线状或片状，直至周边部（图 14-13）。但病程较长者可出现黄斑水肿（macular edema）或黄白色星芒状硬性渗出，近中心凹可见暗红色花瓣状的黄斑囊样水肿，此时，视力明显下降、视物变形。非缺血型病例出血多在数月吸收，血管逐渐恢复，但可遗留黄斑囊样水肿或轻的色素沉着，视力常不能复原。且约 1/3 的非缺血型患者可能发展为缺血型，故仍应随诊观察。

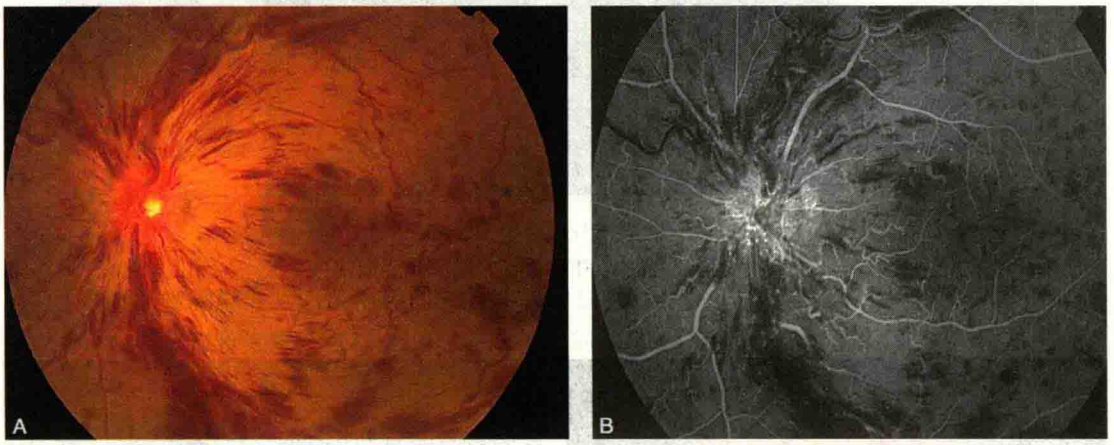

图 14-13　非缺血型 CRVO

A. 眼底彩照；B. FFA 示静脉未充盈，多处荧光遮蔽（出血）

（2）缺血型（ischemia type）CRVO：患眼视力下降，严重者患眼可表现相对性传入性瞳孔反应缺陷（relative afferent pupillary defect，RAPD），视网膜大量浅层出血，多呈火焰状（flame shape）或片状浓厚出血，后极部较多，常累及黄斑，周边部出血较少且小；大血管旁有多少不等的棉绒斑，后极部的视网膜水肿，视盘边界不清，视网膜静脉显著迂曲、扩张，呈腊肠状，血柱色暗，部分视网膜及血管被出血掩蔽，甚至出血进入视网膜前或玻璃体。青年型 CRVO 一般症状较轻，预后较好，但亦有症状严重的个案，多与免疫学病变有关。半侧型 RVO 被认为是由于视网膜中央静脉本身即分为两支所致，故其一支阻塞仍属于 CRVO，以上半侧或下半侧多见（图 14-14）。

2. 视网膜静脉分支阻塞（branch retinal vein occlusion，BRVO） 多见于患动脉硬化的患者，常见于颞侧分支特别是颞上分支，鼻侧支少见。阻塞处动脉多位于静脉前，发生于静脉第一分支至第三分支的动静脉交叉处，亦有少数其他小分支阻塞，如向黄斑分支阻塞。沿阻塞血管分布区视网膜呈火焰状出血，该支静脉较其他支明显扩张、迂曲，亦可见棉绒斑（图 14-15）。

临床医学库

Notes

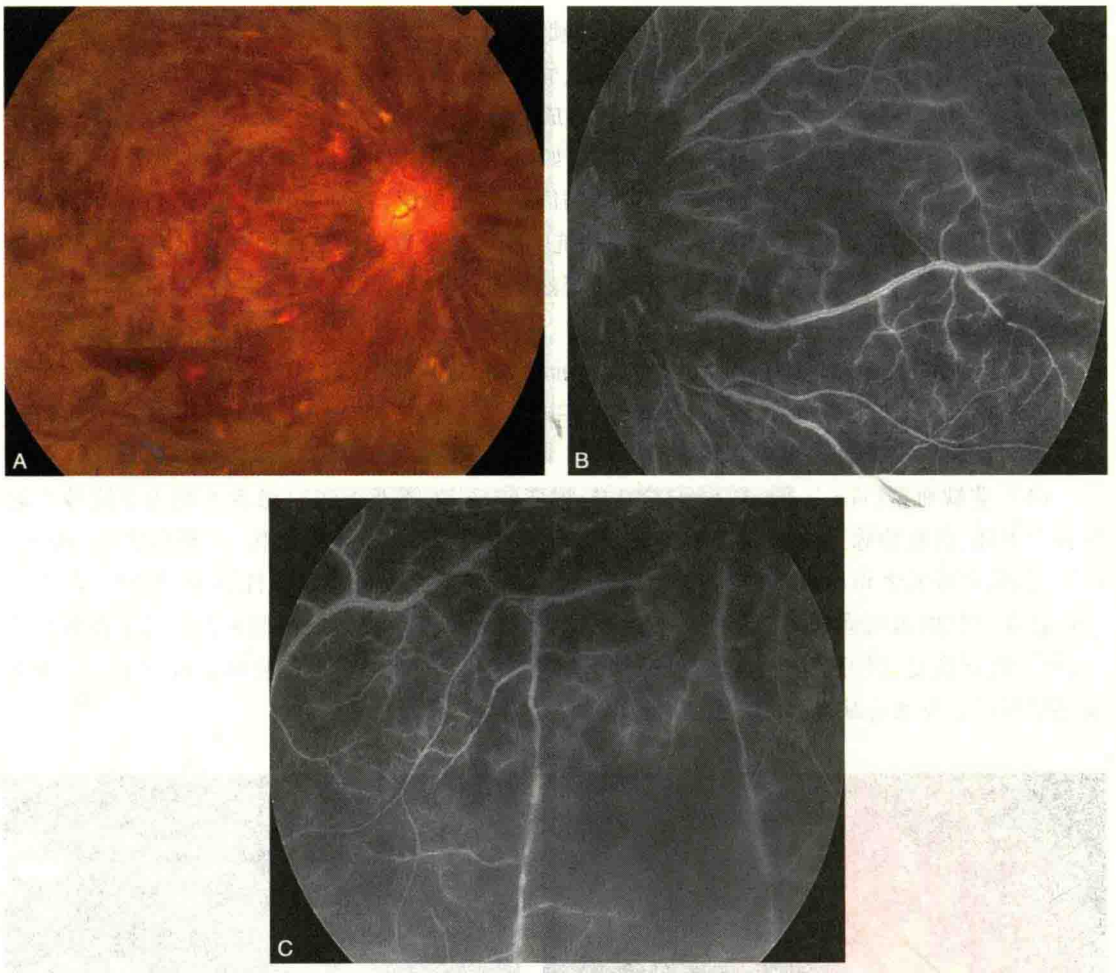

图 14-14 缺血型 CRVO

A. 眼底彩照;B、C. FFA 示各方向大片无灌注区

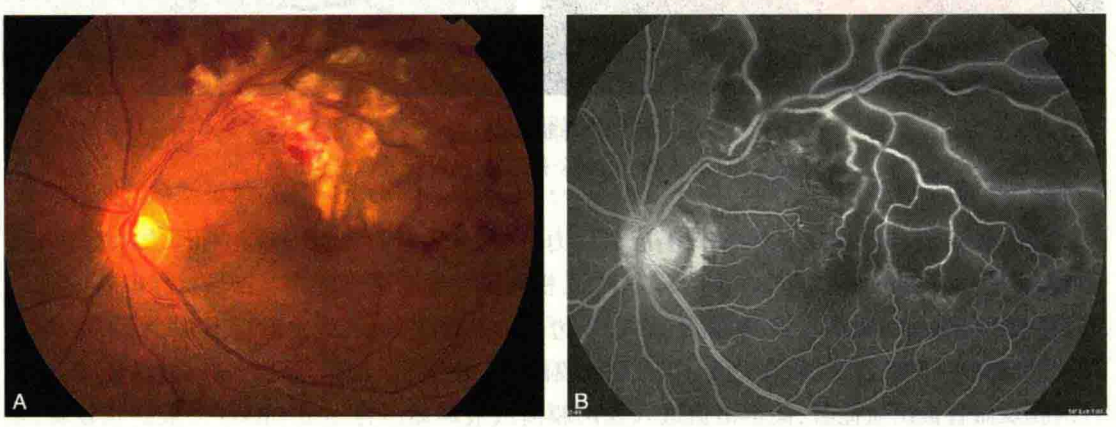

图 14-15 缺血型 BRVO

A. 眼底彩照;B. FFA 示该支静脉未充盈,病变区大片无灌注区

并发症:随着病程发展,黄斑持续缺血导致黄斑水肿,视力下降,久之可出现黄白色星芒状硬性渗出,或暗红色花瓣状的黄斑囊样水肿,患眼视物变形、视力明显下降。晚期,阻塞的血管可呈白线状,但荧光血管造影显示仍有血流通过。

存在广泛视网膜毛细血管无灌注区的视网膜静脉阻塞眼并发症多、视力预后差。视网膜毛

Notes

细血管无灌注区可以产生大量的血管生长因子,导致眼内新生血管形成。CRVO 患者的眼内新生血管多出现在虹膜上和房角处;而分支静脉阻塞引发的眼内新生血管多见于视网膜和视盘处。尽管,严重的病例也可发生虹膜新生血管。

一旦前房角和虹膜出现新生血管,可呈现虹膜红变(rubeosis),房角的新生血管收缩时会引起继发房角关闭,最终演变为难治的新生血管性青光眼(图 14-16)。一般最早可于原发病发作后 3 个月发生,但年轻患者倾向于更早出现,甚至在 1 个月内出现。

另外,眼内的任何部位的新生血管均结构不成熟、易于反复出血,当大量出血进入玻璃体时,则形成玻璃体积血、混浊。继而可以形成机化牵拉视网膜,最终可造成牵拉性视网膜脱离(tractional retinal detachment)。牵拉性视网膜脱离和新生血管性青光眼均为视网膜静脉阻塞患者的致盲的重要原因。另外。长期的黄斑水肿和(或)黄斑缺血也是 CRVO 患者视力损害的重要原因。

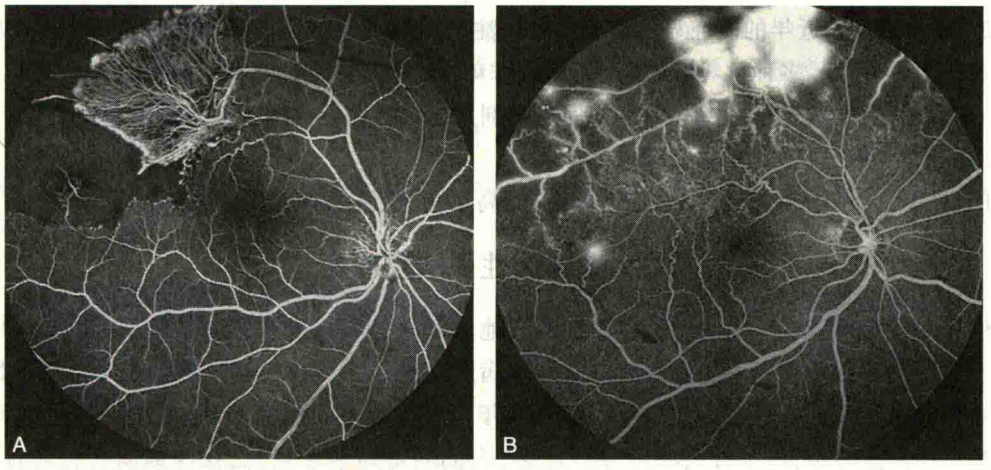

图 14-16 视网膜新生血管
A. FFA 造影早期;B. 和晚期像

不同型的视网膜静脉阻塞预后有较明显的差别,应行眼底荧光血管造影(FFA)检查,以便发现视网膜毛细血管无灌注区(capillary nonperfusion area),有助于分型和指导治疗。眼底荧光血管造影显示静脉充盈时间延迟,血管管壁渗漏,毛细血管扩张、迂曲,部分病例出现大片毛细血管无灌注区,并可见由于缺血、缺氧而发生的微动脉瘤(microaneurysm,MA),视盘荧光素渗漏。晚期可见视网膜或视盘有侧支循环建立。视盘和(或)视网膜新生血管形成时,可见明显荧光渗漏。

【诊断】 对于年龄较大的患者,有或无视力障碍,眼底中央或分支静脉扩张、迂曲,沿血管浅层出血,特别是患有高血压、动脉硬化和心脑血管病者,临床即可作出视网膜静脉阻塞的诊断。对于突然出现高度视力障碍、玻璃体内大量积血的具有高危因素的患者,特别是曾有视力减退并反复加重时,亦应考虑有缺血性视网膜静脉阻塞的可能。

【鉴别诊断】

1. 视网膜静脉周围炎(retinal periphlebitis,Eales' disease) 患者多为年轻健康人,视网膜浅层出血,需与 RVO 进行鉴别。视网膜静脉周围炎的眼底出血及血管伴白鞘或血管白线多位于周边部。大多数患者双眼受累,先一眼有症状,检查另一眼周边视网膜可见血管伴白鞘或呈白线状及出血表现。

2. 糖尿病性视网膜病变 因糖尿病亦是静脉阻塞的好发因素,应予鉴别。糖尿病性视网膜病变一般双眼眼底病变,程度可不同,多以深层出血点和微血管瘤为特点。

【治疗】 目前尚无具有确定疗效的药物用于治疗血管内的血栓,系统性抗凝药物治疗存在

Notes

加重视网膜出血的风险，不推荐使用。所有 CRVO 的患者应查找病因，如高血压、动脉硬化或炎症等，针对病因进行治疗。对于疑为血管炎症者，可给予皮质类固醇治疗。目前眼科临床上常用的一些治疗方法主要用于预防和治疗并发症。

1. 激光光凝术（laser photocoagulation） 对于 CRVO 的患者，发现虹膜或房角新生血管者必须及时进行全视网膜光凝（pan retinal photocoagulation，PRP）；确定为缺血型，但未查及新生血管者应密切随访，如无随访条件可行全视网膜光凝。

对于 BRVO 的患者，应在发现眼内新生血管（包括前后节）后进行病变区播散式光凝，如视网膜静脉阻塞区存在广泛的毛细血管无灌注，且患者无随访条件，可以依据具体病情决定是否行激光光凝。不伴有黄斑出血和缺血的黄斑水肿病例，视力低于 0.5，可考虑行黄斑水肿区散在激光光凝。

2. 玻璃体切割术 玻璃体积血持续不吸收、视网膜脱离影响或威胁黄斑区以及牵拉合并孔源性视网膜等情况是玻璃体切割术的适应证。

3. 药物治疗 近年的研究显示玻璃体腔内注射长效激素或留置缓释皮质激素对 CRVO 患者的黄斑水肿有效。多种抗-VEGF 药物（如雷珠单抗，贝伐单抗）玻璃体内注射，不仅可以用于治疗 CRVO 患者的黄斑水肿，提高视力、促进解剖复位，而且，还可用于抑制眼内新生血管。

以上治疗方法有时需要联合应用。

【预防】 治疗心脑血管疾病，控制高血压、高血脂、糖尿病等危险因素。

三、糖尿病性视网膜病变

糖尿病性视网膜病变是与持续高血糖及其他与糖尿病联系的状态（如高血压）相关的一种慢性、进行性、潜在危害视力的视网膜微血管疾病。在西方，DR 是工作年龄阶段（20～64 岁）首位的致盲原因。国内一组调查显示：病程在 10 年以上者无论年龄大小，眼底改变发生率均高。国内另一组调查显示：由于社会经济条件改善，人们的寿命显著延长，我国糖尿病患者日渐增多，1997 年我国糖尿病患病率为 2.51%，糖尿病患病率是 1980 年的 3 倍，糖尿病患者总数每年至少增加 100 万。病程 10～14 年者 26% 发生 DR，病程 15 年以上为 63%。我国糖尿病患者中 DR 的患病率达 44%～51.3%。

DR 发生的确切原因不详，可能与多元醇代谢通路的异常、蛋白质非酶糖基化产物的堆积、蛋白激酶 C（PKC）的活化、血管紧张素转换酶系统的作用等有关。DR 发生时的病理改变主要为视网膜毛细血管内皮损害包括选择性周细胞丧失、基底膜增厚、毛细血管闭塞和因内皮屏障功能失代偿发生的血浆成分渗漏。晚期的病例则出现新生血管及增殖。

在糖尿病人群中，影响 DR 发生、发展的主要因素为病程和血糖控制水平。另外，高血压是重要的危险因素，很多血液学的和生物化学的异常与视网膜病变的患病率及严重程度相关，包括血小板的黏附性、红细胞的集聚性和血脂水平等。需要注意妊娠期 DR 可发生快速进展。

【临床表现】 早期可无自觉症状，病变累及黄斑后有不同程度的视力减退。按病变严重程度将糖尿病性视网膜病变分为非增生期糖尿病性视网膜病变（nonproliferative diabetic retinopathy，NPDR，or background diabetic retinopathy，BDR）和增生期糖尿病性视网膜病变（proliferative diabetic retinopathy，PDR），有利于了解该患者的预后和确定治疗方案。

1. 非增生期糖尿病性视网膜病变（BDR）的眼底表现 主要有：视网膜微血管瘤、点状和斑状视网膜出血、硬性渗出、棉绒斑、视网膜水肿、毛细血管闭塞、视网膜小动脉异常、视网膜静脉扩张呈串珠、视网膜内异常血管。黄斑区水肿可引起视力下降。特别是形成黄斑囊样水肿（CME）后视力可明显下降（图 14-17）。

2. 增生期糖尿病性视网膜病变（PDR）的眼底表现 增生期视网膜病变最核心的、与非增生期相区别的是视网膜新生血管的形成，即视网膜内的新生血管突破内界膜。临床表现包括在

临床智库 WWW.CICALINE.COM

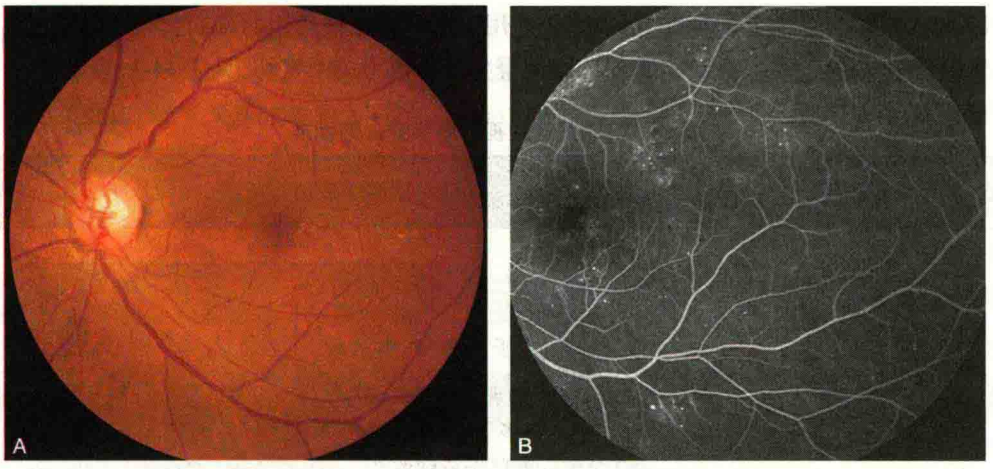

图 14-17　非增生期糖尿病性视网膜病变

A. 示深层出血，多数微血管瘤，硬性渗出，棉绒斑；B. 示较多微血管瘤晚期渗漏

非增生性视网膜病变的基础上，可见视网膜新生血管、玻璃体积血、增生性新生血管膜、牵拉性视网膜脱离（图 14-18）。缺血严重的病例可发生虹膜、房角新生血管形成，最终演变为新生血管性青光眼。

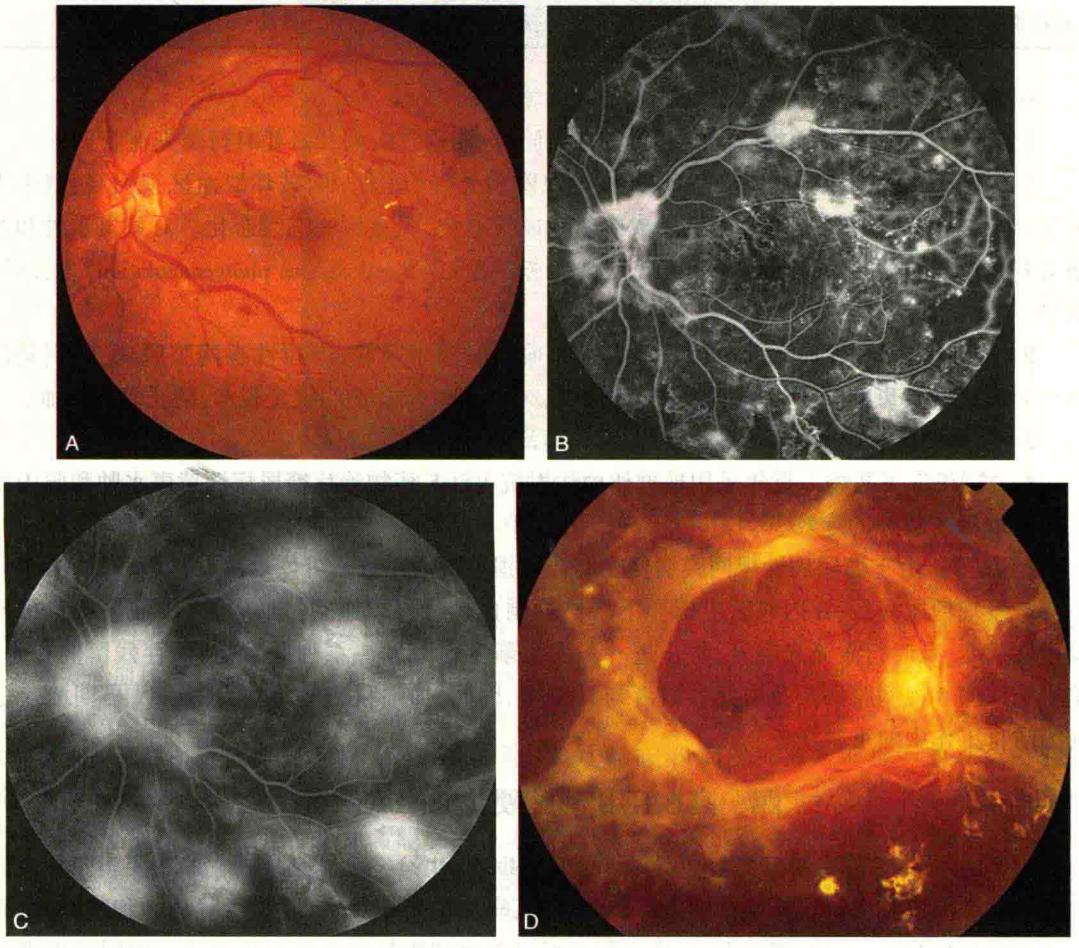

图 14-18　增生期糖尿病性视网膜病变

A、B、C. 彩图和 FFA 示视盘和视网膜多处新生血管形成，荧光渗漏；D. 后极部环形视网膜前增生膜形成

Notes

为准确反映眼底病变的严重程度及便于采取相应治疗，DR 多进行分期诊断。我国眼科界于 1983 年制定了自己的分期标准，目前多仍沿用。国际上比较通用的分期公布于 2002 年，该分期标准相对简单易记，且有黄斑水肿的分级使得分级与视力关系密切，见表 14-1、表 14-2。

表 14-1 糖尿病性视网膜病变分期标准

疾病严重程度	散瞳眼底检查所见
无明显视网膜病变	无异常
轻度 NPDR	仅有微动脉瘤
中度 NPDR	有微动脉瘤，轻于重度 NPDR 表现
重度 NPDR	无 PDR 表现，出现下列任一表现 1. 任一象限有多于 20 处的视网膜内出血 2. >2 个象限静脉串珠样改变 3. >1 个象限显著的视网膜微血管异常
增生期糖尿病性视网膜病变	出现以下任一改变：新生血管形成、玻璃体积血或视网膜前出血

表 14-2 黄斑水肿的临床分级

轻度糖尿病性黄斑水肿	远离黄斑中心的后极部视网膜增厚和硬性渗出
中度糖尿病性黄斑水肿	视网膜增厚和硬性渗出接近黄斑但未涉及黄斑中心
重度糖尿病性黄斑水肿	视网膜增厚和硬性渗出累及黄斑中心

眼部其他的糖尿病并发症在本书第二十一章详述。

【治疗】 严格控制血糖，治疗高血压、高血脂，定期检查眼底及必要时行荧光血管造影。

1. 激光光凝术治疗 用于增生期。做全视网膜光凝（PRP）术，破坏缺血区视网膜，减少需氧量，以防止新生血管形成，并使已形成的新生血管退化，阻止病变继续恶化。对黄斑水肿和黄斑囊样水肿可行氪黄（krypton yellow）激光局灶或格栅光凝（grid pattern photocoagulation）术，减轻水肿。

2. 玻璃体切割术（vitrectomy） 玻璃体积血长时间不吸收、牵拉性视网膜脱离，特别是即将或新发生的黄斑部脱离，应行玻璃体切割术。术中同时行全视网膜光凝术，防止复发出血。

3. 全身使用改善微循环药物 可作为辅助治疗。

4. 抗 VEG 下药物 近年采用玻璃体内注射抗 VEGF 药物治疗糖尿病性黄斑水肿和眼内新生血管取得了较好的疗效。

【预防】 由于糖尿病性视网膜病变晚期严重损害视力以致不可恢复盲，所以及时防治十分重要。发现糖尿病后，在内科医生指导下严格控制血糖、血压、血脂，定期检查眼底。一旦出现增生性病变，及时行激光光凝术，防止进一步发生新生血管的一系列并发症，保存残留的视力。鉴于糖尿病性视网膜病变及由此致盲者与日俱增，因此，加强科普宣传，早期诊断、早期治疗已成为防盲工作中的重要任务。

四、高血压和动脉硬化的眼底改变

1. 动脉硬化性视网膜病变（arteriosclerotic retinopathy） 动脉粥样硬化的主要病变是血管内膜硬化斑形成和中层肌纤维和弹力层被破坏，其病变主要累及主动脉、冠状动脉和脑动脉，而眼部动脉较少受累。少数情况下，在视盘附近可以观察到粥样硬化的白色斑块。视网膜中央动脉存在动脉粥样硬化斑块可以引发视网膜中央动脉和静脉阻塞。

视网膜中央动脉在视盘边缘发出分支后，直径均小于 100μm，属于小动脉的范畴，因此，眼

底所见的动脉改变主要反映系统的小动脉硬化状态。正常的视网膜小动脉管壁无肌层，透明而不可见，仅见其血柱。动脉硬化时，动脉变细，走行变直，分支呈锐角，血管壁变厚、变硬，透明度降低，血柱欠清晰，动脉中心反光增强、变宽，呈铜丝状，进一步发展呈银丝状。不透明的动脉与静脉相交叉处出现“交叉压迫现象”（crossing sign），即当动脉位于静脉前，静脉受压部分变细，远端呈锥形扩张。而动脉位于静脉后时，则可见交叉部静脉呈“驼背”状。严重的动脉硬化眼底亦可出现出血、渗出等病变，与高血压视网膜病变相似（图 14-19）。

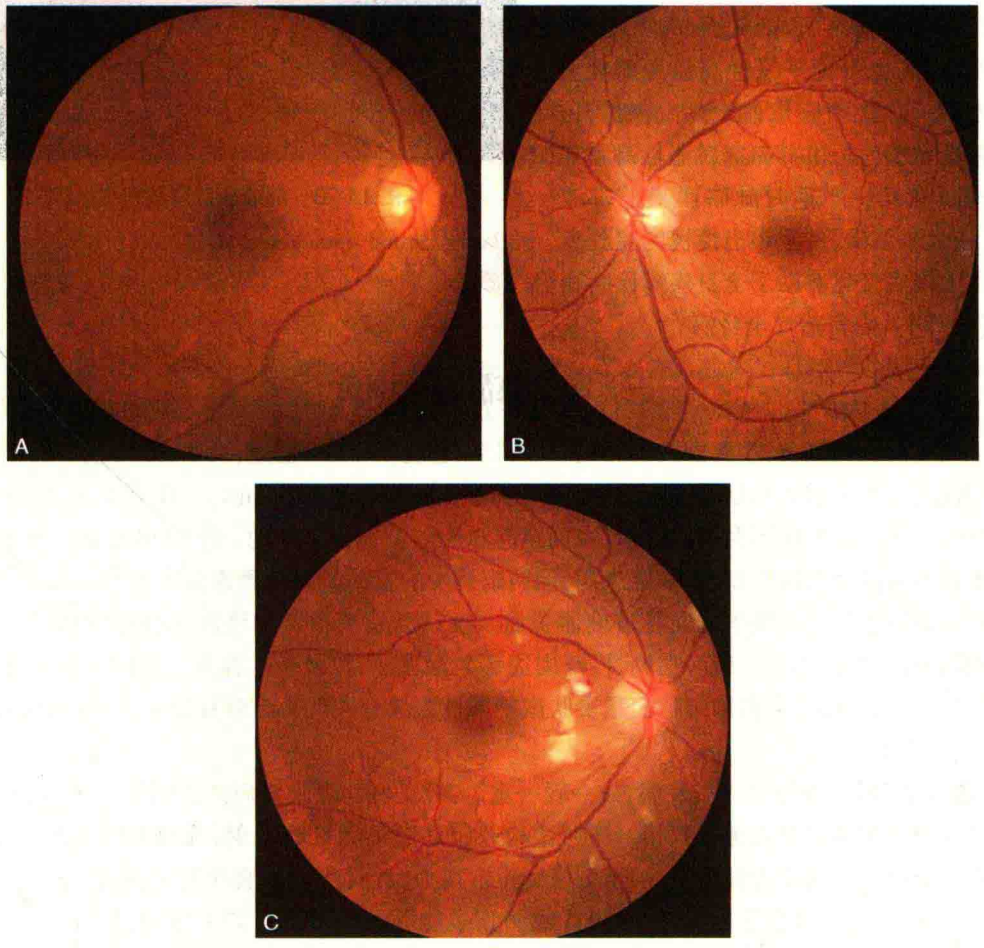

图 14-19　视网膜动脉硬化

A. 铜丝状动脉；B. 交叉压迫现象；C. 动脉硬化性视网膜病变

2. 高血压性视网膜病变（hypertensive retinopathy）　高血压分为原发性高血压和继发性高血压，大约 90% 的患者为原发性高血压，继发性高血压仅是其疾病的一个症状，如肾病性高血压、妊娠高血压等，均因血压升高，随病程动脉发生改变，伴有其原发病的特点（见本书第二十一章）。依据国际统一的高血压标准，我国确定的高血压标准为：收缩压 ≥ 140mmHg，舒张压 ≥90mmHg。高血压患者全身小动脉持续收缩、张力增加，长期的高血压即可引起动脉管腔狭窄，进而形成高血压小动脉硬化（hypertensive arteriolosclerosis）。高血压临床多为缓慢进行，但少数呈急进型发展。高血压早期患者眼底可正常，当全身动脉压升高时，眼底的改变有：

（1）视网膜动脉管径的改变：正常视网膜血管对应的动脉、静脉管径比为 2∶3，高血压时视网膜动脉收缩，因动脉痉挛而狭窄变细的管径比可达到 1∶2或 1∶3，管径粗细不均匀，血管扭曲，特别是黄斑区小血管明显。

（2）长期高血压导致高血压性视网膜动脉硬化，眼底可见视网膜动脉反光增宽、血柱颜色变浅、动静脉交叉压迫征等动脉硬化征。

Notes

(3) 视网膜的内屏障受到破坏,液体和有形成分自血管内溢出,出现视网膜水肿、出血,黄斑区可见脂质性硬性渗出,呈星芒状排列,末梢小动脉痉挛性收缩,产生棉绒斑(图 14-20)。

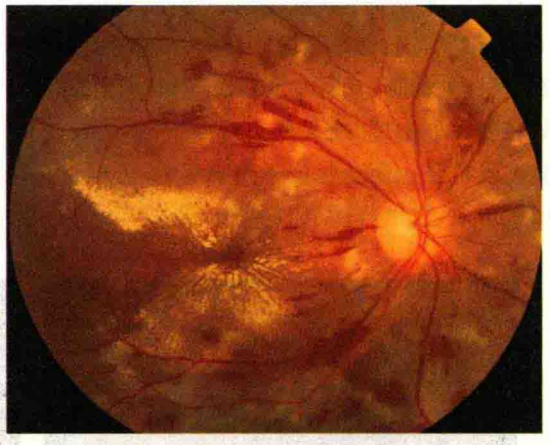

图 14-20 高血压视网膜病变

(4) 急性高血压或称恶性高血压(malignant hypertension)主要出现在突发的急性高血压情况下,如先兆子痫、子痫、嗜络细胞瘤,也可见于慢性高血压的突然急性升高。除视网膜出血、水肿、渗出外,出现视盘水肿(papilledema)对恶性高血压具有诊断意义。严重时脉络膜血管亦受损,大量血浆漏出,发生渗出性视网膜脱离(exudative retinal detachment)。

以上眼底变化有助于全身疾病诊断和治疗参考。

【治疗】 内科治疗全身病。

五、视网膜静脉周围炎

视网膜静脉周围炎,主要因为静脉病变而得名,首先由 Eales 描述,又名 Eales 病。其他作者观察到病变可累及邻近小动脉,故称其为视网膜血管炎(retinal vasculitis)。但在临床实践中,视网膜血管炎为一大类病因迥异的疾病,视网膜静脉周围炎仅为其中的一个特别类型。静脉周围炎的患者多为健康男性青年,常双眼患病,但两眼病变的发病时间和严重程度可不一致。

本病的特点是反复发生视网膜玻璃体积血。现认为是一种特发性闭塞性血管病变。主要累及视网膜周边部,形成血管旁白鞘,广泛周边部无灌注区,以及新生血管。病因不明。曾认为与结核病史有关,部分患者旧结核菌素皮肤试验阳性。又有人认为与自身免疫反应(autoimmune reaction)增强有关。

【临床表现】 双眼多先后发病,或一轻一重。突然发病,患眼无痛性急剧视力减退,可因发生大量玻璃体积血仅见光感或数指。透照法检查眼底时可无红光反射,或仅有微弱红光,但数日后大部分出血戏剧性地被吸收,甚至可恢复正常视力,此时检查眼底除玻璃体混浊外,视网膜静脉较充盈,病变主要位于周边部,受累的视网膜小静脉扩张、迂曲,甚至扭曲,血管旁伴白鞘。该区视网膜有浅层出血,如出血进入玻璃体内致玻璃体混浊(图 14-21)。若缺血区累及黄斑则可形成黄斑囊样水肿(CME),视力明显减退。大量或反复多次出血,形成机化条索或片状机化膜,可发生牵拉性视网膜脱离,或牵拉视网膜裂孔,终致视网膜脱离。病程久后可发生并发性白内障。亦可出现虹膜新生血管,继发新生血管性青光眼,这些并发症均可致盲。

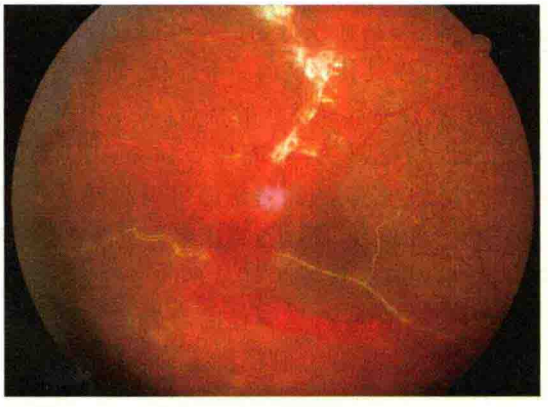

图 14-21 视网膜静脉周围炎
部分周边血管扭曲、形成白线伴视网膜浅层出血

荧光血管造影示受累的视网膜小静脉管壁染色,荧光素渗漏,毛细血管扩张,可见微血管瘤,周边可见大片状毛细血管无灌注区和严重渗漏荧光素的新生血管。

【诊断与鉴别诊断】 患者为健康青年人,突然单眼或双眼先后发生眼底出血,出血量大则玻璃体混浊,眼底不能窥入。

应同时散大另一眼瞳孔，仔细检查周边部视网膜，可能存在周边视网膜血管旁白鞘或呈白线状，伴有浅层出血，则可确诊。双眼严重玻璃体混浊的年轻患者，也应拟诊本病，行眼部B型超声波检查，了解有无牵拉性视网膜脱离。病程短的病例，经过休息数日有可能查见眼底，有利于诊断。应注意排除全身病所致眼内出血，如糖尿病。特别需要与视网膜静脉阻塞相鉴别。

【治疗】 无确切疗效的药物。首先行病因检查，患结核病或有结核病史者，应行抗结核或结核菌素脱敏治疗，有其他免疫学异常者应予治疗。新鲜出血时需安静休息。活血化瘀中药可能有助于积血吸收。

1. 激光治疗 在玻璃体混浊基本吸收后，行FFA检查的基础上，早期行光凝治疗无灌注病变区，对于减少产生新生血管和复发性出血，具有一定的疗效。

2. 玻璃体手术 屈光质混浊的患者应行B超检查，了解视网膜情况。若超过3个月仍不吸收，或一旦发生牵拉性视网膜脱离，则行玻璃体切割术，清除混浊的玻璃体，行视网膜复位以及病变区光凝术。

六、早产儿视网膜病变

（一）概述

早产儿视网膜病变（retinopathy of prematurity，ROP），曾称为晶状体后纤维增生症（retrolental fibroplasia）。患儿多为胎龄32周以下，出生体重不足1500g，有吸入高浓度氧史的早产儿或发育迟缓的低体重儿。随着低体重新生儿的成活率提高，ROP的患儿亦日益增多。ROP是婴儿致盲的重要原因，也是导致白瞳征的重要眼病之一。早产、出生低体重和吸高浓度氧为已知的发病因素。

人胚视网膜的血管的发育在胚胎6～7个月时血管增生显著，约36周时到达鼻侧锯齿缘，颞侧边缘完成需要到40周左右。所以早产儿的视网膜血管尚未发育完全，需要在出生后继续发育。若吸入高浓度氧，则抑制了视网膜毛细血管的生长，停止供氧后，进入较低氧分压的空气中，无血管区纤维血管组织迅速增生，产生不同程度的眼底病变。妊娠期越短、体重越轻，ROP发生率越高。

（二）临床表现

因不同病程表现各异。1984年国际ROP会议制定的分类标准，简要介绍（图14-22）。

1. 分区

（1）Ⅰ区以视盘为中心，以视盘至黄斑的2倍长度为半径，约60°圆周内。

（2）Ⅱ区以视盘为中心，至鼻侧锯齿缘为半径的圆周内。

（3）Ⅲ区其余颞侧部分。

2. 范围 以累及眼底的钟点数计。

3. 严重程度

（1）1期有和无血管区之间出现分界线。

（2）2期分界线处嵴样隆起。

（3）3期嵴处纤维血管膜增生伸向玻璃体。

（4）4期纤维血管膜牵拉部分视网膜脱离，以累及黄斑与否分别称4A期及4B期。

（5）5期全视网膜脱离，呈不同程度的漏斗状。

“附加（plus）”病变如存在后极部视网膜血管扩张、扭曲，称“附加”病变，在2期、3期出现，预示病变在进展。

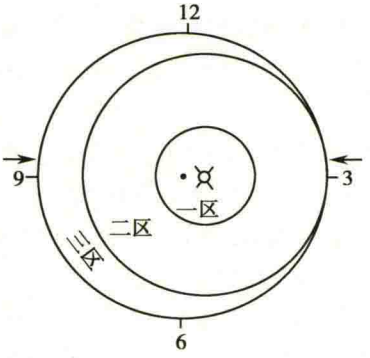

图14-22 ROP的分区示意图

（三）治疗和预防

1期、2期可自然退行，故密切观察即可，3期采用冷凝

临床智库 WWW.CICADINE.COM

Notes

术或光凝术，以防止新生血管形成，已发生部分视网膜脱离者采用巩膜扣带术，全视网膜脱离须行玻璃体切割术。晚期病例疗效有限，很难达到有用视力。故重要的是早期发现、早期治疗，避免严重后果，需要眼科医生与产科、新生儿科医生密切协作，追踪观察，发现3期病变立即采取相应治疗。

七、Coats病

Coats病以视网膜血管异常扩张和视网膜内层及外层渗出为特征，又称为外层渗出性视网膜病变（external exudative retinopathy），或视网膜毛细血管扩张症（retinal telangiectasis）。好发于健康的男童，男性明显多于女性，2/3的患者于10岁前发病。多单眼受累，病因不明。但其他年龄段的患者亦可发生成年型Coats病。

【临床表现】 婴幼儿患者常在家长发现患眼斜视（strabism）或学龄儿体格检查时发现一只眼视力低下方来就诊。因此，眼底改变常为晚期。病变区视网膜的毛细血管异常是本病的特点。多在视网膜血管第二分支后，呈现扭曲、囊样扩张或串珠样，新生血管少见。视网膜血管下可见深层黄白色渗出，间有发亮的胆固醇结晶、点状/片状出血，因渗出使视网膜略隆起不平，累及黄斑可见星状或环形硬性渗出（图14-23），时间久者黄斑区形成致密的机化斑块，并参有黑色素。血浆渗出量多则可致视网膜隆起，大量渗出造成广泛渗出性视网膜脱离，严重者可呈球形隆起贴近晶状体，并可继发虹膜睫状体炎、新生血管性青光眼、并发性白内障，最终导致眼球萎缩。荧光血管造影有助于发现血管的异常扩张、扭曲、视网膜无灌注区和新生血管。

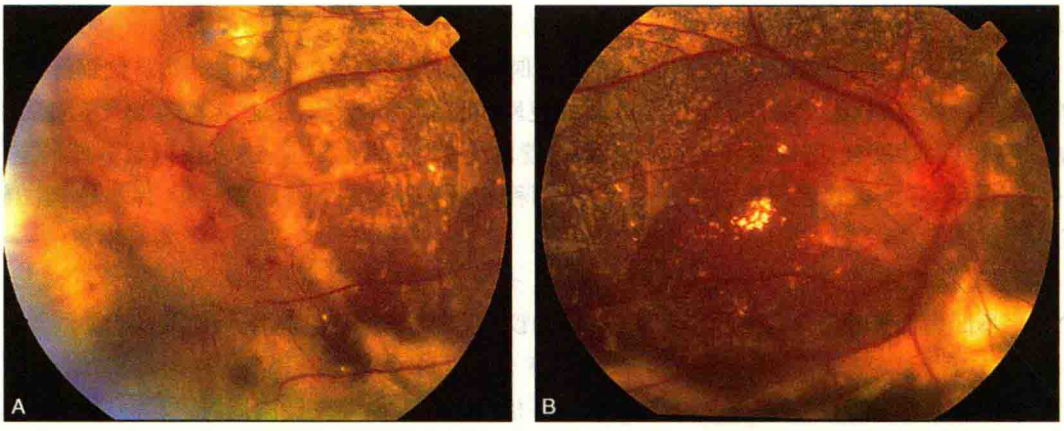

图14-23 Coats病

眼底后极部（B）和周边部（A）大量的视网膜下渗出，周边异常扩张血管和渗出性视网膜脱离

【诊断与鉴别诊断】 根据出现原因不明的异常血管扩张、扭曲、微血管瘤或血管呈串珠样改变，FFA显示异常血管明显渗漏，即可诊断为Coats病。需要与白瞳征和其他血管病相鉴别。

1. 视网膜母细胞瘤 是常见的白瞳征。在间接检眼镜下视网膜母细胞瘤呈实性隆起，B超显示其内为弱回声或中强回声，60%～80%有强光斑回声（钙化斑），彩色多普勒超声成像（CDI）于实性隆起强光斑内，可见与视网膜血管相延续的、红蓝相伴行的血流。而Coats病在间接检眼镜下隆起的视网膜多无实性肿块，B超检查脱离的视网膜下有细弱、均匀、可移动的点状回声。是与本病重要的鉴别点。

2. 其他血管病 成人型患者需与Eales病、视网膜分支静脉阻塞、糖尿病性视网膜病变等血管性病变相鉴别。

【治疗】 早期行血管病变区和无灌注区的光凝术或冷凝术治疗，防止渗出性视网膜脱离和新生血管形成。已发生广泛渗出性视网膜脱离的患眼，可结合放视网膜下液及冷冻，严重的病例可以试行玻璃体切割术，可能挽救部分患眼免于致盲。

Notes

第四节 黄斑病变

一、中心性浆液性脉络膜视网膜病变

中心性浆液性脉络膜视网膜病变(central serous chorioretinopathy)的特点为:后极部类圆形区视网膜神经上皮下透明液体积聚。好发于中青年人,男性多于女性。本病为自限性疾病,预后良好,但可复发。

【病因及发病机制】 原因不明。近来研究表明除血清中儿茶酚胺浓度升高外,还与外源性和内源性糖皮质激素等有关。常在有诱发因素如睡眠不足、压力大、情绪波动等时发病。有作者发现患者尿中儿茶酚胺排泄量增加。中心性浆液性脉络膜视网膜病变系色素上皮的紧密连接即视网膜外屏障的病变,即外屏障被破坏,而并非色素上皮细胞死亡。脉络膜毛细血管内的液体通过 RPE 病变处渗漏,造成局限性视网膜神经上皮脱离。近来通过吲哚青绿血管造影进一步提示可能原发病变部位在脉络膜毛细血管,RPE 病变可能是继发于脉络膜病变的结果。

【临床表现】 患者突然出现单眼视力轻度下降、视物变暗或色调发黄、变形或小视,并有中央相对暗区。眼部无炎症表现,眼底黄斑部可见圆形或类圆形约 1~3PD 大小、颜色稍灰、微隆起的病变,边缘可见弧形光晕,中央凹反光消失。有时在裂隙灯间接检眼镜下可见该处视网膜神经上皮存在很浅的脱离。日久,其间视网膜下可有多数细小黄白点。恢复期逐渐出现轻度色素不均匀。预后视力恢复,但仍可遗留视物变形和小视现象。大多数病例经 3~6 个月自愈。有复发可能。

FFA 检查:活动病变时荧光素血管造影可见病变区内强荧光点随造影时间的延长而渗漏,强荧光点逐渐扩大(墨渍弥散型)或炊烟状(图 14-24)。

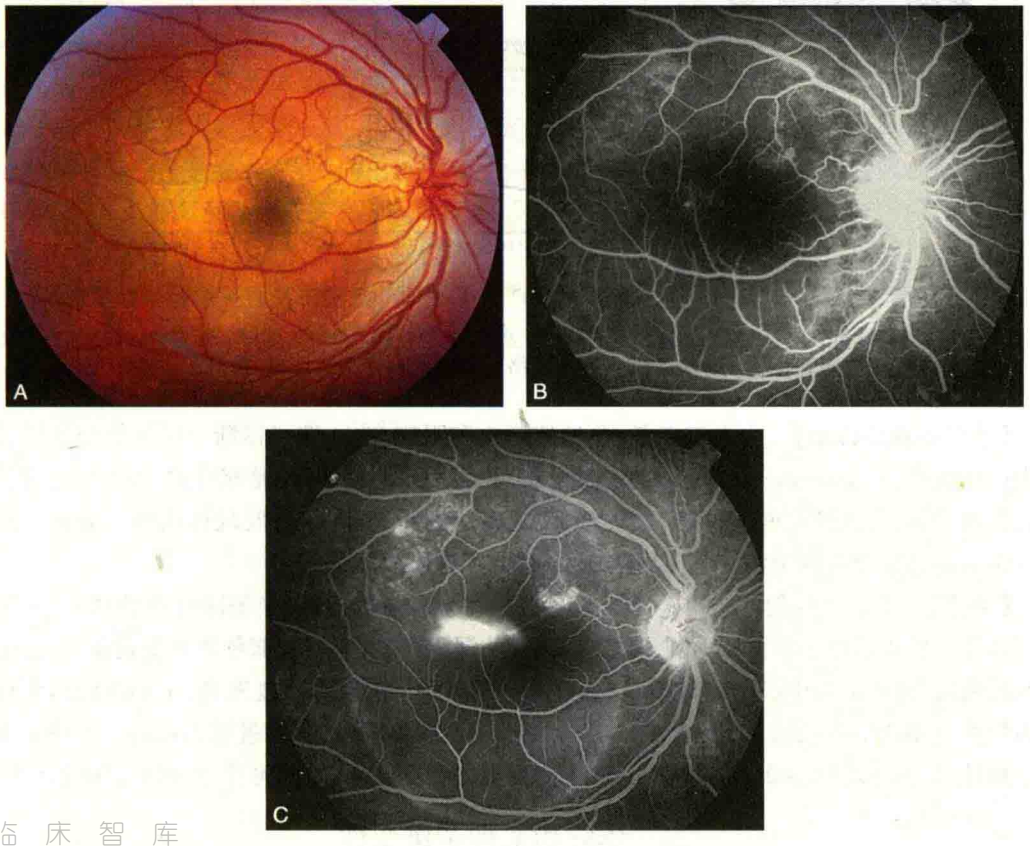

图 14-24 中心性浆液性脉络膜视网膜病变

A. 彩色眼底像;B. 荧光造影早期,中心凹颞侧高荧光点;C. 造影晚期,荧光渗漏呈墨渍样扩大

临床智库
WWW.CICALINE.COM

Notes

OCT检查：显示黄斑神经上皮与色素上皮间出现液腔，即视网膜浅脱离，而非视网膜水肿（图14-25）。

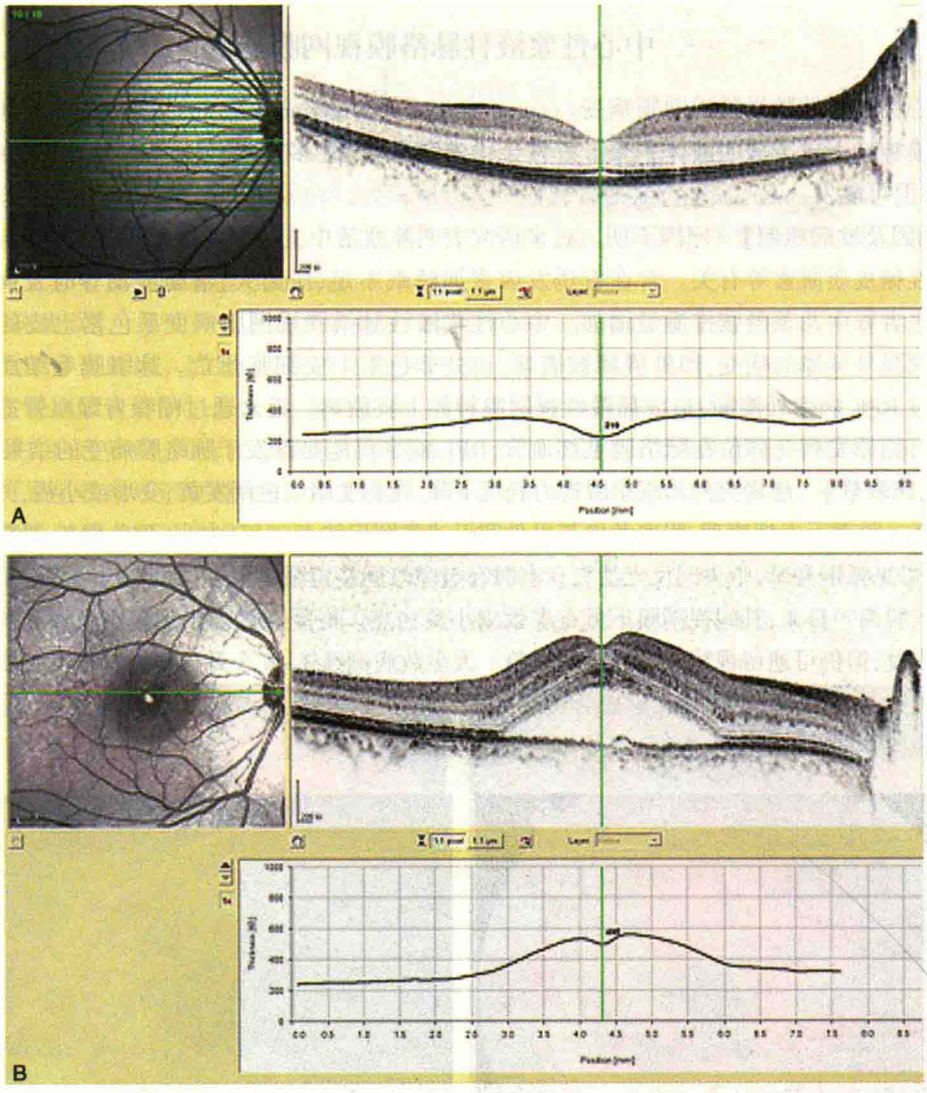

图14-25 OCT扫描

A. 正常黄斑图像；B. 中心性浆液性脉络膜视网膜病变黄斑图像：神经上皮脱离

【诊断与鉴别诊断】 中青年患者，典型的病史和眼底变化，即可诊断。应注意与浅的孔源性视网膜脱离（rhegmatogenous retinal detachment）相鉴别，重要的环节是充分散大瞳孔，详细检查周边部视网膜，孔源性视网膜脱离的神经上皮脱离达到周边部，常可发现远周边小裂孔。而中心性浆液性脉络膜视网膜病变则多局限于后极部，无视网膜裂孔。

【治疗】 无有效药物。向初次发病者说明本病为自限性，强调应消除可能的诱因，等待其自行恢复。糖皮质激素可加重RPE损害，增加液体漏出，演变为后极部色素上皮病变，或称泡状视网膜脱离（bullous retinal detachment），故禁用。长时期未愈或多次复发者，中心渗漏点可行光动力疗法封闭渗漏点，有助于液体吸收，缩短神经上皮脱离的时间，促进视力提高。正确掌握激光治疗技术，距中心凹500μm以外的旁中心渗漏点方行光凝术治疗，可作为处理本病的首选。

二、年龄相关性黄斑变性

年龄相关性黄斑变性（age related macular degeneration，ARMD）又称为老年性黄斑变性

Notes

(senile macular degeneration,SMD),患者多为50岁以上,双眼先后发病或同时发病,并且进行性损害视力,严重影响老年人的生存质量,是发达国家老年人致盲最主要的原因,美、英学者统计75岁以上患病率达40%以上。除年龄外,与患者的种族(白种人多)、性别、家族史等有关。由于人口日趋老龄化,我国老年性黄斑变性患者日益增多,成为眼科防盲研究的重点课题之一。根据临床表现和病理改变的不同分为两型:①萎缩型老年性黄斑变性,或称为非渗出型老年性黄斑变性(nonexudative senile macular degeneration),或干性型老年性黄斑变性;②渗出型老年性黄斑变性(exudative senile macular degeneration)或称为湿性型老年性黄斑变性。临床上,两型病变的病程、眼底表现、预后和治疗各异。

【病因及发病机制】 确切的病因尚不明。可能与遗传因素、环境影响、视网膜慢性光损伤、营养失调、代谢障碍等有关,老年性黄斑变性累及视网膜色素上皮、感光细胞层和脉络膜多层组织。随着年龄增长,RPE功能障碍,RPE细胞内物质积聚,细胞外基质异常地聚集于基底膜,在RPE与Bruch膜之间许多嗜伊红物质集聚形成玻璃膜疣(drusen)。玻璃膜疣处的色素上皮、Bruch膜及视细胞发生不同程度的变性、增生或萎缩。Bruch膜对营养物的通透能力改变,从而使RPE对代谢障碍作出反应,导致RPE、Bruch膜和脉络膜毛细血管的萎缩,缓慢发展为萎缩型SMD(或干性型SMD);亦可以引起Bruch膜内胶原增厚,以及后弹力层断裂,致使脉络膜毛细血管通过Bruch膜的裂隙进入色素上皮下或神经上皮下,形成脉络膜新生血管(CNV)。由于新生血管的结构特点决定必然发生渗漏和出血,形成渗出型SMD或湿性型SMD。继而结缔组织增生,晚期形成瘢痕组织,正常的视网膜和脉络膜组织被破坏。对于CNV的形成近年有许多研究,目前已发现多种与新生血管形成相关的物质,主要为细胞生长因子和作用于细胞基质的物质两大类。细胞生长因子主要有:血管内皮生长因子(vascular endothelial growth factor,VEGF)、血管生成素(angiogenin,Ang)、成纤维细胞生长因子(fibroblast growth factor,FGF)、表皮生长因子(epidermal growth factor,EGF)、血小板源血管内皮生长因子(platelet derived-vascular endothelial growth factor,PD-VEGF)、转化生长因子(transforming growth factor,TGF)等,均能在体外调节内皮细胞反应。但只有VEGF和Ang几乎完全特异地存在于血管内皮细胞。同时,近期从眼内分离出几种能抑制血管生成的蛋白质,其中色素上皮细胞衍生因子(pigment epithelium-derived factor,PEDF)是关键的血管生成抑制因子。当血管生成因子和血管生成抑制因子在眼内的平衡受到破坏时,促进了许多血管性疾病和肿瘤的发生。

【临床表现】

1. 萎缩型年龄相关性黄斑变性 多发生于50岁以上的老年人,起病缓慢,患者视力不知不觉地减退,可有视物变形,双眼程度相近,易被误认为眼睛"老化"。由于视网膜外层、色素上皮层、Bruch膜、脉络膜毛细血管等各层逐步萎缩、变性,病程早期眼底后极部可见大小不一的黄白色类圆形的玻璃膜疣,可以融合,色素上皮增生或萎缩,中心凹光反射消失,后极部色素紊乱,进一步出现边界清晰的地图样萎缩区(图14-26)。发展至晚期,该区内脉络膜毛细血管萎缩,即可见到裸露的脉络膜大血管。

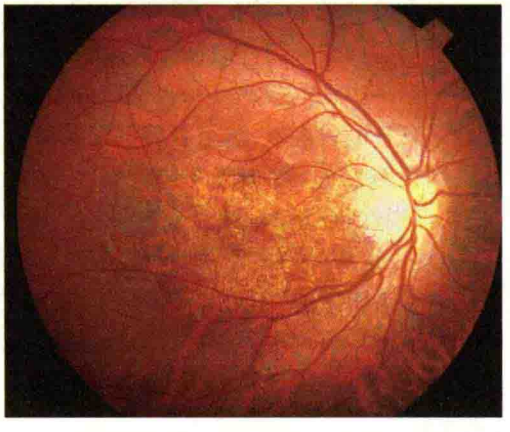

图14-26　萎缩型年龄相关性黄斑变性

2. 渗出型年龄相关性黄斑变性 临床表现为突然单眼视力下降、视物变形或出现中央暗点,另一眼可能在较长时间后出现症状。眼底后极部视网膜下出血、渗出,其中有时可见灰黄色病灶,即可能为新生血管。出血位于神经上皮下或色素上皮下,后者颜色暗红甚至呈黑色,边缘略红,同时可有浅层

Notes

鲜红色出血，附近有时可见玻璃膜疣，病变区可隆起。荧光血管造影在早期出现边界清楚的高荧光新生血管形态，称为典型的新生血管（classic CNV）部分病例则没有清晰的新生血管境界，称为隐匿型新生血管（occult CNV），逐渐渗漏荧光素，其边界不清，造影期仍呈相对的高荧光（图 14-27）。吲哚青绿血管造影，更有利于显示脉络膜新生血管的形态。如大量浅层出血进入玻璃体，致使玻璃体积血，眼底不能窥入。日久，黄斑区出血机化，形成盘状瘢痕（disciform scar），中心视功能完全丧失。

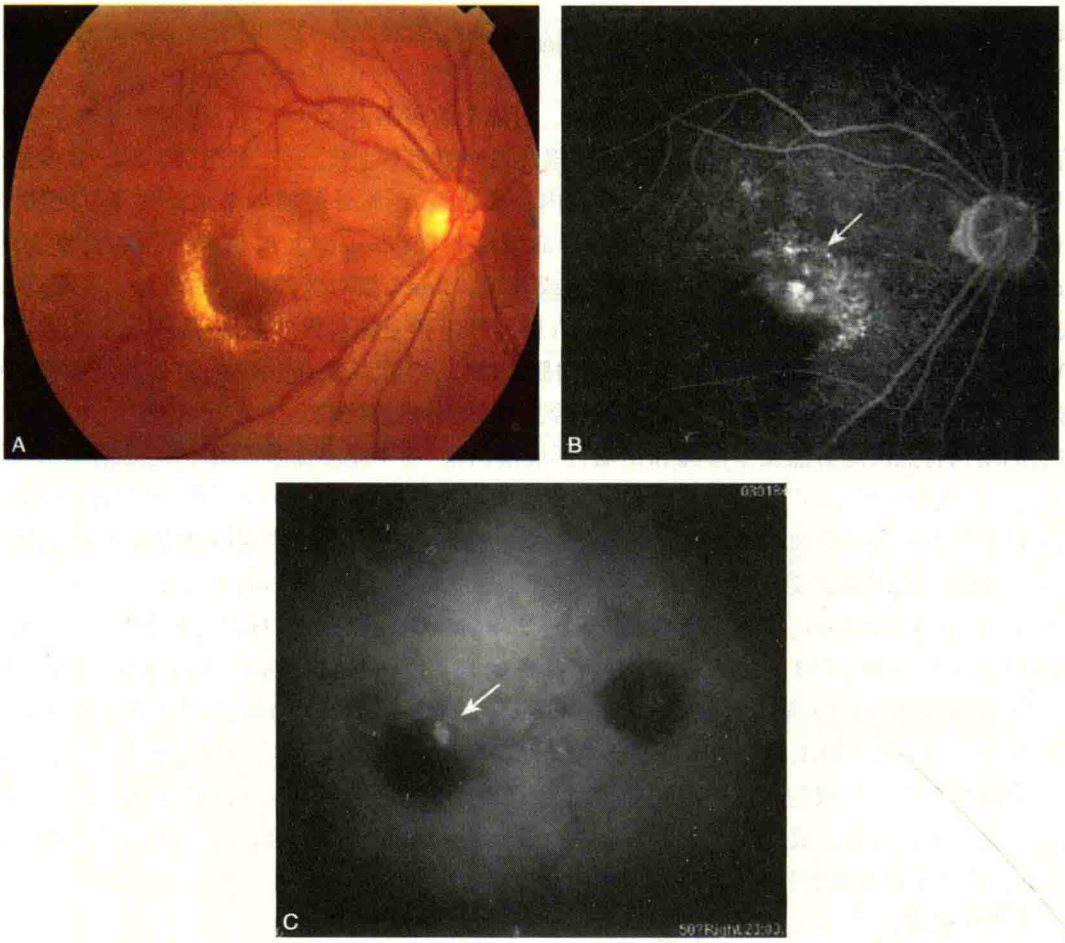

图 14-27 渗出型年龄相关性黄斑变性
A. 眼底彩照；B. FFA；C. ICGA

【诊断与鉴别诊断】 45 岁以上患者双眼渐进性视力减退，眼底散在玻璃膜疣，或后极部视网膜脉络膜萎缩病灶，可诊断为萎缩型老年性黄斑变性。突然严重视力障碍，后极部深、浅层出血伴有新生血管和玻璃膜疣或黄斑区盘状瘢痕者，即可诊断为渗出型老年性黄斑变性。应与中心性渗出性脉络膜视网膜病变（central exudative chorioretinopathy）、高度近视性黄斑 CNV 出血、外伤性脉络膜视网膜病变、脉络膜黑色素瘤和特发性息肉状脉络膜血管病变相鉴别。中心性渗出性脉络膜视网膜病变多发生于年轻女性，单眼发病，病变范围小，约为 1/3 ~ 1/2 的视盘直径大小；高度近视性黄斑 CNV 发生在高度近视眼，可同时观察到豹纹状眼底，后巩膜葡萄肿等眼底改变；当出现大量深层出血致视网膜隆起时，需要与脉络膜黑色素瘤相鉴别，应用 B 型超声波及眼底荧光血管造影、吲哚青绿血管造影检查可协助鉴别诊断。特发性息肉状脉络膜血管病变（IPCV）在 ICGA 中表现出异常的脉络膜血管网和血管网末端血管瘤样扩张是该病的影像特征，特别是根据后者可作出诊断。

临床智库 WWW.CICALINE.COM

【治疗】

Notes

1. **萎缩型年龄相关性黄斑变性** 大型的、人群为基础的流行病学研究提示：叶黄素和玉米

黄素及欧米加-3长链不饱和多脂肪酸可能有助于减低AMD的进展。

2. 渗出型老年龄相关性黄斑变性治疗 随着新型抗新生血管药物的不断涌现及多项前瞻性、随机、对照、双盲临床试验的结果得以公布，渗出性年龄相关性黄斑变性的治疗理念也不断更新。

3. 激光光凝(热激光) 2000年以前，激光光凝封闭视网膜下的CNV是一种重要的渗出型AMD的治疗手段。由于这种热激光光凝不能用于治疗中心凹下的CNV，且在治疗中心凹旁病灶后随时间推移，激光斑存在不断扩展危害中心视力的风险，目前在已有有效抗新生血管药物的情况下已很少应用。但对于少数情况下中心凹外较远处的病灶仍可使用热激光光凝。

4. 光动力学疗法(photodynamic therapy，PDT) 于2000年后开始广泛用于渗出型AMD的治疗。基本原理在于：当机体内注射特定的光敏剂后，CNV的内皮细胞可以特异结合的光敏剂，且在受一定波长光照射后激活光敏剂，产生光氧化反应，杀伤内皮细胞，从而达到破坏CNV的作用。多项大型的临床试验证实：与对照组相比，治疗组可以明显降低中等程度以上的视力下降。

5. 抗-VEGF药物治疗 目前，抗VEGF药物玻璃体腔注射治疗新生血管性AMD已逐渐成为主流的治疗手段。多项大型临床试验证实：连续的玻璃体腔内给予抗VEGF药物可使患者获得明显的视力提高。在我国，药物的价格昂贵是限制广泛应用的重要因素。经国家批准可以应用的药物主要为兰尼单抗。

6. 其他治疗方法 经瞳孔温热疗法(transpupillary thermotherapy，TTT)、放射治疗、玻璃体手术取视网膜下CNV等治疗方法均被尝试用于治疗渗出型AMD，也各有成功的病例报道，但缺乏大样本的临床试验证实。

由于上述各种治疗方法各有所限之处，临床上，常需结合患者的具体情况综合治疗，如联合使用抗VEGF药物和PDT，减少玻璃体腔注射次数，降低PDT引起的炎症反应。

【预防】 AMD的发生可能与光的毒性蓄积作用有关，故应避免光损伤，在强光下活动应配戴遮光眼镜。近年有应用激光治疗玻璃膜疣防止进一步演变形成AMD的报道，尚需进一步观察疗效。

三、近视性黄斑病变

单纯性近视通常无眼底改变。屈光度大于-6D的近视称为高度近视(hyper myopia)，高度近视的眼底改变(图14-28)比率增加。屈光度大于-8D或眼轴轴长超过26.5mm的近视称为病理性近视，病理性近视的眼底常出现多种异常改变。这些改变出现的根本原因在于：病理性近视眼的眼轴进行性伸长，眼底出现退行性变化。眼底表现包括：视盘斜入、视盘颞侧萎缩弧或视盘周围萎缩环、后巩膜葡萄肿(posterior scleral staphyloma)、豹纹状眼底(leopard fundus)等。当视网膜色素上皮和脉络膜毛细血管层萎缩明显加重时，后极部特别是黄斑区可出现斑块状脉络膜大血管裸露区，严重影响患者的视力；另外，眼球向后扩张明显时，Bruch可出现多条线样破裂形成黄白色条纹称之为漆裂纹(lacquer cracks)，跨越黄斑中心的漆裂纹可致黄斑中心凹出血影响视力；黄斑

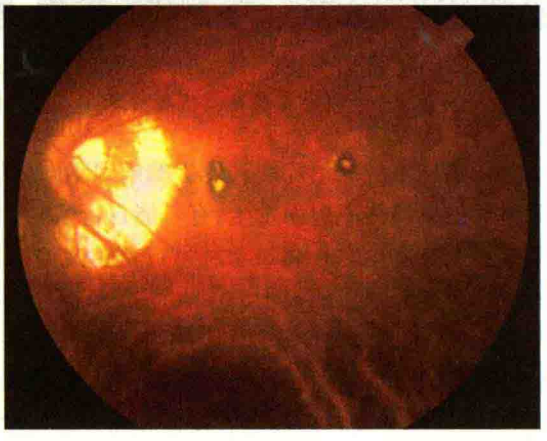

图14-28 高度近视眼底
视盘斜入颞侧脉络膜萎缩弧，豹纹状眼底，后巩膜葡萄肿，黄斑区Fuchs斑

Notes

中心凹下的漆裂纹还为CNV的生长创造了条件，中心凹下的CNV引起患者出现突然的视力下降、视物变形，这种CNV可诱发视网膜色素上皮增生，形成黑色近圆形微隆起斑（Fuchs斑）。病理性近视的黄斑区还可因视网膜劈裂和视网膜裂孔等原因引起视力障碍。眼底荧光血管造影有助于诊断视网膜下CNV的存在，并在一定程度上反映其活跃性。OCT检查特别有助于发现黄斑区视网膜劈裂、裂孔、出血和CNV等改变。由病理性近视的眼常发生玻璃体液化、玻璃体后脱离、视网膜周边格子样变性（lattice degeneration），因此，容易发生视网膜裂孔和视网膜脱离，若未及时治疗或治疗失败均可导致失明。

典型的病史和眼底表现即可诊断。新发生的黄斑区新生血管可进行玻璃体腔内抗VEGF治疗。出现严重影响患者视觉质量的视网膜劈裂或发生视网膜脱离可选择玻璃体切割术。后巩膜加固术治疗病理性近视尚待大样本的临床研究结果。

四、黄斑囊样水肿

黄斑囊样水肿（CME）并非独立的一种眼病，而是较常见于许多眼病中，是严重损害视力的病变。常见于视网膜静脉阻塞、糖尿病性视网膜病变、慢性葡萄膜炎、眼外伤以及眼内手术后等。其发病机制主要是由于黄斑区毛细血管受损，白内障术后的病例可能因玻璃体向前移位对视网膜有牵引，累及毛细血管，使管壁受损发生渗漏。视网膜渗漏液积聚于外丛状层，黄斑区该层Henle纤维呈放射状排列，将积液分隔成数个小的液化腔。患者自觉视力下降、视物变形，但眼底检查时仅见黄斑组织模糊不清，只有少数典型病例在检眼镜或三面镜下可查见分叶状的CME，如行荧光血管造影，于造影晚期（10～30分钟）可显示花瓣状的强荧光，可以与其他黄斑病变鉴别。采用光学相干断层成像术（OCT），可以更为敏感和准确地检出（图14-29）。

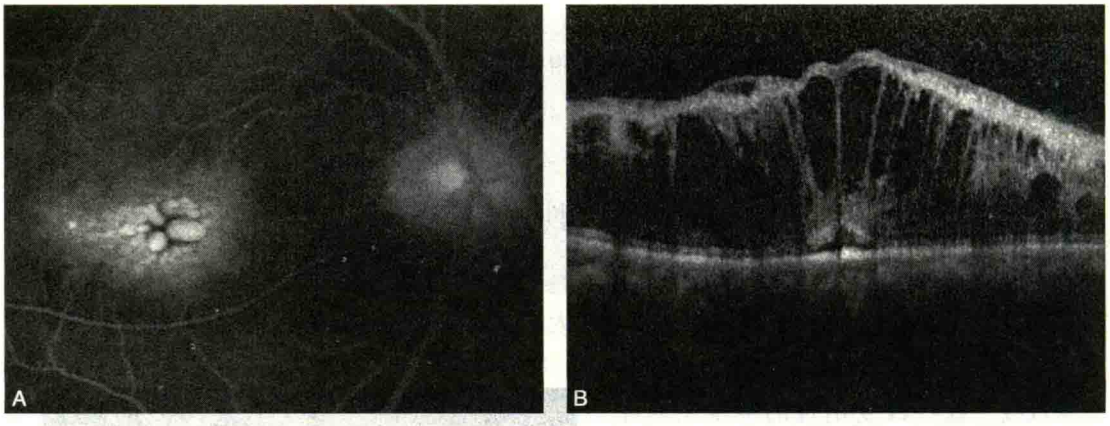

图14-29 黄斑囊样水肿

A. FFA晚期黄斑花瓣状高荧光；B. CME的OCT图：神经上皮层内多数液化腔

黄斑囊样水肿的治疗因其发生的病因不同而异。由于炎症所致者应进行消炎治疗；如因白内障术后的玻璃体牵引而发生，有可能自行恢复，亦有主张行玻璃体切割术，切除玻璃体后皮质分离牵引；DR和BRVO黄斑水肿可行氪黄或氩绿格栅样或局灶光凝黄斑区，光凝的能量要小，以减少对神经纤维层的损伤。

自21世纪以来黄斑水肿的治疗得到广泛的关注，成为临床研究的热点，多种病因所致黄斑水肿采取玻璃体内注射长效的皮质类固醇曲安奈德（triamcinolone acetonide，TA）得到较好的效果，但有高眼压并发白内障等并发症和易于复发的问题，使其应用受到限制；亦有作者实施玻璃体手术撕除视网膜内界膜，对DR和RVO等的黄斑囊样水肿取得较好的疗效，但尚需较长时间观察它们的并发症和疗效。近年抗-VEGF药物玻璃体腔内注射治疗各种原因的黄斑水肿取得了非常好的视力和解剖复位效果，为减少注射次数，常需结合其他治疗手段。

五、黄斑裂孔

黄斑裂孔(macular hole)是指黄斑中心全层神经上皮缺失。较常见于老年女性,称为特发性黄斑裂孔(idiopathic macular hole),其发病原因尚不明。此外,还可见到继发于眼挫伤、长期黄斑囊样变性破裂等的黄斑裂孔,称为继发性黄斑裂孔。继发性黄斑裂孔的临床改变与其原发病有关。

患者视力不同程度地下降,视物变形,其中央注视点为暗点。眼底表现为黄斑区中心呈圆形或椭圆形的红斑,约为1/4~1/2视盘直径(PD)大小。在裂隙灯联合接触镜或前置间接检眼镜下可见视网膜窄光带中断现象,孔区裸露视网膜色素上皮,孔周有淡灰色的环,系浅的神经上皮水肿或脱离所致,孔内可有黄色颗粒,有时孔前可见漂浮的盖膜(图14-30)。长期随访很少发生视网膜脱离。

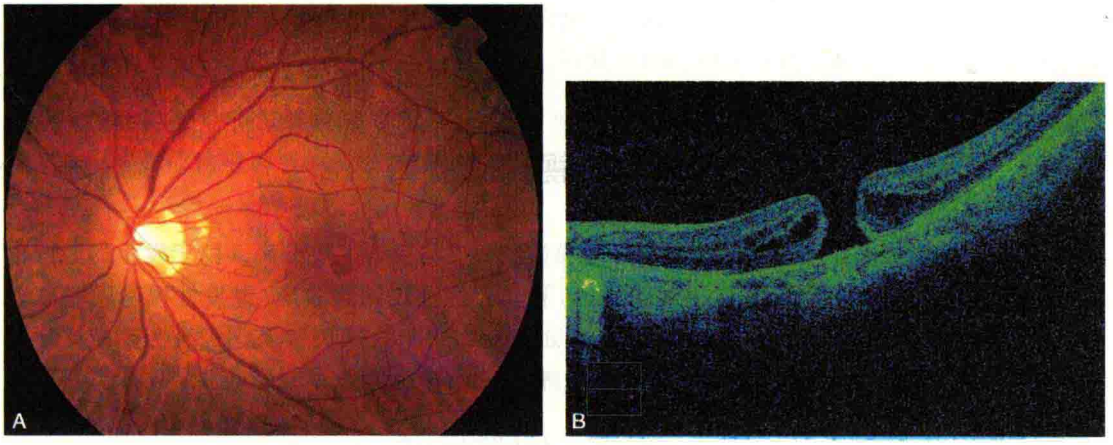

图14-30 特发性黄斑裂孔

A. 彩图;B. OCT示神经上皮层全层断裂,孔缘水肿及浅脱离

对于特发性黄斑裂孔以往曾主张行激光光凝封闭,预防视网膜脱离,但未经处理并长期随访的患者,很少发生视网膜脱离,多数患者保持旁中心视力。1988年Gass在临床观察大量病例的基础上,提出设想:玻璃体切线(tangent)方向的牵引力是发生特发性黄斑裂孔的原因,提出裂孔形成过程分为4期,并推测采用玻璃体切割术除去玻璃体后皮质,可能有益于裂孔封闭。1993年手术医生的实践证实了他的假说。OCT以活体扫描图像更进一步证实了Gass的预见完全正确。近年又有主张行黄斑区内界膜(ILM)撕除术,获得较好的封闭裂孔和改善视力的效果。目前对于近期发生的特发性黄斑裂孔推荐进行玻璃体手术治疗,而对于手术中是否应用生物黏附剂或撕除内界膜尚存争议,需临床长期验证。

六、黄斑视网膜前膜

由于不同原因致某些细胞在视网膜内表面增生形成纤维细胞膜(fibrocellular membrane),可以在视网膜的任何部位发生,位于黄斑及其附近的膜称黄斑视网膜前膜,简称黄斑前膜。因发生的原因不同分为两类:特发性黄斑前膜和继发性黄斑前膜。特发性黄斑前膜发生在无其他眼病的患者中,老年人较多;继发性黄斑前膜则可发生在眼部外伤、玻璃体炎症、血管病变、眼内手术或视网膜冷凝术、光凝术后。患眼的视力不同程度地减退,并有视物变形等症状。发病初期黄斑区视网膜表面反光强、乱,似玻璃纸(cellophane)样,进一步发展牵拉视网膜,出现黄斑皱褶(macular pucker)、黄斑水肿,血管弓被牵引向中央移位,小血管迂曲,纤维逐渐增殖形成灰白色纤维膜(图14-31);严重增生者可牵拉形成黄斑裂孔乃至神经上皮脱离。继发性黄斑前膜则伴

Notes

有其原发病变或手术、激光史。尚无有效药物治疗，如仅有轻度视力下降或变形，且比较稳定，可暂时观察。如视力进行性下降，且明显视物变形，则可行玻璃体切割术剥除黄斑前膜。

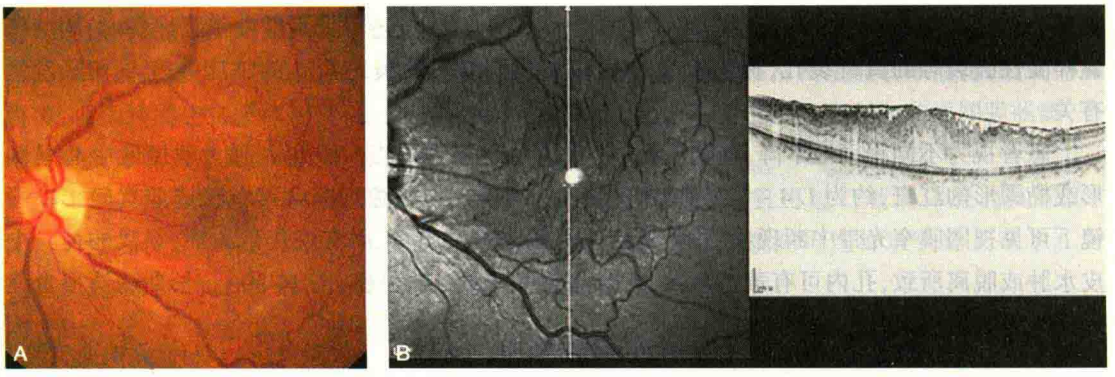

图 14-31 特发性黄斑前膜
A. 黄斑区血管受牵引并纡曲；B. OCT 图示黄斑前膜和黄斑水肿

第五节 视网膜脱离

视网膜脱离(retinal detachment)是指视网膜神经上皮与色素上皮分离。由于发生的原因不同分为孔源性视网膜脱离(原发性视网膜脱离)和非孔源性视网膜脱离(继发性视网膜脱离)。非孔源性视网膜脱离(nonrhegmatogenous retinal detachment，NRRD)又按其病因分为牵拉性视网膜脱离和渗出性视网膜脱离。各类的临床表现、转归和治疗迥异。

一、孔源性视网膜脱离

【病因及发病机制】 孔源性视网膜脱离(rhegmatogenous retinal detachment，RRD)是玻璃体和视网膜共同参与的病理过程。由于视网膜萎缩变性或玻璃体牵引形成视网膜神经上皮全层裂孔，玻璃体对孔缘的牵引，因变性而液化的玻璃体经裂孔进入视网膜下形成视网膜脱离。仅有视网膜裂孔而无玻璃体牵引，并不发生视网膜脱离，称为干孔。

【临床表现】 高度近视、无晶状体眼、视网膜格子样变性以及有眼外伤史等易患视网膜脱离。患者发病初期眼前多有漂浮物、闪光感(photopsia)或幕样遮挡等症状，随着脱离范围扩大波及黄斑部，则视力不同程度地下降，直至仅存光感。脱离的范围由局限性脱离至视网膜全脱离不等，脱离的视网膜呈灰白色隆起，起伏不平，均有视网膜裂孔存在(图 14-32)。格子样变性区两端和玻璃体基底部受后脱离的玻璃体牵拉影响可形成马蹄形裂孔(horseshoe retinal tear)；格子样变性区内则好发生圆形萎缩孔(atrophic hole)，曾受钝伤的眼易于出现锯齿缘断离(ora serrata dialysis)。应用双目间接检眼镜做眼底检查，是最为便捷的检查方法。用压迫巩膜法观察有利于充分检查眼底远周边部。仔细检查找出全部裂孔，并通过手术封闭，是视网膜脱离手术成功的关键。如未及时手术或手术失败，可发生程度不等的增生性玻璃体视网膜病变。

【诊断与鉴别诊断】 根据患者主诉、眼底视网膜灰白色隆起、脱离区存在视网膜裂孔，诊断孔源性视网膜脱离并不困难。经反复检查未能查到裂孔的病例，应注意与各种原因引起的渗出性视网膜脱离相鉴别。眼底荧光血管造影或超声波等影像检查方法有助于查找渗出性视网膜脱离的原因。

【治疗】 应尽早施行视网膜复位术，部分病例可选择巩膜扣带术(scleral buckling)。直视下行定位、冷凝或光凝封闭全部裂孔，做巩膜外扣带促进视网膜神经上皮与色素上皮的贴附，是最简便、最有效的手术方法。部分病例适于行玻璃体切割术。手术成功率均可达 90% 以上。视

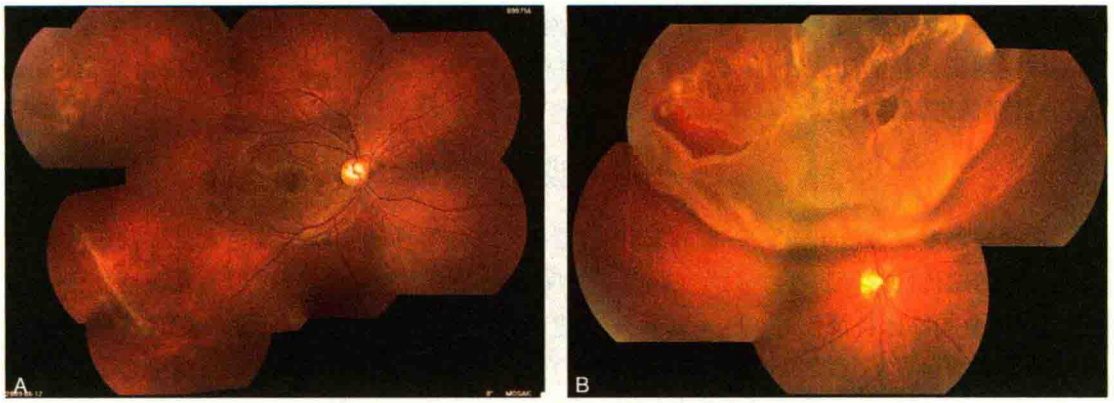

图 14-32　视网膜格子样变性和脱离
A. 视网膜格子样变性；B. 孔源性视网膜脱离

力预后与术前黄斑是否脱离、脱离时间的长短密切相关。黄斑未脱离或脱离 1 周以内，术后有望恢复较好的视力；黄斑脱离超过 1 个月，术后视力不易完全恢复。已形成严重增生性玻璃体视网膜病变者或特殊类型的病例，通常选用玻璃体切割术，而且常需要合并眼内长效气体或硅油填充。

二、牵拉性视网膜脱离

眼外伤、视网膜血管病致玻璃体积血，眼内手术、葡萄膜炎等均可发生玻璃体混浊致形成视网膜前或视网膜下机化条带，造成牵拉性视网膜脱离，也可能在机化牵拉处造成牵拉性视网膜裂孔，形成牵拉合并孔源性视网膜脱离。患者有外伤、炎症、反复发生玻璃体积血或眼内手术的病史，眼底可见玻璃体增殖，视网膜脱离最高点与玻璃体牵拉有关，呈帐篷状外观，多数无视网膜裂孔。大部分眼底可见其原发病变，如血管炎症、视网膜血管阻塞、糖尿病性视网膜病变等。常因玻璃体严重混浊需借助超声波进行诊断。

【治疗】 无有效药物，需行玻璃体切割术联合视网膜复位术。

三、渗出性视网膜脱离

渗出性视网膜脱离又分为浆液性视网膜脱离和出血性视网膜脱离（serous and hemorrhagic retinal detachment），是由于病变累及视网膜或脉络膜血液循环，引起液体集聚在视网膜神经上皮下造成的。可以因眼组织炎症如原田病（Harada disease）、交感性眼炎、后葡萄膜炎、葡萄膜渗漏综合征，眼内寄生虫如视网膜下囊尾蚴，以及视网膜脉络膜肿瘤等病变而引起，也可以因全身病如严重的恶性高血压、妊娠期高血压疾病等而发生渗出性视网膜脱离。眼底检查可见表面光滑的视网膜隆起、飘动，无视网膜裂孔，视网膜下液具有移动性。根据原发病的不同还可出现其他原发病的改变。

【治疗】 主要是针对原发病进行治疗。

第六节　遗传性视网膜营养不良

遗传性视网膜营养不良（hereditary retinal dystrophy）包括多种视网膜营养不良性疾病。这些疾病均具有遗传性，存在遗传物质的异常，很多疾病已经明确的突变的基因位点，部分病例有明确的家族史。这些疾病的临床特征多为双眼对称性、位于光感受器层附近的慢性、进行性、变性病变。营养不良性疾病的分类方式有多种：依据解剖部位、遗传方式或突变的基因分类。目

临床医库

Notes

前，由于基因检测并没有在临床上普遍展开，而且基因型和表型之间并不存在完全的一致性，故临床上主要还是依据临床特征分类。累及全视网膜的营养不良性疾病主要有视网膜色素变性、结晶样视网膜营养不良、锥细胞营养不良；而主要累及黄斑区的视网膜营养不良包括 Stargardt 病、卵黄样黄斑营养不良等。

一、视网膜色素变性

视网膜色素变性（retinitis pigmentosa，RP）是一组以进行性感光细胞及色素上皮功能丧失为共同表现的遗传性视网膜变性疾病。本病可以仅表现为眼部的异常，也可以为系统病变的一部分。RP 主要的临床特征为：夜盲（nyctalopia）、进行性视野缺损，眼底特征性改变和视网膜电流图（ERG）显著异常或无波型。世界各国的发病率为 1/5000～1/3000，据估计目前全世界已有患者约 150 万人，是眼底病致盲的重要原因之一。

【病因】 视网膜色素变性系遗传性病变，有多种遗传方式，可为常染色体显性遗传（autosomal dominant inheritance）、常染色体隐性遗传（autosomal recessive inheritance）、性连锁隐性遗传（X-linked inheritance），大约 1/3 为散发病例。视网膜色素变性具有典型的遗传异质性（genetic heterogeneity），目前已分离出的致病基因达数十种，认识较完善的有三种：视紫红质（rhodopsin）基因、β-磷酸二酯酶亚基（beta-phosphodiesterase subunit，β-PDE）基因、盘膜边缘蛋白（peripherin）基因。实验证明视网膜色素变性鼠的遗传方式不同，其基因异常亦各异，另一方面的研究揭示遗传性视网膜色素变性均以细胞凋亡为共同途径。

【临床表现】 绝大多数为双眼发病。视网膜色素变性是光感受器功能异常，而大多数病例杆体细胞受累更为严重，使得患者暗视力受损更早、更严重。患者主诉进行性的夜盲，晚期中心视力障碍，最终致盲。发病年龄越小病程进展越迅速。眼底可出现视盘颜色蜡黄（wax yellow），视网膜血管一致性变细，视网膜色素上皮斑驳（mottled）状，视网膜赤道部内外色素沉着，典型的色素形态呈骨细胞（osteocyte）样，位于视网膜血管上（图 14-33）。病变早期视野可有环形暗区（ring scotoma），相当于赤道部受累，逐步向心及周边扩展，晚期仅残留中央管状视野（tubular visual field），虽保持较好的中心视力，但行动困难。视网膜电流图在病变早期即显著异常，甚至呈无波形。

【诊断与鉴别诊断】 有进行性夜盲病史、家族史和眼底典型的表现，诊断并不困难。不典型的病例，有时需与某些继发性视网膜变性相鉴别，由于脉络膜视网膜炎（chorioretinitis）如梅毒性脉络膜视网膜病变、外伤性脉络膜视网膜病变、自行复位的视网膜脱离等原因导致视网膜广泛色素沉着，从病史和其他相关的临床表现，多数可以鉴别。视网膜电流图改变是最重要的鉴别诊断依据。

【治疗】 至今尚无有效疗法。对于低视力者可试配戴助视器（typoscope），提高阅读能力。不少学者进行视网膜色素上皮细胞、视网膜感光细胞、虹膜色素上皮细胞移植手术，以及基因治疗的研究，均取得了令人鼓舞的进展。近年国内外已成功地进行了感光细胞的培养，动物异体感光细胞片层移植手术技术已成熟，但其功能构建尚存疑问。同种异体视网膜色素上皮移植存在排斥反应（rejection），而取自体的 RPE 较困难，于是有学者探讨以虹膜色素上皮（iris pigment epithelium，IPE）取代视网膜色素上皮。经 IPE 培养、鉴定、功能测验，证实传代的 IPE 具有 RPE 的各种功能，已有临床行自体虹膜色素上皮移植初步成功的报道，但视功能无显著提高，且增加并发症的机会。

由于前文所述视网膜色素变性具有典型的遗传异质性，目前已分离出的多种致病基因，遗传方式不同，基因异常亦各异，因此，可考虑针对病因分别补充缺失的基因或清除异常基因。基因治疗的途径是采用不同的病毒作为载体（carrier），使目的基因在视网膜组织内较稳定而长期地表达。另一方面，遗传性视网膜色素变性均以细胞凋亡为共同途径，可通过阻断此共同通路

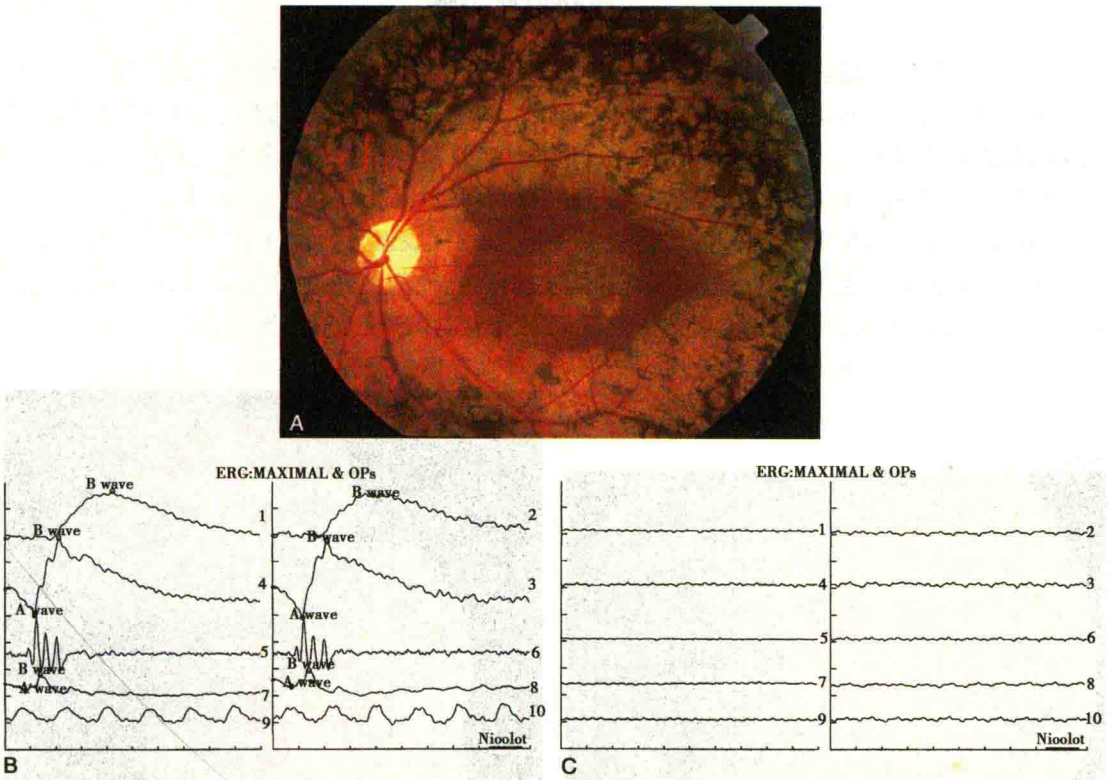

图 14-33　原发性视网膜色素变性

A. 左眼底彩照；B. 正常 ERG；C. 视网膜色素变性患者 ERG 呈无波形

来治疗 RP，已进行的研究有：抑制凋亡基因和多种生长因子延缓感光细胞的凋亡，如碱性成纤维细胞生长因子（bFGF）、睫状神经营养因子（ciliary neurotrophic，CNTF）、胶质细胞源性生长因子（GDNF）等。但对于哪些是在 RP 发病和治疗中的关键性因子，尚待研究。

视网膜前体细胞（retinal precursor cells）、视网膜干细胞（retinal stem cells）移植和视网膜假体的研究已有数个中心正在进行，可能为患者带来光明的前景。

二、Stargardt 病

Stargardt 病又称眼底黄色斑点症（fundus flavimaculatus）。本病为常染色体隐性遗传，也有散发病例。多于青少年期发病，进行性中心视力减退，最终保存较低的周边视力。眼底改变为双眼对称性发生的、位于色素上皮水平的多发黄色病灶，黄斑部呈圆形或椭圆形色素紊乱，由于组织萎缩，检眼镜下呈金箔样反光。荧光血管造影在暗的脉络膜背景荧光下，黄斑呈高荧光（透见荧光或窗样缺损，transmitted fluorescence or window defect）或“牛眼（buphthalmos）”状高荧光。OCT 表现为黄斑中心凹神经上皮变薄。根据临床眼底和荧光血管，造影表现，可作出诊断。尚无有效的治疗方法。

第七节　视网膜肿瘤

视网膜发生的肿瘤（tumors of the retina）较少，包括良性的视网膜血管瘤、星状细胞错构瘤，恶性的视网膜母细胞瘤、视网膜脉络膜淋巴瘤及视网膜转移癌。视网膜血管瘤为其中较多见的良性肿瘤，视网膜母细胞瘤则是最常见的眼底恶性肿瘤。

临床知库
WWW.CICALINE.COM

Notes

一、视网膜血管瘤

视网膜血管瘤依据病理组织类型分为两种：毛细血管瘤和海绵状血管瘤，依据肿瘤所在的部位分为周边血管瘤和盘周血管瘤。在临床上最为常见的是视网膜周边的毛细血管瘤，也常被简称为视网膜血管瘤（retinal hemangioma）。单独发生的视网膜毛细血管瘤（包括盘周和周边型）被称为 von Hippel 病，合并脑或全身内脏器官病变，称为 von Hippel-Lindau 病。

视网膜血管瘤病单眼或双眼患病，多见于青年人，视网膜血管瘤多位于周边部，呈红色或粉红色球形，表面因增生组织亦可呈白色，均有异常扩张、迂曲的滋养血管（nourishing vessel）与其相连，患者常因继发渗出性视网膜脱离累及黄斑，出现视力障碍而就诊（图 14-34）。

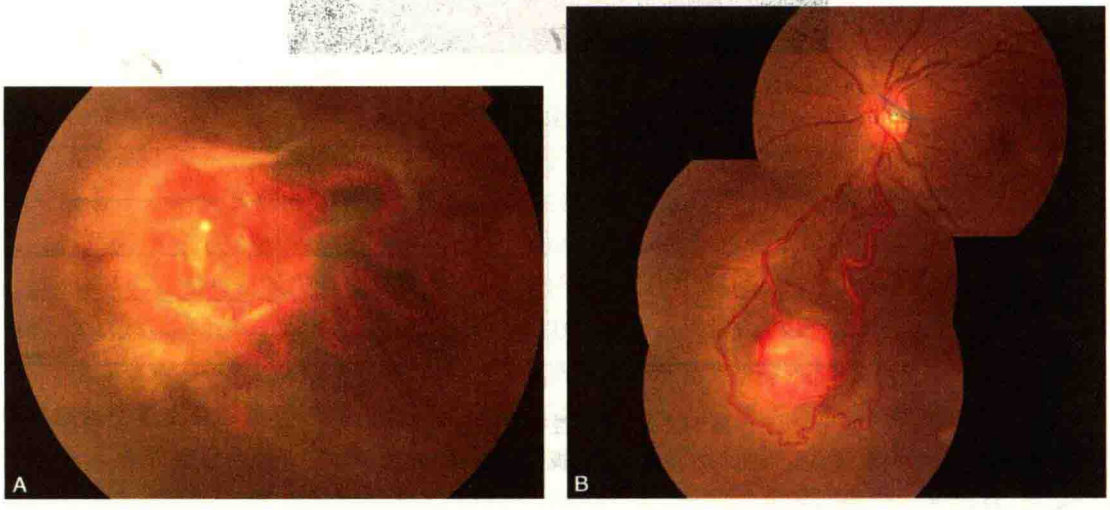

图 14-34 视网膜血管瘤
粗大迂曲的滋养血管与周边部血管瘤相连

【治疗】 可采取光凝术、冷凝术或电凝术。但术后可以复发，故应长期观察。出现视网膜血管瘤时应检查全身，特别是神经系统，排除颅内和全身病变。

二、视网膜母细胞瘤

视网膜母细胞瘤（retinoblastoma，RB）是婴幼儿最常见的眼内恶性肿瘤，占小儿恶性肿瘤的第二位。2/3 的患儿在 3 岁前发病，约 30% 的患儿为双眼受累。发病率约为 1∶15 000～28 000，据近年调查发现发生率有上升趋势，与治疗方法的进步、RB 后代的增加，以及环境污染造成基因突变有关。无种族、地域或性别的差异。RB 有较高的自发退化率，达 1.8%～3.2%，是其他肿瘤的 1000 倍。RB 经治疗后可以发生其他部位的原发第二恶性肿瘤。

【病因及发病机制】 有遗传型视网膜母细胞瘤和非遗传型视网膜母细胞瘤两种，35%～45% 的病例属于遗传型（genotype），为常染色体显性遗传；另外 55%～65% 的非遗传型为基因突变。有家族遗传史及双眼发病的患者，比散发或单眼发病的患者发生得要早，成年人发病罕见。利用聚合酶链反应检测 *Rb* 基因，检测出基因结构突变位点，已准确证实基因突变的位置和类型，*Rb* 基因位于染色体 13q 长臂 1 区 4 带，全长 200kb，含有 27 个外显子、26 个内含子，是第一个分离出的人类抗癌基因。*Rb* 基因具有抗癌性（抑癌基因），它的抗癌性主要与细胞周期在 G1 期（pre-DNA-synthetic gap，G1 DNA 合成前期）停滞有关。*Rb* 基因两次突变（mutation）而失活（inactivation），被公认是 RB 发生的重要机制。将外源性 *Rb* 基因导入 RB 移植瘤，用流式细胞仪（flow cytometer）检测 RB 移植瘤细胞周期（cell cycle）的变化，显示可部分抑制 RB 移植瘤细胞周期的进程。应用分子生物学技术，用 RB cDNA 探针可在成骨肉瘤、小细胞肺癌、乳腺癌、膀胱癌及前

列腺癌等肿瘤内发现有 *Rb* 基因结构、转录及蛋白产物异常。因此，RB 模型已成为研究遗传学、分子生物学、肿瘤发生学的良好模型。我国已成功培养并建立两株 RB 细胞系 SO-RB50 及 HXO-RB44，有利于进行实验性 RB 的免疫导向和基因治疗的研究。

【临床表现】 按 RB 的临床过程将其分为眼内期、青光眼期、眼外期和全身转移期四期。每个病例因其瘤细胞分化程度不同，发展的速度及临床表现不尽相同。由于绝大多数系婴幼儿患者，早期不被家长注意，往往肿瘤发展到眼底后极部，经瞳孔可见黄白色反光，如猫眼样（“黑猫眼”），或患眼因肿瘤位于后极部，视力低下，发生失用性斜视（disuse strabismus），甚至直到继发青光眼，因高眼压疼痛，患儿哭闹时被发现才就医。往往因严重的一眼有上述症状，就医时，对“好眼”行散瞳检查眼底，才发现双眼患病。早期表现为眼底单个或多个灰白色实性隆起的病灶，可向玻璃体隆起，亦有时沿脉络膜扁平生长。有时可见肿瘤表面的视网膜血管扩张、出血，渗出性视网膜脱离，有时瘤组织穿破视网膜进入玻璃体，如大量雪球（snowball）状漂浮，甚至沉积于前房下方形成假性前房积脓（pseudo-hypopyon）或积血。肿瘤可以侵及球外、眶内，以致眼球被挤压前突，亦可沿视神经向颅内蔓延或转移，还可经淋巴管向附近淋巴结及通过血液循环向其他脏器转移，最终导致患儿死亡（图 14-35）。

B 型超声波检查对于临床诊断具有重要意义。显示玻璃体内弱回声或中强回声光团，与眼底光带相连。60% ~80% 有强光斑状回声（钙化斑）。彩色多普勒超声成像（color Doppler imaging，CDI）检查可见瘤体内出现红、蓝相伴行的血流信号，且与视网膜中央动脉、静脉相延续。计算机断层成像、磁共振成像均可显示肿瘤的位置、形状、大小及眼外蔓延情况。CT 对钙化斑和眶骨受侵更为敏感，MRI 对于不同软组织对比分辨率较高。如前所述，视网膜母细胞瘤存在自行消退（spontaneous regression）、三侧性视网膜母细胞瘤（trilateral retinoblastoma）以及第二恶性肿瘤（second malignant neoplasm）的特殊改变。

【诊断与鉴别诊断】 根据病史、体征、B 型超声波或 CDI 一般即可明确诊断，CT 或 MRI 辅助检查有助于确诊。同时，还应确定是否有转移，以便正确处理。需与其他原因所致的白瞳征相鉴别，此外，应强调指出，当婴幼儿眼部表现为炎症渗出、出血时，易与相关眼病混淆，应慎重鉴别。

1. **转移性眼内炎（metastatic endophthalmitis）** 患儿通常于高热病后发病，病原体经血液循环达到眼内，发生转移性眼内炎。患眼前房、玻璃体内大量渗出，前房积脓（hypopyon）或前房积血，亦可表现为白瞳征。除病史外，眼内炎的眼压一般低于正常，RB 眼压不低或升高。B 超、CDI、CT 或 MRI 等表现可资鉴别。

2. **Coats 病** 患者多为健康男性青少年，单眼发病，眼底的特点为存在视网膜血管异常的扩张，常见微血管瘤，视网膜下大量黄白色渗出，伴有出血和胆固醇结晶（cholesterol crystal）的彩色反光，可继发渗出性视网膜脱离，亦可呈白瞳征，双目间接检眼镜眼底检查无实性隆起块。辅以 B 超、CDI，必要时进行 CT/MRI 检查即可鉴别。

3. **早产儿视网膜病变** 患儿低体重，可有早产史和吸高浓度氧史。由于视网膜血管尚未发育完全，吸入高浓度氧后，周边毛细血管的发育停顿，待停止吸氧后，因周边部缺血、缺氧，于出生后双眼发生程度不等的增生性病变，严重者发生牵拉性视网膜脱离，增生病变收缩至晶状体后，亦可呈白瞳征外观。除病史外，ROP 眼底无实性占位病变，B 超或 CDI 检查有助于鉴别诊断。

4. **原始玻璃体持续增生症（persistent hyperplastic primary vitreous，PHPV）** 患眼出生后即表现为单侧小眼球、白瞳征，B 超和 CT 无占位病变，无钙化斑。

【治疗】 近 20 年来，对 RB 的治疗有了长足发展，根据肿瘤进展的不同阶段采取个体化治疗方案，摒弃了传统的患眼均行眼球摘除术。选择治疗方法时首先应考虑保存和挽救患儿生命，然后根据肿瘤发展的程度，进一步保存患眼和保留视力，以提高患儿的生活质量。

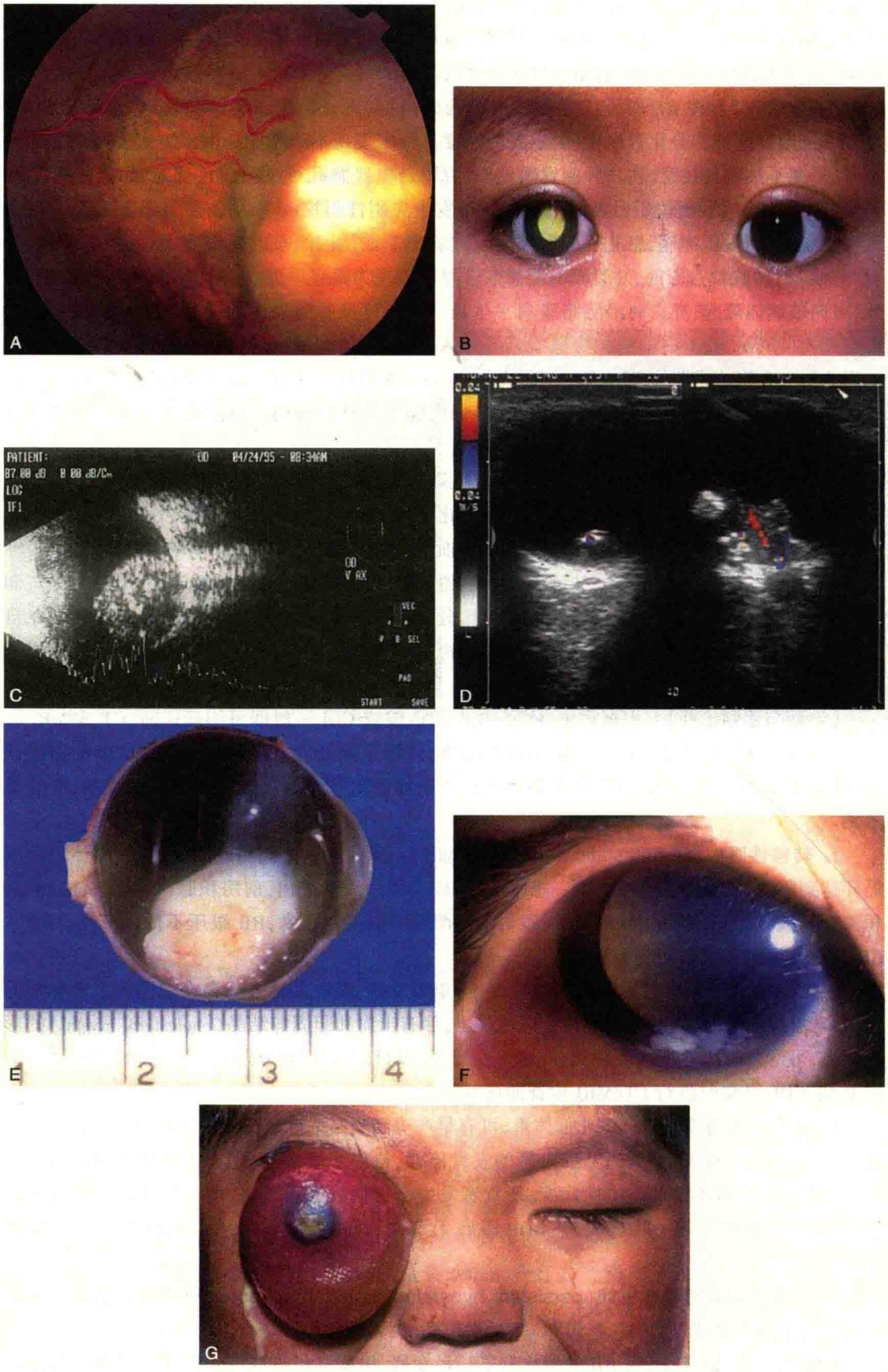

图 14-35 视网膜母细胞瘤

A. 内生型 RB 眼底像；B. 眼内期白瞳症；C. B 型超声波眼内较强回声；D. 彩色超声多普勒示病变内异常血流信号；E. 肿瘤大体标本；F. 眼外期：RB 向眼眶扩大，眼球受挤向前突出；G. 假性前房蓄脓

临 床 智 库
WWW.CICALINE.COM
Notes

1. 手术治疗

（1）眼球摘除术（ophthalmectomy）：眼内期，肿瘤已占眼内容积的50%以上，保存疗法失败等应行眼球摘除术。术中操作要轻，避免压迫眼球，需距巩膜壁后10mm外剪断视神经。

（2）眼眶内容摘出术（orbital exenteration）：肿瘤已穿破眼球向眶内生长、视神经管扩大等，应行眼眶内容摘出术，术后联合放射治疗，但大多预后不好。此手术影响外观，应严格掌握适应证。

2. 保存治疗

（1）冷凝术（cryotherapy）：早期较周边小的肿瘤可采取直视下经巩膜冷凝，可使肿瘤消退，形成脉络膜萎缩病灶。

（2）外部放射治疗：适用于肿瘤较大或分散，家属不愿行眼球摘除术者。用带电粒子束放疗（charged-particle radiotherapy），使肿瘤萎缩。

（3）巩膜表面敷贴治疗（episcleral plaque radiotherapy）：或称近距离放疗（brachytherapy），对于较小的肿瘤，包括位于后极部肿瘤均可采用，目前常用放射性核素有^{60}钴（Co）、^{125}碘（I）、^{106}钌（Ru）和^{192}铱（Ir）等。局部放疗较外部放疗放射量小，因而更安全。

（4）经瞳孔温热疗法。

（5）光动力学治疗。

（6）近代治疗新概念：化学减容法（chemoreduction）加局部治疗，适用于需摘除眼球的RB患者，采取合理的化疗使肿瘤体积缩小，再进行局部治疗，已成为现代临床的趋势。但仍存在化疗毒性和远期新肿瘤形成的危险。按照抗癌基因学说，正常时*Rb*基因对抑制RB产生是不可缺少的，*Rb*基因经两次突变而失活，公认为是发生RB的重要分子机制。因此，利用*Rb*基因转导技术进行治疗可能成为新的途径。

【预防】 由于RB具有遗传性，遗传型RB患者的后代有50%的患病可能。因此，广泛进行科普教育，提倡优生优育、进行遗传咨询，减少患儿出生，应是积极的措施。

问题与展望

视网膜病种类繁多，病因复杂，部分与全身病相关，涉及诸多学科。而一些严重退行性、遗传性病变，已逐渐成为重要的致盲眼病。近年来，随着对有关病因的深入研究，处理手段已有较大进展。但许多病的发病机制尚未确切明了，因此治疗效果受到限制或仍然束手无策。当前的迫切任务是：①对可致盲的眼底病早期发现、及时干预，减少视力丧失；②脉络膜视网膜新生血管的形成及调控机制、视网膜神经元凋亡和再生及干细胞移植等基础研究仍需深入，提高相关病变防治水平；③多学科协作研究是眼底病诊治技术提高的必由之路。

（彭晓燕　王景昭）

第十五章　神经眼科学

神经眼科学是一门临床交叉学科，它涉及神经科学与眼科学领域之间相关的各方面，神经系统疾病可累及视觉系统而有眼部症状和体征，眼与大脑顶盖具有同源 MBX 基因表达，因而构成了神经眼科学诸多脑综合征形成的分子基础。

分子生物学的迅猛发展与人类基因组计划的成果为神经眼科学提供理论依据；影像学技术如头颅 CT 及 MRI 的开展已为神经眼科的诊断带来诸多信息；正电子扫描成像（position emission tomography，PET）和功能磁共振成像（functional magnetic resonance imaging，fMRI）技术目前愈来愈多地被应用于神经科学研究，这两种新的脑活动显像技术正在把人们长期以来希望直接观察人脑活动的梦想变成现实；计算机技术引入眼球运动的检测和观察，瞳孔检测的开展，前庭功能障碍检查，大脑视觉功能与眼球运动研究等极大丰富了神经眼科学内容。

第一节　神经眼科相关解剖

视神经是指由视盘至视交叉的一段视觉神经，视盘是视神经起始部，视网膜神经节细胞轴突经过视网膜神经纤维层在视盘处汇集和转折，形成视神经纤维穿过筛板，筛板形成 400～500 个通道供视神经纤维通过，有约 100 万根神经节细胞的轴突集合成约 500 束神经纤维束穿过筛板，视神经纤维在筛板前无髓鞘，在筛板后始有髓鞘形成，髓鞘由少突胶质细胞组成，而并非由施旺氏细胞形成。

视神经纤维属中枢神经系统的一部分，为真正在大脑纤维束的白质向外延伸部分，代表视网膜神经节细胞的轴突。正常人视神经纤维数与视网膜神经节细胞数相同，也约为 100 万根左右。球后段视神经外覆盖着 3 层脑膜，外层为硬脑膜，中层为蛛网膜，内层为软脑膜，由颅内三层鞘膜直接延伸而来。在三层鞘膜间有 2 个间隙，即硬脑膜下腔和蛛网膜下腔，两间隙的前端终止于眼球后面形成盲管，向后直接与大脑各间隙沟通，内中充满脑脊液。

视神经纤维在视路中的排列走行有一定的规律性，视盘黄斑束在视盘颞侧，占视神经横断面 1/4 之多，而且在生理上负有维持敏锐的中心视力的功能，对病理损害具有较高的敏感性，在视神经炎常最先受累，最终导致视盘颞侧变白或苍白。

视路是视觉信息传导的神经通路，为大脑的一部分，视路从眼直到大脑的后端枕叶，它有相当长的一段径路位于颅底前部，从解剖上来看，12 对脑神经有一半（Ⅱ、Ⅲ、Ⅳ、Ⅴ、Ⅵ、Ⅶ）与眼部直接相关，中枢神经系统中有 38% 的神经纤维与视觉有联系，65% 的颅内疾病有眼征，从而可见神经科和眼科之间的密切关系。

视网膜神经节细胞轴突内充满着轴浆，轴浆处于动态变化中，轴浆内成分从胞体至轴突末梢的运输称为顺向运输（orthograde），从轴突末梢至胞体的运输称逆向运输（retrograde）。这种双向运动，被称为轴浆转输（axoplasmic transport）。轴浆正常时应从眼内向视神经方向运行称其为轴浆液（轴浆流动）（axoplasmic flow），轴浆液的运输（轴浆流动）有赖于眼内压和视神经内压两者所形成的生理性压力差，而视神经轴浆流的运输阻滞会导致视盘水肿。视神经纤维既往认为一旦损害即不会再生，近年来研究证明如将外周神经植入至视网膜、视神经或玻璃体能使受损的视网膜神经节细胞轴突再生，而其中某些营养因子如脑源性和睫状神经营养因子等能防止视

网膜神经节细胞(RGCs)的退行性改变,并能促进其轴突再生。

视觉信息在视网膜细胞环路内初步加工后,通过视神经和视束传入丘脑。在丘脑内分成两条通路:①外膝体(lateral geniculate nucleus)-皮层通路:是主要的视觉传入通路,在灵长类,从视网膜发生的神经纤维中有90%经由这条通路投射到视皮层;②上叠体(superior colliculus)-丘脑枕(pulvinar)-皮层通路:灵长类只有10%视网膜纤维经由这条通路与视皮层建立联系。在丘脑枕内与视觉有关的主要是腹外侧丘脑枕和下丘脑枕,分别接受来自视网膜和上叠体的传入纤维。

视皮层细胞具有检测图形特征的功能。有些特性是先天具有的,但也有许多特性是在后天获得的。视皮层细胞按处理信息的复杂性的不同分为不同的等级。视皮层细胞是按不同的特征选择性排列成十分有规则的柱状结构——功能柱(functional columns),视皮层功能柱的发现是近20年来视觉中枢研究中最引人注目的进展之一。由于这些柱系统正好与各种特征检测功能一一对应,如方位柱、眼状优势柱、空间频率柱和颜色柱等。到目前为止所发现的各种功能柱都垂直于皮层表面,排列成片层状。

传统意义上的视皮层是指大脑枕叶的一些皮层区。近年来,视皮层的范围已扩大到顶叶、颞叶和部分额叶在内的许多新皮层区,总数达25个。另外还有7个视觉联合区,这些皮层区兼有视觉和其他感觉或运动功能。所有视区加在一起占大脑新皮层总面积55%。习惯用序号来命名灵长类枕叶内的视区。17区被称为第一视区(V1)或纹状皮层(striate cortex)。它接受外膝体的直接输入,因此也称为初级视皮层(primary visual cortex)。对视皮层的功能研究大多数是在这一级皮层进行的。18区内包括三个视区,分别称为V2,V3和V3A,它们的主要输入来自V1。V1和V2是面积最大的视区。19区深埋在上颞沟后壁,包括第四(V4)和第五视区(V5)。V5也称作为中颞区(middle temporal,简称MT区),已进入颞叶范围。颞叶内其他与视觉有关的皮层区还有内上颞区(medial superior temporal,简称MST),下颞区(infero-temporal,简称IT)。顶叶内有顶枕区(parieto-occipital,简称PO),腹内顶区(ventral intraparietal,简称VIP),腹后区(ventral posterior,简称VP)和7a区。枕叶以外的皮层区可能属于更高的层次。有关高级视皮层的知识,一部分来自对猴的实验性研究,另一部分来自临床脑局部损伤的病例观察。由于一些新技术的出现,最近已经可以用人作为研究对象,来开展一些有关视觉认知的试验。根据以上三方面所获得的资料,总的说来,颞叶内的视区可能与图形属性的认知有关,顶叶内的视区与图形的空间定位有关。

与皮层下神经元不同,皮层神经元对光点刺激的反应很弱。只有感受野内用适当方位(朝向)的光条给以刺激才能引起兴奋。根据皮层神经元感受野结构的不同,视皮层细胞分成三种类型:①简单细胞(simple cell):感受野面积比较小,给光区和撤光区分离,有较明显的空间总合,反应具有线性特征,没有(或很少)自发放电;②复杂细胞(complex cell):感受野面积较大,给光区和撤光区重叠在一起,反应具有非线性特征,空间总合不明显,自发放电强;③超复杂细胞(hyper complex cell):反应特点同复杂细胞,但有明显的端点抑制。后来人们发现,不仅一些复杂细胞有端点抑制,有一些简单细胞也同样具有端点抑制。而且,在一些简单细胞和复杂细胞的感受野的两侧也可能产生很强的抑制。因此,现在已不再用超复杂细胞这一概念。

与皮层下神经元类似,在皮层细胞的传统感受野外,也存在着一个对神经元反应起调制作用的区域——整合野(integration field)。对大多数皮层细胞来说,整合野的这些调谐特性都与该细胞的感受野的调谐特性相一致;它们的调谐曲线具有大致相同的形状和峰值位置。对于易化型整合野,只有当感受野内外的图形特征相同时,细胞反应才受到增强。通过这种易化作用,视皮层神经元能够选择性地对大范围内相同的图形特征进行整合。抑制型整合野的作用正好相反。当整合野内的图像特征与感受野内的图像特征相似时,细胞的反应受到最强抑制;而当感受野内外的图像特征存在差异时,抑制作用减弱或消失。

Notes

第二节 视盘发育先天异常

视盘发育先天异常虽罕见，由于常伴发全身异常，故对神经眼科、小儿眼科等诊断有一定临床诊断参考价值，又因临床表现各异，极易误诊，今简要分述如下：

一、视盘发育不全

一般认为视盘发育不全（optic disc hypoplasia）系在胚胎发育至 13～17mm 时视网膜神经节细胞层分化障碍所致。视盘或视神经内神经纤维数量减少，并伴有不同程度的视神经萎缩，与妊娠期胎儿在宫内视神经轴索过度退化有关。糖尿病孕妇其子女似有较高的视盘发育不全的危险。本病为儿童视力减退的重要原因之一。

临床表现眼底呈部分性或完全性视盘发育不全，视盘较正常为小，约为 1/3～1/2 大小，呈灰色，可为一黄色外晕所包绕，即视网膜色素上皮越过巩膜筛板外缘形成双环征。黑色的内环起自增厚的视网膜色素上皮，与发育不全的视神经相连接，外环则起自巩膜筛板与巩膜交界处。视网膜血管多数正常或呈迂曲状，但管径正常，黄斑中心光反射减弱或阙如。视力减退与其发育不全或弱视有关，视野呈双眼下半部等视线缺损或有颞侧偏盲、同侧偏盲等，尚可见无虹膜、脉络膜缺损等。

该症全身常伴有明显内分泌中枢神经系统异常，如发育迟缓、身材矮小、大脑发育不全、塔颅、癫痫、尿崩症等。头颅 CT、MRI 等检查可见脑发育不全，中膈、胼胝体缺失等。

对于该症早期诊断，可及时治疗其伴随的异常，激素补充治疗可使其生长发育正常，在儿童弱视和斜视，诊断时应详细检查眼底，如发现视神经发育不全，遮盖健眼应慎重。

二、视盘小凹

视盘小凹为神经外胚叶发育缺陷所致，多单眼发病，视力一般正常，如合并黄斑部视网膜脱离时则视力障碍。小凹呈裂隙样、三角形、多角行、圆形或长方形等。多见于视盘颞侧或颞下方，1/3 在正中。小凹大小深度不一，有的浅，有的可深达 8mm，呈灰白色、橄榄色、黄色或蓝灰色、小凹常被白色或灰白色纤维胶质膜覆盖。典型视野缺损呈弓形，束状缺损或中心暗点，眼底荧光血管造影早期呈弱荧光，晚期呈强荧光。

三、倾斜视盘综合征

视盘倾斜呈 D 形或半月形，视盘变小，内上方稍隆起，外下方稍低，视盘向外下方倾斜。视盘下方可见先天性弧形斑，单侧或双侧颞侧偏盲，易误诊为垂体腺瘤。

四、牵牛花综合征

牵牛花综合征（morning glory syndrome）眼底表现酷似一朵盛开的牵牛花，故而得此名。多累及单眼。视盘比正常的扩大 3～5 倍，呈粉红色，中央呈漏斗形深凹陷，底部被白色绒毛样组织填充。视盘及其边缘可见异常的毛细血管，约 20～30 支，动静脉分不清，呈放射状径直走向周边部。视盘周围有一灰白或灰黑色隆起的脉络膜视网膜色素环，环内常有色素沉着，外有视网膜脉络膜萎缩区。视力明显减退，可同时伴有小眼球、脉络膜缺损、斜视等。眼底荧光血管造影显示视盘中央呈弱荧光，甚至荧光遮蔽，周围呈弥散性强荧光，无荧光渗漏。可伴有中枢神经系统及正中颅面骨发育异常，如腭裂及唇裂等。头颅 CT、MRI 可见颅底脑膨出、胼胝体发育不全等。

Notes

五、有髓鞘神经纤维

有髓鞘神经纤维(medullated retinal nerve)系指视盘周围的视网膜内出现有髓鞘神经纤维。临床上常见双侧性,位于视盘附近,呈银白色,甚至整个视盘均被包绕。视力一般无影响,常见生理盲点扩大和弓形暗点等。

第三节　视神经疾病

一、视神经炎

视神经炎(optic neuritis,ON)泛指累及视神经的各种炎性病变,是青中年人最易罹患的致盲性视神经疾病。以往按受累部位分为4型:球后视神经炎、视盘炎、视神经周围炎及视神经网膜炎。目前国际上较为通用的分型方法是根据病因分型,该分型有利于选择针对性治疗措施。

(一) 病因及分型

1. 特发性视神经炎　①特发性脱髓鞘性视神经炎(idiopathic demyelinating optic neuritis,IDON),亦称经典多发性硬化相关性视神经炎(multiple sclerosis related optic neuritis,MS-ON);②视神经脊髓炎相关性视神经炎(neuromyelitis optica related optic neuritis,NMO-ON);③其他中枢神经系统脱髓鞘疾病相关性视神经炎。

2. 感染　感染性和感染相关性视神经炎。

3. 自身免疫　自身免疫性视神经病。

4. 其他　其他无法归类的视神经炎。

(二) 临床表现

1. 特发性视神经炎

(1) IDON:是欧美研究报道中最常见的视神经炎类型,20~50岁多见,男女患病比例约为1:3。多急性或亚急性起病,病前可有各种前驱因素。其典型表现为单眼视力下降,视力损害程度不一;视功能损害相对较轻的患者可以色觉障碍及对比敏感度降低为主要表现。部分患者有眼痛或眼球转痛。视野损害类型多样,表现为各种形式的神经纤维束型视野缺损。VEP检查表现为潜伏期延长和(或)波幅降低。单侧或两次以上发作后双侧病变程度不对称的视神经炎患者可见相对性传入性瞳孔功能障碍(relative afferent papillary defect,RAPD)。约1/3的患者有程度轻重不等的视盘水肿,其余2/3的患者为球后视神经炎。IDON有自愈性,欧美研究报道80%~90%的患者视力恢复至0.5以上。1/3甚至半数以上的IDON患者会进一步进展为中枢神经系统脱髓鞘疾病(MS),特别是伴脑白质脱髓鞘病灶的IDON患者转化为MS的几率更可高达70%以上。故IDON又称为MS-ON。

国内目前暂缺乏大样本的系统资料,小样本研究提示尽管部分ON患者视功能恢复较好,但多数与其他亚洲国家报道相似,以视功能损害重且恢复差的ON多见,MS相关的IDON相对少见。

(2) NMO-ON:视神经脊髓炎(neuromyelitis optica,NMO)是一种不同于MS的主要选择性累及视神经和脊髓的中枢神经系统炎性脱髓鞘疾病。经典的NMO又称为Devic病,近十年来由于视神经脊髓炎抗体(NMO-IgG)的发现(之后的研究发现该抗体为水通道蛋白4抗体,AQP4-Ab),随之提出了复发性NMO的概念。NMO以及NMO相关视神经炎(NMO-ON)在亚洲国家比欧美更高发。NMO-ON与IDON的临床特点有所不同。经典NMO相关的视神经炎主要表现为双眼同时或相继(双眼相隔数小时、数天甚至数周发病)出现迅速而严重的视力下降,眼痛相对少见;部分患者出现视盘水肿、视网膜静脉迂曲、扩张及视盘周围渗出;视功能恢复较差,多数患

临床晋库

Notes

者会遗留双眼或至少一眼的严重视力障碍(最终视力低于0.1)。复发性NMO相关的视神经炎(R-NMO-ON)多为单眼发病,易复发,视功能损害重且恢复差。NMO的急性脊髓损害可于视力下降之前、之后甚至同时发生,二者可间隔数天、数周、数月甚至数年,表现为截瘫、感觉及括约肌功能障碍,重者可致呼吸肌麻痹。

(3) 其他中枢神经系统脱髓鞘病相关的视神经炎:国内外研究报道较少。以急性播散性脑脊髓炎为例,脱髓鞘病灶可累及视神经而发生视神经炎,最多见于儿童接种疫苗后1~3个月内。这种视神经炎通常双眼同时发生,伴有较明显的视盘水肿,视功能损害程度不一,但在糖皮质激素治疗后视功能恢复较好。

2. 感染性和感染相关性视神经炎 与视神经炎相关的病原体种类繁多,包括细菌感染,如梅毒、结核、莱姆病、猫抓病、布鲁菌病等,以及各种病毒,如肝炎病毒、人类免疫缺陷病毒(HIV)1型、水痘带状疱疹病毒等。局部感染如眼内、眶内、鼻窦、乳突、口腔和颅内感染等,以及全身性感染均可能成为视神经炎的病因。病原体可以通过直接蔓延、血行播散等途径直接侵犯视神经(感染性视神经炎,如梅毒视神经炎、结核感染性视神经炎),也可通过触发免疫机制导致视神经炎症(感染相关性视神经炎)。值得注意的是,各种病原体感染尤其是病毒感染可以作为特发性视神经炎的诱发因素,因此感染相关性视神经炎在概念和分类上与IDON有重叠之处,有待今后大规模病例研究以进一步明确。

感染性或感染相关性视神经炎可单眼或双眼急性、亚急性起病。临床可表现为视盘炎、球后视神经炎、视神经网膜炎或者视神经周围炎。因病原体及感染程度不同,预后差异较大。部分感染性视神经炎有自愈性(如视盘炎、视神经周围炎),或者病情不严重时能早期诊断并给予针对性抗生素治疗,视功能恢复较好;部分病例(如梅毒螺旋体或结核分枝杆菌感染性视神经炎)或重症感染,如治疗不及时,则恢复不佳。感染相关性视神经炎多数视力恢复程度较好。

3. 自身免疫性视神经病 可以是系统性自身免疫性疾病(如系统性红斑狼疮、干燥综合征、白塞病、结节病等)的一部分,也可作为系统性自身免疫病的首发表现。多见于青中年女性,单眼或双眼均可累及。与IDON相比,视力损害程度多较严重,且恢复较差;多数有视盘水肿,部分伴有少量小片状盘周出血;可合并多个系统和器官损害以及自身免疫抗体阳性;易复发,部分患者有糖皮质激素依赖现象。

(三) 诊断

1. ON及各病因类型诊断标准 各型视神经炎主要根据典型的发病年龄、方式、症状体征、病程演变等进行临床诊断,符合如下简化条件者可考虑相应诊断(表15-1)。

表15-1 不同类型视神经炎诊断标准

疾病名称	诊断标准
ON	①急性视力下降,伴或不伴眼痛及视盘水肿 ②视神经损害相关性视野异常 ③存在相对性传入性瞳孔功能障碍、VEP异常2项中至少1项 ④除外其他视神经疾病:如缺血性、压迫性及浸润性、外伤性、中毒性及营养代谢性、遗传性视神经病等 ⑤除外视交叉及交叉后的视路和视中枢病变 ⑥除外其他眼科疾病:如眼前节病变、视网膜病变、黄斑病变、屈光不正、青光眼等 ⑦除外非器质性视力下降
IDON(MS-ON)	①符合上述ON诊断条件,并具备MS-ON的临床特点 ②除外感染性视神经炎或自身免疫性视神经病 ③可作为MS的首发表现,或在MS病程中发生的ON

续表

疾病名称	诊断标准
NMO-ON	①符合上述 ON 诊断条件,并具备 NMO-ON 的临床特点 ②除外感染性视神经炎或自身免疫性视神经病 ③可作为 NMO 的首发表现,或在 NMO 病程中发生的 ON
感染性视神经炎	①符合上述 ON 诊断条件 ②具有明确的感染性疾病的临床及实验室〔血清和(或)脑脊液〕证据:如梅毒、结核、莱姆病、HIV 等
自身免疫性视神经病	①符合上述 ON 诊断条件 ②已合并系统性自身免疫性疾病,或至少一项自身免疫性抗体阳性 ③排除感染性视神经炎

2. 鉴别诊断 需要与其他类型的视神经疾病鉴别,包括:非动脉炎性缺血性视神经病、压迫性及浸润性、外伤性、中毒性及营养代谢性、遗传性视神经病等。掌握各种不同类型的视神经病变临床特点,详尽的病史采集以及正确选择相应的辅助检查对于鉴别诊断非常重要;视交叉及视中枢病变主要表现为双颞侧偏盲或不同类型的同向偏盲,一般不容易与视神经炎混淆,但是在少数情况下也可能误诊。其他眼科疾病(屈光不正,青光眼,视网膜病变,眼眶炎症等)甚至癔症或诈病性盲(非器质性视力下降)也需要严格结合病史、体征并正确选用辅助检查才可能进行较为准确的鉴别诊断。

(四) 治疗

主张对视神经炎采用针对病因的治疗,最大程度挽救视功能同时,防止或减轻、延缓进一步发生神经系统损害。应首先明确视神经炎诊断,随之尽可能明确病变的性质和原因,从而选择相应针对性治疗。特别需要注意的是,由于视功能障碍可能仅为潜在全身性疾病的症状之一,因此如发现可能相关病症,应及时转诊至神经科、风湿免疫科、感染科、耳鼻喉科等相关专科进行全身系统性治疗。

1. 糖皮质激素 是非感染性视神经炎急性期治疗的首选用药。目前国内常用制剂泼尼松、甲泼尼龙、地塞米松、氢化可的松等。常用用法包括静脉滴注和(或)口服,不推荐球后或球周注射糖皮质激素治疗。应用时应注意药物副作用。

(1) IDON:尽管部分 IDON 患者可有自愈性,但糖皮质激素治疗可以加快视功能恢复,并降低复发率。推荐用法:甲泼尼龙静滴 1g/d×3d,然后口服泼尼松 1mg/(kg·d)×11d,减量为 20mg×1d、10mg×2d 后停用。国外研究提示单纯口服中小剂量激素者 2 年内复发率较高,故不推荐对 IDON 患者进行单纯口服激素治疗。

(2) 视神经脊髓炎相关性视神经炎:目前国内外尚缺乏大样本的临床试验为 NMO-ON 的治疗提供证据级别较高的依据。我们结合国内患者的临床特点,参考欧洲神经病学学会、中国视神经脊髓炎诊断治疗指南以及国外关于 NMO 治疗的述评,建议采用以下治疗方案:首选甲泼尼龙静脉滴注治疗,甲强龙静滴 1g/d×3d,然后口服泼尼松 1mg/(kg·d),并逐渐减量,口服序贯治疗应维持不少于 4~6 个月;如视功能损害严重且合并 AQP4 阳性,或者反复发作、呈现激素依赖现象,可予甲强龙静点 1g/d×3~5d,其后酌情将剂量阶梯依次减半,改为口服泼尼松片每日 1mg/kg,并逐渐缓慢减量,维持总疗程不少于 6~12 个月。

(3) 自身免疫性视神经病:该类型视神经炎由于诊断和分类尚存在争议,也缺乏治疗研究的证据。鉴于系统性自身免疫病与 NMO 常常伴发,二者间存在某些共同的免疫病理生理机制,建议参照 NMO-ON 方案。部分自身免疫性视神经病患者有糖皮质激素依赖性,口服激素应酌情较长期维持,可考虑小剂量激素维持 1~2 年以上。

临床智库 www.ctcadine.com

2. 免疫抑制剂 主要用于降低视神经炎患者的复发率,以及防止或降低脊髓和脑损害发

Notes

生，从而降低从视神经炎发展为 MS 或 NMO 的几率。适用于：NMO-ON 以及自身免疫性视神经病患者的恢复期及慢性期治疗。因药物起效较慢（不同药物起效时间不同，多为 2～3 个月开始起效），建议与口服糖皮质激素有 2～3 个月叠加期。但副作用较大，可有肝肾功能损伤、骨髓抑制、重症感染、生育致畸等。常用药包括：硫唑嘌呤，环孢素 A，环磷酰胺，甲氨蝶呤，麦考酚酸酯，利妥昔单抗等。尚无统一用法，推荐综合患者病情、耐受情况、经济条件等选择用药及用量。其中，AQP4 抗体阳性或复发性 NMO-ON 可考虑首先选择硫唑嘌呤（口服 25mg/次，2 次/日；可耐受者逐渐加量至 50mg/次，2 次/日）；如复发频繁，或已合并脊髓其他部位受累，则可换用环孢素 A、环磷酰胺等药物；但应特别注意硫唑嘌呤的严重骨髓抑制以及肝肾功能损害的副作用，常规并及时检查血常规以及肝肾功能等，发现副作用及时停用并酌情考虑更换其他免疫抑制剂；已合并系统性自身免疫病的自身免疫性视神经病患者应及时转诊至风湿免疫科予以专科免疫治疗。

3. 多发性硬化疾病修正药物（disease modifying agents，DMA） 主要用于治疗多发性硬化。国外研究已初步证实 DMA 有助于降低 IDON 向 MS 的转化风险，故近些年来开始将 DMA 用于 IDON 患者。推荐适应证：颅脑 MRI 中可见脱髓鞘病灶的典型 IDON 患者。常用药物包括：γ-干扰素，醋酸格拉默。米托蒽醌、那他珠单抗等也有研究应用报告。

4. 其他治疗

（1）血浆置换：可用于重症视神经炎且恢复不佳患者的急性期，包括 NMO-ON 以及自身免疫性视神经病，特别是 AQP4 抗体阳性者或者频繁复发者。参考用法：血浆置换量按 40ml/kg，按病情轻重，每周置换 2～4 次，连用 1～2 周。

（2）免疫球蛋白：可考虑作为 IDON 或者 NMO-ON 患者急性期的治疗选择之一。但目前仍缺乏足够证据支持其确切疗效。参考用法：每日 0.2～0.4g/kg 体重，静脉滴注，连续 3～5 天。

（3）抗生素：对明确病原体的感染性视神经炎应尽早给予正规、足疗程、足量抗生素治疗。如梅毒性视神经炎应参照神经梅毒治疗方案予驱梅治疗（包括青霉素静点以及长效青霉素肌注）；结核性视神经炎应予规范抗结核治疗（包括异烟肼、乙胺丁醇、利福平、链霉素、吡嗪酰胺等联合治疗）；莱姆病应予长疗程头孢曲松治疗；真菌性鼻窦炎所致视神经炎应在适当外科干预基础上予足量抗真菌治疗等。

（4）中医中药：在以上免疫治疗基础上，配合中医中药治疗，对于降低视神经炎复发、减少激素治疗副作用、促进视功能恢复有一定帮助。

（5）营养神经药物：如 B 族维生素（甲钴胺）、神经生长因子、神经节苷脂等，对视神经炎治疗有一定辅助作用。

二、视盘水肿

视盘水肿（papilloedema）系视盘被动性水肿，无原发性炎症，早期无视功能障碍。引起视盘水肿的原因有多种，但最重要的和最常见的原因仍为颅内压增高，因此，视盘水肿对临床诊断有无颅内压增高有一定价值，为临床医师所关注。

（一）病因

常见的为颅内占位性病变，主要为脑肿瘤引起，可分为两大类，即颅内压增高和正常颅内压。有颅内、眶内及全身原因。

（二）发病机制

既往多认为颅内压增高可通过蛛网膜下腔的脑脊液传导至视神经鞘间隙，使后者压力也增高，从而压迫通过其间的视网膜中央静脉，使其回流受阻，引起视盘水肿。现多认为系轴浆流的运输受到阻滞的原因，因为仅有脑室内脑脊液压力增高，侧脑室扩大的阻塞性脑积水并不引起视盘水肿。

（三）临床表现

一般视力多无影响或轻度模糊，特别是长期视力无影响可作为其特征来看，水肿波及黄斑部及已有早期继发性视神经萎缩变化则视力可有影响。一过性黑矇可持续数秒，常见于视盘水肿程度较重，持续较久者，多发生在转动眼球时，称注视性黑矇。根据视盘水肿发生速度及临床形态，有不同分类，临床上常分为早期型、中期发展型和晚期萎缩型。

1. 早期型　其病理改变乃基于神经纤维肿胀、细胞外液体积聚和视盘血管扩张。眼底视盘变化早期无特征性，视盘充血或浅层出血乃由于视盘表层微血管扩张或破裂所致。视盘边缘模糊一般多先从下方开始，然后至上方，继而扩展至鼻侧，最后颞侧方模糊不清，乃因视盘周围各部分神经纤维层密度不同所致。视网膜中央静脉可轻度扩张、充盈，视网膜中央静脉搏动消失，尤其用手指轻压眼球仍见不到搏动时，当颅内压高达 14.7mmHg 以上时，血流即停止，发生水肿时，若视网膜静脉搏动消失，则其临床意义更大，但正常人有 12% ~20% 可无静脉搏动。视盘周围可呈青灰色等，仅凭眼底变化诊断早期视盘水肿有时是困难的，一般强调动态观察包括眼底摄像，如彩色立体摄像可发现视盘周围神经纤维层肿胀混浊，有直线白色反光条纹丧失等；生理盲点扩大特别是水平径线的扩大对早期诊断有价值，垂直径线因有血管暗影扩大而无临床意义。眼底荧光血管造影有一定的价值，在动脉期可见视盘表层辐射状毛细血管有着极明显扩张，尚可见微动脉瘤。荧光素渗漏使视盘及周围着色呈强荧光，但造影早期可无明显变化，造影后期视盘边缘可轻微染色，视盘呈一片边界不清的朦胧状强荧光区。但眼底荧光血管造影无变化不能排除最早期视盘水肿。B 超测定视神经直径对早期诊断颅内高压有重要意义。亦有认为如观察球结膜微循环减慢对颅内占位病变合并颅内压增高有诊断价值。测量眼内压可间接反映颅内压的水平。从以上所见视盘水肿早期诊断不易，特别是由于影像学如 CT 及 MRI 等开展，颅内高压引起的典型视盘水肿已少见，而且也不属于早期变化，值得临床医师在早期诊断视盘水肿上进行多种探索。该型不能仅根据某一体征诊断，必须依靠几个体征综合分析。但定期仔细观察眼底，包括定期眼底摄像仍属最有临床价值的方法。

2. 中期进展型　视盘表面隆起明显，可高达 3 ~4D，视盘呈一团绒毛状外观，甚至呈蘑菇形，同时直径扩大，视盘表面的微小血管瘤及毛细管扩张明显。视盘周围可见点状或火焰状出血，视盘周围边缘模糊较显著，视网膜静脉怒张、弯曲，在视盘边缘可呈断续状。若颅内压迅速增高可见大片火焰出血和棉絮状渗出物，严重者可见 Paton 线，即在视盘旁有 3 ~4 条纤细的同心性弧形线条，是由于视盘水肿使其邻近的视网膜向周围移位，从而引起视网膜皱褶。

3. 晚期萎缩型　视盘水肿不论何种原因引起长期不消退均可转入该型。视盘色泽由红色变为灰白色或白色，乃长期水肿引起纤维的退行性变从而致胶质增生的结果，视网膜血管变狭窄，静脉恢复正常或变细。视盘隆起度减低但仍呈轻微隆起，其边缘不清，为继发性视神经萎缩。该型可有不同程度视力减退，色觉障碍和视野向心性缩小等，如行颅内压减压术，有可能导致视力突然或逐渐丧失的危险。

鉴别诊断见表 15-2。

（四）治疗

尽量寻找病因及时治疗。脑瘤应早期手术摘除。对症治疗包括高渗脱水剂，如能排除颅内占位性病变，确诊为视盘血管炎视盘水肿型，应用糖皮质激素可取得良好效果。对伴有严重头痛及有视神经病变，脱水剂等治疗无效可选用减压术或分流术，特别是大脑假瘤、手术时采用 VEP 监测可预防视功能受损。视神经鞘减压术是治疗顽固性颅内压增高性视盘水肿的一种有效手术治疗手段，主要适应证为病因不明或病因不能解除，有严重头痛内科对症治疗无效，而视功能又有进行性损害倾向的颅内压增高性视盘水肿，如有频繁的一过性黑矇发作，提示其视功能处于濒危阶段。若行视神经鞘减压术，术中应采用 VEP 监测，以防止视力突然进一步恶化的可能。

Notes

表 15-2 视神经病变鉴别诊断

	视盘水肿	视盘炎	视盘血管炎	假性视盘炎
原因	颅内压增高，常系颅内肿瘤所致	局部炎症，全身疾病、中毒等	与过敏可能有关	先天性发育异常，多见于远视
眼别	多双眼，患侧更重	多单眼或双眼	多单眼	双眼或单眼
视力	早期正常	急剧明显减退	正常或轻度下降或突然减退	正常或不良
视盘隆起高度	3D 以上	低于 3D	低于 3D	不隆起或微隆起
视盘周围出血渗出物	较多	较少	较少	无
视网膜血管	动脉较细、小静脉高度怒张	动、静脉轻度怒张	动静脉迂曲扩张	动静脉均可有轻度扩张、弯曲
视野	早期生理盲点扩大，晚期周边部视野向心性缩小	早期即有中心暗点，周边视野向心性缩小，色视野缺损更为明显	正常或向心性缩小，生理盲点扩大	正常
视力恢复	逐渐	较快	较快或逐渐	无
视神经萎缩	数月或 1～2 年	发生较早(1～2 个月)	一般不发生	无
神经系统症状	有	通常无	无	无
头颅 X 线或 CT	有改变	一般无改变	无	无
预后	根据不同病因决定	一般较好	良	良

三、缺血性视神经病变

缺血性视神经病变(ischemic optic neuropathy)系视神经的营养血管发生急性循环障碍所致。一般以视网膜中央动脉在球后约 9～11mm 进入视神经处为界线，临床上可分为前部缺血性视神经病变(anterior ischemic optic neuropathy，AION)和后部缺血性视神经病变(posterior ischemic optic neuropathy，PION)；前者系由于后睫状动脉循环障碍造成的视盘供血不足，使视盘急性缺氧水肿；后者系筛板后至视交叉间的视神经血管发生急性循环障碍，因缺血导致视神经功能损害的疾病。本病多发生于老年人，国内发病年龄较国外为低，平均 49 岁，国外平均在 60 岁。

(一) 病因

高血压、动脉硬化、心血管疾病为常见的原因，供应视盘的前部即筛板前区及筛板区的后睫状动脉粥样硬化所致的血管狭窄或梗死是 AION 的常见原因，糖尿病，急性血压下降如大出血、休克。颈总或颈内动脉狭窄亦可引起相对低血压、低脉压、临界高眼压等对神经血液供养有一定影响。如眼内压增高或动脉压下降至一定水平时，则视网膜、脉络膜、视盘等会发生缺血性改变，其中视盘为最易发生缺血的部位且最易受累。

(二) 病理

主要位于筛板前或筛板后部的视神经纤维坏死，并可伴有少量炎性细胞或星形细胞反应。视神经萎缩早期，坏死的神经纤维内含有酸性黏多糖物质，晚期显示视神经纤维消失和胶质纤维大量增生。颞动脉炎病理改变以动脉壁中层与弹力层最明显，动脉管壁内有巨细胞、淋巴细胞、浆细胞及大单核细胞浸润，以致弹力层消失，中层可有肉芽组织增殖、组织坏死致血栓形成阻塞。

(三) 临床表现

常双眼受累，先后发病间隔不一，可数周、数月或数年，常突然视力减退，一般多可说明发病

临床智库 WWW.CICALINE.COM Notes

时间。严重者可致盲，特别是由于颞动脉炎引起者。早期视盘水肿轻度呈淡红或呈灰白色，多局限于视盘某一象限，同时可伴有小出血点。视网膜血管一般无异常，如有高血压、动脉硬化等可出现相应变化。如双眼先后发病，有时可误诊为 Foster Kenendy 综合征，即一眼视盘萎缩，另眼呈视盘水肿改变。视野缺损常与生理盲点相连，因视神经纤维的缺血损害是从视盘开始，其缺损大约占视野的一个象限或一半范围，多见于下方视野缺损，但不以水平正中线或垂直正中线为界，是一个与生理盲点相连的弧形缺损，有特征性。由于视野缺损绕过注视区，故无中心暗点或偶见。荧光眼底血管造影（FFA）早期可见视盘区域性低荧光或充盈延缓或缺损，即可见同一视盘上梗死区与未梗死区荧光强弱的不对称性，此种不对称性与视野缺损部位大致相当，乃因视盘深层后睫状动脉小分支是各自供应一定范围，即分支呈分区性供应视盘，故不同小血管阻塞后可发生相应视盘部分或全部颜色变浅。后期可见病变区荧光素渗漏，视神经萎缩则视盘呈低荧光。晚期视神经萎缩部分病例可呈明显的视盘凹陷、苍白，类似晚期青光眼的视盘改变。

（四）诊断

AION 的诊断依据可根据以下标准：①视力突然下降，如怀疑为颞动脉炎，除注意颞动脉区有无变粗压痛等外，检测红细胞沉降率（血沉，ESR），如增高有一定参考意义；②典型视野改变；③有头痛、眼痛、有时轻重不等；④有发病诱因，如情绪波动、精神紧张、外伤等；⑤视盘呈水肿状，但无充血；⑥眼底荧光血管造影视盘呈低荧光或荧光充盈缓慢或不充盈呈缺损；⑦眼血流图 3 项指标的波幅值、血液灌注指数和血流排放指数均有明显降低，提示眼睫状血管系统供血不足；⑧需要排除视神经的炎症、脱髓鞘性或遗传性病变，）以及颅内占位性病变等。尚应提及的是，近年来由于影像学的发展，利用彩色多普勒超声波测量颈内动脉、眼动脉、视网膜中央动脉及睫状后动脉等亦有一定诊断意义，应用超声多普勒测量颈内动脉血流的速度，以收缩期最高峰值速度作为主要指标，可发现 AION 的严重程度和超声多普勒检查颈内动脉狭窄程度一致，对诊断、病程及治疗等都有一定参考意义。

（五）治疗

除针对病因治疗外，尚应积极采用中西医综合治疗，目前国内外多数均赞成发病后应用糖皮质激素治疗，由于国外多数为颞动脉炎所致，Hayreh 认为只要 AION 为非动脉硬化性所致都应给激素治疗，以减少局部视盘水肿及促进渗出吸收。一般采用静脉滴注地塞米松后改用泼尼松口服，必须根据发病年龄及全身情况，如有糖尿病则可改用局部应用，ESR 恢复后可逐渐减少泼尼松剂量。国内宋琛认为凡不是颞动脉炎引起的 AION 的则不赞成用激素，提倡用复方樟柳碱治疗，方法为用复方樟柳碱Ⅰ号（含 0.05% 樟柳碱 0.5～1ml 加 2% 普鲁卡因 1.5ml）双肾俞穴位注射，但目前临床上多采用颞浅动脉旁注射）；Ⅱ号（含 0.05% 樟柳碱 0.5ml 加维生素 B_{12} 100μg 加普鲁卡因 0.3ml）患侧颞浅动脉旁皮下注射，由于颞浅动脉通过脑膜中动脉与眶内动脉相连，此处注射比一般肌注用量小且效果明显；或球旁及球后注射，依病情每日 1 次或每周 3 次，10 次为 1 个疗程，最多可持续 4 个疗程，逐渐停药。口服乙酰唑胺可改善眼内压与后睫状动脉灌注压之间的不平衡，还有其他神经营养类药物或活血淤类药物如维生素 B_1、B_{12}、复方丹参、复方丹参滴丸等。由于体外反搏及高压氧治疗可提高主动脉舒张压从而可增加颈总动脉的血流量，对改善眼动脉的供血亦有益。应提及的是这种治疗，如以 10 日为 1 个疗程，常需要 2 个疗程或以上，即确诊后应坚持耐心采用中西医综合治疗是非常重要的。对 50 岁以上有视物模糊不清，既往有高血压、动脉硬化、糖尿病等，在排除一般性眼病及屈光不正后，如眼底视盘小、视杯狭窄等，应密切观察血压、眼压及血液流变学等，可试用肠溶性阿司匹林或低分子右旋糖酐，以预防 AION 的发生。

四、外伤性视神经病变

外伤性视神经病变（traumatic optic neuropathy）是外力对视神经的冲击性损伤，可导致部分

Notes

或全部视力的丧失。损伤可位于视神经的任何部位发生，约95%发生于管内段视神经，一般由于外力通过骨质或眼球的移动传递给视神经造成的间接损伤，占头颅闭合性外伤的0.5%～5%，视力减退常与损伤同时发生，亦有延缓发生者，最多见于交通事故，尤以摩托车和自行车事故为多，其次是高处坠下、暴力击伤等。眉外部眶部，即颞侧额区（包括前额部、眶上嵴颞骨区）外伤，常可提示视神经管损伤，额部眶板骨折是颅底骨折的多发部位之一，淤血圈一旦出现在皮下时，为临床判断额骨骨折的可靠症状。

外伤性视神经病变的发病机制：从解剖学分析，视神经管段视神经鞘膜与骨膜紧密融合是其易于受伤的主要原因；从病理学分析，视神经管骨折、出血所致血肿压迫等可造成视神经原发性和继发性损伤。

（一）临床表现

视力可不同程度减退，甚至无光感，直接对光反射迟钝（或）消失，间接（对光反射）存在，RAPD（+），早期眼底可无变化（也可出现视盘水肿，伴或不伴盘周出血，严重者可出现视神经撕脱），晚期表现为视盘苍白。伤后早期可能由于患者昏迷、神志不清，或者是由于颅脑外伤后眼睑肿胀难以打开眼睑而忽略眼科检查，直至患者醒后发现伤眼或双眼视力减退，甚至无光感。因此，应强调伤后早期即行眼科检查，对于眼睑肿胀明显者可用开睑钩拉开眼睑检查眼部，着重检查瞳孔大小及对光反射有无，以便间接了解视神经损伤情况，以免延误治疗。如颅底骨折的碎骨片在视神经孔处将视神经切断或挫伤，或颅底骨折使硬膜下或蛛网膜下血管破裂，则可致视神经鞘膜内血肿形成，后者常为双侧。眉弓颞上方皮肤瘢痕有助于外伤性视神经病变的诊断。PVEP多见P100潜伏期延长，波幅降低，为重要客观诊断依据之一。CT检查可显示视神经管骨折，以内壁中段多见。

（二）治疗

该病属眼科急诊范畴，有时需与神经外科、耳鼻喉共同会诊诊治。

本病药物治疗主要采用大剂量糖皮质激素，包括甲泼尼龙冲击，配合脱水剂如20%甘露醇250ml或500ml静滴，血管扩张剂，神经营养药物等，目的在于减轻视神经水肿，改善局部血液循环，增加视神经营养，防止视神经继发性损伤。手术与否，特别是何时手术仍有较大争论，总的原则是，（短期激素冲击等）对症治疗无效可试行视神经管减压，应以视力有无光感为指标，如无光感，又无视神经管骨折，则不必手术；反之，如有视神经管骨折，则不论有无光感及时间长短则均可行手术取出骨折片，以观疗效。经颅视神经管开放术，要由经验丰富的神经外科医师开展，内镜下视神经管减压术要由掌握高超鼻内镜技术的神经眼科医师或耳鼻喉科医师开展。

五、Leber遗传性视神经病变

Leber遗传性视神经病变（Leber hereditary optic neuropathy，LHON）系由Leber于1871年首次报告，又称为Leber病或家族性视神经病变。

（一）病因

该病遗传方式长期有争论，既往均认为属伴性隐性遗传，临床上可有多种遗传方式。由于该病的遗传方式不完全符合孟德尔遗传定律，至今尚未发现男性患者可将该病传递给后代，均是经过女性垂直传递的，提示本病与母系的细胞质遗传有关，但一直未能证实，直至1988年Walllace等首先发现该病是由于线粒体DNA（mtDNA）第11 778核苷酸发生突变引起的，即鸟嘌呤（G）变为腺嘌呤（A），此突变使呼吸链上NADH脱氢酶亚单位4中（ND_4）基因编码的第340位氨基酸由精氨酸变为组氨酸，后称其为Wallace突变。现公认常见的原发性位点突变为11 778、3460及14 484三个位点，可能存在着遗传异质性或其他位点突变，现已知有40多个新位点，多为继发位点。

（二）遗传特点

LHON的遗传特点包括：①上述三个原发位点有一个共同的特征，即产生错义突变（即指

Notes

DNA 碱基对发生替换后，使 mRNA 的一个密码子变成代替另一种氨基酸密码子而产生突变效应）；②在一些 mt 基因表现出突变热点的特性，主要位于 ND_1 基因和 ND_6 基因；③90% ~95% 的 LHON 患者与三个原发性 mtDNA 突变相关；④大多数突变位点为遗传同质性。

（三）临床表现

患者发病年龄多在十几至二十几岁，男性发病率远高于女性，发病呈母系遗传特点。临床表现为双眼同时或先后急性或亚急性无痛性视力下降，单眼发病或双眼病变不对称者可出现 RAPD 阳性，眼底表现分为急性期、慢性期和萎缩期。急性期视盘充血、水肿，视盘表面毛细血管扩张、迂曲，但 FFA 检查无荧光素渗漏，后者可使其与视盘炎和 AION 相鉴别，视野表现为中心暗点，伴有色觉障碍；随病情发展，视盘颞侧充血、水肿逐渐减退，变得苍白，而此时视盘鼻侧和上、下部仍呈充血、水肿。随着视盘鼻侧和上、下部的充血、水肿逐渐减退，最后整个视盘呈苍白色，部分患者晚期可伴有视杯扩大和视盘周围血管白鞘。女性致病基因携带者眼底表现可以正常，也可能与 LHON 急性期相似，但均无视力、视野或色觉异常。

（四）诊断

根据病史及体征诊断本病并不困难，特别是有家族史者，但与一般急性视神经炎及球后视神经炎临床上鉴别并无特殊点，详细询问病史很关键，无家族史者必须行血液 mtDNA 检测，因正常人及其他视神经病变者完全无此突变，临床检测有实用诊断价值。对即使阴性者，如仍怀疑该病，可首选筛查称为突变热点基因的 ND_1 和 ND_6 是其有无突变或采用全基因序列测试，有时可发现新突变位点可能。

（五）治疗

尚无突破性治疗。艾地苯锟（线粒体代谢辅助因子）（Idebenone）180mg，可激活脑线粒体呼吸活性，能改善能量代谢，使 ATP 增加，抑制脑内线粒体生成的过氧化脂质；同时尚应给核黄素 60mg/d，维生素 C 750mg/d，疗程 1 年。尚有报道辅酶 Q_{10} 10 ~50mg 1 日 3 次口服，需口服 3 个月以上，亦有少数报道有效者。应指出的是该病有自发性视力恢复倾向，与不同位点有关，评估药物效果时应注意其间关系。

由于本病尚无特效疗法，遗传咨询十分重要，如为男性患者，其后代不发病，如为女性患者，则其子女中男性约 50% 发病，女性发病率较低，但可能为携带者，因此，对女性患者或女性携带者应进行产前诊断，以利优生。

六、视神经萎缩

视神经萎缩（optic atrophy）指外侧膝状体以前的视神经纤维、神经节细胞及其轴索因各种疾病所致的传导功能障碍所致。

（一）病因

由多种原因引起，如炎症、退变、缺血、压迫、外伤、中毒、脱髓鞘及遗传性疾病等。

（二）病理

由于视神经纤维变性、坏死、髓鞘脱失而导致神经传导功能丧失，视盘苍白则系由于视盘部位胶质细胞增生、毛细血管减少或消失所致。单纯性视神经萎缩特点为神经轴突纤维萎缩消失，不伴有明显的胶质细胞增生或炎性反应；继发性视神经萎缩即除轴突纤维萎缩外，尚伴有明显的星形胶质细胞增生，因而使视盘轻度隆起，由于增生星形细胞伸入至视盘周围的视网膜组织内使视盘边缘模糊不清。

（三）临床表现

根据眼底表现及视神经损害的部位可分为原发性、继发性及上行性三种。

原发性视神经萎缩（primary optic atrophy）又称下行性视神经萎缩（descending optic atrophy），即由筛板后的视神经、视交叉、视束及外侧膝状体的视路损害所致。如球后视神经炎、垂体肿瘤

所致的视神经萎缩;继发性视神经萎缩(secondary optic atrophy)系由于长期的视盘水肿或视盘炎而引起。原发性视盘色苍白,境界清晰,筛板可见,继发性则境界不清,筛板不可见。上行性视神经萎缩(ascending optic atrophy)系由于视网膜或脉络膜的广泛病变引起视网膜神经节细胞的损害而引起,如视网膜色素变性。

临床主要表现为视力减退和视盘呈灰白色或苍白,上行性则多呈蜡黄色。正常视盘色泽有多种因素影响,一般视盘颞侧大多数较鼻侧为淡,而颞侧色淡的程度又与生理杯的大小有关,因此不能仅凭视盘色泽诊断视神经萎缩,必须结合视功能的检查如视野、色觉及视觉电生理等综合分析后才能诊断。观察视盘血管亦有助诊断,一般为 9 ~ 10 支,如果数目减少同时尚可见视网膜动脉细小、狭窄、闭塞等,继发性者尚可见血管白鞘。视野检查可有多种形状改变,如中心暗点、鼻侧缺损、颞侧岛状视野,向心性视野缩小以至管状视野等。检查时应选用小的红色视标。色觉障碍多为后天获得性,红绿色觉障碍多见。

(四) 诊断

根据视盘不同程度灰白或苍白、蜡黄色,结合视力、视野、VEP 等不难诊断,首先应排除颅内占位性病变所致的可能性,尽可能作出病因诊断,如行头颅 CT 及 MRI 等。全面详尽的病史(包括出生史、家庭史等)很重要。早期视神经萎缩有时因视盘色泽变淡或灰白色不明显不易诊断,如视野周边呈向心性缩小,视盘血管减少,阵发性黑矇频繁发生及视力进行性减退等有助诊断。但视盘色淡并不与视功能丧失呈绝对平行关系。如双眼视神经萎缩同时有双颞侧偏盲即呈典型视交叉病变,极可能为垂体腺瘤。在中年人如一眼呈进行性视神经萎缩,视野缺损呈垂直偏盲,在排除青光眼、颅内血管瘤的可能性后应考虑鞍结节脑膜瘤的可能。外伤史的询问特别重要,有时易疏忽,特别注意来自眉弓颞上方损伤,因可通过眶上壁的传递至视神经管使其视神经受损,在儿童常见单眼视神经萎缩系因外伤所致,双眼则多为颅内占位病变或炎症所致。原因不明的视神经萎缩,尤其是男性青少年患者,要考虑 Leber 遗传性视神经病变的可能。

(五) 治疗

针对病因治疗为首要的。如视神经已明显萎缩,要使之完全痊愈则不易或不可能,但如何使其残余的神经纤维保持其功能不进一步恶化是非常重要的。经过详尽的视力、视野、眼底等检查后对视神经萎缩处于早、中、晚期评估也是极为有意义的。若在早期,甚至视神经尚有不同程度的炎症或水肿,则应及时给予适当的糖皮质激素,否则如病变已进入中、晚萎缩期,则给糖皮质激素意义不大,而应该给予神经营养类或活血化瘀扩张血管类药,由于各种药物的应用未能采用严格的双盲、随机试验,有时判断药物的客观标准应慎重,常用的维生素 B 族药物是有效的,ATP、辅酶 A、肌苷、烟酸、地巴唑、曲克芦丁(维脑路通)、复方丹参等均有一定效果。体外反搏及高压氧亦可应用。近年来迅速发展起来的诸多脑生长因子如脑源性和睫状神经生长因子等亦有一定效果。针刺治疗视神经萎缩已肯定对该病有疗效,但必须坚持较长期的治疗,在各种治疗的同时必须禁烟酒,另外增强体质,防治感冒等都不可忽视的作用。手术治疗主要针对病因,垂体瘤术后患者视功能有可能显著改善,外伤性视神经病变,在伤后早期短暂激素冲击治疗无效的情况下,可考虑行经鼻内镜视神经减压术,后者操作过程中应注意全程减压,并行视神经鞘切开和眶尖总腱环切开以增强减压效果)。

七、视神经肿瘤

视神经肿瘤罕见,较常见的有视神经胶质瘤和视神经脑膜瘤两种。

(一) 视神经胶质瘤

视神经胶质瘤(glioma of optic nerve)由于视神经内部神经胶质细胞异常增殖所致,属于良性或低度恶性肿瘤。瘤细胞以星形细胞为主,尚可有少突胶质细胞等,多发生在 10 岁以下儿童,

无性别差异。如发生在成年则其恶性程度较高，不引起血行或淋巴道转移，约 1/4～1/2 患者伴有多发性神经纤维瘤病，可有家族发病史。

1. 临床表现 肿瘤起于眶尖者，可早期引起视力障碍和视神经孔圆形扩大，易向颅内蔓延。位于眶内者由于肿瘤逐渐增大，可使眼球向正前方突出，视力障碍和眼球运动障碍多发生于突眼前，乃因视神经纤维最先被增生的胶质细胞所压迫破坏，与其他肌圆锥内肿瘤不同。肿瘤较大者，尚可见眼底有放射状条纹，亦可引起视网膜缺血性改变，与视神经内视网膜中央血管被压迫有关。位于视神经管附近者，可向眶内和颅内发展呈纹缍形，向前至视盘，向后经视神经孔呈哑铃状，肿瘤亦可沿视交叉发展，交叉部胶质瘤可致双眼视力减退或消失，视野缺损。如肿瘤累及视丘下可出现尿崩症，发育障碍等；颅内者除有头痛、呕吐、眼球运动障碍外，尚可见颅内压增高，视盘水肿或萎缩和视野相应性缺损等。

2. 诊断 根据眼部症状和体征，特别要结合影像学检查，CT 可显示视神经呈梭形扩大，其内可有低密度的液化腔，视神经管扩大提示肿瘤向颅内蔓延，MRI 更有助于了解病变范围，MRI 检查与脑白质相比，T_1WI 呈等信号，T_2WI 呈高信号，肿瘤较大可沿视神经管进入颅内，累及视交叉及视交叉后脑组织，此时 MRI 显示病变范围优于 CT，增强后肿瘤明显强化，使平扫时等密度的病灶能清晰地辨明其轮廓。B 型超声波探查显示视神经呈梭形肿大，缺乏回声，中等度衰减。若在儿童出现单眼呈进行性视力下降，同时有眼球突出或有斜视，则应考虑本病可能，如视神经扩大则更支持该病诊断，同时应注意检查全身皮肤有无咖啡样色素斑，以明确是否合并神经纤维瘤病。

3. 治疗 应根据肿瘤大小及位置，有无扩展至颅内等以决定治疗方案。位于眶内者应行眶外侧路手术；位于眶中段者可行眶侧壁开眶术；位于眶尖或颅内者应行经颅手术，即经额将视交叉前至眼球的视神经及肿瘤全切除。已蔓延至视交叉或对侧视神经时，则手术很难彻底清除。如果累及眼球后则不一定同时摘除眼球，突入球内者应同时行眼球摘除。

（二）视神经脑膜瘤

视神经脑膜瘤（meningioma of optic nerve）系起源于视神经外蛛网膜纤维母细胞或硬脑膜内的内皮细胞的一种中胚叶性肿瘤，又名蛛网膜纤维母细胞瘤或硬脑膜内皮细胞瘤，属良性肿瘤。常根据其发生部位不同进行分类，来源于眶内段视神经鞘者称为视神经鞘脑膜瘤，来自蝶骨大翼或颅内者称为蝶骨脑膜瘤或颅内脑膜瘤。一般无包膜，生长缓慢，相对隐蔽，以致延误诊断，恶性变者发病迅速，多见 40 岁后女性，年龄越小，恶性程度越高。眶内者发病年龄较小，儿童多见。

1. 临床表现 眶内者由于肿瘤逐渐生长，视神经鞘脑膜瘤可致眼球向正前方突出，蝶骨脑膜瘤可致眼球向外下方突出，肿瘤靠近眼球后部生长时可在眶缘触及质地坚硬的肿块，较硬，不光滑，不能移动。临床特点是在未发生眼突前视力可正常，眼突后视力才逐渐减退，以致全盲，有时甚至眼突后很久视力尚可保持良好。肿瘤可向后通过视神经孔或从视神经颅内部或经蝶骨嵴脑膜瘤向眶部扩展形成哑铃状。位于眼眶部易侵犯肌圆锥内的神经组织，使早期产生眼球运动障碍，从而表现较视神经胶质瘤为重。位于视神经管内的脑膜瘤常首先有视神经孔扩大，向心性视野缩小。起源于颅内者可有头痛、呕吐、颅内压增高等，向前扩展可蔓延至眶部。一般认为眼球突出、视力丧失、慢性水肿性视神经萎缩及视神经睫状静脉可视为视神经鞘脑膜瘤四联征。视神经睫状静脉是视盘周围的正常毛细血管发生扩张，以便来自视网膜静脉的血流绕过筛板处阻塞的视网膜中央静脉而到达视盘周围的脉络膜静脉所形成的侧支循环。视盘周围的脉络膜静脉可直接于筛板区与视网膜中央静脉的小分支吻合，这类静脉在视盘边缘处走出，横越视盘表面再向后汇入视网膜中央静脉，有时可形成静脉环。其临床意义在于若此征出现在一个成年女性患者，并伴有单侧眼突、视力丧失及视盘水肿或苍白，则高度提示原发性视神经脑膜瘤的可能，但此征亦可见于视神经胶质瘤，视网膜中央静脉栓塞等。

临床医学

Notes

2. 诊断 应根据临床症状和体征，尚需结合影像学检查，X 线检查可见视神经孔扩大，眼眶壁骨质增生或钙化等，CT 检查显示肿瘤呈等密度点状或环状钙化，视神经管增粗，肌圆锥内呈梭形、管状、锥形高密度块影，部分患者可呈车轨样病变。MRI 检查肿瘤 T_1WI 和 T_2WI 均呈低信号，当肿瘤累及视交叉时，视神经呈结节状增大。

3. 治疗 主要采用手术治疗，尽量早期确诊，及时手术。晚期患者无视力可行眶内容剜出术，放疗不敏感，复发率达 15%。

八、放射性视神经病变

（一）病因

放疗后出现的单眼或双眼的视神经病变。这种视神经病变通常发生在颅内、颅底或鼻窦肿瘤接受放疗的患者，视神经被包括在放射野内。放疗总量超过 6000cGy 且每日剂量约 200cGy 即可导致放射性视神经病变。此外，对原先患有糖尿病的甲状腺相关性眼病患者进行放疗也可引起本病。值得注意的是较低剂量的放疗如同时给予化疗也可导致放射性视神经病变，可能是化疗加剧了放疗对视神经的损害。

确切的发病机制尚不清楚，据推测放疗诱导了血管内皮细胞的损伤，进而引起血管阻塞和坏死。主要表现为球后视神经病变，极少数情况下，可表现为伴视盘水肿的前段视神经病变。

（二）临床表现

1. 症状 单眼或双眼的急性、进行性视力下降直至视力全部或大部分丧失。视力丧失通常发生在放疗后平均约 18 个月，但也可发生在第 1 年内，也有报道发生在 20 年后。

2. 体征

（1）视力下降。

（2）视神经或视交叉病变型的视野缺损。

（3）最初视盘外观正常，之后变苍白。

3. 鉴别诊断

（1）原发肿瘤复发。

（2）继发于空鞍综合征的视神经和视交叉脱垂。

（3）鞍旁肿瘤。

（4）蛛网膜炎。

（三）诊断

对接受过一定量放疗又除外其他原因所致的视力下降，临床上可诊断本病。CT 扫描正常，增强扫描后无强化。但是钆增强的 MRI 在 T_1 加权像上可见视神经、视交叉甚至可能视束有明显增强。当视功能稳定，增强即消退。

（四）治疗

血管坏死是视力丧失的原因。有多种治疗方法，包括大剂量皮质类固醇，单独使用或联合高压氧舱。它们的疗效尚有疑义。抗凝治疗对脑组织放射性坏死有效，但并没有研究表明它对放射性视神经病变有效。

尽管采取各种治疗，仍有近半数的患者最终视力为无光感。即使保存一些视力，也低于 20/200。

第四节 视路及视中枢病变

一、视交叉病变

鞍区包括鞍内、鞍上及鞍周区域，视交叉位于鞍膈上方，其后缘为第三脑室漏斗隐窝，下方

为垂体，位于颅底的蝶鞍内。视交叉与垂体之间的位置可分四型，多数位于垂体窝上方，其中约5%视交叉因视神经较短位于蝶骨视神经沟内，约12%视交叉位置较后位蝶鞍膜隔上，约79%视交叉位置更后，其后缘位于鞍背上方，约4%视交叉位于鞍背之后。鞍区肿瘤可从不同方向直接压迫视交叉或因肿瘤引起视交叉腹面中央区供血发生障碍，造成双眼视力下降和视野缺损，由于远离脑组织和脑室系统，早期可仅有眼征而无全身神经系统症状和体征。

由于视网膜纤维及黄斑纤维在视交叉中排列有一定规律，故视野障碍亦有一定顺序，肿瘤由鞍内向上生长可压迫视交叉的下方，首先受压迫的是位于视交叉下方的视网膜鼻下方的纤维，引起颞上象限视野缺损。肿瘤继续发展可累及视交叉中层的视网膜鼻上象限纤维，因而可致颞下象限视野缺损，此时即形成颞侧偏盲。有时在视网膜鼻上象限的纤维中有一部分混杂有不交叉的纤维，位于视交叉侧面，故在颞侧偏盲中保留小片状视野，称为“颞侧小岛”。肿瘤再发展则可向两侧压迫视交叉较内侧的视网膜颞上象限纤维，而产生鼻下象限缺损，而位于视交叉最外侧的视网膜颞下象限的纤维最不易遭到压迫，所以早期鼻上象限可保留至最后才丧失。对右眼其视野损害的顺序按顺时针方向发展，而对左眼则呈逆时钟方向。由于黄斑纤维位于视交叉后方，如肿瘤由此发生则亦可出现同上顺序变化的中心视野暗点改变，称暗点型视野缺损，发展顺序与周边视野相同，并逐渐与周边视野缺损相融合。因此，周边视野正常不一定称视野正常，应注意检查周边视野时，当视标自周边向固视点方向移动时，有时出现偏盲型中心暗点，说明中心视野检查重要，应用现代化的视野也要检查30°内的范围。视交叉病变常见的有以下几种：

（一）垂体腺瘤

由于垂体位于视交叉下方，当鞍内肿瘤突破鞍膈由下向上发展压迫视交叉时即会引起视力减退，可为眼部首发症状，早期眼底无异常，最易误诊为球后视神经炎，因其又无其他神经系征及内分泌征，常难以诊断为垂体腺瘤（pituitary tumor）。垂体腺瘤如尚未压迫视交叉时可无眼征，但如影响视交叉血液循环，也会出现视功能障碍。这是因为供应视交叉中下部微血管比外侧部稀疏，中前部比中后部更薄弱。高灌流状态的微腺瘤，通过它与视交叉的共同供应血管“窃取”或干扰视交叉正常血供，从而引起视功能障碍。

一般垂体腺瘤多自前下向上压迫视交叉，最先损害来自两眼视网膜鼻下方的视神经纤维，引起双眼颞上象限视野缺损，当肿瘤压迫整个视交叉纤维则呈双颞侧偏盲。如肿瘤继续增大将视神经推压向上，使其上部的纤维压在大脑前动脉下，则颞上方纤维受损，出现双眼鼻下象限视野缺损，最后可因颞下方纤维亦受损，而鼻上象限视野亦受损。在右眼按顺时针方向进行，左眼按反时针方向发展。垂体腺瘤典型眼征为双眼视神经萎缩和双颞侧偏盲，应着重指出的是，这种所谓典型改变已属病变晚期。眼科医师应尽量对该病的早期做出诊断，以免延误治疗，特别近年来发展的影像学技术，如头颅CT及MRI等，为诊断提供极大的帮助，目前，对几毫米垂体腺瘤，视力、视野尚未受影响即可诊断，在手术显微镜下完全可做到全切除肿瘤又保留垂体功能，经蝶路显微镜外科切除术已广泛应用，取得良好效果。

由于解剖上变异出现非典型视野亦可见，如视交叉偏后者一侧视神经常首先受压迫使单眼视力减退或全盲，晚期出现交叉受压，根据双视力减退程度可提示肿瘤侵犯视交叉前部或后部，左侧或后侧，如单眼视力减退较重，则说明肿瘤偏向于该侧，如双视力减退程度大致相等，则肿瘤极可能压迫视交叉正中部，如视力突然迅速减退，则一般多为囊肿或肿瘤出血致垂体卒中；向侧方侵入海绵窦可发生Ⅲ、Ⅳ、Ⅴ脑神经麻痹，因此临床上观察视力、视野先后发生及发展动态变化，对诊断有重要参考价值。

（二）颅咽管瘤

临床智库 www.CTCHLINK.com

颅咽管瘤（craniopharyngioma）系一种先天性囊肿，该病多发于幼儿或青少年，男性较多见，依其肿瘤所在部位和大小可产生内分泌征和压迫征两大类，如儿童期在15岁前有发育障碍、智

Notes

力低下，视力呈进行性减退者应考虑该病，临床上有误诊为弱视，可见已发展到脑积水有明显视盘水肿来就诊者。

该病常发生在鞍上部使视交叉后上方被压，颞下象限视野常首先受累，视野可呈象限性缺损，同向性偏盲型暗点等，无一定规律性。如双眼颞下象限性偏盲，说明压迫由下而上，以鞍上型颅咽管瘤可能性大。鞍上型肿瘤向鞍上压迫视交叉，致视野缺损与垂体腺瘤类似，以双眼颞侧缺损开始较多见，但不如其典型，偏盲分界线很少恰好在正中线。鞍旁型肿瘤压迫一侧，视野可出现双眼同向偏盲。

视力可逐渐减退，亦可突然失明，可能因影响视交叉血液循环所致，有时因囊肿突破入第三脑室，使视力、视野有明显波动，此乃该肿瘤特征之一。多数表现原发性视神经萎缩，如肿瘤位于鞍上则可由于颅内压增高而致视盘水肿，最后发展为继发性视神经萎缩。在治疗过程中视力有好转，其后又减退，亦应考虑该病可能。头颅X线摄片可见鞍上钙化影，占70%，肿瘤多呈囊性，有时囊壁钙化呈特有的蛋壳形，有极重要诊断价值。头颅CT扫描见鞍上低密度囊性区，边缘清楚，圆形、卵圆形或分叶状，实体肿瘤CT扫描表现为均匀的密度增高区，囊壁呈壳样钙化乃其特征。MRI显示鞍上、鞍内的囊性肿物可为长T_1、长T_2信号，也可为短T_1、长T_2信号。

（三）鞍结节脑膜瘤

鞍结节脑膜瘤（tuberculum sellae meningioma）可仅呈球后视神经炎的表现，早期眼底无变化，因而极易误诊。临床表现单侧或双侧视力减退，逐渐发生，由于肿瘤位置可偏向一侧，因而视力障碍常先由一眼开始而后波及另一眼。视野改变不规则，以不典型双颞侧偏盲最多见。由于肿瘤的直接压迫可出现视神经萎缩，亦可因一眼视神经萎缩，另一眼因颅内高压致视盘水肿而形成Foster-Kennedy综合征改变。凡成年人患进行性视力减退，有单眼或双眼颞侧偏盲，眼底正常或有原发性视神经萎缩，蝶鞍X线摄片大致正常，有报告62%可无变化，应首先考虑该瘤的可能，必须行头颅CT或MRI检查，以便确诊。

（四）血管性病变

在视交叉病变中由于颅底动脉环的解剖关系，如有动脉瘤可压迫视交叉引起视力及视野改变，其不典型的颞侧偏盲，应与鞍结节脑膜瘤、颅咽管瘤、垂体腺瘤等鉴别，如有动脉硬化特别是大脑前动脉的硬化可压迫视交叉外上方，引起鼻下方1/4视野缺损。颈内动脉硬化也可压迫视交叉或由于营养视神经的血管发生闭塞引起缺损。对60岁以上尤其是女性，有长期动脉硬化史，并逐渐出现不明原因的视野缺损时，应考虑由于颈内动脉压迫视神经所致，可行颈内动脉X线检查，如有动脉壁钙化或通过超声多普勒检查证实均有助诊断。

总之，在视交叉病变诊断中一定要重视常规检查（包括视力、视野、眼底、VEP等），另外，亦应结合内分泌改变，既要考虑占位性病变，亦要考虑非占位性病变，甚至蝶窦囊肿亦可和鞍区占位性病变的表现相类似。对临床不典型病例列应充分应用现代检测手段，如半视野VEP，头颅X线片、CT及MRI初步可了解蝶鞍有无扩大，鞍底鞍背骨质有无破坏，有些病例必须随访。

二、视交叉以上的视路病变

（一）视束病变

视束病变特征是病变对侧同向性偏盲和下行性视神经萎缩。常见原因多由于邻近组织病变累及，如鞍区或鞍旁肿瘤，Willis环动脉瘤，特别是位于后交通动脉瘤的压迫等所致。

视束病变所致的典型表现为位于病变对侧的非对称性同向性偏盲，因交叉与不交叉的纤维在两侧排列不十分对称，或在视束中各占有一定的部位。如病变位于视束前端即与视交叉后角相连接处，由于该侧的鼻上纤维在视交叉后角处（视交叉后膝）也受到损害，因而视野表现为患眼除有鼻侧偏盲外，还有颞下象限缺损，对侧眼颞侧偏盲。如视放射前部疾病出现不一致的同向偏盲提示视束同时受累。当一侧视束全部受累时即引起非完全一致性的同向偏盲，并伴有黄

斑分裂为视束疾患的另一特点。由于视束的纤维紧密地聚集在一起，在受累时则视网膜周围纤维及黄斑纤维常同时受损。双眼视盘患侧半苍白也是视束的特征，视神经病变越靠近前部，视盘萎缩出现越早，临床上如不注意有时易疏忽。视野检查相对更重要。Wernicke 偏盲瞳孔强直对于视束疾患的诊断有一定定位价值，在视束后 1/3 段，即在入外膝状体前瞳孔光反射纤维（占视束纤维的 15%）与视觉纤维分开，即视束的前 2/3 是与瞳孔光反射纤维并行。在视束前 2/3 段病变时可致偏盲型瞳孔强直，即必须用光线刺激有功能的一半视网膜时瞳孔方有收缩反应，而照射无功能的一半视网膜时瞳孔则无对光反射。临床上实际意义不大。视束近大脑脚附近病变常可伴有锥体束障碍、垂体功能异常及尿崩症等，也可能合并第Ⅲ、Ⅳ、Ⅴ脑神经麻痹。

（二）外侧膝状体病

外侧膝状体病罕见，多由血管性疾病所引起，其中以大脑中动脉及其分支的动脉瘤出血最多见，或因血栓形成、栓塞等引起。视野改变为病变对侧的一致性同向性偏盲，无 Wernicke 偏盲性瞳孔强直，这是因为瞳孔光反射纤维在到达外侧膝状体前已经离开视束，经上丘臂入中脑。如病变影响右侧外膝状体内侧时，即临床表现左侧同侧下象限的偏盲性缺损，如累及外侧即表现左侧同侧上象限偏盲；如两侧外膝状体的内侧同时遭受损害，则表现下半侧视野缺损，同时伴有黄斑回避，因其与视丘锥体束相邻，故常伴有锥体束征等。近年来，头颅 MRI 的应用已可看清外膝状体的构造，对于判断外侧膝状体病变有很大帮助。

（三）视放射病变

视放射由外膝状体后通过顶叶、颞叶和枕叶，而终止于纹状区皮层，自外膝状体发出神经纤维是放射形分布于侧脑室外侧壁外，先往外行走，继之折向上部，然后向后下部绕侧脑室下角形成梅尔（Meyer）环，然后再折向上或向下部纤维会合而终止于枕叶距状裂上下唇。外伤、肿瘤和血管性病变等均可引起视放射病变。

临床表现为如视放射前部受累，则双侧视野缺损可不一致，因双眼相应的部分纤维在此处未充分地彼此混合并列所致。病变越靠近视放射的后部，其一致性愈明显。尚可见黄斑回避、颞侧半月视野缺损，无视神经萎缩、无 Wernicke 偏盲瞳孔强直及视动性眼球震颤阳性。同时，尚可伴有相应的大脑附近病变的症状和体征。

1. 内囊病变　视放射纤维自外侧膝状体发生后，向后通过内囊后肢部，位于视放射开始部，因纤维集中成束，该部病损多引起病灶对侧的双眼完全一致性的同向偏盲，对侧偏身感觉障碍以及伴有面、舌、及肢体中枢性偏瘫称为三偏征。临床上因患者常处于昏迷或意识不清而无法检查。

2. 颞叶病变　病变累及视放射下部纤维可引起病灶对侧视野的双眼上象限同侧偏盲。一般多系由于颞叶后部病变引起，左颞叶病变如患者为右利者常伴有成形的视幻觉。

3. 顶叶病变　病变累及视放射下部纤维、可引起病灶对侧的视野双眼下象限同侧偏盲。如病变位于左侧优势半球的角回和缘上回（右利者），则有失读和视觉性领会不能。

4. 枕叶皮质病变　视皮质中枢位于两侧大脑枕叶皮质的纹状区，每一侧的纹状区代表对侧一半视野，因此视皮质损害引起病灶对侧一致性同向偏盲并伴有黄斑回避。如果病变范围较广，损害一侧的全部纹状区则视野缺损表现为病灶对侧的双眼完全的同侧偏盲；如果病变仅损害一侧纹状区的最前端，视野则表现为病灶对侧眼的单眼颞侧最外周部的颞侧新月形的缺损。如病变位于一侧枕叶后极部只损害黄斑部纤维，呈病灶对侧的双眼同向偏盲型中心暗点。如仅损害一侧楔叶或舌回则表现为病灶对侧的双眼象限型视野缺损。双侧楔叶受累则可见双眼下方的水平性偏盲。双侧舌回受累则可见双眼上方的水平性偏盲。如同侧偏盲先有黄斑分裂，其后出现黄斑回避时则提示为血管性病变。当视皮质受损时，即使所引起的视野缺损很小也是两侧一致性。最常见原因为血管性病变，其次为肿瘤及外伤。

皮质盲（cortical blindness）临床上又称为大脑盲，是由枕叶病变引起的双眼全盲。特征为双

眼视觉完全丧失，瞳孔光反射正常，眼底正常。本病多数由血管性障碍引起，其他可见脑膜炎，中毒型菌痢，头部外伤等。由于血管痉挛引起视力常可有不同程度或完全恢复，其他原因引起则预后较差。

黄斑回避（macular sparing）和黄斑分裂（macular splitting）在同侧偏盲的患者中其视野内的中央注视区可保留 1°～3°或更大一些视觉功能区，称黄斑回避；如果垂直分界线将黄斑中心注视区一分为二，则称为黄斑分裂。一般黄斑回避多发生于外侧膝状体以上的视路损害，尤多见于枕叶病变。如黄斑回避大于 3°几乎皆为视放射中后部和枕叶距状皮质的损害，例外者极为少见，但无黄斑回避者不能完全排除损害一定不在该区，或与检查者不合作有关。黄斑回避机理至今尚未澄清，多数认为主要由大脑后动脉与大脑中动脉都有分支至距状裂的前部，两者在枕叶后部有血管吻合而具双重血液供应所致。

第五节 神经眼科相关的血管性眼病

常见的神经眼科相关的血管性眼病包括颈内动脉狭窄相关眼病、椎-基底动脉狭窄相关眼病、颅内动脉瘤相关眼病和颅内静脉窦血栓形成相关眼病。此类疾病不仅仅是一种能够引起偏瘫、危及生命的神经科、介入医学科疾病，同时也会引起一过性黑矇、视力下降、视野缺损、视神经萎缩、动眼神经麻痹等眼部表现，部分患者以此首诊眼科。如果不重视这些疾病的临床特点及潜在危害，使患者丧失了早期治疗的时机，最终致盲，甚至致命。

一、颈内动脉狭窄相关眼病

（一）病因

主要为颈内动脉狭窄，该病是一种常见的神经科疾病，约占神经科住院患者的 35%，可导致脑卒中。从粥样硬化颈动脉来源的血栓栓塞可引起的眼短暂性低灌注，导致一过性黑矇，如血流完全中断，则会引起视网膜中央动脉阻塞。

（二）临床表现

急性期表现为一过性黑矇、视网膜动脉阻塞；慢性期主要有静脉淤滞性视网膜病变、慢性眼缺血综合征，甚至引起新生血管性青光眼而致盲。各种眼缺血性疾病可以表现出由轻到重的多种症状，短暂性缺血发作时，常见单眼或双眼一过性黑矇，可伴视力下降、视野缺损；缺血严重而持续时，可出现永久性视力损伤。

（三）诊断依据

①单眼一过性黑矇；②荧光眼底血管造影臂循环时间延长；③颈动脉彩色多普勒发现粥样斑块；④数字减影血管造影检查发现颈动脉狭窄 70% 以上。

（四）治疗

目前发现，通过及时的颈动脉外科手术（颈动脉内膜切除术和颈动脉支架成形术）疏通狭窄段血管，恢复颈内动脉的正常血流循环，不仅可以有效地预防脑血管意外，还能保护视功能。提示我们在临床上遇到上述眼部缺血性病变的疾病，应考虑到颈内动脉狭窄的可能，并进行必要的颈动脉系统检查、确诊。

二、椎-基底动脉狭窄相关眼病

（一）病因

主要是各种病因导致的椎-基底动脉供血区一过性血流量减少。是中、老年常见的一种缺血性脑血管疾病，除眩晕、共济失调等全身表现外，不少患者出现视物模糊、复视、眼球震颤及眼球运动障碍等眼部表现。部分病例眼部症状突出，甚至以眼部为首发症状而就诊于眼科。

临床智库 WWW.CICALINE.COM Notes

（二）临床表现

以眩晕为主的临床症状，一般持续数小时至数天，神经功能可完全恢复。最常见症状为眩晕，其他常见的全身症状包括共济失调、言语不清、吞咽困难、面部麻木、肢体麻木瘫痪、猝倒发作及意识障碍等。但是，部分患者因眼部表现突出而首诊于眼科，常见症状为视物模糊及视力下降、黑矇、复视、眼球运动障碍等，其中以视力下降最常见。这就要求眼科医生对椎-基底动脉供血不足的临床症状及特点予以重视，对此类病例进行必要的辅助检查，如经颅多普勒超声（TCD）、颈椎X线片，磁共振血管成像等检查，以明确诊断，以免造成其在眼科的漏诊及误诊，延误患者就诊时机。

（三）诊断依据

①双眼一过性黑矇、视力下降、复视及眼球震颤；②经颅多普勒超声是无创检查手段，是目前诊断椎-基底动脉狭窄的首选检查手段，准确率可达90%以上；③椎动脉造影能够准确地发现椎动脉狭窄、扭曲的部位及范围，明确其与周围组织的关系，确定椎动脉狭窄、扭曲的原因，是诊断缺血性脑血管病的金标准。

（四）治疗

主要包括病因治疗，如为血管自身的狭窄引起，应给予扩张脑血管和改善脑部血供等治疗为主，必要时可手术治疗，放置血管支架，以缓解症状；若为颈椎病引起则应以骨科治疗为主，同时兼顾并存的其他疾病的治疗，如糖尿病、高血脂等。

三、颅内动脉瘤相关眼病

颅内动脉瘤是颅内血管系统常见的疾病，年发病率（6～35.3）/10万，是引起自发性蛛网膜下腔出血的第一位原因，致死率及致残率均较高。眼科医生应该充分了解脑动脉瘤与眼科改变的关系，及时而准确地发现隐藏于颅内的脑动脉瘤，为患者争取宝贵的治疗时间。

（一）病因

国内以前、后交通动脉瘤最常见。由于颅内血管与支配眼部的神经以及神经核团等位置关系密切，所以在患者尚不伴有明显的神经系统体征时，可因其占位效应引起相应的眼部改变。

（二）临床表现

因脑动脉瘤在颅内的位置、大小及其是否继发瘤体破裂出血、破坏或血肿压迫脑组织以及脑血管痉挛等而出现不同的神经眼科临床表现。与眼部症状相关的动脉瘤多位于颈内动脉和后交通动脉的连接处，最常累及的是动眼神经，出现动眼神经麻痹，还有视力下降、视野缺损、眼眶痛、视网膜出血等眼部表现。

（三）诊断依据

①眼睑下垂、复视、视力下降、视野缺损；②中年以上突发蛛网膜下腔出血；③一侧动眼神经或展神经麻痹；④偏头痛样发作伴有一侧眼肌麻痹者；⑤数字减影血管造影、CT血管造影或磁共振血管造影发现瘤体。

（四）治疗

除少部分患者可保守治疗外，大多数患者均需手术处理。常用手术方法有动脉瘤颈夹闭术、结扎术、瘤壁加固术、孤立术、动脉瘤缝合术和血管内栓塞治疗等。其目的是防止动脉瘤破裂，并保持载瘤动脉通畅。目前，最常用的方法是动脉瘤颈夹闭术和血管内栓塞术。借助显微手术夹闭瘤颈仍是治疗颅内动脉瘤的“金标准”。血管内栓塞治疗是颅内动脉瘤治疗的一大进展，其优点是可以处理任何部位的动脉瘤，而且只在血管内操作，不扰乱动脉瘤周围结构，使病人免受开颅手术之苦，特别适用于病情严重、全身状况不良、动脉瘤夹闭困难和手术危险性大的病人。

四、颅内静脉窦血栓形成相关眼病

（一）病因

主要是颅内静脉窦血栓形成（cranial venous sinus thrombosis，CVST），占全部脑血管病的3.5%～10%左右，临床多表现为头痛、呕吐、视盘水肿等颅内压增高的征象，眼部症状也很常见，有些病例仅仅表现为眼部症状而首诊于眼科，极易误诊、漏诊。

（二）临床表现

临床症状和体征是因为脑循环受阻、脑脊液吸收障碍所继发的脑水肿、梗死、出血所致。早期临床表现不具有特征性，较常见的症状有头痛、呕吐、视盘水肿、癫痫发作、局限性神经功能缺损和进行性反应迟钝等。视盘水肿绝大多数为双侧发病，单眼少见。早期的视盘水肿，由于未累及黄斑区，临床上患者可无任何症状。视盘水肿明显的患者可有短暂的视物模糊，眼前发暗、发黑，单眼或双眼一过性黑矇，持续数秒即可完全恢复，经常发生在弯腰或从卧位迅速站立时，可能是由于视盘供血发生暂时性变化所致。视野检查表现为生理盲点扩大或正常，如果颅内压增高性视盘水肿持续时间太久，也可发生进行性不规则向心性视野缩小，最终因视神经萎缩而失明。一些患者由于颅内压增高导致第Ⅵ对脑神经麻痹和轻度认知障碍，出现复视和斜视，主要是因第Ⅵ对脑神经在颅内行程较长，容易受到损伤。如果颅内高压没有得到及时解除就会导致长期的视盘水肿，长期严重的视盘水肿的预后差，因而必须在视盘水肿还没有发展萎缩前，积极进行治疗。

（三）诊断依据

①头痛、视物模糊、视力下降、双眼视盘肿；②腰穿发现颅内压升高；③依靠传统的CT、MRI检查，漏诊、误诊率很高，磁共振静脉成像或数字减影血管造影（DSA）检查发现静脉窦内血栓，DSA准确率可达75%～100%，是诊断此病的金标准。

（四）治疗

需采取积极措施降低颅内压，包括静脉滴注甘露醇、激素、腰穿放脑脊液和应用乙酰唑胺抑制脑脊液分泌等。必要时可以采用脑室引流术、腰腹膜分流术等手术方法降颅压。保守治疗的办法有溶栓治疗（包括全身静脉内溶栓、局部静脉内溶栓和局部动脉内溶栓）、抗凝治疗及抗血小板治疗。随着神经介入技术的发展，出现了导管介入CVST的局部药物溶栓治疗，提高了静脉窦血栓形成的再通率，提高了该病的临床疗效。介入治疗主要包括：①经皮股静脉穿刺溶栓疗法；②经颈静脉穿刺溶栓疗法；③经颅骨静脉窦插管溶栓疗法；④经前囟穿刺溶栓疗法；⑤微套圈辅助的直接溶栓疗法；⑥颈动脉穿刺溶栓疗法；⑦机械性破栓疗法。另外，当前还使用针对颅内静脉窦病变的外科治疗主要包括静脉窦切开血栓清除术、静脉窦插管溶栓术、Sindou横窦搭桥术、静脉窦修补术、Donaphy静脉窦修补术等。通过积极的治疗，消除病因，使静脉窦引流通畅，不但解除脑部症状，同时使患者的眼部症状减轻，视力得到好转。

第六节 瞳孔反射异常与瞳孔路疾病

一、瞳孔的正常状态

正常情况下，瞳孔直径为3～4mm，双侧相等，直径小于2mm者称为瞳孔缩小，超过5mm称瞳孔散大，双瞳孔大小可差别1mm，大于1mm属异常，正常人群中亦有3%不等。

瞳孔大小可受各种因素影响，临床上检查时应注意：

（1）年龄：新生儿、婴儿及老年人瞳孔均较小，新生儿、婴儿因瞳孔括约肌较散大肌发育早且明显；在老年人则因虹膜血管呈放射形走向，随年龄增加而硬化使血管变直变长所致。幼儿、

成人瞳孔较大，而青春期瞳孔最大。

（2）种族：白种人虹膜色素少、瞳孔大；黑种人色素多、瞳孔小。

（3）性别：女性较男性瞳孔大。

（4）屈光状态：近视眼瞳孔比正视眼大，而远视眼瞳孔比正视眼小。调节作用的冲动本身不会直接产生瞳孔收缩，只有在调节作用引起集合运动时才会间接引起瞳孔反应，即双眼集合时瞳孔收缩。

（5）精神因素：在惊恐、强烈的感情冲动时瞳孔散大。

二、瞳孔的异常状态

1. 相对性传入性瞳孔障碍（relative papillary defect afferent defect，RAPD） 即往常所称的 Marcus-Gunn 瞳孔。检查时应在暗室中进行，嘱患者双眼平视，用聚光手电或弥散光线来回检查双眼，从一眼至另一眼来回数次分别检查，间隔 1～2 秒。如发现一眼瞳孔较大和（或）瞳孔收缩幅度小速度慢，即遮盖健眼，患眼瞳孔扩大，遮盖患眼，健眼瞳孔无变化，或持续光照患眼，瞳孔开始缩小继之散大，则说明该侧眼 RAPD 阳性（+）；相反，正常人双眼瞳孔轮流被遮盖时，另侧未被遮盖的瞳孔无变化，双瞳孔大小相等，则称为阴性，如利用不同透光率的滤光片置于健眼或相对健眼前以减弱刺激光强度，以滤光片的透光率（对数单位）表示 RAPD 的程度，用光源分别照射患眼和健眼，观察两眼的直接对光反应和间接对光反应过到平衡所需滤光片的透光率大小，透光率愈高，RAPD 愈轻；透光率愈低，RAPD 愈严重。如 RAPD 大于 3 个对数单位则有临床诊断意义。

2. 黑矇性瞳孔强直 指无光感合并瞳孔反应异常的一种状态，当一侧视网膜或视神经有病变而视力黑矇者，患眼瞳孔散大，无直接对光反应，健眼也无间接对光反应，但患眼可有间接对光反应，即光照患眼时，由于光线不能进入光反射中枢，健眼与患眼瞳孔纤维系由双侧供应，故双侧瞳孔均无收缩反应。在颅脑损伤患者处于昏迷状态下如有此征，提示该则尚有严重视神经受损，且可能有颅底骨折。双瞳孔的集合反应及闭睑反射等其他各种瞳孔反应可均存在。

3. Argyll-Robertson 瞳孔 病因以梅毒最多见，占半数以上，该征的出现常提示有中枢神经系统梅毒，可作为脑膜血管性梅毒、脊髓痨、麻痹性痴呆的特殊病症，因中脑顶盖前区至两侧缩瞳核（EW 核）之间病损所致。

病变一般认为位于中脑被盖前核的中脑导水管附近或被盖前核至动眼神经核之间。推测单眼者病变在病侧被盖前核至动眼神经的 Edinger-Wesphal 核或至瞳孔括约肌核之间，而双侧者为双侧被盖前核至双侧瞳孔括约肌核之间的病变。中枢性损害因部位不同可出现下丘脑，脑干以及脊髓受累征象如 Wallerberg 综合征。

临床表现典型者双眼瞳孔缩小，小于 3mm，不规则，直接间接对光反应消失或非常迟钝，而视近时瞳孔收缩并不减退，甚至增强，即瞳孔对光反射消失，而调节和集合反射存在，有光反射、近反射分离现象。调节反射中瞳孔缩小，说明副交感神经核间的联系和瞳孔括约肌本身未受到损害。患眼在暗室瞳孔不散大，单侧或双侧均可发生，一般为双眼，对阿托品散瞳反应迟钝，滴毒扁豆碱瞳孔可再度缩小，因病变加损害程度及部位不同，故该征在临床上并不全是典型的，如集合反应亦减低，可排除梅毒性病变，常见于脑炎、脑出血和脑外伤等。

4. Horner 综合征 也称颈交感神经麻痹综合征，凡交感神经经路自下丘脑至眼球之间任何部位受损均可引起该综合征。

临床表现为瞳孔缩小，轻度上睑下垂和眼球凹陷三大症状，其中以瞳孔缩小为最重要的体征。瞳孔虽缩小，但直接、间接对光反应尚存在。此外，尚可见颜面部潮红，由于早期交感神经受累使局部血管扩张所致，该时尚可见瞳孔散大，其后由于交感神经麻痹而出现典型瞳孔缩小、颜面苍白。

Notes

5. 强直性瞳孔和 Adie 综合征 系一组以瞳孔散大为特征的良性疾病。Adie 综合征又称 Holmes-Adie 综合征，除瞳孔散大外，同时，尚伴有膝健反射消失；而强直性瞳孔虽有瞳孔散大，但膝健反射正常。临床上常易误诊而怀疑为颅内恶性病症，作一些不必要的检查，值得指出的是，该病虽少见，但近年来确有增多趋势。一般认为与自主神经系统紊乱有关。

该综合征多见于 20～40 岁女性，90% 单眼受累，多数在无意中发现，亦有主诉突然发病者，左眼多于右眼；亦有认为多双眼受累，但迟早或轻重不等而已。

病因尚未最后阐明。有中枢性及周围性神经学说，前者病变可累及瞳孔反射核视丘下部、间脑和中脑移行区，可发生于脑炎后，慢性酒精中毒、糖尿病、伤寒、白喉、多发性硬化等；后者见于在球后酒精注射后、视网膜脱离术后等。少数病例病理检查提示睫状神经节有神经原性退变，骶髓背根神经节细胞变性与腱反射消失有关。

临床表现为瞳孔散大，瞳孔运动呈呆滞缓慢，呈一种特殊的瞳孔紧张状态。看近呈强直性缩瞳，看远呈强直性散瞳。一般常规在诊室内检查瞳孔对光反应迟钝或消失，近反应亦差。但如在暗室内停留 15～40 分钟，患侧瞳孔可缓慢散大和健侧相等，此时如再照射两侧瞳孔，健侧瞳孔立即缩小，而患侧瞳孔缩小缓慢，但数分钟后可比健侧更小，注视近物时瞳孔缩小和注视远物时瞳孔散大都极缓慢。调节和集合反应慢而持续较久，即调节时收缩和松弛都要经过几秒。如持续 5 分钟或更长时间集合时瞳孔可缓慢缩小，甚至最后可小于健侧。停止调节集合反应后，瞳孔可缓慢地散大至原来大小。瞳孔对光反应缓慢和延长可能是由于变性的神经尚残存有部分神经未梢未被波及之故。亦有认为可能系通过反射的调节和集合作用所产生的乙酰胆碱以及泪液中可能有少量的乙酰胆碱进入前房刺激瞳孔括约肌而使瞳孔缓慢缩小。如瞳孔对光反应完全丧失，则提示支配瞳孔的所有副交感神经纤维已完全变性，裂隙灯下检查尚可见蠕动样虹膜节段性收缩，即虹膜组织的蠕动样收缩。

6. 急性颅内高压的瞳孔改变 常见于颅脑外伤或化脓性脑膜炎引起，在临床上有一定的诊断意义。

（1）单眼瞳孔缩小，小于 1mm，易疏忽，一旦出现，有一定临床意义，提示该侧为病变侧，与颅高压动眼神经或中脑瞳孔收缩核受刺激有关。

（2）双瞳孔缩小，小于 1mm 者，多见于弥漫性和轴索损伤早期，桥脑出血或损伤等，与颅高压导致双侧运眼神经或瞳孔收缩核受刺激有关。

（3）单侧瞳孔中等散大，对光反应减弱，多见于急性颅内高压早期，动眼神经或瞳孔收缩核由于受到刺激而开始发生麻痹，如能及时抢救，解除病因，瞳孔会恢复正常。

（4）单侧瞳孔扩大，对光反应消失，病变在瞳孔改变同侧，此乃急性颅内高压中、晚期造成单侧动眼神经或瞳孔收缩核全麻痹的结果，常伴有眼球固定，上睑下垂，为颞叶钩回疝的典型症状，为急诊开颅手术的绝对适应证，常见于同侧硬膜外血肿。

（5）双瞳孔散大固定，对光反应消失，提示急性颅高压晚期，使脑干移位双动眼神经或瞳孔收缩核受到严重损害而导致的全麻痹，乃脑疝晚期，即先发生小脑幕切迹疝，如病情继续恶化，脑干和脑扁桃体下移，挤入枕骨大孔，发生枕骨大孔疝，提示伤情严重，预后差。

（6）双瞳孔大小变化无常，这是颅脑外伤后，双瞳孔收缩核受到多种刺激所造成，多见于脑干周围出血挫伤水肿或交感神经中枢受损所致临床上常见原发或继发脑干损伤、弥漫性轴索损伤等。

7. 中毒性瞳孔 毒物进入体内达到中毒表现时，瞳孔可出现变化，有些具有一定的临床诊断价值，但必须结合详尽的病史及其他全身中毒表现，有时尚应有实验室的检查结果。

（1）有机磷中毒：由于有机磷可抑制胆碱酯酶的活性，使乙酰胆碱大量蓄积，产生毒蕈样，烟碱样的中毒症状，瞳孔缩小如针孔状为其特征。血检胆碱酯酶活性降低对诊断有价值。

（2）阿托品类中毒：阿托品类中毒多由于全身应用引起，眼科局部使用在婴幼儿及过敏体

质滴用1%阿托品而未能压迫泪道，由于吸收过多中毒者亦可见，一般多为轻度至中等症状表现。如常见口干、瞳孔散大、发热等。

（3）安眠药中毒：这类药物如巴比妥、氯丙嗪等急性中毒初期瞳孔常缩小，对光反应存在，一般临床医师不易发现，中毒晚期瞳孔呈麻痹性散大，以光反应消失。

（4）氰化物中毒：主要为氢氰酸、氰酸盐等，苦杏仁、桃仁等中亦含有氰甙，其氰离子能抑制许多酶的活性，可导致细胞内窒息发生中毒，重者瞳孔可散大。

（5）急性酒精中毒：由于饮酒过量而发生急性酒精中毒，其昏睡期可表现瞳孔散大、神志不清等症，除瞳孔散大外，以光反应消失，而且视力严重受损，双眼底可有视盘充血境界不清等急性视神经炎改变，亦可表现为球后视神经炎的临床征象。

（6）麻醉剂中毒：麻醉早期瞳孔缩小，麻醉加深后由于中脑功能被抑制，瞳孔括约肌减弱使瞳孔相对散大，谵妄期瞳孔亦散大。

问题与展望

神经眼科学是一门眼科学与神经病学紧密结合的交叉学科。眼科症状和体征可能是全身神经损伤的局部反应，反之亦然。神经眼科医师需要扎实的神经科学基础和眼科学基础。神经眼科学在国内尚未引起足够的重视的原因与解决对策可能有以下几点：

（1）神经眼科学的物理疆界应有明确界定，神经眼科学知识应尽早普及，引起眼科同道们的兴趣与关注。

（2）应确立神经眼科学专业人才的培养及训练方式，神经科医生应学习眼科学知识，眼科医生也应学习神经科有关技能，交汇培养可能更有利于专业发展。

（3）综合性大型现代化医院发展神经眼科学应比眼科医院更具优势，他们已具备先进的影像技术，功能检查（脑电图、视觉电生理、肌电图）等神经眼科学必备的发展条件。

（4）尽早派员到国际神经眼科学著名的中心、研究所或医院进修学习，或邀请国外专家进行实质性的合作。

（魏世辉　童绎）

临床智库
WWW.CICALINE.COM

Notes

第十六章　视觉科学概论和人工视觉

视觉科学(visual science)是认知科学(cognitive science)的一部分,研究我们是怎样看到物体的科学。视觉科学试图了解:①当我们在“看”时,为什么不能察觉看的过程?②物体为什么看起来有颜色?③我们是怎样判断物体的远近和大小的?④我们如何感知在一幅影像中的一些区域是同一物体的一部分?⑤我们如何判定在环境中,一个物体正朝着我们移动过来或我们向它走去?迄今为止,视觉科学家虽然还不能完全回答上述的问题,但已对视觉有了深入的认识。本章将从视觉现象、光学信息的本质和视觉神经生理学三个方面,阐述视觉科学概论,并简述人工视觉的研究进展。

第一节　视 觉 现 象

一、视觉的定义

视觉(vision)为通过接收周围环境中事物所发出或反射出的光的信息,经过知觉和认识而获得知识的过程。

视觉是基本的认知活动,这一点与纯粹的光学处理过程(比如照相)有着显著的区别。虽然在光学方面,照相机和眼睛之间确实有着重要的类似处,但这两者间在感知现象上没有任何相似点。照相机完全没有感知能力,即它对所记录的景物一概不知。照片的图像仅仅包含了信息,然而具有视觉能力的人和动物能够从所处的环境中获得知识,正是这种知识使认知者对某一特定情况做出适当的反应。视觉定义所用的表述提示了视觉是建立在信息的概念及其处理的基础之上的,并通过提取信息获得环境相关的视觉知识。

视觉感知所处理的信息来源于物体发出或反射的光,这种光学信息是环境中的光与物体表面间相互作用的结果。因为光的作用首先决定了物体的什么信息是可视的,决定了视觉进行系统性分析的准确起始点,所以光是所有视觉的基础。早期视觉研究的一个未解之谜是:当光从一个三维世界射入眼睛视网膜二维表面时,到底发生了什么改变,信息是怎样处理的?这也是视觉科学家长期以来力图回答人和动物是怎样“看见”的焦点之一。

二、视觉对进化的作用

视觉生物学的重要性是:视觉与帮助生物体的生存和成功繁衍有关。为了进化的适应性选择,我们必须努力获取相关的信息,即周围出现了哪些事物、它们的位置在哪里、它们提供给我们什么样的机会。所有的感觉,包括视觉、听觉、触觉和味觉都参与了这种努力。对于某些生物而言,它们最主要的感觉不是视觉,比如听觉是蝙蝠飞行时主要依靠的感觉。但是对于现代人和其他许多物种来说,视觉是最卓越的感觉,原因是视觉可以很准确地提供远距离的空间信息。

从进化的角度看,人类的视觉发展到了一个非常精密的程度。视觉感知有着相当好的精确性,视觉把光所包含的丰富环境信息资源开发利用到了一个很高的水平。基本上能做到所见即所得,即当所见到的事物是真的时,我们就有了与真实的事件状态相一致的知觉。然而,

视觉不是“现实的镜像”，而是一种主动建立的、具有意义的环境模型，它允许感知者预测未来可能发生的事情，以便使他们采取适当的行动增加生存机会。

三、视觉感知的不一致

1. 适应和后像　视觉感知可以对某一特定情况发生适应性改变。举例说明，当你在一个晴朗的下午走进一个漆黑的电影院时，你除了能看见屏幕上的图像外，其他什么也看不见。但是几分钟后，你就能清楚地看见整个电影院的墙和远处的人了。这种对暗光感受力的增加被称作暗适应。适应在视觉感知中是一个非常普遍的现象。如果延长各种不同视觉刺激的时间，比如颜色、大小、动作、方位等，视觉的敏感性会降低。说明我们在适应的不同阶段，对同样的物理环境产生了不同的视觉体验，所以视觉不是“现实的镜像”，随着时间而改变的是我们的视觉系统，不是外界环境。即便如此，有人可能会问：虽然由于“适应”使某些物体不能被感觉到，但是只要物体被感觉到，就仍然是现实的准确反映，对吗？研究发现并不是这样，因为在刺激被延长或加强的情况下，“后像”便会出现。

2. 真实和错觉　此外，还有很多系统性感知失实的例子，被称作错觉。一个大家很熟悉的例子就是对月亮的错觉。即月亮在接近地平线时看起来比高高挂在夜空中的时候大得多。事实上，月亮的光学大小在它穿过天空的过程中是始终不变的。因此，月亮大小的变化只是我们的感觉而已。所以，在某种程度上，视觉所提供的真实性必定是视觉系统处理光信息的结果所构建的产物。正如我们会看到，构建产物的本质暗示了某种隐藏的假定，而对于这种假定，我们并没有确定的理论知识可循。如果这种假定是不正确的，那么错觉就产生了。

日常生活中这些错觉并不明显。它们在大多数情况下只出现在关于视觉的书籍中。在通常情况下，错觉导致感知错误和符合现实的感知的产生同属于一个相同的处理过程，只是感知错误也许正是这个处理过程无害的副作用罢了。光以二维模式刺激我们的眼睛才导致了感知，为了给我们提供三维环境中的信息，视觉必须是一个可以作解释说明的过程。此过程设法将眼睛视网膜图像上复杂的、运动的二维模式的光转化为对三维空间中物体的稳定感知。因此，我们所感知的物体是一种建立在图像结构上的解释和说明，而非物理真实性的直接记录。

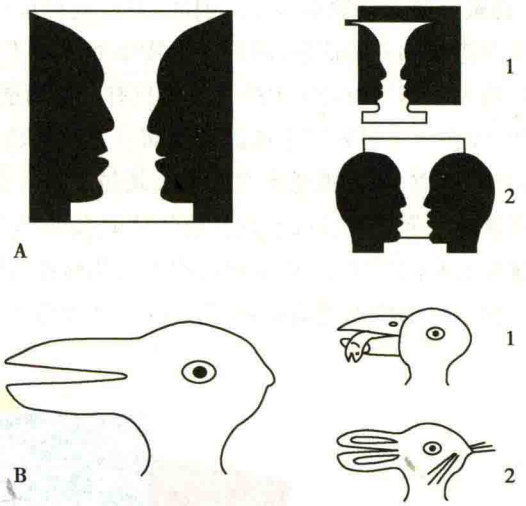

图 16-1　模棱两可的图

图 A. 既可以被看作黑色背景上的一个白色花瓶，也可以被看作白色背景上的两张脸的侧面轮廓；图 B. 可被看做一只鸭子（面朝左）或一只兔子（面朝右）

3. 模棱两可的图　是证实视觉、解释和说明事物本质的有力证据，简单的图像可以引起两种或两种以上的不同感知。图 16-1 显示了引人注目的例子。图 16-1A 中的花瓶/脸像可以被感知成黑色背景上的一个白色花瓶（A1），也可以被感知成白色背景上的两个黑色的脸侧面轮廓图（A2）。当你看到这些模棱两可的图时，有两个重要的关于感知的问题。第一，不同的解释说明是相互排斥的，即每一次你只能感知到其中之一：一只鸭子或一只兔子，不是两者（图 16-1B）。这表明：感知包括了某种解释模式的搭配组合，因为一次只能有一个这样的模式与感觉器官的数据资料相匹配。第二，你看到了两个解释模式，感知是多稳态，且有两个可能交替出现的动态感知，提示这两种模式彼此之间在某种意义上相互竞争（图 16-1A）。

临床营库

Notes

四、视觉是对环境的模型化构建

模棱两可的图像展示了感知组成的本质，它们说明了感知者对视觉刺激的解释，有时候还可能不止一种。如果感知完全是由光对眼睛的刺激所决定的，那就不会有模棱两可的图像了，因为每种模式的刺激都与知觉对象有一对一的呼应。显然，视觉中发生了某种更复杂和更具有创造力的事件，超越了刺激我们眼睛的光所严格包含的信息。

视觉是如何超越光学信息的呢？其原因是什么呢？目前得到的答案是：观察者构建了一个模型，这个模型模拟了外界环境下能被观察到的感官刺激。一个富有挑战性的重要观点是：视觉实际上与这些模型相对应，而不是与引起这些模型的视刺激相对应。有时我们建立的模型是错误的，有时我们建立两个或更多的貌似合理的、具备可用信息的模型。错觉说明我们的模型有时不准确，模棱两可的图形说明这些模型有时不是唯一的，但日常生活的经验告诉我们的是，我们的感知模型通常是准确而唯一的。确实，如果感觉刺激足够复杂和丰富的话，视觉系统就几乎没有机会对环境进行错误的解释。

1. 视觉的完整性 感知包括了我们事实上并没有看到的那些部分。从图 16-2A 中看到了三种简单的几何图形：一个方形、一个圆形、一个长方形。圆形被方形遮住了一部分，其左下方在图中没有出现，并且长方形只有两个末端可以被直接看到，其中间的部分也隐藏在方形与圆形后面。虽然如此，通过圆形的一部分感知到了一个完整的圆形，也把仅有两个末端的长方形感知成为一个连续的长方形。视觉可以填补物体看不见的部分，称为视觉的完整性。无论在何时，当感知外界环境时，视觉的完整性是自发而轻松的，虽然有些部分应该看不见，但几乎“所有的”都被完整无缺地看到了。因此，对所处环境中不完整的刺激信息的感知也包括了那些被物体本身遮蔽部分的信息，即同一个物体的能被看见的部分遮蔽了自身的另一部分，使之完全不能被看见。如图 16-2B 中的正方体只有三个面能被清楚地看到，但所感知的却是一个完整的正方体，即包含了另外三个被遮蔽的面。完整性较之错觉和模棱两可更有力地支持了视觉的“模型构建”观点，说明视觉事实上大大超越了进入眼睛中的光所直接带来的信息。观察者对物体自身遮蔽的那些部分以及被其他物体遮蔽的部分都有非常强烈的预测。这些预测必定是建立在某种更高的层次上，而这种层次不是那些进入眼睛的光所能直接提供的。因为图像本身并没有直接给出那些不能被看到、而实际上却被感知到的部分的刺激信息。

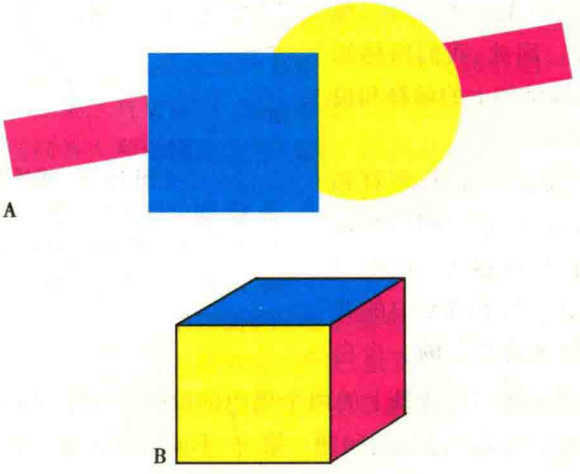

图 16-2 视觉的完整性

从图 A 中，我们感知的均是完整的方形、圆形和长方形，但事实上只有方形是完整的，圆形和长方形都被不同程度地遮挡了；图 B 一定会被看成一个完整的正方体，但它的后部却完全可能和我们的想象大相径庭

2. 不可能的物体　还有一种现象可以非常明确地证明视觉的“模型构建”观点。不可能的物体是指由二维线条组成的连贯的所谓“三维”物体，这些“三维”物体乍一看没有什么特别之处，但实际上具备这种物理性状的物体却是不存在的。图 16-3 是一些著名的例子。图 16-3A 中的“耙子”第一眼看来完全可以接受，但再仔细地观察时发现这样的物体根本不存在，因为左边的三个圆形末端和右边的两个方形末端不能吻合。与之类似，我们在图 16-3B 中最初感知到的一个连续的三维立体的三角形框也并不存在，因为相邻三条边所构成的面都不能正确地衔接。不可能的物体最有趣之处清楚地说明了：我们的视觉是体内通过对外界现实的假设而得到的模型。如果视觉仅仅是对外部世界绝对可靠的反映，那么很简单，这种不可能的物体从一开始就不可能被感知成“看似合理”的形象，如同它不可能具备这种物理性状一样。然而，当人们将之“模型化”后，却把不可能的物体看成了“可能”的物体。这一事实提示：视觉必定是对眼睛记录的外界环境中三维物体所提供的信息进行了一种解释。而且，感知不可能的物体时所犯的明显错误好像提示了一个观点，即某些视觉处理过程最初是在局部水平进行的，只是在后来才把处理的结果整合成一个整体性的框架。图 16-3 中的物体在局部范围内确实是可以接受的，只是在试图将局部片段归结为一个整体时，不能吻合的现象才变得明显起来。

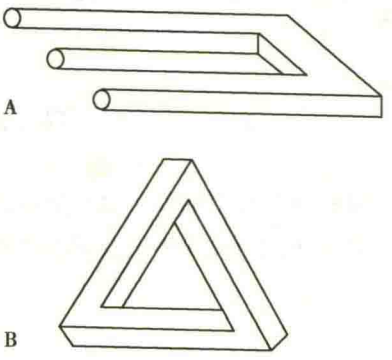

图 16-3　不可能的物体

A、B 最初均被看成连续的三维物体，但实际上不可能存在具备这种物理性状的物体。这类例子支持的观点是，视觉实际上是对外界环境进行模型构建，而非简单地记录（Penrose. British J Psychology，1958，49：31-34）

3. 预知未来　从进化上来说，视觉对未来情况的预测能力是非常重要的，毕竟我们生活在一个包括各种运动的物体和活动的生物体的世界中。知道一个运动物体的当前位置、运动的方向和速度，可以预测该物体未来的运动路线。当某物体冲来时，需要决定是否接近、避开、逃离或忽略它。如果没有一个能超越瞬时刺激信息的感知模型，视觉就不能正确地指导我们的行为。那些能快速由目前情况推知未来情况的生物体比其他做不到这一点的同类生物体更具有进化优势。

五、视觉是对意义的理解

我们对外部世界所作的视觉构建超越了三维模型中完全不能被看到的物体，构建中包括了那些代表物体和情景的意义或其功能特征的信息。我们感知某物体时，并不是将之看作某种特定的形状或者正处于某一特定的位置上，而是将之看作一个人、一只狗、一座房子等。能够把物体划分（或者鉴别、辨认）成所知道的类别使我们能够正确地对它们产生反应。

1. 分类　当遇到了完全陌生的事物，可以感知它的物理性状，如颜色、结构、大小、形状和位置，但是不知道它是什么，以及能够用它做什么。它是活的吗？可以吃吗？有危险吗？可以接近它吗？应该避开它吗？这些问题不能直接从物体的物理性状上得到答案，因为还要取决于它属于何种物体。

给定的某类事物的组成成员构成了先前的经验，这种经验使我们可以正确而合理地推断与之同类的新成员。那么就可以在更抽象的水平上对大多数新事物进行利用，即使我们先前并没有看到过这种特定的事物。视觉感知模型的构建对识别物体是非常重要的。

2. 注意和意识　可视环境包含的信息远远多于任何人全部的感知。所以必须选择性地注意，而且选择在很大程度上依赖于需要、目标、计划和意愿。视觉不完全是一个被刺激驱动的过程，也就是说，视觉不是单纯地决定于刺激中的光学信息的本质，在某种程度上也受到认知的影

响，如高标准的目标、计划、期望等。

注意某物体在视觉上通常是指转动眼球以注视它，但是注意和注视并不是一回事。你可以直直地看着某物而丝毫没有注意它，你的思维可能飘逸在完全不相干的主题里，然而一旦注意到了该视觉信息，你会意识到自己分心想其他事情时丝毫没有觉察出视野中所出现的东西。目前，对意识在视觉中的作用，以及有意识的视觉所具备的进化优势还知之不多。我们对视觉的定义指视觉决定于以下三者之间的相互作用：光、能反射光的表面和观察者的能察觉光的视觉系统。

第二节 光学信息的本质

视觉在进化上的作用是向生物体提供其所处环境中的准确信息。而光（light）是怎样向我们传递周围由可见物体所组成的世界的呢？

一、光的行为

研究光的行为的科学是物理学的一门分支学科，称为光学。根据普遍的物理学理论，光由被称作光子的能量微粒组成，这种能量微粒有时候做波浪式运动，有时候做分子样运动。虽然对颜色视觉的讨论要涉及光子的波浪式运动，但我们在此主要关注的是光子的分子样运动。

1. 光与物体间的相互作用 单位时间内落到给定表面的可见光的数量即光子的数目被称为光的亮度。照明是指环境中的光照情况，从分析的角度来说，最简单的情形称为点光源照明，即在一个特定位置的单个点光源发出的光照亮了一个场景的情况。点光源照明导致被照明物体后面产生了一定形状的阴影，并且在被照明物体本身的某些表面上也留下了明显的阴影区。光常来自于漫射的照明，在这种情况下，光产生于一个相对大的空间区域。在大多数情况下，物体的表面将致使撞击到上面的光子运动方式发生根本的变化。正是物体表面所致的光子运动方式的变化，最终提供了形成对这些物体的视觉所需要的信息。当光子与物体表面发生撞击时，将会发生以下三个基本事件中的某一个，即穿透物体表面、被物体表面吸收或者被物体表面反射。在这些光子与物体表面的相互作用中，反射对于视觉来说是最重要的。有两个原因：首先，物体表面与光的这种相互作用，使反射后的光发生了改变，所以，反射后的光包含了物体表面的信息；其次，反射后的光可以到达观察者的眼睛表面，所以它能将物体表面的信息传递给视觉系统。未经反射的光对于理解视觉感知的某些方面也很重要，如被吸收的光之于颜色视觉、投射的光之于透明感知，但是在这里，我们将着重讨论反射光的光学信息。对于视觉来说，最重要的事实是光在周围空间环境中反射着，而实际上周围空间环境是被来自四面八方的光所填充的，正是这种复杂的光学结构使视觉得以发生。

2. 光的环绕阵列 视觉心理学的先驱 James J Gibson 创立了一个概念——“光的环绕阵列（ambient optic array，AOA）”，并用它来描述光所携带的视觉信息。AOA 是指来自各个方向的、朝向某一给定观察位点的光。称之为“环绕”是因为该观察位点事实上会聚了所有方向射来的光。意指如果你的眼睛处于此观察位点，那么在每个方向上，无论是环境物体表面的反射光，还是直接从光源发出的光都可以被看到。视觉就是处于这种“观察位点”上，因为环境中的物体表面把光进行了复杂的“环绕阵列”，而这种“环绕阵列”也是有规律可循的，就是 AOA 光学构成的这种规律性提供了促使视觉发生的信息。图 16-4 以模式图的方式显示了 AOA 的构成，此 AOA 来自观察者在一间有一扇面朝树而开的窗户的房间里所获得的感知。请注意，光从各个方向射向观察点。该点上所定义的 AOA 不依赖于处在该点的观察者而存在。图 16-4A 说明了观察者所看到的视图与 AOA 的关系：眼睛从 AOA 中抽取了一个直接的子集。AOA 的阴影部分目前不可见，因为眼睛只承认从前面射来的光。图 16-4B 显示了观察者站立时眼睛视网膜上的瞬时视

临床智库 WWW.CICALINE.COM

Notes

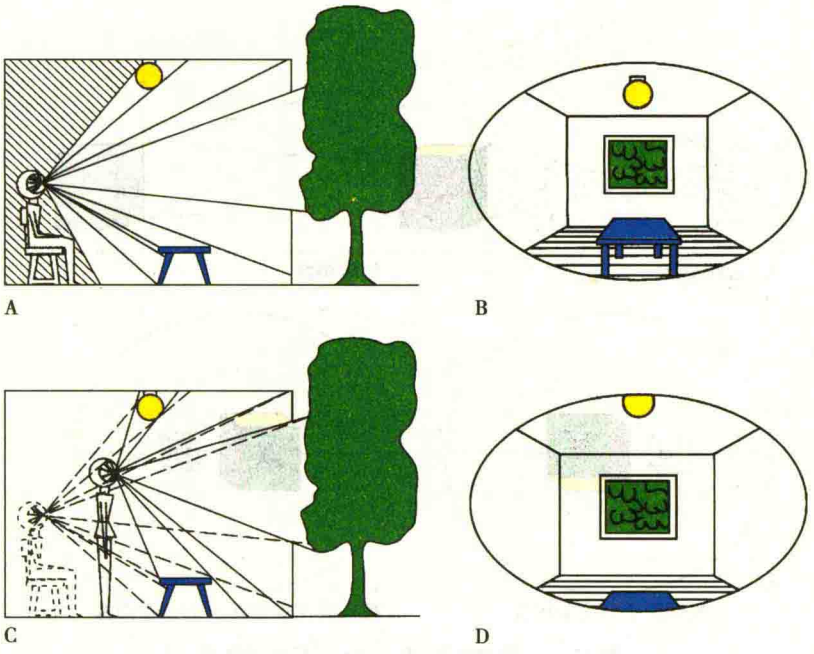

图 16-4　AOA

A. 当观察者的眼睛处于某一给定位点，眼睛将观察者前方的 AOA 抽取出来；B. 被抽取出来的 AOA 投射到视网膜上所形成的图像；C. 如果观察者移动位置（如站立），被抽取的 AOA 将发生变化；D. AOA 抽取的变化使视网膜上的投射图像亦发生相应变化（A 和 C 援引自 Gibson. The ecological approach to visual perception. Boston：Houghton Mifflin，1979）

觉图像。至少对于那一个即时的瞬间而言，当时的 AOA 光学构成就是视觉的起始点。

二、图像的信息

视觉是为了提供关于外部世界的精确信息，因此环境中物体表面彼此之间构成的几何学与进入特定观察位点的眼睛的光之间有着确定的联系。

1. 光学图像　外部世界三维空间的物体沐浴在光的照射下，被物体表面反射的光沿着直线进入观察者的眼睛（图 16-5A）。光子穿过眼睛在其视网膜形成了一个上下颠倒的二维图像（图 16-5B、图 16-5C）。这个外部世界中的物体通常被称作远端刺激（即与观察者相距较远），而它在眼睛视网膜上的光学图像则被称作近端刺激（即与观察者相距较近）。正如图 16-5A 所示，物体在眼睛中图像的大小取决定于它的视角，即图像的端点间距离和眼睛的注视点之间所夹角的度数。同样大小的外界物体在距离观察者眼睛较远时对应一个较小的角度，在距离观察眼睛者较近时则对应一个较大的角度。这种介于物体大小、距离、图像大小之间的关系对于理解我们如何感知物体的位置和大小是很重要的。理解视觉的难点在于：眼睛视网膜上的图像是二维而不是三维的，也就是说，眼睛视网膜的光学图像就像投射到弧形屏幕上的一张幻灯片。这意味着，从真实的三维世界到眼睛的二维图像的转化过程中，重要的空间信息被丢失了。图像中消失的是深度维，即从观察者眼睛的注视点到环境中的物体将光反射入眼的表面之间的距离。为了感知三维形式的世界，必须设法将深度维从光学图像的二维信息中揭示出来；我们显然已经做到了这一点，但又是如何做到的呢？

2. 投射几何学　将三维世界映射成为二维图像的图像处理过程是非常有规律的，可以对这种规律采用数学分析。对它最适用的数学方法是投射几何学，即研究多维空间是如何被映射成低维空间的科学。对于静态的视觉，是把三维空间的环境映射成二维空间的平面图像。投射几何学能特异地将给定的三维物体上的每一点投射到对应的二维平面图像上去，而该物体图像的

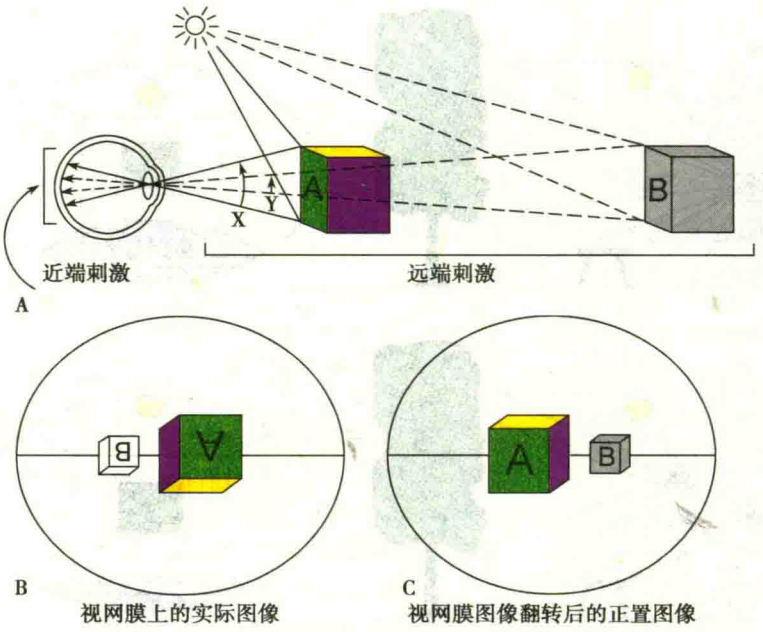

图 16-5 图像的形成与大小、距离的关系

A. 三维物体(远端刺激)把光反射入眼,形成视网膜上的二维投射图像(近端刺激);B、C. 因为物体所处的距离不能直接从其二维投射图像上反映出来,所以环境中大小相等而距离不等的物体投射到视网膜上的图像表现出不同的大小

特征经过这些不同的投射后并不会发生变化。在动态视觉中,投射是把空间-时间的四维结构转变为随着时间推移而展现在眼睛视网膜二维表面的"视觉流"的三维空间结构。

虽然投射几何学是理解图像信息的理想数学工具,但投射几何学并不能囊括视觉现象的所有复杂性,因为它不包括能够阐述光的反射、吸收或折射的适当的模型构建。举例说明,在充满不透光表面的世界中,只有由最近的表面反射的从某一特定方向射来的光能进入眼睛。从其他更远的点发出的光子将被吸收或被相邻表面反射,以致它们不能到达眼睛。由光和物体表面的相互作用引起的复杂性,使得投射几何学在对来自于三维世界的二维视觉图像进行模型化的过程中,只能发挥部分作用。

3. 感知和正字法投射 另外一个将三维世界转变为二维图像的方法是,在一张平面图前方的一定距离放置一个针孔或将针孔置于一个不透光盒子前部的某个位置上,而盒子里与针孔相对的是一个二维平面。这样的装置叫做针孔相机。因为光子是呈直线运动的,那么落在针孔相机平面图像上的每一点上的光都是环境空间中特定的点直接射入或反射入的。这些环境空间中特定的点沿辐射线排列,并且这些点反射或直接射入的光从一开始就朝着各自在平面图像上所对应的点而穿过针孔(图 16-6A)。这是感知投射(或极性投射)最基本的几何学关系,在这种图像形成过程中,光是向着单个焦点(或极点)会聚的。获得好的针孔图像并不像上述方法看起来那么容易。要得到生动的针孔图像,针孔必须很小。直径 0.4mm 最为理想。然而因为孔径太小,落到图像平面上的光非常少,所以必须在非常暗的条件下才能进行观察。如果把孔做得大些以便允许更多的光射入,图像将变得模糊,因为所有的光不再是通过针孔上的一个单独的点,而是通过许多不同的点(图 16-6B)。这个难题可以用下述方法解决:在相机的开口处装上一个透明的凸透镜,可使射入的光通过它时发生弯折而会聚到凹透镜后面一定距离的焦点上(图 16-6C)。因此,凸透镜事实上为它本身的焦点提供了一个"针孔",使得投影到后面的图像再次变得轮廓清晰而鲜明,就像针孔相机所得的图像那样,唯一不同的是图像更加明亮了,因为更多的光从增大了的开口处通过。人类的眼睛有这样的一个晶状体,其作用是把图像聚焦在眼睛视网膜上。

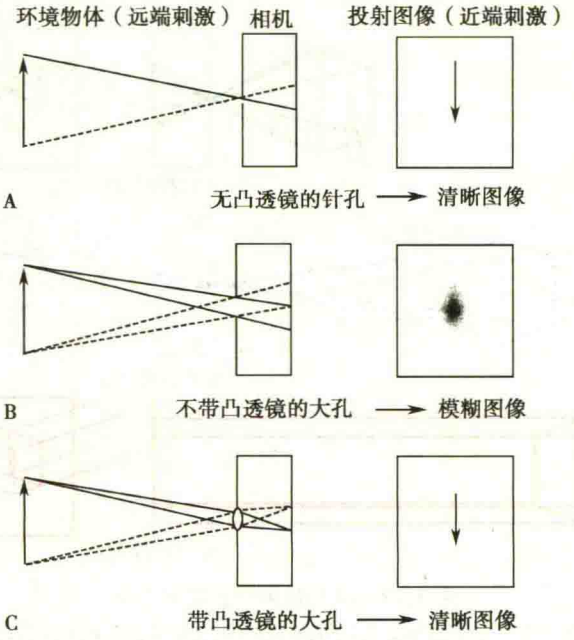

图 16-6　针孔相机和凸透镜的光学原理

A. 针孔相机（不带凸透镜）产生清晰图像；B. 不带凸透镜的大孔相机产生落在焦点以外的模糊图像；C. 如果凸透镜的焦距与凸透镜到成像平面的距离相适合时，带凸透镜的大孔相机就会产生聚焦良好的清晰图像

设想光-物体表面之间的复杂相互作用能最终合成一个模型，那么感知投射（或极性投射）的数学对人眼图像信息模型化就十分有用了（图 16-7A、图 16-7B）。然而，光-物体表面之间的复杂相互作用比我们已经提到的还要复杂得多。为了将情况简化，视觉理论家通常运用正字法投射（或平行投射）来替代感知投射，将图像信息的几何学进行模型化（图 16-7C）。在这种情况下，图像被概念化为由彼此平行且均垂直于图像平面的光线形成，而不是由向针孔会聚的光线形成。这种由正字法投射所致的数学简化，把物体在环境中的深度维，也就是物体与图像之间的距离忽略了，但是与视线方向垂直平面上的所有空间信息却毫无改变地保留下来。这意味着当图像与物体之间的距离远大于物体自身的长度时（图 16-7B），正字法投射就非常接近于感知投射。因此，正字法投射可以作为感知投射的一种限定性情况，在此情况下，物体和焦点之间的距离是无限远的。当图像与物体之间的距离较近时，正字法投射和感知投射之间的区别就变得十分明显（图 16-7A）。

三、视觉是如何将视网膜上的图像“还原”为现实世界的

三维世界中反射的光线如何在作为视觉起始处的眼睛视网膜上产生二维图像的过程以上内容已经进行了描述。图像的形成过程完全取决于光学规律。因此，对于给定的任何具有良好光照条件的场景和一个观察点，我们都能非常精确地判断什么样的图像会产生。现在的问题是：视觉是如何将视网膜上的图像“还原”为现实世界的，即如何将物体的光学图像还原而获取引发这些图像的物体信息。从这一点来看，视觉最明显的解决办法可能是在图像形成时，解除了先前的光学转换以逆转图像形成的过程。然而做到这一点并不容易。困难在于环境与它的投射图像之间的数学关系是不对称的。环境到图像的投射是从三维到二维的，采用投射几何学可以明确定义：即环境中的每一点与图像上相应的唯一点总是呈对应关系。但从图像到环境的“还原”投射是从二维到三维的，那么图像上的每一点可以和环境中的无数个点相对应。因此，逻辑上提示：我们眼睛视网膜上的每一个二维图像可以由无数多个不同的三维环境所导致。人

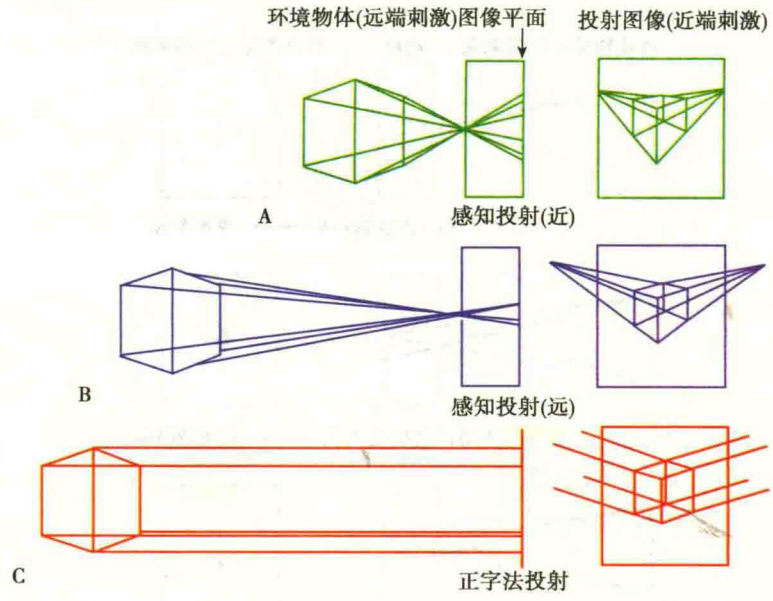

图 16-7 感知投射和正字法投射

感知投射通过针孔(A 和 B)产生向某点会聚的光束;正字法投射以平行光线为基础,在投射图像上不产生光束的会聚(C)

类视觉系统在大多数情况下是都非常精确地做到了这一还原过程。那么人类视觉系统是怎样解决这个看起来不可能解决的难题的呢?不同的理论家们各持己见,其中最占优势的假说是:三维感知视觉系统是对环境本质及其被看到时所处的情况,进行的一系列高度仿真的假定。这些假定对"还原"难题给予了足够的限定,使其在大多数情况下可以被解决。

第三节 视觉神经生理学

一、视 觉 系 统

人类将视网膜上的图像还原为现实世界也许不是完全精确,但是足以在大多数情况下为我们提供环境中准确的信息。因此,认识所有与视觉信息处理过程相关的神经系统非常必要。首先,来自眼睛的视觉信息被传输到了位于颅后部枕叶的初级视皮层,接着又传递到颞叶与顶叶皮质的许多高级视觉中枢。因此,完整的视觉系统(visual system)不仅包括眼睛,还包括了大脑的许多部分。眼睛选择并记录光线中所包含的信息,而大脑则接着处理这些信息使之变得对生物体有用。眼睛和大脑对视觉来说都是必备的,这意味着一个眼睛正常而脑的视觉中枢损坏了的人,和一个大脑正常而眼睛损坏的人一样,是"盲人"。

人的两只眼睛位于头部的水平线上,嵌于颅骨中近半球形的两个眼眶中。每只眼通过 6 条眼外肌的作用产生运动,眼外肌是由大脑中特定区域控制的。使之不转动头部就能扫描到视野的不同区域、注视到不同距离上的物体。某些物种,如鸽子与猫头鹰就不能在眼眶里转动眼球,而必须转动整个头部。这就限制了观察外部环境的速度。人眼都位于头部前面,而许多动物的眼睛位于头部两侧。位于前部使两眼的视野有一个面积很大的重叠区域(图 16-8),但是相应的整个视野面积就小一些。

"重叠视野"的好处在于"双眼视"对于精确的深度觉很重要,能够精确地判断物体的距离对肉食动物来说是进化上的一大优势。肉食动物需要获取有效的信息以进行攻击,所以它们的眼睛趋向于位于头部的前端以造成大面积"重叠"视野。相反地,"全景式"视野也是被扑食动

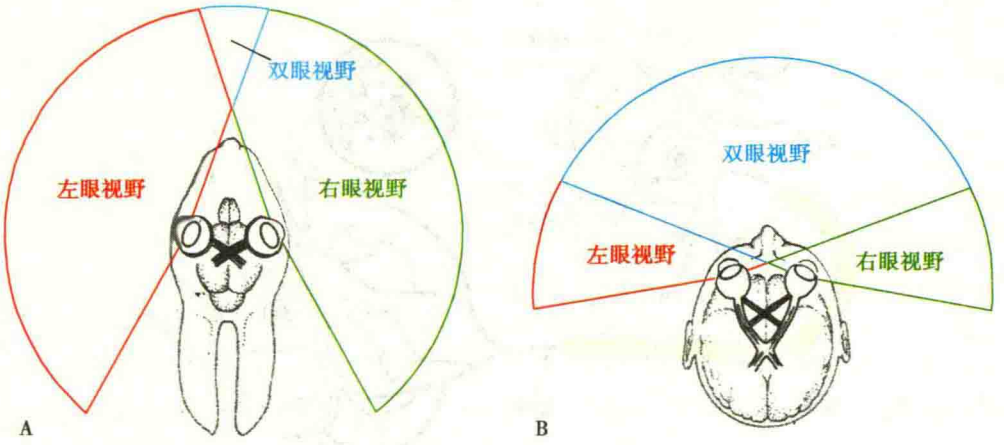

图 16-8　单眼视野的重叠

A. 在兔眼，位于头部两侧的眼视野范围广，但双眼视野只有少量重叠；

B. 人类位于头部前方的眼视野范围局限，但双眼视野区域大

物的一个优势，它可以使被扑食动物最大限度地掌握外界环境的危险信息，因此，被扑食动物的眼睛多位于头部的两侧。这反映了精确深度觉和视野范围两者之间的权衡关系。

二、视觉生理学

眼睛的不同部分行使不同的功能，让我们跟随一个光子穿越眼的不同的结构。首先，光进入角膜，角膜后是充满房水的前房。接着，光穿过瞳孔，虹膜调节光通量，并使眼睛在外观上具有了颜色。在虹膜后，光穿过晶状体，其形状是由附着在其边缘的睫状肌调控的。然后光子再穿过玻璃体腔，最后，到达终点——视网膜。视网膜上密集地分布着一亿多个对光敏感的光感受器，这些光感受器可以把光转化成神经冲动，再传输到大脑的视觉中枢。眼的组成部分在视觉功能中发挥了重要的作用。到达视网膜的光通量由虹膜和瞳孔控制。当光很弱时，瞳孔放大以便使更多的光到达视网膜，反之亦然。有意思的是，瞳孔直径的大小也随着心理因素而发生反应性的变化。瞳孔的大小还反映了精神状况，当注意力集中时，它就会放大。我们对这些事件的发生都没意识到，因为我们的意识不能控制或改变瞳孔大小的调节机制。

只有当进入眼睛的光线能在视网膜上清晰成像时，它才是有用的光。大部分穿过瞳孔的光在视网膜上被感光细胞吸收，并导致光-电反应过程的发生。有些光则被晶状体、玻璃体、血管和视网膜上的非感光细胞吸收。

三、神经生理学

在完成了它的光学使命后，眼睛的下一个重要功能就是将光转化为神经冲动，以便大脑能对光学信息进行处理。

1. 神经元(neuron)　是大脑的主要功能结构单元，它是一类特化的细胞，可以整合与之相连的神经元输入的冲动，并将整合后的冲动传到其他神经元。这一整合与传导的过程是通过神经元内部的一系列复杂的生化反应来完成的，如图 16-9 所示。神经元的结构包括树突、胞体、轴突、神经末端和突触。

(1) 树突：是从胞体生出的众多细小突起，这些细小突起可以收集来自于其他神经元的化学信号并将之转化为能沿细胞膜传导的电冲动。这种电冲动是一种分级的电位，即树突内外的电位差，这种电位差值可在一定范围内变化。变化的程度依赖于周围的神经元对树突刺激的强度。

(2) 胞体：由细胞核和细胞器构成。包被胞体的细胞膜整合了所有从树突上传导来的电信号，并再次将其编码成分级的电位，以转换成一系列沿着轴突传导的全或无的电位(即动作电位)。

临床看库 WWW.CICALINE.COM

Notes

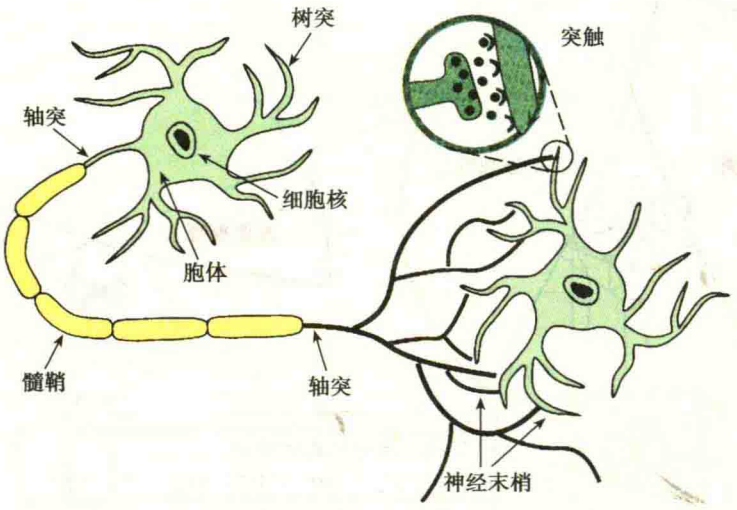

图 16-9 一个典型的神经元

神经元细胞的胞体能整合来自某树突的分级电信号,并且通过动作电位的方式传递其处理结果。这些电脉冲沿着被髓鞘包裹的轴突传至神经末梢;在神经末梢处,神经递质释放至突触,并刺激其他神经元的树突

(3) 轴突:是神经元的一条细长的突起,动作电位沿着它向其他神经元进行长距离传导。多数神经元大部分轴突都被一层髓鞘包绕,髓鞘能够加速动作电位的传导。轴突传导的整合信息的强度最初由该整合信息的发放速率编码,所谓发放速率是指单位时间内产生的冲动数量(即脉冲数/秒)。

(4) 神经末端:是轴突的末端,在此,轴突的电活动重新转化成能激发其他神经元的化学信息。即释放一种神经递质进入突触间隙。在神经末端所传递的信息的强度决定于释放的神经递质的量。

(5) 突触:是存在于一个神经元的末端和另一个神经元树突之间的狭窄间隙。释放到突触的神经递质快速跨过这个间隙,与另一个神经元树突膜上的特异性位点相结合,从而产生效应。突触是一个神经元的化学信号转换成另一个神经元的电信号的场所。

神经元获得其他神经元输入的信息,同时把信息输出给其他神经元。但是在所有这些神经活动发生之前,环境中的能量一定通过某种方式转换成了神经元的活动。在视觉系统中,光感受器完成了这个功能:它是一种特化的视网膜细胞,可以通过一个复杂的过程被光激活。一旦视觉信息被编码成神经反应,视网膜的其他几种神经元细胞,如水平细胞、双极细胞、无长突细胞和神经节细胞就可以完成最初的一些处理过程。神经节细胞的轴突组成了视神经,把来自眼睛的信息传递到大脑的视觉中枢。

2. 光感受器细胞 在视网膜上有两种不同类型的光感受器(photoceptor)细胞:视锥细胞与视杆细胞。视杆细胞的数量(约 1.2 亿)大于视锥细胞的数量,对光非常敏感,分布在视网膜上除黄斑中心凹以外的区域;视杆细胞特异地感受弱光(暗视觉),在夜晚、黎明或光线昏暗的房间里起作用。视锥细胞数量较少,(中心凹盲点 800 万个左右),对光线的敏感度比视杆细胞低得多,集中位于黄斑中心凹处,在周边的视网膜上也有散在分布(图 16-10)。它们负责大多数正常光照条件下的视觉体验(明视觉)与颜色体验。黄斑中心凹是一个很小的区域,正好位于视网膜的中心,由密集的视锥细胞组成。黄斑中心凹占据的视角只有 2°。虽然它很小,却是颜色和空间视觉最敏锐的地方。光感受器把光子的电磁能转换成神经冲动是一个复杂而精密的过程。视杆细胞与视锥细胞都有两个基本组成部分,即包含细胞核与细胞器的内节,以及包含数十亿个光敏感性色素分子的外节。这些色素分子包埋于重叠在一起的数以千计的视盘膜中,这些堆

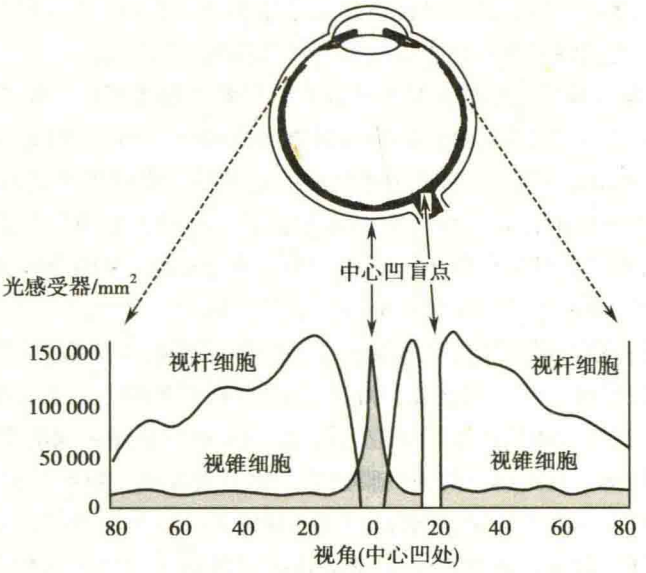

图 16-10　人类视网膜上视锥细胞(阴影部分)和视杆细胞(实曲线)的分布

注意黄斑中心凹几乎全被视锥细胞占据;在周边视网膜,视杆细胞的数量远大于视锥细胞

叠的视盘与外节的长轴相垂直。视杆细胞中的色素叫作视紫红质,当光子被视紫红质吸收时,视紫红质分子改变了形状并同时改变了其自身内部的和周围的电流,导致光感受器的外膜产生电变化,这种电变化沿着外膜向光感受器的突触传导,经过神经递质对下一个神经元发挥影响。同一个光感受器细胞可以吸收众多的光子,而这些光子所导致的电变化在光感受器外膜上发生了整合。整合的结果是使光感受器细胞内外的电位差发生了变化,这种电位差的变化区间是连续的,这不同于神经系统其他大部分细胞(电位差的变化区间是间断的)。从定量的角度说,光感受器细胞可变化的反应性电位差与被吸收光子的数量成对数函数关系。

3. 视网膜神经节细胞　人类视网膜上的神经节细胞(ganglion cell)数量至少有约150万个,它们所发出的轴突汇聚成视神经,通过眼眶后壁上的视神经孔将视觉信息输送到大脑。从解剖上来说,视神经是视觉信息传输中的一个瓶颈,有限数量的视网膜节细胞轴突数量限制了视觉信息的传输能力,这说明视觉信息在传递到大脑的过程中是经过了高度的编码和压缩的。新近研究发现,视网膜神经节细胞的功能复杂程度超出了以往研究的设想。通过对视网膜节细胞形态的观察,发现至少存在有17种形态各异的神经节细胞,他们通过至少20个相互独立的神经回路对视觉信息进行编码和压缩,最后通过至少13个平行的神经通路将这些信息传递到视觉中枢。

在形态各异的视网膜节细胞种类中,有3种视网膜节细胞占据了所有视网膜节细胞数量中的90%,根据其形态特征,这三种视网膜节细胞分别被命名为伞状节细胞、侏儒节细胞和双层节细胞。这三种视网膜节细胞中侏儒节细胞的数量最多,约占到视网膜节细胞总量70%,其在视网膜上的分布位置主要集中在黄斑部,其功能特点是反应速度较慢、感受野较小,可对静止的物体进行精细感知。数量第二多的为伞状节细胞,其数量占到视网膜节细胞总量的10%,主要分布在视网膜的周边部,功能特点是反应速度较快、感受野较大,可以对物体的运动信息进行有效感知,但对细节信息感知能力较弱。双层节细胞数量约占视网膜节细胞总量的8%,主要与颜色感知有关。

临床智库 www.cicaline.com

这三种类型的视网膜节细胞将其对应的视觉信息进行分拣和编码后,通过三条相互平行的信息通路将视觉信息传递到视觉中枢。其中伞状节细胞轴突所形成的信息通路被命名为大细

Notes

胞通路，侏儒节细胞所对应的信息通路被命名为小细胞通路，双层节细胞所对应的信息通路被命名为 K 细胞通路，他们将视觉信息投射到外侧膝状体的不同层面。

4. 视网膜生理学 视网膜结构的特征从逻辑上推断光感受器应是视网膜的第一层，但是实际上它们是最后一层。不止于此，视杆细胞和视锥细胞都朝向后方，对光敏感的外节在光感受器细胞中是距离光最远的一部分。造成上述结构的这种不寻常位置关系的原因可能在于：色素再生所需的酶位于不透明的色素上皮中。因为光感受器的视盘必须与色素上皮这一充满生机的生化反应源相邻，所以视盘也定位于视网膜后方。幸运的是，光感受器前方的视网膜细胞和轴突是很透明的，所以视觉图像的光学质量不会受到影响。

然而，光线入路上除了那些邻近光感受器细胞的透明视网膜细胞以外，还有许多营养视网膜的血管。因为血管是深色的，人们会认为它们总是清晰可见的。正常情况下我们并没有看见它们，原因是大脑对存在的血管产生了适应，并且填充了血管影所占据的那部分图像。事实上，可以在某些特别的情况下看到自身的视网膜血管。比方当你接受眼科的检查时，因为眼科医生把光从特殊角度投射入你的眼睛中，你就能够很清晰地看到视网膜血管。另外一个令人好奇的解剖结构是神经节细胞轴突离开眼睛并会聚成视神经的地方。这一区域被称为视盘（也叫盲点），这里完全没有光感受器存在。然而，除非在非常特殊的情况下，我们并没有感觉到盲点的存在。这是因为：首先，盲点的位置是固定的，所以一只眼睛的光感受器可以记录另一只眼睛所丢失的信息；其次，视觉系统用适当的感受品质对这一区域进行填充，就像它对视网膜血管影所做的一样。我们还不知道这具体是怎么完成的，但事实上其功用却发挥得很好。

四、皮层下视觉信息传递通路

视觉信息处理的皮层下系统在整个视觉信息处理的过程中占有重要作用，其主要结构包括外侧膝状体、上丘、丘脑和脑干的一些核团，对视觉信息的分拣、投射和对眼球运动功能的控制非常重要。

1. 外侧膝状体 在视觉神经系统中，外侧膝状体是最重要的视觉信息中转站，视网膜节细胞的轴突投射到外侧膝状体后会与外侧膝状体中的神经元形成突触联系，完成换元，之后的视觉信息投射由外侧膝状体神经元的轴突完成。视网膜通过视神经投射到视觉中枢的视觉信息中，大约有 80% 的信息会被投射到外侧膝状体。从解剖上来说，外侧膝状体可以被分为 6 层，其背部 4 层和腹部两层在细胞形态上是不同的，其功能也有所不同。背侧 4 层主要接受来自侏儒节细胞也就是小细胞通路传递来的视觉信息，与精细视觉信息的处理有关，具有高空间分辨率，低时间分辨率的特点。腹侧两层主要接受伞状节细胞也就是大细胞通路传递来的视觉信息，与运动视觉信息的处理有关，具有高时间分辨率，低空间分辨率的特点。K 通路投射传递到外侧膝状体每一层细胞结构的腹侧，由于其数量较少，在解剖形态上不明显。

外侧膝状体不止接受来自视网膜的神经投射，事实上在其接受的神经投射中，来自于视网膜的投射只占其总接受投射量的 20%，其与丘脑、脑干和视皮层之间存在广泛的神经回路联系，其主要作用是调节外膝体神经元的功能，对视觉信息进行进一步的加工和编码。外侧膝状体最主要的投射通路为将视觉信息投射到初级视皮层 V1 区，这是视皮层接受神经投射的主要来源。

2. 其他与视觉相关神经核团 上丘是另一个主要的视觉相关神经核团，视网膜向视中枢的投射中大约有 10% 投射到上丘。上丘与眼球运动相关的神经核团如动眼神经核、滑车神经核和外展神经核之间存在神经联系，这些神经回路与眼球运动、固视和视觉注意分配功能密切相关。在婴儿阶段，由于皮层视觉系统尚未发育，上丘是视觉信息处理的主要中枢，之后随着视觉神经系统的发育，视皮层才逐渐成为视觉信息处理的中枢。在成年后，中脑的一些视觉相关核团与视皮层之间也存在着直接的神经投射联系，这些不通过外侧膝状体的视觉相关神经通路主要起到调节视觉信息处理的作用，参与眼球运动和视觉注意分配等功能的调节。

五、视皮层的功能定位

神经节细胞轴突离开眼，通过视神经到达视交叉。在视交叉，每只眼黄斑区鼻侧来的纤维交叉到大脑的对侧，其他部分的纤维则保持在同侧。其结果是：左侧视野的所有信息到达了右侧大脑，反之亦然。视交叉后的纤维经丘脑外侧膝状体，再到达视皮层。

1. 枕叶　是接受视觉信息的初级皮层。目前研究最多、了解最深的视觉中枢位于枕叶、顶叶和颞叶的皮层。皮层视觉信息处理的第一步发生在枕叶。其从同侧丘脑外侧膝状体获取输入信息，所以枕叶的视觉输入和丘脑外侧膝状体的一样，是完全交叉的，即左侧视野投射到了右侧枕叶，右侧视野投射到了左侧枕叶（图 16-11）。两侧枕叶通过胼胝体与对侧脑的相应细胞发生联系，胼胝体是沟通两侧大脑半球信息交流的大型纤维束。从视网膜到枕叶的拓扑对应关系是这样的：视网膜上相邻的区域也投影到枕叶上的相邻区域。这种拓扑投射保留了定性的空间关系，但却扭曲了定量的空间关系，就像被拉长的胶片上的图像发生了歪曲变形一样。图 16-11 描述了上述拓扑投射所致的变化：落在黄斑及其附近的中央视野较周围视野在枕皮层上所占区域大得多。这表明，落在视网膜中心区域的物体比落在视网膜周边区域的物体提供更多的空间信息。枕叶输出的信息投射到视皮层的很多其他区域，包括顶叶和颞叶。

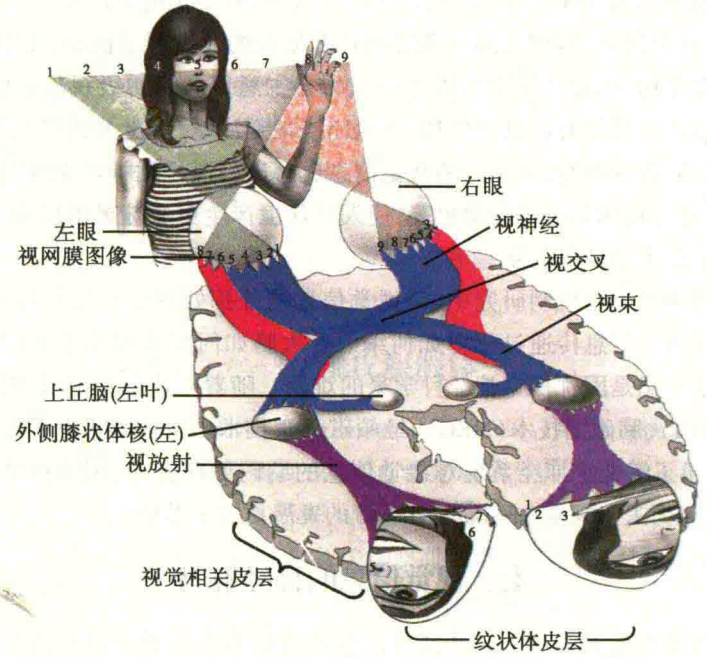

图 16-11　从眼睛到视皮层的神经通路

从每只眼内侧（鼻侧）视网膜来的信息交叉到对侧大脑，所以每侧大脑只接收来自对侧半视野的输入。注意中央视野区在相应视皮层上对应着不成比例的区域（引自 Frisby. Seeing: Illusion brain and mind. Oxford: Oxford University Press, 1979）

2. 顶叶和颞叶　这些区域是视觉的高级中枢。视皮层是由编码视网膜刺激的不同性状的许多小块区域拼凑起来的，这些小块区域可以分别编码亮度、颜色、运动、深度、质地和形状等的信息。颞叶通路处理形状信息以辨别物体，而顶叶通路处理位置信息以确定物体在哪里。颞叶皮层某些区域受损的患者出现失认症：不能凭看去辨别某种物体。有一种失认症是对脸特异的，患者不能通过看脸认出任何人，即使是配偶、父母或孩子，但是能通过听他们说话而立即认出他们。这种失能不是由于视觉体验的缺失，因为这样的患者可以很准确地描述出他们所看到的脸的各种特征（雀斑、眼睛等），他们只是不能辨别出是谁的脸。这种情况可以解释为通往颞叶腹侧的通路被中断了。某些顶叶受损的患者表现为“单方面忽略综合征”。忽略是一系列复

杂的症状，其中主要表现之一是：完全不能注意到大脑损伤对侧视野中的物体。比如说，右侧顶叶受损的患者只会吃盘子里靠右边的食物、只会临摹画的右半边，就如同左边视野中的物体完全不存在似的。顶叶和颞叶的功能活动对初级视皮层以外的区域有何影响尚待研究。

六、视觉信息处理的皮层机制

通过现代灵长类动物研究，一般认为人类视觉信息处理过程是由初级视皮层外加两条视觉信息处理通路完成的，一条被称为背侧神经通路，也称为 Where 通路，主要处理与动作和立体深度有关的视觉信息，另一条被称为腹侧通路，也称为 What 通路，主要处理与颜色、形状等细节信息相关的视觉信息。视觉信息由外侧膝状体到达初级视皮层后，通过不断地信息分拣，最终形成了这两条通路。形成背侧通路的视觉信息主要来自由视网膜伞状神经节细胞发出的大细胞通路，而形成腹侧通路的视觉信息主要来自由视网膜侏儒神经节细胞发出的小细胞通路和视网膜双层节细胞发出 K 通路。

在初级视皮层中，颜色、形状、动作和立体深度信息的处理是在 V1、V2 区的不同亚区里进行的，这些 V1、V2 区的不同亚区再向更高层次水平皮层的不同区域发出投射。运动和立体深度信息投射到 V5 区（也称 MT 区，颞中区皮层），并继续向额叶投射形成了背侧通路，颜色信息投射至 V4 区，形状信息通过几个中介脑区（包括 V4 区）到达 IT 区（颞下区皮层），最终形成腹侧通路。初级视皮层、背侧通路、腹侧通路三者之间存在复杂的反馈调节机制，在对视觉信息的筛选和处理中具有重要作用，如额叶皮层可以通过人的自主意识影响初级视皮层的对信息的筛选，同时也能控制两条神经通路对信息的处理，从而完成视觉注意、视觉分析等高级视功能，这一过程被称为由上至下的视觉控制；而突出的视觉信息也可以刺激视觉神经系统对这些信息进行优先处理，如快速运动的物体和鲜艳的颜色等，使人对环境产生更快捷灵敏反应，这一视觉信息处理过程被称为由下至上的视觉控制。

现代视觉信息神经处理机制研究中，对视觉信息的分拣处理已经比较明确，但这些分拣开的信息如何相互作用？信息传递过程中如何编码？大脑如何形成对几乎无限的客观视觉信息的准确判断和反应？仍是困扰视觉神经科学家的难题。随着现代脑功能研究技术的进步，如功能磁共振技术（fMRI）、脑磁图技术（MEG）、经颅磁刺激技术（TMS）和正电子断层发射扫描技术（PET）的进步，对于了解视觉神经系统对视觉信息的编码处理方式，阐明视觉信息处理的神经机制有很大帮助，也为人工视觉（artificial vision）的发展奠定了基础。

七、视觉信息的神经解码

脑功能成像技术的进展使视觉科学家可以有效的监测大脑的在进行视觉感知时是如何运作的。这一方向的研究一方面可以了解大脑如何编码所处理的视觉信息，另一方面可以从大脑的活动中解码出大脑所处理的信息内容，为人工视觉的建立提供基础。

现今对脑功能进行研究的主要方法包括功能磁共振技术（fMRI）和脑磁图技术（MEG），两者常常搭配使用，被称为脑功能磁源成像系统。功能磁共振技术主要监测大脑活动部位的血流变化，从而判断大脑某部位的活跃程度，具有较高的空间分辨率，但时间分辨率较差；脑磁图技术主要监测大脑神经活动所产生的磁场，具有较高的时间分辨率，但空间定位能力较差。将两种技术相互结合，就可以高效、精确的研究脑功能活动，从而为解码神经活动信息提供可能。

在早期的研究中，按照一定顺序给予视网膜视觉刺激，利用功能磁共振技术对视皮层进行观察，可以清楚的观察到视皮层也按照一定的顺序被激活了，从而确定了视网膜与视皮层之间的空间投射定位关系，打开了视觉中枢功能研究的大门。之后的研究逐渐深入，利用功能磁共振观察视皮层的反应，就可以判断出受试者是在观看顺时针转动的视标或者是逆时针转动的视

临床智库 WWW.CICALINE.COM

标，也可以判断出受试者将视觉注意投射到了视野中的哪一个区域，即从神经活动中解码出了视觉信息。近期的研究获得了更进一步的结果，视觉科学家可以通过视皮层的反应判断出受试者观看了什么样的自然图片（风景、动物、人物等），哪怕这张图片这名受试者是第一次观看，也就是说现有技术可以根据视皮层反应解码出复杂的视觉信息。这些解码信息均是人工视觉假体对视觉神经系统进行刺激的依据。

第四节　人工视觉研究进展

人工视觉的研究始于20世纪50年代，至90年代初，随着微电技术及眼科显微手术的发展，才有了显著的进展。人工视觉是指用人工的方法在视路的不同部位植入不同的视觉假体，由植入的假体接受外界光信息后，转换成生物电信号或使神经递质释放，刺激并激活视皮层神经元；或视觉假体刺激视网膜内核层和神经节细胞及其突触连接，产生神经冲动，然后经视神经将电信号传入大脑视中枢。根据视觉假体的植入及刺激部位的不同，视觉假体分为：①视皮层假体：它是将电极植于盲人的视皮层表面，接受来自视神经或视网膜传来的视觉信号，但由于空间分辨力有限及光知觉很弱，不能产生可识别的图像信号；②视神经假体：植入视神经刺激器，将数个电极组成的“袖带”环绕在盲人的视神经周围，感知外界刺激，并传递给中枢，患者可以看到与电刺激相应的简单形状，能对单个明亮的光点定位，但不能获得较高的空间分辨力；③视网膜假体：利用微型的电子芯片或神经递质释放单元来模拟视网膜的功能；④其他感官替代感知视觉功能。在四种视觉假体中，视网膜假体的研究目前最为活跃。人工视器临床应用研究的基本要求：①植入的假体具有生物相容性及长期稳定性，由稳定的和相对惰性的材料组成，使其对机体组织的损害降到最小；②在应用于患者之前，还必须完善将电子装置植入、取出和固定在视觉系统的技术；③建立合适的动物模型检测其功能；④确定哪些患者适合接受植入物及其医学伦理学方面的问题等。

一、视皮层假体

根据电极放置的位置，视皮层假体（visual cortical prosthesis）又分为视皮层表面假体和视皮层内假体。即将电极置于视皮层表面或视皮层内，将光电信号传递给邻近的皮层神经元，从而产生光幻视，对外界光刺激产生反应，并感知其强度和对其进行定位（图16-12）。近年来，葡萄牙的研究者已将视皮层植入物用于多位患者，美国犹他大学和国立眼科研究院也在进行视皮层植入物的研究。但植入后神经元兴奋性下降和空间分辨稳定性较差等问题，还有待于做进一步的研究。

1. 视皮层表面假体　人工视觉最早的实验，是将电极置于视皮层表面，通过一根穿过颅骨和头皮的导线与外界的无线电接收器相连，在视野内出现刺激时，接收器（电子眼）将一定频率和强度的电信号传入颅内，刺激视皮层，产生光幻视，并且能对光刺激进行定位。这一实验证明光电刺激视皮层感知视觉图像是可能的，同时也出现了许多问题，如引起的光幻视之间的交互作用，一个电极产生多个光幻视，幻视的不稳定性，以及需要强电流和大电极，且偶尔患者会因为硬脑脊膜受到刺激而出现疼痛，以及因电流刺激出现癫痫样活动等。后来又出现铂盘状电极，同样置于枕叶视皮层表面，与一个带光敏晶体三极管的摄像头相连，患者能辨别5英尺（152.40cm）外6英寸（15.24cm）大小的文字，发现光幻视的亮度与刺激电流强度的对数成正比。

2. 视皮层内假体　1996年Schmidt报道的置于视皮层内的假体为小电极，高阻抗，低电流即可刺激局部皮层组织，从而减少光幻视之间的交互作用，保证了光幻视的稳定性。置于皮层内的小电极所需要的电流强度是皮层表面电极所需电流的1/10～1/100，大大减少了光电干扰

Notes

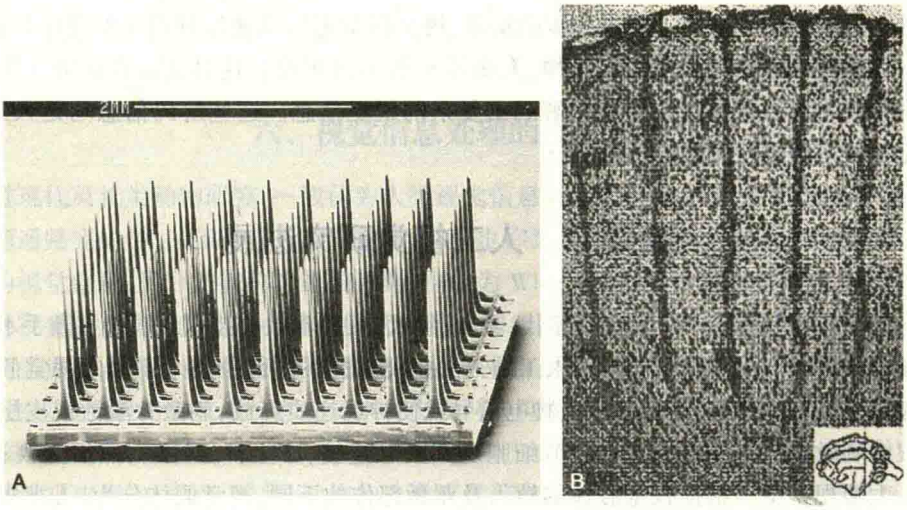

图 16-12 视皮层假体(矩阵排列的 100 个针状电极)

A. 视皮层电极微阵列图;图中电极长 1.5mm,其尖端用金属箔处理,相邻电极之间采用玻璃绝缘处理;B. 视皮层内相邻微电极轨迹横断面(轨迹有 400μm 宽)

以及电产热对组织的损伤。放置了视皮层内假体的患者甚至能感受图像的色彩。视皮层内电极通过手术放置于皮层表面下 2mm 深的位置。常用硅电极,其表面包被钛,直径为 80~100μm,尖端为 2~3μm,生物相容性好,有时电极表面可能会形成纤维膜,但对电流没有影响。

视皮层内假体的优点为:电极阵列可以得到颅骨的保护,皮层假体能代替远端受损的神经元,从而有恢复失明患者视力的可能。然而空间分辨是一个非常复杂的过程,相邻的视皮层区域不一定对应相邻的空间位置,因而不一定能感知图形。且皮层的每一个区域,包括在初级视皮层,都对应于特定的色彩、运动、视觉朝向以及视觉刺激的其他参数。同时,卷曲的皮层表面使得植入困难,以及手术操作的并发症产生的严重后果等,使其离临床应用还有很大距离。

二、视神经假体

2001 年比利时的一个研究组植入了视神经假体(optic nerve prosthesis),将数个电极组成的"袖带"环绕在视网膜色素变性盲人的视神经周围,导线从侧面穿过颅骨,与埋在耳朵皮下的连接器相连,最后终止于外界的光感受器(图 16-13)。通过这个电子设备,患者述说看到了与电刺激相应的简单形状,能对单个明亮的光点定位,但不能获得较高的空间分辨力。该方法利用简单的电子设备和较少的电极,感受到较大范围的图形刺激,建立了较好的视网膜对应,且通过学

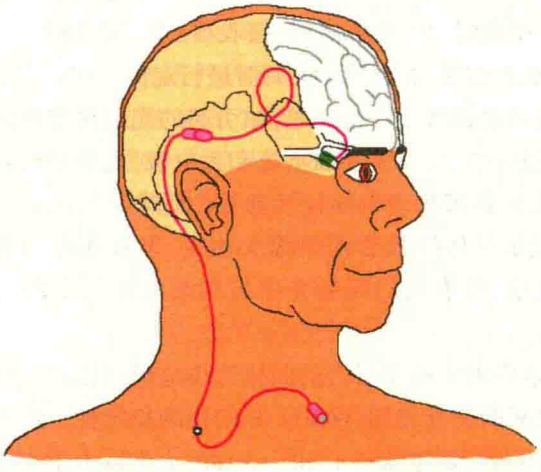

图 16-13 视神经假体移植示意图

袖套状电极植入颅内,包绕在视神经周围,电缆通过颅骨和皮下通道下行到达锁骨,从锁骨下穿出皮肤(引自 Veraart Brain Research,1998,813:181-186)

习可产生较好的光定位。缺点是操作较复杂，对眼球的损伤较大。

三、视网膜假体

视网膜假体（retinal prosthesis）的基本功能包括3个方面：①必须能够获取图像；②图像必须能够被转换为刺激图形；③刺激图形必须可被视网膜神经元接收。根据刺激机制的不同，可将满足以上基本功能的视网膜假体分为两大类：电流刺激和神经递质释放。电流刺激是由许多在视网膜上呈空间分布的单个电极组成的，称作电极阵列（electrode array），这些电极阵列可直接集成到一块特化的计算机芯片上。电极阵列放在视网膜下间隙或视网膜内表面。直接的神经递质释放装置有许多微细的管子，将视网膜兴奋性神经递质（如γ-氨基丁酸）释放到接近视网膜细胞的位置。目前，主要有三种视网膜假体装置：安放于视网膜内表面的（epiretinal prosthesis）、视网膜下间隙的（subretinal prosthesis）和化学性（chemical prosthesis）人工视网膜。

1. 表面型视网膜假体　是集图像接收器、信息处理器及微电极阵列于一体的人工视网膜芯片。目前设计的视网膜假体包括眼内及眼外两部分。眼外部分包括图像接收器如微型摄像机及图像处理器、无线电频率放大器、激光源线圈等供电装置。眼内部分包括光接收器装置、整流器、控制器、遥测设备、电刺激信号产生器及微电极阵列芯片（图16-14）。眼外部分借助近红外线光源或电磁诱导原理向眼内芯片提供信息和能量。可通过眼外装置调节进入眼内的刺激参数。这样许多电活动均在眼外及玻璃体腔内完成，减少了一系列电活动产热对视网膜组织的损伤。表面型视网膜假体的作用机制为图像接收器捕获外界视觉图像，经处理转变为不同的像素，然后通过激光感应系统送至眼内部分，将激光脉冲转换成电子形式，经微电极直接刺激与之邻近的神经节细胞及轴突，再经视神经传入大脑视皮层，使患者有能力感知外界信息。

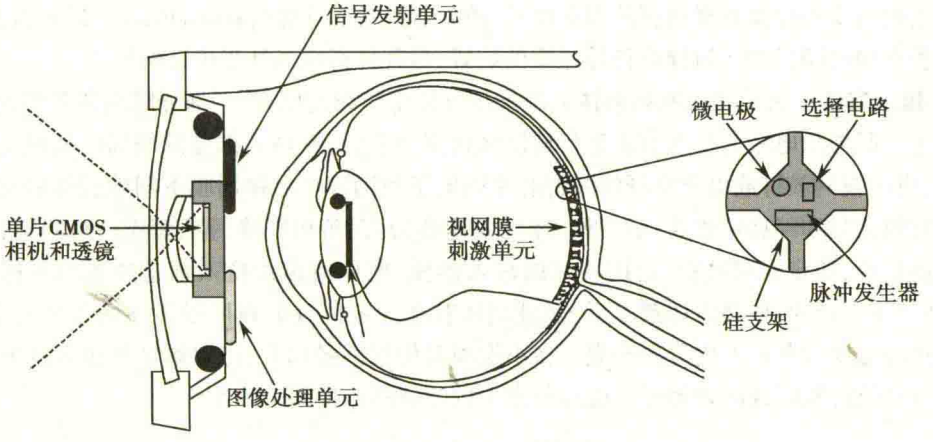

图16-14　表面型视网膜假体

表面型视网膜假体主要由视网膜信号编码器和微电子刺激器两部分组成，视网膜信号编码器位于眼球外，完成图像采集、感受野测算、刺激通道的编码等功能。微电子刺激器植入视网膜前，可根据其接收的信号产生电子脉冲刺激视网膜神经节细胞

2. 外层型视网膜假体　即置于视网膜下间隙的假体，又称人造硅视网膜（artificial silicon retina，ASR）。其直径为2～3mm，厚25～100μm，经微电技术生产的硅芯片表面排列着数以千计（3500～7600个）的微光电二极管阵列（microphotodiode array，MPDA）密度与周边视网膜感光细胞密度相似，其表面覆盖一层氧化硅有利于光线的穿透并起绝缘作用（图16-15）。微光电二极管约20μm×20μm大小，连有各自的刺激电极及信号处理系统。芯片材料是硅，具有较好的组织生物相容性及易被微电技术加工的特性。视网膜下间隙假体中的MPDA吸收外界入射光线并

Notes

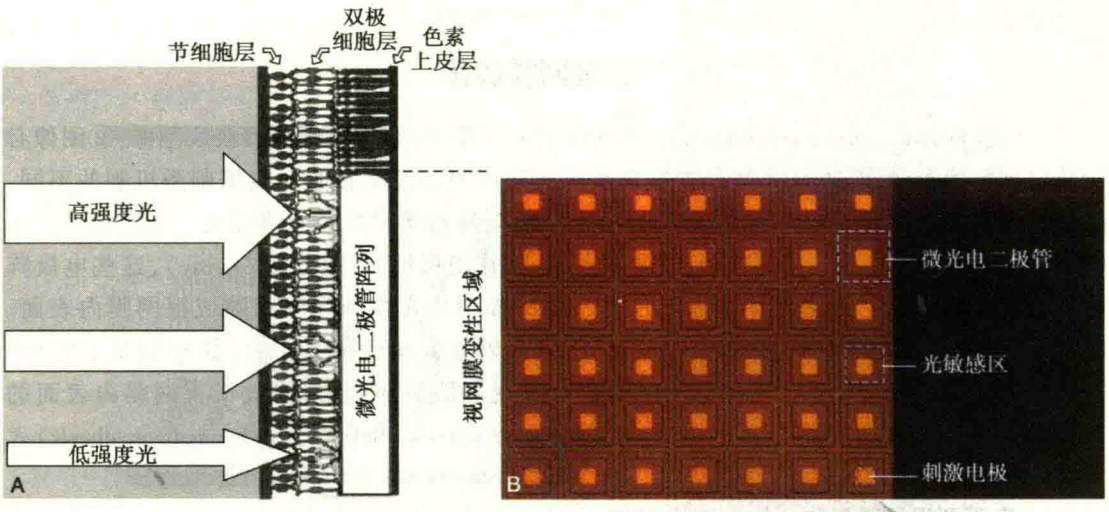

图 16-15 视网膜下间隙假体

A. 微光电二极管阵列植入病变视网膜下间隙示意图:进入眼内的光线作用于光电二极管,产生的电流(此电流与局部的光密度成正比)经金属刺激电极刺激视网膜神经节细胞;B. 微光电二极管阵列局部镜下观:单个光电二极管对光反应面积为 625mm^2,每个二极管中心为黄金制作的正方形刺激电极(8mm×8mm)

转换为电信号。由于一般入射光线不足以激活光电二极管产生电信号,故需借助近红外光源的支持以提高刺激强度。视网膜下间隙假每个,体的作用机制为由 MPDA 接收外界光信息,转变为电脉冲,然后由微电极刺激视网膜内层尚有功能的双极细胞、神经节细胞及其他神经细胞网络结构,信号经自然传送途径处理后再经视神经传入大脑视皮层,使患者能感知图像。

3. 化学型人工视网膜 美国一个眼科研究所研制的一种微流体装置,可用于刺激视网膜。它将包裹的谷氨酸盐泵到视网膜的多个位置,使谷氨酸盐光活化(photoactivate),以刺激神经元。这是一种在视网膜目的区域释放神经递质的装置,但其可行性尚处于论证阶段。

4. 植入方法 表面型视网膜假体的眼外部分固定于眼镜框架上,部分眼内装置固定于人工晶状体上。眼内微电极的植入方法是行玻璃体切割手术后,在植入部位的周围区域预先行眼内光凝术,再用视网膜钉或电化学纤维胶将芯片固定于视网膜上。视网膜下间隙假体的植入方法分为经巩膜途径和经玻璃体途径两种。经巩膜途径为:在角巩膜缘后巩膜作一巩膜瓣,前房穿刺降低眼压后,切穿深层巩膜,利用特殊的植入器械,把移植芯片植入预定位置的视网膜下间隙;经玻璃体途径为:玻璃体切割术后,经玻璃体腔在预定位置的视网膜下注入生理盐水,产生视网膜神经上皮与色素上皮分离小泡。在小泡周围作视网膜切开,把移植芯片植入视网膜下间隙,抚平视网膜,利用视网膜神经上皮与色素上皮的自然连接固定芯片。

四、基于光基因的视功能重建技术

光基因技术(optogenetic technique)是近十年来新出现的一种神经元活动控制技术,相对于传统的电操控神经元活动技术,光基因技术有损伤小、精度高、并发症少等特点,是视觉重建技术发展的一个新方向,其既可运用于视网膜,也可运用于视皮层。

1. 光基因技术介绍 光基因技术最初是基于一种植物细胞膜上的离子通道蛋白。早期科学家发现水藻会向有阳光的区域聚集,说明水藻中有可以对光产生反应的结构,之后的研究发现这是一种对光敏感的离子通道蛋白。当有光照时,离子通道就会打开,细胞外阳离子内流,刺激水藻细胞向有光照的区域移动,光照消失后这种通道又会自动关闭。之后,神经科学家将这种蛋白的基因转入到神经元中,使神经元在细胞膜上表达这种蛋白,当有光照时,离子通道开放,阳离子内流,细胞膜去极化,从而诱发神经元产生动作电位,达到用光控制神经元活动的

目的。

经过近十年的发展，光敏感通道蛋白已经发展成为了一个庞大的家族，主要包括四种类型。第一种为对蓝光敏感的阳离子通道蛋白，其中以通道视紫红质（ChR）为代表，这种蛋白受到蓝光刺激时就会开放，是细胞膜外的钠离子和钙离子内流，诱发神经元产生动作电位。第二种为对黄光敏感的氯离子通道蛋白，其中以盐细菌视紫红质（NpHR）为代表，这种蛋白受到黄光刺激时会开放，使细胞膜外的氯离子进入细胞内，从而使细胞膜超极化，抑制神经元产生动作电位。第三种为对黄光敏感的细胞膜氢离子通道蛋白，这种通道蛋白是一种质子泵，在受到黄光刺激时会将细胞内的氢离子泵到细胞外，从而使细胞膜超极化，达到抑制神经元活动的目的。第四种为经过光基因改造的化学性受体，通常为 G 蛋白偶联受体，其胞外段经过改造后可对关产生敏感性，胞外段被光照激活时，其胞内段可激活一相应的分子信号通路，从而对细胞内的分子信号通路产生调节作用。

这一技术改变了过去需要利用电极来控制神经元活动的方法，可通过光来直接操控神经元活动，避免了控制设备与神经细胞的直接接触，减轻了控制设备对神经组织的损伤。另外，利用激光技术可将光刺激的位置和范围控制得非常精确，达到了亚细胞级别的控制精度，大大提高了神经活动控制的精确性。

2. 视网膜光基因化　在视网膜色素变性等一类疾病中，视网膜光感受器细胞大量死亡，导致视网膜感光能力丧失，患者失明，但这些患者的视网膜上仍有许多神经节细胞存活，如果将这些神经节细胞进行光基因改造，使其本身具有感光能力，将部分恢复这些患者的视力。已有动物研究表明在视网膜变性大鼠模型中，通过病毒载体将通道视紫红质蛋白转入视网膜神经节细胞中，使其直接感光，达到了保护大鼠视功能的目的，延缓了其失明过程。

另一方面，光基因化的视网膜也可以和视网膜假体技术结合运用，将视网膜神经节细胞改造为可以直接感光的神经元后，视网膜假体将从电极阵列变化为发射光源的阵列，且不再需要直接接触视网膜组织，大大减轻了对视网膜组织的损伤效应。假体可以直接安放在眼球以外，通过正常的光路对视网膜进行光刺激，避免了患者在假体植入手术中受到创伤的可能。

3. 视皮层光基因化　视皮层神经细胞同样可以通过光基因的转染获得可以直接感光的功能，这就使视皮层假体不再需要对视皮层进行电刺激，而可改用光刺激，减轻了对脑组织的损伤。已有初步研究将电极阵列和 LED 光源阵列组合成新型的复合型视皮层假体，将这种假体植入 *ChR* 基因转染的大鼠视皮层中，采用 LED 光源进行刺激，电极进行记录，来验证光刺激控制视皮层活动的有效性，这一技术具备新一代视皮层假体的雏形。

五、其他感官替代感知视觉功能

2009 年发表在 *Science* 上的一篇文章，报道了美国科学家发明的一种名为“Wicab BrainPort”的装置，它首先在眼镜的镜片里安装微型数码相机，利用相机拍摄物体散射的光的信息并传输到如手机大小的装置——Wicab BrainPort 上，随后将物体散射的光的信息转变为电脉冲信号传输到安放在到舌头两侧呈“棒棒糖”状排列的 144 个微电极上，电脉冲信号不断刺激舌头表面的神经，并将这种刺激传输到大脑（图 16-16）。尽管看起来令人难以置信，但实验者的大脑实际上感知到了这些刺激，并形成实际的景象。实际上，大脑仅仅能够感知从视网膜上传输来的神经脉冲信号并形成图像，从而可以使我们行动自如。这种装置是专门为帮助盲人和视力低下的人而设计的，可以让盲人和视力低下的人用“舌头”看见眼前的景象。

初步实验表明，视皮层、视神经、视网膜假体和其他感官替代感知视觉功能的植入方法可行，能激活视觉系统而达到预期效果，假体芯片所含材料均有较好的生物相容性及长期稳定性，从而打开了探索人工视觉的大门。但距离临床应用还有很长的时间，相信通过科学家的努力，人工视器有可能像其他电子医疗设备如人工耳蜗、心脏起搏器一样应用于临床。人工视器的临

临床医学库

Notes



图 16-16 "Wicab BrainPort"的装置

这种命名为"Wicab BrainPort"的装置,是专门为帮助盲人和视力低下的人而设计的,可以让盲人和视力低下的人用"舌"看见眼前的景象

床应用将是包括生物学、工程学、计算机等多种学科在内的重大技术突破,并给眼科治疗学带来一场革命。

(阴正勤)

第十七章 眼视光学

第一节 概 述

一、基本概念

视光学(optometry)一词来源于古希腊词 Optos 和 metron,分别是“看”和“测量”的意思,即将其定义为与“眼睛”和“视觉”紧密相关。在 20 世纪初,人们将视光学定义为:“研究光与视的哲学”,对其“光”和“视觉”关系的内涵有了更深的理解;20 世纪中期,人们又将视光学理解为:“确定正常人眼视觉状态或通过眼镜来矫正异常状态的一门艺术”,对视觉的理解和矫正更具体化。据考证,最早的视光学职业者起源于玻璃吹塑工,逐渐演变为使用光学镜片作为主要矫正手段的职业;而传统眼科起源于外科,而外科又可溯源于理发师,逐渐演变成以手术和药物为主要治疗方式的职业。经过数百年的演变和发展,眼睛科学及视觉科学的发展,使视光学和眼科学都有了迅猛的发展,两个原先分离的学科逐步开始有交叉和融合。在美国,虽然两个学科均隶属于医疗领域,从事这两项专业的人员均需获得医师资格和执照,但视光学和眼科学仍然处于相对独立的学科,其资格认定也存在一些差别。在我国,因特定的历史及现状,视光学的快速发展的需求在近期出现,由于对西方发展的理解和中国现状的认识以及中国眼科界人士的努力,我国视光学发展中的起步设计比较理智和科学,避免了西方传统视光学和传统眼科学发展历史中的矛盾,将其紧密结合,使得现代的眼视光学专业为西方概念中的视光学和我国传统眼科学的有机整合。

可以这样认为,我国的眼视光学是将传统的视光学和眼科有机整合、并具现代科技特征的医学专业。“眼”为该专业的工作对象;“视”是该专业的工作目的,即将提高或改进视力和视觉功能为医疗目的;“光”为该专业的工作和治疗主要手段,即光学器具、光学药物、激光、化学药物和手术等。由于该专业设计的特性,其学科的发展基于多学科的交叉和融合,它包括了基础医学、临床医学、物理光学、几何光学、材料学、器械学、眼科学和视觉科学等。

二、眼视光学的发展

一个新专业的出现、生存和发展一定是以社会的发展需求作为基础和背景的,眼视光学专业的兴起符合这样的发展趋势。近十余年,信息传播和扩展发生了迅猛的变化,虽然人们可以不同的方式来接受信息,但视觉信息的传入是所有感知传入最直接、最多的渠道。信息和健康成为 21 世纪两大主题,信息离不开眼睛和视觉,健康又跟眼睛和视觉密不可分,眼睛和视觉质量之优劣是人类健康主题的重要部分。同时现代文明和科学的发展,使得疾病谱和健康概念也发生了变化,因感染、外伤、眼病等“红眼病”就诊的病人数逐步趋于稳定,而视功能问题,如青少年近视等屈光不正、儿童斜视弱视、老人“老花”、中年人“干眼”、双眼平衡和视疲劳等则大量增加。糖尿病和心血管疾病已成为发达国家的主要疾病,其疾病的发生和发展均在眼睛中有所表现,糖尿病已经成为发达国家致盲的首种疾病;面对各种视屏,如电脑、电视、掌上多功能手机等,高速公路和驾车等,人们开始对眼睛和视觉有更深层次的需求,对眼睛健康的认知,从原来的“看得见”,到“看得清”,至“看得舒服”和“看得持久”。

临床医学

第二节 相关基础研究

眼视光学的基础研究包含了视觉形成、视觉发展、视觉异常矫正、视觉功能异常治疗等方面的研究，也包括了视觉感知生理、病理及心理的研究。研究方式和水平已经涉及眼球光学和生理的结合、分子生物学和现代电脑技术的结合。根据我国2010年中国学生体质调研报告显示，我国7～18岁青少年视力不良检出率为57.30%，近视检出率为55.05%，远视检出率为0.57%，其他眼病检出率为1.69%，相比2005年均有明显增长，且有年轻化趋势。2012年，美国一项全球范围内的调查统计估计，由于未矫正的屈光不正引起的远视力障碍人群达1.58亿，近视力障碍人群达5.44亿。全球仍需增加47 000名全职视光医师和18 000眼科药剂师以及280亿美元的费用去解决这些人群的屈光问题，而且全球每年因屈光不正造成的生产总值亏损可达2020亿美元。由此可见，社会文明、经济发展对现代眼视光学专业服务和研究提出了新要求，相关研究也势在必行。

一、视觉发育和发展的研究

研究视觉发育和发展的动物模型对人眼视觉的发展研究提供了很多有价值的内容，结合人眼正视化的研究结果，通过动物模型进行各阶段的干预研究，为视觉发育畸形、先天性眼疾、弱视、低视力研究提供了基础，目前多选用鸡、豚鼠、树鼠和灵长类动物。一项以恒河猴为实验对象的研究中发现，在视觉发育早期，长波长光可能是导致其近视的高危因素；另有用豚鼠为实验对象的研究指出，蓝光相比白光和红光，可以抑制负透镜诱导的近视进展；在最近的弱视研究中发现，长时间的完全暗环境反而对形觉剥夺性弱视小鼠有改善作用。

二、屈光异常和矫治研究

在该研究领域主要集中在近视研究和老视研究两大主题。近视眼作为世界范围内最常见的屈光不正，长期以来受到研究者的关注和投入，根据统计，全球人群中的25%为近视眼。近视眼研究的焦点在于其发病机制及其有效的防治方法。有关近视发生和发展的调节理论、离焦理论和眼球光学像差理论、分子生物学研究水平的视网膜生物活性物质的变化、近视基因致病研究等方面有很大的发展和有意义的研究结果。

虽然近视发生和发展机制依然有待多年和深入的研究，其矫正矫治方式和方法的发展却非常迅速，如眼镜材料和设计的发展，包括树脂材料、高折射率树脂材料、非球面设计、软性角膜接触镜和硬性角膜接触镜材料和设计的发展、准分子激光技术的发展和改进、人工晶状体的发展等，这些技术的发展和应用也大大推进了屈光问题的科学解决，特别是近视的研究发展和临床应用。

（一）近视的种类

1. 病理性近视眼 指屈光度数高并有明显眼底变性及其他并发症的近视，研究认为病理性近视眼主要是遗传决定的，为单基因遗传，具有遗传异质性。根据我国大规模的家系调查和流行病学研究，最常见的遗传方式为常染色体隐性遗传，也有较少数为常染色体显性遗传，或更少见的性连锁隐性遗传。

2. 单纯性近视 通过流行病学研究和动物实验，一般认为其发生与遗传和环境均有关系，属于多因子遗传（multifactorial inheritance）。已知的环境因素主要是近眼工作；遗传方式为多基因遗传（polygeneic），即每组基因均为微效，等效和相加的。根据双生子研究算出的近视遗传指数为60%～65%，即在决定单纯性近视发生与否的个体差异中，遗传与环境约各起一半作用，遗传的作用略大于环境。

目前绝大部分学者都接受了近视的发生与遗传和环境均有关系的观点。对遗传方式也多认为是多基因遗传,即每组基因均为微效和相加的。近年西方国家根据双生子研究或家族聚集分析算出的近视遗传指数较高,但也仍承认环境因素的作用,尤其在东方国家。

(二) 发病机制

发病机制指病因作用于分子、细胞、组织与器官不同层次引起生化、生物物理、病理、细胞生物学和分子生物学等改变,从而导致近视发生的过程。按研究方法可分临床研究、动物实验研究与体外研究三大类。目前在近视研究中,有动物实验研究一枝独秀的倾向。

1. 临床研究 临床研究发现,人类近视的器质性改变主要为眼轴延长,与角膜曲率关系较少。眼轴延长又伴有后极部巩膜的薄弱与巩膜胞外基质的病理改变。

(1) 持续视近引起的暂时性近视:这是近年临床研究中值得注意的进展。20 世纪 60 年代,对于调节因素在近视眼发生中的机制,研究者们根据对学生近视的调节研究,提出了调节紧张假说。近年国际上对此种现象进行了较多研究,证实了持续近眼工作后会出现暂时性近视。本现象在进行性近视眼和迟发性近视眼比静止性近视眼和早发性近视眼(可能遗传因素较重要)更为明显。这项研究是调节因素诱发人类近视眼的直接证据,也提示可能有些个体对调节负荷较敏感,即易于发生近视眼。

(2) 周边屈光与近视:通过众多动物实验结果,研究者认为正常的屈光状态依赖正常的视觉刺激,中央及周边屈光状态均对视觉质量及眼球形态产生影响,对比发现以周边屈光的作用更为重要。周边远视离焦可能促进近视的发生发展,而周边近视离焦可能减缓近视的发展。在临床的重复性试验中,研究者发现,当使用角膜接触镜来矫正近视时,周边屈光度数从相对远视转为相对近视,而使用普通框架镜进行矫正后,周边屈光度数更相对远视。研究认为,周边屈光可能通过眼球形态的改变、调节及遗传机制对近视产生影响,但目前其影响及作用机制尚不明确。

(3) 户外活动和近视:许多流行病学调查均发现,近视儿童的户外活动时间明显低于非近视儿童。2007 年,Jones 等发现由于父母近视情况的不同,其户外活动时间的保护作用存在差异。2008 年,Rose 发现长时间的户外活动不仅可以减缓近视进展,还可减少长时间视近作业和父母近视所导致的近视风险,而室内活动与近视无相关性,提出了户外活动对近视的保护作用是"户外"而不是"活动"本身。同时一些干预研究也肯定了户外运动可延缓近视进展。研究者提出了许多可能的假说来解释户外活动对近视的保护作用,可能由于室外视野宽广,对眼调节要求低;可能由于室外光照强,瞳孔缩小,焦深增大,减少视物模糊;也有研究者觉得与户外阳光促进维生素 D 的生成有关。但目前,最可能且被研究最多的是"光-多巴胺"假说,即光照刺激视网膜多巴胺释放,它能阻止视轴延长。该学说也已获得了许多动物实验的证据。

2. 动物实验研究 20 世纪后 30 年代近视的动物实验研究取得了很大进展,确立了两种近视的动物实验模型,即:①形觉剥夺性近视(form deprived myopia),指用缝合眼睑或戴弥散镜片严重破坏动物的形体觉引起的近视;②离焦性近视(defocus myopia),指强迫动物视近或戴负球镜片使物体聚焦于视网膜后方,从而引起调节和眼轴延长,以致造成近视。应用的实验动物主要为鸟类(鸡)和哺乳类(主要为树鼠及猿猴等灵长类动物)。研究层次从开始的器官及物理性指标(屈光,轴长等)逐步向组织层次(视网膜,巩膜等)及生化指标靠拢。也发现了一些可能影响近视发生发展的生化物质与信使,并开始将其结果用于临床。

21 世纪初,更多的研究是注意到比较与人类近视的异同:

(1) 进一步确定形觉剥夺性近视与离焦性近视是两类本质上完全不同的近视,不能单用视网膜上模糊影像解释。20 世纪已注意到形觉剥夺性近视在视神经切断后仍能发生,可为持续光照及羟多巴胺等药物所抑制,因此与中枢关系较少,是视网膜源的局部变化。离焦性近视则会被视神经切断后所抑制,且不能为持续光照及羟多巴胺等药物所抑制,其发生与中枢有关。此

外，让动物戴正球镜片，同样造成视网膜上模糊影像，却能引起远视，说明动物能根据离焦影像在视网膜前方或后方，改变轴长使影像移到视网膜上，称为正视化过程。

（2）哺乳类动物的应用得到进一步重视：鸡因为生长周期短，易于饲养及进行实验，因此在近视动物实验研究中应用较多。但鸡的眼球结构与哺乳类有根本上的区别，例如鸡的巩膜有软骨层，近视时主要是软骨层的增厚引起眼轴主动扩展。哺乳类则是巩膜薄弱引起的眼轴被动扩展，两者正好相反。此外鸡的调节肌肉不是平滑肌而是横纹肌，没有毒蕈碱受体，却有烟碱受体；与哺乳类的调节机制和神经支配也完全不同。因此如果将鸡的研究结果机械搬用于人类，必然会得出许多错误结论。哺乳类实验动物与人类较接近，其研究结果较接近临床，比较有价值。

近年哺乳类动物在近视研究中的应用得到加强，除原已习用的树鼠外，也有较多应用恒河猴，短尾猴，绒猴的研究报导。此外，小鼠价廉，易于饲养及进行实验，且已建立了各种基因工程改造动物的模型，因此，小鼠实验性近视模型较有前途。

（3）研究方法及层次的深化：21 世纪对近视的研究已从器官层次进入组织层次（视网膜，巩膜等），从生化手段扩展到分子生物学手段。尤其对造成近视和眼轴延长的最直接的组织（巩膜）研究较多，也较有收获。

（4）发现了调节影响动物实验研究的直接证据：Wildsoet（2001）发现实验动物如只有单一视觉平面，则屈光变化取决于离焦影像在视网膜的前方或后方；如有两个不同视觉平面，则屈光可向第二视觉平面方向转化。但在切断睫状神经阻断调节后，第二视觉平面对屈光的影响即告消失，指示调节在近视模型形成中仍是起作用的。

（5）临床现象在动物模型中机制得到验证：Huang（2012）最新动物实验模型是通过形觉剥夺以及光学离焦两种干预手段，来促进恒河猴近视的发生当恒河猴重建清晰视觉后，其中央及周边屈光均恢复正视，眼球形态也恢复球形，且两者的恢复呈一致性因此，该研究认为视觉能校准灵长目动物的眼球形态以及中央与周边的屈光状态，为近视与周边屈光的联系提供证据。在小鸡，树鼩，恒河猴的动物模型研究中，均发现暴露于高光照水平能显著减缓形觉剥夺性近视的进展速度，为“光-多巴胺”假说提供了证据。

今后在研究手段中除已使用的生化等手段外，进一步使用细胞生物学和分子生物学等方法可提高研究水平，如近年对实验动物近视的眼部标本研究近视发生中多种基因表达的改变，发现有某些基因（高血糖素和晶体蛋白等）表达增加。用基因工程改造动物作研究，发现纤调蛋白聚糖对巩膜纤维合成的作用等都是良好的开端，今后应用各种前沿学科的成就，如基因芯片、基因组工程等，必将能推动近视发病机制的研究。

3. 体外研究 指用培养的细胞，组织或重组组织研究各种生物活性物质或其他信息对有关细胞生长和功能调控影响的研究，具有精确，快速，重复性好，实验条件易控制等优点，可将研究水平推向分子及细胞水平。如用人体细胞，则更能排除物种的影响。在医学科学领域内已广泛用于各种疾病及其治疗和修复的研究。

应用培养细胞作近视的体外研究接近空白，但有关眼部细胞，如人类巩膜成纤维细胞、视网膜色素上皮细胞、葡萄膜黑色素细胞等的培养及体外研究方法在 20 世纪均已基本建立，为近视的体外研究奠定了基础。

三、视觉功能研究

视觉功能研究不仅期望解决双眼视觉平衡异常带来的相关问题，如视频视觉、照明视觉、运动视觉等，同时其研究涉及社会和环境有关的视觉问题，如阅读困难和视觉认知关系、建筑视觉、视觉与行为、视觉与艺术鉴赏等，其研究水平亦从视网膜神经生理、视神经发育和发展等层次研究，采用眼电生理、细胞膜电位、心理方法等，其许多建树已经应用于现代社会，如儿童阅读困难及其治疗等。

临床智库 WWW.CICALINE.COM

Notes

第三节　视力与视力表

一、视角和视力

外界物体通过眼睛引起的大小感觉，决定于外物在视网膜上所成物像的大小。根据几何光学原理：

$$\text{视网膜像大小}=\frac{\text{物体大小}}{\text{物体至第一结点距离}}\times\text{视网膜至第二结点距离}$$

由于视网膜至第二结点的距离对某一特定眼睛来说是个常数，所以外界物体引起主观上的大小感觉决定于$\frac{\text{物体大小}}{\text{物体至第一结点距离}}$这个比值，即物体两端与眼第一结点所成的夹角（视角）的正切值。一般视力表的视标在眼前所成的夹角都很小，其正切值可认为等于角度（以弧度为单位），因此感觉上的外物大小就取决于外物所对应的视角大小（图 17-1）。

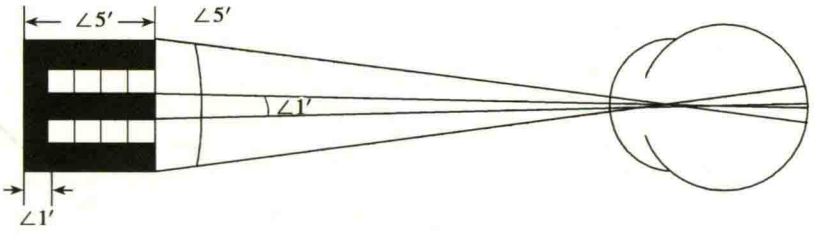

图 17-1　E 视标的视角表示

视力（visual acuity），即视觉分辨力，就是眼睛所能够分辨的外界两个点间的最小距离的能力，通常以视角的倒数来表示。视角越小，视力越好。在正常情况下，人眼对外界物体的分辨力是有一定限度的，该理论被称之为视觉分辨力极限理论，主要有感受器理论（receptor theory of resolution）和光的波动理论（wave theory of resolution）两大理论。

1. 感受器理论　感受器理论认为，只有当相隔一个未受刺激视锥细胞的两个视锥细胞受到视觉刺激时，人眼才能区别开两个物点。一般来说，一个视锥细胞的直径约为 1.5μm，两个视锥细胞的间距为 0.5μm，所以两个细胞中心之间的距离约为 2μm，那么中间相隔一个视锥细胞的相邻两个视锥细胞中心的距离约为 4μm（图 17-2）。如果眼结点离视网膜中心凹的距离为 $16\frac{2}{3}$mm，则相隔一个未受刺激视锥细胞的这两个细胞中心对应结点的夹角为 49″。需注意的是，视觉分辨力极限由于个体间视锥细胞的直径不同而存在差异。

2. 光的波动理论　光波动学说中衍射现象表明，即使一个完美无缺的光学系统，点光源经过该系统形成的像也不是一个点像，而是一个衍射斑，称之为 Airy 斑，Airy 斑的直径对眼结点所

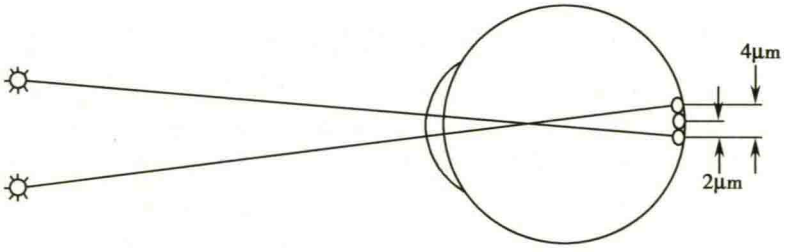

图 17-2　感受器理论

Notes

成的夹角为：$\omega=\frac{2.44\lambda}{g}$（其中 λ 为光的波长，g 为瞳孔的直径）。

图 17-3 表明两个 Airy 斑之间的重叠情况，Rayleigh 认为当第一个斑的波峰与第二个斑的边缘重叠后，两个斑的峰间凹陷处的照度是峰值照度的 74% 左右，这是人眼可分辨的最小距离，它相当于 Airy 斑直径的一半。这个理论标准称为 Rayleigh 标准。根据标准，人眼最小分辨角 $\theta=\frac{\omega}{2}$，即 $\theta=\frac{1.22\lambda}{g}$，设 $\lambda=555\text{nm}$，$g=3\text{mm}$，则 $\theta=47''$。光的波动理论分析视觉分辨力理论极限时不涉及受视觉刺激的两个视锥细胞之间要有一个未受刺激的视锥细胞的问题。

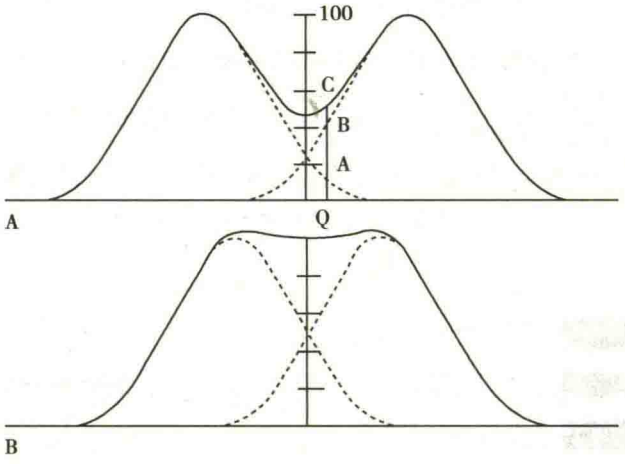

图 17-3 Rayleigh 标准示意图

图 A 的波峰间凹陷处照度达到波峰的 74% 可见；图 B 不可见

二、视力表设计原理

（一）视标增率的设计

看似简单的视力检查却涉及复杂的视觉心理物理学原理，因为光学的刺激是个物理过程，视觉系统的应答是个心理过程，为了准确反映这一过程，视力的检查需遵循韦伯-费希纳定律（Weber-Fechner law）：在绝对阈限之上，主观的感觉强度与刺激强度的改变，两者间呈对数的关系，亦即，刺激强度如果按几何级数增加，而引起的感觉强度却只按算术级数增加。所以，视力表的视标大小是按几何级数增加的，而记录的数值却是以算术级数增加的。

理想的视标增率需同时满足 2 个条件：比值恒定和间隔适宜。早期视力表的视标增率是不一致的，导致了视力的不均匀表达。1959 年 9 月，我国缪天荣教授（对数视力表，温州医学院学报，1959，创刊号：140）在 1′和 10′视标之间均匀地插入 8 行，得出 $\sqrt[10]{10}$ 增率。包括国际标准视力表在内的常见视力表，均采用 $\sqrt[10]{10}$ 的增率。1959 年 12 月，LouiseL. Sloan（SLOAN LL. New test charts for the measurement of visual acuity at far and near distances. American journal of ophthalmology, 1959,48:807-813）也提出了相同的增率。

（二）基本视标设计

因为视觉大小不仅与物理大小有关，还与注视的距离有关。所以将视角作为视标设计的基础和单位。视标设计的基本单位为“1 分视角”，即物体两端与眼第一结点所成的夹角为 1 弧分。

笔画宽度为 1 分视角，高度为 5 分视角的视标称作基本视标（basic target），理论上远视力的检查距离应为无限远，但是实际应用中常把标准检查距离定为 5m（美国 20 feet，欧洲的一些国家为 6m）。根据不同的检查距离，基本视标的实际高度也不同。如图 17-4 所示，以 5m 的检查距离为例，视标对眼形成的张角为 5 分时，视标的高度 h' 为：$h'=\text{tg}\frac{5}{60}\times5000=7.27\text{mm}$。同理，若检

查距离为1m,则基本视标的高度就为0.29mm。现常见视力表的视标设计均是在基本视标的基础上,进行一定比率的增减得到的。常见的视标有Landolt环、字母视标、翻滚E、图形、数字及文字视标等。

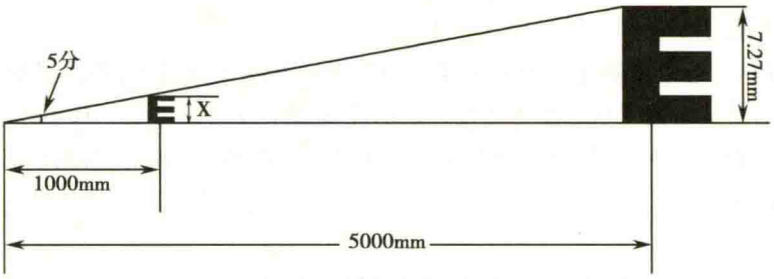

图17-4 基本视标高度的计算

(三)视力记录法

1. 分数记录法 以检查距离和设计距离的比值来表达视力,设计距离是指视标高度对应的视角为5弧分时的距离。以"Snellen分数"为代表,例如$\frac{20}{200}$代表检查距离为20英尺,设计距离为200英尺。

2. 小数记录法 以视角的倒数表达视力,数值上等于分数记录法。

3. 对数记录法 以最小分辨角的对数(logMAR)表达视力。视力是$\frac{20}{200}$,MAR=10弧分,则logMAR=log(10.0)=1.0。当视力好于1.0时,logMAR为负数。

4. 5分记录法 是对数记录法的一种,以5分减去视角的对数值表达视力,公式表达为:VA=5-logMAR。该记录方式避免了logMAR法中视力越好,数字越小,甚至为负数的问题。

以上四种记录法数值上可互相转化(表17-1),临床上常用的为小数记录法(1.0)和5分记录法(5.0)。但由于不同视力表的视标可读性存在差异,建议科研人员使用国际标准ETDRS视力表,并用对数记录法记录视力,以便统计。

表17-1 各种视力表达的相互关系

Snellen分数	小数	最小分辨角	logMAR表达	5分表达
20/160	0.125	8.00	0.9	4.1
20/125	0.15	6.67	0.8	4.2
20/100	0.2	5.00	0.7	4.3
20/80	0.25	4.00	0.6	4.4
20/63	0.3	3.33	0.5	4.5
20/50	0.4	2.50	0.4	4.6
20/40	0.5	2.00	0.3	4.7
20/32	0.6	1.67	0.2	4.8
20/25	0.7	1.43	0.1	4.9
20/20	1.0	1.00	0	5.0
20/16	1.2	0.79	-0.1	5.1
20/12.5	1.5	0.63	-0.2	5.2

Notes

三、视力表的特殊应用

随着对视力表研究的深入，它不仅仅应用于远(近)视力的检测，各种各样针对不同人群，不同需求的视力表得以发明，使得视力表的应用范围愈发广泛。

(一) 阅读视力检查

在实际应用中，近距离的视力测量不仅仅局限于检测视觉分辨力，检测目的和需求相对复杂。更多时候需要测定视觉状态能否胜任特定的注视需求或阅读需求。基于以上的需求，各种以文字为视标的视力表问世了，目前已经出现了中文、英文、德文、日文、西班牙语和意大利文等多个版本(图 17-5)。



图 17-5 文字视力表

A. 日文版本的 MNREAD 视力表；B. 英文版本的 MNREAD 视力表；C. 汉字阅读视力表；D. 中文阅读视力表(2011)中的一个页面



图 17-6 儿童图形视力表

A. Lea Symbols 视力表；B. Beale Collins picture 视力表；C. 儿童系列视力表；D. 儿童图形视力表；E. Clement Clarke 视力表

Notes

（二）儿童视力检查

儿童因其认知水平有限，配合度差，普通的视力表常不能准确反映儿童的视力水平，而儿童又是视觉发育的关键期，对于儿童视力的检测显得尤其重要。因此，针对儿童的图形视力表也被科学家发明出来。国外的如 Hyvärinen 等设计的 Lea Symbols 视力表（图 17-6A），Beale Collins picture 视力表（图 17-6B），Clement Clarke 视力表（图 17-6E）等，国内的如黄燕等设计的儿童系列视力表（图 17-6C），葆忱设计的儿童图形视力表（图 17-6D）等。

第四节 眼 球 光 学

一、光与眼的屈光

眼是以光作为适宜刺激的视觉生物器官，因此从光学角度可将眼看作一种光学器具，即一种复合光学系统。眼球光学系统的主要成分由外向里：角膜、房水、晶状体、玻璃体。从角膜到眼底视网膜前的每一界面都是该复合光学系统的组成部分，如同一件精密的光学仪器，包含着复杂的光学原理。

当光从一种介质进入另一种不同折射率的介质时，光线将在界面发生偏折现象，该现象在眼球光学中称为屈光，光线在界面的偏折程度，可用屈光力的概念来表达，屈光力取决于两介质的折射率和界面的曲率半径。屈光力大小可以用焦距（f）来表达，即平行光线经某透镜后聚焦为一点，该点离透镜中心的距离为焦距。在眼球光学中，应用屈光度（D）作为屈光力的单位，屈光度为焦距（以米为单位）的倒数，即屈光度（D）= 1/f。如一透镜的焦距为 0.5m，则该透镜的屈光力为：1/0.5 = 2.00D。

视觉信息的获得首先取决于眼球光学系统能否将外部入射光线清晰聚焦在视网膜上，即眼的屈光状态是否正常。眼的屈光力与眼轴长度匹配与否是决定屈光状态的关键。

为了便于分析眼的成像和计算，人们常用 Gullstrand 精密模型眼（Gullstrand exact model eye）（图 17-7）和简易模型眼（Gullstrand simplified eye），后者将眼球复杂的多个光学界面简化，其特点是将角膜和晶状体分别简化为单一球面，其参数见表 17-2。为了便于理解，还可将模型眼进一步简化为单一光学面，这种简化的眼球称为简化眼（reduced eye）（图 17-8），即将眼球总屈光力（非调节状态下）定为 60D，眼球屈光介质的折射率为 1.336，前焦距为 -16.67mm，后焦距为 22.27mm。

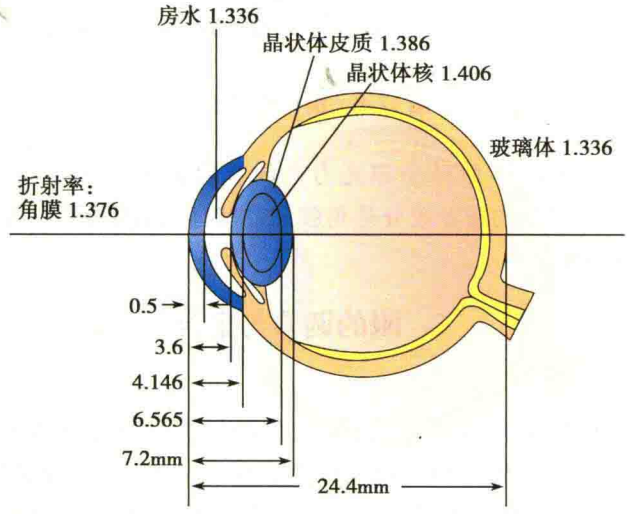

图 17-7 Gullstrand 模型眼

临 床 智 库
WWW.CICALINE.COM

Notes

表 17-2 Gullstrand 模型眼的基本参数

		Gullstrand 精密模型眼	Gullstrand 简易模型眼
折射率	角膜	1.376	–
	房水	1.336	1.336
	晶状体皮质	1.386	–
	晶状体核	1.406	1.413
	玻璃体	1.336	1.336
位置	角膜前顶点	0	0
	角膜后顶点	0.5mm	–
	晶状体前顶点	3.6mm	3.6mm
	晶状体后顶点	7.2mm	7.2mm
曲率半径	角膜前表面	7.7mm	7.8mm
	角膜后表面	6.8mm	–
	晶状体前表面	10.0mm	10.0mm
	晶状体后表面	−6.0mm	−6.0mm
屈光力	角膜	43.05D	42.74D
	晶状体	19.11D	21.76D
	总屈光力	58.64D	60.48D
焦距	前焦距	−15.70mm	−14.99mm
	后焦距	24.38mm	23.90mm
眼轴		24.00mm	23.90mm

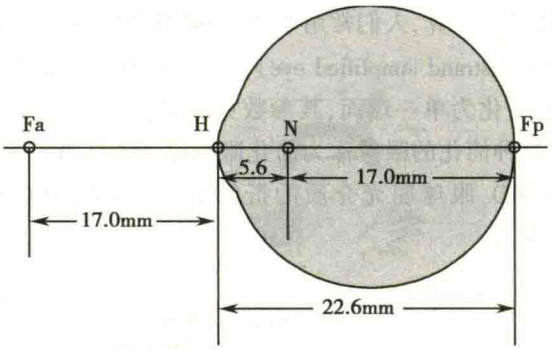

图 17-8 简化模型眼

根据 Gullstrand 精密模型眼，眼球总屈光力在调节静止状态下为 58.64D，最大调节时为 70.57D。眼屈光系统中最主要的屈光成分是角膜和晶状体，角膜的屈光力约为 43D，晶状体约为 19D。眼轴长度为 24mm。

二、眼的调节与集合

（一）调节

在无任何屈光不正的情况下，平行光线通过的眼的屈光介质后，聚集成一个焦点并准确落在视网膜黄斑中心凹。为了近距离目标也能聚焦在黄斑中心凹，需增加晶状体的曲率（弯曲度），从而增强眼的屈光力，这种为看清近物而改变眼的屈光力的功能称为调节（accommodation）。通常认为调节产生的机制是：当看远目标时，睫状肌处于松弛状态，睫状肌使晶状体悬韧

Notes

带保持一定的张力，晶状体在悬韧带的牵引下，其形状相对扁平；当看近目标时，环形睫状肌收缩，睫状冠所形成的环缩小，晶状体悬韧带松弛，晶状体由于弹性而变凸。调节主要是晶状体前表面的曲率增加而使眼的屈光力增强。调节力也以屈光度为单位。如一正视者阅读40cm处目标，则此时所需调节力为1/0.4m=2.50D。

（二）调节幅度、调节与年龄

眼所能产生的最大调节力称为调节幅度。调节幅度与年龄密切相关，青少年调节力强，随着年龄增长，调节力将逐渐减退而出现老视。最小调节力与年龄的关系如下：

最小调节幅度=15-0.25×年龄（Hoffstetter最小调节幅度公式）。

（三）调节范围

眼在调节放松（静止）状态下所能看清的最远一点称为远点，眼在极度（最大）调节时所能看清的最近一点称为近点。远点与近点的间距的倒数为调节范围。

（四）集合

当眼调节在松弛状态下注视远处物体时，两眼的视轴是平行的，当要看清近处物体时，眼不但要调节，而且两眼的视轴也要转向被注视物体，这样才能使双眼物象落在视网膜黄斑中心凹，经过视中枢合二为一，形成双眼单视，这种运动称为集合（convergence）。物体慢慢移近，集合的程度也逐渐增加，最后集合达到极限时，两眼就放弃集合，向外转动。在放弃集合之前，两眼能保持集合的最近点，称为集合近点（near point of convergence）。

产生调节的同时引起双眼内转，该现象称为调节性集合（accommodative convergence）。调节越大集合也越大，调节和集合是一个联动过程，两者保持协同关系。集合程度常用棱镜度（prismatic diopter）表达。如：某正视者双眼瞳距为60mm，阅读40cm的目标，其集合量为6cm/0.4m=15$^{\Delta}$。

调节时还将引起瞳孔缩小。因此调节、集合和瞳孔缩小为眼的三联动现象。

第五节 正视、屈光不正和老视

一、正 视

当眼调节静止时，外界的平行光线（一般认为来自5m以外）经眼的屈光系统后恰好在视网膜黄斑中心凹聚焦，这种屈光状态称为正视（emmetropia），即正视眼的远点为无限远（图17-9）。若不能在视网膜黄斑中心凹聚焦，将不能产生清晰像，称为非正视（ametropia）或屈光不正（refractive error）。

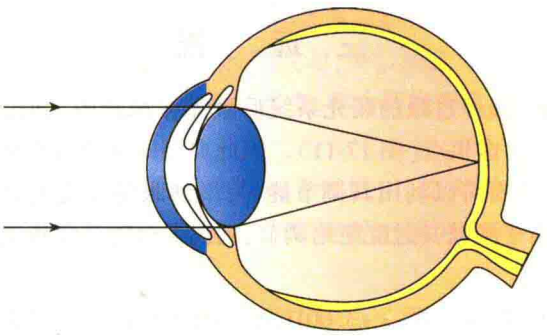

图17-9 正视眼

临 床 智 库
WWW.CICALINE.COM

Notes

二、近 视

在调节放松状态下，平行光线经眼球屈光系统后聚焦在视网膜之前，称为近视（myopia），如图 17-10。近视眼的远点在眼前某一点。近视的发生受遗传和环境等多因素的综合影响，目前确切的发病机制仍在探索中。

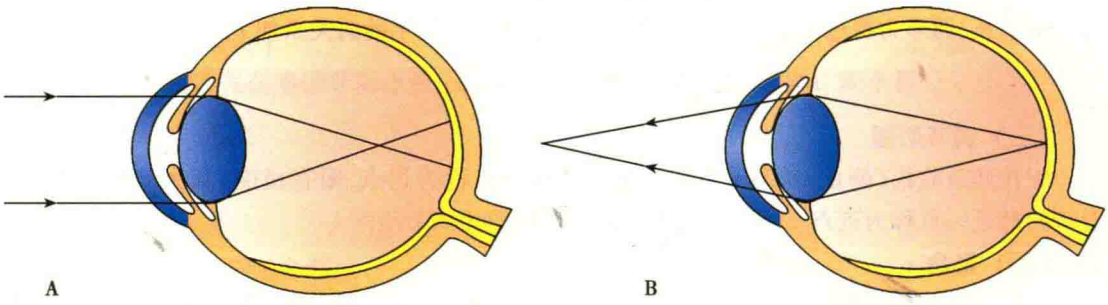

图 17-10 近视

A. 近视眼（无调节）；B. 近视眼的远点

根据屈光成分分类：①屈光性近视：主要由于角膜或晶状体曲率过大，屈光力超出正常范围，而眼轴长度在正常范围；②轴性近视：眼轴长度超出正常范围，角膜和晶状体曲率在正常范围。

根据近视度数分类：①轻度近视：<-3.00D；②中度近视：-3.00 ~ -6.00D；③高度近视：>-6.00D。

近视的临床表现为：远距视物模糊，近距视力好，近视初期常有远距视力波动，注视远处物体时眯眼。由于看近时不用或少用调节，所以集合功能相应减弱，易引起外隐斜或外斜视。

近视度数较高者，除远视力差外，常伴有夜间视力差、飞蚊症、漂浮物、闪光感等症状，并可发生程度不等的眼底改变，如近视弧形斑、豹纹状眼底、黄斑部出血或形成新生血管膜，可发生形状不规则的白色萎缩斑，或有色素沉着呈圆形黑色斑（Fuchs 斑）；视网膜周边部格子样变性、囊样变性；由于视网膜牵拉的关系，在年龄较轻时出现玻璃体液化、混浊和玻璃体后脱离等。与正常人相比，发生视网膜脱离、撕裂、裂孔、黄斑出血和新生血管的危险性要大得多。常由于眼球前后径变长，眼球较突出，眼球后极部扩张，形成后巩膜葡萄肿。伴有上述临床表现者，称为病理性近视。

近视的矫治须先经准确验光确定近视度数，应用合适的凹透镜使光线发散，进入眼屈光系统后聚焦在视网膜上。矫正可选用框架眼镜或角膜接触镜，也可在医师指导下，有条件地选择屈光手术。

三、远 视

当调节放松时，平行光线经过眼的屈光系统后聚焦在视网膜之后，远视眼（hypermetropia 或 hyperopia）的远点在眼后，为虚焦点（图 17-11）。因此典型的远视者视远不清、视近更不清。

当远视度数较低时，患者可以利用其调节能力，增加眼的屈光力，将光线聚焦在视网膜上，从而获得清晰视力。但由于频繁并过度使用调节，远视者视疲劳症状比较明显。

（一）远视分类

根据远视度数分类：①低度远视：<+3.00D，该范围远视在年轻时由于能在视远时使用调节进行代偿，大部分人 40 岁以前不影响视力；②中度远视：+3.00 ~ +5.00D，视力受影响，并伴有不适感或视疲劳症状，过度使用调节还会出现内斜；③高度远视：>+5.00D，视力受影响，非常模糊，但视觉疲劳或不适感反而不明显，因为远视度数太高，患者无法使用调节来代偿。能被调节所

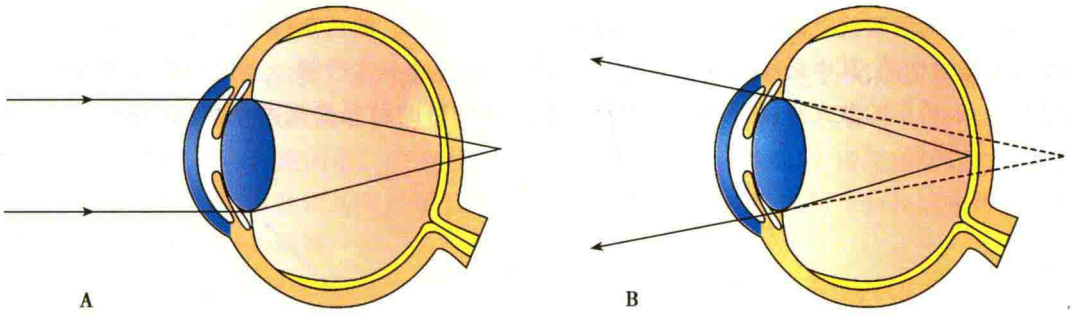

图 17-11 远视

A. 远视(无调节);B. 远视(调节)

代偿的那一部分远视,称为隐性远视。随着年龄的增大,调节幅度或能力下降,被调节所代偿的隐性远视则逐渐暴露出来。

(二) 远视与年龄

1. <6 岁时 低中度远视者无任何症状,因为调节幅度很大,近距阅读的需求也较少。高度远视者通常是在体检时发现,或伴有调节性内斜而被发现。调节性内斜表现为近距内斜大于远距内斜,由高调节性集合/调节比例(AC/A)引起。远视的正确矫正可以减少调节,从而减少调节性集合而消除或减少内斜。

2. 6~20 岁 近距阅读需求增大,特别在 10 岁左右时,阅读量增加,阅读字体变小,开始出现视觉症状。

3. 20~40 岁 近距阅读时出现眼酸、头痛等视疲劳症状,部分病人老视提前出现,这是因为随着年龄增长,调节幅度减少,隐性远视减少,显性远视增加。

4. >40 岁 调节幅度进一步下降,隐性远视转为显性远视,这些病人不仅需要近距阅读附加,而且还需要远距远视矫正。

(三) 与远视有关的问题

1. 屈光性弱视 一般发生在高度远视且未在 6 岁前给予适当矫正的儿童,这类弱视可以通过检查及早发现并完全矫正,同时给予适当视觉训练可以达到良好的治疗效果。

2. 内斜

(1) 集合和调节是联动的,当调节发生时,必然会出现集合。调节所诱发的集合的量取决于患者的 AC/A,AC/A 因人而异,远视者通常较高。

(2) 远视者未进行屈光矫正时,为了获得清晰视力,在远距工作时就开始使用调节,近距工作时使用更多的调节,产生内隐斜或内斜。如果内斜持续存在,就会出现斜视性弱视。

3. 其他 远视眼常伴有小眼球、浅前房,因此远视者散瞳前要特别注意检查前房角。另外远视眼的眼底常可见视盘小、色红、边缘不清、稍隆起,类似视盘炎或水肿,但矫正视力正常或与以往相比无变化,视野无改变,长期观察眼底无改变,称为假性视盘炎。

(四) 远视的矫正

远视眼用凸透镜矫正。轻度远视如无症状则不需矫正,如有视疲劳和内斜视,即使远视度数低也应戴镜。中度远视或中年以上远视者应戴镜矫正视力,消除视疲劳及防止内斜视的发生。

四、散 光

眼球在不同子午线上屈光力不同,形成两条焦线和最小弥散斑的屈光状态称为散光(astigmatism),散光可由角膜或晶状体产生。如图 17-12 所示为一规则散光眼,垂直子午线曲率高于

水平子午线曲率。经垂直子午线成一水平焦线，因曲率高为前焦线，经水平子午线成一垂直焦线，因曲率低为后焦线。两焦线之间的间隙称为 Sturm 间隙。前后焦线之间为一系列大小不等的椭圆形光学切面，其中最小的光学切面为一圆形，成为最小弥散圆。当最小弥散圆恰位于视网膜上时，未矫正的散光眼视力最佳。进行散光矫正的目的就是要把两条焦线的距离变短，最终成为一个焦点。

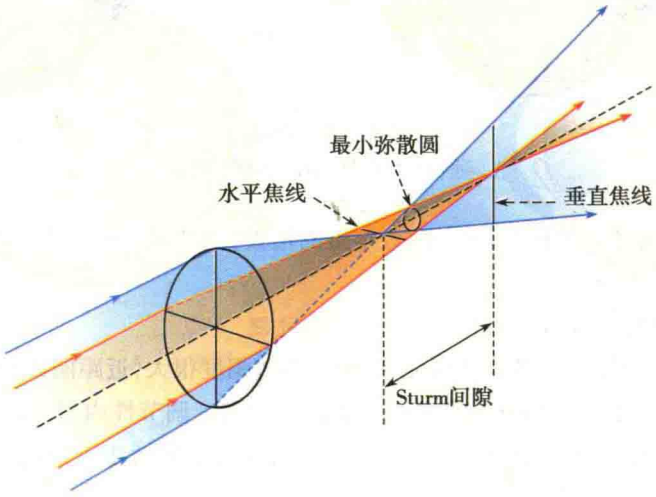

图 17-12 散光和 Sturm 光锥

散光类型：分为规则散光和不规则散光。最大屈光力和最小屈光力主子午线相互垂直者为规则散光，不相互垂直者为不规则散光。规则散光又分为顺规散光（astigmatism with the rule）、逆规散光（astigmatism against the rule）、斜向散光（oblique astigmatism）。最大屈光力主子午线在（90±30）°位置的散光称为顺规散光，最大屈光力主子午线在（180±30）°称为逆规散光，其余为斜向散光（图 17-13）。

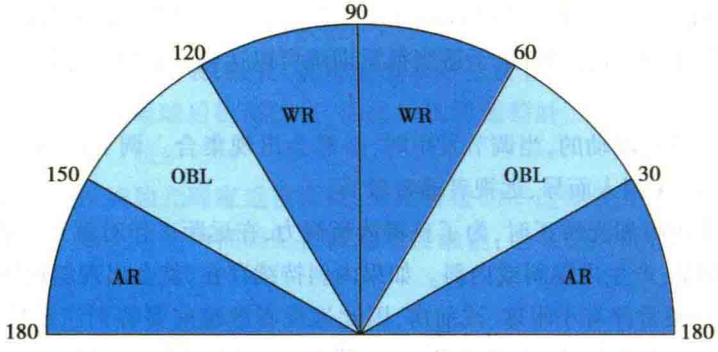

图 17-13 散光按轴位分类

根据两条主子午线聚焦与视网膜的位置关系，分为：①单纯近视散光：一主子午线聚焦在视网膜上，另一主子午线聚焦在视网膜之前；②单纯远视散光：一主子午线聚焦在视网膜上，另一主子午线聚焦在视网膜之后；③复合近视散光：两互相垂直的主子午线均聚焦在视网膜之前，但聚焦位置前后不同；④复合远视散光：两互相垂直的主子午线均聚焦在视网膜之后，但聚焦位置前后不同；⑤混合散光：一主子午线聚焦在视网膜之前，另一主子午线聚焦在视网膜之后。

散光应以柱镜矫正，如不能适应全矫，可先予以较低度数矫正，再逐渐增加度数。不规则散光无法用柱镜矫正者，可试用硬性角膜接触镜矫正。

临床智库 WWW.CICALINE.COM

Notes

五、屈光参差

双眼屈光度数不等者称为屈光参差(anisometropia),度数相差超过2.50D以上者通常会因融像困难出现症状。当双眼接受到的像在亮度、对比度、大小、清晰度、色彩等方面存在巨大的差异时,双眼融像就会出现困难。由于人眼调节活动是双眼同时性的,未矫正的屈光参差者,尤其是远视屈光参差者,度数较高眼常处于视觉模糊状态,大脑视皮层容易抑制其信号传入,从而破坏了融像,容易进展为弱视。

对屈光参差者进行屈光矫正后,虽然双眼接收到的像的清晰度差不多,但由于镜片放大率的不同引起双眼接收到的像的大小存在差异,同样造成融像困难。因此,屈光参差者的处方需考虑矫正方法的视网膜像放大率。如单眼为无晶状体者,配戴框架眼镜后,双眼视网膜像大小差异约为25%,因无法融像而产生许多症状。若配戴角膜接触镜,则放大率差异约为6%,接近双眼融像的能力范围(5%),可以减少因融像困难带来的视觉症状。

六、老　视

随着年龄增长,晶状体逐渐硬化,弹性减弱,睫状肌的功能逐渐减低,从而引起眼的调节功能逐渐下降。大约在40~45岁开始,出现阅读等近距离工作困难,这种由于年龄增长所致的生理性调节减弱称为老视(presbyopia)(图17-14)。

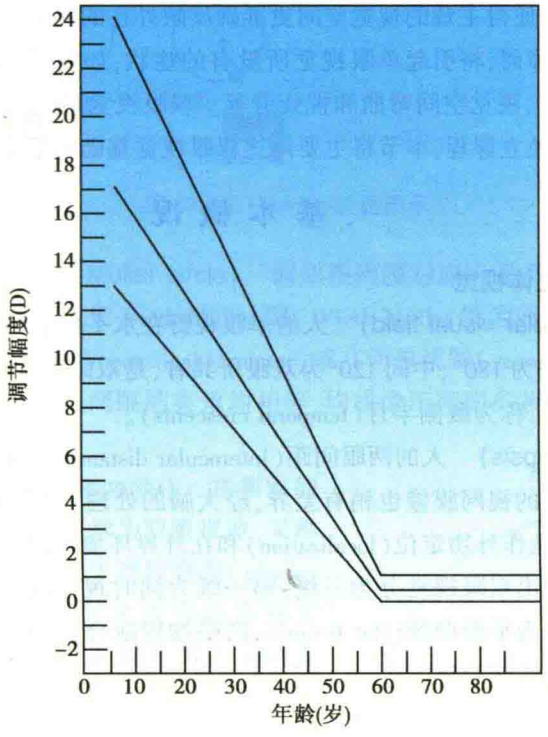

图17-14　调节与年龄的关系

由于老视加光度数为正镜片,人们常常将老视的矫正与远视相提并论,实际上他们是完全不同的机制(表17-3)。

老视者初期常感觉将目标放得远些才能看清,在光线不足时更为明显,随着年龄的增长,这种现象逐渐加重。为了看清近目标需要增加调节,常产生因睫状肌过度收缩和相应的过度集合所致的眼疲劳症状。

老视是一种生理现象,不论屈光状态如何,每个人均会发生老视。但是原有屈光状态将影响老视症状出现的迟早,未行矫正的远视者较早发生老视,近视者发生较晚。

Notes

表 17-3 老视和远视的区别

老 视	远 视
和年龄相关的生理性调节力下降,导致近距离工作困难,一般都在 40 岁左右出现	是一种屈光不正,由于眼球的屈光力过小,或眼轴过短所致,出生后往往就存在
远视力如常,近视力明显降低	看远不清楚,看近更不清楚,但部分症状可被调节所代偿
需要视近矫正	需要远屈光矫正,高度远视有时还需要视近矫正

利用 Hoffstetter 公式可以推知老视出现的时间和矫正所需的附加度数,一般规律是正视眼在 45 岁左右约需+1.50D 附加,50 岁左右约需+2.00D,60 岁以上约需+3.00D。

老视的检测与矫正:首先应进行远视力检查和验光,矫正屈光不正,同时了解被检者的工作性质和阅读习惯,选择合适的阅读距离进行老视验配。老视矫正应用凸透镜,可选择单光眼镜、双光眼镜和渐变多焦点眼镜。

第六节 双眼视觉基础

视觉功能在于识别外物,确定外物的方位,并确立自身在外界的方位。双眼视觉优于单眼视觉之处,不仅有两眼叠加的作用,降低视感觉阈值,扩大视野,消除单眼的生理盲点,更主要的是具有三维的立体视觉,使得主观的视觉空间更准确反映外在的实际空间。

倘若双眼视觉缺陷障碍,将引起单眼视觉所没有的症状,如复视、弱视、斜视、抑制、异常视网膜对应、立体视觉丧失、视觉空间弯曲和视疲劳等。双眼视觉问题的发生、诊断和处理是一门设计基础和临床的相对独立课程,本节将主要阐述双眼视觉基础和正常双眼视觉。

一、基本概况

(一) 双眼视野和立体视觉

1. 双眼视野(binocular visual field) 人的单眼视野在水平位上颞侧约 90°,鼻侧约 60°,总共约为 150°,双眼视野约为 180°,中间 120°为双眼所共有,是双眼视觉功能之所在。颞侧 30°为各眼单独所有,呈半月形,称为颞侧半月(temporal crescents)。

2. 立体视觉(stereopsis) 人的两眼间距(interocular distance)约 60~65mm,两眼看外物的观点稍有不同,以至两眼的视网膜像也稍有差异,经大脑的处理,产生双眼的深径知觉,即立体视觉。立体视觉能准确地作外物定位(localization)和在外界环境中的自身定位(orientation)。

Worth(1921)最早提出双眼视觉分为三级:第一级为同时视(simultaneous perception),各眼能同时感知物像;第二级为平面融像(flat fusion),两眼物像融合为一,但不具深径觉;第三级为立体视觉,产生三维空间的深径觉。

(二) 双眼叠加作用

双眼叠加作用(binocular summations)是指各眼所获取的信息相加而产生超越单眼的双眼视觉功能。我们日常的视觉,包括阅读,无论涉及深径与否,双眼能增进其功能。

双眼叠加作用可有如下几种程度:①双眼相辅相成作用(binocular facilitation),即双眼功能优于两眼各自功能的总和;②双眼完全或线性叠加作用(complete or linear binocular summation),即双眼功能等于两眼功能的总和;③双眼部分叠加作用(partial binocular summation),即双眼功能优于两眼中的任一眼,但低于两眼的总和;④双眼无叠加作用(no binocular summation),即双眼功能等于两眼的任一眼;⑤双眼抑制作用(binocular inhibition),即双眼功能低于两眼的任一眼。

（三）视网膜对应点

1. 视网膜对应点（corresponding retinal points） 在一眼视网膜上的每一点都与对侧眼视网膜上的某一点相对应（生理盲点除外），具有相同的视觉方向。这是 Hering 第 2 法则（图 17-15），即相同视觉方向法则（law of identical visual direction），当物像成于各眼视网膜上互相配对的视网膜对应点时，则物体看起来位于单一的共同主观视觉方向（common subjective visual direction）。

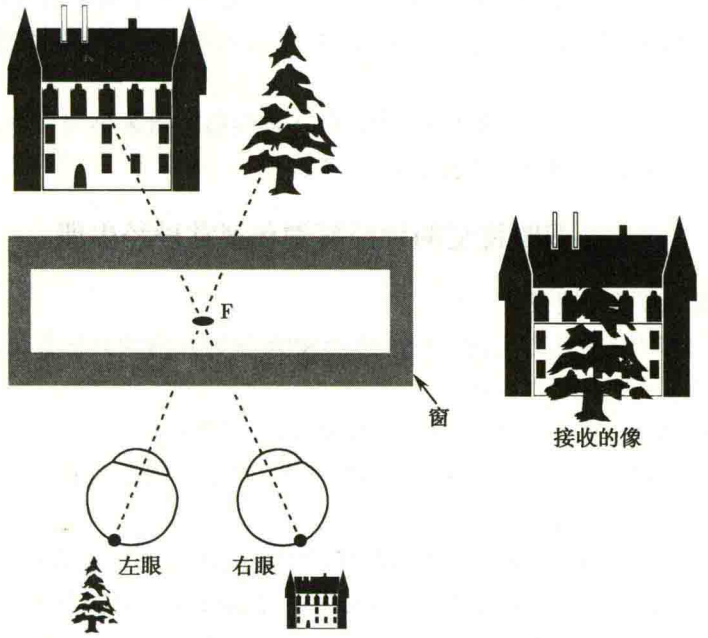

图 17-15 Hering 法则图示

2. Vieth-Müller 圆（Vieth-Müller circle） 假如视网膜对应点是严格的几何对称点，则它们在外界空间投射的位置就组成了 Vieth-Müller 圆。Vieth-Müller 圆为通过注视点和两眼入瞳中心的几何圆，也称为理论单视圆（theoretical horopter）或几何单视圆（geometric horopter），如图 17-16 所示。在该圆上的任何一点至两眼的夹角均相等，均成像于两眼的视网膜对应点上，看起来为单个物体。

3. 双眼视差（binocular disparity） 在两眼的物像与对应点的相对位置之差称为双眼视差，又称视网膜视差（retinal disparity），生理性视差（physiological disparity）。在垂直位上之差为垂直视差（vertical disparity），在水平位上视差为水平视差（horizontal disparity）。视网膜对应点具有两眼零视差（zero binocular disparity）。垂直视差不能引起深径觉，而水平视差则能。水平视差分为交叉性视差（crossed disparity）和非交叉性视差（uncrossed disparity）。前者为物点位于 Vieth-Müller 圆之内，看起来近于注视点；后者为物点位于 Vieth-Müller 圆之外，看起来远于注视点。

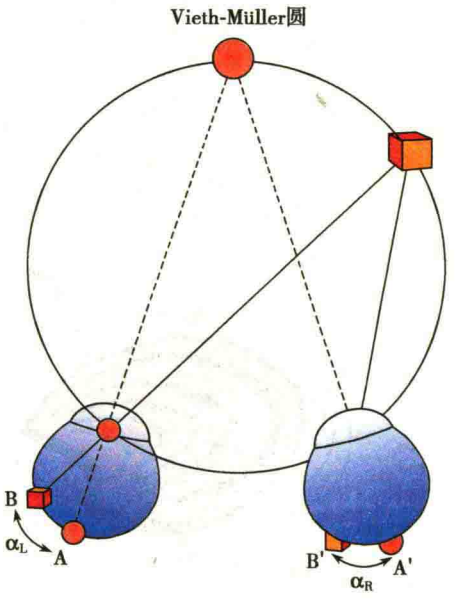

图 17-16 理论单视圆

（四）复视和双眼视觉混淆

复视（diplopia）是指具有正常视网膜对应的人，当一个物体分别落在双眼视网膜的非对应点

Notes

上,产生两个物象的感觉。分为生理性复视和病理性复视。

复视是指一个物体被看成两个,与之相反,双眼视混淆(binocular visual confusion)是两个不同物体成像于两眼的视网膜对应点上,被看成在一个视觉方向上造成的。

(五) 双眼融像

双眼融像(binocular fusion)是将各眼的像融合成单一物像的过程。这样,视觉空间才能真实地反映实际空间,同时也减少冗长的图像处理过程。

运动融像(motor fusion)是指两眼的集散运动,以使物象落在两眼的对应点上;感觉融像(sensory fusion)是视觉皮层的神经生理和心理过程,联合两眼各自获得的图像而对视觉空间形成统一的感知。

感觉融像需要各单眼图像具有相似性,它可因为视网膜像质不等或运动融像缺失,不能将各单眼图像对正而遭破坏。抑制表示感觉融像的缺如。

二、双眼视觉的神经解剖和视觉神经生理

(一) 视网膜对应点和视交叉

两眼的中心窝作为主视觉方向,在三维空间包括单视圆在内的其他方位,都由视觉系统以双眼中心窝注视点的相对位置来计算。

一旦双眼对准同一目标,从两眼来的信息必须联合成单一的印象。在视觉系统中联合双眼信息的第一个构造便是视交叉。当节神经轴突即视神经纤维经视神经离开眼球到达视交叉,其信息重新排列。

在视交叉处,从各眼颞侧视网膜来的神经纤维不交叉而终止于同侧外侧膝状体核(lateral geniculate nucleas,LGN),从鼻侧视网膜来的纤维则交叉而终止于对侧外侧膝状体。约53%至57%视神经纤维交叉,这称为部分交叉(hemidecussation)。视神经纤维在视交叉处重新改组,带着来自两眼视网膜对应点的信息重新输至视皮层的同一位置,形成双眼视觉。

(二) 外侧膝状体

外物若在视野的左边,则成像于各眼的右半视网膜上,其信息由视神经经视交叉传至右外侧膝状体,再达大脑右半球;右边视野的物体的信息则经左外侧膝状体至大脑左半球。

背侧外侧膝状体(dorsal LGN):如图17-17所示,背侧外侧膝状体由6层构成,各层之间隔有薄的层间区。1、2层最为腹侧,由较大的大细胞神经元(magnocellular neurons,M)组成,它们对低空间频谱、高时频和高速运动最敏感,基本上无色觉。其余4层由较小的小细胞神经元(par-

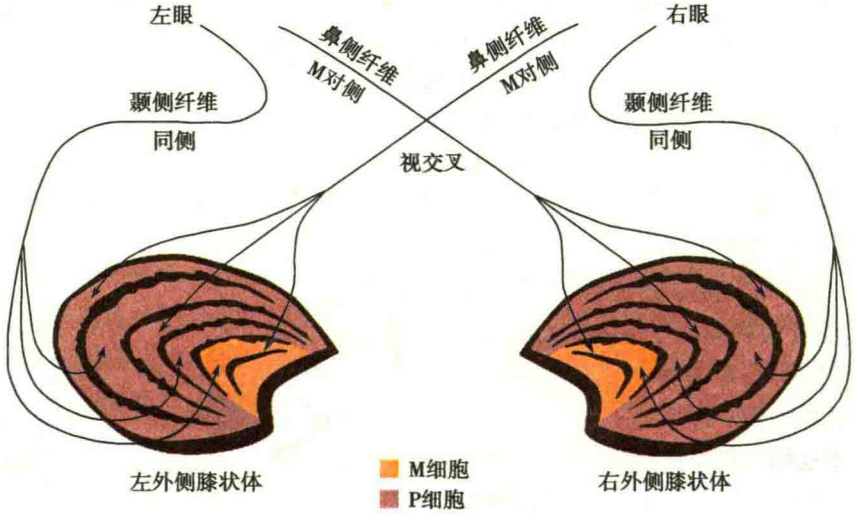

图17-17 背侧外侧膝状体

Notes

vocellular neurons，P）组成。P 细胞对高空间频谱、稳定或低时频、慢速运动和有色刺激较为敏感。在视觉系统中，M 通道确定外物“何处”，而 P 通道确定其为“何物”。

外侧膝状体的编排为视网膜化，换言之，视觉空间的视网膜像以相同次序直接标位于外侧膝状体上。视野中的相邻区在外侧膝状体也有相邻的接受野。在 LGN 的标位如下：从外侧膝状体的内侧向外，其接受野的标位从视野中心窝区逐渐移至周边；从外侧膝状体的前部向后，其接受野则从下方视野逐渐移至上方视野；从外侧膝状体的最腹侧 1 层向最背侧 6 层，与视野的方位无关，但与两眼中的哪一眼有关。LGN 的每一层仅接受一眼的输入，2、3、5 层接受同侧眼的输入，而 1、4、6 层接受对侧眼的输入。

（三）视觉皮层

从各眼来的输入经 LGN 达视觉条纹皮层第 4 层，作突触连接。第 4 层的细胞仍是单眼性的。下一级的突触连接发生于上 3 层（第 1、2、3 层）和下 2 层（第 5、6 层）。在第 4 层之外层次的细胞才是真正的双眼细胞（binocular cells）。它们对两眼对应接受野的刺激反应强于单眼的刺激，为两眼叠加作用甚至强于两眼反应的总和，为双眼相辅相成作用。在临床上婴儿的双眼叠加作用可由 VEP 测量，临床上较佳的测量方法为双眼峰值 VEP。

三、双眼视觉的发育

大多数视觉功能在出生后发育，并非与生俱来。影响视觉系统的结构和功能的发育，有一段关键时期（critical period of development）（图 17-18）。

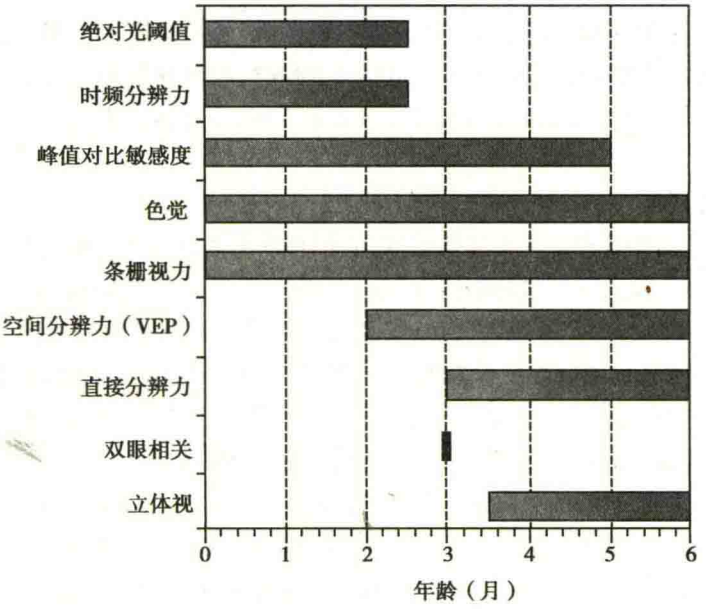

图 17-18 视觉功能的发育时期

视皮层的发育迟于眼的发育。在出生时，视网膜对应已发育，但眼运动系统还不成熟，不协作的眼运动可能导致间歇性复视。双眼性能在出生后 2 个月才开始。至少在 3～4 个月后才发育较佳的立体视，至 5～6 个月，能迅速达到类似成人的 1 分视角的立体视。此后，婴儿显示出类似成人的双眼叠加作用。

在出生时，两眼到皮层的 4C 层的输入在外侧膝状体（LGN）几乎全部重叠，这阻止了双眼性能和立体视觉。至少在 3、4 周后，4C 层的树突删减，减少两眼至 4C 层的输入，至完全分开输至独立的眼优势纵列，这时开始发育立体视。随之，双眼神经元逐渐变成对专定的视差量反应，使婴儿能辨别越来越细的视差。

此为试读，需要完整PDF请访问：www.ertongbook.com

Notes

在关键时期，异常的视觉经验，如高度屈光不正、屈光参差、形觉剥夺、斜视等，容易破坏正常的视觉发育，导致弱视和斜视。而在关键期内及时去除异常的视觉经验也有助于视觉功能的恢复。当关键期终止，异常的视觉经验也不再加重视功能的退化，视觉训练的效果也将大打折扣。

四、正常眼运动

正常双眼视必须由正常眼运动维持。广义的眼运动包括眼球转动、聚散、调节、眼睑运动、注视、扫视运动、跟随运动、前庭眼反射和视动眼震。

（一）扫视运动

扫视运动（saccades）是骤发的急速的眼位转动，能使视线快速对准目标。它分为：①随意性扫视运动，如阅读时“从左向右看”等；②反射性扫视运动；③非随意性扫视运动。扫视运动的潜伏期极短，约100～200毫秒，预设的随意性扫视运动甚至为0。扫视运动的速度极快，达700°/秒。扫视运动的幅度一般小于15°角，其准确高，差错性低于10%，对于视觉性目标为±15分角，对于非视觉性目标为±3°角。疲劳时，准确性下降。

引起的扫视运动的刺激有：①视觉目标；②听觉的；③本体觉的；④想象性目标。所有上述刺激的方向都转移成头位中心方向。

（二）跟随运动

跟随运动（smooth pursuit）使得受注意的外界运动物体持续成像于黄斑中心凹，以维持清晰的图像。跟随运动仅与运动物体有关，而声响，运动感和想象运动均为无效刺激。跟随运动受年龄、注意力和目的性的影响。跟随运动的潜伏期极短，可与扫视运动相比，约为100毫秒，但速度慢于扫视运动，约为100°/秒。速度大于100°/秒时，准确性下降。由于随意运动仅与运动物体有关，所以它不同于扫视运动，与阅读学习关系不大，而在体育运动和驾驶等活动中却起了重要的作用。

（三）前庭眼反射

前庭系统在头两侧各有三个半规管组成，它们排成对角线平面，当这些半规管受到头转动刺激时而引起反射性反向而等量的眼转动，称为前庭眼反射（vestibuloocular reflex，VOR）。

当头转动时，要维持稳定的视网膜像，仅靠视觉系统的视网膜处理，将会太慢，其潜伏期为70毫秒，故须依赖快速的前庭眼反射来维持，其潜伏期为10毫秒，转动频率可达5Hz，增益几可达1。假若没有前庭眼反射，人们在步行时或坐车时将认不出路标和行人的面目。

前庭眼反射纯属反射性，无预测行为，其为前馈性控制，头转动速度为其刺激。当增益为1时，眼速度等于头速度；自发的头眼运动时将增益降为0。

前庭眼反射适应出现于视觉运动不等于头运动时，例如当戴上新的眼镜，因眼镜放大率改变了运动感，故前庭眼反射须作适应，在适应过程中可能出现眩晕和恶心。

（四）视动眼震

视动眼震（optiokinetic nystagmus，OKN）是由视网膜像的视觉流动引起的急促的眼球震颤，由快相和慢相组成。视动眼震分为主动视动眼震和被动视动眼震。前者由平滑的跟随运动（慢相）和自发性的扫视运动（快相）组成，受大或小的中心窝像的运动的刺激而产生，后者为真正的视动眼震，如同前庭性眼震，纯属反射性，受大的运动物体尤其是周边运动的刺激而产生。视动眼震慢相速度可达40°/秒。

（五）注视性眼运动

注视性眼运动（fixational eye movement）是指眼在注视时出现持续不断的运动，一般约±5分角，可达±30分角。注视的神经生物学：顶叶中止神经核控制上丘注视神经核，从而控制脑干中心神经核；顶叶中心神经核抑制前庭中止神经核。

注视性眼运动分为三类：①微动（tremor）频率高（30～100Hz），幅度小（<30″），两眼不协调而成双眼视觉的噪音；②缓慢漂移（slow drift），速度约5分角/秒，幅度约1～5分角，两眼不协调而成噪音；③微小扫视运动（micro saccades）频率为1～2Hz，幅度为1～25分角，两眼协调，其防止视网膜稳定不变所致的视力衰弱。

（六）眼运动与阅读

研究和临床工作者一向强调运动与阅读之间的关联性。在阅读时有三种重要的眼运动：扫视运动、注视和返回运动（regression）。扫视运动约占10%阅读时间，每次约扫视8～9字距，即2°视角。所需时间与扫视距离成比例，2°需25～30毫秒。5°需35～40毫秒。在扫视运动之间，眼相对静止，为注视性中止。正常阅读者需200～250毫秒。扫视运动可从2～18字距。注视时间可从100～500毫秒。第三种与阅读有关的重要眼运动为返回运动，从右至左的运动（若从右至左阅读文字，则从左至右运动）其占熟练阅读者10%～20%时间；其实返回运动也是一种扫视运动。

第七节 低 视 力

临床上将双眼中相对好眼的最佳矫正视力≤0.3者定义为低视力。盲的定义为双眼中相对视力好眼其视敏度等于或低于0.1，或其周边视野离注视点等于或低于10°，即视野直径不超过20°。以下为WHO对低视力的定义（表17-4）：

表17-4 WHO对视力损伤的分类

分类		视觉损伤程度：视力（VA），指数（CF），手动（HM），光感（LP），视野（VF）	说 明
U. S. A. 标准	WHO标准		
	正常视力	VA：20/10（2.0）～20/25（0.8）	
	接近正常视力	VA：20/28（0.7）～20/60（0.33）	
	低视力	VA：20/70（0.29）～20/160（0.12）	中度低视力
		VA：20/200（0.1）～20/400（0.05）	严重低视力和盲
盲（双眼同时满足）	盲（单眼或双眼满足即可）	VA：20/500（0.04）～20/1000（0.02） CF：≤3m（10feet） VF：≤10°	极度低视力和中度盲
		VA：<0.02（20/1000） CF：≤1m（3feet） HM：≤5m（15feet） LP VF：≤5°	严重盲和全盲
		无光感（NLP）	全盲

低视力的发生可以是先天性的，如胚胎期损伤、发育性异常等，也可以是遗传性的，如视网膜色素变性，Stargardt黄斑变性等，也可以是获得性的，如眼部感染、外伤、AMD或因全身性疾病引起等。

在美国45岁以上人群中有1350万人为低视力患者和盲人，大多数为年龄性相关疾病所致，65岁以上低视力患者占总数的2/3；根据局部调查数据估计，我国低视力患者约为1000多万，主要病因为老年性白内障，但随着现代文明的发展，疾病谱发生变化，因糖尿病和AMD引起的低视力患者在逐步增加。根据视觉功能损伤的情况，亦可将低视力分为：①无视野缺损，但在整个视野中丧失分辨率和对比敏感度，感觉是一片眩光；②中心视野缺损；③周边视野缺损。

临床智库 www.LCZKJK.com

Notes

对低视力患者医疗服务的目的是评估眼睛和视觉系统的功能状态，评价眼部健康和相关系统性健康状态，以及疾病或异常状态对视觉功能的影响，根据患者的特殊视觉要求、生活需要，提供光学助视器和非光学助视器，改进视觉功能。针对患者的视觉损伤状态，指导患者，调整对视力丧失的所带来的问题。

一、低视力的检查

低视力的检查包括所有常规的眼视光学的检查，但又有其一些特殊的检查。

（一）视力

适合低视力的视力表应该为高对比度的、可移动的，字母可选择的、可采用非标准检查距离，如10英尺、20英尺、甚至更近些的，还可以让患者采用不同的体位和注视姿势，如侧头位或侧眼位等以获得偏心注视的位置，在记录视力时，应记录注视的姿势或位置。最常用的远距低视力视力表为Feinbloom。

近距视力的视力表也应是特殊设计的，如单个视标、单行视标和短句等，检测距离也是可以变化的，并在视力记录中记录。在低视力近距视力测量，常常使用M系统。1M表示视标在一米距离的张角为5分视角，在该距离检测的视力则相等于20/20(1.0)；如40cm的视力为4M，则视力在0.40/4=20/200。使用M系统可以比较容易地计算近距加光度数，即在特定米距离的加光需求。

（二）验光

对所有的低视力患者均应进行常规验光，以保证使用光学矫正达到最好的矫正视力，在此基础上开始在特定视觉工作的需求进行放大率等测定。根据低视力患者的特殊情况，除常规的检影验光和主觉验光外，还应采用试镜架方法，进行尝试性镜片增减。

（三）球运动和双眼视觉评估

对眼球运动系统应评估，可以发现有无眼震颤、扫视功能、斜视等。

（四）视野评估

视野的缺损也直接影响阅读能力，视野的检查可以确定是否存在相对或绝对敏感度的丧失，视野的检查包括：视野普查、Amsler检查；Tangent平面视野、Goldmann视野和自动周边视野检查。

二、低视力的处理

根据患者不同眼部疾病、视觉功能丧失的程度和患者的基本生活或工作的需求，制订合理的处理方法，达到以下目的：①改进远距、中距和近距的视力；②改进阅读能力；③减少畏光或改进对光或暗的适应；④改进独立安全行走的能力；⑤改进一定日常生活的能力，从而相对提高生活质量；⑥了解现有视觉条件、预后和视觉功能康复的可能性。

（一）近距的放大方法

计算近距放大镜的方法有多种。常用的近距放大镜类型主要有以下几种类型：①眼镜式阅读镜；②手持放大镜；③架式放大镜；④电子设备，如闭路电视系统。

（二）远距放大系统

根据患者最佳矫正视力和视觉需求的比例估算患者所需的远距放大率，例如，测量视力为10/60，期望视觉为10/20，则60/20=3x为需要的放大率。常用的远距放大镜系统有以下几种类型：①望远镜(telescopes)手持式、眼镜式；单眼式和双眼式。望远镜系统主要有两种：伽利略望远镜和开普略望远镜；②远距助视器系统也包括电子设备(electronic devices)。

（三）中心视野缺损者的处理

中心视野缺损影响阅读功能，盲点的大小、位置和盲点的深度决定了对视觉功能的影响，同

时也影响放大系统的使用，如黄斑盲点者，无中心注视，但经过训练后，患者可以学会使用旁中心进行注视。但因为周边扫视和追踪的能力比较差，偏心注视点阅读效率比较低。训练的方法有：感知暗点、学会使用非黄斑点注视、单字或单词阅读、使用低放大率或大字体阅读材料、使用棱镜定位。

（四）周边视野缺损的处理方法

周边视野缺损者比中心视力降低者更难驾驭生活的环境，光学助视器和训练可以改进它们对周边环境的感知，使得他们有可能单独行走或旅行。主要方法有：①棱镜，将像移位（朝棱镜顶部移位），Fresnel 粘贴式棱镜（Fresnel press-on prisms）是比较常用的一种方法；②反光镜，接在眼镜片的颞侧，将镜面转角朝缺损视野方向；③反转式望远镜和负镜片，这些设施是通过将一定视野中的物体缩小，从而增大视野。

（五）对比敏感度下降和眩光的处理方法

低视力患者对比敏感度下降会有视觉功能的异常，如阅读问题、行动问题以及户外活动。眩光也影响眼睛的舒适度和视觉有效性，对于这两类问题，主要方法有：①理想的照明；②增加放大率；③使用特殊设计的镜片（如双凸非球面镜片）；④使用染色镜片或滤过片；⑤非光学器具，如帽子，带沿边的眼镜；⑥电子设备。

三、视觉表象、光流理解与低视力康复

视觉表象是从记忆中恢复或描述中重建的那些并不出现在人眼前的景物的回忆与推理过程，涉及心理表征、知觉与认知的界面问题、景物的再认问题及情绪与认知的问题。光流理解理论认为运动的主要视觉刺激是光阵中阵元的流动。生物运动时，投射到视网膜上的图像实质上也是连续变化的。虽然生物视觉系统是离散的，但其量化是如此精细，以致生物能够产生实质上的连续输出。这些输出可以反映在视网膜上成像的外界的连续流动，这种连续信息称为光流。通过光流来认知运动物体称为光流理解。光流理解的基本输入是一个连续变化的视觉场。因此，除了使用传统助视器外，视觉表象和光流理解理论结合计算机三维虚拟技术为低视力的康复研究开辟了新的途径。

四、低视力康复是一项综合性社会工作

低视力康复的首要任务在于减少视力下降所致功能障碍。要达到这一目的，就需要眼科医生详细评估患者视力，从而更好地理解病因及预后，并指导患者进行视功能训练。但是，视力保健仅仅是低视力患者康复过程中的一部分。康复专家、活动指导者、物理治疗师、特殊教育者以及社会工作者都是专业康复团队的重要成员，他们不仅能为低视力患者提供视觉康复相关的指导和培训，也能提高他们的生活工作技能，满足他们的心理需求。所以，低视力人群的全方位康复离不开社会各界的关注、理解和支持！

第八节 屈光检查

屈光检查主要内容是验光，验光是一个动态的、多程序的临床诊断过程。从光学角度来看，验光，是让位于无穷远的物体通过被检眼眼前的矫正镜片后恰在视网膜上产生共轭像，但是仅达到这样的目标是远远不够的，因为验光的对象是人，而不仅是眼球，就是要为患者找到既看清物体而又使眼睛舒适的矫正镜片。

完整的验光过程包括三个阶段，即初始阶段、精确阶段和终结阶段。在验光的第一阶段（初始阶段），验光师主要收集有关病人眼部屈光状况的基本资料，根据这些资料，预测验光的可能结果。该阶段的具体内容有：①病史、常规眼部检查、全身一般情况；②角膜曲率计检查；③检影

验光或电脑验光;④镜片测度仪检测。检影验光是该阶段的关键步骤,在检影验光时运用综合验光仪可为验光医师带来很大的方便和好处。在验光的第二阶段(精确阶段),对从起始阶段所获得的预测资料进行检验,精确阶段使用的主要仪器为综合验光仪,让病人对验光的每一微小变化做出反应,由于这一步特别强调病人主观反应的作用,所以一般又称之为主观验光,只有应用综合验光仪才使该阶段的工作成为可能。验光的第三阶段(终结阶段),包括双眼平衡和试镜架测试,终结阶段并不仅仅是一种检查或测量技能,而是经验和科学判断的有机结合。

一、检影验光

检影是一种客观测量眼球屈光状态的方法,我们利用检影镜将眼球内部照亮,光线从视网膜反射回来,这些反射光线经过眼球的屈光成分后发生了改变,通过检查反射光线的变化可以判断眼球的屈光状态。

检影法是通过对反射光线的主观理解而达到客观判断的结果,其结果提供了一个有价值的验光起始参考数据,但不能直接用于开镜片处方,因为检影镜的结果并不能表达被检者主观感觉和视觉评定。一个规范的验光必须是客观方法后由主观方法验证,有经验的验光师通常花几分钟时间做检影,花较长的时间作主观验光和调整。

检影镜可为两种类型:点状光检影镜和带状光检影镜,目前临床上用于验光的普遍为带状光检影镜,由投影系统和观察系统两部分构成。检影时,检影者持检影镜将发散光斑投射在被检眼眼底,并沿一定方向来回移动该发散光斑,然后观察通过被检眼折射后的光斑移动方向,这样检影者就能判断出被检眼是恰聚焦在检影者眼平面、或聚焦在检影者的眼前或眼后,然后在被检者眼前放置具有一定屈光度数的镜片,当放置的镜片使被检眼眼底恰好聚焦在检影者眼平面时,就可以获得被检眼的屈光不正度数。如图 17-19 从光学角度表达了当入射光线为平行光时,检影镜位置与眼球光学系统远点的位置所形成的眼底影动与检影镜移动的关系。

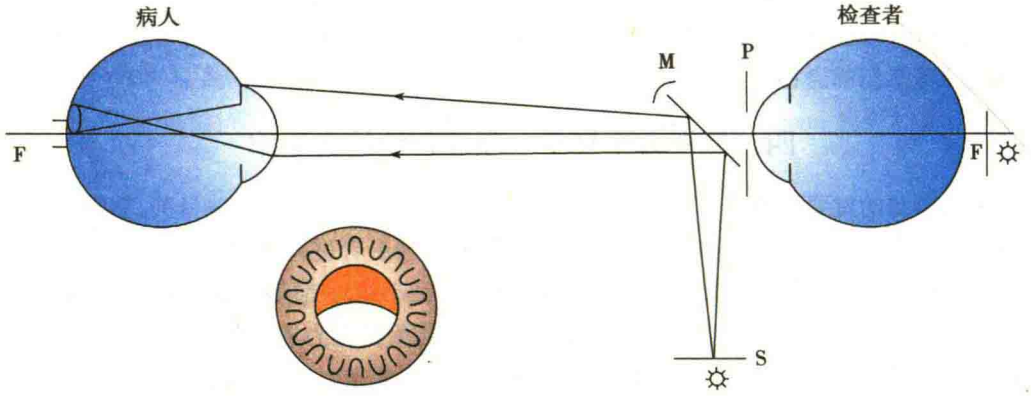

图 17-19 检影原理

观察反射光时,首先需要判断影动为逆动或顺动,由此判断被测者眼的远点在测量者的前面或后面。此外,还可以通过观察其反光的亮度、影动速度、映带宽度等辅助准确判断。

人们一般在离被检测眼的一定距离进行检影工作,在检影中和后,屈光不正度数的判断一定不能忘记工作镜的作用和计算,如在 50cm,达到中和的度数为+3.00D,则该被检者的屈光不正度数为(+3.00D)-(+2.00D)=+1.00D。

二、主观验光

验光的最终目的就是为患者找到既看清物体又使眼睛舒服的矫正镜片,既看到他需要看到的一切,又能持续使用眼睛而无任何不适,这就体现了主观验光的重要性和科学性,使用综合验

临床智库 WWW.CICALINE.COM
Notes

光仪可以使患者对验光的每一微小变化做出反应。主观验光分为两部分:①单眼分别验光;②双眼平衡。

(一) 单眼远距主观验光

单眼主观验光法分为三个阶段:

1. 找到初步有效的球性矫正度数 称为初步 MPMVA(maximum plus to maximum visual acuity,最正之最佳视力),MPMVA 主要目的是在控制病人的调节的前提下,获得尽可能高的正度数镜片或尽可能低的负度数镜片而又使病人获得最佳视力。最常用的方法是将视力"雾视","雾视"的作用实际是利用"过多的正度数",比较理想的雾视度数为+0.50 ~ +2.00D(依病人的具体度数而定)。雾视镜在被检者视网膜上产生模糊斑,诱发调节机制,促使调节朝放松方向移动。

用初步双色视标结束初步 MPMVA,双色试验又称"红绿试验",两组视标,一组视标背景为红色(长波),一组视标背景为绿色(短波),红光折射率稍小,绿光折射率稍大,在正视状态下,绿视标成像在视网膜前,红视标成像在视网膜后,白光视标象在视网膜。利用红绿测试可以发现微量的欠矫和过矫。如,近视微欠矫,表现为红视标比绿视标清,近视微过矫,表现为绿视标比红视标清。

2. 用交叉柱镜精确确定柱镜的轴向和度数 初步柱镜读数已通过角膜曲率计和检影验光获得,确定柱镜的简单而标准的方法是使用交叉柱镜(Jackson cross cylinder,JCC)。JCC 在相互垂直的主子午线上有度数相同,但符号相反的屈光力,一般为±0.25D(或±0.50D),主子午线用红白点来表示;红点表示负柱镜轴位置;白点表示正柱镜轴位置,两轴之间为平光等同镜,一般将交叉柱镜的手柄或手轮设计在平光度数的子午线上,JCC 的两条主子午线可以快速转换。交叉柱镜精确散光轴位和散光度数是利用了柱镜可以矢量相加的原理(图 17-20)。

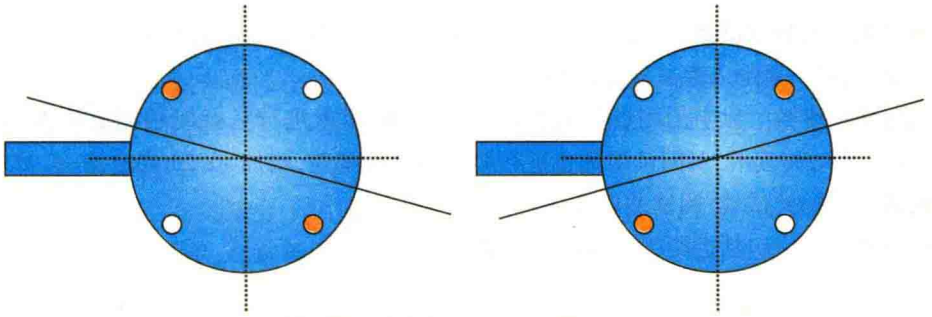

图 17-20 交叉柱镜与眼矫正柱镜的矢量相加

3. 确定最后球镜读数 称为"再次 MPMVA"。再次 MPMVA 的操作步骤同初步 MPMVA,只是终点的标准不一样。再次 MPMVA 第一步是利用雾视方法来控制调节,雾视镜为+1.00D 或更多些(必须将病人的视力雾视至 0.5 以下),查视力,以 0.25D 级率减去雾视镜至仍有最佳视力为终点。在做 MPMVA 时一定要考虑病人的景深因素。

(二) 双眼调节均衡

双眼调节均衡的目的是将"双眼调节刺激等同起来"。双眼均衡企图通过双眼的视觉均衡进一步将调节反应降为零。从理想的观点讲,单眼主观验光已分别将左右眼的调节变为零,但实际上有可能未达到这种完美的地步,单眼验光中有两种因素可能刺激调节,雾视将无法使其抵消。首先是大脑总是感知综合验光仪就在眼前,这种意念性近物会刺激调节的产生,即"器械性调节";其次,在单眼时,系统不容易将调节反应调整到零,而是双眼注视时整个系统的调节比较容易放松。有鉴于此,有调节存在或双眼调节差异存在时,双眼均衡将有助于减少或消除这些潜在的误差。

双眼均衡只能用于双眼视力均已在单眼验光中达到同样清晰的情况下才能使用。虽然还用综合验光仪,但却是让双眼同时注视不同的视标以使整个系统更容易放松调节。

三、睫状肌麻痹验光

人眼的调节状况直接影响屈光的检测,在验光过程中必须注意调节的放松,临床上有许多方法可以防止在验光过程中的调节发生,如加雾视镜(见主观验光)。为了准确获得人眼调节静止状态下的屈光不正度数,有时需作睫状肌麻痹验光。由于麻痹睫状肌的药物,如阿托品同时伴有散大瞳孔的作用,过去常称为"散瞳验光"。

某些特殊的患者也必须行睫状肌麻痹验光,如首次进行屈光检查的儿童,需要全矫的远视者,有内斜的远视儿童、有视觉疲劳症状的远视成人等。

常用于睫状肌麻痹验光的药物:1%硫酸环戊通(cyclopentolate)滴眼液(验光30分钟前滴2滴),0.5%~1%阿托品(atropine)眼膏(3次/天×3天),点阿托品后的恢复时间较长。

睫状肌麻痹的验光结果提供了人眼屈光状态的大量信息,但其结果不能作为最后处方。

四、老视的验配

确定老视被测者的近附加度数。所需设备:综合验光仪上的测近杆,测近阅读卡。

检查方法:

1. 根据下面的几种方法(可选其中一种) ①选择性试验性阅读镜附加;②根据年龄和屈光不正关系选择试验性阅读附加;③FCC:其测量结果也可用于试验性度数。

"调节幅度的一半原则",将被测者的习惯阅读距离换算成屈光度,减去被测者调节幅度的一半,就是试验性附加度数了。

2. 再精确测量幅度度数 在试验性附加的基础上,作NRA/PRA,使用NRA和PRA检测结果,相加后除2,其结果加入原试验性附加。

3. 最后确定度数 以上的测量在标准阅读距离(40厘米进行),此时根据被测者的身高和阅读习惯距离移动阅读卡,对阅读附加也进行相应的补偿调整,增加+0.25或增加-0.25D等。

4. 试戴 试镜架试戴、阅读适应及评价。

5. 开出处方 应包括远距处方和阅读附加。

第九节 屈光不正矫治

现代眼视光学的目标就是通过各类屈光矫治方法以获得最佳的视觉效果,使人们看得清楚、看得舒服、看得持久。矫正或治疗屈光不正的方法目前主要分三种类型:框架眼镜、角膜接触镜和屈光手术。

一、框架眼镜

框架眼镜主要使用球镜、柱镜或球柱镜(现多为环曲面)。球镜用于矫正单纯远视或近视,正球镜用于矫正单纯远视,负球镜用于矫正单纯近视。柱镜或球柱镜用于矫正散光。

框架眼镜的特点是安全、简便、经济。

框架眼镜镜片材料主要有玻璃和树脂。玻璃镜片耐磨性好、折射率较高,但较重、易碎。树脂镜片的特点是不易破碎、较轻、抗紫外线,但易磨损,镀膜工艺的发展逐步克服了树脂镜片的易磨损等问题。

镜片设计已有突破性进展。非球面镜片使镜片更薄、更轻,并减少像差,提高像质。用于矫正老视的渐变多焦点镜片,通过同一镜片的不同区域看清远、中、近不同距离的物体。镜片上方

为视远区，下方为视近区，之间为看中距离的渐变区，即度数逐渐变化的区域，两侧为变形（像差）区。

眼镜处方的规范写法为：标明眼别，先写右眼处方，后写左眼处方。右和左可缩写为R和L，或用拉丁文缩写OD（右眼）、OS（左眼），双眼可缩写为BE（both eyes）或OU（双眼拉丁文缩写）。如需同时配远用（DV，distance vision）和近用（NV，near vision）眼镜，先写DV处方，后写NV处方。球镜度数用DS（diopter of spherical power）表示，柱镜度数用DC（diopter of cylindrical power）表示，同时标明柱镜轴向。棱镜度用符号Δ表示，并需标明棱镜基底朝向。如同时有球镜、柱镜或棱镜成分，则可用"/"表示联合。如：

$$-3.50DS/-1.50DC\times165/3^{\Delta}BD$$

上述处方表示-3.50D球镜联合-1.50D柱镜，轴子午线为165°，3棱镜度，BD表示棱镜基底朝下。

验配框架眼镜时，通常需将镜片的光学中心对准瞳孔中心，否则将产生棱镜效应，所产生的棱镜效应大小与镜片度数和瞳孔偏离光心的距离成正比，即：$P=C\times F$。

其中P为棱镜度，C为镜片光心偏离瞳孔中心的距离（单位为cm），F为镜片度数。

由于框架眼镜镜片与角膜顶点存在一定距离，高度数镜片存在放大率问题，尤其是屈光参差者因双眼像放大率差异而难以适应。

二、角膜接触镜

角膜接触镜亦称隐形眼镜，屈光不正矫正的主要方法之一，与框架眼镜矫正相比，特别之处在与角膜接触镜与角膜直接相接触，镜眼距离极小，同时镜片与角膜之间的泪液层也具有特殊的光学效果。这些特点使得接触镜具有框架眼镜所不具备的光学矫正效果，如减少了框架眼镜所致的像放大率问题、矫正不规则散光等。因为有丰富的接触镜材料、设计和加工的选择，不同类型的镜片可以用于眼科临床疾病的特殊用途。角膜接触镜与眼睛直接相接触的特性又易影响眼表正常生理，在我国归类于3类医疗器械。角膜接触镜从材料上可分为软镜和硬镜。

（一）软性接触镜

软性接触镜由含水的高分子化合物制成，镜片透氧性与材料的含水量和镜片厚度有关。软镜的特点是：验配较简单、配戴舒适。镜片更换方式有传统型（更换周期较长）、定期更换型和抛弃型。软镜易产生蛋白等镜片沉淀物，配戴不当常引起巨乳头性结膜炎（GPC）、角膜炎症等并发症。目前认为软镜更换周期不宜过长，在镜片未出现影响角膜生理的沉淀物吸附前就已经更换镜片，抛弃型相对传统型是更健康的配戴方式。

（二）硬性接触镜

目前所用的硬镜一般是指硬性透氧性接触镜（rigid gas-permeable contact lens，RGP），由质地较硬的疏水材料制成，其透氧性较高。硬镜的特点是透氧性强、抗蛋白沉淀、护理方便、光学成像质量佳，但验配较复杂、配戴者需要一定的适应期。由于硬镜和角膜之间有一层"泪液镜"，除了能很好地矫正较大度数的规则性散光外，还能矫正角膜上各种原因引起的不规则散光。一些特殊设计的硬镜还可以用于某些眼疾的视力矫正，如圆锥角膜、不规则角膜等。

与角膜接触镜验配有关的基本参数有直径、基弧（镜片后表面曲率半径）和度数。

（三）角膜塑型术

角膜塑型术（orthokeratology，OK）归属于硬性透氧性接触镜中的一种特殊镜片，使用特殊设计的高透氧硬镜（OK镜），通过机械压迫、镜片移动的按摩作用及泪液的液压作用达到压平角膜中央形状作用，从而暂时减低近视度数。由于角膜形态的改变存在一定的限度，一般只能暂时下降-6.00D以内的近视度数，也有一些特殊设计的镜片可以降低更多的近视度数，但验配的难度和可能出现的并发症都会增加。由于角膜对形态具有一定的记忆性，一旦停止配戴镜片后原

屈光不正度数将回复。因 OK 镜验配较复杂，使用不当易引起严重并发症，应严格控制使用，须在医疗机构中由专业医疗人员进行规范验配。

1. 镜片的特殊设计 现代角膜塑形镜一般具有 4 个弧度（图 17-21、图 17-22），即基弧、反转弧、定位弧和周边弧区。有个别设计的镜片，将平行弧区分为平行弧 1 与平行弧 2 两个弧区，各自的曲率有所不同。

基弧（base curve）较角膜前表面曲率平，平坦的程度决定可降低的近视屈光度。反转弧：弧度比基弧陡，称为倒几何设计，因为角膜的形态是中央陡峭，越往周边越平坦，角膜塑形镜反转弧的设计刚相反。反转弧产生一空隙，

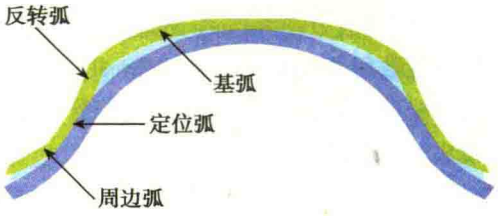

图 17-21 角膜塑形镜后表面示意图

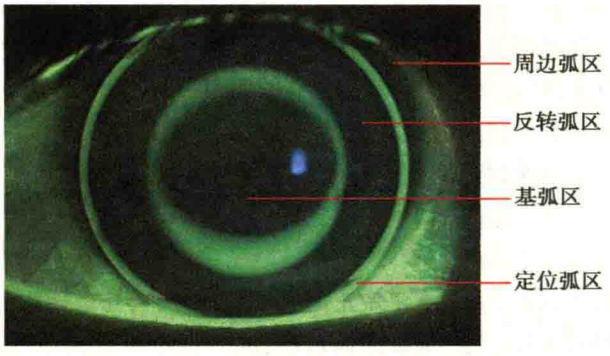

图 17-22 角膜塑形镜的荧光评估图

填充着泪液，产生负压作用，使得塑形作用更有效。定位弧增加了镜片配戴的稳定性，有利于中心定位，同时也有利于第二弧区负压的形成。周边弧：明显比周边角膜平坦，有利于镜下泪液循环。

2. 角膜塑形镜验配 角膜塑形意味着镜片对角膜的作用，作用是否有效和安全就需要合适的规范验配。验配前需要详细的验配前检查，排除禁忌证后根据眼部参数进行镜片参数的确定。角膜地形图在验配中是不可或缺的检查，验配前的地形图参数可以了解角膜的形态，作为镜片参数选择的参考。配戴后角膜形态后的变化可以通过地形图来监控，如图 17-23 配戴后角膜中央区变平坦，中周边有红色的变陡峭区域。

验配方法有经验确定参数、计算机软件辅助验配和诊断镜验配，其中诊断镜验配由于能模拟实际镜片配戴效果更能提高验配的成功率。塑形镜的验配是一个动态的过程，配戴后角膜和镜片的匹配关系也会发生变化，所以及时定期随访检查非常重要。

3. 配戴的安全 大部分角膜塑形镜是晚上配戴，白天摘镜后可以保持一天较好的视力。过夜配戴镜片需要有更高透氧性的镜片材料是保障安全的前提。材料的生物相容性等特性能增加配戴的舒适度和减少镜片表面的沉淀物，从而减少并发症。由于角膜和镜片每天配戴时都是相互作用的过程，规范的验配和及时随访检查是安全的基本防范程序。角膜塑形镜常见的并发症多发生在角膜，出现后需要能得到及时的眼科诊断处理，所以在有很好资质的医疗单位里进行验配更具有安全性。

近期，有临床研究发现，角膜塑形术可以缓解近视进展，后续的重复性研究基本证实了这个现象。目前，相关研究聚焦在其机制的探索，主要从改变眼球周边屈光角度，不少前瞻性设计的临床研究正在进行中。

Notes

角膜塑形镜片被认为是一种有效、安全的屈光矫正方法，但有着严格的适应证，只有针对合

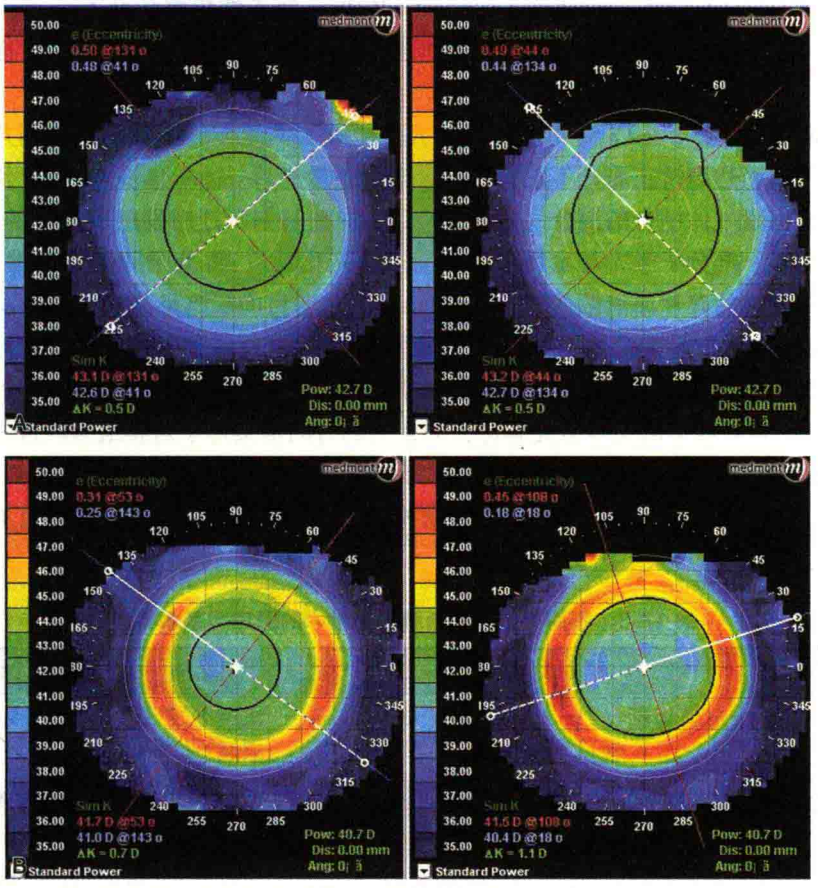

图 17-23 角膜塑形镜配戴前后角膜地形图
A. 验配前；B. 配戴 1 个月后

适的配戴者，进行规范的验配才能安全地达到预期的暂时降低近视度数的作用。

（四）接触镜特殊运用

除矫正屈光不正外，还有一些特殊用途的角膜接触镜，如利用镜片吸收水分的同时吸收药物，戴在角膜上后缓慢释放药物，可维持一定药物浓度；绷带型角膜接触镜用于准分子激光角膜屈光术后，减少术后疼痛、促进角膜上皮愈合；着色的接触镜用于无虹膜症、色弱和角膜白斑美容等。

三、屈光手术

屈光手术是以手术的方法改变眼的屈光状态，包括角膜屈光手术、眼内屈光手术和巩膜屈光手术。

现代的屈光手术不仅应用准分子激光，还采用其他激光（如飞秒激光）和非激光的方式；不只采用一项技术一次完成，还可以采用联合手术或多种技术总体设计，分步实施。

由于大多数屈光不正者可以通过眼镜和角膜接触镜等非手术的方法得到良好的屈光矫正，因此他们对屈光手术的期望值很高，术者应特别注意此类手术的安全性、有效性和准确性。做此类手术必须具备精良的手术器械、拥有接受过系统培训的专科医师，还须严格掌握手术适应证，术前让患者充分了解手术的可能效果及危险性，尽量避免并发症。

（一）角膜屈光手术

临床医库 www

角膜屈光手术是在角膜上施行手术以改变眼的屈光状态。根据是否采用激光分为非激光性和激光性手术。非激光性手术主要包括放射状角膜切开术（radial keratotomy，RK）、角膜

Notes

基质环植入术(intrastromal corneal ring segments,ICRS)、散光性角膜切开术(astigmatic keratotomy,AK)等。由于激光的准确性,安全性,可预测性,大多数非激光性手术已渐渐被激光性手术取代。

激光角膜屈光手术(表17-5)指应用准分子激光和飞秒激光等手段,通过切削角膜基质改变角膜曲率半径从而达到矫正屈光不正的目的。准分子激光(excimer laser)是指受到电子束激发的惰性气体和卤素气体结合的混合气体形成的分子向其基态跃迁时发射所产生的激光,持续时间为几十毫微秒。准分子激光与生物组织之间产生光化反应,将分子间的结合键打断,使组织直接分离成挥发性的碎片而消散无踪,达到对角膜的重塑目的。飞秒激光(femtosecond laser)是一种在中心波长左右的一段波长连续变化光的组合,利用这段范围内连续波长光的空间相干来获得时间上极大的压缩,从而实现飞秒量级的脉冲输出,持续时间只有几个飞秒(1飞秒=1/1000万亿秒)。当高频率的飞秒激光脉冲在非常短的时间里聚焦于角膜组织内极为狭小的空间时,通过多光子电离激励过程,使组织电离,并形成等离子体,最终使组织通过光裂解作用,爆破产生含CO_2和H_2O的微小气泡,成千上万紧密相连的飞秒激光脉冲产生数以万计的小气泡连在一起,结果达到精密的角膜组织切割效应。

表17-5 不同类型激光角膜屈光手术的原理和基本特点

手术方式	手术原理
准分子激光屈光性角膜切削术(photo refractive keratectomy,PRK)	角膜上皮刀刮除上皮+准分子激光消融
准分子激光原位角膜磨镶术(laser in situ keratomileusis,LASIK)	显微角膜板层刀+准分子激光消融
准分子激光上皮瓣下角膜磨镶术(laser epithelial keratomileusis,LASEK)	乙醇加手工制瓣+准分子激光消融
机械法准分子激光上皮瓣下角膜磨镶术(epipolis laser in situ keratomileusis,Epi-LASIK)	机械上皮刀制瓣+准分子激光消融
前弹力层下激光角膜磨镶术(sub-Bowman keratomileusis,SBK)	显微角膜板层刀+准分子激光消融
飞秒激光LASIK(Femto-LASIK)	飞秒激光制瓣+准分子激光消融
经上皮PRK(trans-epithelialPRK,T-PRK)	准分子激光切削角膜上皮+准分子激光消融
飞秒激光基质透镜切除术(femtosecond lenticuleextraction,FLEx)	飞秒激光制瓣+飞秒激光透镜切割
飞秒激光小切口基质微透镜取出术(small Incision Lamellar Extraction,SMILE)	飞秒激光制角膜缘小切口+飞秒激光基质微透镜取出

基于准分子激光的角膜屈光手术方式主要有:①准分子激光屈光性角膜切削术(photo refractive keratectomy,PRK):刮除角膜上皮后,用准分子激光切削少量角膜浅表组织以改变角膜表面曲率;②准分子激光原位角膜磨镶术(laser in situ keratomileusis,LASIK):是先在角膜上用特制的显微角膜板层刀作一个带蒂的角膜瓣,掀开后在暴露的角膜基质床上进行准分子激光切削,是目前的主流术式之一(图17-24);③前弹力层下激光角膜磨镶术(sub-Bowman keratomileusis,SBK):即薄瓣LASIK技术,是利用飞秒激光或机械式显微角膜板层切开刀,制作厚度介于90~110μm且直径约为8.5mm的角膜瓣(常规LASIK手术,其角膜瓣的厚度为120~160μm),然后用准分子激光切削基质。

飞秒激光角膜屈光手术方式主要有:①飞秒激光制作角膜瓣联合基质面行准分子激光切削的飞秒激光LASIK术(Femto-LASIK);②飞秒激光制作隧道的角膜基质环植入术(Femto-ICRS);

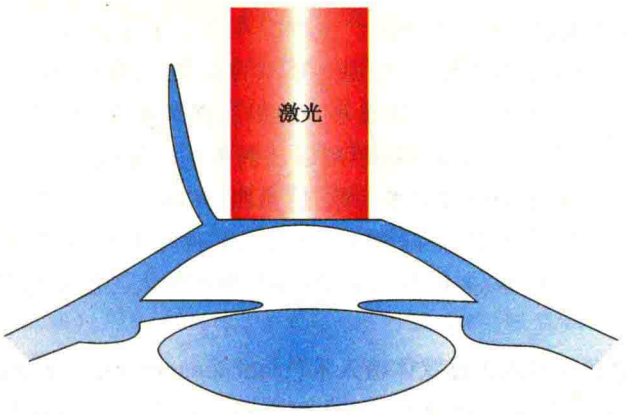

图 17-24 LASIK 手术示意图

③飞秒激光角膜基质透镜切除术(femtosecond lenticuleextraction,FLEx);④小切口飞秒激光角膜基质透镜切除术(small Incision lamellar Extraction,SMILE)等。近年来,飞秒激光不仅应用在角膜屈光手术、治疗性角膜手术及晶状体手术中,而且也拓展应用到巩膜、小梁网等组织,可在抗青光眼手术中发挥作用。

角膜胶原交联术(corneal collagen cross-linking,CXL)是非激光性角膜屈光手术的一种,它利用核黄素作为光敏剂,在紫外线作用下产生活性氧,并进一步与多种分子作用后,在相邻胶原纤维的氨基间形成共价键,从而增加角膜强度。目前主要应用于圆锥角膜、角膜屈光手术后和角膜溃疡等引起的角膜扩张。

激光角膜屈光手术的适应证和注意事项:①排除眼部活动性疾病和引起眼部改变的全身性疾病,如糖尿病、甲状腺功能亢进、全身结缔组织疾病和免疫功能抑制等。②对手术效果期望值过高者应谨慎手术。③年龄一般要求在 18 周岁以上,且无特殊职业要求者。④一般认为屈光力矫治范围:近视-1.00 ~ -12.00D;远视+1.00 ~ +6.00D,散光 6.00D 以下,且近两年屈光状态稳定(每年变化≤0.50D)。⑤角膜曲率在 39.00 ~ 48.00D;厚度一般大于 460μm。对于 LASIK 术式,角膜瓣下剩余基质床厚度要求达 280μm 以上;对于 PRK、LASEK 和 Epi-LASIK 术式,术后角膜总厚度保留 360μm 以上,基质层厚度约 300μm。⑥测量暗室及一般照明下的瞳孔直径。瞳孔直径过大者(暗室中达 7mm 以上)应慎行或不行手术,以避免术后眩光和夜间视力障碍等问题。

目前角膜屈光手术已发展到全激光手术时代,即单纯准分子激光(tPRK)、飞秒激光+准分子激光、单纯飞秒激光手术(基质透镜切除术),全程"无刀化"使得手术具有更好的安全性和有效性,切削更加精确,减少了对角膜神经的损害,肯定能给患者带来更好的视觉质量,提高患者的舒适度,必然会成为未来屈光手术的主要发展方向。

(二) 眼内屈光手术

眼内屈光手术是在晶状体和前房施行手术以改变眼的屈光状态。根据手术时是否保留晶状体又分为两类:一类摘除晶状体,如白内障摘除合并人工晶状体植入术、透明晶状体摘除合并人工晶状体植入术;另一类不摘除晶状体,如虹膜支撑的人工晶状体、前房人工晶状体、晶状体前接触镜等。

上述两类手术因是否保留原有晶状体而具有很大的区别,即是否维持原有的调节功能。有晶状体眼的人工晶状体植入不破坏原有调节功能,对年轻患者特别有利;而摘除混浊或透明的晶状体后再植入人工晶状体,将失去原有的调节功能。

1. 白内障摘除合并人工晶状体植入术 近年来随着白内障手术和辅助检查设备的迅速发展,使白内障手术除具有去除眼球光学通路障碍的作用外,还越来越明显地具备屈光手术的

Notes

特征。

白内障手术如何才能成为屈光手术呢？至少应考虑以下几点：首先，应采用对眼球损伤最小的术式，如小切口白内障超声乳化术，以提高手术的安全性；其次，通过计算及植入人工晶状体，有目的地精确矫正患者术前存在的屈光不正；第三，强调重视矫正患者术前散光，有目的地设计切口位置、形状、大小、切口与角膜缘距离以及调整切口缝线等以达到术后最佳的视觉效果，而不只是考虑如何被动地避免引起术后散光；第四，在确定植入的人工晶状体度数时，充分考虑拥有舒适的术后近视力；第五，根据患者屈光状态和视觉需求，可选择特殊设计的人工晶状体，如环曲面（toric）人工晶状体、多焦点人工晶状体、非球面人工晶状体等，以期达到更理想的术后视觉效果。

2. 透明晶状体摘除合并人工晶状体植入术（clear lensectomy and intraocular lens implantation） 单纯透明晶体摘除矫治高度近视在术后有视网膜脱离、继发性青光眼和机化膜形成等严重并发症。随着现代白内障手术的发展，手术对眼球的损伤大大降低，手术并发症大大减少，促使透明晶状体摘除重新成为可供选择的一种屈光手术。

现代透明晶状体摘除术与白内障摘除术在手术方式上无截然区别，但前者以矫正屈光为主要目的。研究表明，在高度近视眼摘除透明晶状体，超声乳化术优于囊外摘除术，且在透明晶状体摘除后，更有必要植入人工晶状体（即使零度人工晶状体也有必要）。人工晶状体植入不论是在囊袋内或睫状沟内，都有助于维持眼球自身的稳定性，降低术后视网膜脱离的发病率。患者在术后常常获得满意的有用视力。

由于手术摘除了健康的晶状体，使之失去了原有的调节功能，可引起患者近距离用眼的不便，故术中应根据患者术后用眼的距离要求，确定人工晶状体植入的合适度数。该手术的缺点是术中后囊易破裂，术后晶状体后囊混浊和视网膜脱离发生率高。

3. 有晶状体眼人工晶状体手术（phakic intraocular lens） 包括虹膜支撑的人工晶状体（phakic iris-supported lens，iris-claw phakic intraocular lens）、前房人工晶状体（phakic anterior chamber lens）、晶状体前接触镜（intraocular contact lens，ICL、posterior-chamber implantable contact lens）等。

其基本原理是在角膜后面至晶状体前面的中央区植入一片有屈光力的镜片，用以矫正原有的屈光不正。

手术可能发生的并发症：人工晶状体前面与角膜内皮接触，最终可能导致角膜失代偿；晶状体后面接触晶状体，引起白内障；前房角支撑的晶状体脚袢损伤前房角结构引起继发性青光眼；晶状体光学部分引起瞳孔阻滞。

（三）巩膜屈光手术

除角膜屈光手术和眼内屈光手术之外，还有一些在巩膜上施行的手术也被归类于屈光手术，如后巩膜加固术、巩膜扩张术等。

1. 后巩膜加固术 在高度近视的发病初期，通过巩膜加固的方法来加强巩膜的抵抗力，阻滞近视的发展，除异体巩膜和阔筋膜外，硬脑膜、肋软骨、耳软骨等生物组织也被广泛用作加固材料。

2. 巩膜扩张术 1992 年 Schachar 首次提出了巩膜扩张术——老视逆转手术（surgical reversal of presbyopia），其机制是以 Schachar 调节假说为基础，应用巩膜扩张带（scleral expansion band，SEB）重建晶状体赤道部与睫状肌之间的生理空间，使前部睫状肌纤维扩张而开始增加调节，术后经过视近训练，使睫状肌恢复力量来提高调节力，但疗效和理论有待进一步观察和证实。

问题与展望

眼科视光学研究的基本问题包括各种屈光不正、双眼视觉、低视力康复，同时也涵盖部分视觉科学研究内容。而近视眼对国人生活是影响面最大的几种疾病之一，有关近视眼的流行病学、自然动物模型、发病机制以及预防和治疗的研究仍将是视光学研究的重点、难点和突破点；随着计算机科学、材料科学及新的制造加工工艺的出现，对各种屈光不正的矫治方法将更加多样、美观和舒适；随着神经科学的进展，视觉神经功能发育及调控研究将为视觉功能训练或治疗（vision training&therapy，VT）提供有效的手段；常见致盲性眼病（包括儿童盲眼病），例如白内障、青光眼、视网膜疾病、眼肌病等手术后的视觉功能康复问题应当引起高度关注；与视觉科学研究相结合的视光学研究将赋予视光学更深的内涵；计算机科学、人工视觉研究及各种助视器为低视力康复提供了技术平台，但低视力康复需要眼视光学工作者和全社会的共同关爱和支持；眼视光学医疗技术使更多的人享受到基本的初级眼保健（primary eye care），完美的双眼视觉才是人们对视觉的追求目标，五彩的光明世界将属于世界上每一个人。

（瞿 佳）

Notes

第十八章　斜视与弱视

第一节　概　　论

斜视是指任何一眼视轴偏离的临床现象，可因双眼单视异常或控制眼球运动的神经肌肉异常或各类机械性限制引起。在眼科学中，斜视涉及双眼视功能和眼球运动功能，与神经眼科学、视光学和遗传学等学科交叉，具有相对独立的理论系统。描述斜视的术语很多，如果使用不当或不规范，则会引起概念混淆和误解。本节重点介绍概念和术语。

正位（orthophoria）是一种理想的两眼平衡状态，是一种很少能见到的眼位，大多数人都有小度数的隐斜。

斜视分类比较复杂，目前尚无理想的分类方法涵盖所有类型斜视。国际上通用的是根据不同因素分类。

一、根据融合状态分类

（一）隐斜

隐斜（heterophoria，latent strabismus）是一种被融合机制控制的眼位偏斜。

（二）显斜

显斜（heterotropia，manifest strabismus）是一种不能被融合机制控制的眼位偏斜。又分为恒定性斜视（constant strabismus）和间歇性斜视（intermittent tropia）。间歇性斜视为部分时间可被融合机制控制的眼位偏斜，属显斜范畴，为隐斜与显斜之间的过渡形式。

二、根据眼球运动和不同注视位置眼位偏斜的变化分类

（一）共同性斜视

共同性斜视（comitant，concomitant strabismus）眼球运动无限制，眼位偏斜不随注视方向的改变而变化，也不因注视眼的改变而变化。

（二）非共同性斜视

非共同性斜视（incomitant，noncomitant strabismus）眼球运动存在不同程度受限，眼位偏斜随注视方向的改变而变化，也因注视眼的改变而变化。

非共同性斜视分为麻痹性和限制性两类。

1. **麻痹性斜视（paralytic strabismus）**　由支配眼球运动的脑神经或眼外肌麻痹引起的斜视。

2. **限制性斜视（restrictive strabismus）**　由各类机械性限制引起的眼球运动障碍和斜视。

三、根据注视眼分类

（一）交替性斜视

交替性斜视（alternating，alternative strabismus）可以自主地由一眼注视交替到另一眼注视。此类斜视不会形成斜视性弱视。

临床智库
WWW.CICALINE.COM

（二）单眼性斜视

单眼性斜视（monocular strabismus）只选择用一眼注视，斜视限于单眼。此类斜视易导致斜视眼形成弱视。

四、根据斜视发生的年龄分类

（一）先天性斜视

先天性斜视（congenital strabismus）出生后或生后早期发现的斜视，可能与出生时存在的缺陷有关。生后早期出现的斜视称婴儿型斜视（infantile strabismus）更合适。

（二）后天性斜视

后天性斜视（acquired strabismus）出生6个月后发生的斜视，发生在正常视觉发育一段时间之后。

五、根据眼位偏斜方向分类

（一）水平斜视（horizontal strabismus）

包括内斜视（esodeviation，esotropia）和外斜视（exodeviation，exotropia）。

（二）垂直斜视（vertical strabismus）

1. 上斜视（hyperdeviation，hypertropia）或下斜视（hypodeviation，hypotropia） 两眼可以自主交替注视时，诊断上斜视，而不能诊断下斜视。

2. 旋转斜视（torsional strabismus） 内旋斜视（intortion，incyclotropia）或外旋斜视（extortion，excyclotropia）。也可以为不同方向偏斜同时存在，可以是任何形式的联合。

临床遇到的病人，常具有以上几种不同因素。比如，根据斜视发生时间确定为先天性者，可以是共同性的，也可以是非共同性的；可以是水平性的，也可以是垂直性的，或垂直水平性斜视；可以是交替性斜视，也可以是单眼性斜视等。

儿童斜视与弱视为视觉发育相关疾病。此类疾病的临床表现、诊断治疗、预后等，均与疾病发现和诊治时间密切相关。

第二节　斜视检查法

斜视检查含一般检查和专科检查两部分。

一、一 般 检 查

一般检查包括：第一，询问病史和主诉；第二，视力检查与屈光检查；第三，眼科系统检查。

（一）询问病史

要仔细询问斜视发生（发现）的时间及症状。如患者为儿童，要询问母亲妊娠史、是否早产、难产及出生体重；既往的照片可能提供重要线索；要了解是否有相关的诱因，如发热、外伤、疾病等。要了解斜视为恒定性抑或间歇性；斜视出现在视近还是视远或远近均有；是单眼斜视抑或双眼交替性斜视；斜视是否只出现在精神不集中或疲劳时？询问是否在户外怕阳光，喜欢闭一眼；是否复视，如果复视要了解是单眼复视还是双眼复视；是否有视物歪头等。

还要了解既往治疗情况，是否做过弱视治疗，是否戴过眼镜，是否做过眼外肌手术，是否有家族史；同时观察病人是否有代偿头位。

（二）视力与屈光检查

常规视力检查前面已详述，此处不再赘述。

与斜视相关的几点要特别强调：①一定要分别检查远、近视力；分别检查裸眼视力与矫正视

Notes

力;在儿童,不能用近视力与远视力比较。②对有隐性眼球震颤的患者,双眼同时检查的视力明显比单眼遮盖所查的视力好。遮盖一眼检查另一眼视力,因诱发眼球震颤而影响视力检查的可靠性。所检查到的视力低于其生活视力。为避免或减少诱发隐性眼球震颤,在检查时保持双眼同时睁开,雾视一眼以检查对侧眼视力。雾视方法,可在该眼多加+5.00D 球镜。用此方法,可检查到接近实际的生活视力。

屈光检查为斜视检查的常规内容,无论是否需要配戴眼镜。15 岁以下儿童验光需滴药充分麻痹睫状肌。

二、斜视专科检查

专科检查包括两部分,眼球运动功能检查和双眼视功能检查。

(一) 眼球运动功能检查

1. 眼位检查

(1) 遮盖-去遮盖法(cover-uncover test):又称单眼遮盖-去遮盖试验。

1) 检查目的:发现显斜视,鉴别隐斜与显斜视。

2) 方法:遮盖一眼,观察对侧眼,在遮盖的瞬间观察对侧眼是否有眼球移动,如发现有眼球移动则可确定对侧眼存在显斜。斜视的性质根据眼球移动的方向确定,如从内向外动,为内斜;如从外向内动,为外斜;由上回至正位,则为上斜视。如遮盖一眼,对侧眼无移动,表明对侧眼无显斜存在。交换遮另一眼如未遮盖眼没有眼球移动,则说明该眼无显斜存在。如有眼球移动,说明该眼有显斜视。去遮盖时,观察被遮眼的眼球移动情况,如被遮眼无眼球移动则说明该眼无显斜视;去遮盖眼如有从偏斜位返回正位的矫正性移动,则说明该眼有隐斜视。如去遮盖后该眼停留在斜位上,遮盖对侧眼后该眼才返回注视位,则表明遮盖眼有显斜视。

(2) 交替遮盖法(alternate cover test)

1) 方法:遮盖板迅速从一眼移到对侧眼,再回来,反复多次,观察是否有眼球移动。如无眼球移动,说明该眼为正位;如发现有眼球移动,而单眼遮盖实验时对侧眼未见移动,则说明有隐斜存在。

2) 遮盖的要点:遮盖板迅速在两眼之间交替遮盖,保持两眼总有一眼被遮盖,以防止两眼融合,否则双眼视破坏不充分,或刚刚打破的双眼视由于两眼同时注视产生融合,偏斜眼又矫正至正位。

交替遮盖法测量的眼位偏斜既包括显斜也包括隐斜成分。交替遮盖测得的眼位偏斜度数大于单眼遮盖测量的度数。

(3) 遮盖加三棱镜法(prism and cover test):是一种定量检查,用遮盖-去遮盖或双眼交替遮盖法均可。将三棱镜放在被检查眼前,其尖端指向斜视方向,由小到大逐渐增加三棱镜度,至遮盖时眼球移动消除,所加三棱镜度数即为被检查眼的斜视度。该检查方法为精确的斜视定量检查法。如眼球运动既有水平又有垂直成分,则可在被查眼前分别加上合适的水平三棱镜和垂直三棱镜至中和为止。

(4) 角膜映光法:有两种形式。

1) Hirchberg 法:该方法适用于两眼均有注视能力者。用手电筒照射双眼角膜,斜视眼反光点偏移 1mm,约为 7°或 15$^{\triangle}$。所以当反光点落在瞳孔边缘时,距瞳孔中心约 2mm,则该眼视轴偏斜 15°或 30$^{\triangle}$。如反光点落在瞳孔缘与角膜缘之间时,该处距瞳孔中心约 4mm,该眼位偏斜约 30°或 60$^{\triangle}$。如反光点落在角膜缘,眼位偏斜约为 45°或 90$^{\triangle}$。这是一种相对粗的斜视定量检查法。

2) Krimsky 法:该方法适用于一眼视力差,缺乏注视能力者。在被检查眼前放置三棱镜,令患者注视手电筒点光源,至该眼角膜反光点与注视眼对称即为该眼的斜视度。也可将三棱镜放

置在注视眼前，至斜视眼角膜反光点与注视眼反光点对称为止。

（5）同视机检查法：也可用于检查斜视角。检查时用同时知觉画片检查，一眼注视画片中心时，把对侧眼镜筒调整到被查眼反光点位于瞳孔中央，在刻度盘上可以直接读取斜视度数，此检查结果为他觉斜视角（客观斜视角）。

还有两种特殊检查法，适用于非共同性斜视检查。一种是两眼看同一个物体，获得两个不同物象的复视检查方法。另一种是两眼分别看不同物象的检查方法：Hess 屏法和 Lancaster 屏法（见有关专著）。

2. 诊断眼位斜视度检查法　通过对左上、右上、左下、右下、左侧、右侧等六个诊断眼位斜视角的定量检查，可以分析判断麻痹性斜视受累肌肉，有助于诊断和手术设计，通过检查正上方和正下方斜视度可以确定是否存在 A、V 现象。

3. Kappa 角检查　一般，当一眼注视点光源时，反光点落在瞳孔中央，此种情况为零 Kappa 角，即该眼的视轴与经瞳孔中央的瞳孔轴夹角为 0。有相当多的人视轴与瞳孔轴有一大小不等的夹角。视轴位于瞳孔轴鼻侧为正 Kappa 角（阳性 Kappa 角），视轴位于瞳孔轴颞侧为负 Kappa 角（阴性 Kappa 角），高度近视眼常为负 Kappa 角，易误诊为内斜视。

当正 Kappa 角较大时，形似外斜视；当负 Kappa 角较大时，形似内斜视。所以，如果没有 Kappa 角的概念可能把较大度数的 Kappa 角误诊为斜视。

假性斜视：除较大度数的 Kappa 角可能引起斜视的误诊外，内眦赘皮可能误诊为内斜视，瞳孔距离小可能误诊为内斜视。而瞳孔距离过大，内眦巩膜暴露较多，易误诊为外斜视。对一个可疑的斜视病人首先要通过仔细观察并结合遮盖试验排除假性斜视。

4. 眼球运动牵拉试验

（1）主动牵拉试验（active force generation test）：两眼对照检查，粗略评价测试的肌肉收缩力量是否减弱，判断是否有神经肌肉麻痹因素。医生用镊子抓住被测肌肉附着点或相应的角膜缘处结膜，受检者按医生要求的方向注视，如检查外直肌力量则让患者向外看，检查者用力方向相反。

（2）被动牵拉试验（forced duction test）：两眼对照检查，发现是否有限制因素以及限制因素部位。医生用镊子抓住被测肌肉附着点或相应的角膜缘处结膜，向不同方向转动眼球，令受检者向眼球转动方向注视，二者方向一致。

以上两种检查均可在表面麻醉下完成，但对于儿童和敏感的成年人则只能在全麻满意后施行。全麻下做被动牵拉试验更可靠，但无法进行主动牵拉试验。

牵拉试验是鉴别麻痹性斜视与限制性斜视的检查方法。

5. Parks 三步法　用于在垂直斜视中鉴别原发麻痹肌为一眼上斜肌还是另一眼上直肌。三个步骤是递进的排除法。第一步，先确定上斜视是右眼还是左眼。如果右眼上斜视，则提示右眼的下转肌（上斜肌或下直肌）不全麻痹，或左眼上转肌（上直肌或下斜肌）不全麻痹。第二步，分析是向右侧注视时垂直偏斜大，还是向左侧注视时垂直偏斜大。如果是向左侧注视时垂直偏斜大，则提示麻痹肌可能为右眼上斜肌或左眼上直肌。第三步，做歪头试验（Bielschowsky head tilt test），当头转向高位眼侧（右侧）时，垂直偏斜增大，即歪头试验阳性，则原发麻痹肌为右眼上斜肌。如果歪头试验为阴性，则原发麻痹肌为左眼上直肌。

（二）双眼视功能检查

双眼视功能检查目的是判断斜视发生后功能的改变。判断是否存在单眼抑制、是否保留正常视网膜对应、抑或已经建立了异常视网膜对应、异常视网膜对应的类型，检查结果对治疗方案的选择和恢复双眼视功能的预测以及评价治疗效果具有临床意义。

1. Worth 四点灯实验

（1）检查目的：确定是否存在单眼抑制。

（2）检查方法：受检者戴红绿眼镜，红片置于右眼前，分别观察近处（33cm）和远处（5m）4点灯箱。上方为红灯、左右两侧为绿灯、下方为白灯。如受检者看到4个灯说明没有单眼抑制，且两眼正位。如受检者看到5个灯即2个红灯和3个绿灯，表明受检者有斜视，无单眼抑制。如只看到2个红灯表明左眼抑制，如只看到3个绿灯表明右眼抑制。

Worth四点灯实验还可以检查主导眼，当受检者看到四个灯时下方白色灯为红色或粉红色时右眼为主导眼。下方白色灯为淡绿色时左眼为主导眼。

2. 立体视检查 可以用Titmus立体图、TNO立体图或我国自行研发的（颜少明、郑竺英）立体图检查，这些检查法适用于没有明显眼位偏斜或眼位偏斜可以控制的受检者。有较大度数的显斜视患者不能用以上方法，可用同视机检查，将立体画片放在客观斜视角处，判断是否存在潜在的立体视功能。

对年幼儿童令其注视有兴趣的视标，如能引起两眼集合运动，表明其具有双眼单视功能。

第三节 斜视各论

一、隐斜视

隐斜视是一种能被双眼融合机能控制的潜在的眼位偏斜。任何破坏融合的方法均可暴露潜在的眼位偏斜，如遮盖单眼时，被遮盖眼出现眼位偏斜，去遮盖后偏斜眼立刻恢复正位。正常人多数都有隐斜视，无症状时不作临床诊断。

【临床表现】 根据视轴偏斜方向，可以有内隐斜、外隐斜、上隐斜（垂直隐斜时以上斜眼做诊断）及旋转隐斜。患者畏光、强光下喜闭一眼。视物不能持久，视疲劳，内隐斜较外隐斜更容易产生症状。注视尖锐物体或相同物品摆列一起症状加重，患者怕进商场。

【诊断与鉴别诊断】 交替遮盖时眼球有移动；单眼遮盖时，对侧眼无移动，被遮眼出现眼位偏斜，去遮盖后偏斜眼立即回到正位。患者有视疲劳症状。用三棱镜中和眼位症状可以缓解。

隐斜视应与微小斜视相鉴别。微小斜视一般斜视角小于$8^{\triangle}$，但属显斜范畴，建立了和谐异常视网膜对应。遮盖试验可为阳性，单眼遮盖微小斜视眼可见移动。隐斜视遮盖试验阴性，单眼遮盖眼球无移动。

【治疗】 有隐斜无症状者一般不诊断为隐斜视，也无需处理。

垂直隐斜、内隐斜不适宜训练，可用三棱镜矫正，以能缓解症状的较低度数处方配镜。外隐斜治疗以训练为主。

二、内斜视

（一）先天性内斜视（婴儿性内斜视）（congenital/infantile esotropia）

【临床表现】 先天性内斜视生后6个月内发病，一般不合并明显屈光不正，交替性内斜视无弱视，单眼性斜视可合并弱视。由于双眼视野交叉，可以有假性外展限制。先天性内斜视可以合并下斜肌亢进、DVD、眼球震颤等。

【诊断】 依据病史。

视力检查重在定性，确定是否有单眼弱视及注视能力。睫状肌麻痹剂散瞳验光。检查眼底排除先天异常。眼球运动检查确定是否合并下斜肌亢进、DVD、眼球震颤等。

【治疗】 如有单眼弱视，需先行治疗至双眼视力平衡。先天性内斜视需手术治疗，手术时机为18～24月龄。也有主张确诊后即手术矫正眼位。合并下斜肌亢进和DVD者手术设计时应给予同期矫正。手术后可保留$10^{\triangle}$微小内斜，以利建立周边融合和粗立体视。

（二）共同性内斜视

1. 调节性内斜视（accommodative esotropia）　分两种：屈光性调节性内斜视和高 AC/A 型调节性内斜视。屈光性调节因素出现在 2 岁半左右，个别也可以出现在 1 岁内。有些患者可由混合因素引起。

（1）屈光性调节性内斜视（accommodative esotropia due to hyperopia）

【临床表现】　有中度或高度远视性屈光不正。去调节可以矫正眼位。去调节方法包括药物或光学两种方法，即睫状肌麻痹剂散瞳或配戴合适矫正眼镜可以矫正眼位。合并或不合并弱视。眼球运动无明显限制。

【诊断】　发病平均年龄为 2 岁半。麻痹睫状肌后验光有中度或高度远视性屈光不正。

散瞳或戴镜可以矫正眼位，眼球运动无限制。

【治疗】　全屈光处方戴镜，有弱视者先治疗弱视。此类斜视不应手术矫正。一般每年重新验光一次，根据屈光变化决定是否调换眼镜，需要时可以提前验光。调换眼镜时应满足视力和眼位正常。

（2）部分调节性内斜视（partially accommodative esotropia）

【临床表现】　有中度或高度远视性屈光不正。去调节可以部分矫正眼位，即散瞳或戴镜后内斜度数减少，但不能完全矫正。合并或不合并弱视。眼球运动无明显限制。

【诊断】　发病平均年龄为 2 岁半。屈光检查有中度或高度远视性屈光不正。散瞳或戴镜斜视度数减少。

【治疗】　全屈光处方戴镜。有弱视者先治疗弱视。戴镜 3～6 个月后眼位不能完全矫正，非调节部分应手术矫正。调节部分继续戴镜矫正。每年重新验光一次，并根据屈光变化决定是否调换眼镜，需要时可以提前验光。调换眼镜时应满足视力和眼位正常。

（3）高 AC/A 型调节性内斜视（accommodative esotropia due to high AC/A）

【临床表现】　斜视度看近大于看远≥15$^{\triangle}$，看远时可以为正位。可以有远视性屈光不正。

此类斜视 10 岁后有自愈趋势。

【治疗】　戴双光镜：全屈光矫正下加+1.5～+3D 球镜，定期复查。

点缩瞳剂：局部形成药物性近视，减少中枢性调节，但不宜长期应用。以上两种方法依从性差。

合适的病例可以考虑双内直肌减弱手术。为减少对视远时眼位的影响，也可行内直肌后固定术。

（4）混合型调节性内斜视（mixed accommodative esotropia）：为屈光性调节性内斜视与高 AC/A 型内斜视合并存在的病例。

【临床表现】　有远视性屈光不正。戴镜后斜视度减少，看远减少明显，看近仍有较大度数内斜视，看近大于看远≥15$^{\triangle}$。

【诊断】　戴镜后视远内斜视度明显减少，说明有屈光性调节因素。戴镜后斜视度看近大于看远≥15$^{\triangle}$，说明有高 AC/A 因素。

【治疗】　参见屈光性调节性内斜视和高 AC/A 型调节性内斜视。

2. 非调节性内斜视（nonaccommodative esotropia）　没有或很少调节因素。

【临床表现】　发病年龄常在 2 岁以后。没有明显调节因素。单眼斜视可合并弱视。斜视角较先天性内斜视小，但随年龄增长可变大。

【诊断】　麻痹睫状肌验光无明显调节因素。眼球运动无明显限制。

【治疗】　有弱视者先治疗弱视。双眼视力平衡后，及时手术矫正眼位。

临 床 智 库
WWW.CICALINE.COM

三、外 斜 视

外斜视在婴幼儿较内斜视少见，但随年龄增加患病率逐渐升高。患者可由外隐斜进展为间

歇性外斜视再进展为恒定性外斜视，也可一发病即为间歇性外斜视或恒定性外斜视。间歇性或恒定性外斜视根据视远、视近时斜视度的不同临床可分为4种类型。

基本型：视远、视近时的斜视度基本相等。

分开过强型：视远斜视度明显大于视近。（≥15△）

集合不足型：视近斜视度明显大于视远。（≥15△）

假性分开过强型：视远斜视度明显大于视近，但单眼遮盖1小时或双眼配戴+3D球镜后，视远、视近时的斜视度基本相等。

（一）间歇性外斜视（intermittent exotropia）

【临床表现】 患儿强光下喜闭一眼。控制正位时有一定的双眼视功能。眼位偏斜时，偏斜眼可以有抑制，保持正常视网膜对应，没有或很少有弱视。无明显屈光不正，眼位偏斜与屈光不正无特殊联系。

【诊断】 可以发病较早，但发现较晚，随年龄长大融合控制能力下降，间歇性外斜视表现明显，眼斜频率随年龄增大逐渐增加。由于受融合控制斜视度数变化较大，疾病、疲劳及充分破坏融合时斜视度暴露充分。

【治疗】 以手术治疗为主，手术时机应掌握在双眼视功能受损前。提倡早期手术。集合训练，对控制眼位可能有暂时效果，但不能矫正眼位。不要因集合训练而延误手术时机。手术前尤其不应进行集合训练，否则，容易出现手术后过矫。

（二）恒定性外斜视（constant exotropia）

【临床表现】 恒定性外斜视较间歇性外斜视少见，可以生后即出现或由间歇性外斜进展而来。经常为双眼交替偏斜，所以弱视不常见。合并屈光参差或单眼斜视时，可以出现弱视。5岁前出现眼位偏斜者可以有抑制存在。5岁后发病可以有复视存在。可以合并垂直偏斜。

【诊断】 外斜视恒定存在，眼位不能被融合机制控制。先天性恒定性外斜视常见于脑积水患儿。屈光检查，发现屈光参差者可能合并弱视。

【治疗】 以手术为主。单眼视力差者，手术后眼位欠稳定，有时尚需二次手术。

四、AV型斜视

有些水平斜视在水平方向斜视角无明显变化，但是在垂直方向注视不同位置时斜视角有明显变化。比如，外斜视向上注时视斜视角明显大于向下注视时的斜视角，呈英文字母V状，此种情况为V型外斜视或称外斜V征。当外斜视向下注视时斜视角明显大于向上注视时的斜视角，呈英文字母A状，此种情况为A型外斜视或称外斜A征。内斜视向上注视时斜视角明显大于向下注视时的斜视角，呈英文字母A状，此种情况为A型内斜视或称内斜视A征。当内斜视向下注视时斜视角明显大于向上注视时的斜视角，呈英文字母V状，此种情况为V型内斜视或称内斜V征。AV型斜视也可以理解为在垂直注视方向上有非共同性的水平斜视。AV型斜视可因斜肌异常或水平肌异常或混合因素引起。上斜肌功能亢进常与A型斜视伴行，下斜肌功能亢进常与V型斜视伴行。

【临床表现】 V型外斜视，上方斜视角大于下方；A型外斜视，下方斜视角大于上方；V型内斜视，上方斜视角小于下方；A型内斜视，下方斜视角小于上方；V型斜视眼球运动常合并下斜肌亢进，A型斜视常合并上斜肌亢进。

【诊断】 向上25°和向下25°注视，分别测量注视远目标时的斜视角：

V型斜视，上下分别注视时的斜视角相差≥15△。

A型斜视，上下分别注视时的斜视角相差≥10△。

眼球运动检查有斜肌运动异常或无明显异常。

【治疗】 合并上、下斜肌亢进的 AV 型斜视，一般要行上下斜肌减弱术后再行水平斜视矫正术。

V 型斜视：凡是临床检查发现有下斜肌功能亢进者，无论其程度如何均先行下斜肌减弱术。无下斜肌功能亢进者，行水平肌上下移位术。内直肌向 V 型尖端方向移位二分之一或全肌肉宽度，外直肌向 V 型开口方向移位二分之一或全肌肉宽度。

A 型斜视：凡是临床检查发现有明显上斜肌功能亢进者，一般要行上斜肌减弱术后再行水平斜视矫正术。上斜肌功能亢进较轻或无明显上斜肌功能亢进者行水平肌肉移位术，内直肌向 A 型尖端方向移位二分之一或全肌肉宽度，外直肌向 A 型开口方向移位二分之一或全肌肉宽度。

A 型斜视，临床检查发现有明显上斜肌功能亢进但有立体视者，上斜肌减弱手术禁忌。A 征由水平肌垂直移位矫正。

五、非共同性斜视

非共同性斜视临床主要有两种形式。一种为神经肌肉麻痹引起的麻痹性斜视，常见病因为相关组织炎症，血管性疾病，占位性疾病，先天性异常，外伤等；另一种为限制因素引起的限制性斜视，常见原因为外伤后组织嵌顿，手术后组织粘连，肌肉变性，如甲状腺相关眼病等。非共同性斜视的主要特点：①眼球运动有限制，斜视角随注视方向的变化而变化；②第二斜视角（受累眼做注视眼时的斜视角）大于第一斜视角（健眼作注视眼时的斜视角）；③多数有代偿头位；④后天者及失代偿的先天性麻痹性斜视常有复视。

（一）先天性麻痹性斜视

先天性麻痹性斜视中最常见的为上斜肌不全麻痹，单独下斜肌和下直肌麻痹罕见。这里主要介绍先天性上斜肌不全麻痹和先天性动眼神经麻痹。

1. 先天性上斜肌不全麻痹（congenital superior oblique muscle palsy，CSOP）

【临床表现】 受累眼上斜视，可以单侧或双侧发病，双侧多于单侧。双侧发病者两眼可以对称或不对称，有时一眼受累程度轻，临床不易察觉称为隐匿性上斜肌不全麻痹。双眼受累时第一眼位垂直斜视度较小。双眼眼球运动表现为受累眼内下转时落后，下斜肌功能亢进或正常。单眼运动可以正常。可有典型的代偿头位，头向低位眼倾，面转向健眼侧，下颌内收。面部发育常不对称。失代偿者可以有复视，须与获得性上斜肌麻痹鉴别。

【诊断】 受累眼上斜视，Parks 三步法检查呈受累肌功能位垂直斜视增加，歪头试验阳性，即将头向高眼倾斜时，受累眼上翻或上斜视度数明显增加。眼球运动呈上斜肌功能不足，下斜肌亢进或正常。双眼发病时呈交替上斜视即右眼注视时左眼上斜视，左眼注视时右眼上斜视，第一眼位垂直斜视较轻。眼底照相呈外旋改变。

【治疗】 先天性上斜肌不全麻痹以手术治疗为主，度数较小或手术后有残余度数者可用三棱镜矫正。客观检查结果可靠者应尽早手术。手术设计主要原则为减弱功能亢进的肌肉，如减弱受累眼的下斜肌或（和）对侧眼的下直肌。加强功能不足的肌肉，如受累眼的上斜肌的折叠术。但加强手术不如减弱手术效果可靠。

2. 先天性动眼神经麻痹

【临床表现】 受累眼上睑下垂，大度数外斜视。先天性动眼神经麻痹恢复期可出现神经迷行现象，受累眼上睑下垂消失，向下注视时上睑迟落。眼内肌受累时瞳孔扩大，对光反应消失或迟钝。眼球运动内转明显受限，内上，外上，外下运动均有不同程度限制。

【诊断】 临床根据眼球运动改变即可明确诊断。合并眼内肌麻痹时常为完全性动眼神经麻痹。

临床智库 WWW.CICALINE.COM

【治疗】 手术治疗是动眼神经麻痹的主要手段，但手术效果欠佳。手术只能矫正眼位但不

能恢复眼球运动功能。由于上直肌麻痹,Bell 现象消失或不健全,因此上睑下垂矫正术应慎重考虑。

(二) 后天性麻痹性斜视

后天性麻痹性斜视主要为展神经麻痹,上斜肌麻痹,动眼神经麻痹。对后天性麻痹性斜视应尽量进行病因检查以避免漏诊误诊。病因清楚病情稳定半年后不能恢复的斜视可以手术矫正。

1. 展神经麻痹

【临床表现】 大度数内斜视。受累眼外转受限,严重时外转不能超过中线。患者复视,伴有代偿头位。

【诊断】 有外伤史或高热史,也可以没有任何明确原因。大度数内斜视,外转明显限制。

【治疗】 病因检查应包括神经科,内科,耳鼻喉科,对有明确病因的应首先进行病因治疗,针对神经麻痹可以使用营养神经的药物。

病因清楚病情稳定半年后仍有斜视者应行手术治疗。

展神经部分麻痹可行内直肌后徙外直肌截键手术,外直肌全麻痹者可行内直肌减弱联合上下直肌与外直肌连接术(Jenson 手术)或上下直肌移位术。

内直肌注射类肉毒素可以避免或缓解肌肉挛缩,也可以替代内直肌后徙术。

2. 获得性上斜肌麻痹

【临床表现】 复视是后天性上斜肌麻痹的主要临床特征。受累眼上斜视。受累眼向鼻下运动,不同程度限制。

有代偿头位,但不如先天性者典型。

有过指现象(投射失误)。

【诊断】 神经内科,内科,耳鼻喉科检查病灶,以确定病因。既往照片调查对鉴别先天性或获得性上斜肌不全麻痹具有重要意义。

用 Parks 三步法检查。先确定高位眼,再确定左侧或右侧视野哪个位置垂直度数增大,最后行 Bielschowsky 歪头试验。复视像检查或用 Hess 屏检查。在各诊断眼位斜视度检查。

上述检查均可确定受累眼及受累眼外肌。

【治疗】 后天性上斜肌不全麻痹应以病因治疗为主,经多次详细检查未查出确切病因者先行神经营养治疗。

病因清楚病情稳定 6 个月后仍有斜视者应行手术治疗。手术应以矫正正前方及前下方眼位并恢复双眼单视。

三棱镜矫正对小度数垂直斜视(一般小于 $10^{\triangle}$)有较好矫正效果,但对旋转眼位无帮助。

3. 获得性动眼神经麻痹

【临床表现】 受累眼上睑下垂,大度数外斜视,瞳孔正常或散大。受累眼内转明显受限。受累眼开启时有复视。

【诊断】 病史调查和病因检查应放在第一位。重点排除颅内疾病及重症肌无力。

上睑下垂合并大度数外斜时要注意内转和上下转动是否受限,阳性者即可诊断。

有明显外伤史者要与眶尖综合征及眶上裂综合征鉴别。

【治疗】 对病因明确者应首先进行病因治疗,未查出明显病因者行神经营养治疗。

病因清楚病情稳定 6 个月后仍有斜视者应行手术治疗,但手术不能改善运动功能。为矫正大度数外斜视常需外直肌超常后徙联合内直肌节腱术。

由于动眼神经累及眼外肌多手术效果较差,上转运动严重限制时上睑下垂矫正手术应慎重。

六、特殊类型斜视

有些斜视病因不详且临床分类困难，临床表现也比较复杂，这类斜视统称特殊类型斜视。临床上主要有：垂直分离性斜视（dissociated vertical deviation，DVD），先天性脑神经发育异常综合征（congenital cranial dysinnervation disorders，CCDDs），甲状腺相关眼病（thyroid associated ophthalmopathy，TAO）、上斜肌肌鞘综合征（Brown syndrome）等。

（一）垂直分离性斜视（DVD）

DVD 发病机制不明，其主要特点为不遵循眼球运动 Hering 法则。

【临床表现】 交替遮盖时被遮眼上漂合并外旋，去遮盖后眼位缓慢回到注视位合并内旋。有些病人精神不集中时即可出现以上表现。看远时容易暴露。

多数合并眼球震颤和弱视。常合并先天性内斜视。可以合并下斜肌亢进。

DVD 常为双眼发病，可以为对称性但更多情况表现为非对称性。也有单眼性 DVD。

【诊断】 注视远目标时交替遮盖观察是否存在交替上漂现象。

头位侧转交替遮盖时也有交替上漂现象是与单纯双眼下斜肌亢进鉴别的要点。

用不同密度的滤光片组成的串镜做 Bielschowsky 试验，被遮眼随滤光片密度增高眼位上漂，当滤光片密度减低时上斜眼回落甚至超过注视位呈低位则为 Beilschowsky 试验阳性。（检查条件限制可不做此项检查，上述两项存在即可诊断。

【治疗】 平时无明显交替上斜现象只在检查时暴露者可保守治疗。如患者合并屈光不正，在佩戴眼镜时可以用光学手段转换注视眼，即让眼位上漂明显的眼转为注视眼达到抑制或减少该眼上漂的效果。

不合并下斜肌亢进者以减弱上直肌为主，对上漂现象明显者上直肌退后小于 7mm 时效果不显著。也可以行上直肌后徙联合后固定缝线术（Faden procedure）。

合并下斜肌亢进者行下斜肌转位术，即将下斜肌断端固定在下直肌附着点颞侧。

DVD 合并水平斜视者在矫正 DVD 的同时予以矫正，但需提醒的是一眼同次手术不能超过两条直肌。

（二）上斜肌肌鞘综合征（Brown 综合征）

Brown 综合征曾经被认为是上斜肌肌鞘过度发育或上斜肌反转腱短，当眼球内转时反转腱绷紧限制眼球鼻上转动。现在也有人认为是受累眼鼻上象限上斜肌肌腱与滑车粘连。

【临床表现】 第一眼位无明显斜视或受累眼轻度下斜视。

受累眼鼻上运动明显限制甚至不能超过中线，多数情况不合并上斜肌亢进。

代偿头位以下颌轻度上抬为主，也可以无明显头位。

【诊断】 各诊断眼位定量检查，受累眼鼻上方向垂直斜度最大。

应和下斜肌麻痹鉴别诊断，主要方法为牵拉试验，被动牵拉试验阳性者为 Brown 综合征，阴性者为下斜肌麻痹。

【治疗】 有明显代偿头位者或受累眼有明显旋转斜视者可以手术切断上斜肌反转腱以解除上斜肌机械性粘连。

术后可能出现上斜肌功能不足下斜肌亢进，则需做下斜肌减弱术。

手术后头位可以消除或明显改善，但是很少能使眼球运动恢复正常。

（三）甲状腺相关眼病（Grave 眼病，TAO）

【临床表现】及【诊断】 见第十九章，第二节。

本节从临床角度介绍甲状腺相关眼病所致斜视的治疗方案及原则。

【治疗】 以矫正第一眼位和前下方斜视并消除复视为目标，其他方向因眼外肌变性的缘故

很难完全消除斜视和复视。

以解除因眼外肌变性造成的眼球运动限制为主要选择，例如：多数病人以下直肌受累为主，受累眼上转明显限制是由于下直肌炎性反应后纤维化引起的。故此类病人应行下直肌后徙或悬吊术。如果受累肌为上直肌，患眼下转限制系由于上直肌纤维化所致，则行上直肌后徙或悬吊术。

单纯后徙一条直肌不能充分矫正第一眼位斜视时，可以考虑内外直肌移位术或连接术。双眼受累者，手术设计要考虑在双眼完成以达到方案1提出的目标。

垂直肌肉手术时尤其是处理Grave眼病侵害到上下直肌时，要在直视下充分分离与眼睑的联系，以避免或尽量减少对眼睑位置的影响。

（四）先天性脑神经发育异常综合征（CCDDs）

为一组特殊类型的斜视综合征，是由于眼外肌缺少正常神经支配或由于异常的神经支配而造成的病理生理改变。包括先天性眼外肌纤维化1、2、3型，先天性上睑下垂，Marcus Gunn下颌瞬目综合征，Duane眼球后退综合征1、2、3型，伴有进行性脊柱侧弯的家族性水平注视麻痹综合征和Möbius综合征，同时也包括非眼性脑神经发育的异常，如先天性家族性面神经麻痹。

1. 眼球后退综合征（Duane综合征） 可以因为肌肉纤维化或肌肉异常引起，也可因内外直肌神经异常支配引起。临床以眼球运动限制，眼球后退和异常头位为主要特征。

【临床表现】 眼球后退综合征临床分三型：

Ⅰ型：受累眼外转受限内转无明显限制，可以合并内斜视。

Ⅱ型：受累眼内转受限外转无明显限制，可以合并外斜视。

Ⅲ型：受累眼内外转均受限，可以无斜视或合并内斜视或外斜视。

多数病人均有外转限制，外转时睑裂开大。内转时眼球后退睑裂变小，常合并眼球上射或（和）下射现象。

常有明显代偿头位。多数病人保持较好的双眼单视功能，很少发生弱视。

可以为双眼发病，但多数为单眼，且临床发现左眼为好发眼。

【诊断】 受累眼有明显的外展限制，内转时睑裂明显缩小眼球后退。有明显代偿头位。

被动牵拉试验阳性。

【治疗】 第一眼位无明显斜视和代偿头位者无特殊治疗。

对有明显代偿头位和第一眼位有斜视者应手术治疗，手术仅限于改善眼位和代偿头位而对恢复眼球运动无直接帮助。手术以减弱术为主，禁忌加强手术，否则术后会加剧眼球后退。

2. 先天性眼外肌纤维化综合征（congenital fibrosis of extraocular muscles，CFEOM） 临床分为三型，可为常染色体显性或隐性遗传也可为散发病例。眼外肌的组织学检查可见眼外肌肌纤维被纤维化组织所取代。

【临床表现】

Ⅰ型：双眼严重上睑下垂。双眼球固定在内下斜位，眼球不能运动，企图上转或向任何一侧注视时可见异常集合运动。下颌明显上抬。

Ⅱ型：双眼严重上睑下垂，双眼呈外斜视。眼球运动限制，一眼企图内传可见双眼同时外传的异常神经支配现象。

Ⅲ型：临床表现类似Ⅰ型，但是为散发或单眼发病属于此型。

【诊断】 根据家族史判断为遗传性或散发病例。望诊有上述临床表现。被动牵拉试验阳性。

【治疗】 以手术为主，但疗效很难令人满意。

临床智库 WWW.CICALINE.COM

Notes

手术目的和结果是改善头位，手术方法以下直肌后徙术为主，术后眼位可以改善但不能恢复眼球运动。由于肌肉纤维化紧紧贴住球壁，术中斜视钩伸入困难，应避免损伤球壁。

有些病人可以考虑适当矫正上睑下垂，以能暴露瞳孔改善头位为目的。由于没有 Bell 现象，为避免引起术后的暴露性眼病，手术应欠矫。术式以额肌悬吊术为宜。

（五）高度近视限制性内斜视

见于高度近视眼轴过度增长者，最初无斜视，以后出现间歇性内斜进而发展为恒定性内下斜视，眼球运动明显限制甚至呈固定性斜视。由于眼科影像学和 Pulley 结构的深入研究，目前，该类斜视病因确定为，眼球后极由薄弱的颞上 Pulley 带脱出所致。手术矫正近年获得突破。Yokoyama 术即上直肌颞侧 1/2 与外直肌上方 1/2 在肌肉止点后 12mm 处连接，重建颞上 Pulley 带，可以矫正眼位并恢复眼球运动。

第四节　眼 球 震 颤

眼球震颤（nystagmus）为非自主性，节律性眼球摆动。根据发生时间可以分为先天性和后天性两种，先天性眼球震颤（congential nystagmus，CN）目前又被称为先天性眼球震颤综合征（congential nystagmus syndrome，CNS）。根据病变发生发生部位可以分为传入性（知觉性）和传出性（运动性）眼球震颤。知觉性眼球震颤主要是由于视力损害或丧失引起的，如矿工性眼球震颤。运动性眼球震颤损害部位位于大脑额叶至眼外肌的传出通路上。如先天性特发性眼球震颤。眼球震颤又分为显性和隐性两种情况。隐性眼球震颤，当两眼无遮盖时没有眼球震颤，当遮盖一眼时，未遮盖眼显示眼球震颤，原因不明。显性震颤和隐性震颤可以合并存在。根据眼球震颤的形式可以分为钟摆型和冲动型或跳动型眼球震颤。钟摆型眼球震颤没有快相慢相，两侧运动的频率和幅度相等。冲动型眼球震颤有快相和慢相，即向一侧缓慢运动（慢相）后接着一个向反方向返回的快速运动（快相），快相方向为冲动型眼球震颤的方向。评价冲动型眼球震颤的参数包括：眼球震颤方向、频率、幅度及中心凹稳定注视时间。这里主要介绍和斜视及眼球运动相关的病理性眼球震颤。

一、先天性特发性眼球震颤

【临床表现】 为冲动性眼球震颤，可以合并隐性震颤，视远明显。在眼球震颤慢相方向上存在眼球震颤明显轻微甚至眼球震颤消失的“中间带”或休止眼位（neutral zone，null point）。有些病人也可存在两个“中间带”。视远物时有明显代偿头位，视线指向“中间带”。视近头位可以消失。在代偿头位方向，即“中间带”方向视力明显好于头位正直时的视力。一般不合并斜视。合并斜视者，其代偿头位与主导眼“中间带”相关。

【诊断】 有冲动性眼球震颤和“中间带”。代偿头位明显。常规进行屈光检查。代偿头位视力比头位正直时的视力好两行以上。

三棱镜试验阳性：双眼放置 15$^{\triangle}$三棱镜，尖端指向健侧即“中间带”方向，头位明显好转。

【治疗】

1. 光学疗法 矫正屈光不正，双眼佩戴 8～10$^{\triangle}$三棱镜，尖端指向健侧，使“中间带”的视野向正前方转移，达到改善头位的目的。如有条件可选用较大度数的膜状三棱镜。

2. 手术疗法 手术治疗的目的是将“中间带”移向正前方，达到消除或改善头位的目的，一般不能减弱眼球震颤。

（1）Anderson 术式：等量等效后徙与“中间带”相关的一组配偶肌，如“中间带”在右侧，面向左转，则后徙右眼外直肌和左眼内直肌。

Notes

（2）Kestenbaum 术式：等量等效后徙与“中间带”相关的一组配偶肌，缩短二者的拮抗肌。

二、眼球震颤阻滞综合征

【临床表现】 先天性内斜视，合并眼球震颤，内斜度数不稳定且与眼球震颤程度相关。内斜度数大时眼球震颤明显抑制，内斜度数小时眼球震颤明显加剧。病人喜欢用内收眼注视以获取较好视力，用外转眼注视时眼球震颤加剧视力下降。有代偿头位，面左转或右转，交替出现。

【诊断】 内斜视的度数与眼球震颤负相关。有代偿头位，当面转向一侧时内收眼为注视眼。视力检查显示内收眼注视时视力明显好于外转眼注视时的视力。

【治疗】 以手术治疗为主。手术目的为矫正斜视，改善头位。

双眼内直肌后徙，或合并后固定缝线。后固定缝线有困难时可以适当增加后徙量，矫正不足时可联合外直肌缩短术。

第五节 弱 视

弱视（amblyopia）是视觉发育期内由于异常视觉经验（单眼斜视、屈光参差、高度屈光不正以及形觉剥夺）引起的单眼或双眼最佳矫正视力下降，眼部检查无器质性病变。研究结果表明弱视是双眼异常相互作用或形觉剥夺引起的。

弱视主要是中心视力缺陷，动物实验和临床婴幼儿的研究表明，在视觉发育关键期易发生弱视。3 岁以后出现的光学离焦形成弱视的风险明显降低。弱视眼的最佳矫正视力减退经适当的治疗是可逆的。研究表明单眼弱视的好眼也有轻度异常，所以不能称为“健眼（normal eye）”，应称为“对侧眼（fellow eye）”或“好眼（sound eye）”。

由于弱视为视觉发育相关疾病，所以 7 岁以前儿童的弱视诊断不能采用成人标准。我国斜视与小儿眼科学组 2011 年发表的《儿童弱视诊断治疗共识》提出了儿童正常视力下限。3～5 岁儿童的视力正常值下限为 0.5（标准对数视力表 4.7）；6 岁及以上儿童的视力正常值下限为 0.7（标准对数视力表可以参考 4.8）。

我国弱视患病率约为 2%～4%，儿童早期筛查可以预防弱视，对已经产生弱视者可以早期发现，早期干预，早期恢复。

一、分 类

（一）斜视性弱视

斜视性弱视（strabismic amblyopia）为单眼弱视。发生在单眼性斜视，双眼交替性斜视不形成斜视性弱视。由于眼位偏斜后引起异常的双眼相互作用，斜视眼的黄斑中心窝接受的不同物象（混淆视）受到抑制，导致斜视眼最佳矫正视力下降。

（二）屈光参差性弱视

屈光参差性弱视（anisometropic amblyopia）即两眼之间存在屈光参差（正球镜相差≥1.5D，柱镜相差≥1D），屈光度较高的一眼可以形成弱视。屈光参差性弱视是由于两眼异常相互作用和形觉剥夺两个因素引起的。中低度数的近视性屈光参差一般不形成弱视，差别>-6D 屈光度较高的眼有形成弱视的危险。屈光参差性弱视为单眼性弱视。

（三）屈光不正性弱视

屈光不正性弱视（ametropic amblyopia）为双眼性弱视。发生在双眼高度屈光不正（主要指远视性屈光不正或高度散光）未及时矫正者，主要由于两眼物象模糊引起形觉剥夺。双眼中低度

近视一般不会形成弱视。超过-10D的近视有形成双眼弱视的危险。高度近视引起的视力下降要和近视性视网膜病变相鉴别。由双眼高度散光引起的弱视又称子午线性弱视。屈光不正性弱视配戴合适眼镜后视力可自行逐步恢复。

屈光参差性弱视、屈光不正性弱视以及高度散光引起的弱视统称为屈光性弱视。

（四）形觉剥夺性弱视

形觉剥夺性弱视（form deprivation amblyopia）是指在视觉关键期内由于屈光间质混浊（角膜白斑、白内障、玻璃体炎症或积血），完全性上睑下垂，造成该眼视力下降，单眼形觉剥夺危害更大更易形成弱视。形觉剥夺性弱视一般为单眼性弱视。引起形觉剥夺性弱视的原因，既有单眼形觉剥夺因素，又有双眼异常相互作用因素。

二、弱视的程度

（一）轻中度弱视

最佳矫正视力低于相应年龄的视力正常值下限，且大于等于0.2。

（二）重度弱视

最佳矫正视力低于0.2。

三、临床表现

（一）视力不良

最佳矫正视力低于正常，经治疗可以恢复或部分恢复。

（二）拥挤现象（crowding phenomenon）

分辨排列成行视标的能力较分辨单个视标差。

（三）旁中心注视

部分程度较重的弱视由于视力下降显著导致中心窝失去注视能力，形成旁中心注视。

（四）视觉诱发电位

PVEP潜伏期延长，振幅下降。

四、治　　疗

（一）弱视治疗策略

1. 尽早去除形觉剥夺因素　如：摘除白内障，矫正完全性上睑下垂（部分性上睑下垂对视力未形成影响者学龄后手术矫正）。

2. 配镜　配戴合适矫正眼镜。

3. 遮盖好眼　单侧的斜视性弱视、屈光参差性弱视在戴镜矫正屈光不正后遮盖好眼。没有眼位偏斜的双眼屈光不正性弱视不宜用遮盖法治疗，以免破坏双眼单视功能。

2013年版美国眼科学会眼科临床指南（*Preferred Practice Pattern*）推荐的多中心研究结果表明，每天不少于4小时的单眼遮盖联合每周1次好眼1%阿托品散瞳治疗单侧弱视是有效的。

（二）其他治疗方法

1. 压抑疗法（penalization）　又称光学药物压抑疗法，源于欧洲。最初有很多变换方式，通过镜片和好眼滴用阿托品实现限制好眼使用来提升弱视眼视力。方法有：①近距离压抑疗法：健眼每日滴1%阿托品溶液散瞳，戴矫正眼镜，使健镜只能看清远距离，弱视眼在矫正眼镜上再加+3.00D，使之无需调节便能看清近距离；②远距离压抑法：健眼过矫+3.00D，使健眼只能看清近距离，弱视眼只戴最佳矫正眼镜，促进其看远；③全部压抑法：每日健眼以1%阿托品散瞳，戴欠矫4.00～5.00D球镜片，使看远近视力均不佳，弱视眼戴全矫眼镜；④交替

压抑：方法是配两副眼镜，一副使右眼过矫+3.00D，另一副使左眼过矫+3.00D，不滴阿托品眼药水，每日交替换戴眼镜。北美多中心研究表明，药物压抑法是有效的，而光学压抑法的效果尚需进一步研究。

伴有旁中心注视的弱视治疗，应先转变注视性质为中心注视。实践证明单纯遮盖好眼即可实现转变注视性质。对旁中心注视程度严重者，可以试用后像疗法和光刷疗法。

2. 后像疗法（afterimage therapy） 又名增视疗法（pleoptic），为治疗旁中心注视弱视的方法，使用时需要用后像镜。后像镜也是一种直接检眼镜，但光源比一般检眼镜强。在光路上有一转盘，盘上设有直径不同大小的黑色圆点，此黑点之视网膜影像大小不同，可通过拨动转盘来更换不同的黑点。先将后像镜光线开到一般检眼镜亮度，看清弱视眼底，把黑点恰好放在中心凹处，形成清楚的影像。黑点的用途是为了保护中心凹使之不被照射，但要避免把旁中心注视点一起遮盖起来。位置定好后，加大后像镜亮度，使用强光照射包括旁中心注视点在内的视网膜带，一般照射20秒至1分钟后关闭光源。嘱患者观看白色屏幕上黑色“+”中心点，待产生负后像，诱导患者看到一照亮“X”字的中心被一暗圈围绕着，以纠正旁中心注视。

3. 海丁格刷法 为另外一种转变注视性质的方法。正常眼通过旋转的偏光镜片观看时，在蓝光（波长470nm）的背景上可看到两个三角形尖端相对的毛刷样影像围绕着中心注视点转动，很像飞机的螺旋桨。这是一种内视现象，其产生原因是由于极化光的方向作用于黄斑部放射状纤维，因此，其中心点应相对于中心凹。由于弱视患者在黄斑区有抑制暗点，所以刚开始治疗时很难看到此现象。通过一段时间治疗可以逐步看到这种现象。初始治疗期间此刷可能不在视野中央。此器械附有光圈来控制视野的大小。

治疗弱视年龄因素非常关键，年龄越小，疗效越高。另外，与弱视程度相关，轻中度弱视疗效好，与注视性质也有关，中心凹注视疗效佳，周边注视者疗效差。不同类型弱视中屈光不正性弱视，单纯戴镜视力即可有实质性提高，容易治疗预后好。斜视性弱视及屈光参差性弱视治疗较费时间，但是如果依从性好亦有很好疗效，治愈率可达75%，有效率达90%以上。形觉剥夺性弱视，预后差。近年，单眼先天性白内障在生后4～8周摘除晶状体联合术后光学矫正明显提高了疗效。提示：在出生后3个月这个时间窗内视觉发育最快也最敏感，及时治疗有益于形觉剥夺性弱视的恢复。

弱视治疗主要目的是提高视力，对有条件的弱视儿童要力求建立双眼立体视功能。根据视觉发育规律，弱视治疗强调早发现，早治疗。早期筛查对预防弱视有积极意义，有望降低儿童弱视患病率，减少重度弱视的发生。早期发现早期治疗可以缩短疗程提高治疗效果。

北美多中心弱视治疗研究结果显示12岁以上患儿系统治疗仍然有效。我国眼科工作者的临床观察也支持该观点。因此，儿童弱视治疗应不设年龄限制。

药物治疗弱视尚在探讨中。

问题与展望

随着医学影像学、眼病理学和分子遗传学快速发展，眼外肌Pulley结构的发现及其结构、成分的深入研究，使非共同性斜视病因学研究取得突破性进展。为理解相关斜视的临床机制及创新手术设计带来机遇，并且已经用于临床。比如，先天性脑神经发育异常眼病（CCDDs）揭示了此类眼球运动异常缘于相关脑神经发育异常，确定了神经源学说而非肌源学说。分子遗传学研究的深入，为此类疾病的分子机制研究和探索基因治疗开辟了方向。由于眼外肌Pulley结构的发现和深入研究，丰富了医生对眼球运动生理和异常的知识，科学地揭示了高度近视眼发生的限制性内下斜视的眼球运动限制的机制，从而衍生出

Notes

新的矫正术式取得出人意料的矫正效果，在获得满意眼位的同时，恢复了眼球运动功能，在大视野内恢复了双眼单视功能。

但是，我们对共同性斜视病因学的认识还远远不够。除了调节性内斜视的病因清楚之外，对其他类型的共同性斜视病因了解不多。或许，表观遗传学的研究会成为下一个研究方向和热点。

儿童弱视是视觉发育相关相关疾病，是影响儿童视觉发育的公共卫生问题。关于弱视发病机制的基础研究方兴未艾。视觉发育的研究成果指导我们要重视生后3个月和3年内婴幼儿的视觉筛查。“防”重于“治”！神经可塑性研究的成果解释了为什么成人弱视患者，当好眼受伤或发生白内障等疾病后，弱视眼视力可以提高，为我们治疗大龄儿童弱视提供了实验依据。学前儿童正常视力低限概念指导临床研究提出了儿童弱视诊断标准，不再沿用成人标准，基本理清了儿童弱视概念，在一定程度上解决了儿童弱视诊断和治疗的混乱情况。但是，我国幅员辽阔，地区间不平衡将会长期存在。所以，我国儿童视力筛查及儿童弱视诊断治疗的规范化任重而道远。

（赵堪兴）

临 床 智 库
WWW.CICALINE.COM

Notes

第十九章　眼　眶　病

第一节　概　　述

一、眼眶应用解剖与生理

眼眶对称分布于头颅前面正中线两侧，位于颅顶和颌面之间。眼眶是由骨性眼眶和眼眶内容物组成的。骨性眼眶容积约为30ml，容纳眼球、肌肉、神经和血管等组织，毗邻眼睑、鼻窦、颅脑和面深部组织等结构。

（一）骨性眼眶

骨性眼眶由额骨、蝶骨、颧骨、上颌骨、腭骨、泪骨和筛骨七块骨骼组成（图19-1），呈锥形，底向前，尖向后，前后最大径线为40～50mm。骨性眼眶前面开口大致呈四边形，眶缘稍圆钝；入口横径约为40mm，竖径约为35mm。眼眶壁分别由眶上壁、眶内壁、眶下壁和眶外壁组成，分别相邻于前颅窝、额窦、筛窦、上颌窦、颞窝、中颅窝等结构。眶壁尚存在骨孔和裂，有血管和神经通过，因此，临床上眼眶与相邻结构的病变可相互影响。同时这些骨孔和裂是重要的解剖标志。

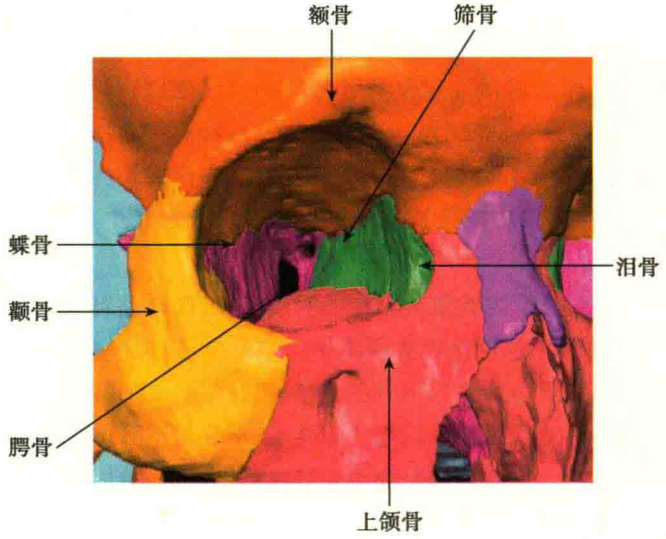

图19-1　骨性眼眶解剖示意图

眼眶后部为眶尖，眶尖是指视神经孔与眶上裂之间骨桥的部位。视神经管（optic canal）位于眶尖稍内侧，由蝶骨小翼和蝶骨体外侧组成。长4～9mm，宽4～6mm；有视神经、眼动脉和交感神经从管内通过，管的前端为视神经孔（optic foramen），视神经孔大于6mm或两侧明显不对称多提示病理性改变。眶上裂（superior orbital fissure）是蝶骨大翼、蝶骨小翼之间的骨裂，呈三角形，长约22mm，位于眶后部眶上壁与眶下壁交界处，眶上裂通过第Ⅲ、Ⅳ、Ⅴ（眼支）、Ⅵ对脑神经，眼静脉及交感、副交感神经。眶颅沟通性病变可影响这些结构，产生相应的临床症状。眶下裂（inferior orbital fissure）是由蝶骨大翼下缘与上颌骨、腭骨所形成的骨裂，位于眶外壁和眶下壁之间，第Ⅴ对脑神经的上颌支、颧神经以及眼下静脉至翼丛的交通支由此通过。

（二）眼眶内容

眼眶内容物包括眼球、视神经、眼外肌、血管、神经、筋膜和泪腺等结构。

视神经指由视盘至视交叉的一段视觉通路，是由视网膜神经节细胞的轴突集中形成的神经束，全长45～50mm，横径3～4mm，按照其所在位置，将其分为四段：①眼球内段：指自视盘到巩膜管后面出口处段视神经，长0.7～1mm；②眼眶内段：指自筛板向后到视神经孔的前段视神经，是视神经各段中最长的一段，长25～30mm，而自眼球后极到视神经之间的直线距离不超过18mm，因此，在生理状况下，视神经在眶内形成一个S形弯曲；③骨管内段：指视神经由视神经孔进入，并通过视神经管的全段，长4～9mm；④颅内段：指从视神经管后孔到视交叉间的一段视神经，长度约为10mm。从视神经管到眼球，视神经由蛛网膜和脑膜包绕，在视神经管眶内开口处，视神经失去硬脑膜覆盖，在肌锥内侧走行。视神经的解剖结构具有重要的病理生理意义：肌锥内弯曲的视神经具有较好的抗震动能力；视神经管内的视神经位置恒定且周围间隙狭小，出现病理改变将对视神经产生较大影响，如临床上常见的外伤性视神经挫伤。此外，视神经的鞘膜与同名脑膜及其间隙相延续，颅内压的变化可直接影响视神经，高颅压时通过检眼镜可观察到视盘水肿。

眼动脉是眶内结构主要的供应血管，通常起源于颈内动脉，位于视神经的内下方。在视神经管内眼动脉被硬脑膜鞘包绕向前外侧走行，在眶尖部向外侧穿透硬脑膜，向外、向上、向内绕过视神经，在其内上方前行。眼动脉入眶后，分支如下：视网膜中央动脉、后睫状动脉、泪腺动脉、肌支、眶上动脉、筛前筛后动脉、鼻背动脉、滑车上动脉和睑内侧动脉等。

眼眶的静脉回流途径有三条：①向后经眼上静脉及眼下静脉至海绵窦；②向前经眼静脉与内眦静脉吻合入颜面血管系统；③向下经眶下裂至翼状静脉丛。过去认为眼静脉是没有静脉瓣的，但后有学者发现多数个体存在静脉瓣，瓣膜多位于内眦静脉和眶上静脉交通支内。正常情况下静脉血向海绵窦引流时，静脉瓣有防止血液逆流的功能，但海绵窦内压力增高时（如颈动脉-海绵窦瘘）则血液可逆流。

眼眶筋膜系统是一个连续的、互相返折或增厚的、完整的、富有弹性的结缔组织纤维膜。这种复杂的筋膜系统支持着眶内的重要结构，包裹和悬挂眼球，在眼球运动方面起重要作用。筋膜系统包括眼球筋膜、眼肌鞘膜、肌间膜、眶隔和眼球悬韧带。眼眶的膜状结构将眶腔分为四个间隙，包括肌锥内间隙、周围间隙、骨膜下间隙和巩膜表面间隙，各间隙的好发病及其临床症状和治疗方法均不相同。

眶腔容积与眶内容量决定眼球的相对位置。当眶腔缩小或眶内容增加时，出现眼球突出，如眶内肿瘤、眼外肌肥大、眶内出血、炎症、水肿、骨性肿瘤等；当眶腔扩大或眶内容减少时，出现眼球内陷，如外伤所致的眼眶爆裂性骨折。眼球突出或眼球内陷均为眼眶疾病的常见症状。

二、眼眶病的检查

眼眶病种类繁多，与全身及周围组织疾病关系密切，医生需要全面了解病史，系统检查，利用多种辅助检查包括医学影像学及实验室检查等手段，综合分析才能做出正确诊断。

（一）病史及一般情况

应详细询问现病史和既往史，注意发现有价值的病史材料，包括以下几方面：

1. 发病年龄 某些眼眶病有较强的年龄倾向，如血管瘤多发生在婴儿期，横纹肌肉瘤、视神经胶质瘤、绿色瘤、黄色瘤病等多发于儿童时期，成年患者多发眼眶良性肿瘤、囊肿、甲状腺相关病变、特发性炎症等病变；老年人易患恶性病变。

2. 性别 眼眶疾病的性别倾向不甚明显。甲状腺相关眼病伴有甲亢患者或脑膜瘤患者多见于女性。

临床智库 LINICALINE.COM

3. 患侧 眼眶肿瘤多发生在一侧；甲状腺相关眼病多为双侧病变，但可先后发病；炎性假

瘤、转移性肿瘤等可单侧或双侧发病。

4. 发生发展 发病急剧者多提示急性炎症、出血、血栓形成、眶内气肿、儿童的横纹肌肉瘤等；发病较快者常见于急性眼球突出、恶性肿瘤等；眶内良性病变病史较长。

5. 症状分析 临床症状对诊断有较大的帮助。单侧眼球突出提示眶内占位性病变，眼球突出方向可提示病变位置，如眼球向前下方突出，病变多位于球后眶上部，泪腺肿瘤使眼球向内下方突出。视力下降提示视神经病变或视神经受压迫。眼球突出伴有复视提示肌源性病变或眼外肌受累，眼球突出伴有眼睑征多提示甲状腺相关眼病。

（二）眼部检查

1. 眼睑及结膜 眼睑水肿、充血提示炎症。伴有眼睑退缩回缩、“迟落征”可能为甲状腺相关眼病。眼睑肥厚、色素沉着提示神经纤维瘤。眼眶恶性肿瘤、脑膜瘤可致眼睑水肿。结膜血管扩张呈螺旋状多提示眶静脉压增高。

2. 眼球突出度 国人正常眼球突出度为 12～14mm，双眼突出度相差小于 2mm。临床上眼球突出度的正常值并非绝对数值，稍超出正常值仍可能为正常存在差异的个体，不同检查者所测得的眼球突出度也存在误差。如果双眼球突出度相差大于 2mm 视为异常，应进一步检查。眼球突出度检查一般使用 Hertel 眼球突出计，除记录正确的眼球突出度，还应注意是否有眼球搏动。

3. 眶区扪诊 扪诊是眼眶疾病的重要检查手段，可发现眶周及眶前部的病变。应注意肿块的大小、质地、位置、边界、活动度、表面情况、是否有压痛、波动及搏动等。扪诊时还要注意眶压情况，方法是用两拇指对称向眶内按压双侧眼球，感觉球后阻力，判断眶内压。正常时球后组织松软、有弹性，双侧对称，当一侧眶压增高时，不难鉴别。也可将接触式眶压计探针插入眼眶直接检测确切眶压数值，国人正常眶压为(4.9±1.2)mmHg。

4. 视力和视野检查 视力和视野可反映估计视功能的损伤程度。视神经本身病变或视神经受到压迫、病变侵犯，均可致视力下降及视野缩小。

5. 眼球运动 眼外肌病变、肿瘤压迫或侵犯均可导致眼球运动障碍。眼眶爆裂性骨折所致的眼外肌嵌顿嵌塞，除表现该肌肉运动障碍外，还表现眼球向拮抗肌运动方向转动受限，被动牵拉试验可将此类机械性运动障碍与麻痹性运动障碍相鉴别。

6. 眼底 视神经病变可致视盘充血、水肿或萎缩。肿瘤压迫可致视网膜水肿、静脉扩张或迂曲。视神经脑膜瘤、某些视神经周围的特发性炎症可出现视神经睫状静脉。

（三）全身及实验室检查

眼眶疾病与全身疾病关系密切，许多全身病可累及眼眶，眼眶恶性肿瘤也可转移至全身其他部位。如全身及眶周围组织的炎性病灶可引起眶蜂窝织炎，甲亢患者可发生眼部病变，眼眶神经纤维瘤多伴有全身皮肤的咖啡色斑及软性肿物，儿童时期的恶性肿瘤可能来源于血液及淋巴系统疾病，眼眶的转移性肿瘤有身体其他部位的原发灶等。

实验室检查方法很多，除了细胞学、血清学及生化检查外，还包括细菌培养、病毒分离、免疫组织化学、放射免疫组织化学、特殊染色、电子显微镜、基因诊断等。与眼眶疾病关系密切的还有甲状腺功能检查，包括：甲状腺吸碘率、甲状腺抗体、促甲状腺受体抗体、血清三碘甲状腺原氨酸(T3)、甲状腺素(T4)、T3 抑制试验、促甲状腺素释放因子试验等。

眼眶疾病的常用实验室检查还包括视觉电生理检查，如眼电图(EOG)、视网膜电流图(ERG)和视觉诱发电位(VEP)。以上三种检查方法中，VEP 较常使用，其意义代表视网膜神经节细胞至视放射之间的神经传导功能，ERG 和 EOG 则反映视网膜功能。

（四）眼眶影像学检查

影像学检查是诊断眼眶疾病的重要方法。包括以下几种：

1. X 线检查 主要为骨显像，可显示眶容积、眶壁、泪腺窝、视神经孔、眶上裂、蝶骨嵴和鼻

窦的改变。儿童眼眶肿瘤可在数月内使眼眶扩大，成人眼眶扩大多提示病变时间较长。眶内钙化提示存在视网膜母细胞瘤、脑膜瘤、静脉畸形、脉络膜骨瘤、眼球退行性改变等。眶壁破坏提示恶性肿瘤。视神经孔扩大预示肿瘤向颅内蔓延。眼眶金属异物定位需行X线检查，全面了解异物的大小、数量和位置。

2. 超声检查 超声的成像是以组织的回声界面为基础的，因此具有较好的软组织分辨力，优于CT。通过显示病变的回声强度、内回声、回声边界、声穿透性及可压缩性等，对某些疾病有定性诊断意义。超声波可清楚地显示眼球、眶内脂肪、视神经、眼外肌、眼上静脉等正常结构，也可显示肿瘤等占位性病变。超声还具有可反复操作、跟踪病情变化、无组织损伤等优点，是重要的检查手段。目前超声检查的种类分为A型、B型、D型(Doppler)及三维超声。A型超声显示的是一维图像，以波峰的高低表示回声强度。B型超声显示的是二维图像，以回声光点的亮度及多少表示回声强度。D型超声即彩色多普勒，是在B型超声的基础上，利用频移技术显示组织血流情况。三维超声是立体的回声图像。

3. 计算机断层成像 是目前眼眶病诊断最常用检查方法之一。CT以X线为能源，但不同于X线片，是通过计算机断层处理显示的多层面影像，可调整不同的层面厚度，最薄可调至1.0mm，使之表现很小的体积平均效应，准确地显示CT值。CT不仅能显示骨骼，也能根据不同的组织密度以灰阶的形式显示软组织病变。扫描平面分为水平面、冠状面和矢状面，也可进行三维重建。CT在揭示微小病变、病变的立体定位方面明显优于X线和超声，此外，CT可显示眶周围结构，利于观察病变范围和蔓延情况。

4. 磁共振成像 是以射频脉冲为能量，激发人体中含有奇数核子的原子核，释放脉冲信号，经过计算机处理后，形成图像。由于成像参数多，软组织分辨力优于CT。每种组织都有不同的质子密度和T_1、T_2征象，可以提示不同的病变性质。由于MRI骨骼不显影，可清晰显示视神经管内、视交叉及颅-眶交界处的病变。

5. 其他影像技术 包括数字减影血管造影术(DSA)、正电子发射计算机断层扫描(PET)和单光子发射计算机断层(SPECT)等。DSA用于显示眶内血管性病变。PET和SPECT显示人体功能变化早于传统医学影像技术，对疾病的早期发现和诊断具有显著优势，也可用于判断恶性肿瘤的全身转移情况等。

(五) 病理检查

病理检查包括术前活体组织检查、术后的组织切片检查。前者是手术前确定诊断、制订手术方案的有效方法，后者是获得眼眶疾病最后诊断的必要手段。活体组织检查又分为活体细针抽吸细胞学检查、活体组织穿切检查、组织切开活检和术中快速冷冻检查。术前活检相对重要，既要保证取材准确，又要尽可能降低肿瘤扩散的机会。对于病变位置较深、不易准确取材的病例，最好采用术中取材快速冷冻检查。

(六) 免疫学检查

眼眶疾病及肿瘤多数伴有全身免疫系统异常，全身免疫监视的功能降低可导致肿瘤的发生。常用的免疫学检查分为细胞免疫检查和体液免疫检查，前者如花环试验、淋巴细胞功能试验、吞噬细胞功能试验等，后者包括免疫球蛋白检测、补体结合试验、免疫复合物检测等。此外，某些特殊肿瘤尚可进行特异性免疫学检查，如视网膜母细胞瘤患儿血清中CEA和AFP明显增高。

(七) 分子生物学及基因检查

现代研究证明，淋巴样肿瘤的发生与基因重排有密切关系，利用分子杂交检测限制酶片段长度改变，可确定这种基因重排的存在。视网膜母细胞瘤的发生与染色体p13q14的缺失有关，利用p13q14基因组DNA探针与视网膜母细胞瘤肿瘤细胞DNA进行杂交，可发现瘤细胞该片段缺失。基因诊断在眼眶病方面尚处于研究阶段，报道很少，但这一新型、灵敏、准确的诊断方法

有助于早期发现和诊断眼眶肿瘤，具有广阔的应用前景。

三、眼眶病的分类

眼眶疾病有多种分类方式，如根据发生时间分为先天性和后天性疾病，根据部位分为眶内和眶周疾病，但一般按其病变性质分为炎症（inflammation）、肿瘤和瘤样病变（tumor and tumor like lesions）、血管性疾病（vascular lesions）、结构性疾病（structure lesions）、变性和沉积性疾病（degeneration and deposition）。眼眶炎症占全部眼眶疾病的50%以上，分为特异性炎症（specific inflammation）和非特异性炎症（non-specific inflammation）。特异性炎症是指由明确病原体引起的感染性炎症，病原体主要为细菌，也可为真菌或寄生虫。非特异性炎症主要包含多种病因不明的眼眶炎症性改变或其综合征，如Wegener肉芽肿、肉瘤样病、Tolosa-Hunt综合征等，这些炎症各自具有典型的病理性改变或临床表现。非特异性炎症也包括一组缺乏特征性病理改变的非感染性病变，称为特发性眼眶炎症（idiopathic orbital inflammation），以往称为眼眶炎性假瘤（orbital inflammatory pseudotumor）。甲状腺相关眼病具备眼眶炎症性改变的病理特征，因此包括在眼眶炎症内一并叙述。眼眶肿瘤根据性质分为良性和恶性、根据发生方式分为原发性肿瘤、继发性肿瘤和转移性肿瘤。瘤样病变以皮样/表皮样囊肿为主，属于错构瘤范畴，并非真性肿瘤。血管性疾病包括血管瘤和血管畸形，眼眶血管畸形可为动静脉性或静脉性，分别称为眼眶动静脉畸形或静脉畸形，其中静脉畸形又可根据血流动力学特点分为扩张型静脉畸形或非扩张型静脉畸形。眼眶海绵状血管瘤是特殊类型的眼眶血管畸形，其血管来源以静脉为主，并有少量的微小动脉。眼眶结构性病变多见外伤引起的骨性结构断裂、移位、缺损或变形，也包括多种先天性畸形或发育异常。眼眶变性和沉积性疾病非常少见，代表性病变分别为放疗引起的眼眶萎缩和眼眶淀粉样物质沉积。本章将分别对前四类眼眶疾病进行介绍。

第二节 眼 眶 炎 症

眼眶炎症种类多样，但临床上以眼眶蜂窝织炎、特发性眼眶炎症和甲状腺相关眼病三种炎症为主。

一、眼眶蜂窝织炎

眼眶蜂窝织炎（orbital cellulitis）是眶内软组织的急性、细菌性、感染性炎症，多见于抗力低下的儿童，也可见于免疫功能低下的成人。

【病因】 原发性眼眶蜂窝织炎少见，病变通常继发于眼眶邻近组织结构感染，其中来源于鼻窦、尤其是筛窦的感染最常见，其他眼眶周围感染来源包括口腔、牙齿、牙龈或颌面部感染。眼眶蜂窝织炎可因全身感染播散而来，但十分少见。原发于眼眶的蜂窝织炎主要见于外伤性异物滞留或眶内囊肿破裂所致感染。眼眶蜂窝织炎病原体多为葡萄球菌、链球菌，儿童以流感嗜血杆菌为主。

【临床表现】 根据病变位置和发展阶段，眼眶蜂窝织炎可分为眶隔前蜂窝织炎、眶隔后蜂窝织炎、眼眶骨膜下脓肿、眼眶肌锥内脓肿或肌锥外脓肿、海绵窦血栓等五种情形，但这些类型并不代表疾病的自然进程，且可一种以上类型同时存在。眼眶蜂窝织炎可有感染性炎症的红、肿、热、痛的表现，但眶隔前蜂窝织炎病变表浅、反应较轻，以眼睑红肿为主（图19-2），患者痛感不明显，无视力下降和眼球运动障碍。眶隔后蜂窝织炎临床症状严重，表现为眼球突出、眼球运动障碍甚至固定（痛性眼肌麻痹）和视力下降。眶内组织弥漫性肿胀导致眼球突出。眼外肌麻痹因炎症直接累及眼外肌所致。高眶压和毒素的刺激，视神经受累，瞳孔对光反射减弱，视力下降甚至丧失，此时眼底可见视网膜静脉扩张、视网膜水肿、渗出。其他常见表现包括眼睑红肿，

临床智库 WWW.CICALINK.COM

Notes

图 19-2 左眼眶蜂窝织炎
左下睑红肿

球结膜充血、高度水肿，严重者球结膜突出于睑裂之外，睑裂闭合不全，暴露性角膜炎，角膜溃疡。炎症沿血液系统扩散可形成脓毒血症，导致患者出现头痛、发热、恶心、呕吐等全身中毒症状。如感染经眼上静脉蔓延至海绵窦而引起海绵窦血栓，患者可出现谵妄、昏迷、烦躁不安、惊厥等神经系统症状，具有生命危险。病变后期炎症局限，可形成眼眶脓肿。由于眶内组织间隔较多，脓肿可为多发，也可融合成一个较大的脓腔。

【诊断】 根据典型的临床表现不难作出诊断。CT 和 MRI 检查有助于进一步确诊，并可显示病变的位置、形态，是否有脓肿形成或侵犯海绵窦。CT 扫描可显示眶内软组织肿胀、边界不清，眼外肌增粗和边缘毛糙，视神经增粗等。出现眶内脓肿时可见单一或多发、范围局限的低密度病变。混有厌氧菌感染时病变内可有气性暗腔。MRI 对于是否有海绵窦血栓形成具有重要判断作用。此外，影像学检查也可同时显示眼眶邻近结构的原发感染，如筛窦炎症。根据病原体的不同，实验室血象检查有不同表现，细菌性感染者外周血白细胞数升高，以中性粒细胞为主。

【治疗】 一经诊断，应立即全身应用广谱抗生素控制感染，同时争取病变局部细菌培养及药物敏感试验，便于指导选择最有效的抗生素。有厌氧菌感染时同时应用抗厌氧菌药物。抗生素应用疗程根据病变位置、进展阶段和患者症状决定，但一般应当维持至少一周以上。眶压明显升高患者给予脱水剂降低眶内压，保护视神经。眼部用抗生素滴眼剂、眼膏，保护角膜。眼睑闭合不全可试用湿房或下睑置牵引线。炎症局限化脓后，可在超声引导下抽吸脓液或切开引流。对于并发海绵窦炎症的病例，应在内科及神经科医生的指导下积极抢救。应当明确，眼眶蜂窝织炎控制后需积极治疗原发感染，否则病变易复发。

二、特发性眼眶炎症

特发性眼眶炎症（idiopathic orbital inflammation）是发生于眶内软组织的非特异性免疫性炎症，其基本病理改变为淋巴细胞和浆细胞等炎症细胞浸润、纤维组织增生、变性等。根据细胞病理学特点，眼眶特发性炎症分为淋巴细胞浸润型、纤维组织增生型和混合型。如果病变以纤维组织结构为主，则称之为特发性硬化性眼眶炎症（idiopathic sclerosing orbital inflammation）。特发性眼眶炎症外观和影像学特征类似眼眶占位，故以往称之为炎性假瘤。特发性眼眶炎症临床多见，以双眼为主，多发于成年人，无明显性别和种族差异。

【病因】 发病原因不明，普遍认为是一种自体免疫性疾病。

【临床表现】 特发性眼眶炎症可为局限性病变，也可弥散分布于眼眶内。根据发病部位，局限性病变分为肌炎（myositis）、泪腺炎（dacryoadenitis）、视神经周围炎（optic perineuritis）和眼眶炎性肿块（orbital inflammatory mass）等几种类型。弥散性病变往往占据眼眶肌锥内外空间，没有明确边界。病变累及部位不同，临床表现也不尽相同。因此，特发性眼眶炎症的临床表现有较大差异，但它们均具有炎症和占位效应（mass effect）的共同特征。

（一）肌炎

患者早期以眼球运动障碍和复视为主，以受累肌肉运动方向为主（图 19-3A ~ 19-3D），部分患者可有眶区疼痛，但多为轻到中度疼痛。随病程进展，受累肌肉数量增加和肌肉炎症加剧，患者运动受限方位和程度增加，并可出现眼球突出。上直肌炎症可累及上睑提肌导致上睑下垂。

Notes

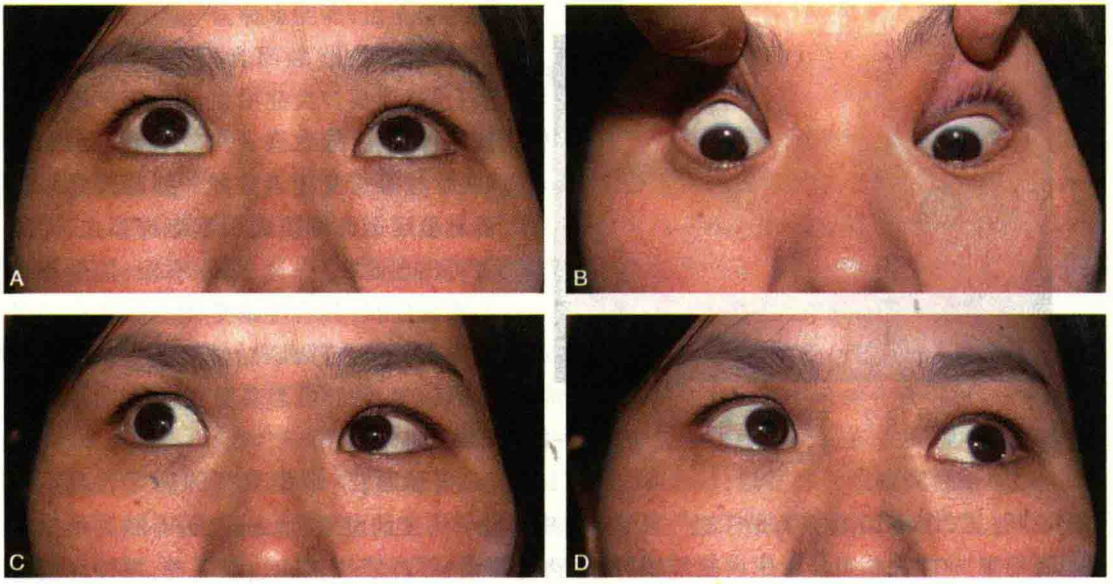

图 19-3 特发性左眼上直肌炎

A. 左眼球下转受限；B～D. 其余方向运动无受限

病变后期肌肉纤维化，眼球可固定在不同眼位，形成固定性斜视，不但失去生理功能，且有外观缺陷，患者非常痛苦。CT 扫描可见单条或多条眼外肌肥厚，初次发作患者单条肌肉肥厚比例高于病程长久或药物治疗后复发的患者。特发性眼眶肌炎患者特征性改变为受累眼外肌全段肥厚，肌肉止点明显充血、肥厚，可透过结膜发现充血呈暗红色的肥厚肌肉，此特征可与甲状腺相关眼病所致眼外肌肥厚相鉴别。

（二）泪腺炎

病变累及泪腺，临床症状相对较轻，患者主要表现为眼眶外上方泪腺区肿大隆起，典型病例上眼睑呈 S 形（图 19-4A）。患者可有流泪或眼睛干涩感，泪腺区结膜充血。扪诊时泪腺区可触及类圆形肿块，质韧，活动度差，轻压痛。CT 或 MRI 检查可见泪腺肿大，呈泪腺肿块样改变，但周围骨壁完好（图 19-4B）。特发性泪腺炎多呈慢性病程，但也可急性发作，此时患者眼睑和结膜明显充血水肿，疼痛明显，对激素治疗非常敏感。

（三）视神经周围炎

病变累及视神经鞘膜、眼球筋膜及其周围组织，以疼痛和视力减退为主要表现。眼底检查可见视盘充血水肿。影像学检查可见视神经影变粗。

（四）眼眶炎性肿块

眶内单发或多发，肿块位于眶浅部可致眼球移位，并可扪及肿块，位于眶深部表现为眼球突出，

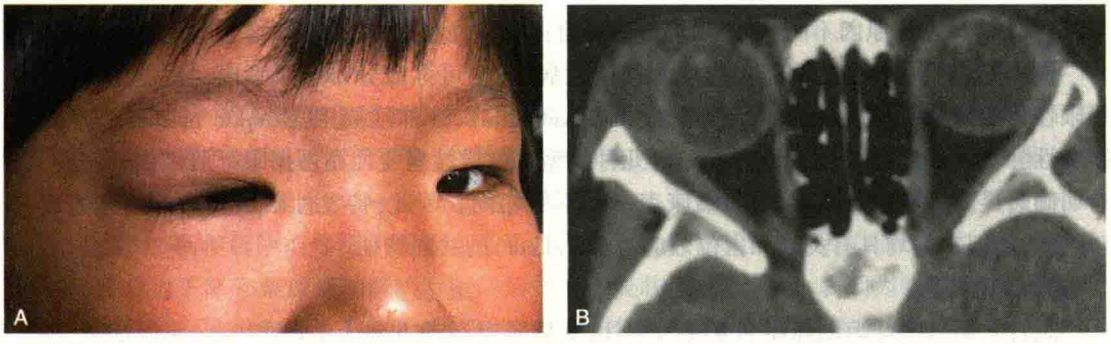

图 19-4 特发性泪腺炎

A. 右上睑 S 形肿大；B. CT 显示右泪腺肿大，骨壁完整

Notes

影像学检查方可确定肿块位置和大小。肿块无包膜,与正常组织粘连紧密,手术难以完整切除。

(五) 弥漫性眼眶炎症

病变弥漫性累及眼眶所有结构,表现为眼球突出、运动障碍,眶压增高,患者可因静脉回流障碍导致继发性青光眼。影像学检查可见泪腺增大、眼外肌肥厚、视神经增粗等,后期病变充满眶腔,眶内组织广泛受损,难以识别出眼球以外的眶内结构。

【诊断】 根据典型的临床表现诊断不困难,影像学检查显示占位性病变或眼外肌、泪腺等结构增大。眼外肌全段肥厚的典型特征可与甲状腺相关眼病所致眼外肌肌腹肥厚相鉴别。超声检查,淋巴细胞浸润型表现为内回声低,纤维组织增生型声衰减显著。CT 检查无骨性结构破坏。MRI 检查 T_2 加权像信号低于多数肿瘤信号。此外,对于诊断不明确或激素治疗效果不明显者,应及时行活检。特发性眼眶肌炎缺乏具有特征意义的组织病理学改变,活检必须在排除淋巴组织增生性疾病等相似病变以后才能做出诊断。此外,活检还可明确炎症细胞类型及其比例,为治疗方案制订、预估治疗效果提供参考。

【治疗】 方法包括药物治疗、放射治疗和手术治疗,临床需根据病变的组织类型和发展阶段选择适当的治疗方法。糖皮质激素是治疗特发性眼眶炎症的主要药物,病变中淋巴细胞比例越高,或病程越短,对激素治疗越敏感。首次激素治疗应当足量、足疗程,降低术后复发可能。复发或久治不愈患者对激素敏感性和疗效下降。原则上,应先给予 500 ~ 1000mg 激素静脉滴注冲击治疗 3 ~ 5 天,然后改为口服并逐渐减量停药,减为 20 ~ 40mg 时初发患者维持 2 ~ 3 个月,复发患者维持 4 ~ 6 个月。对于药物不敏感、有禁忌证或复发的病例,可选用小剂量放射治疗,总量 20Gy,某些免疫抑制剂及抗肿瘤药也有效。硬化性炎症对药物和放射治疗均不敏感,必要时需手术治疗,全部或部分切除病变。

三、甲状腺相关眼病

甲状腺相关眼病(thyroid associated ophthalmopathy,TAO)是一种自身免疫反应引起的慢性、多系统损害的疾病,与甲状腺疾病密切相关。在成年人眼眶疾病中,甲状腺相关性眼病的发病率居第一位。又称为 Graves 眼病,眼型 Graves 病、甲状腺相关免疫性眼眶病(thyroid related immune orbitopathy,TRIO)等。虽名称有别,但均具相同的临床特点,即伴有甲状腺内分泌轴功能异常的眼部病变。由于病程及全身免疫、内分泌状态的不同,可表现为眼部体征与甲状腺功能异常同时或提前或滞后出现,可单眼发病或双眼同时发病。临床上甲状腺的功能可亢进、正常或低下。

【病因】 至今尚未完全揭示清楚。但目前已经公认该病是一种自身免疫或器官免疫性疾病,且与全身内分泌系统的功能状态密切相关。在不同人群、病变的不同时期,可表现出甲状腺内分泌轴(甲状腺、垂体及下丘脑所分泌的内分泌素或其相互作用)的异常,并且均具有相似的眼部病变。目前较集中的观点认为,球后组织促甲状腺素受体(TSHR)的异常表达是 TAO 发病的重要因素。

【临床表现】 病变主要累及眼眶的横纹肌、平滑肌、脂肪组织、泪腺及结缔组织。由于病变累及范围广泛,加上由此所致的继发病变,使该病的临床表现复杂和多样化。病理组织学的共同特征是早期的炎细胞浸润,水肿所致明显的炎症反应,后期出现组织变性,纤维化所致的功能障碍。

(一) 眼睑征

眼睑征是 TAO 的重要体征,主要包括眼睑退缩和上睑迟滞(图 19-5),前者表现为睑裂开大,暴露部分巩膜,后者表现为眼球下转时上睑不能随之下转,暴露上方巩膜。

(二) 眼球突出

多为双侧眼球突出,但可先后发病,病程早期多为轴性眼球突出,后期由于眼外肌的纤维化、挛缩,使眼球突出并固定在某一眼位,影响外观(图 19-6)。伴有甲状腺功能亢进者,眼球突出症状发展较快。有的患者甲亢控制后,眼球突出更加明显,临床上称为恶性突眼。

Notes

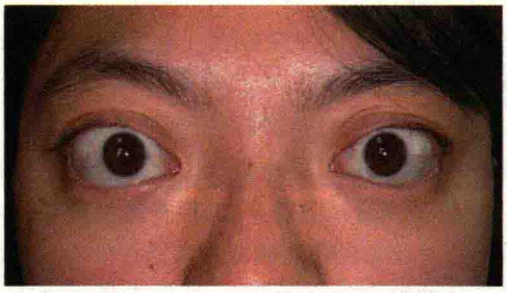

图 19-5 甲状腺眼病患者
双眼眼睑退缩

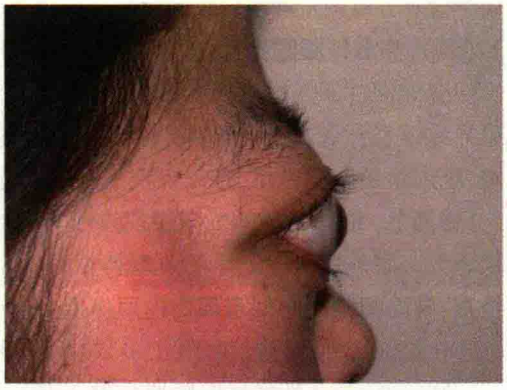

图 19-6 甲状腺眼病患者
眼球突出

（三）复视及眼球运动障碍

TAO 不可避免地出现眼外肌病变，早期水肿，炎细胞浸润，后期纤维化。多条肌肉受累，可先后发病或程度不同。根据统计，肌肉受累频度依次为下直肌、内直肌、上直肌和外直肌。CT 显示肌腹肥厚，而肌肉止点多属正常，可与特发性肌炎相鉴别。患者有不同眼位或多眼位的复视，当眼外肌纤维化时，复视更加明显或恒定，表现为眼球向该肌肉运动相反的方向转动障碍，如下直肌病变，眼球向上转动受限（图 19-7）。这是由于下直肌挛缩、不放松所致，而非上直肌麻痹所致，故称为限制性眼外肌病变。

图 19-7 甲状腺眼病患者
右眼限制性斜视

（四）结膜和角膜病变

眶内软组织水肿，眶压增高致结膜水肿、充血，严重者结膜突出于睑裂之外。眼睑闭合不全发生暴露性角膜炎、角膜溃疡，患者有明显的疼痛、畏光、流泪症状。

（五）视神经病变

视神经病变是本病的继发性改变，目前认为由于眶内水肿，眶压增高对视神经压迫所致。此时患者视力减退、视野缩小或有病理性暗点。眼底可见视盘水肿或苍白，视网膜水肿或渗出，视网膜静脉迂曲、扩张。

伴有甲亢的患者尚有全身症状，如性情急躁、基础代谢率增高、脉搏加快、消瘦、食欲增加、手震颤等。

【诊断】 根据典型的临床表现和影像学特征，诊断不难。影像学检查有一定的帮助，超声显示眶脂肪回声增强、眼外肌增粗。CT 扫描显示多眼外肌梭形肥大、筛骨纸板受压所致的“细腰瓶”样改变等。实验室检查包括吸碘率、血清 T3 和 T4 水平、血清 TSH 水平、T3 抑制试验及 TRH 兴奋试验等。应该注意的是，相当部分的患者实验室检查是正常的，而只存在眼部体征，这些病例的诊断仍可确立。

【治疗】 包括全身治疗和眼部治疗。

1. 全身治疗 主要是治疗甲状腺功能异常，应在内分泌科医生指导下进行。

2. 眼部治疗 包括药物治疗、放射治疗和手术治疗。

病变早期以抑制炎症反应为主，应使用糖皮质激素。静脉、口服或眶内注射均可作为给药方式。对于有禁忌证的患者可应用免疫抑制剂。配合脱水剂以利于减轻眶内水肿。肉毒杆菌素 A 局部注射用于治疗眼睑退缩，也可用于治疗恒定期的限制性眼外肌病，减轻复视症状。角膜病变应及时使用滴眼剂，夜间涂抗生素眼膏；眼睑闭合不全，严重的角膜溃疡应使用湿房保护角膜，必要时缝合睑裂。

药物治疗无效或有禁忌证的患者，可采用放射治疗，适用于早期和活动期的 TED 患者。为避免晶状体损伤，一般采用双颞侧投照，总量约为 20Gy。

对于疾病发展到晚期出现的眼外肌和提上睑肌纤维化病变所引起的视神经病变、斜视、眼睑退缩及角膜暴露等，患者最终会需要手术治疗解决以上问题。甲状腺相关眼病行手术的主要目的是保护视神经及角膜，其次是维持双眼单视以及恢复美观。手术顺序的选择取决于不同手术方式对眼部结构的影响，原则上先选择眼眶减压手术，其次为眼外肌手术，最后为眼睑手术。眼眶减压术主要解除视神经的受压症状和矫正眼球突出。眼肌手术主要矫正眼球运动障碍和复视。眼睑手术主要改善患者眼睑的位置异常。甲状腺相关眼病的炎症期或急性期通常会持续 12 个月左右甚至更长，在此期间患者的病情可能会出现多次反复或加重，因此无论选择哪种手术，患者的病情都应当稳定至少 6 个月以上。但当疾病发作严重威胁患者视力或其他情况时，也应该考虑行紧急手术治疗，如开眶减压术或眼睑缝合术等。

第三节 眼 眶 肿 瘤

一、眼眶皮样囊肿和表皮样囊肿

眼眶皮样囊肿（dermoid cyst）和表皮样囊肿（epidermoid cyst）是胚胎时期表皮外胚层未能完全发育至体表，陷于中胚叶中形成的囊肿，是一种迷芽瘤。囊肿由囊壁与囊内容组成，囊壁仅含有表皮者称为表皮样囊肿，同时含有真皮和皮肤附件者为皮样囊肿，囊腔含有脱落上皮、胆固醇、脂肪、毛发及皮脂腺分泌物，囊壁绕以纤维结缔组织。二者发病机制和临床表现相似，故常统称为皮样囊肿。

【临床表现】 皮样囊肿生长缓慢，常于儿童期甚至成年后才发现。位于眶隔前表浅的囊肿，表现为柔软、光滑有弹性的肿块，好发于眶上缘或外上方，于眶缘可触及质软、表面光滑、不活动、无压痛的肿块（图 19-8A）。深部囊肿则发生于眼眶骨缝处，表现为渐进性眼球突出，眼位

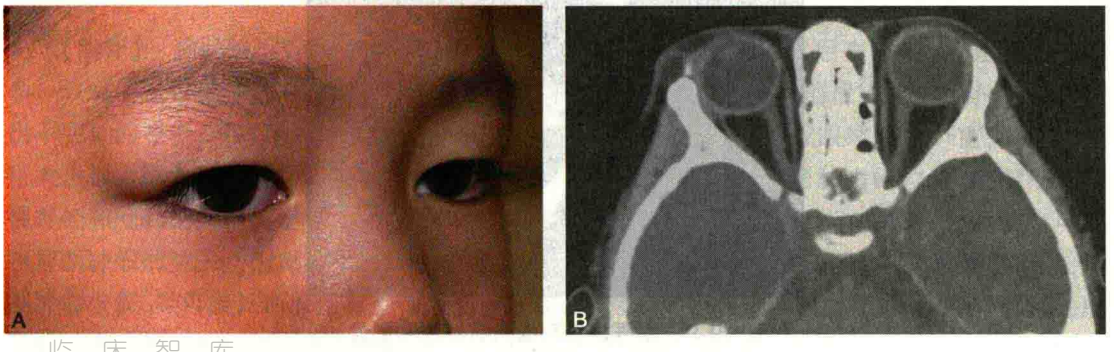

临 床 智 库
WWW.CICALINE.COM

图 19-8 眼眶囊肿外观和 CT 影像

A. 患者右眼眶外上方局限性隆起；B. CT 示病变为椭圆形，内部有低密度区，骨质未见破坏

偏斜和视力减退，而眶缘触诊常为阴性。如囊肿破裂内容物溢出，可致炎症反应，类似眶蜂窝织炎。

【诊断】 表浅的囊肿容易诊断，深部的囊肿则需要借助影像学检查。B 超显示边界清楚的病灶，形状可不规则，透声性好，可表现为无回声、中度回声、强回声或块状回声，均有可压缩性。X 线显示眶壁的骨压迫性改变，骨压迫吸收密度减低和周围骨密度增高，称为骨硬化环。CT 既显示骨骼又显示软组织：边界清楚的囊样病灶，囊内容密度不均匀，因有脂类物质大多数可见负值区（图 19-8B）。病变与骨壁关系密切，可见多种形状的骨压迹，甚至瘤体呈哑铃状沟通眶、颞窝或颅腔。

【治疗】 手术治疗。术中应将囊壁彻底切除，骨凹陷处用苯酚烧灼、酒精中和、盐水冲洗。

二、眼眶神经鞘瘤

神经鞘瘤（neurilemoma）是发生于神经鞘细胞的良性肿瘤，眼眶内含有大量的神经组织如动眼神经、展神经、眼神经以及交感、副交感神经纤维均可发生神经鞘瘤。

【临床表现】 慢性渐进性眼球突出是最常见体征（图 19-9A），可伴有眼球移位。如肿瘤压迫眼外肌或发生于第Ⅲ、Ⅳ和Ⅵ脑神经，可引起复视和眼球运动障碍。发生于眼神经分支的，可有自发疼痛和触痛。靠近眶前部的肿瘤，眶缘处可扪及肿物，光滑，中等硬度，实体性或囊性感。

【诊断】 缺乏特异性，定位和定性需借助影像检查。超声检查显示为圆形、椭圆形或不规则性占位病变，边界光滑，回声少而弱。CT 显示眶内肿块，多位于眼眶中后段，可为圆形、椭圆形、长条形及梭形等，边界清楚（图 19-9B）。MRI 在显示肿瘤是否向颅内蔓延，与脑组织关系方面优于 CT（图 19-9C）。

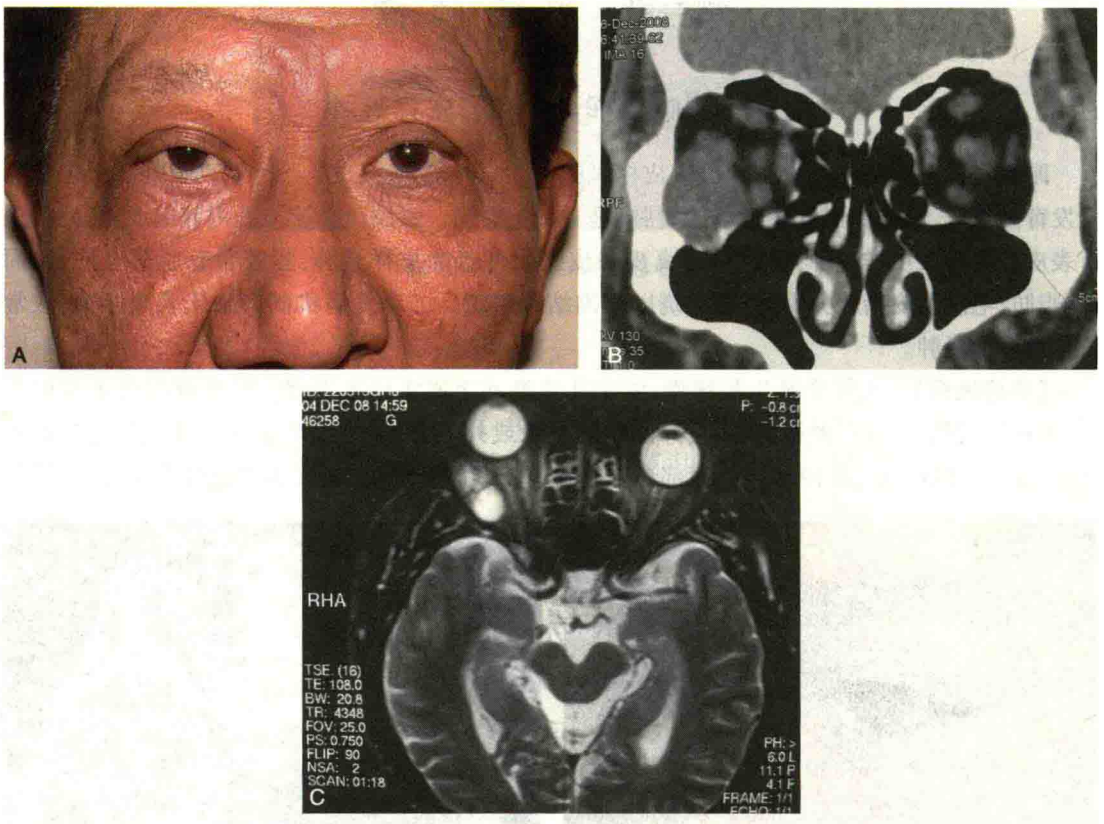

图 19-9 眼眶神经鞘瘤患者外观和影像

A. 患者右眼球突出并向上移位；B. CT 示病为长条形，位于眼眶外下方；C. MRI 示病变与颅内无沟通

Notes

【治疗】 手术切除，根据肿瘤的位置采取前路开眶、外侧开眶或外侧开眶结合内侧进路。神经鞘瘤为良性肿瘤，完整切除一般不会复发。如肿瘤位于眶尖或深达海绵窦，完全切除有困难，残留瘤体可试用伽马刀治疗。

三、眼眶脑膜瘤

眼眶脑膜瘤（orbital meningioma）按部位可分为起源于眶内的脑膜瘤和继发于颅内的脑膜瘤两种，前者可起源于视神经鞘脑膜以及眶内异位的脑膜细胞；后者多由颅内蝶骨嵴脑膜瘤蔓延而来，临床上多发于中年女性。

【临床表现】 视神经脑膜瘤主要沿视神经蔓延，视力下降是其最明显甚至唯一的症状，慢性眼球突出是其常见体征（图 19-10A），眼底早期即可出现视盘水肿和继发性视神经萎缩。长期静脉高压导致视网膜中央静脉与脉络膜静脉之间形成侧支循环，即视神经睫状静脉。视力丧失、眼球突出、慢性视盘水肿或萎缩、视神经睫状静脉称为视神经脑膜瘤的四联症。来源于蝶骨嵴的脑膜瘤经视神经或眶上裂入眶，肿瘤压迫视神经引起同侧原发性视神经萎缩，当肿瘤体积增大引起颅压增高后，又可引起对侧视神经水肿，称为 Foster-Kennedy 综合征。蝶骨嵴脑膜瘤眶内蔓延往往还会引起眶骨壁增生、颞部隆起，但视力丧失较晚。

【诊断】 早期诊断比较困难，常误诊为视神经炎。影像学检查显示病变同时具备软组织占位和骨增生的特征。B 超显示视神经增粗、眶内肿块、边界清楚，内回声少而声衰减显著。CT 影像呈多样性，根据肿瘤的原发部位、病程不同，可显示视神经呈管状、梭形或锥形增粗，眶内边界不清的块状影，内有不规则钙化斑甚至套袖样钙化。MRI 在显示视神经管内及颅眶交界的病变方面优于 CT，增强扫描时可显示特征性的“车轨征”（图 19-10B）。

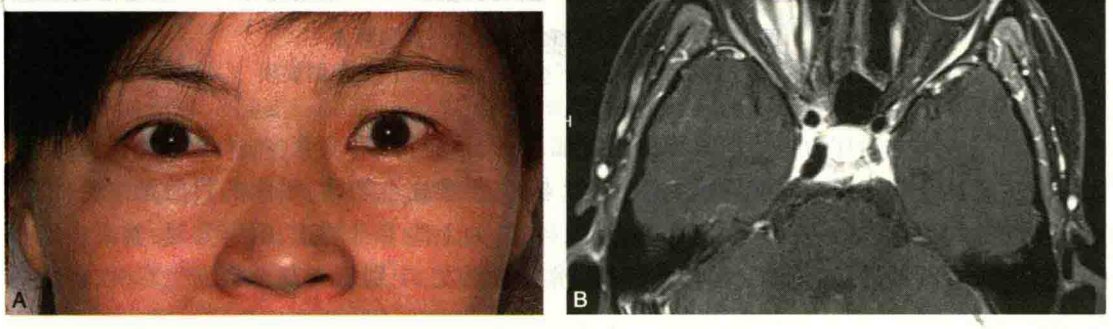

图 19-10 眼眶脑膜瘤患者外观和影像
A. 患者右眼球突出；B. MRI T_1 增强显示特征性的“车轨征”

【治疗】 脑膜瘤不容易完整切除，术后极易复发，多在反复手术后丧失视力，甚至危及生命。故对于老年患者，肿瘤位于视神经一侧，体积较小局限于视神经前段，视力影响小，眼球突出不明显的患者，可每年一次 CT 扫描检测。儿童患者、视力已丧失或眼球突出严重，瘤体体积巨大占据眼眶大部分或沿视神经向颅内发展者，均应手术切除。根据肿瘤的位置、范围以及与视神经和颅脑的关系决定手术入路，多采取外侧开眶或经颅开眶。近年有报道，放射治疗可适当抑制肿瘤的生长。因此，对于诊断及定位明确的眶内病变，可在影像监控下采取放射治疗，抑制肿瘤生长，尽可能长地保留有用视力。放射线总量为 40～60Gy。一旦有颅内蔓延的征象，应及时手术。位于眶尖、视神经管和向颅内蔓延的肿瘤，不适合手术或手术不能完全切除者，可考虑补充伽玛刀治疗。

Notes

四、眼眶神经纤维瘤

神经纤维瘤是周围神经的良性肿瘤，眼部常累及三叉神经、面神经和视神经，可为单发性，但比较少见，大多属于神经纤维瘤病综合征的一部分。

【临床表现】 好发于青、中年人，生长缓慢，病程可长达十余年。临床分局限型、丛状型和弥漫型三种类型。局限型最常见眼球突出，眼球移位。丛状和弥漫型表现相似，肿瘤侵犯范围广，包括眼睑、眼球、眶内软组织、眶骨甚至脑部，表现为眼睑皮肤松软、皮下组织肥厚，可触及条索样或面团样肿块，上睑下垂（图 19-11A），眼球突出、移位，眼球搏动，角膜、虹膜面可见结节状肿物。睫状体、视网膜和视神经均可受累，导致继发性青光眼、视力下降和视神经萎缩。部分患者伴有神经纤维瘤病，可有皮肤牛奶咖啡斑、腋下雀斑、皮肤神经纤维瘤等改变。

【诊断】 伴发神经纤维瘤病的患者多具有典型的症状和体征。B 超显示，局限型表现为类圆形或不规则肿块，边界清楚，内回声少，声衰减显著。丛状型可见眼睑肥厚，边界不清的多回声病变，粗大的神经干附近出现条状回声或少回声区。CT 扫描局限型肿瘤可见孤立的占位灶，沿神经束或在一侧生长，形状不规则，边界清楚。丛状型则表现为眼睑密度增高，颞部软组织肥厚，病变与眼眶相连。眼眶骨壁增厚或变薄，眶骨畸形，多数伴有眶骨缺失（图 19-11B）。

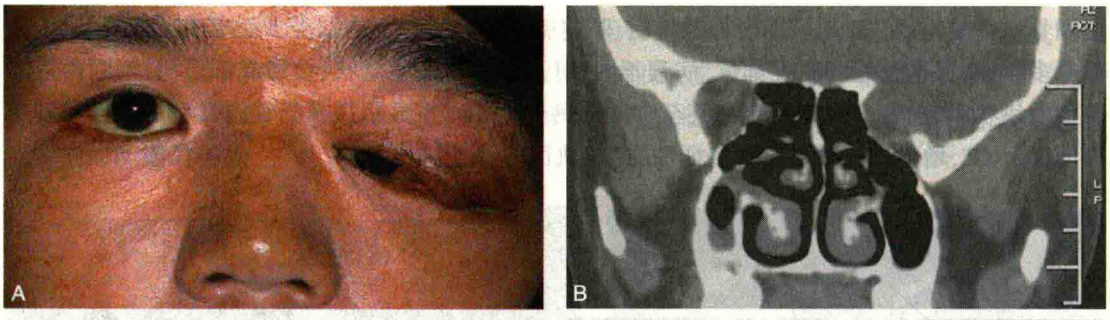

图 19-11 眼眶神经纤维瘤患者外观和影像

A. 患者右上睑肿大、隆起、下垂；B. CT 右眶顶大范围缺损

【治疗】 手术治疗为主。局限型由于肿瘤单发，边界清楚，血管少，故容易完整切除，复发也较少。丛状和弥漫型病变界限不清，血管丰富，很难完全切除，手术的目的是改善外观。不仅要切除肿瘤，还要修复肿瘤所引起的组织异常，如上睑下垂矫正，眼眶重建，常需多次手术。这两种类型的神经纤维瘤，整形效果差，术后易复发，个别病例甚至会发生恶变，需注意随访。

五、眼眶横纹肌肉瘤

眼眶横纹肌肉瘤（rhabdomyosarcoma of the orbit）是儿童时期最常见的眶内恶性肿瘤，发病年龄多在 10 岁以内，少见于青年人，偶见于成年人。肿瘤生长快，恶性程度高，综合治疗虽提高了治愈率，但死亡率仍较高。

【临床表现】 常发于 10 岁以下儿童，表现为迅速进展的眼眶肿块和眼球突出。肿瘤好发于眶上部，使眼球向前下方突出，眼睑水肿，球结膜水肿并突出于睑裂之外，类似眶蜂窝织炎（图 19-12A）。肿瘤生长极快，眶缘处即可触及软性肿物，肿瘤坏死可于穹窿部结膜处破溃。患者多眼球固定、视力丧失，当肿瘤累及全眶时，眶内软组织硬度增大，并可向颅内蔓延。随着眶内压升高，角膜暴露可致剧烈疼痛。早期即可破坏眶骨壁（图 19-12B），侵犯鼻窦和鼻腔，并经血液向远处转移。

【诊断】 儿童出现眼球突出，眼眶肿块，病程进展迅速均应考虑横纹肌肉瘤的可能。超声

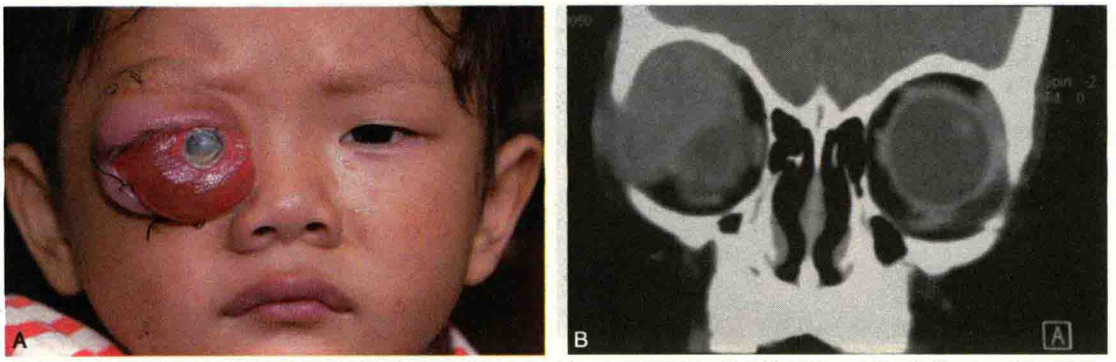

图 19-12 眼眶横纹肌肉瘤患者外观和影像

A. 右眼球突出,结膜脱出睑裂之外;B. CT 示右眼眶内高密度病变,眶外侧壁部分破坏

显示眶内大块的异常病变,内回声极少。CT 显示高密度占位病变及骨破坏,根据肿块的形状、密度、对周围骨质的破坏可对肿瘤的性质做出预估。

【治疗】 根据国际上对横纹肌肉瘤的分期方案,采用综合治疗,能完全切除的采用手术治疗,否则先行化疗、放疗等处理,然后视情况决定是否进一步给予手术治疗。

第四节 眼眶血管性疾病

眼眶血管性疾病可采用三级分类。一级分类,根据细胞病理学特点,将眼眶血管性疾病分为血管瘤和血管畸形;二级分类,根据血管发生学特点,将眼眶血管畸形分为动静脉畸形和静脉畸形;三级分类,根据血流动力学特点,将眼眶静脉畸形分为扩张型静脉畸形和非扩张型静脉畸形。其中眼眶血管瘤和静脉畸形临床常见。

一、眼眶血管瘤

眼眶血管瘤(orbital hemangioma)多见于婴幼儿,绝大多数出生后数周到数月内发病,为后天性疾病,少数出生时即发病,为先天性病变。

【临床表现】 依据病变部位,眼眶血管瘤可分为浅部型、深部型和复合型。浅部病变主要表现为眼球周围肉眼可见局限性肿块,因皮肤组织受累程度不同,肿块表面可为紫红色、暗红色或青紫色等,病变质地较软,可压缩。眶深部血管瘤类似其他肿瘤,以眼球突出或移位为主要表现。复合型病变包含以上两种病变的临床特点(图 19-13A)。眼眶血管瘤生长迅速与身体发育不成比例,这是与眼眶静脉畸形的鉴别要点之一。体积较大的眼眶血管瘤可导致上睑下垂遮挡视轴、压迫或推移眼球导致患者散光,从而影响视力发育,但直接压迫视神经影响视力的情况少见。彩照检查显示病变内动静脉频谱,以静脉血为主。CT 或 MRI 检查、尤其是对比增强检查也可显示病变血流丰富(图 19-13B ~ 图 19-13D),并能判断病变的大小、位置以及与眶内重要结构的关系。病理学检查可鉴定出增生肥大的血管内皮细胞,以此可与静脉畸形确切鉴别。

【治疗】 眼眶血管瘤具有自发消退的特点,多数 1 岁左右开始消退,到学龄前可完全或部分消退,如果不影响视功能,采取观察处理。治疗适应证主要包括:①肿瘤压迫造成上睑下垂,遮挡视轴;②肿瘤压迫或推挤眼球,散光可能性大;③肿瘤生长迅速、短期内迅速增大。眼眶血管瘤以药物治疗为主,其中 β 受体阻滞剂和糖皮质激素是一线药物。首先给 β 受体阻滞剂口服,无效或不适合应用 β 受体阻滞剂的患者给予激素处理,激素可口服或瘤体内注射。药物治疗无效或学龄期仍未完全消退的病变,可考虑采用手术治疗。

Notes

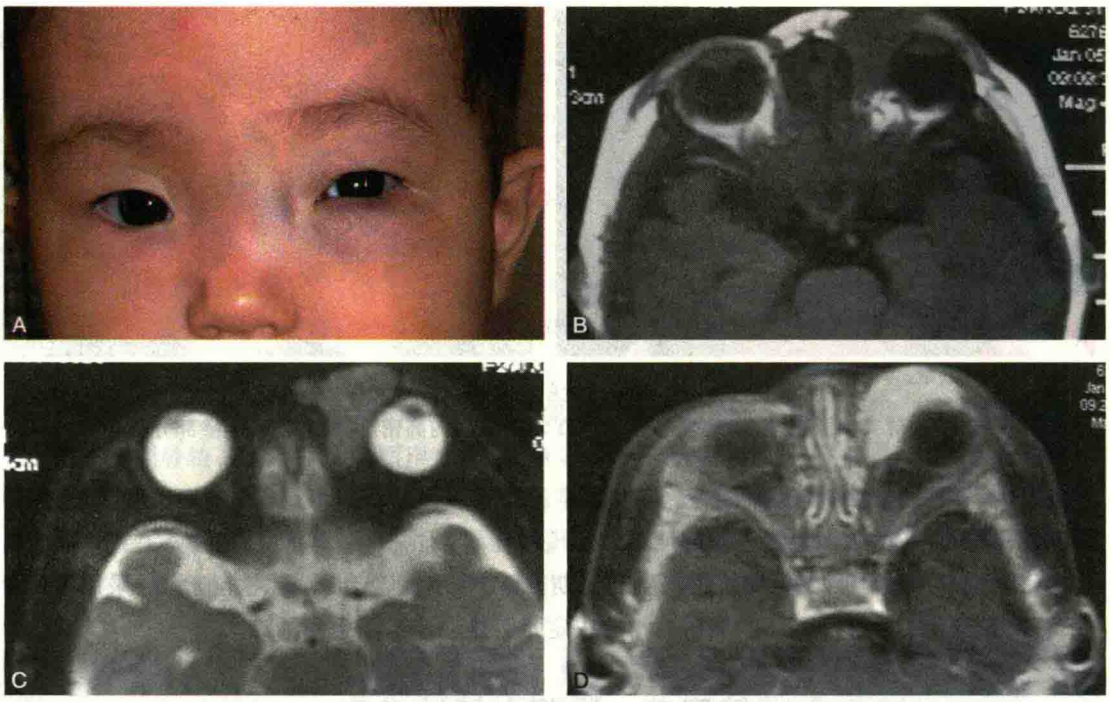

图 19-13 眼眶血管瘤患者外观和影像

A. 患者左眼眶内上、下方和毗邻鼻根部青紫色隆起,眼球向上移位;B. MRI 示 T_1 中低信号;C. T_2 高信号;D. T_1 脂肪抑制并对比增强后明显强化

二、眼眶静脉畸形

眼眶静脉畸形(orbital venous malformation)临床常见,可分为扩张型静脉畸形(distensible venous malformation)和非扩张型静脉畸形(non-distensible venous malformation)两种类型,以往分别称之为眼眶静脉性血管瘤和眼眶静脉曲张。两者主要区别在于前者与眶内正常静脉沟通丰富、增加眼眶静脉回流压力时病变体积增大,后者与周围静脉沟通较少,病变体积不随静脉回流压力改变而明显改变。与血管瘤不同,眼眶静脉畸形主要见于成人或青少年,病变缓慢进展,无自发消退现象。

【临床表现】 与眼眶血管瘤类似,根据病变部位,眼眶静脉畸形也可分为浅部病变、深部病变和复合病变。浅部病变可见眼周或眶周青紫色隆起,形态多不规则,质地柔软,压迫后明显回缩,松之血流再度充盈。深部病变呈占位效应,体积较大时导致患者眼球突出或移位。临床诊断为眼眶静脉畸形的患者应做增加静脉回流压力的试验(Valsalva 试验、颈静脉加压试验或让患者取低头体位),以便区分病变为扩张型或非扩张型。非扩张型静脉畸形患者试验时病变临床表现无明显改变。扩张型静脉畸形试验时出现以下改变:①浅部病变范围增大、隆起度增加、病变血管迂曲扩张程度更为明显;②深部病变主要表现为眼球突出度增加,多见眼球突出加重,部分患者病程久、眶内脂肪等软组织受压萎缩,患者眼球凹陷,此时加压后患者眼球由凹陷变为突出状态(图 19-14A、19-14B)。非扩张型静脉畸形血流缓慢,容易形成血栓和自发出血,扩张型病变则极少发生自发出血。影像学检查以 MRI 为主,病变在 T_1 加权像为低信号,T_2 加权像为中高信号,对比增强后可见强化,其中扩张型病变强化十分明显(图 19-14C、19-14D)。颈静脉加压后,MRI 显示的扩张型静脉畸形病变范围明显增大。自发出血患者早期检查往往有液平表现。

【治疗】 眼眶静脉畸形提倡综合序列治疗,即将硬化治疗、激光治疗和手术治疗等多种方法综合起来,根据血流动力学特点、部位、大小、与视神经等重要结构的毗邻关系,采用适当的组

临 床 智 库
WWW.CICALINE.COM

Notes

图 19-14 眼眶扩张型静脉畸形患者

A. 右眼球内陷、上眶区凹陷；B. 颈静脉加压后右眼球突出，上睑内侧见青紫色隆起；C. 眼眶扩张型静脉畸形患者 MRI 图像，T_1 低信号，形态不规则，与眶内正常组织无明确边界；D. T_1 增强后病灶明显强化

合方式、按照一定的次序进行治疗。一般而言，先用硬化或激光治疗降低血流、缩小病变体积，再用手术部分或完全切除病灶。应用眼眶手术导航系统引导进行眶内病变的硬化或激光，可积极提高治疗的精度和安全性。自发出血造成视力急剧下降时多需急诊手术治疗。

三、海绵状血管瘤

眼眶海绵状血管瘤（orbital cavernous hemangioma）是特殊类型的眼眶血管畸形，多数学者仍习惯沿用现有称呼。其特殊性在于：①形态规则、边界清楚、外观和影像学上极像良性肿瘤；②病理检查显示病变为类似海绵状结构；③病变血管成分上（包括微小滋养动脉和静脉）类似动静脉畸形，但血流动力学上却类似低流速的静脉畸形；④包膜完整，以手术治疗为主，手术大多可完整取出病变，而其他眼眶静脉畸形多不适合采用单纯手术治疗。

【临床表现】 早期多无症状，仅在体检时偶然发现。临床特征主要为缓慢性眼球突出，肿瘤多位于肌锥内，表现为轴性眼球突出（图 19-15A）。患者多无感觉，偶有眶区轻度疼痛。肿瘤位于眶尖压迫视神经，较早引起视力下降、视神经萎缩及眼底改变。肿瘤压迫眼球后极也可致眼球屈光改变，导致视力下降。肿瘤较大时可致眼球运动障碍。B 超检查表现为边界清楚、类圆形、内回声强而均匀、透声性较好，可压缩，具有定性诊断意义。CT 和 MRI 检查显示病变边界清楚、内密度均匀，注射造影剂肿瘤明显加强，以花瓣状渐进性增强为典型特征（图 19-15B、19-15C）。毗邻眼球的肌锥内病变 CT 检查可显示三角形透明区。

【治疗】 因肿瘤无恶性变，临床症状不明显者可观察。如肿瘤威胁视力或有严重的眼球突出，可手术切除。根据 CT 定位，采用前路开眶、外侧开眶或内外结合径路开眶，多数情况下瘤体可连同包膜完整切除（图 19-15D）。眶尖病变采用内镜辅助或导航系统引导，有助于提高手术成功率和安全性。

Notes

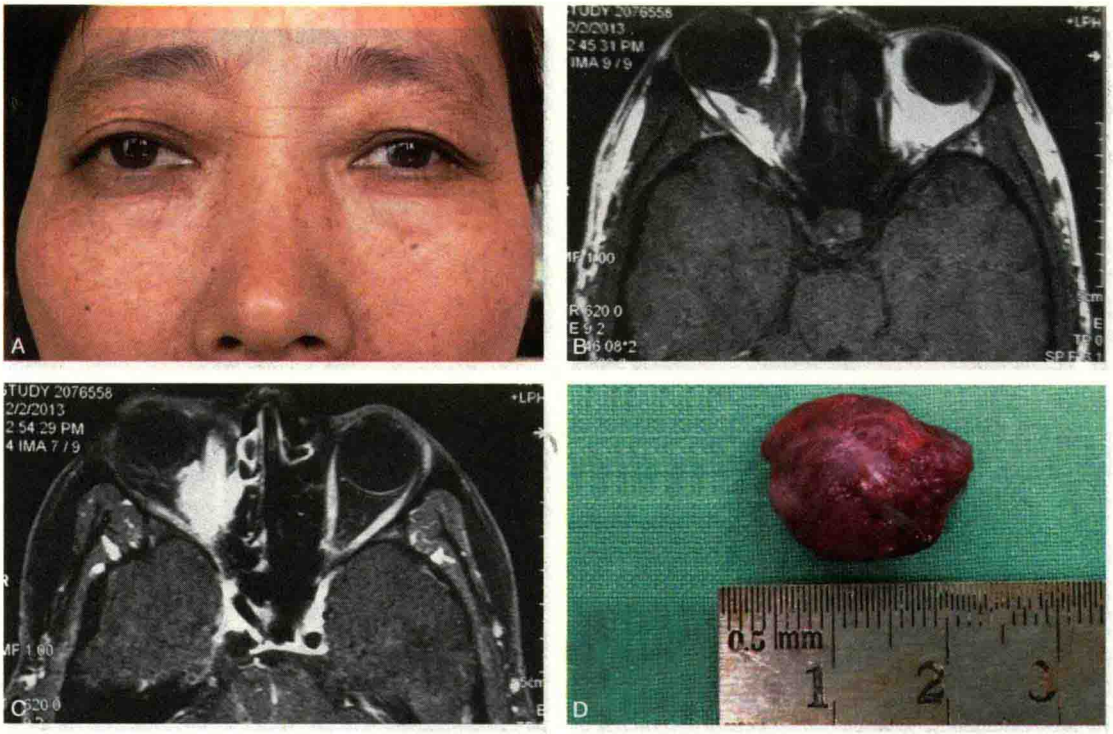

图 19-15 眼眶海绵状血管瘤患者外观、影像和术中标本

A. 患者右眼球轴性突出；B、C. MRI 示 T_1 中低信号圆形病变，边界清楚，对比增强后病变花瓣状增强；D. 术中标本显示病变连同包膜被完整取出

第五节 眼 眶 骨 折

眼眶骨折(orbital fracture)指构成眼眶的颅颌面骨骼在外力作用下发生断裂或者移位。根据是否累及眶缘将眼眶骨折分为眼眶爆裂性骨折和眼眶复合性骨折两大类。

一、眼眶爆裂性骨折

眼眶爆裂性骨折(orbital blow-out fracture)是直径大于眶口的物体钝性打击眼眶，导致眶壁薄弱处破裂骨折，通常发生于眶底或(和)眶内壁，不累及眶缘(图 19-16)。

【临床表现】 主要表现为眼球内陷、移位、复视、眼球运动障、眶下神经支配区感觉障碍等。眶内肌肉、脂肪、软组织等嵌顿或疝入骨折区及邻近鼻窦，导致眼球内陷。眶底骨折时眶内容向

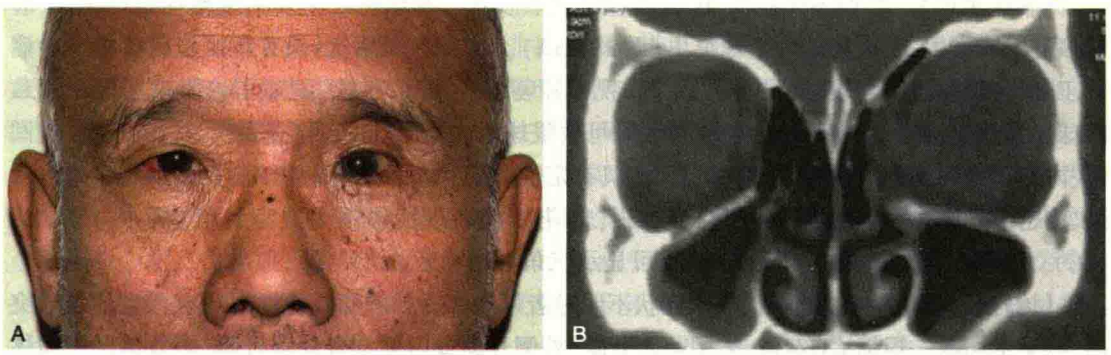

图 19-16 眼眶爆裂性骨折患者外观像和 CT 影像

A. 患者外观表现为左眼球内陷；B. 冠状位 CT 示左侧眼眶内壁骨折

Notes

下疝入上颌窦后，可导致眼球的下移和内陷。眼球运动受限可由眼外肌嵌顿或直接损伤引起，也可因脂肪和软组织的嵌顿牵拉等产生。骨折造成的复视多由软组织和眼外肌嵌顿、眼外肌损伤、眼球移位和运动神经损伤引起。眶底骨折损伤眶下神经可致其支配区感觉障碍，包括下睑、鼻尖、鼻翼、牙齿根部的感觉障碍。

【治疗】 眼眶爆裂性骨折如果没有明显眼球内陷或持续性复视无需治疗。手术主要适应证为：①视觉障碍性复视续继存在；②被动牵拉试验阳性，CT 扫描显示眼外肌嵌顿或陷入骨折处；③大于等于 3mm 的眼球内陷；④大于 $2cm^2$ 的眶壁缺损。手术主要过程包括回纳眶内疝出组织、解除肌肉嵌顿，同时植入钛网或高密度多孔聚乙烯材料，修复眶壁缺损、重建眶腔完整性、恢复眼球位置。手术应尽量在外伤后 3 周内完成。

二、眼眶复合性骨折

眼眶复合性骨折（orbital complex fracture）是指骨折除了累及眼眶壁，同时累及眶缘（图 19-17）。临床分为眶颧颌骨折、鼻眶筛骨折、额眶骨折、多发性骨折和特殊类型骨折（视神经管骨折和 Lefort 骨折）。眼眶复合性骨折复杂多样，可对视功能及颜面部外观造成严重影响。

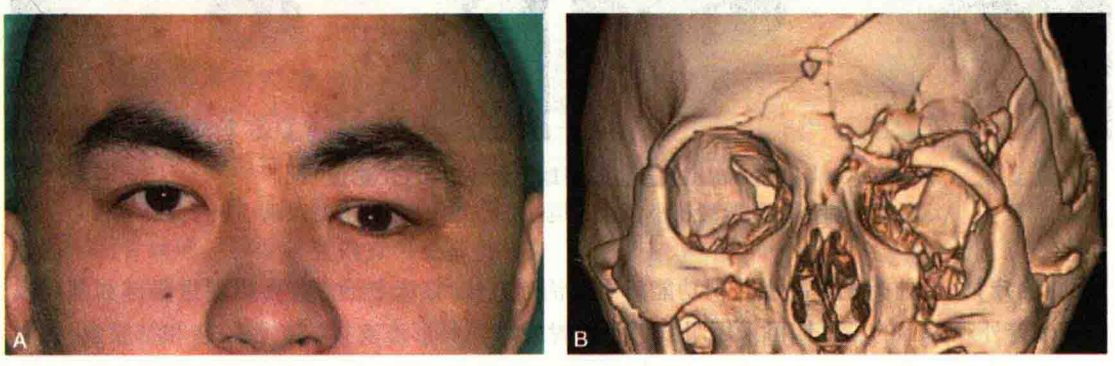

图 19-17 眼眶复合性骨折患者外观像和 CT 影像

A. 患者外观表现为左眼球下移，左眼眶畸形；B. 三维 CT 示眶壁和眶缘同时骨折

【临床表现】 骨折如直接或间接损伤视神经及眼球引起视力下降甚至丧失。骨折累及眶上裂可同时损伤动眼神经、滑车神经及展神经，患者表现为眼球固定。复合性眼眶骨折除眼球内陷和移位、眼球运动受限及视力下降等异常外，可因骨折类型不同呈相应的眼眶畸形，如眶缘塌陷、移位、局部骨骼隆起或塌陷等。鼻眶筛骨折常伴有泪道阻塞。

【治疗】 复合性眼眶骨折如果影响功能或（和）外观，应尽早进行骨折复位固定、眼眶修复和眼球功能性复位手术。近年来，数字化外科技术被应用于复合型眼眶骨折的修复重建，包括术前眼眶三维建模和测量、个性化手术设计、术前模拟预测、个体化修复材料制作、术中实时导航等，可显著提高复合性眼眶骨折手术的精度和效果，并降低手术风险。

第六节 眼眶先天性异常

一、先天性小眼球和无眼球

先天性无眼球和小眼球（congenital anophthalmia and microphthalmia）是一组眼球先天发育异常的临床综合征，其中先天性小眼球是指眼球明显小于正常眼且眼球结构异常、无视功能的一类疾病，而先天性无眼球则表现为患儿出生后眶内眼组织完全缺失。多数临床上表现为无眼球的病例经 CT 扫描证实小眼球的存在，因此，先天性无眼球和小眼球被归为一类疾病。通常认为

在人眼发育任一过程如视泡形成、视杯(或)晶状体诱导形成过程中发生故障,均可导致眼部发育和结构异常,甚至眼球缺失。先天性无眼球和小眼球具有一定遗传倾向,但多数为散发病例,可能与某些基因突变有关如位于染色体 3q27 的 *SOX2* 基因突变。

【临床表现】 出生时即可发现患侧眼球小甚至如绿豆或芝麻大小,翻开眼睑可见小角膜、角膜混浊等情况,通常伴有眼球结构异常,无视功能。无眼球患者则眼球阙如。由于眼眶、眼窝的发育有赖于正常眼球发育的刺激,故此类患者若未及时治疗,随着患儿的生长发育常表现为患侧眼眶发育迟滞,严重者累及颅颌面其他诸骨。CT 显示患侧眶内可见残留的眼球或眼附属器。眶口狭小,眶容积小于健侧。常伴有眶周软组织的发育不全,如患侧睑裂狭小,结膜囊狭窄或闭锁、眉毛短小、泪点缺失等(图 19-18)。

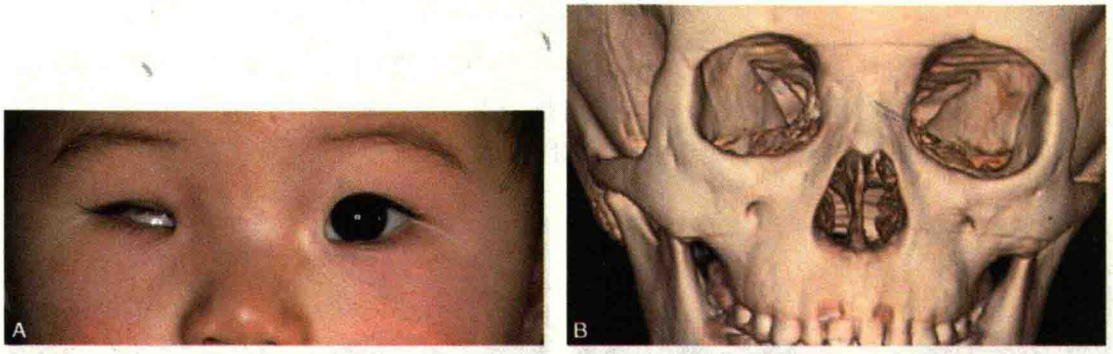

图 19-18 先天性小眼球患者外观和 CT 影像
A. 患者右侧小眼球,睑裂狭小,眶区凹陷;B. 三维 CT 显示右侧眼眶小于对侧

【治疗】 目前尚无解决患儿视功能障碍的治疗方法,临床上治疗主要以促进眼部和眶周发育及改善外观为目的。早期可采用眼眶扩张装置或结膜囊形态支撑物扩张眼睑和结膜囊,刺激患侧眼眶发育。应尽早开始干预,于生后数周内即可佩戴,每隔 3 ~ 4 周需增大形态支撑物,不断促进软组织的发育。晚期可植入眶内植入物以促进眶骨及面中部的发育。目前国际上也有采用自膨胀水凝胶或可充气、可注水的新型扩张器用于持续刺激眼眶发育。

二、眶 面 裂

眶面裂(craniofacial clefts)属于颅面裂隙畸形,其确切病因不明,可能与胚胎发育中颅面各突起的融合异常有关。本病大多数与遗传无关,但也有研究表明某些与颅面部发育有关的基因异常,如 *Shh*(音猬因子)、*EGFR*(表皮生长因子受体)、*Dlx*(远端缺失基因)等与眶面裂的发生有关。

【临床表现】 先天性眼睑缺损为眶面裂的主要眼部表现,可单侧或双侧发病,上睑缺损多见。根据颅面裂 Tessier 分类法(1976),3、4、5、6 型面裂主要累及下睑,8、9、10、11 型面裂则累及上睑。眼睑缺损的大小和形态各异,多为基底位于睑缘的三角形,部位多位于眼睑内中部,严重者除眼睑缺损,尚可伴有眦角畸形、泪道畸形或缺失、眶骨发育异常以及眉的缺损或畸形。同时眶面裂患者还可合并其他眼部异常,如睑球粘连、角膜皮样瘤、小角膜及小眼球等。患眼通常存在视力发

图 19-19 右侧眶面裂
可见右眼上睑"三角形"缺损,上方睑球粘连,右侧眉内中部缺失

Notes

育障碍。眶面裂患者也可合并全身畸形如唇裂、唇腭裂,头部、耳鼻畸形,并趾及智力发育障碍等(图 19-19)。

【治疗】 目前临床上以手术重建眼睑,解除睑球粘连,恢复角膜透明,挽救患儿视力为主要目的。缺损范围大应尽早手术。手术方式以利用周围残留组织的带蒂组织瓣进行修复,联合羊膜移植结膜囊成形手术,但通常需要多次手术才能取得较为满意的效果。

三、眶距增宽症

眶距增宽症(orbital hypertelorism)是指双侧眼眶间骨性距离过度增宽的一类疾病。Tessier 指出眶距增宽症的 5 种可能病因为面中部或颅面部发育不良、单侧颅面裂、颅面部正中裂或鼻裂、额鼻部的鼻筛型脑膜—脑膨出或额窦肥大以及颅缝早闭症。

【临床表现】 不同原因导致的眶距增宽表现可不同,颅面部发育不良多表现为双侧对称的眼眶间距增宽。而单侧面裂则表现为不对称的眶距增宽,并且伴有患侧鼻部、内眦、泪道和面中部软组织的畸形。脑膜脑膨出多伴有颅前窝骨质缺损。患者内眦间距显著增大,鼻部宽阔平塌,无正常鼻梁隆起,鼻翼软骨发育不良,双重鼻中隔,鼻尖宽平,甚至往往有双重鼻尖(图 19-20)。也可伴有斜弱视等视功能障碍和其他颅面骨畸形。影像学有检查可见双侧内眶壁或泪嵴之间距离增加,前组筛窦过度膨大。CT 影像可精确测量两侧泪前脊之间距离为内眶距(intero-rbital distance,IOD),IOD 30~34mm 为Ⅰ度眶距增宽,34~40mm 为Ⅱ度,大于 40mm(或伴有眼眶侧方移位)为Ⅲ度。

图 19-20 眶距增宽症患者外观
患者内眦间距增大,鼻梁宽阔低平

【治疗】 以手术整复,改善外观为主要目的。轻度(Ⅰ度)眶距增宽症一般无须行截骨手术,只要进行内眦畸形矫正或隆鼻手术即可改善。中重度(Ⅱ度以上)眶距增宽症则须接受眶距截骨手术。

四、Treacher Collins 综合征

Treacher Collins 综合征又称为下颌骨颜面部发育不良,主要累及面中下部,表现为双侧对称性颅面畸形,为第 1、2 鳃弓发育异常所致。最早由 Berry(1889 年)、Treacher Collins(1900 年)报道并命名,发病率约为 1/25 000~1/50 000。病因并不明确,但有研究显示本病为不规则显性遗传的常染色体显性遗传病。

【临床表现】 Treacher Collins 综合征患者有较特殊的“鸟嘴状”面容:面部突出、颧骨发育不良或缺失,上颌骨发育不良、狭小、前突,鼻背高隆以及下颌、颏部退缩。眼部主要表现为外眦角下移、睑裂外侧向下倾斜,下睑发育不良或缺损,内侧睫毛阙如,眶外下缘下移等。可伴有鼻、耳、口腔及四肢骨和脊柱畸形和智力低下,口咽及鼻腔畸形严重者可能存在呼吸吞咽障碍(图 19-21A)。CT 扫描和三维 CT 影像重建可直观反映患者颅面骨的形态,可见到颧骨颧弓发育不良或缺损、上颌骨发育不良,上颌窦小,下颌骨发育不全,退缩等,具有诊断价值(图 19-21B),并可根据 CT 影像数据进行计算机辅助设计,制订手术方案。

【治疗】 Treacher Collins 综合征颅面畸形范围广,累及骨及软组织异常,通常需多次手术分期治疗。出生时应注意预防呼吸及吞咽障碍。10 岁左右颅-眶-颧骨发育接近成熟,可进行手术修复,包括植骨充填颧骨、眶骨,恢复眼眶正常外形,同时可矫正其他并发畸形。

临床智库

Notes

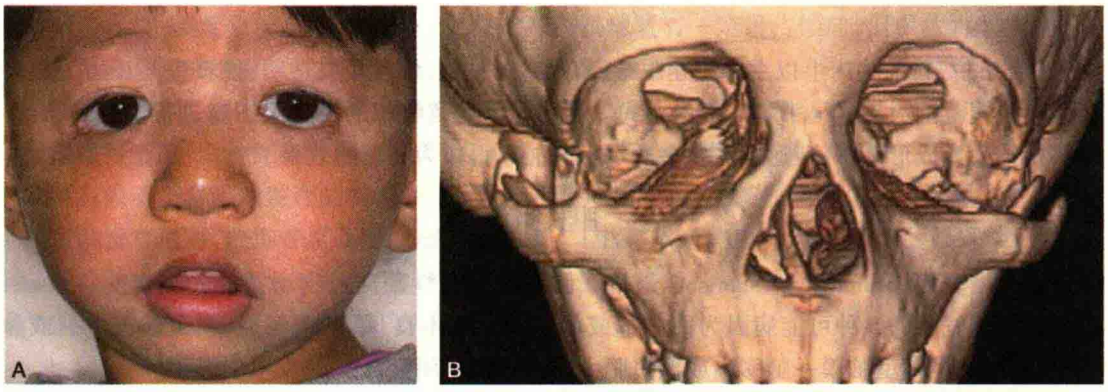

图 19-21 Treacher Collins 综合征患者外观和影像
A. 患者表现为“鸟嘴状”面容，面部突出、颧骨低平，鼻背高隆、下颌、颏部退缩；B. 三维 CT 显示颧骨颧弓发育不良，外侧缺失、上颌骨发育不良，狭小，前突

五、Crouzon 综合征

Crouzon 综合征又称为颅面骨发育障碍综合征，临床上罕见，属于先天性颅缝早闭的一种类型，主要是因颅缝早闭及颅面部成骨不全而继发的颅腔狭小，上颌骨发育不良，眼眶浅，导致眼球突出为主要表现的颅面畸形。病因并不明确，但目前研究表明本病具有一定的家族遗传性，是一种常染色体显性遗传病。

【临床表现】 Crouzon 综合征的颅缝早闭多发生于胚胎发育中，出生时就有头颅畸形，表现为头颅前后径变小，垂直径增大，类似“塔头畸形”。Crouzon 综合征的典型症状面中部塌陷，眼球突出及反颌畸形。眼球突出是 Crouzon 综合征最典型症状，颅缝早闭使得眼眶容积过小，不能容纳正常体积眼球，而导致双侧眼球显著突出。严重眼球突出可导致眼睑闭合不全、倒睫甚至暴露性角膜炎。也可伴发视功能的障碍，部分病人还可合并有眶距增宽，鼻骨发育不良，及外耳道闭锁等畸形及颅内压增高，发生头痛、呕吐及智力低下等症状。CT 扫描和三维影像重建可直观反映颅腔狭小、上颌骨发育不良、蝶骨发育不良等颅面骨畸形及整个颅面骨的立体概貌（图 19-22）。并且在 CT 数据和三维重建基础上，采用相关计算机辅助技术，进行术前设计模拟、术中实时导航以及术后精确评估，达到最佳效果。

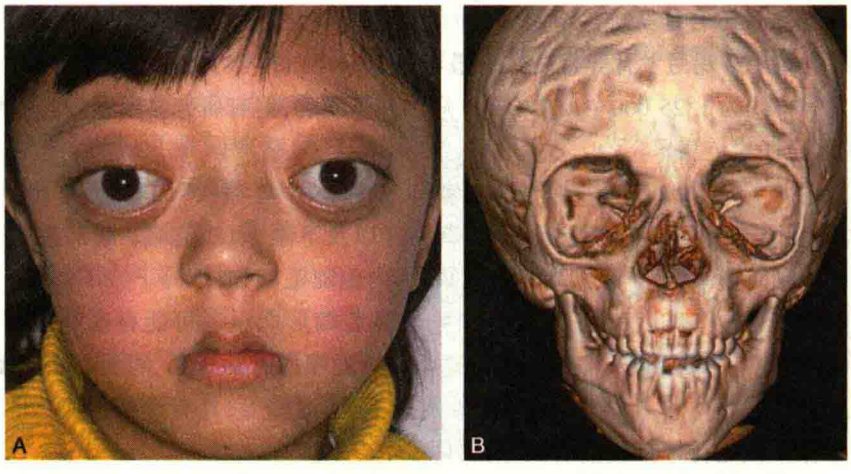

图 19-22 Crouzon 综合征患者外观和影像
A. 患者双侧高度眼球突出；B. 三维 CT 显示额眶后缩，眼眶容积过小，上颌骨发育不全

Notes

【治疗】 手术治疗是矫正 Crouzon 综合征颅面畸形的重要手段，主要通过截骨手术前移额眶、上颌骨等，解决眼球突出、面中部凹陷及反颌畸形。同时运用牵引成骨技术，与手术治疗联合运用，解决截骨前移术后骨块后缩问题，改善手术效果。若并发有颅内压增高者，还需行颅骨板重塑降低颅内压，改善颅畸形。

问题与展望

炎症、肿瘤、外伤和血管性疾病是眼眶病研究的主要对象，其中多数疾病的发病机制不明，临床治疗存在棘手问题。从根本上说，应根据各类眼眶病的特点，从疾病产生的内在机制方面开展深入研究，努力解决源头性问题，如相关发病基因鉴定和功能研究、表观遗传学调控机制研究、免疫性发病机制研究等。临床上，眼眶病的治疗正向简便、高效、微创和多学科合作方向发展，如眼眶肿瘤的介入治疗和生物治疗、内镜和导航系统在眼眶外科的应用、眼眶血管性疾病的综合序列治疗、甲状腺相关眼病的多学科治疗等。基础和临床研究的不断进步，必将有力提高对眼眶病认识水平和诊疗效果。

（范先群）

临 床 智 库
WWW.CICALINE.COM

Notes

第二十章 眼 外 伤

第一节 概 述

任何机械性、物理性或化学性的外来因素作用于眼部，造成视觉器官结构和功能的损害统称为眼外伤(ocular trauma)。由于眼的位置暴露，受伤机会多，眼外伤十分常见。而视觉器官的结构精细特殊，一旦受损，可造成视功能严重损害。眼外伤已成为发展中国家单眼盲的首要原因，有效地预防其发生，提高救治水平，是世界范围防盲治盲的重要课题。

一、眼外伤的临床类型

临床上通常按致伤原因或严重程度进行分类。按致伤原因可分为机械性眼外伤和非机械性眼外伤两大类，前者包括钝挫伤、穿通伤和异物伤等；后者有眼热烧伤、化学伤、辐射伤和毒气伤等。按损伤程度分为轻、中和重三级，轻度外伤指眼睑、结膜、角膜等表浅部位的擦伤及Ⅰ度碱烧伤；中度外伤指眼睑、泪器、结膜的撕裂伤、角膜浅层的异物伤及Ⅱ度碱烧伤；重度外伤包括眼球穿通伤、眼内异物、钝挫伤及Ⅲ度碱烧伤。

在眼外伤中，机械性眼外伤占绝大部分，对此进行系统而规范的分类对指导临床诊疗、预后评估以及科学研究具有重要意义。国际眼外伤学会已推荐眼外伤命名与分类法(Kuhn 1996)以及眼外伤分区与预后标准(Pieramici 1997)，使用的术语含义确切，具有科学性和可操作性，对国际的学术交流和发展起到了积极的推动作用。该分类中将眼球壁定义为巩膜和角膜，依据眼球壁的完整性将眼球外伤分为开放性和闭合性两大类，相关术语及含义都有新的界定。无眼球壁的全层裂开称为闭合性眼外伤，其中由钝力引起受伤部位或远部组织的损伤称钝挫伤，外力造成的眼球壁部分裂开称板层裂伤，如有异物存留于眼球壁则为表浅异物；有眼球壁的全层裂开称为开放性眼外伤，依致伤原因不同进而分为两类：钝器所致的眼球壁裂开称眼球破裂(rupture of the globe)，锐器造成的开放性外伤统称裂伤(laceration)。裂伤按伤型又分为3种，由锐器造成单一伤口的眼球壁全层裂开称眼球穿通伤(penetrating injury)；一个锐器或投射物造成眼球壁有入口和出口的损伤称贯通伤(perforating injury)；进入眼球内的异物引起眼球壁全层裂开具有特殊性，称眼内异物(intraocular foreign body)，即包括了穿通伤在内(图20-1)。

开放性眼球伤的分级与伤情判别是依据损伤后初次检查的视力状况而定的。用Snellen远视力表或Rosenbaum近视力表检查，记录最佳视力(含矫正视力)。Ⅰ级≥20/40(0.5)；Ⅱ级：20/50

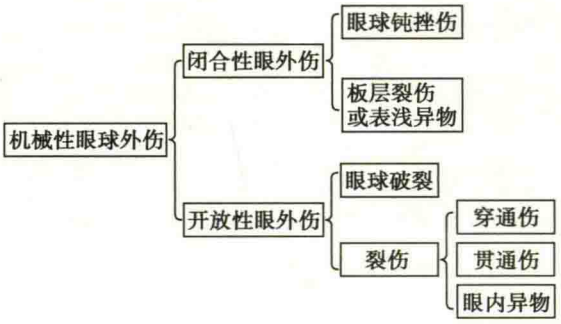

图20-1 机械性眼外伤的分类(1996)

(0.4)~20/100(0.2)；Ⅲ级：19/100(0.19)~5/200(0.025)；Ⅳ级：4/200 (0.02)~光感(LP)；Ⅴ级：无光感(NLP)。对瞳孔用闪烁光检查，记录是否存在相对性瞳孔传导障碍(阳性或阴性)，初步判断伤眼视网膜和视神经的功能。

损伤的分区，Ⅰ区损伤仅限于角膜和角巩膜缘，Ⅱ区损伤可达角巩膜缘后5mm的巩膜范围，Ⅲ区损伤则超过角巩膜缘后5mm(图20-2)。有多个伤口者以最后的伤口为准，眼内异物以入口为准，贯通伤以出口为准。

闭合性眼球伤的分级和伤情判断同开放性眼球伤，但其分区则不同：Ⅰ区只在外部的球结膜、角膜和巩膜的表层；Ⅱ区波及眼前节，从角膜内皮到晶状体后囊，包括睫状突；Ⅲ区深达眼后节，包括从晶状体后囊及睫状体平坦部之后的内部结构(图20-3)。



图20-2 开放性眼球外伤的分区示意图(1997)
粉红色为Ⅰ区；橘黄色为Ⅱ区；深蓝色为Ⅲ区

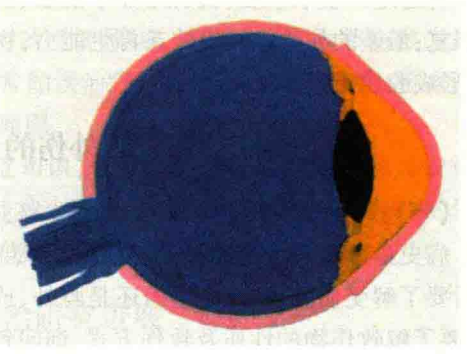

图20-3 闭合性眼球外伤分区示意图(1997)
粉红色为Ⅰ区；橘黄色为Ⅱ区；深蓝色为Ⅲ区

二、眼外伤的临床病理

(一) 眼外伤性炎症

炎症是机体对眼部损伤所产生的防御反应，目的在于局限和消灭损伤因子，清除和吸收坏死组织和细胞，并修复损伤。炎症的基本病理变化是变质、渗出和增生，临床可分为急性炎症和慢性炎症。

急性炎症是机体对损伤的快速反应，持续时间短，以渗出性病变为主，浸润的炎症细胞主要为中性粒细胞。损伤后，眼部迅速发生血管反应和白细胞反应。血管反应表现为血管扩张和血管通透性增高，引起局部组织渗出及水肿。炎性渗出物有重要的防御作用，可以稀释和中和毒素、清除代谢产物、消灭病原体，渗出物中的纤维素网架不仅可限制病原微生物的扩散，在炎症后期，还有利于成纤维细胞产生胶原纤维，利于修复。白细胞反应表现为白细胞边集、游出、趋化、激活、吞噬及释放炎症介质等一系列连续过程。

慢性炎症持续时间较长，以增生性病变为主，浸润的炎症细胞主要为淋巴细胞、浆细胞和单核细胞。增生是炎症的修复过程，慢性炎症常有较明显的纤维结缔组织、血管以及上皮、腺体等实质细胞的增生，以替代和修复损伤的组织。

(二) 外伤性眼组织损伤

外伤可直接引起组织的断裂破损，间接的可由代谢障碍引起形态改变，包括组织的萎缩、变性及坏死。

萎缩是指损伤后眼部组织或细胞的体积缩小。萎缩是一种适应性改变，轻度的萎缩一般可

逆，严重的萎缩可引起细胞死亡，导致细胞数目减少。

变性是指一定限度内的损伤引起组织及细胞的可逆性形态学变化。可表现为细胞水肿（细胞肿胀）、脂肪变、玻璃样变（透明变性）、淀粉样变，以及组织间质内黏液样变性，细胞内或外病理性色素沉着，眼内组织病理性钙化等。

坏死是指眼损伤后局部组织或细胞的死亡，表现为代谢停止、结构破坏和功能丧失等不可逆改变。细胞死亡的形态改变主要在细胞核，表现为核浓缩、核碎裂和核溶解，严重的损伤常迅速发生核溶解。其次是细胞质的变化，呈嗜酸性改变，胞质常呈颗粒状，或溶解被吸收。间质的变化表现为基质解聚、胶原纤维肿胀和崩解，呈现无结构的红染物质。

（三）眼外伤的修复及愈合

眼组织损伤后由周围的同种细胞分裂增殖完成修复的过程即再生，它是眼外伤后最终能愈合的病理基础。眼组织内不同细胞有不同的再生能力，较强的如结膜、角膜的上皮细胞，损伤后很容易通过再生来修复；较弱的如平滑肌、横纹肌等，损伤后多由纤维结缔组织来修复，称为瘢痕修复；最差的如神经元等缺乏再生能力，视网膜神经细胞层损伤后均由神经胶质细胞增生修复，形成胶质瘢痕。

三、眼外伤的诊治要点及急救原则

（一）病史采集

病史是诊断及治疗的关键。首先，要尽可能准确地询问何时受伤，以了解受伤后持续时间；然后要了解受伤的环境，是室内还是野外，或者是在工作场所，以判断伤口洁净及污秽情况；其次，要了解致伤物的性质及致伤方式，询问致伤物是固体、液体还是气体，在什么情况下受伤，致伤力大小，眼内有否异物存留可能，并估计异物的性质等。还要了解受伤后的处置情况，包括在何时、何地、经何急诊处置，是否注射过破伤风抗毒素注射液及抗生素等。

（二）检查要点

根据病史提供的线索有目的地进行检查。一般情况下如患者合作，应检查双眼视力、视野以及瞳孔对光反射情况，注意是否有传入性损害。对儿童或不合作者应在麻醉下检查。用裂隙灯显微镜重点检查眼前节，观察角膜有无破口、前房有无积血、虹膜有无损伤及嵌顿、晶状体及玻璃体有无损伤迹象等。试测眼压，若眼压很低时应警惕眼球破裂，必要时应用眼罩保护。检查时不要强行分开眼睑，避免再损伤。若屈光间质清楚，可详细检查眼底，注意玻璃体、视网膜、脉络膜及视神经情况，必要时可做眼底荧光素血管造影（FFA）或吲哚青绿血管造影（ICGA），以及光学相干断层成像术（OCT）等检查。当屈光间质混浊，看不到眼内情况，或有穿通伤口，疑有眼内异物时，可选做 A/B 超、超声生物显微镜（UBM）、X 线、CT 及磁共振成像（MRI）等影像学检查。为了解视功能受损情况，可选做视野、视电生理等检查。

（三）急救和处理原则

眼外伤后恰当的急救和处理，对减少眼组织破坏、挽救视功能极其重要。对严重眼外伤要视具体情况，权衡利弊，以最小的手术创伤、最少的手术次数，以期最大限度地保存眼球形状和视功能，防止治疗过度或不足。

不同伤情处理的早晚对预后影响很大。化学性烧伤、毒气伤及热烧伤等属于一级急救，应分秒必争，就地先行冲洗后再进一步处理。复杂眼外伤如眼球钝挫伤、破裂伤、穿通伤或眼内异物伤、眶及视神经管损伤等属于二级急救。因为此类往往有多种眼内结构损伤，外伤后的并发症如眼内炎症、感染、组织过度增生等常造成更大的危害，所以应先进行必要的检查，针对伤情制定出可行的治疗方案。伤情比较简单的如结膜下出血、眶内血肿等属于三级急诊，相对可以从容地进行检查治疗。

临 床 智 库
WWW.CICALINE.COM

Notes

特别指出的是，尽管眼外伤后治疗的时机至关重要，但要注意有无全身重要脏器的合并损

伤，严重者应首先由有关科室进行抢救，待生命体征平稳后再行眼科检查和处理。对开放性外伤，先处理眼球伤口后再处理眼睑及其他部位的伤口。为预防感染，应合理使用抗生素，注意注射破伤风抗毒素注射液。

四、眼外伤的流行病学特征及其预防

目前尚缺乏全国范围的基于人口的眼外伤发病率和患病率流行病学资料。据文献报道，在我国基层医院眼科住院患者中眼外伤约1/3，其中男性最多，男：女=(2.75～10.3)：1。两眼均可受伤，以单眼受伤居多。受伤人群中以工人和农民为主，其次是青少年学生和学龄前儿童。发病年龄多为7～50岁，其中尤以儿童(7～14岁)和青壮年(18～45岁)最为多见。眼外伤的致伤原因和致伤物种类极为繁杂，以击伤、刺伤、炸伤、撞伤，以及化学性烧伤、物理性热伤、毒气伤等最常见。致伤环境主要发生在工地、田野、家庭、街道及公共活动场所。眼外伤的致盲率居致盲眼病的前三位，为眼病所致眼球摘除率的首位，特别是儿童眼外伤，因其眼部结构脆弱、娇嫩，对各种损伤产生的反应强烈，目前已是影响儿童视力的重要原因。另外，儿童眼外伤多为意外伤或误伤，发病率高，且往往病史不明，就诊不及时，常贻误治疗。加之因小儿不合作，检查及治疗又有困难，并发症相对较多，这也是预后差的重要原因。

预防眼外伤需要加强宣传教育，普及眼外伤防范知识，增强人们的爱眼意识。通过安全宣传教育、严格执行操作规程、完善防护措施，能有效地减少眼外伤。针对不同人群眼外伤的发病特点，有重点地进行防范。如针对儿童，应禁止玩弄危险玩具、放鞭炮和射弹弓等。

五、我国眼外伤诊治研究进展

我国拥有大量眼外伤患者，尤其是机械性眼外伤，其防治研究也一直备受关注。近年来，随着现代科学技术的进步，眼外伤的防治工作取得明显进步。国际眼外伤的分类、分区及预后标准已被国内眼科工作者逐步认可和推广应用，对深入开展眼外伤防治研究、推动和发展国际学术交流起到积极作用。由于眼科显微手术技术的普及，眼外伤一期处理水平普遍提高，大大减少了远期并发症，同时也为二期手术奠定了良好的基础。二期手术的时机广泛受到重视，玻璃体视网膜手术技术的进展使许多伤残眼得到解剖或功能上的修复，甚至一些外伤性无光感眼也得以重获光感或更好视力。严格控制眼外伤后一期眼球摘除指征等观念已成共识。人们对眼外伤致伤机制认识的进一步提高，多数医师倾向于伤后2周内行二期玻璃体手术，并对手术处理伤道和眼内重要组织的关键技术有了深刻理解。为了更好地开展防治研究工作，借鉴美国眼外伤登记(United States Eye Injury Registry，USEIR)，我国一些地区或单位已在呼吁和尝试建立我国的眼外伤登记工作，有望在全国推广网络登记和实施多中心研究，这无疑是一项有效预防眼外伤和提高救治水平的重要举措。

第二节 机械性眼外伤

一、眼球钝挫伤

眼球钝挫伤(ocular blunt trauma)是由机械性的钝力直接伤及眼部，造成眼组织的器质性病变及功能障碍。眼球钝挫伤是常见眼外伤，其患病率约占眼外伤的1/3。钝挫力除在打击部位产生直接损伤外，还可通过在眼内和球壁的传递，引起间接损伤。

(一) 角膜挫伤

轻的表浅的外伤称为角膜上皮擦伤。由于上皮损伤，角膜感觉神经末梢受到刺激，有明显的疼痛、畏光、流泪及眼睑痉挛等症状，视力也受到影响。上皮缺损区荧光素着色，若发生感染，

可引起角膜溃疡。波及基质层者则为角膜深层挫伤,受伤部位角膜水肿、增厚,可有后弹力层皱褶。一般情况仅用抗生素滴眼治疗,重的深层挫伤可选用糖皮质激素滴眼。

(二) 虹膜挫伤

当瞳孔缘及瞳孔括约肌断裂时瞳孔缘可出现不规则裂口,瞳孔变形或瞳孔散大,光反射迟钝。当有虹膜根部断离(iridodialysis)时,瞳孔呈 D 字形,虹膜根部有半月形缺损,可出现单眼复视。全虹膜根部断离者称为外伤性无虹膜。虹膜根部断离伴有复视症状时,可行虹膜根部修复术,将断离的虹膜复位,并缝合于角巩膜缘内侧。一般外伤性瞳孔散大可给予抗炎消肿及神经营养剂治疗。

(三) 睫状体挫伤

当挫伤使睫状体在巩膜突处造成睫状体纵行肌与巩膜之间的分离称为睫状体分离(cyclodialysis)(图 20-4),导致睫状体上腔与前房直接交通。睫状体脱离(ciliary body detachment)指睫状体与巩膜之间的分离,睫状体纵行肌与巩膜突未分离(图 20-5)。睫状体分离和脱离都会由于睫状上皮水肿使房水生成减少,同时引流增加,最终造成低眼压状态。用 UBM 检查发现有睫状体脱离者,若范围较小、程度较轻者,可给予药物治疗、观察;一般范围较大,脱离较高或有分离者,应予手术治疗。

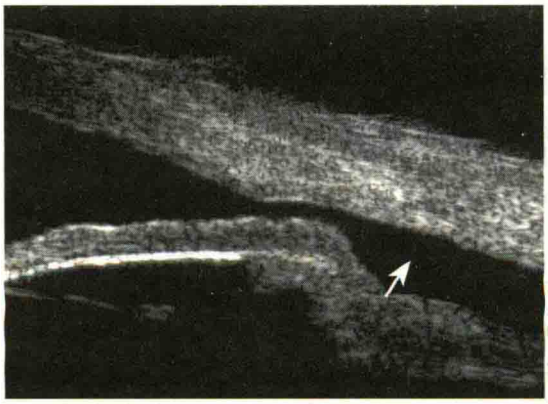

图 20-4 UBM 显示睫状体分离

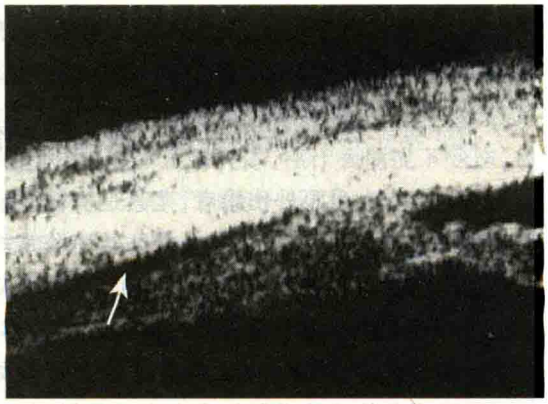

图 20-5 UBM 显示睫状体脱离

(四) 前房积血

前房积血主要由虹膜大血管破裂而引起,可以是原发性积血或者是继发性积血,前者指受伤时随即出血,后者指伤后 2 ~ 5 天发生的出血。少量出血仅见房水中出现红细胞,较多时血液积于前房呈一平面。出血量的评估根据积血占前房的容量分为 3 级,少于 1/3 为Ⅰ级;1/3 ~ 2/3 为Ⅱ级;多于 2/3 为Ⅲ级。量的多少也可以按血平面的实际高度(mm)表示。多量出血可使前房完全充满血液,呈黑红色。一般前房积血多能自行吸收,但积血量大或多次继发性出血者则难以吸收,且容易出现继发性青光眼,使其角膜内皮损害。当引起角膜血染时,角膜基质呈棕黄色,中央呈盘状混浊,以后渐变为黄白色,长期难以消退(图 20-6)。

一般少量出血数日即能自行吸收,重的出血应卧床休息,取半卧位,限制眼球活动,适当应用镇静剂、止血剂,以及糖皮质激素。若出现虹膜刺激症状时,应及时散瞳。要密切注意眼压变化,适时应用降眼压药物治疗。若积血多,经药物治疗眼压在 5 ~ 7 天内仍控制不良,应尽早做前房冲洗术或凝血块切除术,以避免角膜血染和视神经损害。

(五) 房角后退

房角后退(recession of anterior chamber angle)系挫伤波及睫状体的前面造成睫状肌的环形纤维与纵行纤维分离,使虹膜根部向后移位的结果。用 UBM 检查可见前房角加宽、变深(图 20-

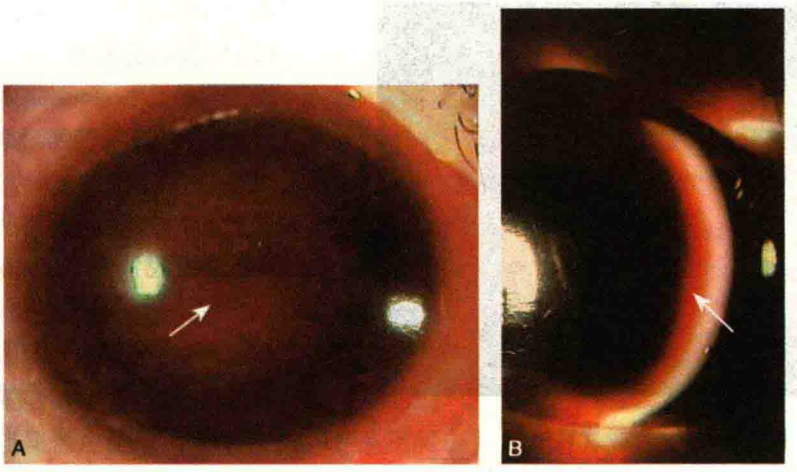

图 20-6 全前房积血角膜血染
A. 眼前部正面观；B. 角膜裂隙光切面观

7)。广泛的房角后退常导致小梁间隙及巩膜静脉窦的闭塞，使房水排出受阻，发生继发性青光眼，称房角后退性青光眼。对大范围的房角后退，要定期观察眼压，若形成青光眼时要及时处理。

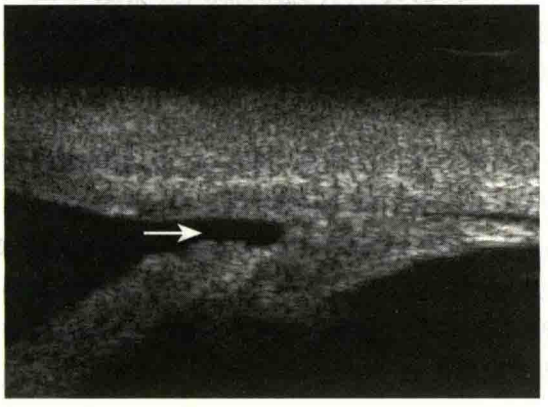

图 20-7 眼挫伤房角后退 UBM 表现

（六）晶状体挫伤

眼球受到钝力后容易发生晶状体脱位或半脱位。半脱位为部分悬韧带断裂，晶状体向断裂的相对方向移位，可伴有前房玻璃体疝、虹膜震颤、散光、视力下降或单眼复视。半脱位时，可试用眼镜矫正散光，严重影响视力时应予手术摘除。全脱位为悬韧带全断裂，脱位的晶状体可向前脱入前房或嵌顿于瞳孔区，引起急性继发性青光眼和角膜内皮损伤，需急诊手术摘除。全脱位向后则脱入玻璃体中，易引起继发性青光眼、视网膜脱离等并发症，应行玻璃体手术摘除晶状体。

（七）玻璃体积血

钝挫伤使睫状体、视网膜或脉络膜的血管破裂引起出血，流入玻璃体内形成玻璃体积血。少量的出血，先呈团块状，尔后散开呈弥散状。若出血量大看不清眼底时，应做 B 超检查，判断视网膜或脉络膜是否有脱离、破裂以及玻璃体后脱离等。挫伤性玻璃体积血易使玻璃体变性液化、纤维增生、组织粘连，形成牵拉性视网膜脱离。在治疗上应视病情决定，积血较多影响眼底观察时应尽早做玻璃体手术，清除积血，并及时处理并发症。

（八）脉络膜破裂

脉络膜破裂(choroid rupture)系外力直接伤及眼球壁或间接由玻璃体传导至脉络膜使其受损血管破裂。脉络膜裂伤形状不规则，单发或者多发，愈合后可看到由组织断裂形成的半月形瘢痕。完全性裂伤导致脉络膜色素显露，呈斑点状灰色或黑色；不完全裂伤多呈黄白色。脉络膜裂伤多位于后极部及视盘周围，呈弧形，凹面对向视盘(图 20-8)。伤后破裂处多有出血，可发生组织增殖及脉络膜新生血管，延伸到黄斑中心的破裂严重影响视力。一般脉络膜挫伤可根据炎症反应情况，适当给予抗炎、止血、促进吸收的药物治疗；若有新生血管形成、反复出血时，可

Notes

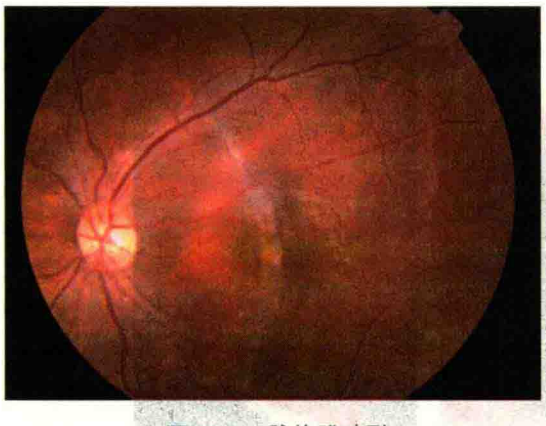

图 20-8 脉络膜破裂
示左眼底有一黄白色弧形瘢痕跨过黄斑区

采用激光或眼内注药等治疗。

（九）视网膜挫伤

视网膜挫伤（contusion of retina）依程度可分为两种，轻度挫伤后眼底后极部出现一过性视网膜水肿，视力下降，数日后水肿吸收、视力恢复，不留明显的病理改变，称为视网膜震荡（commotio retinae）。重度挫伤可使视网膜的外屏障功能破坏，出现细胞外水肿、渗出，组织坏死，视力显著下降且不可逆。此外，严重的击伤或撞伤还可以引起黄斑及其他部位视网膜的出血、坏死，或形成裂孔，尤以黄斑裂孔最常见。视网膜挫伤性水肿可局部或全身应用糖皮质激素。对外伤性黄斑裂孔无需特殊处理，若引起视网膜脱离时可采用玻璃体手术治疗。对于外伤后眼底其他部位出现的视网膜裂孔或锯齿缘离断需激光或手术治疗。

（十）眼球破裂

眼球破裂由严重的钝挫伤所致。常见部位在角巩膜缘，也可在直肌下。破裂处常有眼内组织脱出或嵌顿；眼压多降低，也可正常或升高；前房或玻璃体积血；球结膜出血及水肿；角膜可变形；眼球运动在破裂方向上受限；视力光感或更差。CT 或 B 型超声波检查可显示眼环连续性的中断、眼球变形、眼球体积缩小或眼球轴径缩短以及其他眼内结构受损的征象。

部分患者由于其破裂伤口位置靠后，如位于眼球直肌下或后部巩膜的破裂，或因球结膜完整、结膜下大量出血掩盖破裂部位等因素，外部检查不易发现，临床上非常容易造成漏诊和误诊，称为隐匿性巩膜破裂（occult scleral rupture），是眼球破裂的一种特殊类型。可通过外伤史、临床表现、B 型超声波和 CT 影像学检查等进行综合判定。

处理同眼球穿通伤。对疑似隐匿性巩膜破裂者，可行手术探查，以防漏诊。除非眼球结构完全破坏，无法将眼球缝合，一般不应做初期眼球摘除术。

二、眼球穿通伤

眼球穿通伤是由锐器造成的眼球壁的全层裂开，使眼内容物与外界沟通，可伴或不伴有眼内损伤或组织脱出。以刀、针、剪或高速飞进的细小金属碎片等刺伤较常见。同一致伤物有进入伤口和穿出伤口形成双穿孔者称为眼球贯通伤。

（一）临床表现

因致伤物的大小、性质、穿进的深度和部位等不同，临床表现也不同。

1. 角膜穿通伤（penetrating corneal trauma） 较常见，单纯的角膜伤口若较小且规则，无眼内容物脱出，常会自行闭合，若伤口不在瞳孔区，视力也多不受影响。复杂性的角膜伤口，伤口大且不规则，常有虹膜脱出及嵌顿，前房变浅，可伴有晶状体破裂及白内障，或眼后节损伤。临床症状有明显的眼痛、流泪和视力下降。

2. 角巩膜穿通伤（penetrating corneoscleral trauma） 伤口波及角巩膜缘，常合并有虹膜睫状体、晶状体和玻璃体的损伤，可有组织脱出或眼内出血，有明显的眼痛和刺激症状，视力严重下降。

3. 巩膜穿通伤（penetrating scleral trauma） 小的伤口多隐蔽，表面仅见结膜下出血。大的伤口常伴有玻璃体脱出或脉络膜及视网膜出血等，预后差。

（二）处理原则

眼球穿通伤的适时、恰当处理对预后非常重要，其治疗原则是：①初期及时清创缝合伤口；②防治伤后感染和并发症；③后期针对并发症选择合适的手术。临床治疗可根据损伤的不同状况采取相应的治疗措施。

1. 单纯性角膜伤口 前房存在、角膜表面平整时可不缝合，用抗生素眼膏涂眼后包扎。

2. 大于3mm以上的角膜伤口 一般需做显微手术严密缝合，恢复前房。有虹膜嵌顿时，如果是24小时以内的伤口，用抗生素溶液冲洗，争取送还眼内；若有污染不能还纳时，可予剪除。脱出的睫状体应予复位，脱出的晶状体和玻璃体予以切除。

3. 角巩膜伤口 应先固定缝合角巩膜缘一针，再缝合角膜及巩膜。对巩膜伤口，应自前向后边暴露、边缝合。术后点散瞳剂及抗生素滴眼剂。

4. 对Ⅱ区及Ⅲ区受伤的复杂病例 多采用两步手术，即初期缝合伤口、恢复前房、控制感染；在1～2周内，再行内眼或玻璃体手术，处理外伤性白内障、玻璃体积血、异物或视网膜脱离等。严重的眼球破裂伤若有明确的手术指征，如晶状体破裂、玻璃体大量积血，可在伤口缝合的同时做玻璃体手术以期挽救。除非眼球不能缝合，不应做初期眼球摘除。

5. 贯通伤有入口和出口 对前部入口即行缝合，后部出口不易发现或缝合有困难时可于伤后1周内做玻璃体手术，清除积血，寻找伤口后清理伤道，切除粘连牵拉的机化组织，术中冷冻或激光封闭视网膜破口。

6. 预防外伤后可能发生的炎症或感染 应常规注射破伤风抗毒素注射液，全身及局部应用抗生素及糖皮质激素。

（三）并发症及其处理

开放性外伤可能有炎症反应、感染、交感性眼炎和外伤性增生性玻璃体视网膜病变等多种并发症及后遗症。

1. 外伤性眼内炎（traumatic endophthalmitis） 是细菌或其他致病微生物由致伤物带入或从伤口侵入眼内引起的急性化脓性炎症。常见的感染菌有铜绿假单胞菌、葡萄球菌、真菌等，除真菌外一般发生于伤后1～3天，起病急骤，发展迅速，眼痛、头痛、刺激症状明显，视力严重下降，甚至无光感。检查可见球结膜高度水肿、充血，角膜混浊，前房有纤维蛋白炎症渗出或积脓，玻璃体呈雪球样混浊或脓肿形成。

发生眼内炎时即行散瞳治疗，局部和全身应用抗生素和糖皮质激素。结膜囊伤口处刮片或细菌培养查找病原体。必要时可抽取房水及玻璃体液做细菌及真菌培养加药物敏感试验，选择敏感的、适于眼内注射的抗生素做玻璃体内注射。若用药无明显好转时应尽早做玻璃体手术，同时做玻璃体内药物灌注。

2. 外伤性增生性玻璃体视网膜病变（traumatic proliferative vitreoretinopathy，PVR） 是由外伤引起眼内过度的修复反应、纤维组织增生所致，常引起牵拉性视网膜脱离。早期行玻璃体手术切开或切除增生组织，解除牵引，以挽救视力。

三、眼内异物

眼内异物是指致伤物穿破眼球壁存留于眼内的损害。其损伤因素包括机械性破坏、化学及毒性反应、继发感染等。眼内异物严重危害视功能。由于异物飞入眼内的方向不同，异物可存留在眼内的不同位置，包括视盘、黄斑部等。任何眼部或眶部外伤，首先都应确定是否有异物的存留。

（一）异物性质及其损害因素

临床医学

眼内的反应取决于异物的化学成分、部位和有无带菌。

1. 不活泼的不带菌异物 如小的沙、石、玻璃等少有或无反应性，眼组织尚能耐受。金属异

物如铁、铜、铝、锌是常见的反应性异物，对眼组织有毒性损害。很小的异物多数可以被机化组织包裹，反应较轻；大的异物常有刺激性炎症，引起细胞增生、牵拉性视网膜脱离以致眼球萎缩等。

2. 铜质沉着症(ocular chalcosis) 为铜的毒性反应，可引起急性铜质沉着症和严重炎症反应。铜常有亲和膜性结构，在角膜周边部后弹力层沉着，形成 Kayser-Fleischer 环，房水有绿色颗粒，虹膜呈黄绿色，晶状体皮质及后囊表面有黄绿色细点状沉着物，称“向日葵样白内障”，玻璃体呈棕红色混浊状，并有条索形成，视网膜血管和黄斑区有金属斑。

3. 铁质沉着症(ophthalmic siderosis) 铁可在眼内多种组织沉着，并释放出铁离子被氧化，并向异物周围扩散，引起组织脂质过氧化、细胞膜损伤、酶失活等毒性反应。光感受器和色素上皮对铁质沉着最敏感，损害后的症状为夜盲、向心性视野缺损或失明。其他组织损害常有角膜基质铁锈色沉着、虹膜异色症、晶状体棕色沉着、玻璃体混浊、视网膜病变及视神经萎缩等。

(二) 诊断和治疗

1. 诊断 主要依据病史和临床表现，特别要详细询问外伤史，然后有目的地做影像学检查。发现伤口是诊断的重要依据，如角膜有线状伤口或全层伤口，相应的虹膜部位有穿孔痕，晶状体局限性混浊，表明有异物进入眼内。巩膜伤口较难发现。若屈光介质尚透明，可在裂隙灯或检眼镜下直接看到异物。必要时做三面镜检查。

影像学检查是眼内异物定位的重要检查方法，特别是对屈光间质不透明者更是重要。临床上采用 X 线摄片、超声、CT 扫描等。各有其优缺点。MRI 可用于非磁性异物检查。

2. 治疗 眼内异物一般应及早手术取出。手术方法取决于异物类型、所在位置、是否有磁性、是否包裹等。对前房及虹膜异物，可在靠近异物的方向或相对方向做角膜缘切口取出。晶状体异物，若晶状体大部分透明，可不必立即手术。若晶状体已混浊，可连同异物一起摘除。玻璃体内或球壁异物通常要进行手术取出。对位于赤道部之前的球壁或靠近球壁的，小的、未包裹的玻璃体内铁类异物，若无视网膜并发症，可在定位后应用磁铁从外路取出。若位置靠后，异物大，有包裹并有粘连，均需玻璃体手术取出，同时处理并发症。

四、开放性眼球外伤处理的新理念

随着视网膜玻璃体显微手术技术的进步以及对眼球穿通伤病理机制认识的不断加深，人们对开放性眼伤处理的模式已在转变并逐渐更新，使得以往被认为无治疗希望的眼睛，而今却有可能获得有用的视力，外伤眼一期手术摘除眼球的几率已被严格控制，无光感不再是放弃手术治疗的指征。对重度机械性眼前节开放伤的处理，眼外伤学家倡导后续治疗的新理念，其创新性体现在拓宽传统处理中后续治疗的内涵，它不是针对伤后已形成的并发症伤痕，而是针对某些可能会形成并发症的伤痕，早在伤口处理的近期所采取的治疗措施。这一思路是基于原常规伤口缝合手术，只是解决了伤道外口，而没有对伤道内口进行充分和合理的处理，使得一些严重的并发症形成，如粘连性角膜白斑、虹膜及房角结构损害、睫状体分离或脱离、玻璃体变性、增生性玻璃体视网膜病变等。新概念后续治疗的方式主要以前部视网膜玻璃体手术为主，尽早实施手术可有效地阻止上述严重并发症的发生，从而改善伤眼的预后。手术拟采用常规经扁平部闭合式玻璃体切割术，重点是处理伤道内口结构紊乱的组织，消除伤道内部出血、渗出物、异物等，修复被波及的相邻健康组织，中断异常或过度修复的自然病理过程，以防止发生某些严重的并发症。对眼后节开放伤的处理特别是外伤无光感眼，一期手术摘除外伤眼球的行规已被严格控制，除非有脉络膜上腔出血合并脉络膜巨大裂伤或缺损者，睫状体广泛损坏者，以及视网膜全部或大部分流失者，可考虑眼球摘除术外，凡有可能保存眼球的都应尽力争取修复。因为开放性眼外伤造成视力无光感原因复杂，其中眼前后节联合伤屈光间质混浊致视力无光感最为常见，而目前临床及实验室的一些检查手段还不能真实确切地反映出受伤眼的实际情况。为此，严格

谨慎地对术前伤情无光感进行评判，推崇和扩大实施玻璃体探查手术，以造就二期功能重建的手术机会。外伤性增生性玻璃体视网膜病变是受伤眼不良结局的首要原因，其发展过程有一定的基础和时限，最终导致牵拉性视网膜脱离、眼球萎缩。开放性后节外伤适宜的玻璃体手术时机应在伤后 1～2 周，目的在于尽早清理伤道，中断增生性玻璃体视网膜病变发生、发展的病理学过程。

第三节 视神经挫伤及其防治研究

由于现代社会生产及生活节奏的加快，交通事故、坠落、碰撞等原因造成的视神经挫伤（optic nerve contusion）有增无减，成为眼科探索的重点课题之一。近年来，包括视神经损伤及其后再生机制的基础研究，以及相关诊疗技术的临床开发与应用，增进了人们对视神经挫伤的认识。

一、视神经挫伤的类型及临床表现

视神经挫伤是眼外伤直接殃及视神经，或是头部或眶部受伤间接引起视神经受伤。后者临床上也称为视神经间接损伤，其特点是外伤后可以没有外部或早期检眼镜下眼球或视神经损伤的表现，而有严重的视力丧失。视神经挫伤为严重致盲的病症之一，不同原因、不同位置的视神经挫伤，临床表现各有特点。

1. 眼内段挫伤 主要指视盘的挫伤，多由于眶缘附近的外伤，眼球与视神经之间发生急剧挫伤，或视网膜裂伤波及视神经。伤后视力下降，眼底见视盘水肿，周围有弓状或深层出血。

2. 眶内段挫伤 眼球挤压伤造成球后视神经扭转，视力急剧下降或丧失，瞳孔散大，对光反射消失。

3. 管内段挫伤 最为常见，头颅的额叶区及额颞区外伤，尤其是眉弓外侧的撞击伤导致骨管部管壁骨折、管腔变形等，从而伤及视神经，CT 及 MRI 检查至关重要（图 20-9、图 20-10）。多数患者受伤后视力立即丧失，少数可在伤后数小时迅速下降，其预后不良。

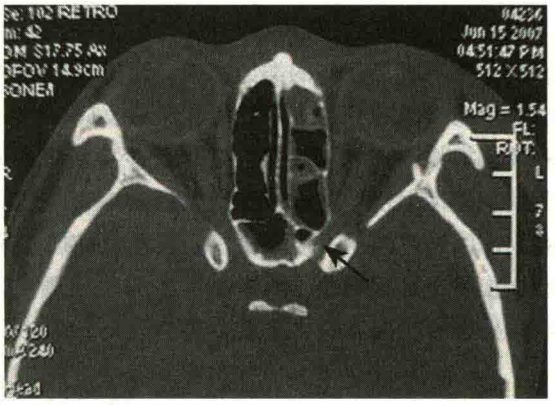

图 20-9 左侧视神经挫伤
眼眶轴位 CT（骨窗像）见左侧视神经管内侧壁骨折、凹陷，视神经管变形（箭头），视神经增粗

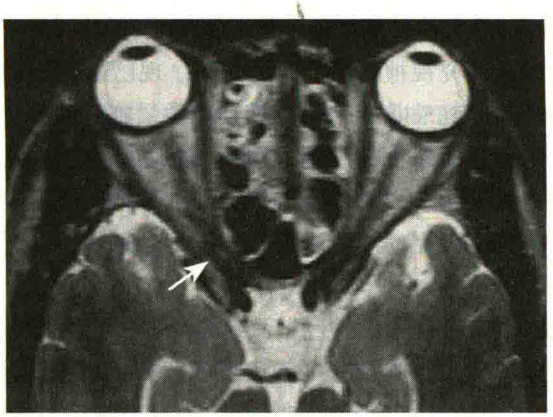

图 20-10 右侧视神经挫伤
眼眶轴位 MRI（T_2WI）见右侧视神经管内段增粗，局部见高信号（箭头）

临 床 智 库
WWW.CICALINE.COM

Notes

4. 颅内段挫伤 多由颅底骨折造成，可伴有外伤性蛛网膜下腔出血，轻者阵发性头痛，重者突然昏迷，有脑膜刺激症状。眼底检查可见视盘水肿、视网膜下出血及玻璃体积血。

二、视神经挫伤的发生机制

外伤性视神经挫伤的机制目前还不太清楚，管内段视神经挫伤发生率最高，损害惨重，一般认为这与外伤的着力部位以及视神经骨管的解剖特点有关。视神经骨管是视神经进入颅内的唯一通道，是视神经的管内段所在地，也是视神经挫伤性病变最容易累及的部位。视神经管位于两个蝶骨小翼的根部之间，长 5.5～11.5mm，平均 9.22mm，形如向前倾斜的四面体。管的颅内开口（近端口）呈横椭圆形，平均宽度为 7.18mm，口的上面尚有 3mm 宽无骨性壁，此处仅为硬脑膜延伸的薄皱襞，称为镰状突起，形如一锐利的条带覆盖在视神经上面。骨管的眶部开口（远端口）呈竖椭圆形，平均宽度为 4.87mm。与近端口相比，视神经管的远端部分，既是最狭窄又是最为致密的剖面。由于视神经走行于狭窄的视神经管内，视神经硬脑膜与周围骨壁紧密相连。当头部撞伤，特别是眼眶外上方为着力点时，在此造成骨质变形的冲击力和反冲击力，都会轻易地传向视神经导致挫伤。

视神经损伤分为原发性和继发性两种。原发性视神经损伤指外伤即刻造成的被动发生且不可逆转的损伤，多由直接外力或间接性缺血造成。其典型特征是被膜破坏，视神经部分或完全断裂，视神经鞘或视神经内出血，以及视神经损伤中心区域的供血障碍和出血性坏死，损伤的直接后果取决于创伤的类型和程度。继发性视神经损伤是指原发性损伤在数小时至数天内启动一系列细胞和分子水平的生化级联反应，导致视神经缺血缺氧、炎症和免疫反应、兴奋性毒性和氧化损伤、神经节细胞凋亡、以及少突胶质细胞凋亡造成的轴突脱髓鞘，与初始直接外力无关。继发性损伤加重原发性损伤的病变，视觉功能障碍的程度和范围也随之发展。因此，视神经损伤的最终结局不但取决于原发性机械损伤的影响，更与继发性损伤的发展程度有关。继发性损伤是在细胞和分子水平上发生的主动调控过程，具有可逆转及可调控性，从而为减轻视神经损伤造成的损害提供了宝贵机会。

三、视神经挫伤修复的研究

视神经损伤的病理基础是神经节细胞的进行性死亡和轴突的退行性病变。早在 20 世纪初叶，西班牙神经解剖学家 Cajal 发现，中枢神经系统神经元轴突离断损伤后早期，近侧断端内的轴突可出现一过性的再生反应，即“芽生”，但这种再生的萌芽很快就发生萎缩，无法像外周神经那样完成轴突的长距离再生并恢复神经功能，之后神经元胞体死亡。因此，长期以来一直认为同属中枢神经系统的视神经损伤后不能再生修复。直到 80 年代初，中国香港特别行政区学者苏国辉和加拿大学者 Aguayo 将自体外周神经移植于视网膜，首次诱发了神经节细胞轴突在移植的外周神经中的再生，为深入研究视神经再生开了先河。现已确认这种被诱发的轴突再生的机制与移植的外周神经内施万细胞（Schwann cells）密切相关。施万细胞是构成周围神经元轴突髓鞘的神经胶质细胞，能产生和释放多种神经营养因子，合成为再生提供通道和导向作用的细胞外基质，还能产生多种轴突再生所必需的细胞黏附分子，从而构成适宜轴突再生的微环境。30 余年来，随着中枢神经系统再生研究的不断进展，对视神经损伤后神经节细胞的存活和轴突再生机制的研究也在逐步深入。

视神经外伤后，离断的轴突不仅中断神经节细胞与中枢神经系统的内在联系，而且引起受损神经节细胞、靶细胞及微环境中细胞及非细胞成分的改变。在损伤早期，神经节细胞表现为胞体肿胀、胞核结构消失、出现畸形核等。在恢复期则表现为神经节细胞内染色质的转录和蛋白质合成的增加。视神经损伤后神经节细胞还出现明显的代谢变化，表现为与轴突生长相关的基因和蛋白，如生长相关蛋白-43（GAP-43）、细胞骨架蛋白等合成增高。从观察到损伤轴突的芽

生反应及上述变化，表明损伤的视神经有再生潜能，同时也表明视神经再生可能是受神经节细胞内部机制及其环境因素的相互作用所控制。现已明确，中枢神经元轴突损伤后确实存在再生，唯其轴突再生潜力低于周围神经元。究其原因，中枢神经系统内缺少足够的可阻止神经元死亡和促进轴突再生的各种内源性营养因子，而且存在强烈抑制轴突再生的髓鞘和胶质瘢痕相关分子，而此微环境不利于轴突再生。

多种神经营养因子，包括神经生长因子（NGF）、脑源性神经生长因子（BDNF）、成纤维细胞生长因子（bFGF）等，对体外培养及视神经横断伤后神经节细胞的存活有着明显的促进作用。目前，视神经损伤后神经节细胞凋亡的发生机制，以及抗凋亡为主的神经保护措施，成为视神经损伤后修复研究的重要内容。神经营养因子对轴突再生作用的研究主要聚焦于脊髓损伤，而对视神经再生作用的研究较为有限。BDNF、神经营养素 4/5（NT4/5）及 FGF 可促进发育和成熟节细胞的存活，但只有在视网膜应用 BDNF 和 NT4/5 能够诱发神经节细胞轴突的有限芽生（而非再生），NT-3 则对神经节细胞的轴突再生没有任何作用。1999 年报道眼内注入睫状神经营养因子（CNTF）可显著促进神经节细胞的轴突再生，而其他神经营养素却不具备这种作用。这一研究结果推动了有关 CNTF 促进神经节细胞轴突再生的动物系列研究和临床试验。此外，备受关注的是巨噬细胞，它能清除髓鞘残余组织及其产物，如髓鞘相关糖蛋白等对轴突再生的抑制作用，并可提供额外的神经营养因子，促进轴突内在的生长潜能。

成年哺乳动物中枢神经损伤后难以自发再生，还因为存在多种与髓鞘和胶质瘢痕相关的抑制因子。其中与髓鞘和少突胶质细胞相关的抑制因子至少包括 Nogo-A、髓鞘相关糖蛋白（MAG）、少突胶质细胞髓鞘糖蛋白（OMgp）和 Ephrin-B3 等。中枢神经系统损伤后局部出现炎症、水肿以及大量细胞因子和化学因子的释放，诱发损伤区周围组织中的胶质细胞反应，其中以星形胶质细胞的变化最为显著。被激活的星形胶质细胞增生肥大，胶原纤维酸性蛋白表达增强，在损伤区周边聚集，逐渐形成胶质瘢痕。尽管胶质瘢痕对损伤组织具有一定的保护作用，但却成为严重阻碍轴突再生的机械屏障，而其中的细胞成分还可分泌多种抑制轴突生长的分子，包括硫酸软骨素蛋白多糖以及其他多种化学物质（如 Semaphorin-3、Ephrin-B2、Slit 蛋白等），这又构成一道强烈的化学性屏障，阻止再生轴突延伸，并使生长锥崩溃。

需要指出的是，近年来包括视神经在内的中枢神经再生的基础研究虽已不断取得突破性进展，但临床上仍缺乏可用于视神经挫伤的理想治疗方法。攻克视神经挫伤的奇迹并非指日可待。

四、视神经挫伤的治疗进展

视神经挫伤为眼科急诊，视力下降常在伤后即刻出现，且多留有永久性视力障碍，应积极处理以挽救视力。

（一）视神经挫伤的处理原则

1. 头部外伤所致的骨管部视神经损伤 多立即导致视力丧失或严重下降，可伴意识障碍和同侧相对性瞳孔传入障碍。就诊和治疗的时效性十分重要，应尽快处理，以挽救视功能。

2. 头部外伤多伴有颅脑或其他脏器损伤 应首先确认生命体征，由急诊科、创伤外科、神经外科和眼科等相关科室详细检查，综合分析病情，以挽救生命为前提，当情况稳定时治疗视神经损伤，或与颅脑手术同时进行。

3. 完善检查 应检查眼底，观察视盘有无水肿、有无出血，CT 或 MRI 扫描检查视神经骨管及周围有无骨折，视神经有无变形，眶部其他部位有无骨折、血肿等，以选定治疗方案。

4. 个体化治疗 目前关于外伤性骨管部视神经损伤的治疗争议颇多，但无论是药物保守治疗，还是手术治疗，或者联合使用，都要根据患者视神经损伤的具体情况，充分考虑个体因素，尽可能予以合理的处置。

（二）药物治疗及适应证

目前临床报道最多的药物治疗方案是综合疗法和大剂量糖皮质激素冲击疗法。

1. 综合疗法 用药主要包括糖皮质激素、脱水剂、改善微循环和扩血管剂、维生素类和能量合剂，以及神经营养剂等。

2. 冲击疗法 美国国家急性脊髓损伤研究（NASCIS）多中心临床试验发现，伤后 8 小时内静脉内点滴大剂量甲泼尼龙（15～30mg/kg）对急性脊髓损伤具有显著疗效。据此，眼科曾有不少采用大剂量甲泼尼龙冲击疗法治疗视神经挫伤的报道，但结果差别很大。不同作者报道了各自的用药特点和方法，但近期一些对比性研究表明，不同方法所获得的效果并无显著性差异。一般认为治疗开始时间越早越好，受伤后超过 48 小时开始治疗基本上无效。根据多数研究的报道，眼内科治疗的适应证是：①外伤后即刻失明者；②伤后意识不清或合并有颅脑损伤但无手术指征者；③CT 扫描视神经骨管无明显骨折、无视神经压迫征象者；④因其他疾病不能耐受手术者。

（三）手术治疗及指征

手术治疗的目的在于去除视神经管及其周围的骨折碎片，解除对视神经的压迫或刺伤，开放视神经管以缓解管内压力，改善局部血液循环。近年来有不少关于手术方法和技术的研究报道，主要的手术方式包括经颅内视神经管减压术、经鼻外筛蝶窦视神经管减压术、内镜下经鼻内筛蝶窦视神经管减压术、经上颌窦开放筛窦视神经管减压术以及经眶内蝶筛窦视神经管减压术等。

以上方法各有其优缺点，报道的临床效果不太一致，对手术指征的选择也有不同意见，但共同认为手术时机是影响术后视力恢复的重要因素。许多合并有颅脑损伤和意识障碍的患者，早期由于挽救生命而忽视了视神经损伤，待患者情况稳定，神志清醒，发现视力障碍时多已错过最佳手术时机。因此，多数学者认为在下列情况下应给予手术治疗：①外伤后有一定的视力或外伤后视力逐渐下降者；②对内科治疗视力有恢复迹象者；③用大剂量激素冲击疗法治疗 48 小时视力仍无改善者；④CT 扫描眼眶及视神经骨管有骨折、血肿、视神经有受压征象者。

近年来神经组织工程学的研究进展，为视神经损伤的治疗带来无限的生机，其重要环节中的种子细胞、支架材料和细胞因子三大要素的研究已显现了鼓舞人心的成效。作为种子细胞的神经干细胞，在生物支架上分化、生长、增殖以及在恢复视神经功能方面的研究均已取得良好的成果。支架材料的研发，神经营养因子等对损伤神经节细胞的存活、轴突再生和功能重建的作用已有不少报道。上述研究成果为视神经再生的深入研究奠定了良好的基础。

第四节 眼外伤与交感性眼炎研究

交感性眼炎（sympathetic ophthalmia，SO）是指一眼发生穿通伤或内眼手术后，引起的双眼非坏死性、肉芽肿性葡萄膜炎。受伤眼或手术眼被称为诱发眼（exciting eye），另一眼则被称为交感眼（sympathizing eye）。自 Mackenzie（1830 年）首先报道并提出这一疾病名称后，人们对其进行了广泛而深入的研究，但至今仍有许多问题需要探讨。

一、流 行 病 学

发病率较低，眼外伤和内眼手术是其发生的最常见病因。据报道，穿通性眼外伤发生 SO 的概率是 0.2%～0.5%，严重的眼外伤合并眼内异物存留可能提高发病率；眼球穿通伤与 SO 发病的时间间隔，据报道最短为 5 天，最长是 60 年；一般认为 80% 的患者在受伤后 3 个月内发生，90% 在伤后 1 年内发生，最危险的时间是伤后 2～8 周。内眼手术后 SO 的发病率为 0.01%，玻璃体视网膜手术是引起术后 SO 的主要原因，白内障手术、虹膜周边切除术、玻璃体腔注射等也

临 床 智 库
WWW.CICALINE.COM
Notes

可能引发，近年还有睫状体光凝术和眼局部放疗后发生 SO 的报道。研究显示，引起 SO 的相关危险因素有：①穿通伤口过晚愈合或不愈合，同时伴有明显的炎症表现；②穿通伤口有葡萄膜组织或晶状体皮质嵌顿；③眼内有异物存留；④多次接受内眼手术或在有炎症反应的眼球上进行手术。

二、免疫学机制

本病发病机制仍未完全阐明，目前认为暴露的眼内抗原引起自身免疫反应是其发生的主要原因。

（一）可能引起交感性眼炎的眼内抗原

关于引起 SO 抗原的性质仍有争议，可能包括葡萄膜黑色素相关抗原、视网膜可溶性抗原（S 抗原）、晶状体抗原、光感受器间维生素 A 类物质结合蛋白（IRBF）等。

（二）交感性眼炎与细胞免疫反应

免疫学动物实验及临床观察提示，SO 主要是针对眼内抗原发生的 T 淋巴细胞介导的自身免疫性眼病。这种自身免疫反应属于Ⅳ型变态反应，早期以辅助性 T 淋巴细胞（$CD4^+$）浸润为主，晚期以抑制性/细胞毒性 T 淋巴细胞（$CD8^+$）为主。有关 SO 的免疫化学和免疫组织病理学研究指出，脉络膜浸润的主要成分是辅助性 T 淋巴细胞和抑制性 T 淋巴细胞，仅有 5% 是产生免疫球蛋白的 B 淋巴细胞。超微结构研究还证实，辅助性 T 淋巴细胞和抑制性 T 淋巴细胞主要分布在 Dalen-Fuchs 结节内，对结节内细胞成分的进一步研究表明，其细胞属骨髓来源的单核细胞。

（三）交感性眼炎的免疫遗传学特征

SO 的发病与 HLA 相关，表明免疫遗传基因在本病发病上可能起作用。与之相关的 HLA 分型包括 HLA-A11、HLA-Cw*03、HLA-DRB1*04、HLA-DQA1*03、HLA-DQB1*04、HLA-DR4/DQw3 和 HLA-DR4/DRw53 等。研究发现，细胞因子基因多态性与 SO 病情严重程度相关，未来有可能被用于评估预后、复发率以及制订合理的药物治疗方案。

（四）眼外伤对交感性眼炎的启动作用

免疫学研究指出，抗原必须经过淋巴系统处理才能发生超敏反应。在正常情况下，由于葡萄膜没有淋巴引流，眼内抗原是由血液系统排出的。眼球穿通伤由于眼内组织脱出甚至嵌顿，使抗原得以通过眼球表面淋巴向局部淋巴结移动。这种抗原经过巨噬细胞处理后，激活 T 淋巴细胞，在有特殊基因者则容易诱发迟发型超敏反应。临床实践也证明，伤口有组织嵌顿者易发生 SO，可能是由于穿通伤使眼组织抗原接触到结膜淋巴，如果再接触到细菌、病毒或其他感染原，就有可能起到一种佐剂作用，增强免疫性而产生免疫炎症反应。

三、组织病理学研究

本病具有肉芽肿性葡萄膜炎的病理特征，病变发生于葡萄膜组织，表现为整个葡萄膜组织增厚，尤以脉络膜为甚，厚度可达正常人的 2～3 倍。早期有细胞团聚集，主要是淋巴细胞、巨噬细胞和类上皮细胞；后期有多形核白细胞、嗜伊红细胞、嗜碱性粒细胞等。脉络膜的浸润主要是在大中血管层，尤其在静脉旁有淋巴细胞浸润和聚集并形成结节，结节内早期为类上皮细胞与色素上皮细胞，晚期为淋巴细胞、组织细胞、脱色素的视网膜色素上皮细胞，色素上皮细胞出现局限性增生，呈扁平的疣状或结节状隆起，称为 Dalen-Fuchs 结节。该结节位于 Bruch 膜与色素上皮层之间，或色素上皮层下的脉络膜层，约 25% ～35% 的病例出现 Dalen-Fuchs 结节。应予指出，有关 SO 的病理资料多来自外伤眼的病理检查，难以体现早期交感眼的病理面貌，有待进一步研究。

四、临床特征

外伤眼与交感眼的炎症改变基本相同，临床表现包括不同程度的视力下降、疼痛、畏光或眼前黑影。炎症可开始于眼前节或后节，为双眼弥漫性肉芽肿性炎症。早期可能是轻度非肉芽肿性前葡萄膜炎和轻度玻璃体炎，外伤眼可显示持续慢性炎症或炎症加重。交感眼最初多出现前节炎症，视力稍有下降，也可由后部开始，甚至前节无炎症。当病情进展、炎症加重，则出现角膜羊脂状 KP、虹膜睫状体炎，玻璃体混浊，眼底视盘肿胀、充血，视网膜弥漫性水肿，渗出性视网膜脱离等改变。在视网膜中周边部多出现黄白色点状如同玻璃疣样改变，相当于病理学诊断的 Dalen-Fuchs 结节。病变稳定后眼底后极部多遗留色素斑和色素脱失，或表现为多发性小瘢痕，也可呈“晚霞”样眼底。但部分病例转为慢性炎症，反复发作加重，常引起继发性青光眼、并发性白内障、视神经视网膜萎缩等严重并发症，甚至眼球萎缩。SO 还偶见与 Vogt-小柳原田综合征（Vogt-Koyanagi-Harada syndrome，VKH 综合征）类似的眼外表现，包括头痛、耳鸣、听力下降、毛发变白、白癜风和脑膜刺激征等改变。

五、诊断及鉴别诊断

眼球穿通伤或内眼手术病史对此病诊断有重要价值，也是与 VKH 综合征相鉴别的重要依据。FFA 检查可见视网膜色素上皮和脉络膜水平有多发荧光点，不断扩大并融合，晚期荧光素渗漏至视网膜下形成荧光积存，可伴有视盘着染。ICGA 早期可表现为后极部脉络膜血管扩张及强荧光渗漏，后期视盘周围、后极部有弱荧光，可能与脉络膜细胞浸润引起微循环障碍有关。OCT 可以评估黄斑部视网膜水肿、渗出性脱离程度，B 型超声检查可评估视网膜病变及脉络膜增厚的程度，特别是对于伴有渗出性视网膜脱离的患者还可以监测视网膜对治疗的反应。

在诊断 SO 之前必须排除其他可能引起肉芽肿性葡萄膜炎的疾病。如患者有明确的眼外伤病史，必须排除葡萄膜渗漏综合征、外伤性虹膜睫状体炎。感染性疾病，如梅毒、结核等，通过血清学检查及胸部 X 片和 CT 检查可予以鉴别。自身免疫性疾病如 VKH、结节病及多灶性脉络膜炎的表现与 SO 的表现非常类似，但没有眼外伤和内眼手术史。对于外伤后接受大剂量激素治疗的患者，如果出现对侧眼视力下降，需排除中心性浆液性脉络膜视网膜病变，FFA 和 ICGA 检查可予以鉴别。

六、治　疗

（一）药物治疗

对于眼前段受累者，可给予糖皮质激素和睫状肌麻痹剂滴眼等治疗。对于表现为后葡萄膜炎或全葡萄膜炎者，应选择口服糖皮质激素或其他免疫抑制剂治疗。一般给予泼尼松口服，1～1.5mg/（kg·d），于 10～14 天开始减量，维持剂量为 15～20mg/d（成人剂量），治疗需要 6～8 个月以上。对于复发的患者，一般应给予其他免疫抑制剂，如苯丁酸氮芥、环磷酰胺、环孢素、甲氨蝶呤和硫唑嘌呤等，通常联合小剂量糖皮质激素治疗。对于糖皮质激素和一般免疫抑制剂治疗反应不佳的患者，可给予生物调节剂治疗，包括肿瘤坏死因子抗体、细胞因子受体抗体。对于全身情况较差不允许使用全身糖皮质激素或免疫抑制剂治疗的患者，可给予眼周注射糖皮质激素。

（二）手术治疗

对于继发性青光眼，药物不能控制眼压的患者，可酌情行激光治疗或手术治疗。对于影响视力的并发性白内障患者，在炎症控制稳定 3 个月后可行白内障手术。

七、防治相关问题

眼部有穿通伤史或有内眼手术史后出现的双眼肉芽肿性葡萄膜炎，要高度重视 SO 发生的

Notes

可能性。早期诊断极为重要,以便及时治疗,防止双目失明。目前对伤眼的处理是最有争议的问题之一。

1. 从治疗和预防的角度考虑 对所有眼球穿通伤都应尽快进行伤口清创修复,恢复眼球的完整;若有异物存留,应尽快取出或清除,同时积极控制炎症,促使伤口早期愈合,这些措施无论是预防或治疗 SO 都是必要的。

2. 预防性眼球摘除问题 过去认为预防 SO 应当摘除受伤眼。随着观察病例的积累,不少报道认为摘除眼球之后仍有发病的可能,因此预防性伤眼摘除是不可靠的。

3. 对已经发生 SO 是否摘除受伤眼问题 争议很大应谨慎从事。过去曾有主张摘除伤眼以切断刺激因素,防止交感眼病情加重。但不少研究认为,已发生炎症,摘除和不摘除伤眼、以及摘除的时间对视力预后都无差别,也不能杜绝发生 SO。因此,对伤眼应尽力保护,并积极治疗。

第五节 眼化学性烧伤

眼化学性烧伤(ocular chemical injury)是由化学物品的溶液、粉尘或气体接触眼部所致,多发生在化工厂、实验室或施工场所,其中以酸或碱烧伤最为多见。常见的致伤酸性物质为硫酸和盐酸,石灰和氢氧化钠是常见的致伤碱性物质。由于日常生活和工农业生产中用到碱性物质的机会多,因此碱烧伤的发生率是酸烧伤的两倍。在小于 16 岁的化学性烧伤患者中,石灰是最常见的致伤物,其次是洁厕剂。

一、化学性烧伤的损伤机制及临床特点

高浓度的酸性化学物质与眼组织接触后会使蛋白质发生凝固变性和坏死,由于凝固的蛋白不溶于水,能在损伤表面形成所谓屏障,一定程度上起到阻止酸性物质继续向深层渗透扩散的作用。因此,酸烧伤的临床特点是损伤区界限比较分明,创面相对较浅,深部组织损伤相对较轻,一般修复较快、预后较好。但有例外,氢氟酸则能够迅速穿过细胞膜进入前房,造成严重损伤。

碱性化学物质能溶解脂肪和蛋白质,破坏组织,促使碱性物继续扩散并渗透到深层组织和眼内,使眼组织细胞分解、坏死。损伤的组织分泌蛋白酶造成进一步的损害。相比之下,碱烧伤的后果要严重得多。临床上,碱烧伤的特点是碱性物质渗入组织的速度快,损伤区界限比较模糊,不能确切地认定损伤面的范围和深度,除眼表组织受损外,虹膜、睫状体、小梁网及晶状体等均可受损。碱烧伤后以持续性的角膜上皮缺损及角膜溃疡为其主要特征。由于修复障碍常导致无菌性角膜溃疡或穿孔;若合并继发感染,病情则进一步恶化。角膜碱烧伤修复时间长、病情反复、久治不愈、预后极差。近年来的免疫学研究已证实,碱烧伤后角膜抗原性的改变,免疫机制的参与可能是伤情顽固、长期难愈的原因。另外,碱烧伤后常因组织炎症诱发新生血管长入形成瘢痕,后期常引起结膜囊缩窄、睑球粘连等严重后遗症。

角膜缘多能干细胞受损可导致角膜混浊和角膜新生血管。由于角膜和巩膜的收缩,可能引起急性眼内压升高。小梁网的损伤或小梁网上炎症产物的沉积会引起慢性眼内压升高。

化学性烧伤除受致伤物的浓度、数量及 pH 值影响外,还可有其他损伤效应,如浓硫酸(H_2SO_4)和生石灰(CaO)遇水所产生的热效应就会造成热灼伤,使眼组织遭受双重损害。

二、化学性烧伤的病程及分度

由于酸碱的浓度、剂量、作用方式、接触时间和面积等不同,其表现及预后则有不同。眼部受伤后即刻出现灼痛、异物感、畏光、流泪、眼睑痉挛及视物模糊等自觉症状。轻者可能仅有结

膜充血、水肿、角膜上皮剥脱、基质水肿混浊等，重者角膜及角膜缘可完全被破坏。由于结膜和角膜上皮的坏死，所有化学烧伤的患者都会出现程度不同的疼痛和视力下降。

早年 McCulley 根据酸碱烧伤后的组织反应，把化学性烧伤的临床经过分为四个阶段，即烧伤始发期（即刻）、急性期（0～7 天）、早期修复期（7～20 天）和晚期修复期（>20 天之后）。临床上，无论伤情轻重如何，其病程一般都要经过这些阶段，各个阶段相应地显示出各自的临床特点。烧伤始发期，指眼表组织与酸碱接触区即刻呈现的伤情，此时评估病情严重程度和预后的关键指标包括结膜角膜上皮损伤的面积、角膜缘苍白的范围（以钟点数描述）、角膜混浊的面积和程度、眼内压是否升高及晶状体是否混浊。急性期，以受伤后眼组织迅速发生的进行性眼表及眼内炎症为特征，同时也伴有周边部早期角膜细胞增生和移行。组织本身通过重建角膜上皮保护层来抵御侵害，并调节基质再生。此时，眼内压可升高。早期修复期，眼表面早期上皮再生，急性炎症向慢性炎症、基质修复和瘢痕形成过渡。以角膜、结膜上皮及角膜基质细胞显著增生、损伤区表面上皮化为特征，但对重度烧伤，上皮化进程缓慢，且由于再生的角膜上皮和多形核白细胞释放出胶原酶、金属蛋白酶和其他酶类，易出现基质溃疡及穿孔。晚期修复期，指一般病例眼表上皮化已经完成或近于完成，而伤势严重的病例角膜常被纤维血管化的血管翳所遮盖，或角膜、结膜瘢痕化导致睑球粘连，可表现睑裂闭合不全、睑内或外翻、干眼症、青光眼、白内障、低眼压、葡萄膜炎和眼球萎缩或眼球痨等后遗症。

伤情的分度是制定治疗措施和评估预后的依据。在烧伤始发期，经过充分清洗后迅速进行眼科详细检查，了解致伤性质、范围、深度等全部信息后确定分度。化学性烧伤程度的分级常用的是基于角膜混浊和角膜缘周围苍白缺血程度的 Roper-Hall 分级法，共四级：Ⅰ级表现为角膜上皮损坏，结膜无缺血，预后良好；Ⅱ级表现为角膜透明度下降，能看到虹膜纹理，结膜缺血区<1/3 角膜缘，预后良好；Ⅲ级表现为角膜上皮全损坏，基质混浊，不能看到虹膜纹理，结膜缺血区占 1/3～1/2 角膜缘，预后差；Ⅳ级表现为角膜全混浊，不能看到虹膜瞳孔，结膜缺血区>1/2 角膜缘，预后差。在我国，根据眼外伤学组制定的眼化学性烧伤分度标准，也把伤情分为四度：Ⅰ度烧伤主要表现为眼睑及结膜轻度充血水肿，角膜上皮受损；Ⅱ度烧伤主要表现为眼睑水肿，结膜血管稀少、贫血，角膜基质浅层水肿、混浊，角膜缘缺血区<1/4 周；Ⅲ度烧伤主要表现为睑皮肤及结膜组织坏死，角膜基质浅层水肿、混浊明显，角膜缘缺血区 1/4～1/2 周；Ⅳ度烧伤主要表现为眼睑及结膜全层坏死，角膜呈瓷白色混浊，角膜缘缺血区>1/2 周。Ⅰ度和Ⅱ度烧伤预后良好，后者经治疗可能遗留少许角膜翳。Ⅲ度和Ⅳ度烧伤预后差，后者常多发生角膜穿孔、睑球粘连、视力丧失。长期的临床观察发现，以往的分级并不总能与预后一致，即使是严重的Ⅳ级或Ⅳ度烧伤也可能获得不错的预后。随着人们对角膜缘干细胞在角膜组织修复中重要性的认识，已意识到角膜缘受累情况可是影响预后的重要因素。基于此，Dua 分级法主要依据了角膜缘缺血范围的钟点数：Ⅰ级无角膜缘受累，预后非常好；Ⅱ级少于 3 个钟点角膜缘受累，预后好；Ⅲ级为 3～6 个钟点角膜缘受累，预后好；Ⅳ级有 6～9 个钟点角膜缘受累，预后一般；角膜缘受累范围达 9～12 个钟点时为Ⅴ级，预后差；Ⅵ级时全部角膜缘受累，预后非常差。该分级法较传统分级法更简便、客观，易于量化，便于评估预后。

三、化学性烧伤的治疗要点

1. 现场急救 这是化学性烧伤始发期的紧急处理措施，对预后影响重大。应立即分秒必争地在现场就地取材，用大量清水或其他水源反复冲洗。冲洗时应翻转眼睑，转动眼球，暴露穹隆部，将结膜囊内的化学物质彻底洗出，不残留颗粒性物质。应至少冲洗 30 分钟（或 20 升液体）后，送至医院再行冲洗，直到用试纸测试结膜囊 pH 值正常（7.0）为止。眼部冲洗是处理酸碱烧伤的最重要一步，及时彻底冲洗能将烧伤降到最小程度。致伤化学物不明时，需征求相关实验室协助，但不应耽误急救。一旦 pH 值得以中和，应进行眼科检查，注意视力、眼内压和角膜缘周

围苍白的程度。如遇小儿,不能在局麻下进行检查,应进行全麻。

2. 后继治疗 治疗目标是重建和保持健康的角膜上皮,控制胶原合成与胶原溶解之间的平衡,减少后遗症。

(1) 烧伤始发期:眼部彻底冲洗后即行适当的创面清创处理,清除颗粒样物质和失活的眼表组织,同时用1%阿托品散瞳,并行抗感染治疗。对浓度大、时间长,尤其是碱致伤,必要时可行前房穿刺或结膜切开术,以利于清除。

(2) 急性期:主要是局部和全身应用抗生素防止感染,用糖皮质激素抑制炎症反应和新生血管形成,但局部应用糖皮质激素时必须非常慎重,使用不当可能造成严重的角膜损伤和溶解。应尽力改善结膜囊微环境,选用不含防腐剂的人工泪液、含生长因子的眼液,或配戴亲水性高透氧角膜接触镜等,以促进上皮愈合,支持修复;口服维生素C和10%维生素C溶液局部应用,或联合局部应用半胱氨酸、乙酰半胱氨酸和乙二胺四乙酸钠(EDTA)等胶原酶抑制剂,以最大限度地减少溃疡的发生。可同时使用睫状肌麻痹剂和降眼内压药物。必要时口服止痛药。

(3) 早期修复期:如上皮仍未修复,需加强使用润滑剂、角膜接触镜甚至睑裂缝合术,且激素要逐渐减量,在伤后14天内停用。继续给予维生素C、胶原酶抑制剂、抗生素和降眼内压等治疗。可采用机械分离联合局部使用润滑剂等,以预防睑球粘连。

(4) 晚期修复期:至伤后21天上皮仍未修复完整是永久性视力损失的重大风险。除继续药物治疗外,手术是此阶段的主要治疗方式。针对具体病症选择使用组织黏合剂、角膜接触镜、羊膜覆盖以及睑裂缝合、口腔黏膜移植、角膜缘上皮细胞移植、角膜板层或全层移植等手术治疗。

3. 后遗症治疗 重度化学性烧伤经过初期治疗后,在病情相对稳定的情况下,应对后遗症进行妥善的处理。最常见后遗症包括角膜混浊、睑球粘连、睑内或外翻和眼内压升高。针对具体病症选择合适的手术方式,如睑及结膜囊成形术、睑内或外翻矫正术、睑球粘连分离术等。角膜缘干细胞移植对眼化学伤的康复治疗有显著作用。一旦获得健康的眼表,即可考虑增视性角膜移植术或人工角膜植入。若出现继发性青光眼、并发性白内障、玻璃体视网膜病变时,可选用相应的手术及药物治疗。临床上,很多患者往往需要多次手术治疗。

第六节 其他物理性眼外伤

一、眼部热烧伤

眼部热烧伤(ocular burns)表现形式可不同,由高温液体溅入眼内引起的热烧伤称为接触性热烧伤,由火焰喷射引起的烧伤称为火焰性热烧伤。

轻度接触性热烧伤,受伤部位眼睑发生红斑、水疱,结膜充血、水肿,角膜轻度混浊;重者可引起眼睑、结膜、角膜和巩膜的深度烧伤,造成组织坏死。愈合后可出现瘢痕性睑外翻、睑球粘连、角膜瘢痕甚至眼球萎缩。

热烧伤的处理原则是清洁创面,防止感染,促进创面愈合,预防并发症。对轻度热烧伤,局部点用散瞳剂及抗生素眼液。严重的热烧伤应除去坏死组织,保持创面清洁,局部应用抗生素及其他促进创面愈合的药物治疗。有角膜坏死时,可行羊膜移植,或带角膜缘上皮的全角膜板层移植。晚期主要治疗并发症。

二、辐射性眼损伤

临 床 智 库
www.LCZKU.com

由电磁波谱中各种辐射线直接照射眼部造成的损害称辐射性眼损伤(ocular radiation injury),包括微波、各种光线及放射线等,均会引起不同程度的损伤,临床上常见的有以下几种。

Notes

（一）光线损伤

1. 可见光损伤 可见光主要是热和光化学作用，可引起黄斑损伤，如观察日食造成的日光性视网膜病变（eclipse retinopathy）（图 20-11）。损伤后出现中央暗点、视物变形、视力下降等症状，眼底最初可见黄斑中心凹附近白色点，几天后变成红点，有色素晕。2 周后出现红的小板层孔。视网膜的光损伤可由眼科检查仪器的强光源或手术显微镜引起，可以使组织细胞变性、功能丧失。

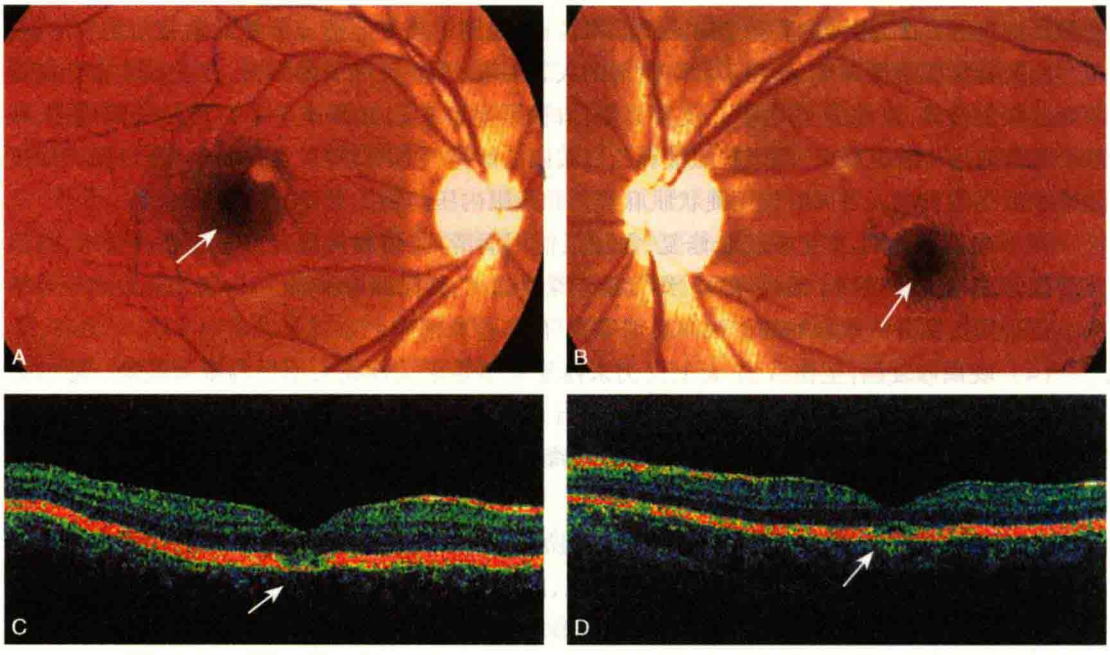

图 20-11 双眼日光性光损伤

A、B. 双眼黄斑中心凹灰白色光烧伤灶中心凹光反射消失；C、D. 双眼黄斑 OCT 显示中心凹下色素上皮损害。A、C 为右眼；B、D 为左眼

2. 红外线损伤 红外线对眼部的损伤主要是热作用。其中短波红外线（波长 800～1200nm）可被晶状体和虹膜吸收，造成白内障。玻璃加工或高温环境可产生大量红外线，以往曾称为吹玻璃工人白内障。

3. 紫外线损伤 又称为电光性眼炎（electric ophthalmia）或雪盲。电焊、高原、雪地及水面反光可造成眼部紫外线损伤。紫外线对组织有光化学作用，使蛋白质凝固变性，角膜上皮坏死、脱落。一般在照射后 3～8 小时发作，有强烈的异物感，刺痛、畏光、流泪及睑痉挛，结膜混合性充血，角膜上皮点状脱落。24 小时后症状减轻或痊愈。

4. 激光损伤 主要来自激光生物学的热效应，由于多数激光对眼透明的屈光间质通透性良好，而且又能使光束会聚于眼底产生热能，无防护的误视或不适当的操作会造成视网膜烧伤，视力严重下降甚至失明。

光损伤主要是预防，对可见光在强光下应戴有色眼镜防护。对不可见光，工作时应配戴特制防护眼镜。紫外线作业角膜损伤最常见，一般应对症处理，减轻疼痛，可涂抗生素眼膏包扎。

（二）离子辐射性及微波损伤

1. 离子辐射性损伤 离子束主要损伤晶状体，如 X 线、γ 线、中子或质子束可引起辐射性白内障，有时也会引起放射性视网膜病变或视神经病变、角膜炎或虹膜睫状体炎等。对眼肿瘤患者外照射，或用局部敷贴器照射，均会引起进行性的视网膜微血管病变，如视网膜出血、微动脉瘤、血管白鞘、毛细血管扩张和渗出、无灌注区及新生血管形成等。视力预后与黄斑病变相关。

应注意防护。

2. 微波损伤 微波频率为3000～3 000 000MHz，穿透性较强，可能引起白内障或视网膜出血，预防应配戴防护眼镜。

三、电击伤性眼损伤

雷电或高压电主要造成全身及皮肤损伤，也可出现眼电击伤（ocular electrical injury）。电流可致眼表浅组织的烧伤，还会导致眼内组织包括视神经的损伤，尤以葡萄膜炎为重，可有前房积血、虹膜粘连、继发性青光眼等。白内障的发生时间多为伤后2～6个月或更长。电击还可产生眼底视网膜或脉络膜挫伤，常波及后极部，影响视力。

四、应激性眼损伤

应激性眼损伤（ocular irritable injury）通常指外环境物理性因素，如气压变化、加速度、噪声等的改变引起的眼损伤。气压突然减低可出现减压性损伤，视力下降、视野缩小、结膜或视网膜出血。加速度也可引起不同程度的视力障碍、视物模糊，或中心视力下降。噪声可使光敏感度下降、视野缩小、辨色力减低，这些反应是中枢抑制的结果。

对可能发生的应激性反应，应注意防护。已发生的损害，可视不同情况对症处理。

问题与展望

眼外伤发病率较高，是儿童和青壮年单眼失明的主要原因。在我国，眼外伤防治研究依然是眼科工作者的重要课题。眼科医生应熟练掌握眼外伤正确的分类、诊断及处理原则，不断更新救治理念。

机械性眼外伤仍是眼外伤的主要类型。积极推进我国眼外伤患者的登记注册，开展眼外伤救治的多中心协作临床和基础研究，对于进一步掌握我国眼外伤现状、提高严重眼外伤的救治水平十分必要。眼外伤的预防宣传仍需加强。

视神经挫伤带来的严重损害日益受到重视，但目前临床上使用的包括药物、手术以及联合治疗等措施所收到的效果甚微。随着视神经损伤机制研究的深入，以及神经组织工程学和干细胞研究的进展，为视神经挫伤的治疗带来了希望。但影响视神经挫伤后神经节细胞再生的潜能，以及功能整合的微环境因素及其调控机制，阻碍与促进神经节细胞轴突再生的影响因素，轴突再生及功能性轴突重建等问题尚待进一步研究。

对交感性眼炎的发病因素及其机制、临床及病理特征、诊断治疗及预防方面尚有争议，仍需深入开展相关的基础和临床研究。为预防发生交感性眼炎，应对新鲜伤口尽快进行修复缝合，恢复眼球的完整性，并积极进行抗炎、抗感染治疗。对伤残眼应恰当把握处置原则。

（王雨生 郭希让）

临 床 智 库
WWW.CICALINE.COM

Notes

第二十一章　常见全身疾病的眼部表现

由于眼的发育、解剖与机体全身紧密相关。全身疾病如高血压、动脉硬化、糖尿病、颅内高压、结核病、甲状腺功能亢进、维生素缺乏等均可在眼部致病。其中一些眼部体征具有特征性。如角膜色素环(即 K-F 环)对肝豆状核变性的诊断。另外,由于眼球位于体表,容易对眼睑、球结膜、角膜、瞳孔等进行检查,因此,如何能从眼部体征中寻找诊断全身病的依据为临床所关注。在临床诊断与治疗中,务必有整体的观念,充分认识眼与全身疾病之间的关系,方能提高对疾病的诊疗水平。

第一节　内科病的眼部表现

一、动脉硬化与高血压

通常所说的动脉硬化包括动脉粥样硬化、动脉中层硬化、老年退化性硬化和小动脉硬化四种。高血压和高胆固醇血症是动脉硬化最重要的危险因素,二者常合并存在,具有协同致病作用。

动脉粥样硬化主要累及大型及中型动脉,以主动脉、冠状动脉为多见。视网膜中央动脉除在视盘的主干及紧邻视盘旁的大血管管径超过 100μm 外,其余分支的管径均在 100μm 以下,属于小动脉。因此,动脉粥样硬化累及眼底的视网膜中央动脉,偶尔可在视盘的第一分支小动脉上见到灰白色的动脉粥样硬化斑,对诊断有价值。如发生在视网膜中央动脉进入视神经筛板之间的一段,可引起视网膜中央动脉阻塞。有人认为凡小于 125μm 直径的动脉应称为小动脉,在视盘附近的动脉直径为 100μm 左右,以后动脉分支逐渐越分越细,一般在第一分支后,在距视盘 1～2PD 以外属于小动脉,故全身动脉硬化可引起视网膜动脉病变。眼血管粥样硬化通常发生在视网膜中央动脉视神经内段和筛板区,视网膜部分仅发生在视盘附近的主干动脉上。视网膜动脉硬化与全身血管有一定的关系,当视网膜动脉有老年性硬化的时候,提示周身血管有改变,但不一定表示病变的程度,有时周身已有广泛的、严重的病理改变,而眼底无明显异常,因此,眼底无血管硬化改变亦不能排除全身无血管硬化。

有统计表明,眼底改变以视网膜动脉硬化为主的患者易发生充血性心力衰竭、冠状动脉硬化性心脏病、脑血管功能障碍;而以视网膜或者视神经视网膜病变为主者则易发生尿毒症。

眼底动脉硬化可见视网膜动脉血管细小狭窄、管壁光反射带增强,呈铜丝状或银丝状,在动静脉交叉处可有压迫征等。其改变与高血压早期略同。通常所说的动脉硬化和高血压的眼底表现常相互联系。

高血压病程越长,眼底病变程度越严重。高血压性视网膜病变可反映高血压病的病程及其与全身重要器官的关系。眼底正常者,心、肾功能常无异常;而有视盘、视网膜病变者,据统计有左心室扩大者占 62.5%,左心室肥厚者占 75%,肾功能不全者占 87.5%。高血压患者眼底病变严重而肾功能较好者,多为原发性高血压;反之,多为肾性高血压。

高血压性视网膜病变可分为缓进型(良性)和急进型(恶性)两型。

（一）缓进型良性高血压性视网膜病变

早期视网膜动脉可呈痉挛状态，行径弯曲，粗细不均，管径狭窄，管壁反光增强，甚至呈铜丝状或银丝状，静脉扩张和行径迂曲，动静脉管径之比由正常的2∶3减少为1∶2，甚至更小。由于动静脉交叉处有共同鞘膜，依据动脉和静脉交叉处所在的位置，可呈现广泛的小动脉变细、反光增宽和动静脉交叉征也可出现，这是视网膜血管硬化的表现，进一步发展可出现视网膜水肿、出血及渗出。临床上常采用Keith-Wagener四级分类法，对高血压性视网膜病变程度进行分析。

Ⅰ级：视网膜动脉痉挛或合并轻度硬化。此改变主要发生于第二分支及以下的分支。

Ⅱ级：视网膜动态硬化程度比Ⅰ级明显，动静脉交叉处可呈现不同程度的病理变化，动脉光反射增宽，呈铜丝状和银丝状。

Ⅲ级：除视网膜动脉狭窄与硬化外，尚有视网膜水肿、棉绒斑、硬性渗出、出血斑等。

Ⅳ级：除Ⅲ级改变外，并有视盘水肿。

（二）急进型恶性高血压性视网膜病变

血压于短期内突然急剧升高，引起视网膜及脉络膜血管代偿失调。恶性高血压常伴有眼底、肾脏和大脑损害，眼底可见动脉显著狭窄、出血、渗出，视盘及其周围视网膜水肿。若视盘周围视网膜神经纤维层有火焰状出血，应视为恶性高血压的病症之一。软性渗出提示高血压的严重性，渗出多位于后极部距视盘1～4PD处，尚可见微动脉瘤和毛细血管迂曲、扩张，在水肿、出血消退后，视网膜深层的硬性渗出物往往在黄斑区呈星芒状排列，视盘附近亦可见边缘清晰、形状不规则的白色渗出点，视盘水肿不消退，预后不良。眼底荧光血管造影见多处毛细血管闭塞区以及毛细血管扩张和微动脉瘤，视盘有明显渗漏。

因此，动脉硬化和高血压眼底视网膜病变对动脉硬化和高血压本身的诊断、病情观察、疗效的判断及预后等均有一定价值。值得指出的是，眼睑黄色瘤和角膜老年环（或称角膜环）已证实与脂质代谢有关，眼科在检查眼底时应同时注意这两个体征，可作为诊断动脉硬化的参考。

二、肾　炎

肾炎通常指弥漫性肾小球肾炎，临床可分为急性和慢性两型。其眼底改变系由于肾炎引起高血压所致，与肾炎本身无关。

1. 急性肾小球肾炎　本病多见于儿童或青少年。常见眼睑水肿，多数患者眼底无异常，少数可有视盘水肿、小动脉轻度狭窄、视网膜轻度水肿、浅层视网膜线状或火焰状出血及棉絮状斑。随着病情好转，眼底可恢复正常。

2. 慢性肾小球肾炎　多有眼睑水肿，严重贫血者可见球结膜水肿和球结膜下出血，眼底常呈高血压性视网膜病变和贫血性眼底改变，视盘常因贫血色泽变淡，视网膜血管早期呈功能性狭窄。由于血压急剧升高，毛细血管收缩，如动脉痉挛等，多位于视盘旁小动脉，可见动脉狭窄，管壁中光反射增宽，以及动静脉交叉压迫征，尚可有较多棉絮状斑。病情进展迅速而严重者，可呈视盘视网膜病变，或渗出性视网膜脱离，慢性期如伴有视盘水肿，常为预后不良之兆。

眼底改变与高血压成正相关，当收缩压大于150mmHg，舒张压大于130mmHg时，88%的患者可伴有眼底改变；而收缩压大于210mmHg则100%有眼底改变。收缩压增高是导致眼底出血及渗出的主要原因。

尿素氮高的患者眼底改变常较明显，血红蛋白低者视盘病变发生率高。慢性肾衰竭的眼底改变与尿毒症有关。几乎所有尿毒症患者均有眼底改变。有研究表明球结膜微循环异常是慢性肾炎的表现，即使在眼底正常及血压正常的情况下亦可见。其改变以细小静脉弯曲度增加为主，占84.3%，其次为细动脉变直、变细，毛细血管瘤、囊状扩张，血柱不均匀，出血点及血管稀疏等。因此，在屈光间质混浊，无法观察眼底的情况下，球结膜微循环异常可作为疾病的观察指标之一。

Notes

三、糖 尿 病

糖尿病(diabetic mellitus)是累及小血管的复杂代谢性疾病,常常引起包括眼在内的广泛组织损伤。尽管糖尿病得到很好的控制,眼部并发症仍然在发病后约20年出现;血糖控制不佳会增加眼部并发症的风险。糖尿病病人寿命的延长极大增加了糖尿病性视网膜病变以及其他眼部并发症的发病率。2型糖尿病患者的视觉预后普遍好于1型患者。

本病引起的眼部并发症较多,其中以晶状体和眼底视网膜病变最为常见。

1. 结膜 表现为梭形或囊状的深红色小点状微血管瘤,多发生于睑裂部,易误诊为球结膜下出血;其次是静脉迂曲、囊样扩张、血柱不均匀,毛细血管呈螺旋状,毛细血管和细小静脉血流缓慢,常有红细胞聚集。

2. 角膜 主要表现为触觉减退,可先于视网膜病变发生,与糖尿病病程及血糖的控制程度有关。

3. 虹膜 以虹膜红变多见,虹膜表面特别是瞳孔缘处可见细小的新生血管。虹膜红变多发生于晚期及青少年性糖尿病患者,与组织缺氧有关,常提示眼底新生血管形成,如新生血管累及房角,房水排出障碍,则可发生新生血管性青光眼。有些患者亦可伴有虹膜睫状体炎。由于糖原沉积在虹膜色素上皮、瞳孔括约肌和开大肌上,或由于糖尿病性自主神经病变可导致瞳孔对光反射迟钝。

4. 晶状体 高血糖可使晶状体纤维肿胀、变性混浊,发生白内障,典型者为晶状体前囊下乳白色雪片状混浊。严重的青少年糖尿病会迅速发生双眼白内障,晶状体可在几周内完全混浊。糖尿病患者合并老年性白内障则较为常见,典型的老年性核硬化、后囊下改变和晶状体皮质混浊在糖尿病患者发生得更早也更常见。

5. 视网膜 糖尿病性视网膜病变分为单纯型和增殖型两型,后者可引起广泛玻璃体积血、牵引性视网膜脱离等而失明(详见本书第十四章"视网膜病")。

6. 眼部神经 主要表现为缺血性视神经病变,眼外肌麻痹、调节障碍和视神经萎缩。眼外肌麻痹常突然发生,可伴呕吐,瞳孔多不受累,因糖尿病性微血管病变主要累及神经的中央部分,支配瞳孔运动的纤维走行于动眼神经上方周边部,故缺血对其造成的影响轻。这与颅内动脉瘤特别是后交通动脉引起的动眼神经麻痹不同(90%以上伴瞳孔散大)。滑车和展神经亦可有相似变化。

7. 屈光不正 血糖的升高可引起房水渗透压降低,房水渗入晶状体,使晶状体屈光度改变而发生近视,当血糖降低时房水渗透压升高,晶状体内水分外渗,形成相对的远视,这种短期内屈光度的迅速变化是糖尿病引起晶状体屈光度改变的特征,可达3~4个屈光度。糖尿病黄斑水肿也是引起屈光不正的原因。

四、亚急性细菌性心内膜炎

本病系在原有心脏瓣膜病的基础上继发了绿色链球菌等细菌性感染而引起。眼部表现与心脏瓣膜赘生物脱落形成血管机械性阻塞的部位有关,如眼睑、结膜等小血管的阻塞可发生细小的出血;视网膜血管的阻塞,则因主干或分支阻塞的不同而表现为视网膜中央动脉或分支动脉阻塞的症状。另外,可因带有细菌的栓子致眼内而引起脓毒性炎症,如转移性眼内炎、脓毒性视网膜炎。后者早期可伴有视神经炎,严重者可见视盘水肿。视盘周围的视网膜有小出血点和软性渗出,出血多为圆形、卵圆形或火焰状,数目不等。典型的有Roth斑(具有白色中心的出血斑),即梭形出血中央有黄白色的核心,亦可见于视网膜血管炎、白血病、贫血等改变。

五、贫 血

贫血(anemia)的眼部表现可因病情的轻重缓急而不同。红细胞或血红蛋白降至正常的

临 床 智 库
WWW.CICALINK.COM

Notes

30%以下时，眼底方出现明显的变化。随着贫血病程的进展，视网膜病变也随之加剧。急性大出血可引起皮肤和结膜苍白，眼底可见视盘色泽变淡，境界不清或轻度的视盘水肿，出血呈火焰状，线状、圆点状，视网膜前出血和玻璃体积血罕见。严重的贫血由于视网膜高度缺氧，使视网膜神经纤维层缺血，轴浆流阻滞而出现棉絮状斑。有些尚可见视网膜脱离、前部缺血性视神经病变，视物模糊或一过性黑矇，甚至永久性失明。慢性贫血主要表现为眼睑水肿、眼睑皮肤及结膜苍白等。

镰状细胞贫血是一种遗传性疾病。成人红细胞血红蛋白由镰状细胞贫血珠蛋白所替代，从而导致脱氧状态的红细胞发生镰刀变性。该病眼部的异常有结膜改变，伴有逗号状毛细血管；视网膜改变，包括动脉阻塞以及周围毛细血管闭塞，尤其是一大片扇形闭塞，进而导致新生血管的形成。可能发生视网膜脱离。

六、白　血　病

白血病（leukemia）引起的眼部病变多发生于血液循环丰富的组织，如视网膜、脉络膜及视神经等。各种类型的白血病均可出现结膜下出血，急性粒细胞性白血病多伴有眼底改变。眼底改变在急性期约占70%，慢性期约占63%。早期改变为视网膜静脉扩张、充盈和迂曲，动脉变化不大，出血可呈火焰状、圆点状，多位于眼底周边部，典型的为Roth斑，与不成熟的白细胞成纤维蛋白的聚集及血小板聚集形成有关。亦可见渗出改变，整个眼底视网膜水肿、变厚，色泽可由橘红色变为橘黄色。视盘水肿轻重不等，为视盘局部细胞浸润或颅内白血病浸润引起颅内压增高所致。病变浸润眼眶及颅骨的骨膜时，可引起眼球突出，形成绿色瘤。绿色瘤多见于急性粒细胞性白血病，以儿童多见。罕见无白细胞增多的绿色瘤。不呈绿色可称髓样肉瘤。

眼底改变对于各种白血病的诊断、预后有一定的临床参考价值。急性白血病患者如合并黄斑部出血，则提示颅内出血的发生率增高。应密切观察颅内有无出血。

七、红细胞增多症

当红细胞数超过600万～630万/mm^3以上，血红蛋白超过170g/L以上即可出现眼底症状。本病可出现短暂的视力模糊，飞蚊症、复视、眼睑皮肤及结膜血管充血扩张呈紫红色，视网膜静脉血管呈青紫色，管壁光反射带增宽，严重缺氧时可见毛细血管扩张、微血管瘤及新生血管、视网膜出血、视盘水肿等。

八、败　血　症

败血症是细菌由局部感染处侵入血液而产生的全身感染性疾病。眼球及其附属器均可发生炎症或脓肿。如眼眶、眼睑或泪囊蜂窝织炎或脓肿，化脓性葡萄膜炎或转移性眼内炎等。由于本病全身中毒症状严重，容易掩盖眼部表现，且有时眼部炎症并不十分显著，因此容易忽略了眼部检查，应特别引起注意。

九、流行性出血热

1982年世界卫生组织（WHO）定名为肾病综合征出血热。其病原体为RNA病毒，本病属自然疫源性疾病。流行性出血热的眼部改变与病程有一定的关系，其症状具有可逆性，因而观察眼部改变对于了解病情进展和转归具有一定的意义。发热期可有视物模糊，通常1周内恢复正常。结膜充血、水肿和出血、毛细血管扩张，出血为重要体征，其量的多少与病情的轻重关系密切，双侧眼眶疼痛为本病特有的症状。多尿及少尿期间常见眼睑、结膜水肿及结膜下出血。出血点多在毛细血管末端呈球状或囊状，这与血管的受损、脆性增加、血小板减少以及贫血等密切相关，同时还有视网膜水肿、血管痉挛和视网膜出血。视网膜出血可能是体内器官出血的特征

之一，系病情严重及预后不良的征兆，多见于少尿期。多尿期及恢复期病情缓解，眼部症状多不明显，仅少数有轻度结膜充血。本病偶可见皮质盲。

十、钩端螺旋体病

钩端螺旋体病（leptospirosis）是由致病的钩端螺旋体引起的急性传染病。本病急性期可见结膜充血、结膜下出血及巩膜黄疸，在恢复期后2～6周可发生双眼急性虹膜睫状体炎或全葡萄膜炎，眼底可见黄白色渗出物，多位于周边部血管旁，少数可在后极部，亦可见视网膜出血。若累及视神经则视盘充血、边缘模糊、静脉充盈迂曲，少数病例可伴发角膜炎、巩膜炎、球后视神经炎、眼球震颤或眼外肌麻痹。本病多为轻型或良性，经皮质类固醇治疗，预后良好，发病时前房穿刺房水做动物接种或直接培养可检出病原体。

十一、莱 姆 病

莱姆病（Lyme）系由伯氏疏螺旋体（*Borrelia burgdorferi*）侵入人体引起的一种全身性疾病。在患者血液、脑脊液中可分离出伯氏疏螺旋体。由于在美国康涅狄格州莱姆镇首先发现，故而得名。

早期的临床表现为典型的皮肤损害——慢性游走红斑（ECM），主要在被蜱叮咬后3～7天发生，为圆形或卵圆形，或为片状，皮肤病变部奇痒，刺痛、灼热感，患者常有皮肤溃烂或硬结形成，中、晚期表现为一种多系统多器官受累的炎性综合征，表现在心脏、神经系统、关节等处，眼征可见滤泡性结膜炎、角膜炎、脉络膜炎、葡萄膜炎、中心性浆液性视网膜脉络膜病变、视盘水肿、缺血性视神经病变等。本病除早期以ECM有特异性临床诊断价值外，其余表现均无特异性，必须进行有关间接免疫荧光抗体技术（IFA）协助诊断，同时要强调有无在流行病区居住的病史。对原因不明的眼部炎症性病变，特别在该病流行区或森林覆盖地区应排除该病的可能。国内北京与福建等均有眼部病变报道。多西环素和氨苄西林对治疗初发感染有效，但是不能阻止晚期并发症。

十二、疟 疾

疟疾以间日疟疾多见，可有眼部症状与体征，如眼睑、眼眶水肿，结膜充血，结膜下出血，角膜炎等，其中以角膜并发症最为多见。常见的有树枝状角膜炎、盘状角膜炎、深层角膜炎和角膜溃疡等，既往有角膜病变者更易发生，可能与高热诱发单纯疱疹病毒复发有关。虹膜炎少见。恶性疟疾致严重贫血时可有视网膜出血，偶有视网膜前出血或玻璃体积血。出血吸收缓慢，可形成增殖性视网膜病变、继发性视网膜脱离，发热期可因视网膜血管痉挛而发生周期性视力障碍，也可见视盘炎、球后视神经炎、皮质盲及眼肌麻痹。少数可见眼眶疼痛、脉络膜炎、眶蜂窝织炎、眼眶脓肿，甚至转移性眼内炎。

十三、结 核 病

除晶状体外，眼部各组织均可累及，由于全身或局部病灶的内源性播散引起。眼结核多继发于肺结核，少见活动性病灶者。

1. 眼睑 皮下有大小不一的硬结，以后发生干酪样变，形成溃疡或者瘘管，经久不愈，应考虑结核可能，预后可遗留瘢痕性睑外翻。

2. 结膜 结膜结核可分为原发性与继发性。临床表现根据患者全身的免疫状况及局部组织的变态反应而有不同的形态。有溃疡型、结节型、乳头增殖型、息肉型、结核瘤型及狼疮型，可单独发生，多为混合型，需与睑板腺囊肿、春季角结膜炎、沙眼、浆细胞瘤等鉴别。常见于青少年的泡性结膜炎，泡性角膜炎、结膜炎则与结核分枝杆菌引起的变态反应有关。睑结膜结核诊断

关键在于活检。

3. 角膜　结核性基质性角膜炎，为角膜对结核分枝杆菌菌体蛋白的一种过敏反应，女性多见，病程长，易反复发作。

4. 巩膜　因过敏可发生表层巩膜炎或巩膜炎，如病变向角膜扩展，可形成三角形或舌状角膜浸润区，称硬化性角膜炎。

5. 葡萄膜　结核性虹膜睫状体炎其虹膜表面可见 Koeppe 结节、羊脂状角膜后沉着物，罕见虹膜睫状体团球状结核瘤。脉络膜粟粒状结核是粟粒型肺结核的眼部表现，多见于小儿，表明机体抵抗力低下，病情严重。脉络膜见有大小不一、直径为 0.5～2.5mm 的黄白色、圆形病灶，微隆起，可分布于整个眼底，但多见于后极部，对结核性脑膜炎的诊断具有一定价值。

6. 视网膜　视网膜结核较少见，但活动性结核可合并视网膜静脉周围炎，常见于年轻男性患者。

7. 眼眶　结核性眶骨膜炎较常见，多发生于儿童或青年，易形成瘘管或死骨，经久不愈。

十四、结　节　病

结节病（sarcoidosis）是一种多系统损害的慢性肉芽肿性疾病，包括皮肤、网织内皮细胞和眼部病变。其发病机制与免疫有关，临床眼部症状主要累及葡萄膜，以前葡萄膜慢性肉芽肿性炎症为主，角膜羊脂状 KP，虹膜上可见 Koeppe 结节及 Busacca 结节，呈白色或灰白色，半透明，大小不一。玻璃体内结节呈雪球状团状混浊，其他尚可见泪腺、眼睑、眼眶、眼球结膜、视网膜、脉络膜、视神经、眼外肌等结节性浸润。视网膜、脉络膜上有小的黄白色结节，沿静脉血管旁出现“烛泪”状或视网膜静脉周围炎样血管旁白鞘、黄斑囊样水肿、视网膜新生血管、视盘水肿等。

血清血管紧张素转化酶（ACE）增高对诊断有帮助。确诊需行结膜结节活检，皮肤的 Kveim 试验有助于诊断。

十五、风湿热及类风湿关节炎

风湿热可见眼睑痉挛、眼睑轻度水肿、眼轮匝肌麻痹导致溢泪、暂时性复视、虹膜睫状体炎、视网膜脉络膜炎等；类风湿关节炎常见结节性浅层巩膜炎、巩膜炎和非肉芽肿性虹膜睫状体炎，尚可见全葡萄膜炎、干燥性角结膜炎等，严重者可导致穿孔性巩膜软化症。糖皮质激素点眼对浅层巩膜炎或前葡萄膜炎有治疗效果，但对于巩膜炎全身药物治疗是必要的，包括非甾体类抗炎药、糖皮质激素、甲氨蝶呤、肿瘤坏死因子抑制剂等。

十六、强直性脊柱炎

本病是一种主要累及脊柱关节和骶髂关节的自身免疫疾病，既往认为属于类风湿关节炎的一种特殊类型，现已认为属于一种独立的疾病。常并发急性非肉芽肿性虹膜炎，亦可见巩膜炎。HLA-B27 抗原阳性率可高达 90% 以上，对临床诊断具有特异性。我国原因不明的男性青年复发性前葡萄膜炎，应考虑可能与该病有关，可常规行骶髂关节摄片及血 HLA-B27 检测，以协助诊断。

十七、系统性红斑狼疮

该病系一种多系统受累的结缔组织病，眼球各部分均可受累。10%～25% 的患者出现眼底病变，常见眼底病变为静脉迂曲扩张，FFA 显示小动脉闭塞，常见视盘周围及后极部典型的棉絮状斑，亦可见视网膜出血、微动脉瘤、视盘及其周围视网膜水肿，非典型视网膜病变可见动脉狭窄或阻塞。一般认为该病眼底改变与病情活动有关，与病程长短无关。其他还可见浅层巩膜炎、巩膜炎、干性角结膜炎等。眼部改变均发生于急性活动期，可伴有不同程度的全身脏器损

Notes

害,因此该病眼部改变提示了病变侵犯多系统和病情活动的情况。眼底检查可为治疗和预后提供客观依据。

十八、皮 肌 炎

这种罕见疾病有特征性的肌肉退行性亚急性炎,有时包括眼外肌。眼睑通常是全身皮肤受累的一部分,表现出明显的肿胀和红斑。视网膜病变表现为棉绒斑和出血。全身应用大剂量糖皮质激素通常能起到缓解作用,甚至效果能在停药后仍然持续。然而,最终预后较差。

十九、硬 皮 病

这种慢性疾病较为少见,发病常见于15至45岁的人群。主要特征是黏膜、骨骼、肌肉、皮肤和内脏气管内的胶原组织的广泛改变。局部的皮肤皮革样变硬,病变可累积四肢的大部分区域,实质不可推动。病变还常累及眼睑的皮肤。虹膜炎和白内障较少发生。也可出现类似于系统性红斑狼疮和皮肌炎发生的视网膜病的表现。通过全身使用糖皮质激素可以改善预后。

二十、结节性多动脉炎

这种胶原疾病最常见于男性,主要累及中动脉。动脉各肌肉层均有严重的炎症反应,伴有纤维蛋白坏死和外周血嗜红细胞增多。主要的临床特征包括肾炎、高血压、哮喘、末梢神经病变、消耗性肌肉痛和外周血嗜红细胞增多。最常受累的器官是心脏,但死亡原因常是肾衰。

约20%的病例可见眼部病变,包括外层巩膜炎和巩膜炎,通常是无痛性的。当角巩膜缘血管受累时,可在角膜周边部形成沟槽。视网膜微血管病常见。缺血性视神经病变可引起急剧的视力丧失,这一变化反映了睫状血管炎的严重性。此外急骤视力丧失也可由中央视网膜动脉阻塞引起。眼肌麻痹可由神经滋养血管动脉炎引起。全身应用皮质激素和环磷酰胺有一定价值。

二十一、Wegener 肉芽肿

Wegener 肉芽肿(Wegener granulomatosis)是一种少见的特发性坏死性肉芽肿性血管炎,累及多系统,如呼吸道、肾脏、肝、脾、心脏、胃肠道及周围神经和皮肤血管等。眼部病变不常见,但较严重。表现为结膜炎、巩膜炎、周边部角膜溃疡、葡萄膜炎、眶假瘤、泪道阻塞、泪囊炎、视网膜周边动脉炎等,15%~20%有眼球突出,少数病例可有视网膜中央动脉阻塞和视网膜中央静脉阻塞。

二十二、获得性免疫缺陷综合征

该病又称艾滋病(AIDS)。眼部并发症占40%~63%,可高达82.6%以上,眼部表现有视网膜棉絮状白斑,巨细胞病毒性视网膜炎,结膜炎,角膜炎,巩膜炎,虹膜睫状体炎,脉络膜肉芽肿,眼睑穹隆部结膜、泪囊及眼眶 Kaposi 肉瘤,视网膜脱离,青光眼等。其中较为常见者有:

1. 视网膜棉絮状白斑 多在眼底后极部视盘周围血管处或其附近,视网膜神经纤维层出现白色边界不清的混浊斑块。眼底荧光血管造影显示视网膜毛细血管无灌注及微血管异常区,有此征象者死亡率可高达81%,而阴性者则为44%。凡有视网膜棉絮状白斑的患者皆有全身巨细胞病毒感染。

2. 巨细胞病毒性视网膜炎 单眼或双眼发病,病变多累及眼底后极部,范围较广。该症发生前均有棉絮状白斑出现,初期为一些白色颗粒状病灶,逐渐互相融合并向周围扩展,形成边缘水肿的炎性斑块,血管附近视网膜常有出血,血管有白鞘。晚期可产生大片视网膜坏死。4~6周以后,病变逐渐消退,形成广泛而大小不等的色素瘢痕,亦可导致视网膜脱离。

3. 视网膜出血 约占27%,眼底后极部点状或火焰状出血者约占10%,赤道部有点状视网

膜出血者约占17%。10%出现Roth斑。

4. 眼部的Kaposi肉瘤　常位于眼睑结膜或泪囊区，多因出血而被误诊为单纯球结膜下出血。典型者表现为软性浅蓝色皮肤结节，或位于下穹隆或睑结膜处孤立的青紫色结膜下肿块，有时伴有结膜下出血。编者在临床上已见过数例眼底改变者，临床上，眼科对于原因不明的视网膜棉絮白斑等，除询问病史外，可常规检测有关AIDS血清等相关检测，提高警惕。

二十三、内分泌腺病

1. 甲状腺功能亢进(hyperthyroidism)　简称甲亢。以甲状腺性弥漫性甲状腺肿伴甲亢最为常见。眼球突出为甲亢的典型症状之一，也称为突眼性甲状腺肿，多呈轴性突出，双眼程度可不相等，亦有以单眼先发生者，眼睑常有典型的特征性表现，如眼睑裂增宽，瞬目运动减少(Stellwag征)；眼球向下看时，上睑退缩，且不能立即随眼球运动向下移动(von Graefe征)；上眼睑翻转困难(Gifford征)；双眼看近物时集合功能减退(Moebius征)。

2. 浸润性眼病变　亦称恶性突眼症。为促甲状腺激素性突眼症，多见于中年男性。眼征有畏光，眼睑水肿明显，球结膜充血水肿，眼球突出，常超过20mm，重症者眼球突出常伴眼外肌重度增生，为此病的眼部特征性表现。眼球运动明显障碍，甚至固定，眼睑闭合不全，视力减退，乃由于视神经受眶内病变的压迫，以及眶顶部血液循环受阻和眼肌肥厚、肿胀等压迫视神经所致。视野向心性缩窄，眼压明显增高，眼球壁硬度系数降低，常伴有胫骨前黏液水肿。

二十四、维生素缺乏症

1. 维生素A缺乏　有夜盲、干眼及角膜软化症(参阅“角膜病”章节)。

2. 维生素B_1缺乏　有浅层角膜炎、眼肌麻痹、瞳孔散大、调节减弱、球后视神经炎、视神经萎缩等。

3. 维生素B_2缺乏　可引起脂溢性睑缘炎、结膜炎、酒糟鼻性角膜炎、角膜缘周围浅层新生血管形成、角膜混浊、白内障及球后视神经炎。

4. 维生素C缺乏　可表现为眼睑、结膜、前房、玻璃体、视网膜、视神经鞘膜及眶内出血或积血，后者可引起眼球突出和眼外肌麻痹，白内障形成可能与维生素C含量不足有关。

5. 维生素D缺乏　往往有骨发育异常，因此可引起眼眶狭窄、眼球突出。其他有眼睑痉挛以及屈光不正等。

6. 维生素E缺乏　主要影响视网膜色素上皮功能，可导致视力减退。

7. 维生素K缺乏　少数合并视网膜出血，如颅内出血可引起颅内高压致视盘水肿及皮质盲等。继发性视神经萎缩可致盲。

二十五、半乳糖血症

是一种罕见的糖类代谢异常的常染色体隐性遗传性疾病。表现为出生后很快出现喂养困难、呕吐、腹泻、腹胀、肝大、黄疸、腹水、白内障、精神发育迟缓和血、尿中半乳糖水平升高等。3岁前给予不含牛奶和半乳糖及乳糖的饮食可以预防临床症状出现并能改善已有的异常。甚至可恢复早期以皮质空泡形成为特征的白内障。

检测到半乳糖-6磷酸酶含量减半可确定是该病的携带者状态。

二十六、白　化　病

白化病(albinism)是常染色体隐性遗传病，表现为眼与皮肤黑色素沉着减少或缺乏的一组疾病。眼部表现为视力低下(通常为0.1)，眼球震颤，虹膜苍白可透光，眼底少色素，黄斑部形成不全等。突出的症状为畏光。其中眼白化病属性连锁隐性遗传，皮肤仅表现为色淡，是先天性

临床智库 www.CICALINE.com

Notes

眼球震颤的重要原因。

二十七、马方综合征

这种罕见综合征的主要特点是为长骨尤其是手指和脚趾的增长。其他特点包括皮下脂肪减少、韧带松弛以及其他更少见的发育性异常，如先天性心脏病以及脊柱关节变形。眼部并发症较常见，尤其是晶状体脱位，通常向上和向鼻侧脱位。其他较少见的眼部异常包括重度屈光不正、大角膜、白内障、葡萄膜缺损以及继发性青光眼。婴幼儿死亡率较高。摘除脱离的晶状体是有必要的。该疾病是常染色体显性遗传性疾病，由 15 号染色体 *Fibrillin-1* 基因突变所致。由于基因表达多变，因此可见轻度、不完全形式的综合征，但约 25% 的患者是由新突变所致。

二十八、VKH 综合征

该病以年轻人多见，表现为双侧葡萄膜炎伴脱发、白发症、白癜风和听力障碍，称为 Vogt-Koyanagi 病。当脉络膜炎出现轻度渗出时可发生浆液性视网膜脱离，称为 Harada（原田）综合征。可有视功能恢复的趋势，但通常不完全。最初治疗为在局部应用激素和扩瞳药物，但为预防永久性的视力丧失常需使用全身高剂量的激素治疗。

第二节 外科病的眼部表现

一、颜面部疖肿与体内深部脓肿

颜面部血液循环丰富，静脉内无静脉瓣。因此，当颜面部疖肿包括睑腺炎等急性炎症，尤以位于眉尖及两侧口角之间的危险三角区时，不恰当的处理和自行挤压，常使脓毒栓子由面静脉、内眦静脉、眼静脉进入海绵窦，发生海绵窦静脉炎或海绵窦血栓形成。体内深部感染或脓肿可因败血症引起转移性眼内炎或球后脓肿。编者偶见此病，眼睑疖肿挤压引起海绵窦血栓形成。及时治疗，可减少后遗症。

二、慢性眼部缺血

视网膜动静脉压力梯度的改变，可产生不常被发现的慢性眼部改变。

1. 颈动脉阻塞性疾病 该病通常发生于中老年人，因累及颈动脉及其小分支而引起。致病因素包括高血压、吸烟、高血脂等。

前部缺血，病人表现为虹膜炎、眼压变化、瞳孔异常，视网膜缺血，病人表现为毛细血管扩张、出血、闭塞、视盘新生血管以及棉绒斑。

2. 颈动脉海绵窦瘘 该病是由于颈动脉或其分支与海绵窦相交通，直接颈动脉瘘是动脉瘤、血管壁脆化或外伤导致海绵窦内颈内动脉破裂引起，有急性的明显的临床表现，通常需要手术封堵。间接颈动脉瘘是慢性发病，与糖尿病、高血压、硬脑膜静脉血栓有关，通常自发消退。颈动脉海绵窦瘘的临床特点包括结膜巩膜血管充血、眼内压增高、视网膜血管扩张伴出血、荧光素渗漏、眼肌麻痹（通常为外直肌）以及血管杂音。CT 和 MRI 显示眼外肌增厚以及眼上静脉扩张，后者可作为与甲状腺眼病鉴别的特点。放射性介入技术能起到封堵颈动脉海绵窦瘘的效果。

三、颌面外伤

颌面外伤常伴有上颌骨、颧骨等骨折，可累及眶缘及其附近骨质，或造成眼眶壁爆裂性骨折，眶周可见瘀斑及肿胀、结膜下出血。上颌骨 Le Fort 高位骨折时，由于上颌骨的眶板构成了眼

眶的底部，骨折累及眶底可能造成眼下直肌及下斜肌随同其周围的脂肪和结缔组织夹持去骨折片之间，引起眼球垂直方向运动障碍而产生复视，眼眶骨折造成眶腔体积增大时出现眼球内陷。颧骨骨折并移位后，眼眶缘及眶底也可能发生移位，睑裂随之歪斜并变形；两侧瞳孔发生改变，伤侧瞳孔下移出现复视。如创伤严重，不仅眶缘折断，还会伴有眶底骨折。因此查体时应仔细触诊眶周骨质，多可发现有骨移位、阶梯样表面或压痛。冠状位和水平位的 CT 检查有助于发现眼眶壁的骨折。

四、胸腹部严重挤压伤

严重的胸腹部挤压伤可形成间接性眼部损伤、头部外伤、四肢骨折，甚至骨盆骨折等，虽未直接伤及眼部，但均可引起眼底一系列改变，称为远达性视网膜病，又名 Purtscher 病。一般发生在挤压伤后 1 ~2 天，主诉视力减退，眼底可见视网膜静脉充盈、迂曲，视网膜浅层火焰状或线状出血，视盘和黄斑间常有类圆形棉絮状斑，1 ~2 个月可好转。

五、急性大出血

外科手术时大出血，外伤或其他病因发生的脏器严重出血（如胃肠道），可呈突发性失明，常由于前部或后部缺血性视神经病变所致。亦可有视网膜缺血、瞳孔散大、光反射迟钝或消失、视网膜动脉痉挛，视盘苍白、萎缩。

六、颅脑损伤

颅底骨折可引起双侧眼睑及球结膜下淤血。颅前凹骨折可因眶内血肿而致眼球突出或眼睑皮下气肿。骨折位于眶尖可引起眶尖综合征，视神经管骨折，或因缺血或血块、骨折片压迫视神经而造成失明。由于患者多处于昏迷状态下，易忽略眼部体征，以致失去早期手术减压的机会。因此颅脑损伤时应特别注意双眼瞳孔反射，如发现一侧瞳孔进行性散大、直接对光反射消失、间接对光反射存在，则提示该侧视神经受损。即使 X 线摄片未发现视神经管骨折，也可试行视神经管减压术。如行断层摄片或头颅 CT，可提高阳性发现率。

硬膜外血肿多因脑膜中动脉的破裂所致，血肿使大脑半球向对侧移位，因而使颞叶的沟回疝入小脑幕切迹，及时手术可挽救患者的生命。沟回疝的重要体征是先有同侧瞳孔短时间的缩小，继而瞳孔进行性散大而固定。疝组织可压迫动眼神经上方的大脑后动脉，动眼神经最上部位系瞳孔纤维集中的部位，说明病变即处于此处。值得注意的是，应与强直性瞳孔和 Adie 综合征鉴别，后两者无意识障碍和对侧肢体瘫痪，更重要的是瞳孔无进行性散大。

硬膜下血肿多因外伤引起颅内小静脉破裂所致，发病多较缓慢，引起颅内压慢性增高，导致头痛、呕吐和视盘水肿，极易误诊为颅内肿瘤，应提高警惕。

颅脑损伤常可致眼球、眼眶、瞳孔、眼球运动神经、视神经、视路等的损害，颅脑损伤引起颅内高压时双视盘水肿。视路受损可产生相应的视野缺损。瞳孔缩小、对光反射迟钝或消失多见于重型闭合性颅脑外伤并发小脑幕裂孔疝的早期及脑挫裂伤。瞳孔缩小常由于中脑严重损伤所致或提示深度昏迷。

视盘水肿、视网膜出血、视网膜渗出提示预后不佳。原发性脑干损伤常有眼震，自发性垂直性眼震对脑干损伤定位诊断、判断预后等均有一定参考价值。颅脑损伤应进行全面的神经眼科检查，不能仅单纯局限观察眼底。

七、几种与外伤有关的视网膜病变

临 床 智 库

1. 远达性视网膜病变（Purtscher retinopathy）　因车祸、地震、房屋倒塌等引起的、对头胸腹部的急性挤压伤或粉碎性骨折，可引起一眼或双眼的视网膜病变，视力下降。在视网膜和视

Notes

盘周围常见棉绒斑、出血和水肿，以及视盘水肿或玻璃体积血。通常，视网膜内出血散布于黄斑周围，脂肪栓子造成的棉绒斑一般较小，常位于较周边区。荧光造影显示小动脉阻塞及渗漏。并伴有眼睑和结膜充血、水肿，眼球突出。发病机制可能为：因系统性组织严重损伤，激活补体，颗粒细胞凝聚，白细胞栓子形成；局部的视网膜血管损伤，引起补体介导的白细胞凝聚和阻塞。挤压性损伤或长骨骨折，可引起类似的视网膜表现。

在没有外伤的情况下，其他一些疾病凡能激活补体的，也可引起类似的眼底改变。因 Purtscher 视网膜病变原描述为与外伤有关，这种病变则称为“类 Purtscher 视网膜病变”。例如，急性胰腺炎引起的视网膜病变；还有胶原血管病（如系统性红斑狼疮）或分娩。

2. Terson 综合征 由急性颅内出血引起的玻璃体、内界膜下或玻璃体后出血。机制不清，推测引起了眼内静脉压急剧升高，造成视盘周和视网膜血管破裂。约 2/3 的蛛网膜下出血伴有眼内出血，约 6% 有玻璃体积血。多见于 30～50 岁，也可发生于任何年龄。少有视网膜脱离。

3. Valsalva 视网膜病变 腹腔内压力（如咳嗽、呕吐、举重、大便用力）突然升高，可使眼内静脉压上升到足以使黄斑的毛细血管破裂，出血位于内界膜下，通常较小，偶有 1～2PD，视力仅稍微有下降，预后好，出血在数月内自发消退。应注意的鉴别诊断有：①玻璃体后脱离，可引起出血或巨动脉瘤；②周边部视网膜裂孔或小动脉上的动脉瘤。

第三节 儿科病的眼部表现

一、麻 疹

初期常有畏光、流泪、结膜充血等；后期可因继发感染而产生脓性分泌物，呈急性卡他性结膜炎、角膜炎，严重者可发展成角膜溃疡，甚至穿孔，亦可因高热、营养不良、维生素 A 缺乏导致角膜软化，或因抵抗力低或继发感染而引起败血症、转移性眼内炎等。

二、风 疹

多发生于儿童，如妊娠妇女在怀孕早期患风疹，则出生的婴儿往往患双眼先天性白内障，同时也常患其他先天畸形，如先天性心脏病、小头畸形和智力迟钝等。晶状体呈乳白色混浊，以中央部最显著，视网膜后部常出现棕黄色色素沉着，呈细点状或斑纹状，大小不一，疏密不均匀，散在性分布，互不融合，称为风疹性视网膜病变。

三、流行性腮腺炎

儿童感染流行性腮腺炎可有眼睑水肿、充血、上睑下垂或睑裂变窄，或可伴有急性泪腺炎。病程长者易发生浅层点状角膜炎或深层角膜炎，该病治愈后 10 天左右可发生虹膜睫状体炎，其他尚有视网膜静脉充盈、迂曲甚至血管阻塞，罕见的有视盘炎或球后视神经炎。妊娠期若患腮腺炎，婴儿可发生眼部先天性异常，如小角膜、小眼球、角膜混浊及先天性白内障等。

四、百 日 咳

由于剧咳常可引起眼睑水肿、眼睑皮下淤血及球结膜下出血，严重者可有前房积血、视网膜出血，甚至玻璃体积血。

五、白 喉

双眼可发生卡他型、假膜型或坏死型的膜性结膜炎，眼睑红肿、触痛，结膜充血，脓性分泌物呈膜样，紧附于结膜表面，不易撕去。除去膜后，其下结膜多有出血，一般不发生瘢痕，少数可因

结膜瘢痕收缩而致睑内翻、倒睫。有时因结膜表面粗糙引起角膜炎及角膜溃疡。白喉杆菌产生的大量外毒素可引起神经系统损伤致眼肌麻痹和调节功能障碍，一般在病后 2～8 周发生，预后较好，视神经炎罕见。

六、流行性乙型脑炎

眼征中有眼外肌麻痹，特别是双眼的共轭运动失调、垂直性或水平性眼球震颤、调节麻痹以及瞳孔运动障碍、角膜触觉迟钝，甚至消失。瞳孔双眼不等大，对光反射迟钝或消失，视神经炎、双颞侧或同侧偏盲。颅底脑膜炎可致视盘水肿。

七、急性细菌性痢疾

急性细菌性痢疾，可因严重腹泻脱水而引起眼睑皮肤干燥及眼球凹陷，亦可因维生素 A 缺乏引起眼球干燥、角膜软化，偶可伴有虹膜睫状体炎或视神经炎。中毒型菌痢可因高热或毒素引起视网膜动脉痉挛、狭窄和视网膜水肿。累及枕叶皮层可因血管痉挛、供血不足、缺氧而引起皮质盲。临床上该病引起的黑矇可分为皮质盲型和视神经型，前者为功能性，瞳孔及眼底正常，可逆性，预后好；后者为器质性，瞳孔散大，视盘常有改变，为不可逆性，预后差。皮质盲型有时亦可发生视神经萎缩。中毒型菌痢患儿昏迷清醒后，应密切观察视力、瞳孔和眼底的改变。

八、产　　伤

可分为自然分娩时产道对胎儿头部压迫和产钳损伤两种，眼部损伤如眼睑出血、挫伤或上睑下垂，结膜出血、水肿；角膜上皮擦伤、实质层水肿或后弹力层皱襞，角膜继发感染，前房积血、虹膜根部离断；视网膜或玻璃体积血；晶状体脱位或外伤性白内障；眼肌麻痹、眼眶骨折，甚至眼球脱位。亦可因产伤发生颅内血肿导致颅内高压、蛛网膜下腔出血，从而发生视盘水肿、视网膜前出血及眼肌麻痹和瞳孔障碍。有些婴幼儿原因不明的弱视、斜视、视神经萎缩、眼球震颤或眼球凹陷等均可能与产伤有关。

第四节　妇产科病的眼部表现

妊娠期高血压疾病，多数出现在妊娠后期或妊娠 6 个月后，其特征为血压升高、蛋白尿、水肿等。其眼征可见眼睑及球结膜水肿，严重者球结膜水肿呈堤状，并有球结膜小动脉痉挛、毛细血管弯曲，以及球结膜贫血等。

眼底改变可分为三期，亦有从视网膜动脉痉挛期直接发展至视网膜病变期者。

1. 视网膜动脉痉挛期　视网膜小动脉狭窄，粗细不等，动脉细，静脉粗，比例可由正常的 2∶3变为 1∶2～4。

2. 视网膜动脉硬化期　由于血压持续升高，视网膜动脉管径变窄，管壁中心光反射增宽，有动静脉交叉压迫征。

3. 视网膜病变期　眼底可见视网膜水肿、渗出、棉絮状斑、黄斑星状渗出，甚至发生渗出性视网膜脱离。

偶见皮质盲。应当指出的是，眼底检查对观察该病有一定的意义，即当眼底仅有视网膜动脉痉挛期，可继续观察，治疗常有缓解。经治疗无效，或进入视网膜病变期，甚至有视网膜脱离，应考虑终止妊娠。有蛋白尿则妊娠期高血压疾病视网膜病变严重。另外，与低体重儿、围产儿死亡成正比，即视网膜病变越重，低体重儿发生率及围产儿死亡率越高，球结膜微循环改变越严重。球结膜微循环可见缓流、泥流、间歇流、微血管管径变细等，毛细血管瘤多为 3～10 个，微动脉变窄多见，并有局限性出血及小出血灶等。

Notes

第五节 皮肤病及性病的眼部表现

一、麻 风

麻风是由抗酸杆菌——麻风分枝杆菌引起的慢性肉芽肿病。世界卫生组织将其列入发展中国家的重要健康问题之一。全世界约有200万麻风患者,其中眼部受累的占20%~50%。

瘤型和结核样型皆可累及眼部。眉毛部分或全部脱落。眼睑有结节,粗糙、变厚,倒睫、上睑下垂、睑外翻或兔眼,结膜炎分泌物中可发现大量麻风杆菌。角膜上皮易脱落和溃疡形成,且可发生浅层点状角膜炎、麻痹性角膜炎或深层角膜炎。角膜混浊是麻风致盲的主要原因之一。偶见虹膜睫状体炎,虹膜表面有粟粒状白色小结节或孤立性麻风结节。可有虹膜后粘连、继发性青光眼、并发性白内障,也可有眼球运动障碍。

二、梅 毒

可分先天性和后天性两类,各期梅毒都可能发生在眼的各个部位,通常双眼受累。

1. 先天性梅毒 主要表现为基质性角膜炎及脉络膜视网膜炎。眼底周边部有大量细小棕色或黑色尘埃状色素点,杂有黄灰色脱色斑点,形成典型的"椒盐状"眼底;也有表现为大的孤立病灶,或类似视网膜色素变性。多发生在5~15岁,尚可见鞍鼻、霍奇金齿。

2. 后天性梅毒 早期梅毒可表现为接触部位的皮肤或黏膜发生下疳,眼睑、结膜偶有下疳发生。约5%的二期梅毒患者表现为急性虹膜睫状体炎,常与皮疹同时出现,多在初期感染后4~6个月发生,有时虹膜表现为结节或梅毒性蔷薇疹,少数可见视网膜脉络膜炎。三期梅毒为神经梅毒,感染后20~30年发生,脊髓痨患者约10%有瞳孔缩小,光反射消失而近反射正常(即Argyll-Robertson瞳孔),20%可伴有原发性视神经萎缩;脑膜血管梅毒多损害颅底部脑膜,因而可引起眼球运动神经麻痹、视神经炎和继发性视神经萎缩;麻痹性痴呆偶可伴有Argyll-Robertson瞳孔、视神经萎缩或眼肌麻痹。

三、结缔组织病

1. Behcet综合征 见"葡萄膜病"章节。

2. Sjögren综合征 又称眼、口黏膜干燥综合征或称干燥综合征,典型者有干性结膜角膜炎、口腔干燥及类风湿关节炎三联症。中老年女性多见,一般认为是自身免疫疾病。眼部表现有眼干、异物感、烧灼感或畏光等,结膜有泡沫状分泌物,结膜充血,角膜上皮点状脱落或呈丝状角膜炎。荧光素染色阳性;1%虎红染色,结膜、角膜着色明显。Schirmer试验阳性。其他尚有泪液溶菌减少或消失,泪膜破裂时间缩短,血清抗核抗体阳性,血清IgG、IgA、IgM增高,类风湿因子阳性等。唇、涎腺体组织活检淋巴细胞浸润、增殖,这些改变均有助于诊断。其他可见口腔、鼻、咽喉发干,黏膜萎缩,泪腺和腮腺分泌减少,多发性类风湿关节炎。对于长期诊治为慢性结膜炎或病毒性角膜炎治疗无效者,应考虑本病的可能,进行必要的辅助检查,以明确诊断。以往该病多用皮质类胆固醇治疗,但其副作用多,近年来有人用转移因子等治疗,溴己新对该病有一定的疗效,但机制尚不明确。

3. Stevens-Johnson综合征 又称多形渗出性红斑症。为一种严重的皮肤黏膜病,多发生于10~30岁男性,可能与病毒或药物(特别是现已禁用的长效磺胺)过敏有关。眼部表现有眼睑红肿、糜烂,卡他性、黏液脓性、出血性或膜状结膜炎,结膜充血、水肿,可见大疱样损害,干性结膜角膜炎、浅层或深层角膜炎、角膜溃疡甚至穿孔;泪点和鼻泪管阻塞、泪腺管阻塞、睑球粘连、睑内翻等。全身表现有恶寒、高热、急性呼吸道感染,皮肤有多形性渗出性红斑,阿弗他性口

临床智库 WWW.CICALINE.COM

炎、龟头炎、尿道炎、阴道炎等。

第六节　神经科病的眼部表现

一、多发性硬化

本病是中枢神经系统炎性脱髓鞘疾病，多发病灶及缓解与复发交替的病程为其特点，病因至今不明，一般认为与自身免疫病因有关。此病起病急、病程短，软化坏死灶较多见，多见于20～40岁。好发于脑和脊髓白质中，呈局限性块样病灶，早期神经纤维髓鞘受累，晚期形成硬化斑。眼部最常见的改变为单眼或双眼急性球后视神经炎，表现为视力突然减退，早期眼底多无改变，有中心或旁中心暗点、色觉障碍，严重的甚至可失明。大部分患者可在数周内恢复，但易复发，重者可遗留视神经萎缩。尚可见复视、眼肌麻痹、核上性眼球运动病变（以侧向运动麻痹最多见）眼震和核间性眼肌麻痹并存，提示脑干病灶。以上被认为是本病特征性表现。动眼神经麻痹占25%～70%，展神经麻痹或单纯上睑下垂也较常见，亦有Horner综合征及视网膜静脉周围白鞘等。头颅CT可显示大脑各叶白质、视神经、脑干、小脑和脑室周围低密度多发病灶。视觉诱发电位（VEP）和体感诱发电位（BAEP）、头颅MRI等检查有助于诊断，头颅MRI较CT更有诊断价值。脑脊液髓鞘碱性蛋白及单克隆抗体增高等。

该病病程常难以预料。具有特征性的缓解和复发过程。体温升高可引起一过性症状加重（Uhthoff现象）。产后复发风险升高。口服或静脉应用激素治疗在多发性硬化急性发作中对促进恢复很有帮助，但不能改变疾病最终的功能丧失，也无法降低复发率。应用β-干扰素、米托蒽醌、和那他珠单抗可降低1/3的复发率及复发时的病情程度。但对长期功能丧失的疗效尚无定论。

二、视神经脊髓炎

视神经脊髓炎又称Devic病，为主要累及视神经和脊髓的中枢神经系统炎性脱髓鞘病，现已明确为一种独立性神经科疾病。在东方如中国和日本本病较多见。既往有认为该病系多发性硬化的亚洲型或变异型。自发现NMO-IgG较特异的一项免疫标志物（水通道蛋白4，Aqp4），国内外已普遍认同该病是独立疾病，头颅MRI、脑脊液及临床病程等均与多发性硬化不同。呈急性和亚急性发病，常有缓解和复发，多因呼吸肌麻痹或继发感染而死亡。临床上常见双侧急性视神经炎或球后视神经炎，同时或先后发生脊髓炎，大脑及脑干亦可累及。视神经炎时视盘充血、水肿；球后视神经炎早期眼底无异常，晚期视盘颞侧苍白。有中心或哑铃状暗点、视野向心性缩窄、色觉障碍等。脊髓症状常表现为急性或亚急性脊髓横贯性损害，以胸段最易受累，引起截瘫。

临床预后变化不定，在第一个10年之内约有50%的病人病情进展，由于截瘫而死亡，但剩余可能会经历很长时间的缓解期，最终预后好于患有多发性硬化的病人。

在治疗上，急性发作期采用系统激素用药，接下来根据疾病的活动程度采用长期免疫抑制治疗。

三、肝豆状核变性

肝豆状核变性又称Wilson病，系由铜代谢障碍所致，现已知该病由于基因突变引起，基因定位于13号染色体长臂上1区4带第3区带（13q14.3），主要病变位于基底神经节的豆状核和肝脏。典型者有锥体外系症状、肝硬化和肾脏损害及角膜缘棕黄色色素环（Kayser-Fleischer环，简称K-F环）。呈常染色体隐性遗传。多发于10～25岁。眼部特征性改变为角膜周边色素环。

约95%的患者有K-F环,脑型患者几乎100%有此环,因此,K-F环是诊断肝豆状核变性的重要依据。K-F环大多呈单环,棕黄色略带绿色,近角膜缘色素浓,近角膜中心部色素淡,主要沉着在后弹力层及角膜深层。在色素环与巩膜间有很狭窄的透明带。明显者用斜照法即可见,不明显者需要应用裂隙灯检查。其他尚可见晶状体前后囊有棕红色、蓝色、绿色、黄色发亮的粉末状,称向日葵样白内障。锥体外系症状如肢体震颤,肌强直,吞咽、咀嚼、说话困难,或可伴智力减退。血清铜含量减低,铜蓝蛋白及血清铜氧化酶活性降低等检查有助于诊断。本病早期有较广泛的、非特异性的临床综合征,易与其他疾病混淆。对青少年起病的肢体震颤和肌强直等锥体外系症状,有精神症状或儿童原因不明的肝硬化,应考虑本病的可能,需常规行裂隙灯检查有无角膜周边色素环,以便作出早期诊断。该病早期诊断可有效治疗。

四、重症肌无力

本病系神经肌肉传递功能障碍的一种疾病,与乙酰胆碱不足有关,近年来认为属于自身免疫疾病,与胸腺增生或胸腺瘤有关。运动后横纹肌无力加重、休息后肌力增强为本病的特征。多见于20~40岁,国内幼儿及儿童也常见,女性患者较多。临床症状多由眼部症状开始,突然发生,有上睑下垂、复视、眼外肌麻痹等。眼内肌一般不受累,因而瞳孔及睫状肌无异常。该病可以发生在上呼吸道感染、紧张、妊娠,或者外伤,以及肌无力母亲所生新生儿的暂时情况。重症肌无力与甲亢(5%)、甲状腺功能失调(15%)、自身免疫性疾病(5%)以及扩散转移的肿瘤(7%)相关。诊断主要依据临床症状及肌内注射新斯的明或静脉滴注依酚氯铵,症状可分别在15~30秒及1分钟内明显缓解,为预防新斯的明所引起的胃肠痉挛,在注射新斯的明前应给予肌内注射阿托品。鉴别诊断包括进行性眼外肌麻痹、脑干病变、流行性脑炎、延髓性和假延髓性麻痹、白喉后麻痹、肉毒杆菌中毒、多发性硬化、β-受体阻滞剂(如普萘洛尔)或青霉胺的毒性反应。很多其他药物可能会暴露或加重重症肌无力,它们包括锂、氨基糖苷类抗生素,氯喹和苯妥英。治疗可应用大剂量泼尼松60~100mg或15岁以下每千克体重2~3mg,每日或隔日晨顿服,好转后减量。2年内眼型重症肌无力多不会发展为全身型。

五、帕金森病

帕金森病(Parkinson disease,PD)是一种锥体外系的慢性进行性疾病。多发于50~60岁。眼睑痉挛、瞬目和眼球活动减少,视野外侧缩小或向心性缩小。可有球后视神经炎或视神经萎缩,视网膜小动脉硬化。动眼危象见于脑炎后震颤综合征,表现为阵发性眼球向上偏斜。

六、颞动脉炎

颞动脉炎又称巨细胞动脉炎,系全身性血管病变的部分表现。发病并不局限于颞动脉,因特别容易累及颞动脉,故而命名。多见于60岁以上,可突然发病,全身不适、低热、乏力、颞区疼痛,触诊时有坚实的结节,压痛明显,血沉快,白细胞增高。多侵犯双眼,可先后发病。主要表现为缺血性视神经病变,视力突然减退,视野中出现与视盘相连的扇形缺损,如不及时治疗,可迅速发生视神经萎缩。偶可发生视网膜中央动脉痉挛或阻塞,引起一过性黑矇,尚可伴有眼外肌运动障碍,其中以外直肌麻痹多见。如果血沉超过50mm/h,应行颞动脉活检,以期确诊。本病应作急诊处理,及时给予大剂量皮质类固醇治疗,以抢救视力;另外,对预防对侧眼的发病有一定的作用。国内眼科曾有临床报道。

七、脑血管病

1. 短暂性脑缺血发作(transient ischemic attack,TIA) 系缺血性脑血管病的常见类型,指颈动脉系统或椎-基底动脉系统的一过性供血不足,导致局灶性神经功能障碍。临床表现有反复

发作的运动或感觉障碍、失语等症状，偏瘫通常以上肢和面部为重，如出现一侧短暂性失明为颈内动脉分支眼动脉缺血的特征性改变。如发作性偏瘫通常伴有对侧的短暂性无痛性的单眼失明或视觉障碍可考虑为失明侧颈动脉系统 TIA，黑矇多数持续 2～15 分钟，24 小时内完全缓解，无任何后遗症，可反复发作，少者 1～2 次，多到数十次。TIA 由于颈动脉系统引起黑矇者占 34%，视野障碍呈双眼对侧偏盲缺损者占 6%～14%；椎-基底动脉系统 TIA 无黑矇，多有视野障碍，可占 13%～32%。单眼一过性黑矇系同侧颈内动脉眼支缺血的特征性改变，如同时伴对侧肢体 TIA 则高度提示黑矇侧颈动脉有粥样硬化或狭窄。颈动脉阻塞或狭窄的眼部改变，尚可见视神经萎缩、视网膜微动脉瘤、白内障、新生血管性青光眼等。诊断主要依靠病史，如中年患者，突发短暂的脑局灶性功能障碍，不能以其他疾病解释者应考虑 TIA。为了预防再发或脑梗死，应尽力寻找病因，可常规行血压、血脂、血糖、血液流变学、心电图及颈动脉超声多普勒等检查，颈部杂音有助于颈动脉狭窄的诊断。儿童或青少年 TIA 多为脑动脉炎引起，老年人主要为动脉硬化所致。

2. 脑血管阻塞　因损害部位不同而眼部症状不同。

（1）大脑中动脉阻塞：引起双眼病灶对侧偏盲，无黄斑回避。

（2）基底动脉阻塞：可引起瞳孔缩小及第Ⅲ、Ⅳ、Ⅵ对脑神经麻痹。

（3）大脑后动脉阻塞：表现为皮质或双眼病灶对侧的同向偏盲，伴黄斑回避。

（4）小脑后下动脉阻塞（Wallenberg 综合征）：眼征：复视，同侧眼球凹陷，上睑下垂，瞳孔缩小（同侧 Horner 综合征），同侧展神经麻痹，自发性同侧或对侧水平性或旋转性眼球震颤（前庭核受损），视动性眼震正常，病变侧角膜知觉消失。尚可见同侧小脑性运动不能，肌张力低下，吞咽及语言困难，声音嘶哑，同侧软腭、咽喉和声带麻痹。同侧面部痛觉和温度觉丧失，病灶对侧躯干与四肢痛觉和温度觉丧失，偶见对侧肢体麻痹。

3. 脑出血　一般系指脑实质内出血，由于出血的部位不同，临床表现各异，常见内囊出血，多为双眼向病灶侧偏斜。如小脑出血常呈强迫性头位和眼球震颤，角膜感觉消失，瞳孔不等。脑桥出血时双侧瞳孔缩小，中脑出血时往往有眼球震颤等，颅内高压时可出现视盘水肿。

4. 脑血管瘤　位于海绵窦段动脉瘤因视神经或视交叉受压而引起视力减退，或双眼颞侧偏盲，此外，尚可见第Ⅲ、Ⅳ、Ⅵ对脑神经麻痹及角膜反射迟钝，眼静脉回流受阻。大脑前动脉及前交通动脉血管瘤，因视神经或视交叉受压而引起视力障碍或双眼颞侧偏盲，无支配眼球运动神经麻痹。大脑后动脉或后交通动脉瘤可致第Ⅲ对脑神经麻痹。小脑血管瘤常伴有视网膜血管瘤，称为 vonHippel-Lindau 综合征。此外，如动脉瘤破裂可引起蛛网膜下腔出血，导致视盘水肿及视网膜出血，合并有玻璃体积血者，称为 Terson 综合征。

八、脑炎和脑膜炎

流行性乙型脑炎眼部症状参见本书第二十一章第三节“儿科病的眼部表现”。甲型脑炎更为多见，有眼肌麻痹、眼球震颤、上睑下垂、瞳孔异常及调节麻痹。慢性期有动眼危象的发作，即双眼多向上方凝视数分钟到数小时之久。流行性脑脊髓膜炎，几乎眼球各组织都可能受累，眼部症状与流行性乙型脑炎相似，有时也可见转移性眼内炎、全眼球炎、视神经炎或视神经萎缩。

九、脑　肿　瘤

眼部症状有两大类：一类因肿瘤所致颅内高压而发生视盘水肿及一过性黑矇，其后可发生继发性视神经萎缩，另一类则依其肿瘤的所在部位而引起相应的眼征。额叶底部肿瘤或嗅沟脑膜瘤压迫同侧视神经可引起患侧原发性视神经萎缩，对侧视盘水肿，称 Foster-Kennedy 综合征。垂体腺瘤可引起双侧原发性视神经萎缩及双颞侧偏盲。颞叶肿瘤压迫视放射下方纤维则致对侧上方象限同侧偏盲，顶叶肿瘤则压迫视放射上方纤维引起对侧下方象限同侧偏盲。枕叶肿瘤

多出现肿瘤对侧的同侧偏盲且常有黄斑回避。蝶骨嵴脑膜瘤可见第Ⅲ、Ⅳ、Ⅵ对脑神经的损害。蝶骨嵴内1/3肿瘤，早期即可出现视力减退、视神经萎缩、视野缺损，进一步发展可致眶上裂综合征、Foster-Kenned综合征；蝶骨嵴中1/3肿瘤，早期无明显眼症，晚期可见视神经萎缩、视盘水肿和同侧偏盲；蝶骨嵴外1/3肿瘤：早期眼球突出和蝶骨大翼增厚导致颞侧部隆起。脑干肿瘤可因部位不同而表现有第Ⅲ、Ⅳ、Ⅵ对脑神经的损害以及侧方同向运动麻痹。小脑脑桥角肿瘤表现为视盘水肿、同侧角膜反射消失及面神经损害引起的眼睑闭合不全。小脑肿瘤则多有视盘水肿及眼球震颤等特征。

早期视盘水肿仅凭眼底检查难以肯定，除随访观察外，检查生理盲点有无扩大，特别是水平径扩大者有一定的辅助诊断意义。眼底荧光血管造影发现视盘周围有毛细血管扩张及渗漏，亦有一定帮助。另外，脑肿瘤常由于视力减退而首先就诊于眼科，因此，对于原因不明的视力减退，如考虑或诊断视神经炎、球后视神经炎或视神经萎缩等，以排除脑肿瘤的可能，应行头颅CT或MRI等检查。

十、特发性(良性)颅内高压(假性脑瘤)

特发性颅内高压是指颅内压增高而脑脊液成分以及放射学检查未见异常，尤其没有脑静脉窦的闭塞。颅内压增高的确切机制不明，可能与静脉窦引流损伤导致脑脊液吸收减少有关。患者通常为年轻超重女性并伴有头痛，一过性视觉障碍、视物模糊和复视是眼部特点。病因需排外：①药物治疗，尤其是四环素，包括维生素A在内的维A酸，长期激素治疗或儿童期的激素撤退以及激素类避孕药；②内分泌异常；③睡眠呼吸暂停综合征。特发性颅内高压在成年男性十分罕见。

最初，视野检查除了因视盘水肿所致生理盲点扩大外基本正常。随着病情的进展，出现整个视野缩小以及鼻下方急性视野缺损。CT或者MRI显示视神经鞘扩张、眼球变扁、垂体蝶鞍空缺。治疗目的是使永久性视力损伤最小化以及减轻症状，永久性视力损伤发生于50%以上的病人。治疗方法包括减轻体重、口服乙酰唑胺或其他利尿剂、脑脊液分流术、视神经鞘开窗减压术。

十一、癔　症

常见眼部症状有眼睑痉挛、单眼或双眼突然失明、上睑下垂，但瞳孔对光反射正常，且行动自如，有畏光、复视、眼眶或眼球剧烈疼痛，色觉异常、眼球运动障碍(有意转动时则麻痹，无意时却可运动)、眼球震颤、调节痉挛或调节功能麻痹，视野向心性缩小呈螺旋形缩小、视野不符合正常规律、视野可随暗示的影响而改变，眼底正常。发病常有诱因，所以症状可在暗示情况下加重，缓解或消失。VEP正常有助于诊断。癔症常伴有情绪障碍，不是伪装看不见，与诈病不同。

十二、眼性偏头痛

偏头痛可有不少眼征，有些眼病亦会引起偏头痛，下面仅简单介绍两种较常见的眼性偏头痛。

1. 眼肌麻痹型偏头痛　该病发病机制仍不清，头痛常伴有眼肌麻痹，多呈暂时性，少数为永久性，特别是在反复发生数次后。眼肌麻痹型偏头痛以动眼神经最常受累，其次是展神经和滑车神经，有典型病史者，不难诊断。应尽量寻找病因，排除颅内动脉瘤、海绵窦肿瘤、糖尿病、蝶窦黏液囊肿、Tolosa-Hunt综合征等所致。

除病因治疗外，一般药物可给予阿司匹林、钙通道阻滞剂、β-受体阻滞剂或少量糖皮质激素等治疗。

2. 闪辉性暗点　又称视网膜型偏头痛，发病机制仍不清，眼征可能由于视网膜中央动脉或

眼动脉收缩引起，偏头痛与大脑枕叶舒缩血管调节紊乱有关。本病多见于20岁前发病，可随年龄增长而缓解发作。典型的临床症状为有或无先兆性偏头痛，突发单眼或双眼前闪辉性暗点，多单眼发生或双眼同侧半视野中先有一小点闪光，呈锯齿状逐渐扩大，典型者可持续20秒，偏盲不越过垂直正中线，两侧引起者常见垂直正中线有一段距离，闪辉可能是单色的或彩色的，背景明亮，半侧视野中的视觉模糊，在闪光渐渐消失的轨迹中可见一暗点，暗点占半侧视野而成偏盲，所以该病又称闪辉性暗点。眼征发生后出现同侧头痛，有时也可是对侧头痛。常伴有恶心、呕吐，有时面色苍白，一般头痛可持续1小时至数小时，其后可自行缓解。编者已见过多例，女性多见，常有诱因。发病至一定年龄常症状消失。一般预后好。

第七节　眼与口腔科疾病

一、齿槽脓肿

齿槽脓肿多由龋齿引起，细菌毒素或组织蛋白分解物经常进入血液循环，引起眼部过敏反应。作为眼病的病灶可引起角膜炎、葡萄膜炎、视神经炎等。对原因不明的一些眼病均应常规做口腔检查，发现病灶及时根治。上齿槽脓肿液通过上颌骨及上颌窦可直接引起眼眶感染，导致眶蜂窝织炎及骨髓炎。新生儿较易发生上颌骨骨髓炎。

二、下颌瞬目综合征

下颌瞬目综合征(jaw-winking syndrome)又称Marcus-Gunn现象。单眼上睑下垂，检查时当张口或下颌向侧方运动时，下垂的上睑可立即提起，睑裂开大甚至超过健眼；闭口时上睑又恢复下垂位置，此现象被认为是由三叉神经支配的翼外肌与动眼神经中枢或末梢有异常联系之故。少数后天性动眼神经中枢损害恢复期也可发生该现象。

第八节　眼与耳鼻喉科疾病

一、扁桃体炎

慢性扁桃体炎患者由于细菌或其产生的毒素不断进入血液内引起菌血症或毒血症，可能导致葡萄膜组织等过敏，常见的有急性虹膜睫状体炎、视网膜脉络膜炎、全葡萄膜炎及视神经炎等。

二、中耳炎及乳突炎

化脓性中耳炎严重者常伴发乳突炎，可引起颞骨岩尖炎及颞叶脓肿，或引起局限性脑膜炎，从而导致患侧第Ⅲ、Ⅳ、Ⅵ对脑神经或兼有第Ⅷ对脑神经损害，称为Gradenigo综合征。严重者可引起颞叶脓肿，眼底除有视盘水肿外，尚可见病灶对侧的双眼上象限同侧偏盲。炎症涉及乙状窦、横窦或部分海绵窦血栓形成时，则眼睑、球结膜水肿和眼球轻度突出。有时可作为慢性感染病灶引起虹膜睫状体炎、视神经视网膜炎或视盘炎等。

三、鼻窦炎

由于眼眶壁和鼻窦紧邻，因此鼻窦炎常可侵犯眼眶，引起眶蜂窝织炎、眼眶脓肿、视神经炎或球后视神经炎等。鼻窦炎也可引起眼眶反应性水肿、眼睑充血水肿、眼球轻度突出等，应与眶蜂窝织炎相鉴别，前者反应较轻，且无明显触痛；后者反应较重，触痛明显。其他尚可见眼睑痉挛、慢性睑缘炎、结膜炎、葡萄膜炎及不明原因的流泪等。

临床营养

Notes

四、鼻窦肿瘤

鼻窦囊肿或肿瘤常侵入眼眶引起突眼，其临床表现可因来自鼻窦方向的不同而各异：上颌窦病变使眼球向前、向上突出，眼球下转受限；额窦病变则使眼球向前、向外下方突出，眼球上转受限；前组筛窦病变（以囊肿常见）使眼球向前、向外下方突出，眼球内转困难，诊断较易；蝶窦和后组筛窦病变使眼球向正前方呈轴性突出，亦可仅出现视神经炎、视盘水肿、球后视神经炎，甚至视神经萎缩。如蝶窦黏液囊肿累及眶尖时可引起眶尖综合征，诊断较难。鼻窦断层 CT 检查有助于诊断。

五、鼻咽癌

我国南方多见，广东、广西及福建为高发区，不少病例因眼外肌麻痹首先就诊于眼科。病变易向颅底及颅内扩散，经颅底破裂孔等处入颅中凹而引起第Ⅲ～Ⅶ对脑神经受损，常首先侵犯展神经而出现外直肌麻痹，有复视症状对诊断有帮助。癌肿经鼻腔入筛窦而后进入眼眶，亦可经翼腭凹、眶下裂入眼眶，从而引起突眼、眼外肌麻痹、斜视、眼球后及眼眶疼痛、角膜感觉消失及麻痹性角膜炎等，也可表现为 Horner 综合征。因此，凡遇到眼眶内肿瘤或眼外肌麻痹，特别是原因不明的展神经麻痹者，应考虑鼻咽癌的可能。

第九节 眼与药物反应

不少眼病系由应用药物所致，称药源性眼病。不仅全身用药，而且局部用药也可引起。兹选主要者简述如下。

一、皮质类固醇

皮质类固醇（如泼尼松龙）是眼科治疗中常用的免疫抑制剂。大剂量可控制炎症反应，但出现副作用的几率较大。体重增加、痤疮和多毛症常见。消化性溃疡、骨质疏松也可见于部分病例。眼部的不良反应主要有以下几类：

1. 皮质类固醇性青光眼 全身或局部长期应用皮质类固醇可致继发性开角型青光眼。以局部用药较多见，如长期滴用该类药治疗春季角结膜炎或结膜下注射药物均可引起。临床表现与原发性开角型青光眼相似，早期症状轻微，严重者表现为典型的青光眼视盘凹陷、视野缺损及视神经萎缩等改变。一般停药后眼压可下降，晚期患者如药物不能控制眼压则需手术治疗。皮质类固醇诱导的高眼压与所应用的激素种类、用药浓度、方法、剂量、频率、时间长短等有关。易感人群为原发性开角型青光眼患者及其一级亲属，糖尿病、高度近视者等。地塞米松、倍他米松、泼尼松龙局部应用较易引起眼压升高，而可的松则较少发生。发病机制多认为是皮质类固醇影响了黏多糖代谢，使黏多糖积聚于小梁，以致房水排出阻力增加，眼压升高导致青光眼。

2. 皮质类固醇性白内障 局部或全身应用皮质类固醇均可引起白内障。晶状体混浊多见于后囊下皮质，初期晶状体后囊下出现小空泡，聚集呈颗粒状，闪闪发亮，严重者可完全混浊。全身服用泼尼松 1 年以上，剂量每日 60mg，75% 以上的患者发生后囊下皮质混浊。多见于肾移植长期存活者。

3. 色素上皮损害 长期大剂量应用皮质类固醇可引起黄斑区色素上皮屏障功能受损，可使原有中心性浆液性脉络膜视网膜病变加重，甚至发生泡状视网膜脱离，因此治疗中心性浆液性脉络膜视网膜病变时应禁用。

4. 其他 长期局部使用皮质类固醇可使角膜继发细菌性感染，单纯疱疹病毒性角膜炎以及真菌性角膜炎，反复发作者甚至可引起角膜穿孔。亦可使眼结核病灶扩展。

二、氯　喹

氯喹是一种有效的抗疟疾药物。长期或大剂量应用(总量超过100mg或长期服用超过1年者)可导致角膜和视网膜病变。角膜病变表现为上皮或上皮下氯喹的沉着,裂隙灯下可以见细小的灰白色小点沉淀,呈环状混浊,继而发展成稍带黄绿色的混浊小条纹于实质层内,开始位于角膜中下部,有视物不清、畏光、虹视等,为可逆性改变,停药后即时恢复正常或自行消失,也可见角膜触觉减退、睫状肌调节功能减弱。氯喹对视网膜的损害为不可逆性,表现为黄斑区色素沉着,围以环形的色素脱失区,外周再围以色素环,因而表现为"靶心"状,眼底荧光血管造影改变更明显。有中心视力下降、中心或旁中心暗点,最后可导致管状视野,偶见双颞侧偏盲。后期视网膜萎缩,动脉普遍变狭窄,视神经萎缩呈蜡黄色。ERG、EOG异常。氯喹对视网膜的损害有蓄积作用,中毒后即使停药,病变仍可继续发展,有时甚至在停药数年后方发生视网膜病变。因此应用该药前必须进行视力、色觉、眼底等检查,用药期间亦定期做眼部检查。眼电图有助于诊断。

三、氯 丙 嗪

长期服用该药总剂量超过300g者,可发生晶状体和角膜的改变,超过500g者,几乎全部病例均可发生眼部病变。眼睑呈灰蓝色或紫色,结膜暴露部呈棕色,角膜内皮和后弹力层可见弥漫性浅棕色或白色微粒沉着,逐渐发展至实质层,越近浅层色越淡,上睑遮盖部位无损害。晶状体前囊及前囊下呈现浅棕色或灰白色小点沉着,最后可发展成晶状体全混浊。眼底有色素沉着,黄斑区有游离棕色色素,呈点状,也可堆积成簇,多为双眼发病,损害为不可逆性。从损害的部位来看,这种改变多与长期服用氯丙嗪后遭受日光或紫外线的照射有关。偶见动眼危象。

四、洋 地 黄

少数患者服用洋地黄后可引起视物模糊及视物变色症,占10%~25%视物为黄色,少数见绿色、棕色、红色或雪白色,也可有畏光或散光感。少数有暗点、视力减退和弱视,可能与视网膜感光细胞的直接受累或中枢受抑制有关。

五、胺 碘 酮

胺碘酮是用于治疗心律失常,特别是预激综合征以及心绞痛的苯并呋喃衍生物。

短期大量用药时,部分患者可见灯光周围有晕环,呈绿色或蓝色,药物减量后即消失。用药2周以上者,易产生角膜色素沉着,表现为角膜上皮内棕色微细碘颗粒沉着,似粉末状色素,多见于下方1/3~1/2角膜,也可见于瞳孔区,呈暗灰色、浅棕色,排列成小点状、粉末状、线条状。随着病变的发展,线条可组成放射状或菊花状。晚期整个角膜呈均一的颗粒状混浊。病变大多数出现于用药后1~3个月,停药后数月可完全吸收。

目前发病机制尚不清楚。极少出现直接毒性引起的双侧视神经病变。

六、乙 胺 丁 醇

该药对眼部的主要毒性反应是对视神经的损害,特别是视神经的球后段,临床上常见中毒剂量为每日超过25mg/kg。临床上可见3种类型的视神经病变:①轴性视神经炎:视力减退,哑铃状暗点,色觉障碍多为红绿色盲,眼底正常或轻度视盘水肿,视网膜静脉充盈、迂曲等;②轴旁性视神经炎:视神经外周纤维受损,视力、色觉与眼底正常,视野周边缺损及象限性缺损;③视网膜炎:中心视力下降,深层视网膜出血点、色素紊乱,黄斑中心凹反光不清或消失。尚可伴下肢末梢神经炎。停药后视力可逐渐恢复。晚期患者可遗留视神经萎缩,以视盘颞侧苍白为主。因

临床医学库

Notes

此，服用乙胺丁醇的患者应定期（1～3个月）进行视力、视野、色觉和眼底检查，控制剂量〔15mg/（kg·d）〕可预防及减轻眼部并发症，早期发现、及时停药最重要。

七、利 福 平

主要与其他抗结核药联合用于各种结核病的治疗。眼部表现有：有色泪液，橘红色、粉红色或红色泪液；渗出性结膜炎；睑缘结膜炎等。

八、避 孕 药

长期服用避孕药可致视网膜血液循环障碍，眼部表现为视网膜小动脉和静脉阻塞引起的视网膜出血、玻璃体积血。此外，尚可引起视神经炎，视网膜水肿，视网膜上有大量灰白或灰黄色小点，境界清楚，位于视网膜血管深层组织中，呈“水磨石地”样隐约可见的斑点，在后极部至赤道部分布较密，相应部位的视网膜血管可有白鞘，视网膜上可见散在的色素斑块及色素沉着。视盘水肿、眼睑水肿、眼肌麻痹、眼球突出、眼球震颤、偏头痛等，病史的询问对该类眼底病变的诊断很重要，有生育能力的妇女如出现不明原因的眼部病变时应注意有无服用避孕药史，以免延误诊断。

九、抗恶性肿瘤药

长期使用塞替派滴眼可致色素生成障碍，眼周围皮肤或睫毛永久性脱色素。妊娠期服用甲氨蝶呤可致突眼。白血病长期服用白消安可损伤晶状体上皮细胞引起白内障。长春新碱的毒性主要表现为神经毒性，可引起视神经炎、视神经视网膜炎、脑神经麻痹、眼外肌麻痹引起眼球运动障碍、复视等。

十、维生素中毒

1. 维生素A摄入过量 可引起头痛、恶心、呕吐、视盘水肿等一系列颅内高压综合征，为长期过量服用维生素A引起脑脊液分泌增多所致。眼征中有视盘水肿、视网膜出血、轻度突眼、眼球震颤和眼外肌麻痹等，停用维生素A后症状迅速消失，但视盘水肿消退缓慢。应详细询问病史，有服鲨鱼类肝脏引起者。否则易误诊为视交叉蛛网膜炎或颅内占位性病变。

2. 维生素D中毒 常见于佝偻病患儿治疗过程中长期大量滥用维生素D所致。表现为钙沉着于结膜的基底膜和角膜的上皮下，病变部位多在睑裂部，与角膜缘间存有一透明带，最先累及角膜浅层，严重的角膜带状变性混浊可影响视力。其他尚可见斜视、眶骨硬化性骨质增生、眼球震颤、视盘水肿等。

十一、孕期用药可能引起先天性眼畸形的问题

近年来，临床上常见一些先天性眼部畸形，如小眼球、小角膜，甚至无眼球等病例的发生。详细询问病史时发现这些孕妇中一些曾服用感冒药、保胎药等（包括中药），但用药与先天性眼部畸形两者之间的关系尚难肯定。有报道服用胰岛素的糖尿病孕妇，其子女的牵牛花综合征发病率明显高于一般孕妇。目前已证实利舍平、甲状腺素、皮质激素、磺胺丁脲、甲苯磺脲、甲基硫脲嘧啶、碘苷等药物均可导致先天性畸形。苯妥英可以导致视神经发育不全。致畸性的华法林可导致鼻部发育不全、点状骨骺和骨骼畸形，受此影响的儿童可继发于鼻畸形导致鼻泪管阻塞，可出现脓漏眼。因此，孕妇在妊娠早期如非必用药物则应尽量不用；如一定需要应用时则应考虑该药物对机体的影响，以免造成不必要的损害。

十二、噻 吗 洛 尔

噻吗洛尔（timolol），又名噻吗心安，为眼科常用抗青光眼药物。在眼部可引起泪液分泌减少

等副作用。但作为非选择性β-受体阻断剂，噻吗洛尔引起的心血管系统与呼吸系统的全身副作用比眼局部副作用更为常见且重要，当引起心律失常或哮喘等严重并发症时可危及生命。国内外已有青光眼患者因滴用噻吗洛尔眼液而猝死的报道。因此，对于该药物的使用应严格掌握其适应证和禁忌证。

十三、盐酸苯海索

盐酸苯海索（benzhexol hydrochloride）化学名为α-环己基-α-苯基-1-哌啶丙醇盐酸盐，商品名为安坦。它是中枢抗胆碱抗帕金森病药，作用在于选择性阻断纹状体的胆碱能神经通路，而对外周作用较小，从而有利于恢复帕金森病患者脑内多巴胺和乙酰胆碱的平衡，改善患者的帕金森病症状。超剂量应用此药时，可见瞳孔散大、眼压增高；老年人长期应用容易促发青光眼。

十四、托　吡　酯

是一种氨基磺酸单糖，用于抗癫痫和抗抑郁治疗。使用该药的部分患者可引起急性发生的高度近视和双眼急性闭角型青光眼。临床症状为突然的视力下降，双眼疼痛和头痛，通常在应用托吡酯后一个月内发生。眼部检查可见屈光度改变、均匀一致的浅前房和晶状体虹膜隔前移、微囊样角膜水肿、眼内压升高（>40mmHg）、房角关闭与睫状体脉络膜渗出或脱离。其发生机制是由于睫状体脉络膜渗出引起悬韧带松弛、从而导致晶状体虹膜隔明显前移，引起继发性急性闭角型青光眼和高度近视。治疗是立即终止该药的应用，同时应用抗青光眼药物降低眼内压。通常在停药24～48小时内可以控制继发性青光眼；1～2周内近视可以恢复。

问题与展望

眼是人体最重要的器官之一，是机体不可分割的一部分。眼部的病变与全身其他系统疾病常有密切联系并相互影响，许多全身性疾病在眼部具有特殊的表现及并发症，典型者如肝豆状核变性、糖尿病性视网膜病变、甲状腺相关性眼病、白塞病、视神经脊髓炎、多发性硬化等。由于眼部的解剖学特点，临床上借助裂隙灯显微镜、检眼镜、眼底荧光血管造影（FFA）、吲哚青绿血管造影（ICGA）及光学相干断层成像术（OCT）等检查手段可以在活体直观下观察到眼部形态及血液循环情况，为诊断及治疗提供直接、客观的依据。全身疾病及用药可引起眼部的并发症，眼局部用药亦可以引起全身的反应乃至死亡，例如不慎用噻吗洛尔点眼就有可能诱发心源性猝死。因此，在疾病的治疗过程中，应根据药物的药理作用机制选择药物，以减少眼部药物引起的全身毒副作用或全身用药对眼部的影响，特别是对视网膜、视神经的损害作用，同时提高患者使用药物的顺应性，提高疾病的治愈率。

（许迅　童绎）

Notes

第二十二章　眼科激光与内镜治疗

第一节　眼科激光的种类

激光（laser）来源于激发的光辐射（light amplication by stimulated emission of radiation，LASER）。激光输出平行，伸展呈束状，单色性好，方向性好。人的可见光范围大致从400～780nm。

眼科临床用于治疗的激光大致可以分为光热效应激光治疗机、光电离效应激光治疗机和光化学效应激光治疗机。光热效应激光特指靶组织在吸收了激光能量后局部升温，使组织的蛋白质变性凝固，称为光凝固效应。主要用于治疗眼底病。光电离效应激光是一种高能巨脉冲激光（Q开关，9～10秒），瞬间照射组织后，可使组织发生电离，产生等离子体，其强大冲击波可使组织裂解，从而达到切割的目的。主要用于眼前段疾病的治疗，如虹膜造孔、晶状体后囊膜切开。光化学效应指激光照射到组织后，使其分子键被打断，从而达到切割组织的目的。如准分子激光行角膜切削术治近视等即为此效应。

发射激光的工作物质有气体，如氩离子（Ar^+）、氪红（krypton）激光、He-Ne激光；固体，如Nd：YAG、红宝石晶体；半导体，如810眼科激光、532眼科激光等。半导体激光由于体积小，不需要制冷，造价低，近几年的市场占有率越来越高。

准分子激光（excimer laser），是指受激二聚体（惰性气体和卤素）所产生的激光。基态下的惰性气体原子，其电子壳层全部被填满，故化学性能比较稳定，不可能和其他原子结合成为稳定的分子，但是当它们受到激发时，由于电子被激发到更高轨道上而打破最外层的满壳层电子分布时，则可和另一个原子形成一个短寿命的分子，这种处于激发态的分子被称为受激准分子，简称准分子。现在用于激光屈光性角膜手术所用工作气体为氩氟（ArF）混合物，所产生的波长为193nm，它是一种超紫外线光波，其光子能量很大，与生物组织作用时发生的不是热效应而是光化效应，每一发激光到组织时，可以断裂分子之间的结合键，使组织分子气化，因此它的准确度非常高，而且因为它是一种冷激光，所以对于被照射部位旁边的组织不产生热效应，靠着这种准确的气化，可以把眼角膜精确地切去一层，但对周围组织无影响。其原理是通过准分子激光光脉冲准确地击中细胞的分子键，每脉冲移除约0.2μm的深度，以校正角膜的曲率，达到重塑角膜弯曲度的目的。例如，角膜中央部分被削薄，可以得到凹透镜的效果，用于治疗近视；周边部被削薄，中央保留，则可造成凸透镜的效果，治疗远视；椭圆形的切割可治疗散光。

第二节　眼科临床激光的发展史

临床眼科激光的诞生起源于视网膜的阳光灼伤，1949年Meyer-Schwickerath使用各种仪器利用阳光在视网膜上产生治疗性的凝固斑。1950年Moran-Salas论证了Meyer-Schwickerath的发明。1956年Meyer-Schwickerath和Zeiss公司合作，制作了高压氙光（Xenon光）的光凝固机，氙光通过直接检眼镜发射到眼内需要治疗的部位（图22-1）。

临床智库
WWW.CICALINE.COM

1960年Maiman制作了光学的微波发射器，使用红宝石（ruby laser）产生200μs脉冲的红光能量，波长649.3nm，光斑很小，光强可变。1961年Zeiss公司生产了红宝石光凝机并用于动物

图 22-1　Zeiss 公司生产的第一台眼底氩光光凝固治疗机

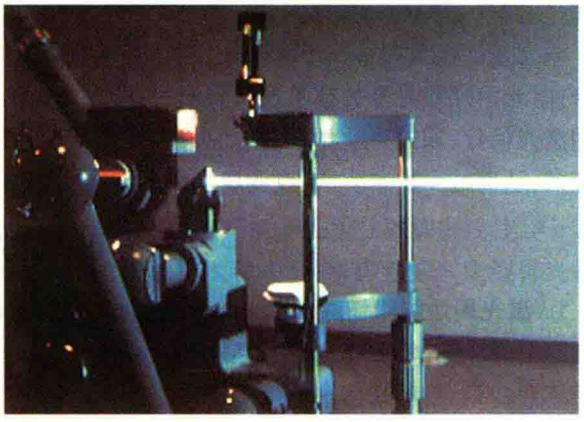

图 22-2　氩离子激光机，发出的激光呈束状，方向性好

眼，第 2 年用于人眼。

1965 年纽约哥伦比亚大学 L' Esperance 开始考虑用氩离子激光（argon laser）作为光源，1968 年用于人眼试验，1971 年进入市场销售（图 22-2）。

1971 年哥伦比亚大学研制了 YAG 倍频（freq-uency-doubled neodymium yttrium-aluminium-garnet）激光，次年又研制了氪红激光。以后又出现了氩氪组合激光。

1971 年 Beckman 制作了二氧化碳（carbon dioxide，CO_2）激光在动物眼上做角膜切开和巩膜切开术。利用 CO_2 激光产生的光雾化作用切除肿物，以及在青光眼患眼上做激光环钻术（1979）。

1973 年 Krasnov 在青光眼治疗中引入 Q 开关的红宝石激光进行小梁网的治疗，Hager 使用氩激光进行相同的治疗，1979 年发展为激光小梁成形术。那时氩激光和红宝石激光还分别用于进行激光虹膜切除术。但是上述两种激光均为热效应激光，只能在小光斑和高能量下产生的微小穿通孔达到治疗目的，由于孔小加上热效应，孔很容易闭合。

1981 年 Q 开关的掺钕钇铝石榴石激光（neodymium-yttrium，aluminum，garnet；Nd：YAG）把眼科激光带入了新的领域。用极短的激光能量脉冲对膜性组织进行爆破或切开，替代了很多手术。

多波长激光是一种波长连续可调的激光，1975 年 Burlamacchi 开始从事有关的研究，最初的染料激光性能不稳定，直到 20 世纪 90 年代初科以人公司（Coherent）生产了目前各医院普遍使用的多波长激光治疗仪。

20 世纪 90 年代初，利用半导体将波长 1064nm 的 Nd：YAG 激光倍频后制成热效应的 532 激光和 810 激光。同时各种热效应激光适应玻璃体手术的发展增加了眼内激光光导纤维，通过玻璃体手术的巩膜切口，引入眼内进行光凝。半导体 810 激光还增加了透巩膜的睫状体激光和视网膜激光光纤。810 激光的光纤还可以通过眼内镜从眼内对睫状体进行光凝。

准分子激光是在 1983 年由哥伦比亚大学的 M. D. Stephen Trokel 首先开始的，用 193nm 紫外辐射的氟氩准分子激光切割小牛的角膜组织，发现此激光可精确地切削角膜而邻近组织无热损伤反应，并设想用 ArF 准分子激光改变角膜的前表面曲率来矫正近视、远视和散光，为现代激光眼屈光外科手术奠定了基础。1989 年，McDonald 及 Seiler 分别首次用波长为 193nm 的准分子激光开始准分子激光屈光性角膜切削术。美国 FDA 随诊 2 年的临床验证表明其安全、有效。

Notes

第三节 青光眼的激光治疗

激光是近代重大科技成就之一，其在青光眼领域的应用，为青光眼治疗开创了新局面。近年来，激光治疗青光眼的技术发展很快，多种术式相继问世，各种类型和各个阶段的青光眼均可采用激光治疗，通过光化学效应、热效应、电离效应或压强效应，激光起到光凝、造孔或切割的临床疗效，从而减少房水生成、改变房水流动方向或增加房水外流等。

一、激光周边虹膜切除术

1. 激光周边虹膜切除术(laser peripheral iridectomy，LPI) 目的是在虹膜的周边部通过激光切穿一个小孔，使后房水直接经此切穿孔流入前房，解除瞳孔阻滞导致的周边虹膜向前膨隆及阻塞前房角，使原来房水排出途径恢复畅通。此操作简便、安全，术后恢复快，远期疗效肯定，近年来，在有激光设备的医院已几乎代替虹膜切除手术用于治疗闭角型青光眼的瞳孔阻滞。

适应证：适用于发病机制为瞳孔阻滞的早期闭角型青光眼，包括急性闭角型青光眼临床前期、前驱期、缓解期、间歇期及部分急性发作期患者，慢性闭角型青光眼虹膜膨隆型，房角开放1/2以上，无视野损害者；葡萄膜炎、白内障手术等造成瞳孔阻滞等。

激光方法：术前滴入2%毛果芸香碱缩瞳，使周边虹膜变薄，利于激光穿透。表面麻醉后结膜囊内放入接触镜，激光部位通常选择11:00或1:00方位，这样眼睑能遮挡住激光孔，以避免双瞳孔所导致的视觉干扰。尽量取虹膜周边部，可减少对晶状体的损伤及术后切除口与晶状体的粘连，避开角膜老年环及血管翳以利于聚焦。避开12:00处击射，以免术中形成的气泡在此处停留，妨碍手术进行。

2. 掺钕钇铝石榴石(Nd:YAG)激光周边虹膜切除术 Q开关Nd:YAG激光器波长为1064nm，曝光时间11ns，光斑30μm。作用原理是激光能量在焦点部位产生强电磁场，从靶原子夺走电子产生等离子体，等离子体吸收能量产生冲击波，击碎靶组织，当焦点在虹膜时则形成虹膜孔。操作时先用氦氖激光瞄准束聚焦在已选好的部位，根据虹膜色素多少及厚度选择能量，通常多脉冲的用2~6mJ，单脉冲的用4~10mJ，可连续多次击射。治疗过程中如出血或大量色素颗粒悬浮影响聚焦，可暂停治疗，改日再行第二次治疗。虹膜穿透的指征是大量色素随房水由后房涌入前房，虹膜膨隆缓解，周边前房加深，可见激光孔和晶状体前囊。虹膜孔直径应大于200μm。

3. 氩激光周边虹膜切除术 其作用原理是热效应及电离效应。虹膜色素多少是影响氩激光穿透虹膜的主要因素，浅棕色虹膜容易穿透，选用的激光参数为：时间0.1~0.2秒，功率800~1000mW，光斑50μm，30~50次。深棕色虹膜难于穿透，选用的激光参数为功率1000~1500mW，时间0.2~0.5秒，光斑50μm，50~100次。

4. 氩激光及Nd:YAG激光联合虹膜切除术 治疗时先用氩激光在选定部位虹膜表面光凝形成一激光斑，然后用Nd:YAG激光击穿虹膜。氩激光参数：时间0.2秒，功率200mW，光斑100~200μm，一般5~15点形成一激光斑。Nd:YAG激光通常多脉冲的用2~6mJ，单脉冲的用4~10mJ，在氩激光形成的光斑上击射，直至穿透虹膜形成足够大的虹膜孔。

文献报道以上三种激光虹膜切除术透切成功率均可达100%，但氩激光击射次数多，一次透切成功率低，较易发生葡萄膜炎、瞳孔变形，虹膜孔的晚期闭合率较高(10%~40%)，Nd:YAG激光一次透切成功率高，击射次数少，总能量释放少，但常会发生虹膜的少量出血，偶尔有大量出血，妨碍手术完成和继发高眼压。联合术式联合应用了氩激光的光凝效应和Nd:YAG的电离效应，既克服了氩激光难于穿透、远期虹膜孔闭合多的缺点，又克服了Nd:YAG激光术中易出血的缺点，适宜于我国人群虹膜色深而厚的特点，使治疗时间明显缩短，一次透切成功率提高，术

中、术后并发症明显比单独术式低。

术后处理：局部滴用皮质类固醇滴眼剂，每日4次，连续3天；术后早期继续应用术前的抗青光眼药物（如β-受体阻滞剂等），术后48小时内监测眼压，必要时加用降眼压药。并发症：暂时性的眼压升高、前葡萄膜炎症、晶状体混浊、角膜损伤、虹膜出血、虹膜孔闭塞及复视眩光。

二、激光周边虹膜成形术

激光周边虹膜成形术（laser peripheral iridoplasty，ALPI），又称为激光房角成形术（laser gonioplasty），可增宽房角或开放房角，用于青光眼急性发作或作为其他激光治疗的辅助治疗。

适应证：适用于高褶虹膜综合征、急性发作的急性闭角型青光眼、窄房角的开角型青光眼激光小梁成形术前增宽房角等。

激光方法：术前滴入2%毛果芸香碱缩瞳，应用氩激光通过接触镜击射虹膜最周边部，使击射处虹膜收缩、虹膜根部拉平，该处的前房加深。常用的激光参数为：功率50～400mW，时间0.2～0.5秒，光斑200～400μm，以产生虹膜基质收缩而无色素脱落为宜。360°范围24～40个点。

疗效：激光周边虹膜成形术是一种安全、有效的治疗方法，但其引起的虹膜构型的改变是非永久性的，术后需定期随访以决定是否需重复治疗。如本术式联合激光周边虹膜切除术则对早期高褶虹膜型青光眼可取得相对持久的疗效。

三、激光小梁成形术

激光小梁成形术（laser trabeculoplasty）是治疗开角型青光眼的有效办法，包括氩激光小梁成形术（argon laser trabeculoplasty，ALT）、二极管激光小梁成形术、连续波Nd：YAG激光小梁成形术以及最近开始应用的选择性激光小梁成形术。

1. 氩激光小梁成形术　其降眼压原理是改善房水流出易度、增加房水流出。作用机制目前认为包括两方面：一是激光产生的热效应致烧灼区小梁网胶原皱缩和瘢痕收缩，小梁环向心性缩短，因而扩大和再开放小梁网间的间隙及Schlemm管管径，减少房水排出阻力；二是近年研究表明激光对小梁网细胞有生物学效应，可促进小梁细胞的分裂和新的小梁细胞的生长，引起细胞外基质的生物学改变，从而改善房水的流出易度。主要用于最大耐受量药物治疗失败的原发性开角型青光眼以及剥脱综合征和色素性青光眼患者。光凝位置为功能小梁和非功能小梁交界处，以免伤害小梁网的滤过区。常用参数为功率800～1200mW，时间0.1秒，光斑50μm，击射点数为每象限20～25个点。一般先治疗180°范围，观察4～8周，如眼压控制不好，可追加90°或180°治疗。氩激光小梁成形术短期成功率约为80%，长期观察其疗效有下降趋势，5年成功率约为50%，10年成功率约为30%。

2. 选择性激光小梁成形术　通过低能量的倍频Q开关Nd：YAG激光选择性作用于色素性小梁网，以改善房水的流出通道，从而达到降低眼压、治疗开角型青光眼的目的。其降眼压机制推测为激光作用下激活单核细胞转化为巨噬细胞从而吞噬小梁碎屑或通过刺激健康小梁组织形成，使房水的流出途径得以改善。目前研究表明，此种方法对小梁结构无凝固性损伤，可重复治疗，疗效明显，是治疗开角型青光眼的又一新措施。

四、激光滤过手术

激光滤过手术（laser filtering surgery）是近年才开展的一种激光治疗青光眼的新术式，又称为激光巩膜切除术，是通过激光打孔，形成小梁网至巩膜外表面的全层巩膜瘘道，达到滤过手术的目的。用于此技术的激光有多种，包括Nd：YAG激光、钬激光和准分子激光等，可采用从小梁网向巩膜表面击穿的内路法或自巩膜表面向小梁网击穿的外路法两种方法进行。具有操作简

易、切除精确、并发症少、可重复进行的优点。近期成功率约70%以上，远期疗效尚待进一步观察。

五、睫状体光凝术

睫状体光凝术(cyclophotocoagulation)是利用激光对睫状体进行凝固、破坏，使房水生成减少以降低眼压的一种方法。由于此种方法是一种破坏性手术，因此会引起疼痛、炎症、低眼压、玻璃体积血及视力下降等并发症。目前主要用于治疗临床上难以控制的晚期青光眼，如新生血管性青光眼、无晶状体性青光眼、外伤性青光眼以及多次滤过手术失败的原发性青光眼等。其激光方法有经瞳孔睫状体光凝术、经玻璃体内光凝术、经巩膜睫状体光凝术和内镜下睫状体光凝术。半导体激光经巩膜睫状体光凝术是目前应用最广泛的一种方法，此方法是将激光光导纤维探头置于角膜缘后1.5mm处的球结膜及巩膜上进行治疗，激光能选择性地作用于睫状突，而对覆盖其上的结膜和巩膜损伤很小，通过激光的热效应发挥作用，造成睫状体的色素上皮、无色素上皮、基质以及血管的凝固性坏死，使睫状体上皮表面积减少、睫状体萎缩、房水生成减少。睫状体光凝术疗效肯定，与传统的睫状体破坏性手术睫状体冷冻、超声波治疗等比较，术后炎症轻，眼压过低及眼球萎缩发生率低，在发达国家已成为治疗难治性青光眼的常用方法。

除上述常用方法外，激光还用于青光眼患者滤过术后滤过口重建、恶性青光眼的治疗等多个方面。激光技术在青光眼治疗领域中的应用大大减少了传统手术给患者带来的痛苦和危险性，节约了医疗费用，但有些术式还有待于进一步完善和探索。

第四节 眼底病的激光治疗

从上述眼用激光的发展史上看出激光在眼科的应用是从眼底病(ocular fundus disease)的治疗开始的。用于眼底病治疗的激光主要是光热效应激光，包括氩激光(488nm、514nm)、红宝石激光、氪激光(647nm)、多波长激光(560~640nm)、半导体532激光和810激光等。

一、视网膜脉络膜病组织对激光的生物学效应

激光治疗视网膜脉络膜疾病是通过在视网膜脉络膜造成光凝固反应达到的。光凝固(photocoagulation)就是将激光的光能转化为热能，组织加热超过65℃就会发生蛋白的变性，这一过程称为凝固。组织加热超过100℃，就会发生组织收缩，继发脱水和炭化，继续升高温度就会发生组织的气化。眼内不同组织对不同波长激光的反应不同，要想达到凝固效应，合理地治疗眼底疾病，要了解眼内不同组织和不同物质对不同波长激光的反应。

1. 不同波长光在眼内组织的穿透性和视网膜色素上皮的吸收性 激光治疗视网膜脉络膜的病变，重要的是选择能够很好穿透眼部屈光组织、同时又能被靶组织很好吸收的激光波长。图22-3是激光在眼组织的穿透和视网膜色素上皮的吸收曲线。图中显示激光波长400~950nm在眼内的穿透性可达95%。色素上皮和脉络膜在波长450~630nm时吸收率可达70%，随着波长增加，吸收率很快下降。加热色素上皮最有效的光谱部分是在光谱的黄蓝色部分。因而氩(蓝绿)激光和532激光是眼内最常使用的激光光谱。

2. 血红蛋白的光吸收特性 另一个重要的生物学效应是血细胞内血红蛋白对不同波长激光的吸收特性。在波长400~600nm(蓝到黄的部分)时，血红蛋白有较高的吸收率，而600nm以上(红和接近红外的部分)的波长很少被血红蛋白吸收。当不希望血红蛋白吸收或消耗激光的光能量时，可以选择600nm以上的激光。

3. 视黄醛的吸收特性 视黄醛是视锥细胞的感光色素，对480nm以下的波长有较高的吸收峰，容易造成视黄醛的破坏，为了避免造成视锥细胞的损伤不主张使用蓝光进行全视网膜光

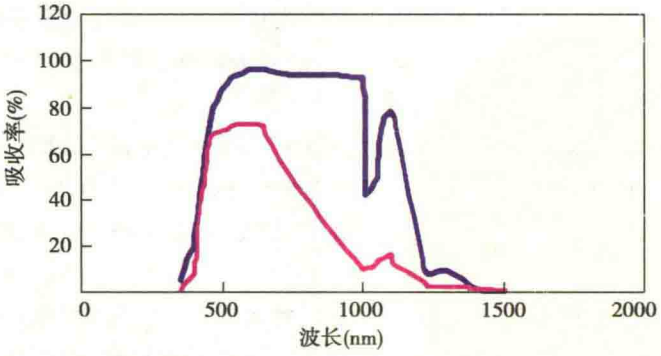

图 22-3　激光在眼组织的穿透和视网膜色素上皮的吸收曲线

凝。而绿光以上的波长对视锥细胞安全性较好，其中 810 激光看起来对各种视网膜脉络膜疾病的治疗都是有效的。

4. 视网膜脉络膜对不同波长的吸收特性　能够很好地穿透眼内透明屈光间质的各种波长的激光分别被视网膜和脉络膜吸收，吸收的组织对不同波长的反应不同。绿色波长的激光约 57% 被 RPE 吸收，47% 被脉络膜吸收，黄色激光 RPE 和脉络膜的吸收各占 50%，红色激光随着波长的增加被脉络膜吸收逐渐增加。

二、眼底病激光治疗的波长选择

眼底病激光治疗波长选择有下述原则：

1. 病变部位

（1）视网膜的血管性疾病：如糖尿病性视网膜病变、静脉阻塞、视网膜静脉周围炎、视网膜裂孔等选择绿色以上的波长，临床多使用绿光。

（2）黄斑区的视网膜水肿：多选择黄色波长，以减少视锥细胞的损伤。如果没有黄色波长也可以选择绿光。

（3）脉络膜病变：如脉络膜新生血管，或脉络膜血管瘤、脉络膜黑色素瘤宜选择红色波长。

2. 病变性质

（1）视网膜出血性疾病：如视网膜静脉阻塞，应选择不易被血红蛋白吸收的波长，如红色波长。

（2）玻璃体少量出血：进行视网膜光凝治疗时应选择红色波长，原理同上。

（3）晶状体核硬化时晶状体内含有类似视黄醛的物质，吸收蓝绿光，此时视网膜的光凝应选择红光。

（4）视网膜微动脉瘤的光凝往往在瘤体上进行，应选择能被血红蛋白较好吸收的波长，如绿光和红光。

三、光凝固治疗的常数设置

1. 光斑大小（spot size）　黄斑区的光凝光斑大小一般设置在 100 ~ 200μm，除非接近中心凹可以考虑使用 50μm，光斑太小容易造成玻璃膜穿孔。黄斑区外的光斑可以设置在 200 ~ 600μm，也可以更大。脉络膜新生血管的光凝要超过新生血管的边界。肿瘤的光凝也要使用大光斑，范围超过肿瘤的边界。

2. 曝光时间（exposure time）　一般在黄斑区内选择 0.1 秒，黄斑区外选择 0.2 秒。光动力学激光和温热激光的曝光时间较长，前者达 83 秒，后者达 60 秒，治疗肿瘤时曝光时间甚至达 120 秒。如果固定光斑大小和激光的功率，长的曝光时间比短的曝光时间产生较大的容积，因此

临床医库

Notes

在治疗肿瘤时应选择长的曝光时间。

当功率高、曝光时间短时，容易发生爆破效应或穿孔效应，导致视网膜裂孔或玻璃膜孔形成，这是在眼底病激光治疗中应避免发生的。因此，曝光时间也被称为“安全常数”。脉络膜新生血管动物模型的制作就是利用这种“穿孔效应”。

3. 激光功率(power of laser) 当固定光斑大小和曝光时间时，随着激光功率的增大，反应容积随着增大。光凝时先确定光斑大小和曝光时间，将起始激光功率先放到较小的位置，如50mW，如果光凝无反应，逐渐上调功率，如100mW、150mW、200mW，直至视网膜出现白色的反应灶。

4. 光斑反应分级(gradation) 是基于激光后视网膜脉络膜可见的组织反应。国际上没有统一的分类，国内外临床上大多分为四级(图22-4)。1级依稀可辨，仅仅是视网膜色素上皮的变白；2级是雾状淡灰色反应；3级是灰白色，中央部较白的反应；4级是致密的熟蛋白样白色反应。全视网膜光凝和视网膜裂孔的光斑反应一般用3级光斑，经瞳孔温热激光(transpupil thermal treatment，TTT)一般使用1级光斑，黄斑区内的视网膜微动脉瘤激光一般选择2级光斑。4级光斑应当避免，容易发生局部视网膜坏死和视网膜裂孔。临床最常使用的全视网膜光凝和封闭裂孔使用的是3级光斑(图22-5)。

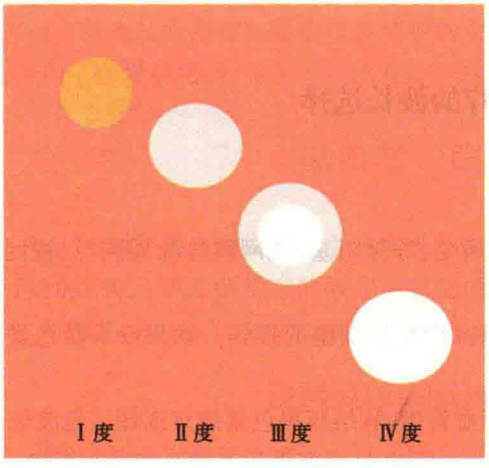

图22-4 光斑反应分级示意图

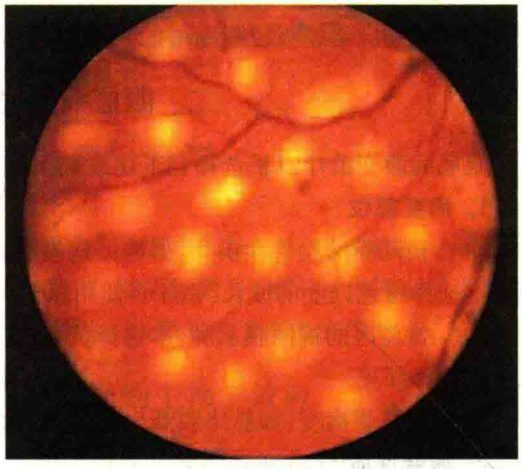

图22-5 全视网膜光凝的光斑为3级光斑

四、光凝固治疗的目的和模式

视网膜脉络膜疾病的光凝固治疗的主要目的是通过凝固效应，使视网膜缺血的区域变成瘢痕组织，已出现的新生血管由于得不到足够的氧而消退；使视网膜神经上皮、视网膜色素上皮和Bruch膜产生粘连，增强视网膜色素上皮液体转运功能，促进视网膜下液的吸收，保持黄斑区的结构、功能、血流动力学和流体动力学相对正常；破坏有病变的视网膜血管，减少这些病变血管引起的渗漏。常用的治疗模式有以下几种：

1. 全视网膜光凝(panretinal photocoagulation) 是除黄斑区外的视网膜播散性光斑，光斑可密可疏，一般要求光斑间的距离为1～1.5个光斑直径。越往周边，光斑的直径可以越大。近黄斑血管弓部的光斑可以为200μm，远周边部的光斑可已达500μm(图22-6)。全视网膜光凝的适应证：①增殖期糖尿病性视网膜病变；②视网膜中央静脉阻塞的缺血型合并视网膜新生血管或眼前段新生血管；③严重或广泛的视网膜静脉周围炎，在视网膜静脉周围炎的治疗中，除了对已形成的无灌注区进行光凝外，重要的是使用糖皮质激素治疗。

2. 病变区域的播散光凝和条栅 光凝病变区域的光凝指光凝范围局限在血管阻塞的区域或水肿区域，如：分支静脉阻塞合并视网膜新生血管、静脉周围炎等。光凝新生血管周围的毛细

Notes



图 22-6　全视网膜光凝和 C 字形黄斑光凝

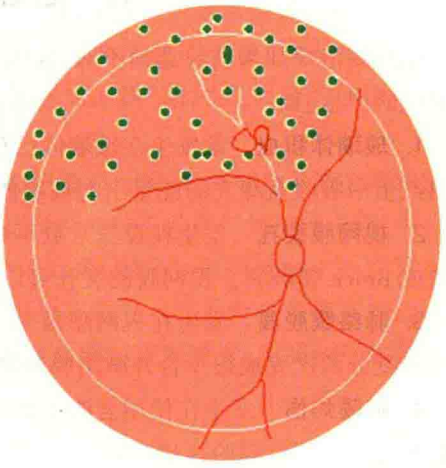

图 22-7　颞上分支静脉阻塞合并新生血管的光凝区域

血管无灌注区(图 22-7),或视网膜静脉周围炎的病变血管周围。

3. 微动脉瘤和眼内肿瘤的直接光凝　糖尿病性视网膜病变黄斑区的微动脉瘤合并临床有意义的黄斑水肿,在水肿较轻时也可以采用微动脉瘤的直接光凝,选择黄色激光,光斑大小在 50 ~ 100μm,1 ~ 2 级光斑,至动脉瘤变色(图 22-8)。激光后几个月,微动脉瘤周围的硬性渗出逐渐吸收。这种方法也适用于黄斑区周围的视网膜大动脉瘤。视网膜和脉络膜血管瘤高度小于 3.5mm 时,也可以用大的光斑和较长的曝光时间,较低的激光功率对肿瘤进行直接光凝。如 0.5 秒或 1 秒、1 ~ 2 级光斑功率、500 ~ 1000μm 的光斑直径。

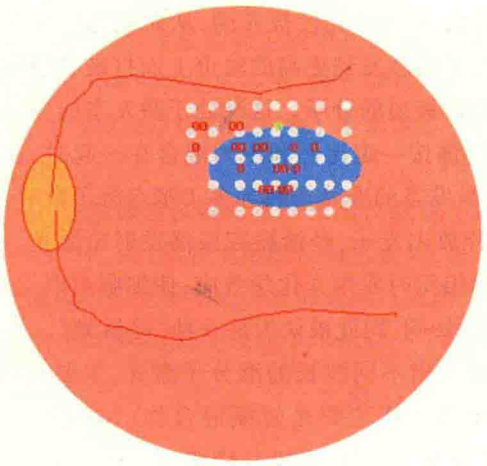

图 22-8　黄斑水肿区域的条栅光凝示意图
蓝色为水肿区,红色为微动脉瘤,
白色代表激光光斑

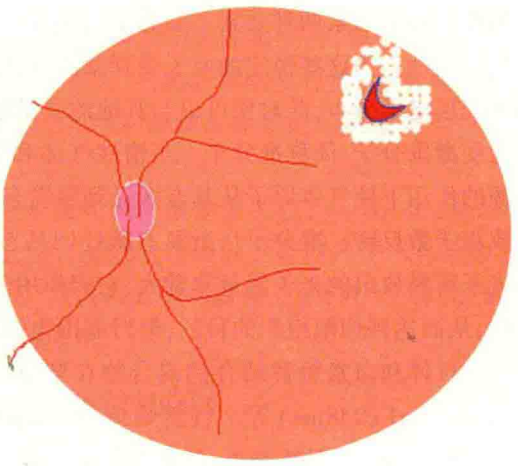

图 22-9　视网膜裂孔的激光光斑

4. 视网膜裂孔的封闭　视网膜裂孔的光凝适应证选择无视网膜下液或极少视网膜下液的裂孔,光斑要包围裂孔,光斑之间不要有裂隙,一般光凝 1 ~ 2 排。有少量视网膜下液、光斑无反应或反应差,可以部分包围后,令患者戴孔镜或双眼包扎限制活动,待第 2 天液体量减少后再继续光凝,包围裂孔(图 22-9)。

临床查库
WWW.CICALINE.COM

Notes

五、光凝固治疗的主要并发症

光凝固治疗如果波长选择不对，或治疗参数选择不当，不仅不能治愈原发病，还会导致一些并发症的产生，如：

1. 玻璃体积血 常发生在玻璃体已存在少量积血时，选用波长短的蓝光或绿光，血细胞内的血红蛋白吸收蓝绿光的能量引起玻璃体收缩，牵拉视网膜新生血管，导致玻璃体积血。

2. 视网膜裂孔 发生在设置常数不当时，如曝光时间短、功率选择高，产生爆破效应，也可以造成 Bruch 膜破裂。视网膜的裂孔可以导致视网膜脱离。

3. 脉络膜脱离 发生在视网膜接受大面积光凝时，特别是肾功能较差的患者。密集的全视网膜光凝分两次完成很少合并脉络膜脱离。

4. 虹膜灼伤 发生在使用蓝激光和绿激光，特别是使用三面镜时，激光进入眼内时被虹膜的色素吸收导致虹膜的片状萎缩。

5. 牵拉性视网膜脱离 发病原因同玻璃体积血，玻璃体的血细胞吸收蓝色或绿色激光引起玻璃体收缩，也可以产生牵拉性视网膜脱离。激光为眼底病开辟了广泛治疗的前景，大大降低了眼底病的致盲率。

第五节 准分子激光角膜屈光手术

一、准分子激光及其产生的机制

（一）准分子激光的定义与产生原理

准分子（excimer）是由 excited 和 dimer 两个单词组成，意思是“受激二聚体”。二聚体所指的是惰性气体和卤素两种元素。基态下的惰性气体原子，其电子壳已被充满，从而能保持化学性能的稳定性。当这些稳定的原子受到激发时，由于电子被激发到更高的轨道上而打破了最外层的满壳层电子分布，此时便可以与其他的原子形成寿命极短的分子。这种处于激发态的分子被称为受激发分子，简称准分子。当惰性气体和卤素气体按一定比例和压力混合在一起时，在激发源的作用下使气体原子从基态跃迁到激发态。当激发态的准分子数远多于基态分子数时，就形成离子数反转。准分子从激发态跃迁回基态时，释放出光子，经谐振腔振荡发射出激光。这些光子所释放出的光子能量非常大，它们作用于生物组织时发生光化学效应，使细胞组织气化、分解，从而达到切削组织的目的，但对周围组织不产生影响，因此被认为是一种“冷激光”。不同的惰性气体和卤素短暂结合的混合物在解离时会释放出不同波长的准分子激光，主要有 ArF（193nm）、KrF（248nm）等。目前临床应用的准分子激光机主要是氩氟混合物（ArF）产生的 193nm 波长的远紫外冷激光，这种激光不但能精确地聚集和控制，还极其精细，每一发“激光”发射时，可以把深入角膜组织程度控制在 0.2μm，因此能对角膜组织进行非常精确的切削而不穿透角膜和不伤害眼内及邻近组织结构。

（二）准分子激光的生物学特征

1. 穿透力微弱 准分子激光的光束仅被角膜表面组织吸收，穿透力极微弱。且切削组织切口整齐、毗邻组织损伤小，对眼内组织影响极小。

2. 对邻近组织热损伤极小 准分子激光与生物组织作用时发生的不是热效应，而是光分解反应。所谓光分解反应，是指远紫外激光作用于组织时，会断裂分子之间的结合键，将组织直接分解成挥发性碎片而消散，对周围组织没有明显影响。准分子的光能量绝大部分在小于 5μm 的极小距离内被吸收，超微结构检查发现切口边界清晰，周围无热损伤现象。

3. 切削面光滑　准分子激光切削精度高、可预测性强。早期研制的激光机由于大直径的光束传播不规则、光束能量密度分布不均匀，创口表面欠光滑，术后容易造成角膜表面的不规则散光。近年来通过改进激光系统，采用光束为高斯分布的小光斑飞点扫描切削模式，提高了激光光束能量密度的均匀性，使角膜组织切削平面更加光滑，增加了术后的准确性和可预测性。

4. 可控制切削组织的形状和类型　根据不同的切削原理和目的，可使准分子激光的释放系统按不同的能量模式（energy pattern）切削角膜组织，达到预期的矫正效果。如治疗近视，中央角膜切削最深，越往周边越浅，使得角膜中央区变平；若矫正远视，则是从角膜光学中心到周边部切削渐深，使角膜中央区变陡；当切削面呈椭圆形时，则可矫正散光。光治疗性角膜切削（phototherapeutic keratectomy，PTK），在病变部位均匀切削，以治疗角膜不规则散光、角膜浅层瘢痕和变性等。

（三）常用准分子激光机的特点

目前用于眼科临床的准分子激光系统根据光斑形态可分为光斑扫描式和裂隙扫描式。其中前者包括大光斑、可变光斑和小光斑三种类型。目前使用较多的是小光斑飞点扫描激光系统，其治疗原理是使用聚焦光束，以直径≤1.0mm 的光点在电脑控制下完成治疗。其特点如下：

1. 小光斑　光斑直径≤1.0mm，激光束能量呈高斯分布，损伤小，切削面更光滑。

2. 飞点扫描模式　飞点扫描时每一个光点在角膜上的位置都是随机的，整个切削分布构成呈一非球面的光滑表面。并且每两个连续光点的位置并不相邻，激光照射到角膜表面的某一点到激光照射到其邻近点的时间远远大于角膜的热弛豫时间，因此更有利于角膜散热，避免热效应累积。

3. 自动眼球跟踪系统　使得激光手术切削更加精确。手术显微镜上的摄像机将手术眼图形资料输入计算机，监视系统锁定一相对参照点（例如，瞳孔缘或角膜缘或虹膜纹理）。在一定范围内，当患者眼睛移位时，计算机会发出指令，通过调整精密的扫描电机使激光的切削中心与患者的瞳孔中心（最初确定的中心位置）始终保持一致，此为主动跟踪系统；而当患者眼睛移位的距离超出某一特定的范围，激光就被中断，不能到达角膜，当患者眼睛复位后，手术自动继续进行，此为被动跟踪系统。为了不影响术中手术医生的观察，眼球跟踪系统的摄像光源一般采用红外光。

4. 波前像差仪或角膜地形图仪联机　将准分子激光机与波前像差仪（wavefront aberration analyzer）和（或）角膜地形图仪联机使用，目的在于协助医生制订相对更合理的手术切削模式，尽量减少眼屈光手术后导致的影响视觉质量的球差、慧差和其他高阶像差，实现“个体化”的准分子激光角膜切削，使屈光手术达到一个日臻完美的境界。

二、准分子激光屈光性角膜切削术

（一）概述

准分子激光屈光性角膜切削术是眼科最先应用激光矫正屈光不正的手术方法。1983 年，美国 Trokel 等首次应用准分子激光对角膜进行切削以矫正屈光不正。以后 PRK 技术以其良好的可预测性、安全性和有效性迅速在全球开展。PRK 的早期成功，在眼科领域是一大进步，唤起越来越多的人对角膜屈光手术的兴趣。近年来，准分子激光原位角膜磨镶术（LASIK）和准分子激光上皮下角膜磨镶术（LASEK）虽有明显增多趋势，但均是在 PRK 手术的基础上发展起来的。

（二）手术方法

1. 术前评估　①屈光度；②角膜前后表面形态；③中央角膜厚度；④角膜上皮及基底膜健康状况；⑤干眼症的评估。

2. 麻醉　表面麻醉，结膜囊滴用表面麻醉剂 2～3 次。

3. 去除角膜上皮可选用三种方法之一 ①机械方法:用角膜上皮刀刮除上皮;②激光方法:用准分子激光治疗性角膜切削程序(PTK)直接照射角膜中央区表面,均匀切削角膜上皮;③化学方法:用4%可卡因(cocaine)或20%酒精(乙醇,alcohol)棉片,覆盖于角膜表面10~30秒,松解角膜上皮与其下方的连接,使之脱落。

4. 激光切削 根据患者角膜、瞳孔和屈光状态等,设置激光切削的各项技术参数。切削过程可使用自动跟踪系统,确保切削中心不偏移。

5. 术后处理 角膜上皮愈合后开始局部应用低浓度皮质类固醇类药物。一般疗程:第1个月每日4次,以后逐月递减1次,共用1~4个月。视患者的角膜愈合类型、视力恢复情况和术后的屈光状态调整用药。

(三) 并发症

1. 光学切削区偏心现象(decentration) 为术中主要并发症,切削中心偏离瞳孔中心0.5mm以上。

2. 不适感及疼痛 术后3~4天内存在眼部刺痛、异物感、溢泪、畏光等现象。

3. 角膜上皮愈合延迟

4. 角膜上皮下雾状混浊(haze) 为再生胶原纤维的无序排列引起,多见于高度近视及中、高度远视患者。

5. 屈光度欠矫或过矫

6. 屈光度回退

7. 皮质类固醇性高眼压

8. 角膜感染

9. 病毒性角膜炎复发等

三、准分子激光原位角膜磨镶术

(一) 概述

1990年希腊的Pallikaris首先将板层角膜屈光手术与准分子激光切削术结合,发明了准分子激光原位角膜磨镶术。所谓LASIK是先在角膜上用特制的显微角膜板层刀(microkeratome)做一个带蒂的角膜瓣,掀开后在暴露的角膜基质上进行准分子激光切削,以矫正近视、远视及散光。由于手术不破坏角膜上皮及前弹力层,可以避免或减少PRK术后的一些并发症,如角膜上皮下雾状混浊、屈光回退等,术后无明显的眼部不适,视力恢复快、屈光状态稳定,因此,目前已经成为准分子激光矫治屈光不正手术中开展最多、最为广泛的术式。

(二) 手术方法

1. 术前评估 ①角膜表面形态;②中央角膜厚度;③术眼睑裂大小及眼球暴露程度;④角膜上皮及基底膜健康状况;⑤干眼症的评估;⑥眼底视盘及周边视网膜检查。

2. 麻醉 表面麻醉,结膜囊滴用表面麻醉剂2~3次。

3. 制作角膜瓣 可选用平推式角膜板层刀或旋切式角膜板层刀或飞秒激光制作角膜瓣,瓣的厚度根据需要可选100~160μm(SBK,Moria)。

4. 激光切削 根据患者角膜、瞳孔和屈光状态等,设置激光切削的各项技术参数。切削过程可使用自动跟踪系统,确保切削中心不偏移。

5. 术后处理 角膜上皮愈合后开始局部应用低浓度皮质类固醇类药物。一般疗程:第1个15天每日4次,以后每隔15天递减1次,共用1~2个月。视患者的角膜愈合类型、视力恢复情况和术后的屈光状态调整用药。

6. 手术并发症

(1) 术中并发症

临床智库 WWW.CICALINE.COM

Notes

1）显微角膜板层刀相关并发症：①角膜瓣过薄及破损；②“纽扣孔（buttonhole）”，是指刀片部分切入角膜基质，而部分未切入，角膜瓣中央区变薄形成圆形或条状破孔；③角膜瓣过小，当角膜瓣直径小于激光切削直径时则为角膜瓣过小；④不完全角膜瓣；⑤角膜瓣蒂断离（游离角膜瓣）；⑥角膜瓣边缘出血；⑦角膜瓣偏心现象；⑧角膜上皮损伤；⑨误装刀具造成角膜切穿。

2）准分子激光切削相关并发症：①光学切削区偏心现象；②光区过小；③不规则切削。

（2）术后并发症

1）角膜瓣移位或丢失。

2）角膜瓣皱褶。

3）角膜瓣下异物残留。

4）弥漫性层间角膜炎（diffuse lamellar keratitis，DLK），又称为非特异物弥漫性层间角膜炎（nonspecific diffuse interface keratitis）或撒哈拉综合征（Sahara syndrome）。

5）感染性角膜炎。

6）角膜瓣下上皮细胞内生（epithelial ingrowth）或植入。

7）角膜瘢痕。

8）LASIK 所致的神经营养性上皮病变（LASIK-induced neurotrophic epitheliopathy）。

9）屈光回退（regression）。

10）过矫和欠矫。

11）不规则散光。

12）眩光（glare）、光晕（halo）、夜间视力下降及单眼多视症。眩光是指：点光源（如灯泡）发散变形，感觉刺眼；光晕是指点光源周围出现同心环状光圈。

13）视网膜并发症，包括视网膜脱离、视网膜下出血及黄斑裂孔等。

14）最佳矫正视力下降等。

15）干眼症：准分子激光手术由于角膜瓣的制作，一方面切断了眼表的神经，使得眼表的知觉下降，瞬目运动的频率降低，泪膜破裂后不能及时地通过眨眼补充修复；另一方面手术切削使得角膜的曲率发生改变，角膜变得更陡或更平，泪膜在眼表变得更加地不稳定，从而导致泪膜破裂的时间变短，而发生干眼。

不同的患者，由于年龄、职业的差异，对术后裸眼视力有不同的需求，术者应根据患者的不同情况作相应的调整，即准分子激光矫治参数的个体化设计。

四、准分子激光上皮下角膜磨镶术

（一）概述

准分子激光上皮下角膜磨镶术（laser subepithelial keratomileusis，LASEK）是综合了 PRK 与 LASIK 的某些特点的一种屈光手术方式，它以上皮瓣代替角膜瓣，既克服了 PRK 术后的疼痛，减轻上皮下混浊，又解决角膜较薄患者不宜行 LASIK 手术的问题。第 1 例 LASEK 手术是由 Azar 等于 1996 年施行的，但当时不叫 LASEK，其后 Camellin 等对此手术方式进行了推广，并于 1998 年首次命名为 LASEK。

（二）手术方法

1. 术前评估　同 PRK，需特别注意患者有无酒精过敏史。

2. 麻醉　表面麻醉，结膜囊滴用表面麻醉剂 2～3 次。

3. 去除角膜上皮　根据手术设计，选用不同直径的上皮环钻，滴加 18%～20% 酒精于环内，浸润时间为 10～25 秒，平衡液冲洗，用上皮铲沿环钻压痕分离瓣的边缘，好的瓣缘的分离是成功的一半，因为中央部比边缘疏松，更易分离，根据习惯保留瓣蒂的位置，然后进行激光切削。要制作一个高活力的上皮瓣的要点是酒精浓度不要太高（不要超过20%），酒精浸润时间尽量短

(通常不超过25秒),分离上皮尽量快,上皮干燥后会增加分离难度。切削完成后用平衡液润湿上皮瓣,冲洗基质床,进行复位,瓣的边缘要对齐,不能重叠。可等几分钟待上皮贴附牢固后戴上角膜接触镜。

4. 激光切削 根据患者角膜、瞳孔和屈光状态等,设置激光切削的各项技术参数。切削过程可使用自动跟踪系统,确保切削中心不偏移。

5. 术后处理 术后角膜接触镜留置时间根据上皮状况决定,一般为3~7天。角膜上皮愈合后开始局部应用低浓度皮质类固醇类药物。一般疗程:第1个月每日4次,以后逐月递减1次,共用1~4个月。视患者的角膜愈合类型、视力恢复情况和术后的屈光状态调整用药。

五、角膜上皮切割准分子激光原位角膜磨镶术

(一) 概述

角膜上皮切割准分子激光原位角膜磨镶术(epipolis laser in situ keratomileusis,Epi-LASIK)是在LASEK的基础上发展起来的一项崭新的屈光手术技术,综合了LASIK和LASEK两种手术方式的优点。2003年8月Pallikaris首次报道了Epi-LASIK手术。

(二) 手术方法

1. 术前评估 同PRK。

2. 麻醉 表面麻醉,结膜囊滴用表面麻醉剂2~3次。

3. 去除角膜上皮 根据手术设计,采用特制的角膜上皮刀,制作厚度60~80μm的角膜上皮瓣,进刀、退刀完全由机械控制。由于上皮瓣的厚度较薄,因此在上皮瓣复位后注意检查有无移位。

4. 激光切削 根据患者角膜、瞳孔和屈光状态等,设置激光切削的各项技术参数。切削过程可使用自动跟踪系统,确保切削中心不偏移。

(三) 术后处理

术后角膜接触镜留置时间根据上皮状况决定,一般为3天左右。角膜上皮愈合后开始局部应用低浓度皮质类固醇类药物。一般疗程:第1个月每日4次,以后逐月递减1次,共用1~4个月。视患者的角膜愈合类型、视力恢复情况和术后的屈光状态调整用药。

六、激光角膜热成形术

早在1898年,Lans就发现烧灼角膜可以改变其屈光力,Wray和O'Connor分别于1914年和1933年报道了利用热烧灼矫正角膜散光,这是角膜热成形术的雏形。现代的临床研究始于1970年,主要用于治疗圆锥角膜。角膜热成形术的原理是通过对角膜局部加热,使局部角膜胶原纤维的螺旋结构断裂,引起胶原纤维收缩,结果使受热部位的角膜胶原皱缩,并引起相应角膜表面曲率发生改变。

早期采用热探针施行角膜热成形术,由于温度及作用的范围和时间人为控制,误差较大,疗效不理想。激光的应用使这一问题得到改善,称为激光角膜热成形术(laser thermal keratoplasty,LTK)。LTK手术区位于光学区外,且操作简便,是一种较安全的手术。适应证为+3D以内的远视及散光,特别是屈光手术或角膜移植术后角膜不规则散光。LTK最大的缺点是其屈光稳定性较差,术后早期常因过矫呈近视状态,但1年后屈光回退率可达30%~40%。其他并发症包括术后早期上皮缺损、不规则散光及最佳矫正视力降低等。

七、飞秒激光手术

目前国内常用的飞秒激光系统主要有美国Intralase FS飞秒激光、瑞士Ziemer LDV(达芬奇)飞秒激光、德国蔡司飞秒激光(全飞秒激光)。

（一）飞秒激光的定义和原理

1. 飞秒激光的定义　飞秒激光是一种以脉冲形式运转的激光，持续时间非常短，只有几个飞秒，1 飞秒为 10^{-15} 秒（1fs=10^{-15}s），也就是 1 秒的千万亿分之一。飞秒激光是人类目前在实验条件下能够获得的最短脉冲，同时具有非常高的瞬间功率，飞秒激光作用于组织使其电离形成等离子体，通过光爆破原理进行精密的组织切割。

2. 飞秒激光的原理　飞秒激光超短脉冲的产生使用的是固态 Nd：Glass 激光和“chirped”放大系统。二极管振荡器产生的激光脉冲从 200fs 通过放大系统扩大到 50ps，然后再压缩到 500fs。脉冲产生的频率在 3～10kHz。飞秒激光的光爆破：由电脑控制的光学传输系统产生成千上万的飞秒激光脉冲，这些脉冲按照密集的等宽度等间距的篱笆墙式的光栅模式，在同一深度聚焦产生光爆破（laser-induced optical breakdown），每一个脉冲的光爆破产生一个微离子，每一个微离子蒸发大约 1 微米的眼角膜组织，蒸发的眼角膜组织产生含水和 CO_2 的微小气泡，眼角膜组织因此被分离，产生的水泡和气泡能被眼角膜组织吸收。

（二）飞秒激光制瓣 LASIK 手术

1. 概述　飞秒激光制瓣 LASIK 手术（femeto-LASIK），也就是常说的“半飞秒激光手术”，首先利用飞秒激光制瓣，掀开角膜瓣后再以准分子激光进行角膜基质切削，最后再将角膜瓣复位。与机械性板层刀制瓣相比其优点在于：①高预测性；②高精准度：其精确度是板层刀精确度的 3 倍；③复位更准确；④降低手术风险；⑤视觉质量更加完美：可以制作更均匀的角膜瓣，有效减少相差，提高视觉质量。

2. 手术方法

（1）术前评估：①角膜表面形态；②中央角膜厚度；③术眼睑裂大小及眼球暴露程度；④角膜上皮及基底膜健康状况；⑤干眼症的评估；⑥眼底视盘及周边视网膜检查。基本上适合传统机械刀制瓣 LASIK 手术的患者都可以选择飞秒激光制瓣 LASIK 手术，此外以下几类不能行机械刀制瓣 LASIK 手术的病人可以选择飞秒激光制瓣：①以前因为角膜薄、近视度数高而不能做 LASIK 手术的患者中，有 10% 的患者可以做飞秒激光制瓣的 LASIK 手术；②眼裂小、角膜直径小、角膜曲率平的患者；③害怕用机械金属角膜板层刀切割角膜的患者，配合较差紧张的患者；④对手术效果要求很高的患者。

（2）麻醉表面麻醉，结膜囊滴用表面麻醉剂 2～3 次。

（3）飞秒激光制作角膜瓣：电脑上预先设置好角膜瓣蒂的位置、宽度以及角膜瓣厚度、直径、边角设置等数据，将角膜镜压于角膜中央，启动负压，调整好位置后启动飞秒激光进行制瓣。

（4）层间游离并掀起角膜瓣，准分子激光切削同 LASIK 手术。

（5）术后处理同 LASIK 手术。

3. 并发症

（1）偏心吸引：多由于患者紧张、配合差、注视不良、负压吸引时眼球转动，导致角膜镜吸引角膜瞬间偏位吸引，可造成角膜瓣偏心。

（2）负压吸引松脱。

（3）角膜瓣掀开困难。

（4）瓣过小、瓣偏位、不全瓣等制瓣不良。

（5）游离瓣。

（6）前房气泡。

（7）角膜内不透明气泡层。

（8）其他术后并发症同 LASIK 手术。

（三）全飞秒激光手术

全飞秒激光近视手术包括：飞秒激光角膜基质透镜切除术，小切口飞秒激光角膜基质透镜

切除术(small incision extraction,SMILE)。FLEx是利用飞秒激光精准聚焦定位的立体切割技术,在预定深度角膜基质进行两次不同深度的切割,分别为制作角膜瓣及按照患者屈光度切除相应的角膜基质透镜,再掀开角膜瓣将基质透镜取出,最后将角膜瓣复位。SMILE手术原理与FLEx相同,不同在于SMILE手术无需制作角膜瓣,保留了表层角膜组织结构的完整性。

FLEx/SMILE手术也存在一定的局限性,对低度近视不做首选治疗。目前全飞秒激光系统尚不能实现虹膜定位、地形图引导及波前相差引导治疗,对需要个性化切削及二次屈光手术的患者不宜选用该术式。全飞秒技术不能用于治疗远视。

(四) 飞秒激光手术的展望

从2001年美国FDA正式批准Intralase飞秒激光(第一代飞秒激光)应用于眼科临床至今,飞秒激光技术已成为角膜屈光手术的最新、最热的方式,由于飞秒激光技术是一种100%的无刀手术方法,具有高精准性、高预测性及高安全性,使其成为了越来越多的屈光不正患者的选择,也成了未来屈光手术重点发展的方向。

飞秒激光不仅可以运用于屈光手术,也可运用于:

(1) 角膜移植术:板层角膜移植、穿透性角膜移植、角膜内皮移植。精确设计出不同的切口形状,如礼帽状、蘑菇状、Z字等,使得植片植床接触更加紧密,手术更快、更容易、更准确。

(2) 白内障手术的晶体撕囊等。随着技术进步,飞秒激光技术将更广泛地应用于眼前节的手术和治疗。

第六节 内镜技术

微创技术是当今外科学的潮流。目前眼科内镜(endoscopic)正向多功能、立体内镜方向发展,例如连有二极管激光的内镜可以准确地行睫状突光凝,也可以代替玻璃体切割系统的导光纤维,做到一体两用。眼眶手术应用的内镜,主要是硬性镜,包括钢管套封的纤维光学照明系统和透镜系统。

一、眼科内镜的应用

1. 青光眼睫状体光凝 经玻璃体睫状体光凝是治疗难治性青光眼的有效方法,可以确保光凝的位置、数量,并能观察到反应情况。

2. 人工晶状体植入手术 可使术者直视下完成后房型人工晶状体缝线固定术,并将人工晶状体准确固定于睫状沟内。

3. 玻璃体手术和眼内光凝术 对伴有严重角膜混浊的眼内炎等患者,可及时行玻璃体切割手术治疗;也应用在取出后段眼内异物手术中。

4. 新型眼内镜 可用于泪道检查,能清晰观察泪小管、泪囊、鼻泪管黏膜及手术后伤口的形态。

二、内镜在眼眶手术的应用

自20世纪80年代中期至90年代以来,内镜鼻窦外科基础及临床的研究不断深入,内镜在眼眶手术中的应用主要由五官科医生经鼻腔、鼻窦入路实施手术,如:泪囊鼻腔造孔术、眼眶减压术、视神经减压术等,手术简捷。近年来,已有一些眼眶医生尝试了经眼眶入路进行眼眶手术。

(一) 基本情况

1. 历史 1981年Norris和Cleasby率先描述了内镜在眼眶手术中的应用,试图借助空气制造腔隙,未获得成功。Norri等尝试在眼眶进行肿瘤活组织检查和取异物时,采用等渗盐水帮助

形成可视的空间，但是眼眶软组织内压力迅速引起水肿。因此，经眼眶的内镜手术没有得到迅速开展。近年来，五官科医生进行内镜手术已外延到经鼻、经窦的途径实施一些眼眶手术。因此采用牵引器牵引眶内组织制造眶骨骨膜下间隙使得眼眶内镜手术成为可能，能够在内镜的帮助下获得足够的视野来切开眶骨，暴露病变。

2. 设备　内镜包括钢管套封的纤维光学照明系统和透镜系统，光学系统类似于潜望镜，目镜和物镜位于镜两端。物镜形成反相，图像在镜的全长传递，这一系统允许大多数光线从物镜达到目镜。棱镜接在远端，从0°至110°变化视角。光来自300W的氙光源，图像由镜近端的电荷耦合成像器件（charge couple device，CCD）电视摄像机采集，处理、传送到电视监测器上。图像可以记录和打印。眼眶手术最常用的是带0°、30°和70°尖端的4mm硬式内镜。基于图像引导的手术导航技术以及相关的几何原理，在此基础上又开发了眼眶内镜手术导航系统。

（二）内镜眼眶手术

1. 眼眶肿瘤

（1）经筛窦入路内镜下切除眶尖海绵状血管瘤。

（2）眶上壁肿瘤：眼眶顶肿瘤，如嗜酸性肉芽肿、眼眶皮样囊肿以及朗格汉斯细胞增多症等，病变侵犯眶上壁的前部，靠近眶上缘的时候，病变部位往往难以暴露，很多时候需要进行打开眶骨才能够清楚暴露手术野。但是如果使用经鼻内镜就能够清楚看到位于眶上壁前部的病变，并且能够安全清除病变。

（3）眶内容剜除术：在影像介导下，联合内镜和软组织切除器技术实施手术，保留眼睑，出血量少。未受累的上、外眶骨膜给予保留。

2. 眼眶减压治疗甲状腺相关眼病。

3. 骨折整复　采用联合结膜切口入路和经鼻内镜的方法修复眼眶骨折，该方法不会留下面部手术瘢痕，对组织的创伤较小。

4. 视神经减压。

5. 内镜下泪囊鼻腔吻合，术中可视性好、手术时间短、出血少、组织损伤少、术后无面部皮肤切口瘢痕形成。

6. 眉下垂矫正，内镜下的提眉手术成为了一种潮流，因为其具有切口小，对周围组织损伤轻，手术时间短，出血少等一系列的优点。

（三）内镜眼眶手术相关问题

1. 眶内腔隙的限制　内镜手术的一个先决条件就是具备一个可安全扩大的空间，内镜手术的广泛应用也正是因为鼻腔以及鼻窦符合这项先决条件。目前，仍无法形成眶脂肪内的可视腔隙，直接经眼眶使用内镜存在局限。

2. 并发症　常见的并发症包括眼外肌损伤引起的斜视以及复视，视神经的损伤导致视力下降甚至丧失，泪道系统的损伤以及眼眶内血肿、气肿等。

3. 前景　内镜下手术的优点在于照明度好、放大倍率高、创伤小以及良好的手术视野。所以，不论是经鼻内镜手术还是经眼眶内镜手术，内镜在眼眶手术中的应用不但解决了许多眼眶手术中存在的手术盲区问题，还改变了一部分眼眶疾病的治疗模式以及治疗内容。采用内镜通过筛窦入路可以很好地可视下实施眼眶内下方和眶尖的手术。内镜在眼眶手术中的应用还体现在手术教学上，众所周知，眼眶手术的视野非常有限，这使得手术指导者难以看清初学者的手术过程。但是在内镜下，指导者能够从监视器上看到学习者手术的过程并进行指导，术后还可以对于手术过程录像进行点评。随着内镜技术的发展，眼眶内镜微创手术将得到进一步的应用。

临床智库
WWW.CICALINE.COM

（黎晓新　阴正勤）

Notes

第二十三章 眼科用药

第一节 眼科常用的给药方式

药物在眼病的诊断、治疗和预防中起到重要作用。由于眼部解剖和生理的特殊性，例如存在着血眼屏障，包括血房水屏障、血视网膜屏障等，一些药物经全身给药后，并不能到达眼部发挥作用，因此眼科经常采用眼局部给药的方式，以便充分发挥药物的作用，减少不良反应。眼局部给药具有与全身给药不同的药物代谢动力学特点。

眼局部给药方式包括眼局部外用（topical ocular therapy）、眼周注射（periocular injection）、眼球内注射（intraocular injcetion）。全身给药方式包括口服、肌内注射和静脉注射。

眼局部外用是指将滴眼液滴入结膜囊内或将眼膏涂入结膜囊内。滴眼时，请患者头部稍后仰，给药者用一手轻轻地往外拉开下睑，将药液滴下穹隆结膜囊内，注意不要将药瓶的嘴部接触眼睑或睫毛。然后用手指将下睑轻轻地拎起，使药液在整个结膜囊内弥散。最后请患者闭眼3～5分钟。这种给药方法简便易行，但是滴入结膜囊的药液容易流失，维持时间短，生物利用度相对低。涂眼膏时将眼膏涂在下穹隆结膜囊内，其作用比滴用滴眼液缓慢而又持久。

眼周注射是指将药液直接注入球结膜下、球筋膜下或眼球后。注射时患者常会有一定程度的疼痛，而且还有刺破眼球的危险，这在操作时一定要注意。

眼球内注射是将药液直接注入眼球内，包括前房内或玻璃体腔内。眼球内注射具有较大的危险性，除非极严重的眼内感染病例，或者其他途径给药的治疗无明显疗效时方可考虑使用。

口服、肌内注射和静脉注射给药与其他临床学科使用的方法相同。

第二节 眼科用药的药效学和药物动力学

一、眼科用药的药效学

眼科用药的作用分为非特异性和特异性两大类。

药物非特异作用与药物的理化性质，如离子化程度、溶解度和表面张力等有关，例如甘露醇静脉滴注后能降低眼压，是由于它作为高渗剂迅速注入血液循环后，提高了血液渗透压，使玻璃体腔脱水而起作用。

药物特异性作用与药物的分子结构有关。极大多数治疗眼病的药物是与神经介质或激素的受体相结合，或与酶相结合，改变这些受体或酶的功能，可以在机体原有生理功能的基础上发挥作用。如果药物的作用能增强机体的原有功能就称为兴奋剂，如果减低原有功能就称为阻滞剂。

药物与受体之间开始的相互作用与临床药物剂量-效应作用之间的关系可能是简单的，但是也可能是复杂的。有些药物的临床疗效严格地反映了即时的受体被结合的程度。这些情况通常发生于作用于神经冲动传递的药物，或者是作为酶的抑制剂的药物。相反，一些药物的作用迟发于药物与受体结合后数小时，或在停药以后药物的作用仍然持续存在。这种情况发生于许

多作用于激素受体的药物中，是由于它们的作用常需通过一系列生物化学过程而实现的。除了药物与受体结合和药物疗效的时相不同之外，药物与受体结合的程度和相应的药物作用之间也有相当大差别。例如，由于在睫状体中碳酸酐酶的量是抑制房水生成所需量的100倍，因此只有当99%的碳酸酐酶被抑制之后才能观察到房水生成的减少。相反，一些激素最大的反应可发生在远低于受体结合饱和所需的药物浓度时。

药物的作用具有选择性。它在适当剂量时对某一组织或器官发生作用，而对其他组织或器官很少或几乎不起作用。药物的作用也具有二重性。它既有治疗作用，又可能产生不良反应，包括副作用、毒性反应和过敏反应等。医生在用药时要注意充分发挥药物的治疗作用，尽量避免或减少不良反应。

二、眼科药物动力学

眼科药物动力学(pharmacokinetics)是研究药物在眼组织内吸收、分布、代谢和清除等问题。药物只有以足量的浓度到达其作用部位时才能发挥作用。到达作用部位的药物浓度与许多因素有关，包括给药量、药物在给药部位的吸收量和速率、药物在组织中的分布和结合、药物在循环中的转运、药物在房室间的转运、药物的生物转化、药物的分泌等。

(一) 滴眼液(eyedrops)

眼科大多数药物是以滴眼液给药的。这种给药方式能使药物在眼前节达到适当的浓度，又不引起全身其他系统的不良反应，相对于以全身给药途径来治疗眼病，具有明显的优点。滴眼液滴眼后在受体部位的可利用性决定于结膜囊内药物动力学、药物对角膜的通透性、药物在眼内的分布和清除率。

1. 结膜囊内药物动力学 药物滴眼后首先与结膜囊内泪液混合，才能通透角膜向眼内转运。因此药物在泪液中的分布、排出和容量对结膜囊内药物的吸收起着重要作用。正常时结膜囊最多容纳30μl液体，其中泪液约为7~9μl，因此最多可以容纳约20μl的药液。市售滴眼液的药滴大小为25.1~56.4μl，平均39μl，超过了正常结膜囊容量，因此滴药后约有一半的药物会从结膜囊溢出。在结膜囊内保留的泪液也不断地更新，在未受干扰的眼中大约每分钟更新16%，如果滴药后引起反射性流泪，则更多的泪液得到更新。大部分存留在结膜囊内的药物由于眨眼产生的泵浦作用进入泪道而丢失。药物在泪液中丢失的高峰时间是滴药后头几分钟内。滴用药物4分钟后只有50%的药物仍然保留在结膜囊内，10分钟后则只有17%的药物仍保留在结膜囊内。这不仅减少了眼内药物利用量，而且通过鼻咽部黏膜将药物吸收到全身血液循环而产生全身副作用。

滴入结膜囊内的药物在泪液中的饱和度会明显地影响到药物对角膜的通透量以及药物的生物利用度。角膜前泪膜是一种流动很慢的液体层，依靠眨眼运动与滴入的药液相混合。药物在结膜囊内保存时间也是药物在泪膜中饱和程度的决定因素。

2. 角膜通透性 角膜是脂质-水-脂质的夹心层，上皮和内皮细胞层脂质含量比基质层约大100倍。这种结构可使脂溶性物质容易通过角膜上皮层和内皮细胞层，但水溶性制剂则不能通过。水溶性物质容易通透角膜基质层。药物通透角膜各层能力的差别构成了一种选择性通透屏障，只有具有水溶性和脂溶性两种特点的药物，才能透过完整的角膜。

药物具有集中于角膜不同层次的倾向。一些药物可能在这些层次中降解，另一些药物可能暂时贮存于角膜内。因此角膜起到了药物贮存所的作用，成了药物转移进入房水的限制因素。

临床智库 www.pmphlib.com

药物的结构与性质也影响药物对角膜的通透性。小分子水溶性物质和离子主要通过角膜上皮细胞间隙进入眼内，能够通过的最大微粒直径为1.0~2.5nm。大于此直径的药物对角膜的

Notes

通透性受到药物的化学结构、理化性质和溶解度等因素影响。

3. 影响药物浓度的眼内因素 滴眼液中的药物通透角膜后，必须经房水到达眼前节的适当部位才能起作用。前房中一部分药物弥散进入血液循环而被清除，或随房水外流而排出。一些药物进入眼内后由于一些组织如晶状体囊膜和玻璃体膜的屏障作用，使药物难以进入晶状体或玻璃体内。另有一部分药物与不同的眼部组织结合，从而阻止药物到达受体部位。例如有些药物进入眼内后易与葡萄膜黑色素相结合。药物-黑色素复合物使药物暂时失去活性。但有效的游离型药物又可从药物-黑色素复合物中不断地游离出来而发挥作用。一些药物可在眼组织中被代谢。绝大多数药物经代谢失去药理活性，例如毛果芸香碱滴眼后主要在眼前部被灭活，水解产物为毛果芸香酸。但有少数药物本身没有药理活性，只有经代谢后才转变为有活性的物质。这类药物称为前药(pre-drug)，如治疗青光眼的药物双三甲乙酰肾上腺素(地匹福林)。

滴用的药物经眼外排出、眼内清除、组织结合或灭活作用后，只有小部分药物最后到达适当的受体部位，发挥药物作用。

4. 滴眼液的使用方法和处方对药物动力学的影响

(1) 使用方法：一些简单的方法能促进滴眼液的吸收。滴用多种药物时，相邻两种药物应间隔5分钟，否则第二种药物会将第一种药物冲掉。滴药后压迫泪囊部，可以防止药物进入鼻泪道，减少鼻黏膜吸收药物后所引起的副作用。滴眼后请患者闭眼休息数分钟，可以减少药物因眨眼产生的泵浦作用进入泪道而丢失，减少药物全身吸收，增加眼部的吸收量。

(2) 赋形剂：药物的赋形剂会影响药物在泪液中的丢失率、角膜前泪膜中药物饱和度、药物与角膜接触时间，从而影响药物对角膜的通透性。增加药物与角膜接触时间的一种方法是涂用眼膏。眼膏常由凡士林、矿物油组成，两者都是脂质溶剂。大多数水溶性药物在眼膏中并不溶解，而以微结晶的状态存在。只有当药物的微结晶位于油膏表面时，药物才能溶解于泪液中，而其余药物继续存留于眼膏中，直至眼膏溶化。这种使药物延迟和缓慢释放可以阻止药物在泪液中达到治疗的水平。只有当药物具有很高的脂溶性和部分水溶性时，如四环素和氯霉素，它才能从眼膏中释出来，进入角膜上皮层和泪液。眼膏有时干扰视力，或使角膜知觉减退，因而限制了它的应用。可溶性聚合物，如透明质酸钠、甲基纤维素、聚乙烯醇(PVA)，聚乙烯吡咯烷酮(PVP)均可增加泪液黏度，使药物均匀分布，减少表面张力，减少药物排出的速率。以天然、半合成或全合成凝胶，如聚丙烯酰胺、聚羧乙烯910、聚羧乙烯940为辅料制成的药物制剂，具有黏度大、易与泪液混合等特性，能延长药物在眼结膜囊内滞留时间，提高生物利用度。乳剂和混悬液也可以使药物在结膜囊内保留时间延长。微脂粒可以增加药物对角膜的通透能力。

(3) pH：药物配方中pH会影响该药物的脂/水溶解度之比，从而影响到对角膜的通透性。弱碱基药物在pH较高时容易通透角膜，而弱酸药物在pH较低时通透角膜较好。例如毛果芸香碱对角膜的通透性在pH 6.5～7.5时比pH 4.0时好。溶液的pH也会影响到药物稳定性和患者滴药后的舒适度。

(4) 浓度：当药物浓度在一定范围内增加时，药物对角膜通透性也随之增加。当药物的浓度超过一定范围时，药物浓度的增加并不能使其对角膜的通透性也随之增加，甚至还会减低。当药物浓度过高时，相当量的药物进入泪道被吸收，会增加不良反应。

(5) 添加剂：药物商用配方中常加入添加剂，如氯化苯甲烃胺。它不仅具有抑菌作用可作为“防腐剂”，而且具有表面活性作用，可以减少非极化药物的表面张力，使它们更容易地与角膜前泪膜混合，而使角膜对药物的吸收增加。

(6) 分子量：分子量大于500g/mol的药物角膜吸收能力很差，但大多数眼药的分子量

较低。

（二）眼旁注射

眼旁注射将药物注射于眼球旁组织，使药物不通过结膜和角膜上皮的屏障而大量进入眼内。药液直接注入球结膜下后，通过巩膜浸润扩散进入角膜基质层和角巩膜缘组织进入眼内，适用于眼前节病变；药液注入球筋膜下后，可经巩膜渗入，适用于虹膜睫状体部位病变；药液注入眼球后，可使药物在晶状体虹膜隔后有部位达到治疗浓度，适用于眼后节和视神经疾病。

（三）眼内注射

眼内注射可以使药物即刻以有效浓度进入到作用部位。但是在大多数情况下眼内注射的危险性极大。眼内注射的明确适应证是感染性眼内炎时给予抗生素。眼组织耐受抗生素的量很小，因此要注意注射药物的剂量。此外，一些药物只能通过眼内注射才能发挥其作用，如抗血管内皮生长因子类药物。

（四）全身治疗

全身给药后，药物首先进入血液系统，随着血液循环将药物输送到眼部各组织。结膜血管可以使药物输送到眼球的外侧。虹膜和睫状体毛细血管可以将药物输送到房水。存在于角巩膜缘毛细血管和房水中的药物可以进入角膜。脉络膜和视网膜的毛细血管可使药物进入视网膜和玻璃体。但药物对眼内的通透性受到药物生物利用度、血清蛋白结合率和血眼屏障的影响。

1. 药物生物利用度 全身用药（主要是口服）的生物利用度表示药物吸收进入全身血液循环的性能，包括吸收速率和最终吸收的药量两个方面，对药物的疗效和毒性都很重要。药物的吸收速率快、被吸收的药量大，药物的血浓度就高，进入眼内的药量也就高。反之就低。

2. 药物血清蛋白结合率 进入血液循环的药物在不同程度上与血清蛋白结合，形成药物-血清蛋白复合物。由于其分子大，不能透过毛细血管壁，无法进入机体的各种组织器官内。药物血清蛋白结合率高的药物眼内通透性差。每一种药物均有其一定的血清蛋白结合率。

3. 血-眼屏障 血液中的药物进入眼内必须通过血-眼屏障。血-眼屏障由虹膜、睫状体和视网膜毛细血管的内皮细胞层、睫状体无色素上皮细胞层和视网膜色素上皮层等组成，这些组织的细胞间连合为紧密连合。药物穿透这血-眼屏障的能力取决于药物的脂溶性。脂溶性高的药物容易通透这一屏障。当血-眼屏障崩溃时，如眼内炎、前房穿刺或眼内手术后，可明显提高药物的眼内通透性。

第三节 眼科常用药物

一、局部麻醉药

凡能阻断周围神经末梢和纤维的传导，使相应的局部组织暂时丧失感觉的药物称为局部麻醉药。局部麻醉药在眼科中应用广泛。其给药方式有将药液滴入结膜囊内，称为表面麻醉；也有将药液局部注射，包括浸润麻醉和传导阻滞麻醉。用于眼科的局部麻醉药是由叔胺联结共键于芳香残基上的酯或酰胺所构成。因为这些质子化形式的药物溶解度很高，在酸性溶液中水解缓慢，因此这些局部麻醉药以盐酸盐的形式所提供。当这些麻醉药暴露于 pH 为 7.4 的体液时，大约 5% ~20% 的麻醉药分子呈现去质子化的形式，呈现去质子化药物的比例是由每种药物的电离常数[pKa(8.0~9.0)]来确定。去质子化形式的药物脂溶性高，容易穿透富含脂肪的轴突髓磷脂鞘和细胞膜。局部麻醉药一旦进入细胞膜内，大多数药物分子再次质子化。质子化的药

物进入和阻断细胞膜内壁钠离子通道，增加其电兴奋性阈值。当钠离子通道被阻断的数目增加后，神经传道就会受阻，直到最后被阻断。

（一）表面麻醉药（topical anesthetics）

滴入结膜囊内的药液能麻醉黏膜的感觉神经末梢。表面麻醉药可麻醉结膜和角膜，便于进行一些眼部检查和操作，如眼压测量、前房角镜和三面镜检查、去除结膜或角膜异物和缝线、结膜或角膜的小手术、前房穿刺和探通泪道等。常用的表面麻醉药有0.5%丁卡因（dicaine）。它具有良好的表面穿透作用，用药后1分钟开始起作用，持续15～20分钟。滴眼后丁卡因有短暂刺激作用，对角膜上皮有轻度损害，产生角膜上皮荧光素点状着染，影响角膜上皮的创伤修复。长期滴用后偶见局部过敏反应。

（二）浸润麻醉和传导阻滞麻醉药（local anesthetics for injection）

向皮下或较深部组织中注射药液，麻醉感觉神经末梢及纤维，称为浸润麻醉。根据眼科手术部位和种类不同，有眼轮匝肌麻醉、球结膜下麻醉、球筋膜下麻醉、眼肌麻醉和皮下麻醉。将药液注射于神经干周围或神经干内，麻醉该神经支配的区域，称为传导阻滞麻醉，如球后麻醉。眼科常用于浸润麻醉和传导阻滞麻醉的麻醉药有利多卡因和普鲁卡因等。作用较长的麻醉剂有布比卡因。这些麻醉药只要谨慎地使用，是很安全的。但如果药液在注射部位快速大量地吸收，特别是意外地注入血管内可能发生严重的全身副作用，对此应有足够了解。

1. 利多卡因（lidocaine） 又名昔罗卡因（xylocaine）。它对组织刺激性小，组织穿透力强，因此也可作为表面麻醉药。常用浓度1%～2%。它起效快，注射后约1～3分钟起作用，持续1～2小时，比普鲁卡因约强一倍。最大安全剂量在不加用肾上腺素时可达4.5mg/kg，加用肾上腺素时则可达7mg/kg。不加防腐剂的1%利多卡因溶液可进行前房内麻醉，已应用于白内障手术。

2. 普鲁卡因（procaine） 对皮肤、黏膜的穿透力弱。常用浓度1%～2%。注射后约1～3分钟起作用，持续45～60分钟。最大安全剂量为10mg/kg。本品毒性很低，但大量吸收或静脉注射可出现中毒，表现为中枢神经系统先兴奋后抑制的症状，如不安、惊厥、昏迷和呼吸抑制。极少数患者可发生过敏反应，对过敏体质的患者应在皮试阴性后再应用。

3. 布比卡因（bupivacaine） 又称丁哌卡因或麻卡因（marcaine），眼科常用浓度为0.75%，为长效局部麻醉药，起始作用慢，持续作用长达6～10小时。最大安全剂量在不加用肾上腺素时可达200mg，加用肾上腺素时则可达250mg。目前常用0.75%布比卡因和2%利多卡因1∶1混合液进行眼轮匝肌和球后麻醉，既能起效快，又能维持长时间的麻醉作用。

二、散瞳药和睫状肌麻痹药

散瞳药（madriatics）和睫状肌麻痹药（cycloplegics）均可以散大瞳孔，后者还可以麻痹调节。常用的散瞳药和睫状肌麻痹药为抗胆碱药物。一些拟肾上腺素药物有散瞳的作用，但没有麻痹睫状肌的作用。散瞳药和睫状肌麻痹药在眼科的主要应用为：①散大瞳孔，便于进行眼底检查；②麻痹睫状肌，进行屈光检查；③葡萄膜炎时散大瞳孔和麻痹睫状肌，防止瞳孔缘后粘连，缓解疼痛和畏光。但对浅前房和窄前房角者应慎用，以免瞳孔散大后周边部虹膜阻塞前房角，而引起闭角型青光眼急性发作。

（一）散瞳药

去氧肾上腺素，又名新福林（phenylephrine），是肾上腺素α受体兴奋剂，具有散瞳作用，但无睫状肌麻痹作用。由于滴用本药后α肾上腺素受体被兴奋，导致血管收缩，减少睫状突血流，而使眼压下降。常用浓度为2.5%、5%或10%，单次滴药后30分钟起作用，持续2～3小时。它可以根据需要单独应用或与睫状肌麻痹药联合多次应用。10%的滴眼液

临床智库 WWW.CICALINE.COM

不能用于新生婴儿和心脏病患者。正在应用利舍平(reserpine)、呱乙啶(guanethidine)或三环抗抑郁剂的患者禁用去氧肾上腺素(新福林)滴眼,否则会增强去氧肾上腺素(新福林)的全身不良反应。

(二)睫状肌麻痹药

1. 阿托品(atropine) 是抗胆碱药物,主要与M胆碱受体结合,不产生激动受体的作用,但阻断乙酰胆碱与受体结合,结果拮抗了乙酰胆碱的作用。它是强效的睫状肌麻痹剂,有调节麻痹和散大瞳孔作用。常用的阿托品滴眼液浓度为0.5%~3%,眼膏为0.5%或1%。对于儿童屈光检查,可每日滴用0.5%~1%滴眼液2~3次,或每日涂用0.5%或1%眼膏,连续3~5日后再进行检查。对于葡萄膜炎和恶性青光眼,应根据病情每日滴用2~6次。单次滴眼后30~40分钟起作用,2小时左右可达最大作用,在正常眼中持续2周左右。如眼部有急性炎症,则每日滴用2次才能维持作用。滴用阿托品后应立即压迫泪囊部,防止药液进入鼻泪管而被鼻黏膜吸收,产生全身副作用,如皮肤和黏膜干燥、发热、激动和谵妄、心搏过速、脸部潮红。如有发生应立即停用阿托品。滴用阿托品后有可能发生过敏性睑结膜炎。

2. 硫酸环戊通(cyclopentolate) 是一种强力的抗胆碱药,具有较强的睫状肌麻痹和散瞳作用,作用比后马托品强,与阿托品相当。常用浓度0.5%、1%和2%。屈光检查时,以0.5%或1%的硫酸环戊通滴眼,每5~10分钟1次,共3次,可获得充分的睫状肌麻痹作用。作用开始迅速,30~60分钟内起效。作用时间短,持续不到24小时。以1%和2%的滴眼液滴眼后,有明显的烧灼感,持续短暂,能迅速消失。0.5%的滴眼液所产生的烧灼感明显减轻。在儿童中可引起中枢神经系统的紊乱,表现为运动失调、幻视和语无伦次。

3. 托品酰胺(tropicamide) 是一种抗胆碱药,能阻滞乙酰胆碱引起的虹膜括约肌及睫状肌的兴奋作用,是有效的散瞳药,但睫状肌麻痹作用较弱。主要用于眼底散瞳检查时。常用浓度为0.5%和1%。滴药后20~25分钟可达最大作用,持续约15~20分钟,完全恢复需5~6小时。本品较安全,可适用于高血压、心绞痛或其他心血管疾病患者。

4. 东莨菪碱(scopolamine) 作用与阿托品相似,但持续时间短。可用于儿童屈光检查、葡萄膜炎或内眼手术前后。常用滴眼液浓度为0.25%,每日2~3次。滴药后约40分钟起作用,在正常眼中持续3~5天,如在炎症眼中持续时间明显缩短。其不良反应与阿托品相似,但中枢神经系统毒性更为多见,因此常不作为首选用药。

5. 后马托品(homatropine) 作用与阿托品相似,但效力约为其1/10,维持时间短。仅用于散瞳和睫状肌麻痹。常用浓度2%和5%。以2%后马托品每10分钟滴眼1次,连续1h,可获得较满意而历时短暂的调节麻痹。滴药后睫状肌麻痹最大作用时间持续3小时,但完全恢复需36~48小时。滴药后不良反应与阿托品相似。

三、眼科抗感染药

眼科抗感染药(anti-infective ophthalmic drugs)包括抗细菌药物、抗真菌药物和抗病毒药物。

(一)抗细菌药物(antibiotics)

细菌侵入是眼部感染的常见原因。了解引起眼部感染的常见病原菌和抗细菌药物的抗菌谱,对于正确选择抗细菌药物十分重要。抗生素和磺胺滴眼液或眼膏常用于治疗外眼感染,如睑腺炎、睑缘炎、细菌性结膜炎和细菌性角膜溃疡等。滴用抗细菌滴眼液或眼膏的次数与病变严重程度有关。也可以应用抗生素进行眼旁注射或眼内注射,治疗严重的眼内感染。使用抗生素时应避免细菌耐药性的发生。尽量避免全身常用的抗生素在眼局部滴用,以免患者以后全身应用这种抗生素时敏感性下降。如果眼部感染严重,而这种抗生素眼局部应用又特别有效时,可以忽略这一原则。常用的抗生素和磺胺滴眼液和眼膏有:

1. 局部应用的抗生素 一些抗生素全身应用时毒性大，已不再全身应用，但眼局部使用时仍有满意效果，副作用又不大。

（1）杆菌肽（bacitracin）：对多种革兰阳性菌和耐药性金黄色葡萄球菌引起的眼部感染有效。由于本品毒性大，仅作局部应用。滴眼液为100～500单位/ml，眼膏为500单位/g。滴眼后杆菌肽难以透入眼内。但角膜上皮损伤或炎症时，可在房水中获得有效治疗浓度。

（2）红霉素（erythromycin）：主要对革兰阳性菌有较强抗菌作用。对沙眼衣原体也有抑制作用。常用的为0.5%眼膏。

（3）新霉素（neomycin）：对多种革兰阳性和阴性菌有抑制作用。它常与其他抗菌药物如杆菌肽、多黏菌素B制成联合制剂，浓度为0.5%～1%。

（4）多黏菌素B（polymyxin B）：对革兰阴性杆菌有效。滴眼液的浓度为0.1%～0.2%。

2. 全身应用的抗生素眼局部制剂

（1）四环素类（tetracyclines）：常用的有0.5%四环素眼膏和金霉素眼膏。这类抗生素的抗菌谱广，对很多革兰阳性和阴性菌、衣原体均有效。由于临床广泛使用，细菌对其逐渐产生耐药性，疗效降低，使用受到限制。

（2）庆大霉素（gentamycin）：抗菌谱广，广泛用于严重眼部感染，特别是由革兰阴性菌引起的角膜溃疡。它对许多革兰阳性葡萄球菌也有效，但对链球菌无效。细菌对其易产生耐药性，但停药一段时间后又可恢复敏感。常用其0.3%溶液滴眼治疗外眼感染，每小时一次，或每日3～6次。结膜下注射20mg，治疗前房积脓性角膜溃疡和眼内感染。对于严重眼内感染，可采用玻璃体腔内注射500μg。

（3）妥布霉素（tobramycin）：抗菌谱与庆大霉素相似。对铜绿假单胞菌的作用强，约为庆大毒素的2～4倍。常用的滴眼液浓度为0.3%，对眼无刺激性。

（4）氯霉素（chloramphenicol）：抗菌谱广，对革兰阳性和阴性菌都有效。因其对造血系统毒性大，因此眼科不应当以其全身应用。常用其0.25%溶液滴眼治疗细菌性外眼感染及沙眼。长期应用氯霉素滴眼有发生再生障碍性贫血的可能。

（5）诺氟沙星（norfloxacin）：具有广谱抗菌作用，对绝大多数革兰阳性和阴性菌作用很强。眼科以其0.3%溶液滴眼。治疗细菌性结膜炎时可以每2～4小时滴用1次。治疗细菌性角膜溃疡时，第一日可以每15～30分钟滴用一次，第2日每小时1次，以后每4小时一次。

（6）氧氟沙星（ofloxacin）：与诺氟沙星一样具有广谱抗菌作用，而且作用更强。常以其0.3%的溶液滴眼，用法与诺氟沙星相同。左氧氟沙星是氧氟沙星中的有效成分，其0.3%～0.5%的滴眼液已用于临床。

（7）环丙沙星（ciprofloxacin）：比氧氟沙星具有更广更强的抗菌作用。以其0.3%的溶液滴眼，用法与诺氟沙星相同。

（8）利福平（rifampicin）：为广谱抗生素，对许多革兰阳性和阴性细菌、沙眼衣原体有较强抑制作用。眼科用其0.1%溶液滴眼，每日3～4次。

（9）磺胺（sulfanamides）：磺胺类滴眼液常用于治疗细性结膜炎。其优点为：①可抑制革兰阳性和阴性两种菌；②价钱相对低；③过敏反应的可能性小；④长期应用后不像抗生素那样有继发真菌感染的可能。眼科最常用的磺胺类药物有磺胺醋酰钠滴眼液，浓度为15%或30%，每日3～6次。

（二）抗真菌药（antifungal agents）

1. 纳他毒素（natamycin） 为广谱抗真菌抗生素，难溶于水，临床上配制成5%混悬液滴用，每1～2小时一次。

2. 制霉菌素（nystatin） 低浓度时抑菌，高浓度时杀菌。10万U/ml混悬液主要治疗真菌

Notes

性角膜溃疡，每小时一次。眼内感染时须结膜下注射 1000U/0.5ml，前房或玻璃体内注射 100U/0.1ml。

3. 两性霉素 B(amphotericin B) 为广谱抗真菌药。其 0.1% ~0.5% 两性霉素 B 溶液对各种真菌性角膜溃疡有效。由于其眼内通透性差，如需治疗真菌性眼内感染时须作玻璃体腔内注射。

(三) 抗病毒药(antiviral agents)

1. 碘苷(idoxuridine) 国产商品名为疱疹净，用于治疗单纯疱疹病毒角膜炎。滴眼液的浓度为 0.1%，1~2 小时 1 次。对于角膜上皮 HSV 感染者，常在数日后见效，滴眼次数可逐渐减少。

2. 阿昔洛韦(acyclovir，ACV) 是抗病毒药，具有抑制Ⅰ型和Ⅱ型 HSV、水痘-带状疱疹病毒、EB 病毒和巨细胞病毒的作用。实验表明 ACV 易进入 HSV 感染的细胞，随后被 HSV 诱导的特异性胸腺嘧啶核苷激酶磷酸化为单磷酸 ACV，然后在细胞内激酶作用下转化为可以竞争性抑制病毒 DNA 聚合酶的三磷酸 ACV，从而抑制 HSV 生长繁殖。常用浓度为 0.1%，用法与碘苷相同。

3. 更昔洛韦(ganciclovir，GCV) 在组织培养中对 HSV 的作用与 ACV 相当，在体内则比 ACV 高 60 倍。对巨细胞病毒的作用明显高于 ACV，对腺病毒和微小 RNA 病毒也有效。用于治疗单纯疱疹病毒性角膜炎、带状疱疹病毒性眼病、急性视网膜坏死综合征、巨细胞病毒引起的葡萄膜炎和视网膜炎。可用 0.2% 的溶液、凝胶或眼膏进行眼局部治疗，可有轻微刺激性。

四、眼部抗炎药物

眼部抗炎药物可分为糖皮质激素、非甾体抗炎药、抗组胺药、组胺释放抑制剂和抗纤维增生药。

(一) 糖皮质激素(glucocorticoids)

糖皮质激素可以眼部滴用，抑制角膜移植排斥反应、眼前节手术后前房反应、青光眼滤过泡的瘢痕化、免疫性或外伤性虹膜炎或葡萄膜炎。也可以结膜下或球后注射给药，用于治疗严重的眼部炎症。全身给予糖皮质激素用于治疗巨细胞动脉炎和严重的眼部炎症。糖皮质激素是分别通过对淋巴细胞、巨噬细胞、多形核白细胞、血管内皮细胞、成纤维细胞和其他细胞的特殊作用而发挥眼部抗炎作用的。糖皮质激素必须穿透上述各种细胞的细胞膜，与细胞溶质中的特殊的可溶性受体结合，形成糖皮质激素-受体复合物，然后发生构象的改变，使糖皮质激素-受体复合物跨膜移行进入细胞核内结合点，导致或抑制特殊的 mRNA 的转录，参与调节蛋白质的合成，产生多种生理与药理的作用。在组织水平，糖皮质激素可减轻眼部充血、血管扩张、水肿、炎性反应引起的疼痛，而不论其原因是外伤性、感染性或免疫性的。它也能抑制迟发的炎性反应，如毛细血管增生、成纤维细胞增生、胶原沉积和瘢痕形成。在生化水平，糖皮质激素的最重要的抗炎作用是抑制磷脂释放花生四烯酸。释放的花生四烯酸可转化为前列腺素、前列腺素过氧化物、白细胞三烯、血栓素等，这些都是作用很强的炎症介质。糖皮质激素对免疫介导炎症的作用是复杂的。糖皮质激素并没有影响介导变态反应的 IgE 的滴度，也没有影响介导自体免疫反应的 IgG 的滴度。糖皮质激素没有干扰细胞介导的免疫反应传入链的正常过程，它只干扰免疫反应的传出链。例如，糖皮质激素通过干扰淋巴细胞释放的移行抑制因子阻止巨噬细胞被吸引到炎症处。

各种糖皮质激素具有不同的抗炎活性。泼尼松龙的抗炎活性是氢化可的松的 4 倍，地塞米松和倍他米松的抗炎活性为氢化可的松的 25 倍。抗炎活性强的糖皮质激素即使在用量减少的情况下，副作用并不减少。

对于严重炎症，开始时应当每 1~2 小时滴用糖皮质激素 1 次。当反应良好时可逐渐减量，

Notes

并尽可能缩短用药时间。应用糖皮质激素的时间长短应根据各种疾病的具体情况确定,有的只需几日,而有的需要数月。

糖皮质激素的副作用包括增加单纯疱疹病毒的活性、容易发生真菌感染、发生糖皮质激素性白内障和糖皮质激素性青光眼。这些副作用在全身应用糖皮质激素时较少发生。应当对眼部滴用和长期全身应用糖皮质激素的患者密切随诊。

常用的眼部滴用的糖皮质激素有0.5%氢化可的松(hydrocortisone)滴眼液、1%醋酸泼尼松龙(prednisolone)混悬液、0.1%地塞米松(dexamethasone)滴眼液、0.1%氟美松龙(fluorometholone)滴眼液等。

(二) 眼科应用的非甾体抗炎药(nonsteroidal anti-inflammatory agents,NSAIDS)

非甾体抗炎药没有糖皮质激素的副作用,因而受到重视。口服阿司匹林、吲哚美辛(消炎痛)(indomethacin)、布洛芬(ibuprofen)都有较好的抗炎作用,但有发生胃部刺激和出血的可能。眼部滴用的非甾体抗炎药制剂有较好的眼部生物利用度,而且没有毒性作用。这些药物主要通过抑制环氧酶,阻止花生四烯酸转化为前列腺素,从而减少炎症反应。0.03%欧可芬(flurbiprofen)可用于白内障手术时防止瞳孔缩小,0.5%酮咯酸氨丁三醇(Ketorolac)已用于季节性过敏性结膜炎,0.1%双氯芬酸(diclofenac)已用于治疗白内障术后的炎症反应及解除角膜屈光手术后的疼痛和畏光。

(三) 眼部滴用的其他抗过敏药

除了糖皮质激素和一些非甾体抗炎药可治疗过敏性结膜炎之外,还可应用一些过敏介质阻释药和拮抗药进行治疗。如色苷酸钠(cromolyn sodium)可抑制过敏原诱发的肥大细胞脱颗粒,阻止组织胺、慢反应物质(slow reacting substance of anaphylaxis)等释放。2%~4%色苷酸钠滴眼液可治疗春季卡他性结膜炎和其他过敏性眼病,通常用药后几天见效。但有时需治疗几周后才有效果。本品对急性症状的治疗无效。

五、青光眼用药

目前治疗青光眼的主要目标是降低眼压。治疗青光眼药物(drugs used in the treatment of glaucoma)可以单独或联合使用。所用药物的浓度和次数应根据每个青光眼患者的眼压、视盘和视野的情况采取个体化治疗,原则上应当使用最小量的药物来达到控制眼压和防止视神经、视野进一步损伤。

(一) β肾上腺素能阻滞剂

这类药物的作用是减少房水生成,分为非选择性β-受体阻滞剂和选择性β-受体阻滞剂二类。

1. 马来酸噻吗洛尔(timolol) 又称噻吗心安,是非选择性β_1和β_2受体阻滞剂,滴眼液浓度为0.25%和0.5%,每日1~2次;凝胶剂(timolol-XE)浓度为0.25%和0.5%,每日1次,可产生明显持续的降眼压作用。适用于原发性开角型青光眼、高眼压症、无晶状体眼青光眼、虹膜切除术后眼压持续升高的闭角型青光眼、一些继发性青光眼等。单次滴用后维持降眼压作用12~24小时。不影响瞳孔大小,不干扰视力。眼部滴用后安全。少数患者出现过敏性睑结膜炎、浅层点状角膜病变等。对于全身使用β-受体阻滞剂禁忌的人,如哮喘、心力衰竭等患者应慎用。

2. 丙烯心安(betaxolol) 又称贝他舒,是相对选择性β_1受体阻滞剂,因此可减少肺部的副作用,特别是对于反应性气道疾病的患者。作用和其他副作用与马来酸噻吗洛尔相似。临床上滴眼液的浓度为0.25%和0.5%,每日1~2次。

3. 丁萘酮心安(levobunolol) 又称贝他根(betagan),是非选择性β_1和β_2受体阻滞剂,滴

Notes

眼液浓度为0.25%和0.5%，每日1～2次。其降眼压作用和副作用与马来酸噻吗洛尔相似。

4. 碳酰心安(carteolol) 又称美特朗或美开朗，是与马来酸噻吗洛尔相似的非选择性β_1和β_2受体阻滞剂，滴眼液浓度为1%，每日1～2次。

(二) α肾上腺素能兴奋剂

1. 阿普可乐定(apraclonidine) 是相对选择性α_2受体兴奋剂。滴眼后可减少房水生成而降低眼压。在眼前节激光手术前后短期滴用0.5%～1%阿普可乐定，可消除术后眼压升高。也可长期应用0.5%～1%阿普可乐定，每日2～3次，治疗已经应用"最大药物量治疗"的患者，仍有一定降眼压作用。短期应用后除眼睑后退和结膜发白外，副作用很少。长期应用后主要副作用是眼部过敏反应。

2. 溴莫尼定(brimonidine) 又称阿法根(alphagan)，是α_2受体兴奋剂。它既可减少房水生成，又可显著增加房水经非常规通道外流。滴眼液浓度为0.2%，每日2～3次。它对心率和血压的影响很小。滴眼后主要副作用是口干、眼红、眼刺痛。

(三) 拟副交感药物

用于治疗青光眼的拟副交感药物分为直接作用和间接作用的两大类。

1. 毛果芸香碱(pilocarpine) 为直接作用的拟副交感药物。1876年就被用于治疗青光眼，至今依然常用。其降眼压作用机制是，在原发性开角型青光眼中，收缩睫状体前后纵行肌，牵拉巩膜突和小梁网，使小梁网张开，促进房水外流；在原发性闭角型青光眼中，收缩瞳孔括约肌，产生缩瞳作用，拉紧虹膜，使堆积在前房角周边部的虹膜离开前房角前壁，开放前房角。常用的滴眼液浓度为1%或2%，根据病情，每日滴用2～6次；凝胶为4%，每晚滴用一次。单剂量滴眼后1h开始出现降眼压作用，持续4～8h。滴眼后常见的副作用为调节痉挛、促进近视、强直性瞳孔缩小、瞳孔后粘连和眼局部过敏等。如果滴用次数过频，可引起全身副作用，如流涎、流泪、出汗、恶心、呕吐、支气管痉挛和肺水肿等。

2. 碳酰胆碱(carbachol) 它直接作用于睫状肌胆碱能神经末梢，又能抑制胆碱酯酶，间接地增强胆碱能神经的作用。单独使用时难于通透角膜被吸收。如有防腐剂氯苯扎铵时，可明显增加吸收量。常在毛果芸香碱无明显效果时才应用。作用持续时间约为4～6小时。常用浓度为0.75%～1.5%，每日3～4次。主要副作用为调节痉挛和头痛，可发生眼部过敏反应。

(四) 碳酸酐酶抑制剂(carbonic anhydrase inhibitors，CAI)

抑制睫状体中的碳酸酐酶(carbonic anhydrase，CA)可减少房水生成。口服的CAI可明显地降低开角型和闭角型青光眼的眼压。临床应用的CAI都是磺胺的衍生物。口服给药后2小时和静脉注射后20分钟达最大作用。口服后最大作用维持4～6小时。CAI用于局部用药不能控制眼压的病例。但副作用较多，如钾耗竭、胃部不适、腹泻、剥脱性皮炎、肾结石、气短、疲乏、酸中毒、四肢麻木等。目前已有局部滴用的CAI，可减少副作用的发生。

1. 乙酰唑胺(acetazolamide，Diamox) 又名醋氮酰胺，片剂为250mg，口服每次125～250mg，每日2～4次，日总剂量不能超过1g。持续释药的胶囊为500mg，每次1个胶囊，每日1～2次。注射剂每安瓿500mg，可肌肉或静脉注射。

2. 甲醋唑胺(neptazane) 片剂25mg或50mg，口服每次50～100mg，每日2～3次，日总剂量不能超过600mg。

3. 双氯苯磺胺(dichlorphenamide) 片剂50mg，初次剂量100～200mg，以后每12h给予100mg，直至出现满意的效果。维持剂量为25～50mg，每日3～4次。日总剂量不能超过300mg。

4. 多佐胺(dorzolamide) 在体外可有效抑制人的CA Ⅱ和CA Ⅳ。滴用后能有足量的药物通透角膜，作用于睫状体上皮，通过减少房水分泌而降低眼压。多佐胺的浓度为2%，每日2～

临床智库 www.CHUANG.com

Notes

4次,可单独使用,或与其他降眼压药物联合使用。主要副作用是滴眼后眼部刺痛和烧灼感、浅层点状角膜病变、过敏性结膜炎、嘴里有苦味等。与口服CAI相关的全身副作用很少发生。

5. 布林佐胺(brinzolamide) 对与房水分泌有关的CA Ⅱ抑制作用最强。滴用后降眼压作用出现在用药后0.5小时,达峰时间为1~2小时。治疗开角型青光眼和高眼压症,1%溶液滴眼1~2次/日。不良反应主要是视物模糊、眼部不适,通常较轻,可自行缓解。全身不良反应主要是味觉异常,有口苦及口酸感。其发生率随药物浓度加大而增高。

(五) 前列腺素衍生物

用于降眼压的前列腺素衍生物有拉坦前列腺素(latanoprost):又名适利达(xalatan),其同类药物有曲伏前列素(0.004% Travatan)、贝马前列素(bimatoprost)、乌诺前列酮(unoprostone)、泰氟前列素(tafluprost)等,是一种选择性前列腺素FP受体兴奋剂,通过增加房水经葡萄膜巩膜通道外流而降低眼压。适用于治疗原发性开角型青光眼和高眼压症,可以单独应用或与其他降眼压药物联合应用。其浓度为0.005%,每晚滴用一次。滴药后3~4小时即有降眼压效果,8~12小时可达最大作用。使用本品几乎无严重副作用发生。眼部副作用主要有局部充血、角膜点状浸润、虹膜颜色加深和眼睫毛增多变长。

(六) 高渗剂

用于急性青光眼、或一些内眼手术前后需要降低眼压时。它通过增加血浆渗透压,使玻璃体容积减小而降低眼压。用药后副作用常见,与所用药物和给药方式有关。常见的副作用有多尿、头痛、背痛、头晕、腹泻、迷糊、心血管负担过重和肺水肿等,应用口服制剂后常有恶心、呕吐。临床常用的高渗剂有:

1. 甘油(glycerin) 浓度50%,单次口服剂量为1~1.5g/kg。用药后10分钟起作用,30分钟达高峰,持续5小时。

2. 异山梨醇酯(isosobide) 浓度45%,单次口服剂量为1.5g/kg。作用开始和持续时间与甘油相似。本品不提供热量,不升高血糖。

3. 乙醇 浓度为40%~50%的乙醇可起高渗剂的作用。剂量为1~2ml/kg,用药后20~30分钟开始降眼压,45~90分钟时作用最大,持续2~3小时。

4. 甘露醇(mannitol) 浓度为20%,单次剂量1.5~2g/kg,静脉注射给药,一般在30分钟内注完。给药后1小时可达最大降眼压作用,持续5~6小时。对于老年人应注意心血管和肺部的副作用。如需重复使用,应在首次给药后6~8小时给予首次的一半剂量。

5. 尿素(urea) 浓度30%,单次剂量1~1.5g/kg,静脉注射给药,30~60分钟注完。给药后1小时可达最大降眼压作用,持续5~6小时。

(七) 抗代谢药物

抗代谢药物可以抑制结膜下成纤维组织增生,减少瘢痕形成,促进形成房水外流的巩膜瘘道,提高难治性青光眼眼外滤过术的成功率。常用的抗代谢药物有5-氟尿嘧啶(5-FU)和丝裂霉素C(mitomycin-C,MMC)。

1. 5-氟尿嘧啶(5-fluorouracil,5-FU) 是胸腺嘧啶合成酶的竞争性抑制剂,在细胞周期的合成期起作用,干扰DNA合成,并在一定程度抑制RNA形成。而这2种核苷酸是细胞分化所必需的。5-FU的脂溶性有限,但它仍能容易地弥散通过细胞膜。适用于难治性青光眼眼外滤过术后滤过泡有瘢痕化倾向时。以含5-FU 5mg的溶液球结膜下注射,开始1周每日1次,以后隔日1次。给药次数可达10次。它对角膜有毒性作用,可引起角膜上皮损伤。并有可能使结膜伤口渗漏,滤过泡囊性变。

2. 丝裂霉素C 可抑制与DNA有关的RNA合成,作用比5-FU强100倍。它也具有抗新生血管的作用。适用于难治性青光眼眼外滤过手术时,当切开球结膜后和切穿前房之前,以浸泡

0.2～0.5mg/ml MMC 溶液的棉片，在结膜下及巩膜辫下贴敷 1～5 分钟，然后以大量的生理盐水冲洗伤口。它对角膜也有毒性作用，并对睫状体上皮和它的供养神经有毒性作用。术后可能发生结膜伤口渗漏和滤过泡过分囊性变。

六、抑制新生血管生成的药物

眼部新生血管形成是多种眼病的共同病理改变及临床表现，可发生于角膜、虹膜、脉络膜及视网膜等多种眼组织中，其造成的渗漏、出血等是视力丧失的主要原因。

多种血管生成促进因子可以直接或间接的作用于内皮细胞，促进新生血管形成。血管内皮生长因子（VEGF）在新生血管形成过程中起着重要的作用。由此抗 VEGF 药物来抑制新生血管生成便应运而生。

1. 抗 VEGF 适体 适体（aptamer）是人工合成的一段寡核苷酸序列，可以是 RNA 或单链 DNA。它能以极高的亲和力和特异性与靶序列结合。通过与病理学相关蛋白质的特异性结合，抑制这些蛋白质的酶活性，从而达到治疗的目的。哌加他尼钠（pegaptanib sodium，商品名 Macugen）是一种抗 VEGF 适体，于 2004 年成为治疗湿性年龄相关性黄斑变性（AMD）的 VEGF 抑制剂。它能特异性与 VEGF-A 的 VEGF165 异构体结合，抑制其生物活性，阻碍其与受体结合，从而抑制新生血管形成。以其 0.3mg 行玻璃体内注射，每隔 6 周可重复注射，用于治疗年龄相关性黄斑变性、糖尿病黄斑水肿等。

2. 兰尼单抗（ranibizumab，Lucentis） 是人源化重组抗 VEGF 单克隆抗体片段 Fab 部分，对人 VEGF 的所有异构体都具有特异性和亲和力，抑制 VEGF，从而抑制新生血管形成及血管渗漏。2006 年起用于临床，以其 0.5mg 玻璃体腔注射给药，每月 1 次。用于治疗湿性年龄相关性黄斑变性。

3. 阿普西柏（aflibercept，VEGF Trap-Eye，商品名 Eylea） 是一种重组融合蛋白，由 VEGF 受体 1 的第 2 个 Ig 结构域和受体 2 的第 3 个 Ig 结构域融合至人 IgG1 的 Fc 片段的可溶性诱饵受体。它对人 VEGF-A 的所有异构体都具有高度亲和力，同时也能与胎盘生长因子结合。本品起可溶性诱骗受体的作用，因此能够抑制这些同源性 VEGF 受体的结合和活化，而抑制新生血管形成。2011 年起批准其用于治疗湿性年龄相关黄斑变性（AMD）。推荐剂量是 2mg（0.05ml）玻璃体内注射，前 12 周（或 3 个月）每 4 周（或 1 个月）1 次，随后每 8 周（或 2 个月）1 次。

七、血管收缩药和减充血药

血管收缩药（vasoconstrictors）和减充血药（decongestants）中常含有 0.123% 麻黄碱、0.12% 去氧肾上腺素（新福林）或 0.05%～0.15% 四氢唑啉，可收缩结膜表层血管，减轻或消除眼红；而且它们还可减轻因烟雾等引起的眼部刺激症状和眼痒。

八、人工泪液和眼用润滑剂

人工泪液（tear replacement）和眼用润滑剂（lubricating agents）的配方中含有甲基纤维素、聚乙烯醇（polyvinyl alcohol）、凝胶（gelatin）等。这些药物在治疗干燥性结膜角膜病变时很有用。

九、诊断用的染色剂

在眼科临床中，需用一些染色剂（diagnostic dye solutions）帮助诊断。2% 荧光素钠溶液单次滴眼或滤纸条染色于结膜囊，有助于发现角膜浅层的损伤；10% 荧光素钠静脉注射进行眼底荧光素血管造影，可发现眼底的一些病变。吲哚花青绿可用于诊断和鉴别诊断脉络膜疾病和某些视网膜疾患，如视网膜色素变性，黄斑部脉络膜视网膜变性，脉络膜新生血管，脉络膜肿瘤，脉络

Notes

膜炎,年龄相关性黄斑变性和眼底营养不良性疾病等。干燥性结膜角膜病变时结膜的损伤和失活的角膜上皮可被1%孟加拉红(rose Bengal)着染,有助于诊断。

问题与展望

眼科学与现代药理学共同发展催产了眼科药理学。作为特殊感受器的眼球独具特色,眼科药代动力学、药物的生物通透性、安全性与毒性、眼科新药开发、耐药性等都成为眼科药理学的研究课题。作为临床眼科医生关注的是药物合理运用与个体化治疗、新药与基因工程药物研发、量效关系及药源性眼病等问题。

眼科药物学与个体化治疗知识的普及是达到合理用药、减少药源性眼病(如糖皮质激素性青光眼)的必经之路。

眼科新药与基因工程药物的研发将是眼科手术治疗的最佳伴侣:选择性M受体拮抗剂——哌仑西平(pirenzepine)用于治疗青少年近视、α2b干扰素用于抗青光眼术后滤过泡瘢痕化、透明质酸酶和秋水仙素类药物用于药物性小梁松弛成形术、NMDA受体拮抗剂——MK801用于视神经保护治疗、长效糖皮质激素——曲胺奈德(TA)用于抑制增生性玻璃体视网膜病变、特异性蛋白激酶抑制剂及VEGF受体拮抗剂用于眼组织及视网膜新生血管抑制调控、药物或手术源性干眼症的治疗药物的面世不啻是眼科医生与患者的福音。

(赵家良)

Notes

第二十四章　眼病基因诊断与基因治疗

第一节　基因诊断

一、概　述

传统上对疾病的诊断主要是依据疾病的表型改变，如患者的症状、血尿指标变化，或物理检查的异常结果。在许多情况下，表型改变并非是特异的，而且表型改变通常在疾病发生后的一段时间才出现，因此常常不能作为及时的疾病诊断方法。基因诊断是继形态学、生物化学和免疫诊断学之后的新一代诊断技术。它的问世使人们从传统的表型诊断步入基因型诊断的新阶段，是诊断学领域的一次革命。基因诊断具有高特异性、高灵敏性和早期诊断性等特点。基因诊断不仅能对某些临床遗传病疾病做出诊断，对肿瘤和常见多因素疾病（如心血管疾病和内分泌疾病等）进行易感性预测，而且可以用于器移植组织的 HLA 基因水平配型和法医学鉴定等。

基因诊断是以检出人类致病基因或者病原体基因型为目的的诊断方法。它应用现代分子生物学和分子遗传学的方法，直接检测基因结构及其表达水平是否正常，从而对人体状态和疾病做出临床诊断或辅助诊断。相对于针对表型的经典临床检验方法，基因诊断可以明确地回答某些临床医学问题。例如对于某些遗传病，能够明确地鉴别被检者的基因型究竟正常，还是携带者亦或纯合子。基因诊断是病因的诊断，既特异又灵敏，可以揭示尚未出现症状时与疾病相关的基因状态，从而可以对表型正常的携带者及某种疾病的易感者做出诊断和预测。

自 20 世纪 70 年代基因诊断初创以来，血红蛋白病是该领域最先研究并被分析得很透彻的一个系统。随着研究的不断深入，人们发现疾病的发生不仅与基因结构的变异有关，而且与其表达功能异常有关。基因诊断的基本原理就是检测相关基因的结构及其表达功能特别是 RNA 产物是否正常。由于 DNA 的突变、缺失、插入、倒位和基因融合等均可造成相关基因结构变异，因此，可以直接检测上述的变化或利用连锁方法进行分析，这就是 DNA 诊断（DNA diagnosis）。对表达产物 RNA 质和量变化的分析为 RNA 诊断（RNA diagnosis）。对于肿瘤等多基因遗传性疾病，疾病相关基因的蛋白质产物也可以作为监测的靶点。因此，狭义的基因诊断为 DNA 分析，广义的分子诊断包括 DNA、RNA 和蛋白质的分析，这些与疾病密切相关，可用于基因（分子）诊断的特定基因（分子）异常改变，也称之为生物分子标记物。

二、基因诊断的一般原则和基本方法

基因诊断的基本方法包括：遗传咨询、产前诊断、携带者筛查、突变基因筛查，突变基因筛查可以直接检测出分子结构水平和表达水平是否异常，从而对疾病做出判断。它主要分为两类：直接诊断：通常使用基因本身或紧邻的 DNA 序列作为探针，或通过 PCR 扩增产物，以检查基因有无突变和缺失等异常，它适用已知基因异常的疾病。间接诊断：当已知致病基因但其异常尚属未知时，或致病基因本身尚属未知时，也可以通过对受检者及其家系进行连锁分析，以推断前者是否获得了带有致病基因的染色体。

基因诊断的重要环节，包括基因诊断的样本收集和保存以及基因诊断方法的选择。

（一）基因诊断的样本收集和保存

一般而言，任何具有细胞核的细胞，均可以作为基因诊断的送检样品，例如外周血白细胞、

口腔黏膜细胞、活检标本、石蜡包埋的组织块、沉淀细胞(唾液、痰液、尿液、羊水细胞、绒毛细胞以及进入母体循环的胎儿细胞等。

被检测样品的收集、处理和保存首先需要保证不妨碍分子检测实验的最佳使用。而且,尽量保证每一份样品都被预先保留一部分,以备进一步分析和验证的需要。通常,DNA 样品可以长期保存于-20℃,而用于分离制备 RNA 和蛋白质的样品必须保存于-70℃或者液氮中。规范管理的组织样品库是疾病诊断的最基本的资源保障。

(二) 基因诊断的方法

根据检测对象的不同,基因诊断可以分为 DNA 诊断、RNA 诊断和蛋白质诊断。

1. DNA 诊断

(1) Southern 印迹杂交(Southern blot):是 1975 年由英国人 Southern 创建,其基本原理为:通过标记过的互补序列 DNA 探针与经限制性内切酶消化和琼脂糖凝胶电泳分离后转移至硝酸纤维膜或尼龙膜的 DNA 片段杂交,以确认特定的 DNA 序列改变。它是最早用于诊断检测的分子技术之一,迄今在大片段 DNA 缺失、扩增或易位方面被应用。其应用存在一定缺陷,主要是灵敏度过低,样品 DNA 的质和量要求较高(通常需要几微克尚未发生降解的 DNA)。

(2) 聚合酶链反应(polymerase chain reaction,PCR):基因诊断的大量应用,主要得益于聚合酶链反应的发展和应用。PCR 技术的基本步骤为:根据待测 DNA 的 5′和 3′端的碱基序列各合成一段寡核苷酸作为引物(primer),其次将待检测 DNA 变性后,加入四种单核苷酸(dNTP)、引物和耐热聚合酶。在较低温度下,将引物与待扩增 DNA 链复性结合,在聚合酶作用下,利用溶液中的核苷酸原料,不断延伸合成新互补链;然后进行多次变性(92~95℃)→复性(40~60℃)→引物延伸(65~72℃)的循环,最终得到大量的 DNA 片段。PCR 反应特异性强,灵敏度高,极微量的 DNA 即可作为模板得到大量扩增片段。

PCR 技术已经用于许多的遗传病的分子诊断。如果该疾病是由基因缺失引起的(如 α 地贫),则在缺失两端设计一对引物进行扩增,就不会得到扩增产物或只能得到缩短了的扩增产物。如果该疾病是由点突变引起的,而突变的位置和性质已知,则在设计引物时使之包括突变部位,由于突变后的碱基不配对,结果无扩增片段;或者在引物设计时于其 3′端设计一个错误的核苷酸,使之与突变了的核苷酸配对,其结果是正常引物不能扩增,而用错误的引物能扩增,从而可对突变的存在做出判断。

(3) 等位基因特异的寡核苷酸探针(allele-specific oligonucleotide probe,ASO probe)杂交:该方法主要用于已知点突变、微小的缺失或者插入突变的检测。其基本原理为:待测 DNA 样品可以和等位基因特异性寡核苷酸杂交,这些探针或为野生型序列或为突变性序列。在严格条件下,探针和靶序列的错配可以识别出单个核苷酸的改变。如果受检的 DNA 样本只能与突变 ASO 探针,不与正常 ASO 探针杂交,说明受检两条染色体上的基因都发生这种突变,为突变纯合子;如果既能与突变 ASO 探针又能与正常 ASO 探针杂交,说明一条染色体上的基因发生突变,另一条染色体上为正常基因,为这种突变基因的杂合子;如果只能与正常 ASO 探针杂交,不能与突变 ASO 杂交,说明受检者不存在该种突变基因。

(4) 限制性片段长度多态性(restriction fragment length polymorphism,RFLP):该方法可以用于检测已知点突变、微小的缺失或者插入突变。遗传连锁分析人群中个体间 DNA 的序列存在差异,据估计每 100~200 个核苷酸中便有 1 个发生突变,这种现象称为 DNA 多态性。有些 DNA 多态性可改变某一限制性内切酶的识别位点,因而产生了 DNA 限制性片段长度多态性(RFLP)。RFLP 按照孟德尔遗传方式遗传,在某一特定的家庭中,如果某一致病基因与特定的多态性片段连锁,可以遗传给子代,因此这一多态性片段可作为遗传标记,来判断该家庭成员或胎儿的基因组中是否携带该致病基因。

临床智库 WWW.CICALINE.COM

Notes

RFLP 原理是检测 DNA 在限制性内切酶酶切后形成的特定 DNA 片段的大小。因此凡是可

以引起酶切位点变异的突变，如点突变（新产生和去除酶切位点）和一段 DNA 的重新组织（如插入和缺失造成酶切位点间的长度发生变化）等均可导致 RFLP 的产生。RFLP 分析对样品纯度要求较高，样品用量大，且 RFLP 多态信息含量低，多态性水平过分依赖于限制性内切酶的种类和数量，加之 RFLP 分析技术步骤烦琐、工作量大以及成本较高，因此导致其应用受到了一定的限制。

（5）核酸测序分析：核酸序列分析是分子生物学的最基本技术，也是鉴定 DNA 结构异常改变和基因诊断的金标准。早在 1954 年就已经出现了关于早期测序技术的报道，即 Whitfeld 等用化学降解的方法测定多聚核糖核苷酸序列。1977 年 Sanger 等发明的双脱氧核苷酸末端终止法和 Gilbert 等发明的化学降解法，标志着第一代测序技术的诞生。此后在三十几年的发展中陆续产生了第二代测序技术，包括 Roche 公司的 454 技术、Illumina 公司的 Solexa 技术和 ABI 公司的 SOLiD 技术。最近，Helicos 公司的单分子测序技术、Pacific Biosciences 公司的单分子实时（Single Molecule Real Time，SMRT）测序技术和 Oxford Nanopore Technologies 公司正在研究的纳米孔单分子测序技术被认为是第三代测序技术。

第一代技术测序的技术包括 Sanger 等（1977）发明的双脱氧链末端终止法和 Maxam 和 Gilbert（1977）发明的化学降解法。这两种方法在原理上差异很大，但都是根据核苷酸在某一固定的点开始，随机在某一个特定的碱基处终止，产生 A，T，C，G 四组不同长度的一系列核苷酸，然后在尿素变性的 PAGE 胶上电泳进行检测，从而获得 DNA 序列。双脱氧链终止测序法的基本原理为：DNA 链中的核苷酸是以 3′，5′-磷酸二酯键相连接，合成 DNA 所用的底物是 2′-脱氧核苷三磷酸（dNTP），在 Sanger 双脱氧链终止法中被掺入了 2′，3′-双脱氧核苷三磷酸（ddNTP）当 ddNTP 位于链延伸末端时，由于它没有 3′-OH，不能再与其他的脱氧核苷酸形成 3′，5′-磷酸二酯键，DNA 合成便在此处终止，如果此处掺入的是一个 ddATP，则新生链的末端就是 A，依次类推可以通过掺入 ddTTP、ddCTP 和 ddGTP，则新生链的末端为 T、C 或 G。化学降解法的基本原理为：将一个 DNA 片段的 5′端磷酸基作放射性标记，再分别采用不同的化学方法修饰和裂解特定碱基，从而产生一系列长度不一而 5′端被标记的 DNA 片段。这些以特定碱基结尾的片段群通过凝胶电泳分离，再经放射线自显影，确定各片段末端碱基，从而得出目的 DNA 的碱基序列。

进入 21 世纪后，以 Roche 公司的 454 技术、Illumina 公司的 Solexa 技术和 ABI 公司的 SOLiD 技术为标志的第二代测序技术诞生。与第一代技术相比，第二代测序技术不仅保持了高准确度，而且大大降低了测序成本并极大地提高了测序速度。使用第一代 Sanger 的测序技术完成的人类基因组计划，花费了 30 亿美元巨资，用了三年的时间；然而，使用第二代 SOLiD 的测序技术，完成一个人的基因组测序现在只需要一周左右的时间。

Illumina 公司的 Genome Analyzer 于 2006 年问世，它是一种基于 Solexa 技术的测序系统。该技术利用边合成边测序的方法。其基本原理为：把待测序列打断成 200 ~ 500bp 的小片段，并在小片段两端加上不同的接头，连接载体，构建 ssDNA 文库。相比 454 技术，其后续的序列拼接工作的计算量和难度均大大增加。Solexa 技术每个循环能获得 20.5 ~ 25Gb 的测序结果，耗时约 9.5 天。由于 Solexa 技术在合成中每次只能添加一个 dNTP，因此很好地解决了同聚物长度的准确测量问题。Solexa 技术主要的错误来源是核苷酸的替换，而不是插入或缺失，目前它的错误率大约在 1% ~ 1.5% 之间。

454 测序系统是第二代测序技术中第一个商业化运营的测序平台。在 2008 年，Roche 公司推出了 454 技术最新的 GS FLX Titanium 系列试剂和软件，提升了读取长度与测序通量，使 454 技术的平均读取长度达到 400bp，每个循环能产生总量为 400 ~ 600Mb 的序列，耗时约 10 小时。454 技术的主要缺点是无法准确测量同聚物（homopolymer）的长度。例如，当待测序列中出现 Poly（A）的情况下，测序反应中会一次加上多个 T，而加入 T 的数目只能从荧光信号的强度来推测，有可能造成结果不准确。也正是因为这个原因，454 技 ABI 公司的 SOLiD 测序系统于 2007

年10月投入商业使用，它基于连接酶测序法，即利用DNA连接酶在连接过程中进行测序。454技术主要的错误不是来自核苷酸的替换，而是来自插入或缺失。454技术最大的优势在于较长的读取长度，使得后继的序列拼接工作更加高效和准确。

ABI公司的SOLiD测序系统于2007年10月投入商业使用，它基于连接酶测序法，即利用DNA连接酶在连接过程中进行测序。SOLiD技术每个循环可以测两个上样玻片，读取长度可达2×50bp，与Solexa技术类似，后续的序列拼接工作也比较复杂。SOLiD技术每个循环的数据产出量为10～15Gb，耗时约为6～7天。由于采用两碱基测序，该技术的准确率能达到99.94%以上。

近期出现的第三代测序技术，最大的特点是单分子测序，包括Helicos公司的Heliscope单分子测序仪、Pacific Biosciences公司的SMRT技术和Oxford Nanopore Technologies公司正在研究的纳米孔单分子技术。与前两代技术相比，他们最大的特点是单分子测序。其中，Heliscope技术和SMRT技术利用荧光信号进行测序，而纳米孔单分子测序技术利用不同碱基产生的电信号进行测序。第三代测序技术解决了错误率的问题，通过增加荧光的信号强度及提高仪器的灵敏度等方法，使测序不再需要PCR扩增这个环节，实现了单分子测序并继承了高通量测序的优点。目前正在研发的纳米孔单分子技术则更是在原理上做出本质变革，不再基于目前所用测序技术广泛使用的边合成边测序的思想，而是使用外切酶从ssDNA的末端逐个切割形成单碱基，并采用新技术对切落下来的单碱基进行检测，这样可以更好地提高读取长度，减少测序后的拼接工作量，实现对未知基因组进行重新测序。

高通量是第二代和第三代测序技术的共同特点。由于这些测序技术一次可获得上百万条、甚至几百万条序列信息，因此可对某一组织、某一时间表达的所有mRNA进行序列测定，故又被称为深度测序。由于使用高通量测序技术可以实现对不同组织mRNA表达差异进行检测，通过与基因组进行比较可以确定组织特异表达的基因，因此具有取代“基因芯片”技术的态势。由于基因芯片的检测范围取决于芯片上探针的信息，因此只能检测人们已知序列的特征，缺乏发现寻找新基因的能力，而高通量测序则能够很好地弥补基因芯片这方面的不足。但就目前而言，高通量测序技术建立的时间还很短，技术不是很成熟，其信息储备量也很有限；而基因芯片技术已经发展了近16年，其实验技术及后期数据分析理论已经很成熟很完备，也积累了庞大的公共数据库，因此短时间内基因芯片技术还会占据主导优势。但相信在不久的将来，高通量测序技术将会越来越成熟并得到更加广泛的应用。

（6）基因芯片（gene chip）：基因芯片技术是指将大量探针分子固定于支持物上后与标记的样品分子进行杂交，通过检测每个探针分子的杂交信号强度进而获取样品分子的数量和序列信息。基因芯片技术由于同时将大量探针固定于支持物上，所以可以一次性对样品大量序列进行检测和分析，从而解决了传统核酸印迹杂交技术操作繁杂、自动化程度低、操作序列数量少、检测效率低等不足。

利用基因芯片可以进行已知基因的测序或突变分析、基因型鉴定、基因多态性分析、基因组内的区域扩增或缺失分析，以及mRNA转录物的表达模式分析。基因芯片可以全面真实地反映生理或者病理功能状态下基因之间的相互作用情况。

2. RNA诊断 主要是分析基因的表达功能，检测转录物的质和量，以判断基因转录效率的高低和转录物的大小。

（1）Northern印迹（Northern blot）：能够提高精确的RNA定量信息。它通过标记过的互补序列cDNA或RNA探针与转移至硝酸纤维膜上的待测RNA样品杂交，以确认特定的RNA改变。其中，Northern分析对于RNA的质和量的要求都非常的高，这成为其临床诊断的主要局限。

（2）反转录PCR（reverse transcription PCR，RT-PCR）：又称为逆转录PCR。其原理是：提取组织或细胞中的总RNA，以其中的mRNA作为模板，采用Oligo（dT）或随机引物利用反转录酶反

转录成 cDNA；再以 cDNA 为模板进行 PCR 扩增，从而获得目的基因或检测基因表达。RT-PCR 使 RNA 检测的灵敏性提高了几个数量级，使一些极为微量 RNA 样品分析成为可能。T-PCR 技术灵敏而且用途广泛，可用于检测细胞/组织中基因表达水平，细胞中 RNA 病毒的含量和直接克隆特定基因的 cDNA 序列等。

（3）原位杂交技术（*in situ* hybridization，ISH）：该技术可以应用于生长在载玻片或盖玻片上的细胞，以及石蜡包埋组织中 RNA 转录水平的监测。其基本原理是：在细胞或组织结构保持不变的条件下，用标记的已知的 RNA 核苷酸片段，按核酸杂交中碱基配对原则，与待测细胞或组织中相应的基因片段相杂交，所形成的杂交体（Hybrids）经显色反应后在光学显微镜或电子显微镜下观察其细胞内相应的 mRNA、rRNA 和 tRNA 分子。

3. 蛋白质分析

（1）免疫组织（细胞）染色：是指带显色剂标记的特异性抗体在组织细胞原位通过抗原抗体反应和组织化学的呈色反应，对相应抗原进行定性、定位和定量测定的一项新技术。它把免疫反应的特异性和组织化学的可见性巧妙地结合起来，借助显微镜（包括荧光显微镜、电子显微镜）的显像和放大作用，在细胞、亚细胞水平检测各种抗原物质（如蛋白质、多肽、酶、激素、病原体以及受体等）。目前免疫组织化学技术也有很多局限性，例如，组织细胞内的待测物质要有抗原性，而且需要有一定浓度方可检出；检出的免疫反应阳性蛋白不能被确定是细胞新合成的蛋白还是通过细胞间运输而来的蛋白，因此，在实验设计中应充分考虑这些特点。

（2）免疫印记分析（immunoblotting）：又称蛋白质印迹（Western blotting），它是分子生物学、生物化学和免疫遗传学中常用的一种实验方法。其基本原理是将经过 PAGE（聚丙烯酰胺凝胶电泳）分离的蛋白质样品，转移到固相载体（例如硝酸纤维素薄膜）上，固相载体以非共价键形式吸附蛋白质，且能保持电泳分离的多肽类型及其生物学活性不变。以固相载体上的蛋白质或多肽作为抗原，与对应的抗体起免疫反应，再与酶或同位素标记的第二抗体起反应，经过底物显色或放射自显影以检测电泳分离的特异性目的基因表达的蛋白成分。通过分析着色的位置和着色深度获得特定蛋白质在所分析的细胞或组织中表达情况的信息。对于临床应用而言，该方法最大的缺陷是需要大量的临床组织来提起足量的优质蛋白。

（3）蛋白质二维电泳（two-dimensional electrophoresis）：该技术是分析组织或活细胞蛋白质组成的有效方法，其开始广泛地应用于病变组织的蛋白分析和鉴定。其基本原理为：蛋白质二维聚丙烯酰胺凝胶电泳技术结合了等电聚焦技术（根据蛋白质等电点进行分离）以及 SDS/聚丙烯酰胺凝胶电泳技术（根据蛋白质的大小进行分离），该技术根据蛋白质的两个一级属性，即等电点和相对分子质量的特异性，将蛋白质混合物在电荷（采用等电聚焦方式）和相对分子质量两个方向上对差异表达蛋白组成进行鉴定。与 RNA 水平的基因表达谱的分析一样，蛋白水平的基因表达谱分析有助于选择治疗方案，并有可能获得新的治疗靶点。

（4）基质辅助激光解析/离子—飞行质谱（matrix-based laser desorption/ionization-time of flight，MALDI-TOF）：该方法通过表面修饰可特异性结合捕获被测蛋白质分子而构建的多种蛋白质芯片，直接检测出被测样品（如血液或其他体液等）在毫微微克分子级别含量的蛋白质。基本原理是将样品分散在基质分子中并形成晶状体。当用激光照射晶状体时，基质从激光中吸收能量，样品解吸附，基质-样品之间发生电荷转移使得样品分子电离，电离的样品在电场作用下飞过真空的飞行管，根据到达检测器的飞行时间不同而被检测，即通过离子的质量电荷之比（M/Z）与离子的飞行时间成正比来分析离子，并测得样品分子的分子量。

（5）组织芯片（tissue chip）：又称组织微阵列（tissue microarray，TMA），组织芯片技术以形态学为基础的分子生物学新技术，它可以在同一张切片上高通量获得组织性、基因和蛋白的表达信息。组织芯片是将数十至上千个小组织整齐地排放在一张载玻片上而制成的组织切片。它分为多组织片（multi-tissue section），组织阵列（tissue array，MTA，最多可含 60 个直径 2mm 的组

织)和组织微阵列(microtissue array,最多可含1000个直径0.6mm的组织)。其最大的特点是:体积小,信息含量大,一次性实验即可获大量结果(high-throughput)。组织芯片可用于组织中的DNA、RNA和蛋白质的定位分析和检测。像普通组织切片一样,可做HE染色、免疫组织化学染色、DNA和RNA原位杂交和荧光原位杂交。组织芯片蜡块可做100~200张连续切片。这样用同一套组织芯片即可迅速的对上百种生物分子标记(如抗原、DNA和RNA)进行分析和检测。该技术是继基因芯片、蛋白质芯片之后出现的又一种重要的生物芯片,主要用于研究同一种基因或蛋白质分子在不同细胞或组织中表达的情况。

三、眼病的基因诊断

近年来,眼病基因定位与基因诊断取得了很大进展。由基因突变或变异引起的眼病可分两大类:单基因遗传病与多基因遗传病。绝大多数眼遗传病属于单基因遗传病,如视网膜色素变性、先天性白内障、角膜营养不良等。此类遗传病大多已做出基因定位,部分已找到致病基因。而且个别疾病正在进行基因治疗的探索与临床试验。单基因遗传病的基因定位主要是对大家系做连锁分析,确定基因在染色体上的位置;然后对该区域内的诸多基因做进一步研究,找出确切的致病基因。此外也可按已知基因的功能选定一个或几个可能的基因,对患者和正常人进行研究,以确定或排除该基因。多基因遗传病指一种病由多对基因共同决定,且与环境因素有关,例如年龄相关性黄斑变性(AMD)、单纯近视、共转性斜视等。多基因遗传病的定位比较困难,目前常用关联分析法,即对大组患者与正常人抽血测定全基因组多个SNP的多态性与疾病的关联,据之判断。

(一) 先天性角膜异常(congenital anomalies of cornea)

1. 小角膜 指出生婴儿角膜直径小于9mm或成人角膜的横径小于10mm。可单眼也可双眼,无性别差异。为常染色体显性遗传或常染色体隐性遗传,已知致病基因列于表24-1。

表24-1 小角膜的已知致病基因

遗传方式	致病基因
常染色体隐性遗传	*CRYBB1*,*BCOR*,*CTDP1*,*WNT3*
常染色体显性遗传	*MACOM*,*GJA8*,*SLC16A12*,*CRYAA*,*CRYGD*,*CRYGC*,*CRYBA4*,*PAX6*

小角膜见于正常眼球者,眼的其他组织多正常,视力常可矫正至正常。小角膜见于先天性小眼球者,常伴有扁平角膜、角膜白斑、虹膜缺损、脉络膜缺损、先天性白内障,视力受影响较严重。

视力正常者,仍需坚持定期随访,预防青光眼的发生;伴有屈光不正者或弱视者,应早期进行矫正或弱视训练。

2. 大角膜 指角膜水平直径大于13mm,不伴其他眼病,无进展性扩大的先天性角膜发育异常。本病多为X连锁遗传,致病基因为*CHRDL1*,部分病例为常染色体隐性遗传,已知的致病基因为*LTBP2*和*MGC1*。

该病90%为男性,多为双侧发病。角膜完全透明,角膜缘结构正常,角膜的厚度及内皮细胞数均正常,角膜曲率可正常或增大,一般矫正视力较好。本病常伴有虹膜萎缩、虹膜震颤、小瞳孔、先天性白内障等,也可为全身性疾病的眼部表现之一,如Manfan综合征。

治疗上一般无需处理。如有屈光异常或其他合并症,给予对症处理。

3. 圆锥角膜 指角膜中央部分进行性变薄,呈圆锥样突起,伴高度不规则散光的先天性发育异常。

确切病因不明,可能多因素所致,如遗传因素、内分泌因素。本病为常染色体显性或隐性遗

传，已知致病基因列于表 24-2。

表 24-2　圆锥角膜的已知致病基因

遗传方式	致病基因
常染色体隐性遗传	*EMP3*, *RAB3GAP1*, *UBXN4*, *ZNF492*, *SOD1*, *TGFBI*, *ADH1B*, *KLF6*, *COL4A1*, *COL4A3*, *COL4A2*, *COL4A4*, *MIR184*, *IL1B*, *ITGB1*, *SP1*, *HGF*, *FLG*, *TGFBI*, *SPARC*, *TGFB2*, *SOD3*, *SLPI*, *DSG3*, *S100A2*, *AQP5*, *CRB1*, *CLC*, *COL8A2*, *AIPL1*, *COL8A1*
常染色体显性遗传	*VSX1*

一般青春期后双眼发病，视力进行性下降。早期角膜中央或旁中央区逐渐变薄，呈锥形向前扩张。角膜形态的改变可导致严重的不规则散光及高度近视，视力严重受损。晚期可并发后弹力层破裂，导致角膜急性水肿、视力急剧下降，6～8 周水肿消退后，中央病灶及后弹力层将遗留混浊瘢痕，严重影响视力。患者若长期佩戴接触镜磨损圆锥角膜顶端，形成瘢痕或角膜上皮下的组织增生，进而造成眩光或视力下降。

轻症者可配带框架眼镜或接触镜来提高视力。矫正视力不佳或圆锥角膜发展较快时，应行角膜移植。穿透性角膜移植，可降低手术源性的散光，使患者获得满意的视力。板层角膜移植适用于早、中期的圆锥角膜且角膜中央无混浊患者。

4. 角膜营养不良　是一种累及双眼的原发性进行性的角膜病变。原发于角膜，很少伴随其他眼部病变或全身病变，起病大多在 20 岁以前。

角膜营养不良多数为常染色体遗传，少数为常染色体隐性遗传。对本病的深入研究已经发现了众多遗传性角膜变性的致病基因。如 Meesmanm 角膜上皮变性是由于 *KRT12*、*KRT3* 基因发生突变所致；颗粒状和格子状Ⅰ型和Ⅲ型角膜基质变性由 5q31 染色体位点上的角膜上皮基因突变所致；Ⅱ型格子状角膜变性为 9q34 染色体位点上的 *GSN* 基因突变；后部多形性角膜变性为 20p11.2-q11.2 染色体位点发生突变所致；胶滴状角膜变性为 *M1S1* 基因突变所致。已知致病基因列表如表 24-3 所示。

表 24-3　角膜营养不良的已知致病基因

遗传方式	致病基因
常染色体隐性遗传	*CHST6*, *M1S1*
常染色体显性遗传	*KRT12*, *KRT3*, *TNF*, *CDB2*, *TGFBI*, *CAT*, *UBIAD1*, *GSN*, *TACSTD2*, *PG*, *SLRR*, *UBIAD1*, *PIKFYVE*, *SLC4A11*, *COL8A2*, *ZEB1*, *VSX1*, *COL8A2*

临床上根据解剖位可进行分类为角膜上皮变性、角膜前弹力层变性、角膜基质层变性、斑状角膜变性和内皮和后弹力层营养不良。虽然不同类型的角膜营养不良的发病年龄、部位等不相同，但是他们共同点包括：①原发于角膜，很少伴有其他眼部病变或全身病变；②多侵犯角膜中央，双眼对称；③病程缓慢，病变区多无新生血管生长；起初仅侵犯角膜的某一层。

对于遗传性角膜变性疾病的治疗原则是早期给予对症处理，晚期可进行角膜移植，一般移植后效果较好。

（二）先天性白内障

先天性白内障是指患者由先天遗传或发育障碍引起的出生即有的白内障，在我国的发病率为 0.5%。该病可导致婴幼儿失明或弱视，失明儿童中有 22%～30% 为先天性白内障所致。先天性白内障引起世界范围内约 1/10 的儿童致盲，我国失明儿童中约 1/5 是由先天性白内障所致，成为儿童致盲原因的第二位。先天性白内障中约 1/3 是遗传性白内障，最常见的是常染色

临床医学库

Notes

体显性遗传,尤其是双侧白内障。宫内感染、代谢性疾病、外伤等原因也会导致晶状体的发育异常,许多病例尤其是单侧性的原因尚不清楚。

先天性白内障多为单基因遗传,目前已知的遗传方式有常染色体显性遗传、常染色体隐性遗传,X 连锁的遗传方式,最常见的遗传方式为常染色体显性遗传,占的比例为 73%。先天性白内障相关的基因,主要分为晶状体蛋白相关的基因(*CRYAA*, *CRYAB*, *CRYBA1/A3*, *CRYBA4*, *CRYBB1*, *CRYBB2*, *CRYBB3*, *CRYGC*, *CRYGD*, *CRYGS*),缝隙连接蛋白相关基因(*GJA1*, *GJA3*, *GJA8*),晶状体膜蛋白相关基因(*GJA3*, *GJA8*, *MIP*, *LIM2*),晶状体发育调控相关基因(*HSF4*, *MAF*, *PITX3*, *Pax6*)等。这四大类型的基因通过不同的作用机制引起白内障的发生,例如晶状体蛋白相关基因缺陷时可引起晶状体蛋白的结构改变,导致晶状体纤维结构和排列异常而导致白内障。我们收集了先天性白内障相关的基因列在表 24-4 中。

表 24-4 先天性白内障的已知致病基因

遗传方式	致病基因
常染色体隐性遗传	*FAM126A*, *CTDP1*, *SIL1*, *GFER*, *ERCC2*, *ERCC3*, *ERCC6*, *ERCC8*, *GTF2H5*, *MPLKIP*, *FYCO1*, *AGK*, *PEX11B*, *RECQL4*, *FKRP*, *FKTN*, *ISPD*, *LARGE*, *POMT1*, *POMT2*, *CYP1B1*, *ABHN5*, *WRN*, *GALE*, *GALK1*, *GALT*, *B3GALTL*, *MAN2B1*, *CDH23*, *CLRN1*, *GPR98*, *MYO7A*, *PCDH15*, *USH1C*, *USH1G*, *USH2A*, *CYP27A1*, *OAT*, *MVK*, *POLR3A*, *POLR3B*, *CRYBB3*, *JAM3*, *RAB18*, *RAB3GAP2*, *RAB3GAP1*, *TBC1D20*
常染色体显性遗传	*FTL*, *CRYAA*, *PAX6*, *FOXC1*, *PAX6*, *PITX2*, *RPL5*, *RPL11*, *RPL35A*, *RPS7*, *RPS10*, *RPS17*, *RPS19*, *RPS24*, *RPS26*, *CNBP*, *DMPK*, *FBN1*, *DES*, *LDB3*, *MYOT*, *NF2*, *APP*, *CST3*, *ITM2B*, *CRYBA1*, *BFSP2*, *CRYBA2*, *CRYGD*, *GJA8*, *CRYBB2*, *CRYGC*, *PITX3*, *TMEM114*, *MAF*
X 染色体遗传	*OCRL*, *NHS*, *BCOR*, *NDP*, *CLCN5*,

先天性白内障可分为仅有晶状体混浊的单纯性白内障和伴有全身或其他眼部异常的综合征。根据白内障的不同表现,一般将先天性白内障分为以下五主要类型。

1. 极性白内障 即晶状体混浊位于前囊或后囊正中,前者一般范围小对视力影响不大,后者接近眼球光学节点,对视力影响较大。一般为双侧性、静止性。

2. 全白内障 出生时晶状体全部浑浊,多为双眼对称,严重影响视力。

3. 绕核白内障 围绕胎儿核的乳白色薄层混浊,在核周可见带状混浊包绕,并且在赤道部可见白色条索样混浊骑跨,多双侧对称发病,对视力影响不十分严重。

4. 冠状白内障 晶状体周边皮质区有短棒状、圆形、椭圆形及哑铃形混浊,放射状排列成花冠样,晶状体中央透明,一般不影响视力。多为双侧对称,病情多静止,对视力影响小。

5. 点状白内障 晶状体的周边部深层皮质的细小点状灰白色混浊,多双眼对称,不影响视力。

单眼或双眼晶状体混浊影响视力者,应及早进行手术,最迟不超过 6 个月。双眼白内障者,另一眼应在较短时间内完成手术。对双眼视力在 0.3 以上者,可以酌情择期手术。考虑到婴幼儿的视觉系统仍在发育其屈光状态尚未稳等特殊情况,对于人工晶状体的植入,目前较多学者建议 2 周岁后植入人工晶状体。本病在婴幼儿易并发剥夺性弱视,术后应积极治疗弱视。

(三) 青光眼

青光眼从病因学上分为原发型和继发型,从前房的解剖结构分类为开角型和闭角型,从发病时间分类为婴幼儿型、青少年型以及成年人型。一般而言,青光眼可分为以下三种主要的类型:原发性开角型青光眼、原发性先天性青光眼和原发性闭角型青光眼。

先天性青光眼是指由于胚胎发育异常,房角结构先天变异而导致的房水排出障碍导致的青

光眼。一般发病较早，约90%的患者在1岁内发现，出生时或婴儿期发生高眼压。本病认为是由胚胎发育期眼球的前房角和小梁网的发育不良所致，而不伴有其他眼球的发育异常。

目前普遍认为先天性青光眼呈常染色体隐性遗传，但有些现象不能得到解释。例如先天性青光眼具有明显的性别倾向，男性患者约为女性患者的两倍；患者的同胞及家族成员的患病率小于常染色体隐性遗传的理论值；有些家系出现连续相传的现象关于该病的遗传方式仍存在很多争议，所以关于该病的遗传方式仍存在诸多争议。目前已知的先天性青光眼的相关基因有*CYP1B1*，*LTBP2*，*MYOC*，*GLIS3*，*POMGNT1*，*TDRD7*，*FOXE3*。

已经发现22个基因位点与POAG相关联，其中14个基因位点被命名为*GLC1A-GLC1N*。目前从这些位点中已经鉴定出3个致病基因，即myocilin（*MYOC/GLC1A*）、optineurin（*OPTN/GLC1E*）和WD repeat domain（*WRD36/GLC1G*）。

*MYOC*基因由3个外显子和2个内含子组成，3个外显子分别由604、126和782个碱基对组成。5kb的启动子区域含有多个与基因调控有关的反应元件，主要包括：激活蛋白1（activator protein-1，AP-1）、NFκB、切应力反应性元件（shear stress responsive elements，SSRE）、甲状腺激素反应元件（thyroid hormones elements，TRE）和糖皮质激素结合点。

*MYOC*基因的cDNA大小为2kb，其编码产物属于黏蛋白/糖蛋白，以糖基化和非糖基化两种形式存在，分子质量分别为66kD和55kD。MYOC在眼部组织中广泛表达，除了在小梁细胞发现了*MYOC*基因，在睫状体中也分离出该基因的cDNA。目前已在角膜上皮、角膜内皮、角膜基质、房水、虹膜、巩膜、睫状肌、晶状体上皮、筛板、视网膜以及视神经等组织中发现了*MYOC*的表达。至今已报道了192个*MYOC*序列改变，其中约40%为致病性突变。

*OPTN*基因是除*MYOC*基因外第二个发现的与POAG有关的基因。*OPTN*基因共有16个外显子组成，其中包括13个编码外显子和3个位于5′-UTR的非翻译外显子。其开放阅读框共有1734bp，共编码577个氨基酸蛋白（66kD）。在人类的小梁网、非色素睫状上皮细胞、视网膜、肾上腺皮质、淋巴细胞及成纤维细胞中也有表达。

*WDR36*基因含有23个外显子，编码一个951个氨基酸的蛋白。其结构至少有下列几个模序组成：G-β WD40重复序列结构域；Utp21特异性*WD40*联合假定结构域；细胞色素cd1-亚硝酸盐还原酶样结构域。该蛋白属于编码WD重复蛋白家族的成员之一，该家族在细胞周期、信号转导、细胞凋亡以及基因调控中起一定作用。反转录PCR实验表明，*WDR36*在人类的晶状体、虹膜、巩膜、睫状肌、睫状体、小梁网、视网膜和视神经均有表达。

除了致病基因，至少还有16种POAG相关基因，包括载脂蛋白E（*ApoE*）、视神经萎缩1（*OPA1*）、肿瘤蛋白p53（*TP53*）、肿瘤坏死因子（*TNF*）和细胞色素*P450 B1*等。

原发性先天性青光眼（PCG）亦称原发性婴幼儿型，青光眼多数在出生时已存在异常，通常在3岁以前发病。该疾病被认为是由于胚胎发育期眼球的前房角和小梁网的发育不良所致，而不伴有其他眼球发育异常。*GLC3A*，*GL3B*和*G LC3C*三个相关候选基因已经定位。*CYP1B1*是迄今唯一发现的PCG致病基因，位于2p21（*GLC3A*）。

细胞色素P4501B1（cytochrome P4501B1，*CYP1B1*）是CYP超家族中家族I亚家族B的唯一多肽，是一种亚铁血红素-硫醇盐单加氧酶，主要位于细胞的内质网、内质网膜和外周膜结构。*CYP1B1*基因定位于2p21-22，由三个外显子（371bp，1044bp和3707bp）和两个内含子（390bp和3032bp）组成，其转录子长度为5.1kb，编码区从第二外显子开始，编码的蛋白质长543氨基酸，是一种膜结合蛋白，为细胞色素P450家族B亚族的唯一成员。CYP1B1蛋白C端半侧具有细胞色素P450家族的保守核心结构。CYP1B1蛋白的N端为含有疏水氨基酸残端的跨膜区域，紧邻该区域的是富含脯氨酸的铰链区域，该结构域具有保持跨膜区和胞质区的曲折柔韧性的能力。另外，两个PCG基因位点是位于1p36的*GLC3B*和位于14q24.3-q31.1的*GLC3C*，但尚未鉴定出致病基因。PCG虽然少见，但却是婴幼儿中最常见的青光眼类型。超过80%的病例出现在1岁

临床智库 www.CICALINE.com

Notes

之内，多为小梁网以及前房角发育缺陷。目前发现，大约有 10% ~12% 的先天性青光眼患者具有家族史。大多数患者属于散发，但与遗传高度相关，且存在明显的遗传异质性。遗传方式大多是常染色体隐性遗传，外显率从 40% ~100% 不等。通过家系连锁分析发现 3 个基因座与先天性青光眼发病相关：*GLC3A*、*GLC3B* 和 *GLC3C*，而仅在 *GLC3A*(2p21)位点找到了致病基因——*CYP1B1*，它是细胞色素氧化酶 P450 家族Ⅰ亚家族 B 的唯一成员，参与眼前节发育，能使参与眼球发育的信号转导通路运作正常，并调节角膜的透明性和房水的分泌。

GLC3B 位点是在 1996 年对 4 个与 *GLA3A* 的 *CYP1B1* 基因不相关的家系中通过连锁分析得到的，定位于 1p36.2-p36.1。在此区域内有一些小梁网特异表达的基因，包括 *MYOC*(*GLC1A*)、*CYP1B1*(*GLC3A*)和 *OPTN*(*GLC1E*)。*GLC3C* 位点是在 2002 年利用一个多代的常染色体隐性遗传的先天性青光眼家系分离得到的，定位于 14q24.3。位于 *GLC3C* 区域附近有一个基因 *LTBP2*，它的突变导致了先天性青光眼的发病。

miRNAs 是一类长度为 21 ~25 个核糖核苷酸的非编码内源性小单链 RNA 分子。miRNA 在多种生理和病理过程中发挥作用。miRNA 的表达谱具有组织特异性，在一些疾病 miRNA 表达明显改变，可用某些疾病的诊断和预后。房水是由睫状体的无色素上皮细胞分泌，为充满眼球前房和后房的透明液体。最新研究发现，通过对青光眼病人、白内障病人和视网膜前膜病人的房水进行 miRNA microarray 分析发现，11 个 miRNA 分子发生显著地上调，18 个 miRNA 分子发生显著地下调，这些 miRNA 分子有望成为青光眼诊断的新标志物。

(四) 先天性无虹膜(congenital aniridia)

先天性无虹膜是一种临床罕见的眼部发育性疾病，以全部或部分虹膜缺失为特征，并伴有其他眼部异常，包括眼球震颤、白内障、青光眼和中心凹发育不良等。大约 2/3 的先天性无虹膜病例是家族性的，且具有很高的外显率，但表现度不一。另外 1/3 的病例没有家族遗传史的散发病例，一些散发无虹膜病例会同时伴有泌尿生殖系统先天异常和智力发育迟缓，称为 AGR 综合征。同时，合并有 WILMS 瘤者，称为 WAGR 综合征。

基于基因连锁组合分析、基因定位分析和细胞遗传学分析，发现引起无虹膜的基因定位于 11 号染色体短臂 1 区 3 带。*PAX6* 基因被证明是先天性无虹膜疾病的致病基因。*PAX6* 基因在人类位于 11p13，为一个编码 422 个氨基酸的转录因子，包括 14 个外显子，其 cDNA 序列包含了一个庞大的 5′端非编码区和大约 750bp 的 3′端非编码区。该基因的起始密码位于第 4 外显子，终止密码位于第 13 外显子。在长约 23kb 的基因片断上，存在 2 个 DNA 结合位点：即由 128 个氨基酸组成的成对结构域(PD)和由 61 个氨基酸组成的同源结构域(HD)，在两者之间是 1 个由 78 个氨基酸构成的连接体(LNK)，最后一部分是连接其羧基末端富含脯氨酸、丝氨酸和苏氨酸的区域(PST)，在成对结构域(PD)的氨基末端还包括一个由 14 个氨基酸组成的选择性接缝外显子，通过衔接区域连接于 PD。

人和小鼠的 *PAX6* 蛋白序列只有 1 个氨基酸不同，在脊椎动物中氨基酸的同源性为 96%。眼球的发育很大程度上受 *PAX6* 基因的调节，在发育中的眼球各种组织中：视盘、视泡、视网膜、晶状体和角膜中都有 *PAX6* 基因的表达。*PAX6* 的杂合突变在小鼠表现为小眼球和无眼球，在人类表现为先天性无虹膜。

(五) 视网膜母细胞瘤

RB 是一种起源于视网膜胚胎性核层细胞的恶性肿瘤，是儿童最常见的眼内恶性肿瘤，可以有家族史，但多数为散发病例，对视力和生命有严重危害。Rb 基因定位于 13q14，全长约 180kb，共 27 个外显子，转录成一条长 4.7kb 的 mRNA，具有编码 928 个氨基酸的 Rb 蛋白。Rb 蛋白是人体所有细胞生长、发育和癌变的主要调控者，在多数视网膜母细胞瘤中，Rb 蛋白的表达降低或者缺失。

1. 视网膜母细胞瘤分型 分为遗传型和非遗传型，有以下三种情况：

（1）遗传型：病例约占40%，为常染色体显性遗传，是由患病亲代或携带致病基因的亲代遗传所致，或正常亲代的生殖细胞发生突变所致，在受精卵形成之前即已决定发病。这种类型发病较早，85%为双眼发病，且容易发生第二肿瘤，15%左右为单眼发病，主要是由于肿瘤基因外显不全或表现度较低。

（2）非遗传型：病例约占60%，其发病是由于患者自身的视网膜母细胞发生突变所致，不会遗传给后代，发病年龄较迟，多为单眼发病，且不易发生第二肿瘤。

（3）其他：少于5%的患者为体细胞染色体突变，主要是13q14，临床上常伴有轻度不等的全身异常，如智力低下、小眼球、葡萄膜缺损、眼距宽、指骨异常等。

2. 视网膜母细胞瘤基因突变的类型

（1）大片段缺失，即大片段 *Rb* 基因缺失，缺失断裂点可以出现在整个 *Rb* 基因范围内。

（2）在基因表面序列中插入或者缺失几个碱基，引起阅读框的移位。

（3）点突变

1）错义突变：基因结构中某个碱基为另外一个碱基所取代，导致蛋白质分子中相应位置的三维氨基酸序列的改变。

2）无义突变：在基因编码区发生点突变后形成终止密码，使翻译过程提前结束，导致肽链缩短。

（六）先天性眼球震颤

先天性眼球震颤（CN）是一种原因不详、难以治疗的先天性眼病。其临床表现的突出特点为：发病早；自幼即眼球震颤或发病时间不明确；无晃视感：即视物无晃动感，即使眼震相当严重视物亦无晃动感。眼球的不自主持续有规律地摆动或跳动。眼球转动无障碍。日常生活无明显障碍：双眼视力和矫正视力一般都在0.1以上，色觉正常。CN的确切病因尚未完全阐明，被认为与遗传因素、环境因素和局部因素等密切相关。

CN的发病具有很高的遗传异质性，已经发现多个致病基因座，包括Xq26-q27、Xp11.4-p11.3、13q31-q33和6p12。由于基因座致病基因候选区域很大和候选基因太多，所以必须精确定位后，才能完成致病基因的克隆工作。CN有多种遗传方式，可分为X染色体连锁遗传、常染色体显性遗传和常染色体隐性遗传。

（七）近视

近视是一种常见的眼病，有中低度近视（屈光度为-6.00D）和高度近视（屈光度≥-6.00D）之分。我国是世界上近视高发病率的国家之一，近视人口已超过3亿，大约70%的中国大学生有不同程度的近视。高度近视占近视人群的27%～33%，人群患病率1%～2%，据此推算，我国高度近视患者超过1000万。高度近视除了屈光状态明显异常外，随着眼轴的进行性延长，常并发后极部视网膜脱离、青光眼及视网膜裂孔等。

目前研究表明中低度近视为多基因遗传病，是由环境因素和遗传因素共同作用的，后天环境的影响与近视的形成有很大关系。经过大量流行病学调查和大规模的家系调查后，目前认为高度近视部分为单基因遗传（常染色体隐性、常染色体显性、X连锁遗传），部分可能是多基因遗传（环境与遗传共同作用），目前致病基因大多不明。国内外学者已应用连锁分析及全基因组关联等方法找到一些基因与近视的发生相关的基因（表24-5）。

表24-5　目前已知近视相关的基因

易感基因	*GR1A4*, *KCNQ5*, *RDH5*, *LAMA2*, *BMP2*, *SIX6*, *PRSS56*, *GJD2*, *RASGRF1*, *ZNF644*, *SCO2*, *LEPREL1*, *LRPAP1*, *SLC39A5*, *CCDC111*

本病除少数为先天性、出生时已发病外，大多数是在儿童少年期发病。高度近视速度发展快，有的患者即使到了成年后，近视还会继续发展。高度近视多为轴性，眼球明显边长，部分人

Notes

眼球向外突出。眼底变化为玻璃体混浊,视盘旁出现弧形斑。眼底呈豹纹状,常合并视网膜、脉络膜萎缩巩膜向后膨出形成后巩膜葡萄肿,视网膜脱离等。

配戴眼镜矫正视力。对于病程进展较快的高度近视,可行后巩膜加固术,以控制病情进展。加强研究可能与近视和高度近视相关的候选基因,特别是高度近视基因位点的发现有助于我们进一步了解近视发病的分子基础,使我们对近视度数的增长和发展路径有更深入的认识,有助于我们找到治疗近视疾病的新的有效的方法,也有可能找到预防近视的新途径。

(八) 夜盲

夜盲是在暗环境下或者夜晚视力很差或完全看不见东西的一类眼病。造成夜盲的根本原因是视网膜视杆细胞缺乏造成视紫红质的原料或视杆细胞本身的病变而不能合成视紫红质。

与遗传有关的先天性夜盲包括原发性视网膜色素变性、先天性静止性夜盲、原发性夜盲、Leber 先天性黑矇、结晶状视网膜变性、白点状视网膜变性等。此外,还与 Usher 综合征、血 β 脂蛋白缺乏血症、Refsum 病、Cockayne 综合征、Kearns-Sayer 综合征、Bardet-Biedl 综合征、Laurence-Moon 综合征、黏多糖增多征、Battern 综合征以及 Friedreich Ataxia 综合征等疾病有关。

目前研究比较多的是原发性视网膜色素变性,具有明显的遗传异质性,其遗传类型多种多样,包括常染色体隐性、常染色体显性和 X 性连锁隐性遗传。其中常染色体隐性遗传约占 60%,常染色显性遗传占 10% ~25%,X 性染色体隐性遗传占 5% ~18%,其他还有一些散发的病例存在。无论是常染色体显性或隐性遗传,都包括不止一种亚型,常染色体显性遗传根据是否完全外显至少可以分为完全外显和不完全外显,常染色体隐性遗传则包括了更多不同的类型。不同的遗传类型,临床表现也不尽相同。一般认为性连锁隐性遗传发病年龄最早,隐性和显性遗传较迟。X 连锁隐性遗传最为少见,但损害却最严重。

对原发性视网膜色素变性的基因定位一直是遗传学研究中的热点。1984 年英国人 Bhattacharya 最先将 X 连锁隐性遗传的基因定位于 Xp21,1989 年 Humphres 将早发的常染色体显性遗传病例定位于 3q21.3-q24,以后又陆续发现常染色体显性遗传病例基因定位于 6p21.2-cen,7p15.1-p13,7q31-q35,19q13.4,17q13.1 等,目前已经分离出来的视网膜色素变性致病基因至少有 70 多个,其中最引人关注的是视紫红质基因(*Rho*)、β 磷酸二酯酶甲基基因(*β-PDE*)和盘膜边缘蛋白基因,被认为是该病的候选基因。

(九) 色盲(color blindness)

色觉是人类视觉的基本功能之一,其中色觉异常分为先天性和后天性两大类。后天性色觉的异常多在一些眼病后发生,如视网膜和脉络膜疾病常有黄蓝色觉异常,在视神经疾病多为红绿色觉异常。先天性色觉异常又称为色盲,由一些影响正常视锥细胞功能的基因突变所致。

色盲主要包括如下类型:

全色盲:色觉障碍中最为严重的一种,患者完全无辨别各种色彩的能力,只有明与暗之分。本病通常为常染色隐性遗传,致病基因位于 1p13。本病通常是由单基因突变引起的遗传性疾病,在纯合状态时才会发病;在杂合状态时,由于正常的显性基因的存在,隐性全色盲不能表现,但是致病基因可以传给后代。

红色盲、绿色盲与红、绿色弱:在各类色盲中,红、绿色盲是色觉障碍中最常见的一种,红、绿色盲与色弱均为 X 伴性隐性遗传,系双位点复等位基因。

蓝色盲与蓝色弱:蓝色觉基因定位 7q311.3-q32r,即常染色体上,为显性异常。不论男女出现的概率都较少且概率相等。此病系谱具有以下特点:患者双亲都有无病携带者;同胞中约有 1/4 是该病的患者;该病往往是散发,即使是非散发,也看不到连续的遗传;近亲婚配的情况下,后代发病率增高。

(十) 线粒体病:Leber 遗传性神经病

线粒体是细胞内的一个重要细胞器,是细胞的氧化中心和动力站。线粒体拥有自己的遗传

临床智库 WWW.CICALINE.COM

Notes

系统。一个细胞内约有 1000 个线粒体，而每个线粒体中 5 ~ 10 个线粒体 DNA（mitochondrial DNA，mtDNA），因此一个细胞内有成千上万个线粒体拷贝。从 1988 年 Wallace 等在 Leber 遗传性视神经患者的 mtDNA 中发现了 mtDNA 的缺点和点突变以来，mtDNA 引起的人类疾病相继被发现。线粒体相关疾病常引起对氧需求较高组织如中枢神经系统（脑和视神经）的病变。

Leber 遗传性神经病是一种主要累及视盘黄斑束纤维，导致视神经退行性病变的母系遗传性疾病。发病年龄多在 20 岁前后，少数病例在 10 岁以前或 30 岁以后发病。本病的典型症状是为双眼视力先后在短期内急剧下降甚至最终失明，伴中心视野缺损及色觉障碍。

本病遗传方式特殊，属于线粒体基因缺陷引起的母系遗传，即该病只能通过女性传递，女性患者或携带者将病传给子代，男性患者的后代不发病。本病男女患病有差异，在我国男女患病率比例为 6∶4。目前报道与 LHON 有关的位点有 50 多个，其中 90% 以上的 LHON 由以上 G11778A、G3460A 和 T14484C 三个原发位点突变中的一个所致：①G11778A 突变：11 778 位点突变使患者氧化磷酸化复合物Ⅰ（NADH 脱氢酶）的 ND4 亚单位基因第 11 778 位点的碱基由 G 置换为 A，使 ND4340 位点上的精氨酸被组氨酸取代，11 778 位点突变导致了 ND4 亚基的空间构型改变；②G3460A 突变：3460 位点突变为 LHON 患者线粒体 ND1 第 3460 位点由鸟嘌呤 G 突变为腺嘌呤 A，使 ND1 亚基第 52 位中度保守的丙氨酸变为苏氨酸；③T14484C 突变：14 484 突变使 ND6 亚基第 64 位低度保守的甲硫氨酸变为缬氨酸；④继发性突变和其他突变：有些点突变在正常人群中存在，本身不足以引起 LHON，但与三个原发位点一起可提高家系的外显率（penetrance）和增加患者表现度（expressivity），称之为“继发突变”。如 ND5 亚基 G13708A 突变改变一个中度保守的丙氨酸为苏氨酸，但是在正常对照频率为 4%；而 T3394C 则改变了一个高度保守的组氨酸为酪氨酸，而正常人频率为 1%。有些线粒体继发突变位点对原发突变表型可起调控作用，如 A4435G 可导致甲硫氨酰 tRNA（tRNAMet）的结构和功能发生改变，携带 A4435G 突变的 G11778A 先证者，其永生淋巴细胞系中的甲硫氨酰 tRNA（tRNAMet）水平只有正常对照的 50% 左右；A15951G 可导致苏氨酰 tRNA（tRNAThr）的结构和功能的改变，在正常对照中频率为 1.2%，A4435G 和 A15951G 突变均增加了 LHON 家系的外显率和表现度，并被命名为 LHON 调控子（LHON-modulator），为线粒体遗传病领域的一个新概念。瞿佳等对我国 LHON 家系研究，陆续在 *ND6*，*ND1*，*ND5* 及 *ND4* 基因上发现多个突变位点。目前已知致病基因列于表 24-6。

表 24-6　目前已知 Leber 遗传性神经病相关的线粒体基因

线粒体基因	*ND1*，*ND2*，*ND4*，*ND5*，*ND6*，*ND4L*，*ND3*

本病首发症状一般为一眼的视物模糊，约数日或数周后，另一眼也发生同样症状，随后视力急剧下降，可降至 0.1，甚至更差或最终失明。视力下降一半不伴有眼球疼痛。视野以中心或偏中心暗点居多，随后暗点扩大并向周边扩展。出现色觉障碍，通常为红绿色盲或色弱。眼底初期仅有视盘充血、水肿、边界模糊，环绕视盘的微血管扩张弯曲。晚期视盘水肿消退变得苍白萎缩，扩张的微血管消失。

在“Mimura（1986 年）的 Leber 病诊断标准”的基础上，根据近年来的研究成果，制定了新的 Leber 病的诊断标准：

诊断依据：①线粒体原发位点突变；②继发位点突变；③典型临床表现；④母性遗传。

诊断标准：具有①+③或①+④或②+③+④为确诊；具有②+③或②+④为高度可疑，排除颅脑疾病可确诊；具有③+④或者③或④为可疑患者，排除颅脑疾病可诊断，需要定期随访复查。

Leber 遗传性视神经病变至今尚无有效的治疗方法。因为有些病人在病程中视力可以自然恢复，所以对任何治疗效果的评价均应慎重。此病被作为基因治疗的重点研究对象之一。为减少对视神经的毒性损害，应告诫患者戒烟和戒酒。虽然临床有使用神经营养药物治疗，但并无肯定的疗效。日本对于急性期病例使用血管扩张剂艾地苯醌联合维生素 B_2、维生素 C、泛癸利

酮(辅酶 Q10)和前列腺素类的降眼压药异丙乌诺前列酮,旨在缩短视力恢复的时间。

(十一) 先天性眼外肌纤维化

先天性眼外肌纤维化(congenital fibrosis of the extraocular muscles)一种先天性双眼或单眼眼外肌肉、筋膜发育异常。几乎所有的眼外肌被纤维组织代替,患者的眼外肌无法控制眼球的运动。

大多常染色体显性遗传,也有个别散发病例为常染色体隐性遗传(表 24-7)。

表 24-7 先天性眼外肌纤维化的已知致病基因

遗传方式	致病基因
常染色体隐性遗传	*PHOX2A/ARIX*
常染色体显性遗传	*TUBB3*, *KIF21A*, *FEOM4*, *TUKLS*, *TUBB3*, *KIF21A*, *FEOM4*, *TUKLS*, *PHOX2A*, *TIMP1*, *KANK1*, *BMP4*, *TIMP2*, *SSPN*

临床表现为患眼上睑下垂,眼球固定向下注视,各个方向运动受限,可伴代偿头位,下颌上举头后倾。牵拉试验示眼球各个方向转动均见阻力。病理检查见病变眼肌被纤维化组织取代,尤以提上睑肌和下直肌最常受累,严重者全眼外肌均可见受累。患者常伴弱视、斜视先天性反向内眦赘皮、眼球震颤等。

手术治疗为主,治疗目的主要是为了矫正头位,增加视物舒适度及改善美观。

(十二) 年龄相关性黄斑变性

年龄相关性黄斑变性(age-related macular degeneration,AMD)是一种和年龄增长有关的黄斑区结构的衰老性改变。该病的特征包括视网膜色素上皮病变、黄斑区 Bruch 膜、玻璃膜疣形成、光感受器萎缩、脉络膜新生血管化等,最终导致中心视力下降或丧失。

AMD 的病因和发病机理尚不清楚,流行病学调查提示年龄、性别、吸烟、代谢障碍等是 AMD 发病的一些危险因素。家族聚集现象的存在和基因变异关联研究等均表明遗传因素在 AMD 的发病过程中起重要作用。研究人员应用全基因组关联分析研究 AMD,陆续发现一些 AMD 的致病基因或易感基因。目前研究较多的基因是 *CFH* 和 *ARMS2/HTRA1Z*。对病例-对照的人群中关联分析显示,*CFH* 基因的第 9 号外显子中一个 SNP 位点 rs1061170 就是 AMD 的一个易感位点。目前已知的老年黄斑变性的易感基因列于表 24-8。

表 24-8 目前已知的老年黄斑变性的易感基因

易感基因	*ABCA4*, *APOE*, *ARMS2*, *ASPM*, *BEST1*, *C2*, *C3*, *CETP*, *CFB*, *CFH*, *CFHR2*, *CFHR4*, *CFHR5*, *CFI*, *CX3CR1*, *ELOVL4*, *ERCC6*, *F13B*, *FBLN5*, *HMCN1*, *HTRA1*, *LIPC*, *MAP2*, *TIMP3*

根据临床表现和病理改变的差异,将 AMD 分成两个类型:萎缩型老年黄斑变性和渗出型老年黄斑变性。萎缩型 AMD 多由脉络膜毛细血管的长期慢性萎缩所致,多双眼发病,视力极为缓慢的进行性下降,病人常用视物变形等症状。眼底检查黄斑区色素紊乱、中心凹光反射消失,后极部可见大小不一的黄白色玻璃膜疣。晚期色素脱失,在后极部可见边界清楚的地图样萎缩,由于脉络膜毛细血管的萎缩,晚期也可见到一些粗大的脉络膜血管。渗出型 AMD 发病后视力受损迅速,常在短期内出现视力明显下降,Bruch 膜受损导致脉络膜的新生血管的形成,从而引出渗出、出血、机化、瘢痕形成等一系列病理改变。

(十三) 眼球后退综合征

眼球后退综合征(duane syndrome)是一种先天性眼球运动障碍性疾病,特征为内转时伴有眼球后退,外转时眼球突出。全世界发病率约为 1∶1000,大多散发,约 10% 有家族史,为常染色体显性遗传,致病基因见表 24-9。

表 24-9　眼球后退综合征的已知致病基因

遗传方式	致 病 基 因
常染色体显性遗传	*CHN1*, *DURS1*, *DURS2*, *SALL4*, *DURS*, *HOXA1*, *FOXL2*, *HOXD3*, *BHLHE22*

根据临床表现可分为三型。Ⅰ型最多见，Ⅲ型居中，Ⅱ型最少。Ⅰ型临床表现典型，患眼第一眼位正位或内斜，外转不能或明显受限，内转正常或轻度受限。内转时眼球后退超过2mm、睑裂缩小超过2mm。牵拉试验阳性，EMG示眼外肌外转无放电，内转放电。Ⅱ型患眼第一眼位多为外斜，内转不能或明显受限，外转正常或轻度受限。试图内转时时，眼球后退、睑裂缩小。牵拉试验阳性，EMG示眼外肌外转内转均放电，提示外直肌有双重神经支配。Ⅲ型患者第一眼位多为正位，内转外转均受限。内转时眼球后退、睑裂缩小，外转时睑裂开大。牵拉试验阳性，EMG示第一眼位时，内外直肌均有同样强度放点，提示外直肌完全由动眼神经支配。

本病的治疗主要是针对弱视，提高患儿视觉功能。矫正第一眼位的眼位偏斜，以改善代偿头位。

（十四）糖尿病视网膜病变

糖尿病视网膜病变是指眼内视网膜组织中发生的渗透性、闭塞性和增殖性微血管病变。

虽然控制血糖有助于避免DR的发生，但是部分糖尿病患者严格控制糖尿病等危险因素，最终还是并发了视网膜病变。目前国内外的一些研究证实DR与遗传因素之间有一定关联，部分研究证明血管内皮生长因子（*VEGF*）、醛糖还原酶基因（*ALR*）、一氧化氮合酶基因（*NOS*）等与DR的发生密切相关。表24-10罗列一些与DR相关的基因。

表 24-10　DR 相关的致病基因

易感基因	*VEGFA*, *EPO*, *IL1RN*, *SOD2*, *PON1*, *CAPN5*

（十五）Waardenburg综合征

Waardenburg综合征（WS）是一种较常见的综合征型遗传性聋，临床主要表现为内眦外移、鼻根宽阔且鼻翼发育不良、感音性神经性耳聋、前额发发或早白发及虹膜异色等。该病的发病率为1/40 000，占先天性耳聋的2%。

该病的主要遗传方式为常染色体显性遗传伴不完全显性，Ⅱ型和Ⅲ型WS部分病例出现常染色体隐性遗传方式。目前已知的致病基因有*EDN3*, *EDNRB*, *MITF*, *PAX3*, *SNAI2*, 和*SOX10*, 其中*PAX3*基因突变异常导致Ⅰ型和Ⅲ型WS发生，*MITF*和*SNAI2*基因突变引起Ⅱ型WS。*SOX10*, *EDN3*, *EDNRB*基因缺陷引起Ⅳ WS。

根据临床表现的不同，将该病分成四类型。Ⅰ型包括内眦外移、鼻根宽阔、并眉、额前白发、虹膜异色、先天性听力异常六项主要特征。Ⅱ型主要临床表现与Ⅰ型类似，不包括内眦外移。Ⅲ型包括Ⅰ型的六大特征，再合并颜面、肌肉或骨骼的发育异常。Ⅳ型包括Ⅰ型特征还合并先天性巨结肠症及先天性心脏疾病。

目前无特异治疗手段，只能对症治疗。如给有听力障碍者配助听器，若双耳听力在60分贝以下时可植入人工耳蜗。

第二节　基 因 治 疗

许多眼科疾病的发生均由遗传物质的缺陷造成，然而常规的治疗手段对绝大多数的遗传病束手无策。理论上只有通过基因治疗才能从根本上达到治愈目的。随着基因治疗新方法的建立和应用范围的扩大，基因治疗所涉及的范畴也在不断扩充。凡是通过改变遗传物质进而干预

疾病的发生、发展和进程，包括替代或纠正人自身基因结构或功能上的错乱，杀灭病变的细胞或增强机体清除病变细胞的能力等，从而达到治病的目的，均称之为基因治疗（gene therapy）。

一、概　述

基因治疗的策略较多，针对缺陷基因的治疗可以采取不同的策略，不同的方法在实践中各具有优缺点。基因治疗可用于病的治疗，也可用于疾病的预防。目前基因的治疗主要集中于遗传病的治疗，现已扩展到肿瘤、病毒性疾病等。主要策略包括如下类型：

（一）基因矫正（gene correction）

基因矫正是指利用外源的正常基因定点导入靶细胞的基因组，对缺陷基因进行精确地原位修复，或以正常基因原位置换异常基因。该方法不影响缺陷基因以外的任何序列，是一种较为理想的基因治疗方案。然而其难度较大，限制了临床的应用。

（二）基因增补（gene augmentation）

基因增补是指通过非定点外源的正常基因导入，将有功能的正常基因导入病变细胞或其他细胞后发生非定点整合，表达正常产物以补偿缺陷基因的功能，或使原有的功能得以加强，而原有的缺陷基因并未去除。该策略适用于基因缺失或功能缺陷等遗传性疾病，技术较为成熟。目前多数基因治疗多采用此方法，但是外源基因向靶细胞基因组随机导入有可能造成新的基因突变。

（三）基因失活（gene inactivation）

基因失活是指是将特定的反义核酸（反义 RNA、反义 DNA）和核酶导入细胞，在转录和翻译水平阻断某些基因的表达，从而实现治疗的目的。该方法适用于基因突变产生异常蛋白或基因过量表达所导致的遗传病，例如单基因显性遗传病、肿瘤和病毒性疾病等。其中，基因失活可以通过反义核酸技术，RNA 干扰技术等实现。

（四）免疫调节

将抗体、抗原或细胞因子的基因导入病人体内，改变免疫状态，达到预防和治疗疾病的目的。如将白血球介素（IL）基因导入肿瘤患者体内，提高 IL 的水平，激活体内免疫系统的抗肿瘤活性，达到防治肿瘤的目的。

（五）耐药基因治疗

在肿瘤化疗过程中，把产生抗药物毒性的基因导入患者体内，从而使患者能耐受更大剂量的化疗。

（六）自杀基因（suicide gene therapy）

在某些病毒或细菌中的某基因可产生一种酶，它可将原无细胞毒或低毒药物前体转化为细胞毒物质，将细胞本身杀死，此种基因称为自杀基因。

二、基因治疗的方法

（一）基因治疗的分类

根据基因导入的方式，可以将基因治疗的方法分为两大类。直接体内疗法（*in vivo*）是指将目的基因直接导入体内有关的组织器官，使其进入相应的细胞并进行表达。间接体内疗法（*ex vivo*）是指在体外将目的基因导入靶细胞，经过筛选和增殖后将细胞回输给患者，使该基因在体内有效地表达相应产物，以达到治疗的目的。

根据基因治疗的受体细胞不同，分为生殖（种系）细胞和体细胞基因治疗。生殖细胞基因治疗（germ cell gene therapy）是将正常基因转移到患者的生殖细胞（精细胞、卵细胞中早期胚胎）使其发育成正常个体，理论上讲是根治遗传病的理想方法。体细胞基因治疗（somatic cell gene therapy）是指将正常基因转移到体细胞，使之表达基因产物，以达到治疗目的。这种方法的理想

措施是将外源正常基因导入靶体细胞内染色体特定基因座位，用健康的基因确切地替换异常的基因，使其发挥治疗作用，同时还须减少随机插入引起新的基因突变的可能性。生殖细胞基因治疗由于涉及安全性和伦理学问题，目前基因治疗中禁止使用生殖细胞作为靶细胞，只限于使用体细胞。

（二）基因治疗的主要过程

基因治疗的过程主要包括如下步骤：①必须分离出具有特定功能的特异性基因；②必须能够获得足够数量的携带有该基因的载体和细胞；③必须建立一条有效途径将该外源基因导入体内或者转染靶细胞；④转染并进入宿主细胞的目的基因必须能产生足够量的产物，可以维持适当长的时间，且不产生有害的副作用。

1. 选择目的基因的原则　目的基因可以是与缺陷基因相对应的特定正常基因，也可以是与缺陷基因无关但有治疗意义的基因。目的基因的选择应该遵循如下原则：基因已经被克隆，且表达调控机制较为清楚；转移的基因在受体细胞内能够完整和稳定地整合到宿主细胞的染色体中，并能适时适量表达功能性蛋白质。另外，目的基因必须置于合适的启动子控制之下，且必须含有完整的信号肽。只有这样目的基因才可能获得适当的表达。

2. 靶细胞的选择原则　靶细胞是指接受目的基因的细胞。实现基因治疗要从患者体内取出细胞，经体外培养、目的基因的转移并确定该基因表达后，重新回输入患者体内产生治疗效应。因此，选择什么样的靶细胞是基因治疗成败的关键。最好选择组织特异性细胞，以便使外源基因只在该特异性组织细胞中表达，而在其他组织中不表达或表达水平很低；细胞要易于从体内取出，有增殖趋势，且生命周期较长；离体的细胞应能接受外源基因传染；细胞经过体外基因操作后能够存活下来，并能安全输送回体内。

3. 基因转移的方法　基因转移技术是基因治疗的关键技术之一。基因转移的方法可以分为物理方法、化学方法和生物学方法三大类。其中，物理方法和化学方法属于非病毒的方法，这些方法转移的外源基因的表达是暂时的，基因不容易整合到宿主细胞的基因组中，容易被细胞内的 DNA 酶降解。生物学方法主要是采用病毒作为载体，基因可以整合到宿主细胞进行稳定的表达，但是有时会引起野生型病毒的污染问题，诱导免疫反应的发生。

（1）基因转移的物理方法：主要包括裸露 DNA 的直接注射，DNA 颗粒轰击，电脉冲介导法，显微注射法等。

1）DNA 直接注射法：这是最简单的基因转移方法。它将裸 DNA 直接注入单个细胞或组织内，分为显微注射法和注射法。显微注射法 DNA 转移效率高，准确快速，但转染的细胞数目有限，不适合大量细胞的转染，主要用于转基因动物的制备。注射法简便，但 DNA 转染效率低，常与下述电穿孔法联合应用。

2）显微注射（microinjection）：显微注射是指在显微镜下，向细胞核内直接注射外源基因。此法用于生殖细胞时，有效率可达 10%。直接用于体细胞却很困难。在动物实验中，应用这种方法将目的基因注入生殖细胞，使之表达而传代，这样的动物就称为转基因动物该方法一次只能注射一个细胞，工作耗力费时。

3）电穿孔法（electroporotion）：该方法将细胞置于高压脉冲电场中，利用脉冲电场提高细胞膜的通透性，使得细胞膜上形成可逆的纳米级微孔，从而提高细胞膜对外源 DNA 的通透性。DNA 分子直接通过这些微孔，或者当微孔闭合时伴随膜组分的重新分布进入细胞质中。电穿孔的基因转移效率很高，而且操作简便易行，因此这项技术广泛用于克隆化基因的瞬时表达。影响电穿孔法基因转移效率的因素主要有脉冲的最大电压、持续时间以及受体细胞的类型。

4）基因枪（gene gun）：基因枪利用微小的金、钨等贵重金属颗粒将 DNA 吸附，并在火药的推动下将粘有 DNA 的金颗粒高速摄入细胞。该方法能有效地介导 DNA 在活体组织、贴壁细胞和悬浮细胞中的表达。其转染的细胞类型没有限制，活体组织有皮肤、肌肉和胃肠等，甚至包括

临床医学

Notes

不分裂的神经细胞和神经胶质细胞。基因枪技术具有操作简捷、安全、有效、不损伤靶细胞原有的结构等优点。

（2）基因转移的化学方法

1）DNA-磷酸钙共沉淀法（calcium phosphate DNA coprecipitation）：磷酸钙共沉淀法是由Graham等人于1973年首先建立的，将外源基因转入培养的单层细胞，其机制可能是Ca^{2+}-DNA结合物形成的颗粒沉积在培养的细胞表面，导致细胞非特异性内吞。转染效率取决于沉积反应和形成颗粒的大小，对于不同类型的细胞其转染效率有所不同。

2）脂质体转染法（lipofectamine）：脂质体（liposomes）是一种人造的脂质小泡（lipid vesicles），外周是脂双层，内部是水腔。用它作载体可以把外源DNA导入培养的哺乳动物细胞。这种由脂质体介导的使外源DNA导入细胞的方法，叫做脂质转染法（lipofection）。脂质体制备程序比较简单，可以通过多聚碳酸脂滤膜（polycarbonate filter）消毒灭菌，用它包装的DNA在4℃下可长期保存不失活性。它的毒性相对较低、包装容量大、可保护DNA免受核酸酶的降解作用等。除此之外，脂质体法可以用来将外源的蛋白质导入受体细胞，为在活细胞内研究蛋白质的功能提供有用的途径。

影响脂质体介导的外源基因表达的因素较多，不同细胞、不同时间、不同结构及比率获得的转移效率可能不同。因此，应根据不同的细胞类型，选用不同的脂质体，通化阳离子脂质体与DNA比率提高转移效率。

3）DEAE-葡聚糖：DEAE-葡聚糖，即二乙氨乙基葡聚糖（diethyl-aminoethyl-dextran），是一种高分子量的多聚阳离子试剂，能促进哺乳动物细胞捕获外源的DNA，实现瞬时的有效表达。DEAE-葡聚糖转染主要有两种不同的方式。一种方式是先使病毒的DNA直接同DEAE-葡聚糖混合，形成了DNA/DEAE葡聚糖复合物后，再用来处理受体细胞；另一种是受体细胞先用DEAE-葡聚糖溶液作预处理，然后再用来与转染的DNA接触。影响DEAE-葡聚糖的转染效率的主要因素：细胞的数量、DNA的浓度和DEAE-葡聚糖的浓度最为重要。

（3）生物学方法：主要指病毒介导的基因转移，其原理是将野生型的病毒进行遗传改造，去掉其毒性并携带治疗的目的基因。常用的病毒载体包括：逆转录病毒（RV）、腺病毒（AV）、腺病毒相关病毒（AAV）、单纯疱疹病毒（HSV）、禽类病毒（PoV）、痘苗病毒（VV）和细小病毒（PaV）等。

病毒作为基因转移的载体，各有其优缺点。逆转录病毒载体能将外源基因稳定地插入靶细胞的染色体中，进行复制和转录，因此转基因效果比较稳定、表达持续时间较长。而且逆转录病毒可感染的细胞范围广、感染效率较高。腺病毒载体有较大的宿主范围，可以感染非分裂期细胞，且其感染细胞时不整合到宿主染色体，潜在的致癌危险性小。腺病毒相关病毒则因能将外源基因定点整合至宿主细胞，因而具有较逆转录病毒更优越的特性；单纯疱疹病毒具有嗜神经性，可用作中枢神经系统靶向的良好载体，不整合入宿主基因组，但可以在细胞内长期存在，有可能获得稳定的表达，且不会引起被感染细胞出现插入突变的可能性。

由于反转录病毒载体可能产生具有复制能力的反转录病毒，而且由于反转录病毒载体在染色体上的随机整合，有可能造成插入突变、干扰和影响细胞中某些正常基因的复制和转录，甚至激活一些癌基因的表达，产生严重的后果，因而在安全性方面具有潜在的危险。腺病毒和痘苗病毒载体由于表达时间有限，所以很难用于需要长期稳定表达的一些基因治疗项目，如遗传病的基因治疗等。

三、基因治疗在眼科疾病的应用

（一）角膜病（corneal disease）

角膜位于眼睛前部，其解剖结构相对明确，便于技术操作；同时，角膜免疫赦免的特殊性使

其成为基因治疗的理想靶器官。某些基因缺陷会引起有害物质在角膜中的堆积，影响角膜的正常生理功能。

许多角膜病变，如角膜新生血管、角膜移植免疫排斥反应、角膜基质浑浊和单疱病毒性角膜炎等都可以通过基因抑制或基因失活的策略进行治疗。研究发现，通过将血管内皮生长因子受体（VEGFR）、血管内皮生长因子受体（VEGF）、抗尿激酶型纤溶酶原激活剂（uPA）的反义寡核苷酸或者内皮抑制素（endcstatin）基因导入新生血管化的角膜内，可以抑制了内皮细胞增殖和新生血管化，从而实现对角膜新生血管性疾病的治疗。含有干扰素-α 的质粒 DNA 局部用于 HSV-1 感染后的小鼠眼部，可以减少感染后角膜新生血管和角膜基质浑浊，显著降低了小鼠 HSV-1 感染型脑炎的死亡率，阻断、干扰、抑制和封闭有害基因在 DNA、RNA 和蛋白质水平的表达和生物合成，从而达到基因治疗的目的。

粘多糖沉积症 Ⅶ（MPSⅦ）是一种遗传性疾病，由于身体内缺乏溶酶体糖苷酶（GUSB）正常染色体发生退行性病而引起眼部异常，包括角膜浑浊、视网膜变性和青光眼等。动物实验发现，将载有人类溶酶体糖苷酶（GUSB）的腺病毒注射到小鼠前房内，GUSB 可以在角膜和小梁网中广泛表达，从而抑制了溶酶体在角膜中的积聚，减轻了角膜水肿和基质混浊。

（二）莱伯先天性黑朦症（Leber congenital amaurosis，LCA）

LCA 是发病最早和最严重的一种遗传性视网膜病变，多呈常染色体隐性遗传，由于目前该病的病因尚不明确，所以无有效的治疗手段。近年来，发现了数种与 LCA 相关的致病基因，包括 *AIPL1*、*CRB1*、*CRX*、*GUCY2D*、*LRAT*、*TULP1*、*RPE65*、*CEP290*、*RDH12*、*LCA5*、*TULP1*、*RD3*、*IMPDH1* 和 *SPATA7* 等。

LCA 基因治疗主要分为以 RPE 细胞和感光细胞为靶向的基因治疗研究。前者包括针对 *RPE65* 基因和 *LRAT* 基因的突变，后者包括针对 *RPGRIP* 基因、*GUCY2D* 基因、*AIPL1* 基因和 *CEP90* 基因的突变。*RPE65* 基因是目前 LCA 基因治疗研究中进行得最为深入和成熟的靶向基因。*RPE65* 基因编码产物 RPE65 蛋白是催化全反式视黄酯转变为 11-顺-视黄醇的异构酶之一，为维生素 A 循环所必需，其突变导致的 LCA 约占所有 LCA 的 6%。临床实验发现，将包含 *RPE65* 基因序列的 AAV2 病毒注射入视网膜下腔。治疗后患者均未出现全身副作用，其瞳孔对光反应、眼球震颤频率、Goldman 视野、ETDRS 视力和视觉运动等方面均有不同程度的提高，视功能得到显著地提高。

（三）无脉络膜症（choroideremia）

先天性无脉络膜症是一种 X 连锁，以夜盲和进展性视野缩小为主要特征的致盲性。研究发现，其发生与 *CHM* 基因突变相关。*CHM* 可以表达为眼组织中一种重要的蛋白质，即 rabescort 蛋白 1（rabescort-protein-1，REP-1）。表达 REP-1 的 *CHM* 基因位于 xq21.2 位点，有 15 个外显子，长度为 186kb，表达的蛋白含有 653 个氨基酸。REP-1 主要参与 Rab 蛋白的翻译后修饰，而 Rab 蛋白的作用是调节 RPE 和光感受器的细胞内运输，并移除外节盘膜。目前对于此病尚无有效的治疗方法。2014 年来自英国牛津大学的 Robert E MacLaren 教授及其同事们，在 35～63 岁之间，选择处于无脉络膜症不同阶段的 6 位患者中，他们发现将腺病毒载体（AAV. REP-1）注入患者视网膜内，传递到眼部的适当部位，可以将矫正突变基因，术后 6 个月视觉功能可以得到显著性地提高。

（四）视网膜色素变性（RP）

RP 是一种眼科常见的遗传性疾病，具有典型的遗传异质性。目前已分离出的 RP 致病基因有数十个，并且亦将多个 RP 致病基因定位到染色体的不同区域，其中对其致病机制较清楚的有 3 个：视紫红质基因、磷酸二酯酶亚基（PDE）基因和盘膜边缘蛋白（peripherin）基因。

临床医学

RP 实施基因治疗常用技术，包括如下几个类型：

1. 基因增补技术　不改变致病基因本身，而是导入有功能的目的基因，通过其表达来补偿

Notes

缺陷基因的功能。该技术最适合于常染色体隐性 RP(ARRP)的治疗,即只要导入缺陷基因的一个正常的拷贝基因就可以发挥补偿作用。视杆细胞磷酸二酯酶亚单位(PDE)基因的无意义突变是 ARRP 常见病因,它可使 cGMP-PDE 蛋白分子变短,引起酶活性下降,导致 cGMP 在感光细胞内积聚和视网膜变性的发生。将正常 *PDE* 基因导入 rd 小鼠感光细胞后,可使感光细胞的酶活性和细胞功能恢复正常。

2. 反义治疗技术 该技术利用反义核酸和/或核酶特异性的阻断突变基因的表达。此技术主要应用于 ADRP,其原理是通过反义技术把异常基因删除或封闭其表达,同时保持正常野生型蛋白质的功能。目前核酶在 ADRP 的基因治疗研究中应用广泛。设计的核酶特异地切割 *P23H* 和 *S334Ter* 显性突变基因的转录物,能使视杆细胞中异常视紫红质蛋白含量明显降低。构建了针对人视紫红质和盘膜边缘蛋白突变基因的 mRNA 核酶 Rz10 和 Rz40MM 等,可用于对相应 ADRP的基因治疗。

3. 抑制凋亡技术 细胞凋亡目前被公认是 RP 中感光细胞破坏得最主要机制。通过抑制感光细胞凋亡可延缓 RP 的发生。Bcl-2 家族是应用广泛的一种抑制凋亡的基因,已被证实可以阻断感光细胞的凋亡而促进细胞的存活。通过转基因技术将凋亡基因 *Bcl-2* 导入 Pdegtml/Pdegtml 小鼠中,可以延缓感光细胞变性的发生。*Bcl-2* 基因如与正常的野生型 PDE 基因共同导入发生 PDE 亚单位基因突变的 rd/rd 鼠中,可明显提高感光细胞的存活率。调控 Caspase3 抑制物即 X 染色体连锁凋亡抑制蛋白(X-linked IAP)的表达,可以为 RP 的防治提供了途径。

4. 生长因子的基因治疗技术 视网膜下腔或玻璃体内注入细胞生长因子或神经营养因子均能延缓感光细胞变性的形成。利用 AV 携带的睫状神经营养因子(CNTF)cDNA 分别导入 rd/rds 鼠感光细胞中,发现可阻止视网膜变性中杆细胞的丢失。多种视网膜细胞具有编码 *bFGF* mRNA 的功能,视网膜组织缺乏 *bFGF*,可引起顺行性营养性神经细胞坏死。利用腺病毒将 *bFGF* 基因导入 RCS 大鼠杆细胞中,发现可明显延长视杆细胞生存时限。

(五) 视网膜母细胞瘤(RB)

RB 是婴幼儿眼病中性质最严重,危害最大的一种恶性肿瘤。肿瘤的发生往往与人体内基因的变异或表达异常密切相关,基因治疗的目的就在于从基因水平上对这些异常予以纠正。作为基因治疗的靶组织,眼球因为其特殊的部位和结构,便于准确地将目的基因导入靶细胞,具有独特的优势。

关于 RB 的基因治疗研究已有十几年的历史。*Rb* 基因作为一种抑癌基因,其抑制肿瘤细胞生长的机制与细胞周期阻滞作用。采用抑癌基因的导入方法,通过脂质体 Dosper 将 *Rb* 基因导入裸鼠眼玻璃体腔,可以诱导 RB 移植瘤细胞凋亡。自杀基因疗法又称药物敏感基因疗法,即利用转基因的方法将前药酶解基因导入肿瘤细胞内,其基因表达产物能将原本无毒性的药物转化为细胞毒性物质,从而杀死细胞。研究发现,采用腺病毒作为载体,在体外观察到 HSV TK/GCV 系统可以杀死视网膜母细胞瘤细胞(Rb)。在体内采用裸鼠的玻璃体腔内注射制造 RB 模型,经 HSV TK/GCV 系统治疗后,70% 的肿瘤消失。

肿瘤生长依赖于血管生成。抗血管生成治疗以肿瘤新生血管为作用靶点,切断肿瘤生长转移所需要的营养,可以实现"饿死"肿瘤的目的,目前该策略已成为癌症治疗的重要途径。VEGF 是目前发现的最重要的促血管生成因子之一,在肿瘤血管生成过程中发挥重要的调节作用。VEGF 是一种特异作用于血管内皮细胞的有丝分裂素,它一方面可以增加血管通透性,有利于血浆蛋白、纤维蛋白原外渗,促进血管生成和新基质形成;另一方面,VEGF 促进血管内皮细胞有丝分裂,刺激血管内皮细胞增殖。设计针对 VEGF 的 siRNA 质粒,将其转染入人 Rb 细胞内,可以抑制 Rb 细胞 VEGF 的表达,对 RB 瘤体血管的生成和肿瘤的发生起到抑制作用。

(六) 青光眼

青光眼基因疗法特有的靶组织结构或细胞类型包括小梁网、睫状上皮、睫状肌、视网膜神经

节细胞和 Müller 细胞(MCs)。目前用于青光眼转基因治疗,并满足这些生物学特性的载体可分为病毒和非病毒两种方法。病毒方法是利用载有目的基因的复制缺陷病毒感染靶细胞,主要包括腺病毒(adenovirus,Ad)载体、腺相关病毒(adeno-associated virus,AAV)载体和单纯疱疹病毒载体和反转录病毒(RV)载体。非病毒方法包括脂质体介导法和受体介导法等。与病毒方法相比,没有致癌性,也排除了病毒感染,缺点是整合率低。

尽管大多数青光眼的遗传基因尚不清楚,但编码眼压降低和(或)视神经保护基因的转染和表达可改变相关细胞的生理状态和阻止发病。与其他慢性疾病一样,应用基因治疗青光眼将提供长期有效的治疗效果。

房水的生成主要靠睫状突非色素上皮逆浓度梯度,将 Na^+ 泵入后房。睫状突非色素上皮细胞紧密连接,形成血-房水屏障,在 Na^+/K^+ ATP 酶的作用下,Na^+ 由细胞主动分泌入后房,这是一个耗能过程,且与 HCO_3^- 和 Cl^- 协同转运。而通过 α_2,β_2 肾上腺素能受体可调节腺苷酸环化酶的活性,继而影响 Na^+/K^+ ATP 酶的活性。可以通过影响与房水生成相关的几个步骤减少房水的生成。根据房水的生成原理,目前至少可由以下几个途径通过基因敲除的方法减少房水的生成:①基因敲除与房水生成相关的酶或相关的离子通道;②基因敲除腺苷酸环化酶减少房水的生成;③基因敲除 G 蛋白,减少房水的生成。

青光眼性 RGC_s 凋亡的激发因素主要有神经营养因子的剥夺和兴奋性毒素一氧化氮的毒性作用。高眼压或低血流灌注压导致缺血缺氧等,使 RGC 轴浆流中断,靶源性神经营养因子供应中断,同时兴奋性毒素大量产生,激活诱导凋亡的基因作用于细胞表面受体,启动 RGC 凋亡程序。已有研究表明重复眼内注射神经营养因子能暂时性拯救因轴突损伤导致的 RGC 死亡。采用基因疗法转染这些营养因子,能克服重复注射带来的并发症。

脑源性神经营养因子(brain-derived neurotrophic factor,BDNF)是 1982 年 Barde 等首先在猪脑中发现的一种具有神经营养作用的蛋白质。脑源性神经营养因子及其受体在神经系统广泛表达。BDNF 是体内含量最多的神经营养因子,它通过与 TrκB 的结合而发挥作用。TrκB 的胞内区域具有内在的酪氨酸激酶活性,BDNF 与 TrκB 结合后激活胞内区域,引起 TrκB 自身磷酸化作用增强,进而激活 Ras-MAPK 通路,最后在 CAMP 反应元件结合蛋白(CREB)的丝氨酸位点激活 CREB。CREB 通过增加 *BDNF* 基因及抗凋亡蛋白基因 *BCL-2* 的表达,来促进神经细胞生存,增加突触可塑性及神经发生。BDNF 是一种重要的 RGC 存活因子。玻璃体腔内注射 BDNF 表达的腺病毒载体后,可以暂时性地延缓视神经横断性损伤后 RGC 死亡。

碱性成纤维生长因子(basic fibroblast growth factor,bFGF)于 1975 年 Gospodarowicz 首先报道运用理化方法从牛的大脑和垂体中分离纯化。80 年代,bFGF 的氨基酸序列得到澄清。90 年代,国内外相继运用基因工程方法成功获得重组 bFGF,有力推动了关于 bFGF 的研究。系列研究证实,bFGF 能刺激和调节血管内皮细胞、上皮细胞、成肌细胞、成骨细胞和神经胶质细胞等多种起源于中胚层、神经外胚层的细胞分化增殖,在胚胎发育、组织愈合中起重要作用。在 RGC 生长发育过程中是一种潜在的刺激因子。采用视神经微压榨伤(micro-crush lesion)制作视神经损伤模型,用重组 AAV 将 *bFGF* 基因转入成年 SD 大鼠玻璃体腔,以利于 bFGF 的持久释放。与对照组的神经相比,*FGF-2* 基因转染后,视神经轴突从病变部位向后的数量要多 10 倍,这种上调反应与 FGF 受体-1 表达相关。*bFGF* 转基因表达只对受损的 RGC 起暂时性的保护作用,而且这种神经营养因子对轴突延伸并不能代表神经元存活数量的增加。

睫状神经营养因子(ciliary neurotrophic factor,CNTF)自 70 年代发现以来备受重视,最早由 Helfand 等在 1976 年发现。1984 年 Barbin 等从鸡睫状神经元提取获得,并于 1989 年获得 CNTF cDNA,是一种在体外能促进鸡胚睫状神经元存活的蛋白质,属白细胞介素 26(inter-leukin26,IL26)细胞因子家族成员。CNTF 具有多种功能,能促进多种神经细胞的存活,是第 1 个被发现的能维持在体和离体脊髓运动神经元的存活及突起生长的神经营养因子。CNTF 可已被证明是

一种可以改善受损后 RGC 的存活与再生的神经营养因子。转染人类睫状神经营养因子(SIN-PGK-CNFT)后,可以显著地改善 RGC 的存活情况。

色素上皮源性因子(pigment epithelium derived factor,PEDF)最初从胎儿视网膜视网膜色素上皮细胞分离。它属于丝氨酸蛋白酶抑制超家族,是一种存在于正常组织中的可溶性糖蛋白,具有营养和保护神经以及抑制血管形成等功能,同时也是维持角膜、玻璃体无血管的主要细胞因子。研究发现,腺病毒载体表达的 PEDF 可以缓解视网膜缺血-再灌注模型形成过程中 RGC 细胞的凋亡,该保护作用主要源于抑制缺血诱导的凋亡。

目前,青光眼基因治疗在眼科领域尚处于实验起始阶段。既面临基因治疗普遍碰到的问题,同时也面临青光眼治疗中的特殊问题。为了使该技术能够尽早应用于临床,我们需要从理论上更好地理解小梁细胞的细胞外基质和细胞骨架改变的细胞调控机制;理解和阐明房水产生和调节的因子;更好地理解 RGC 在受到各种刺激后的生存调控的信号机制;更好地理解机体对各种载体系统的免疫反应性。同时,通过建立眼压升高的小梁网和睫状上皮改变的动物模型,评估基因治疗的效果。

(七) 后发性白内障(posterior capsule opacification,PCO)

后发性白内障是目前白内障术后导致视力下降的最主要并发症。据统计,在成人白内障术后,PCO 发生率为 30% ~ 50%,婴幼儿白内障术后 PCO 发生率更高。激光后囊切开术即 Nd:YAG 激光晶状体后囊膜切开术是目前治疗 PCO 最常用的方法。但该术式易造成人工晶状体损伤,术后常出现眼压升高视网膜脱离和黄斑囊样水肿等并发症。随着基因治疗研究的逐步深入,其涉及的范围越来越广,PCO 的基因治疗也逐步展开。

1. 自杀基因治疗 将某些细菌病毒和真菌中特异性的基因转导入晶状体上皮细胞(lens epithelial cells,LEC),此基因编码的特异性酶类能将原先对细胞无毒或毒性极低的前体药物在 LEC 内代谢成毒性产物,抑制 DNA 合成,从而导致细胞死亡,这类前体药物转换酶基因称为自杀基因。

单纯疱疹病毒胸苷激酶(herpes simplex virus thymidine kinase,HSV-TK)基因是目前研究较深入的自杀基因。丙氧鸟苷(ganciclovir,GCV)属于鸟嘌呤类似物,能在 HSV-TK 的作用下转变成一磷酸化形式化合物(GCV-MP)。GCV-MP 在哺乳动物细胞内一些酶的作用下转变成三磷酸化合物(GCV-TP)。GCV-TP 具有高度细胞毒性,它能够与鸟苷酸竞争结合 DNA 聚合酶,掺入新生 DNA 链中,导致 DNA 合成终止,致使细胞死亡。若通过逆转录病毒或者慢载体将 *HSV-TK* 导入 LEC 细胞内并使之表达,再给予一定浓度 GCV 治疗(正常情况下对细胞无毒性),能将转染了 *HSV-TK* 基因的细胞杀死,而且还可杀死周围没有转染 *HSV-TK* 基因的细胞。

2. *Bax* 基因治疗 *Bax* 是一种促凋亡因子,属于 *bcl-2* 家族,在细胞凋亡调控中有重要作用。将人的 *bax* 基因转染到人的 LEC 内,可以发挥其促凋亡的作用,进而触发人 LEC 的死亡。兔的超声乳化白内障吸出术后,在后囊内注入腺病毒介导的 *bax* 或半胱天冬酶前体-3 基因可以阻止 PCO 的发生,同时证明了由腺病毒介导的 *bax* 基因或半胱氨酸天门冬酶前体-3 的过分表达能够使残留的 LEC 凋亡。

3. 反义 *c-myc* 基因治疗 *c-myc* 原癌基因在半乳糖性白内障晶状体中的表达。*c-myc* 原癌基因与 LEC 的增殖分化和凋亡密切相关,它的过度表达促进了白内障的发生。反义 *c-myc* 寡核苷酸能抑制半乳糖诱导的 LEC 的增殖。

4. RNA 干扰(RNA interference,RNAi) 是指生物体细胞内的外源性或内源性的双链 RNA 引起与其同源 mRNA 的特异性降解,进而调节或关闭相应基因的表达,调控细胞的各种高级生命活动的现象。RNAi 主要包括两种构建策略,一种是外源导入化学合成的 siRNA 或者 shRNA,一种是用载体内源表达 siRNA 或者 shRNA。

碱性成纤维细胞生长因子被认为在 LEC 增殖形成 PCO 的过程中起着重要的作用。质粒介

临床智库 WWW.CICALINE.COM

Notes

导的 RNA 干扰来抑制 *bFGF* mRNA 在 LEC-B3 细胞系中的表达，可以显著地抑制 LEC-B3 细胞系的生长，从而能阻止 PCO 的发展。转化生长因子（transforming growth factor，TGF-β2）在 LEC 的增殖迁移和分泌细胞外基质而引起 PCO 中起重要作用。沉默 *Smad2* 和 *Smad3* 将会有效地阻滞 TGF-β2 在 LEC 的增殖迁移和分泌细胞外基质的作用，阻断 TGF-2/Smad 2 & 3 的信号转导在 PCO 的防治中发挥重要作用。shRNA 介导的 *FOXE3* 的基因沉默能有效抑制 HLE-B3 细胞的生长和诱导 HLE-B3 细胞停滞在 G1 期，利用分子生物学技术使 *FOXE3* 基因沉默来抑制 LEC 的生长将能抑制 PCO 的发生。

基因治疗 PCO 有利也有弊基因治疗虽然为 PCO 的治疗提供了新的途径，但目前利用 *HSV-TK* 的基因治疗 PCO 尚停留在动物实验阶段，要运用在人体还需注意其安全性转染效率和转染时间等问题。siRNA、shRNA 技术的发展显示了它们在基因治疗方面的广阔应用前景，但目前这一技术尚不完善，相信随着对其机制的进一步揭示，它们将会被更好地用于 PCO 的治疗。

（八）糖尿病视网膜病变

抑制视网膜毛细血管细胞凋亡和基底膜的增厚，阻碍视网膜神经细胞变性和新生血管形成，改造视网膜损伤和新生血管的微渗漏成为 DR 基因治疗的主要策略。反义 RNA 和基因添加技术成为 DR 基因治疗的主要手段。

1. 对 DR 发生发展相关的细胞因子的反义抑制　糖尿病的代谢紊乱可以使视网膜毛细血管细胞外基质成分合成增加，增加的细胞外基质成分纤连蛋白（fibronectin，FN）、层粘连蛋白（laminin，LN）和Ⅳ型胶原蛋白等与糖尿病微血管基底膜增厚及通透性增加密切相关。玻璃体内注射 FN 的反义核苷酸可以明显降低 FN mRNA 和蛋白的表达，并可以减轻视网膜毛细血管周细胞的凋亡、基底膜的增厚和无细胞毛细血管的形成，对 DR 大鼠有较好的治疗作用。纤维素结合蛋白、LN 和Ⅳ型胶原蛋白的复合反义寡核苷酸，转染至高糖培养的大鼠血管内皮细胞，可明显减少 FN、LN、Ⅳ型胶原蛋白的表达水平；同时可以减少大鼠微血管内皮细胞的单层通透性。

2. 对 DR 视网膜新生血管的抑制和对已形成血管的改造　VEGF 是血-视网膜屏障损害和视网膜新生血管形成的主要调节因子，抑制 VEGF 的作用将阻碍 DR 的发展，因此使用可溶性 VEGF 受体阻断其生物学作用也将为 DR 的治疗带来希望。

色素上皮衍生因子（PEGF）是由视网膜色素上皮细胞分泌的一种蛋白质，属于丝氨酸蛋白酶抑制基因家族，是一种有效的眼内新生血管抑制因子，具有营养神经、抗新生血管和抗炎等多种生物学活性。在血管增生性疾病、视网膜和脉络膜退行性疾病的治疗中具有广阔的应用前景。眼内基因输送整合编码 PEDF 基因的腺病毒或腺相关病毒载体在治疗视网膜和脉络膜新牛血管增生方面取得显著疗效。

血管抑素是一种内源性纤溶酶原蛋白水解片断，是迄今发现的最有效的血管生成抑制剂之一，它能抑制内皮细胞增生和迁移，并能抑制血管的形成和渗漏。玻璃体内注射血管抑素，可以明显地抑制视网膜新生血管的形成，而且对正常组织周围的血管不产生影响。因此有可能成为治疗病理性新生血管发生的潜在疗法。

尿激酶型纤溶酶激活物（urokinase type plasmlnogen activator，uPA）及其受体（uPA receptor，uPAR）在肿瘤演进、血管生成和转移中起着重要作用。uPA 的氨基末端片段（amino terminal fragment，ATF）是一种以 uPA/uPAR 系统为目标的血管钙化分子，可以抑制新生血管形成时内皮细胞的迁移。内皮抑素（endostatin，Es）是一种内源性新牛血管抑制因子，可以特异抑制内皮细胞的增生从而抑制新生血管生长，在肿瘤生长和视网膜新生血管形成中具有血管钙化作用。玻璃体内注射载体 ATF 和人血清白蛋白基因的腺病毒载体及 Es 和人血清白蛋白基因的腺病毒载体可分别减的新生血管形成。

血管生成素（angiopoietin，Ang）在血管的重塑、成熟、稳定中起着重要的作用。它能抑制已形成血管的渗漏，同时具有抑制 VEGF 表达和抗炎作用。Ang 对糖尿病 SD 大鼠和高糖条件下培

养的恒河猴视网膜-脉络膜血管内皮细胞(RF/6 A)单层通透性的影响得到了验证。*Ang* 基因转染后的持续表达,可以为改造视网膜血管微渗漏的基因治疗 DR 的新途径。

目前 DR 基因治疗还存在需要深入研究和解决的技术性问题,DR 的基因治疗有赖于基因治疗技术本身的进步,有待于进一步寻找与 DR 发生发展密切相关的切实有效的目的基因,载体的构建和导入系统的高效性有待于进一步提高,目的基因的毒性、免疫原性有待于进一步观察,注射方式及不同注射方式下用药剂量和间隔时间仍需进一步研究。目前大多数研究仍局限于动物实验,进行临床应用还需要克服许多实际困难。分子生物学的发展和 DR 发病机制的逐渐阐明将丰富 DR 基因治疗的目的基因、靶细胞和切入点,后续展开的相关实验也将对目前存在的问题加以完善和解决。DR 的基因治疗目前已经探索出了一定可行的方法,我们相信,随着对 DR 发病机制及血管生成相关基因的深入研究和基因转移技术的提高,DR 的基因治疗一定会为 DR 患者带来福祉。

四、基因治疗的前景

基因治疗作为一门新兴的领域,从基础研究到临床应用进展非常迅速。在近 10 年的时间内,国际上已被批准的基因治疗方案有 100 多例,其中包括肿瘤、遗传病、感染性疾病等。可以说,基因治疗为一些目前尚无有效治疗方法的疾病提供了新的解决和治疗方法。

然而,目前用于临床实验的治疗基因仅集中于少数基因,对大多数疾病致病基因有待阐明。这不仅限于致病基因的发现,同时也包括已知和目前未知功能基因的确定,以及其相互作用规律的阐明。基因导入系统仍然缺乏靶向性,效率较低。目前基因治疗没有获得满意的结果,目的基因在体内不能持续表达和表达水平不高是其重要的影响因素之一。现有基因导入载体容量有限,不能包容全基因或完整的调控顺序,同时人们对导入的基因在体内的转录调控机理的认识有限。载体的调控能力较差,也是影响基因治疗效果的一个重要因素。外源目的基因导入宿主细胞后,会整合至细胞基因组中,整合位点对于其引起的结果起决定性作用。但是大部分载体的插入位点都是随机的,这样就有可能插入到某个癌基因附近引发肿瘤,其安全性问题同样是一个不可忽视的问题。

高效表达载体和适用于临床的基因转移方法是决定基因治疗成功的基础,在体内精密调控目的基因的表达是决定基因治疗成功的关键,基因治疗的安全性是决定基因治疗成功的保证。基因治疗的发展已取得了巨大成就,它已被看成是对先天和后天基因疾病的潜在的、有效的治疗方法。今后基因治疗研究将向两个方向发展:其一是基础研究更加深入,以解决在临床应用中遇到的一些困难及基因治疗本身需要解决的一些难点(如靶向性差、可控性弱、目的基因少等)为主要研究内容。其二是临床项目增多,实施方案更加优化,判断标准更加客观,评价效果更加精确。成功的基因治疗应以安全、有效、简便、实用为目的。随着人类基因组计划的顺利实施和完成,以及新的人类疾病基因的发现和克隆,基因治疗研究和应用将不断取得突破性进展。

(王宁利 蒋沁 瞿佳)

第二十五章 防盲治盲

第一节 概 述

大多数眼病会导致视觉器官的损伤和功能丧失，导致盲（blindness）和视力损伤（vision impairment），不但对患者的日常生活和工作能力造成很大影响，也会加重他们家庭和社会的负担，产生严重的社会经济方面的不良后果，因此眼科工作者积极开展防盲治盲（blindness prevention and treatment）具有十分重要的意义。防盲治盲既是公共卫生事业的一部分，也是眼科学的重要组成部分。从广义来说，眼科学的主要任务是向公众提供高质量的眼保健服务，眼科医师的工作目标是防盲复明。当一些眼病造成视觉器官损伤时，及时、准确地施行药物、手术或光学的治疗可以减轻或防止患者的视功能损伤。当患者已经发生严重视功能损伤时，对他们加强康复培训，给予各种助视装置可以增强他们日常生活和工作能力，以及适应社会经济发展的能力。开展防盲治盲工作还有其特定的含义，主要包括对视力损伤进行流行病学调查，了解引起视力损伤的主要原因，研究主要致盲眼病的预防和治疗方法，对视力损伤的防治进行规划、组织和实施等。目前防治视力损伤已是全球和我国重要的公共卫生课题之一。

第二节 视力损伤的标准

长期以来，各国采用的视力损伤的评价标准和方法并不一致，这对视力损伤的流行病学研究、防盲治盲工作的开展和国际交流造成了困难。世界卫生组织（WHO）根据防盲治盲的进展，分别于1973年和2009年公布了视力损伤的标准。

1. 1973年WHO视力损伤标准 WHO于1973年提出了视力损伤的分类标准（表25-1），并鼓励所有国家的研究和临床工作者以及相关机构采用这一标准。这一标准将视力损伤分为五级，规定一个人较好眼的最好矫正视力小于0.05时为盲人，较好眼的最好矫正视力小于0.3、但等于或大于0.05时为低视力者。该标准还考虑到视野状况，指出不论中心视力是否损伤，如果以中央注视点为中心，视野半径≤10°、但>5°时为3级盲，视野半径≤5°时为4级盲。我国于1979年第二届全国眼科学术会议上决定采用这一标准。

表25-1 视力损伤的分类（世界卫生组织，1973）

视力损伤		最好矫正视力	
类别	级别	较好眼	较差眼
低视力	1	<0.3	≥0.1
	2	<0.1	≥0.05（指数/3m）
盲	3	<0.5	≥0.02（指数/1m）
	4	<0.02	光感
	5	无光感	

在国际疾病分类中，又将盲分为双眼盲和单眼盲，将低视力分为双眼低视力和单眼低视力。如果一个人双眼最好矫正视力都小于0.05，则为双眼盲；如果一个人双眼最好矫正视力都小于0.3、但大于或等于0.05时则为双眼低视力，这些与WHO视力损伤标准是一致的。如果一个人只有一只眼的最好矫正视力小于0.05，另眼等于或大于0.05，则称为单眼盲。如果一个人只有一只眼的最好矫正视力小于0.3、但等于或大于0.05时，另眼等于或大于0.3时则称为单眼低视力。按这种规定，有些人有可能同时符合单眼盲和单眼低视力的标准。在实际统计中，这些人将归于单眼盲中。

实际上，对盲人的定义并不特别严格。1999年WHO指出，盲人的定义是指因视力损伤而不能独自行走的人，他们通常需要职业和社会的扶持。由于各国社会经济状况不同，采用的盲和视力损伤的标准也有所不同。目前一些国家采用下列视力损伤的标准：①视力正常者：双眼中较差眼的视力等于或大于0.3者；②视力损伤者：双眼中较差眼的视力小于0.3、但等于或大于0.1者；③单眼盲者：双眼中较差眼的视力小于0.1，较好眼的视力等于或大于0.1者；④经济盲者：双眼中较好眼的视力小于0.1者，但等于或大于0.05者；⑤社会盲者：双眼中较好眼的视力小于0.05者。对于这种分类方法，我们在阅读文献、进行国际交流时应当予以注意。

2. 2006年WHO视力损伤标准 上述视力损伤的标准是采用最好矫正视力来判断的。在制定这一标准时世界上盲的主要原因是沙眼、河盲、维生素A缺乏。之后的研究表明未矫正屈光不正引起的视力损伤广泛存在，如果采用1973年WHO视力损伤标准，将会漏掉大量未矫正屈光不正患者。WHO注意到这种情况，于2003年制订了新的视力损伤分类标准，并于2006年公布了这一标准（表25-2）。这一标准与1973年WHO标准相比，主要的改变是以日常生活视力（presenting visual acuity，PVA）代替最好矫正视力来判断视力损伤。日常生活视力是指一个人在日常的屈光状态下所拥有的视力，它指以下几种情况：①如果一个人平时不佩戴眼镜，则将其裸眼视力作为日常生活视力；②如果一个人平时佩戴眼镜，不论这副眼镜是否合适，则将佩戴这副眼镜的视力作为日常生活视力；③如果一个人已配有眼镜，但他在日常生活的大部分时间中并不戴用，则以其裸眼视力作为日常生活视力。这一新的视力损伤分类改变了全球和我国对盲和视力损伤的估计，值得重视。

表25-2 视力损伤的分类（世界卫生组织，2006）

类别	日常生活视力	
	低于	等于或大于
0级，轻度或无视力损伤		0.3
1级，中度视力损伤	0.3	0.1
2级，重度视力损伤	0.1	0.05
3级，盲	0.05	0.02*
4级，盲	0.02*	光感
5级，盲	无光感	
9级	不能确定或不能检查	

3. 我国视力残疾的分级标准 视力残疾是指各种原因导致患者的双眼视力低下或视野缩小，并且不能矫正，以致影响其日常生活和社会参与。视力残疾包括盲和低视力。视力残疾按视力和视野状态分级，其中盲为视力残疾一级和二级，低视力为视力残疾三级和四级。视力残疾均指双眼而言，若双眼视力不同，则以视力较好的一眼为准。如仅有单眼为视力残疾，而另一眼的视力达到或优于0.3，则不属于视力残疾范畴。视野以注视点为中心，视野半径小于10°者，不论其视力如何均属于盲。我国于2011年公布了视力残疾的国家标准（表25-3）。这一视力残

疾的分级标准的制定是根据我国目前的社会经济发展状况，参考了 WHO 有关视力损伤和残疾分类标准制定的，作为我国残疾人的评定标准。

表 25-3　我国视力残疾的分级

级别	视力或视野
一级	无光感～<0.02；或视野半径小于 5°
二级	0.02～<0.05；或视野半径小于 10°
三级	0.05～<0.1
四级	0.1～<0.3

第三节　全球和我国视力损伤概况

一、全球视力损伤概况

1. 全球盲和视力损伤发生情况及原因　盲和视力损伤是世界范围内严重公共卫生、社会和经济问题。虽然不可能精确地估计全球盲人数，但是 WHO 为此做了大量工作，多次报告了全球盲人数。1972 年 WHO 报告全球盲人数为 1000 万～1500 万人，但意识到这是一个低估的数字。1978 年 WHO 估计全球盲人数为 2800 万人。1984 年又估计为 3100 万人。1990 年估计为 3800 万人。从 1978 年到 1990 年的 12 年间，全球盲人数增加了 1000 万人。2002 年 WHO 估计全球视力损伤的人群为 1.61 亿人。其中 3700 万是盲人，1.24 亿人为低视力者。

2012 年 WHO 公布了全球 2010 年视力损伤的资料。全球盲人总数为 3936.5 万人，患病率为 0.58%；低视力人数为 2.46024 亿人，患病率为 3.65%，视力损伤（即盲和低视力合计）人数为 2.85389 亿人，患病率为 4.24%（表 25-4）。全球视力损伤的分布（即各地区的构成比）：非洲为 9.2%，美洲为 9.3%，东中海线区为 8.2%，欧洲为 9.9%，东南亚区（印度除外）为 9.8%，西太平洋区（中国除外）为 5.2%，印度为 21.9%，中国为 26.5%。

表 25-4　WHO 估计全球不同年龄组的视力损伤人数及患病率（2010 年）

年龄（岁）	总人口数（百万）	盲人数（百万）（患病率%）	低视力人数（百万）（患病率%）	视觉损伤人数（百万）（患病率%）
0～14	1848.50	1.421（0.08）	17.518（0.95）	18.939（1.03）
15～49	3548.20	5.784（0.16）	74.463（2.10）	80.248（2.26）
≥50	1340.80	32.160（2.40）	154.043（11.49）	186.203（13.89）
合计	6737.50	39.365（0.58）	246.024（3.65）	285.389（4.24）

在全世界，导致盲的眼病及其占盲人总数的百分比为：白内障（51%）、青光眼（8%）、年龄相关性黄斑变性（5%）、角膜混浊（4%）、儿童盲（占 4%）、屈光不正（3%）、沙眼（3%）、糖尿病视网膜病变（1%）；导致视力损伤的眼病及其视力损伤总数的百分比为：屈光不正（42%）、白内障（33%）、青光眼（2%）、年龄相关性黄斑变性（1%）、角膜混浊（1%）、儿童盲（1%）、沙眼（1%）、糖尿病视网膜病变（1%）。就上述致盲或导致视力损伤的原因来说，绝大多数是可避免的。所谓可避免盲是指通过及时应用现有的足够知识和恰当措施，一些致盲性眼病就能得到预防或控制，例如沙眼；一些致盲性眼病能通过成功的治疗而恢复视力，例如白内障。根据 WHO 估计，通过眼保健教育和加强眼保健工作，全球 80% 的盲人是可以避免的。只有 20% 的盲和视力损伤目前尚无有效的预防和治疗方法，但是通过低视力康复可以使他们得到程度不等的帮助，以便提

人卫出版社

Notes

高生活质量,适应社会发展的需要。

2. 引起盲和低视力的主要危险因素

(1) 老龄化:不同年龄人群中盲和低视力的患病率明显不同。就全球来说(见表25-4),在0~14岁人群中,盲的患病率仅为0.08%,低视力患病率为0.95%,视力损伤患病率为1.03%。在15~49岁人群中,这些数据分别增加为0.16%、2.10%和2.26%。而在50岁及以上人群中,这些数据分别为2.40%、11.49%和13.89%,分别是0~14岁人群的30、12和13倍,表明老龄化是引起盲和低视力的主要危险因素。

(2) 性别:女性中视力损伤的患病率高于男性。全球盲人中64%为女性,36%为男性。这种状况可能与全球许多地方的妇女还不能得到公平的眼保健服务有关。

(3) 社会经济发展状况:全球各区的盲和低视力的构成比明显不同,社会经济发展状况较好的区域视力损伤的比例较低,而在社会经济发展状况较差的区域视力损伤的比例较高。在非洲区、东地中海区、东南亚区(印度除外)的盲人占全球盲人构成比均大于人口占全球人口的构成比,西太平洋区(中国除外)和中国的盲人占全球盲人构成比与人口占全球人口构成比相当,而美洲区、欧洲区盲和视力损伤的患病率均低于人口占全球人口的构成比,表明盲和低视力的发生与社会经济发展状况密切相关。作为全球最大的两个发展中国家中国和印度,视力损伤人数为全球视力损伤的总人数的48.4%,表明在这两个国家中开展防盲治盲对于提高全球防盲治盲的水平是极端重要的。

一般地说,在社会经济发展状况较差的地区,由于卫生条件差,营养缺乏,以及一些寄生虫病的流行,使沙眼、维生素A缺乏和河盲等眼病大量发生,导致视力损伤的患病率明显增高。同时由于社会经济发展的限制,眼保健设施缺乏,眼保健服务质量不高,许多贫穷的人得不到公平的医疗服务,导致一些眼病不能及时治疗。即使在一个国家内部,由于不同地区的社会经济发展状况不同,视力损伤的发生情况也有相当大的差别,因此用平均数来表示一个国家的视力损伤的患病率,有可能不能真实地反映这个国家的实际状况。不同经济地区视力损伤的主要原因明显不同,经济发达地区为年龄相关性黄斑变性、糖尿病视网膜病变等,而发展中国家仍然以年龄相关性白内障和感染性眼病为主。

二、我国视力损伤的概况

1987年我国进行了包括视力残疾在内的全国残疾人抽样调查,获得的资料对了解我国视力损伤的分布状况有重要参考价值。2006年以来,我国又开展了两次大规模的眼病和视力残疾流行病学调查,掌握了我国视力损伤的发生和发展情况以及视力残疾的基础资料,为进一步开展防盲与眼病流行病学研究工作奠定了坚实的基础。

1. 2006年全国九省视力损伤流行病学调查 为了解我国盲和低视力的发病情况以及白内障手术复明的效果,2006年国家卫生部实施全国视力损伤流行病学调查项目。该项目在我国社会经济发展状况不同的东部、中部和西部各抽取三个省(直辖市、自治区)(东部:北京市、江苏省、广东省;中部:黑龙江省、河北省、江西省;西部:云南省、重庆市、新疆维吾尔族自治区),在每个省选取社会经济发展状况中等的县作为调查地。在每个县中采用随机整群抽样的方法确定调查人群,以50岁及以上人群作为调查对象,根据户籍资料检录受检者。受检者就近在眼病检查站进行视力测量和眼部检查。该项调查的受检率达90.8%。根据日常生活视力,九省中盲患病率为2.29%(最低为1.27%,最高为5.40%),低视力患病率为10.8%(最低为6.89%,最高为15.8%)。根据最好矫正视力,九省中盲患病率为1.93%(最低为0.74%,最高为4.95%),低视力患病率为5.31%(最低为3.13%,最高为9.51%)。随着年龄增加和受教育程度降低,盲和低视力患病率也增加,女性的盲和低视力患病率高于男性。根据最好矫正视力推算,全国50岁及以上人群中约有盲人500万人(其中白内障盲人291万人),低视力患者1400万人。导致盲的

主要眼病为白内障(占 54.70%)。其他致盲原因有视网膜疾病(占 14.70%)、角膜混浊(占 7.50%)、眼球缺失/萎缩(占 6.00%)、青光眼(占 5.30%)等。白内障手术覆盖率(即最好矫正视力小于 0.1 的白内障患者中接受白内障手术的比率)仅为 35.7%。这些结果提示盲和低视力仍然是中国农村地区重要的公共卫生问题,应当在农村地区大力开展防盲工作,尤其是在那些眼保健服务不健全的地区,特别要注意在妇女及受教育程度低的人群中实施防盲项目。

2. 第二次全国残疾人抽样调查 2006 年国家 16 个部委联合开展第二次全国残疾人抽样调查,在全国 31 个省(市、自治区)、734 个县(市、区)的 2980 乡(街道)、5964 个调查小区(每小区 420 人左右)中进行。调查采用分层、多阶段、整群概率比例抽样方法。实际调查 210.8 万人,受检率为 83.46%。调查发现残疾人数 161 479 名,患病率为 7.66%。单纯视力残疾(指仅有视力残疾者)23 840 人,患病率为 0.94%;多重残疾人(指患有多种残疾者)中的视力残疾人数 14 693 人,患病率为 0.58%;视力残疾人数为 38 533 人,患病率为 1.53%。根据这一结果,推算我国盲人数为 661 万人,低视力人数为 1342 万人。导致单纯视力残疾的眼病有白内障(46.93%)、视网膜葡萄膜病(12.65%)、角膜病(8.55%)、屈光不正(6.39%)、青光眼(5.64%),视神经病变(4.75%)、遗传先天性疾病(4.43%)、外伤(3.05%)、弱视(2.21%)、沙眼(1.15%)。1987 年我国开展第一次全国残疾人抽样调查,共调查 157.9 万人,发现视力残疾 15 923 人,盲及低视力的患病率为 1.01%。导致视力残疾的眼病依次为白内障(46.07%)、角膜病(11.44%)、沙眼(10.12%)、屈光不正及弱视(9.73%)、视网膜和葡萄膜病变(5.89%)、青光眼(5.11%)。在第二次与第一次全国残疾人调查的 18 年间,盲人数增加 40%,低视力人数增加 380%,视力残疾人数增加 165%。这种变化趋势与 WHO 对全球和我国盲和视力损伤的估计是一致的。

为了了解我国视力损伤的变化趋势,新一轮的全国视力损伤的流行病学调查正在进行中。

第四节 防盲治盲工作的开展

一、全球的防盲治盲工作

近几十年来,WHO 等国际组织和各国政府已经认识到防盲治盲工作的重要性,并为此开展了全球性防盲项目,在控制致盲性沙眼和白内障等致盲性眼病方面做了大量工作,取得了显著的进展。

1. "视觉 2020"行动 WHO、国际防盲协会和一些国际非政府组织在 1999 年 2 月发起"视觉 2020,享有看见的权利"行动,这是在全球范围内防治可避免盲的大规模行动,其目标是在全球范围内加强合作,于 2020 年根治可避免盲。这一行动的内容包括:

(1) 确定根治可避免盲的共同目标,使全球所有的防盲合作伙伴共同地工作。联合开展的宣传活动有助于提高全球对于盲的认识,动员各方面的资源防治可避免盲。

(2) 在已经取得的国际和各国防盲工作经验的基础上,进一步加强和发展初级健康保健和眼保健,来解决可避免盲的问题。

(3) 寻求更广泛的区域合作,最终建立全球的伙伴关系来解决眼保健问题。

"视觉 2020"行动主要通过以下努力来解决可避免盲:①预防和控制眼病;②培训眼保健人员;③加强现有的眼保健设施和机构;④采用适当和能负担得起的技术;⑤动员和开发人力和财力资源用于防治盲人。并确定白内障、沙眼、河盲、儿童盲、屈光不正和低视力等五种眼病作为"视觉 2020"行动的重点。这样的选择是基于这五种眼病在盲人负担中所占的比例,以及对它们进行防治的可行性和可负担的能力。"视觉 2020"行动考虑到应当降低眼保健服务的价格,以便更多的人接受眼保健服务。近几十年来,一些技术的进步提高了眼保健的服务质量,使社区人

临床医学库

Notes

群更能接受眼保健服务。但是一些技术的价格常常阻碍了在防盲项目中广泛地应用这些技术。将技术从发达国家转让到发展中国家有助于克服这些问题,以便允许以低价格生产高质量的眼保健服务设备和耗品。人工晶状体就是一个很好的例子。由非盈利机构在发展中国家生产的人工晶状体,能使大量患者负担得起,而得到广泛应用。

"视觉2020"行动的实施极大地推动了全球的防盲工作,特别是发展中国家的防盲工作。印度的年白内障手术量已经超过600万例,白内障手术率(即每年每百万人群中白内障手术量)已经超过6000例/(百万人群·年),在实施"视觉2020"行动中做出了突出的成绩。

2. 实施普遍眼健康的全球行动计划 2013年5月第66届世界卫生大会(World Health Assembly,WHA)通过了WHO的"面向普遍眼健康:2014—2019年全球行动计划"。这一计划旨在支持和扩大WHO成员国和秘书处以及国际合作者的努力,来进一步改善眼健康,为巩固全球为面向普遍眼健康所做的共同努力提供路线图。面向普遍眼健康的全球行动计划的愿景是建设一个任何人都不应当无故地发生视觉损伤的世界,对于已经发生不可避免视觉丧失的人应当能够充分地发挥他们的潜能,所有的人都能接受综合的眼保健服务。它的最终目的是减少作为全球公共卫生问题的可避免视觉损伤,保证已经发生视觉损伤的人们接受康复服务。这一行动计划提出的目标为:

(1) 提出视力损伤严重程度和原因以及需要开展眼保健服务的证据,并应用这些资料来倡导WHO成员国对眼健康承担更大的政策和财力面的投入。

(2) 鼓励开展和实施国家的眼健康政策、计划和项目的整合,来加强普遍的眼健康,并与WHO为加强健康系统来提高健康方面的成果所采取的活动框架的行动保持一致。

(3) 提倡多部门的参与和共同努力,来加强眼健康。

行动计划确定了三个指标来测量防治可避免盲的进展情况:

(1) 视觉损伤的患病率和原因:了解视觉损伤的患病率和原因及其随时间变化的趋势是重要的。这些信息对于资源分配、计划以及制定与其他项目的配合措施时是关键的。

(2) 根据工作类别来分类的眼保健工作人员的数量:这一参数对于确定眼保健人力资源可利用程度是重要的。可以确定所存在的缺口,并由此调整人力资源。

(3) 白内障手术服务的提供以及白内障手术率和白内障手术覆盖率:白内障手术率是指每年每百万人群中所做的白内障例数,白内障手术覆盖率是指白内障引起双眼视觉损伤的人中单眼或双眼接受白内障手术的人数的率。由于白内障导致的盲和视力损伤在全球各地是普遍的,因此白内障手术率的信息对于监查全球盲的主要原因之一的白内障手术服务情况是重要的,它可以作为关注视觉损伤患病率和原因的眼保健服务的有价值的代理指标。白内障手术覆盖率是一个提供白内障手术服务在多大程度上满足人群需求的重要测量指标。

在所确定的指标中最为重要的是确定根治可避免视力损伤的全球目标。它将能对行动计划所产生的影响进行全面的测量。行动计划已经选择2019年可避免视力损伤的患病率在2010年患病率基础上降低25%作为全球目标。在实现这一目标中,预期将会通过减少50岁以上人群中可避免视力损伤的患病率来获得最大的成果。白内障和未矫正屈光不正是可避免视力损伤的两个主要原因,代表了75%的视力损伤者,在老年人群中更为常见。扩大综合的整合的眼保健服务来应对视力损伤的主要原因,以及能够通过实施更广泛的行动,包括实施2013—2020年预防和控制非传染性疾病和全球根除沙眼等极其雄心的努力来改善健康,将有可能实现这一目标。此外,期望在低收入和中等收入国家中增加国内总产值的同时增加卫生方面更大的投入,将会对减少视觉损伤产生作用。

二、我国的防盲治盲工作

我国曾是视力损伤十分严重的国家之一。新中国成立之前,人民生活贫困,卫生条件极差,

眼病非常普遍,以沙眼为主的传染性眼病、维生素A缺乏、外伤和青光眼是致盲的主要原因。沙眼患病率高达50%~90%。新中国成立后,各级政府大力组织防治沙眼。在全国农业发展纲要中,沙眼被列为紧急防治的疾病之一。经过积极防治,全国沙眼患病率和严重程度明显下降。1984年国家成立全国防盲指导组,统筹全国防盲治盲工作,制定了《1991—2000年全国防盲和初级眼保健工作规划》。1996年卫生部等国家部委发出通知,规定6月6日为"全国爱眼日"。1980年以来全国的眼病流行病学调查资料表明,白内障已成为我国致盲主要原因。各地积极开展筛查和手术治疗白内障。全国残疾人联合会把白内障复明纳入工作范围,极大地推动了防盲治盲工作。1988年国务院批准实施的《中国残疾人事业五年工作纲要》将白内障手术复明列为抢救性的残疾人三项康复工作之一。1991年国务院批准的《中国残疾人事业"八五"计划纲要》中又明确规定了白内障复明任务。全国各省、市、自治区也相继成立了防盲指导组,建立和健全防盲治盲网络,运用各种方式积极开展工作。

根据1980年代以后我国各地陆续进行的视力损伤流行病学调查,估计我国盲患病率为0.5%~0.6%,盲人数为700万人,双眼低视力患病率为0.99%,患者数为1200万人。盲和低视力的患病率随年龄增加而明显增加,女性高于男性,农村地区高于城市。

我国的防盲治盲采取多种形式开展工作:

1. 建立县、乡、村三级眼病防治网络 这是一种最常见形式,它将防盲治盲工作纳入了我国初级卫生保健,可以发挥各级眼病防治人员的作用。县级或县级以上的眼科医师参与当地防盲规划的制定,治疗一些较难的眼病,开展眼科手术,负责乡、村防盲人员的培训。乡级防盲人员负责本乡防盲规划的落实,建立盲和低视力卡片和眼病档案、处理眼科常见病的治疗。村级的眼病防治人员负责本村的防盲治盲宣传、建立本村盲和低视力的卡片;他们熟悉本村情况,可以较快地发现需要救治的盲人,及时上报并转送到县级眼病防治中心治疗。这样就可以形成一个发现、转诊盲人的系统。防盲工作的实践已经表明,这种系统一旦建立和巩固,就可以持续有效地发挥作用。

2. 组织眼科手术医疗队 眼科手术医疗队、手术车到农村和边远地区巡回开展白内障复明手术,也是防盲治盲的一种有效形式。我国幅员广阔,各地的社会经济发展水平并不平衡,眼科医师的分布也极不平衡。有些地区只依靠当地人员很难在较短时间内为白内障盲人解困纾危。由于国家和有关省市的精心组织,一些眼科机构的主动参与,港澳同胞和国外非政府组织的支持,参加医疗队的人员素质高,设备好,可以在短期内完成大量的手术。而且手术医疗队起到了宣传动员的作用,能使更多的人了解和支持防盲治盲工作。

二十多年来,国家实施了一系列的大规模的防盲治盲项目,例如2003年以来,卫生部实施"西部12省流动防盲手术车"项目,每省提供二辆手术车,提供免费手术治疗白内障。卫生部于2005—2008年实施《中西部儿童先天性疾病和贫困白内障盲人防治》项目。1997—2007年,中国政府与国际狮子会合作,实施"视觉第一,中国行动"项目。2009年起,国家实施《百万贫困白内障患者复明工程》,共为全国150多万贫困白内障患者实施手术治疗。这些防盲治疗项目的实施使一大批白内障盲恢复了视力,同时也锻炼和培养了一支防盲治盲队伍,包括防盲治盲项目管理人员、眼病流行病学调查人员和眼科医务人员。我国眼科事业也得到了很大发展,眼科手术技术得到了普及。

我国的防盲治盲工作得到了WHO和一些非政府组织的大力支持。从1995年起,已多次召开世界卫生组织/中国卫生部/国际非政府组织关于中国防盲协调会,专门研讨中国的防盲工作。由国际狮子会援助的"视觉第一,中国行动"在我国卫生行政部门和中国残疾人联合会的领导下顺利进行。

目前我国的防盲治盲工作也存在一些问题,主要是组织领导有待于进一步加强,防盲治盲的实际需要和效率不高之间存在着矛盾,大规模白内障手术治疗的质量有待于进一步提高。由

于我国人口众多,老龄化的速度很快,如果不采取切实有效措施做好防盲治盲,我国的盲人数将会急剧增加。

从我国目前情况来看,搞好防盲治盲的关键是提高工作效率。应当根据我国盲和视力损伤的严重情况和人力、财力资源做好规划,争取在尽量短的时间内根治我国的可避免盲。当前最为严重的是白内障盲的治疗,应当尽快地提高白内障手术率。要达到这一目标,单靠眼科医师的努力是不够的,需要集中各方面的力量共同工作。提高白内障手术效率还应当掌握防盲治盲工作的"三 A"原则,即开展防盲治盲工作应当是适当的(appropriate)、能负担的(affordable)、可及的(accessible)。"适当的"原则是指防盲治盲的开展应当因地制宜,采取符合各地实际情况的措施和方法。"能负担的"的原则是指防盲治盲应和各地社会经济发展水平相适应,能被国家、社会和个人所负担。"可及的"原则是指应当使盲和视力损伤者能有途径充分使用防盲治盲的服务设施。

提高防盲治盲的工作质量也是当务之急。特别是在白内障手术过程中,一定要把手术质量放在首位。人员培训是开展防盲治盲的核心问题。无论要提高我国白内障手术效率,增加年手术量,还是提高手术质量,都离不开人员培训。

合理地调整眼科力量的布局也是一个重要问题。目前,我国多数眼科设施和眼科医师集中在大中城市,分布相当不均匀,造成农村和边远地区白内障复明工作进展缓慢。我们应当尽快地改变这种状况。在防盲治盲工作中,应当注意充分发挥眼科医师的作用。眼科医师应当积极主动地投身到防盲治盲工作中去,为解决目前我国盲人问题和全国人民的眼保健做出我们的贡献。此外,我们应当在积极开发我国防盲治盲资源前提下,加强与世界卫生组织和国际非政府防盲组织的合作,争取更多的资源,努力创造防盲治盲工作的新局面,达到在 2020 年根治可避免盲的宏伟目标。

第五节 几种主要致盲性眼病的流行病学和群体防治

一、白 内 障

白内障是全球视力损伤的主要原因。随着人口增长和老龄化,白内障引起的视力损伤将会越来越多。目前全球因白内障致盲者已经超过 2 千万人。按照目前的趋势发展,预计到 2025 年将有 4000 万人因白内障而失明。影响白内障的患病率和发病率的因素很多,主要有以下几种:

1. 年龄 不同年龄人群的白内障患病率和发病率不同。随着年龄增加,年龄相关性白内障的患病率明显增加。印度年龄相关性白内障的发生比西方国家要早 10 年,其白内障的患病率在 40~49 岁年龄组为 3.1%,在 70~80 岁年龄组就递增到 75.2%。我国北京市顺义区调查年龄相关性白内障的患病率为,40~49 岁年龄组为 0.40%,50~59 岁年龄组为 6.83%,60~69 岁年龄组为 25.79%,70~79 岁年龄组为 59.95%。白内障盲人的患病率也随着年龄的增加而增加。

2. 性别 女性白内障的患病率高于男性。在非洲等地区,妇女得不到足够的重视,她们的白内障的患病率更高。

3. 国家和地区 白内障虽然是当前全球性的主要致盲原因,但不同国家和地区的盲情有相当大的差别。在发展中和经济不发达国家和地区,如印度、中国等亚洲国家和西太平洋地区、非洲的下撒哈拉地区、拉美和加勒比海、东地中海地区白内障是致盲的主要原因。在其他国家和地区,白内障的发病率同样很高,但由于白内障手术率高,所以白内障并不是致盲的主要原因。例如,秘鲁和巴西的白内障盲占盲人的比例是 72%~74%,非洲和东地中海地区是 50%,而在美国白内障致盲率最高的黑人也不过为 27%。在西太平洋 16 亿人中估计有 800 万盲人,80% 以

临床智库 WWW.CICALINE.COM
Notes

上生活在中国、菲律宾、越南这三个国家。这些盲人中白内障占50%以上。中国致盲的主要原因是白内障,而且没有得到及时治疗的积存白内障盲有300万人左右。

白内障引起的盲人一般为可治盲。双眼白内障盲的患病率与该地区的白内障手术率密切相关。白内障手术率是一个表示不同地区眼保健水平的有用的测量指标。目前各国之间、甚至一国之内的CSR差别很大。当视力还未明显损伤之前就接受白内障手术,可以大幅度减少盲和低视力患者。此外,已开展的白内障手术质量不高,术中和术后出现严重并发症也与白内障致盲率高有关。有人统计大约4%的白内障盲是医源性的,即由于误用药物或手术治疗不当所造成的。

由于手术是白内障盲目前唯一有效的治疗方法,日益增长的白内障手术需求加重了防盲治盲中的社会经济问题。仅在美国,估计每年在白内障手术上的花费就超过30亿美元。该国每年白内障手术超过125万,而白内障就诊人数更是数倍于此。随着期望寿命的不断增加,白内障的患病率将会越来越高。如果白内障的手术数量落后于白内障盲人增加的数量,那么积存的白内障盲人数将会进一步增加。在贫穷国家,即使有白内障手术的设施,但经济和文化方面的障碍使得一些白内障盲人不能接受手术。此外,手术的效率很低,也造成了大量白内障盲人不能及时得到治疗。由此可见,白内障盲的防治工作任重而道远。

虽然对发生白内障的危险因素已有很多研究,但其确切病因仍不甚清楚,目前有多种假说来阐述白内障的发生机制。幼年时反复腹泻引起的重度脱水可能是白内障的重要原因。与白内障可能有关的因素还有遗传因素、老年女性、接触沼气产生的烟雾、营养缺乏、糖尿病、抗氧化类维生素的缺乏、饮酒、高血压、应用糖皮质激素等。一般认为紫外线辐射是最可能的病因,但至今仍没有强有力的证据。迄今还没有有效的预防白内障的方法。

社区的初级眼保健人员可以早期发现适合手术的白内障患者,并动员他们接受手术治疗,转诊给眼科医师施行白内障手术,这是控制白内障盲的关键措施。多项研究表明,动员白内障患者接受手术治疗的最好方式是人与人之间的交流,而这种交流最适合于在社区进行。发现白内障患者、动员患者接受手术治疗是国际防盲计划的最重要组成部分。在农村,特别在妇女、世袭部落和体力劳动者中可能有大量积存的白内障患者需要手术治疗。在制订白内障控制计划时应优先考虑这些人群。

迄今,手术几乎是治疗白内障的唯一手段。现有的手术可使大部分白内障患者恢复正常视力。一旦患者觉得行动不便,就可动员手术,没有必要等待白内障成熟后再行治疗。

我国每年新增加的白内障盲人约为40多万人。随着人口的增加和老龄化加剧,这一数字还会增加。因此白内障是防盲治盲最优先考虑的眼病。目前我国白内障手术率还比较低,2013年的白内障手术率为每百万人群中完成手术1200例。影响白内障手术率的因素很多。虽然我国目前约有3万名眼科医师,其中半数以上的眼科医师不能施行白内障手术。在农村地区缺少能够积极开展白内障手术的眼科医师。施行白内障手术的其他障碍还有治疗费用、缺乏对手术益处的认识、手术效果不佳、缺乏诊断和治疗白内障的人力资源等。解决白内障手术服务的主要措施有:①提高手术成功率,尽最大可能恢复白内障患者的视力;②降低手术费用,面向所有患者,特别是贫困人群;③集中解决积存的白内障盲人,定期处理新发的白内障盲人,优先治疗双眼白内障盲的病例;④提高白内障手术设备的利用率。白内障手术的经济效益和社会效益在所有卫生干预措施中是最高的,它与计划免疫一样具有相似的效益,可以显著和迅速地减少可避免盲的全球负担。

二、沙　眼

沙眼是世界上缺少住房、水和卫生设施等基本需要的社会经济不发达的国家和地区常见的可预防的致盲眼病。目前主要在非洲、东地中海、东南亚和西太平洋地区的49个国家流行。估

计全球约有5亿人患有沙眼,其中1.46亿人是需要治疗的活动性沙眼,560万人是因为沙眼而失明或视力损伤。

促使沙眼传播的因素有:①沙眼大多在贫穷、居住过分拥挤的地区传播,这些地区卫生条件较差,居住过分拥挤往往增加相互间的接触传染;②感染沙眼后产生的免疫力低下,持续时间短,易于形成沙眼衣原体的重复感染,重复感染和反复发作可以加重病情;③不良的卫生和缺少洗脸习惯是沙眼传播的重要因素,共用毛巾和其他私人纺织品是危险的传播途径;④嗜眼家蝇作为一般家庭的感染传播媒介,将沙眼从一个人传给另一个人;⑤灰尘直接刺激眼并加重沙眼的炎症反应。

在我国沙眼曾是致盲的主要原因。经过50多年的努力,我国沙眼的患病率和严重程度明显下降,1980年我国上海、北京、广东和黑龙江等省市的调查,沙眼的患病率为10.56%~52.63%。1987年全国视力残疾采用抽样调查,沙眼致盲占盲人总数的10.87%。根据2014年进行的致盲性沙眼调查,在我国许多地区致盲性沙眼不再是公共卫生问题。但这不是说在我国已经没有沙眼病例,在卫生条件差的地区仍然会发现活动性沙眼病例,需要进一步加强防治。导致沙眼致盲的并发症主要发生于成年人,结膜瘢痕化所致眼睑畸形与沙眼倒睫均可导致眼表并发症和角膜瘢痕而致盲。因此眼保健人员应该十分重视治疗有睑内翻和倒睫的沙眼患者。如果一个地区的滤泡性沙眼患病率超过10%,则表明沙眼在这一地区流行,就应当进行群体性防控。如果发生倒睫的沙眼的患病率超过1%,应该对这个地区提供眼外科服务。"SAFE"战略是成功控制沙眼的关键,其主要内容如下为:对睑内翻和倒睫施行手术矫正(surgery)、沙眼急性感染时应用抗生素治疗(antibiotics)、经常充分地洗脸(face)、改善环境卫生(environmental)等。"SAFE"战略的实施有可能在2020年消灭作为致盲疾病的沙眼。

三、河 盲

河盲(river blind)又称盘丝尾蚴病(onchocerciasis)。目前全世界估计有1800万人患有河盲,其中约30万人因该病失明。河盲的分布有显著的地域性,主要局限于西非,从塞内加尔延伸到埃塞俄比亚西部,再到马拉维的东部和南部。在东非很少或几乎没有因为盘丝尾蚴病而致盲。中美洲和南美洲有6个国家(巴西,哥伦比亚,厄瓜多尔,危地马拉,墨西哥和委内瑞拉)已经报道了河盲的发生。

西非河盲控制项目通过控制传媒和散发治疗河盲的伊维菌素,取得了巨大的进展,对卫生、经济和社会发展都具有重大的影响。全身治疗盘丝尾蚴病可控制盘丝尾蚴虫感染的扩散,但不能挽回疾病所导致的盲和视力损伤。

在盘丝尾蚴病流行区切断疾病传播途径,才能降低致盲率。用杀虫剂控制黑蝇数量,切断传播媒介是行之有效的预防盘丝尾蚴病致盲的方法。最近制定和采用了具有社区针对性、每年服用一剂伊维菌素的治疗方法,这将有可能促使该病流行国家中消灭这种致盲性疾病。

四、儿 童 盲

虽然儿童盲占盲人总数的比例很低,但由于儿童存活的年数多,致残时间长,对家庭和社会是一个巨大的负担。由于儿童盲和视力损伤的患病率很低,以往很少进行以人群为基础的调查,大多只进行以学校和医院为基础的特殊人群调查。这些调查只包括了入学儿童,没有包括贫困地区儿童和学龄前儿童,所以所得结果并不能反映儿童盲和视力损伤的实际状况。总的说来,引起儿童盲的主要原因有维生素A缺乏、新生儿眼炎、沙眼、先天性或遗传性疾病(如先天性白内障)和未成熟儿视网膜病变等。在发达国家儿童盲的主要原因是遗传性疾病,而在发展中国家最常见原因是营养缺乏和感染性疾病。在我国华东地区六所盲校16岁以下儿童盲和严重视力损伤原因调查结果发现,白内障、视网膜营养障碍、视神经发育不良是儿童盲和严重视力损

害的主要原因，可避免盲达到47.23%，其中可预防盲占22.84%，可治盲占24.39%。我国遗传性疾病约占儿童盲和严重视力损伤原因的1/3，其中绝大多数是视网膜营养不良。在发达国家遗传性疾病大约占儿童盲和严重视力损伤原因的1/2。盲人登记和盲校是寻找儿童盲致病原因的两大途径，但是存在选择偏倚。贫穷的儿童可能没有确诊或者很多盲童还伴有其他方面的障碍，导致这些数据不能完整地反映儿童盲的状况，只能提供了解儿童盲主要原因的初始点。随着健康状况的改善和社会经济的发展，营养缺乏和感染性致盲因素已不常见，遗传性因素是目前儿童盲的主要原因。

角膜混浊是5岁以下儿童死亡率高于30/1000国家的主要致盲原因。角膜混浊的原因比较难于确定，主要原因可能是麻疹后的角膜溃疡、单纯疱疹病毒感染、维生素A缺乏和新生儿眼炎。在发达国家新生儿眼炎的发病率为0.1%～1.0%，而在发展中国家的发病率达10.0%。维生素A缺乏所致的眼干燥症是儿童盲最重要的原因。随着饮食的改善，其发病率有所下降。但是在许多儿童中，仍能看到它的早期临床特征如Bitot斑等。在干旱、饥荒和洪涝等自然灾害发生时，维生素A缺乏症发病可能会骤然增加。

由于低体重婴儿的成活率提高，早产儿视网膜病变(ROP)是许多5岁以下儿童死亡率低于30/1000的国家致盲的主要原因。

儿童白内障在许多国家都是致盲的原因之一。导致儿童白内障的主要原因是先天获得性风疹和基因异常。

对于儿童盲的防治，应当针对其发生的原因。预防维生素A缺乏在防治儿童盲中具有重要意义，主要措施包括：①加强健康和营养教育，以提高米类食物中维生素A的含量；②促进母乳喂养，特别是促进富含维生素A的初乳喂养；③提倡家庭菜园种植，保证富含维生素A的蔬菜供应；④改善水的供应和环境卫生以预防腹泻；⑤加强妇女健康教育，确保婴幼儿维生素A的摄取；⑥预防接种麻疹疫苗；⑦为患麻疹的儿童提供维生素A；⑧周期性大剂量维生素A的应用。一般情况下6个月到3岁的儿童每4至6个月给一次20万单位的维生素A。第一次预防剂量应在儿童9个月时给予，同时给予麻疹疫苗的预防接种。如果在儿童6个月以内开始给予，剂量应减半。全球性预防学龄前儿童及哺乳期妇女维生素A缺乏症的具体计划是：对于2～5岁儿童每3～6个月口服一次20万单位维生素A。对于6～12个月婴儿及体重低于8kg的任何年龄儿童，每3～6个月口服一次10万单位维生素A。对于哺乳期妇女，分娩时或其后2个月内一次口服20万单位IU维生素A，可提高乳汁中维生素A含量，以利保护婴儿。维生素A缺乏症的治疗包括三次剂量为20万单位维生素A的应用，分别在确诊当日、第2天、第14天给药。给药途径为口服，当药物吸收有困难时应肌内注射，但剂量减半。

在发达国家，由于出生时体重过轻和极轻的婴儿存活率正在不断提高，早产儿视网膜病变是一个确定无疑的防盲问题。在世界上经济处于发展中的地区，特别是城市中，也同样面临着早产儿视网膜病变的问题。先天性风疹是先天性盲的主要原因之一。由于白内障手术等眼科技术的提高，已经可能使那些受感染的儿童恢复有用的视力。早期发现并尽快转诊给眼科医师进行手术治疗是十分重要的。现在新生儿眼炎已不常见，但在新生儿在出生时给予广谱抗生素预防新生儿眼炎是很重要的。经过训练的指导分娩的女性保健工作者在训练接生时，也需要进行预防新生儿眼炎的训练。

大部分儿童盲是可以预防的，预防儿童盲的指导方针为：①出生时立即进行眼部检查，并做好学龄前儿童眼病的筛查工作；②早期处理先天性白内障、青光眼等眼病；③加强遗传咨询，政府和宗教应干预近亲结婚；④预防接种麻疹和风疹疫苗；⑤早期诊断和治疗细菌性角膜溃疡；⑥积极地防治沙眼；⑦提高饮食质量，促进富含维生素A的食物消费；⑧为出生后的婴儿立即提供广谱抗生素预防新生儿眼炎；⑨教育儿童避免进行危险游戏，防止眼外伤；⑩加强眼库建设，加强儿童角膜移植服务；⑪实施学龄期儿童视觉筛查计划，为屈光不正和低视力的学生提供视

觉帮助;⑫确保盲校的所有儿童接受眼科专家的定期检查,以便使那些能被治疗的孩子得到及时治疗;⑬在学校卫生课程中介绍眼的卫生知识,宣传视觉筛查的重要性,提高学龄期儿童的爱眼意识。

五、屈光不正

近年来澳大利亚等国家的眼病流行病研究发现了一个十分令人惊讶的现象,即屈光不正在盲和低视力的原因中各占1/4和1/2,未矫正屈光不正占视力损伤(视力0.5)的53%,占"法律盲"(视力0.1)的24%。在一个卫生保健系统广泛覆盖、公共和私人优质的服务设施广泛分布、并有着免费的检查视力和给穷人提供眼镜服务的国家,出现上述情况实在让人费解。可见作为视力损伤原因之一的屈光不正患病情况和其重要性一直被人们所忽视。盲和低视力是根据最好矫正视力界定的。根据WHO于1973年颁布的视觉损伤标准所做的调查并不能反映屈光不正所致的视力损伤的实际情况。目前人们已经认识到屈光不正的重要性,例如在我国、尼泊尔、智利、澳大利亚和印度等一些眼病流行病学调查,除了检查最好矫正视力外,还检查日常生活视力。

近视眼是屈光不正的主要类型,世界各地报告的患病率相差很大。西方人的近视眼患病率较低。有报道美国40岁以上的白人患病率为28.1%,黑人患病率为19.4%。而近视眼在亚洲地区是一个相当重要的公共卫生问题,而且发生近视眼的年龄正在年轻化。在新加坡,7岁儿童中近视眼的患病率为20%,大学毕业的学生中则为70%。不同国家的近视眼患病率不尽相同。中国南部农村的6~7岁的儿童中,近视眼的患病率只有3.9%,远低于新加坡的12.3%。我国近视眼在总人群中约为30%,6~7岁学龄前儿童3.9%~9.1%,小学生约为35%,中学生约为50%,大学生约为70%。远视眼的患病率约为10%。白内障手术后出现屈光问题者约为70%。1998年北京市顺义区以人群为基础的调查发现15岁男、女儿童近视眼的患病率分别为37.6%和55.0%。台湾地区1995年报道7~18岁年龄组近视眼的患病率为53.9%。

高度近视眼的并发症可导致盲和视力损伤。近视眼往往可以矫正,而治疗高度近视造成的并发症的费用是昂贵的。

"日常生活视力"是指人在日常屈光状态下的功能性视力,它与最好矫正视力是不同的。最好矫正视力是在充分利用屈光矫正工具,例如眼镜、角膜接触镜等后所拥有的视力。但实际上,许多需要矫正视力的人并没有得到矫正或充分矫正,他们日常活动所具有的视力实际上是没有或没有充分矫正下的视力。对于不同年龄段的人来说,未矫正屈光不正都是致盲和视力损伤的主要原因之一。不少研究已经显示相当多屈光不正患者的视力并未得到矫正。

虽然在目前对屈光不正还难以预防,但解决屈光不正的方法相对简单,只需配戴合适的矫正眼镜。根治屈光不正所致的盲和低视力需要开发验光配镜的人力资源,生产实用便宜的眼镜,提供方便的验光服务。

预防屈光不正的策略包括对有视力损伤的危险人群(主要是老年人)进行日常生活视力的检查。当视力低于0.5时应当给予屈光矫正服务。通过初级卫生保健设施、学校中的视力检查以及生产成本低廉的眼镜使大多数人获得经济上可承受的屈光服务和矫正眼镜。

六、青光眼

青光眼是一种常见的不可逆的致盲眼病,后果极为严重,因此预防青光眼盲和视力损伤十分重要。

一般地说,青光眼的发生是不能预防的,但只要早期发现,合理治疗,绝大多数的患者可以终生保持有用的视功能。青光眼早期的改变并不很明显,所以早期筛查青光眼任务十分艰巨。以往常常以眼压测量作为筛查青光眼的手段,但是单用眼压检查筛查青光眼的敏感度和特异度

都很低,可能会漏诊大约一半的青光眼患者,而且还会给大量非青光眼患者进行了有关青光眼的检查,增加了工作量。

青光眼的主要类型是原发性闭角型青光眼和原发性开角型青光眼,两者的临床特点是不一样的,我们应当根据它们的临床特点进行筛查。

原发性闭角型青光眼青光眼的前房常常是浅的,前房角变窄。因此在临床工作中应当注意发现浅前房的患者,然后进行前房角检查。如果发现前房角有关闭的可能,应当进行暗室试验等诊断试验,以便确定前房角是否关闭。这对于原发性闭角型青光眼的诊断是有帮助的。

开角型青光眼会在患者毫无知觉的情况下致盲,除非视力已经严重的受损,这种无痛性视力损伤一般很难被患者注意到。因此积极开展筛查和公共卫生宣传对于防止原发性开角型青光眼致盲是十分必要的。对于40岁以上的个体和易发生青光眼的高危人群(如青光眼患者的亲属、糖尿病患者)都应当定期筛查。目前已经开发出新的检查方法来筛查青光眼,如倍频视野检查、视盘照相和影像学检查等,为人群中筛查青光眼提供了敏感度和特异度相对高的新方法。

对于确诊为青光眼的患者应当进行合理的治疗。青光眼的治疗包括药物、激光和手术治疗。青光眼的治疗过程很长,应当定期随诊。患者的依从性对于获得满意的疗效非常重要。视神经保护的研究进展将有助于避免青光眼致盲。对于青光眼的防治,我们应当做到:①训练各级医务人员,以便早期发现青光眼;②为青光眼患者提供合适的药物、激光或手术治疗;③探索适当的筛查试验和诊断试验,促进青光眼的筛查和早期诊断;④提高眼科医师的手术技术,改善基础设施,并应用于边远、贫困地区青光眼防治。

七、角 膜 病

各种角膜病引起的角膜混浊是全球盲和视力损伤的主要原因之一。角膜病也是我国主要的致盲眼病之一。多种角膜病引起角膜瘢痕所致的盲和视力损伤是可以避免和治疗的。这些角膜病的视力预后往往取决于是否能得到及时和正确的治疗。

在角膜病中,过去以沙眼所致的角膜并发症居首位,而目前以感染性角膜炎居第一位。在感染病例中单纯疱疹病毒感染为主。此外还细菌和真菌感染。由于配戴角膜接触镜后护理不当所引发的棘阿米巴感染也有报道。除微生物感染性角膜炎外,角膜软化症(婴幼儿喂养不当、营养不良、缺乏维生素A等所致)、角膜变性、外伤、接触镜及屈光性角膜手术并发症等也是较常见的致盲性角膜病。

角膜病的危害性在于它破坏角膜组织结构,导致角膜混浊,从而影响视力,严重者引起失明。感染性角膜炎是可以预防的。积极预防和治疗细菌性、真菌性、病毒性角膜炎是减少角膜病致盲的重要措施。治疗角膜病的方法虽然比较多,病情大多也能控制,但病变后会留下的角膜瘢痕混浊,目前只有通过穿透性角膜移植术才能恢复视力。施行该手术的前提是要有透明的角膜供体,因此,眼库的建设十分重要。但是目前所获得的角膜供体远远不能满足我国角膜病患者的治疗需要。

解决角膜病致盲问题的关键在于:

(1) 开拓供体角膜材料,健全器官移植法规是当前我国开展角膜移植手术最迫切需要解决的问题。

(2) 加强科普教育,提倡身后捐献眼球。角膜供体材料涉及伦理道德问题和社会习俗问题。旧传统观念的影响是我国角膜供材奇缺的主要原因。因此应通过各种宣传工具和名人的榜样,使人人知晓身后献眼是光荣、高尚之举,是人生的最后奉献,是医学造福人类的巨大进步,符合社会大多数人的利益,从而使身后捐赠眼球的举动普遍为人们所接受。

(3) 加强眼库建设,提高眼库效率,尽快形成角膜供体网络系统。眼库应当尽可能地免费向全国各医院提供眼球,形成全国眼库角膜供体网络系统。

Notes

八、眼外伤

眼外伤是致单眼盲的主要原因，也是双眼视力损伤的原因之一。在我国以机械性眼外伤和眼内异物最多见。眼外伤可以发生在不同年龄的人群中。儿童眼外伤较常见的原因是危险的运动和带尖的玩具，而成年人眼外伤大多由职业活动造成的。在农村地区农业性眼外伤相当常见。在我国因放鞭炮引起的眼外伤几乎每年都有发生。在战乱的国家常布设地雷，常常导致眼外伤，是盲的主要原因。在眼外伤的患者中，大约 2/3 是男性，以儿童和成年人居多，最常被树枝、石头和金属异物损伤。眼外伤患者滥用糖皮质激素是导致角膜溃疡的常见原因。

对于眼外伤的防治，既要求及时地进行初步处理，更要求重在预防。进行危险工作时应当戴用保护眼镜，避免酸碱液体溅入眼内，儿童不玩带有危险的玩具等，这些对于预防眼外伤十分重要。对于初级卫生保健人员来说，眼外伤的初步处理一般包括用棉棒而不是锐器小心剔除表面的异物。如果酸碱等化学物质溅入眼内应当用大量的水进行冲洗。如果没有穿通伤，在眼科专科检查之前应当用眼膏及眼垫进行包扎。发生眼球穿通伤都应当及时地转诊。组织实施预防眼外伤的教育项目，对预防眼外伤灾难性后果，是十分重要和有效的预防眼外伤的措施。加强道路安全教育，避免交通事故也是预防眼外伤有效措施。

第六节 盲和低视力的康复

一些眼病患者虽经积极治疗，仍处于盲和低视力状态。对于这些患者并不意味着已经毫无希望，应当采取康复（rehabilitation）措施，目的是尽可能地使这些患者能与正常人一样生活。眼科医生的责任不仅在于诊断、治疗和预防那些致盲眼病，而且应当关注处于盲和低视力状态患者的康复。

应当尽快地使盲人适应生活。盲人适应生活的能力可因盲发生年龄、患者的性格、受教育程度、经济状况及其他因素而有很大的差别。老年盲人可能会较平静地接受盲的事实，而对青壮年来说，盲的状态常会对他们的职业和社会生活造成巨大冲击。出生时就失明的人或视力是逐渐而不是突然丧失的人会相对平静地接受盲的事实。

不同类型的盲人会有不同的需要，因此盲人的康复应根据具体情况采取个体化实施。老年盲人可能最需要适应家庭生活方面的训练，而年轻的盲人则需要适应社会生活、教育、工作等比较全面的训练，包括盲文方面的训练。

对于仍有部分视力的盲人和低视力患者，应当采用光学助视器和非光学助视器来改进他们的视觉活动能力，使他们利用残余视力工作和学习，以便获得较高的生活质量。

目前使用的助视器有远用和近用两种。常用的远用助视器为放大 2.5 倍的 Galileo 式望远镜，以看清远方景物。这种助视器不适合行走时配戴。近用的助视器有：①手持放大镜：是一种凸透镜，可使视网膜成像增大；②眼镜式助视器，主要用于阅读，其优点是视野大，携带方便，使用时不需手来扶持，价格较低；③立式放大镜：将凸透镜固定于支架上，透镜与阅读物之间的距离固定，可以减少透镜周边部的畸变；④双合透镜放大镜：由一组消球面差正透镜组成，固定于眼镜架上，有多种放大倍数，可根据需要选用。其优点是近距离工作时不需用手扶持助视器，但焦距短，照明的要求高；⑤近用望远镜：在望远镜上加阅读帽而制成。其优点是阅读距离较一般眼镜式助视器远，便于写字或操作。缺点是视野小；⑥电子助视器，即闭路电视，包括摄像机、电视接收器、光源、监视器等，对阅读物有放大作用。其优点是放大倍数高、视野大，可以调节对比度和亮度，体位不受限制、无需外部照明，更适用于视力损伤严重、视野严重缩小和旁中心注视者，但价格较贵。

非光学助视器包括大号字的印刷品、改善照明、阅读用的支架等，也有助于患者改善视觉活

动能力。许多低视力患者常诉说对比度差和眩光，戴用浅灰色的滤光镜可减少光的强度，戴用琥珀色或黄色的滤光镜片有助于改善对比敏感度。

现代科学技术的进步会对盲人带来方便。声呐眼镜、障碍感应发生器、激光手杖、字声机、触觉助视器等虽然不能给盲人获得正常人那样的影像，但明显提高了他们的生活质量。人工视觉的研究有可能使盲人重建视觉。

盲人的教育和就业也是一个很重要的问题。我国主要通过民政部门和残疾人联合会开展工作，很多地方设立了盲童学校，进行文化和专业技术培训。国家对吸收盲人的单位给予优惠政策，有助于全社会都来关心盲人，使他们能像健康人一样地幸福地生活。

问题与展望

防盲治盲既是公共卫生事业的一部分，也是眼科学的重要组成部分，因此应当重视防盲治盲工作的开展。从我国目前情况来看，搞好防盲治盲的关键是提高对防盲治盲工作的认识。我们应当根据我国视力损伤状况和人力、财力资源做好规划，争取在尽量短的时间内根治我国的可避免盲。当前最为严重的是白内障盲人的问题。提高白内障手术率需要集中各方面的力量，还应当掌握防盲治盲工作的“三 A”原则，即开展防盲治盲工作应当是适当的、能负担的、可接近的。“适当的”原则是指防盲治盲应当因地制宜，采取符合各地实际情况的措施和方法。“能负担的”的原则是指防盲治盲应和各地社会经济发展水平相适应，能被国家、社会和个人所负担。“可接近的”原则是指应当使盲和视力损伤者能有途径充分使用防盲治盲的服务设施。提高防盲治盲的工作质量也是当务之急。在实施防盲治盲项目中，一定要把手术质量放在首位，绝不能将防盲治盲手术作为青年医生的培训手段。人员培训是开展防盲治盲的核心问题。合理地调整眼科力量的布局也是一个重要问题。目前，我国多数眼科设施和眼科医生集中在大中城市，造成农村和边远地区白内障复明工作进展缓慢。我们应当逐步地改变这种状况。在防盲治盲工作中，应当注意充分发挥眼科医生的作用。眼科医生应当积极主动地投身到防盲治盲工作中去，为解决目前我国盲人问题和全国人民的眼保健做出我们的贡献。最后，我们应当在积极开发我国防盲治盲资源前提下，加强与 WHO 和国际非政府防盲组织的合作，努力创造防盲治盲工作的新局面，达到实现普遍眼健康的宏伟目标。

（赵家良）

临床智库
WWW.CICALINE.COM

第二十六章　循证眼科学

第一节　概　　述

一、循证眼科学的概念

1992 年 *JAMA* 杂志发表了循证医学(evidence-based medicine,EBM)工作组对“EBM”的全面阐述。1996 年 David Sackett 将 EBM 定义为“谨慎地、明确地、明智地应用所能获得的最好研究结果(证据)以确定对患者的治疗措施”。其核心思想是:医疗决策(如医生开处方,制定治疗方案和临床指南,政府机构作出医疗卫生决策等)应尽量以客观研究结果为依据,应根据现有的最好研究结果(证据)来进行。1998 年 David Sackett 等人提出了牛津循证医学证据的分级标准,将研究证据分为 5 级(图 26-1),即Ⅰ～Ⅴ级,牛津标准已经成为循证医学教学和临床实践的经典,证据Ⅰ或Ⅱ级需来自大样本随机对照试验(randomized controlled trials,RCT)和对 RCT 进行的系统综述(systematic review,SR)或荟萃分析(meta-analysis)。

图 26-1　牛津循证医学证据的分级标准

1999 年由 Minckler 首先提出循证眼科学(evidence-based ophthalmology,EBO)的概念,作为 EBM 和现代眼科学发展相结合的产物,EBO 的核心思想是审慎、明确地利用已有的最好证据来决定每个患者的治疗。

同样的,EBO 的出现使眼科临床从以个人经验为基础的经验医学(experience-based medicine)转向现代遵循证据的循证眼科学,这将是传统眼科学模式向循证眼科学模式转变的一场深刻变革,也是 21 世纪眼科临床医学发展的必然趋势。

二、实践循证眼科学的目的

就眼科临床医学而言,循证眼科学实践的目的是为了解决眼科临床医疗实践中遇到的难题,从而促进眼科临床医学的发展。大致可以归纳为以下几个方面:

(1) 弄清疾病的病因和发病的危险因素。

(2) 提高疾病早期的正确诊断率。

(3) 指导眼科临床医生为病人选择最真实、可靠、具有临床价值并且实用的治疗措施。

（4）致力于改善患者预后和提高其视觉质量。

（5）应用最佳的研究证据用于卫生管理，促进管理决策的科学化。

三、开展和实践 EBO 的必然性

EBO 的产生是 EBM 和现代眼科学发展相结合的必然产物。眼科学与其他临床学科一样，进入新世纪后面临新挑战。

1. 人类疾病谱发生了明显变化　在我国眼科疾病方面，以传染性眼病（沙眼等）占首位致盲原因，转变为以老年性白内障、青光眼、老年黄斑变性及糖尿病性视网膜病变等为主要致盲原因。

2. 大数据时代的来临使得医学信息的存储与传播变得越来越方便，仅以美国国立医学图书馆制作的 Medline 文献数据库为例，每年就有近 40 万条医学文献呈现在用户面前。海量医学文献带来了很多问题：①不同文献所采取的治疗手段各不相同；②不同文献评价的治疗手段之间存在冲突；③新的治疗手段是否值得采用；④有的研究结论相互矛盾。

3. 诊疗方法的局限性使得临床研究往往缺乏严格的科研设计，其结果或多或少都带有一定程度的偏倚。

4. 临床治疗终点从某些临床指标的改变、症状的缓解、体征的改善转向包括生活质量和卫生经济学指标等。

5. 参考书的诊疗原则并不能完全适应临床实践的需要　眼科学参考书大多是专家个人经验的总结，鲜有循证医学的证据作为支持。

6. 医疗费用快速增长令各国政府努力寻求合理有效，价格合理的医疗服务。医疗成本-效益和医疗保险业的兴起促使医院为患者提供有效的诊治标准。

7. 越来越多的临床新药面世，给眼科临床决策带来困惑。特别是面对同一类药，同一种作用机制的药物。仅靠药理学理论推理回答不了这个问题，只能靠临床试验来解决。

8. 临床科研方法，特别是 RCT 的兴起并与 meta 分析联合为解决临床问题找到了一种合适途径。

9. 单凭逻辑分析或眼病基础理论来指导眼科学临床实践有时并不可靠。理论上有效的疗法，在临床实践中不一定真实有效。

四、循证眼科学的临床决策过程

当临床医师为患者制定治疗方案时，首先要对患者的健康负责，要求医师对疾病的诊断、治疗及预防等按科学根据做出决策。在这个决策过程中，要求临床医师运用临床业务技能和积累的临床经验、患者的要求和临床研究证据，提出需要解决的临床疾病诊断、治疗、预后、预防等问题；根据提出的问题，对文献或数据库进行有效的文献检索、获取最新相关的临床研究证据；评价研究证据的真实性和临床应用的重要性，结合患者的具体情况有效地运用证据解决临床问题，进一步指导临床实践。详见本章第三节。

五、循证眼科学与传统眼科学的联系与区别

传统眼科学解决临床问题强调以个人经验、专家意见等作为依据处理患者的依据；循证眼科学建立在目前所能提供的真实最佳经验证据上，提高对疾病诊断、治疗及预后的准确性和效果。

六、如何有效地进行循证眼科学教学

（1）教授循证眼科学的教师必须有丰富的临床经验和掌握查寻、阅读文献的技能。

（2）选择的评价资料应该是学生经常遇到的和重要临床问题，特别是具有争议且目前尚未统一认识的问题，这样才能使学生深刻认识进行文献评价的实用性和重要性，启发学生学习的积极性和主观能动性。

（3）文献评价原则应尽可能简明、扼要。

（4）创造必要的条件，使研究证据的查寻方便、简捷。除了常用的医学文献数据库 Medline 和中文生物医学文献数据外，应提供目前世界上经过评价的文献数据库（Cochrane Library、Best Evidence）或相关杂志（*EBM*、*Clinical Evidence*）、书籍等，帮助教师和学生快速、有效地查寻信息。

七、循证眼科学的局限性

首先，即使是良好随机对照试验本身也有不足。如观察时间不够；常用安慰剂对照，效益易被低估；治疗组常选自患者中危险性较低的人群；临床中大量的治疗研究并未纳入 meta 分析，而许多疾病的治疗研究尚无法定论或互相矛盾，即 Naylor 所报道的实践中灰色带（grey zones of practice）问题。而某些研究（如临床中许多预防而非治疗的研究）因难于提供满意的背景，不可能用随机对照试险。某些 meta 分析评价过程中的权威性也值得商榷，如决定资料的可信与否及资料的质量，不同专家常有不同的标准，即使是对同一研究结论也不可能完全相同。随机对照试险的结果还随研究的人群、年龄、国家、地域、观察终点、观察方法的不同而使结论有所差异。在强调价-效比的今天，有人认为“最佳证据”还需包括价格因素。同时我们也应该认识到循证眼科学作为一种方法学与标准，绝不能代替传统的基础学习和训练。可以这样说，循证眼科学的发生和发展离不开经验医学的存在和支持，是经验医学的进一步升华和提高。

八、我国 EBO 的发展前景

EBO 的发展趋势是 21 世纪眼科学发展的必然方向。一方面，我们应该清醒地认识到国外的眼科界现在已经进入到 EBO 时代，而我国真正意义上的 EBO 研究才刚刚起步。如果我们故步自封，不思进取，必将继续加大我国与发达国家的差距，而应该正视差距，积极利用国外的 EBO 资源，提高我国的眼科学临床水平；另一方面，EBM 的研究不必像进行生命科学研究那样，需要有昂贵的高、精、尖设备和试剂，只要学会 EBM 的原理和方法，有 1 台电脑可上网，即可进行 EBM 的研究。因此，目前在开展和实践 EBO 研究方面，最大的问题是帮助眼科医生如何采纳证据和实践 EBO。我们应该通过各种学术会议、眼科期刊及眼科网站传播 EBO 知识，在继续医学教育项目中增加有关 EBO 的内容，举办 EBO 的专题学术会议等，以进一步促进和发展我国的 EBO 研究。

由于循证眼科学具有独特的优势及巨大的临床应用价值，国外眼科学界已开始对这一新兴的边缘学科产生极大兴趣。1999 年美国的眼科杂志 *Ophthalmology* 主编寄语中首次提出了“循证眼科学——专业和公众的目标”，2000 年该杂志的主编寄语中又再一次强调将有关循证眼科学研究内容作为继续医学教育项目重要内容的必要性。

综上所述，随着循证眼科学的迅速发展，国外眼科界从 20 世纪 90 年代以来，开展了越来越多的 RCT 和 meta 分析。如外伤性前房积血的治疗、双眼先天性白内障的手术治疗、白内障手术后后囊膜混浊发生率的系统评价等。这些研究得出了一些具有重要临床指导意义的结论，对眼科临床实践起着越来越大的作用。

第二节 循证眼科学的研究方法

临床智库 WWW.CICALINE.COM

Notes

EBO 的目标是要把当前最新研究成果与临床实践相结合。根据目前国内外研究的状况，研究 EBO 的过程可以概括为以下五个方面：

一、形成可供 SR 的证据

EBO 的本质是寻求和应用证据的医学，强调证据是 EBO 的灵魂，也是现代眼科学发展的必然要求。将现有的最佳证据明确、审慎地应用于治疗决策中，同时结合临床医师的专业技能和临床经验、考虑患者的权利、价值及期望，将三者完美地结合以制定出最佳治疗措施是 EBO 追求的最高境界。EBO 要求医生对患者的诊疗均应以临床流行病学研究的证据为指导原则。这些证据主要来自大样本 RCT 和对 RCT 进行 SR 或 meta 分析的结果，以评价治疗方案的有效性、安全性以及患者的长期预后。目前认为，临床研究证据按其科学性和可靠程度分为以下 5 级：第 1 级：按照特定病种的特定疗法收集所有质量可靠的 RCT 后所做的 SR 或 meta 分析；第 2 级：单个的大样本 RCT；第 3 级：虽未使用 RCT 但设计良好的队列研究、病例对照研究或无对照的系列病例观察；第 4 级：专家意见。在经验医学中占主导地位的专家意见，由于受个人经验和知识的局限，在 EBO 的证据中仅排列相对可靠性最低的第 4 等级；第 5 级：临床前研究结果。EBO 实践的基本任务为收集整理世界范围内的眼科学各专业的 RCT 研究结果进行 SR，以某种形式提供给医学界并加以推广应用。

EBO 强调以国际公认的 RCT 和对 RCT 进行的 SR 或 meta 分析的结果作为评价某种治疗有效性和安全性的金标准。RCT 是一种特殊类型的前瞻性研究，通过比较实验组和对照组的结果来确定某项干预措施的临床效果和价值。RCT 的 3 个基本原则是对照、随机和盲法，即设立对照、随机分组和盲法试验。在进行 RCT 研究之前应注意以下几点：①要明确某项研究措施已通过实验室或多年眼科学临床实践证明有效，并且对人体无害；②必须进行小规模临床试验，评价其作用效果如何，计算 RCT 所研究的样本量，同时再次确认其无毒和有效性；③拟订 RCT 研究的实施方案，包括研究对象、诊断标准、观察例数、随机分组、给药方法及评定指标的标准化。由于要研究的治疗措施疗效尚不确定，存在潜在危险，因此应考虑到患者知情同意、病情允许、经济承受能力、何时终止试验、受试验对象的随访观察及继续治疗等问题。除上述因素外，由于我国缺乏完善的医疗保障体制，进行 RCT 有一定难度，因此不能效仿国外盲目开展。

还须注意的是，循证眼科学证据并不只限定于 RCT 和 SR 或 meta 分析，凡是科学的，即应用临床流行病学的方法学所从事的医学研究，对循证眼科学均有贡献。一般来说，各临床研究策略对循证眼科学的贡献强度依次是：RCT 和 SR 或 meta 分析、队列研究、病例对照研究、横断面研究、病例报告与病例组分析。实践循证眼科学，解决临床问题，并非一定要按照上述研究策略的强弱进行取舍。因为并非所有临床研究都适合 RCT，只有治疗问题强调 RCT，预后分析需要队列研究，诊断试验强调横断面研究，病因学分析可用队列研究，也可用病例对照研究。

二、进行 SR 和 meta 分析

SR 是循证眼科学的研究基础，SR 的结果即所谓的循证眼科学证据。其含义是在全面收集所有相关临床试验研究基础上，通过科学的方法筛选出合格的研究，继而进行综合分析和统计学处理，形成较单个研究更为可靠的分析结果，最后把结果以严谨、简明的形式予以公布，用于指导临床决策的过程。也称为综合分析。SR 可解决以下临床问题：病因学和危险因素研究、治疗手段的有效性研究、诊断方法评价、预后估计及患者费用和效益分析。EBM 的创始人 Sackett 教授认为 RCT 是过去半个世纪医疗卫生领域中最重要的发展，而未来 20 年的最重要发展将是借助 Cochrane 协作网传递 RCT 的 SR。

在 SR 过程中，对上述数据进行定量统计合并的流行病学方法称为 meta 分析。meta 的意思是 more comprehensive，即更加全面综合。meta 分析有广义和狭义之分，前者是指当 SR 用定量合成的方法对资料进行统计学处理。故 meta 分析是 SR 的一种类型，是一种研究过程。后者是指一种定量合成的统计学处理方法。国外文献中以广义概念更为普遍。

1. RCT 以其设计方案的科学性，使研究结果更具可靠性、可信性

（1）RCT 是多中心、大规模、前瞻性、随机双盲的临床研究，入选病例达数千至数万人，可进行 3～5 年甚至更长时间的追踪观察，且多为跨国的，有数 10 家乃至上千家医院参加的研究。

（2）RCT 观察指标过硬，关注和评价的主要问题是疾病终点，对眼科疾病而言就是最终的视力恢复情况及对生活质量和卫生经济学指标的影响（如价-效比，cost-effectiveness ratio）。

（3）RCT 设计强调随机对照，由协作中心控制，以保证试验的科学性和结果的可比性。

（4）RCT 要求有一套完整的质量控制系统，独立的数据监测委员会定期监测试验资料，独的终点事件委员会评估终点事件。

2. SR 和 meta 分析的过程 meta 分析通过系统、全面收集公开发表与尚未正式发表的研究报告，经临床流行病学通用文献评价标准，纳入符合质量要求的结果进行统计学分析，在此基础上进行专业评价，得出简单、明确、重要的结论，供 EBM 使用。RCT 及 meta 分析结果对改变医学临床实践及指导临床研究已产生了划时代的影响。RCT 以其方法的科学性，使得到的结果更具说服力，使医生越来越有证可循。而 meta 分析将全面收集所有相关的 RCT，对有相同属性的多个独立结果，进行科学定量、统计分析及评价，得出综合可靠的结论。因此，RCT 和 meta 分析将被广泛应用于流行病学和临床试验研究。目前，国际公认大样本 RCT 和 meta 分析是证明某种疗法有效性和安全性最可靠的证据，EBM 认为 RCT 和 meta 分析是评价临床治疗效果的金指标。

由于 SR 与 meta 分析是实践 EBO 最关键的步骤之一，其结果是 EBO 的最佳证据，因此有必要首先了解 SR 和 meta 分析的具体过程。

（1）提出问题：根据临床需要提出问题，并首先进行科研设计和制定研究方案。

（2）收集 RCT 资料：尽可能收集所有有关 RCT 资料是进行 SR 的最基本步骤。系统全面收集所有相关文献资料是 SR 与叙述性文献的综述重要区别之一。完成文献检索后，对各种文献中的研究数据进行整理、进行 SR。通过 SR 形成证据，同时发现新问题，进而指导开展深入的眼科学临床试验研究。在这一过程中应避免重复性工作，同时注意国内外 EBO 研究的最新研究进展。

3. 确定纳入和排除标准 选择文献必须根据事先拟定的纳入和排除标准，从收集到的所有文献中检出能够回答研究问题的文献资料。因此，如果文中提供的信息不全面、有疑问和分歧的文献应先纳入，通过与作者联系获得有关信息再决定取舍或在以后的选择过程中进一步评价。

4. 收集数据 根据制订的调查表和需要收集的内容，收录有关数据资料。所有数据资料输入 SR 管理软件，进行文献结果分析。

5. 评价文献质量 是指评估单个临床试验在设计、实施和分析过程中防止或减少系统误差或偏倚和随机误差的程度，以作为纳入原始文献的阈值、解释不同文献结果差异的原因、进行 SR 敏感性分析和定量分析（meta 分析）时给予文献不同权重值的依据。偏倚主要来源于 4 个方面：①选择性偏倚；②实施偏倚；③随访偏倚：尽量获得失访者的信息并对失访人员采用恰当的统计学方法处理，如意向分析法可减少其影响；④测量偏倚：测量试验组和对照组结果的方法不一致所造成的系统差异，特别是主观判断研究结果时。

6. 分析资料和报告结果 对收集的资料，可采用定性或定量的方法进行分析，以获得相应的结果。定量分析包括 3 个方面：

（1）同质性检验：①作图观察研究结果效应值的可信区间是否有重叠，如果可信区间差异太大，则不适合将不同研究的结果进行合成；②进行同质性检验，如果同质性检验有显著性差异，则不宜将不同研究的结果进行合成。

（2）meta 分析：根据资料的类型及评价目的选择效应量和统计分析方法。如对于分类变量，可选择比数比、相对危险度、危险度差值等作为效应量表示合成结果。

（3）敏感性分析：指改变某些影响结果的重要因素如纳入标准、研究质量的差异、失访情况、统计方法（固定效应或随机效应模型）和效应量的选择（比数比或相对危险度）等，以观察同质性和合成结果发生变化，从而判断结果的稳定性和强度。

7. 解释 SR 的结果（讨论和结论） 解释 SR 必须基于研究的结果，内容应包括：①SR 的论证强度；②推广应用性；③对干预措施的利弊和费用进行卫生经济分析；④对医疗和研究的意义：在于帮助医务工作者和决策者进行正确的选择和应用，作为进一步的研究导向。客观性是 SR 文章的本质特征，应避免主观推测的内容出现在文章之中。SR 者常犯的 2 个主观性错误是：①把无证据表明有效的治疗手段解释为有效；②文章中掺杂个人意见，擅自得出超出文章内容的结论。

8. 更新 SR 是指在 SR 发表以后，应定期收集新的原始研究，按前述步骤重要性进行分析、评价，以及时更新和补充新的信息。包括：①接受临床实践的检验和临床医师的评价；②接受成本、效益评价；③关注新出现的临床研究，及时对 SR 进行重新评价。

三、根据 SR 结果对现行眼科临床诊疗原则进行调整

根据 EBO 证据对现行眼科临床诊疗原则进行调整时，须处理好 EBO 证据与眼科临床的关系：

（1）有充分 EBO 证据的诊疗原则应该得到肯定。眼科临床医师应及时接受新知识，纠正工作中的错误，切实做到对患者负责。但新的治疗方案又需要与我国国情相结合，对于某些新的治疗方案虽然有 EBO 证据，但是经济上不能为国人所接受，则短时间内也不宜列入新的临床诊疗计划。

（2）某些治疗方案虽然没有 EBO 证据，但是在眼科临床医师多年临床实践中发现有效的治疗措施可以继续保留。一方面，没有 EBO 证据不等于无效，真正意义上的 EBO 发展仅 10 余年历史，不可能包括眼科各种疾病的诊疗手段。另一方面，EBO 证据未表明有效也不表示该种治疗肯定无效，原因可能是临床试验研究的判定标准过高，也可能是该种治疗单独应用无效而与其他药物合用有效。

（3）一些新出现的疾病根本不可能有 EBO 证据，但必须进行试验性治疗，为将来进行 SR 积累资料。

各眼科学专业临床医师应该投入更多的精力、通过科学的方法，及时获得最新的 EBO 信息。同时，眼科医师还须具备对各种证据质量进行评判的能力，评判内容主要有以下 3 个方面：①研究方法是否科学；②研究结果是否准确无误；③该项研究结论是否可用于更多患者的治疗。在此基础上与现行临床方法进行对比，确定是否对现行临床诊疗原则进行调整。由于医师的认识水平、临床经验各不相同，对于相同的证据可能得出不同结论，因此必须经过讨论得出较为明确的结论，制定出新的临床诊疗原则。

四、运用 EBO 证据和新的临床诊疗原则指导眼科学临床工作

眼科医师在运用 EBO 证据和新的临床诊疗原则指导实际工作时，应根据每个患者的具体情况决定治疗方案。其中应考虑到以下因素：

（1）根据患者的疾病及其严重程度决定采取何种治疗。例如糖尿病性视网膜病变的治疗，应根据患者有无高血压、高血脂、视网膜病变的分期及家族史等危险因素，决定血糖控制水平以及是选择药物、激光还是手术治疗。

（2）了解患者是否有影响某种治疗的效果和安全性的因素存在。例如玻璃体切割+黄斑前膜剥除术是治疗有症状黄斑前膜最有效手段，但是该种治疗危险性很大，易在术中和术后出现黄斑裂孔，从而引起视网膜脱离，导致患者视力下降。这种情况需要眼科医师具备专业知识，单

纯 EBO 证据是不够的。

（3）尊重患者意愿。对于一些危险性高或价格昂贵的治疗手段，医师不能擅自决定。医师应加强与患者的沟通，了解患者的具体困难，使患者了解该治疗的 EBO 证据，帮助患者作出决定。例如，经过 EBO 证据评价认为目前光动力学疗法在治疗老年黄斑变性的典型性脉络膜下新生血管有效且可防止视力的丧失，但对隐匿性脉络膜下新生血管治疗无效，并且 PDT 治疗费用很高，需要反复治疗。因此，进行 PDT 治疗前，应向患者说明上述情况。

（4）加强患者的健康教育，使患者能够按照医师的要求坚持治疗。在进行临床试验研究时，医师要对患者进行严密观察随访，并监督其严格按照医嘱接受治疗。EBO 教育不仅限于医师，也包括对患者的教育。

从进行 RCT 研究，到对各种眼科学临床试验的 SR，制定出新的临床诊疗原则，继而推广到眼科学临床实践，这一过程可能需要较长时间。而在此期间又可能有新的重大医学发现，因此，必须关注基础医学研究的新进展。即使没有 RCT 及 EBO 证据，也可对一些难治性疾病进行试验性治疗，为 EBO 积累证据。

EBO 的本质是寻求、应用证据的医学，强调证据是 EBO 的灵魂。EBO 强调以国际公认的 RCT 和对 RCT 进行 SR 或 meta 分析的结果（即证据）作为评价某种治疗有效性和安全性的金标准。因此，在开展 EBO 研究时，首先要确定 SR 或 meta 分析的证据，再根据 SR 或 meta 分析的原则和方法进行实施，是 EBO 研究工作的基础。只有在 EBO 的证据基础之上才能根据 EBO 的原理和方法来指导临床医师对现行眼科临床诊疗原则进行调整和眼科临床实践，从而进一步提高临床诊治水平，更好地为广大患者服务。

第三节 循证眼科学临床案例

贝伐单抗（Avastin）和雷珠单抗（Lucentis）治疗年龄相关性黄斑变性哪个好？

年龄相关性黄斑变性（AMD）是西方国家老年人致盲的主要原因之一，AMD 分为干性和湿性两种。湿性 AMD 的病理变化有脉络膜新生血管，黄斑区渗漏和反复性出血，最终导致纤维瘢痕形成，严重损害患者的中心视力。大量研究结果表明，VEGF 是促进眼内病理性新生血管形成的关键细胞因子。近年来，湿性 AMD 的抗 VEGF 治疗是眼底病领域的一个热点问题，抗 VEGF 药物如贝伐单抗和雷珠单抗在临床上的广泛使用，大大提高了湿性 AMD 的治疗效果。雷珠单抗于 2006 年获 FDA 批准用于 AMD 的临床治疗，贝伐单抗则于 2004 年被 FDA 批准用于结直肠癌的治疗。但由于贝伐单抗与雷珠单抗发挥作用的机制相似，而且贝伐单抗治疗湿性 AMD 的费用远低于雷珠单抗。因此，在国外贝伐单抗被“超范围使用”治疗湿性 AMD。本研究力求全面检索国内外贝伐单抗和雷珠单抗治疗新生血管性眼病的 RCT 资料，运用 meta 分析的方法对两者疗效及安全性进行客观、系统评价。

一、疾病案例

患者男，80 岁，因双眼无痛性视力明显下降伴视物变性 3 个月余，今到我院门诊就诊。患者于 2 年前因双眼年龄相关性白内障在其他医院行手术治疗，手术后裸眼视力 0.6 左右，一直保持到 3 个月前。既往双眼健康，无糖尿病、高血压等系统性疾病史。眼部检查：Vod = 0.05，Vos = 0.1，矫正均不增加，眼压正常，双眼人工晶状体位置正常，双眼视盘边界清楚，双眼黄斑部区见出血及渗出，经 FFA、ICGA 及 OCT 检查证实为湿性 AMD。

二、提出问题

该患者诊断明确，治疗方面需要使用抗 VEGF 药物如贝伐单抗和雷珠单等，虽然贝伐单抗

治疗湿性 AMD 属于适应证外用药，但是由于贝伐单抗与雷珠单抗的价格相差 15 倍，除了价格因素以外，我们选择的关键是二者的效果和安全性如何？为了回答这个问题，我们首先需要按循证眼科学的要求进行证据的检索和评价，然后在此基础上进行临床决策。

三、证据检索和评价

（一）资料与方法

1. 一般资料　检索文献的纳入标准：

（1）国内外生物医学期刊于 2013 年 11 月前公开发表的玻璃体腔注射贝伐单抗或雷珠单抗治疗湿性 AMD 的 RCTs，包括单中心和多中心的 RCTs。

（2）观察项目至少包括下述指标：治疗前后患者视力和黄斑区视网膜厚度。

（3）研究各组样本数均≥10 眼。

排除标准：

（1）原始文献未对上述观察指标中任何一项进行评价。

（2）原始文献临床研究未采用随机对照设计、未采用盲法或术前资料不全。

（3）贝伐单抗或雷珠单抗联合其他治疗方法（如激光等）。

（4）重复发表的文献。

2. 方法

（1）文献检索检索：检索数据库包括中文数据库和外文数据库。检索年限从各数据库建库至 2013 年 11 月。中文文献检索中国知网数据库、万方数据库、维普中文期刊数据库。外文文献检索 Embase，Ovid 和 Pubmed。中外文文献检索都采用了主题词和自由词结合的方式进行检索。中文检索词包括：年龄相关性黄斑变性，贝伐单抗，雷珠单抗等；英文检索词包括：age-related macular degeneration，AMD，bevacizumab，ranibizumab，RCT 等。

将初步检索文献导入 EndNote X6 进行查重，通过阅读题目和摘要确定与研究的相关性，不能明确是否纳入者，则通过阅读全文来确定。文献检索、筛选以及数据提取工作由两位研究者独立完成，如果遇到分歧，则通过讨论解决或者请第三人仲裁。对确定纳入的文献按预先设计的表格提取资料，主要包括每项研究各组纳入病例数、受试者平均年龄、性别比例、随访时间、随机分组方案是否隐藏等。

（2）统计学方法：采用 Cochrane 协作网提供的 Review Manager 5.1.0 软件。分类变量资料采用优势比（OD）及 95% 可信区间（CI）；连续性变量资料指标采用加权均数差（WMD）及其 95% CI，以 $P<0.05$ 为差异有统计学意义。采用 X^2 检验进行异质性检验，$P<0.05$ 为差异有统计学意义。若异质性检验的结果为 $P\geq 0.05$ 及 $I^2<50\%$ 时，认为多个独立研究具有同质性，可选择固定效应模型计算及合并统计量；若异质性检验的结果为 $P<0.05$ 及 $I^2\geq 50\%$ 时，可认为多个研究存在异质性，此时可选择随机效应模型进行校正。

（二）结果

1. 文献概况　根据检索策略通过电子检索和手工检索，初检出 510 篇文献。通过阅读标题、摘要和进一步阅读全文后，根据预先制定的纳入标准和排除标准进行筛选。最终纳入 6 篇

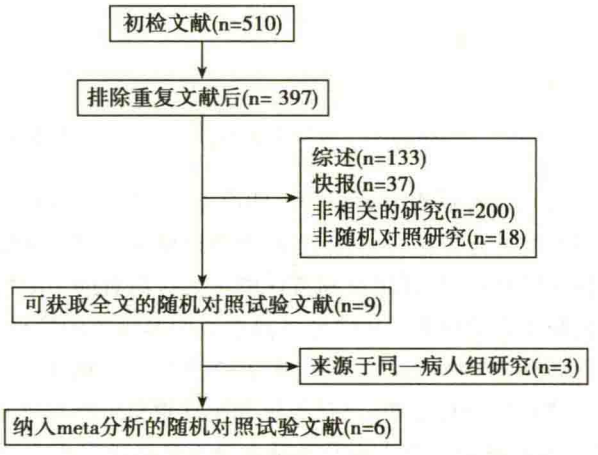

图 26-2　文献筛选流程图

Notes

文献进行 meta 分析，共纳入湿性 AMD 患者 2612 例，其中贝伐单抗治疗组 1292 例，雷珠单抗治疗组 1320 例。文献筛选流程见图 26-2，纳入研究的基本特征见表 26-1。

表 26-1 纳入研究的基本特征

研究小组	（年份）	研究类型	国家	随访时间（月）	病人数*	年龄（年）*	Jadad 评分
Biswas	（2011）	RCT	印度	18	50/54	64.4/63.5	4
CATT	（2012）	RCT	美国	24	586/599	79.7/78.8	5
GEFAL	（2013）	RCT	法国	12	191/183	79.6/78.7	5
IVAN	（2013）	RCT	美国	24	296/314	77.8/77.7	5
MANTA	（2013）	RCT	澳大利亚	12	154/163	76.7/77.6	5
Subramanian	（2010）	RCT	美国	12	15/7	77.0/80.0	4

* 贝伐单抗组/雷珠单抗组；RCT=随机对照试验

2. meta 分析

（1）治疗后患者视力：其中 6 篇文献对贝伐单抗和雷珠单抗治疗后 1 年患眼视力进行了比较，2 篇文献对治疗后 2 年的视力进行了比较。文献之间无明显异质性（I^2<50%），故采用固定效应模型进行合并。meta 分析结果显示，贝伐单抗和雷珠单抗治疗均有助于湿性 AMD 患者视力的恢复，但在注射贝伐单抗和雷珠单抗 1 年及 2 年后的视力变化统计分析的结果显示，两种治疗方法的差异并无统计学意义（1 年：WMD = -0.40，95% CI：-1.48 ~ 0.69，P = 0.39；2 年：WMD = -1.16，95% CI：-2.82 ~ 0.51，P = 0.70）（图 26-3）。

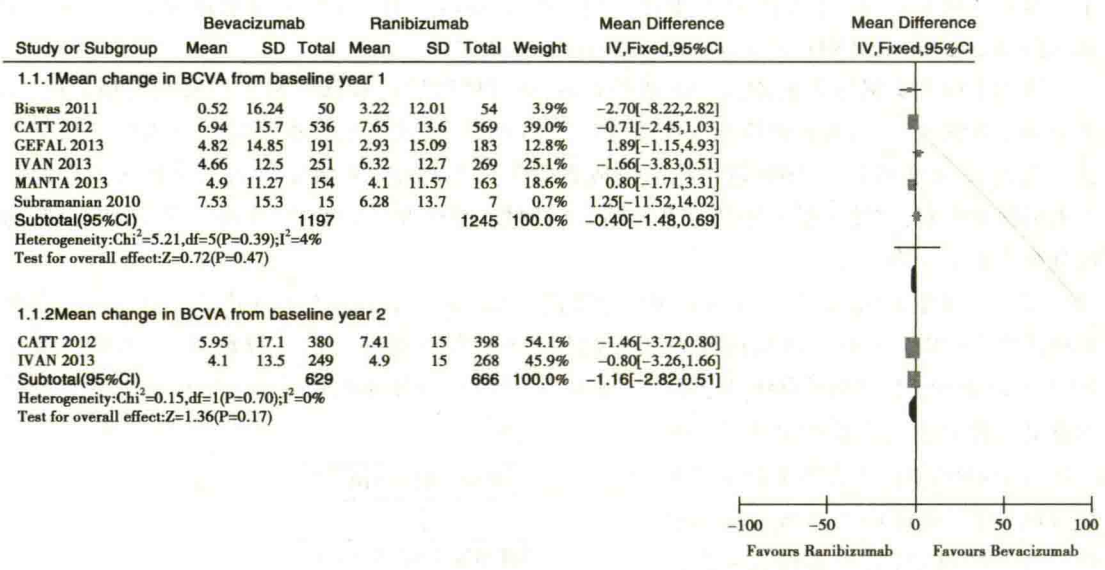

图 26-3 贝伐单抗和雷珠单抗治疗 1 年及 2 年后最佳矫正视力的比较

（2）治疗后患者黄斑中心凹厚度：其中 5 篇文献对贝伐单抗和雷珠单抗治疗后患眼黄斑中心凹厚度进行了比较，文献之间无明显异质性（I^2<50%），故采用固定效应模型进行合并。meta 分析结果显示，贝伐单抗和雷珠单抗治疗均有助于湿性 AMD 患者黄斑结构恢复，但在注射贝伐单抗和雷珠单抗 1 年后降低黄斑中心凹厚度值的统计分析结果显示，两种治疗方法的差异有统计学意义（95% CI：0.92 ~ 7.78，P = 0.01）（图 26-4）。

（3）安全性分析：贝伐单抗和雷珠单抗治疗后严重的全身性不良事件的分析结果如图 26-5 及图 26-6 所示。死亡率及动脉血栓不良事件发生率两组间无统计学差异（1 年：OR = 1.29，95% CI：0.71 ~ 2.34，P = 0.40；2 年：OR = 0.94，95% CI：0.52 ~ 1.71，P = 0.84 及 1 年：OR = 1.13，95%

Notes

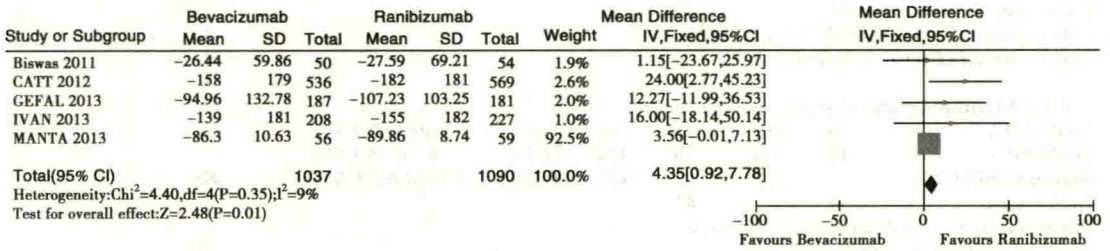

图 26-4　贝伐单抗和雷珠单抗治疗 1 年后黄斑中心凹厚度变化的比较

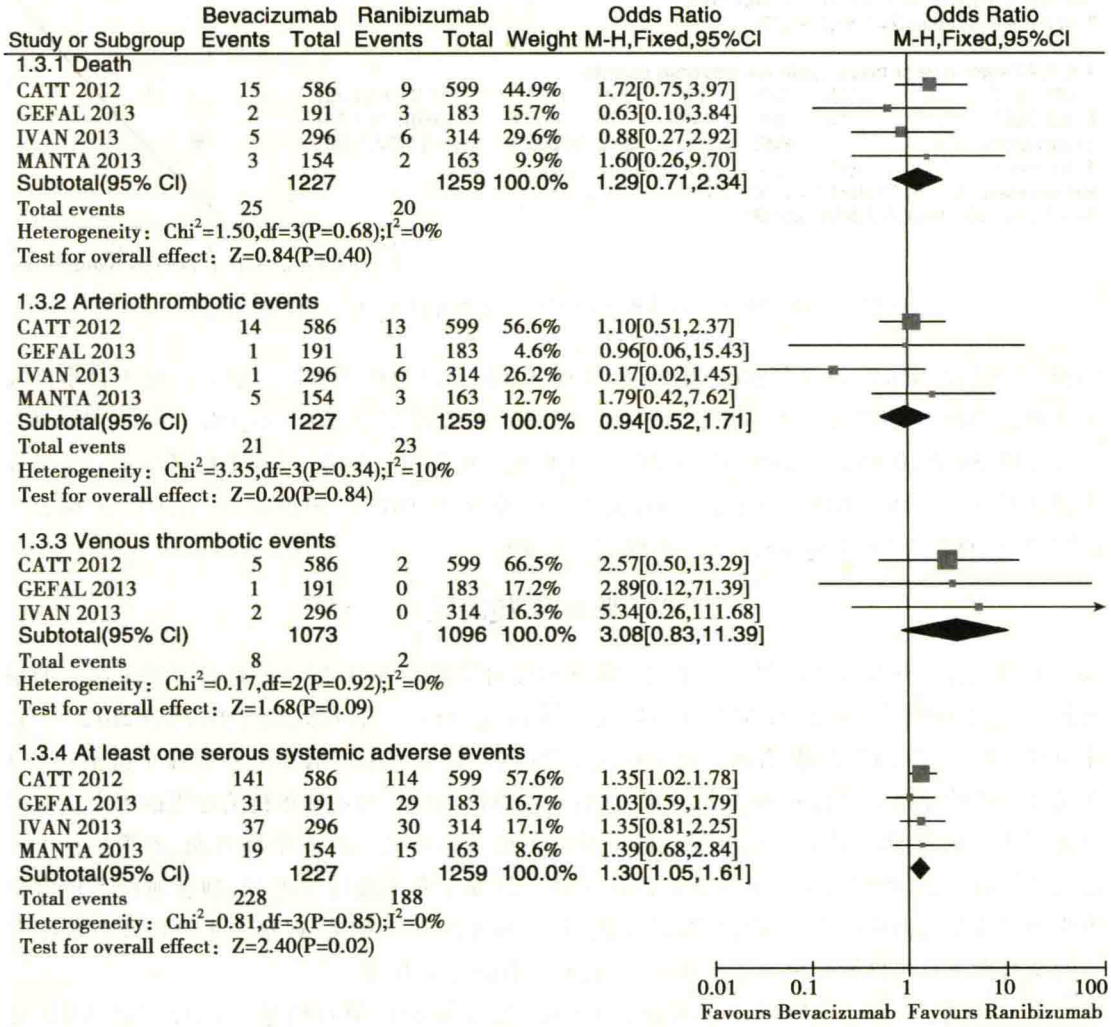

图 26-5　贝伐单抗和雷珠单抗治疗后 1 年严重的全身性不良事件比较

临 床 智 库
WWW.CICALINE.COM

Notes

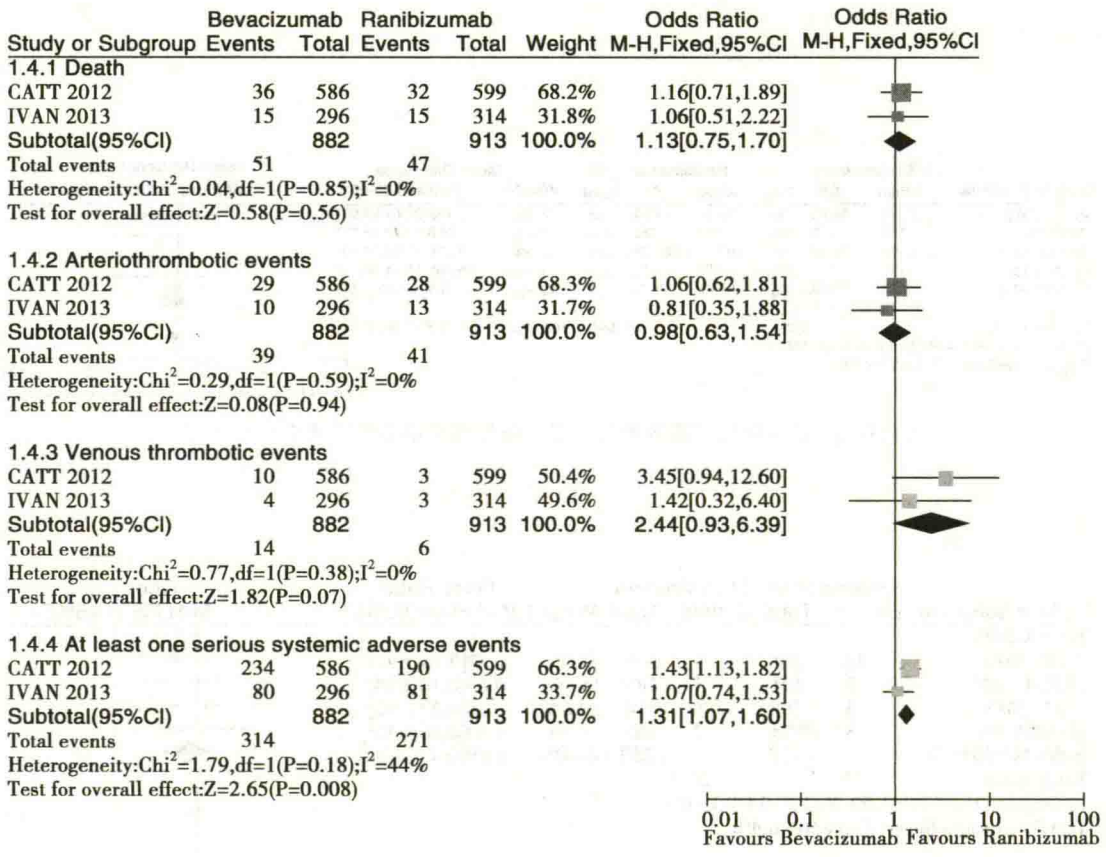

图 26-6 贝伐单抗和雷珠单抗治疗后 2 年严重的全身性不良事件比较

CI:0.75～1.70,P=0.56;2 年:OR=0.98,95% CI:0.63～1.54,P=0.94)。静脉血栓不良事件发生率贝伐单抗治疗组高于雷珠单抗治疗组,但差异无统计学意义(1 年:OR=3.08,95% CI:0.83～11.39,P=0.09;2 年:OR=2.44,95% CI:0.93～6.39,P=0.07)贝伐单抗组严重的全身性不良事件发生率高于雷珠单抗组,差异有统计学意义(1 年:OR=1.30,95% CI:1.05～1.61,P=0.02;2 年:OR=1.31,95% CI:1.07～1.60,P=0.008)。

四、临床实践决策

本研究将公开发表的使用贝伐单抗和雷珠单抗治疗湿性 AMD 的文献进行了循证医学的系统评价,选取随机对照设计的 RCT 资料研究进行 meta 分析,共纳入湿性 AMD 患者 2612 例,其中贝伐单抗治疗组 1292 例,雷珠单抗治疗组 1320 例。对贝伐单抗治疗组和雷珠单抗治疗组 1 年及 2 年的治疗结果进行 meta 分析结果表明:贝伐单抗治疗组与雷珠单抗治疗组的视力改善差异无统计学意义;黄斑中心凹厚度降低的差异也无统计学意义。在安全性方面,不管是在 1 年还是 2 年时间点,两组间死亡率及动脉血栓不良事件发生率无统计学差异;静脉血栓不良事件发生率贝伐单抗治疗组高于雷珠单抗治疗组,但差异无统计学意义;观察 1 年时贝伐单抗组严重的全身性不良事件发生率高于雷珠单抗组,差异有统计学意义。

综上所述,从纳入研究的结果分析,一方面,玻璃体腔注射贝伐单抗治疗湿性 AMD 具有与雷珠单抗相似的疗效;而且具有明显的价格优势;另一方面,考虑到患者的经济承受能力,我们给患者建议使用贝伐单抗治疗其眼疾。因为其价格低,疗效好,符合循证医学的本意。

Notes

问题与展望

循证眼科学是临床流行病学、现代信息学与现代眼科学的最新进展相互交叉融合的产物。它既重视个人临床经验，又强调采用现有的最佳研究证据，从而提高对疾病诊断、治疗及预后的准确性和效果。循证眼科学的出现和发展离不开现代眼科学的存在和支持，同时，循证眼科学的发展也将不断地促进现代眼科学的发展和丰富现代眼科学的内容。目前面临的主要问题不能有效利用国外最佳的证据为我国眼科患者服务，缺少基于我国眼科患者的高质量RCT，是我国目前眼科临床研究难以提高和走向世界的真正原因。随着大数据时代的来临，我们应该利用时代赋予我们的优势，尽可能多的收集病人相关的资料，呈现证据，切记站在循证医学的本意——“谨慎、明确、明智”之上，换言之，即以病人价值为基础去探究眼科研究背景和试验设计。

展望未来，挑战与机遇共存，转变观念，以病人价值为核心，用国际循证医学标准做临床研究，探索出一条具有中国特色的眼科临床研究道路，造福于广大眼病患者。

（李文生）

Notes

第二十七章　干细胞在眼科疾病中的研究与应用

第一节　概　　述

干细胞是指具有自我更新、高度增殖和多向分化潜能的细胞群体，即这些细胞可以通过细胞维持自身细胞群的大小，同时又可以进一步分化为各种不同的组织细胞。早在20世纪60年代，加拿大科学家Ernest A. McCulloch与James E. Till发现，在小鼠脾脏中存在有各个造血细胞的克隆种群，从此开启了干细胞研究的大门。1998年，美国两个研究小组各自从人类的胚胎组织中培养出了人类组织来源的干细胞。这些研究表明，在哺乳动物和人体组织内，存在具有自我增殖能力，并具有组织修复潜能的干细胞群体。多年来，随着研究的不断深入，干细胞研究正在向现代生命科学和医学的各个领域交叉渗透，干细胞技术也从一种实验概念逐渐转变成能够看得见的现实。干细胞研究已成为生命科学中的热点，也为眼科一些难治性的疾病提供了新的策略和思路。

一、干细胞的分类

干细胞的种类多样，按照其年龄来划分可以分为胚胎干细胞和成体干细胞（adult stem cell），按照其组织来源划分可以分为神经干细胞、脂肪干细胞、造血干细胞、脐带血干细胞等，按照其分化能力划分可以分为全能干细胞（pluripotent stem cell）、多能干细胞（multipotent stem cell）和专一干细胞（unipotent stem cell），此外，随着现代医学和研究手段的不断进步，一些特殊类型的干细胞也被相继的发现或者发明，例如诱导性多能干细胞（iPS）和肿瘤干细胞（cancer stem cell）。

（一）胚胎干细胞

胚胎干细胞来源于胚胎组织，自从1998年建立了第一株人的胚胎干细胞，各国科学工作者用不同的方法相继建立起了各自的胚胎干细胞系。目前，在美国国立卫生研究院（National Institutes of Health，NIH）登记并被批准用于研究的人类胚胎干细胞系已经达到284株（截至2014年9月28日，*http://stemcells.nih.gov/Pages/Default.aspx*）。胚胎干细胞被认为是迄今为止分化能力最全面的干细胞。理论上，除了发育成完整的个体外，胚胎干细胞可以分化为200多种细胞类型中的任何一种。人类的胚胎干细胞一般会在受精卵受精后第4～5日分化形成，由50～100个细胞组成（图27-1）。然而，从人类胎儿中获得干细胞，在伦理上存在极大的争议，不少国家和地区法律不允许这样的行为。因此科学家试图通过新的手段获得具有全能性的类似胚胎干细胞功能的细胞。

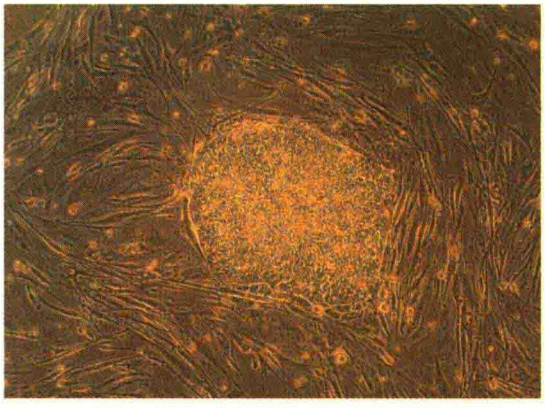

图27-1　人类胚胎干细胞（H9细胞系，NIH编号WA09，http://en.wikipedia.org）

（二）成体干细胞

亦可称为成人干细胞，存在特定的成年组织中，具有由干细胞生成前体細胞，再分化成具特定功能细胞的能力，例如造血

临床智库
WWW.CICALINE.COM

干细胞。在特定条件下，成体干细胞或者产生新的干细胞，或者按一定的程序分化，形成新的功能细胞，从而使组织和器官保持生长和衰退的动态平衡。成年动物的许多组织和器官，比如皮肤和造血系统，具有修复和再生能力，成体干细胞在其中起着关键作用。过去认为干细胞主要包括上皮干细胞和造血干细胞，最近研究表明，以往认为不能再生的神经组织同样存在少量的神经干细胞，说明干细胞在成年个体内是普遍存在的，问题是如何寻找和分离各种组织特异性干细胞。成体干细胞经常位于特定的微环境中，微环境中的间质细胞能够产生一系列生长因子或配体，与干细胞相互作用，控制干细胞的更新和分化。根据组织来源的不同，成体干细胞又可以进一步分为：骨髓基质干细胞（bone marrow mesenchymal stem cells，MSC），神经干细胞（neural stem cells，NSCs），脂肪干细胞（adipose derived stromal cells，ADSC）等。

1. 骨髓基质干细胞　主要来源于成年的骨髓，故而得名，但也可以从外周血、脐带血中获得。骨髓基质干细胞属于间充质干细胞的一种（图 27-2），间充质干细胞具有三大特点：①可以吸附于塑料，呈漩涡状贴壁生长；②表达 CD73、CD90 和 CD105 特异性细胞表面分子（或不表达 CD45、CD34、CD14、CD11b、CD19 以及Ⅱ类组织相关抗原等细胞表面分子）；③具有多向分化潜能（尤其向各类间叶组织细胞分化，如骨骼和肌肉）；最大的优点是不表达Ⅱ类组织相关抗原（major histocompatibility complex Ⅱ，MHC Ⅱ），因此在移植骨髓基质干细胞以后不会像其他外源性细胞那样引起宿主自身免疫排斥反应。基于以上三个特点，科学家利用骨髓基质干细胞开展了大量的临床和基础研究，包括糖尿病、骨骼疾病、神经退行性疾病以及精神分裂症等，但是髓基质干细胞存在体内诱发肿瘤的可能性。骨髓基质干细胞另一大应用则是在生物组织工程领域，骨髓基质干细胞具备取材容易，创伤轻以及免疫原性较弱等优点，是生物构建工程中理想的种子细胞，对于实质器官损伤的修复，例如骨缺损、肝硬化、心肌缺血坏死等病变，具有广阔的应用前景。

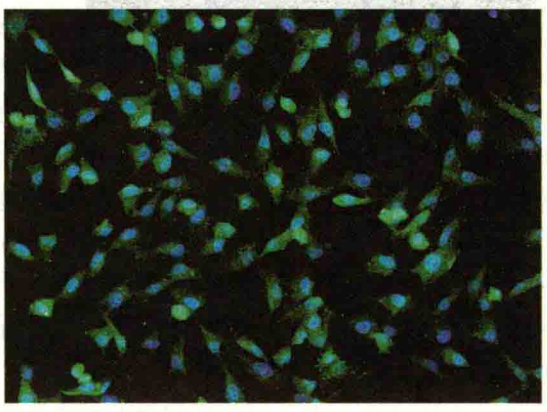

图 27-2　CD73 标记的人类脐带血来源的骨髓基质干细胞 MSCs

2. 神经干细胞　20 世纪初经典的神经科学理论认为：成年的中枢神经系统是一个终末分化的系统，系统内的神经元一旦损伤，将无法再生。但随着研究的不断进展，神经科学家不断在不同品种的成年哺乳类动物的中枢神经系统中发现了神经干细胞的存在。1998 年，美国神经科学家 Gage H Fred 的团队通过对癌症患者的追踪研究发现，在成年人类的中枢神经系统中同样存在有神经干细胞，尽管数量非常少。在成熟的中枢神经系统中，神经干细胞主要存在两个神经干细胞聚集区：侧脑室壁的室管膜下区（subventricular zone）和海马齿状回的颗粒下层（subgranular layer in the dentate gyrus）。室管膜下区内有两种主要细胞类型：神经前体细胞及星形胶质细胞，后者在室下区形成网状组织，并排成神经胶质微管，神经干细胞产生的神经前体细胞组成链状细胞群以切线方式向嘴侧迁移，在嗅球远端离开微管转变为放射状迁移，到达嗅球浅层分化为颗粒神经元和球状神经元，参与嗅觉功能的形成与记忆。位于海马齿状回颗粒下层的神经干细胞（图 27-3），通过自我增殖，不断地进行非对称的分化增殖，即一个母系的神经干细胞分化成一个子系的神经干细胞以及一个神经前体细胞，后者继续向神经元分化成熟，最终变成成熟的海马颗粒细胞，整合到原有的海马回路中，这一过程被认为与短期空间记忆的形成密切相关。已知的成体神经干细胞的更新数量占整个海马成熟颗粒神经元的比例极少，以成年 C57BL/6 品系小鼠为例，在小鼠海马中，存在于齿状回的海马神经干细胞在小鼠一生中更新的

Notes

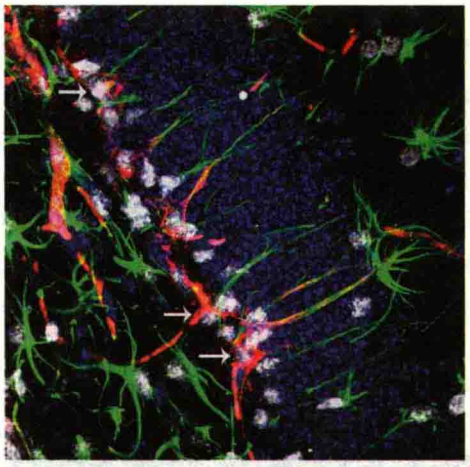

图 27-3 位于成年小鼠海马颗粒细胞下层的神经干细胞(箭头)

神经细胞约占整个海马成熟颗粒细胞的 2% ~ 3%。因此,成体神经干细胞无法成为干细胞治疗中细胞来源的首选。然而,了解和调控成体神经干细胞增殖分化的各种因素,进而人为地刺激内源性神经干细胞的增殖能力则是神经科学中的热点。

调控成体神经干细胞增殖分化潜能的因素:目前,已知的能够调控成体神经干细胞增殖潜能的因素有:遗传因素、各类生长因子、激素以及神经递质、抗抑郁药物、年龄、运动等。

(1) 遗传背景:不同的遗传背景导致了海马成体神经干细胞不同的增殖分化潜能。在常用的四类成年实验小鼠品系中发现,6 天的时间内,C57BL/6 品系小鼠的成体神经干细胞可产生约占成熟颗粒细胞总数 0.36% 的新生神经元;BALB/c 品系小鼠的成体神经干细胞能够增殖生成约占总数 0.30% 的新生神经元;CD1(ICR)品系小鼠的成体神经干细胞能够增殖生成约占总数 0.32% 的新生神经元;而 129/SvJ 品系小鼠成体神经干细胞的增殖分化能力最弱,仅产生占总数 0.16% 的新生神经元。这一研究结果的意义表明,不同的遗传背景可能决定了小鼠成体神经干细胞增殖分化能力的大小。由此可以推断,不同的人种之间,成体神经干细胞的增殖更新能力同样可能存在差异。

(2) 生长因子:是指一类能够刺激细胞增殖和细胞分化的天然蛋白。生长因子种类繁多,绝大多数的生长因子通过结合靶细胞上表达的特异性受体来发挥其生物学效应。以表皮生长因子(EGF)为例,表皮生长因子是最早发现的生长因子,通过与细胞表面的受体表皮生长因子受体(EGFR)结合而起作用。与表皮生长因子受体的高亲和力结合,激发受体内在的酪氨酸激酶的活性,从而启动了信号传导级联而引起多种生物化学效应。成体神经干细胞本身就表达多种生长因子的受体,因此生长因子可通过直接激活受体的方式(也存在间接的方式)来促进成体神经干细胞的增殖分化能力的提高。目前已被证明具有提升成体哺乳动物成体神经干细胞增殖分化能力的生长因子,包括表皮生长因子、成纤维细胞生长因子、血管内皮生长因子以及胰岛素样生长因子。

(3) 激素(hormones):是指有体内的某一细胞、腺体或者器官所产生的可以影响机体内其他细胞活动的化学物质。产生激素的细胞一般都是一类特异化的细胞,一般存在于特定的内分泌腺体中,例如甲状腺、卵巢或者睾丸中。激素分泌后被释放进入血液,经血液循环来到靶器官,与特异性的受体相结合来调节机体的新陈代谢。最早被发现能够调节成体神经干细胞增殖分化的激素是由肾上腺分泌的糖皮质激素,糖皮质激素的不足或者过量均可引起成体神经干细胞增殖分化能力的下降。随后被发现能够调节成体神经干细胞增殖分化潜能的激素包括雌激素和雄激素。

(4) 神经递质(neurotransmitter):在中枢神经系统中,神经细胞与神经细胞依靠突触进行化学信息的传递。负责传递化学信息的物质被称为神经递质。神经递质由突触前膜释放后立即与相应的突触后膜受体结合,产生突触去极化电位或超极化电位,导致突触后神经兴奋性升高或降低。最常见的神经递质是谷氨酸,分布于超过 90% 的兴奋型突触。第二常见的神经递质是 γ-氨基丁酸,分布于超过 90% 的抑制型突触,主要位于脑内的中间神经元。在海马的齿状回,分布着相当数目的中间神经元。谷氨酸和 γ-氨基丁酸的受体均直接参与了海马成体神经干细胞增殖分化的调节。多巴胺和 5-羟色胺也可参与神经干细胞增殖分化潜能的调控。一氧化氮,作

为唯一的一类气体型神经递质，也被证明具备调控海马成体神经干细胞增殖与分化的能力。

（5）抗抑郁药物：是研究最多的调节成体神经干细胞增殖分化的药物。抗抑郁药类型主要分为三类：单胺氧化酶抑制剂，三环类药物，选择性5-羟色胺再吸收抑制剂。其中单胺氧化酶抑制剂和选择性5-羟色胺再吸收抑制剂均可上调突触间隙或者细胞外5-羟色胺以及多巴胺的浓度。因此，应用这两类抗抑郁药物能够有效提升神经干细胞的增殖分化能力，这也使得神经干细胞潜能下降假说成为抑郁症新的发病假说之一。此外，具有抗抑郁作用的中草药也被证明可以调节成体神经干细胞的分化和增殖，其机制有待进一步研究。

（6）年龄与运动：大量的哺乳动物实验研究证明，年龄越大的哺乳动物，衰老导致成体干细胞增殖分化能力下降的原因是随着年龄的增长，在机体组织中包括中枢系统中各种生长因子、激素以及神经递质的水平产生了一系列的变化，这一系列改变的最终结果导致了成体干细胞增殖分化能力的下降。运动是人类提高自身机能的一种手段。研究表明，经过运动刺激的实验动物体内神经干细胞增殖分化的潜能显著增加，这一改变可能与运动能够快速刺激对神经干细胞增殖分化有益的生长因子有关，如血管内皮生长因子、胰岛素样生长因子等。

3. 脂肪干细胞　2001年，Zuk等从抽脂废弃的脂肪组织中分离纯化出一个多潜能细胞群，经过诱导，这些细胞能分化成脂肪细胞、成骨细胞和肌细胞（图27-4），他们把这群细胞命名为脂肪来源间充质细胞（adipose derived stromal cells，ADSCs）。此后又有大量研究证实ADSCs可分化成骨、软骨、心肌、平滑肌、神经及内皮等多种组织细胞，与骨髓间充质干细胞性质相近，说明ADSCs是存在于脂肪组织的成体多能性干细胞。由于脂肪组织在人体内分布广泛，而且取材方法简便，并对人体的创伤相对较小，因此ADSCs也为干细胞的来源提供了稳定的保障。随着对ADSCs研究的深入，ADSCs也被发现具有较弱的免疫原性和明显的免疫抑制作用。人类ASDCs仅表达HLA-Ⅰ类分子（human lymphocyte antigen Ⅰ），并不表达HLA-Ⅱ类分子（即MHC Ⅱ类分子），故而不具有较强的免疫原性。此外，在自身免疫疾病中，ADSCs通过刺激血液内单核细胞白介素-10的分泌，抑制T淋巴细胞活化和增殖的作用进而达到抑制各类炎性细胞因子的分泌，从而延缓疾病的进展。ADSCs在糖尿病、类风湿性关节炎以及对于糖皮质激素无效的急性移植物抗宿主反应（graft-versus-host disease，GvHD）等疾病中均进行了临床Ⅱ期试验，并取得了一定的疗效。由于ADSCs较弱的细胞免疫原性和强大的免疫抑制作用，因此ADSCs在干细胞移植致瘤性的问题也不容轻视。

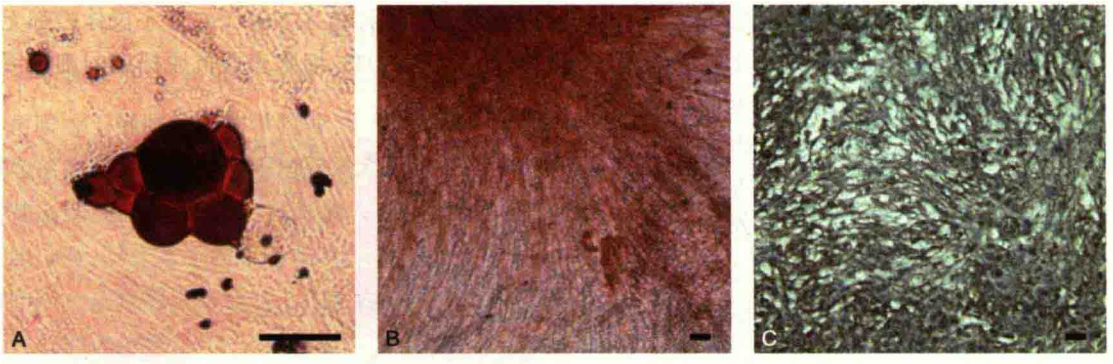

图27-4　由人类脂肪间充质干细胞分化出来的脂肪组织（A）；骨组织（B）；软骨组织（C）
标尺=50μm

（三）人工诱导的多能干细胞

为了突破干细胞在临床应用的来源问题，2006年日本科学家山中伸弥（Yamanaka S.）和他的研究团队在研究中发现，人工将四种特定的细胞转录因子（Oct3/4，Sox2，c-Myc和Klf4）导入小鼠的成纤维细胞，再加入到胚胎干细胞的培养基中培养，可以使得成纤维细胞表现出和胚胎干细胞类似的形态和功能（图27-5），从而具备向多个系统分化的能力。这一类经人工导入转录

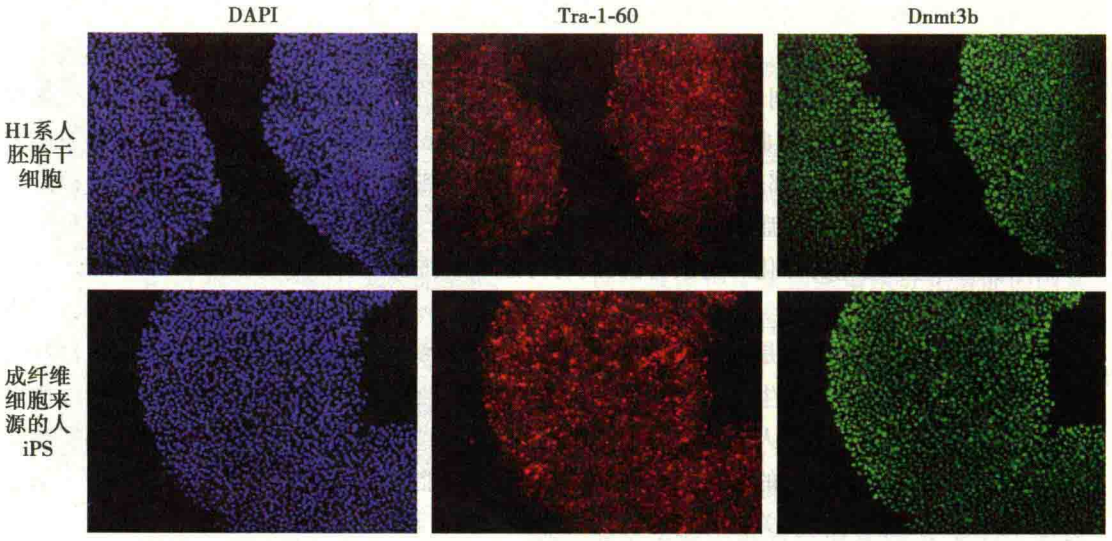

图 27-5 经四种转录因子转染得到的诱导性多能干细胞，形态及功能均与胚胎干细胞相似，都表达 Tra-1-60 和 Dnmt3b 两种多能分化的标志物

因子而诱导产生的干细胞被称为诱导性多能干细胞。一年之后，山中伸弥的团队又用同样的手段，成功将人类的皮肤细胞转化成了与胚胎干细胞形态、结构和功能相类似的诱导性多能干细胞。从此为干细胞移植治疗提供了崭新的思路。随着 iPS 研究的深入，目前几乎可以从人体的任何细胞产生干细胞，而无需使用胚胎。但是由于使用癌基因以及反转录病毒技术，iPS 的应用导致肿瘤的危险性有待进一步确定。另外，由体细胞向 iPS 转化的比率非常低，不足 1%，如何在保证安全的情况下，提高其转化效率，仍是学术界面临的一大难题。尽管如此，iPS 的出现为干细胞在临床应用中的来源问题提供了解决方案。

（四）肿瘤干细胞

肿瘤干细胞假说最先是由 Mackillop 于 1983 年提出，他认为在所有的肿瘤中都可能存在着一小部分细胞具有类似干细胞的特殊功能。1997 年 Bonnet 等第一次在急性髓性白血病中分离出了一类细胞表面抗原标记是 $CD34^+CD38^-$ 的细胞，数量约占急性髓性白血病总细胞数量的 0.2%，将这部分细胞移植至非肥胖型糖尿病/重症联合免疫缺陷小鼠（NOD/SCID）后，会引起同类白血病的发生，而将其他的急性髓性白血细胞以更大的数量移植入 NOD/SCID 小鼠体内都无法引起此类白血病的发生。以上结果表明这部分拥有 $CD34^+CD38^-$ 细胞表面抗原标记的细胞可能是肿瘤干细胞，它们的细胞表面抗原标记与正常的造血干细胞类似，也暗示了该类白血病中的肿瘤干细胞可能是来源于正常的造血干细胞。在此之后，在乳腺癌和肝癌等各类的实体瘤中也鉴定出了肿瘤干细胞的存在，进一步证实了肿瘤干细胞假说（图 27-6）。肿瘤干细胞与正常干细胞具有很多相似的特点，如二者都就具有自我更新、可以产生大量分化细胞以及拥有一些共同的细胞表面抗原标记。所不同的是正常干细胞在有序的调控下发挥自己的功能，如在正常的生理条件下，造血干细胞受到细胞周期调控因子 $p21^{CIP1}$ 与 $p18^{INK4C}$ 的调节，大部分时间都处于静止的状态，当造

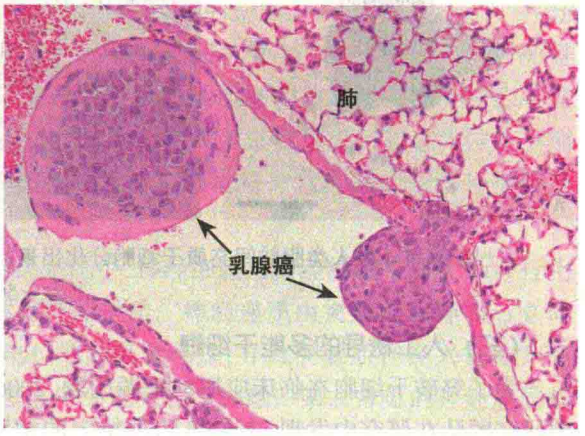

图 27-6 一例由乳腺癌干细胞引起的癌肿肺部转移（图片来源 www. bcsc. ca 加拿大乳腺癌协会）

血干细胞受到外界信号刺激后，才会进入自我更新或分化进程，维持着组织的更新与修复，整个过程处于平衡状态。而肿瘤干细胞分裂与分化是失控的，通过不断自我更新与分化，最终产生大量的肿瘤细胞，维持着肿瘤的生长与异质性。

二、成年眼球组织中的干细胞

成年的眼球组织中是否存在干细胞以及干细胞所分布的部位，一直存在争议。但根据干细胞的定义，具有自我复制以及增殖能力，并能向终末细胞分化的细胞群体，在成年的哺乳动物眼球组织中以下两个区域存在着干细胞：

（一）位于睫状体部的上皮样干细胞

20 世纪 50 年代起，生物学家们就发现鱼类的视网膜可以终身更新，修复自身受损的视网膜，后来通过研究证实了这些有增殖能力的细胞位于睫状边缘带。接着在鸟类眼球中的相同部位发现了类似的细胞。但是一直以来都认为哺乳动物的视网膜无法再生，2000 年 Tropepe 等的研究发现打破了这一认识，他们提出成年小鼠眼中同样存在着一组细胞，并且能够在体外不断分裂、增殖并且分化成为视网膜的特定细胞。在该发现的 2 年之前（1998 年），Reh 等就曾提出视网膜干细胞可能存在于睫状体部的色素上皮。从胚胎发育来看，睫状体上皮层来源于神经上皮，因此从组织学来看，该部位存在视网膜干细胞是可能的。2000 年，Tropepe 等从成年哺乳动物的睫状体区域提取出了视网膜干细胞。这些培养的细胞可以自我更新增殖，并能在一定条件下分化成为特定的视网膜细胞，包括双极细胞、视杆细胞等。这一类存在于睫状体边缘区的细胞，在正常情况下，哺乳动物自身的上皮样干细胞并不参与视网膜组织更新和维护，只有在体外特殊条件刺激下，才可以向视网膜内的各种神经细胞进行分化，因此，这类干细胞的具体作用有待进一步的研究。

（二）角膜缘干细胞

Davanger M 和 Evensen A 于 1971 年首次观察到角膜缘色素样细胞作水平向心运动，推测角膜上皮细胞更替源于角膜缘，提出了角膜缘干细胞（limbal stem cell，LSC）的概念。1986 年，Schemer 等观察到角膜缘基底细胞是所有角膜上皮细胞中唯一不表达角蛋白 K3 的细胞，证实了角膜缘干细胞的存在。角膜缘 Vogt 栅栏（palisades of Vogt）区中的某些基底细胞就是角膜缘干细胞。角膜缘细胞密集，在基底部形成特殊的栅栏状上皮结构，称为 Vogt 栅栏。Vogt 栅栏是环绕角膜呈放射状平行排列的长柱状或索状结构。栅栏区的上皮细胞呈典型的立方形，细胞核位于细胞中央，上皮细胞中散在分布色素细胞，无杯状细胞存在，因而与角膜、结膜上皮都不同。角膜缘干细胞的生物学特性：干细胞都具有分化程度低，有丝分裂度低，不对称细胞分裂和应激增殖的特点。角膜缘干细胞既具有一般干细胞的特性，又有其自身的独特之处：①位于角膜缘基底部，占整个角膜上皮细胞 0.5% ~10%；②增殖能力高，细胞周期长，分化程度低，不对称细胞分裂；③作水平向心运动和垂直向上运动；④不表达角质蛋白 K3；⑤含有丰富的蛋白酶；⑥角膜缘上皮细胞正常处于 G1 晚期，细胞富含周期蛋白 A、D、E 和增殖细胞核心抗原。角膜缘干细胞的转化过程经历三个阶段：第一阶段，干细胞分裂成为两个子细胞群，一部分成为新的干细胞，另一部分则转化为短暂扩增细胞（transient amplifying cells，TAC）。TAC 位于角膜缘和周边基底部，该细胞增殖能力高，分化程度高并表达角质蛋白 K3。第二阶段，TAC 经过数次有丝分裂，分化为有丝分裂后细胞（post-mitotic cels，PMC）。PMC 为角膜非表浅上皮细胞，细胞分化成熟，仅有极低的增殖力，占角膜上皮细胞的绝大多数。第三阶段，PMC 发育成为终末分化细胞（terminally differentiated cells，TDC）。TDC 为角膜表浅上皮细胞，该细胞无增殖能力，细胞完全分化。角膜上皮细胞在受到刺激时，可以通过三种方法快速修复缺损：①诱导角膜缘干细胞分裂，产生更多的 TAQ；②增加 TAC 分裂的次数；③缩短 TAC 的细胞周期以增加细胞分裂的效率。

临床智库 WWW.CTCLINIC.COM

Notes

三、干细胞在临床中的应用所需要解决的关键问题

干细胞的出现，确实为各类临床难治性疾病带来了曙光。但是，随着对干细胞研究的深入，研究人员也越来越认识到，成功实现某一类干细胞对于某一类特定疾病的治疗必须解决好一系列关键的技术和伦理问题。

（一）干细胞的来源问题

在干细胞的治疗上，最理想的干细胞种类首选胚胎干细胞，因为胚胎干细胞是分化潜能最强大的细胞，但是这一类细胞的来源极其有限。虽然在各类成年组织中也存在着各类成体干细胞（例如神经组织，眼球，脂肪等），但是这类成体干细胞数目极少，以神经组织为例，在成年小鼠神经组织内，内源性神经干细胞的数目不到成熟神经元的0.1%，而且成体神经干细胞的再生能力随着年龄的增长还在不断下降，因此，胚胎干细胞的来源不足和内源性的成体干细胞再生能力的有限是妨碍干细胞应用的首要原因。诱导性多能干细胞的出现，以及早期脐带血中骨髓基质干细胞的保存都为解决干细胞的来源问题带来了曙光。

（二）干细胞的定向分化的效率问题

虽然各种类型的干细胞具有向特定组织分化的能力，但是分化的效率也并不尽如人意。干细胞分化在发育过程中受到严格控制，因此干细胞的分化极大程度上依赖于体内微环境的变化。然而各类干细胞的分化如何受到微环境的调控仍不十分清楚，以神经组织为例，在优化的体外培养的条件下，胚胎干细胞或者其他神经干细胞分化为成熟神经元都很难达到90%。而且，在器官出现疾病或者损伤情况下，各种炎症因子和损伤因子将极大地限制干细胞的分化效率和存活。如何有效提升干细胞的定向分化的效率将极大推动干细胞的应用。

（三）干细胞与宿主整合的问题

干细胞治疗的主要目的，是将机体内受损的组织进行修复或者替代。干细胞如何有效地替代受损细胞，进而发挥功能是干细胞与宿主整合的关键问题。例如：经干细胞转化的心肌细胞必须要出现心跳节律，经干细胞转化的神经元能成功分泌神经递质并与其他未受损的神经元建立起有效的突触联系，而这些都是目前干细胞研究所遇到的难题。干细胞与宿主整合的第二个问题是免疫排斥反应，用于干细胞移植的干细胞通常来源于非宿主本体，因此容易发生免疫排斥反应，之前介绍过的几类干细胞，例如人工诱导的iPS，或者骨髓来源的MSC，虽然免疫排斥反应小，但正因为宿主免疫系统监控能力的减弱，却又增加这几类干细胞转化成肿瘤的风险。

（四）干细胞治疗的目的

干细胞的发现和分离纯化，让大家都看到了利用干细胞进行替代治疗的希望，然而，就以上谈到的干细胞替代治疗所面临的问题，以及对于干细胞研究的不断的深入。利用干细胞替代治疗已不是干细胞治疗的目的。以神经退行性疾病为例，越来越多的研究表明，干细胞的移植和干预可以有效地改善受损的中枢神经系统的微环境，从而达到促进器官自身修复和功能恢复的目的。在这里，干细胞并不直接参与修复，这就不需要干细胞具备高效的定向分化能力，只需起到改善受损区域修复微环境的目的即可。这也说明，干细胞治疗的目的不该仅仅局限于替代治疗，应对干细胞的功能进行全面的了解，更多的发掘出干细胞在各类疾病中其他的作用。

（五）干细胞移植致瘤的可能原因

干细胞移植后导致的肿瘤发生一直是干细胞治疗中最受关注的问题。2011年，世界各地的科学家们展开了一项全球范围内的胚胎干细胞和诱导多能性干细胞核型分析（karyotypical analysis）。该研究一共研究了包括欧洲人种、亚洲人种、非洲人种以及阿拉伯人种在内的125个品系的胚胎干细胞以及11个人类体细胞来源的诱导多能性干细胞系。研究结果发现，34%的胚胎干细胞存在着染色体结构的异常，最常见的一种胚胎干细胞染色体异常是1号、12号、17号和20号染色体的增多（gains of chromosome 1，12，17 and 20）。这些染色体的增多使得一些位于这

些染色体上的基因表达的增加或者异常增加，使得干细胞具有易于增殖的特性，这一特性可能是胚胎干细胞经移植后易于形成肿瘤的原因。而且，这些染色体的异常随着干细胞传代数目的增加更容易出现。传代次数较多的胚胎干细胞出些这一染色体结构异常的几率是传代次数较少的胚胎干细胞的两倍多（33% vs. 14%）。由此可见，在胚胎干细胞建系和传代过程中出现的1号、12号、17号和20号染色体的增多使得这些胚胎干细胞具有更加容易增殖倾向，这可能是干细胞移植后致瘤的原因。1号、12号、17号和20号染色体的增多具体导致了哪些基因表达增加和功能异常则有待进一步的研究。该项研究还发现，27%的诱导人类多能性干细胞存在着染色体结构的异常。这一异常主要表现为12号染色体的增多，呈现三倍染色体的嵌合体（mosaic）。一项更大样本量（包括66个人类体细胞来源的诱导多能性干细胞）的研究也发现了类似12号染色体倍数增多的改变。因此，目前认为，12号染色体结构异常是诱导人类多能性干细胞移植后致瘤的最可能原因。

四、已获批准的干细胞产品

干细胞研究至今，国际上已批准多款干细胞产品上市，美国食品药品监督管理局（United States Food and Drug Administration，FDA）两例，韩国食品药品监督管理局（Korea Food and Drug Administration，KFDA）三例，欧洲药品管理局（European Medicines Agency，EMA）、澳洲治疗商品管理局（Therapeutic Goods Administration，TGA）、加拿大 Health Canada 各1例，这些产品主要为干细胞产品而非药品，韩国的3例和加拿大批复的 Prochymal 为干细胞药物（表27-1，截至2012年9月28日数据）。

表27-1　至今各国已获批准的干细胞产品

国家	年份	商品名/公司	来源	适应证
欧洲 EMA	2009年10月	ChondroCelect（比利时 TiGenix 公司）	自体软骨细胞	膝关节软骨缺损
美国 FDA	2009年12月	Prochymal（美国 Osiris 公司）	人异基因骨髓来源间充质干细胞	GvHD 和 Crohn 病
澳洲 TGA 生产许可	2010年7月	MPC（Mesoblast 公司）	自体间质前体细胞产品	骨修复
韩国 KFDA	2011年7月	Hearticellgram-AMI（FCB-Pharmicell 公司）	自体骨髓间充质干细胞	急性心梗
美国 FDA 生物制品许可	2011年11月	Hemacord（纽约血液中心）	脐带血造血祖细胞用于异基因造血干细胞移植	遗传性或获得性造血系统疾病
韩国 KFDA	2012年1月	Cartistem（Medi-post 公司）	脐带血来源间充质干细胞	退行性关节炎和膝关节软骨损伤
韩国 KFDA	2012年1月	Cuepistem（Anterogen 公司）	自体脂肪来源间充质干细胞	复杂性克隆氏病并发肛瘘
加拿大	2012年4月	Prochymal（美国 Osiris 公司）	骨髓干细胞	儿童急性移植抗宿主疾病（GvHD）

（数据来自 *http://www.bioon.com/biopharm/529943.shtml*）

临床智库
WWW.CICALINE.COM

Notes

第二节 干细胞在眼科疾病的研究与应用

眼科领域中干细胞应用研究，随着各种有意义研究结果的不断呈现，研究方向和内容正在由实验室研究向临床应用研究过渡，如美国 FDA 近年批准的干细胞用于黄斑变性的临床研究，并且这类研究有逐渐增加的趋势。下面将对干细胞在某些眼科疾病研究中的应用加以介绍。

一、角膜及眼表疾病

解剖上的眼表包括角膜上皮及结膜上皮，眼表结构功能的完整是维持正常视功能的重要条件之一。角膜的透明性是保持清晰视力的重要因素，角膜各层结构功能异常均会影响到角膜的透明性，如由角膜缘干细胞缺乏导致的角膜结膜化及新生血管形成，角膜基质病变所致的颗粒状角膜营养不良，内皮功能失代偿相关的大泡样角膜病变等。针对严重眼表疾病（severe ocular surface diseases，OSDs），如 Stevens-Johnson 综合征、眼瘢痕性类天疱疮及热烧伤及化学伤等，目前主要治疗方式为穿透性角膜移植或角膜缘组织移植，但通常需要进行长时间免疫抑制治疗，这可能导致局部及全身并发症的发生，包括感染、青光眼、肝功能受损等，而局部炎症和新生血管的存在可能导致排斥反应，致使植片血管化甚至坏死及移植失败，而且存在供体来源有限及难以长期保存使用等问题。

干细胞在眼表疾病的应用是近年来眼科领域研究的热点之一。角膜本身存在有多种干细胞，角膜上皮干细胞能增殖分化形成角膜上皮细胞并向角膜中央移行，以补充上皮细胞的丢失、保持角膜上皮的完整性；角膜基质干细胞位于周边角膜基质的前部，属于神经嵴来源的间充质干细胞，在外伤、感染等情况下激活分化成为成纤维细胞以促进创口愈合，且具有向其他细胞分化的潜能，能够分泌形成类似于角膜基质的排列规整的细胞外基质；角膜内皮干细胞位于角膜缘后方过渡区内，可能在保持内皮细胞数量方面发挥关键的作用，有证据表明在小梁网中存在一些内皮细胞的前体细胞，但该群细胞移植后并不能有效补充角膜内皮的缺失，而且目前尚未发现诱导 ESC 或 iPS 向内皮细胞分化的有效方法；角膜缘干细胞存在于角结膜交界处的角膜缘上皮基底层，具有高度的分化和增殖潜能，分裂产生两个子细胞后，一个保持母细胞表型，继续成为干细胞，另一个分化为具有细胞功能的上皮细胞。

角膜缘干细胞缺乏（LSCD）是发生于角膜缘干细胞缺失后的血管化结膜上皮侵入角膜，可导致角膜新生血管及角膜混浊。包括以下几类疾病：①先天性发育不全，如先天性无虹膜，先天性巩膜性角膜；②外因所致，如热烧伤及化学伤；③内源性耗竭，如 Stevens-Johnson 综合征及眼部瘢痕性类天疱疮；④病因不明的特发性疾病。恢复角膜缘干细胞功能是 LSCD 治疗及眼表重建中的重点。

目前开展的角膜缘干细胞移植，包括自体或异体角膜缘组织移植以及体外培养的角膜缘干细胞移植。角膜缘组织移植可以达到直接为 LSCD 提供角膜缘干细胞的目的，主要方法是将健侧眼的球结膜及少部分透明角膜组织移植到患眼；同时可联合羊膜移植，以促进细胞增殖、分化而加速角膜上皮缺损愈合，在干细胞破坏的急性及慢性期帮助眼表重建，减少结膜上皮侵入角膜，同时促进角膜缘干细胞发挥功能。在翼状胬肉的手术治疗中有较广泛的应用。自体角膜缘组织移植，当取供眼角膜缘组织超过 2/3 周时可导致供眼角膜缘干细胞缺陷，而且不适合双眼角膜缘病变的患者；异体角膜缘组织移植存在排斥反应，术后需要全身免疫抑制治疗。

干细胞体外扩增后移植进一步开阔了干细胞移植的视野。1997 年第一例报道成功应用培养的自体角膜缘干细胞进行严重角膜碱烧伤的眼表重建，将健侧眼角膜缘组织细胞接种在辐照后的 3T3-J2 成纤维细胞进行体外培养扩增，达到一定数量后移植到外伤眼眼表。目前采用角膜缘干细胞移植重建眼表功能已有一定临床研究资料，治疗效果较好，培养干细胞方法对于角膜

缘组织的需求量较小，减轻了对健侧眼角膜缘潜在的破坏，而且培养的细胞能够冻存并用于多次移植，但长期应用的治疗效果有待于进一步观察。角膜缘干细胞移植仍存在一些问题和挑战，如角膜缘干细胞特异性标志物缺乏导致无法准确定位供取材的干细胞丰度高的角膜缘位置，如何评估疾病严重程度给予适当移植及评价治疗效果，移植的干细胞发挥治疗作用的程度及治疗机制等（图 27-7）。

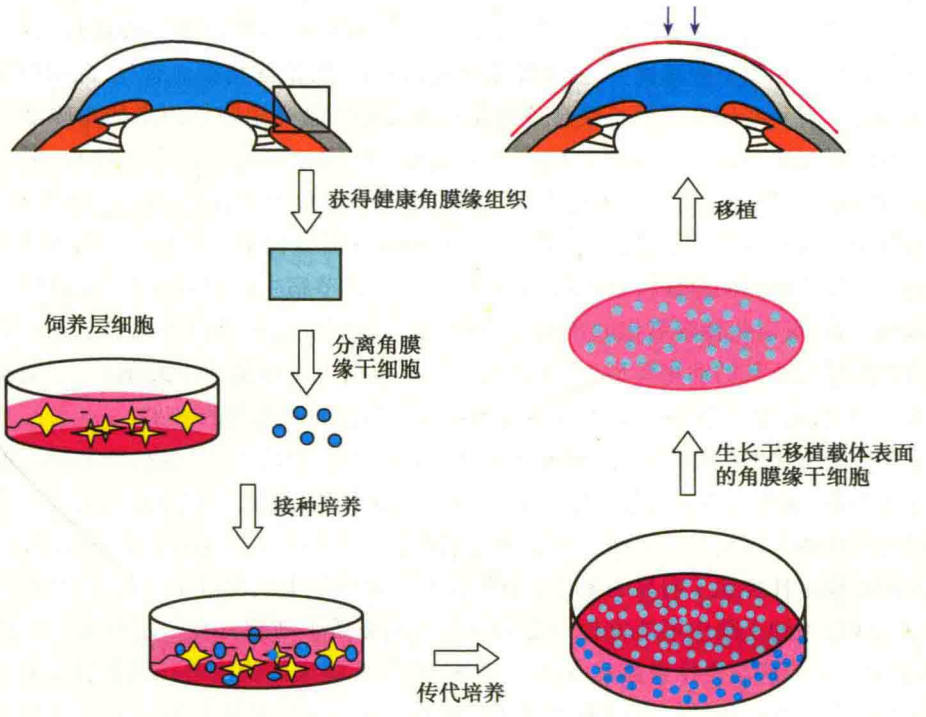

图 27-7　培养角膜缘干细胞进行眼表重建示意图

由于自体来源的角膜缘干细胞可能因双眼病变等原因无法获得，因此非角膜来源的自体复层扁平上皮也成为研究新方向。体外培养口腔黏膜上皮已应用于 LSCD 中，并在移植后成功修复眼表功能。口腔黏膜是干细胞的良好来源，增殖能力较强、易于获得、恢复较快，且能够表达角膜上皮细胞表面标志角蛋白 K3，但是常见并发症为周边新生血管生成。此外，在动物实验中，表皮成体干细胞、未成熟牙髓干细胞及鼻毛毛囊隆突源性干细胞移植后均能够转分化为具有角膜上皮细胞表型的细胞，并表达部分相关表面标志物，具备一定的临床应用潜力。

间充质干细胞拥有向上皮细胞分化的潜能，易于获取及进行体外扩增，与角膜缘干细胞或角膜基质细胞共培养后检测有角膜缘干细胞表面标志表达，同时具有类似角膜缘干细胞的形态。角膜碱烧伤后，进行角膜表面移植、结膜下移植、静脉注射等均对眼表有修复作用。骨髓间充质干细胞作用于角膜上皮完全缺失的动物眼表，通过增加白细胞介素（interleukin，IL）-10，转化生长因子-β，IL-6 的表达，同时抑制 IL-2、干扰素（Interferon，IFN）-γ 及基质金属蛋白酶（matrix metalloproteinase，MMP）-2 表达，能够明显减轻炎症反应、抑制新生血管形成。

胚胎干细胞及脐带干细胞拥有多方向分化潜能，在角膜缘或其他特定微环境中能够分化为角膜上皮细胞，目前关于小鼠及人胚胎干细胞中均有研究表明，分化后的细胞与角膜上皮细胞有相当的相似性。但与其他胚胎干细胞研究类似，将这项研究转化应用于临床治疗存在功能重建、免疫排斥及伦理等问题。

由于移植细胞能够表达其来源组织的标志物，一些研究通过模拟体内角膜缘干细胞微环境，如提供角膜缘干细胞、角膜成纤维细胞或角膜缘细胞外基质，将毛囊干细胞、ESC 和 MSC 诱导从而更接近角膜细胞表型，移植后在角膜表面长期存在并可维持角膜的透明及对新生血管的

抑制。移植的干细胞包括自体及同种异体等多种来源，体外培养及移植方式亦有多种，如使用灭活的3T3胚胎成纤维细胞作为饲养层，亦可使用羊膜、纤维蛋白、温度感应材料等新型材料作为培养基质及移植载体，其中羊膜因其基底层与角膜上皮基底层组织成分相近、可以促进细胞移行分化、增强细胞黏附、可产生多种细胞生长因子，同时具有抗炎、抗纤维化、低抗原性、抑制新生血管等特性，成为干细胞培养和移植的首选载体。有研究表明，自体血清代替胎牛血清进行细胞培养在减轻免疫反应中能够取得较好的效果。

滴状角膜营养不良是一种起病较早的角膜基质营养不良，常染色体显性遗传，表现为角膜基质浅层淀粉样沉积物呈胶滴样突起，致使角膜表面不规则，最终角膜血管化、深层角膜受累而严重影响视力。有一些研究开展了联合角膜移植或准分子激光角膜切削术的角膜缘干细胞移植，术后取得良好的治疗效果，在随访期内没有复发。但由于研究的样本量较小，随访时间有限，不能明确联合干细胞移植的效果是否优于目前常用的治疗方法，还需要进一步的探索研究。角膜瘢痕可能造成视力严重下降，位于基质层的瘢痕通常需要移植手术治疗。角膜基质干细胞能够在体内大量扩增的同时保持角膜细胞表型，而且能调节宿主的免疫反应，是良好的生物工程角膜基质材料，可以代替瘢痕化的角膜；在角膜基质硫酸角质素蛋白多糖缺乏导致的角膜变薄及基质胶原排列紊乱的动物模型中，角膜局部注射移植人角膜基质干细胞后，干细胞分散分布于角膜基质，没有发生免疫排斥，而且很好地保持了角膜的厚度和透明度。

干眼是一类常见的眼科疾病，致病原因繁多，眼表改变、免疫炎症反应、细胞凋亡等是干眼发生的主要因素，病因主要为泪腺功能低下、睑板腺功能障碍、杯状细胞分泌障碍及泪液分布异常。有研究对动物干眼模型给予间充质干细胞滴眼，治疗后杯状细胞的数量明显增加，泪液分泌总量及泪膜稳定性得到了明显的改善。有研究在泪腺组织中发现有干细胞样细胞存在，这在治疗泪腺疾病相关的干眼中可能发挥一定的作用。间充质干细胞具有一定的减轻炎症反应的作用，而部分泪腺疾病与慢性炎症反应有关，目前有Ⅰ/Ⅱ临床试验注册开展静脉注射异体间充质干细胞控制泪腺炎症及进行泪腺重建。动物实验已证实多次异体脂肪间充质干细胞泪腺移植未发生明显的免疫排斥反应及其他并发症。眼睑的解剖完整性和正常的功能是保持泪液正常分布的基本要素，干细胞特别是脂肪间充质干细胞，因其具有来源充足、易于获得、能向多种组织分化等特点而成为眼睑重建中的重要前体细胞。

二、青光眼及青光眼性视神经损伤

青光眼是一种以进行性视网膜神经节细胞及其轴突变性为特征，伴有视功能损害的视神经损伤性疾病。从阻止青光眼病程进展的角度出发，在治疗方面应与外伤等其他病因导致的视神经损伤性疾病相似，需注重视神经保护和修复方面的治疗。近期干细胞在视神经保护领域的应用研究十分活跃，相比于其他视神经保护的治疗方法，干细胞具有明显的优越性：对受损神经元发挥慢性而持久的保护作用，植入的干细胞一旦整合到宿主组织后，可通过改善微环境等方式长期支持视网膜神经节细胞，阻碍其因各种病理因素导致的损伤、变性、凋亡；同时，干细胞具有迁移并特异整合到视神经病变部位的能力，对病变部位的神经元产生更为局部、有效的保护和修复作用，可提高干细胞的治疗效果。此外，一些干细胞还具有迁移到中枢神经系统的能力，具备广泛的治疗潜力。

干细胞发挥神经保护作用的可能机制如下：

（1）移植的干细胞通过改善病变周围的病理环境促进神经元存活。在视网膜退化小鼠模型中，移植入视网膜神经祖细胞，可诱导胶质细胞分泌MMP-2增加，导致轴突生长抑制因子CD44和神经蛋白聚糖发生水解，调节宿主视网膜退化部位的微环境，以促进神经元轴突再生；还有研究表明，取自室管膜下区的干细胞可通过免疫调节或影响周围神经元基因表达的方式调节局部微环境，起到神经保护和修复作用。

临床智库 WWW.CICALINE.COM

Notes

（2）干细胞给予神经元有效的营养支持，如分泌多种生长因子等。研究者发现 MSC 和神经干细胞均能大量分泌胶质细胞源性神经营养因子（glial cell line-derived neurotrophic factor，GDNF）、脑源性神经营养因子（brain-derived neurotrophic factor，BDNF）等，由于 GDNF 及 BDNF 已被实验证实可减缓视网膜神经节细胞的凋亡，且有一定的促神经轴突再生作用，表明 MSC 和 NSC 移植极有可能是通过分泌神经营养因子而对损伤视神经发挥保护作用的。

（3）植入的干细胞可被诱导并定向分化为所需的特异性神经元，以补充替代损伤或死亡的细胞。研究人员利用视网膜 Müller 细胞和视黄酸联合诱导胚胎干细胞，经免疫组织化学技术检测，结果显示分化后的细胞表达有巢蛋白、胶质纤维酸性蛋白、突触素、胸腺细胞抗原 1.1 和微管相关蛋白-2 等视网膜细胞的特异性蛋白，表明胚胎干细胞在一定诱导条件下可向视网膜细胞定向分化。

常见干细胞视神经保护作用的相关研究包括：

（1）胚胎干细胞是研究最早的干细胞，将其进行绿色荧光蛋白标记，并直接植入到视网膜退行性变小鼠的玻璃体腔内，16 周后发现植入的干细胞与宿主视网膜发生整合，形态和分布上与视网膜神经元具有相似性，并表达特异性蛋白，同时为退行性变的视网膜提供神经营养因子，从而提高神经保护和修复的作用，但由于伦理方面的问题，ESC 在临床的应用研究中受到限制。

（2）NSC 在体外生长稳定，可被诱导分化为少突胶质细胞、星形胶质细胞和神经元，研究表明，将来源于海马和小脑增殖区的 NSC 移植入视网膜损伤动物模型后，干细胞可在宿主视网膜内存活、迁移、整合，并有向视网膜神经元分化的倾向，但由于植入的干细胞只能表达部分视网膜神经元的特异性蛋白，提示 NSC 分化后的细胞可能还不完全具备成熟视网膜神经元的功能。

（3）有研究者于 2000 年首次从成年小鼠眼睫状体色素上皮区分离出视网膜干细胞，并证实该细胞植入眼内后能整合到宿主视网膜各层，在形态上分化为包括视杆细胞在内的各类视网膜细胞，近期研究发现在青光眼动物模型中，此类细胞也可能通过增加胰岛素样生长因子-I（IGF-I）和 BDNF 的分泌对视网膜神经节细胞起到一定的保护作用。

（4）骨髓间充质干细胞也曾被发现能在小鼠视网膜组织内存活并整合，在大鼠青光眼模型中，玻璃体腔移植可增加神经元突触的存活，减少视网膜神经节细胞的凋亡，以发挥神经保护作用。骨髓间充质干细胞因具有多向分化潜能、取材方便、避免伦理方面问题等优点，较其他种类干细胞应用有更大的优势。

（5）诱导性多功能干细胞是 21 世纪发现的新型干细胞。有研究证明经小鼠成纤维细胞诱导的 iPS 是一个良好的可再生的视网膜祖细胞来源，能分化为包括视网膜神经节细胞、视锥细胞、视杆细胞等的多种视网膜细胞，因而在青光眼等视神经损伤性疾病保护性研究中具有较大的探索价值。

除了上述几种人们熟知的干细胞外，也有研究从原发性开角型青光眼的发病部位小梁网组织入手，尝试寻找干细胞，用以修复受损的小梁网组织。1982 年 Giuseppina Raviola 观察到，在猕猴眼球内小梁网最前端靠近 Schwalbe 线附近有一个近似环形的条带样细胞群存在，该细胞群深藏在前房内皮细胞下，其细胞形态及细胞超微结构与小梁网细胞和角膜内皮细胞均不相同，日后推测此类细胞可能是小梁网干细胞。还有证据显示，接受了激光小梁成形术的患者，在术后小梁网细胞的坏死区内存在细胞增生，且增生部位主要集中在 Schwalbe 线附近的小梁网组织内，使人们进一步推测在前房角深处可能存在着小梁网干细胞。随后研究者通过手术方法取到 Schwalbe 线附近的角巩膜组织，经体外培养发现，分离的细胞在形态上与人脂肪来源间充质干细胞相似，且表达小梁网和间充质干细胞特异性标志物，如 CHI3L1、AQP1、CD73、CD90 和 CD105，因此认为小梁网组织内的干细胞可能属于间充质干细胞。当将其移植入眼前房时，可观察到其植入部位主要集中于小梁网处，并表达小梁网特异性蛋白，表明手术分离并在体外扩增培养的可能是小梁网干细胞，并具有整合到小梁网部位、定向分化为小梁网细胞的倾向。目前

针对小梁网干细胞的深入研究还在继续中，寻找小梁网干细胞，探究其属性将为原发性开角型青光眼的干细胞治疗提供新的思路和途径。

三、视网膜血管性疾病

1. 糖尿病视网膜病变 属于微血管病变，主要累及视网膜血管周细胞及神经元，目前干细胞在修复损伤血管方面已有不少研究。

内皮祖细胞（endothelial progenitor cells，EPCs）是维持血管功能及修复受损血管的主要干细胞，来源广泛。缺氧条件下，组织可分泌促红细胞生成素、VEGF 等因子，动员 EPCs 进入外周血，富集细胞因子到组织损伤区域，营养血管内皮细胞和内皮前体细胞，促进损伤血管修复，参与血管重建，最终改善组织缺血。但在高血糖状态下，EPCs 功能发生障碍不能被有效动员，损伤血管得不到及时修复，从而导致糖尿病血管病变的发生。人们考虑移植外源性 EPCs 解决上述问题，但由于糖尿病患者体内微环境的改变对外源性 EPCs 的功能存在影响，因此有关 EPCs 替代治疗的研究还需进一步深入。

骨髓谱系阴性造血干细胞（Lin-HSCs）具有向血管内皮前体细胞分化的潜能，被认为是 EPCs 的来源之一，可促进血管形成、参与血管重建。在 DR 动物模型中，体内注入外源性因子如干细胞生长因子、人粒细胞集落刺激因子，可动员骨髓造血干细胞参与血管重建。同时，胰岛素样生长因子结合蛋白-3 可促进造血干细胞向周细胞及星形胶质细胞方向分化，减少周细胞凋亡及周边异常新生血管生成，减轻炎症反应，保护视网膜组织。

ESC 在体外可被诱导分化为成血管细胞样细胞，具有向血细胞和血管内皮细胞分化的潜能。在视网膜缺血再灌注损伤及 DR 动物模型中，该细胞可特异性迁移至血管损伤部位，分化为血管内皮细胞，发挥修复受损血管、参与血管重建的作用，但重建后血管是否具有功能尚无定论。利用基质胶包裹人胚胎干细胞来源的血管内皮细胞，在修复组织的同时避免了肿瘤形成，这一发现对干细胞的研究应用起到了推动作用。

MSC 具有多向分化潜能，其组织来源广泛，能分泌多种细胞因子、血管源性因子及免疫调节物质。在视网膜缺血损伤动物模型中，植入的 MSC 可迁移至损伤区域，并定向分化为血管内皮细胞、小胶质细胞及星形胶质细胞，起到修复视网膜的作用。在 DR 动物模型中，脂肪源性 MSC 可分化为光感受器细胞和星形胶质细胞，以增强血视网膜屏障的连续性，同时降低血糖水平。胎盘源性 MSC 能通过增加玻璃体及视网膜组织中视网膜神经生长因子的浓度，达到减少视网膜细胞凋亡的效果。但 MSC 植入可导致微环境中 VEGF 分泌增多，VEGF 有加重血管损伤的可能，因此研究者尝试将干细胞与 HMG-CoA 还原酶抑制剂阿托伐他汀联合应用，抑制 VEGF 过表达的同时具有提高植入干细胞活性和定植能力的作用。

2. 早产儿视网膜病变 早产儿视网膜缺乏健全的抗氧化体系，高氧条件下视网膜微血管易受氧自由基损伤，且脉络膜血管缺乏对氧压力的调节能力，最终导致血管增生性视网膜病变的发生。研究表明，多种干细胞参与损伤血管修复过程。由骨髓谱系阴性造血干细胞分化的小胶质细胞，可通过增加低氧诱导因子（hypoxia inducible factor，HIF）-1α 表达，促进无灌注区血管形成。植入外源性骨髓间充质干细胞，可促进神经营养因子 3 及睫状神经营养因子的表达，从而减少视网膜细胞凋亡。EPCs 在促新生血管生成中发挥一定作用，外周血 EPCs 浓度随早产儿视网膜病变的疾病进展发生变化，在血管闭塞期 EPCs 作用受到抑制，而血管增生期 EPCs 作用增强，因此于视网膜病变早期植入外源性 EPCs 可能达到促损伤血管修复、控制病理性新生血管生成的效果。

四、视网膜变性疾病

感光细胞和视网膜色素上皮（RPE）细胞的变性可引起多种遗传性及获得性眼病，如视网膜

色素变性(RP)、年龄相关性黄斑变性(ARMD)、Stargardt 病、Leber 先天性黑矇及视锥-视杆细胞营养不良等,致病原因包括单基因突变、多基因改变及环境因素作用。既往研究均针对单基因改变展开,然而此类疾病常涉及多个基因改变,且损伤退变的细胞在基因治疗后可能无法再生及修复。随着干细胞应用研究的深入和视网膜组织移植技术的进展,多基因疾病的治疗也成为可能(表 27-2)。

表 27-2　干细胞与视网膜变性疾病

细胞种类	组织来源	作用特点	应用研究
胚胎干细胞	胚泡期的内细胞团	定向分化为感光体祖细胞、光感受器、RPE 细胞	RP、ARMD、Stargardt's 病
诱导多能干细胞	体外重新编程终末分化的体细胞	定向分化为视网膜色素上皮、光感受器前体细胞	RP、ARMD、视锥-视杆细胞营养不良、Leber 先天性黑矇、Stargardt 病
视网膜祖细胞	胎儿或新生儿视网膜	分化成多种视网膜细胞,在特定条件下可分化为感光前体细胞	RP、ARMD
人神经祖细胞	胎儿大脑皮质	保护大脑和脊髓神经元,对光感受器细胞变性实验动物的视力具有长期保护作用	RP、ARMD
间充质干细胞	骨髓、脂肪组织、胎盘和脐带血	诱导为表达感光细胞标记物的细胞,减缓视网膜细胞变性进程	RP、ARMD、Leber 先天性黑矇
嗅鞘细胞	神经胶质细胞	促进轴突再生,清理视网膜下腔堆积物,提供神经营养因子,减少 Müller 细胞损伤	RP

1. 视网膜色素变性　是一组遗传性视网膜变性疾病,已发现众多可能的致病基因。Leber 先天性黑矇是发病早且病情进展较快的一种类型,编码视色素循环相关蛋白的 *PRE65* 基因改变在已发现的多种突变基因中研究较为深入,虽然在动物实验中取得较好效果,人体试验中开展 *RPE65* 基因治疗的效果却缺乏一致性。视网膜色素上皮移植或视网膜移植能够在一定程度上改善视功能,但移植物整合入宿主视网膜程度有限,且存在移植排斥。干细胞具有诱导分化成为视网膜各类细胞的潜能,可能替代已变性的细胞;其分泌的细胞因子为周围细胞提供营养,并上调抗凋亡基因,延缓视网膜细胞凋亡;同时干细胞能够保护视网膜血管及促进神经突触形成;移植的干细胞较视网膜组织具有更好的可塑性及移行能力,有助于损伤视网膜的修复。因此干细胞移植已成为视网膜色素变性治疗研究的新方向之一。

胚胎干细胞具有自我更新及多方向分化的潜能,多种来源的 ESC 在共培养及诱导条件下均可分化为 RPE 细胞,视网膜下移植后可持续表达 RPE 细胞特异性标志物,并延缓光感受器细胞凋亡。hESC 经诱导后能够表达 RPE 细胞表面标志物,甚至在一定条件下能发挥吞噬光感受器细胞外节的功能。获得感光细胞则需要更为复杂的诱导条件,诱导后整合到移植的胚胎视网膜组织中,部分细胞可定植于外核层并产生类似光感受器细胞外节的突起。

诱导多功能干细胞是由体细胞获得的多潜能干细胞,研究者将获得的 iPS 采用逐步分化法,成功诱导出神经元、视网膜祖细胞、感光细胞和视网膜色素上皮样细胞,将诱导后的细胞移植入 RP 动物模型中可长期改善其视觉功能,且无需免疫抑制治疗。由 RP 患者的皮肤成纤维细胞获得的 iPS 可经诱导分化出表达特异性标记物的神经视网膜祖细胞、视网膜色素上皮祖细胞、感光细胞前体细胞、RPE 细胞和光感受器细胞,分化得到的视杆细胞还可作为该疾病体外研究的细

胞模型。

多个实验研究证实静脉注射、玻璃体腔移植或网膜下移植间充质干细胞对 RP 有一定的治疗作用，移植后的 MSC 能够聚集在视网膜外核层，持续表达光感受器细胞标志物视紫红质，并形成突触小泡，改善视觉通路状态；调节 Müller 细胞功能并减少组织损伤；同时发现 MSC 分泌的细胞因子能够延缓光感受器细胞凋亡，增加视网膜厚度，并对视网膜血管起到保护作用。

在胚胎鼠未成熟视网膜中获得的视网膜祖细胞在体外诱导或视网膜下移植后，均可表达光感受器细胞标志物，其中视网膜下移植后少部分细胞有胶质细胞标志物表达，在移植细胞与宿主视网膜交界处有类似神经突触结构形成。移植的嗅鞘细胞能够清理堆积在视网膜下腔的光感受器细胞外节膜盘碎片，减轻视网膜损伤，同时提供神经营养因子。

2. 年龄相关性黄斑变性 病因尚不明确，可能由基因、环境、代谢等多因素参与，可造成视力不可逆性下降甚至丧失。其中干性 ARMD 以 RPE 与 Bruch 膜间的玻璃膜疣聚集为主要特征，RPE 斑片状萎缩消失，同时伴有以视杆细胞为主的光感受器细胞及神经节细胞受损。自 1874 年第一次文献报道该疾病以来，保存患者有效视力的治疗方法在持续探究中，旨在替换病变视网膜细胞的细胞移植治疗可能具有良好的应用前景。

视网膜色素上皮的高代谢活性使 RPE 细胞更加易于受到氧化应激损伤，在干性 ARMD 中，RPE 受损导致细胞外代谢废物堆积，因此 RPE 细胞替代治疗可能产生一定的作用。直接进行 RPE 移植对技术要求较高，而且存在自体来源可能再次发病而异体来源需要进行免疫抑制治疗等问题；同时研究表明 RPE 细胞在移植前含较多视色素，移植后成活率较低。干细胞具有分化程度可控性，在其分化至未色素化时进行移植能够显著提高细胞存活。诱导干细胞分化为 RPE 细胞进行移植具有修复视网膜的潜力。通过与其他细胞共培养或调节细胞信号通路，ESC 可经诱导表达 RPE 特异性标志物及具备典型 RPE 细胞功能，动物模型视网膜下移植后可整合入宿主 RPE 细胞层形成成熟的单层结构并延缓感光细胞变性。当损伤累及光感受器细胞甚至神经节细胞时，单纯的 RPE 细胞替代就不能发挥足够的治疗作用，胚胎干细胞分化得到的视网膜前体细胞及神经样细胞在动物模型及临床试验中均有应用。多种成纤维细胞来源的 iPS 也可分化成为包括视网膜神经节细胞、感光细胞等多种视网膜细胞，整合到视网膜后可表达感光细胞标志物，吞噬视杆细胞外节段，保持视网膜外核层功能。动物实验中，视网膜下移植或静脉注射 MSC，可能通过清除细胞外堆积物、产生神经保护因子、减轻炎症反应、激活视网膜干细胞及重建细胞外基质等机制达到视网膜保护作用。目前已有多家研究机构注册并尝试利用干细胞开展临床试验研究，包括中枢神经系统干细胞、自体骨髓间充质干细胞、hESC 及人脐带组织来源细胞等，其中在 2012 年报道了首次将 hESC 应用于人体的临床试验研究，利用人胚胎干细胞系诱导获得 RPE 细胞并进行黄斑区网膜下移植，细胞整合及存活情况良好，随访期内视力有不同程度的提高，且未观察到过度增殖、致瘤、异位生长等不良反应。

五、其 他

1. 白内障 在白内障治疗研究中，干细胞被应用于人类晶状体再生研究。研究显示，ESC 经体外培养及特定条件定向诱导分化能够形成晶状体样透明小体，该小体可表达晶状体特异性蛋白，体现了与人类晶状体的相似性。iPS 作为再生医学的研究热点，在晶状体再生领域也备受关注。研究人员将来源于白内障患者的晶状体上皮细胞重新编程为 iPS 并经体外特殊培养诱导定向分化为类晶状体，但类晶状体的蛋白质表达谱与人晶状体有一定差异，说明其不完全具备人晶状体的功能。

近期，有专家学者提出“晶状体干细胞”理论，认为与多种组织器官存在成体干细胞一样，晶状体也具有自身的成体干细胞。为探究晶状体干细胞的存在和分布，有人借助干细胞代谢缓慢、分裂周期长的特点，利用 BrdU 标记初筛得到晶状体上皮内的慢周期性细胞，随即在此类细

胞中检测干细胞特异性蛋白 Sox2 的表达，以获得 BrdU-Sox2 双标阳性细胞。他们推测此双标阳性细胞可能为晶状体干细胞，并通过观察该细胞的分布区域，得出其主要位于晶状体上皮中央区的结论。然而也有学者持不同观点，认为晶状体干细胞位于晶状体生发区的紧邻区域。因此，有关晶状体干细胞的存在及定位问题具有较大争议，需深入研究。

2. 葡萄膜炎　目前自身免疫性葡萄膜炎多采用糖皮质激素及免疫抑制剂治疗，但长期应用受到局部及全身并发症制约；针对免疫炎症反应的特定介导因子，给予细胞因子抑制剂可能是更加安全高效的治疗手段，然而葡萄膜炎发病机制复杂，多种炎症因子参与其中，抑制特定因子的治疗效果有限。干细胞因其具有免疫调节、减轻炎症反应及组织修复的作用，进入葡萄膜炎治疗研究的视野。

多个实验研究中，腹腔及静脉注射骨髓间充质干细胞均能够明显减轻实验性自身免疫性葡萄膜炎的炎症反应及组织结构破坏，通过与免疫细胞相互作用调节天然免疫应答和获得性免疫应答，可能通过促进 $CD4^+CD25^+$ 调节性 T 细胞的调节功能提高对自身抗原的免疫耐受，亦可能通过抑制 Th1/Th17 细胞、上调 IL-10 表达及增加 $B220^+CD19^+$ 细胞的数量发挥抑制异常抗原提呈的免疫调节作用。胚胎干细胞来源的间充质干细胞的细胞均质性好、适宜体外培养扩增、无病原体，腹腔注射后对实验性自身免疫性葡萄膜炎也有治疗作用。

Behcet 病是一种病因不明的累及多系统的复发性炎性疾病，眼部表现为非肉芽肿性全葡萄膜炎，血管内皮前体细胞减少可能参与血管病变的发生发展。目前在临床上有成功应用干细胞控制病情的病例报道，能够同时缓解眼部及全身症状，包括外周血造血干细胞移植、脐带血干细胞移植及骨髓移植。

3. 脉络膜新生血管　脉络膜新生血管（CNV）是源于脉络膜毛细血管的病理性增生，可穿破 Bruch 膜，达到视网膜下，常伴有 RPE 萎缩及 Bruch 膜裂隙。迄今研究显示，干细胞在 CNV 病程中具有潜在加重病理性血管新生的可能。体内 EPCs 可移行至病变区，分泌促血管生成因子如 VEGF，IL10 等，参与 CNV 形成。在激光诱导 CNV 动物模型中，玻璃体腔植入 MSC，发现其定向迁移至病变区域，促进新生血管生成。而移植带有抗新生血管因子如色素上皮衍生因子的 MSC 则可缩小病灶面积及厚度，促进 RPE 移行修复从而抑制 CNV 生长。

问题与展望

干细胞在眼科领域中的应用，主要体现在实验研究及临床应用两个方面。干细胞所具有的多向分化潜能及可通过适当的诱导方式向特定目的细胞分化的能力，决定其对于一些由于组织细胞结构及功能异常所致的疾病，如眼科领域内的某些眼表疾病、青光眼性视神经损害、视网膜色素变性及黄斑变性等，具有理论及实际中可开展基础及临床应用研究的可行性。而且在各类研究的实践中，尽显其最终应用于临床对某些疾病进行治疗或辅助治疗的无限可能。尽管现在的研究结果尚不能完全解释人们的所有关切，干细胞真正意义上的临床应用尚有一些不确定性，以及还有许多相关问题需要回答，但迄今为止许多有意义的研究结果足以吸引我们将相关各类研究继续下去，这类研究的美妙之处就在于干细胞的无限分化能力及我们对其机制和应用方面所知的相对有限。

（夏晓波　苏冠方）

临 床 智 库
WWW.CICALINE.COM

Notes

第二十八章　眼科材料科学与组织工程

生物医学材料，是随着医学和材料学的不断发展、进步而逐渐演变出的一系列可用于生物体疾病的诊断、治疗和人体组织、器官的替换、修复、或增进其功能的天然或人造材料。它们可单独或与药物一起运用于人体，且不会引起机体急性、慢性反应。生物医学材料最早起源自公元前3500年的古埃及人用作缝合伤口用的缝合线-棉花纤维、马鬃。此时的生物医学材料很原始，仅利用自然界中现成的原材料对自身的器官、组织进行修复或治疗，其种类和应用范围十分有限。此后，随着数次工业革命所带来的生命科学和材料科学的迅猛发展，为新型材料的研发和更新提供了充足的动力。目前生物医学材料已广泛应用于临床，成为保障人类身体健康，提高生存质量的关键。

第一节　生物医学材料的分类

生物材料品种丰富，一般可根据其组成和性质，分成以下几类：

一、生物医学金属材料

生物医学金属材料一般是指用作医学用途的金属或合金，其特点有机械强度高，抗疲劳特性强，又可称为外科用金属材料，作为外科植入材料，包括各种软组织、关节、人工器官和外科辅助器材等广泛应用于临床，一般是惰性材料组成。已经用于临床的医用金属材料有医用不锈钢、钴基合金和钛基合金、形状记忆合金、贵金属等。

目前临床上常用的有不锈钢骨折固定器，钴基合金和钛合金造的人工关节及接骨板，镍钛形状记忆合金造的血管支架、心脏补片、骨科导丝、髓内针及齿冠等。

医用金属材料的主要问题是材料应用于机体后易受到生理环境的腐蚀，引起植入材料本身性质的改变，使得其材料内所含金属离子会向周围组织扩散，从而造成毒副作用并导致材料植入失败。

二、生物医学无机非金属材料

生物无机材料一般化学性质稳定，具有良好的生物相容性。它们按材料与活体组织之间是否能形成有效结合，从而逐渐生物化可分为生物惰性无机材料，如生物惰性陶瓷、医用碳素材料等和生物活性无机材料，如生物活性陶瓷、羟基磷灰石、微晶玻璃等。

其中，医用碳素材料不仅弹性模量与自然骨的模量最接近，而且性质稳定、有良好的生物相容性，还有优异的抗疲劳性、韧性和耐磨性，特别适合于在生理环境中使用。既可大量应用于心血管系统，如作为人工心脏瓣膜的首选材料，也能应用于骨组织损伤修复。

而生物活性玻璃及烃基磷灰石等生物活性无机材料因植入人体后，可与机体发生化学反应，在材料本身表面形成一层新的磷灰石层，从而与骨组织牢固结合，因此通常作为人工骨材料得到应用。但因与自然骨比较，生物活性陶瓷在生理环境中抗疲劳性能较差，韧性不佳，较易脆断，还不能直接制成用于承力较大的人工骨。

三、生物医学高分子材料

生物医学高分子材料包括天然和人工合成两种来源，一般具有质量轻，耐腐蚀，摩擦系数小的优点，但机械强度及耐冲击性比金属材料小，耐热性较差，容易变形、变质。根据性质主要分为非降解高分子材料和可降解高分子材料两类。

其中非降解医用高分子材料，也被称为生物惰性高分子材料。它一般可在生理环境中保持长期稳定存在而不发生降解、交联或物理磨损，同时对机体无明显毒副作用。该类材料主要用于人体软、硬组织修复，制造人造血管、接触镜、人工耳、人工鼻等人造器官等。这类材料主要包括聚甲醛、聚乙烯、聚丙烯、聚丙烯酸酯等。

而可降解型高分子可在生物环境作用下发生结构破坏和性能改变，降解成对人体无害的小分子物质，通过正常的新陈代谢或被机体吸收利用或被排出体外，主要用于药物释放、组织工程支架的构建、送达载体和非永久性植入装置等。这类材料主要包括胶原蛋白、甲壳素、纤维蛋白、聚乳酸、聚烃基乙酸等。其中，聚乳酸及其共聚物是最早在医学上的应用的可吸收外科缝合线。

四、生物医学复合材料

生物医学复合材料是采用两种或多种不同材料复合而成，从而在保持各单一材料原有性能的同时还能获得单一材料所不能达到的性能。根据基材的不同，生物复合材料可分为无机基、金属基和高分子基三类。这三种基材通过不同的搭配、组合，形成了大量性质各异的生物医学复合材料。例如钴合金和聚乙烯复合可用作人工关节的材料；而碳-钛合成材料则可作为人工股骨头替代物；而激素抗原抗体和酶类等结合，还能作为生物传感器起传递信号的功能。

五、生物医学衍生材料

生物衍生材料，也叫生物再生材料，是将天然生物组织，一般由来源自同种或异种动物体的组织，经过固定、灭菌和消除抗原性等可维持组织原有结构、形态的轻微处理，以及拆散原有构型、重建新的物理形态的强烈处理等特殊处理所形成的材料。处理后的组织不再有生物活力，但由于其具有类似天然组织的结构组成和功能，可修复和替换人体组织，维持人体动态生理过程。目前主要应用于人工心瓣膜、骨修复体、巩膜修复体、血管修复体、纤维蛋白制品和血液透析膜等领域。

第二节　生物医学材料在眼科中的应用

眼部疾病的治疗及眼睛的保健与美容作为医学领域的重要组成部分，离不开各种生物医学材料的应用。

一、角膜疾病中的应用

（一）人工泪液

人工泪液是通过模仿人体泪液成分，补充眼表水分，滋润和保护眼睛，实现有效缓解和治疗干眼症。目前人工泪液的类型主要分以下几种：

1. 聚乙烯吡咯烷酮人工泪液　可以与正常的人角膜上皮细胞紧密联结，防止水和各种离子的渗透，恢复上皮屏障作用，可以弥补由于细胞间联结破坏所导致的角膜通透性增加。

2. 壳聚糖　是甲壳素脱乙酰基的产物，且阳离子性的壳聚糖分子含有许多极性基团，因此具有有良好的吸水性和成膜性，溶于水后可形成有黏滞性的大分子胶体溶液，有抗炎、抑菌、止

WWW.COPYRIGHT.COM

Notes

血的效果并具有良好的组织相容性。故以其作为人工泪液，由于其黏度大，在与常用的人工泪液作用相同时间的情况下，黏滞性可增加5倍，不仅可改善患者干眼症状，而且具有良好的抑菌功能。

3. 羟丙基甲基纤维素 可迅速且持久地缓解眼球干燥、过敏等症状，并能减轻由此引起的灼热、刺激感等不适。

4. 透明质酸钠 能促进结膜创伤的治愈，能很好地维护泪液水含量，增加泪液层的稳定性。

（二）角膜接触镜

作为接触镜片的材料不仅需要由有良好的生物相容性、良好的光学特性，还需要有足够的湿润性和气体透过性，以维护泪膜和角膜上皮的完整和健康。

1. 聚甲基丙烯酸甲酯（PMMA） 制成的角膜接触镜折射率高、硬度合适。但是由于PMMA亲水性不强，氧气通透性也较差，长期佩戴易引起佩戴者的不适甚至并发症的产生。因此现在单纯PMMA材料的接触镜片已少用。

2. 硅氧烷甲基丙烯酸酯和氟多聚体 此类硬性镜片材料透明、稳定，且具有良好的硬度。硅氧烷可提高材料的透氧性能，甲基丙烯酸酯可保持材料的透明性。但硅氧烷影响镜片的稳定性、耐用性与可润湿性。而氟多聚体能抗蛋白质与脂类沉淀，其透氧性是目前现有透气性硬性接触镜材料中最高的，因此该类透气性硬性接触镜材料的透氧性高，沉淀少，并发症也少。丙烯酸氟硅氧烷酯材料则不仅提高了透氧性，而且改善了其表面特性如可润湿性与抗沉淀性能等。

3. 甲基丙烯酸β羟乙酯（PHEMA） 是由美国药品食品管理局（FDA）批准可用于生物医学领域的pH敏感凝胶，具有良好的生物相容性和生物安全性。因其含水量高，对电解质等物质渗透性好，为细胞增殖提供了良好的环境，且透气性良好，是目前制造接触镜，尤其是软接触镜片的主要材料。但是由于其对抗蛋白质和类脂物质沉积性能差，且PHEMA水凝胶材料的透氧性能不很理想，因此人们正设法在该聚合物中引入其他单体，借以改善其性能。

（三）组织工程角膜

目前组织工程角膜的研究已取得了很大的进展，但是由于其强度与韧性的不足，以及透明度不够的缺点，疗效不及活体角膜。理想的组织工程角膜的支架材料应具备以下特点：①良好的生物相容性及与人体角膜相似的各种理化性能；②一定的坚韧性，并可按角膜组织的特点和缺损情况进行塑形，形成一定的曲度并达到完善的形态修复；③支架材料的降解速率与植入角膜细胞所形成组织器官的速率相匹配，在支架完成为角膜组织提供模板功能后，可被完全降解吸收或成为与新生组织相互融合的组成部分。

现在常用的角膜支架材料包括：

1. 胶原 作为人体细胞外基质成分之一，有天然网状结构，具有良好的生物安全性。目前眼科医用的胶原，主要经由动物巩膜加工，去除其中多余细胞活性成分及免疫原性制成。此时剩下主要成分为抗拉力极强的，致密、有横纹的粗纤维束-Ⅰ型胶原。胶原植入后能与细胞周围基质相互融合；可被蛋白酶降解，促进细胞生长代谢。此外还具有特异性分子识别信号，可介导种子细胞黏附生长，其降解产物还可作为组织细胞生长的营养成分并促进其功能结构的分化成熟。一方面通过降解时缓释其中药物抑制细胞增殖，另一方面还可通过机械间隔作用，防止成纤维细胞的移行、纤维粘连。

2. 壳聚糖 是一种来源丰富的天然聚氨基葡萄糖的甲壳质脱乙酞衍生物，是天然无毒性和生物可降解性的高分子聚合物。由于其有良好的生物黏附性和渗透性，在眼部用药中有其优势。是一种良好的生物活性载体，能支持种子细胞，如成纤维细胞、内皮细胞等的黏附生长。但是由于其也存在与宿主的整合性差，降解速度与新生组织的生成速率不匹配等缺陷。

3. 羊膜 为半透明组织，表面光滑，无血管、神经及淋巴，具有一定的弹性，有良好生物相容性。且与人眼结膜的组织结构相似，可提供基底膜和细胞外基质，促进眼表上皮细胞，包括结膜

细胞和角膜上皮细胞的生长、分化。去除上皮的羊膜最适于用于角膜缘干细胞生长的基质。脱细胞处理的羊膜，有效去除了组织中的细胞和可溶性成分，并保留基质及网状结构，有良好的细胞相容性和组织相容性，可作为组织缺损材料及组织工程的角膜支架材料。

二、晶状体疾病中的应用

（一）黏弹剂

眼前节手术时，黏弹性物质的出现能够发挥填充和保护作用，将眼内组织的损伤减少到最小。

1. 透明质酸钠　是一种有较高黏度的高分子聚合物，有良好生物相容性，无毒性和致癌性，可抑制炎症反应，减少肉芽组织生成，是目前使用最广的眼内植黏弹剂材料。

2. 几丁聚糖　相对分子质量高，动力黏度大，化学性质稳定，与角膜、房水具有相同的渗透压，可溶于水，易注入和清除，可在体内降解，是具有良好组织相容性的黏弹性物质，符合眼内黏弹剂的要求。有研究显示将几丁聚糖与透明质酸钠比较，作为黏弹剂用于人工晶状体植入术，观察患者术后视力、角膜内皮细胞密度及损失率、前房反应、眼压等，发现几丁聚糖组与透明质酸钠组术后各时期矫正视力无显著差异，且同期角膜内皮细胞损失率无明显差异。虽然两组术后有轻微的前房反应，经糖皮质激素局部或全身治疗后可在短期内消失，差异无显著性意义。由此推测几丁聚糖对眼内结构无损伤。

（二）人工晶状体

随着白内障手术的普及，人工晶状体在设计材料，植入方法，固定方法，表面处理及屈光学等方面有了长足的发展。目前生产的软性人工晶状体主要包括以下几种：

1. 聚甲基丙烯酸甲酯（PMMA）　是一种较为理想的人工晶状体材料，其优点包括性质稳定，为疏水性材料、生物相容性良好；质量轻薄、屈光指数高，透明度好；有较好的抗老化和抗酸、碱和抗有机溶剂特性，是最先用于制造 IOL 的材料。但也有其缺点，主要包括：弹性有限，不适于制造可折叠人工晶状体；生物安全性有限，经过 YAG 激光后释放的单体具有生物毒性，且它与角膜上皮细胞的接触会导致角膜上皮细胞的永久损伤；不能耐受高温高压消毒。因此目前是制造硬性晶状体的主要材料。

2. 硅胶　分子结构稳定，耐高温、高压，透光率高，易加工，能高压消毒，有良好的物理机械性能，而且疏水性好，生物相容性良好。但其较柔软，韧性差，抗机械性损伤力弱，易改变形态及脱位。同时由于其屈光指数较 PMMA 小，因此同屈光度的硅胶较 PMMA 人工晶状体要厚，易产生静电效应，使眼内代谢产物黏附在晶状体表面发生后发障，且易与硅油黏附硅凝胶从而造成其透明度及透光率下降。

3. PHEMA　具有吸水性，脱水时为质硬、半透明状，可进行抛光处理；吸水后体积膨胀，在充分复水后表现为质韧、透明。其优点为化学稳定性好，植入后引起炎症和渗出反应的程度轻，耐高温，韧性好，不易折断，是制成人工晶状体的良好材料，目前主要有亲水性和疏水性两种 PHEMA 复合物材料的人工晶状体。

亲水性丙烯酸酯是苯乙基丙烯酸酯（HEMA）与甲基丙烯酸甲酯通过化学交联共聚结合而成的大分子有机化合物，既具有良好的机械性能和光学性能、耐高温、可脱水植入，又具有良好的弹性和亲水性、柔软、折叠时不易产生划痕，可减少异物反应；然而由于其具有网状结构，富含渗水性，可使水分子、离子以及小分子物质自由通过，导致眼内代谢物进入内部而黏附污染，影响其透明度。此外，由于其表面亲水，为细胞的增生和迁移提供了合适的基质，使得晶状体上皮细胞在此表面增生，引起后发现白内障的产生。

疏水性丙烯酸酯是由 HEMA、苯乙烯基丙烯酸甲酯及其他交联体聚合而成的一类多聚物。其性质稳定，透明度高。在 37℃时的屈光指数比 PMMA 高，因此此种材料同等屈光度的人工晶

状体更薄,更适合于小切口植入。有研究显示由于此 IoL 表面黏性较大,使其更易黏附于囊袋内,使后囊与视区紧密接触,阻止晶状体上皮细胞的移行,后发障发生率也低。但是疏水性丙烯酸酯的高折射率使患者术后眩光等不良现象增加。此外,其对硅油的黏附性远小于硅胶人工晶状体。

三、青光眼疾病中的应用

(一) 青光眼术中植入物

眼植入剂为一类提高将药物以包裹、吸附或掺入的形式加入高分子聚合物中,根据不同情况制成不同形状,植入眼部组织使药物从中缓慢释放的给药系统。

1. 胶原 2004 年有人报道将通过猪巩膜提取胶原成分,制成无免疫原性,含水量高达 99% 的圆柱形胶原植入物,浸泡于各种浓度的 MMC 溶液中,观察体外缓释效果。此胶原植入物通过物理作用吸附 MMC,能实现一定缓释 MMC 的目的。但首先缺乏靶向性,其次,无法准确定量不同胶原膜吸附的 MMC 总量,安全性和有效性还需进一步研究。

2. 聚乳酸-羟基乙酸共聚物(PLGA) 是由两种单体——乳酸和羟基乙酸按不同比例聚合而成的一种可降解的高分子有机化合物。其中乳酸和羟基乙酸都是人体代谢产物之一,不会积聚体内,没有免疫原性和抗原性。因此 PLGA 通过 FDA 认证,是具有无毒、良好生物相容性、良好成膜性的药物辅料,已被广泛应用于制药、医用工程材料领域。

Yan 等通过将溶解的西罗莫司溶液与 PLGA 进行聚合反应,生成载药膜后置于新西兰兔滤过术后结膜下,发现能够有效延长滤过泡生存时间,并无明显毒副作用产生,同时在术后 28 天观察到 PLGA 膜的残留。认为此缓释系统能够有效抑制青光眼术后瘢痕化。但是此文中并无药物缓释曲线结果,无法判断药物缓释速率。

(二) 青光眼术后药物缓释系统

近年来,高分子聚合物领域快速发展,越来越多的新聚合物作为缓释载体应用进入医学领域。理想的抗青光眼术后应用的药物载体,应该具有低毒甚至无毒性、高稳定性、既不与所负载药物发生物理或化学反应,又不影响负载药物的疗效和浓度测定,同时还有良好的生物相容性和生物降解性。

1. 壳聚糖 李晓柠等通过共价键将 MMC 与醛化壳聚糖(CS-CHO)连接在一起形成 CS-CHO-MMC 前药,合成的 CS-CHO-MMC 药物控释系统,抑制青光眼术后结膜瘢痕化。该系统空白载体对体外培养的人 Tenon 囊成纤维细胞无毒性,同时经优化出的 CS-CHO-MMC 能够抑制 HTFs 的增殖、诱导其凋亡,抑制其 DNA 合成率并减少细胞表达 α-平滑肌肌动蛋白,降低细胞的迁移能力。此外,杨丽群等研制的聚羧甲基壳聚糖(N,O-carboxymethyl chitosan)原位凝胶负载 5-Fu 和贝伐单抗,抑制青光眼滤过术后结膜下瘢痕化。他们对该原位凝胶进行体外研究,发现 5-Fu 在 8 小时已经释放近 100%,而贝伐单抗在 53 小时后才释放不到 20%;体内研究则发现该原位凝胶的效果与术中单次使用 0.25mg/ml 的 MMC 浸泡术野 5 分钟相当,同时对角膜及结膜无毒。但是上述两种药物负载系统对 MMC 的释放速率较快,在 24 小时内释放出 80% 以上的 MMC,缓释效果不明显。

2. 2-羟基甲基丙烯酸乙酯(PHEMA)凝胶 Diane 等通过将 PHEMA 凝胶负载缓释低浓度 MMC,发现空白 PHEMA 凝胶就有抑制细胞增殖的作用,在负载低浓度 MMC 后,能将其以活性形式释放,对体外培养的人成纤维细胞有抑制增生的作用。他们同时对这种凝胶聚合物在体外进行了毒性测试,提示聚合物本身无毒性。但体外药物缓释试验发现此凝胶对不同浓度 MMC 缓释速率不一样,浓度越高的释放相对较慢,但在最初 5 小时都有暴释总量 50% 以上的 MMC。其次它仅进行了体外的检测,在活体中的安全性和有效性有待更深入的研究,且它的非生物降解性也可能限制了它的临床应用。

临床智库 WWW.CICALINE.COM

Notes

3. 纳米微载体　纳米是指直径一般在 10～1000nm 的高分子微粒。具有易于合成，负载容量大，且免疫性低，生物安全性良好的特点。纳米微载体的药物选择范围广，脂溶性和水溶性药物都可用纳米粒包裹，尤其是难以直接应用的水溶性差的药物。其中，由于壳聚糖的良好生物相容性和组织黏附性，利用其阳离子特性制成的亲水性阳离子聚合物也具有良好的生物安全性、可降解性和黏附性，可促进药物通过细胞旁路转运，实现控制释药速度、延长药无有效时间、以及靶向转运药物。

Duan 等通过将阳离子纳米聚合物将小干扰 RNA 转染进入成纤维细胞，下调 IKKB 基因的表达，观察对体外培养的人成纤维细胞和猴青光眼抗滤过术后的效果。发现通过靶向干预 *IKKB* 基因，可以抑制成纤维细胞的增殖、移行及表型转化的功能，提高术后抗瘢痕化效果。

4. 脂质体　是由双层磷脂组成的类似生物膜状物，生物亲和度高，无免疫原性和抗原性，不产生刺激。根据药物的溶解性可把选择性药物包裹入脂质双层或放入脂粒体囊中，当其逐渐分解时，缓慢释放药物。多项研究将 5-FU 与脂质体相结合，作用于新西兰兔滤过术后。观察发现脂质体缓释 5-FU 组的能够有效延长 5-FU 的作用时间，使眼压降低，减少瘢痕生存量。同时减少了 5-FU 的毒性，能有效调控术后瘢痕化程度。然而以脂质体为载体的眼用药疗效受到许多因素的影响，制备复杂，载体储存期短、稳定性差，在体内时可被溶酶体降解从而释药快等问题，使脂质体的发展和应用受到一定限制，但良好的生物兼容性是其突出的优势，有待进一步发展。

四、视网膜疾病中的应用

（一）人工玻璃体

人工玻璃体是用于替换或补充眼球内玻璃体的植入物。目前国内外多使用替代物，如空气、生理盐水、透明质酸钠、硅油、重硅油、惰性气体等进行玻璃体填充，但大多具有眼内毒性大、难以取出等缺点，治疗效果不甚令人满意。如使用生理盐水、惰性气体难以长时间维持正常眼压，目前临床上使用最多的硅油由于具有视网膜毒性，一定时间后易发生乳化，不可长期置于眼内，且易引起白内障、青光眼等并发症。近十几年来，用合成高聚物如聚乙烯醇（PVA）、聚乙烯基吡咯烷酮（PVP）水凝胶作玻璃体替代物已受到关注，但目前仍处于实验阶段，远期眼内毒性反应仍有待观察。此外，一种由高分子薄膜囊袋、引流管和引流阀组成的折叠式人工玻璃体作为玻璃体替代物，具有无毒、视网膜顶压效果好、不改变眼屈光度等优点，目前已应用于临床。

（二）组织工程视网膜支架

视觉是人类获取外界信息的主要途径，更是人类生活质量改善和提高的重要保证和标准。我国主要的视觉系统疾病可以分为光学性盲和神经性盲。光学性盲（如白内障、角膜病）能够通过手术治疗复明，而且疗效良好。与此同时，我国神经性盲（如青光眼、老年黄斑变性、糖尿病性视网膜病变等）的患病率和致盲率却在逐年攀升，而且一直缺乏有效的治疗手段。

研究表明视网膜神经元的损伤和修复是神经性盲的发生、发展和转归共同的科学问题，早、中期的视网膜神经元损伤可通过药物部分修复。然而鉴于我国特殊的疾病诊疗状况，大多数就诊患者已进入神经性盲的晚期，由于残存功能性神经细胞较少，不能通过 DNA 修复或药物进行有效修复，因此，替代治疗成为晚期视网膜神经细胞损伤的主要手段。传统的替代治疗手段主要包括人工视网膜假体和非靶向的干细胞替代治疗两方面。其中，人工视网膜假体在眼内植入微电极借以接受光信号，然而由于电极数量少，生物相容性差，不透明，不能完全模拟生物视网膜功能等不足，使其成像效果不佳。而目前非靶向的干细胞替代治疗主要通过视网膜下腔和玻璃体腔途径注射干细胞或干细胞源性视网膜神经元。从 2006 年到 2013 年，美国 FDA 已批准进入Ⅰ/Ⅱ期非靶向的干细胞治疗不可逆神经致盲性眼病的临床试验共 12 项，然而由于非靶向的干细胞治疗存在不易克服的难题，如干细胞定向分化效率低，移植后定位细胞数量少，靶向整合能力差，且易于在注射部位形成细胞团，无法模拟分层的视网膜组织导致细胞定向连接差，因此

治疗效果很不理想。此外，也有研究者采用带视网膜色素上皮细胞（RPE）的视网膜或胚胎视网膜进行视网膜组织植片移植，虽在动物实验和少量临床实验中有一定效果，但供体来源的紧缺以及胚胎视网膜面临的伦理问题等，极大地限制了其应用。近期，已有研究者在体外成功构建人 iPS 源性三维视网膜结构，但如何将其完整、不损害地输送到受体眼内靶点是限制其临床应用的关键问题。组织工程材料学的发展为解决上述难题带来了新希望，将干细胞技术与组织工程技术有机结合，构建新型的靶向干细胞组织工程化视网膜膜片将有可能克服人工视网膜假体不能完全模拟视网膜神经元功能的不足，也可能克服非靶向干细胞移植形成细胞团的缺陷，实现靶向治疗。

干细胞组织工程化视网膜膜片的研发需要解决：种子细胞来源的筛选，细胞生长和分化的微环境优选、组织工程材料的改良、干细胞源性视网膜神经元与组织工程材料的结合，以及膜片体内移植及功能评估，颇具挑战性。

1. 干细胞来源选择 干细胞研究已经取得了重要的成果：1969 年 Thomas ED 首先报道了骨髓干细胞移植治疗白血病并取得成功，并于 1990 年荣获诺贝尔医学和生理学奖；2006 年，日本科学家首次将鼠成纤维细胞经重编程为了诱导多能干细胞（iPS），并于 2013 年荣获诺贝尔医学和生理学奖；加速推进了干细胞临床应用的进程。

2. 干细胞诱导微环境体系及分化程度选择 细胞生物学研究发现细胞的增殖和分化状态可以与培养微环境中的成分相互影响。干细胞不仅可以被微环境中的成分诱导分化为特定的视网膜神经元，也可以分泌物质作用于周围的细胞和环境。譬如，国外研究者发现青年鼠肌肉卫星干细胞分泌的因子可以使老年鼠无活性的肌肉卫星干细胞重新发挥活性和功能，ES 细胞条件培养液可以促进压力触发凋亡的心肌细胞的增殖和克隆形成；Pearton 等也发现，在胚胎皮肤的条件作用下，分化的角膜上皮细胞逐渐失去其特异性终末分化标记物 CK12 和 CK3 的表达，逆分化为角膜缘干细胞。我国学者也据此研发了多种高效率的干细胞定向诱导分化方法，如 *Math5* 基因过表达、视网膜前体细胞（RPC）共培养、Hedgehog 信号通路激活、视黄酸诱导因子应用、Wnt、BMP 及 Nodal 信号通路阻断等。此外，还研究了 MEF 滋养层细胞在 iPS 重编程中的作用，TCF4 转录因子在维持角膜上皮干细胞特性方面的功能等。也在 DNA 水平证实在原代视网膜神经元中，经去甲基化重新启动 BRCA1、Ku80 以及经氯化锂处理上调的 Ligase Ⅳ，均能促进其胞内 DNA 修复方式中的非同源末端修复；同时也发现中药川芎嗪能有效抑制趋化因子受体 CXCR4 的表达，抑制眼新生血管生成，保护神经元。共培养体系中的骨髓基质干细胞分泌的 TSP-1 对大鼠视网膜神经节细胞有保护作用。

就细胞诱导分化程度选择而言，当前既有将人胚胎干细胞在体外诱导为成熟视网膜细胞进行移植，也有将胚胎干细胞直接或诱导成视网膜前体细胞后进行移植。然而，已有研究表明，诱导分化过于成熟的细胞不利于与宿主细胞的整合，而未分化或部分分化的细胞又可能有成瘤的风险。据此，探索干细胞分化程度与整合效率的最佳平衡点，筛选最佳分化阶段，显得尤为重要。

以上研究为体外构建“视网膜膜片”搭建了分子学基础，可利用组织工程化生物材料搭载干细胞源性视网膜神经细胞、细胞因子或分化调节小分子，模拟眼内视网膜神经细胞分化微环境及视网膜片层样形态，提高视网膜神经元转化效能、细胞存活率及生物学特征的维持时间。

3. 组织工程学材料在视网膜再生领域中应用的研究现状 当下，干细胞结合组织工程学材料再生医学领域是国内外研究的热点，已有心血管、骨科、皮肤等研究领域的报道，如冠脉导管、人造软骨等。此外，近年来眼科领域也有部分报道，如组织工程化角膜的临床应用、RPC 与纳米复合物共同移植能显著提高移植细胞的存活及整合等。

要构建组织工程化视网膜膜片，支架材料的选择是关键。理想的支架材料应具备良好的生

物安全性、三维结构、可降解等特点。目前主要的材料包括两类：一类是天然有机材料，如胶原凝胶、纤维蛋白、壳聚糖等；另一类是人工合成高分子材料，包括最初的聚乳酸〔poly-(*L*-lactic acid)，PLLA〕(图 28-1)、聚乙醇酸(poly- glycolicacid，PGA)，以及后来出现的聚交酯酸〔poly-(1actic-CO-glycolic acid)，PLGA〕，二酸甘油酯〔poly-(glycerol-sebacate)，PGS〕等。

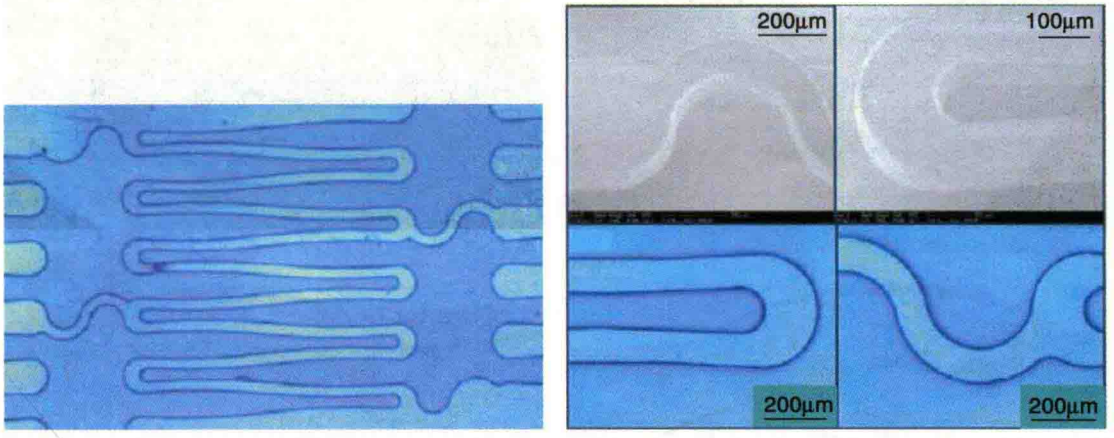

图 28-1　聚乳酸[poly-(L-lactic acid)，PLLA]

研究人员应用天然生物材料等模拟细胞外基质构建了应用于视网膜移植的细胞膜片，英国科学家 Vugler 等将人类 ESC 培养在人工基底膜上获得了人 ESC 来源的 RPE 细胞片层。但天然生物材料至今仍存在不同程度的缺陷，难以应用于临床，例如：明胶不能提供理想的细胞附着面，难以保证移植细胞在受体眼内的存活和贴附；纤维蛋白原载体脆性大，易于在受体眼内形成细胞碎块，难以维持细胞的排列和极性；患者自体生物膜如晶状体前囊和 Descement 膜，虽然可以避免移植排斥反应，但手术操作可能带来新的创伤以并且移植步骤繁琐，亦不是理想材料。

而人工合成高分子聚合物相较于天然材料，具有以下优势：①良好的生物相容性；②良好的光学特性，避免物理光学遮挡；③良好的成膜性能，可更好地模拟视网膜片层状结构；④“可控降解”性能，通过调整材料成分比例，调控材料降解速率，且降解产物没有生物毒性，降低免疫排斥反应发生率。近年来，研究人员应用聚酯类支架材料构建组织工程视网膜取得一系列进展，其中聚酯聚合物 PLLA 和 PLGA 被证实可有效地支持 RPE 细胞生长，明显改善体外培养的 RPE 细胞的生存率和极性，已得到美国 FDA 批准使用于临床(图 28-2)。此外，通过比较白色 PLGA 与蓝染 PLGA 支架在猪眼视网膜下腔的降解和对视功能的影响，发现白色 PLGA 移植眼 mfERG 诱发的 P1 波显著高于蓝染 PLGA 移植组，证实不同光学特性的组织材料对受体视功能影响不同，PLGA 材料本身呈白色半透明状，具有良好光学特性和应用价值。此外，Neeley 等研制的多孔 PGS 可使视网膜祖细胞紧密贴附，降解过程缓和，不会形成肿胀或炎症反应。其后研发的改良型 PGS 具备较强的弹性，可进行注射移植，大大简化了移植步骤，减少了手术损伤。

当下，材料科学发展迅速，一方面新型生物支架材料如复合型材料、纳米材料、温度敏感材料等不断涌现，日本学者利用温度敏感培养材料成功获取单层 RPE 细胞膜片，我国学者也成功应用微孔纳米纤维膜模拟人体基底膜构建 RPE 膜片；另一方面材料学与药物缓释、基因工程逐渐结合，可将特殊基因、生物活性分子和神经营养因子贴附于支架上，使之持续释放，维持其上视网膜神经细胞的生物活性，促进移植受体视网膜的修复。

4. 组织工程化视网膜膜片体外构建　自 20 世纪 80 年代飞秒激光器在美国问世，飞秒激光技术得到了迅猛发展，近年，飞秒激光超微细加工技术使精细蚀刻组织工程材料成为可能。

Notes

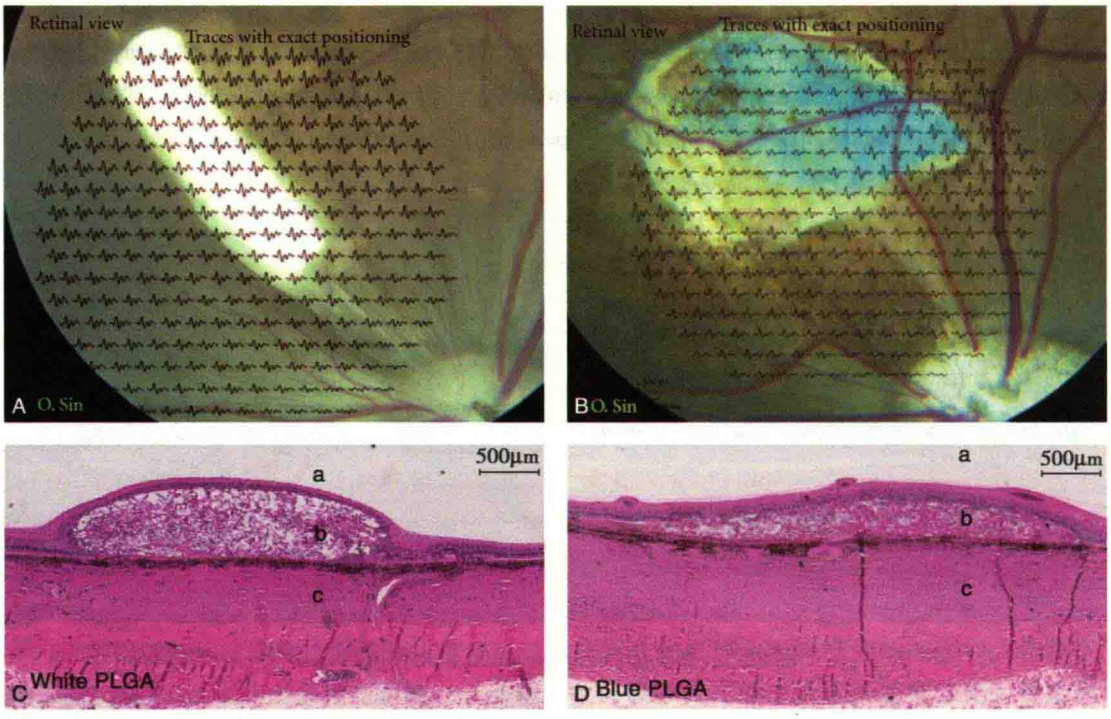

图 28-2 猪眼内不同颜色 PLGA 膜片移植

A. 白色 PLGA 支架黄斑区移植后 6 周，mfERG 检测发现明显的 P1 波；B. 亮蓝染色的 PLGA 支架黄斑区移植后 6 周，膜周围绕脉络膜新生血管，mfERG 检测 P1 波幅度明显降低；C. 移植的白色 PLGA 支架呈海绵状降解，部分视网膜外层被破坏，无感光细胞存留，内层视网膜基本完好；D. 移植的蓝色 PLGA 支架呈海绵状降解，部分外层视网膜结构紊乱，无感光细胞存留，内层视网膜基本完好（a. 玻璃体腔；b. PLGA 膜片；c. 巩膜）（AT Christiansen，et al. The Influence of Brightness on Functional Assessment by mfERG：A Study on Scaffolds Used in Retinal Cell Transplantation in Pigs. Stem Cells International，2012：1-7）

图 28-3 Spirit 1040-8-HG 飞秒激光器

由美国 High Q Laser 和 Spectra-Physics 共同生产的新型 Spirit™，是新型先进的单箱超速激光器（图 28-3）。具有以下优点：①高平均功率（>8W），高脉冲能量（40μJ）保证了快速数据获取；②可调性重复率（单次激发-1MHz）使其非常适合医学设备制造和飞秒显微加工；③整合的脉冲采集通过模拟输入实现了快速脉冲选择和能量控制；④可选的高效倍频效应模块使其能制造更小的和更精确的结构；⑤极好的波束指向稳定性（<20μrad，100 小时）；⑥全自动化电脑操控。

以 PLGA 为例，可利用飞秒激光蚀刻 PLGA 薄膜，经低热模压成支架（图 28-4）。并根据视网膜细胞不同平均直径（RPE：10μm；RGC：10μm；Cone：4. 4μm；Rod：60μm）及密度〔小胶质神经细胞（215. 00±18. 60）个/mm^2；星形胶质神经细胞（488. 70±13. 57）个/mm^2；Müller 神经细胞（12. 16±1. 23）个/mm^2〕，飞秒激光蚀刻适宜孔径大小（1～100μm）的膜片支架。使单种

Notes

或多种干细胞源性视网膜神经细胞沿激光蚀刻槽生长，置于“MINU-CELL-3D 培养体系”中进行立体、动态培养，模拟正常视网膜构形，构建“组织工程化视网膜膜片”（图 28-5）。并可在支架上通过锚定并可控地缓释细胞因子、生长因子，促进视网膜神经细胞的生长分化特性的维持，促进移植膜片细胞的在受体眼内的整合。此外，通过调整 PLGA 降解时间（1 天～5 年），实现移植细胞高效率靶向输送。通过安全性和有效性评估细胞贴附率、存活率及增殖活性、分化特性及细胞连接建立状况等，可获取优选的“组织工程化视网膜膜片”。

图 28-4　PLGA 支架
（Zhang Yulong，Biomedical Engineering，http://www.engineer.ucla.edu）

5. 组织工程化视网膜膜片功能学评估

（1）体外功能学评估：近期发现体外干细胞源性视网膜神经元具有各种电压敏感通道。光刺激后，仅神经节细胞可产生动作电位，其他视网膜神经细胞仅显示超极化电位。2011 年，Georgetown University 在人 iPS 源性 PRE 细胞中记录到了与正常 RPE 细胞相似的 Na^+、K^+电流和膜电位；University of Wisconsin 在人 iPSC 源性感光样细胞上记录到了特征性的电生理反应。此外，国内研究者应用“全细胞膜片钳技术（whole-cell patch）”成功记录了视网膜干细胞在不同分化阶段的多种电压门控离子通道。应用“全细胞膜片钳技术”评估干细胞体外培养分化为不同视网膜神经细胞过程中胞膜离子通道的特性，完善

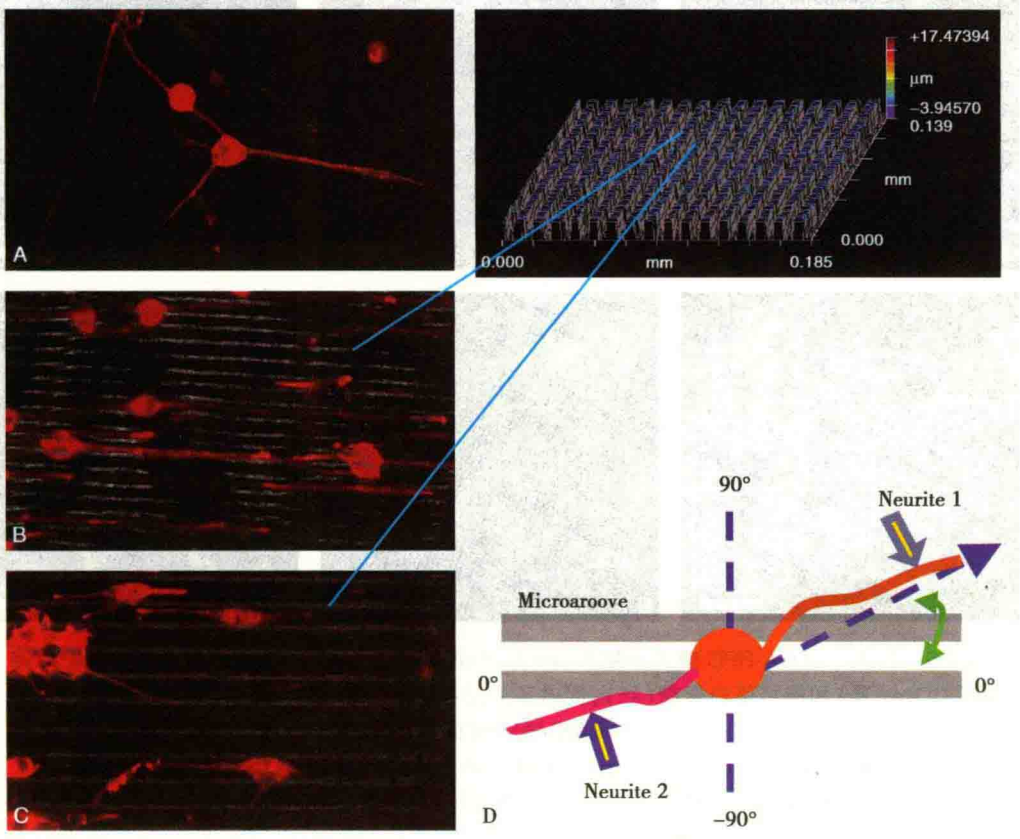

图 28-5　神经细胞在沟槽中定向生长
A. 光滑表面；B. 飞秒激光蚀刻 5μm 宽沟槽；C. 飞秒激光蚀刻 10μm 宽沟槽；D. 神经细胞轴突在蚀刻沟槽中按一定朝向生长

临床智库
WWW.CICALINE.COM

Notes

视网膜膜片上神经细胞的生物学、生理学评价体系，可为后续体内移植治疗提供具有功能活性的视网膜膜片。

（2）体内移植整合及功能学评估：活体评估视网膜膜片在动物模型眼内的存活、整合及对视功能的修复是评估膜片安全性、有效性和临床应用可行性的重要指标。目前视网膜膜片的体内移植已取得一系列成果。研究者利用 RPC 与 PLLA 及 PLGA 等材料构建组织工程化视网膜膜片进行动物体内移植，发现移植细胞的存活率相对于非靶向细胞悬液注射提高了 14 倍，且表达感光细胞表面标志物 recoverin 及 rhodopsin 的细胞数量有所增加，证实组织工程移植可促进移植细胞存活及分化状态的维持。随后的研究也证实小鼠 RPC-PGS 复合膜片可在视网膜色素变性模型小鼠眼内长期存活，且移植细胞整合效率大幅增加 14 倍；而在 PLGA 膜片上锚定基质金属蛋白酶（matrix metallo proteinases 2，MMP2）可明显提高膜片上的 RPC 在 $RHO^{-/-}$ 小鼠视网膜下腔的整合效率，证实组织工程材料联合活性分子缓释可促进移植细胞与宿主视网膜的整合能力（图 28-6）。将 ESC 源性组织工程化 RPE 膜片移植入视网膜色素变性模型大鼠视网膜下腔，移植细胞可存活 1 年以上，并部分改善了受体受损的视功能。目前，组织工程化视网膜膜片进行恒河猴青光眼和老年黄斑变性动物模型眼内靶向移植的实验正在积极开展，可通过高分辨 OCT 精确活体观察视网膜膜片的体内降解速度及膜片上视网膜神经元在受体眼内的存活、整合、迁移过程；并通过 mfERG、P-VEP，或训练恒河猴进行视力表检查等多种手段，准确、客观地评估恒河猴视神经损伤的恢复情况，为组织工程化视网膜膜片的临床应用奠定坚实基础。

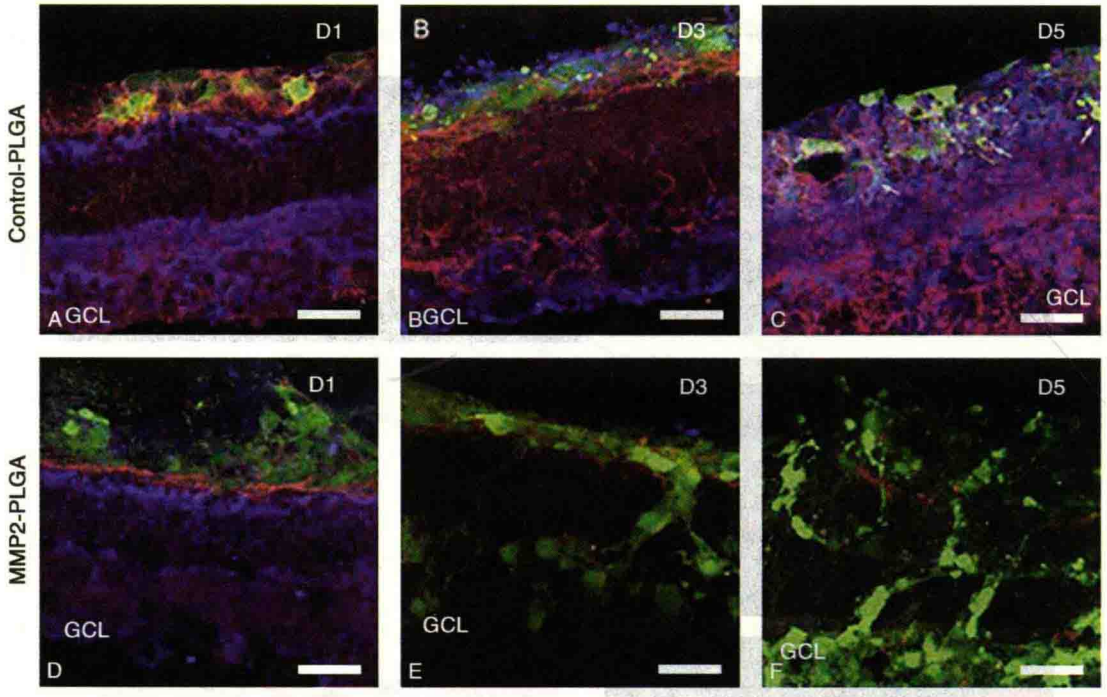

图 28-6 MMP2-PLGA-RPC 膜片移植入 $RHO^{-/-}$ 小鼠视网膜下腔，基质金属蛋白酶（MMP2）降解了 CD44（蓝）和神经蛋白聚糖（红），促进了 PLGA 膜片上的 RPC 整合：A～C. PLGA-对照；D～F. MMP2-PLGA（标尺=25μm）

（Tucker B A，et al. The use of progenitor cell/biodegradable MMP2-PLGA polymer constructs to enhance cellular integration and retinal repopulation. Biomaterials，2010，31：9-19）

Notes

问题与展望

生物医学材料学在眼科领域上的应用为眼科治疗学、分子生物学、生物工程学等学科的发展提供了丰富的物质基础，特别是与干细胞研究相结合又促成了材料学科的进一步繁荣，形成了当下前沿性的交叉学科研究领域——干细胞组织工程学。未来 10 年，材料科学的进展，尤其是新型纳米材料，具有组织相容性好、无毒、可调控降解和可缓释的特点，与基因治疗、细胞替代治疗、干细胞组织治疗交叉融合，将会提速它们在临床应用的前景。

（葛　坚）

临 床 智 库
WWW.CICALINE.COM

Notes

第二十九章　眼科学研究方法概述

第一节　眼科学科研基本程序

在眼科学领域不断出现新问题的情况下，如何针对发现的新问题选择适当的科研方法进行探索并解决相关问题，这是从事眼科学研究人员所必须学习和掌握的。眼科学科研基本程序包括以下步骤。

一、科研选题

医学科研的选题就是确定所要研究的题目，其本质是明确研究的目标，探索、解决未知，发现新的规律，找出新的方法，提出新的观点。它决定后续的科研设计和科研工作展开的全过程，是眼科学研究首先要解决的问题。科研选题是整个科研工作中起战略决策作用的重要环节，直接决定科研的成败。科研选题包括以下步骤：

（一）文献的查阅和假说的建立

在科研设计前必须查阅大量的参考文献（reference），认真收集、阅读与本课题有关的研究资料，善于查阅、搜集、积累、综合文献，把握新近的学科动态，明确研究方向是科研选题的一项基本功。随着电子信息化技术的普及，熟练掌握计算机网络查阅文献的途径、方法和技巧已经成为医学科研工作者必备的能力。在对文献进行分析综合的基础上，对眼科学相关科学问题的发生原因及解决办法提出设想，即建立假说。假说（hypothesis）即假设性说明，是对所提出的问题给予一种假定的解释和答案，也可以说是有待证实的认识和理论。假说的内容构成通常是非常广泛的，它包含有理论的陈述，也包含有事实的呈现。而且，它既有真实性尚未判定的内容，又有比较确实的依据。一个好的假说除了能够在已有的工作基础之上，通过猜想提出新的解释性理论，以新的方式来说明相关的事实，还要能够以新的理论去预测某些未知的事实。建立合理的科学假说是科研工作的灵魂，也是开展下一步实践检验的出发点与落脚点。

（二）眼科学科研选题来源与范围

研究课题来源广泛，优秀的研究者具有敏锐的洞察力，善于发现易于忽略或不易被发现的东西，及时地捕捉机遇，可根据实际工作中未解决的问题、文献阅读中或其他学术活动中受到的启发、学科领域的空白点、原有课题基础上继续探索、实验中观察到未得到解释的现象等，从而提出好的科研项目。

常用的选题范围包括：①眼科疾病发病机制或致病因素的探索；②疾病发生、发展程序的控制；③提出诊断的新见解、新方法、新设想、新试剂等；④对稀有疾病或本地区新发现疾病的调查研究；⑤探讨新药物、新手术的疗效及适应证、副作用或禁忌证，中草药剂型改革与疗效的评价，以及对新合成药物疗效的研究和评价；⑥患者康复期治疗和恢复视力的研究；⑦临床医学中社会和心理问题研究等。另外，近几年还涌现出一些新兴的可研究范围，如：①临床转化研究：其主要研究内容为使科学研究向工程技术应用的产业化过程快速实施；②交叉学科研究：例如眼科学常用医疗器材的材料学研究、视觉假体的计算机工程学研究等。

（三）科研选题原则

选择确定一个优秀的课题，必须遵循选题的四项基本原则：创新性原则、先进性原则、科学性原则、可行性原则。其中创新性是指别人没有研究和涉及的问题，是本学科的空白点，或者是别人虽对此研究过，但你的研究将会在理论或应用上有新发展和补充。或者是别人过去对这类项目有一些零星报道，而你选择了具有特色的系统性研究。科研的创新性包括理论创新、仪器设备和技术手段创新、方法创新、指标创新、人群首次检测、统计方法和数学模型创新、信息量超大创新、分析软件创新等。

二、研究计划与科研设计

（一）研究计划

研究计划（research project）是指与研究工作有关的一切事宜的安排，主要形式是撰写课题计划书或课题申请报告、开题报告等。研究计划一般应包括下列内容：①项目或课题名称；②国内外有关本课题的研究进展情况；③本课题研究的目的和意义；④研究设计方案；⑤经费、设备等物质条件的解决办法；⑥预计进度、预期成果；⑦承担者、单位、课题负责人；⑧前期工作基础；⑨其他：如专家论证、主管部门审查意见等。

（二）科研设计

科研设计（scientific research design）是指对一项科学研究工作的总体计划和安排。经过选题和定题两个阶段以后，形成一套比较成熟的全面设想。进一步将设想加以条理化、系统地说明研究者对这一问题的认识，按照一定格式编写成的文字资料，即为科研设计。科研设计由专业设计和统计设计两部分构成。专业设计主要包括研究思路、研究内容及指标、实验方案及技术路线等；统计设计的内容有研究对象数量的确定、对照组的选定、随机化分组原则与统计分析方法的选定等。统计设计就是控制误差、改善实验的有效性和确定资料分析的方法，也是保证专业设计的布局合理和实验结论可信性的关键因素。统计设计需要遵循随机化原则、设置均衡对照原则和避免对照沾染原则、样本含量足够原则、盲法原则。如果专业设计不科学、统计设计不正确，必然导致错误的结论。

三、实 验 方 法

眼部结构复杂而精细，要求研究者具有很强的精细操作能力。目前眼科常用实验方法（empirical method）包括整体动物实验、组织与细胞的培养、病理学技术、细胞生物学技术、分子生物学技术及电生理技术等。随着科技的进步，眼科学实验方法在不断地完善和创新。应根据课题的目的与要求，结合具体实验室设备条件，来选取合适的实验方法，不能一味追求方法上的新颖，要以得出科学、稳定、正确的实验结果为目的。

四、统 计 分 析

正确掌握和运用统计方法是科研人员重要的基本功之一，统计学（statistics）是科研者整体科研素质中不可或缺的一个重要组成部分。从科研课题的选题、设计、实施、分析到总结成文的全过程中，统计方法已渗透到了各个环节，因此，没有坚实的专业基础和统计学知识，是不可能圆满完成科研课题的。

医学统计方法在医学研究中的应用主要有三个方面：①以正确的方式收集资料，这种“正确方式”须在科研设计时确定下来，如随机原则、样本量的确定等；②描述资料的统计特征，如数据归类整理、列出相应图表、统计指标的选择与计算、统计结果的表达等；③统计判断并得正确结论，如根据各种概率分布，对实验和观察结果存在的差异和关联做出统计推断。

五、总结归纳

总结归纳就是根据观察事实与统计分析结果，运用分析、综合、归纳与演绎方法，把感性认识上升为理性概念，总结归纳的基本形式是撰写科研论文。最后，科研资料需进行归档，完整的档案资料真实地、有条理地记录了研究的全过程，提供了重复研究成果的一切条件，也是进行科技交流的有力工具。

第二节 眼科研究常用动物模型

一、实验动物

实验动物（experimental animal）是指以实验研究为目的，在一定的环境条件控制下，经过培养驯化，具有明确生物学特性、清楚的遗传和微生物背景的动物。目前眼科研究常用的实验动物包括猕猴、猪、兔、犬、猫、大鼠、小鼠、豚鼠、斑马鱼、果蝇等。动物实验的内容主要包括动物实验设施的建立、动物的选择、动物模型的复制、动物实验的技术和方法、实验后动物的观察和记录等。生物医学领域中动物实验主要应用于：①疑难疾病的研究，实验动物疾病模型为人类提供了极好的材料；②新药的产生和安全性评价；③医学生物制剂及制品如疫苗、抗血清、血制品等的研制和开发生产，效价及安全性评价；④新的治疗方法及其材料的研究评价；⑤实验动物的解剖、组织、胚胎、生理、生化等基础医学研究，既可为临床医学提供良好的比较医学基础，同时也是医学教学所需。实验动物有种、品种与品系之分。种（species）是自然选择形成的生物分类，但实验动物经过人工的长期选择、驯化和培育，已与其野生型祖先有着极为显著的差异。品种（breed or stock）是根据不同需要，人为地选择、改良和定向培育出具有一定外形和生物学特性的动物类群，其特性能较稳定地遗传，如眼科常用的新西兰兔、青紫蓝兔等。品系（strain）或称株，是根据不同实验目的采用一定的交配方式繁殖且祖先明确的动物群，又可分远交系、近交系、同类系。作为一个品系具备独特的生物学特性，相似的外貌特征以及稳定的遗传特性，如眼科常用的 SD（Sprague-Dawley）大鼠、DBA1 小鼠等。

实验动物作为人类的替身，承受了难以想象的痛苦，并为人类的健康事业贡献出了生命。从伦理学的角度看，它们应该得到照顾、尊重与感谢。眼科科学研究中所用到的实验动物均需严格按照 the Association for Research in Vision and Ophthalmology（ARVO）关于实验动物的规定执行，详情参见 *ARVO: Statement for the Use of Animals in Ophthalmic and Visual Research*。

二、动物模型

长久以来，人们发现以人本身作为实验对象对推动医学的发展是缓慢的，临床积累的经验在时间和空间上都存在着局限性，从众多的临床资料中获取有可比价值的材料很不容易，因此，人类疾病的动物模型（animal model）应运而生，这是为生物医学研究而建立的，具有人类疾病模拟表现的动物疾病材料，实质上也是实验动物的应用科学。疾病动物模型的意义在于：①避免了在人身上进行实验所带来的风险，以及道德伦理上的制约；②方法学上增加了实验材料和结果的可比性、实验的可重复性；③简化了实验操作和样本采集，并可了解疾病的全过程；④可提供发病率较低的疾病模型，节省科研时间，有利于对疾病早期防治进行研究；⑤有助于更全面地认识疾病本质。

临床应用最广泛的是诱发性疾病动物模型（experimental，artificial or induced animal model），即经过物理、化学、生物等因素作用，人为地诱发动物产生某些类似人类疾病的模型，如眼科常

临床智库 WWW.CICALINE.COM

Notes

见的用酸碱损伤兔眼球表面组织形成眼角膜化学伤模型，半乳糖喂养诱导的鼠糖尿病性视网膜病变模型、化学伤后睑球粘连动物模型、小鼠视神经再生研究动物模型、光动力法诱导的大鼠视网膜血管新生模型等。这类模型具有制作方法简便，短期内可复制大量疾病模型，实验条件易于控制等优点，缺点是通过人为的方式产生的疾病表现多数与临床存在着一定的差异，且某些人类疾病目前尚不能用人工诱发的方法复制，因此有一定的局限性。

自发性疾病动物模型（spontaneous or natural animal model）是动物自然发生的疾病或由于基因突变的异常表现，通过定向培育而保留下来的疾病模型，其特点是更接近于自然发病的人类疾病，但目前发现的疾病数量有限，疾病动物往往易于死亡，且培育费时、专业性强。眼科有自发性鼠、犬等的糖尿病性视网膜病变模型，兔、犬、猫、猴等动物的原发性青光眼模型，以及动物的先天性和获得性白内障模型等、视网膜色素变性的自然动物模型等。

转基因动物疾病模型（transgenic animal model）具有广阔前景和不可估量的应用价值，是用基因工程技术将外源性基因通过生殖细胞或早期胚胎导入胚胎染色体基因组内，使之稳定整合并能传给后代的动物，从而表现出导入基因所表达的生物学特征。眼科中已见报道在转基因鼠系中研究视网膜神经节细胞凋亡及其抑制基因，视网膜色素上皮细胞功能表达等，以期从分子生物学水平阐明诸如视神经变性萎缩、视网膜色素变性等相关疾病的发病机制及其未来的基因治疗。

三、常用眼科疾病动物模型的制备

（一）角膜炎动物模型

1. 单纯疱疹病毒性角膜炎动物模型　选用健康新西兰大白兔，双眼表面麻醉后，用6号注射针头在角膜中央表面做“井”字划痕，或用6mm环钻于角膜中央做一印记，而后在结膜囊内滴入一定滴度的病毒悬液，闭合眼睑，按摩30秒，每日检查。

2. 细菌性角膜炎动物模型　将一定浓度的金黄色葡萄球菌液或铜绿假单胞菌液自兔角膜近中央处注入角膜实质层，造成约4.0mm直径乳白色水疱。接种后约6小时，即出现早期感染症状，24小时后眼部出现明显的炎症反应。

（二）白内障疾病动物模型

1. 半乳糖性白内障模型　晶状体中*D*-半乳糖浓度升高时，在半乳糖醛还原酶作用下转化为半乳糖醇，在胞质中吸收水分使细胞肿胀，致晶状体混浊。选用5～6周龄大鼠，散瞳后，经裂隙灯检查晶状体透明方可用于实验，将实验动物饲以含50%半乳糖的饮食，但食量及饮水量均不加任何限制。观察待白内障成熟后，改为正常饮食。

2. 外伤性白内障动物模型　选用健康白色家兔，麻醉后用4号注射针头于角膜缘内约1mm处刺穿角膜入前房，针尖移行至晶状体中央上方，向下刺穿晶状体并摆动，“+”字状划破晶状体后向后退出针头。术后局部应用抗生素眼液及眼膏预防感染。

（三）青光眼（慢性高眼压）疾病动物模型

利用激光光凝作用破坏房角小梁结构致眼压升高。选用健康成年猕猴，必须有开的房角、正常的视盘以及正常的眼压方可用于实验。常规麻醉，用氩离子激光器（配以房角镜），对准小梁网中1/3部，以1.2～1.5W的能量，光斑直径50μm，时间0.5秒，在360°范围光凝100点，术后前3～5天用1%醋酸泼尼松龙（或相应的抗炎剂），减少术后反应。

（四）视网膜疾病动物模型

1. 孔源性视网膜脱离动物模型　选用健康新西兰大白兔，常规散瞳和麻醉，用尖刀在鼻上角膜缘后3～4mm切一半层巩膜小口，用注射器将一定浓度透明质酸酶稀液从巩膜切口处缓慢注入玻璃体。保留针头原位，10分钟后，缓慢吸出液化玻璃体，然后针头尽量接近视网膜，以较

快的速度注入，以此液流冲击视网膜致裂孔，使之发生网膜剥离，当产生裂孔及网膜剥离后，拔出针头，以抗生素眼膏及眼液点眼。

2. 增殖性玻璃体视网膜病变模型 利用玻璃体腔内注射结膜成纤维细胞模拟眼穿通伤的病理过程。选用健康实验兔，麻醉、散瞳后，在手术显微镜下用5号针头从颞上方角膜缘后3mm处进针，见针尖抵达玻璃体中后部，缓慢注入结膜成纤维细胞悬液0.1ml(10^6细胞/ml)，退出针头，用棉签按压进针处1～2分钟，术毕。细胞注入后2～4周病变显著。

3. 视网膜静脉阻塞动物模型 利用激光光凝作用使眼底静脉热凝闭塞(避开伴行动脉)。用氩离子激光器，光凝能量为100～450mW，光斑直径为50～100μm，时间为0.2秒，光凝长度为1～1.5视盘长度(PD)，术后行荧光血管造影了解阻塞情况。

4. 衣霉素致视网膜退行性变动物模型 玻璃体内注射衣霉素(tunicamycin，TM)，通过抑制蛋白糖苷化过程中低聚糖的形成，使感光细胞外节新盘膜磷脂合成受抑制，抑制了蛋白糖苷化过程中低聚糖的形成，使新盘膜再生受抑制，以致感光细胞外节进行性缩短；视网膜电图(ERG)振幅减小，潜伏期延长。

5. 光性视网膜损伤动物模型 获得视网膜变性动物模型的主要方法之一是持续光照射。光性视网膜损伤的实验多采用荧光灯光源，因为它在可见光范围内，散热很少，对动物全身影响较小，可以较长时间照射。低强度宽波段的蓝光(400～520nm)、黄光(510～740nm)、窄波段的蓝光(408～501nm)以及无长波氙光，可根据不同的光照强度、波长和光照时间，建立大鼠、鸽子、兔、猴、猪等光性视网膜损伤模型。照射后可行活体的ERG检查，以及离体视网膜光损伤的组织病理观察，以确定视网膜光感受器细胞的变性状况。

6. 自发性视网膜变性模型

(1) RCS大鼠：皇家外科学院大鼠(Royal College of Surgeon's rat，RCS rat)是一种自发性视网膜变性的动物，其先天性品系可通过基因控制，其隐性基因突变存在于受体酪氨酸激酶的*Mertk*基因。RCS大鼠的视网膜色素上皮细胞由于存在基因缺陷，不能吞噬感光细胞外节，导致盘膜碎屑在RPE层和感光细胞层间积聚，之后继发引起感光细胞的死亡。RCS大鼠视网膜胚胎发育是正常的，但自出生后第18天起感光细胞逐渐变性死亡，至3个月时外核层完全消失。

(2) rd1小鼠：视网膜退行性变(retinal degeneration，*rd*1)小鼠的致病基因为*pde6b*，其exon7上一个无义突变是导致疾病发生的原因。*Pde6b*基因编码视杆细胞cGMP磷酸二酯酶(PDE)的β亚基，后者通过调节细胞中特定部位的cGMP水平参与脊椎动物视觉传导的级联反应。*Pde6b*基因突变导致了PDE功能的丧失，使得cGMP不能变成GMP而发生聚积，光传导被阻断，并最终导致光感受器细胞的凋亡。该小鼠视网膜变性进展很快，组织学检查显示rd1小鼠出生后4～8天光感受器细胞外节和内节的发育已受到抑制，第10天光感受器细胞外节膜盘紊乱，第14天视杆细胞已迅速发生变性。

第三节 眼科研究常用实验技术

一、常用分子生物学技术

分子生物学(molecular biology)是以核酸和蛋白质等生物大分子的结构、功能及其在遗传信息和细胞信息传递中的作用为研究对象，从分子水平研究生命本质从而阐明生命活动规律。常用实验技术有：①电泳技术：特别是以琼脂糖和聚丙烯酰胺为支持介质的凝胶电泳为常用；②基因组DNA文库构建；③核酸分子杂交技术：根据检测核酸种类及手段的不同主要分为原位杂交

(*in situ* hybridization)、斑点杂交(dot hybridization)、Southern 杂交、Northern 杂交;④聚合酶链反应(PCR);⑤DNA 序列分析技术;⑥重组 DNA 技术;⑦蛋白质免疫印迹分析技术;⑧载体和宿主细胞技术,常以大肠埃希菌为宿主细胞,常用的载体有质粒、λ 噬菌体、病毒等;⑨基因芯片及高通量测序技术;⑩蛋白质组学技术:即在大规模水平上研究蛋白质的表达特征。另外,随着"后基因组"时代的到来,对蛋白质功能的研究成为重点,利用基因敲除技术、反义 RNA 技术和 RNA 干扰(RNAi)技术,在细胞和动物水平,可使目的蛋白不表达或低表达,进而推测目的蛋白的功能是目前正在新兴的科学研究方法。

分子生物学的研究进展,在医学领域带来革命性的变化,突出地表现为分子生物学理论和疾病的发病机制(如基因定位)、诊断(如基因突变检测)、治疗(如基因治疗以及基因工程技术)等方面的应用。利用分子生物学技术已取得的眼病发病机制研究进展有:单纯疱疹病毒性角膜炎的病毒潜伏,急性视网膜坏死综合征的巨细胞病毒感染,HLA 亚型与免疫性葡萄膜炎不同表现的病因关系,角膜损伤修复过程中多种细胞因子的参与,角膜移植排斥反应的 HLA 亚型分析,原发性青光眼的致病基因如 *GLC1*、*GLC3* 等,先天性白内障的晶状体蛋白基因突变,视网膜色素变性病因之一的视紫红质基因突变,*RB1* 基因突变导致视网膜母细胞瘤的发生,以及凋亡控制基因在视神经变性萎缩、获得性白内障发生、视网膜光感受器变性等眼病中起着重要作用。

除了眼病发病机制研究,分子生物学技术还可广泛应用于眼病的基因诊断分析。基因诊断的基本原理是运用现代分子生物学和分子遗传学方法检测基因的结构及其表达功能是否正常。应用 DNA 分子杂交技术原理,采用特异的探针来检测基因组中待测的特定基因或基因片段,PCR 技术即 DNA 体外扩增技术推动了基因诊断方法的广泛应用。目前,基因诊断的原理和方法不仅适用于遗传性眼病,也广泛用于感染性眼病和眼部肿瘤的诊断。

随着许多遗传病发病机制在基因水平得以阐明,医学分子生物学研究的深入和应用,DNA 重组技术的建立与发展,转移体系的不断改进,与疾病相关的基因也不断地被分离和克隆,基因治疗也能够由理论成为现实。基因治疗的方式主要有:基因补偿、基因失活、基因置换与矫正、免疫基因治疗及耐药基因治疗等。已开展的眼病基因治疗研究有转基因鼠视网膜色素变性治疗,视网膜新生血管的生长因子抑制治疗,增殖性视网膜玻璃体病变的成纤维细胞抑制,基因导入角膜内皮细胞促使在一定状况下的增殖替代损失的内皮细胞,视网膜母细胞瘤的基因治疗,以及青光眼中转入凋亡抑制基因,保护视网膜神经节细胞的治疗等。

二、常用病理学技术

(一) 眼科常规病理学技术

常规病理学技术包括:组织的取材与固定、染色技术、石蜡/冷冻切片的制备、细胞与组织化学技术、组织与细胞的免疫化学技术、免疫荧光技术、双重和多重免疫标记技术、眼球包埋切片技术等,都是眼科研究人员需要详细了解和掌握的实验技术。

(二) 其他

病理学对疾病的研究从宏观(肉眼观察病变)发展到微观(用光学显微镜、电子显微镜观察病变)的过程充分说明,病理学的发展基于病理解剖的基础上不断引进新技术、新方法,如原位核酸分子杂交技术简称原位杂交、荧光原位杂交(fluorescence in situ hybridization,FISH)技术、用引物介导的原位标记(primed in situ labelling,PRINS)技术、原位 PCR(in situ PCR)技术等,在诊断和治疗人类疾病方面不断有所发现、有所创新。

三、细胞生物学基本技术

细胞生物学(cell biology)主要从细胞整体水平、超微结构水平来探讨细胞的生命活动规律。主要研究技术有:①形态学观察包括各种显微镜(光镜、荧光显微镜、激光共聚焦显微镜、电子显微镜)及显微摄影技术;②细胞化学技术,包括酶细胞化学、免疫细胞化学、放射自显影和细胞结构成分的离心分离等技术;③分析细胞学技术,有流式细胞分选术、显微分光光度术和图像分析技术等;④细胞培养和细胞融合技术。随着研究的深入,新的技术方法不断涌现,如细胞间隙连接通信检测和划痕标记染料示踪、显微注射染料示踪技术研究细胞通信和信号转导;双微电极电压钳技术、膜片钳技术研究膜与细胞通信等。细胞生物学的核心问题是细胞增殖周期的调控,近年来的研究进展突出地表现在确立了细胞周期进程调控的分子机制,即从分子水平上(基因)阐述胚胎细胞的有序发育、机体细胞的正常增生、组织细胞的再生和分化、细胞衰老和凋亡等,以及疾病状况的细胞突变、畸变和癌变。眼科学中原先认为源于中胚叶的角膜基质和内皮、小梁网、睫状肌、眼眶骨等,经细胞生物学研究发现是由胚胎时的脑神经嵴细胞分化发育而来;组成视神经的视网膜神经节细胞轴突在胚胎早期(第16周)达370万,而出生时仅有110万,研究表明这是视网膜发育过程中生物体通过细胞凋亡机制产生的自我调节结果;视网膜玻璃体疾病状况下形成的增殖性病变,其中与视网膜色素上皮细胞和视网膜组织中胶质细胞——Müller细胞在病理环境中发生活跃增殖与迁徙,化生为成纤维细胞不无关联;角膜上皮细胞层损伤后,位于角膜缘的干细胞分化形成成熟角膜上皮细胞移行修复创面,是细胞生物学干细胞分化潜能的具体表现。

电子显微镜应用于细胞的研究对细胞及其结构有了细胞生物学的重新认识,目前将真核细胞的结构分为膜相结构和非膜相结构两大部分。细胞的膜相结构包括细胞膜(质膜)和细胞内有膜包裹的细胞器如线粒体、高尔基复合体、溶酶体、内质网、过氧化物体和核被膜等。细胞膜和细胞内各种膜相结构的膜统称为生物膜,其基本成分为脂类和蛋白质,在细胞间连接、物质转运、信息传送等方面发挥着重要的功能。细胞的非膜相结构包括有DNA或RNA与蛋白质组成的颗粒状和纤维状结构如染色质、核仁、核糖体,由蛋白质组成的微管、微丝、微网细胞骨架系统,以及无定形的细胞基质和核基质等,这些结构主要表现为细胞的生物学功能、遗传特性等。

此外,细胞培养和细胞移植技术的不断发展,为眼科某些疑难疾病的治疗提供了新的途径,如角膜缘干细胞移植术治疗眼表疾病,尤其是角膜上皮性疾病已应用于临床;视网膜色素上皮细胞移植治疗老年性黄斑变性已开始临床试验;角膜内皮细胞的培养和移植治疗角膜内皮失代偿性病变;光感受器细胞培养和移植以期恢复视网膜结构和功能等的实验研究也已开展。另外,近来注意到低等动物和一些哺乳动物的视网膜睫状缘存在一定数量具有自我更新和多能分化潜能的视网膜干细胞,这类细胞在视网膜受到损伤时能激活并对视网膜进行自我修复。

四、组织培养技术

组织培养(tissue culture)习惯上常泛指体外培养,即从生物体内取出一定组织,模拟体内生理环境,在无菌、适当温度、pH和一定营养条件下,使之生存和生长,并维持其结构和功能的方法。广义上包括细胞培养、组织培养和器官培养。

(一) 细胞培养

细胞培养(cell culture)是在体外无菌、一定营养和温度等条件下,培养单个细胞或单一型细胞群体,并使之生存、生长和繁殖的方法。细胞培养具有以下优点:①能获取纯净细胞株;应用

细胞培养的特殊技术，可去除杂类细胞，获得纯种细胞进行研究；②可获取大量细胞：细胞在体外培养中不断生长，可获取大量的细胞供研究或诊疗用；③细胞可无限期保存并随时取用：使用冷冻技术可将细胞无限期保存，复苏后仍能正常生长并恢复功能；④研究条件易于控制：培养的细胞不受机体内复杂内环境的影响，人为改变培养条件，即可在离体条件下长时间直接观察和研究活细胞的形态结构和生命活动；⑤可应用各种先进科技手段进行研究：培养的细胞作为实验对象可提供与在体细胞相似的生物性状并分离研究其某一特性，也方便使用各种不同的研究手段进行细胞形态和功能观察研究；⑥受伦理道德限制较少：医学研究，尤其是可能对人体有害的试验，很难在人体进行，应用体外培养的人体细胞进行研究，就能克服这一障碍；⑦快速价廉：细胞培养所占空间小，耗材少，实验周期短，因此远较动物实验价廉、快速。细胞体外培养也有局限性，即使当前模拟体内生理环境技术进展很快，但与真正的机体内条件相比仍存在着一定的差异。这种差异使培养细胞的形态和功能不能与体内的同类细胞完全等同，带来细胞生物学活性的一定差异。

眼科学基础研究中应用的组织细胞培养较多，常见的有眼球筋膜成纤维细胞、角膜基质细胞、上皮细胞和内皮细胞，小梁细胞、晶状体上皮细胞、虹膜色素上皮细胞、视网膜色素上皮细胞、视网膜神经节细胞、光感受器（视锥细胞和视杆细胞）、Müller 细胞、神经胶质细胞以及视网膜干细胞等。这些细胞结构功能的研究，对揭示眼球生理和视觉功能以及疾病机制非常重要，如角膜内皮细胞对角膜透明性和内环境的维护；小梁细胞在房水外流过程中的重要作用及青光眼发病机制；晶状体上皮细胞在白内障和后发性白内障中的作用；视网膜色素上皮细胞在视觉光化学反应，内环境的代谢维护、血-视网膜屏障作用以及增生性视网膜玻璃体病变、黄斑病变等诸多眼底病中的影响；视网膜神经节细胞的视觉电位传导和视神经病变的节细胞凋亡病理本质等。

细胞在体外培养过程中的生命活动与体内的细胞一样，是相互依存的，也就意味着细胞培养有一定的组织特性。组织培养中主要成分依然是细胞，由于细胞的体外生长过程总是处在运动和变动之中，因而被培养的组织往往难以长期维持其原有的结构和功能。随着组织培养时间的延长，其形态结构变动更大，结果常使单一类型的细胞易存活下来，最终也成了细胞培养。因此，组织培养和细胞培养并无严格区别，也称为组织细胞培养。

（二）视网膜体外培养

视网膜体外培养常用于进行视网膜神经节细胞的存活及其轴突再生的相关研究。通过体外培养，在一定时间内，视网膜可维持正常的神经上皮层、外核层、内核层和节细胞层细胞形态和组织结构，并有正常外丛状层。若与视网膜色素上皮细胞共同培养，光感受器外节能够正常发育。

视杯培养模型是由日本神户理化学研究所（Riken）科学家笹井芳树所领导的研究小组利用3D 组织培养技术，将小鼠的胚胎干细胞分化成具有三维复杂结构的视杯，继而发育为胚眼。这个研究的成功一方面突破了常规二维培养技术所不具备的空间发育方面的障碍，还意味着视杯的发育其实是自我组织（self-organizing），而不需要任何外界（如邻近的晶状体）的讯息就足以自动形成。在体外培育出复杂构造的器官一直是再生医学的最大难题，而体外成功培养的视杯为此带来了新的曙光，或许要完整了解每一个器官发育的详细过程还需要更长时间的研究，但是借由发育的自我组织过程也许是一条捷径。

五、组织工程学研究方法

临 床 智 库

组织工程学（tissue engineering），也称“再生医学”，是应用生命科学和工程学的原理与方法，利用生物活性物质在体外模拟体内生物环境，构建一个有生物活性的种植体，植入生物体内修

Notes

复组织缺损，替代器官功能。该理论的提出改变了人体组织损伤、缺损后，临床上采用传统的自体/异体组织移植方法实现组织修复和功能重建的单一模式，为众多的组织缺损、器官功能衰竭病人的治疗带来的曙光。

种子细胞、生物支架、生长信息是组织工程学中三个重要因素。其中种子细胞是组织工程学中重要的研究内容之一，也是最关键的环节。近些年来随着干细胞培养技术的发展和成熟，为组织工程学提供了多种可行的细胞来源。根据干细胞的分化潜能的特点可分为全能干细胞，三胚层多能干细胞，单胚层多能干细胞，单能干细胞。已有大量研究表明，干细胞可定向诱导分化为角膜缘干细胞、视网膜色素上皮细胞和视网膜神经细胞。国外已经有临床Ⅰ/Ⅱ期试验，将胚胎干细胞源性的视网膜色素上皮细胞注入患者视网膜下腔治疗中晚期干性年龄相关性黄斑变性。初步研究结果表明该方法具有良好的安全性和一定的改善视力的作用，同时宣告胚胎干细胞临床治疗取得了突破性的进展。为今后解决视神经损伤、视网膜损伤、视网膜变性疾病及组织工程化角膜等难点问题带来了希望。

生物支架是用于支持细胞成长为一个完整的组织的框架材料，并且可作为种植体植入生物体内，无毒、副作用，不引起免疫排异和过敏反应的特殊功能材料。在支持细胞生长的同时，为了更好地模拟体内微环境，在培养体系中需同时引入能够影响细胞活动的生长信息（如蛋白质因子和电信号等），用于引导和协调组织内细胞活动。

组织工程学是20世纪80年代提出的一个崭新概念，是融合材料学、工程学及生命科学的多学科交叉的研究领域。它的科学意义不仅在于为解除病人痛苦提供了一种新的治疗方法，更主要的是提出了复制“组织”、“器官”的新思想，它标志着“生物科技人体时代”的到来，是“再生医学的新时代”，是“一场深远的医学革命”。

六、常用仪器检查技术

（一）形态学仪器技术

1. 眼底荧光素血管造影（FFA） 将具有荧光特性的造影剂（荧光素钠）注入受检者静脉内（动物实验常选用尾静脉注射），经血液循环至眼底血管，受蓝光激发后产生黄绿色荧光，并用眼底摄影机记录其动态过程。该检查技术常用于观察视网膜血管及血液循环状态。

2. 光学相干断层成像技术（OCT） 利用光在不同组织层次反射光的运行时间不同，可获得不同层次的截面图。利用该项技术可对眼透光组织作断层成像，主要用于眼底检查及记录。该技术现已广泛应用于临床，也有动物实验专用OCT仪器设备。

3. 计算机断层成像（CT） 临床常用检查技术。眼科专用扫描断层包括横断位（轴位及水平位）、冠状面。

4. 磁共振成像（MRI） 临床常用检查技术。眼内MRI主要依赖于T_1加权像和T_2加权像，必要时刻采用脂肪抑制技术。

5. 超声生物显微镜（UBM） 其探头频率较普通B超高（达到40～100MHz），穿透力弱，探测深度为4～5mm，分辨率20～60μm。用于观察眼前节断面。

6. 脑光学成像技术（brain optical imaging technique） 其基本原理是：在一定刺激条件下，脑内神经元的兴奋，将可能引起：①神经元快速的神经活动（如递质释放、细胞间隙的扩张与收缩、毛细血管的扩张、水分子的转运等）；②神经元代谢活动的增强，继而使附近毛细血管中去氧血红蛋白的量升高；③局部血流的增加，局部毛细血管中氧合血红蛋白升高。这三种生理过程，将会使局部脑组织对特定波长光的吸收率发生变化。利用上述与脑内神经元活动关联的光学变化，用电荷耦合器件（CCD）摄像机便可将整片脑区中的兴奋区域和相对不兴奋区域记录下来，并用计算机图像处理技术区分出来，显示于二维平面上。

（二）视觉电生理学仪器技术

1. 整体电生理技术　利用传统临床视觉电生理技术和多焦视觉电生理技术，在活体条件下测定动物的视功能，以研究视觉系统疾病的发病机制，为临床提供新的治疗方案。它的特点是对动物损伤小，更接近其生理状态。

传统的临床视觉电生理包括眼电图、视网膜电图和视觉诱发电位。其基本原理是用图形或光对眼的整个视网膜进行刺激，视网膜受刺激后在视感受器内引起光化学和光电反应，产生电位改变，形成神经冲动，传给双极细胞、神经节细胞，经视神经、视交叉、视束、外侧膝状体、视放射终止于大脑皮质距状裂视中枢，最后形成视觉。若将记录电极置于视网膜附近则可得到ERG，而放于视中枢附近则可记录到VEP。EOG记录的是眼静息电位随光适应状态改变而发生相应缓慢变化的特性，它产生于视网膜色素上皮，暗适应后下降，明适应后上升。EOG与ERG反映视网膜功能，可应用于视网膜疾病的研究中。而VEP反映的是整个视路的功能情况，应用于视神经、视皮层的研究。

多焦视觉电生理是近10年来发展起来的一种新技术，它是将视网膜分成多个六边形小区域，由一个M-序列控制，可同时测得视网膜不同区域的反应，可以对局部病灶进行定位。

2. 细胞级电生理技术

（1）细胞外微电极技术（extracellular microelectrode technique）：其微电极尖端直径可为1～60μm，用于研究单个或少数几个神经元的活动特点。记录时用微电极通过立体定向推进器，将电极插入脑组织深部（视神经、外侧膝状体和视皮层），研究神经元对光或电刺激的反应。微电极一般为金属或玻璃微电极：①金属微电极：在不锈钢丝、铂铱合金丝、炭化钨丝等表面覆盖一层绝缘材料，剪成合适的长度，其端部用电解法腐蚀成极细的尖端即可；②玻璃微电极：用优质玻璃毛细管加热拉成极细的微吸管丝，在管内填充低熔点金属或电解液的电极为玻璃微电极。常用的还有在玻璃毛细管内加入一根尖端腐蚀好的炭化钨丝，然后一起加热拉制成钨丝玻璃微电极。细胞外记录可用于分析视皮层神经元的感受野、眼优势柱和方位柱。在立体视觉通道、颜色信息通道、空间频率通道、方位信息通道等视觉研究中发挥了重要作用。

（2）单细胞记录技术（unit recording technique）：记录基本上都采用玻璃微电极进行，其尖端直径≤0.5μm，电极插入细胞内，记录细胞的电活动。此法不仅能准确测定神经元膜电位，还能测定兴奋性突触后电位和抑制性突触后电位以及动作电位。但要成功持久地记录胞内电活动难度较大，主要是必须解决记录的稳定问题，同时必须有合格的微电极以免对细胞造成严重损伤。

3. 膜片钳技术（patch clamp technique）　开创于20世纪70年代中期。它是用尖端直径为0.5～3μm的玻璃电极，电极内充灌相应的溶液，实验时通过立体定向推进器，将电极尖端抵在细胞膜上，再给电极内施加少许负压，使电极尖端与胞膜形成在机械和电学上都非常稳固的紧密封闭即giga欧姆封闭（109Ω）。膜片钳技术按记录方式可分为单通道记录与全细胞记录，按钳制方式可分为电压钳与电流钳，按材料来源可分为单细胞膜片钳法、组织切片膜片钳法、活体组织膜片钳法。

第四节　临床科研设计及转化医学

一、临床科研设计

临床智库
WWW.CICALINE.COM

临床科研与基础科研的区别在于其主要研究对象为患者，具有很强的变异性，混杂因素也

Notes

很多。临床科研选题可以是就临床流行病学方面对某一疾病进行调查性研究,包括前瞻性研究与回顾性调查,也可以是在伦理学允许的情况下以病人为基础进行临床试验,以获得某些临床应用方面的结论,如新的诊断、治疗方法评定或是新药物的开发等。从课题设计上讲,更强调随机对照、双盲实验的原则。临床科研的实施方法可以是多样化的,例如调查问卷、或是应用新的药物等。

通常临床试验可分为Ⅰ、Ⅱ、Ⅲ、Ⅳ期。Ⅰ期临床试验:初步的临床药理学及人体安全性评价试验。观察人体对于新药的耐受程度和药代动力学,为制定给药方案提供依据。Ⅱ期临床试验:治疗作用初步评价阶段。其目的是初步评价药物对目标适应证患者的治疗作用和安全性,也包括为Ⅲ期临床试验研究设计和给药剂量方案的确定提供依据。此阶段的研究设计可以根据具体的研究目的,采用多种形式,包括随机盲法对照临床试验。Ⅲ期临床试验:治疗作用确证阶段。其目的是进一步验证药物对目标适应症患者的治疗作用和安全性,评价利益与风险关系,最终为药物注册申请的审查提供充分的依据。试验一般应为具有足够样本量的随机盲法对照试验。Ⅳ期临床试验:新药上市后应用研究阶段。其目的是考察在广泛使用条件下的药物的疗效和不良反应医学教育网整理搜集,评价在普通或者特殊人群中使用的利益与风险关系以及改进给药剂量等。值得注意的是,根据国家规定,新药物的开发必须经过临床试验后才能最终应用于临床。另外,新的诊断策略与新仪器设备的使用也需经过严格谨慎的审查与伦理学的论证。

总之,精心设计、操作的临床试验与严格的审查制度,是提高人类健康,寻找新的治疗策略与方法的最快最安全的途径。

二、转化医学

转化医学(translational medicine)是指将基础医学的研究,能够直接和临床治疗上连接的一个新的思维。转化医学是近两三年来国际医学健康领域出现的新概念,是将基础医学、药物开发以及临床上的治疗这三个在过去分开的领域得以快速连接,让以往疾病研究上的分子致病机转研究的成果,能用直接运用于临床治疗。

转化医学的主要目的是打破基础医学与药物研发、临床及公共卫生之间的固有屏障,弥补基础实验研发与临床和公共卫生应用之间的鸿沟,在其间建立起直接关联;从实验室到病床,把基础研究获得的知识成果快速转化为临床和公共卫生方面的防治新方法。为开发新药品、研究新的治疗方法开辟出了一条具有革命性意义的新途径。

转化医学的基本过程大致可分为:从研究疾病的病理机制出发,结合临床病人所展现的疾病特征,疾病所出现的生物标记,以及致病的分子途径来进行有系统的研究与分析。并发展新的诊断治疗方式及特定药物的开发。以所获得的诊断治疗方式和特点药物进行个体化(personalized)治疗。

广义的转化医学还包括从单独患者开发和应用新的技术,强调的是患者的早期检查和疾病的早期评估,是一个致力于克服基础研究与临床和公共卫生应用严重失衡的医学发展的新模式。其核心内容是以患者为中心,在从事基础医学发现的研究者和了解患者需求的医生、以及卫生工作者之间建立起有效的联系,实现基础科研成果快速转向临床应用,特别集中在分子基础医学研究向最有效和最合适的疾病预防诊断、治疗和预防模式的转化,以提高医疗总体水平。

在我国,转化医学尚处于起步和探索阶段,但发展很快,并且已成为国家在生物医学领域里一个重大的政策。《中共中央关于制定国民经济和社会发展第十二个五年规划的建议》辅导读本中指出:“以转化医学为核心,大力提升医学科技水平,强化医药卫生重点学科建设。”

全国一些院校和科研单位都成立了转化医学研究中心，为我国转化医学的进一步发展打下了坚实的基础。除了注重药物研发、生物医学工程等经典意义上的转化医学外，对于我国这样一个人口大国，转化医学研究更应重视公共卫生，重视基层，重视社区，重视人群的流行病学研究。

问题与展望

迄今为止，尚有许多眼科疾病，特别是严重致盲性眼病的发病机制尚未得到阐明，盲及低视力者视功能的恢复还是困扰眼科医生的难题。眼科领域科学研究的热点主要集中在以下几个方面：①采用分子生物学技术，结合人类基因组研究成果，进行家族性眼病遗传规律性及发病机制的研究；②以干细胞和组织工程技术为核心的再生医学，为解决视网膜损伤、视网膜色素变性、神经损伤后再生修复及构建组织工程化生物角膜等问题带来了希望；③了解视觉发育及形成的基本规律，阐明其可塑期及关键点，新技术（如 FMRI 和 PET）的出现使得对活体皮层功能的进一步深入研究成为可能；④人工视觉（视网膜芯片及假体）的研究向全真模拟人类视觉方向发展，并将应用于临床；⑤近视眼发生机制及防治研究；⑥视网膜新生血管形成的调控与眼部免疫机制调控机制。上述问题的解决有赖于必要的投入：包括人力、物力、机制、管理，新技术、新方法的应用，更有赖于客观、务实、严谨、精确的科研设计与证据收集。在科学研究领域，最新的未必是最好的，最基本的才是最重要的。必须遵守科学研究的基本程序：按章决定样本量、随机抽样、齐同、对照、重复，决定研究性质、预先设计统计方法，决不能事后置“P”，特别要注意结果的解释，小心求证，统计学结果只是代表一种倾向和趋势，并非因果关系。

（阴正勤）

Notes

第三十章　眼科流行病学与临床科研设计

第一节　流行病学的定义和研究范围

经典流行病学是一门研究人群中疾病及健康状况的发生、发展和分布及其影响因素，研究防治疾病及促进健康的策略和措施的科学。在长期的发展中，经典流行病学所形成的科学方法在医学众多领域里起着重要作用。流行病学渗入到临床、基础和预防医学各个领域，它与各有关学科相互结合、相互渗透、逐渐交融，产生了许多交叉性学科：如临床流行病学、分子流行病学、药物流行病学、遗传流行病学等。

临床流行病学是将流行病学的研究方法引入到临床医学领域，从群体角度来研究疾病的自然史、诊断方法及疗效评价，是一门科学地观察和解释临床问题的方法学。它的目的和任务是解决各种临床问题，包括疾病的分布规律、治疗、预后影响因素、疾病病因和危险因素等。流行病学在眼科学中的应用就是流行病学在临床医学应用领域中的一个分支。

眼科流行病学（ocular epidemiology）是将经典流行病学和临床流行病学与眼科学结合，解决眼科学中所面临的问题，可了解眼病的发生状况和自然过程，测量眼病的患病率、发病率、致盲率，阐明眼病的发生和流行的规律，探讨眼病发生原因和危险因素，了解预防和诊治眼病措施的效果等。此外，在了解医学论文的意义和价值时，也需要流行病学和统计学的知识。

第二节　眼科流行病学的研究方法

选择研究方法是进行临床研究工作的核心。流行病学研究分为描述性研究和分析性研究两大类。

一、描述性研究

描述性研究（descriptive study）是对已有的资料或通过特殊调查，如问卷调查、面谈、观察等方法收集到的资料进行整理归纳，对疾病或健康状态在人群中的分布情况加以描述。这种研究的目的不是专门检验一项病因假设，而是研究疾病在一定人群中发生数量及其分布特点。它主要回答是谁、什么地区和什么时候易患这种疾病。通过分析，可以形成有关致病因素的假设和进一步研究的方向。因此当出现某种临床现象或健康状态时，一般都从描述性研究开始，通过了解事件或疾病分布的基本特征，获取信息，形成进一步分析研究的假设。描述性研究主要包括病例报告、疾病发生的流行病学描述、描述性横断面研究及生态学研究。

（一）病例报告

1. 概念　病例报告包括个案报告和系列病例分析，是指研究具有某一或一系列具体情况，或接受某一种治疗的临床病例。病例报告无特设对照组，只是描述所研究疾病发生和分布，不能用于估计发生该病的危险。

病例报告往往对一些罕见或特殊病进行报道，全面介绍疾病发生、发展与转归，报道疾病诊断、治疗和疗效评定结果。个案报告是研究少见病的常用方法，病例报告往往可以提供许多有

临床智库 WWW.CICALINE.COM

价值的信息。

2. 病例报告的内容　包括以下方面：①报道该病例的理由；②描述病例，提供有关的数据资料；③指出该病例的独特之处，或说明和讨论判断该病例未曾报道过的依据；④分析是否还有其他解译该病例特点的可能；⑤指出该病例给予作者和读者的启示，做出结论。

3. 病例报告的步骤　一般采取下列步骤完成病例报告：

（1）选择合适的病例，最好是特殊病例、采用新的诊断或治疗方法的病例或者出现异常现象的常见病例等。

（2）提供完整资料，说明病例的诊断依据。病例报告的资料来源于一些经常性医疗资料，如医疗工作的日常记录及有关报告卡，医疗卫生工作和非医疗卫生工作统计报表，疾病监测资料，包括疾病、环境、药物不良反应监测等。个案报告资料也须强调资料的完整性，包括患者性别、年龄、职业、主诉、现病史、既往史、体格检查、实验室检查、特殊检查、诊断与鉴别诊断的依据。临床资料中，治疗措施及疗效观察是个案报告的重点内容。

系列病例分析报告是对一组相同疾病的临床资料进行整理、统计、分析、总结并得出结论的方法。在临床科研中，这种回顾性病例分析是临床医师的常用研究手段。

4. 病例报告的优缺点　病例报告是一种描述性研究方法，其优点是容易收集资料，所需的人力、物力和时间较少，在研究过程中患者能得相应的治疗，因此容易为医师和患者接受。缺点是论证强度较低，可信性较差。由于未设对照组，可能导致错误结论。研究对象仅为病例，没有发生这种疾病的危险人群，因此不能估计该病发生的危险。有些研究者为了使读者对所报告的疾病加深印象，而计算某些年龄、性别、民族组成或有其他特征的病例占总数的百分比。这些数字不是“率”，而是比；不是强度指标，而是结构指标。这是因为在这些计算中，分母仍然是病例，而不是可能发生该病的危险人群。

（二）疾病发生的流行病学描述

根据疾病的个体特征（如年龄、性别、种族、受教育程度、职业、婚姻、社会经济状况和个性等）、地区（如城市、农村、国家等）及时间（如季节等）来收集疾病在人群中发生分布的资料，其研究的目的是了解谁、什么地区和什么时候最容易患病。

（三）描述性横断面研究或社区普查

描述性横断面研究又称现况研究（prevalence study）或横断面研究（cross-sectional study），是运用某种手段收集特定人群在某个一时间断面的疾病资料，能了解某一时点或时段的疾病患病率。研究的目的不是为了检验某种联系的假设。

如果在研究时，不仅收集特定人群在某一个时间断面的疾病信息，同时还测量暴露因素，并了解疾病与暴露因素之间的关系，这样的研究就由描述性横断面研究变为分析性横断面研究。分析性横断面研究比描述性横断面研究可获取更多的资料和信息，因此在实际工作中一般不会只做描述性横断面研究。

1. 目的及用途

（1）描述疾病或健康状况或某一事件的发生及其分布特征，即通过对一个地区进行疾病或健康状况的调查，了解该地区危害人群健康和生命的最严重的疾病和卫生问题，以确定该地区防病工作的重点。

（2）描述与疾病或卫生事件有关的暴露因素，并了解这些因素与疾病的联系强度，为病因学研究提供线索和建立病因假设。

（3）监测高危人群，在人群中进行普查或筛检，达到早期诊断、早期治疗患者的目标。

（4）了解人群的健康水平，对疾病防治措施的效果和医疗卫生工作的质量进行评价。

现况调查适用于研究病程长、发病频率较高的疾病，适用于研究比较稳定的暴露因素，但不适合研究病程较短，或者在短期内可以逆转的危险因素。

2. 现况调查的种类和方法

（1）普查：是在特定时间内，对特定范围的人群中所有成员进行某种疾病或某种健康状况的调查。特定时间应当是一个时点，或是一个很短的时段。特定范围是指某一地区或具有某种特征的人群。进行普查的目的除了了解疾病在人群中发生情况及其危险因素之外，还要在人群中早期发现患者。

开展疾病普查时应当注意以下原则：①明确普查的主要目标，是为了早期发现病例并给予治疗；②普查的疾病最好是患病率比较高，以便短时间内发现足够多的病例；③普查所用的检查应当具备灵敏度高、特异度强，易于在现场实施的的特点；④有足够的人力、物力和财力支持普查工作。

疾病的普查具有一些优点，例如可得到人群中某种疾病发生的实际情况和患者的绝对数，可以发现人群中全部病例，以便早期治疗；可较全面描述疾病的分布和特征，可以提供与疾病有关的危险因素及流行因素，为病因学研究提供线索；可以普及医学卫生知识；在调查中确定调查对象比较简单。

疾病的普查也存在一些缺点，例如由于普查时受检对象相当多，例如所获资料较粗，准确性较低；调查时费时、费人力、费用大；普查不适用于对发病率低或诊断复杂的疾病，不适合目前尚无简易诊断手段的疾病；无应答率较高；组织工作的难度大；由于参加的工作人员多，调查质量难于控制；从普查中不能得到发病率资料。

（2）抽样调查：是以代表性样本来估计总体的一种研究方法，是一种非全面调查，可以用来估计疾病患病率或某种特征的情况，以便揭示疾病分布规律。如果要使抽样调查的结果或结论在相当程度上代表整个研究人群，首要条件就是要采用随机化原则抽取样本。常用的抽样方法有单纯随机抽样、系统抽样、分层抽样、整群抽样和多级抽样。

3. 现况调查的步骤

（1）根据研究目的，确定采用普查或抽样调查来收集资料。资料收集是现况调查成功与否的根本保证。资料分为经常性资料，如日常医疗工作记录和统计报表，包括病历、检查记录等，以及一时性资料，如专门调查的结果。

（2）设计调查表。调查表的内容一般包括三个部分：①一般性项目，包括姓名、性别、出生年月、职业等；②调查研究的实质部分，主要是本次调查有关项目、尽量选用客观指标来调查研究对象；③有关调查者的项目，列出“调查者”和“调查日期”，有助于查询和明确责任。

（3）确定测量方法和检验方法。进行调查时，尽量采用简单易行的技术和高灵敏度的检验方法。同时对调查员进行培训，使他们在调查时按照标准进行调查。

4. 现况调查中常见的偏倚及控制方法 在现况调查中，常常由于某些人为的因素造成偏倚，导致结果不可靠。常见的偏倚有选择偏倚和信息偏倚。

（1）选择偏倚：指在选择研究对象过程中所产生的偏倚。例如选择研究对象时没有按随机抽样的方案进行，随意地由他人代替，从而破坏了样本的代表性和同质性。无应答偏倚也是一种选择偏倚，研究对象由于种种原因而拒绝参加调查，造成应答率降低。在实际调查中，若无应答率超过10%，就难于反映所调查人群的全貌。因此，在抽样过程中坚持随机化原则，严格按照抽样设计方案选取研究对象，是十分必要的。调查前开展广泛的宣传和动员，采用补漏调查，都能提高应答率。

（2）信息偏倚：指在调查过程中获取信息时所产生的偏倚，主要来自研究对象或研究者以及测量的仪器设备。常见的情况有：调查对象回答不真实或不准确造成回忆偏倚和报告偏倚；调查者没有按照“标准化”的方法进行调查所造成的偏倚；测量工具或检测方法不够精确所造成的偏倚。控制这些偏倚的方法主要是选用精确的仪器设备，按照“标准化”方法进行各项调查。

5. 横断面研究的优缺点 优点是所需费用少，容易施行；不需要随访时间；可以研究几种疾

病与多种暴露因素之间的联系；能为制订人群的健康计划提供有用的材料；不影响研究对象的工作和生活，容易取得配合。缺点是在同一时间测量疾病和暴露因素，不能确定它们之间的时间顺序，不能建立疾病与暴露因素之间的因果关系；不能用于研究患病率极低的疾病；在大范围人群中随机选择样本困难；只能测量疾病的患病率，而不能测量疾病的发病率或其发生的相对危险性。

（四）生态学研究（ecology study）

在现况调查中，当被观察单位为生态单位时，就成了描述性生态学研究。生态学研究亦称集聚研究，是在群体水平进行观察和比较，它以组而不是以人为分析单位，描述疾病在各人群中所占百分数或比数，以及各项特征者在各人群中所占的百分数或比数，寻找疾病的分布与哪些特征的分布相近或相关，从而在众多的因素中探索病因线索。常用的方法有生态比较研究和生态趋势研究。

二、分析性研究

分析性研究（analytic study）是检验特定病因假设时所用的研究方法，可以通过观察某一危险因素的暴露和疾病发生之间的关系来确定病因。这类研究分为观察性研究和实验性研究两大类。

（一）观察性研究

在这类研究中，所研究的某一危险因素的暴露程度不被研究者所控制，研究者只是通过观察和分析来达到研究的目的。例如当我们试图了解吸烟与年龄相关性黄斑变性发生的关系时，我们可以比较吸烟者与非吸烟者之间的年龄相关性黄斑变性的患病率或发病率。至于实验对象吸烟与否，不是研究者施加于他们的，而是已经存在的事实。观察性研究的主要困难在于所观察对象之间除了被研究的特殊因素不同之外，其他的一些因素也可能有所不同，而影响到研究的结果。但这类研究可以避免研究对象接受人为的危险因素，更符合人道主义精神，且较容易实施。常用的观察性研究有分析性横断面研究，病例对照研究和队列研究。

1. 分析性横断面研究　这种研究的方法、步骤与描述性横断面研究相同。在分析性横断面研究中，在某一时点对人群的一个样本同时测量疾病和暴露因素，并了解它们之间的联系。这种研究只注意一个时间断面上的疾病和暴露因素之间的联系，不需要随访，所以它既不是回顾性、也不是前瞻性研究。由于少见病、短期疾病和高病死率的疾病在“一瞬间”横断面的研究中常常不能被检出，因此横断面研究更适用于测量相当恒定的暴露因素与慢性病之间的联系。分析性横断面研究的优点是所需费用少，容易施行；无需随访时间；可以研究几种疾病与多种暴露因素之间的联系；能为制定人群的健康计划提供有用材料；不影响研究对象的工作和生活，容易取得配合。它的缺点是在同一时间测量疾病和暴露因素，不能确定它们之间时间顺序，不能建立疾病与暴露因素之间的因果关系；不能用于研究患病率极低的疾病；在大范围人群中随机选择样本困难；只能测量疾病的患病率，而不能测量疾病的发病率或其发生的相对危险性。

2. 病例对照研究（case control study）

（1）概念：病例对照研究是比较一组病人（研究组）与一组或几组未患此病者（对照组）的过去或现在的暴露危险因素，从中分析危险因素与发病间的联系及联系程度，以便确定病因。病例对照研究的特点：①是一种回顾性研究，研究者不能主动控制病例组和对照组的危险因素有无暴露、暴露多少，因为暴露与否已成现实；②是一种由“果”到“因”的研究，在研究疾病与暴露因素的先后关系时，先已知研究对象患某病或未患某病，再追溯与其可能与疾病相关原因；③病例对照研究设有对照组，由未患所研究疾病的人组成。

（2）研究步骤：

1）提出假设，确定待研究疾病和危险因素。

2）选择研究对象：

①病例组的选择：凡被选为病例者均应符合疾病的定义和选择标准，并应当具有代表性和暴露于危险因素的可能性。尽可能选用新发病例，因其发病不久，对疾病危险因素所提供的信息较为可靠。病例的来源可以为医院的患者或社区人群中的患者。

②对照组的选择：选择对照组的目的是为了正确地估计病例组人群中暴露的分布情况。被选入对照组的条件是必须不患所调查的疾病，可以是正常人，也可以是患其他疾病的患者，但不能是同一系统疾病的患者。对照组主要来源于医院其他疾病患者、同住一个街区的健康人、患者的亲属、朋友等。

对照组确定后，应与病例组就有关项目进行均衡性检验，要求两组除研究因素外，其他非研究性因素尽量齐同、可比。

匹配（matching）是一种常用的选择对照方法，其目的在于控制可疑混杂因素对研究因素与疾病之间联系的影响。具体的做法是，在选择对象时使病例组与对照组在那些已知与发病危险有关的因素如性别、年龄、经济状况和职业等方面保持一致。

3）样本量计算：病例对照研究的样本量估计是在满足一定条件下的一个粗略估计值，只具有相对意义。样本含量的估计取决于人群中暴露于该研究因素的比例；与该病有关的相对危险度（RR）估计值，或暴露的比值比（OR）估计值；第一类错误的概率（α），通常 $\alpha=0.05$ 或 0.01；第二类错误的概率（β），通常 $\beta=0.10$ 或 0.20，即 $1-\beta$（把握度）为 90% 或 80%。上述数值确定后，可用计算法或查表法得出所需要的病例和对照例数。样本量并非越大越好，过大会影响调查工作质量、负担重，耗时长，受检率和复查率都难以达到。

4）设计调查表：根据调查的疾病和危险因素，设计调查表，记录所获取暴露信息，包括所研究的危险因素及其他可疑的危险因素、混杂因素暴露的程度和时间。

（3）结果分析：病例对照研究调查结束后，资料经过汇总、整理、核对后进行分析。

1）描述性分析：对病例对照研究资料概况和特征进行描述，如两组对象的一般特征，包括年龄、性别、职业、经济状况等差异。对病例组与对照组的特征进行均衡性分析，确定两组间是否具有良好的可比性，但研究的因素应除外。若两组的特征差异具有显著的统计学意义，在分析时要考虑其对主要关联可能产生的影响。

2）推断性分析：通过回顾比较病例组和对照组在患病前暴露于某种可能的危险因素方面差异，分析暴露因素与疾病的关联程度。

①资料归纳整理：简单的病例对照研究所得结果可归纳为如下形式（表 30-1）：

表 30-1 病例对照研究资料的模式

组别	既往有暴露	既往无暴露	合计	%
病例	A	c	a+c	$P_1=a/(a+c)$
对照	B	d	b+d	$P_0=b/(b+d)$

②进行显著性检验：检验病例组与对照组暴露的差异是否具有统计学意义。χ^2 检验是常用的统计检验方法。

③计算疾病与暴露之间关联程度：疾病与暴露之间关联程度可用比值比（odds ratio，OR）表示，说明某事件发生可能性与不发生可能性之比。在病例对照研究中，病例组的暴露的比值为：

$$[a/(a+c)]/[c/(a+c)]=a/c$$

对照组的暴露比值为：

$$[b/(b+d)]/[d/(b+d)]=b/d$$

OR=病例组的暴露比值/对照组暴露比值=[a/c]/[b/d]=ad/bc

OR的含义与相对危险度相似,指暴露组的疾病危险性为非暴露组的多少倍。OR>1说明疾病危险度增加,称为"正"关联;OR<1说明疾病的危险度减少,称为"负"关联。

(4) 病例对照研究中偏倚和混杂:偏倚是指在研究设计、实施及分析过程中出现的系统误差,它会歪曲暴露与疾病之间联系的性质或强度,以致出现暴露与疾病之间联系的错误结论。因此在流行学研究中避免或减少偏倚是非常重要的。病例对照研究容易产生偏倚,主要有选择偏倚和信息偏倚:

①选择偏倚:是由于研究对象与非研究对象间的特征有系统差别所产生的误差。常发生在研究的设计阶段。

②信息偏倚:指在收集资料阶段调查暴露史时,两组所用的标准不一致或有缺陷,而导致两组结果不一。例如在调查时,被调查者应答时心理状态不稳定或回忆不准确所导致的偏倚。

③混杂偏倚:是指研究暴露因素与疾病之间关系时,由于其他因素所产生的效应干扰研究的因素,造成研究的危险因素与疾病之间发生关联。例如吸烟与肺癌之间存在着关联。吸烟与饮酒有联系,吸烟者中饮酒者居多,看起来饮酒会使肺癌发生的危险性增加,而实际上饮酒只是一个混杂因素。

(5) 病例对照研究的优缺点:优点是适用于研究罕见病或潜伏期较长的疾病;需要的样本量相对较少,研究的周期短,节省人力、物力和财力。

缺点是研究少见的暴露因素时效率不高;回顾性收集资料的可靠性较差;不能研究疾病与暴露因素之间的时间顺序,难于确定暴露因素和疾病之间因果关系;选择病例组和对照组时产生偏倚的几率很大;通常只限于研究一个暴露因素;不能得到有关疾病患病率、发病率和发病相对危险性的结果。

3. 队列研究(cohort study)

(1) 概念:队列研究是比较一组具有危险因素的暴露组和另一组无这种危险的对照组,经过一定时间后某种特定疾病的发生情况。进行研究时,首先选定未患所研究疾病的一群人,根据是否暴露于所研究的因素或暴露程度而划分为不同组别,然后在一定期间内随访,观察不同组别的该病(或多种疾病)的发病率或死亡率。如果暴露组(或大剂量组)的发病率显著高于未暴露组(或小剂量组)的发病率,则可认为这种暴露与疾病之间存在联系。队列研究的目的之一是检验病因假设,验证某种暴露因素对某种疾病发生率或死亡率的影响,同时可以观察某种暴露因素对多种疾病的影响。一般在队列研究之前先进行一次现况调查,以明确人群中各成员的暴露情况及有关情况,作为选择研究队列依据。

队列研究的特点:①是一种观察性研究,暴露不是人为给予,而是客观存在;②设立对照组,对照组可与暴露组来自同一人群,也可以来自不同人群;③是由"因"及"果"的研究,在探求暴露因素与疾病的先后关系上,先确认是否暴露于某因素,再纵向观察由这种暴露产生的结果;④能进一步证实暴露与疾病的关联,可以计算出疾病的发病率,即人群发病危险程度。

根据作为观察终点的事件在研究开始时是否已经发生,可将队列研究分为前瞻性和历史性回顾性两类。前瞻性研究是研究开始时,观察终点的事件尚未发生。历史性回顾性研究是在研究时观察终点的事件已经发生,可通过病历等资料了解这些事件的发生情况。也可以在过去资料的基础上,继续向将来方向观察事件的进一步演变情况。

(2) 研究步骤:前瞻性队列研究首先根据研究对象在加入研究时的暴露情况分组,以后通过直接观察或其他信息渠道确定在某段时间内发生的病例或死亡,最后比较各组的发病率或死亡率。

临 床 智 库

1) 研究对象选择:

①暴露组选择:可以在特殊暴露人群、一般人群或有一定组织的人群中选择。特殊暴露人

Notes

群指高度暴露于某种可疑病因之下的人群。选择对某一危险因素暴露特别严重的人群作为研究对象,不但所需样本量少,而且较易发现暴露与患病之间可能存在的联系。一般人群是指某行政区域或地理区域内居住人群,将其暴露于所研究因素的人作为研究队列。选择一般人群主要是考虑到所研究的因素与疾病在人群中是常见的,或是计划观察一般人群的发病情况,特别是观察环境与疾病的关系。有一定组织的人群往往有共同暴露于某因素的经历,如群众组织或专业团体成员,可有效收集随访资料。

②未暴露组(对照组)选择:设立对照组的目的是为了比较,因此特别要注意与暴露组的可比性。对照组除未暴露于所研究因素外,其他各种特征,如年龄、性别、职业、文化程度等尽可能与暴露组相似。未暴露组的选择有内对照、外对照或人口总对照。内对照是指在同一研究人群中,将其中暴露于研究因素的对象分出,成为暴露组,其余为非暴露组作为对照。外对照是指当特殊暴露人群作为暴露组时,往往需要另外选择一个人群作为对照组。人口总对照是将暴露组的率与全人群的率进行比较。对于特殊暴露(例如职业、医药)而言,暴露者在人群内总是少数或极少数,所以可把全人群的百分率视作未暴露者的百分率。

2) 样本量的估计:队列研究所需要的样本量往往大于病例对照研究的样本量,所需的样本量大小取决于四个参数:

即一般人群中所研究疾病的发病率水平 P_0:P_0越接近 0.5,所需观察的人数越少;

暴露人群的发病率 P_1:用一般人群发病率 P_0代替非暴露组的发病率。两组之差 $d=P_1-P_0$,d 值越大,所需观察人数越少。

显著性水平:用 α 表示,显著性水平要求越高,需观察的人数越多。通常取值 0.05。

把握度(1 -β):要求把握度越大,所需观察人数越多。通常β取值为 0.10。

计算队列研究的样本量公式为:

$$n=2p\ q(\bar{u}_\alpha+\bar{u}_\beta)/(P_1-P_0)^2$$

式中 P_1与 P_0分别代表暴露组和非暴露组的发病率,p 为两组发病率的平均值,$q=1-p$。

3) 资料的统计分析:对于队列研究的资料一般先做描述性分析,将研究对象的组成、随访的经过、结果和失随访的情况做出描述,检验各组的发病率或死亡率是否有显著性差异,从而分析暴露因素与疾病是否有联系。若有联系,进一步计算有关指标以分析联系强度。队列研究的基本数据按四格表形式归纳(表 30-2):

表 30-2 队列研究的资料模式

	病例	非病例	合计	发病率
暴露组	a	B	$N_1=a+b$	a/N_1
非暴露组	c	D	$N_0=c+d$	c/N_0
合计	$M_1=a+c$	$M_0=b+d$	T	

4) 率的计算:

①累计发病率(cumulative incidence,CI):当观察人群比较稳定时,而且人数较多时,以开始观察时的人口数为分母,整个观察期内发患者数为分子,计算该观察期的累积发病率。

②发病密度(incidence density,ID):当观察人群不稳定(有失访、死于其他疾病等)时,用发病密度计算发病率。发病密度又称人年发病率,即以人时为单位计算的率,人时为观察人数×观察时间。

③标化比(standardized mortality ratio,SMR):当特殊暴露人群人数少、死亡率或发病率较低时,可以用 SMR 来分析。计算该人群的理论死亡(发病)人数,即预期死亡人数。实际死亡(发病)人数与预期之比为标化比。

SMR=研究人群中观察死亡数(O)/按全人口计算的预期死亡数(E)

④暴露与疾病的关联强度指标主要有:相对危险度(relative risk,RR):表示暴露组发病或死亡的危险是非暴露组的多少倍。RR=1 表明两组的发病率或死亡率没有差别;RR>1 表示暴露组的发病或死亡率高于非暴露组,该暴露因素为危险因素;RR<1 表明暴露组的发病或死亡率低于非暴露组,该暴露因素为保护因素。无论 RR 大于或小于 1,都应进行显著性检验。

RR 计算的公式如下:

$$RR = Ie/Iu = [a/N_1]/[c/N_0]$$

式中的 Ie 或 a/N_1 为暴露组的发病率,Iu 或 c/N_0 为非暴露组的发病率,同时需计算 RR 的 95% 可区间,估计 RR 值的总体所在范围。

(3) 队列研究常见的偏倚:队列一般是全人群的一个有高度选择性的亚群,所以队列研究的结论不能无条件地推及全人群。常见的偏倚有:选择偏倚、信息偏倚、混杂偏倚。

但队列研究中值得注意的是"失访"。所谓的失访偏倚是指在研究过程中,某些选定的对象因为种种原因脱离了观察,研究者无法继续随访。在队列研究中,由于研究时间长、观察人数较多,失访是不可避免的。失访所产生的偏倚大小主要取决于失访率的大小、失访者的特征,对研究结果产生影响较大偏倚是"高危人群"的失访。一般不应超过 10%。

(4) 队列研究的优缺点

1) 优点:明确暴露因素的影响在疾病发生之前,可确定疾病与暴露因素之间因果关系;由于疾病发生在接受暴露因素影响之后,所以疾病的状况不会影响研究对象的选择和暴露因素的测量;是确定疾病发病率和了解其可能病因的好方法;可以容易地研究在一种暴露因素的影响下,几种疾病的发生情况及这些疾病与暴露因素之间的联系。

2) 缺点:不适用于少见病的病因研究;所需投入的力量大,耗费人力、财力和时间;研究对象的失随访会减少有效的样本数;暴露于某种因素的人群在随访期结束前患者数显著增加时,会产生严重的医学伦理道德的问题。

(二) 实验性研究

1. 概念　实验性研究是重要研究方法之一。它将患者或正常人作为研究对象。研究者将研究对象随机分为实验组和对照组,对实验组给予干预措施,随访观察并比较两组人群的结果,对比分析实验组与对照组之间在效应上的差别,来判断干预措施的效果。

实验性研究的特点:①是一种前瞻性研究,即直接观察研究对象。这些研究对象必须从一个确定的起点开始研究;②施加一种或多种干预措施,这些干预措施可以是预防疾病的疫苗,也可以治疗疾病的药物、方法等,但措施必须由研究者所控制;③研究对象必须来自同一个总体,严格采取随机化分组原则,将研究对象分为实验组和对照组。

由于实验性研究是由研究者控制研究措施,研究人群分组是随机的,因此对研究结果的解释时,能较好地排除外部因素的干扰,在检验效应能力上优于描述性研究和观察性研究。

2. 分类　根据不同研究目的和研究对象,通常将流行病学实验研究分为临床试验、现场试验和社区试验。

(1) 临床试验(clinical trail):研究对象是以患者为单位进行分组的。常用于对某种药物或治疗方法的效果进行检验和评价。

(2) 现场试验(field trail):是以未患病的人作为研究对象进行实验分组,例如接种疫苗预防疾病时。

(3) 社区试验(community trail):是以人群作为整体进行实验观察,常用于对某种预防措施或方法进行考核或评价。是现场试验的一种扩展。如食盐中加碘预防地方性甲状腺肿。

3. 临床试验的设计　临床试验必须要进行周密的合乎科学的设计,用比较经济的人力、物

Notes

力和时间，最大限度地获得可靠的资料，并从中得出有说服力的结论。

（1）确定临床试验的目的：在设计中首先要明确试验目的。选题可来自于临床问题，也可来自于文献资料的启发，其目的是研究药物、手术、放射治疗以及其他各种治疗措施的疗效和不良反应。

（2）试验对象：试验对象为人，其代表性受多种因素的影响，除疾病本身影响外，社会因素、心理因素等也产生较多影响。临床上同一疾病的严重程度不一，患者的性别、年龄差异较大，其结果不一定能代表患者群总体。因此在试验前应当考虑好样本的代表性。试验前应当明确试验对象纳入和排除标准。确定诊断标准后必须执行。入选对象在病情以及年龄、性别等方面具备某病患者的特征。入选对象参加试验的依从性应当较高。所采用的干预试验必须证实确属对人无害、安全可靠。研究对象能从研究中受益。对干预措施容易出现不良反应的老、弱、幼、孕妇等在研究中一般予以排除。

（3）干预措施：即为研究的因素，要注意其性质、强度、影响因素及水平等。干预因素在试验前应明确规定。

干预因素的强度指临床试验所使用的药物或措施的总量、次数、剂量、疗程等。在试验设计时要注意掌握干预因素的使用强度，过大可能使研究对象受到伤害或在临床实践无法开展，过小则难以出现预期的效应。一般通过阅读文献或开展小规模的预试验来确定干预因素的适宜强度。有的临床试验干预因素是单一的，即每次研究只观察一个干预因素的效应；但有时可有不同的水平或等级，即观察一种药物及不同剂量的疗效，不同的药物剂量就是不同水平。

（4）效应指标：临床试验是通过观察干预因素在试验对象身上的产生效应来验证疗效和因果关系，因此需要运用恰当的指标进行评价。常用的指标有发病率、死亡率、治愈率、缓解率等，以及副作用、实验室测定结果等。在具体选用指标时要充分考虑其真实性和可靠性，同时要考察其可行性。

4. 临床试验研究的基本原则 为获得真实可靠的研究结果，设置对照，随机分组和盲法是流行病学实验研究的基本原则。

（1）均衡和齐同条件下设立对照组：设置对照组是临床试验的比较基础，其作用在于采用对比鉴别的方法来研究干预因素的效应，排除非干预因素对疗效的影响，减少或防止偏倚和机遇产生的误差对试验结果的影响。尤其对于可以自然痊愈疾病，有季节变化的慢性病，以及以主观感觉或心理效应作为主要观察指标时。否则会误认为用一种药物或一种疗法治疗某病，病情有好转，该药就一定有效，或者认为该药是病情好转的主要原因。为了实验组与对照组之间的可比性，两组均衡性越好，越能显示干预因素的作用。

严格地说，对照要求除了干预因素之外，其他条件均应与实验组尽量一致。这就是均衡可比的原则。采用配对比较设计、自身对照设计和组间比较方法来达到试验组与对对照组之间的均衡可比。

总之，设立对照组的原则是：①对照组必须在开始试验前设计好；②对照组在同时期比不同时期好，在本单位比外单位好；③对照组与实验组均应按随机分配的原则分组。

（2）随机分组：临床试验必须遵循随机化原则分组。在进行一项临床试验时，只能抽取其中一部分作为样本来代表总体。如果分组遵循随机化原则，则研究结果能推至总体。随机化是需要一定的技术来实现的。

抽样是试验的样本由总体中抽取时，使每个单位都有同等机会可能被抽中。随机抽样共分4种：单纯、分层、机械及整群随机抽样法，这几种方法常结合使用。随机化的方法很多，除用抽签、抓阄、掷骰等方法，比较科学而又方便的方法是用随机数字表。目前，更简单的方法是用带随机数字的电子计算器或计算机等可直接由按键而得出一系列随机数字。

因此当进行临床试验时，应将可能影响结果的因素，一切顺序，一律加以随机化，并有一定

数量重复的情况下，此时再进行显著性检验，从而对试验结果做出评价才是有意义。

（3）盲法（blind trial）：从临床试验设计到结果分析的任一环节都可能出现偏倚，这可以来自于参加试验的医护人员，也可来自于受试患者。采用盲法可以有效地避免受试者或研究者的偏倚和主观偏见。根据盲法程度可分为单盲、双盲和三盲法：

1）单盲法：当研究者知道每个试验对象接受干预的具体内容，但试验对象完全不知道时称为单盲法。这一方法简单、容易进行，可以消除受试者的心理偏性，试验中遇到问题时便于医师及时做出处理，但在收集和评价资料时，有可能受来自研究者所产生的偏倚的影响。

2）双盲法：当试验对象和观察检查者都不知道试验对象的分组和接受何种干预时称为双盲法，可以减少主观因素造成的信息偏倚。实行双盲法较困难，要求有一整套的完善代号和保密制度，还要有一套保证安全的措施。对一些危重患者的治疗不宜使用。

3）三盲法：即受试者、观察者和资料分析或报告者都不知道参与受试对象的分组。这一方法可避免资料分析者引起的偏倚，但执行过程中有时有一定困难。

在临床试验中通常应用“双盲”随机对照试验。

总之，盲法试验适用于疗效评价依赖于患者或医师的药物试验。主要根据患者的主诉来决定药效的试验可用单盲法；主要由医师主观判定决定药效的试验须用双盲法。

5. 临床试验的样本量估计　由于人个体间的差异，无论多么高明的抽样技术都不可能使样本完全反映总体的情况，所以抽样误差总是存在的。根据数理统计原理，样本越小，误差越大。临床试验中如何决定样本大小显得非常重要。一般来说，试验的样本愈大则愈可靠，但试验对象过多，有时反而不易达到准确、迅速，甚至造成不必要的浪费。试验例数太少，又不易得出有显著差别的结果。

估计样本大小需要以下几个条件：①采用何种试验设计；②估计试验人群和对照人群的阳性率和标准差各为多少，如无过去经验作参考，可用较少试验对象先做一个预试验，以便得到这些数据；③明确规定2个率或平均数间显著差别时最小相差数。医学研究中，统计资料一般分为测量资料和计数资料两大类，不同的统计资料进行样本含量大小估计时要用不同的方法。

6. 常用的临床试验研究方案

（1）随机对照试验（RCT）：是严格按照随机化的方法，将试验对象分为试验组和对照组，同时分别给予规定的治疗措施和安慰剂或不给予任何措施，采用盲法前瞻性地观察两组结果，然后进行分析比较、评价，从而得出研究的结论。

优点为：①随机分配研究对象可防止一些干扰因素的影响，维持两组间情况的相对一致性，从而保证了研究结果的可比性；②随机分配和采用盲法，其结果与结论将更为客观可信；③研究对象有一定的选择标准，研究措施和评价结果的方法标准化，可保证试验的可重复性；④采用盲法可使试验的干扰减到最小程度；⑤在随机对照试验的基础上进行统计学分析，具有更强的说服力。

缺点：①在时间、人力、财力上花费较大；②代表性仅限于合格的被研究患者，所以亦具有一定局限性；③如果安慰剂用得不当，会出现医德问题；④随诊时间较长时，将增加患者流失。

（2）非随机对照试验（non-randomized controlled trial）：研究对象分配未按照随机化原则进行，而是由研究者分配，或按不同医院加以分组，即一所医院或病房作为对照组实施原方法，另一所医院或病房推行新疗法，经过一段时间观察后比较两组的疗效。这种设计简便易行，易为患者和医师接受。缺点是不同医院收治的患者在基本临床特征与主要预后因素分布上不均衡。如受试者是非随机分配的，两组基线时不一致，常常可能出现将轻型患者、预后好的患者分在实验组，结果出现夸大虚假的疗效，导致结果的差异，致使临床试验的结论产生偏倚。

（3）序贯试验（sequential trial）：是每次做小量的成对比较试验，将比较的结果记于事先设计好的表格中，连续不断地分析获得的资料，一旦达到统计上的显着性，试验就可以停止。这种试验没有预先估计样本量，下一步试验均根据上一步结果来决定。序贯试验最大特点是省时、

省力、省样本，克服组间比较的盲目性，同时比较符合临床实际。在临床研究中，要初步比较两种处理时，最为适用。主要用于单因素研究分析，常用于疗程短，见效快的疾病研究。

序贯试验的设计类型：

1）质反应与量反应：质反应性序贯试验观察指标是计数资料；量反应性序贯试验观察指标是计量资料。

2）开放型与闭锁型：开放型序贯试验不预先确定最多样本数，而闭锁型试验须预先确定最多样本数，以便防止样本过大，迟迟做不出结论。

3）单向与双向：当比较2种药物（A与B）的疗效时，第一种情况是只要求回答A药是否优于B，结论可以是A药优于B药，或A药不优于B药，这种情况属单向序贯试验。第二种情况是不但要求回答A药是否优于B药，而且要求回答B药是否优于A药。这种情况属双向序贯试验。以上情况可归纳为许多类型的序贯试验。

第三节 眼科流行病学研究的常用指标和疾病的测量

流行病学中测量疾病的主要工具是率，可以清楚地表达某一人群在特定时期内疾病发生的可能性和危险性。叙述疾病发生频率的率主要有两种：

1. 患病率（prevalence） 是测量某一时点或时期的人群中，已经发生的某种疾病的可能性。计算时分子是指已经发生某种疾病的总数，分母是调查人群的总数。患病率不能用于病因分析的研究，但它在计划卫生设施和人力需要时是很有用的。当缺少必要的资料计算发病率时，患病率也可以用来估计疾病在人群中的重要性。

2. 发病率（incidence） 是确定暴露于某种危险因素下的健康人在某一特定时间内发生某种疾病的可能性。计算时分子是这一特定时间内新病人的数目，分母是在这一特定时间内可能发生这种疾病的危险人数。由于发病率是对急性病或慢性病发生频率的直接测量，所以它是进行病因研究的基本工具。

发病率和患病率有明显的关联。它们的关系可表达为 $P \backsim I \times D$（式中的P为患病率，I为发病率，D为疾病存在时间。如果病人康复或死亡，则这一病人就不存在了），表明患病率直接随发病率和疾病存在的时间而变化。如果发病率稳定，疾病长期存在，且患病者与人群中其他人的死亡率相同，那么 $P=I \times D$。在这种情况下，只要知道了其中二项，就可以计算第三项。

疾病的发生与暴露因素之间统计学关系强度的测量，可用两组之间的发病率或患病率之比来表示。在队列研究中，两组之间发病率之比称为相对危险度（RR），被用来表示疾病的发生与暴露因素之间的统计学关系强度。RR=1，表示暴露组人群的疾病发生率与非暴露组人群相同，暴露因素与发病没有联系，不可能是病因。如果RR明显大于1，表示暴露组人群的疾病的发生率显著高于非暴露组，该因素可能是病因。如果RR明显小于1，则该因素不但不是病因，可能还有保护作用，即保护人群不发病。在病例对照研究中，由于不能计算疾病的发病率，可用两组之间的患病率之比来表示疾病与暴露因素之间的统计学关系强度，称为疾病优势比（OR）。当OR=1时，暴露因素与疾病无关；当OR>1时，暴露因素引起疾病的危险增加；当OR<1时，暴露因素引起疾病的危险减少，即有保护作用。

第四节 显著性检验和统计学推论

统计学检验是研究工作中对结果分析的重要步骤，其目的是了解我们观察到的实验组和对照组之间的差异及由于机遇引起的可能性有多大。“$P<0.05$”是指当实验组与对照组实际上无差异时，我们观察到两组间有这样大差异的可能性小于0.05，即在20次中只会出现1次。习惯

临床智库 WWW.CICALINE.COM

Notes

上认为，这时所生的两组间的差异除了抽样误差之外，还有其他一些因素（包括被研究的一些因素）所引起。这种统计学的意义随着机遇引起的差异的可能性降低而增加。如 $P<0.01$ 时，差异的统计学意义就比 $P<0.05$ 时大。经常被忽视的一个重要事实是，$P<0.05$ 或 $P<0.01$ 并不能证明组间差异本身有意义，例如证明新的治疗有益，而只是说观察到的差异不是由于机遇引起。相反，当样本量很小时，即使实验组和对照组间差异很大，这种差异也可能由机遇引起（如 $P>0.05$）。但这并不意味着这种治疗无益，只是在小样本下由于机遇产生两组间差别的可能性如此大，以至于不可能依据这一差别认定新疗法具有治疗作用。

研究结果有统计学意义时并不意味着一定具有临床意义。例如两种手术方法的成功率分别为85%和84.6%，我们想要了解第一种手术方法是否比第二种手术方法更好一些时，尽管这两种手术方法成功率之间的差异可能有了统计学意义（例如 $P<0.05$），但第一种方法的成功率仅比第二种方法提高了0.4%，并不能得出第一种手术方法确实比第二种方法好的结论。

大多数研究的目标是确定二个（或多个）变量之间是否有联系。当两种变量间的联系无统计学意义时，可以认为这两个变量间无联系。当两个变量间的联系有统计学意义时，它们之间的联系仍有三种可能：

1. **虚假的联系**　即这种联系仅是由于机遇造成的。我们说 $P=0.05$ 时，即在20次的观察中就有一次完全由于机遇引起了两个变量之间的联系。此外偏倚也可以使具有统计学意义的两个变量之间的联系成为虚假的。

2. **间接的联系**　在建立了两个变量之间的统计学联系，并且排除了偏倚之后，这两个变量间的联系仍然存在。但如果它们之间的联系是通过它们与第三个因素的联系造成，那么这两个变量之间的联系是间接的，并无因果关系。

3. **因果关系**　在研究工作中，确定两个变量之间是否存在直接的因果关系非常重要。当建立了两个变量的统计学联系，并排除了偏倚之后，还需要满足其他一些特异的标准来支持两个变量之间确实具有直接的因果关系：

（1）两个变量之间的联系是否强。联系的强度可以用相对危险度（RR）及优势强度（OR）来测量。联系越强，两个变量之间存在因果关系的可能性越大。

（2）两个变量之间存在着剂量-效应关系，可以增加存在因果关系的可能性。

（3）两个变量之间的联系遵循时间顺序，即危险因素和病因必须先于疾病发生。

（4）两者的联系合理，应当具有通常的生物医学和社会学意义，并和已知的理论知识不相抵触。

（5）两者的联系恒定。

（6）两者的联系特异。

（7）两者的因果关系有实验室的证据。

问题与展望

眼科流行病学与科研设计的基本要求是客观、随机、匹配、标准、对照，必须遵循的基本原则是必须预先设计。统计学处理并不能保证获得比较准确、客观的结论，因为其无法排除混杂的主观干预因素。近年来，眼科流行病学在我国有了很大的发展，已经开展了为数不少的前瞻性多中心、随机对照试验。但总的来说，我国仍然缺乏各种常见病发病率的报告，前瞻性多中心、随机对照研究也有待于进一步发展。所幸，政府科技部门已经立项出资开展前瞻性随机临床对照研究，主要的眼科机构也越来越重视这方面的工作。我们期望我国的眼科流行病学工作获得更大的发展。

（赵家良）

Notes

附录一　眼球有关正常值

一、解剖生理部分

眼球　前后径(外径)24mm,水平径 23.5mm,垂直径 23mm。

眼球内轴长 22.12mm,赤道部周长 74.91mm。眼球容积约为 6.5ml。

角膜　横径 11.5～12mm,垂直径 10.5～11mm。

厚度　中央 0.5～0.57mm,周边 1mm。

曲率半径　前表面 7.8mm,后表面 6.8mm。

屈光力　前表面+48.83D,后面-5.88D,总屈光力+43D。

屈光指数　1.3771。

角膜缘宽度(mm)

上方 1.9～2.67,平均 2.37。

下方 1.83～2.4,平均 2.15。

颞侧 1～1.67,平均 1.35。

鼻侧 0.83～1.58,平均 1.29。

巩膜厚度　后极部 1mm,赤道部 0.4～0.6mm,直肌附着处 0.3mm。

前房　中央深度 2.5～3mm。

房水　总量 0.15～0.3ml,比重 1.002～1.012,pH 值 7.3～7.5。

屈光指数　1.3374。

瞳孔　直径　2.5～4mm,幼儿及老年人稍小。

间距　男性(60.9±0.18)mm,女性(58.3±0.13)mm。

晶状体　直径 9～10mm,厚度 4～5mm,容积 0.2ml。

曲率半径　前表面 10mm,后表面 6mm。

屈光指数　1.4371。

屈光力　前表面+7D,后表面+11.66D,总屈光力+18.46D。

玻璃体　容积约 4.5m,屈光指数 1.336。

视网膜

(1) 视盘直径 1.5mm。

(2) 黄斑直径 1～3mm;黄斑中心凹位于视盘颞侧缘 3mm,视盘中心水平线下方 0.8mm。

(3) 视网膜中央动脉直径 0.096～0.112mm,视网膜中央静脉直径 0.123～0.142mm,视网膜动静脉管径比例为动脉:静脉=2:3。

(4) 视网膜中央动脉于眼球后 9～12mm 处穿入视神经。

视神经　全长 42～50mm,球内段长约 1mm,眶内段长 25～30mm,管内段长 6～10mm,颅内段长约 10mm。

眼球表面各部分与角膜缘最短距离(弧长,mm)

内直肌 5.5;下直肌 6.5;外直肌 6.9;上直肌 7.7。

锯齿缘约 8.5。

赤道部约 14.5。

视神经颞侧约 30；视神经鼻侧约 25。

涡状静脉　内上 20.5（上直肌内缘）。

内下 20.5（下直肌内缘旁 1mm）。

外下 20（下直肌外缘深面）。

外上 22.5（上直肌外缘旁 2mm，上斜肌深面）。

黄斑部与下斜肌最短距离 2.2mm。

眼外肌肌腱宽度（mm）

内直肌 10.3；外直肌 9.2。

上直肌 10.8；下直肌 9.8。

上斜肌 9.4；下斜肌 9.4。

睑裂大小及内外眦距离（mm）

宽度 7～10，平均 8。

长度 26～30，平均 28。

两侧内眦距离　30～35，平均 34。

两例外眦距离　88～92，平均 90。

睫毛　上睑 100～150 根，下睑 50～75 根。睁眼平视时上睑睫毛倾斜度为 110°～120°，下睑为 100°～120°。

睑板　上睑板中部宽男性为 7～9mm，女性 6～8mm；下睑板中部宽 5mm；睑板长约 29mm，厚为 1mm。

结膜　结膜囊深度（睑缘至穹隆部深处）上方 20mm，下方 10mm。

穹隆结膜与角膜缘距离上下方均为 8～10mm，颞侧为 14mm，鼻侧为 7mm。

泪器

泪小点　直径 0.2～0.3mm，上泪小点在内眦外侧 6mm，下泪小点在内眦外侧 6.5mm。

泪小管　管径 0.5～0.8mm，垂直部长度 2mm，横部长度 8mm，总长 10mm。泪小管能扩张 3 倍。

泪囊　长 12mm，前后宽 4～7mm，左右宽 2～3mm。其上 1/3 位于内眦韧带上方、余 2/3 在内眦韧带下方。

鼻泪管　骨内部长 12.4mm，鼻内部长约 5.32mm，全长约 18mm；管径成人平均为 4mm，小儿为 2mm。鼻泪管下口位于鼻前孔外侧缘后方 30～40mm。

泪囊窝　长 17.86mm，宽 8.01mm。

泪腺　眶部 20mm×11mm×5mm，重 0.75g。

睑部 15mm×7mm×3mm，重 0.2g。

泪液　正常清醒状态下，泪腺分泌泪液量每 16 小时 0.5～0.6ml（0.9～2.2μl/min）。

泪液比重 1.008，pH 7.35～7.45，屈光指数 2.336。

眼球突出度　12～14mm；两眼相差不超过 2mm。

骨性眼眶（mm）

眶宽　男 39.1，女 38.5。

眶高　男 35.4，女 34.8。

眶深　男 48.3，女 47。

内眶距　男 20.8，女 20.3。

外眶距　男 96，女 93.1。

眶容积（ml）　男 28，女 25.1。

眶指数（眶率）=（眶高×100）/眶宽　男 88.3，女 90.3。

视神经管长约 4～9mm。

视神经孔直径约4～6mm。

简化眼的光学常数

屈光指数1.336。

角膜曲率半径5.73mm。

结点在角膜后7.08mm(即在晶状体之后,相当于简化眼角膜之球心)。

前焦点在角膜前15.7mm。

后焦点在角膜后24.13mm(正好在视网膜上)。

全眼屈光度58.6D。

二、检查部分

1. 各年龄最大调节力与近点距离 见下表。

年龄(岁)	10	20	30	40	50	60	70	75
调节力(屈光度D)	14	10	7	4.5	2.5	1.0	0.25	0
近点距离(cm)	7.1	10	14.3	28.5	40	100	400	∞

2. Schirmer泪液分泌试验 正常为10～15mm;<10mm为低分泌;<5mm为干眼。

3. 泪膜破裂时间 正常为10～45秒,短于10秒表明泪液分泌不足。

4. Kowa干眼计检查 G1和G2正常,G3和G4为异常。

5. 角膜内皮镜检查 正常值为2400个/mm^2以上。

6. 正常视野平均值 用3/330色标及视野计检查,白色视野颞侧90°、鼻侧60°、上方55°、下方70°;蓝色、红色、绿色视野依次递减10°。

生理盲点呈长椭圆形,垂直径(7.5±2)°,横径(5.5±2)°,其中心在注视点外侧15.5°,水平线下1.5°。

7. 全自动中心视野检查(Octopus)

平均缺损值(MD) −2～+2。

缺损方差(LV) 0～6。

矫正缺损方差(CLV) 0～4。

短期波动(SF) 0～2。

8. 眼底荧光血管造影 臂-脉络膜循环时间平均为8.4秒,臂-视网膜中央动脉循环时间为10～15秒。

9. 有关眼压和青光眼的各项数据

眼压 正常值1.47～2.79kPa(11～21mmHg)。

杯/盘(C/D) 正常≤0.3,异常0.6;两眼相差≥0.2。

巩膜硬度(E) 正常值0.0215。

房水流畅系数(C) 正常值0.19～0.65,病理值≤0.12。

房水流量(F) 正常值1.838±0.05,>4.5为分泌过高。

压畅比(Po/C) 正常值≤100,病理值>120。

24小时眼压波动 正常值≤0.665kPa(5mmHg);
病理值≥1.064kPa(8mmHg)。

双眼眼压差 正常值≤0.532kPa(4mmHg);
病理值≥0.665kPa(5mmHg)。

饮水试验 饮水前后相差正常值≤0.665kPa(5mmHg);
病理值≥1.064kPa(8mmHg)。

暗室试验 试验前后眼压相差正常值≤0.665kPa(5mmHg);

病理值≥1.064kPa(8mmHg)。

暗室加俯卧试验　试验前后眼压相差正常值≤0.665kPa(5mmHg)；

病理值≥1.064kPa(8mmg)。

10. 视网膜中央动脉血压(弹簧式视网膜血管血压计)

正常值7.999～10.666kPa/3.999～5.333kPa；

(60～80/30～40mmHg)。

11. 立体视觉　立体视锐度≤60弧秒。

12. 超声生物显微镜检查

睫状体厚度(815±81)μm；　睫状突厚度(201±32)μm。

睫状体晶状体距离(646±122)μm；　前房深度(2510±239)μm。

小梁睫状体距离(763±239)μm；　虹膜睫状体(168±147)μm。

虹膜厚度(根部)(407±79)μm；　虹膜厚度(瞳孔缘)(605±88)μm。

虹膜悬韧带距离(528±92)μm；　虹膜晶状体接触距离(613±180)μm。

小梁虹膜夹角(27.31±4.87)°；　虹膜晶状体夹角(14.15±2.56)°。

巩膜虹膜夹角(30.93±5.13)°；　巩膜睫状体夹角(40.83±7.09)°。

13. 光学相干断层成像(OCT检查视网膜厚度,μm)

颞侧90.09±10.81；　鼻侧85.03±14.01。

上方140.26±10.60；　下方140.27±9.70。

14. 视网膜厚度分析(RTA检查)

视盘面积(1.98±0.35)mm^2；　视杯面积(0.44±0.29)mm^2。

杯盘比0.21±0.12；　盘沿面积(1.55±0.3)mm^2。

视杯深度(0.19±0.072)mm。

后极部视网膜厚度(167.65±15.88)μm。

环黄斑中心凹视网膜厚度(174.65±16.67)μm。

黄斑中心凹视网膜厚度(147.55±15.57)μm。

黄斑中心凹厚度个体差异(9.20±4.36)μm。

(姚　克)

临床智库
WWW.CICALINE.COM

附录二　国内外主要的眼科学文献

一、SCI 收录的国外眼科学期刊

1. *Acta ophthalmologica*.《斯堪的纳维亚眼科学报》附增刊. 英文,6/年,丹麦,1923 年创刊。刊载眼科学临床和基础研究论文、评论、病例报告、新技术新设备介绍、学术活动消息等。《增刊》专载长篇论文,不定期出版,随正刊免费供应。IF 值 2.512(2013 年)

2. *American Journal of Ophthalmology*.《美国眼科学杂志》. 英文,12/年,美国,1884 年创刊。刊载眼科临床与实验以及药物和医疗器械的应用等方面研究论文及病例报告。IF 值 4.021(2013 年)

3. *Archives of Ophthalmology*.《眼科学纪要》. 英文,12/年,美国,1869 年创刊。为眼科医师提供临床应用方面的基础知识和技术论述。IF 值 4.488(2013 年)

4. *British Journal of Ophthalmology*.《英国眼科学杂志》. 英文,12/年,英国,1917 年创刊。发表世界各国眼科临床医生和实验室研究者撰写的文章。每年第 12 期刊载内容、主题和作者索引。IF 值 2.809(2013 年)

5. *Canadian Journal of Ophthalmology-Journal Canadien d Ophtalmologie* (*Text in English*, *French*). 《加拿大眼科学杂志》. 英文,法文,7/年,加拿大,1966 年创刊。刊载加拿大眼科学会年度会议的学术论文,以及来自各国的眼科学研究论述。IF 值 1.299(2013 年)

6. *Clinical and Experimental Ophthalmology*.《临床与实验眼科学》. 英文,6/年,澳大利亚,1972 年创刊。刊载眼科学和眼科疾病诊疗方面的原始论文、病例报告和器械介绍等。IF 值 1.953(2013 年)

7. *Cornea*.《角膜》. 英文,6/年,美国,1962 年创刊。刊载角膜和眼前部临床和基础研究论文、评论和病例报告。涉及显微外科和新兴外科技术的优点和潜在缺点、超显微镜术对角膜病理的研究、有关的手术器械与设备。IF 值 2.360(2013 年)

8. *Current Eye Research*.《当前眼科研究》. 英文,12/年,荷兰,1981 年创刊。IF 值 1.663(2013 年)

9. *Documenta Ophthalmologica*.《眼科学文献》. 英文,6/年,荷兰,1938 年创刊。刊载眼科学研究论文,特点是只发表不适合在其他期刊发表的 20 页以上的长篇专题论文、学位论文、述评、会议录等。IF 值 1.108(2013 年)

10. *European Journal of Ophthalmology*.《欧洲眼科学杂志》. 英文,4/年,意大利,1991 年创刊。刊载眼科领域的专题论文。IF 值 1.058(2013 年)

11. *Experimental Eye Research*. .《实验眼科研究》. 英文,12/年,英国,1961 年创刊。刊载眼的解剖学、生理学、生化学、生物物理学、分子生物学、药理学、发育生物学、微生物学和免疫学等方面的研究论文。分综论、视网膜和晶状体三部分。IF 值 3.017(2013 年)

12. *Eye*.《眼》. 英文,6/年,英国,1987 年创刊。英国眼科学院刊物。刊载英国各地区眼科学会的会议报告和世界各国眼科医学研究论文、以及特殊病例评述和初步研究成果报道。第 6 期刊有索引。IF 值 1.897(2013 年)

13. *Graefes Archive for Clinical and Experimental Ophthalmology* (*Text in English*).《格拉芙临床与实验眼科学文献》. 英文,12/年,德国,1874 年创刊。刊载眼科临床实验研究及临床实践方面的论文与报告,涉及感觉生理学、光学、病理解剖学(包括电子显微术)、生物化学、药物学与毒理学、神经病学、神经外科学、内科学和遗传学。高价刊。IF 值 2.333(2013 年)

14. *International Journal of Ophthalmology.*《国际眼科杂志(英文版)》. 英文,6/年,中国,2008 年创刊。IF 值 0.500(2013 年)

15. *Investigative Ophthalmology & Visual Science.*《眼科研究及视觉科学》. 英文,13/年,美国,1962 年创刊。发表眼科学与视力学基础与临床研究论文。图像精良。每年 13 期,3 月份出 2 期,其中之一报道美国视觉与眼科学研究协会会务及论文摘要。IF 值 3.661(2013 年)

16. *Japanese Journal of Ophthalmology.*《日本眼科学杂志》. 英文,6/年,美国,1957 年创刊。刊载眼科学基础与临床研究论文。IF 值 1.795(2013 年)

17. *Journal of Cataract and Refractive surgery.*《白内障和屈光手术杂志》. 英文 12/年,美国,1975 年创刊。IF 值 2.552(2013 年)

18. *Journal Francais d Ophtalmologie.*《法国眼科学杂志》. 法文,10/年,法国,1881 年创刊。刊载有关眼科临床和病理分析等方面的研究论文、病例报告、文摘、简讯和评论。IF 值 0.361(2013 年)

19. *Journal of Glaucoma.*《青光眼杂志》. 英文,6/年,美国,1992 年创刊。刊载青光眼的诊断方法、药物疗法及外科技术的基础科学和临床实践的研究论文。IF 值 2.427(2013 年)

20. *Journal of Neuro-Ophthalmology.*《神经眼科学杂志》. 英文,4/年,美国,1981 年创刊。刊载研究论文、病例报告和文摘,探讨神经、内分泌、炎症、肿瘤起因的眼运动与视觉系统疾病的诊断和治疗。IF 值 1.807(2013 年)

21. *Journal of Ocular Pharmacology and Therapeutics.*《眼科药理学和治疗学杂志》. 英文,4/年,美国,1985 年创刊。发表研究药物对预防和控制眼病所起作用的论文。IF 值 1.420(2013 年)

22. *Journal of Pediatric Ophthalmology & Strabismus.*《小儿眼科学与斜视杂志》. 英文,6/年,美国,1964 年创刊。刊载论文,研究婴儿、儿童和青少年眼病的诊断、治疗、矫正和预防以及各年龄段斜视患者的治疗。IF 值 0.731(2013 年)

23. *Journal of Refractive surgery.*《屈光手术杂志》. 英文,7/年,美国,1985 年创刊。IF 值 2.781(2013 年)

24. *Klinische Monatsblatter fur Augenheilkunde.*《眼科学临床月刊》. 德文,12/年,德国,1863 创刊。刊载眼科疾病诊断与治疗临床实践和基础理论研究的论文,以及会议消息、书评等。IF 值 0.665(2013 年)

25. *Molecular Vision.*《分子视觉》. 英文,美国,1995 年创刊。刊载眼科学的科研与实践论文、专题评论,以眼科学的细胞和分子生物学研究论文为主。可在刊物的网站上免费查阅全文。IF 值 2.245(2013 年)

26. *Ocular Immunology and Inflammation.*《眼部免疫与炎症》. 英文,4/年,荷兰,1993 年创刊。IF 值 1.440(2013 年)

27. *Ophthalmic and Physiological Optics.*《眼科光学与生理光学》. 英文,6/年,英国,1981 年创刊。刊载眼科光学与生理光学的理论与应用的文章,着重验光配镜技术,涉及验光仪器、验光技术镜片设计等。IF 值 2.664(2013 年)

28. *Ophthalmic Genetics.*《眼科遗传学》. 英文,4/年,荷兰,1981 年创刊。刊载新生儿、儿童及成年人(斜视除外)眼科学遗传学基础研究论文、述评和快报。IF 值 1.233(2013 年)

29. *Ophthalmic Plastic and Reconstructive Surgery.*《眼科整形和修复外科学》. 英文,4/年,美国,1985 年创刊。刊载研究论文和评论,内容包括与眼睑、眼眶外科修复手术有关的临床技术和外科器械等。IF 值 0.914(2013 年)

30. *Ophthalmic Research.*《眼科学研究》. 英文,6/年,瑞士,1970 年创刊。刊载眼科实验和临床研究论文。IF 值 1.376(2013 年)

31. *Ophthalmic Surgery Lasers & Imaging.*《眼外科学激光与成像》. 英文,12/年,美国,1969 年创刊。刊载眼科学临床与实践研究论文,侧重于眼外科手术与治疗方面。IF 值 1.318(2013 年)

32. *Ophthalmologe.*《眼科医生》. 德文,12/年,德国,1904 年创刊。刊载眼科学的科研与实践论文、专题评论、简报、书讯、会议消息、眼科技术革新报道,以及眼科协会会务动态。IF 值 0.719(2013 年)

33. *Ophthalmology.*《眼科学》. 英文,12/年,美国,1907 年创刊。刊载眼科基础与临床研究论文和评论,报道新的诊断与外科技术、成功的治疗方法、研究成果等。每年出若干补充篇,包括学会年会论文摘要、眼科器械概览等。IF 值 6.170(2013 年)

34. *Ophthalmologica.*《眼科学》. 英文、法文或德文,6/年,荷兰,1899 年创刊。荷兰眼科学会机关刊。刊载眼科病理与治疗方面的临床研究论文,病例报告和书评。高价刊。IF 值 1.867(2013 年)

35. *Optometry and Vision Science.*《视力测定法和视觉科学》. 英文,12/年,美国,1924 年创刊。刊载文章,内容有:视力测定法文献研究、临床调查结果、病例报告、仪器和技术应用评价。IF 值 2.038(2013 年)

36. *Progress in Retinal and Eye Research.*《视网膜与眼科研究进展》. 英文,6/年,英国,1982 年创刊。刊载视网膜领域当前研究进展的评论。IF 值 9.897(2013 年)

37. *Retina-The Journal of Retinal and Vitreous diseases.*《视网膜》. 英文,6/年,美国,1981 年创刊。研究视网膜与玻璃体疾病,发表诊断和治疗技术的研究报告、评论和文摘。IF 值 3.177(2013 年)

38. *Survey of Ophthalmology.*《眼科学综览》. 英文,6/年,美国,1956 年创刊。刊载眼科学文献的综合评论、文摘和书评。IF 值 3.507(2013 年)

39. *Vision Research.*《视觉研究》. 英文,26/年,英国,1961 年创刊。刊载视觉研究,包括眼的生化、分子与细胞生物学、电生理学、形态学、心理生理学、眼的运动和生理光学等方面的研究论文和简报。高价刊。IF 值 2.381(2013 年)

40. *Visual Neuroscience.*《视觉神经科学》. 英文,6/年,英国,1988 年创刊。IF 值 1.676(2013 年)

二、其他主要的国外眼科学文献

1. *Annals of Ophthalmology-Glaucoma.*《眼科学和青光眼纪事》. 英文,6/年,美国,1994 年创刊。刊载眼科临床与实验研究以及眼外科手术等方面的论文和病例报告。

2. *Australian and New Zealand Journal of Ophthalmology.*《澳大利亚和新西兰眼科学杂志》. 英文,4/年,1973 年创刊。刊载眼科学和眼科疾病诊疗方面的研究论文、病例报告和器械介绍。

3. *International Ophthalmology Clinics.*《国际眼科学临床》. 英文,4/年,美国,1961 年创刊。刊载眼科学专题论文,包括病因和病症分析、诊断、治疗等临床研究。

4. *International Ophthalmology.*《国际眼科学》. 英文,6/年,荷兰,1978 年创刊。刊载眼科临床与实验研究论文与述评。

5. *Neuro-Ophthalmology.*《神经眼科学》. 英文,8/年,荷兰,1979 年创刊。刊载神经眼科学领域,包括诊断方法(如视野法、CT 扫描及电生理法)、视觉系统(视网膜、眼球运动系统、瞳孔、眼眶的神经眼科学问题等)以及神经疾病的偏头痛表现和眼球表现方面的研究论文。

6. *Seminars in Ophthalmology.*《眼科学论文集》. 英文,4/年,美国,1986 年创刊。

7. *Transactions of the American Ophthalmological Society.*《美国眼科学会汇刊》. 英文,1/年,美国,1864 年创刊。

8. *American Orthoptic Journal.*《美国正视杂志》. 英文,1/年,美国,1951 年创刊。

9. *CLAO Journal*(*Contact Lens Association of Ophthalmologists*).《眼科学家隐形镜协会志》. 英文,4/年,美国,1975 年创刊。

10. *Journal of Visual Impairment & Blindness.*《视力减退与失明杂志》. 英文,6/年,美国,1907 年创刊。

11. *Ophthalmology Times.*《眼科学时报》. 英文,24/年,美国,1976 年创刊,小报型。

12. *Journal of Ophthalmic Nursing & Technology.*《眼科护理及技术杂志》. 英文,6/年,美国,1982 年创刊。

13. *Metabolic, Pediatric and Systemic Ophthalmology.*《代谢、儿科与系统眼科学》. 英文,4/年,美国,1977 年创刊。

14. *Ophthalmology Clinics of North America.*《北美眼科临床》. 英文,4/年,美国,1988 年创刊。

15. *Ocular Surgery News*.《眼外科新闻》. 英文,26/年,美国,小报型。

16. *Ocular Surgery News* (*International Edition*).《眼外科新闻》. 英文,12/年,美国,小报型。

17. *Audio-Digest*: *Ophthalmology* (*Cassettes*).《录音辑要:眼科学》(盒式录音带). 英文,24/年,美国,1963 年始。

18. *Journal of Eye Trauma*.《眼外伤杂志》. 英文,4/年,美国,1996 年创刊。

19. *Wilmer Retina Update*, *The*.《威尔默视网膜快报》. 英文,6/年,美国,1995 年创刊。

20. *Current Opinion in Ophthalmology*.《眼科学新见》. 英文,6/年,美国,1990 年创刊。

21. *Optometry*: *Journal of the American Optometric Association*.《视力测定:美国视力测定学会志》. 英文,12/年,美国,1928 年创刊。

22. *High Performance Optometry*.《高效能视力测定法》. 英文,6/年,美国,1987 年创刊。

23. *Journal of AAPOS* (*American Association for Pediatric Ophthalmology and Strabismus*).《美国小儿眼科及斜视专科协会志临床》. 英文,6/年,美国,1997 年创刊。

24. *International Contact Lens Clinic*.《国际隐形镜片临床》. 英文,6/年,美国,1974 年创刊。

25. *Evidence-Based Eye Care*.《眼医疗实据》. 英文,4/年,美国,2000 年创刊。

26. *Lens and Eye Toxicity Research*.《晶状体与眼睛毒理学研究》. 英文,4/年,美国,1983 年创刊。

27. *Excerpta Medica*, *Section 12*: *Ophthalmology*.《医学文摘,第 12 辑:眼科学》. 英文,文献摘要,12/年,爱尔兰,1947 年创刊。

28. *EMBASE CD*: *Ophthalmology*.《医学文摘数据库光盘:眼科学》. 英文,4/年,爱尔兰。

29. *Core Journals in Ophthalmology*.《眼科学核心期刊文献》. 英文,文献摘要,11/年,爱尔兰,1978 年创刊。

30. *Clinical Eye and Vision Care*.《临床眼和视力保健》. 英文,4/年,爱尔兰,1989 年创刊。

31. *British Orthoptic Journal*.《英国视轴矫正杂志》. 英文,1/年,美国,1939 年创刊。

32. *Contact Lens and Anterior Eye*.《隐形眼镜与前房》. 英文,4/年,美国,1978 年创刊。

33. 日本眼科学会杂志/*Acta Societatis Ophthalmologicae Japonicae*. 日文,12/年,日本,1897 年创刊。

34. 临床眼科/*Japanese Journal of Clinical Ophthalmology*. 日文,12/年,日本,1947 年创刊。

35. 临床眼科医报/*Japanese Review of Clinical Ophthalmology*. 日文,12/年,日本,1906 年创刊。

36. 日本眼科纪要/*Folia Ophthalmologica Japonica*. 日文,12/年,日本,1950 年创刊。

37. 眼科/Ophthalmology. 日文,12/年,日本,1959 年创刊。

38. 日本コソタクトレソズ学会志/*Journal of Japan Contact Lens Society*.《日本隐形眼镜学会志》. 日文,4/年,日本,1980 年创刊。

39. あたらしい眼科/*Journal of the Eye*.《新眼科》. 日文,12/年,日本,1984 年创刊。

40. 日本の眼科/*Journal of Japan Ophthalmologists Association*.《日本眼科》. 日文,12/年,日本,1930 年创刊。

41. 眼科手术/日本眼科手术学会志. 日文,4/年,日本,1988 年创刊。

42. *Optometrie*.《视力测定法》. 德文,4/年,德国,1954 年创刊。

43. *Augenarzt*.《眼科医师》. 德文,6/年,德国,1966 年创刊。

44. *Contactologia* (*Deutsche Ausgabe*).《隐形眼镜学》(德文版). 德文,4/年,德国,1979 年创刊。另出英文和法文版。

45. *ZPA*: *Zeitschrift fuer praktische Augenheilkunde*.《实用眼科学杂志》. 德文,11/年,德国,1980 年创刊。

46. *Ophthalmologische Nachrichten*.《眼科新闻报道》. 德文,报纸型刊物,12/年,德国。

47. *Bulletin des Societes d' Ophtalmologie de France*.《法国眼科学会通报》. 法文,6/年,法国,1949 年创刊。

48. *Ophthalmologie*.《眼科学》. 法文,6/年,法国。

49. 失明预防 . 朝文,6/年,韩国。

50. *Afro-Asian Journal of Ophthalmology*.《非亚眼科学杂志》. 英文,4/年,印度,1984 年创刊。

51. *Oftalmolog*.《眼科学》. 丹麦、挪威、瑞典或英文,4/年,丹麦,1981 年创刊。

52. *Orbit; An International Journal on Orbital Disorders, Oculoplastic and Lacrimal Surgery*.《眼眶;国际眼病、眼再造及泪器外科学杂志》. 英文,4/年,荷兰,1981 年创刊。

53. *Lasers and Light in Ophthalmology*.《眼科学中的激光技术和光学》. 英文,4/年,荷兰,1988 年创刊。

54. *Ophthalmic Epidemiology*.《眼科流行病学》. 英文,4/年,荷兰,1994 年创刊。

55. *Spektrum der Augenheilkunde*.《眼科学综览》. 德文,6/年,奥地利,1987 年创刊。

56. *Minerva Oftalmologica*.《眼科学》. 意文,4/年,意大利,1958 年创刊。

57. *New Trends in Ophthalmology*.《眼科学新趋势》. 英文,4/年,意大利,1986 年创刊。

58. *Ophthalmic Practice*.《眼科实践》. 英文,6/年,加拿大,1983 年创刊。

59. *Офтальмохирургия/Ophthalmosurgery*.《眼外科学》. 俄文,4/年,俄罗斯,1989 年创刊。

60. *Вестник Офтальмохирургия*.《眼科学通报》. 俄文,6/年,俄罗斯,1884 年创刊。

61. *Офтальмохирургия журнал*.《眼科学杂志》. 俄文,6/年,俄罗斯,1946 年创刊。

三、国内眼科学专业期刊

刊名	出版周期	主办单位	创刊年
中华眼科杂志	月刊	中华医学会	1950
国际眼科纵览	双月刊	北京市眼科研究所	1964
中华眼外伤职业眼病杂志	月刊	世界眼科基金会,河南医科大学	1979
中华实验眼科杂志	月刊	河南省眼科研究所	1980
眼科新进展	月刊	河南省新乡医学院	1980
中国实用眼科杂志	月刊	中国医科大学	1983
中华眼底病杂志	双月刊	中华医学会	1985
眼科学报	季刊	中山医科大学	1985
中国中医眼科杂志	双月刊	中国中医研究院	1991
眼科	双月刊	北京市眼科研究所,北京同仁医院,中日友好医院	1992
中国斜视与小儿眼科杂志	季刊	北京大学医学部	1993
临床眼科杂志	双月刊	安徽医科大学	1993
中华眼视光学与视觉科学杂志	季刊	卫生部视光学研究中心,温州医学院	1994
国际眼科杂志	月刊	中华医学会西安分会	2000
中国眼耳鼻喉科杂志	双月刊	复旦大学	2001

(姚 克)

临 床 智 库
WWW.CICALINE.COM

主要参考文献

1. Donald Kennedy. Breakthrough of the year, Science, 2007, 318(12): 1833
2. Bruce Alberts. Celebrating a year of Science. Science, 2008, 322(12): 1757
3. Takahashi K, Yamanaka S. Induction of pluripotent stem cells from mouse embryonic and adult. broblast cultures by de. ned factors. Cell, 2006, 126(4): 663-676
4. Akduman L, Karavellas MP, MacDonald JC. Macular translocation with retinotomy and retinal rotation for exudative age-related macular degeneration. Retina, 1999, 19(5): 418-423
5. Amato MA, Arnault E, Perron M. Retinal stem cells in vertebrates: parallels and divergences. Int J Dev Biol, 2004, 48: 993-1001
6. American Academy of Ophthalmology. External Disease and Cornea. Section 8, 2003-2004
7. Andres KJ, Tao TV, Charles HA, et al. Use of ultrasound biomicroscopy, indocyanine green angiography and HLA-B51 testing as adjunct methods in the appraisal of Behcet's uveitis. International Ophthalmology, 2004, 25(1): 57-63
8. Azzolini C, Patelli F, Braneato R. Correlation between OCT date and biomicroscopic interpretation of idiopathic macular hole. Am J Ophthalmol, 2001, 132: 348-355
9. Bacon AS. Acanthamoeba keratitis the value of early diagnosis. Ophthalmology, 1993, 100: 1238
10. Barkana Y, Belkin M. Laser eye injuries. Surv Ophthalmol, 2000, 44(6): 459-478
11. Beebe D, Garcia C, Wang XH, et al. Contributions by members of the TGF beta superfamily to lens development. Int J Dev Biol, 2004, 48: 845-856
12. Bennett & Rabbetts. Clinical Visual Optics. New York: Butterworth, 1998
13. Benson WH, Lanier JD. Comparison of techniques for culturing corneal ulcers. Ophthalmology, 1992, 99: 800-803
14. Binder S, Krebs I, Hilgers RD, et al. Outcome of transplantation of autologous retinal pigment epithelium in age-related macular degeneration: a prospective trial. Invest Ophthalmol Vis Sci, 2004, 45: 4151-4160
15. Brandt DE, Leeson CR. Structural differences of fast and slow fibers in human extraocular muscle. Am J Ophthalmol, 1966, 62: 478-487
16. Bressler NM, Bressler SB, Childs AL, et al. Surgery for hemorrhage choroidal neovascular lesions of age-related macular degeneration: ophthalmic findings. Ophthalmology, 2004, 111: 1993-2006
17. Bressler NM. Photodynamic therapy of subfoveal choroidal neovascularization in age-related macular degeneration with verteporfin: two-year results of 2 randomized clinical trials-tap report. Arch Ophthalmol, 2001, 119(2): 198-207
18. Chau, AH, Chan, RC, Shishkov M, et al. Mechanical Analysis of Atherosclerotic Plaques Based on Optical Coherence Tomography. Annals of Biomedical Engineering, 2004, 32(11): 1494-1503
19. Chew SJ. Early diagnosis of infectious keratitis with in vivo real time confocal microscopy. CLAO J, 1992, 18: 197-201
20. Christopher W, Amir K, Heike H, et al. Noncontact Goniometry With Optical Coherence Tomography. Arch Ophthalmol, 2005, 123(2): 179-185
21. Cohen-Cory S, Lom B. Neurotrophic regulation of retinal ganglion cell synaptic connectivity: from axons and dendrites to synapses. Int J Dev Biol, 2004, 48: 947-956
22. Collin JRO, Beard C, Wood I. Experimental and clinical data on the insertion of the levator palpebrae superioris muscle. Am J Ophthalmol, 1987, 85: 792-801
23. Collinson JM, Hill RE, West JD. Analysis of mouse eye development with chimeras and mosaics. Int J Dev Biol, 2004, 48: 793-804
24. D'Amico DJ, Blumenkranz MS, Lavin MJ, et al. Multicenter clinical experience using an erbium: YAG Laser for vitreoretinal surgery. Ophthalmology, 1996, 103: 1575-1583
25. Goss DA, West RW. Introduction to the optics of the eye. Boston: Butterworth Heinemann, 2002
26. Diabetes Control and Complications Trial Research Group. The effect of intensive diabetes treatment on the progression of diabetic retinopathy in insulin-dependent diabetes mellituss. ETDRS Report Number 14. J Am Med Assn, 1992, 268: 1292-1300

27. Early Treatment diabetic Retinopathy Study Research Group. Early photocoagulation for diabetic retinopathy. ETDRS Report Number 9. Ophthalmology, 1991, 98: 766-785
28. Fankhauser F, Durr U, Gieger H, et al. Lasers, optical systems and safety in ophthalmology: a review. Graefes Arch Clin Exp Ophthalmol, 1996, 234: 473-487
29. Fernald RD. Evolving eyes. Int J Dev Biol, 2004, 48: 701-705
30. Newell FW. Ophthalmology: principles and concepts. St. Louis: Mosby-Year Book, 1992
31. Friedberg ML, Pleyer U, Mondino BJ. Device drug delivery to the eye: collagen shields, iontophoresis, and pumps. Ophthalmology, 1991, 98: 725
32. Gao QY, Ge J. The inhibition of Ca^{2+} influx induced by hypericin in cultured human retinal pigment epithelial cells analyzed by confocal imaging. Opthathalmic Res, 2005, 37: 128-135
33. Gass JD. Idiopathic senile macular hole. Its early stages and pathogenesis. Arch Ophthalmol, 1988, 106: 629-639
34. Ge J, Li Y, Zhuo Y, et al. Reporter LacZ gene transfer into cultured ocular cells of human eyes in vitro. Chin Med J, 2000, 113 (5): 458-460
35. Ge J, Zhuo Y, Guo Y, et al. Gene mutation in patients with primary open-angle glaucoma in a pedigree in China. Chin Med J, 2000, 113(3): 195-197
36. Geerling G, Muller M, Winter C, et al. Intraoperative 2-Dimensional Optical Coherence Tomography as a New Tool for Anterior Segment Surgery. Arch Ophthalmol, 2005, 123(2): 253-257
37. Gehring WJ. Historical perspective on the development and evolution of eyes and photoreceptors. Int J Dev Biol, 2004, 48: 707-717
38. Gehring WJ. The genetic control of eye development and its implications for the evolution of the various eye-types. Int J Dev Biol, 2002, 46: 65-73
39. Grosvenor TP. Primary Care Optometry. 4th ed. Boston: Butterworth-Heinemann, 2001
40. Hannon GJ. RNA interference. Nature, 2002, 418: 244-251
41. Harasymowycz PJ, Affel EL, Spaeth GL, et al. Comparison of the 20-MHz Ultrasound Probe With Ultrasound Biomicroscopy in Glaucoma. Ophthalmic Surgery, Lasers & Imaging, 2004, 35 (4): 347-349
42. Helveston EM, Merriam WW, Ellis RD, et al. The trochea: A study of the anatomy and physiology. Ophthalmology, 1989, 89: 124-133
43. Hffman RS, Power WJ. Current opinions in pterygium management. Int Ophthalmol Clin, 1999, 39(1): 15-26
44. Hollander DA, Jeng BH, Stewart JM. Penetrating ocular injuries in previously injured blind eyes: should we consider primary enucleation? Br J Ophthalmol, 2004, 88(3): 438-443
45. Hetling JR, Baig-Silva MS. Neural Prostheses for Vision: Designing a functional interface with retinal neurons. Neurol Res, 2004, 26: 21-34
46. Karam EZ, Hedges TR. Optical coherence tomography of the retinal nerve. bre layer in mild papilloedema and pseudopapilloedema. Br J Ophthalmol, 2005, 89(3): 294-298
47. Kinoshita S. Long-term results of keratoepithelioplasty in Mooren's ulcer. Ophthalmology, 1991, 98: 438
48. Klassen H, Sakaguchi DS, Young MJ. Stem cells and retinal repair. Prog Retin Eye Res, 2004, 23: 149-181
49. Koornneef L. New insights in the human orbital connective tissue. Arch Ophthalmol, 1977, 95: 1269-1273
50. Krachmer JH. Cornea and External Disease: Clinical Diagnosis and Management. London: Mosby, 1997
51. Kuckelkorn R, Schrage N, Keller G, et al. Emergency treatment of chemical and thermal eye burns. Acta Ophthalmol Scand, 2002, 80(1): 4-10
52. Kuwabara T, Cogan DG, Johnson CC. Structure of the muscles of the upper eyelid. Arch Ophthalmol, 1975, 93: 1189-1197
53. Larkin DFP. Treatment of Acanthamoeba keratitis with polyhexamethylene biguanide. Ophthalmology, 1992, 99: 185
54. Lemp MA. Report of the National Eye Institute/Industry Workshop on clinical trials in dry eye. CLAO J, 1995, 21(4): 221-232
55. Lewis H, Kaiser PK, Lewis S, et al. Macular translocation for subfoveal choroidal neovascularization in age-related macular degeneration: a prospective study. Am J Ophthalmol, 1999, 128(2): 135-146
56. Liesegang TJ. Biology and molecular aspects of herpes simplex and varicella-zos-ter virus infections. Ophthalmology, 1992, 99: 781
57. Lin HC, Shen SC, Huang SF, et al. Ultrasound Biomicroscop in Pigmented Conjunctival Cystic Nevi. Cornea, 2004, 23(1): 97-99
58. Liu X, Ling Y, Gao R, et al. Optical coherence tomography's diagnostic value in evaluating surgical impact on idiopathic mac-

ular hole. Chin Med J,2003,116(3):444-447
59. Liu X,Ling Y,Luo R,et al. Optical coherence tomography in measuring retinal nerve. ber layer thickness in normal subjects and patients with open-angle glaucoma. Chin Med J,2001,114(5):524-529
60. Luo L,Peter SR,Winston WYK. Corneal Epithelial Wound Healing. Experimental Biology and Medicine,2001,226:653-664
61. Malik NS,Moss SJ,Ahmed N,et al. Ageing of the human corneal stroma:structural and biochemical changes. Biochim Biophys Acta,1992,1138(3):222-228
62. Mann F,Harris WA,Holt CE. New views on retinal axon development:a navigation guide. Int J Dev Biol,2004,48:957-964
63. Mcculley JP,Dougharty JM,Deneau DG. Classi. cation of chronic blepharitis. Ophthalmology,1982,89:1173-1180
64. McKeown CA,Lambert HM,Shore JW. Preservation of the anterior ciliary vessels during extraocular muscle surgery. Ophthalmology,1989,96:498-507
65. McNab AA. Orbital and optic nerve trauma. World J Surg,2001,25(8):1084-1088
66. Mondino BM. In. ammatory diseases of the peripheral cornea. Ophthalmology,1988,95:643
67. Norman ME,Albertson D,Younge BR. Ophthalmic manifestations of lightning strike. Surv Ophthalmol,2001,46(1):19-24
68. Okada TS. From embryonic induction to cell lineages:revisiting old problems for modern study. Int J Dev Biol,2004,48:739-742
69. Pappu KS,Mardon G. Genetic control of retinal speci. cation and determination in Drosophila. Int J Dev Biol,2004,48:903-911
70. Pieramici DJ,De Juan EJ,Fujii G,et al. Limited inferior macular translocation for the treatment of subfoveal choroidal neovascularization secondary to age-related macular degeneration. Am J Ophthalmol,2000,130(4):419-428
71. Puangskicharem V,Tseng SC. Cytologic evidence of corneal diseases with limbal stem cell de. ciency. Ophthalmology,1995,102:1476-1485
72. Rapoza PA,Quinn TC,Kiessling LA,et al. Epidemiology of neonatal conjunctivitis. Ophthalmology,1986,93:456-461
73. Sahni J,Stanga P,Wong D,et al. Optical coherence tomography in photodynamic therapy for subfoveal choroidal neovascularisation secondary to age related macular degeneration:a cross sectional study. British J of Ophthalmol,2005,89(3):316-320
74. Shimmura S,Kazuo Tsubota. Ocular surface reconstruction update. Current Opinion in Ophthalmology,2002,13:213-219
75. Siddiqui N,Afshari NA. The changing face of the genetics of corneal dystrophies. Current Opinion in Ophthalmology,2002,13:199-203
76. Stern GA,Buttross M. Use of corticosteroids in combination with antimicrobial drugs in the treatment of infectious corneal disease. Ophthalmology,1991,98:847-853
77. Steven EW,Hong Jong-Wook. Bowman's layer structure and function:critical or dispensable to corneal function? A hypothesis. Cornea,2000,19(4):417-420
78. Stevens TS. Optical coherence tomography of Ocular Diseases. Arch Ophthalmol,2005,123(2):292
79. Street DA. Lack of association between keratoconus,mitral valve prolapse,and joint hypermobility. Ophthalmology,1991,98:170
80. Swartz NG. Personality and keratoconus. CLAO J,1990,16:62-64
81. The AGIS Investigators. The Advanced Glaucoma Intervention Study (AGIS):The relationship between control of intraocular pressure and visual field deterioration. Am J Ophthalmol,2000,130(4):429-440
82. Thylefors B,Dawson CR,Jones BR,et al. A simple system for the assessment of trachoma and its complications. Bull World Health Organ,1987,65:477-483
83. Tseng SC,Tsubota K. Important concepts for treating ocular surface and tear disorders. Am J Ophthalmol,1997,124:80-87,825-835
84. Tsubota K. Tear dynamic and dry eye. Prog Retin Eye Res,1998,17(4):565-596
85. Ullman S,Rousell TJ,Forster RK. Gonococcal keratoconjunctivitis. Surv Ophthalmol,1987,32:197-208
86. Upadhyay MP,Karmacharya PCD,Koirala S,et al. Epidemiologic characteristics,predisposing factors,and etiologic diagnosis of corneal ulceration in Nepal. Am J Ophthalmol,1991,111:92
87. Walton W,Von Hagen S,Grigorian R,et al. Management of traumatic hyphema. Surv Ophthalmol,2002,47(4):297-334
88. Wang ZC,Ge J,Huang B,et al. Differentiation of Embryonic Stem Cell into Corneal Epithelium. Sci China C Life Sci,2005
89. William JB. Clinical Refraction. Philadephia:W. B. Saunders,1998
90. Wright KW. Late overcorrecter after inferior rectus recession. Ophthalmology,1996,103:503-507
91. Zhang J,Gray J,Leone G,et al. Rb regulates proliferation and rod photoreceptor development in the mouse retina. Nature Genetics,2004,36(4):351-360

92. Zhong XW, Ge J, Deng WG, et al. Expression of pax-6 in rhesus monkey of optical defocus induced myopia and form deprivation myopia. Chin Med J, 2004, 117(5): 722-725
93. Zhong XW, Ge J, Nie HH, et al. Compensation for Experimentally Induced Hyperopic Anisometropia in Adolescent Monkeys. Invest Ophthalmol Vis Sci, 2004, 45(10): 3373-3379
94. Zhong XW, Ge J, Nie HH, et al. The effects of photorefractive keratectomy induced defocus on emmetropization in rhesus monkeys. Invest Ophthalmol Vis Sci, 2004, 45(10): 3806-3811
95. Zhong XW, Ge J, Smith EL, et al. Image defocus modulates activity of bipolar and amacrine cells in macaque retina. Invest Ophthalmol Vis Sci, 2004, 45(7): 2065-2074
96. Zieske JD. Corneal development associated with eyelid opening. Int J Dev Biol, 2004, 48: 913-924
97. J. 布洛克曼. 未来 50 年. 李泳, 译. 长沙: 湖南科学技术出版社, 2004
98. 陈家祺, 周世有, 黄挺, 等. 新鲜羊膜移植治疗严重急性期和瘢痕期眼表病变. 中华眼科杂志, 2000, 36(1): 13-17
99. 管怀进, 龚启荣. 现代基础眼科学. 北京: 人民军医出版社, 1998
100. 黄倩, Dryja TP, Yanddell DW. Rb 患者肿瘤及体细胞中 Rb 基因点突变谱及其特征. 中华眼底病杂志, 1995, 11: 240-243
101. 黄叔仁, 张晓峰. 眼底病诊断与治疗. 北京: 人民卫生出版社, 2003
102. 刘英奇, 赵亮. 现代眼科学. 北京: 北京科学技术出版社, 1996
103. 孙秉基, 徐锦堂. 角膜病的理论基础与临床. 北京: 科学技术文献出版社, 1994
104. 乌日琴, 徐永立, 张培军. Pax6 基因在发育中的表达与动物眼的进化. 动物学杂志, 2002, 37(1): 86-89
105. 吴人亮, 李娜萍. 细胞凋亡、胀亡和坏死——关于细胞死亡的新认识. 中华病理学杂志, 2002, 31: 455-456
106. 吴欣怡. 角结膜疾病学. 济南: 山东科学技术出版社, 2002
107. 肖利华. 眼眶手术学. 郑州: 河南科学技术出版社, 2000
108. 杨钧. 眼科学彩色图谱. 北京: 人民卫生出版社, 2002
109. 张惠蓉. 视网膜病临床和基础研究. 太原: 山西科学技术出版社, 1995
110. 张今, 李爽, 李宾, 等. 进化生物技术——酶定向分子进化. 医学分子生物学杂志, 2004, 1: 327-333
111. 张正斌, 徐萍. 基因组研究离诠释生命奥妙还有多远. 世界科技研究与发展, 2004, 26(1): 30-40
112. 章应慧, 屈伸. 失巢凋亡. 医学分子生物学杂志, 2005, 2: 1-4
113. 葛坚. 眼科学. 第 2 版. 北京: 人民卫生出版社, 2010
114. 赵堪兴, 杨培增. 眼科学. 第 8 版. 北京: 人民卫生出版社, 2013
115. 黎晓新, 王景昭. 玻璃体视网膜手术学. 第 2 版. 北京: 人民卫生出版社, 2014
116. 李凤鸣, 谢立信. 中华眼科学. 第 3 版. 北京: 人民卫生出版社, 2014
117. 中华医学会眼科学分会青光眼学组. 我国原发性青光眼诊断与治疗专家共识(2014). 中华眼科杂志, 2014; 50(5): 382-383
118. 陈国海, 李文生, 姜方正, 等. 白内障术后单纯性视网膜脱离手术治疗的 Meta 分析. 中华眼底病杂志, 2013; 29: 610-615
119. Basic and Clinical Science Course. Section 6 and 10. American Academy of Ophthalmology, 2014-2015
120. Basic and Clinical Science Course, Section 12. American Academy of Ophthalmology, 2012-2013
121. Terminology and Guidelines for Glaucoma, 4th Edition, European Glaucoma Society, www. eugs. org, 2014
122. Black EH, Nesi FA, Calvano CJ, et al. Smith and Nesi's Ophthalmic Plastic and Reconstructive surgery. 3th Edition. Springer, 2012: 699-1085
123. Stephen H Tsang. Stem Cell Biology and Regenerative Medicine in Ophthalmology. In: Kursad Turksen. Stem Cell Biology and Regenerative Medicine. New York: Humana Press, 2013
124. Jia R, Xu S, Huang X, et al. Pingyangmycin as first-line treatment for low-flow orbital or periorbital venous malformations: evaluation of 33 consecutive patients. JAMA Ophthalmol, 2014; 132(8): 942-948
125. Erikitola OO, Shahid SM, Waqar S, et al. Ocular trauma: classification, management and prognosis. Br J Hosp Med (Lond). 2013; 74(7): C108-111
126. Vajpayee RB, Shekhar H, Sharma N, et al. Demographic and clinical profile of ocular chemical injuries in the pediatric age group. Ophthalmology, 2014; 121(1): 377-380
127. Singh P, Tyagi M, Kumar Y, et al. Ocular chemical injuries and their management. Oman J Ophthalmol, 2013; 6(2): 83-86
128. Chen S, Aronow ME, Wang C, et al. Classical pathology of sympathetic ophthalmia presented in a unique case. Open Ophthalmol J, 2014; 8: 32-38. doi: 10. 2174/1874364101408010032
129. Kim JB, Jeroudi A, Angeles-Han ST, et al. Adalimumab for pediatric sympathetic ophthalmia. JAMA Ophthalmol, 2014; 132

(8):1022-1024

130. Wang Y, Chan CC. Gender differences in vogt-koyanagi-harada disease and sympathetic ophthalmia. J Ophthalmol, 2014; 2014:157803. doi: 10.1155/2014/157803
131. Albahlal A, Al Dhibi H, Al Shahwan S, et al. Sympathetic ophthalmia following diode laser cyclophotocoagulation. Br J Ophthalmol, 2014;98(8):1101-1106
132. Patel SS, Dodds EM, Echandi LV, et al. Long-term, drug-free remission of sympathetic ophthalmia with high-dose, short-term chlorambucil therapy. Ophthalmology, 2014;121(2):596-602
133. Chu XK, Chan CC. Sympathetic ophthalmia: to the twenty-first century and beyond. J Ophthalmic Inflamm Infect, 2013;3(1):49. doi: 10.1186/1869-5760-3-49
134. Guy WM, Soparkar CN, Alford EL, et al. Traumatic optic neuropathy and second optic nerve injuries. JAMA Ophthalmol, 2014;132(5):567-571
135. Morgan-Warren PJ, Berry M, Ahmed Z, et al. Exploiting mTOR signaling: a novel translatable treatment strategy for traumatic optic neuropathy? Invest Ophthalmol Vis Sci, 2013;54(10):6903-6916
136. Forrester JV, Steptoe RJ, Klaska IP, et al. Cell-based therapies for ocular inflammation. Prog Retin Eye Res, 2013;35:82-101
137. Du Y, Yun H, Yang E, et al. Stem cells from trabecular meshwork home to TM tissue in vivo. Invest Ophthalmol Vis Sci, 2013;54(2):1450-1459
138. Davey GC, Patil SB, O'Loughlin A, et al. Mesenchymal stem cell-based treatment for microvascular and secondary complications of diabetes mellitus. Front Endocrinol, 2014;5:86. doi: 10.3389/fendo.2014.00086
139. Li G, Yuan L, Ren X, et al. The effect of mesenchymal stem cells on dynamic changes of T cell subsets in experimental autoimmune uveoretinitis. Clin Exp Immunol, 2013;173(1):28-37
140. Chen H, Feng S, Liu Y, et al. Functional evaluation of a novel vitreous substitute using polyethylene glycol sols injected into a foldable capsular vitreous body. J Biomed Mater Res A, 2013;101(9):2538-2547

临床智库
WWW.CICALINE.COM

中英文名词对照索引

5-氟尿嘧啶 5-fluorouracil,5-FU 538

A

Amsler 方格 101
Argyll-Robertson 瞳孔 Argyll-Robertson pupil 108
Axenfeld-Rieger 综合征 52,292
阿托品 atropine 424,533
阿昔洛韦 acyclovir,ACV 535
鞍结节脑膜瘤 tuberculum sellae meningioma 370
暗适应 dark adaptation 100
凹部 umbo 70

B

Bardet-Biedl 综合征 552
Behcet 病 306
Bergmeister 视乳头 246
Bruch 膜 76
Busacca 结节 301
白化病 albinism 497
白血病 leukemia 493
百万人口白内障手术率 cataract surgery rate,CSR 2
瘢痕性类天疱疮 cicatricial pemphigoid 179
包涵体性结膜炎 inclusion conjunctivitis 172
暴露性角膜炎 exposure keratitis 199
贝马前列素 bimatoprost 538
背侧外侧膝状体 dorsal LGN 416
被动牵拉试验 forced duction test 435
边缘性角膜变性 marginal degeneration 203
扁平角膜 applanation 206
变性和沉积性疾病 degeneration and deposition 452
表面麻醉药 topical anesthetics 532
表皮外胚叶 surface ectoderm 24
表皮样囊肿 epidermoid cyst 457
丙烯心安 betaxolol 536
病毒性结膜炎 viral conjunctivitis 173
病例对照研究 case control study 635
玻璃体 vitreous body 79
玻璃体后脱离 posterior vitreous detachment,PVD 248
玻璃体黄斑交界区 vitreomacular interface,VMI 249
玻璃体黄斑牵引 vitreomacular traction 249,250
玻璃体黄斑粘连 vitreomacular adhesion,VMA 250
玻璃体积血 vitreous hemorrhage 257
玻璃体基底部 vitreous base 246
玻璃体劈裂 vitreoschisis 248
玻璃体猪囊尾蚴病 cysticercosis cellulosae 259
剥脱性青光眼 exfoliative glaucoma 282
布比卡因 bupivacaine 532
布林佐胺 brinzolamide 538
部分调节性内斜视 partially accommodative esotropia 437
部分交叉 hemidecussation 416

C

Cloquet 管 246
Crouzon 综合征 468
CYP1B1 cytochrome P450, family 1, subfamily B, polypeptide 1 264
彩色多普勒血流成像 color Doppler flow imaging, CDFI 116
蚕食性角膜溃疡 Mooren's ulcer 199
常年性过敏性结膜炎 perennial allergic conjunctivitis 177
超急性细菌性结膜炎 hyperacute bacterial conjunctivitis 164
超敏反应 hypersensitivity 297
超声检查 ultrasonography 114
超声生物显微镜 ultrasound biomicroscope, UBM 115, 628
成体干细胞 adult stem cell 592
成纤维生长因子10 fibroblast growth factor 10,FGF10 45
持续性胚胎血管症 persistent fetal vasculature,PFV 255
穿孔性巩膜软化症 scleromalacia perforans 216
传染性软疣性睑结膜炎 molluscum contagiosum blepharoconjunctivitis 173
垂体腺瘤 pituitary tumor 369
垂直视差 vertical disparity 415

垂直斜视 vertical strabismus 433
春季角结膜炎 vernal keratoconjunctivitis 175
醋酸泼尼松龙 prednisolone 536

D

大角膜 megalocornea 206,546
大泡性角膜病变 bullous keratopathy 203
大细胞神经元 magnocellular neurons,M 416
带状角膜病变 band-shaped keratopathy 202
带状疱疹病毒性睑皮炎 herpes zoster palpebral dermatitis 129
单纯疱疹病毒 *Herpes simplex virus*,HSV 194
单纯疱疹病毒性睑皮炎 herpes simplex palpebral dermatitis 128
单纯疱疹病毒性角膜炎 herpes simplex keratitis, HSK 194
单纯性巩膜外层炎 simple episcleritis 215
单细胞记录技术 unit recording technique 629
单眼性斜视 monocular strabismus 433
倒睫 trichiasis 130
等位基因特异的寡核苷酸探针 allele-specific oligonucleotide probe,ASO probe 542
滴眼液 eyedrops 529
地塞米松 dexamethasone 536
地图-点状-指纹状营养不良 map-dot-finger print dystrophy 204
第二玻璃体 secondary vitreous 22
第三玻璃体 tertiary vitreous 22
碘苷 idoxuridine 535
电光性眼炎 electric ophthalmia 488
电极阵列 electrode array 395
电子设备 electronic devices 420
丁卡因 dicaine 532
丁萘酮心安 levobunolol 536
东莨菪碱 scopolamine 533
动态视野计检查 kinetic perimetry 102
动物模型 animal model 622
短暂性脑缺血发作 transient ischemic attack,TIA 504
队列研究 cohort study 637
对比敏感度 contrast sensitivity,CS 99
对抗肌 antagonist 92
多基因遗传 polygeneic 400
多黏菌素 B polymyxin B 534
多形性腺瘤 pleomorphic adenomas 154
多眼 *Pontella* 13
多因子遗传 multifactorial inheritance 400
多佐胺 dorzolamide 537

E

恶性黑色素瘤 malignant melanoma 136,182
恶性青光眼 malignant glaucoma 279
鳄鱼泪 paradoxic lacrimation 155
儿童(发育)性青光眼 childhood glaucoma 265

F

FGF 信号通路 30
Fresnel 粘贴式棱镜 Fresnel press-on prisms 421
Fuchs 虹膜异色性葡萄膜炎 Fuchs heterochromic uveitis 308
Fuch 角膜内皮营养不良 Fuch endothelial dystrophy 205
发病率 incidence 642
发育生物学 developmental biology 10
发育性青光眼 developmental glaucoma 290
返回运动 regression 419
防盲治盲 blindness prevention and treatment 565
房角后退 recession of anterior chamber angle 285,474
房角切开术 goniotomy 293
房角粘连 goniosynechia 301
房水 aqueous humor 77
房水闪辉 aqueous flare 300
房水细胞 aqueous cell 300
放射状角膜切开术 radial keratotomy RK 427
飞秒激光 femtosecond laser 428,525
飞秒激光 LASIK 术 Femto-LASIK 428
飞秒激光角膜基质透镜切除术 femtosecond lenticuleextraction,FLEx 429,525
飞秒激光制作隧道的角膜基质环植入术 Femto-ICRS 428
非调节性内斜视 nonaccommodative esotropia 437
非共同性斜视 incomitant,noncomitant strabismus 432
非交叉性视差 uncrossed disparity 415
非扩张型静脉畸形 non-distensible venous malformation 462
非特异性炎症 non-specific inflammation 452
非甾体抗炎药 nonsteroidal anti-inflammatory agents, NSAIDS 536
非正视 ametropia 409
分子伴娘 molecular chaperone 223
分子生物学 molecular biology 624
氟美松龙 fluorometholone 536
辐射性眼损伤 ocular radiation injury 487
复发性角膜上皮糜烂 recurrent corneal epithelial defects

临床官库 WWW.CICADINE.COM

202
复视 diplopia 415
复制进化和趋异进化 evolution by duplication and divergence 14

G

Gullstrand 精密模型眼 Gullstrand exact model eye 407
干细胞 stem cell 140,592
干眼 dry eye 145,602
甘露醇 mannitol 538
甘油 glycerin 538
杆菌肽 bacitracin 534
肝豆状核变性 hepatolenticular degeneration 233
感觉融像 sensory fusion 416
感受器理论 receptor theory of resolution 403
高 AC/A 型调节性内斜视 accommodative esotropia due to high AC/A 437
高眼压症 ocular hypertension 275
高褶虹膜 plateau iris 279
跟随运动 smooth pursuit 418
更昔洛韦 ganciclovir,GCV 535
巩膜扩张带 scleral expansion band,SEB 430
巩膜葡萄肿 staphyloma 218
巩膜突 scleral spur 76
巩膜外层炎 episcleritis 214
巩膜炎 scleritis 215
巩膜硬度 rigidity 64
共焦激光扫描检眼镜 confocal scanning laser ophthalmoscope,CSLO 119
共焦图像血管造影 confocal imaging angiography, CAL 121
共同性斜视 comitant,concomitant strabismus 432
共同主观视觉方向 common subjective visual direction 415
钩端螺旋体病 leptospirosis 494
骨髓基质干细胞 bone marrow mesenchymal stem cells, MSC 593
骨髓间质干细胞 bone marrow stromal stem cells, BMSCs 45
关键时期 critical period of development 417
贯通伤 perforating injury 470
光 light 382
光的波动理论 wave theory of resolution 403
光反射 light reflex 82
光感受器 photoceptor 14,388
光凝固 photocoagulation 516
光吸收 absorption 32
光学相干断层成像术 optical coherence tomography, OCT 120
光治疗性角膜切削 phototherapeutic keratectomy, PTK 521
光转换(换能) phototransduction 32
过敏性结膜炎 allergic conjunctivitis 177

H

恒定性外斜视 constant exotropia 438
横断面研究 cross-sectional study 633
红霉素 erythromycin 534
虹膜 iris 65
虹膜动脉大环 major arterial circle of the iris 66
虹膜根部断离 iridodialysis 474
虹膜后粘连 posterior synechia of iris 301
虹膜角膜内皮综合征 iridocorneal endothelial syndrome, ICE 综合征 288
虹膜囊肿 iris cyst 314
虹膜膨隆 iris bombe 301
虹膜前粘连 anterior synechia of iris 300
虹膜缺损 coloboma of iris 319
虹膜血管小环 minor vascular circle of the iris 66
虹膜隐窝 crypt 65
虹膜支撑的人工晶状体 phakic iris-supported lens, iris-claw phakic intraocular lens 430
虹膜周边前粘连 peripheral anterior synechia of iris 301
后部巩膜炎 posterior scleritis 216
后弹力层 Descement membrane 60
后弹力层向前膨出 descemetocele 186
后发性白内障 after cataract 235
后房 posterior chamber 77
后马托品 homatropine 533
后囊下白内障 posterior subcapsular cataract 230
后葡萄膜炎 posterior uveitis 301
后天性斜视 acquired strabismus 433
后像疗法 afterimage therapy 446
弧形视野计 arc perimeter 101
坏死性前部巩膜炎 necrotizing anterior scleritis 216
环丙沙星 ciprofloxacin 534
缓慢漂移 slow drift 419
患病率 prevalence 642
黄斑囊样水肿 cystoid macular edema,CME 241
黄斑水肿 macular edema 252
黄色瘤 xanthelasma 135
磺胺 sulfanamides 534

混合型调节性内斜视 mixed accommodative esotropia 437

J

肌炎 myositis 453
基本螺旋-攀-螺旋 basic helix-loop-helix 38
基本视标 basic target 404
基底细胞癌 basal cell carcinoma 135
基弧 base curve 426
基因芯片 gene chip 544
基于体征学习 sign-based learning 52
基于问题学习 problem-based learning,PBL 52
激光 laser 512
激光房角成形术 laser gonioplasty 515
激光滤过手术 laser filtering surgery 515
激光扫描地形图 scanning laser topography 114
激光扫描偏振仪 scanning laser polarimetry,SLP 120
激光小梁成形术 laser trabeculoplasty 515
激光周边虹膜成形术 laser peripheral iridoplasty, ALPI 515
激光周边虹膜切除术 laser peripheral iridectomy, LPI 514
激光周边虹膜切开术 laser iridotomy 269
急性闭角型青光眼 acute angle-closure glaucoma 266
急性或亚急性细菌性结膜炎 acute or subacute bacterial conjunctivitis 165
急性泪囊炎 acute dacryocystitis 156
急性泪腺炎 acute dacryoadenitis 153
急性视网膜坏死综合征 acute retinal necrosis syndrome, ARNS 304
疾病谱系 disease spectrum 11
棘阿米巴角膜炎 acanthamoeba keratitis 197
集合 convergence 409
集合近点 near point of convergence 409
几何单视圆 geometric horopter 415
季节性过敏性结膜炎 seasonal allergic conjunctivitis 177
继发性青光眼 secondary glaucoma 265,283
家族渗出性玻璃体视网膜病变 familial exudative vitreoretinopathy,FEVR 255
甲醋唑胺 neptazane 537
甲基丙烯酸β羟乙酯 PHEMA 610
甲状腺功能亢进 hyperthyroidism 497
甲状腺相关免疫性眼眶病 thyroid related immune orbitopathy,TRIO 455
甲状腺相关眼病 thyroid associated ophthalmopathy, TAO 455
假说 hypothesis 620
假同色图 pseudoisochromatic plates 100
间歇性外斜视 intermittent exotropia 438
减充血药 decongestants 539
睑板 tarsal plate 84
睑板腺功能障碍 meibomain gland dysfunction,MGD 145
睑板腺囊肿 chalazion 126
睑结膜 palpebral conjunctiva 86
睑裂 palpebral fissue 83
睑裂斑 pingueculae 181
睑内翻 entropion 131
睑外翻 ectropion 131
睑腺炎 hordeolum 125
睑缘炎 blepharitis 127
简化眼 reduced eye 407
简易模型眼 Gullstrand simplified eye 407
交叉性视差 crossed disparity 415
交叉柱镜 Jackson cross cylinder,JCC 423
交感性眼炎 sympathetic ophthalmia,SO 308,482
交替性斜视 alternating,alternative strabismus 432
交替遮盖法 alternate cover test 434
角化棘皮瘤 keratoacanthoma 135
角结膜干燥症 keratoconjunctivitis sicca 145
角结膜鳞癌 corneal squamous cell carcinoma 207
角结膜皮样瘤 corneal dermoid tumor 207
角膜 cornea 58,184
角膜白斑 corneal leucoma 187
角膜斑翳 corneal macula 187
角膜变性 corneal degeneration 202
角膜地形图 corneal topography 112
角膜后沉着物 keratic precipitates,KP 107,300
角膜厚度 cornea thickness,CT 107
角膜基质环植入术 intrastromal corneal ring segments, ICRS 427
角膜基质炎 interstitial keratitis 198
角膜胶原交联术 corneal collagen cross-linking,CXL 429
角膜浸润 corneal infiltration 186
角膜溃疡 corneal ulcer 60,186
角膜老年环 cornea arcus senilis 202
角膜瘘 corneal fistula 186
角膜内皮 cornea endothelial 60
角膜内皮显微镜 corneal specular microscopy 122
角膜葡萄肿 corneal staphyloma 187
角膜软化症 keratomalacia 200
角膜上皮层 cornea epithelial 59
角膜上皮切割准分子激光原位角膜磨镶术 epipolis laser

in situ keratomileusis, Epi-LASIK 524
角膜塑型术 orthokeratology, OK 425
角膜细胞 keratocyte 60
角膜炎 keratitis 185
角膜营养不良 corneal dystrophy 202,547
角膜缘 limbus 60
角膜缘干细胞 limbal stem cell, LSC 597
角膜缘干细胞缺乏 limbal stem cells deficiency 142,600
角膜云翳 corneal nebula 187
接触性皮炎 contact dermatitis 129
节制韧带 check ligaments 92
结构性疾病 structure lesions 452
结节病 sarcoidosis 495
结节性巩膜外层炎 nodular episcleritis 215
结节性前部巩膜炎 nodular anterior scleritis 216
结膜 conjunctiva 86,160
结膜结石 conjunctival concretion 181
结膜鳞状细胞癌 squamous cells carcinoma 182
结膜滤泡症 conjunctivial folliculosis 170
结膜皮样瘤 dermoid tumor 182
结膜乳头状瘤 conjunctival papilloma 181
结膜色素痣 conjunctival nevi 181
结膜血管瘤 conjunctival angioma 182
结膜炎 conjunctivitis 160
睫状充血 ciliary congestion 64,300
睫状冠 corona ciliary 67
睫状肌 ciliary muscle 67
睫状肌动脉环 arterial circle of the ciliary muscles 68
睫状肌麻痹药 cycloplegics 532
睫状神经 ciliary nerves 63
睫状体 ciliary body 66
睫状体边缘带 ciliary marginal zone, CMZ 15
睫状体光凝术 cyclophotocoagulation 516
睫状体上腔 supraciliaris 67
睫状突 ciliary processes 67
近反射 near reflex 82
近视 myopia 410,551
晶状体缝 lens sutures 21
晶状体过敏性青光眼 glaucoma with phacoanaphylaxis 236,287
晶状体混浊分类系统 Lens opacities classification system, LOCS 227
晶状体颗粒性青光眼 lens particle glaucoma 286
晶状体膨胀性青光眼 phacomorphic glaucoma 236
晶状体缺损 lenticular coloboma 244
晶状体溶解性青光眼 phacolytic glaucoma 236,286
晶状体图像分析 lens image analysis 113
静态视野检查 static perimetry 102
巨乳头性结膜炎 giant papillary conjunctivitis 170,178

K

抗病毒药 antiviral agents 535
抗细菌药物 antibiotics 533
抗真菌药 antifungal agents 534
科研设计 scientific research design 621
颗粒状角膜营养不良 granular dystrophy 204
孔源性视网膜脱离 rhegmatogenous retinal detachment, RRD 346
枯草热性结膜炎 hay fever conjunctivitis 177
眶隔 orbital septum 84
眶距增宽症 orbital hypertelorism 467
眶面裂 craniofacial clefts 466
眶上裂 superior orbital fissure 448
眶下裂 inferior orbital fissure 448
溃疡性睑缘炎 ulcerative blepharitis 128
扩张型静脉畸形 distensible venous malformation 462

L

Leber 遗传性视神经病变 Leber hereditary optic neuropathy, LHON 364
LogMAR 视力表 logarithm of minimal angle of resolution 98
拉坦前列腺素 latanoprost 538
来自固有细胞的视网膜再生 regeneration of retina from intrinsic cells 42
莱伯先天性黑朦症 Leber congenital amaurosis, LCA 559
莱姆病 Lyme 494
兰尼单抗 ranibizumab, Lucentis 539
蓝色巩膜 blue sclera 218
老年性白内障 senile cataract 228
老年性黄斑变性 senile macular degeneration, SMD 340
老视 presbyopia 413
老视逆转手术 surgical reversal of presbyopia 430
泪道 lacrimal passages 88
泪道功能不全 insufficiency of lacrimal passage 155
泪道阻塞 stenosis of lacrimal passage 156
泪膜 tear film 58,139
泪膜破裂时间 tear break-up time, BUT 106
泪器 lacrimal apparatus 87,153
泪腺 lacrimal gland 87
泪腺混合瘤 mixed tumor of lacrimal gland 154
泪腺囊样腺癌 adenoid cystic carcinoma of lacrimal gland

临床医库 WWW.CICALINE.COM

154
泪腺炎 dacryoadenitis 153,453
泪小管炎 canaliculitis 158
泪液分泌系统 secretory system 153
泪液排出系统 excertory system 153
泪溢 epiphora 153
棱镜度 prismatic diopter 409
离焦性近视 defocus myopia 401
理论单视圆 theoretical horopter 415
立体视觉 stereopsis 414
立体视觉 stereoscopic vision 100
利多卡因 lidocaine 532
利福平 rifampicin 534
两性霉素 B amphotericin B 535
两眼间距 interocular distance 414
两眼零视差 zero binocular disparity 415
裂伤 laceration 470
临床试验 clinical trail 639
鳞屑性睑缘炎 squamous blepharitis 127
鳞状上皮化生 squamous metaplasia 142
鳞状细胞癌 squamous cell carcinoma 135
流泪 tearing/lacrimation 153
流行性出血性结膜炎 epidemic hemorrhagic conjunctivitis 174
流行性角结膜炎 epidemic keratoconjunctivitis 173
硫酸环戊通 cyclopentolate 424,533
颅内静脉窦血栓形成 cranial venous sinus thrombosis, CVST 374
颅咽管瘤 craniopharyngioma 369
氯霉素 chloramphenicol 534
乱睫 aberrant lashes 130

M

麻痹性斜视 paralytic strabismus 432
马方综合征 Marfan syndrome 243
马来酸噻吗洛尔 timolol 536
马切山尼综合征 Marchesani syndrome 243
脉络膜 choroid 68
脉络膜骨瘤 choroidal osteoma 312
脉络膜黑色素瘤 melanoma of choroid 309
脉络膜破裂 choroid rupture 475
脉络膜缺损 coloboma of choroid 319
脉络膜上腔 suprachoriode 68
脉络膜新生血管 choroidal neovascularization,CNV 315
脉络膜血管瘤 choroidal hemangioma 311
脉络膜转移癌 metastatic carcinoma of choroids 313
慢性闭角型青光眼 chronic angle-closure glaucoma 268
慢性泪囊炎 chronic dacryocystitis 157
慢性泪腺炎 chronic dacryoadenitis 154
慢性滤泡性结膜炎 chronic follicular conjunctivitis 170
慢性细菌性结膜炎 chronic bacterial conjunctivitis 165
盲 blindness 565
毛果芸香碱 pilocarpine 537
毛细血管瘤 capillary hemangioma 134
梅毒性葡萄膜炎 syphilitic uveitis 305
美容软性接触镜 cosmetic soft lens 208
弥漫性前部巩膜炎 diffuse anterior scleritis 216
免疫复合物 immune complex,IC 298
免疫耐受 immunological tolerance 297
免疫性结膜炎 immunologic conjunctivitis 175
描述性研究 descriptive study 632
膜片钳技术 patch clamp technique 629

N

N-钙粘着蛋白 N-cadherin 44
纳他毒素 natamycin 534
脑光学成像技术 brain optical imaging technique 628
脑源性神经营养因子 BDNF 41
内镜 endoscopic 526
内眶距 intero-rbital distance,IOD 467
内皮祖细胞 endothelial progenitor cells,EPCs 604
内斜视 esodeviation,esotropia 433
内旋斜视 intortion,incyclotropia 433
内直肌 medial rectus muscle,MR 88
内眦赘皮 epicanthus 136
能量模式 energy pattern 521
逆规散光 astigmatism against the rule 412
年龄相关性白内障 age-related cataract 228
年龄相关性黄斑变性 age-related macular degeneration, AMD 554
颞侧半月 temporal crescents 414
凝缩 syneresis 248
诺氟沙星 norfloxacin 534

P

帕金森病 Parkinson disease,PD 504
泡性角结膜炎 phlyctenular keratoconjunctivitis 178
胚胎干细胞 embryonic stem cells,ES cells 18,45,592,627
胚胎诱导 embryonic induction 26
配偶肌 yoke muscle 92
皮样脂肪瘤 dermolipoma 182

皮脂腺癌 sebaceous gland carcinoma 136
皮质类固醇性青光眼 corticosteroid-induced glaucoma 290
皮质盲 cortical blindness 371
偏心现象 decentration 522
贫血 anemia 492
平面融像 flat fusion 414
平面视野计 campimeter 101
平坦部 pars plana 67
葡萄膜 uvea 65
葡萄膜巩膜引流途径 uveoscleral outflow 68
葡萄膜炎 uveitis 257,296
普鲁卡因 procaine 532

Q

牵牛花综合征 morning glory syndrome 356
前部巩膜炎 anterior scleritis 216
前弹力层 Bowman membrane 59
前弹力层下激光角膜磨镶术 sub-Bowman keratomileusis, SBK 428
前房 anterior chamber 76
前房积脓 hypopyon 300
前房积血 hyphema 285,474
前房角 angle of anterior chamber 76
前房人工晶状体 phakic anterior chamber lens 430
前葡萄膜炎 anterior uveitis 300
前庭眼反射 vestibuloocular reflex, VOR 418
前药 pre-drug 530
浅层点状角膜炎 superficial punctate keratitis, SPK 201
青光眼睫状体炎危象 glaucomatocyclitic crisis 284
青光眼性视神经病变 glaucomatous optic neuropathy 262
青年性视网膜劈裂症 juvenile retinoschisis 254
氢化可的松 hydrocortisone 536
庆大霉素 gentamycin 534
穹隆结膜 fornical conjunctiva 86
球结膜 bulbar conjunctiva 86
球形晶状体 spherophakia 244
屈光不正 refractive error 409
屈光不正性弱视 ametropic amblyopia 444
屈光参差 anisometropia 413
屈光参差性弱视 anisometropic amblyopia 444
屈光度 diopter, D 221
屈光回退 regression 523
屈光性调节性内斜视 accommodative esotropia due to hyperopia 437
全层黄斑孔 full thickness macular hole, FTMH 249
全能性 totipotent 26
全葡萄膜炎 generalized uveitis 或 panuveitis 302
全身弹力纤维发育异常综合征 Ehlers-Danlos syndrome 243
全细胞膜片钳技术 whole-cell patch 617
缺血性视神经病变 ischemic optic neuropathy 362

R

人工泪液 tear replacement 539
人工视觉 artificial vision 392
人类连接组学计划 Human Connectome Project, HCP 56
认知科学 cognitive science 378
日常生活视力 presenting visual acuity, PVA 566
日光性视网膜病变 eclipse retinopathy 488
溶血性青光眼 hemolytic glaucoma 285
乳头状瘤 papilloma 135
软性接触镜 soft contact lens 208
弱视 amblyopia 444

S

Sjögren 综合征 Sjögren's syndrome, SS 179
Stevens-Johnson 综合征 Stevens-Johnson syndrome 180
噻吗洛尔 timolol 510
三聚体复合物 ternary complex 34
散光 astigmatism 411
散光性角膜切开术 astigmatic keratotomy, AK 428
散瞳药 madriatics 532
扫描激光偏振仪 scanning laser polarimetry 114
扫视运动 saccades 418
色觉 color vision 100
色觉镜 anomaloscope 100
色素睫状上皮 pigmented epithelium 67
色素上皮再生视网膜 regeneration of retina from the pigmented epithelium 42
色素性青光眼 pigmentary glaucoma 281
色素痣 nevus 134
沙眼 trochoma 167
沙眼衣原体 chlamydia 167
上睑提肌 levator palpebrae superioris muscle 83
上睑下垂 ptosis 132
上皮基底膜营养不良 epithelial basement membrane dystrophy 204
上皮内上皮癌 intraepithelial epithelioma 207
上斜肌 superior oblique muscle, SO 90
上斜视 hyperdeviation, hypertropia 433
上直肌 superior rectus muscle, SR 89

神经保护 neuroprotection 278
神经干细胞 neural stem cells, NSCs 45,593
神经节细胞 ganglion cell 389
神经麻痹性角膜炎 neuroparalytic keratitis 199
神经鞘瘤 neurilemoma 458
神经外胚叶 neuroectoderm 24
神经纤维分析仪 nerve fiber analyzer, NFA 120
神经元 neuron 387
生理盲点 physiologic blind spot 80
生理性视差 physiological disparity 415
生态学研究 ecology study 635
失巢凋亡 anoikis 18,39
实验动物 experimental animal 622
实验方法 empirical method 621
视杯 optic cup 19,70
视蛋白 opsin 32
视动性眼球震颤 optokinetic nystagmus, OKN 99
视光学 optometry 399
视交叉 optic chiasm 80
视茎 optic stalk 15
视觉 vision 378
视觉科学 visual science 378
视觉系统 visual system 386
视觉诱发电位 visual evoked potential, VEP 104,450,629
视力 visual acuity 98,403
视力损伤 vision impairment 565
视路 visual pathway 80
视盘发育不全 optic disc hypoplasia 356
视盘水肿 papilloedema 360
视盘图像分析 optic disc topography 114
视泡 optic vesicle 19
视皮层假体 visual cortical prosthesis 393
视皮质 visual cortex 80
视屏终端性眼病 visual display terminal, VDT 150
视乳头 optic papilla 70
视神经挫伤 optic nerve contusion 479
视神经动脉环 Zinn ring 64
视神经管 optic canal 448
视神经脊髓炎 neuromyelitis optica, NMO 357
视神经假体 optic nerve prosthesis 394
视神经胶质瘤 glioma of optic nerve 366
视神经孔 optic foramen 448
视神经脑膜瘤 meningioma of optic nerve 367
视神经萎缩 optic atrophy 365
视神经炎 optic neuritis, ON 357
视神经周围炎 optic perineuritis 453
视网膜挫伤 contusion of retina 476
视网膜电图 electroretinogram, ERG 104,629
视网膜对应点 corresponding retinal points 415
视网膜干细胞与睫状体边缘生长区 retinal stem cell and the ciliary marginal growth zone 42
视网膜厚度分析仪 retinal thickness analyze, RTA 121
视网膜假体 retinal prosthesis 395
视网膜静脉周围炎 retinal periphlebitis, Eales' disease 331
视网膜毛细血管扩张症 retinal telangiectasia 257
视网膜母细胞瘤 retinoblastoma, RB 350
视网膜色素变性 retinitis pigmentosa, RP 325,552,604
视网膜色素上皮层 retinal pigment epithelium, RPE 20
视网膜神经感觉层 neurosensory retina 20
视网膜神经节细胞 retinal ganglion cells, RGCs 45,262
视网膜神经纤维层缺损 retinal nerver fiber layer defect, RNFLD 272
视网膜视差 retinal disparity 415
视网膜血管瘤 retinal angiomatosis 257
视网膜中央动脉阻塞 central retinal artery occlusion, CRAO 326
视网膜中央静脉阻塞 central retinal vein occlusion, CRVO 329
视野 visual field 101
视野损害和缺损 visual field damage/defect 273
双行睫 distichiasis 137
双眼 *Copilia* 13
双眼部分叠加作用 partial binocular summation 414
双眼叠加作用 binocular summations 414
双眼融像 binocular fusion 416
双眼视差 binocular disparity 415
双眼视混淆 binocular visual confusion 416
双眼视野 binocular visual field 414
双眼完全或线性叠加作用 complete or linear binocular summation 414
双眼无叠加作用 no binocular summation 414
双眼细胞 binocular cells 417
双眼相辅相成作用 binocular facilitation 414
双眼抑制作用 binocular inhibition 414
水平视差 horizontal disparity 415
水样液缺乏性干眼症 aqueous tear deficiency, ATD 145
顺规散光 astigmatism with the rule 412
丝状角膜炎 filamentary keratitis 201
随机对照试验 randomized controlled trials, RCT 580,641

T

Terrien 边缘变性 Terrien marginal degeneration 203
Thygeson 浅层点状角膜炎 superficial punctate keratitis of Thygeson 201
Tyndall 现象 Tyndall phenomenon 107
碳酸酐酶抑制剂 carbonic anhydrase inhibitors,CAI 537
碳酰心安 carteolol 537
糖尿病 diabetic mellitus 492
糖尿病视网膜病变 555
糖尿病视网膜病变早期治疗研究 early treatment diabetic retinopathy study,ETDRS 98
糖尿病性白内障 diabetic cataract 233
糖尿病性黄斑水肿 diabetic macular edema 252
糖尿病性视网膜病变 diabetic retinopathy,DR 325
糖皮质激素 glucocorticoids 535
特发性脱髓鞘性视神经炎 idiopathic demyelinating optic neuritis,IDON 357
特发性息肉状脉络膜血管病变 idiopathic polypoidal choroidal vasculopathy,IPCV 316
特发性眼眶炎症 idiopathic orbital inflammation 452,453
特发性硬化性眼眶炎症 idiopathic sclerosing orbital inflammation 453
特异性炎症 specific inflammation 452
特应性角结膜炎 atopic conjunctivitis 179
调节 accommodation 408
调节性集合 accommodative convergence 409
调节性内斜视 accommodative esotropia 437
铁质沉着症 ophthalmic siderosis 478
同时视 simultaneous perception 414
同型胱氨酸尿症 homocystinuria 243
同源结构域 homeodomain,HD 27
铜质沉着症 ocular chalcosis 478
瞳孔 pupil 65
瞳孔闭锁 seclusion of pupil 301
瞳孔残膜 residual membrane of pupil 318
瞳孔膜 pupillary membrane 22
瞳孔膜闭 occlusion of pupil 301
瞳孔阻滞 pupillary block 266
统计学 statistics 621
透明晶状体摘除合并人工晶状体植入术 clear lensectomy and intraocular lens implantation 430
透氧硬性接触镜 gas-permeable rigid lens 208
兔眼 lagophthalmus 132
托品酰胺 tropicamide 533
妥布霉素 tobramycin 534

V

Vieth-Müller 圆 Vieth-Müller circle 415
Vogt-小柳原田综合征 Vogt-Koyanagi-Harada syndrome,VKH 305

W

Wegener 肉芽肿 Wegener granulomatosis 496
外侧膝状体 lateral geniculate body 80
外侧膝状体核 lateral geniculate nucleas,LGN 416
外伤性白内障 traumatic cataract 234
外伤性视神经病变 traumatic optic neuropathy 363
外伤性眼内炎 traumatic endophthalmitis 477
外物定位 localization 414
外斜视 exodeviation,exotropia 433
外旋斜视 extortion,excyclotropia 433
外直肌 lateral rectus muscle,LR 88
望远镜 telescopes 420
微动 tremor 419
微小扫视运动 micro saccades 419
韦伯-费希纳定律 Weber-Fechner law 404
无色素睫状上皮 unpigmented ciliary epithelium 67
雾状混浊 haze 522

X

细胞骨架结构 cytoarchitecture 38
细胞培养 cell culture 626
细胞生物学 cell biology 626
细胞外基质 extracellular matrix 25
细胞外微电极技术 extracellular microelectrode technique 629
细胞胀亡 oncosis 39
细菌性角膜溃疡 bacterial corneal ulcer 189
细菌性角膜炎 bacterial keratitis 189
细菌性结膜炎 bacterial conjunctivitis 164
下颌瞬目综合征 jaw-winking syndrome 507
下睑赘皮 epibiepharon of lower lid 136
下斜肌 inferior oblique muscle,IO 90
下斜视 hypodeviation,hypotropia 433
下直肌 inferior rectus muscle,IR 90
先天性白内障 congenital cataract 230,547
先天性睑裂狭窄综合征 congenital blepharophimosis 136
先天性内斜视(婴儿性内斜视) congenital/infantile esotropia 436
先天性青光眼 congenital glaucoma 290,548
先天性上睑缺损 congential coloboma of upper lid 137

先天性上斜肌不全麻痹 congenital superior oblique muscle palsy,CSOP 439
先天性无眼球和小眼球 congenital anophthalmia and microphthalmia 465
先天性斜视 congenital strabismus 433
先天性眼球震颤 congential nystagmus,CN 443,551
先天性眼球震颤综合征 congential nystagmus syndrome,CNS 443
先天性眼外肌纤维化 congenital fibrosis of the extraocular muscles 554
先天性眼外肌纤维化综合征 congenital fibrosis of extraocular muscles,CFEOM 442
显斜 heterotropia,manifest strabismus 432
现况研究 prevalence study 633
限制性片段长度多态性 restriction fragment length polymorphism,RFLP 542
限制性斜视 restrictive strabismus 432
相对危险度 relative risk,RR 639,642
相对性传入性瞳孔障碍 relative papillary defect afferent defect,RAPD 375
相同视觉方向法则 law of identical visual direction 415
小角膜 microcornea 206,546
小梁切除术 trabeculectomy 270
小梁切开术 trabeculotomy 293
小梁网 trabecular meshwork 76
小切口飞秒激光角膜基质透镜切除术 small incision extraction,SMILE 429,525
小细胞神经元 parvocellular neurons,P 416
斜视性弱视 strabismic amblyopia 444
斜向散光 oblique astigmatism 412
新福林 phenylephrine 532
新霉素 neomycin 534
新生儿泪囊炎 neonatal dacryocystitis 156
新生儿淋病奈瑟菌性结膜炎 gonococcal conjunctivitis 165
新生血管性青光眼 neovascular glaucoma 287
星状玻璃体病变 asteroid hyalosis 256
形觉剥夺性近视 form deprived myopia 401
形觉剥夺性弱视 form deprivation amblyopia 445
形态发生 morphogenesis 27
性病淋巴肉芽肿性结膜炎 vernereal lymphogranulomatous conjunctivitis 172
溴莫尼定 brimonidine 537
旋转斜视 torsional strabismus 433
选择性激光小梁成形术 selective laser trabeculoplasty,SLT 278
选择压力 selective force 10
眩光 glare 523
血管收缩药 vasoconstrictors 539
血管性疾病 vascular lesions 452
血黄素性青光眼 hemosiderotic glaucoma 285
血-视网膜内屏障 blood-retina inner barrier 75
血-视网膜屏障 blood-retina barrier 75
血-视网膜外屏障 blood-retina outer barrier 75
血影细胞性青光眼 ghost cells glaucoma 285
循证眼科学 evidence-based ophthalmology,EBO 580
循证医学 evidence-based medicine,EBM 580

Y

压抑疗法 penalization 445
咽结膜热 pharyngoconjunctival fever 174
炎症 inflammation 452
研究计划 research project 621
盐酸苯海索 benzhexol hydrochloride 511
眼表 ocular surface 139
眼表疾病 ocular surface disease,OSD 139
眼表泪液疾病 ocular surface & tear disease 140
眼表重建术 ocular surface reconstruction 144
眼部热烧伤 ocular burns 487
眼胆固醇结晶沉着症 cholesterolosis bulbi 256
眼底病 ocular fundus disease 516
眼底地形图 fundus topography 114
眼底荧光素血管造影 fundus fluorescein angiography,FFA 116,628
眼电图 electrooculogram,EOG 104,450,629
眼化学性烧伤 ocular chemical injury 485
眼睑 eye lids 83
眼睑闭合不全 hypophasis 132
眼睑血管瘤 hemangioma of lid 134
眼局部外用 topical ocular therapy 528
眼科流行病学 ocular epidemiology 632
眼科药物动力学 pharmacokinetics 529
眼眶 orbit 93,448
眼眶爆裂性骨折 orbital blow-out fracture 464
眼眶蜂窝织炎 orbital cellulitis 452
眼眶复合性骨折 orbital complex fracture 465
眼眶骨折 orbital fracture 464
眼眶海绵状血管瘤 orbital cavernous hemangioma 463
眼眶横纹肌肉瘤 rhabdomyosarcoma of the orbit 460
眼眶静脉畸形 orbital venous malformation 462
眼眶脑膜瘤 orbital meningioma 459
眼眶皮样囊肿 dermoid cyst 457

临床智库 WWW.LCZHIKU.COM

眼眶血管瘤 orbital hemangioma 461
眼眶炎性假瘤 orbital inflammatory pseudotumor 452
眼眶炎性肿块 orbital inflammatory mass 453
眼轮匝肌 orbicularis muscle 83
眼内炎 endophthalmitis 258,302,303
眼内异物 intraocular foreign body 470,477
眼球穿通伤 penetrating injury 470,476
眼球钝挫伤 ocular blunt trauma 473
眼球后退综合征 duane syndrome 554
眼球内压力 intraocular pressure,IOP,眼压 261
眼球内注射 intraocular injcetion 528
眼球破裂 rupture of the globe 470
眼球震颤 nystagmus 443
眼缺失 eyes absent 27,33
眼外肌 extraocular muscles 88
眼外伤 ocular trauma 470
眼外引流(滤过)手术 filtering surgery 270
眼周注射 periocular injection 528
氧氟沙星 ofloxacin 534
液化 liquifaction 247
移植物抗宿主反应 graft-versus-host disease,GvHD 595
遗传性视网膜劈裂症 X-linked retinoschisis 253,254
乙酰唑胺 acetazolamide,Diamox 537
翼状胬肉 pterygium 180
吲哚青绿血管造影 indocyanine green angiography,ICGA 118
隐匿性巩膜破裂 occult scleral rupture 476
隐斜 heterophoria,latent strabismus 432
印迹细胞学 impression cytology 142
应激性眼损伤 ocular irritable injury 489
婴幼儿型青光眼 infantile glaucoma 291
鹦鹉热性结膜炎 psittacosis conjunctivitis 173
硬性接触镜 rigid contact lens 208
硬性透氧性接触镜 rigid gas-permeable contact lens,RGP 425
优选注视法 prefer looking 99
有晶状体眼人工晶状体手术 phakic intraocular lens 430
诱导性多能干 induced pluriotent stem,iPS 45,592,596
诱导性多潜能干细胞 induced pluripotent stem cells,iPSC 4
诱发性疾病动物模型 experimental,artificial or induced animal model 622
原发性闭角型青光眼 primary angle-closure glaucoma 265
原发性黄斑孔 primary macular hole 249
原发性开角型青光眼 primary open angle glaucoma 271
原发性青光眼 primary glaucoma 265
原始玻璃体 primary vitreous 22
原始玻璃体持续增生症 persistent hyperplastic primary vitreous,PHPV 255
圆锥角膜 keratoconus 205,546
圆锥形晶状体 lenticonus 244
远达性视网膜病变 Purtscher retinopathy 499
远视眼 hypermetropia 或 hyperopia 410
运动融像 motor fusion 416

Z

早产儿视网膜病变 retinopathy of prematurity,ROP 337
增殖性玻璃体视网膜病变 proliferative vitreoretinopathy,PVR 252
占位效应 mass effect 453
遮盖加三棱镜法 prism and cover test 434
遮盖-去遮盖法 cover-uncover test 434
真菌性角膜炎 fungal keratitis 192
震荡电位 oscillatory potentials,OPs 104
正常眼压性青光眼 normal tension glaucoma 280
正视 emmetropia 409
正位 orthophoria 432
支气管-耳-肾综合征 branchio-oto-renal syndrome 33
脂肪干细胞 adipose derived stromal cells,ADSC 593,595
脂肪来源间充质细胞 adipose derived stromal cells,ADSCs 595
脂质变性 lipid degeneration 204
制霉菌素 nystatin 534
治疗性软性接触镜 therapeutic soft lens 208
中间葡萄膜炎 intermediate uveitis 301
中胚叶 mesoderm 24
中心凹 foveal 70,71
中心凹周围 the perifovea 71
中心性浆液性脉络膜视网膜病变 central serous chorioretinopathy 339
中央角膜厚度 central corneal thickness,CCT 107
中央小凹 foveola 70
肿瘤干细胞 cancer stem cell 592,596
肿瘤和瘤样病变 tumor and tumor like lesions 452
周边虹膜切除术 iridectomy 269
周期性巩膜外层炎 periodic episcleritis 215
周围视网膜 peripheral retina 71
逐级分化 specification and differentiation 26
主动肌 agonist 92
主动牵拉试验 active force generation test 435

注视性眼运动 fixational eye movement 418
转化生长因子β超家族 transforming growth factor beta super-family 48
转化医学 translational medicine 630
转基因动物疾病模型 transgenic animal model 623
准分子 excimer 520
准分子激光 excimer laser 428,512
准分子激光角膜原位磨镶术 laser in situ keratomileusis, LASIK 60
准分子激光屈光性角膜切削术 photo refractive keratectomy, PRK 428,521
准分子激光上皮下角膜磨镶术 laser subepithelial keratomileusis, LASEK 523
准分子激光原位角膜磨镶术 laser in situ keratomileusis, LASIK 428,522
自发性疾病动物模型 spontaneous or natural animal model 623
自身定位 orientation 414
自我组织 self-organizing 627
自组织 self-organization 15
眦部睑缘炎 angular blepharitis 128
组织工程学 tissue engineering 627
组织培养 tissue culture 626
组织特异性干细胞 tissue specific stem cells 18

临床智库
WWW.CICALINE.COM

致　谢

继承与创新是一本教材不断完善与发展的主旋律。在该版教材付梓之际，我们再次由衷地感谢那些曾经为该书前期的版本作出贡献的作者们，正是他们辛勤的汗水和智慧的结晶为该书的日臻完善奠定了坚实的基础。以下是该书前期的版本及其主要作者：

7 年制规划教材
全国高等医药教材建设研究会规划教材
全国高等医药院校教材·供 7 年制临床医学等专业用

《眼科学》（人民卫生出版社，2001）

主　编　葛　坚
副主编　崔　浩

全国高等医药教材建设研究会·卫生部规划教材
全国高等学校教材·供 8 年制及 7 年制临床医学等专业用

《眼科学》（人民卫生出版社，2005）

主　编　葛　坚
副主编　赵家良　崔　浩

普通高等教育"十一五"国家级规划教材
全国高等医药教材建设研究会规划教材·卫生部规划教材
全国高等学校教材·供 8 年制及 7 年制临床医学等专业用

《眼科学》（第 2 版，人民卫生出版社，2010）

主　编　葛　坚
副主编　赵家良　黎晓新

编　者（以姓氏笔画为序）

王景昭	首都医科大学附属北京同仁医院	郭希让	河南省眼科研究所
孙兴怀	复旦大学附属眼耳鼻喉科医院	崔　浩	哈尔滨医科大学附属第一医院
阴正勤	第三军医大学西南医院	葛　坚	中山大学中山眼科中心
陈家祺	中山大学中山眼科中心	童　绎	福建医科大学附属第一医院
赵家良	中国医学科学院北京协和医学院	黎晓新	北京大学人民医院
赵堪兴	天津医科大学眼科临床学院	瞿　佳	温州医学院附属眼视光医院
姚　克	浙江大学医学院附属第二医院		

编写秘书　杨智宽　中山大学中山眼科中心　刘炳乾　中山大学中山眼科中心